

**Česká zemědělská univerzita v Praze**

**Fakulta agrobiologie, potravinových a přírodních zdrojů**

**Katedra veterinárních disciplín**



**Fakulta agrobiologie,  
potravinových a přírodních zdrojů**

**Zdravotní problematika geriatrických koní**

**Bakalářská práce**

**Autor práce: Lujza Mamojková**

**Obor studia: Veterinární asistent**

**Vedoucí práce: prof. Mgr. Ing. Markéta Sedmíková, Ph.D.**

**Odborný konzultant: MVDr. Natálie Rovňanová, Ph.D.**

## **Čestné prohlášení**

Prohlašuji, že svou bakalářskou práci "Zdravotní problematika geriatrických koní" jsem vypracovala samostatně pod vedením vedoucího bakalářské práce, odborného konzultanta a s použitím odborné literatury a dalších informačních zdrojů, které jsou citovány v práci a uvedeny v seznamu literatury na konci práce. Jako autorka uvedené bakalářské práce dále prohlašuji, že jsem v souvislosti s jejím vytvořením neporušil autorská práva třetích osob.

V Praze dne 26. 04. 2024

---

## **Poděkování**

Ráda bych touto cestou poděkovala vedoucí mé bakalářské práce prof. Ing. Mgr. Markétě Sedmíkové, Ph.D. za její cenné poznatky a připomínky, které mi byly nápomocné při tvorbě této práce. Dále bych ráda poděkovala MVDr. Natálii Rovňanové, Ph.D. za její odbornou pomoc a hodnotné znalosti při psaní praktické části bakalářské práce.

# Zdravotní problémy geriatrických koní

## Souhrn

Stárnutí je přirozený proces změn, ke kterému v organizmech dochází v průběhu času. Zahrnuje složité biochemické procesy, které vedou k pomalému poklesu regeneračních a reparačních schopností tkání.

V bakalářské práci jsem se zabývala zdravotní problematikou a managementu geriatrických koní, tj. koní starších dvaceti let. Snažila jsem se poukázat na nejčastější onemocnění, kterými tyto koně čelí. První část práce zahrnuje literární rešerši, v které jsem popsala změny v jednotlivých orgánových systémech, včetně změn týkajících se vnějších znaků těla, jako například úbytek hmotnosti, přítomnost šedin, prodloužené línání a podobně.

Praktická část práce obsahuje kazuistiky čtyř koní v geriatrickém věku, kde jsem popsala jejich minulost, způsob života, vzhled v aktuálním věku a diagnózy, na které se momentálně léčí. Přiblížila jsem i klinické příznaky, diagnostiku a terapii jednotlivých onemocnění v spolupráci s veterinární lékařkou.

Z výsledků práce vyplývá, že tři ze čtyřech koní trpí onemocněním pohybového aparátu, přesněji osteoartrózou. Typické byly i zubní změny u všech koní, které se s přibývajícím věkem přirozeně mění. Z praktické části práce také vyplývá, že i koně, kteří mají po celý život zabezpečenou perfektní zdravotnou péči, trpí nemocemi stáří.

**Klíčová slova:** geriatrické koně, zdravotní péče, stárnutí, management koní, degenerativní změny

# Health problems of geriatric horses

## Summary

Aging is a natural process of changes that occur in organisms over time. It includes complex biochemical processes that lead to a slow decline in the regenerative and repair capabilities of tissues.

In my bachelor's thesis, I dealt with the health issues and management of geriatric horses, that is, horses over twenty years old. I tried to point out the most common diseases these horses face. The first part of the thesis includes a literature review, in which I described changes in individual organ systems, including changes related to external features of the body, such as loss of weight, presence of graying, prolonged shedding, and the like.

The practical part of the thesis contains case studies of four horses in geriatric age, where I described their past, way of life, appearance at the current age, and diagnoses they are currently being treated for. I also detailed the clinical symptoms, diagnosis, and therapy of individual diseases in cooperation with a veterinary doctor.

The results of the thesis show that three out of the four horses suffer from a locomotor system disease, specifically osteoarthritis. Dental changes were also typical in all horses, which naturally change with increasing age. The practical part of the thesis also shows that even horses that have had perfect health care throughout their lives suffer from the diseases of old age.

**Keywords:** geriatric horses, healthcare, aging, horse management, degenerative changes

# Obsah

<b>1 Úvod</b> .....	<b>7</b>
<b>2 Cíl práce</b> .....	<b>8</b>
<b>3 Literární rešerše</b> .....	<b>9</b>
<b>3.1 Definice geriatrického koně</b> .....	<b>9</b>
<b>3.2 Anatomické změny</b> .....	<b>9</b>
3.2.1 Pohybový aparát .....	10
Anatomie kloubu .....	11
Osteoartróza .....	12
Klinické příznaky .....	14
3.2.2 Zuby .....	14
3.2.3 Oftalmologické změny .....	17
Rekurentní uveitida .....	18
Glaukom .....	19
3.2.4 Srst .....	21
Sarkoidy .....	21
3.2.5 Změny v chování .....	22
<b>4 Kazuistiky geriatrických koní</b> .....	<b>23</b>
<b>4.1 Anglický plnokrevník Rocky</b> .....	<b>23</b>
4.1.1 Současný stav .....	23
4.1.2 Diagnostika a terapie .....	24
<b>4.2 Americký klusák Sofie</b> .....	<b>26</b>
4.2.1 Současný stav .....	26
4.2.2 Diagnostika a terapie .....	27
<b>4.3 Slovenský teplokrevník Darius</b> .....	<b>29</b>
4.3.1 Stav ve 26 letech .....	30
4.3.2 Diagnostika a terapie .....	30
<b>4.4 Slovenský teplokrevník Rival</b> .....	<b>32</b>
4.4.1 Stav ve 27 letech .....	33
4.4.2 Diagnostika a terapie .....	34
<b>5 Závěr</b> .....	<b>37</b>
<b>6 Literatura</b> .....	<b>38</b>
<b>7 Seznam použitých zkratek a symbolů</b> .....	<b>43</b>

## 1 Úvod

Stárnutí koní je přirozeným procesem, který s sebou přináší řadu zdravotních výzev. Geriatrické koně, obvykle definované jako ty, kterým je více než 20 let, mohou čelit různým zdravotním problémům, které ovlivňují jejich kvalitu života. Mezi tyto problémy patří degenerace pohybového aparátu, dentální potíže, chronická onemocnění a potřeba specifické nutriční a environmentální péče.

Zdravotní problémy geriatrických koní často vyžadují komplexní péči a pozornost jak ze strany majitelů, tak veterinárních specialistů. K těmto problémům patří například osteoartróza, která způsobuje bolest a omezení pohyblivosti, dentální problémy, jež mohou vést k potížím s příjmem potravy a chronická onemocnění, které způsobují dlouho trvající bolest.

Problematika stárnutí koní také zahrnuje výzvy spojené s udržení optimálního zdravotního stavu, což může zahrnovat individuálně přizpůsobené diety, pravidelné veterinární kontroly a přizpůsobení prostředí, aby bylo bezpečné a komfortní pro geriatrické koně. Vzhledem k tomu, že starší koně mohou být náchylnější k určitým onemocněním, je důležité včas rozpoznat příznaky, jako jsou změny v chování, úbytek hmotnosti nebo obtíže s pohybem a vyhledat odbornou pomoc.

Veterinární péče hraje klíčovou roli v diagnóze a léčbě zdravotních problémů geriatrických koní. To může zahrnovat laboratorní testy, rentgenové snímky a další diagnostické postupy, které pomohou určit přesnou příčinu problému a stanovit nejlepší léčebný plán.

## **2 Cíl práce**

Cílem bakalářské práce bylo poskytnout přehled literatury získané z vědeckých článků a publikací zaměřených na zdravotní problémy geriatrických koní, zejména na změny v pohybovém aparátu, dentální problémy a oftalmologické změny. Dále bylo cílem podrobně popsat kazuistiky čtyř koní geriatrického věku z pohledu veterinárního asistenta, včetně jejich historie, aktuálního zdravotního stavu a terapeutických postupů aplikovaných na jednotlivé diagnózy.



## 3 Literární rešerše

### 3.1 Definice geriatrického koně

Koně (*Equus caballus*) patří mezi dlouhověká zvířata s průměrným věkem 25 let (Ratz et al. 2021; Brosnahan & Paradis 2003). Definice geriatrického koně je nejednoznačná, i když nejčastěji tímto pojmem označujeme velmi staré zvíře, které je starší 20 let a trpí nemocemi stáří (Ratz et al. 2021). Nedávný výzkum zase definoval "starého" nebo "geriatrického" koně jako koně staršího 15 let (Mcgowan 2011). Patnáctiletý kůň se zhruba rovná 50letému člověku. Ve 20 letech kůň odpovídá změnám souvisejícím s věkem, které lze přirovnat k problémům 60letému člověku a v 25 letech 70letému člověku (Wenholz 2023).

Věk lze u koní definovat třemi způsoby: chronologickým, fyziologickým a demografickým věkem (Bertone 2006). Chronologický věk je definován jako přesný věk koně od jeho narození po současnost (Baars 2006). Fyziologický nebo také funkční věk označuje vnitřní funkce zvířete, které jakmile dosáhnou vrchol výkonnosti, začíná proces stárnutí. Funkční stáří koně však může také významně záviset na jeho využití. Například plnokrevný dostihový kůň může mít svůj fyziologický vrchol pro závodní výkon již dávno za sebou před 10. rokem života, zatímco drezurní kůň Grand Prix může pokračovat ve zlepšování své výkonnosti po 15. roce. Demografický věk odpovídá fyziologickému úbytku, nikoliv chronologickému věku, a proto, pravděpodobně, zahrnuje ekonomické, uživatelské a sociální otázky, které ovlivňují přirozenou délku života koní (Mcgowan 2011).

Geriatrická fáze může trvat až 1/3 jejich života, často více než 10 let (Ratz et al. 2021). Celkově lze stárnutí považovat za všeobecné zhoršení fyziologických funkcí, sníženou schopností reagovat na nejrůznější stresory, zvyšuje se riziko onemocnění souvisejících s věkem a narůstá pravděpodobnost úmrtí (Mcgowan 2011).

Zdá se, že plemeno a velikost koně hraje roli v dlouhověkosti. V několika studiích byla plemena pony nadměrně zastoupena u koní starších 30 let (Beard 2016).

Plodnost klisen obvykle začíná klesat kolem 15. roku života a nadále klesá s každým dalším rokem. Obzvláště pro klisnu, která ještě nikdy předtím neměla hříbě, bude těžší zabřeznout. S věkem se také zvyšuje ztráta těhotenství. U hřebců produkce spermatu může s věkem také klesat. (Wenholz 2023).

V současnosti se majitelé stále ochotněji snaží zajistit svým starším koním důstojný důchod, pečovat o jejich fyzickou a psychickou kondici, včetně zabezpečení co nejlepších životních podmínek (Ratz et al. 2021).

### 3.2 Anatomické změny

U geriatrických koní se nejčastěji vyskytují poruchy pohybového aparátu, onemocnění dýchacího a trávicího systému, zhoršení zraku a sluchu nebo hormonální onemocnění (Ratz et al. 2021).

Mezi běžné viditelné příznaky stárnutí u koní patří:

- šedivění srsti a prodloužené línání
- atrofie nebo úbytek svalů (vznik propadlého hřbetu)
- úbytek hmotnosti
- nedostatečná ohebnost kloubů
- pokles dolního rtu (Beard 2016)
- výraznější prohloubení nad očima
- zubní změny
- snížená hladina energie (Wenholz 2023)

Odbourávání kolagenu je známou událostí související se stárnutím. Starší kůň s povislým spodním rtem je právě výsledkem ztráty kolagenu (Crabbe, 2015).

### 3.2.1 Pohybový aparát

Páteř koně je silná a složitá struktura tvořená obratli, které podpírá nesčetné množství vazů a svalů (Higgins 2023). Skládá se z 54 kostí: 7 krčních obratlů- zahrnuje atlas (C1) a čepovec (C2), 18-19 hrudních obratlů, 5-6 bederních obratlů, 5 křížových obratlů a 15-25 ocasních obratlů (Budras et al. 2003).

Deformity koňské páteře (obrázek 1):

- Kyfóza-Vyklenutý hřbet (konvexní)
- Lordóza-Propadlý hřbet (konkávní)
- Skolióza-Laterální zakřivení páteře (Jeffcott 1975)



Obrázek 1 Rozdíl mezi jednotlivými deformitami hřbetu. Vlevo lordóza, vpravo kyfóza (zdroj: <https://www.equishop.com/en/blog/horse-anatomy-body-parts-muscles-skeleton-n299>)

Lordóza u domácích zvířat se týká ventrálního zakřivení páteře a u koní je obvykle spojena s hrudním segmentem páteře. U koní může být lordóza vrozená nebo získaná, s různým stupněm závažnosti (Coates & McFee 1993). Ztráta svalové hmoty „horní linie“ a vznik propadlého hřbetu patří mezi obecné znaky stárnutí koní (Paradis 2013).

Může se zvýraznit kohoutek, páteř, kyčelní kosti a břicho se zdá být více převislé (Loving 2019). Oslabení a nestabilita páteře koně může nakonec vést k artritidě v malých facetových kloubech mezi obratli. Artritida těchto drobných kloubů způsobuje ztuhlost a bolestivost zad (Crabbe 2015). Často se vyskytuje v kloubech hrudno-bederní a bederní oblasti, což způsobuje bolesti zad a změny v chůzi zvířete (Souza 2016).

Mnoho koní s přibývajícím věkem z různých důvodů ztrácí několik kilogramů. Úbytek hmotnosti může být způsoben opotřebením zubů, které ztěžuje žvýkání nebo celkovým úbytkem svalové hmoty, protože kůň je méně aktivní. Dalším důvodem úbytku hmotnosti může být zvýšená potřeba kalorií, zejména v zimních měsících, kdy se metabolismus zvyšuje, aby se tělo udrželo v teple (Barakat 2022).

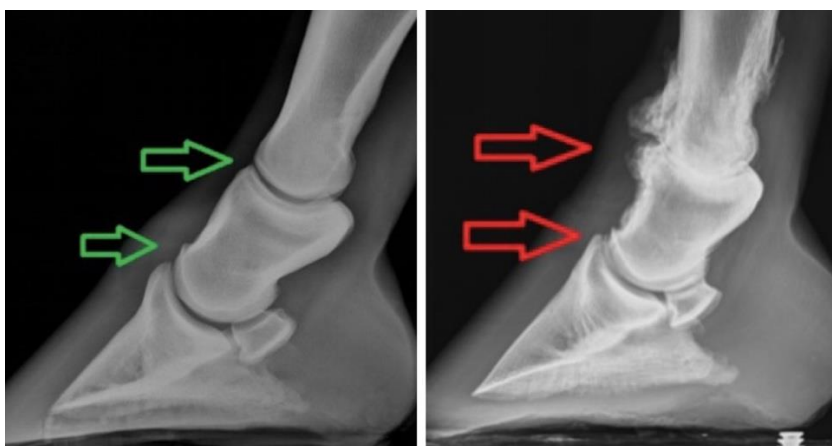
Muskuloskeletální onemocnění je nejrozšířenějším problémem u geriatrických koní, přičemž osteoartróza a chronická laminitida patří mezi nejčastější vyskytující se. Z muskuloskeletálních tkání (svaly, kosti, klouby, šlachy/vazy) mají největší klinický význam poslední dvě jmenované, především kvůli jejich špatné hojivé schopnosti a následné tendenci k rozvoji chronických poruch. Naprostá většina případů kulhání u geriatrických koní je způsobena chronickým degenerativním onemocněním kloubů neboli osteoartrózou (Weeren & Back 2016).

## **Anatomie kloubu**

Kloub vzniká v místě spojení dvou nebo více kostí. V těle koně se vyskytují tři typy: nepohyblivé fibrózní klouby (například spojují kosti lebky), chrupavčité klouby, které se pohybují jen mírně (například klouby mezi obratli páteře) a synoviální klouby, které jsou nejběžnější a nejpohyblivější. Tvoří většinu kloubů koňské končetiny. Všechny synoviální klouby mají stejnou základní strukturu: Každý konec kosti je pokrytý hladkou a pružnou kloubní chrupavkou, ta je obalená vláknitým pouzdem, které pomáhá zajistit stabilitu. K bočním stranám kostí uvnitř pouzdra se připojují kolaterální vazy, které jsou tvořeny velmi pevnými vlákny. Oporu při pohybu mohou poskytovat i další stabilizační vazy a šlachy uvnitř i vně pouzdra (McIlwraith et al. 2015).

Nejdůležitější funkcí kloubu je zajištění plynulého pohybu bez tření během pohybu. K této funkci přispívá synoviální tekutina, synoviální membrána, kloubní chrupavka a subchondrální kost (Weeren & Brama 2001). Synoviální membrána vylučuje čirou, lepkavou tekutinu, která se nazývá synoviální tekutina (McIlwraith et al. 2015). Je to ultrafiltrát plazmy obsahující ionty. Většina molekul je v plazmě přítomna ve stejné koncentraci, s výjimkou kyseliny hyaluronové (HA), která je zde přítomna ve vyšší koncentraci. Právě díky obsahu HA má viskózní charakter. Buněčný obsah synoviální tekutiny je převážně mononukleární (buňky synoviální výstelky, monocyty a lymfocyty), zbytek tvoří polymorfonukleární leukocyty. Synoviální tekutina vyživuje kloubní chrupavku a rovněž z ní získávají živiny i nitrokloubní vazy. Kloubní pouzdro se skládá z vnější vláknité vrstvy, která zajišťuje stabilitu kloubu a vnitřní slizniční výstelky (synoviální membrány). Subchondrální kost je ve většině případů charakterizována relativně tenkou subchondrální ploténkou. Poskytuje strukturální oporu nad ní ležící kloubní chrupavce. Její tuhost jí umožňuje snášet poměrně vysoké zatížení bez výrazné deformace. Kloubní

chrupavka je relativně acelulární (1-5 % chondrocytů), avaskulární, aneurální a alymfatická tkáň. Skládá se tedy z větší části z extracelulární matrix (ECM) a lze ji považovat do značné míry za technickou tkáň. Chondrocyty jsou jedinou živou hmotou v chrupavce, jsou vysoce diferencované a produkují a udržují extracelulární matrix chrupavky. Hlavními složkami ECM jsou kolagen, různé proteoglykany a voda. Kolagen je přítomen ve formě kolagenu typu II. Tím se liší od většiny ostatních tkání v těle, kde převládá kolagen typu I, například ve šlachách, vazech, kostech a kůži (Weeren & Brama 2001).



Obrázek 2 Zdravý kopytní a spěnkový kloub (vlevo) v porovnání s osteoarthrotickými změnami v kloubech (vpravo) (zdroj: <https://www.irongateequine.com/education/2017/8/24/ringbone>)

## Osteoartróza

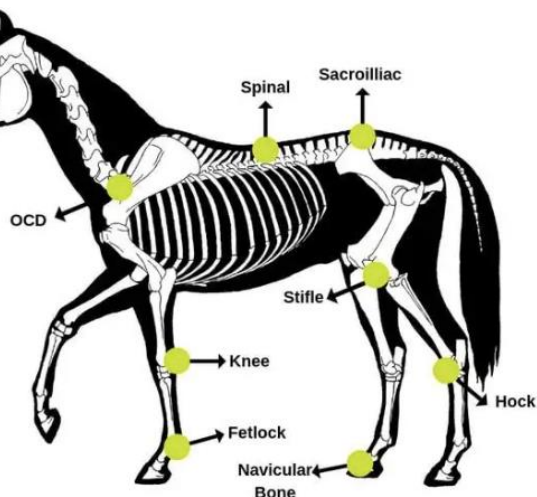
Osteoartróza (OA) je časté onemocnění s různou etiologií, které postihuje koně, lidi i společenská zvířata (McDermott et al. 2021). Definována je jako progresivní a trvalá destrukce kloubní chrupavky, doprovázená změnami na kostech a měkkých tkání kloubu (obrázek 2) (Abu-Seida 2015). Osteoartrózou je postižena i subchondrální kost, a dokonce se předpokládá, že změny v subchondrální kosti jsou spíše primární než sekundární (Radin & Rose 1986). U koní s osteoartrózou je téměř vždy přítomna synovitida a snížená kvalita kloubní tekutiny (Bertone 2006).

Důležité je, že osteoartróza není jedno onemocnění, ale spíše chorobný proces iniciovaný různými událostmi, včetně akutního traumatu, nepravidelného nebo opakovaného přetěžování kloubních struktur a spontánního vývoje v průběhu stárnutí (McDermott et al. 2021). Tento stav vede ke bolesti, kulhání, snížené pohyblivosti a má obrovský zdravotní i ekonomický dopad (Schlueter & Orth 2007; McDermott et al. 2021).

Základním patogenetickým mechanismem je porucha kloubní homeostázy, která vede k nerovnováze anabolických a katabolických procesů v kloubu (Weeren & Back 2016). Může být monoartikulární (postihuje jeden kloub) nebo polyartikulární (postihuje více kloubů) (Michalska et al. 2020).

Prevalence osteoartrózy je vyšší než 50 % u koní starších 15 let a až 80-90 % u koní starších 30 let (Weeren & Back 2016). Tato statistika poukazuje na významný dopad osteoartrózy na

populaci koní, která postihuje všechny věkové kategorie a plemena. Samičí i samčí pohlaví je stejně náchylní k rozvoji tohoto onemocnění (Young 2021). S osteoartrózou se lze setkat u každého kloubu (obrázek 3). Nejčastěji jsou však postiženy klouby distálních končetin, konkrétně metakarpofalangeální, metatarzofalangeální klouby a distální interfalangeální kloub (Weeren & Brama 2001). Léčba osteoartrózy u starších koní je multifokální a zaměřuje se kromě léčby bolesti také na optimalizaci cvičebního režimu a zlepšení životních podmínek (Weeren & Back 2016).



Obrázek 3 Možné oblasti výskytu osteoartrózy (zdroj: [https://www.thevetexpert.com/arthritis-in-horses-causes-clinical-signs-treatment-and-control/?utm\\_content=cmp-true](https://www.thevetexpert.com/arthritis-in-horses-causes-clinical-signs-treatment-and-control/?utm_content=cmp-true))

Osteoartrózu můžeme klasifikovat na primární a sekundární:

1. Primární osteoartróza (idiopatická) je často důsledkem opotřebení při každodenních činnostech, vzniká postupně v důsledku pomalého rozpadu kloubní chrupavky (Watkins 2019). Možné příčiny vzniku:
  - V důsledku chronického opakovaného traumatu (Labens et al. 2012)
  - Obzvláště častý u výkonných koní, u kterých mohou být prvními příznaky nenápadné změny v chování nebo pokles úrovně výkonnosti
  
2. Sekundární osteoartróza vzniká po zranění, které je natolik závažné, že iniciuje rozpad chrupavky (Watkins 2019). Možné příčiny vzniku:
  - Úrazová artritida
  - Zlomeniny kloubu
  - Osteochondróza
  - Septická artritida (Labens et al. 2012)

Mnoho studií ukázalo, že u koní vyššího věku je nejvýznamnějším rizikovým faktorem pro iniciaci a progresi primární osteoartróza (YoungPing et al. 2013).

## Klinické příznaky

Typickou charakteristikou klinických příznaků osteoartrózy je její intermitentní charakter. U koní se dlouhou dobu nevyskytuje kulhání a pak, většinou v důsledku neúmyslného přetížení, se náhle projeví symptomy kloubního výpotku a kulhání (Weeren & Back 2016). Výpotek (zejména v časném stadiu onemocnění) je běžným znakem osteoartrózy a projevuje se v kloubech na distální straně končetin jako viditelné nebo hmatné rozšíření kloubních váčků. Vede k postupně se zvyšujícímu osmotickému tlaku koloidů a zvětšenému objemu synoviální tekutiny. Ačkoli mírný výtok zlepšuje výměnu živin v kloubu, tak silný otok vede k postupně zvýšenému intraartikulárnímu tlaku. V konečném důsledku zvýšený intraartikulární tlak destabilizuje kloub a způsobuje bolest, ztuhlost a snížený rozsah pohybu (Ross & Dyson 2011). Konzistentnějším klinickým znakem je často podstatné snížení kloubního rozsahu pohybu, což je velmi častý nález u starších koní (Ireland et al. 2012). To je způsobeno ztuhnutím periartikulárních struktur a kloubního pouzdra a tvorbou osteofytů, které se často tvoří na kloubních okrajích. Jedná se o strukturální změny, které se časem nevytrácejí, ale mají tendenci se s postupujícím věkem zhoršovat (Weeren & Back 2016). Kromě toho mezi běžné klinické příznaky patří různý stupeň kulhání, otok měkkých tkání, teplo, bolest a reakce na flexi (Jansson 1996). Zatímco diagnóza osteoartrózy u geriatrického koně obecně nepředstavuje problémy, protože často představuje konečné stádium onemocnění, větší výzvou je udržitelné řízení tohoto stavu (Weeren & Back 2016).

### 3.2.2 Zuby

Koňské zuby se vyvinuly jako hypsodontní, aby se vyrovnaly s vysokým stupněm opotřebení souvisejícím s prodlouženým žvýkáním (tj. až 18 hodin/den) (Dixon & Dacre 2005). Hypsodontie u koní je běžně považována za adaptaci na pastvu. Trávy jsou abrazivní pro zuby, protože obsahují více fytolitů než jiné rostliny. Fytolity jsou intracelulární anorganické částice oxidu křemičitého, o kterých se předpokládá, že odírají zuby. Hypsodontní korunka kopytníků má dvě funkce: obsahuje další korunku v alveolu, která se prořezává a stává se funkční korunkou. Druhým funkčním aspektem je, že korunka, když je v alveolu, působí jako kořen, který podporuje vysoké napětí při žvýkání (Solounias et al. 2019).

Charakteristiky chrupu koní, jako je prodloužená odontogeneze, hypsodontie, pokračující erupce a masivní okluzní opotřebení zodpovídají za vysoce variabilní vzhled zubních a periodontálních struktur (Staszuk et al. 2015)

Mnoho rozhodnutí týkajících se zdraví a řízení výživy přímo souvisí s věkem a opotřebením zubů. Důležité je mít obecné znalosti o tom, jak se mění ústní dutina koně během stárnutí (Evans & Jack 2007).

Dospělí savci mají čtyři typy zubů: řezáky, špičáky, premoláry a stoličky (v rostro-kaudálním pořadí). Chrup koně je klasifikován jako difyodontní, to znamená, že má dvě sady zubů,

nazývané dočasné (mléčné nebo primární), které zahrnují pouze řezáky a premoláry a trvalé (sekundární nebo dospělé) zuby (Dixon 2002).

Dospělý samec koně bude mít 40 stálých zubů, zatímco dospělá samice (klisna) může mít 36-40 dospělých zubů. Tato variace zubů dospělých klisen je způsobena tím, že klisny mají menší pravděpodobnost vývoje špičáků (Rice 2022).

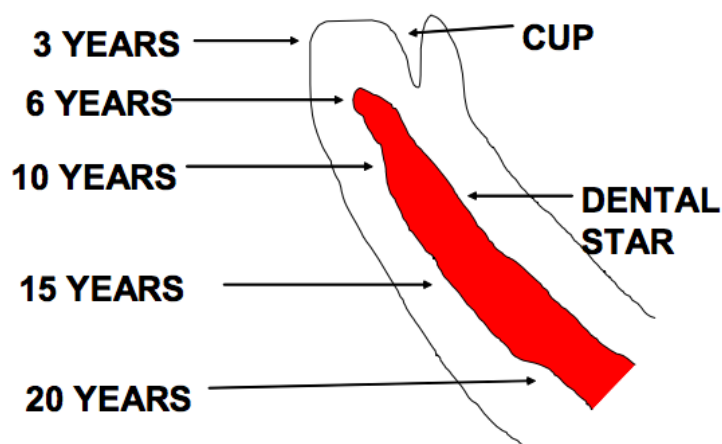
Zubní vzorec koní:

- Trvalé: 2 (řezáky 3/3, špičáky 1(0)/1(0), PM 3(4)/3(4), M 3/3) = 36-44 zubů
- Mléčné: 2 (řezáky 3/3, špičáky 0/0, PM 3/3) = 24 zubů (Griffin et. al 2020).

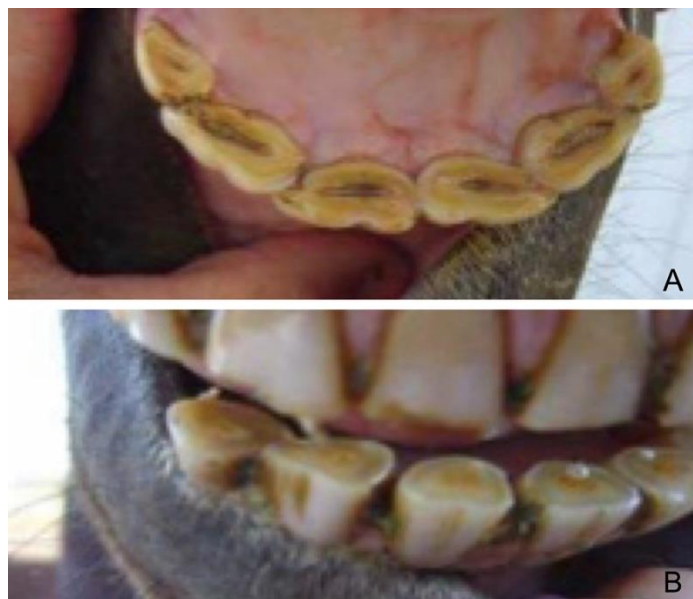Koně mají ve věku 5 let trvalý chrup, což znamená, že všechny stálé zuby jsou prořezané.

Jakmile je přítomen trvalý chrup, pomáhají při určování věku další ukazatele. Na brusné ploše řezáků je vidět pohárek jako vroubkovaná oblast s tmavým středem uprostřed každého zubu (obrázek 4). Pohárky mizí ze spodních středních řezáků v 6 letech, z mezizubních v 7 letech a z okrajových v 8. Horní řezáky ztrácejí pohárky od středních po okrajové v 9, 10 a 11 letech. Termín "kůň s hladkou tlamou" se vztahuje na koně ve věku 12 let a starší, kdy jsou všechny pohárky pryč a brusná plocha je hladká. Dále se na brusné ploše řezáků objevuje zubní hvězdička nebo nažloutlá skvrna. Zpočátku má tato hvězdička obdélníkový vzhled, ale jak kůň stárne, stává se kulatější.

Tvar brusné plochy, množství zubů viditelných pod linií dásní a úhel zubů se s věkem mění. Kůň ve věku od devíti do středních let bude mít zaoblenější brusnou plochu, zatímco u staršího koně se vyskytuje trojúhelníková plocha (obrázek 5). Mladší kůň bude vykazovat kratší zuby viditelné pod linií dásní, zatímco pro staršího koně se používá termín "dlouhé zuby" kvůli viditelnějším zubů. Při pohledu z boku s roztaženými pysky bude mladý kůň vykazovat více vertikální uspořádání řezáků, zatímco starší kůň bude mít úhlovější a více vystouplý vzhled chrupu (Evans & Jack 2007).



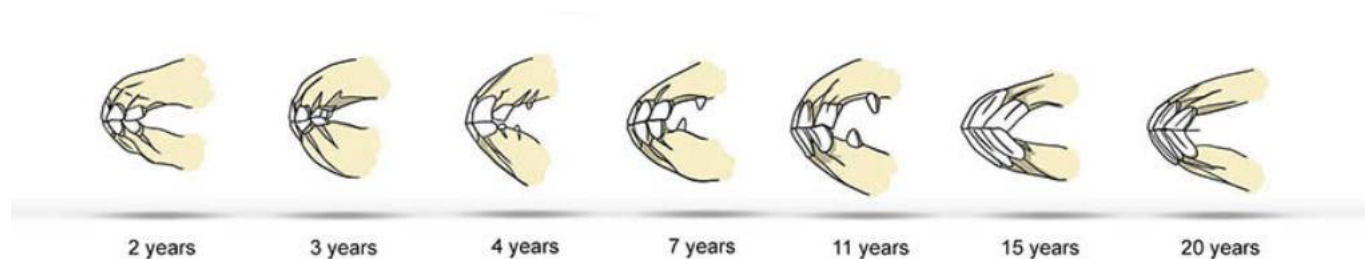
Obrázek 4 Dentální hvězda a pohárek (zdroj: [https://digitalcommons.usu.edu/extension\\_curall/128/](https://digitalcommons.usu.edu/extension_curall/128/))



Obrázek 5 A: přítomnost pohárků a obdélníkový tvar zubů u 6letého koně. B: přítomnost dentální hvězdy a trojúhelníkovitý tvar zubů u starého koně (zdroj: [https://digitalcommons.usu.edu/extension\\_curall/128/](https://digitalcommons.usu.edu/extension_curall/128/))

Jemnějším ukazatelem u koní staršího 10 let je Galvaynova rýha (Evans & Jack 2007). U mladých koní je rýha zanořena do kostěné zubní alveoly, ale s postupujícím věkem se v důsledku kontinuálního růstu zubů začíná objevovat distální konec rýhy na linii dásně (obrázek 6). Postupem času tento distální konec pokračuje do poloviny korunky a poté dosáhne okluzního okraje. Při další incizální erupci se proximální konec rýhy objevuje u dásňové linie, vystupuje, a nakonec dosáhne okluzní plochy, což vede k zániku Galvaynovy rýhy (Muyllé 2008).

U desetiletého jedince se rýha objevuje na okraji dásně horních řezáku. V 15 letech se rýha táhne do poloviny zubu, ve 20 letech je viditelná po celé délce zubu, ve 25 letech horní polovina rýhy zaniká, takže se rýha objevuje pouze ve spodní polovině a ve 30 letech rýha zcela zaniká (Evans & Jack 2007).



Obrázek 6 Změny v úhlovatění chrupu a přítomnost Galvaynovy rýhy během stárnutí (zdroj: <https://www.equishop.com/en/blog/horse-anatomy-body-parts-muscles-skeleton-n299>)

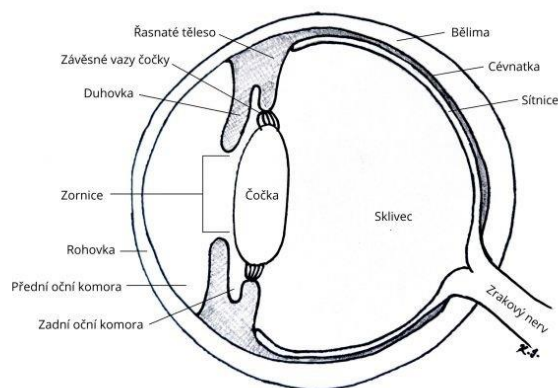


### 3.2.3 Oftalmologické změny

Oftalmologické onemocnění se zdá být u geriatrických zvířat běžné. Byla zaznamenána jasná pozitivní korelace mezi přítomností očních výtoků a zvyšujícím se věkem. Přestože se výtok z očí zdál být běžný, pouze 3,3 % majitelů uvedlo oční problémy u svých koní a 2,6 % uvedlo, že zrak způsobuje závažný zdravotní problém (Malalana 2016).

Oční onemocnění geriatrických koní odráží kumulaci celoživotních stavů, úbytek lokální anatomie, zvyšující se výskyt různých neoplazií a několik specifických stavů (Cutler 2002). Velký počet stárnoucích koní může mít neobjevené oční onemocnění, které by mohlo být zdrojem chronických potíží nízkého stupně. Kromě toho mohou mít některé z těchto očních abnormalit významný vliv na zrak koní, což má důležité důsledky pro bezpečnost lidí a welfare zvířat (Malalana 2016). Opakované epizody drobných traumat a zánětů nízkého stupně vedou k tomu, co někteří mohou označovat za normální stárnutí oka. Tyto epizody mají kumulativní účinky, což vede k oční patologii, jejíž závažnost se s věkem zvyšuje (Malalana et al. 2018).

Povrch oka a vnitřní povrch očních víček jsou pokryty čirou membránou zvanou spojivka. Světlo je zaostřeno do oka přes čirou kupolovitou přední část oka nazývanou rohovka. Za rohovkou je prostor naplněný tekutinou nazývaný přední komora (Budras et al. 2023). Řasnaté tělísko produkuje v oku tekutinu zvanou komorová voda (Lusby 2023). Pro udržení konstantního očního tlaku odtéká komorová voda z oka v oblasti zvané drenážní úhel. Za přední komorou je oční duhovka (barevná část oka) a tmavá díra uprostřed zvaná zornice. Svaly v duhovce rozšiřují (dilatují) nebo stahují (kontrahují) zornici, aby kontrolovaly množství světla dopadajícího do zadní části oka. Přímo za zornicí sedí čočka. Čočka zaostřuje světlo směrem k zadní části oka. Čočka mění tvar, aby pomohla oku zaostřit na předměty zblízka. Rohovka i čočka hrají důležitou roli při poskytování jasného vidění (obrázek 7) (Budras et al. 2023).



Obrázek 7 Anatomická stavba koňského oka (zdroj: <https://equichannel.cz/jak-vidi-kun>)

## Rekurentní uveitida

Uveitida označuje zánět uveálního traktu (duhovky, řasnatého tělesa a cévnatky) oka. Tento zánět může být akutní, chronický (neřešený) nebo recidivující (koňská rekurentní uveitida). Uveitida může být aktivní (během probíhající zánětlivé epizody) nebo klidová (bez aktivního zánětu). Uveitidu lze dále klasifikovat jako primární (endogenní) nebo sekundární v důsledku poranění, inzultu nebo abnormality. Dělit ji můžeme klasifikovat ještě na oční nebo systémovou (Malalana et al. 2020). Mezi oční příčiny patří ulcerace rohovky, která může vyústit v neurogenní reflexní přední uveitidu, uveitida vyvolaná čočkou (hyperzralá katarakta může propouštět proteiny čočky a způsobit uveitidu), oční trauma a primární neoplazie. Systémové příčiny zahrnují bakteriémii, virémii, toxémii a septikémii (Gilger & Michau 2004). Uveitidu lze také klasifikovat na základě anatomické lokalizace. Přední uveitida zasahuje duhovku, řasnaté těleso a přední komoru. Zadní uveitida zasahuje sítnici, cévnatku a sklivec. Panuveitida je postižení předního i zadního segmentu oka (Curling 2011).

Rekurentní uveitida (ERU) je multietilogický syndrom charakterizovaný recidivující nebo perzistující uveitidou jednoho nebo obou očí (Gerding & Gilger 2015). Známá je také pod označením měsíční slepota nebo periodická oftalmie a patří mezi hlavní příčiny ztráty zraku u koní (Gilger & Michau 2004; Gerding & Gilger 2015). Postihuje 2-25 % koní na celém světě, přičemž 56 % postižených koní nakonec oslepne. Více než 60 % se nemůže vrátit k předchozímu pracovnímu nasazení (Young 2020). Ačkoli se uveitická epizoda může objevit v jakémkoli věku, byla zjištěna jasná korelace mezi věkem a výskytem rekurentní uveitidy. Jedna studie ve Spojeném království zjistila uveální abnormality u 23,4 % koní starších 15 let, zatímco jiná studie v Německu zjistila známky rekurentní uveitidy u téměř třetiny koní ze stejné věkové skupiny (Malalana 2016).

Rekurentní uveitida je charakterizovaná opakovanými epizodami nitroočního zánětu, které se rozvíjejí týdny až měsíce po počátečním onemocnění uveitidy (Gilger & Michau 2004). Kumulativní poškození způsobené rekurentní uveitidou může vést ke kataraktě, glaukomu, a nakonec ke slepotě.

Rekurentní uveitida je ovlivněná jak genetickými, tak environmentálními faktory. Koně plemene Appaloosa jsou obzvláště náchylní zejména k bilaterálnímu vývoji onemocnění. Což naznačuje, že genetika hraje významnou roli. U plemene Appaloosa je 8krát vyšší pravděpodobnost vzniku rekurentní uveitidy než u jiných plemen a výrazně vyšší pravděpodobnost oslepnutí na jedno nebo obě oči. Genetické studie identifikovaly alelu LP způsobující bílé skvrny, jako rizikový faktor pro rekurentní uveitidu, přičemž nejvyšší riziko je u homozygotů (LP/LP). S rekurentní uveitidou jsou spojovány také infekční organismy, zejména *Leptospira spp.* U koní postižených leptospirózou v souvislosti s rekurentní uveitidou, byl zaznamenán zvýšený výskyt komplikací a ztráty zraku. Přesné mechanismy, kterými *Leptospira spp.* způsobuje rekurentní uveitidu, nejsou známy. Vyšší prevalence výskytu rekurentní uveitidy je hlášena v tropickém a mírném podnebí než v suchém, aridním podnebí. To může být způsobeno rozdílným výskytem *Leptospira spp.* v prostředí (Young 2020).

## Klinické příznaky

Vyskytují se tři běžné klinické syndromy: "klasická", "plíživá" a "zadní" rekurentní uveitida.

- Klasická uveitida – je nejčastější a je charakterizována aktivními zánětlivými epizodami v oku, po nichž následuje období minimálního očního zánětu. Aktivní fáze rekurentní uveitidy zahrnuje převážně zánět duhovky, řasnatého tělesa a cévnatky se současným postižením rohovky, přední komory, čočky, sítnice a sklivce. Po různě dlouhém období klidové fáze, obvykle následují další a stále závažnější epizody uveitidy. U mnoha koní způsobují opakované epizody zánětu rozvoj katarakty, nitroočních srůstů, a nakonec ztrátu zraku (Gilger & Michau 2004). Příznaky spojené s aktivní epizodou přední uveitidy jsou rozmanité a mohou zahrnovat bolest oka, blefarospasmus, slzení, chemózu (otok spojivky), změny rohovky (edém, vaskularizace, buněčný infiltrát, keratické precipitáty), hypopyon (nahromadění leukocytů v přední oční komoře), hyphema (krvácení do přední oční komory), miózu, změny barvy duhovky a nízký nitrooční tlak (Malalana et. al 2015).
- Plíživá uveitida – zánět nikdy zcela neodezní a zánětlivá reakce nízkého stupně pokračuje a přechází v chronické klinické příznaky. Tyto koně často nevykazují zjevné oční potíže a majitelé koní nemusí rozpoznat přítomnost onemocnění, dokud se nevyvine katarakta nebo oslepnutí.
- Zadní uveitida – je zánět převážně ve sklivci, sítnici a cévnatce. Klinické příznaky zahrnují záchvaty zánětu, zákal sklivce a degeneraci sítnice. Přední uveitida není přítomna nebo je mírná. Chronicky se u těchto koní může vyvinout katarakta (šedý zákal), odchlípení sítnice a degenerace sklivce. Tento syndrom se nejčastěji vyskytuje u teplokrevníků a tažných plemen (Gilger & Michau 2004). Zadní uveitida je charakterizována vitritidou se zkapalněním sklivce, přítomností sklivcových plamínků a změnami na sítnici (Malalana et. al 2015).

Chronické následky uveitidy zahrnují: zjizvení rohovky, fibróza duhovky, atrofie corpora nigra (atrofie pigmentových nepravidelných výběžků podél zornicového okraje kopytníků), zadní synechie (adheze mezi duhovkou a čočkou), katarakta, dislokace čočky, glaukom, phthisis bulbi (scvrklé nefunkční oko), chorioretinální zjizvení (Thomasy 2019).

## Glaukom

Glaukom je multifaktoriální neurodegenerativní oční onemocnění, které vede k progresivní ztrátě gangliových buněk sítnice a jejich axonů, které tvoří zrakový nerv. Konečným výsledkem je slepota (Michau 2017). Společným znakem je zvýšení nitroočního tlaku na hodnotu neslučitelnou se zdravím oka (Wilkie & Gilger 2004). Vysoký tlak v oku může nakonec zničit sítnici a optický disk (místo, kde zrakový nerv vstupuje do oka) (Gelatt 2019). Glaukom může

být vrozený, primární nebo sekundární. Vrozený glaukom koní je spojen s vývojovými abnormalitami iridokorneálního úhlu nebo v mnoha případech se závažnější dysgenezí (porušením vývoje) předního segmentu. Ačkoli byl u koní popsán primární glaukom, je vzácný. Glaukom koní je nejčastěji sekundární, typicky v důsledku chronického nitroočního zánětu pozorovaného u koňské rekurentní uveitidy. V retrospektivní studii byla rekurentní uveitida zaznamenána u 85 % koní s glaukodem. Sekundární glaukom může být také výsledkem očního traumatu nebo intraokulární neoplazie (Wilkie & Gilger 2004). Případně, může být jeho výskyt poddiagnostikován nebo špatně diagnostikován u koní trpících na toto onemocnění. Nejběžněji se vyskytuje u plemen Appaloosa, Quarter Horse a teplokrevníků (Michau 2017). U koní starších 15 let je zvýšené riziko výskytu glaukomu (Wilkie & Gilger 2004).

Znalost patogeneze a vývoje glaukomu koní je ve srovnání s lidským glaukodem stále v relativním začátku. Terapie glaukomu je primárně zaměřena na snížení tvorby komorové vody pomocí farmakologických a chirurgických prostředků. I přes terapii je dlouhodobá prognóza zraku špatná (Michau 2017).

### **Klinické příznaky**

Klinické příznaky se liší podle charakteru příčiny, délky trvání a hodnot zvýšeného nitroočního tlaku. Protože většina glaukomů u koní je sekundární k rekurentní uveitidě, často jsou přítomny klinické příznaky spojené s nitroočním zánětem. Patří mezi ně chemóza, bolest, katarakta, synechie a atrofie corpora nigra.

Klinické projevy akutního glaukomu u koní jsou často nenápadnější než u jiných druhů. Akutní glaukom může mít za následek bolest (např. fotofobii, blefarospasmus, slzení), difuzní edém rohovky a mydriázu (pokud není přítomna uveitida nebo zadní synechie). Chronický proces onemocnění se vyznačuje zvětšením očního bulbu (buftalmie), jsou pozorovány strie rohovky, luxace čočky, katarakta, degenerace sítnice a zrakového nervu. Kromě toho může vznikat expoziční keratitida (ulcerózní nebo neulcerózní) následkem těžké buftalmie (Wilkie & Gilger 2004).

Schopnost udržet vidění v buftalmické kouli a možnost řešení buftalmu je pravděpodobně výsledkem větší elasticity koňské vláknité tuniky. Velký počet retikulárních gangliových buněk (RGC) může také fungovat jako anatomický rezervoár, který chrání před ztrátou zraku. V časných stádiích glaukomu začíná lososově růžový optický nerv vypadat bledě. K progresivní ztrátě zraku dochází, když RGC odumírají a zrakový nerv začíná ztrácet axony. Nakonec se klinicky zjistí exkavace papily zrakového nervu (vyhloubení papily disku zrakového nervu v sítnici), retinální vaskulární útlum a zrakové deficity (Michau 2017).

Časné příznaky glaukomu (mírně rozšířené zorničky, mírné zarudnutí očí nebo mírné zvětšení oční bulvy) jsou nepatrné a majitelé si jich často nevšimnou (Gelatt 2019).

### 3.2.4 Srst

Změny srsti jsou důležité pro termoregulaci savců, zejména v proměnlivých podmínkách prostředí během ročních období. Línáním se nahrazují staré chlupy a zároveň se vytvářejí nové. Dlouhá zimní srst izoluje zvíře od chladu, větru, sněhu nebo deště (Stachurska et al. 2015). V chladných měsících se srst jeví více načechraná a méně lesklá než v teplých měsících (Sellers 2018). V létě, kdy je srst krátká, může tělo snadno uvolňovat přebytečné teplo. Na druhou stranu línání a růst nové srsti zvíře oslabuje, protože se ztrácí teplo a růstem srstí se vstřebávají dusíkaté a sirné sloučeniny (Stachurska et al. 2015). Srst geriatrických koní je delší a méně lesklá i během teplých měsíců (Sellers 2017). Lze také pozorovat, že staří, nemocní nebo hubení koně shazují srst delší dobu (Stachurska et al. 2015).

### Sarkoidy

Sarkoidy koní jsou nejčastěji diagnostikovaným nádorem koní, představují 20 % všech novotvarů a 36 % všech kožních nádorů u koní. Studie naznačují, že neexistuje žádná významná predispozice k pohlaví nebo věku (Villalobos 2021).

Sarkoidy jsou lokálně invazivní, fibroblastické kožní nádory. Nejčastější místa pro vývoj sarkoidů zahrnují hlavu (periorbitální oblast, ušní boltce, pysk), krk (39 %), končetiny (35 %) a ventrum (včetně třísel) (26 %). Klasifikovány jsou podle celkového vzhledu a klinického projevu (Taylor & Haldorson 2013). Sarkoidy se mohou vyskytovat jako jednotlivé nebo vícečetné léze v různých formách, od malých, bradavicovitých lézí až po velké, ulcerované, fibrózní výrůstky (Villalobos 2021). Existuje 6 různých typů sarkoidů: okultních, verukózní, nodulární, fibroblastické, smíšené a maligní (malevolentní).

Okultní sarkoidy jsou ploché a alopeické s mírným šupinatěním. Verukózní sarkoidy jsou bradavicovité a mají vyvýšený, šupinatý, lichenifikovaný vzhled s epidermálním ztluštěním.

Nodulární typ je pevná, dobře definovaná, subkutánní léze, zatímco fibroblastické sarkoidy jsou masité a ulcerované s lokální infiltrací. Smíšené sarkoidy mohou zahrnovat kterýkoli nebo všechny z výše uvedených typů a často se stávají postupně agresivnějšími, jak dochází k fibroblastické transformaci. A poslední, maligní sarkoidy jsou nejzávažnější a agresivní formou invazivních nádorů, které se rychle množí a mohou se šířit podél fasciálních rovin a cév.

Neaktivní sarkoidy se mohou stát agresivními, pokud jsou narušeny zraněním, biopsií nebo nevhodnou léčbou. Ačkoli sarkoidní nádory nemestastázuji, mohou významně ovlivňují funkci a estetiku postižených koní. Mohou způsobit nepohodlí, ulceraci, infekci a příležitostně ke kulhání spojené s lokalizací léze (Taylor & Haldorson 2013).

Bovinní papilomavirus (BPV), primárně typu 1 a 2 je nyní považován za hlavní etiologické agens koňských sarkoidů. Může existovat také genetická predispozice spojená s koňskými leukocytárními antigeny; určitá plemena a krevní skupiny se zdají být náchylnější k onemocnění. BPV-1 byl nedávno detekován u několika běžných druhů much (např. mouchy domácí a mouchy stájové). Kvůli zjevnému výskytu vývoje sarkoidů v místech poranění, se má za to, že mouchy mohou působit jako vektory. Alternativně může být infekce BPV přenášena

prostřednictvím sdílením kontaminované koňské výstroje nebo přenášením do existujících ran z kontaminované pastviny (Villalobos 2021).

### **3.2.5 Změny v chování**

Problémy s chováním ve stádě mohou geriatrického koně sesadit do nižšího postavení, což má za následek potíže s přístupem ke krmení nebo se stane kořistí agresivních mladších zvířat (Bertone 2006). Obecně platí, že starší koně v dobré tělesné kondici jsou méně aktivní než jejich mladší protějšky a mají nároky pouze na udržovací energii (Cubbit & Duren 2022). Je známo, že změny chování koní doprovázejí dospívání a odrážejí získané zkušenosti a znalosti různých situací. Mladší koně obecně ještě nejsou vystaveni dostatečnému množství nových podnětů, aby se zobecnilo jejich zvykání, mírnil se jejich vrozený strach a reakce na útěk. Zatímco starší koně jsou pravidelně přivykáni a desenzibilizováni na četné stresory a nové podněty. Mladší koně vykazují častější vyhýbání se averznímu podnětu než starší koně (Burattini et. al 2020).

Ne všichni geriatrické koně jsou v důchodu. Mnozí jsou stále aktivní i do 30 let. Pravidelné cvičení je ve skutečnosti to nejlepší pro ty, kteří mají dostatečně zdravé končetiny a tělo. Pravidelné ježdění dává geriatrickým koním určitou pozornost v životě. Dobrý svalový tonus udržuje u geriatrického koně lepší pocit po delší dobu (Bertone 2006).

## 4 Kazuistiky geriatrických koní

Byli vybráni čtyři koně různých plemen ve věku 23-27 let, u kterých byly sledovány exteriérové známky geriatrického věku, zdravotní problémy, které získaly přirozeným stárnutím, případně, jak se jejich již získané onemocnění věkem vyvinuly. Popis zahrnuje i klinické příznaky, diagnostiku a terapii, včetně použitých léčiv, doplňků stravy a speciálních krmiv, které jim byly předepsány veterinárními lékaři.

### 4.1 Anglický plnokrevník Rocky

**Jméno:** Rocky

**Věk:** 24 let

**Pohlaví:** valach

**Plemeno:** Anglický plnokrevník

**Diagnóza:** osteoartróza, bolestivost zad

**Stáj:** OZ kone ľudom, Čataj, Slovensko

Rocky je typickým příkladem koně trpícího na osteoartrózu ve všech 4 končetinách (obrázek 8). Jeho minulost byla rozmanitá, nejprve byl využíván jako dostihový kůň. V této disciplíně neuspěl, a proto byl prodán. Jeho druhý majitel ho využíval k parkuru po dobu přibližně 5 let. Během této doby se u Rockyho začalo vyskytovat kulhání, které bylo stále častější. Proto se majitele rozhodli ukončit jeho parkurovou kariéru a Rocky byl znovu prodán. Jeho třetím majitelem byl využíván k disciplíně Voltiž. Koňský hřbet a páteř jsou citlivé oblasti. Nesprávné zacházení, případně, nekontrolované a příliš razantní pohyby gymnastů může koni způsobit bolesti pohybového aparátu nebo jiné různé zranění. Rocky začal mít kromě osteoartrózy i bolesti hřbetu, právě kvůli nesprávnému zacházení a provádění této disciplíny. Poslední majitelé se ho rozhodli darovat někomu, kdo mu poskytne vhodné zázemí na dožití svého života. Když se majitelka *OZ kone ľudom* dozvěděla jeho příběh, rozhodla se ho vzít, aby už dále netrpěl lidskou nezodpovědností a neodborností v zacházení s těmito zvířaty. Do záchranní stanice byl dovezen v poměrně zlém stavu. Na několik týdnů byl Rocky oddělen do karantény a odčervěn pastou Equiverm. Poté se přesunul do stáda 6 koní v podobném věku. Přibližně po půl roku se podařilo jeho stav stabilizovat.

#### 4.1.1 Současný stav

V současnosti se Rocky nachází v záchranní stanici, je ustájen formou 24/7 na pastvině, s přístupem k senu ad libitum. Léčí se na osteoartrózu a bolestivost hřbetu, které se s přibývajícím věkem mírně zhoršují. Samozřejmostí je, že se již nevyužívá na ježdění.

U Rockyho se vyskytují typické šediny hlavně na hlavě, hřívě a ocasu. Zrzavá srst má matnější vzhled. Viditelný je propadlý hřbet a žebra v důsledku úbytku svalové hmoty, zejména podél horní linie mediální osy. Typické jsou i zuby, které mají známky opotřebování a hnědo-žluté

zbarvení. Věkem dásně ustupují, a proto se zuby zdají delší. Galvaynova rýha téměř zmizela z horní poloviny zubů, což je typické právě pro tento věk. Můžeme u něj také pozorovat klidné chování, jeho pohyby jsou pomalé, ztuhlé a nevyznačují se mrštností. Rocky většinu času tráví ve výběhu sám, případně, v přítomnosti jednoho koně.



Obrázek 8 Rocky (Vlastní archiv autora, 2023)

#### 4.1.2 Diagnostika a terapie

Osteoartróza se vyskytuje u Rockyho ve všech 4 končetinách a postihuje 4 klouby: levý i pravý *carpus* na hrudních končetinách a levý i pravý *tarsus* na pánevních končetinách. Klinické příznaky jsou viditelné především na hrudních končetinách v oblasti *carpusu*. Kloubní pouzdra jsou viditelně zesílené a tvrdé na pohmat. Je to typický znak chronické formy osteoartrózy. V rámci diagnostiky byla provedena provokační ohybová zkouška. Je to vyšetřovací metoda, která nám pomáhá lokalizovat bolestivou oblast, a právě proto může kůň kulhat. Tato zkouška se provádí převedením koně v kroku i kluse na rovné linii. Veterinární lékař sleduje, jak pokládá končetiny, souměrnost, rozsah a ztuhlost pohybu nebo přítomnost kulhání. Část končetiny je poté uvedena do mezní polohy, a to do maximální flexi nebo extenzi kloubu. V této poloze se končetina podrží po dobu 60-90 vteřin a následně se znova překlusá po rovné linii. V případě, že by problém vycházel z kloubu, který jsme drželi v mezní poloze, kulhání by se zhoršilo. Na hrudních končetinách ohýbáme všechny klouby samostatně, u pánevních, často ohýbáme všechny klouby najednou. U Rockyho byla zkouška provedena na všechny 4 končetiny, ve všech kloubech. Pozitivní výsledek vyšel na levý i pravý *carpus* a na obou pánevních končetinách. Výsledek se lišil jen v intenzitě kulhání, na pánevních končetinách bylo nejméně



viditelné, naopak, na levou hrudní končetinu bylo nejnápadnější. Na základě tohoto výsledku můžeme usoudit, že právě táto končetina je postižena osteoartrózou nejvíce. U Rockyho se vyskytuje prakticky chronické kulhání. Ideální by bylo také provést rentgenologické vyšetření, kde bychom mohli diagnostikovat i jiné změny v končetinách. Z důvodu nedostatku financí to pro současnou majitelku není možné. K diagnostice osteoartrózy u Rockyho by měli být tyhle klinické příznaky, anamnéza a věk dostačující.

Osteoartróza je stav nevratný a zhoršující se. Neexistuje žádný lék, který by toto onemocnění vyléčil. Rockymu se do krmní dávky přidávají doplňky výživy, které mu pomáhají k lepšímu zvládnání osteoartrózy. Jeden z doplňků je Farnam MSM. MSM obsahuje účinnou látku methylsulfonylmethan, je to přírodní protizánětlivá a analgetická látka, která představuje cenný zdroj síry – životně důležitého minerálu v těle. Tento doplněk dostává v dávce: jedna odměrka (5 g) ráno a jedna odměrka večer. Užívání MSM by neměla být dlouhodobá. U Rockyho je aplikována 20 dnů v měsíci, ve dvouměsíční kúře. Kúra se u něj opakuje dvakrát ročně (na jar a podzim), při zhoršení stavu častěji. Druhým preparátem je Alavis Duoflex, který patří mezi chondroprotektiva. Účinné látky jsou Glukosamin sulfát a Celadrin. Tento přípravek dostává trvale v dávce: 1,5 odměrky do krmiva ráno a 1,5 odměrky do krmiva večer. Veterinární asistent se může postarat o přípravu krmiva a podání jednotlivých doplňků stravy. Při zhoršení stavu a přítomnosti velké bolestivosti se Rockymu aplikují veterinárním lékařem kortikosteroidy. Jsou to látky, které mají protizánětlivý účinek, to znamená, že snižují tvorbu zánětlivých mediátorů, a naopak zvyšují tvorbu protizánětlivých mediátorů. Mají také imunopresivní účinek, kdy potlačují aktivitu lymfocytů, proto je důležité zjistit, jestli neprobíhá virová nebo bakteriální infekce v těle koně. V tom případě by podání kortikosteroidů bylo nežádoucí. U Rockyho se několikrát aplikoval intraartikulárně přípravek Volon, kterého účinnou látkou je Triamcinolon acetonid. Kvůli riziku infekce je velmi důležité provést intraartikulární aplikaci sterilně. Mojí úlohou jakožto veterinárního asistenta bylo oholení celé oblasti kloubu, následně omytí betadinovým mýdlem, minimálně třikrát, a nakonec postříkání oholené oblasti dezinfekčním roztokem. Při samotné intraartikulární aplikaci jsem nadále asistovala veterinárnímu lékaři.

V rámci managementu tohoto onemocnění je podstatné, aby Rocky nestál celé dny v boxe, protože artróza by mohla zatuhnout a stav by se výrazně zhoršil. Z tohoto důvodu je pohyb neodmyslitelnou součástí terapie. V současné době celé dny tráví na pastvině, kde se přirozeně pohybuje a navíc, majitelka se s ním chodí procházet po okolí, aby měl ještě nějaký pohyb navíc.

K diagnostice bolestivosti hřbetu byla u Rockyho provedena také zkouška. Tato zkouška se provádí pomocí tlaku prstů a přechodu podél páteře, při přechodu přes bolestivou oblast by měl kůň zareagovat. U Rockyho byla zaznamenána bolestivost v oblasti hrudních obratlů. Na tlak prstů zareagoval přehnutím hřbetu. Chronické kulhání se u něj vyskytuje nejen kvůli osteoartróze končetin, ale taky kvůli bolestivosti hřbetu. Při prvním ochlazení mu majitelka dává deku, aby měl hřbet v teple, protože chlad má v jeho případě nepříznivý vliv na pohybový aparát. K terapií také využívá magnetickou deku značky Bemer. Minimálně 2x ročně se jako

součástí terapie u Rockyho provádí Dornova terapie, v kombinaci s různými technikami masáží. Na tuto formu terapie Rocky reaguje pozitivně.

## 4.2 Americký klusák Sofie

**Jméno:** Sofia

**Věk:** 23 let

**Pohlaví:** klisna

**Plemeno:** Americký klusák

**Diagnóza:** osteoartróza, bolestivost zad, konjunktivitida (zánět spojivek)

**Stáj:** OZ kone ľudom, Čataj, Slovensko

Sofia, jako Americký klusák, byla v minulosti využívána ke klusáckým dostihům. V této disciplíně dosahovala dobré výsledky, proto byla prakticky celý život ježděna sportovně. Když Sofii bylo 15 let, majitelé jí nadále nechtěli využívat ke sportu. Důvodem prodeje byl její pokročilý věk a snížená výkonnost. Druhým majitelem se stal pán, který neměl dostatek znalostí o chovu a ježdění koní. Pán patřil do vyšší hmotnostní kategorie a Sofii, která tehdy byla v seniorském věku často brával na dlouhé a náročné vyjížďky, spolu s mladými koňmi. Po nějaké době tohoto režimu Sofia začala kulhat, měla ztuhlé pohyby a její výkonnost na vyjížďkách se výrazně zhoršila. I tento majitel se jí rozhodl prodat kvůli tomu, že už nadále nesplňovala jeho požadavky. Majitelka *Oz kone ľudom* našla inzerát o prodeji této klisny na stránce *Bazos.sk* a rozhodla se Sofii přijat do své záchraní stanice. Z parazitologického hlediska byla po příjezdu oddělená od stáda na několik týdnů a ihned se jí aplikovala odčervovací pasta Equiverm. Po uplynutí karantény se přesunula do stáda 6 koní v podobném věku.

Sofia přišla s totožnými diagnózami jaké měl i Rocky. Chování bylo ale u ní úplně odlišné, ve výběhu běhala, byla zvědavá, předváděla se. Majitelka, si tedy myslela, že na tom nebude až tak špatně, no po vyšetření jejího celkového zdravotního stavu veterinárním lékařem, se zjistilo, že na tom vůbec není až tak dobře. Své bolesti uměla dobře skrývat. Po vyšetření se jí nastavila léčba a správný režim. V záchrané stanici je již přibližně 3 roky.

### 4.2.1 Současný stav

U Sofii se vyskytují šediny na hlavě, hlavně v nadočnicových oblastech (obrázek 9), ale taky na hřívě a ocasu. Její hnědá srst má poměrně matný vzhled. Můžeme pozorovat propadlý hřbet, který ale není tak výrazný jako u Rockyho. Sofia má celkově větší svalovou hmotu i na krku a v oblasti zádě. Zuby mají hnědo-žlutě zbarvení, uhel chrupu je poměrně ostrý. Na povrchu zubů, zejména na žvýkacích plochách, si můžeme všimnout určité opotřebování. Galvaynova rýha je viditelná převážně v dolní polovině zubů. Za poslední 3 roky se její chování viditelně změnilo. Je klidná, v stádě je nekonfliktní a od ostatních koní ve výběhu se strání. Sofia se

momentálně léčí na osteoartrózu, bolestivosti hřbetu a přibližně před rokem se u ní začali vyskytovat záněty spojivek v obou očích, které se jí v určitém období vracejí. Ustájená je formou 24/7 na pastvině s přístupem k senu ad libitum.



Obrázek 9 Přítomnost šedin v nadočnicových obloucích a tváří. Viditelný výtok z očí (zdroj: Vlastní archiv autora, 2023)

#### 4.2.2 Diagnostika a terapie

Prvním zdravotním problémem je osteoartróza, která se u ní vyskytuje pravděpodobně ve všech čtyřech končetinách. No nejzávažnější artrotický stav má v pánevních končetinách v hlezenních kloubech. Tento typ osteoartrózy se týče opotřebování distálních kloubů hlezna a nazývá se také Špánek. Na pohled jsi můžeme všimnout zvětšené, na pohmat tvrdé hlezenní klouby. Při chůzi pravou pánevní končetinu předvádí neohebně, krok je kratší a končetina je vedena plošším pohybem. Chůze je celkově ztuhlá, chybí také obratnost. Sofii dělá největší problém otočit se do kruhu a vyskytuje se u ní chronické kulhání.

Po příjezdu Sofie do záchrané stanice byly dělané rentgenologické snímky všech 4 končetin. Jako veterinární asistent jsem pomáhala polohovat a přidržovat jednotlivé končetiny na rentgenologické kazetě a snažila se také uklidňovat Sofii, aby se eliminoval pohyb a snímky byly co nejostřejší. Na snímcích byly poměrně výrazné rentgenologické změny, hlavně na zmiňovaných pánevních končetinách v hlezenních kloubech. V pravé pánevní končetině byla zjištěna absence hladké kloubní štěrbiny a snížení kloubního prostoru mezi kostmi hlezna. V levé pánevní končetině byla viditelná jen absence hladké kloubní štěrbiny. V rámci diagnostiky se ještě prováděla ohybová zkouška. Pravá pánevní končetina jsme podrželi v maximální flexi ve všech kloubech najednou po dobu 90 vteřin. Následně, při klusu jsme zaznamenali výrazně zesílené kulhání. To samé jsme provedli na levou pánevní končetinu, kde také vyšla zkouška pozitivní. Pře srovnání, kulhání na pravou pánevní končetinu bylo výraznější než na levou končetinu. Tato skutečnost nasvědčuje i rentgenologickým nálezům. Ohybová

zkouška byla provedena i na hrudní končetiny, kde výsledek vyšel pozitivní, no kulhání nebylo až tak výrazně zesíleno.

Špánek, jakožto typ artrózy, není léčitelný, jenom manažovatelný. K terapii se aplikovala kloubní výživa Bonharen ve formě injekčního roztoku. Obsahuje léčivou látku Natrii hyaluronas (sodná sůl kyseliny hyaluronové). Může se podávat buď intravenózně nebo intramuskulárně. Zvolili jsme intravenózní aplikaci z důvodu rychlejšího nástupu. Běžně se aplikuje jedna 6 ml lahvička daného léčiva do jugulární žíly, optimálně 5krát, s tím, že interval mezi jednotlivými dávkami by měl být 7 dní. Dalším preparátem je Farnam MSM, který se přidává do krmiva v dávce: jedna odměrka ráno a večer po dobu 2 měsíce. Když je u Sofii přítomná velká bolestivost, pro úlevu se jí aplikuje intra artikulárně přípravek Depo-Medrol. Léčivou látkou je syntetický glukokortikoid Methylprednisolon. Důležité je, aby Sofia měla regulovaný pohyb a nedošlo k zatuhnutí osteoartrózy.

Bolestivost hřbetu je dalším zdravotním problémem, který se vyskytuje u Sofii. Diagnostikovaná byla na základě ztuhlého pohybu a chronického kulhání. V současnosti nereaguje bolestivě na tlak prstů při přechodě podél hřbetu. Sofia používá jako součást terapie speciální terapeutickou deku značky Bemer. Je to magnetické zařízení, které obsahuje 19 cívek po celé ploše deky. Tyto cívky pulzují a vydávají elektromagnetické signály, tím se zlepšuje prokrvení nejmenších krevních cév a zvyšuje se přítomnost kyslíku v cévách. Taky se zrychluje hojení, snižuje zánět, zlepšuje vstřebávání živin, podporuje imunitu a má mnoho dalších pozitivních vlastností. Krátkodobá terapie snižuje bolest a únavu u pacientů s chronickou bolestí dolní části hřbetu a dlouhodobá terapie je přínosná u pacientů s osteoartrózou hlezna. Majitelce byly doporučeny i procházky se Sofii v kroku do kopce, aby se hřbet zpevnil a získal svalovou hmotu. V rámci terapie je 1x ročně provedena Dornova terapie v kombinaci s různými formami masáží.

Přibližně od 21 roka života se u Sofii začaly objevovat opakované oboustranné záněty spojivek, hlavně na podzim a v zimě. Pravděpodobným důsledkem vzniku těchto vracejících se zánětů je průvan. Zánět spojivek byl diagnostikován na základě přítomnosti oteklých přivřených očí, bolestivosti očního bulbu na dotek, zvýšeného slzení a mírné produkce hlenu (obrázek 10). K upřesnění diagnózy pomohla právě sezónnost ročních období, a tedy, tento stav se hlavně objevoval ve větrném a chladném počasí. K léčbě tohoto problému majitelka nepreferuje časté používání antibiotik, protože tvrdí, že vzniká riziko vzniku rezistence na antibiotika. Primárně se snaží zabezpečit dostatečné profylaktické opatření. Když přichází zimní větrné počasí, nasazuje ji ochrannou masku, která je původně určena jako ochrana proti hmyzu. Při začátku rozvoje zánětu a přítomnosti prvním klinickým příznakem aplikuje mast Ophthalamo-Framykoin a omývá oči řepíkovým výluhem. Medikaci řeší v případě, když zánět neustupuje nebo se ještě zhorší. Právě zhoršený a neustupující stav, kdy už se majitelka rozhodla zavolat veterinárního lékaře a nasadit antibiotickou léčbu, můžeme vidět na obrázku číslo 10. Veterinární lékař doporučil aplikovat několikrát přes den lokální antibiotikum Vigamox ve formě kapek a na noc aplikovat mast Tobrex, kvůli delšímu setrvání v oku v porovnání

s kapkami. Veterinární asistent zajistil aplikaci antibiotických kapek a mastí několikrát denně, pozoroval změny a vyhodnocoval, jestli medikace na tento zdravotní problém zabírá.

Nezbytné je si i uvědomit, že záněty spojivek jsou téměř vždy sekundárním problémem. Proto by bylo na místě i vyšetření celkového zdravotního stavu Sofie, včetně biochemie a hematologie krve, moči a jiných důležitých parametrů.

### 4.3 Slovenský teplokrevník Darius

**Jméno:** Darius

**Věk:** 26 let

**Pohlaví:** valach

**Plemeno:** Slovenský teplokrevník

**Diagnóza:** osteoartróza, chronická laminitida, glaukom

**Stáj:** JK Porúbka, Slovensko

Darius byl většinu života využíván jako rekreační jezdecký kůň. Již od mladého věku byl velmi klidný, flegmatické povahy, jezdec se nikdy nepokusil shodit. Velkou část života měl jednu stejnou majitelku, ta ho využívala, především, na vyjížďky do přírody, lehkou jízdářskou práci a vození dětí. Během tohoto období se u něho nevyskytovali žádné závažné zdravotní potíže. Když Dariusovi bylo 18 let, majitelka si založila rodinu a musela ho prodat kvůli nedostatku financí a času. Nejdříve, byl prodán pánovi, který měl Dariusu jen na pastvině a prakticky nebyl ježděn. Kupoval ho jako společníka ke svému 11letému koni. I během tohoto období se u něho nevyskytoval žádný závažný zdravotní problém, občas měl problém s kopytem a s tím spojené kulhání. Přibližně po 2 letech se rozhodl prodat oba koně. Dalším Dariusovým majitelem se stal pán, který ho údajně kupoval do stáda svých dalších koní a byl by maximálně využíván na vození dětí. Po čase se přišlo na to, že jeho plánem bylo prodat ho do Polska na masový průmysl. Za celý ten čas, co se u něj nacházel, bylo o Dariuse velmi zle postaráno. Nebyl vhodně krměn a neměl ani trvalý přístup k senu. Výběh, ve kterém byl umístěn byl plný blata, výkalů a vyskytovalo se tam hodně předmětů o které se mohl lehko zranit. Navíc, výběh nebyl dostatečně velký a taky se neměl možnost skrýt pod přístřešek během nepříznivého počasí. Starostlivost byla v podstatě nulová. Jeho první majitelka se o tomto dozvěděla a rozhodla se Dariuse zachránit. Po pár neúspěšných pokusů se ho nakonec podařilo vykoupit a převézt do stáje ve vesnici Porúbka na Slovensku. Po dovezení se okamžitě začal jeho stav řešit. Jako první se mu zabezpečil karanténní výběh a odčervil se pastou Equimax. Po těle měl vícero poranění různé hloubky a charakteru, výživový stav určitě nebyl ideální, kopyta měl ve velmi zlém stavu a v pravém oku byla viditelná patologie. Postupně se všechny tyto problémy začali řešit a léčit. Po pár měsících se jeho stav výrazně zlepšil, ale některé problémy se mu věkem mírně zhoršovali. V jeho 26 letech začal chřadnout, hubnout a výsledky vyšetření se zhoršovali, prognóza byla infaustní (nepříznivá) a tak se jeho majitelka rozhodla pro eutanazii.

#### 4.3.1 Stav ve 26 letech

Darius byl vysoký ryzák s mohutnou stavbou těla. V posledních letech života měl viditelně propadlejší hřbet, celkový úbytek svalstva, který bylo poznat hlavně na krku, hřbetě a na hýžděových svalech. V oblasti obličeje se u něho vyskytovali šediny hlavně na čele, žuchví a v oblasti nadočnicových obloučích, pak v oblasti krku, hřívě a na ocase. Zuby měli hnědo – žluté zbarvení a poměrně ostrý uhel chrupu. Dásně ustupovali aborálním směrem. Pravé oko bylo na pohled vypuklejší a mělo viditelné modro – tyrkysové zbarvení. Karpální klouby na hrudních končetinách byly zhrubnuté, co nasvědčovalo osteoartróze.

Darius byl přes den ve výběhu a na noc se zavíral do boxu, navíc, v nepříznivém počasí se dekoval. Výběh sdílel jen s jedním koněm, který byl také v geriatrickém věku. Ve výběhu měli dostupné seno ad libidum. Krmení dostával každé ráno a večer a vždy měl velkou chuť do jídla.

#### 4.3.2 Diagnostika a terapie

Prvním zdravotním problémem, který se u Dariuse vyskytoval byla chronická laminitida na pravé hrudní končetině. Diagnostikována byla na základě rentgenologické metodě vyšetření. Rentgenologickým nálezem byla rotace rohového pouzdra, nekróza škáry s přestupem ke kopytní kosti. Na základě bakteriologického vyšetření se zjistila přítomnost streptokokové infekce, která ještě zhoršovala průběh onemocnění. Postoj byl typický pro laminitidu, hrudní končetiny posunuté dopředu, aby se snížila váha na těchto končetinách. Pánevní končetiny měl také posunuté více dopředu, aby unesli větší část hmotnosti jeho těla. Když se od Dariuse žádal pohyb, jeho chůze byla pomalá, těžkopádná a hrudní končetiny po zvednutí pokládal co nejrychleji na zem. Na pravé hrudní končetině se vyskytovali pásy nepravidelného růstu rohoviny, které se taky nazývají laminitické prstence. Vznikají v důsledku minimálního růstu kopyta z dorzálního koronárního pásu.

K terapii streptokokové infekce v kopytě se provedl test pro stanovení citlivosti mikroorganismů k antibiotikům. Nejvhodnější antibiotika vycházeli ze skupiny penicilinů. Zvolili jsme přípravek Norostrep, účinnou látkou je Procaini benzylpenicillium a Dihydrostreptomycini sulfas. Vypočítanou dávku jsme aplikovali hluboko intramuskulárně. Důležité bylo udržovat kopyto v čistotě a suchu. Kopyto jsme pravidelně čistili betadinovým mýdlem a následně zavázali několika vrstvami speciálního obvazů ze směsi bavlny a viskózy. Pro zpevnění a fixaci se použil koban jako poslední vrstva. Na takto obvázané kopyto se následně nasadila speciální bota, aby se zabránilo znečištění a namočení kopyta.

V rámci terapie chronické laminitidy byla pravidelně prováděná speciální úprava kopyt s cílem obnovit normální postavení. Pro úlevu od bolesti se podával Flunixin, který patří do skupiny nesteroidních antiflogistik. Kromě potlačení bolesti a zánětu, působí také antiendotoxicky a antipyreticky. Jeho účinnou látkou je Flunixini megluminum. Aplikován byl intravenózně, jedenkrát denně po dobu pěti dní, další aplikace závisela od přetrvávajících klinických příznaků.

Jako součást léčby byla využita i alternativní cesta terapie – hirudoterapie. Je to terapeutická metoda, při které se přikládají pijavice lékařské na určité postižená místa. Účinné jsou hlavně při léčbě chronických zánětlivých procesů. U Dariuse jsme položili na korunku 3-6 pijavic, které nebyly přímo napojeny na tepny nebo žíly. Pijavice jsme nechali sát 20-45 minut, pak samy odpadly. Tuto formu terapie jsme několikrát opakovali.

Důležité bylo i zabezpečit pohodlné, podpůrné prostředí a vhodné krmení. V boxe měl hrubou vrstvu pilin, pod kterými byla umístěná ještě plastová rohož, aby se snížil tlak na kopyta. Krmení zahrnovalo dietu s nízkým obsahem sacharidů, krmiva byly vysoce kvalitní a omezil se přístup k bujné pastvině. Dariusova krmná dávka obsahovala: řepné řízky s otrubami, ječmenný šrot, vojtěškové úsušky, granule Höveler Puritan, doplňky stravy MSM a Mikros VDK.

Dalším zdravotním problémem, který se u Dariuse vyskytoval byl glaukom. Etiologie glaukomu byla neznáma, mohl se sekundárně vyvinout například z uveitidy nebo v důsledku traumatu. Levé oko měl na pohled viditelně větší (obrázek 10), vyskytovalo se provazovité zakalení rohovky, označované také jako strie, které vznikají v důsledku edému rohovky. Viditelná byla i rozšířená zornice a časté přivírání víček. Na základě těchto klinických příznaků se provedlo oftalmologické vyšetření, jehož důležitou součástí je měření nitroočního tlaku pomocí přístroje tonometr. V Dariusově pravém oku byla naměřena hodnota až 50 mmHg. Fyziologická hodnota se pohybuje v rozmezí 15–30 mmHg. V rámci vyšetření se ještě zjišťovalo, zda na levé oko vůbec vidí. Výsledek vyšel pozitivně, teda na pravé oko byl zcela slepý. Na základě vyšetření a jeho pokročilého věku, veterinární lékař navrhl enukleaci očního bulbu. Enukleací by se snížil diskomfort a předešlo by se vzniku možných komplikací. Levé oko již v podstatě nebylo funkční, docházelo k degeneraci sítnice a zrakového nervu. Obnova zraku by nebyla možná. Majitelka přistoupila k této možnosti a oko se chirurgicky odstranilo. Péče o enukleované oko byla velmi důležitá a klíčová pro pohodlí a trvalé zdraví. V počátečním stádiu zotavování jsme pečlivě monitorovali zdravotní stav Dariuse. Mojí úlohou bylo kontrolování hodnot triasu každou hodinu, pozorování a ohlašování případných změn, podávání předepsaných léků veterinárním lékařem, jednalo se hlavně o antibiotika a léky proti bolesti. Nezbytné bylo i zabezpečit čisté prostředí v boxu, vyloučit předměty o které by se potenciálně mohl zranit a omezit jeho pohyb po boxe. Na pravidelné převazy, kontroly a čištění rány dojížděl veterinární lékař. Proces hojení trval déle než u mladších jedinců, ale nevyskytly se žádné závažné komplikace a Darius se postupně adaptoval na život pouze s jedním okem. Přibližně měsíc jsme se snažili jeho zdravotní problémy stabilizovat a pomáhat mu, aby měl co nejméně bolesti. V jeho 26 letech začal chřadnou, odmítat krmení, co bylo u něho velmi nevídané, schvácené kopyto ho bolelo stále více a také výsledky různých vyšetření nevycházeli dobře. Proto se majitelka rozhodla pro eutanazii.



Obrázek 10 Na pohled zvětšené levé oko v důsledku glaukomu (zdroj: Vlastní archiv autora, 2023)

#### 4.4 Slovenský teplokrevník Rival

Jméno: Rival

Věk: 27 let

Pohlaví: valach

Plemeno: Slovenský teplokrevník

Diagnóza: uveitida, průjem, sarkoidy v okolí uší, osteoartróza

Stáj: Equestrian Sport Center Žilina, Slovensko

Rival byl kůň, který měl během celého života pouze jednu majitelku. Tato majitelka se o něj příkladně po celý jeho život starala. Měla velmi dobré finanční prostředky, a proto mu poskytovala tu nejkvalitnější péči. Rival byl ježděn víceméně rekreačně. Zúčastnil se na několika drezurních a parkurových závodu. Lepší výsledky a větší talent měl pro disciplínu drezúra, no nikdy si neprošel intenzivní přípravě nebo velkému množství závodů během sezóny. V jeho mladším věku se vyskytovali spíše problémy spojené s kulháním z různých příčin. Nikdy se nejednalo o něco závažného a po pár týdnů klidového režimu, případně, jiné terapie, kulhání vymizelo. Ustájen byl boxově, teda přes den ve výběhu s koňmi a na noc se zavíral do boxu. Součástí bylo i kvalitní krmění a přístup k senu ve výběhu ad libidum. Pravidelně byl očkovan, odčervován a v případě potřeby mu vždy byla poskytnutá veterinární péče. Přibližně ve 24 letech se u něho začali vyskytovat silné průjmy, kterých původ se dlouho nepodařilo zjistit. V tomto čase byl ještě v jiné stáji, kde během letních měsíců měl bohatou pastvinu. Po čase se zjistilo, že problémem byla právě tato kvalitní pastvina a měl být krměn



jenom kvalitním senem. V této stáji se majitelka Rivala neshodovala s podmínkami majitelky stáje, a tak se rozhodla odejít jinde. V nové stáji byl Rival po celý den zavřen v boxe, kde měl stále přístup ke kvalitnímu seno a nastláno pilinami. Silné průjmy postupně vymizeli, no někdy se mu vraceli. Kvůli tomu, že Rival nemohl chodit do výběhu, tak každý den za ním dojížděla majitelka nebo holka, která majitelce pomáhala s péčí. Každý den se s ním chodili přecházet, aby v boxu zcela nezatuhnul. I když měl Rival kvalitní péči vyskytovalo se několik závažných zdravotních problémů, na které trpěl. Nejzávažnější zdravotní potíže měl právě v posledních dvou letech života. Během těchto dvou let mu byla diagnostikovaná ještě uveitida a sarkoidy v okolí uší. Když mu bylo 27 let, jeho zdravotní stav se zhoršoval a na doporučení veterinárního lékaře se majitelka rozhodla pro eutanazii.

#### 4.4.1 Stav ve 27 letech

Rival měl bílou barvu srsti, na které šediny nebyly moc viditelné. Jediné místa, kde jsme si mohli všimnout šedin, bylo na hřívě a ocasu, které měli přirozeně tmavší barvu. Jeho stavba těla se vyznačovala úbytkem svalové hmoty, zejména v oblasti hřbetu a hýžděových svalů. Rival měl již v mladém věku vysoký kohoutek, který se ještě zvýraznil v geriatrickém věku (obrázek 11). Zuby měli až hnědé zbarvení, žvýkácké plochy zubů byli značně opotřebovány. Řezáky vykazovali také známky opotřebení a v porovnání s mladšími koňmi měli více trojúhelníkový tvar. Galvaynova rýha byla více než z polovice pryč. Když měl Rival 23 let zlomil si druhý řezák v pravé horní čtvrtině chrupu (I2). Ke zlomení mohlo dojít v důsledku traumatu, kousnutí do tvrdého předmětu, ustoupení dásně, případně věkem. Příčina nebyla přesně určena a tento zub se extrahoval. Dásně měl výrazně ustoupené a zuby se proto zdály být dost dlouhé. Řezáky svíraly ostrý uhel.

V tomto věku byl Rival velmi klidné povahy, kvůli zdravotním problémům, nechodil ani do výběhu s ostatními koňmi, a tak většinu dne prospal v boxe.



Obrázek 11 Vysoký kohoutek a úbytek svalové hmoty (zdroj: Vlastní archiv autora, 2023)

#### 4.4.2 Diagnostika a terapie

Prvním zdravotním problémem, na který Rival trpěl byla uveitida v pravém oku (obrázek 12). Mezi klinické příznaky patřila světloplachost, bolestivost, konjunktivální hyperémie, šedé zabarvení sítnice, mióza (zúžení zornic), hnis vytékající z oka, nadměrné slzení a výrazný blefarospasmus (mhouření očí). V důsledku vytékajícího hnisu z oka se vyvinula dermatitida v okolí očního bulbu, která se projevuje zarudnutím.

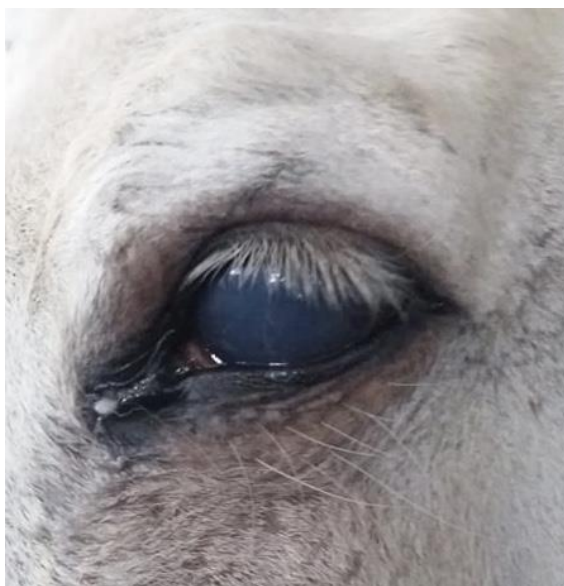Pravé oko bylo na pohled menší než levé. Způsoboval to právě snížený nitrooční tlak, který je typický pro uveitidu. Na základě těchto symptomů se provedlo rozsáhle oftalmologické vyšetření. Nejprve se adspekcí posoudila souměrná velikost obou očí, barva, charakter zornic, počet a směr růstu řas nebo přítomnost viditelného cizího předmětu v oku. Poté jsme vyzkoušeli palpebrální a korneální reflex. Palpebrální reflex se provádí dotykem vnitřního koutku oka a korneální jemným dotykem rohovky pomocí vaty. Za fyziologického stavu by výsledkem obou zkoušek reflexů mělo být mrknutí. I když jsme zaznamenali na pravém oku pomalejší reakce reflexů, zkoušky vyšli negativně na obě oči. Kromě výše uvedených reflexů jsme provedli i Dazzle reflex neboli oslňující reflex. Provádí se zasvícením silného bodového světla do oka a výsledkem by mělo být mrknutí. Na tento typ reflexu Rival nereagoval. Pro koně trpících uveitidou je pozitivní výsledek této zkoušky typický.

Součástí vyšetření byl i Fluoresceinový test, na základě, kterého je možné určit mechanické poškození rohovky, přítomnost cizího tělesa, erozi rohovkového epitelu nebo například přítomnost rohovkových vředů, které by mohli přispívat k zánětu. K diagnostice se používá žlutozelené barvivo Fluorescein, který je buď ve formě roztoku nebo proužků. Jemně jsme stáhli Rivalovo dolní víčko, aby se vytvořil „váček“ a aplikovali pár kapek Fluorescenčního roztoku. Následně jsme několikrát zavřeli a otevřeli jeho oko, aby se barvivo rozneslo po celém povrchu rohovky. Poté jsme zasvítili do oka kobaltově modrým světlem a hledali jsme v oku případné defekty rohovky, které by pod světlem jasně zelenožlutě fluoreskovali. Na základě tohoto testu nebyla u Rivala nalezena žádná patologie.

Důležitou součástí vyšetření je měření nitroočního tlaku pomocí přístroje tonometr. V levém oku byla naměřena hodnota, která se pohybovala ve fyziologickém rozmezí, a to 25 mmHg, v pravém oku se hodnota pohybovala na horní hranici fyziologického rozpětí, 30 mmHg. I když je pro rekurentní uveitidu typický spíše snížený nitrooční tlak, v aktivních stádiích mohou být naměřeny hodnoty zvýšené. Při vyšetření se proto zdálo být pravé Rivalovo oko větší než levé. Zvýšený nitrooční tlak vede k edému rohovky, ten zase způsobuje zakalení rohovky. Při probíhajícímu zánětu se tvoří protein fibrin v přední oční komoře, ale může i v zadní. Přítomnost fibrinu způsobuje slepení zornice a po celkovém slepení vzniká katarakta neboli šedý zákal. U Rivala se šedý zákal ještě nevyskytoval, a proto je důležitá včasná terapie. Diagnosticky se aplikoval 1 % Tropicamid, který vyvolal mydriázu, aby se ultrasonograficky vyšetřil zadní segment oka. U Rivala byla zjištěna odchlípená sítnice, co nasvědčuje ztrátě zrakové schopnosti pravého oka. Účinek Tropicamidu zabránil slepení zornice, no jeho účinek je krátký a poměrně slabý, proto se terapeuticky podával 1 % Atropin. Nevýhodou 1 % Atropinu je, že zpomaluje peristaltiku a mohou vznikat koliky, avšak procentuální výskyt této kontraindikace je velmi malý.

Při akutní formě se aplikovali nesteroidní antiflogistika topicky i systémově. Lokálně byl aplikován přípravek Lotemax, účinnou látkou je loteprednolum etabonát. Má velmi dobrou penetraci. Systémově byl podán Dexametazon, který patří do skupiny glukokortikoidů. Na vzniknutou dermatitidu v okolí očního bulbu jsme aplikovali topické kortikoidní mastě a udržovali v co největší čistotě.

Při diagnostice oftalmologických testů a zkoušek jsem pomáhala asistovat veterinárnímu lékaři, hlavně fixací víček, aplikací fluorescenčního barviva a aplikací topické kortikoidní mastě v okolí očního bulbu.

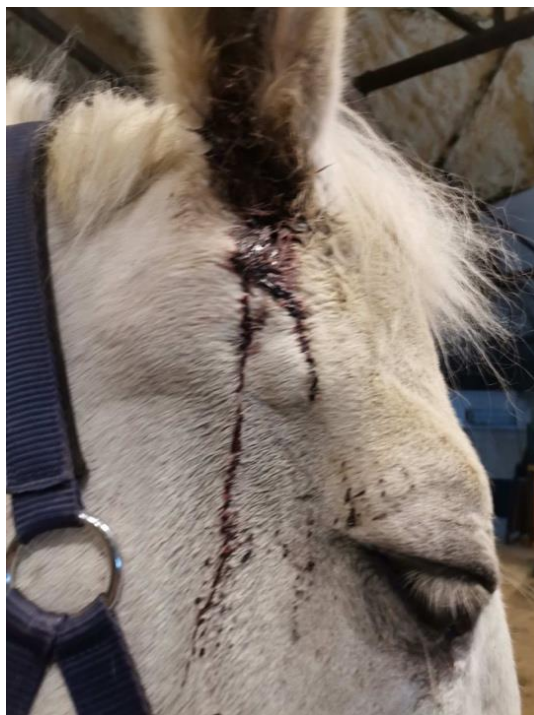

Obrázek 12 Rekurentní uveitida (zdroj: Vlastní archiv autora, 2023)

Dalším zdravotním problémem, na který Rival trpěl byly sarkoidy lokalizované v oblasti dolního okraje levého zvukovodu (obrázek 13). Pravděpodobnou příčinou vzniků je bovinní papilomavirus. Uši jsou docela typickým místem pro vznik sarkoidů. Mohou se vyskytovat jako jednotlivé nebo mnohopočetné léze v různých formách. U Rivala byly přítomné menší, ale mnohopočetní sarkoidy smíšeného typu, a to kombinace nodulárního a fibroblastického, které se po určitém čase dále nerozšiřovali. V rámci diagnostiky jsme provedli biopsii pomocí bioptické jehly a provedli histologické vyšetření, které potvrdilo přítomnost sarkoidů. Bioptické získání vzorku však s sebou nese riziko spuštění značné a nekontrolovatelné expanze léze. Charakteristický byl i jejich vzhled. Projevovali se jako kuličkovité výrůstky kůže různé velikosti, některé s ohraničeným okrajem a některé ne. U Rivala převahovali sarkoidy s neohraničením okrajem a většina z nich krvácela.

I přestože sarkoidy jsou benigní nádory, jejich přítomnost umí znepříjemnit život zvířete. Mohou například mechanicky utláčet některé tkáně, cévy, případně, mohou vést k potenciálním sekundárním infekcím. Lokálně jsou invazivní, no nemají tendenci se šířit do dalších orgánů. Terapie je důležitá, aby se snížil diskomfort a bolest zvířete. Pro léčbu u Rivala jsme zvolili topickou chemoterapii – pastu AW4, která se musí objednávat ze zahraničí. Účinnou látkou je 5-fluorouracil, obsahuje také řadu těžkých kovů, cytotoxických chemických

látek a přírodních rostlinných olejů. Vzhledem k toxicitě pasty jsme museli dávat pozor a aplikovat jí jen na sarkoidy, nenanášet na zdravé části kůže. Důležité bylo také chránit sebe a při aplikaci používat ochranné rukavice. Při této formě léčby, se musí podpořit imunita. Do krmiva mu byly přidávány doplňky výživy, a to MSM a vitamín C. Chirurgická excize byla vyloučená, protože sarkoidy mají vysokou míru recidivity.



Obrázek 13 Krvácející sarkoidy v okolí uší (zdroj: Vlastní archiv autora, 2023)

Poměrně dlouhou dobu měl Rival problémy s častými průjmy. V rámci diagnostiky se provedlo koprologické vyšetření pro zjištění přítomnosti parazitů v těle. Toto vyšetření vyšlo negativně. Poté se vykonalo ultrasonografické vyšetření ke zhodnocení gastrointestinálního traktu z hlediska abnormalit. Nebyla zjištěna žádná závažná patologie. Pro diagnostiku se ještě odebrala krev a zanalyzovali se krevní parametry. Když u Rivala přetrvávali průjmy, do krmiva se mu přidávali léčivé preparáty. Prvním přípravkem byl Stullmisan, je to bylinná směs, která pomáhá k zpevnění stolice. Dalším léčivem bylo antimykotikum Aspergin, který funguje na bázi kyseliny propionové. Poslední přípravek k léčbě průjmů dostával Humino-Vet, je to přírodní látka vyrobená z čistého zdroje oxihumolotu (hnědého uhlí), účinnou látkou sú huminové kyseliny, které mají vysokou adsorbční kapacitu, vážu na sebe různé toxické látky i viry. Huminové kyseliny mají také velmi dobrou pufrční schopnost a tím stabilizují pH v trávicím traktu koně. Poslední 2 roky byl ustájen jen formou boxu a průjmy výrazně ustoupili. Když bylo Rivalovi 27 let, začal slábnout, při lenutí v boxu se mu několikrát nepodařilo vstát a jeho zdravotní stav se zhoršoval. Majitelka po konzultaci s veterinárním lékařem se rozhodla pro eutanazii.

## 5 Závěr

U geriatrických koní se objevuje řada zdravotních potíží, mezi které patří především degenerativní změny pohybového aparátu, zubní problémy a zrakové patologie. Pro zlepšení jejich zdravotních stavů je důležitá komplexní péče zahrnující adekvátní nutriční potřeby, pravidelné veterinární kontroly a přizpůsobení životního prostředí, kde geriatrické koně žijí. Veterinární asistent může podstatně přispět k úspěšnosti léčby prostřednictvím přesného monitorování zdravotního stavu, aplikací některých léků a zajištění vhodné péče o zdravotně zatížené geriatrické koně. Závěrem lze doporučit zvýšený důraz na preventivní veterinární prohlídky, které mohou přispět k ranému odhalení a léčbě možných komplikací spojených se stárnutím.

## 6 Literatura

- Abu-Seida AM, 2015. Regenerative Therapy for Equine Osteoarthritis: A Concise Review. *Asian Journal of Animal and Veterinary Advances* **10**(9): 500-508.
- Baars J, 2007. Chronological Time and Chronological Age: Problems of Temporal Diversity. Pages 1-13 in Baars J, Visser H, editors. *Aging and Time Multidisciplinary Perspective*. Baywood, New York.
- Barakat Ch, 2022. What To Expect As Your Horse Grows Old. *Equus Magazine*. Available from <https://equusmagazine.com/horse-care/expect-horse-grows-55194> (accessed May 2022).
- Barakzai S, Dixon P. 2010. ANATOMY OF EQUINE CHEEK TEETH: FAST-PACED KNOWLEDGE ADVANCES. *Veterinary Times* **40**(16): 6-8.
- Beard LA, 2016. Aged Horse Health and Welfare. *Veterian Key*. Available from: <https://veteriankey.com/aged-horse-health-and-welfare/> (accessed July 2016).
- Bertone J, 2006. *Equine Geriatric Medicine and Surgery*. Saunders, Missouri.
- Brosnahan MM, Paradis MR. 2003. Assessment of clinical characteristics, management practices, and activities of geriatric horses. *Journal of the American Veterinary Medical Association* **223**(1): 99-103.
- Budras KD, Sack WO, Röck S. 2003. *Anatomy of the Horse: An Illustrated Text*. Schlütersche, Hannover.
- Burattini B, Fenner K, Anzulewicz A, Romness N, McKenzie J, Wilson B, McGreevy P. 2020. Age-related changes in the behaviour of domestic horses as reported by owners. *Animals* **10**(12): 1-17.
- Coates JW, McFee RC. 1993. Congenital lordosis in three Haflinger foals. *The Canadian Veterinary Journal* **34**(8), 496-498.
- Crabbe B, 2015. Oh, My Aging Back. *Horse & Rider*. Available from: <https://horseandrider.com/horse-health-care/aging-28826/> (accessed June 2015).
- Cubbitt T, Duren S. 2022. Feeding the Senior Horse. *Horse and People*. Available from: <https://horsesandpeople.com.au/feeding-the-senior-horse/> (accessed May 2022).
- Curling A. 2011. Equine Recurrent Uveitis: Classification, Etiology, and Pathogenesis. *Compendium: Continuing Education for Veterinarians*, **33**(6), 1-4.
- Cutler TJ. 2002. Ophthalmic findings in the geriatric horse. *Veterinary Clinics of North America: Equine Practice* **18**(3), 545-574.

- Dixon PM, Dacre I. 2005. A review of equine dental disorders. *The Veterinary Journal*. **169**(2), 165-187.
- Dixon PM. 2002. The gross, histological, and ultrastructural anatomy of equine teeth and their relationship to disease. *Proceedings of the 49th Annual Convention of the American Association of Equine Practitioners* **48**: 421-437.
- Evans PA, Jack N. 2007. *Aging Horses by Their Teeth*. Utah State University. Available from: <https://extension.usu.edu/equine/research/aging-horses-by-their-teeth> (accessed May 2020).
- Gelatt KN. 2019. Glaucoma in Horses. *MSD Manual Veterinary Manual*. Available from: <https://www.msdsmanual.com/horse-owners/eye-disorders-of-horses/glaucoma-in-horses> (accessed April 2019).
- Gerding JC, Gilger BC. 2016. Prognosis and impact of equine recurrent uveitis: *Equine Veterinary Journal* **48**(3), 290-298.
- Gilger BC, Michau TM. 2004. Equine recurrent uveitis: new methods of management. *Veterinary Clinics of North America: Equine Practice* **20**(2), 417-427.
- Griffin C. 2020. *Equine Dental Anatomy and Oral Examination*. Illinois State Veterinary Medical Association. Available from: <https://www.isvma.org/wp-content/uploads/2020/10/AnatomyandOralExamination.pdf> (accessed October 2020).
- Higgins G. 2023. *Understanding the Horse's Back*. *Horses Inside Out*. Available from: <https://www.horsesinsideout.com/post/understanding-the-horse-s-back> (accessed February 2023).
- Ireland JL, McGowam CM, Clegg PD, Chandler KJ, Pinchbeck GL. 2012. A survey of health care and disease in geriatric horses aged 30 years or older. *The Veterinary Journal* **192**(1), 57-64.
- Jansson N. 1996. Equine osteoarthritis: A review of pathogenesis, diagnosis and treatment. *Pferdeheilkunde* **12**(2), 111-118.
- Jeffcott LB. 1975. The Diagnosis of Diseases of the Horse's Back. *Equine Veterinary Journal* **7**(2), 69-78.
- Labens R, Schramme MC, Barr AR. 2013. Orthopaedics 1: diagnosis of lameness/diseases of joints and bones. Pages 309-328 in Mair TS, Love S, Schumacher J, Smith RKW, Frazer GS, editors. *Equine medicine, surgery and reproduction*. Saunders, Edinburgh.
- Loving NS. 2019. *Older Horses, Changing Shape and Tack Fit*. *Stable Management*. Available from: <https://stablemanagement.com/articles/older-horses-changing-shape-and-tack-fit/> (accessed December 2019).

- Lusby FW. 2023. Ciliary body. National Library of Medicine. Available from: <https://medlineplus.gov/ency/article/002319.htm> (accessed April 2023).
- Malalana F, Ireland JL, Pinchbeck G, McGowan CM. 2020. Equine uveitis in the UK: a retrospective study (2008–2018). *Veterinary Record* **186**(3), 92-92.
- Malalana F, McGowan TW, Ireland JL, Pinchbeck GL, McGowan CM. 2019. Prevalence of owner-reported ocular problems and veterinary ocular findings in a population of horses aged ≥ 15 years. *Equine Veterinary Journal* **51**(2), 212-217.
- Malalana F, Stylianides A, McGowan C. 2015. Equine recurrent uveitis: Human and equine perspectives. *The Veterinary Journal* **206**(1), 22-29.
- Malalana F. 2016. Ophthalmologic disorders in aged horses. *Veterinary Clinics: Equine Practice* **32**(2), 249-261.
- McDermott EJ, Pezzanite L, Goodrich L, Santangelo K, Chow L, Dow S, Wheat W. 2021. Role of innate immunity in initiation and progression of osteoarthritis, with emphasis on horses. *Animals* **11**(11), 1-14.
- McGowan C. 2011. Welfare of aged horses. *Animals* **1**(4), 366-376.
- McIlwraith CW, Frisbie DD, Kawcak CE, van Weeren R. 2015. *Joint disease in the horse*. Elsevier, Colorado.
- Michalska J, Nowicka B, Wessely-Szponder J. (2020). Relationship Between Neutrophil Activity, Oxidative Stress, Acute Phase Response, and Lameness Grade in Naturally Occurring Acute and Chronic Joint Disorders in Horses. *Journal of equine veterinary science* **88**: 1-7.
- Michau TM. 2017. Equine glaucoma. *Veterinary Clinics: Equine Practice* **33**(3), 519-540.
- Muylle S, van Loon G, Simoens P. 2007. Galvayne's groove and the presence of a hook on the upper corner incisors are poor indicators of age in horse teeth. *Pferdeheilkunde* **23**(1), 59-64.
- Paradis MR. 2013. Maintaining the health of aged horses: Practical tips for the equine practitioner. *In-Depth: Geriatric Medicine/Metabolics* **59**: 320-324.
- Radin EL, Rose RM. 1986. Role of subchondral bone in the initiation and progression of cartilage damage. *Clinical Orthopaedics and Related Research*® **213**: 34-40.
- Ratz MM, Kaczmarek B, Wnuk-Pawlak E, Janicka W, Janczarek I. 2021. Health problems in geriatric horses. *Medycyna Weterynaryjna* **77**(08) 384-391.
- Rice J. 2022. Horse Teeth: What You Need to Know. PetMD. Available from: <https://www.petmd.com/horse/horse-teeth-what-you-need-know> (accessed May 2022).



- Ross MW, Dyson SJ. 2011. *Diagnosis and Management of Lameness in the Horse*. Saunders, Missouri.
- Schlueter AE, Orth MW. 2004. Equine osteoarthritis: a brief review of the disease and its causes. *Equine and Comparative Exercise Physiology* **1**(4), 221-231.
- Sellers F. 2017. Your Horse's Coat Tells Tales. *EquiMed Horse Health Matters*. Available from: <https://equimed.com/health-centers/general-care/articles/your-horses-coat-tells-tales> (accessed April 2017).
- Solounias N, Danowitz M, Buttar I, Coopee Z. 2019. Hypsodont crowns as additional roots: A new explanation for hypsodonty. *Frontiers in Ecology and Evolution* **7**: 1-10.
- Souza MVD. 2016. Osteoarthritis in horses- Part 1: relationship between clinical and radiographic examination for the diagnosis. *Brazilian Archives of Biology and technology, SciELO* (e16150024) DOI: <https://doi.org/10.1590/1678-4324-2016150024>
- Stachurska A, Robovský J, Bocian K, Janczarek I. 2015. Changes of coat cover in primitive horses living on a reserve. *Journal of animal science* **93**(3), 1411-1417.
- Staszyk C, Suske A, Pöschke A. 2015. Equine dental and periodontal anatomy: A tutorial review. *Equine Veterinary Education* **27**(9), 474-481.
- Taylor S, Haldorson G. 2013. A review of equine sarcoid. *Equine Veterinary Education* **25**(4), 210-216.
- Thomasy SM. 2019. Overview of Equine Recurrent Uveitis. *MSD Manual Veterinary Manual*. Available from: <https://www.msddvetmanual.com/eye-diseases-and-disorders/equine-recurrent-uveitis/overview-of-equine-recurrent-uveitis?query=equine%20recurrent%20uveitis> (accessed May 2019).
- Villalobos AE. 2021. Equine Sarcoids. *MSD Manual Veterinary Manual*. Available from: <https://www.msddvetmanual.com/integumentary-system/tumors-of-the-skin-and-soft-tissues/equine-sarcoids?query=equine%20sarcoids> (accessed August 2021).
- Watkins J. 2019. What to know about equine osteoarthritis. *Veterinary Medicine and Biomedical Science*. Available from: <https://vetmed.tamu.edu/news/pet-talk/what-to-know-about-equine-osteoarthritis/> (accessed October 2019).
- Weeren van PR, Back W. 2016. Musculoskeletal disease in aged horses and its management. *Veterinary Clinics: Equine Practice* **32**(2), 229-247.
- Weeren van PR, Brama PA. 2001. Physiology and pathology of the equine joint. *Pferdeheilkunde* **17**(4), 307-318.

- Wenholz SD. 2023. Head to Hoof: Senior Horse Health Concerns. Practical Horseman. Available from: <https://practicalhorsemanmag.com/health/head-to-hoof-senior-horse-health-concerns/> (accessed April 2023).
- Wilkie DA, Gilger BC. 2004. Equine glaucoma. Veterinary Clinics: Equine Practice **20**(2), 381-391.
- Young A. 2020. Equine Recurrent Uveitis. School of Veterinary Medicine. Available from: <https://ceh.vetmed.ucdavis.edu/health-topics/equine-recurrent-uveitis> (accessed March 2020).
- Young A. 2021. Osteoarthritis. School of Veterinary Medicine. Available from: <https://ceh.vetmed.ucdavis.edu/health-topics/osteoarthritis> (accessed: July 2021).

## **7 Seznam použitých zkratk a symbolů**

OA	Osteoartróza
ECM	Extracelulární matrix
ERU	Koňská rekurentní uveitida
RGC	Retikulární gangliové buňky