

Lékařská fakulta, Univerzita Palackého v Olomouci



Fakultní nemocnice Olomouc

II. Interní klinika gastroenterologická a geriatrická

Studijní program: P5171 Vnitřní nemoci

**Doktorand: MUDr. Vincent Dansou Zoundjiekpon**

Endoskopická diagnóza biliárních stenóz

Endoscopic diagnosis of the biliary stenosis

---

**Disertační práce**

Školitel: prof. MUDr. Ondřej Urban, Ph.D.

OLOMOUC, 2024

### **Prohlášení:**

Prohlašuji, že jsem závěrečnou práci zpracoval samostatně, a že jsem řádně uvedl a citoval všechny použité prameny literaturu.

Souhlasím s trvalým uložením elektronické verze mé práce v databázi systému univerzity a meziuniverzitního projektu Theses.cz za účelem soustavné kontroly podobnosti kvalifikačních prací.

V Olomouci dne 22.1.2024

MUDr. Vincent Dansou Zoundjiekpon

**Poděkování:**

**prof. MUDr. Ondřej Urban, Ph.D.**

Mému školiteli. Za inspiraci, vedení a podporu po celou dobu mé kariery a práce. Za možnost pracovat na grantu, který byl základem speciální části práce. Za vytvoření nadstandardních pracovních podmínek na II. interní klinice FNOL.

**doc. MUDr. Přemysl Falt, Ph.D., MHA**

Za spolupráci, podporu při řešení a realizaci speciální části této práce.

**doc. MUDr. Lumír Kunovský, Ph.D.**

Za spolupráci a hlavně poctivou recenzi práce a konstruktivní kritiku.

**MUDr. Daniela Kurfürstová, Ph.D.**

Za spolupráci a hlavně patologickou tkáňovou diagnostiku speciální části této práce.

**Mgr. Jana Zapletalová, Ph.D.**

Za spolupráci a statistické zpracování výsledků této práce.

**MUDr. Petr Vaněk, Ph.D.**

Za spolupráci a recenzi speciální částí práce.

**MUDr. Zuzana Slobodova, Ph.D.**

Za patologickou tkáňovou diagnostiku speciální částí této práce.

**MUDr. Daniela Skanderová**

Za spolupráci, recenzi patologické části této práce a hlavně patologickou tkáňovou diagnostiku speciální částí této práce.

**Mgr. Gabriela Kořínková, Ph.D.**

Za spolupráci a hlavně molekulárně-genetickou diagnostiku speciální částí této práce.

**doc. MUDr. Martin Loveček, Ph.D.**

Za spolupráci, za recenzi chirurgické částí a hlavně za chirurgické řešení pacientů speciální částí této práce.

**prim. MUDr. Vladimír Nosek**

Za podporu a odborné konzultace.

**prim. Petr Víték, Ph.D., MBA.**

Za odborné konzultace

**Jiří Hlaváček**

Za grafickou práci.

V neposlední řadě mé manželce **JUDr. Birgit S. Moser- Zoundjiekpon**, mému synovi **Raphaělovi S. Zoundjiekpon** za mimořádnou podporu a hlavně tolerování mé virtuální přítomnosti v závěru přípravy práce a mým rodičům (**Mekonoudé V. Zoundjiekpon** a in mémorial **Mahoutin Didier Zoundjiekpon**) za celoživotní podporu a možnosti studovat.

## Obsah

Abstrakt.....	6
Abstract.....	8
Seznam použitých zkratk .....	9
1. OBECNÁ ČÁST – stenóza žlučových cest .....	13
1.1 Definice a stručný anatomický přehled .....	13
1.2 Etiologie .....	17
1.3 Diagnostika.....	37
2 SPECIÁLNÍ ČÁST - Endoskopická diagnóza stenóz žlučových cest.....	44
2.1 Role endoskopických metod v tkáňové diagnostice biliárních striktur.....	44
2.2 Vlastní práce: Fluorescenční in situ hybridizace v primární diagnostice žlučových striktur: Monocentrická prospektivní intervenční studie .....	63
2.3 Diskuze.....	82
2.4 Algoritmus.....	87
3 Závěr .....	93
LITERATURA .....	94
4 Grantový projekt .....	108
5 Publikační aktivita .....	109
5.1 Publikace související s disertační prací.....	109
5.2 Kapitoly v monografiích .....	109
5.3 Publikovaná abstrakta .....	110
5.4 Ostatní publikace.....	110

## Abstrakt

Většina onemocnění hepatopankreatobiliární oblasti se projevuje jako stenóza žlučových cest, jejichž diferenciální diagnostika je někdy svízelná, náročná a zůstává výzvou. Etiologie biliárních striktur je většinou maligní v 70–80 % a benigní ve 20–30 %. V některých případech však nelze jednoznačně určit etiologii biliárních striktur a ty jsou pak klasifikovány jako „neurčité“ nebo indeterminované biliární stenózy (IBS). Přes množství diagnostického arzenálu a možností, které dnes existují, je stále nezanedbatelný počet biliárních stenóz nesprávně diagnostikován s výrazným negativním dopadem na pacienty. Je otázkou, jak na jedné straně zabránit u některých nemocných zbytečné a složité operaci pro benigní etiologii a na druhé straně neztratit šanci na nezbytnou včasnou chirurgickou léčbu v případě malignity. V první skupině se odhaduje, že až 15–24 % pacientů odeslaných k operaci pro malignitu má konečnou benigní diagnózu. Je proto zapotřebí účinný a jednoduchý diagnostický algoritmus umožňující přesnou a včasnou předoperační diagnózu biliárních striktur, a to v co nejkratší době. Pokud klinické, laboratorní a zobrazovací vyšetření neumožňují stanovit definitivní diagnózu biliárních striktur, je nutná tkáňová diagnostika, v níž hrají endoskopické metody klíčovou roli. Pro získání tkáně ze stenóz žlučových cest se jako přístup první volby doporučuje endoskopická retrográdní cholangiopankreatikografie (ERCP) s transpapilárním odběrem vzorků „kartáčkem“ nebo kleštěmi pro histopatologickou analýzu. Ačkoli jsou tyto standardní metody dostupné a bezpečné, problémem zůstává jejich nízká diagnostická přesnost. V případech IBS se doporučují pokročilé endoskopické techniky s eventuálně komplementárními diagnostickými metodami jako fluorescenční in situ hybridizace (FISH) nebo sekvenování nové generace (NGS – next-generation sequencing) atd. Dalším klíčovým a nezanedbatelným faktorem v tomto diagnostickém procesu biliárních stenóz je role a zkušenost jak endoskopistů a patologů, tak i radiologů a jiných účastníků toho mezioborového rozhodování.

Cílem mé disertační práce je popsat možnosti endoskopické diagnostiky neurčených biliárních stenóz, prezentovat výsledky vlastní studie a navrhnout aktuální diagnostický algoritmus. Práce je rozdělena na všeobecnou a speciální část.

**Klíčová slova:**

*stenóza žlučových cest, indeterminovaná biliární stenóza, neurčená biliární stenóza, tkáňová diagnóza, endoskopická retrográdní cholangiopankreatografie, konvenční transpapilární odběry tkáně, pokročilé endoskopické metody, fluorescenční in situ hybridizace, sekvenování nové generace*

## **Abstract**

Most diseases of the hepatopancreatobiliary region manifest as biliary stenosis, the differential diagnosis of which is sometimes difficult and challenging. The etiology of biliary strictures is usually malignant in 70-80% and benign in 20-30%. However, unfortunately in some cases, the etiology of biliary strictures cannot be clearly determined and these are then classified as "indeterminate biliary stenosis - IBS". Despite the plethora of diagnostic arsenals and options available today, there is still a non-negligible number of biliary strictures misdiagnosed with significant negative impact on patients. The question is how, on the one hand, to prevent some patients from unnecessary surgery for benign etiologies and, on the other hand, not to lose the chances for others to receive the necessary early surgical treatment for malignancy. In the first group, it is estimated that up to 15%-24% referred for surgery for malignancy have benign etiology of the biliary stenosis. Therefore, an efficient and simple diagnostic algorithm is needed to enable accurate and timely preoperative diagnosis of biliary strictures, and to minimize time loss. If clinical, laboratory and imaging examinations do not allow a definitive diagnosis of biliary strictures, tissue diagnosis is necessary, in which endoscopic methods play a key role. To obtain tissue from biliary strictures, ERCP with transpapillary "brush" or forceps sampling for histopathological analysis is recommended as the first-choice approach. Although those standard methods are available and safe, their low diagnostic accuracy remains a problem. In cases of IBS, advanced endoscopic techniques with possibly complementary diagnostic methods as Fluorescence In Situ Hybridization (FISH) or Next-Generation Sequencing, etc. are recommended. Another key and indispensable factor in the diagnostic process of biliary stenosis is the role and experience of endoscopists and pathologists as well as radiologists and other interdisciplinary decision makers.

The aim of my dissertation is to describe the possibilities of endoscopic diagnosis of undetermined biliary stenosis, to present the results of my own study and to propose an up-to-date diagnostic algorithm. The thesis is divided into a general and a special part.

### **Keywords**

*biliary stenosis, indeterminate biliary stenosis (strictures), undetermined biliary stenosis, tissue diagnosis, endoscopic retrograde cholangiopancreatography, conventional transpapillary tissue sampling, advanced endoscopic methods, Fluorescence In Situ Hybridization, Next-Generation Sequencing.*



## Seznam použitých zkratek

AIP - autoimunitní pankreatitida

ALP - alkalická fosfatáza

ALT - alaninaminotransferáza

ANCA - protilátky proti cytoplazmě neutrofilů (Anti Neutrofil Cytoplasm Autoantibodies)

ASGE – americká společnost pro gastrointestinální endoskopie (American Society for Gastrointestinal Endoscopy)

ASIR - age-standardized incidence rate

AST - aspartátaminotransferáza

Atd. – a tak dále

BC - kartáčková cytologie (brush cytology)

CA 19-9 - karbohydrátového antigen 19-9

CCA - cholangiokarcinom

CEA - karcinoembryonální antigen

CHP - Chronická pankreatitida

CI - interval spolehlivosti

CLE - konfokální laserová endomikroskopie

CRP - C-reaktivní protein

CT - výpočetní tomografie

ČR- česká republika

DIA - digitální analýza obrazu

Dg. – diagnóza

Dg. přesnost – diagnostická přesnost

DNA - deoxyribonukleová kyselina

DSOC - digitální cholangioskop s jedním operátorem

DWI - diffusion weighted imaging

EPST - endoskopická papilosfinkterektomie

ERCP - endoskopická retrográdní cholangiopankreatografie

ERCP-FNA - transpapilární intraduktální transmukózní tenkojehlová aspirace při ERCP

EUS - endoskopická ultrasonografie

EUS-FNA/FNB - tenkojehlová aspirace/ core biopsie pod EUS navigací

FB - klešťová biopsie (forceps biopsy)

FISH- fluorescenční in situ hybridizace

FNOL - fakultní nemocnice Olomouc

GIT - gastrointestinální trakt

GMT - gamaglutamyltransferáza

HIDA - dynamická hepatobiliární scintigrafie

HIV - virus imunitní nedostatečnosti (Human Immunodeficiency Virus)

IAC – Mezinárodní cytologická akademie (International Academy of Cytology)

IBS - indeterminované biliární striktury

IgG-4 - Imunoglobulin G4

IgSC - sklerotizující cholangitida spojená s IgG4

IK - interní klinika

2.IK - druhá interní klinika- gastroenterologická a geriatrická

IL-6 - interleukin 6

INR - mezinárodní normalizovaný poměr

IPMN - intraduktální papilární mucinózní neoplazie

MCN - mucinózní cystická neoplazie

MDCT - multidetektorová výpočetní tomografie

miRNA - mikroRNA (RNA= ribonukleová kyselina)

MMP-7 - matrix metaloproteináza-7

MIP - maximal intensity Projection

MUC5AC - mucin-5AC

MR - magnetická rezonance

MRCP - magnetická rezonanční cholangiopankreatografie

NBI - narrow band imaging

NGS - sekvenování nové generace (Next-Generation Sequencing)

NPV - negativní prediktivní hodnota

Obr. - obraz

pCLE - sonda konfokální laserové endomikroskopie

POCS - perorální cholangioskopie

PPV - pozitivní prediktivní hodnota

p - p-hodnota (p- value)

PVm - pomalé vytahování mandrénu při EUS-FNB

PSC - primární sklerozující cholangitida

PTC - perkutánní transhepatická cholangiografie

PTD - perkutánní transhepatická drenáž

RNA - ribonukleová kyselina

ROSE - Rapid on Site Evaluation-Evaluace patologem na místě

SpoT - sání podtlakem při EUS-FNA/FNB

Tab. - tabulka

TB - Tekutá biopsie

Tc - technecium

T.č. – toho času

tRNA - transferová RNA

TTR - transtyreтин

Tzv. - takzvaný

UC - ulcerózní kolitida

UZ - transabdominální ultrasonografie

WHO- světová zdravotnická organizace (World Health Organization)

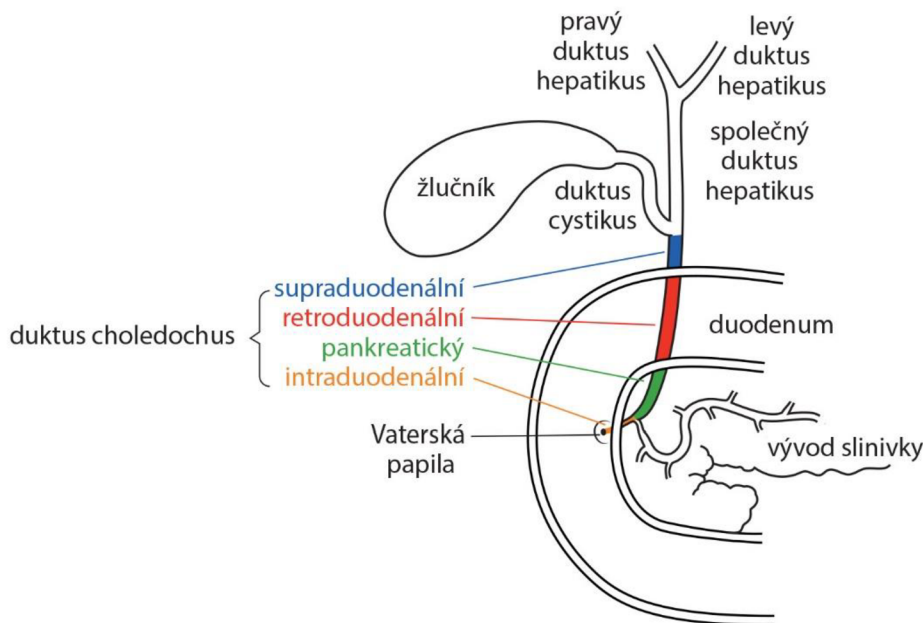
# 1. OBECNÁ ČÁST – stenóza žlučových cest

## 1.1 Definice a stručný anatomický přehled

Stenóza žlučových cest je abnormální zúžení až obstrukce lumen žlučovodů, které ztěžují normální odtok žluče z jater do tenkého střeva a jsou spojeny většinou s proximální dilatací vývodu. Toto zmenšení průsvitu žlučovodu může být způsobeno patologickým procesem v lumen či ve stěně žlučovodu nebo mimo něj. Dle stupně zúžení může být obstrukce průtoku žluči symptomatická – způsobující klinické obtíže – nebo bezpříznaková – poznaná jen laboratorně (vzestupem jaterních enzymů – anikterická cholestáza). Biliární striktury mohou být na úrovni intrahepatálních nebo extrahepatálních žlučovodů. Mluvíme-li o stenóze žlučových cest v naší práci, máme na mysli většinou stenózu postihující extrahepatální žlučové cesty lokalizované od prvního segmentárního větvení pravého a levého hepatiku po Vaterskou papilu. Anatomicky lze takto definovaný žlučovod rozdělit na hilární část\* (první segmentární větvení a základní kmeny levého a pravého hepatiku), společný hepatikus (dlouhý cca 3–5 cm; proximálně od odstupu cystiku po jaterní hilus) a duktus choledochus zahrnující úsek žlučovodu od odstupu cystiku po papilu. Duktus choledochus dlouhý 6–9 cm má intraduodenální, pankreatický (nebo intrapancreatický), retroduodenální a supraduodenální průběh (obr. 1).

**Obr. 1:** *Distální část choledochu = Intraduodenální + intrapancreatický/ pankreatický + retroduodenální + supraduodenální úseky hlavního žlučového. Proximální část = společný hepaticus + základní kmeny levého a pravého hepaticu (hilární oblast\*).*

**Figure 1:** *Distal part of the common bile duct (ductus choledochus) = Intraduodenal + intrapancreatic/pancreatic + retroduodenal + supraduodenal sections of the main bile duct. Proximal part = common hepaticus + founder trunks of left and right hepaticus (hilar region\*).*

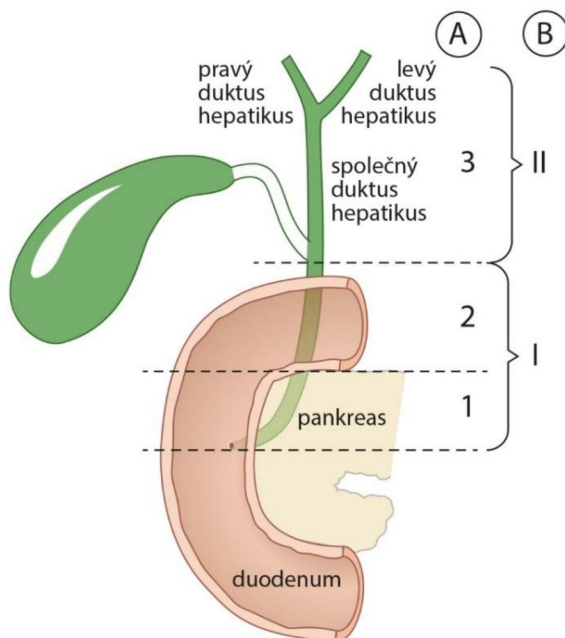


\*tato část je mimojaterní ve většině případů, ale u některých osob může být intrahepatální

Dle lokalizace zúžení dělíme stenózu na distální a proximální. Distální stenóza postihuje úsek společného žlučového od intraduodenální části do odstupu cystického duktu. Strikтуры postihující suprapankreatickou část hlavního žlučového od odstupu cystiku po jaterní hilus (odpovídající anatomicky společnému hepaticu, základním kmenům a prvním segmentárním větvením levého a pravého hepaticu) jsou definovány jako proximální stenóza. Toto arbitrární rozdělení je jednodušší a praktičtější pro endoskopistu. V některých literaturách však lze najít rozdělení biliárních stenóz na distální, střední a proximální (obr. 2A). Střední stenóza je většinou považována za zúžení postihující suprapankreatickou část choledochu po odstup duktus cystikus. Tato klasifikace může být problémová a obtížně definovatelná u lidí s nízkým odstupem cystiku, neboť odstup duktus cystikus je často variabilní [1,2]. Proto jsme v naší práci zvolili první zmíněnou a jednodušší klasifikaci (obr. 2B). Existuje i několik dalších typů klasifikace biliárních stenóz, některé s účelem pomoci chirurgovi zvolit vhodnou techniku řešení hepatobiliární patologie [3]. Nejčastější klasifikace jsou podle Bismutha a Strasberga. Bismuthova klasifikace (obr. 3) je více používaná u hilových stenóz endoskopistou při ERCP nebo cholangioskopii. Tab. 1 ukazuje korelaci mezi námi popsanou jednodušší klasifikací a Bismuthovou.

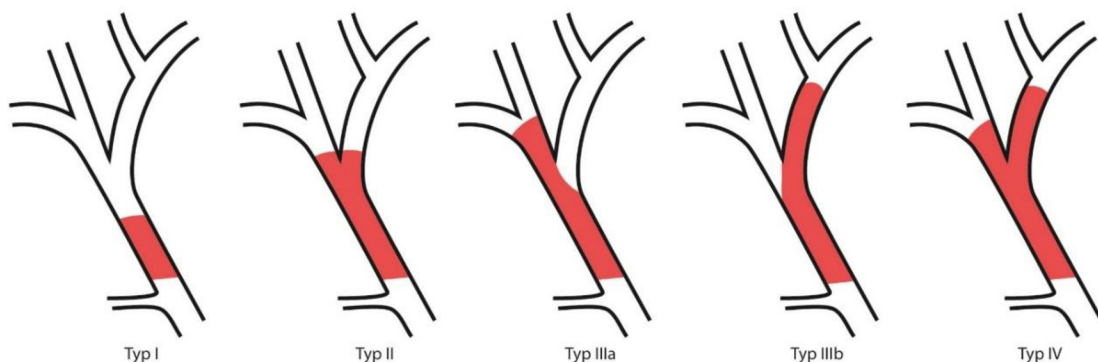
**Obr. 2 A, B:** Klasifikace stenóz dle lokalizace: A- Komplikovaná klasifikace : 3= proximální úsek hlavní biliární cesty, 2= střední úsek hlavní biliární cesty, 1= distální úsek hlavní biliární cesty. B- Jednoduchá klasifikace používaná při této práci: I = 1+2 - Distální část hlavní biliární cesty, II=3 -Proximální část.

**Figure 2 A, B:** Classification of stenoses according to localization:A- Complicated classification : 3= proximal section of main biliary tract, 2= middle section of main biliary tract, 1= distal section of main biliary tract. B-Simple classification used in this work : I = 1+2 - Distal portion of main biliary tract, II=3 -Proximal portion



**Obr. 3:** Klasifikace podle Bismutha a Corletteho, I- stenóza postihující společný hepatikus a nedosahující bifurkaci, II- stenóza postihující společný hepatikus a dosahující bifurkaci, IIIa- stenóza postihující společný hepatikus, bifurkaci a šířící se jen do pravého hepatiku, IIIb- stenóza postihující společný hepatikus, dosahující bifurkaci a šířící se jen do levého hepatiku, IV- stenóza společného hepatiku, dosahující bifurkaci a oba hepatiky.

**Figure 3:** Classification according to Bismuth and Corlette, I- stenosis affecting the common hepatic and not reaching the bifurcation, II- stenosis affecting the common hepatic and reaching the bifurcation, IIIa- stenosis affecting the common hepatic, bifurcation and spreading only to the right hepatic, IIIb- stenosis affecting the common hepatic, reaching the bifurcation and spreading only to the left hepatic, IV- stenosis of the common hepatic, reaching the bifurcation and both hepatic.



**Tab. 1:** korelace mezi jednodušší klasifikací a Bismuthovou klasifikací.

**Table 1:** Correlation between the simpler classification and the Bismuth classification. Suprapankreatická = retroduodenální + supraduodenální (obraz 1)

A = Distální terminální stenóza (intraduodenální +/- intapankreatická)

B = Distální stenóza suprapankreatická (do odstupu cystiku)

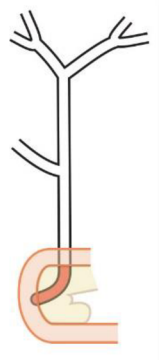
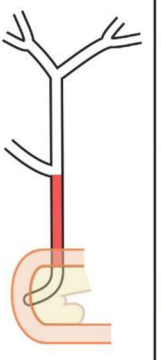
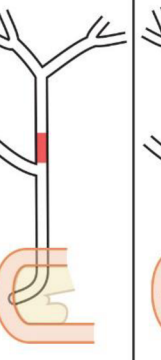
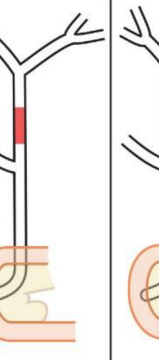
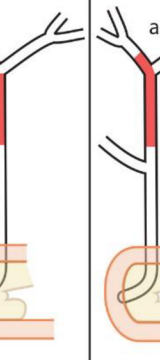

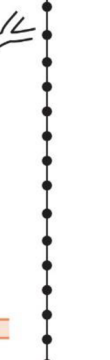
C=D = Proximální stenóza odpovídající Bismuth I

E = Proximální stenóza odpovídající Bismuth II

F = Proximální stenóza postihující společný hepatikus, bifurkaci a pravý nebo levý hepatiku (= Bismuth IIIa nebo IIIb)

G = Proximální stenóza od odstupu cystiku, dosahující bifurkaci a postihující oba hepatiky (= Bismuth IV).

IHS = intrahepatální striktury

Lokalizace a extenze stenóz						
Extrahepatální stenózy						IHS
Distální stenóza		Proximální stenóza				
Terminální (intraduodenální) +/- pankreatická	Suprapankreatická (do odstupu cystiku)	od odstupu cystiku	Hilární stenóza dle Bismutha a Corletteho			
			Bismuth I	Bismuth II	Bismuth III	Bismuth IV
						
A	B	C	D	E	F	G

Podle biologické povahy lze biliární stenózy rozdělit na benigní a maligní. Většina biliárních stenóz je maligní etiologie a jen 20–30 % jsou benigní [4,5]. Definitivní diagnóza není vždy jednoznačná a některé stenózy zůstávají neurčité povahy – „indeterminované“, poté co jsou základní vyšetření, včetně zobrazovacího, laboratorního a ERCP s konvenčním odběrem tkáně, nediagnosticská [6]. Diferenciální diagnostika indeterminovaných stenóz (indeterminate biliary stricture – IBS) je někdy náročná a potřebuje pokročilé endoskopické techniky s eventuálně komplementárními diagnostickými metodami. Je proto nutno odlišit IBS od určených biliárních striktur (UBS – undetermined biliary stenosis), když je nejasná stenóza nalezena u pacientů podstupujících první ERCP bez předchozí negativní kartáčkové cytologie. Toto rozlišení mezi IBS a UBS je velmi důležité a diagnosticky významné při



volbě dalších forem získávání vzorků tkání při endoskopickém vyšetření pacientů s podezřením na maligní stenózu žlučových cest.

## 1.2 Etiologie

K terapeutickému postupu a managementu biliárních striktur je nutné přesně znát jejich etiologii, jejichž diferenciální diagnostika je široká. Zatímco řešení jasně benigních a maligních stenóz je jednoznačné [7,8], velkým problémem zůstávají IBS vedoucí někdy k chybnému rozhodování, jako je zbytečná operace některých pacientů pro benigní etiologii nebo ztráta šance a času na nezbytnou chirurgickou léčbu u jiných pacientů s maligními strikturami. Dle literatury je až 15–24 % pacientů zbytečně operováno pro benigní biliární stenózy [7,9,10]. Efektivní diferenciálně diagnostické postupy a metody s možností postupně eliminovat falešné diagnózy by mohly vést k adekvátní a přesné diagnóze a také následně ke správnému managementu léčby biliárních striktur.

Lokalizace a morfologie stenózy, věk a klinický stav pacienta mohou napovídat o jejich eventuální příčině či povaze [9]. Například striktury distálního choledochu jsou většinou způsobeny patologií v hlavě pankreatu, zatímco proximální stenózy mají primárně cholangiogenní příčiny. Excentrické nepravidelné striktury mají většinou maligní etiologii, zatímco hladké stenózy bývají benigní. Maligní striktury se většinou vyskytují u pacientů ve věku nad 50 let a benigní u mladších jedinců. Výrazný úbytek na hmotnosti s velkým nechutenstvím jsou často pozorovány u pacientů s maligními biliárními stenózami.

Různé příčiny stenóz žlučovodů jsou rekapitulovány v tab. 2.

**Tab.2:** *Různé etiologie stenóz žlučovodů* **Table 2:** *Differents etiologies of biliary stenosis*).

	Traumatická	Cholecystektomie Mirizziho syndrom Resekce jater, žaludku Cholecystoduodenální píštěl Břišní trauma
	Zánětlivá	Chronická pankreatitida (CHP) Cholangitida Cholecysto/choledocholitíáza Jaterní absces Post radiační a embolizační

Benigní striktury		Primární sklerozující cholangitida (PSC) Eozinofilní cholangitida
	Infekční	Clonorchis sinensis Hydatidové cysty, Tuberculóza, virové infekce, HIV cholangiopatie
	Vaskulární	Ischemická cholangiopatie Vaskulitida
	Zevní komprese	Pseudocysty pankreatu Divertikl / vřed duodena Benigní tumory Polycystóza jater Cévní anomálie
	Autoimunitní	IgG-4 Cholangiopatie
	Anastomotická	Transplantace jater Resekce pankreatu, žlučovodu Biliodigestivní anastomózy
	Vývojová	Cysta choledochu Stenóza papily Biliární atrezie
Maligní striktury	Maligní onemocnění pankreatu	Adenokarcinom Cystická neoplazie (IPMN, MCN, atd) Lymfom Neuroendokrinní tumory
	Maligní onemocnění žlučovodů	Cholangiokarcinom Cystická neoplazie žlučových cest (IPMN, MCN)
	Maligní onemocnění žlučníku, Vaterské papily a jater	Karcinom Vaterské papily Karcinom žlučníku Hepatocelulární karcinom postihující jaterní hilus

	Metastatické nádory nebo komprimující adenopatie	Maligní lymfadenopatie (Lymfom) Karcinom GIT (žaludku, tračnicku) Karcinom prsa, ledvin, plic Melanom
--	--	--

*HIV= Human Immunodeficiency Virus- virus imunitní nedostatečnosti, IPMN= intraduktální papilární mucinózní neoplazie, MCN= mucinózní cystická neoplazie, GIT= gastrointestinální trakt, CHP= Chronická pankreatitida.*

V další části práce budou probrány jednotlivé etiologie biliárních striktur. Nejčastější benigní biliární stenózy jsou iatrogenní (po cholecystektomii či transplantaci jater) a zánětlivé (chronická pankreatitida, PSC – primární sklerozující cholangitida, IgG-4 asociovaná cholangitida), zatímco nejčastější maligní biliární striktury tvoří adenokarcinom hlavy pankreatu a primární cholangiokarcinom.

### **1.2.1 Iatrogenní biliární stenóza**

Iatrogenní biliární stenóza je důsledek poranění žlučových cest při operacích v dutině břišní. Jde o závažný stav spojený s vyšší morbiditou a mortalitou. Iatrogenní striktury představují jednu z nejčastějších příčin benigních stenóz žlučových cest. Poranění žlučových cest může nastat při výkonech primárně na žlučovém stromu (například cholecystektomie, choledochotomie, resekce choledochu, resekce jater atd.) nebo při výkonech v oblastech anatomicky blízkých, kde není předpokládán zásah na žlučových cestách (jako resekce žaludku typu Billroth II, portokavální shunt, výkony v hepatoduodenálním ligamentu atd.) [9,11,12].

Nejčastější iatrogenní biliární stenóza je způsobena při odstranění žlučníku (cholecystektomie), a to jak laparoskopicky, tak při otevřeném výkonu [9,11]. Tyto striktury tvoří až 80–95 % všech iatrogenních stenóz. Incidence závisí na zkušenosti operujících. V 90. letech minulého století byl v České republice zaznamenán nárůst počtu poranění žlučových cest v souvislosti se zavedením laparoskopické cholecystektomie, a to kolem 0,2–1,1 %, kdy etiologie byly dávány do souvislosti s horší vizualizací anatomie Calotova trojúhelníku před přerušením magistrálních struktur [11–13]. Nyní má ale tento počet klesající trend a kopíruje světovou incidenci uváděnou v literaturách kolem 0,2–0,7 % při laparoskopické cholecystektomii a poloviční (0–0,4 %) při otevřené cholecystektomii [11–15].

Další iatrogenní biliární striktury se mohou vyskytnout po transplantaci jater a mohou být anastomotické, nebo neanastomotické. Neanastomotické striktury představují 10–25 % všech striktur komplikujících jaterní transplantaci, nacházejí se proximálně od anastomózy, jsou většinou způsobeny ischemií nebo primárním onemocněním příjemce (např. PSC), jsou obvykle mnohočetné, delší než anastomotické striktury a mohou přecházet do intrahepatálních žlučovodů [9].

V diagnostice iatrogenních biliárních striktur hrají klíčovou roli anamnéza (recentní operace) a magnetická rezonanční cholangiopankreatikografie (MRCP). MRCP umožňuje nejen identifikovat etáž striktury, ale také odhalit eventuální únik žluče [9]. Iatrogenní poranění žlučových cest se klasifikuje podle charakteru a rozsahu poranění [14]. Komplexnější a často používanější klasifikace je podle Strasberga a Bismutha (tab. 3). Léčba nezávažných iatrogenních stenóz zůstává endoskopická – cestou ERCP.

**Tab. 3:** Strasbergova klasifikace poranění žlučových cest revidovaná v roce 2023 (upraveno podle Gajera J. et al.) Strasberg classification of bile duct injury. Reference article, Radiopaedia.org (Accessed on 27 Sep 2023 -<https://radiopaedia.org/articles/78202>)

**Table 3:** Strasberg classification of bile duct injury revised in 2023 by Gajera J. et al. Strasberg classification of bile duct injury. Reference article, Radiopaedia.org (Accessed on 27 Sep 2023 <https://radiopaedia.org/articles/78202>).

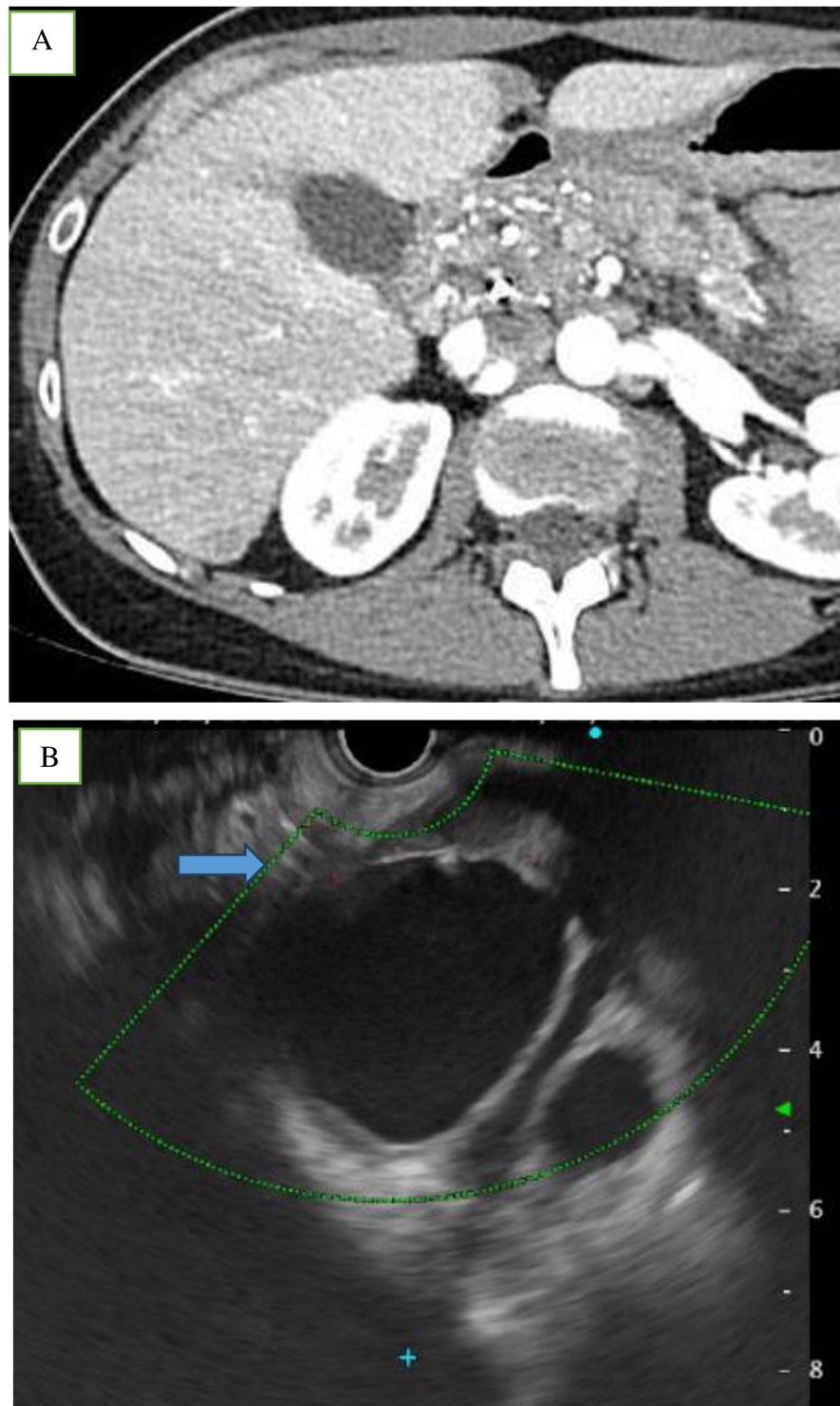
Typ poranění	Rozsah poranění
A	Poranění cystického vývodu nebo menších jaterních vývodů odvádějících vodu z jaterního lůžka
B	Okluze žlučového stromu, obvykle aberantní pravý jaterní vývod (vývody)
C	Transekce bez podvázání aberantního pravého jaterního vývodu (vývodů)
D	Laterální poranění hlavního žlučovodu
E	Poranění hlavního jaterního vývodu; klasifikováno podle stupně poranění <ul style="list-style-type: none"> <li>- E1 (Bismuthův typ 1): Poranění více než 2 cm od soutoku</li> <li>- E2 (Bismuthův typ 2): Poranění ve vzdálenosti menší než 2 cm od soutoku</li> <li>- E3 (bismuthový typ 3): Poranění v místě soutoku; soutok neporušen</li> <li>- E4 (vizmuthový typ 4): Destrukce žlučového splavu</li> <li>- E5 (bismuthový typ 5): Poranění aberantního pravého jaterního vývodu</li> </ul>

### **1.2.2 Chronická pankreatitida**

Chronická pankreatitida (CHP) tvoří nejčastější nechirurgickou příčinu benigní biliární striktury v západních zemích. Je to dáno anatomickou souvislostí parenchymu pankreatu a společného žlučového, který probíhá parenchymem u 85 % pacientů a v kontaktu s dorzální plochou pankreatu u 15 % pacientů. Biliární striktura je většinou distální a diagnostikovaná u 3–10 % pacientů s CHP [16]. Délka stenózy závisí na délce intrapancreatické části choledochu, který je utlačen kalcifikacemi nebo kolekcemi tekutiny při CHP, nebo edémem při akutní pankreatitidě, anebo akutní exacerbaci CHP (obr. 4) [17]. Ve vyspělých zemích včetně v České republice je etiologie CHP v cca 80 % případů toxonutritivní (alkoholová) a prevalence je 12,1 na 100 000 obyvatel [17]. ERCP sice není metodou první volby při diagnostice CHP, ale umožňuje zajistit drenáž žlučových cest. Brushing a eventuálně klešťová biopsie (FB – forceps biopsy) při ERCP jsou nutné k vyloučení jiné etiologie stenózy. Všechny ostatní zobrazovací metody (endoskopická ultrasonografie – EUS, výpočetní tomografie – CT a magnetická rezonance / magnetická rezonanční cholangiopankreatikografie – MRI/MRCP) jsou pro diagnostiku CHP preferovány, neboť umožňují zhodnotit parenchym a vývody. Klinický stav a anamnéza hrají důležitou roli při této diagnostice. V případě nejasnosti je nutno provést EUS a eventuálně EUS navigovanou core biopsii (EUS-FNB).

**Obr.4:** A-Endosonografický obraz chronické pankreatitidy s kolekcí tekutiny utlačující distální choledochus (se stentem- šípka) (autor: Vincent Zoundjiekpon 2.IK FNOL), B-CT obraz chronické kalcifikující pankreatitidy se stenózou distálního choledochu a prestenotickou dilatací proximální části (autor: Radim Kovář, Radiologická klinika FNOL).

**Figure 4:** A-Endosonographic image of chronic pancreatitis with collection of fluid oppressing the distal choledochus (with stent-arrow), B-CT image of chronic calcific pancreatitis with stenosis of the distal choledochus and prestenotic dilatation of the proximal part. (Pictures from FNOL).



### **1.2.3 Primární sklerozující cholangitida**




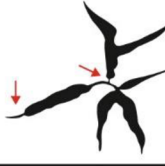

Primární sklerozující cholangitida (PSC) je chronické cholestatické onemocnění jater neznámé etiologie, charakterizované chronickým a difuzním zánětlivým postižením žlučového stromu. Incidence je kolem 4/100 000 obyvatel. Postihuje většinou muže středního věku (25–40 let) a v 50–80 % mají pacienti současně nespecifický zánět střeva, a to častěji ulcerózní kolitidu (UC). PSC postihuje velké žlučovody distálně od interlobulárních duktů (septální, segmentární, extrahepatální). Izolovaně může postihovat extrahepatální žlučové cesty ve 4 % a intrahepatální žlučové cesty ve 28 %. V 68 % postihuje současně intra- i extrahepatální žlučovody [18]. PSC je prekanceróza, neboť je zvýšené riziko vzniku cholangiogenního karcinomu (až 15 %) a také kolorektálního karcinomu. PSC musí být přesně diagnostikována a důkladně dispenzarizována. MRCP zůstává zobrazovací metodou první volby při suspekci na PSC. ERCP není doporučena, pokud není stenóza dominantní nebo suspektní z malignity.

### **1.2.4 IgG-4 cholangiopatie**

IgG-4 cholangiopatie nebo sklerotizující cholangitida spojená s IgG-4 (IgSC) neboli autoimunitní cholangiopatie je chronické zánětlivé onemocnění žlučového systému. Může být izolovaná (v 10 %) nebo nejčastěji ve spojení s dalšími projevy systémového onemocnění souvisejícího s IgG-4, často s autoimunitní pankreatitidou (AIP) 1. typu (90 %). IgSC je charakterizována zvýšenou hladinou IgG-4 v séru, IgG-4 pozitivní infiltrací plazmatickými buňkami se storiformní fibrózou/obliterující flebitidou stěny žlučových cest a léčebnou odpovědí na steroidy [19,20]. Klinicky se častěji projevuje jako nebolestivá obstrukční žloutenka ve vyšším věku a častěji u mužů [9,19]. Přibližně 60 % pacientů s tímto systémovým onemocněním má IgSC v proximálních a/nebo distálních žlučovodech. Jsou popsány čtyři různé typy biliárních striktur u IgSC (obr. 5) [21]. Nejdůležitější je odlišit IgSC od primární biliární cholangitidy, sekundární biliární cholangitidy, primární sklerozující cholangitidy, sekundární sklerozující cholangitidy nebo cholangiokarcinomu, neboť léčebný postup, management a prognóza jsou odlišné. K tomu bylo navrženo několik diagnostických kritérií [21]; nejpoužívanější je HISORt (histologie, zobrazovací metody, sérologie, postižení jiných orgánů a odpověď na léčbu) převzatá z diagnostických kritérií pro AIP [9,20,22,23].

**Obr. 5:** Typy biliárních striktur u IgG-4 cholangiopatie- Převzato z Kamisawa et al (21)

**Figure 5:** Types of biliary strictures in IgG-4 cholangiopathy- Reproduced from Kamisawa et al. (21),

typ	charakteristiky, popis	schematizace	výskyt
1	izolovaná stenóza distálního společného žlučovodu		64%
2	a difúzní stenóza intra a extrahepatálních žlučovodů s prestenotickou dilatací		5%
	b difúzní stenóza intra a extrahepatálních žlučovodů bez prestenotické dilatace		8%
3	hilová stenóza a stenóza distálního společného žlučovodu		10%
4	izolovaná hilová stenóza		10%

### 1.2.5 Cholelitiáza/choledocholitiáza

Konkrementy (obr. 6) představují jednu z hlavních příčin nenádorové obstrukce žlučových cest. Přesná incidence a prevalence choledocholitiázy není známa, avšak odhaduje se, že až 8–20 % pacientů se symptomatickou cholecystolitiázou má současně choledocholitiázu [24]. Fyziologicky se žluč skládá ze žlučových kyselin, fosfolipidů, bílkovin a volného cholesterolu, v rovnovážném poměru, zajišťujícím solubilitu. Žlučový konkrement vzniká při poruše této rovnováhy různými endogenními či exogenními vlivy. Existuje několik typů žlučového konkrementu lišících se složením, mechanismem vzniku a jinými vlastnostmi. Většina žlučových konkrementů je cholesterolová a vzniká v důsledku nerovnováhy mezi složkami žluče, obvykle buď přesycením žluči cholesterolem, nebo sníženým množstvím žlučových kyselin a lecitinu. Černé pigmentové konkrementy jsou tuhé, mnohočetné, mají



zvýšený obsahu bilirubinu a bývají při hemolytickém ikteru, zatímco hnědé pigmentové konkrementy, také přesycené bilirubinem, jsou mazlavé a bývají ve žlučovodech při cholestáze a zánětu. Pigmentové konkrementy tvoří cca 5 % z celkového počtu konkrementů. Třetí typ žlučových konkrementů jsou tzv. smíšené konkrementy, které jsou nejčastější v ČR, mnohočetné, fasetované a vyskytují se především v chronicky zánětlivě změněném žlučníku. Smíšené konkrementy tvoří cca 15 % žlučových konkrementů a obsahují cholesterol, pigmenty a kalciové soli. Existuje i tzv. žlučové bláto (sludge), které tvoří amorfni masa obsahující bilirubin i cholesterol. Vzniká nejčastěji při infekci žlučníku a žlučvodů v důsledku stázy žluče. Sludge sice není „klasický konkrement“, ale může působit stejné obtíže jako konkrementy nebo z něj konkrement může vzniknout.

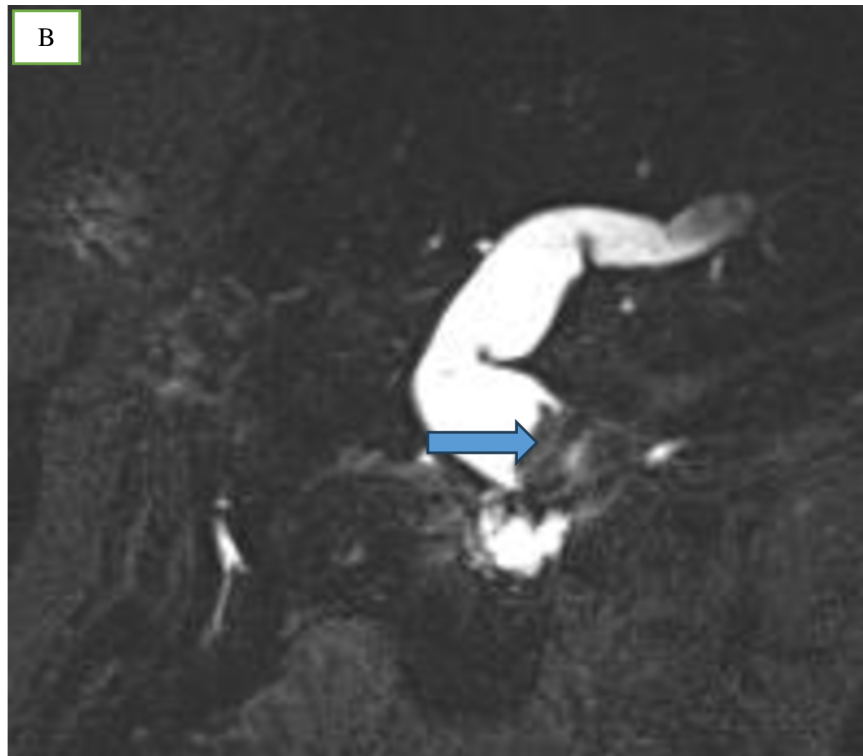
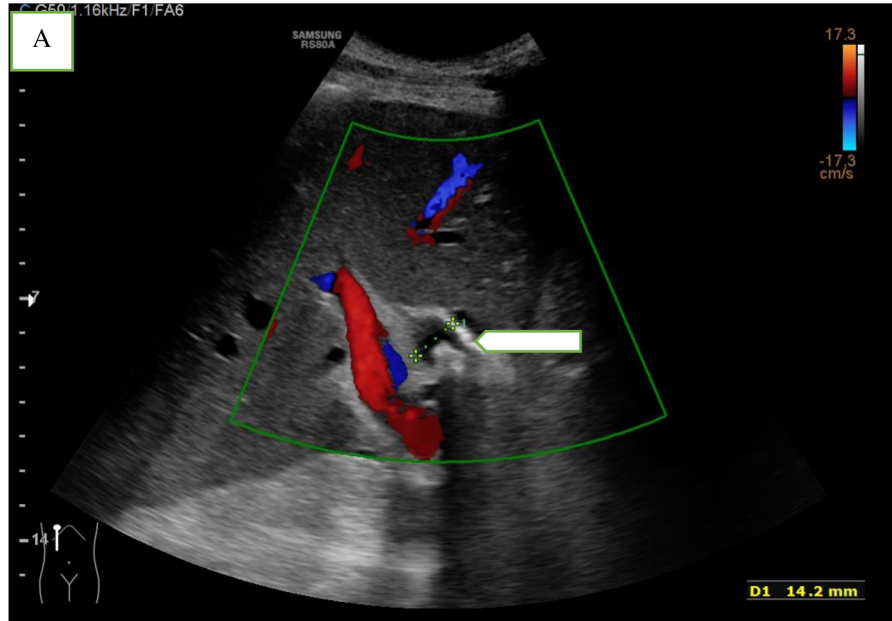
Dle místa vzniku lze choledocholitiázu rozdělit na dvě samostatné jednotky: primární, vznikající přímo ve žlučovodech, většinou po odstranění žlučníku, a sekundární, kdy konkrementy vycestují ze žlučníku.

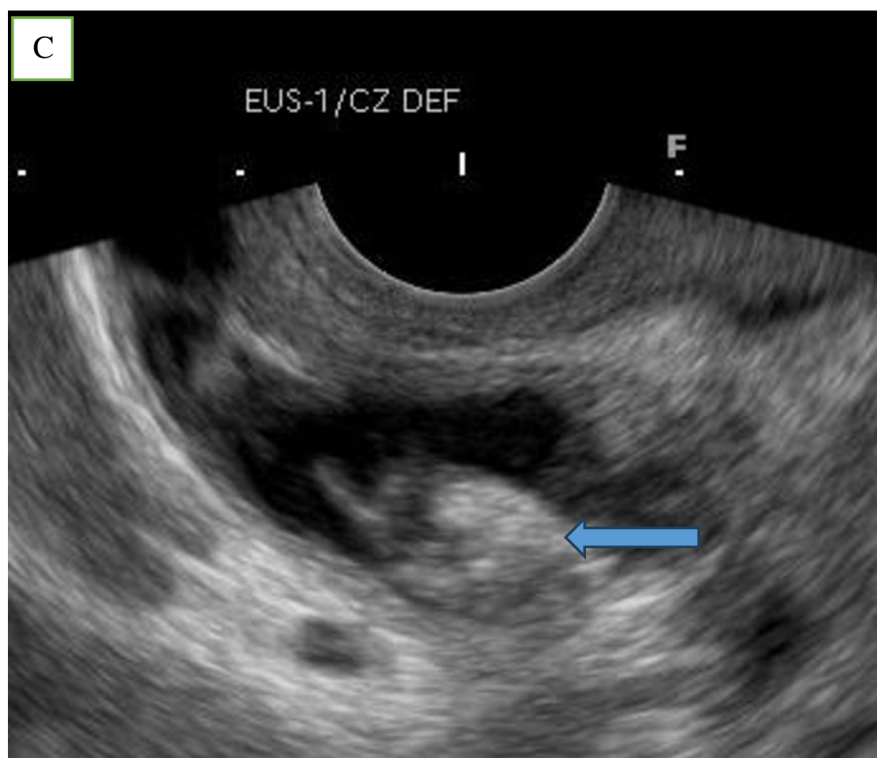
Základní diagnostická metoda choledocholitiázy zůstává transabdominální ultrazvuk a někdy s kombinací s biochemickými markery (jako je gama-glutamyltranspeptidáza – GGT, transaminázy, alkalická fosfatáza, bilirubin a laktátdehydrogenáza). Pokud tyto metody ani jejich kombinace nejsou diagnostické, lze přistoupit k dražším a invazivnějším metodám, jako je magnetická rezonanční cholangiopankreatografie (MRCP), endoskopická ultrasonografie (EUS) nebo ERCP s možností provést terapeutické úkony [26]. V současné době jsou nicméně UZ a MRCP nejdůležitějšími neinvazivními diagnostickými metodami cholelitiázy [25,27,28] a jsou metodou první volby.

Jiným mechanismem obstrukce žlučvodů konkrementy je jejich opakovaný průchod a tím mohou vyvolávat chronickou inflamatorní reakci končící zúžením žlučvodů. Takto vzniklá stenóza může být kdekoli v průběhu hepatocholedochu. MR/MRCP, CT, EUS a ERCP (s extrakcí konkrementů nebo s provedením tkáňové diagnostiky v případě nepřítomnosti litů) a několikaměsíční sledování (laboratorní/klinický stav) umožňují definitivně stanovit diagnózu.

**Obr. 6 (A,B,C)**- Transabdominální obraz choledocholitiázy -šipky (Autor: Zdeněk Berka, 2.IK FNOL), B- choledocholitiáza při magnetické rezonanční cholangiopankreatografii-šipky (Autor: Radim Kovář, Radiologická klinika FNOL), C- echoendoskopický obraz choledocholitiázy- šipky (Autor: Vincent Zoundjiekpon, 2.IK FNOL).

**Figure 6 (A,B,C)**- Transabdominal image of choledocholithiasis -arrow , B- choledocholithiasis on magnetic resonance cholangiopancreatography- arrow, C- echoendoscopic image of choledocholithiasis- arrow.



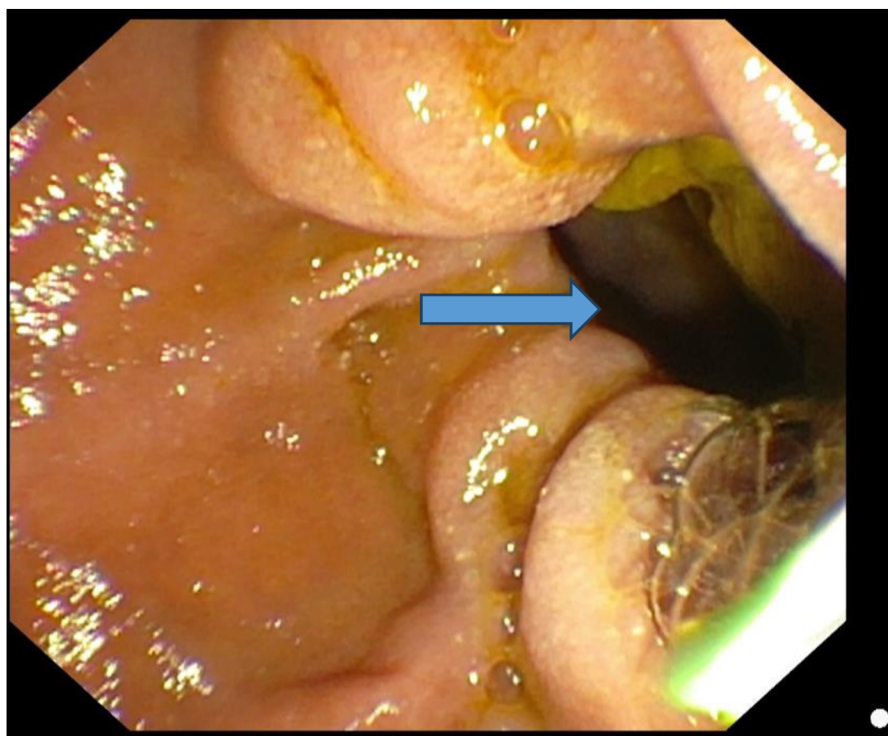


### 1.2.6 Benigní zevní komprese

Benigní zevní komprese žlučových cest vyvolávají nejčastěji velké pozánětlivé tekutinové kolekce a divertikly. Při diferenciální diagnostice mohou pomoci anamnéza a věk pacienta. Velké juxtapapilární divertikly (obr. 7) jsou u starších lidí rizikovým faktorem rekurence tvorby choledocholitiázy [29] s různými následky a mohou způsobit nejen mechanickou kompresi žlučovodu, ale také dysfunkci Oddiho svěrače vedoucí ke stáze žluči a refluxu z duodena do žlučovodu se vznikem vzestupné infekce bakterií produkujících  $\beta$ -glukuronidázu s eventuálními komplikacemi, jako je zúžení distálního choledochu.

**Obr. 7:** endoskopický obraz juxtapapilární divertikl (šipka) (Autor Vincent Zoundjekpon, 2.IK FNOL).

**Picture 7:** endoscopic image of juxtapapillary diverticulum (arrow)



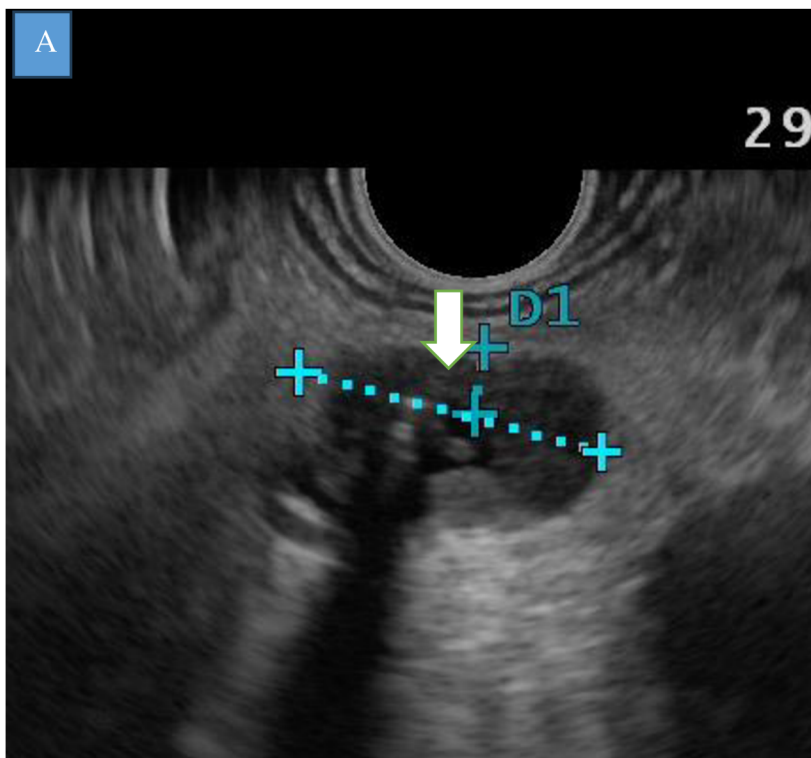
### 1.2.7 Cholangiokarcinom

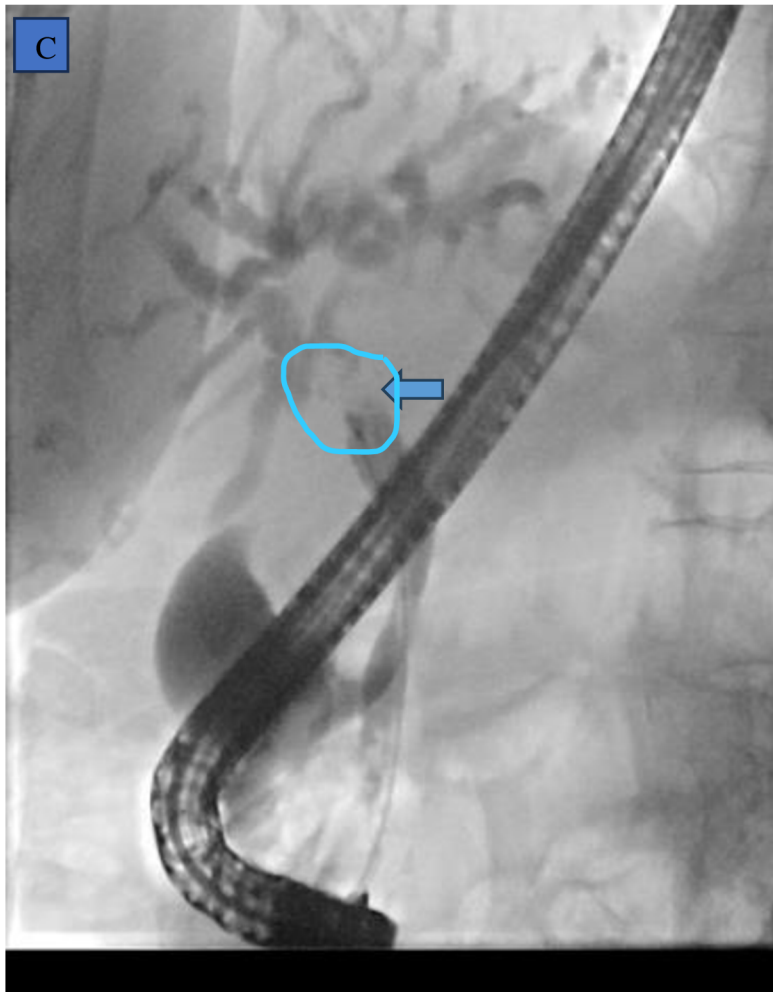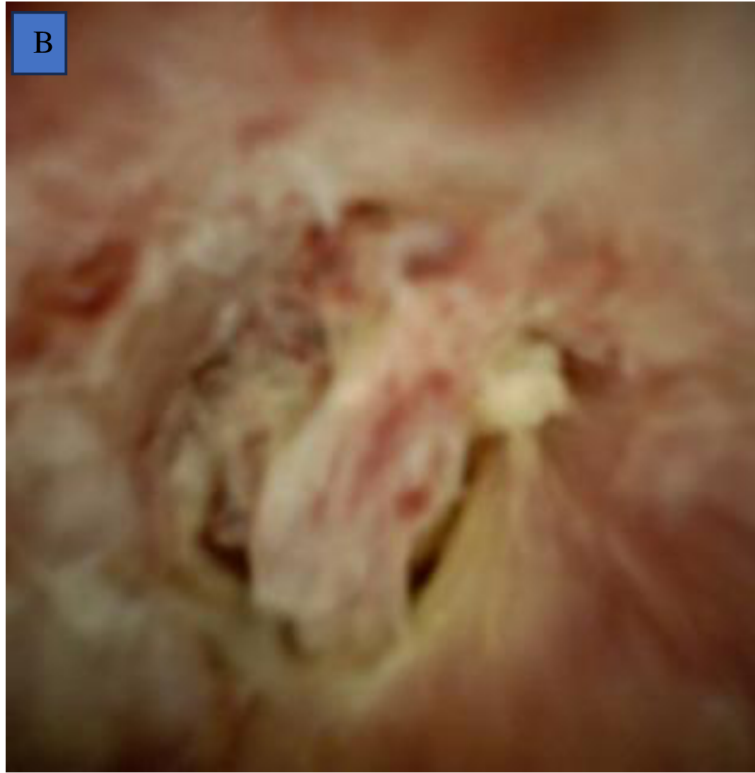Cholangiokarcinom (CCA) je maligní onemocnění vycházející z epitelové výstelky intrahepatálních nebo extrahepatálních žlučových cest, s výjimkou žlučníku, cystického vývodu a Vaterovy ampuly. Tvoří 2 % všech lidských malignit a je druhou nejčastější primární malignitou jater po hepatocelulárním karcinomu. Jeho výskyt v západních zemích se pohybuje mezi 0,5 a 2,0 na 100 000 obyvatel [4,30], více u mužů (1,3 : 1) v 6.–8. dekádě a s celosvětovou rostoucí incidencí. Nejčastější rizikové faktory jsou chronické zánětlivé stavy (jako PSC, cholelitiáza), chronická infekční hepatitida C, některé vývojové vady (jako cysty choledochu a anomálie pankreatobiliární junkce), diabetes mellitus a expozice toxinům, jako je azbest, dioxiny a nitrosaminy. Anatomicky lze rozdělit cholangiokarcinom na intrahepatální (20 %) a extrahepatální, který se dále dělí na perihilární extrahepatální (tvořící 2/3 všech CCA) a distální extrahepatální cholangiokarcinom (obr. 8) [9,30]. Perihilární CCA, obvykle označovaný jako Klatskinův nádor, se klasifikuje podle Bismuthovy a Corletteovy klasifikace na typy I–IV podle stupně obstrukce žlučových cest (obr. 3). Další klasifikace CCA podle japonské skupiny pro studium rakoviny jater (Liver Cancer Study Group of Japan) rozděluje CCA makroskopicky na tři typy – periduktálně infiltrující (nejčastější, kolem 70 %), intraduktálně-papilární a exofytický nebo masivně se

tvořící typ. Klasifikace je dále doplněna smíšenými periduktálně a intraduktálně rostoucími typy podle American Joint Committee for Cancer [30]. Včasné stanovení diagnózy cholangiokarcinomu je stále náročné vzhledem k jeho nenápadnému klinickému průběhu v časném stádiu. Klinický obraz CCA závisí na lokalizaci nádoru. Pro extrahepatální CCA je triáda vedoucí k diagnóze tvořena obstrukcí žlučových cest (někdy s pruritem), bolestí v pravém horním kvadrantu a úbytkem hmotnosti. Přítomnost žloutenky je už většinou známka pokročilosti onemocnění. K diagnóze CCA stále chybí spolehlivé laboratorní onkomarkery. Ani nejčastěji vyšetřený onkomarker karbohydrátový antigen (CA – carbohydrate antigen) 19-9 není specifický pro CCA, neboť může být zvýšený u jiných hepatobiliárních stavů včetně cholangitidy. CA 19-9 je však považován za užitečný prognostický faktor a ukazatel resektability nádoru. Extrahepatální cholestáza se projevuje zvýšenou hladinou konjugovaného bilirubinu, alkalické fosfatázy a gama-glutamyltransferázy. V diagnostice CCA hrají klíčovou roli zobrazovací metody – u extrahepatálních nádorů je důležitá pokročilá pankreatobiliární endoskopie (jako je ERCP, cholangioskopie, endosonografie extra- či intraduktální atd.), zatímco u intrahepatálních lézí jsou zobrazovací vyšetření typu CT, MR, MRCP či PET/CT. Nicméně v obou případech je obvykle nutná tkáňová diagnostika.

**Obr. 8- A,B,C:** A- Endosonografický obraz cholangiocarcinomu distálního choledochu se zavedeným stentem (šipka) (Autor Vincent Zoundjekpon, 2.IK FNOL) B- cholangioskopický obraz cholangiocarcinomu (Autor: Ondřej Urban 2.IK FNOL), C- ERCP obraz stenózy při cholangiocarcionmu- Bismuth II- označeno-šipkou (Autor: Ondřej Urban, 2.IK FNOL)

**Figure 8- A,B,C:** A- Endosonographic image of distal cholangiocarcinoma with stent in place (arrow), B- cholangioscopic image of cholangiocarcinoma, C- ERCP image of stenosis in cholangiocarcinoma- Bismuth II- marked with an arrow.



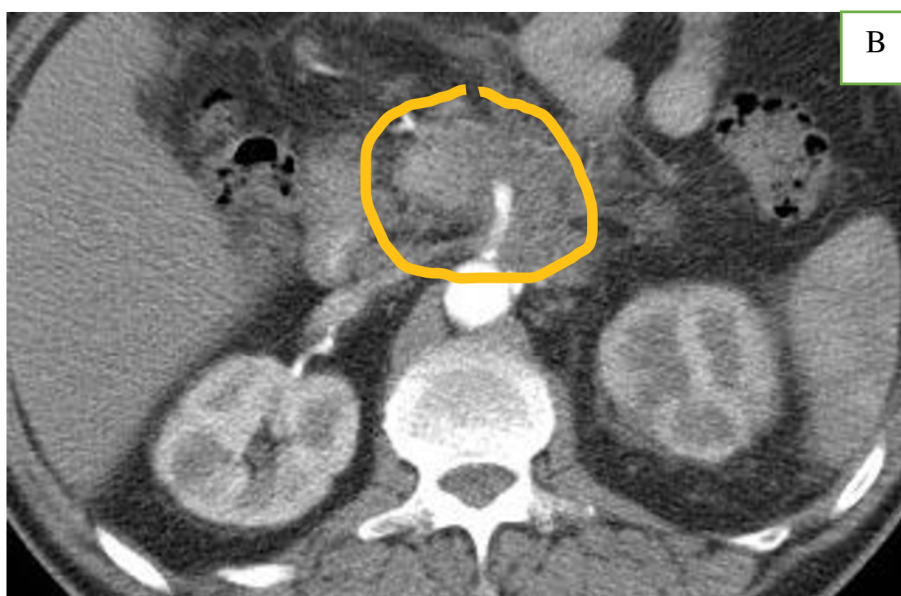
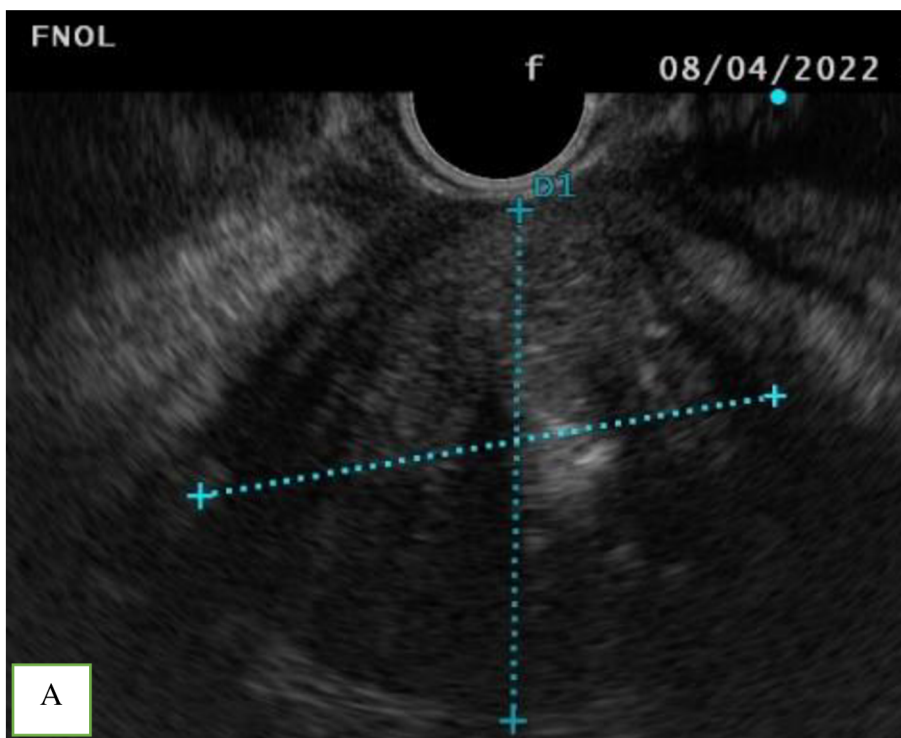
### 1.2.8 Nádory pankreatu

Nejčastější příčinou maligní distální biliární obstrukce je karcinom pankreatu. Adenokarcinom pankreatu (obr. 9) představuje přibližně 3 % všech nádorových onemocnění. Rakovina slinivky břišní je osmým nejčastějším nádorovým onemocněním u žen a desátým nejčastějším nádorovým onemocněním u mužů. Křivky incidence a mortality mají narůstající tendenci. Podle světového standardu (ASIR – age-standardized incidence rate) je incidence karcinomu slinivky břišní v roce 2020 v České republice 10,2/100 000 obyvatel ([www.svod.cz](http://www.svod.cz)), 8,6/100 000 v západní Evropě, 8/100 000 v Severní Americe a 1,5–2,2/100 000 v Africe [9,31,32]. Markantní rozdíl v incidenci mezi rozvinutými a rozvojovými zeměmi může být způsoben úrovní životního stylu, střední délkou života a diagnostickými metodami v dané oblasti. Ve všech případech se bohužel karcinom pankreatu diagnostikuje pozdě, s nízkou mírou přežití (9–12 % v 5 letech) a je sedmou nejčastější příčinou úmrtí na rakovinu v průmyslově vyspělých zemích a třetí nejčastější příčinou úmrtí na rakovinu v USA [31,32]. Většina karcinomů slinivky břišní (asi 90 %) se obecně považuje za sporadické. Mezi rizikové faktory patří věk, pohlaví, etnicita, kouření cigaret, zvýšený index tělesné hmotnosti, dědičnost, CHP, vyšší spotřeba červeného masa, diabetes mellitus a některé infekční agens jako *Helicobacter pylori* a viry chronické hepatitidy B/C [32]. Přibližně 60–70 % nádorů se vyskytuje především v pankreatu a obvykle způsobuje žloutenku, hubnutí a steatoreu. Žloutenka (způsobená stenózou distálního žlučovodu) je ve skutečnosti nejčastějším důvodem návštěvy lékaře. Nádory v těle a ocasu obvykle nezpůsobují žloutenku [9,33]. CT vyšetření, MR, transabdominální ultrasonografie a EUS vykazují podobně vysokou přesnost diagnostiky karcinomu pankreatu (90 %). CT je doporučená metoda k detekci, stanovení stadia a posouzení resektability při podezření na karcinom pankreatu [34,35]. Fluorodeoxyglukózová pozitronová emisní tomografie (18F-FDG PET/CT) může odhalit patologickou tkáň, která není patrná při CT vyšetření, a odlišit tak malignitu pankreatu od CHP a AIP, které jsou dva benigní procesy nejčastěji imitující malignitu pankreatu. Tkáňová diagnostika pomocí EUS-FNB umožňuje rychle stanovit diagnózu. V případě inkonzistentní tkáňové diagnostiky svědčí klinický stav, anamnéza dlouhodobého užívání alkoholu a kouření, mladý věk a difuzní změny pankreatických vývodů spíše pro CHP, zatímco podezření na AIP je dáno přítomností zvýšené hladiny IgG-4 v séru, postižením jiných orgánů a terapeutickým testem s kortikosteroidy (viz výše). V rámci diferenciální diagnostiky musíme rozlišovat také neuroendokrinní nádory slinivky břišní, primární a sekundární lymfom pankreatu a řadu dalších vzácných stavů.



**Obr. 9 A, B:** A- endosonografický obraz adenokarcionomu hlavy pankreatu (Autor: Vincent Zoundjiekpon, 2.IK FNOL), B- CT Obraz nádoru hlavy pankreatu (Autor: Radim Kovář, Radiologická klinika FNOL).  
**Figure 9 A, B:** A- endosonographic image of adenocarcinoma of the pancreatic head, B- CT image of the pancreatic head.

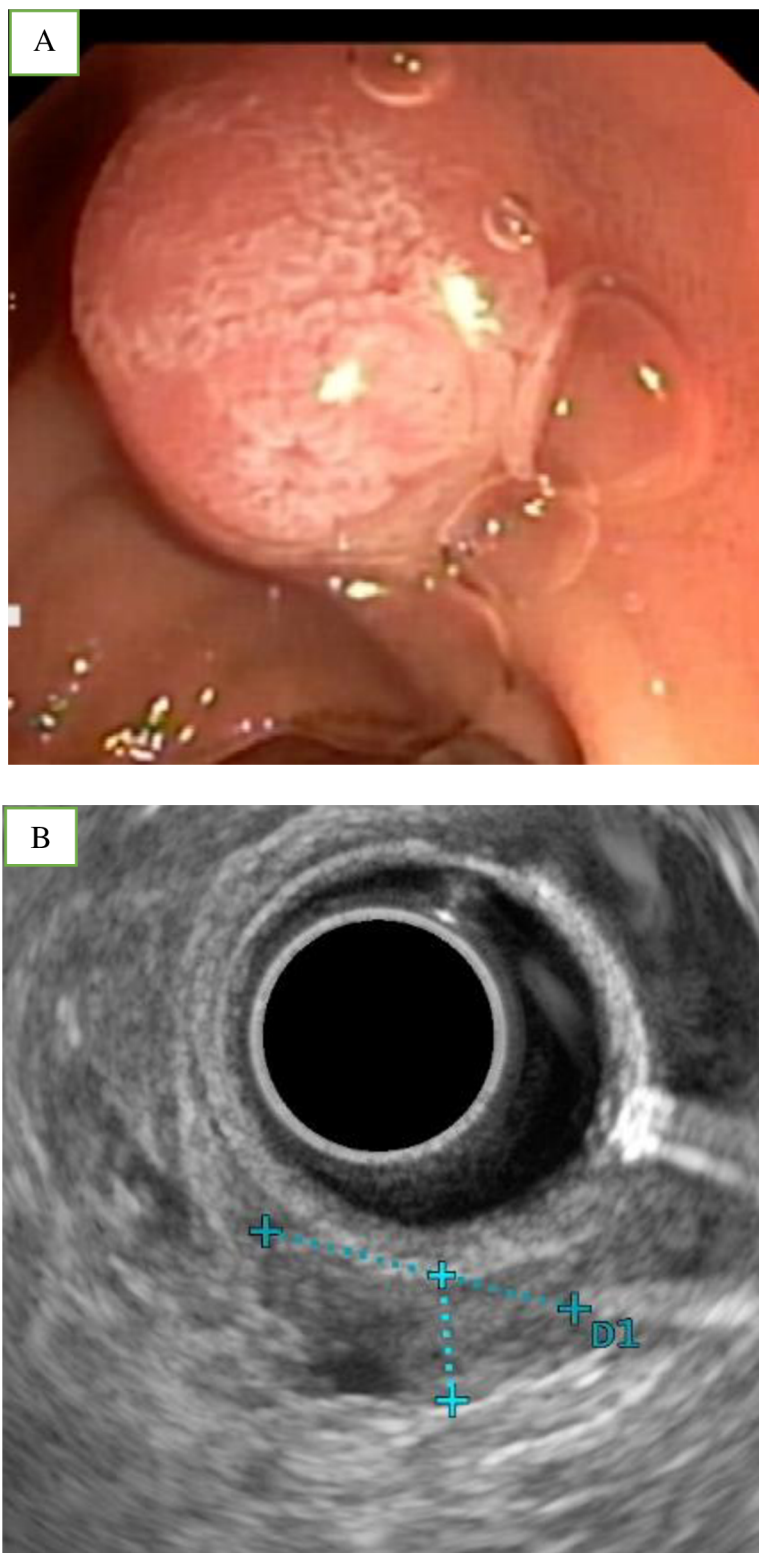


### 1.2.9 Ampulární nádory

Nádory Vaterové papily tvoří cca 0,5–1 % všech nádorů zažívacího traktu. Roční incidence ampulomů ve zdravé populaci je 0,4–1/100 000 obyvatel, s narůstající tendencí s věkem a postihující častěji mužskou populaci (55 %) [36–38]. Ampulární nádory tvoří heterogenní skupinu malignit vyskytujících se v periampulární oblasti a zahrnující nádory přilehlé části hlavy pankreatu, distálního společného žlučovodu, přilehlé duodenální sliznice a Vaterovy papily. Nejčastější zhoubný nádor je adenokarcinom vyrůstající ze sliznice distálního choledochu, pankreatického vývodu a vlastní ampuly. Histologicky lze ampulární nádor rozdělit na pankreatobiliární, intestinální a smíšený. Pankreatobiliární podtyp je agresivnější, s podobným průběhem jako adenokarcinom hlavy pankreatu [38]. Nejčastějším benigním nádorem Vaterovy papily je adenom (obr. 10). Existuje analogická sekvence adenomu a karcinomu jako v tlustém střevě, a proto by se u všech adenomů mělo uvažovat o resekci. Naštěstí se u pacientů s ampulárními lézemi často objeví příznaky a projevy poměrně brzy v průběhu onemocnění. Je to důsledek lokalizace léze. Hlavním příznakem je ikterus. Na rozdíl od pacientů s malignitou hlavy pankreatu může být žloutenka zpočátku intermitentní. Obstrukce žlučových cest může být také spojena s příznaky cholangitidy. Kromě toho se mohou objevit nespecifické příznaky, jako je úbytek hmotnosti, břišní diskomfort, nevolnost atd. V diagnostice hraje důležitou roli endoskopie s tkáňovým odběrem. Kromě pokročilých endoskopických metod (jako EUS a intraduktální ultrasonografie) jsou cross-sectional metody jako CT, MR/MRCP důležité k přesnému stagingu. Resekabilita a prognóza jsou lepší než u ostatních tumorů pankreatobiliární oblasti [37,38].

**Obr. 10 A, B:** Ampulární nádor, A- Endoskopický obraz low grade intraepiteliární ampulárního adenomu, B- radiální endosonografický obraz ampulární léze (Autor: Lumir Kunovský a Vincent Zoundjekpon, 2-IK FNOL).

**Figure 10 A, B:** Ampullary tumor, A- Endoscopic image of low grade intraepithelial ampullary adenoma, B- radial endosonographic image of ampullary lesion.

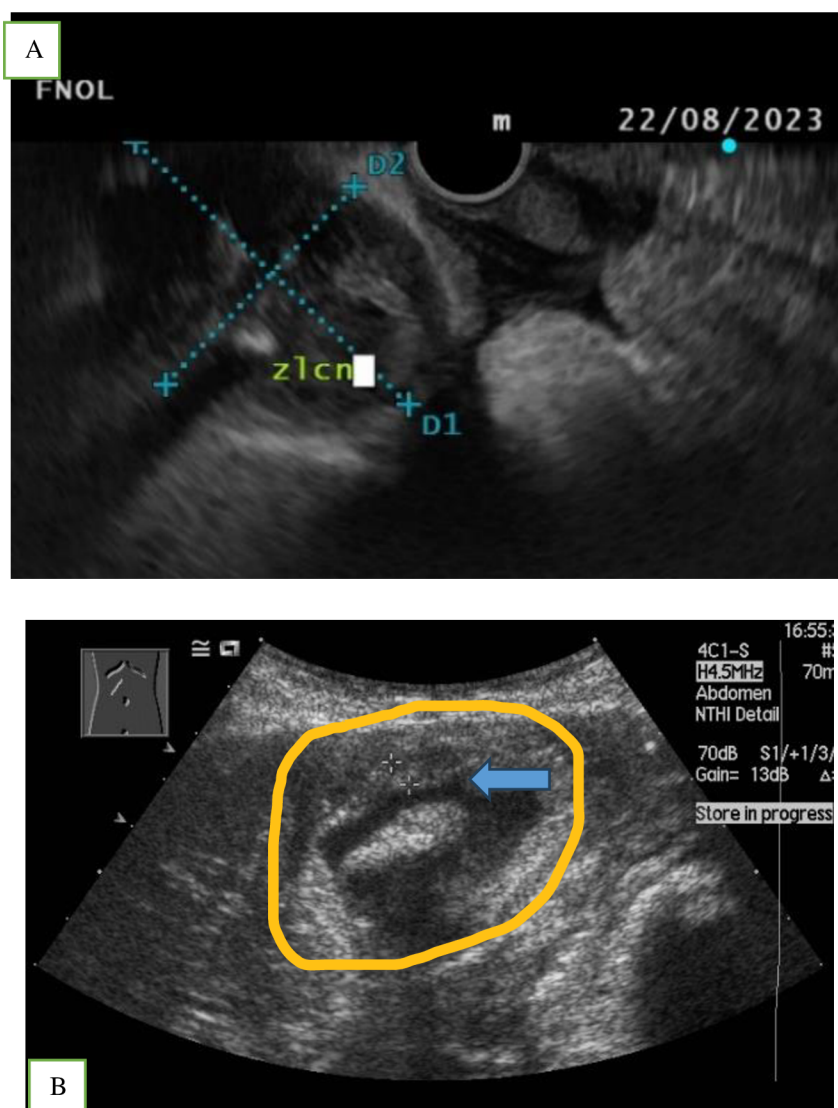


### 1.2.10 Karcinom žlučníku

Maligntní nádor žlučníku (obr. 11) je někdy příčinou distální biliární stenózy. Adenokarcinom žlučníku je pátou nejčastější neoplazií zažívacího traktu. Cholecystolitiáza je nejsilnějším rizikovým faktorem jeho vzniku. Další rizika představují polypy žlučníku. Také byly mapovány a popsány další rizikové faktory jak demografické (vysoký věk, ženské pohlaví, etnicita), tak geografické (Jižní Amerika, Asie – Indie, Pákistán) [9]. Adenokarcinom žlučníku je někdy diagnostikován náhodně při vyšetření pro cholecystolitiázu. Abdominální ultrazvuk, CT a EUS s odběry vzorku jsou základní metody k určení diagnózy.

**Obr. 11 A, B:** A- Endosonografický obraz maligního nádoru žlučníku (Autor: Vincent Zoundjekpon, 2.IK FNOL), B- Transabdominální obraz maligního nádoru žlučníku s cholecystolitiázou-šipka (Autor: Radim Kovář, Radiologická klinika FNOL).

**Figure 11 A, B:** A- Endosonographic image of malignant gallbladder tumor with cholecystolithiasis- arrow, B- Transabdominal image of malignant gallbladder tumor.



### **1.2.11 Maligní lymfadenopatie a metastatická onemocnění**

Zvětšené lymfatické uzliny v hilu jater, v průběhu hepatocholedochu (v ligamentu hepatoduonale) nebo periduodenálně/peripankreaticky mohou zevně utlačovat žlučové cesty a způsobit významnou stenózu žlučových cest. K určení přesné diagnózy jsou využívány zobrazovací metody jako CT a endoskopické metody jako EUS (s odběrem vzorků) [39]. Mnohočetné malignity trávicího traktu i jiné než trávicí malignity mohou metastazovat a způsobit maligní obstrukci žlučových cest. Nejčastěji se jedná o rakovinu žaludku, tlustého střeva, nádor prsu a plic [39].

## **1.3 Diagnostika**

Správná a včasná diagnóza je klíčem k efektivní léčbě biliárních striktur. V současné době však neexistuje jednoznačný diagnostický algoritmus pro diagnostiku biliárních stenóz a i přes množství diagnostických možností, které dnes máme k dispozici, je stále nemalý počet biliárních stenóz chybně diagnostikován s negativními následky na zdraví pacientů. Biliární striktury jsou tradičně rozděleny na maligní, benigní a posledně také „indeterminované – IBS“, jejichž diagnóza není jednoduchá a někdy vyžaduje tkáňovou diagnostiku [40–42]. Dle literatury má 15–24 % pacientů operovaných pro podezření na malignitu benigní diagnózu [7,9,10]. K minimalizaci počtu chybně diagnostikovaných stenóz slouží několik diagnostických metod a přístupů, které je nutné adekvátně a včas zvolit buď samostatně, nebo kombinovaně. Každý diagnostický přístup musí být adaptován jednotlivým pacientům podle jejich klinického stavu, dostupnosti a jiných okolností, jako je úroveň zdravotnictví, ekonomické aspekty a etika. V každém případě by měl pacient s biliární stenózou podstoupit postupně neinvazivní vyšetření (fyzikální a laboratorní vyšetření, transabdominální UZ, CT či MR/MRCP), pak invazivní (ERCP s/bez cholangioskopie, EUS s ev. odběry vzorků tkáně, intraduktální endosonografie, konfokální endomikroskopie a jiné dle výsledků a možnosti).

V následující části této kapitoly budou postupně probrány jednotlivé metody při diagnostice biliárních stenóz.

### **1.3.1 Anamnéza, klinický stav a fyzikální vyšetření**

Stenóza žlučovodu může být symptomatická, nebo asymptomatická dle stupně a lokalizace zúžení. Ačkoli je ikterus nejčastějším symptomem zúžení žlučovodu, je nutno zde připomenout, že žloutenka může mít jiné závažné příčiny. Žloutenka je způsobena

hyperbilirubinemií a stává se viditelnou, když je hladina bilirubinu přibližně 34–51  $\mu\text{mol/l}$ . Žloutenka může být doprovázena bolestí, svěděním kůže, teplotami, zimnicí. Tyto přidružené příznaky mohou však chybět.

Správně odebraná anamnéza má své místo v diagnostickém algoritmu biliárních stenóz. Například se má lékař prvního kontaktu ptát na dobu trvání ikteru, na břišní operaci, na přidružené symptomy (svědění kůže, zvracení, bolesti s propagací do zad, nechutenství, úbytek na hmotnosti atd.). Vedle anamnézy je důležitou součástí diagnostického algoritmu fyzikální vyšetření, které ukazuje na aktuální klinický stav pacienta a je vodítkem dalšího řešení. Například klinický průběh pod obrazem Charcotovy triády (žloutenka, horečka s třesavkou, bolest pravého podžebří) či rozvinutý do Reynoldovy pentády (progrese do hypotenze s alterací vědomí) ukazují na cholangitidu vyžadující akutní řešení [11]. Hmatná rezistence v epigastriu nebo pravém podžebří (Courvoisierovo znamení- hmatný zvětšený nebolestivý žlučník) může předpovídat maligní etiologii striktury.

### 1.3.2 Laboratorní vyšetření

Neexistuje žádný specifický sérologický marker konzistentní k přesné diagnóze biliární obstrukce. Jak bylo řešeno, elevace bilirubinu je příčinou ikteru, ale diferenciální diagnostika hyperbilirubinemie je široká a nemusí se vždy jednat o cholestatický ikterus. Proto je zde důležitější konjugovaný/přímý bilirubin, jehož hodnota v kombinaci s jinými jaterními enzymy (především obstrukčními) pomůže v diagnostice biliární obstrukce. Obstrukční ikterus je s velkou pravděpodobností spojen s malignitou [7]. Hodnoty elevace některých enzymů závisí na lokalizaci, závažnosti a chronicitě stenózy.

Nejpřínosnějšími cholestatickými enzymy zůstávají GGT (gama-glutamyl transféráza) a alkalická fosfatáza (ALP). Abnormálně zvýšená hladina GGT v séru má důležitý význam při diagnostice asymptomatické choledocholitiázy sekundární k cholecystolitiáze [43]. Izolovaná elevace GGT může být spojena s nadměrnou konzumací alkoholu. ALP je zvýšena asi v 50 % případů a izolovaně je spojena většinou s proximální stenózou. Pokud je to možné, je vhodné stanovit její jaterní izoformu ( $\alpha_1$  frakce), která není běžně zvýšená u zdravých jedinců, ale její přítomnost v séru je spojena s cholestázou. ALP může být až několikanásobně zvýšená podle příčiny. Při obstrukci nádorem bývá její hodnota větší než u obstrukce vyvolaná konkrementy. Kombinace ALP a GGT má lepší diagnostickou přesnost pro obstrukci konkrementy [43]. Kombinace elevace konjugovaného bilirubinu, ALP a GGT zvyšuje pravděpodobnost extrahepatální cholestázy. Tyto markery jsou běžně dostupné,

rychlé a relativně levné a mohly by pomoci při rutinním screeningu sekundární asymptomatické choledocholitiázy [43] nebo při diferenciální diagnostice biliární striktury.

Aminotransferázy jsou zvýšené v 95 % případů při biliární obstrukci. Spolu s bilirubinem mají tyto enzymy vysokou negativní prediktivní hodnotu okolo 95 %.

U pacientů s PSC bývají kromě GGT a ALP pozitivní protilátky proti cytoplazmě neutrofilů (ANCA – anti- neutrophil cytoplasm autoantibodies), které se vyskytují u 80–90 % nemocných.

Protrombinový čas je zvýšený u chronického cholestatického ikteru, který většinou vyvolá malabsorpci vitaminů rozpustných v tucích, včetně vitaminu K [44].

Zvýšené pankreatické enzymy společně s typickými obstrukčními markery mohou směřovat diagnózu biliární obstrukce k pankreatické etiologii (neoplazie či pokročilý chronický zánět pankreatu).

Problémem diagnostiky biliárních striktur není jen zjistit cholestázu/obstrukci a její lokalizaci, ale především definovat jejich povahu. Proto kromě standardního laboratorního vyšetření cholestázy a jaterních funkcí (přímý bilirubin, GGT, ALP, ALT, AST, albumin, protrombinový čas), které jsou většinou prvním náhodným subklinickým projevem obstrukce, je vhodné vyšetřit jiné specifické markery. Nejčastěji vyšetřovanými onkomarkery pro pankreatobiliární neoplazie jsou CA19-9 a karcinoembryonální antigen (CEA). Ani jeden z nich ale není vysoce senzitivní nebo specifický, aby mohl být použit samostatně k této diagnostice. CA19-9 je hlavním cirkulujícím onkomarkerem pankreatobiliární neoplazie. Je markerem léčby (resekability či progresu) a využívá se při sledování karcinomu pankreatu [9]. Má větší senzitivitu než CEA, ale stejnou specifitu [9,45]. Kombinace obou markerů má větší senzitivitu. CA 19-9 může pomoci při diferenciální diagnostice karcinomu pankreatu a chronické pankreatitidy či autoimunitní pankreatitidy. Výrazné zvýšení CA 19-9 > 1000 IU/ml se vyskytuje pouze u rakoviny nebo floridní cholangitidy [46], ale pokud je spojeno s dilatací pankreatického vývodu na UZ/CT, je pravděpodobnost malignity slinivky vysoká. Zvýšení > 100 IU/ml by mohlo silně svědčit pro rakovinu při absenci známé pankreatitidy nebo cholangitidy, ale samotný CA 19-9 není přesným markerem k diagnostice maligních lézí žlučových cest [46,47]. CA 19-9 má své limitace ve falešné negativitě (jako u pacientů s Lewis krevní skupinou, kteří nemohou syntetizovat CA 19-9) a falešné pozitivitě (u pacientů s jinou malignitou – ovariální, bronchogenní, hepatocelulární atd. – nebo s benigními diagnózami, jako je benigní

cholestáza, cholangitida, diabetes mellitus atd.) [9,48]. Sérový CEA má senzitivitu 33–68 % a specificitu 79–95 % pro cholangiokarcinom [7,49]. CEA může být používán jako prognostický marker v případě biliární malignity [50]. CEA má i své limitace, je nadměrně exprimován u pacientů s jinými nádorovými onemocněními (např. kolorektum, prs a plíce) a u řady benigních diagnóz (IBD, pankreatitida a kouření cigaret) [9].

V některých nejasných případech může zvýšená hodnota ( $> 3\times$ ) subfrakce 4 imunoglobulinu G (IgG-4) vést k definitivní diagnóze biliární stenózy- IgG-4 cholangiopatie, někdy imitující malignitu ale často a rychle reagující na léčbu kortikosteroidy. Bylo také prokázáno, že asi 10% nemocných karcinomem pankreatu má pozitivní IgG4 [20,22].

Dlouho bylo zkoumáno několik dalších cirkulujících markerů biliární obstrukce. Jeden z nich je interleukin-6 (IL-6), který byl nejvíce sledovaný a dlouho studovaný [51]. V některých studiích prokázal IL-6 senzitivitu 71–100 % a specificitu 90–92 % [52]. Bohužel není ani IL-6 bez limitace v diagnostice cholangiogenní neoplazie. Jak bylo konstatováno u ostatních výše popsaných markerů, mohla by hodnota IL-6 být zvýšená u některých benigních biliárních diagnóz, v případě různých typů metastazujících nádorů a u hepatocelulárního karcinomu [52].

Mezi další nové markery, které byly studovány pro diagnostiku cholangiokarcinomu, patří transthyretin (TTR), mucin-5AC (MUC5AC) a matrix metaloproteináza-7 (MMP-7) [51,53–55]. Jejich využitelnost v klinickém rozhodování při léčbě pacientů s neurčitými biliárními strikturami je poměrně omezená a pro rutinní klinické použití se nedoporučují [51].

Lze tak konstatovat že, v současnosti neexistuje spolehlivý a přesný cirkulující marker, který by pomohl k včasné a přesné detekci etiologie nejasných biliárních striktur. Výzkumná oblast stran specifických cirkulujících markerů pro biliární striktury tak zůstává nadále otevřená, a tedy i atraktivní. Bude nesmírně důležité identifikovat spolehlivé, validované markery, které usnadní včasnější detekci CCA u rizikových skupin i v běžné populaci.

### **1.3.3 Zobrazovací metody**

#### **1.3.3.1 Transabdominální ultrasonografie**

Transabdominální ultrasonografie (UZ) je vyšetřením první volby obstrukčního ikteru, neboť je levná, běžně dostupná, neinvazivní, rychle proveditelná a s minimem kontraindikací. Kvalita a přesnost UZ závisí na používaném přístroji, na zkušenosti vyšetřujícího a na pacientovi (tělesný habitus, spolupráce a příprava před vyšetřením). UZ



je mimořádně citlivá na dilataci žlučvodů (90–100 %) [7,56–58] a na přítomnost koncrementů ve žlučníku (až 99 %), ale méně citlivá na konkrementy ve žlučovodech se senzitivitou 25–82 % a specificitou 56–100 %. Její schopnost definovat místo a příčinu biliární obstrukce je však méně spolehlivá, se senzitivitou (27–95 %) pro určení stupně obstrukce a (23–81 %) pro určení etiologie obstrukce [7,58–63]. Jen 60–80 % extrahepatálního žlučovodu je dobře zobrazeno na UZ, jeho distální část je hůře zobrazena – jen ve 40–50 % případů dle zkušenosti vyšetřujícího, a především z důvodu překrývajícího střevního plynu [56]. I přes limitace na poskytování adekvátní informace při podezření na novotvar zůstává UZ na prvním místě v algoritmu při diagnostice pacientů s podezřením na biliární obstrukci.

### 1.3.3.2 Výpočetní tomografie

Multidetektorová výpočetní tomografie (MDCT) spojená s intravenózním použitím kontrastní látky je klíčová diagnostická metoda striktur žlučvodů, která umožňuje získat kvalitní axiální snímky nutné k popisu nálezu na žlučových cestách. CT poslední generace má mnohem vyšší citlivost pro detekci malignity žlučových cest než UZ (69 vs. 47 %) [7,64] a její citlivost v arteriální fázi dosahuje téměř 100 % u hilových lézí [65]. Pro diagnostiku dilatovaných žlučových cest má CT senzitivitu 96 % a specificita 91 % [66]. CT je přesnější pro detekci úrovně obstrukce v 88–97 % případů a pro detekci příčiny obstrukce v 70–95 % případů [62,66–68]. Další výhodou CT/MDCT je poskytování informace o lokálním šíření, uzlinovém postižení, vzdálených metastázách a o cévní infiltraci, nutná k určení resekability léze [7,65]. CT má několik omezení: renální insuficience, nežádoucí reakce (jako těžké alergické reakce a nefrotoxicita) při intravenózním podávání kontrastní látky, ionizující záření atd. CT dále nedokáže spolehlivě odlišit maligní a benigní striktury [7]. CT je nedostatečně citlivá pro choledocholitiázu, neboť 20–25 % žlučových kamenů je izoatenuováno žlučí, což ztěžuje jejich detekci na CT [66,69].

Přestože není CT u mnoha pacientů s proximálními strikturami žlučových cest diagnostická pro malignitu [7] a přes své limitace a nežádoucí účinky, hraje stále klíčovou roli v diagnostickém a terapeutickém algoritmu biliárních striktur.

Nedávnou metaanalýzou bylo zjištěno, že **pozitronová emisní tomografie (PET/CT)** používající fluorodeoxyglukózu má střední účinnost pro hodnocení extrahepatálního cholangiokarcinomu s citlivostí 76 % a specificitou kolem 74 % [81]. Přesto to v současné době není metoda systematicky doporučena v diagnostickém algoritmu biliárních striktur.

### **1.3.3.3 Magnetická rezonance / magnetická rezonanční cholangiopankreatografie**

Magnetická rezonance (MR) je jedna z častějších metod používaných k diagnostickému zobrazení břicha u pacientů s biliární obstrukcí, zejména proximální. Magnetická rezonanční cholangiopankreatografie (MRCP), zavedená do klinické praxe od roku 1991, je nejoblíbenější neinvazivní metoda zobrazování žlučového systému. Mimo jiné také proto, že eliminuje riziko akutní pankreatitidy spojené s ERCP. MRCP poskytuje kvalitní cholangiogram a pro posouzení úrovně a morfologie biliárních striktur má podobně vysokou senzitivitu a specifitu jako ERCP [7]. Nepotřebuje intravenózní konstantní látku ani ionizující záření. Princip pomalu se pohybující tekutiny uvnitř pankreatického a biliárního systému umožňuje vytvářet odlišný intraduktální signál ve srovnání s pevnou tkání [70,71]. MRCP má vysokou přesnost při zjišťování úrovně a příčiny biliární obstrukce. Má senzitivitu 91–97 % a specifitu až 99 % pro diagnózu biliární obstrukce [72–75]. Na rozdíl od UZ a CT umožňuje lépe a přesněji určit etáž a etiologii obstrukce žlučového systému. Etáž obstrukce lze pomocí MRCP určit v 87–98 % případů [72–76]. MRCP má senzitivitu 92 % a 97 %, specifitu 88 % a 95 % pro cholelitiázu a malignitu respektivně [73]. Pro rozlišení benigní a maligní obstrukce je senzitivita 38–90 % a specifita 70–85 % [77]. Přidání konvenčních T1-vážených a T2-vážených snímků k MRCP pomohlo zvýšit senzitivitu, specifitu a přesnost o 17–20 % pro rozlišení benigních a maligních příčin biliární obstrukce [78] tím, že umožňuje zhodnotit extraduktální měkké tkáně a prokazuje rozšíření nádoru do okolí, do lymfatických uzliny nebo do metastáz [79,80]. Hlavními výhodami MRCP oproti ostatním zobrazovacím technikám jsou její neinvazivita, nenutnost podání kontrastní látky, absence ionizujícího záření a nepotřeba podání kontrastní látky do žlučovodu [7]. Je však zbytečné provádět MRCP v případech těžké akutní cholangitidy potřebující akutní intervenci [80]. Vzhledem k vysoké ceně není MR/MRCP všude dostupná a v některých zemích bývá na vyšetření delší čekací doba. Další nevýhody jsou technické a interpretační obtíže, delší doba zobrazování s pohybovým artefaktem, kontraindikace, jako jsou implantované kovové předměty, nemožnost získat vzorky pro tkáňovou diagnostiku a klaustrofobie [7,9].

Volba mezi MR/MRCP a CT s vysokým rozlišením a kontrastem je založena na předpokládané lokalizaci biliární striktury podle ultrazvukového zobrazení břicha a na institucionálních zkušenostech. U pacientů s podezřením na proximální stenózu či hilovou obstrukci (dilatovaný intrahepatální žlučový strom bez dilatace extrahepatálního žlučového) je preferována MR/MRCP, která kromě lokalizace striktury určí také přítomnost ložiska [7,9,10]. MRCP je někdy nutná a důležitá před ERCP ke zmapování žlučového stromu a k přípravě strategie endoskopické tkáňové diagnostiky a léčby. U pacientů se suspekci na distální biliární obstrukci poskytnete CT s pankreatickým protokolem pravděpodobně více smysluplných informací a v naší klinické praxi je preferováno.

#### **1.4 Endoskopické metody**

V diagnostickém algoritmu biliárních stenóz mají významné místo endoskopické metody, které umožňují zobrazit morfologii, lokalizaci, rozsah biliárních striktur či přítomnost ložiskových změn. Dále je také možné využít endoskopické metody k předoperační tkáňové diagnostice, zejména v případech, kdy nejsou klinická, laboratorní a zobrazovací vyšetření schopny stanovit definitivní diagnózu. Hierarchicky zůstává ERCP první metodou, která nejen umožňuje morfologickou a tkáňovou diagnostiku, ale také někdy může být užitečná v terapeutickém algoritmu biliárních striktur. V případě selhání ERCP přichází na řadu jiné a pokročilejší metody.

V dalších kapitolách probereme aktuální a důležité endoskopické metody diagnostiky biliárních stenóz (viz kapitola 2.1)

## **2 SPECIÁLNÍ ČÁST - Endoskopická diagnóza stenóz žlučových cest**

### **2.1 Role endoskopických metod v tkáňové diagnostice biliárních striktur**

Tkáňová diagnostika umožňuje v některých případech správný management biliárních striktur. Důvodů nutnosti tkáňové diagnostiky biliárních striktur před odpovídající léčbou je mnoho. Například některé malignity žlučových cest s dobrou prognózou a jiným terapeutickým přístupem (jako např. lymfom, IPMN) se mohou podobat cholangiokarcinomu, který vyžaduje zcela jiný léčebný postup a má horší prognózu [40,41]. Předoperační tkáňová diagnostika je též důležitým prvkem v terapeutickém algoritmu některých maligních inoperabilních patologií žlučovodů, především při volbě onkologické léčby (chemoterapie nebo radioterapie).

S rychlým rozvojem digestivní endoskopie jsou neendoskopické metody tkáňové diagnostiky biliárních stenóz (jako perkutánní biopsii pod UZ, CT či MR navigací) v poslední době raritní či opuštěné. Existuje několik endoskopických metod k odběru vzorků. V endoskopickém diagnostickém algoritmu tkáňové diagnostiky biliárních stenóz je stále ERCP s konvenčními transpapilárními odběry tkáně (brushing, klešťová biopsie) metodou první volby, navzdory relativně nízké diagnostické přesnosti a senzitivitě. Po selhání ERCP s inkonkluzivní diagnózou nastoupí tzv. pokročilé endoskopické metody, které jsou expert-dependentní, ale s prokázanou relativně vyšší senzitivitou (jako cholangioskopie, endosonografie s ev. biopsií, atd.). Ke zvýšení diagnostické přesnosti těchto metod (jak konvenčních, tak pokročilých) je dnes možné provést různé jejich kombinace nebo doplnit několik přídatných molekulárně-genetických metod, jako je FISH, digitální analýza obrazu (DIA – digital image analysis) nebo sekvenování nové generace (NGS – next-generation sequencing).

Jaké jsou tedy nejaktuálnější endoskopické metody v diagnostice biliárních striktur?

#### **2.1.1 Endoskopická retrográdní cholangiopankreatografie**

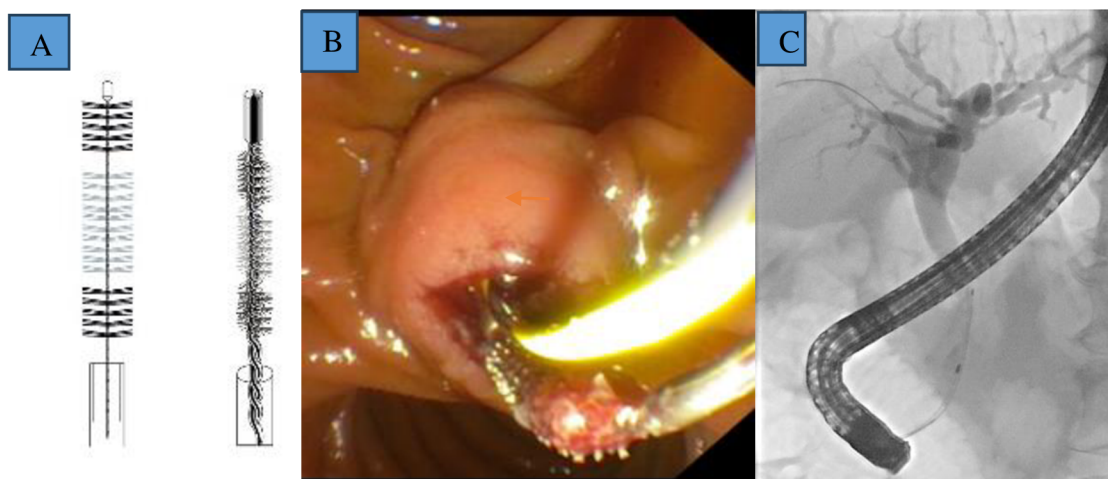
Donedávna byla ERCP nejpoužívanějším diagnostickým postupem u pacientů s obstrukcí žlučových cest, nyní je spíše více používána k terapeutickým úkonům. Kromě identifikace biliární striktury a určení její lokalizace a rozsahu může poskytnout vzorky tkáně ze striktury pro cytologické hodnocení (kartáčková nebo endoskopická intraduktální biopsie,

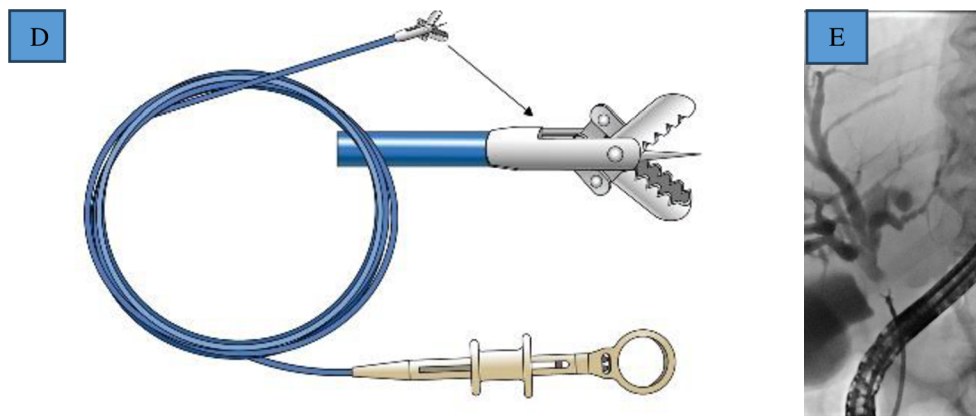
tenkojehlová aspirace) a zajistit drenáž či dilatovat stenózu. Morfologie striktury při ERCP je vysoce nespolehlivá k určení etiologie striktury, ačkoli dlouhé nepravidelné striktury jsou považovány za suspektní maligní biliární striktury (obr. 8C). Přítomnost tzv. double duct sign striktury obou vývodů (distálního choledochu a pankreatického vývodu) je suspektní pro malignitu hlavy pankreatu. Tyto morfologické charakteristiky nenahradí tkáňovou diagnostiku, která je nutná k adekvátnímu terapeutickému postupu. Pro získání tkáně ze stenóz žlučových cest se jako přístup první volby doporučuje ERCP s transpapilárním odběrem vzorků „kartáčkem“ nebo kleštěmi pod rentgenovou kontrolou pro cytologickou a histologickou analýzu (obr. 12) [4,5,7,8,81].

Kartáčková cytologie (BC – brush cytology) je dostupná a bezpečná ale s nízkou diagnostickou citivostí v rozmezí 19–56 % [5,7–9,82–84]. Odběr vzorků by měl probíhat pod fluoroskopickou kontrolou. Počet průchodů kartáčkem stenózou by mohl hrát důležitou roli při získání dostatečného materiálu k cytologickému vyšetření, doporučuje se nejméně 10 průchodů pod kontinuálně fluoroskopickou kontrolou v pulzním režimu, aby se zajistilo správné umístění kartáčku (obr. 12B,C). Počet odběrů stejným kartáčkem závisí na institucionálním zvyku, optimální by mohlo být 1–3×. Vícenásobné brushing žlučových cest může zlepšit diagnostickou výtěžnost, ale nebylo prokázáno, že by délka kartáčku ani dilatace striktury předcházející brushingu byly spojeny se zvýšenou výtěžností [7]. K dispozici jsou různé modely kartáčků bez rozdílů ve výtěžnosti (obr. 12A).

**Obr. 12 A, B, C, D, E-** A: ilustrační obraz kartáčků k odběru vzorků, B: endoskopický obraz kartáčku při vzorkování, C: rentgenový/fluoroskopický obraz kartáčku při ERCP, D: Ilustrační obraz bioptických kleště, E: fluoroskopický obraz kleště při ERCP (Autor: Přemysl Falt a Ondřej Urban, 2.IK FNOL).

**Figure 12 A, B, C, D, E-** A: Illustrative image of the sampling tabs, B: Endoscopic image of the sampling shunt, C: X-ray/fluoroscopic image of the tab during ERCP, D: Illustrative image of the biopsy forceps, E: Fluoroscopic image of the forceps during ERCP..





Slibné výsledky přinesla cytologie z laváže žlučovodu. K tomu je aspirováno 5–15 ml fyziologického roztoku, který byl předtím aplikován do žlučovodu po brushingu. V jedné pilotní studii byla senzitivita pro diagnostiku karcinomu žlučovodů zvýšena o 24 % [85]. Roth et al. prokázali, že cytologie z BC a aspirované tekutiny před a po brushingu zvýšila senzitivitu na 84 % [86]. Metoda však není běžně používaná a uvidíme, zda tyto slibné výsledky budou potvrzeny v dalších studiích. Diagnostickou výtěžnost biliárních striktur by mohla zlepšit kombinované použití BC + klešťová biopsie + laváž.

Zajímavé výsledky přineslo použití dalších endoskopických akcesorií. Například košík (grasping basket) by mohl poskytnout více materiálu a umožňovat vyšší diagnostickou přesnost než BC [87,88], ale tato metoda je používána jen v některých zemích. Také Soehndrův stent retriever používány někdy k průchodu velmi těsnými strikturami poskytl materiál vhodný pro cytopatologické vyšetření [9,89]. Jinou novější metodou získávání tkáně prostřednictvím ERCP je seškrabování (craping). Spíše než kartáčkování k získání vzorku ze striktur se používá smyčkový kovový drát (trefle biliary scraper) k k exfoliaci buněk z biliárních striktur [9,10,90]. Nakahara et al. ukázali, že citlivost této metody pro diagnostiku malignity byla 41 %, což je také nízké [90].

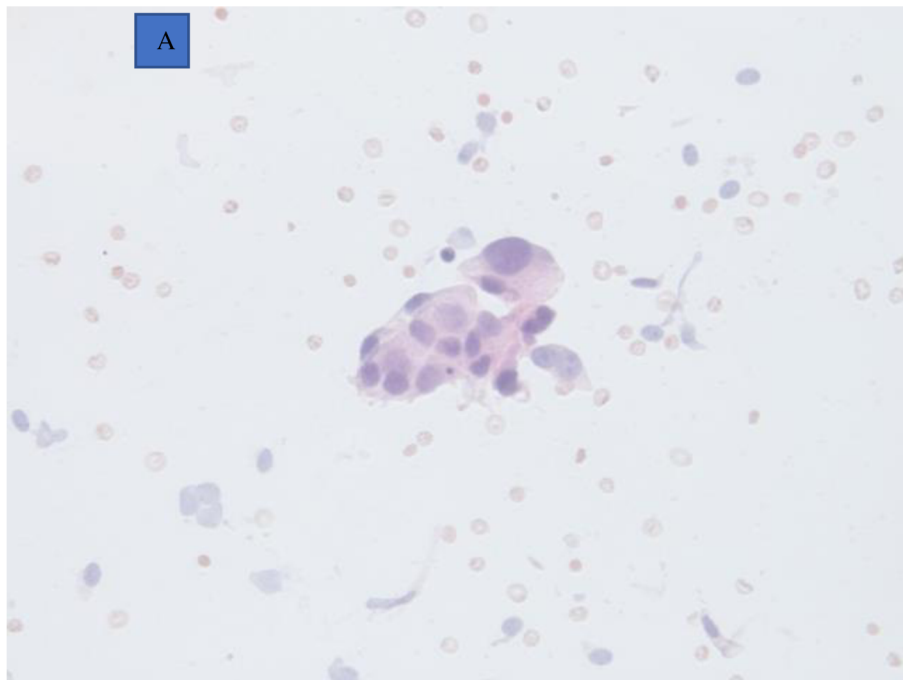
Patologické vyšetření biofilmu z odstraněných biliárních stentů mohlo být adekvátní alternativou pro dostupnost materiálů, ale i od této metody bylo rychle upuštěno kvůli její nepřijatelně nízké citlivosti [9]. Transpapilární intraduktální transmukózní tenkojehlová aspirace (ERCP-FNA) přinesla podle některé studie pozitivní nebo suspektní cytologii u 67 % karcinomů [91], ale kumulativní údaje u více než 220 pacientů přinesly senzitivitu pouze 34 % při 100 % specifitě a 100 % pozitivní prediktivní hodnotě [42]. Proto si tato obtížná technika nezískala přízeň. Další negativní aspekt této metody je nutnost přítomnosti patologa na místě (ROSE – rapid on site evaluation).

Transpapilárně intraduktální biopsie kleštěmi pod fluoroskopickou kontrolou- FB (obr. 12D,E) má lepší diagnostickou přesnost, se senzitivitou 33–65 %, specificitou 95–97 % a pozitivní prediktivní hodnotou 97 % pro diagnózu malignity žlučových cest [5,30,82,92]. Existuje několik typů kleští (rovné, úhlové atd.). Před biopsií se obvykle provádí biliární sfinkterotomie. Také je možné zasunutí kleští podél vodícího drátu bez sfinkterotomie. Existují omezené údaje srovnávající různé kleště a metody biopsie, nicméně doporučená je biopsie pod fluoroskopickou kontrolou. Kombinace BC + FB má lepší diagnostickou výtěžnost se senzitivitou kolem 60–70 % [7,93–95]. FB může být považována za důležitý doplněk BC a užitečná v případech intraduktálních striktur [7,93–97,99–108]. FB však nemusí být vždy technicky úspěšná a její diagnostická výtěžnost může být ovlivněna mnoha faktory [94,104,105,109], s výskytem falešné negativity v mnoha případech. V případech sporné diagnózy by mohly hrát důležitou roli jednoduché přídavné metody analýzy odebraných vzorků po BC [98], i když jsou finančně nákladnější než FB a BC. Nutno připomenout, že diagnostická výtěžnost se liší v závislosti na umístění, velikosti a typu striktury, cytologické přípravě a interpretaci, stejně jako na dovednostech a zkušenostech endoskopisty [7]. V některých případech by kombinace BC, FB a přídavné metody, jako je FISH, mohla zvýšit senzitivitu diagnózy biliárních striktur [99].

Evaluace patologického materiálu získaného pomocí ERCP metodou ROSE by mohla být užitečná a přinést slibné výsledky jako u EUS-FNB [110], neboť získání přesné diagnózy malignity během ERCP by umožnilo okamžité rozhodování o terapeutickém postupu – například výběr typu biliárního stentu [111]. V jedné pilotní studii prokázala BC s ROSE neobvykle vysokou senzitivitu pro diagnózu karcinomu (83 %). Podobné výsledky (se senzitivitou 76–97 %) byly demonstrovány v pilotních studiích s intraduktální klešťovou biopsií s ROSE, ale velkým problémem byla falešná pozitivita [9,112]. Opožděné patologické hodnocení mohlo mít vliv na celý diagnosticko-terapeutický proces. Do nedávna se doporučovalo, aby se v cytopatologické zprávě používaly standardizované diagnostické kategorie navržené Papanicolaouovou společností (kategorie PAP I: nedagnostická, II: negativní pro malignitu, III: atypická, IV: neoplastická benigní nebo jiná, V: suspektní pro malignitu, VI: pozitivní pro malignitu) (obr. 13A,B) [113]. Mnozí autoři doporučují pro analýzu považovat dřívější kategorii „vysoce atypická suspektní pro rakovinu“ nebo Papanicolaouovy třídy PAP V za ekvivalentní „pozitivní“ pro malignitu a dát do korelace s jinými diagnostickými metodami a vždy projednat v multidisciplinárním týmu [114].

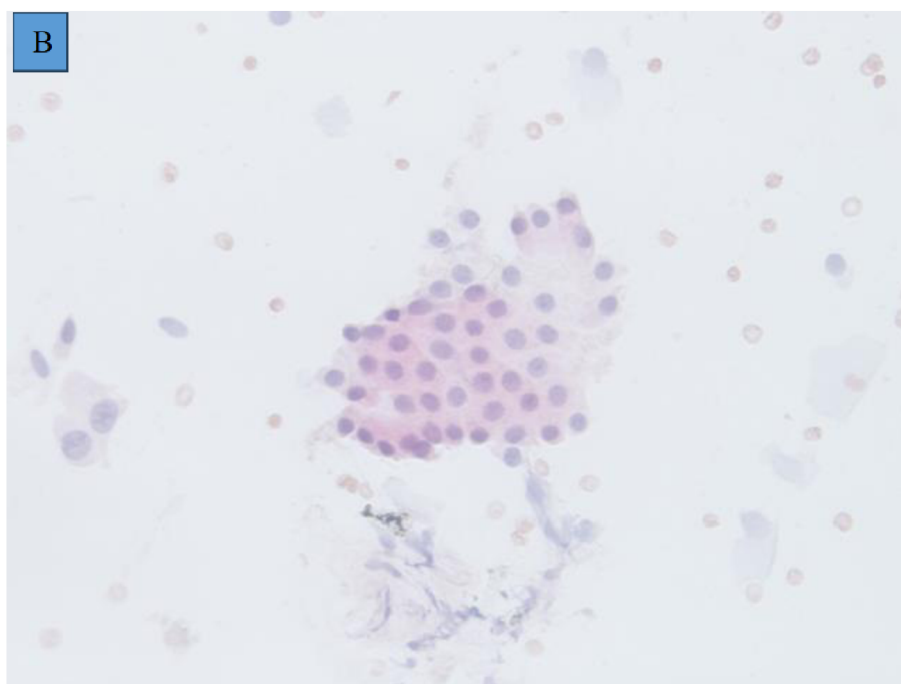
**Obr. 13-A:** Malignní buňky - skupina atypických duktálních epitelii se zvětšenými polymorfními hyperchromními jádry a prominujícími nukleoly (Barvení hematoxylinem a eozinem, 100x), **PAP VI** (Autor: Daniela Kurfürstová, Ústav klinické a molekulární patologie FNOL)

**Figure 13-A:** Malignant cells - group of atypical ductal epithelia with enlarged polymorphic hyperchromic nuclei and prominent nucleoli -HE staining, 100x, **PAP VI**.



**Obr. 13- B:** Benigní buňky - skupina pravidelně tvarovaných duktálních epitelálních buněk s uniformními jádry, hladkou karyomembránou a jemným chromatinem (Barvení hematoxylinem a eozinem, 100x), **PAP II** (Autor: Daniela Kurfürstová, Ústav klinické a molekulární patologie FNOL)

**Figure 13-B-** Benign cells - group of regularly shaped ductal epithelial cells with uniform nuclei, a smooth karyomembrane, and fine chromatin -HE staining, 100x, **PAP II**.



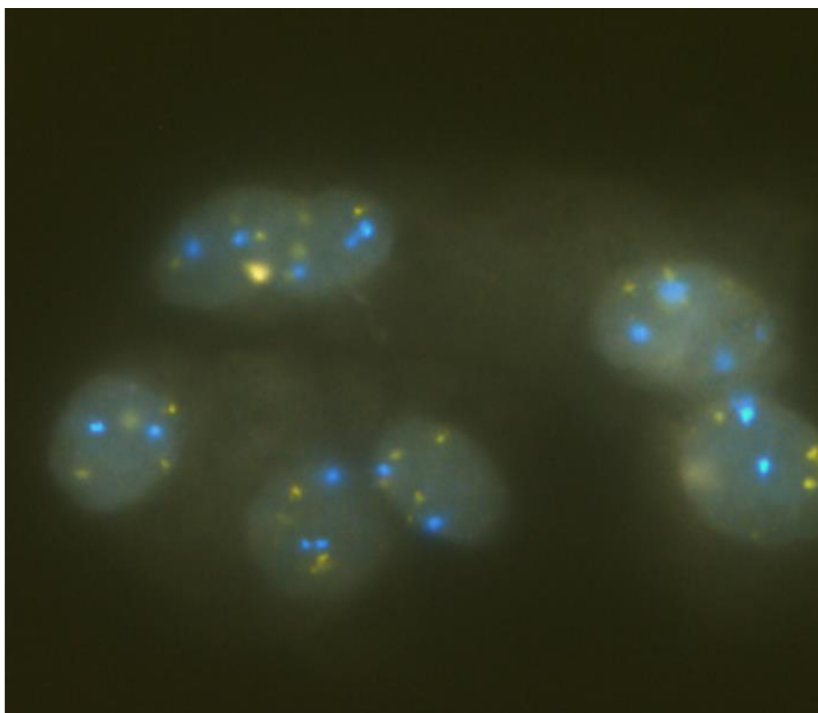


Nyní se od 2023 použije nová WHO/IAC klasifikace 2023- hlášení pankreatobiliární cytopatologie a revidující předchozí systém hlášení Papanicolaouovy společnosti. Tato nová klasifikace má 7 kategorie: I: nedostatečné/nedostatečné/nediagnostické; II: Benigní/negativní na malignitu; III: Atypický; IV: Pankreatobiliární novotvar, nízké riziko/stupeň (PaN-LGIEN); V: Nádor slinivky břišní, vysoké riziko/stupeň (PaN-HGIEN)"; VI: Podezření na zhoubný nádor; VII: Zhoubný [115]. Je jasné, že než se tato nová klasifikace stane rutinou, ta revidovaná se bude ještě nějakou dobu běžně používat.

Pro zvýšení diagnostické výtěžnosti BC bylo v poslední době navrženo několik metod [10,116–121]. Mezi nimi je fluorescenční *in situ* hybridizace (FISH) vykazující slibné výsledky [8,122]. FISH je molekulárně-cytogenetická metoda založená na detekci fluorescenčně značených specifických sekvencí DNA/RNA chromozomů s vysokým stupněm sekvenční komplementarity [123]. Byla vyvinuta na počátku 80. let 20. století a první záznam o hybridizaci *in situ* pochází od Galla a Pardueho z roku 1969 [124]. FISH nevyžaduje kultivaci buněk (ve srovnání s konvenční cytogenetickou analýzou karyotypu v metafázi). Může přímo použít čerstvá nebo v parafínu zalitá interfázová jádra pro rychlé vyhodnocení. Jde o užitečnou metodu pro detekci chromozomálních aberací v mnoha medicínských oborech (hematologie, pneumologie, urologie, dermatologie, gynekologie atd.) a je používána v pankreatobiliárním traktu od počátku roku 2000. Pro pankreatobiliární patologie jsou nyní používány dva typy sond – sondy již běžně komercializované zaměřené na chromozomy 3, 7, 17 a 9p21 a nově zatím nekomercializované tzv. pankreatobiliární sondy zaměřené na 1q21, 7p12, 8q24 a 9p21. Dle prvních výsledků mají tyto pankreatobiliární sondy větší citlivosti a specifitu pro pankreatobiliární malignitu [125]. V obou případech vážou tyto sondy specifické sekvence DNA/RNA centromery chromozomů (CEP – chromosome enumeration probed) při hybridizaci, a to umožňuje detekovat cytogenetické aberace těchto chromozomů, které jsou vidět fluorescenčním mikroskopem v různých barvách dle používaného kitu (obr. 14). Výsledky FISH v pankreatobiliární oblasti mohly být v některých případech ovlivněny cytolýzou způsobenou žlučí a zkušeností vyšetřujícího. Další limitace FISH je její falešná pozitivita v terénu některých zánětlivých změn (jako je PSC). I přes tyto limitace má FISH potenciál zvýšit diagnostickou senzitivitu rutinní BC. Několik studií prokázalo, že FISH v kombinaci s rutinní BC zvýšila celkovou senzitivitu z rozmezí 21–50 % na 58–69 % při zachování vysoké specifity u IBS [8,122,125–127].

**Obr. 14-** FISH s použitím sond UroVysion zaměřených na chromozomy 3,7,17 a 9p21 . [CEP 3= orange], [CEP 7= green], [CEP 17= aqua], [CEP 9p21/ p16= gold] (Autor: Daniela Kurfürstová, Ústav klinické a molekulární patologie FNOL)

**Figure 14-** FISH using UroVysion probes targeting chromosomes 3,7,17 and 9p21. [CEP 3= orange], [CEP 7= green], [CEP 17= aqua], [CEP 9p21/ p16= gold] (Autor: Daniela Kurfürstová, Ústav klinické a molekulární patologie FNOL)



Další slibnou alternativní molekulárně-cytogenetickou metodou je NGS, která by mohla výrazně zvýšit senzitivitu a specifitu BC. Nicméně dosud nebyl definován žádný diagnostický panel mutací, který by byl typický pro pankreatobiliární malignity. Nejčastějšími změnami jsou mutace genů *p53*, *KRAS/NRAS*, *CDKN2A*, *SMAD 4*, *PTEN* a dalších [128–130]. Harbhajanka et al. ve své publikaci ukázali, že BC v kombinaci s NGS významně zvyšuje senzitivitu ze 49 na 93 % u premaligních lézí [129]. NGS je však pro většinu laboratoří finančně nákladná a časově náročná metoda. Jiná pokročilá analytická technika je průtoková cytometrie a DIA. V omezeném počtu studií přinesla průtoková cytometrie pro hodnocení DNA velkých buněčných populací lepší citlivost než BC, ale s výrazně sníženou specifikou [121]. DIA využívá počítačové hodnocení ploidie buněčné DNA v rámci menšího počtu jednotlivých buněk identifikovaných na cytologickém preparátu k odhadu relativního podílu s aneuploidií, která slouží jako marker malignity. V jedné prospektivní studii pacientů s biliárními strikturami byla senzitivita, specifita a přesnost DIA cytologických vzorků z BC 39,3 %, 77,3 % a 56 % ve srovnání se 17,9 %, 97,7 % a 53 % pro rutinní BC [131]. U pacientů s primární sklerozující cholangitidou (PSC)

se vyskytly falešně pozitivní výsledky u DIA ve 22,7 % oproti 2,3 % u rutinní cytologie. Detekce mikroRNA (miRNA), transferové RNA (tRNA) a mutace DNA též zvyšuje senzitivitu BC. miRNA se ukázala jako důležitý biomarker pro diagnostiku malignit žlučových cest. Le et al. prokázali, že citlivost BC se po přidání miRNA zvýšila o 31 % (z 54 na 85 %) [119]. Molekuly tRNA jsou nedílnou součástí proteinové katalýzy v buňkách a hrají také roli při vzniku rakoviny. Jang et al. studovali barvení vzorků žlučových cest na methionyl-tRNA syntetázu 1 (MARS1) imunohistochemicky a imunofluorescenčním barvením a prokázali zvýšení senzitivity na 70 % se specificitou 96 % pro diagnostiku malignity u pacientů se strikturami žlučových cest [10,120]. Všechny tyto různé přídatné pokročilé analytické techniky nejsou rutinně používány, neboť nejsou v současnosti všude dostupné, jsou finančně nákladné a některé ještě zůstávají výzkumnými metodami.

### **Konfokální laserová endomikroskopie**

Konfokální laserová endomikroskopie (CLE) je endoskopická technologie používaná k získání histopatologické diagnózy biliárních striktur v reálném čase. Při ERCP se po podání 2,5–5,0 ml 10 % intravenózního barviva fluoresceinu zavádí přes duodenoskop opakovaně použitelná minisonda. Vizualizace je založena na osvětlení tkáně nízkovýkoným laserem (488 nebo 660 nm) a na následné detekci odraženého fluorescenčního světla. CLE na bázi sondy (pCLE – probe based CLE) generuje 12 snímků za sekundu s hloubkou zobrazení tkáně 40–70 mm a s laterálním rozlišením 3,5 mm, což umožňuje „optickou biopsii“ zobrazovaných tkání v reálném čase. Existují dvě klasifikace. Miami klasifikace byla vyvinuta s cílem zefektivnit a posunout přesnost pCLE oproti jiným technologiím. Tento klasifikační systém popisuje čtyři kritéria považovaná za vysoce podezřelá z malignity. Patří mezi ně silné bílé pruhy, silné tmavé pruhy, tmavé shluky a epiteliální struktury. Dle různých studií má tato klasifikace výrazně nízkou specificitu (do 67 %) kvůli zánětům, i když senzitivita byla vysoká kolem 97–98 % [10,116]. Vzhledem k této nízké specificitě Miami klasifikace byla vyvinuta jiná klasifikace – Pařížská, popisující benigní biliární striktury charakterizované ztluštělými retikulárními strikturami, četnými tenkými bílými pruhy, zvětšenými prostory mezi šupinami a tmavými zrnitými vzory se šupinami. Prospektivní multicentrická validační studie na základě této nové klasifikace prokázala senzitivitu, specificitu a diagnostickou přesnost kolem 56 %, 100 % a 72 % respektive pro BC a 89 %, 71 % a 82 % respektive pro pCLE [132]. V jiné studii zkoumali Almadi et al. účinnost pCLE při hodnocení biliárních striktur ve srovnání s ERCP. Zaznamenali zvýšenou citlivost při kombinaci CLE a ERCP (98 %) ve srovnání se samotnou ERCP (45 %), ale s nízkou

specifitou a nízkou pozitivní prediktivní hodnotou [133]. Za zmínku stojí, že v případech s předchozím stentováním žlučových cest klesla přesnost v jedné studii na 45 % [30], takže CLE neposkytuje výraznou výhodu oproti jiným technologiím. Vedle toho je interpretace snímků náročná, vyžadující dlouhé školení, technologie je nákladná a není všude dostupná. Největší překážkou širokého využití CLE mohla být i variabilita poskytovatelů [10]. Jinak by CLE měla být metodou poslední volby v diagnostickém algoritmu biliárních striktur a zůstala by vyhrazena pro indeterminované biliární stenózy po využití jiných pokročilých invazivních diagnostických technik, jako je intraduktální ultrazvuk (IDUS), EUS a cholangioskopie [10,133–135].

#### **1.4.2 Endosonografie a endosonograficky navigované odběry vzorků**

Endoskopická ultrasonografie (EUS) byla do klinické praxe zavedena v 80. letech 20. století a od té doby se stala důležitou metodou v diagnostice a stagingu pankreatobiliárních onemocnění včetně IBS, s výrazně lepší senzitivitou a diagnostickou přesností pro malignitu u distálních striktur ve srovnání s proximálními. Je také vynikající alternativní metodou pro vizualizaci a odběr vzorků z hilových procesů, žlučníku a perihilových lymfatických uzlin a také pro určení vztahu neoplazie k cévám. Příležitostně jsou pomocí EUS diagnostikovány impaktované kameny ve žlučovodu (v proximálním i distálním žlučovodu) a kameny impaktované v cystickém vývodu (Mirizziho syndrom) u pacientů se strikturou žlučových cest bez identifikovatelné etiologie s negativními zobrazovacími metodami břicha i ERCP. Pokud jde o detekci maligní striktury žlučových cest, prokázala EUS bez odběru vzorků senzitivitu 78 % a specificitu kolem 84 % [136]. V jiné studii EUS prokázala lepší senzitivitu v diagnostice karcinomu žlučových cest ve srovnání s CT a MRI/MRCP (94 %, 30 % a 42 %), se statisticky významným rozdílem [137]. Ve stejné studii bylo pomocí EUS diagnostikováno 100 % distálních a 83 % proximálních cholangiokarcinomů, ale při hodnocení neresekability nádoru vykazovala senzitivitu 53 % a specificitu 97 %.

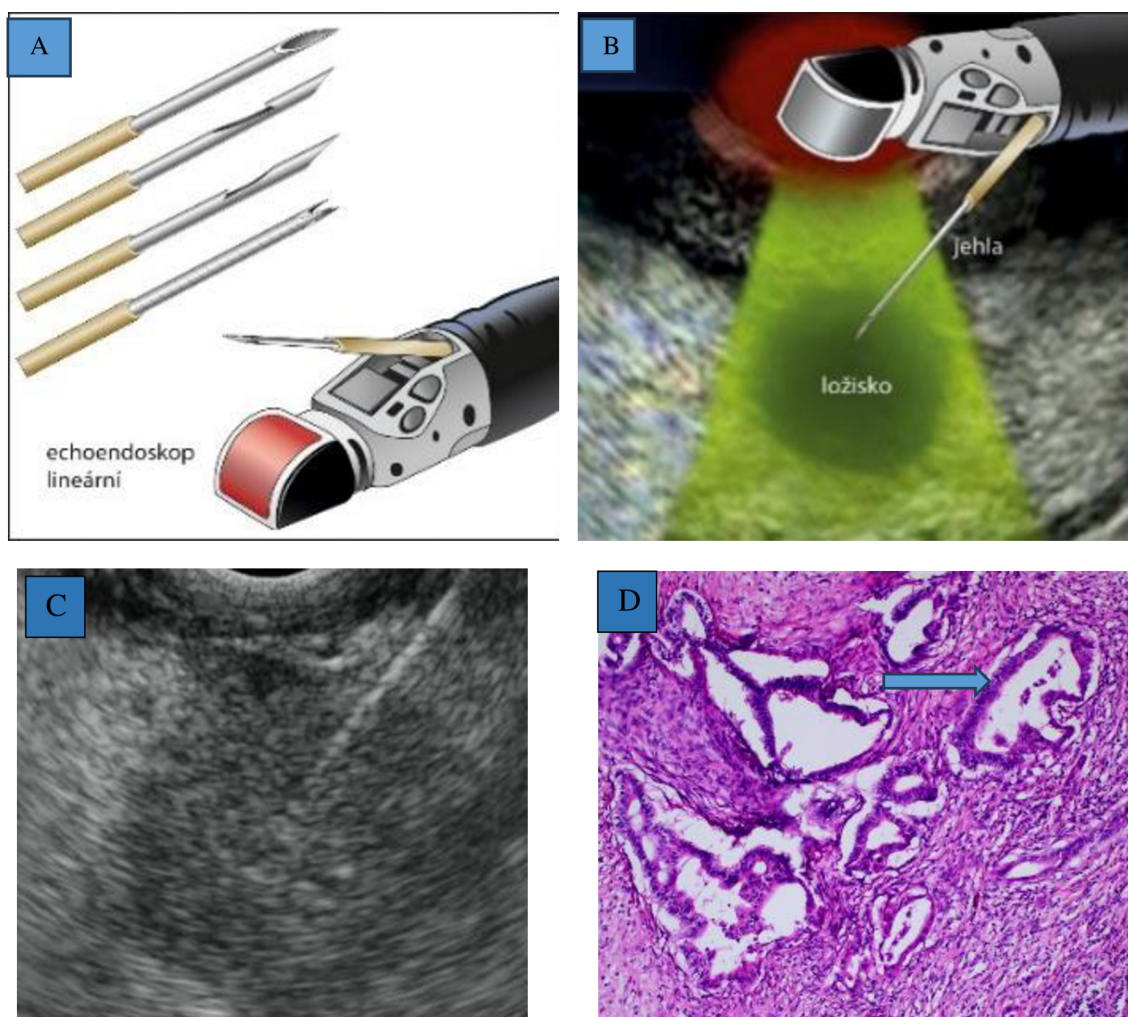
Vývoj lineárních echoendoskopů umožnil odebrání vzorků ze suspektních míst pod EUS navigací, což dále zlepšilo diagnostické možnosti EUS. Žlučové striktury s negativními standardními transpapilárními odběry vzorků při ERCP spojené s ložiskem nalezeným při „cross-sectional“ zobrazovacích metodách jsou indikovány ke tkáňové diagnostice pomocí endoskopicky navigované tenkojehlové aspirace (EUS-FNA) či biopsie (EUS-FNB) (obr. 15). Jde o zákrok, při němž se echoendoskop zavádí do horní části gastrointestinálního traktu, kde je možné zobrazit přilehlé orgány s většími detaily ve srovnání s neinvazivním zobrazováním. FNA/FNB jehla zaváděná pracovním kanálem echoendoskopu se pod

sonografickou kontrolou v reálném čase nasměřuje k cílové lézi. FNA jehla je designově jiná než FNB jehla (obr. 15A, tab. 4). Zatímco FNA umožňuje odběr tkáně k cytologickému vyšetření, FNB umožňuje histologické vyšetření. (obr. 15D). EUS-FNB je technicky podobná EUS-FNA, ale využívá se při ní „core“ jehla s větším otvorem, která je schopna odebrat jádrovou biopsii z podezřelé léze (obr. 15 C, tab. 4) [10 ]. Endosonograficky navigovaný tenkojehlový odběr vzorků distálních biliárních striktur je upřednostňován před ERCP u asymptomatických pacientech, kteří nevyžadují drenáž žlučových cest [138].

V několika studiích byla citlivost a specifická EUS-FNA pro odlišení extrahepatálních maligních striktur od benigních mezi 43 a 89 % a 79 a 100 %. Kromě toho bylo možné dosáhnout senzitivity 45 % i v případě, že se jednalo o extrahepatální cholangiokarcinom bez přítomnosti ložiskových změn na zobrazovací metodě [30]. Metaanalýza pacientů s negativní BC odhalila senzitivitu a specifickou EUS-FNA 59 % a 100 % pro diagnózu extrahepatálních maligních biliárních striktur [139–141]. Podobně jako u samotného EUS jsou operační charakteristiky EUS-FNA lepší pro distální než proximální lézi. Jedna studie prokázala 81 % senzitivitu pro distální a 59 % pro proximální léze, přičemž celková senzitivita byla 73 % [30]. Na základě těchto výsledků lze tenkojehlovou aspiraci pod EUS navigací doporučit pro odběr vzorků tkáně v případech negativity standardních ERCP odběrů [30].









**Obr.15- A, B, C:** Tenké jehly a tenkojehlová biopsie pod endosonografickou navigací (A- ilustrační obraz jehel a lineární echoendoskop, B- ilustrační obraz tenkojehlová aspirační biopsie pod endosonografickou navigací, C- tenkojehlová core biopsie pod endosonografickou navigací) (Autor: Vincent Zoundjiekpon, 2.IK FNOL), D- cytologický obraz nepravidelné tubulární struktury adenokarcinomu pankreatu (šipky) (Autor: Daniela Skanderová, Ústav klinické a molekulární patologie FNOL)

**Figure 15- A, B, C:** Fine needle and fine needle aspiration biopsy under endosonographic navigation (A- illustration of needle and linear echoendoscope, B- illustration of fine needle aspiration biopsy under endosonographic navigation, C- fine needle core biopsy under endosonographic navigation), D- cytological image of an irregular tubular structure of pancreatic adenocarcinoma (arrows).



**Tabulka 4:** Různé typy tenkojehel používaných při endosonograficky navigované aspirační biopsii -FNA a Core biopsií -FNB. Tabulka převzata a upravena podle Kovacevic B. et al. EUS-FNA vs EUS-FNB for Pancreatic Lesions: Which Needle When to Use? Curr Treat Options Gastro 19, 295–307 (2021).

**Table 4:** Different types of fine needles used in endosonographically navigated aspiration biopsy -FNA and Core biopsy -FNB. Table taken and revised by Kovacevic B. et al EUS-FNA vs EUS-FNB for Pancreatic Lesions: Which Needle When to Use?. Curr Treat Options Gastro 19, 295-307 (2021).

								
<b>Průměr</b>	19G- 25G	19G	19G, 22 G, 25G	19G, 22G, 25G	22G, 25G	20G	19G, 22G, 25G	19G,22G, 25G
<b>Komerční Název</b>	Několik	Quick-Core	ProCore	SharkCore	Acquire	ProCore	Top Gain	EZ Shot
<b>Firma</b>	Několik	Cook Endoscopy	Cook Endoscopy	Medtronic	Boston Scientific	Cook Endoscopy	Medi-Globe	Olympus
<b>Tip Jehly</b>	Menghini	Tru-cut	Reverse- Bevel Westcott	Fork- tip	Franseen	Forward- Bevel Westcott	Franseen	Fork-tip
<b>Generace FNB jehel</b>		První	Druhá	Třetí				
<b>Typ Jehly</b>	<b>FNA</b>	<b>FNB</b>						

Několik studií prokázalo, že EUS-FNB má větší diagnostický potenciál než EUS-FNA [142-144]. Například prokázala randomizovaná studie Van Riet a al. vyšší senzitivitu (77 vs. 44 %) a diagnostickou přesnost (87 vs. 78 %) FNB jehel při diagnostice biliárních striktur oproti FNA jehlám [142]. Bylo prokázáno, že se významně neliší diagnostická výtěžnost EUS-FNA s ROSE od EUS-FNB bez ROSE [145], takže v případech, kdy není ROSE k dispozici, je preferována EUS-FNB než FNA. Také bylo prokázáno, že vzorky získané pomocí EUS-FNB mají lepší integritu tkáně a mikroskopickou architekturu tkáně oproti EUS-FNA [146]. V nedávné minulosti poskytovaly pouze biopsie získané během chirurgických zákroků

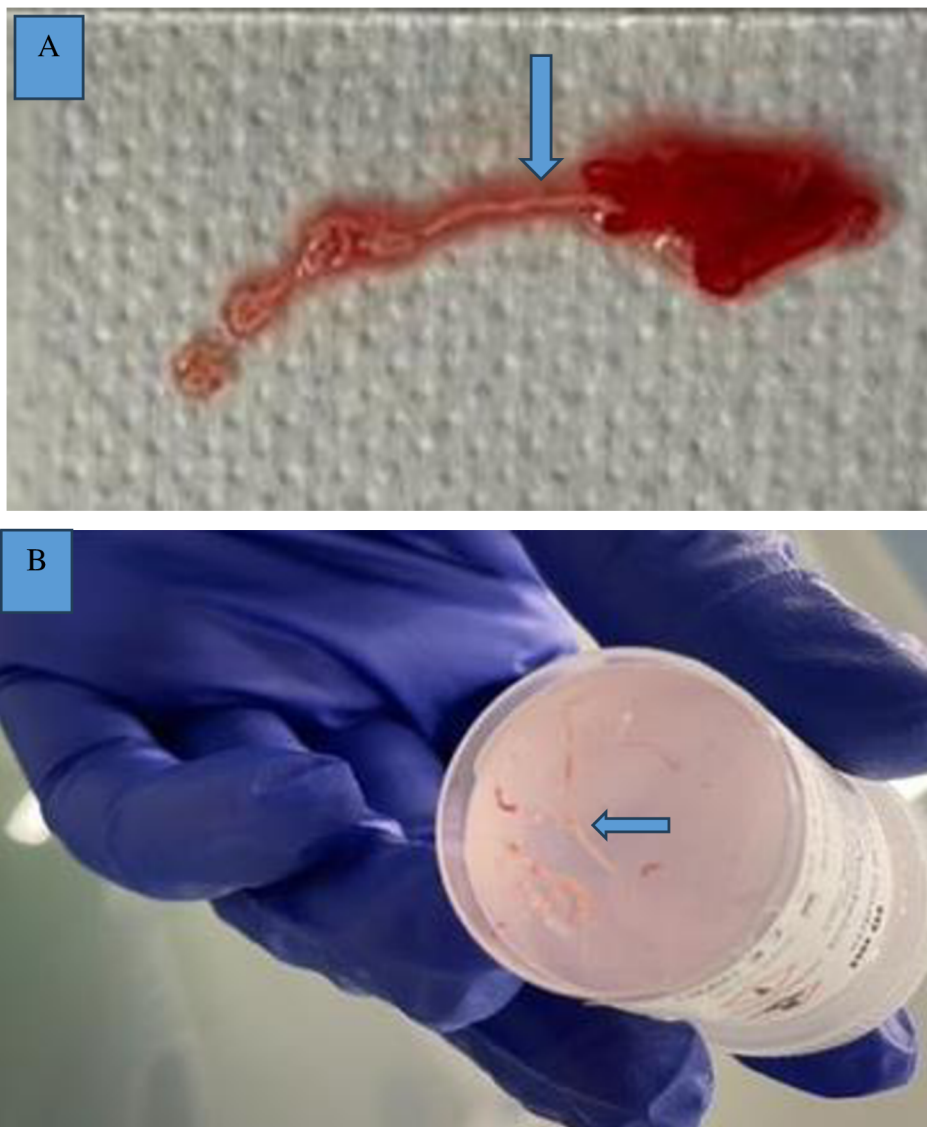
dostatečné vzorky k některým cíleným molekulárním a genomickým analýzám. Nyní jsou díky zdokonaleným technikám a designu FNB jehel vzorky získané při EUS-FNB dostatečné pro genomickou analýzu a NGS, bez významného rozdílu ve srovnání s chirurgickými vzorky, jak demonstrovali Valero et al. ve své studii [147].

Technika provedení odběru vzorků pod endosonografickou navigací může také ovlivnit výtěžnost této metody. Dvě podobně oblíbené a nejpoužívanější techniky odběru vzorků jsou „sání podtlakem“ (SPoT) a „pomalé vytahování mandrénu“ (PVM). První technika spočívá ve využívání podtlaku vyvíjeného injekční stříkačkou (obvykle o objemu 5–20 ml) a připojeného k jehle, zatímco PVM spočívá v pomalém vytahování mandrénu, čímž se vytváří minimální podtlak uvnitř jehly, který se odhaduje na přibližně 5 % síly vytvářené stříkačkou [147]. Výhodou této druhé metody mohla být menší kontaminace krví, a tedy možná vyšší diagnostická výtěžnost [148,149]. Výsledky nedávné metaanalýzy však neprokázaly superioritu PVM nad SPoT kromě menší kontaminace krví a 5 % rozdílu v přesnosti ve prospěch PVM. Autoři této studie na základě jiných statistických parametrů doporučili další studie s větší kohortou pacientů, a to s minimálně 982 pacienty v každém rameni k potvrzení významnosti PVM [149]. Silvia Gaia et al. ve své studii demonstrovali vliv makroskopického hodnocení vzorků na místě (MOSE – macroscopic on site evaluation) (obr. 16) na diagnostickou přesnost EUS-FNB pankreatických nebo extrapancreatických solidních lézí a dospěli k závěru, že MOSE umožňuje dosahovat lepších výsledků než konvenční technika, pokud jde o diagnostickou adekvátnost a míru komplikací spojených s počtem průchodů/vpichů. V ostatních případech vykazovaly obě techniky srovnatelnou diagnostickou přesnost [150].



**Obr. 16 A, B:** makroskopické hodnocení vzorků na místě (MOSE- Macroscopic on site evaluation)- A- vzorek na skle, B- vzorky ve formalinu (Autor: Vincent Zoundjiekpon, 2.IK FNOL)

**Image 16 A, B:** Macroscopic on site evaluation (MOSE- Macroscopic on site evaluation)- A- sample on glass, B- samples in formalin. (Autor: Vincent Zoundjiekpon, 2.IK FNOL)



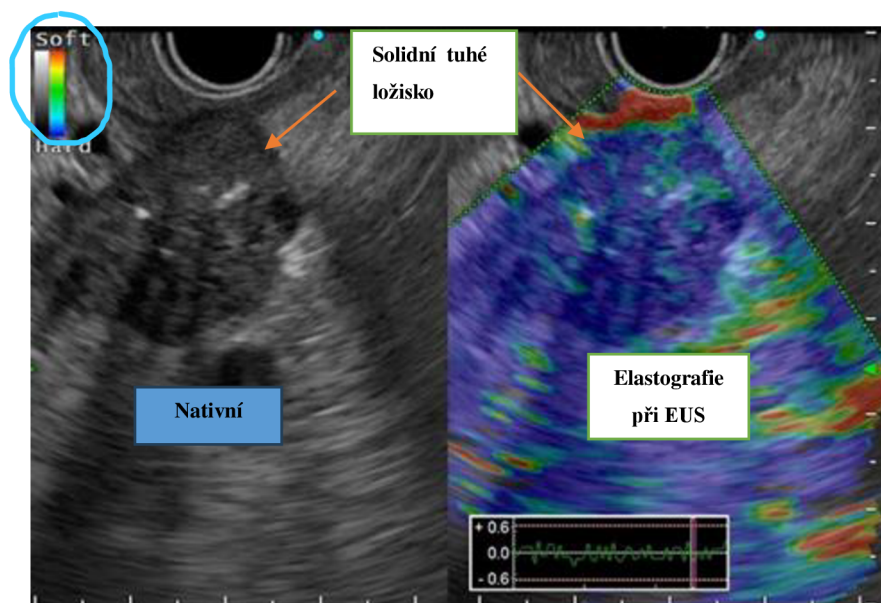
Endosonograficky navigovaný odběr vzorků je stále expert-dependentní, relativně drahá metoda, která ještě není běžně dostupná a vzácně spojena s určitými komplikacemi, jako je akutní pankreatitida (0,3–2 %), krvácení (1 %), perforace (0,4 %) a infekce (0,3 %) [30,151]. Problematika rozsevu nádorových buněk po transperitoneální FNA/FNB zejména u proximálních a hilových lézí je aktuální [152] a je nutno na ni myslet jako na pozdní komplikaci při rozhodování o managementu operabilních pacientů. U pacientů s distálním cholangiokarcinomem nebyly doposud zaznamenány žádné zprávy o metastatickém rozsevu – teoreticky je cesta punkce u distální biliární léze obvykle netransperitoneální a punkční trajektorie jehly během biopsie je odstraněna během Whippleovy resekce [30]. Kromě toho

retrospektivní studie zjistila významně nižší výskyt peritoneální karcinomatózy u pacientů s pankreatickým adenokarcinomem po EUS-FNA ve srovnání s perkutánními postupy (2,2 % ve skupině EUS vs. 16,3 % ve skupině perkutánních postupů) [153].

Při EUS, kromě echogenity, může elastografické vyšetření orientačně pomoci při určení biologické povahy léze, na základě její tuhosti odhalená arbitrárně vybranou barvou. Například při EUS elastografii je modrá barva u jednoznačně ohraničeného hypoechoenního ložiska velice suspektní z malignity (obr. 17), nicméně rozhodující zůstává tkáňová diagnostika.

**Obr. 17:** elastografické vyšetření solidního ložiska hlavy pankreatu při endosonografii. Převážně modrá barva indikuje že jde o tuhé ložisko, suspektní z malignity. (Autor: Zoundjiekpon, 2.IK FNOL)

**Figure 17:** Elastographic examination of a solid lesion of the pancreatic head during endosonography, The predominantly blue colour indicates a hard lesion, suspected of malignancy. (Autor: Zoundjiekpon, 2.IK FNOL)



Navzdory své invazivitě a výše uvedeným rizikům a nedostatkům hraje EUS stále rozhodující roli v diagnostickém algoritmu biliárních striktur, zejména těch distálních.

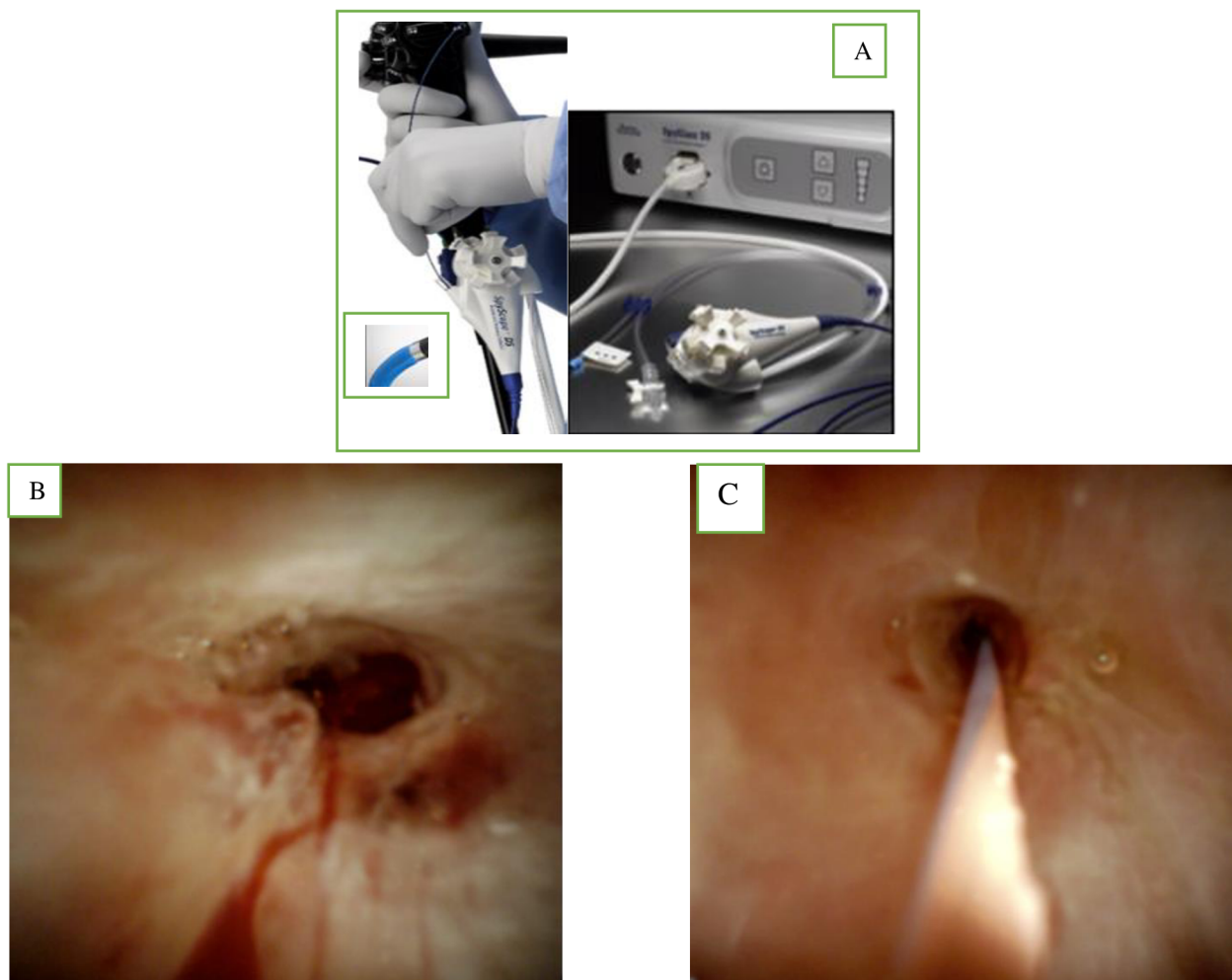
### 1.4.3 Cholangioskopie

Perorální cholangioskopie je endoskopická metoda, která umožňuje přímou vizualizaci sliznice žlučových cest tenkým endoskopem (cholangioskopem) zavedeným pracovním kanálem duodenoskopu nebo ústy. Historie této metody sahá do 70. let 20. století, kdy byly popsány dva různé endoskopické přístupy k žlučovým cestám: (i) technika „mother- baby“ s použitím tenkého endoskopu, zaváděného pracovním kanálem terapeutického duodenoskopu a (ii)

perorální přímá cholangioskopie pomocí pediatrického prototypu nebo specializovaného endoskopu s přídatnou funkcí ohýbání, zavedeného přímo ústy. Současný technologický standard pro přístup „mother- baby“ představuje digitální cholangioskop ovládaný jedním vyšetřujícím (DSOC – digital single-operator cholangioscopy), komerčně dostupný od roku 2015 pod názvem SpyGlass (SpyGlass DS; Boston Scientific, Inc., Natick, Massachusetts, USA) (obr. 18A) [30]. Díky tomuto technologickému posunu se cholangioskopie stala jedním z klíčových hráčů v diagnostickém algoritmu biliárních striktur [10,154]. DSOC nejen umožňuje vyhodnocení morfologie sliznice striktury, ale dle potřeby umožňuje cíleně odebrat vzorky ze suspektního místa pod zrakovou (endoskopickou) kontrolou, se senzitivitou a specificitou pro predikci malignity 88,9 % a 97,6 % pro samotné vizuální vyhodnocení nálezů a 71–100 % a 96,7–100 % pro cílenou biopsii [154,155]. Navíc cholangioskopická biopsie prokázala větší diagnostickou schopnost než kombinace BC a klešťová biopsie během ERCP [10]. Hodnocení cytologie patologem na místě (ROSE) pomohlo zvýšit senzitivitu cholangioskopicky navigované biopsie na až 94 % [156]. Jednou z překážek širokého využívání DSOC byla omezená interobservační shoda mezi experty, která byla kolem 45 % na začátku a 70 % po vyvinutí Monacké klasifikace, která má osm kritérií hodnocení léze při DSOC [157,158]. Nicméně je nově zavedena Mendoza klasifikace jednodušší. Přítomnost nodulárních nebo papilárních hmot, nepravidelný povrch, klikaté dilatované cévy a křehká sliznice jsou považovány za typické rysy neoplazie a plochý povrch, jemná síť cév, pravidelný granulární vzhled, nekřehká sliznice, konvergence záhybů a přítomnost pseudodivertiklů jsou přítomny u benigních lézí (obr. 18B,C) [10,30]. Další nevýhoda DSOC byla vysoká cena, expert dependance a nezanedbatelné komplikace. V jedné retrospektivní studii bylo pozorováno cca 7 % nežádoucích účinků u DSOC oproti 2,9 % u tradiční ERCP [159]. Tyto nevýhody ještě nedávno posunuly DSOC na metodu druhé volby po selhání standardních ERCP technik a EUS [160], ale současně díky antibiotické profylaxi a zvýšené zkušenosti je riziko těch nežádoucích účinků minimální a DSOC stává široce dostupnou metodou a může být využívána i během první ERCP, zejména v případech neurčených proximálních striktur.

**Obr. 18- A, B, C:** Cholangioskopické obrazy, A- ilustrační obraz cholangioskopu- SpyGlass DS; Boston Scientific, Inc., Natick, Massachusetts, USA, B-obraz maligní stenózy při cholangioskopii C- Obraz benigní stenózy při cholangioskopii (Autor: Ondřej Urban, 2.IK FNOL)

**Figure 18- A, B, C:** Cholangioscopic pictures, A- illustration of cholangioscopy - SpyGlass DS; Boston Scientific, Inc., Natick, Massachusetts, USA, B- Malignant stenosis, C- Benign stenosis. (Autor: Ondřej Urban, 2.IK FNOL)



### **Chromoendoskopie (chemická a virtuální narrow band imaging), autofluorescence a umělá inteligence při cholangioskopii**

Pro lepší charakterizaci biliárních striktur bylo během cholangioskopie použito několik technik. Při chromoendoskopii se na povrch sliznice lokálně aplikují různá barviva. Metylenová modř dokáže úspěšně odlišit maligní léze a ischemické striktury od normální sliznice. Narrow band imaging (NBI) žlučových cest umožňuje zobrazit povrch sliznice s větším kontrastem mezi epitelem a slizničními cévami, tím účinně vymezuje rozsah nádoru. Počáteční cholangioskopické studie s autofluorescencí byly méně slibné, ale byla pozorována nízká specifická a vysoká míra falešné pozitivita [161]. Jako v jiných oblastech

diagnostiky v medicíně by mohlo využití umělé inteligence při digitální cholangioskopii najít místo v blízké budoucnosti a pomoci v diagnostickém algoritmu biliárních striktur, jak naznačili Carlos Robles-Medranda et al. ve své studii [162].

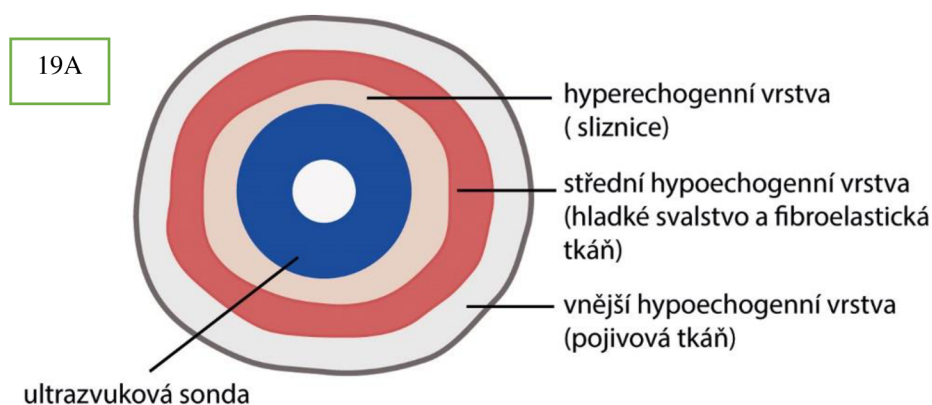
#### **1.4.4 Intraduktální ultrasonografie**

Intraduktální ultrasonografie (IDUS) (obr. 19) popsaná poprvé v roce 1992 je invazivní vyšetření, při němž je zavedena vysokofrekvenční (12–20 MHz) katéetrová sonda o průměru 2 mm do žlučových cest přes vodící drát pracovním kanálem duodenoskopu. Ve většině případů není nutná předchozí sfinkterotomie. IDUS je bezpečný a technicky snadno zvládnutelný, ale interpretace obrazu je náročná; tím zůstává IDUS expert-dependentní metodou [30]. IDUS rozlišuje tři vrstvy normální stěny žlučovodu: (1) vnitřní hyperechogenní odpovídající sliznici, (2) střední hypoechogenní z hladkých svalových vláken s fibroelastickou tkání a (3) vnější hyperechogenní odpovídající pojivové tkáni (obr. 19A). IDUS poskytuje snímky stěny vývodu a periduktálních tkání s vysokým rozlišením [7,163], ale nehodnotí lymfatické uzliny kvůli hloubce průniku pouze 20 mm [30]. Několik studií prokázalo, že IDUS má senzitivitu kolem 80 % a diagnostickou přesnost 90 % při hodnocení biliárních striktur bez přidružené ložiskové léze [164–166]. Pokud jde o odlišení maligních a benigních striktur, zlepšila kombinace ERCP a IDUS diagnostickou přesnost oproti samotné ERCP nebo MRCP (88 vs. 76 %, resp. 58 %) [7,167]. Meister et al. prokázali ve své retrospektivní studii, že IDUS má senzitivitu 97,6 %, specificitu 98 % a diagnostickou přesnost 92 % [168]. Mezi znaky svědčící pro malignitu, které lze identifikovat při IDUS vyšetření, patří excentrické zesílení stěny, narušení třívrstvého vzoru stěny, hypoechogenní masa, invaze do okolní tkáně, přítomnost lymfatických uzlin a vaskulární invaze (obr. 19B) [169–171]. Přestože IDUS neumožňuje odběr vzorku tkáně, ukázalo se, že je při rozlišování benigních a maligních striktur přesnější než ERCP s transpapilární biopsií [30]. Přesnost IDUS v rozlišení benigních a maligních striktur se v literatuře pohybuje kolem 76 - 98 % [165,169]. IDUS mohl být považován za potenciálně důležitý doplněk v diagnostickém algoritmu IBS, ale bohužel není široce využíván, neboť většina lékařů provádějících ERCP mají málo zkušenosti s EUS a necítí se komfortně při jejím použití. Naopak u pacientů, u nichž není možné určit etiologii striktury navzdory vyčerpávajícímu vyšetření, může být opakované ERCP s IDUS užitečným vyšetřením, které provede odborný endosonografista vyškolený v ERCP i IDUS [30]. IDUS se ukázala jako užitečný nástroj pro predikci pozitivní biopsie. I když není běžná, je odběr vzorku žlučových cest pod kontrolou IDUS citlivější než odběr vzorku pod kontrolou ERCP (87 vs. 67 %) [30]. Pokud jde o hodnocení podélného

šíření nádoru, prokázala IDUS vyšší přesnost než ERCP (84 vs. 47 %). V jiné studii byla uvedena průměrná délka podélného rozšíření přesahující odhadovanou míru pomocí cholangiografie přibližně 6–0 mm v případě submukózního a 10–20 mm v případě slizničního šíření [30,172]. Pomocí IDUS lze hodnotit rovněž hloubku nádorové invaze. V jedné studii bylo prokázáno, že IDUS je užitečná při lokálním T-stagingu nádorů s přesností 84 %, 73 % a 71 % pro T1, T2, T3 respektive. Avšak IDUS je omezená pro N-staging kvůli omezenému průniku vysokofrekvenčních ultrazvukových vln, s přesností jen kolem 68 % pro N1 [168]. Při přerušení vnější hyperechogenní vrstvy se předpokládá invaze do serózy s přesností 86–93 %. Na cévní invazi je podezření, pokud zmizí „interface“ mezi nádorem a stěnou cévy. Zatímco diagnostická přesnost hodnocení invaze portální žíly a pravé jaterní tepny byla 86–100 %, resp. 92–100 %, vizualizace levé a vlastní jaterní tepny byla špatná. CT a IDUS by proto měly být považovány za doplňkové stagingové metody, především u hilových lézí.

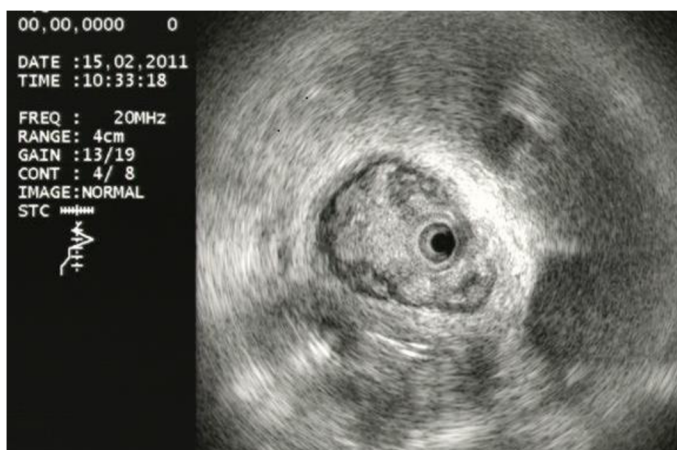**Obr. 19 A:** Ilustrační obraz stěny žlučovodu při intraduktálním endosonografickém vyšetření.

**Figure 19A:** Illustration of the bile duct wall during intraductal endosonographic examination



**Obr. 19B-** intraduktální endosonografický obraz. (Autor: Urban Ondřej z vitkovické nemocnice).

**Figure 19B-** intraductal endosonographic image. (Autor: Urban Ondřej z vitkovické nemocnice)



## 2.2 Vlastní práce: Fluorescenční in situ hybridizace v primární diagnostice žlučových striktur: Monocentrická prospektivní intervenční studie

### 2.2.1 Abstrakt práce

**Úvod a cíl:** Diagnostika striktury žlučových cest zůstává výzvou. Vzhledem k nízké citlivosti kartáčkové cytologie (BC- Brush cytology) byla zavedena fluorescenční in situ hybridizace (FISH) jako užitečný doplňkový test u pacientů se strikturami žlučových cest. Cílem naší studie bylo stanovit diagnostickou výtěžnost BC, FISH a jejich kombinace (BC + FISH) v primární diagnostice biliárních striktur. **Metodika:** Tato prospektivní studie byla provedena v období od dubna 2019 do ledna 2021. Do studie byli postupně zařazeni pacienti s dosud neurčenými (nebioptovanými) biliárními strikturami, kteří podstoupili první endoskopickou retrográdní cholangiopankreatografii (ERCP) na našem pracovišti. Byly provedeny cytologické a FISH analýzy vzorků tkáně odebraných ze dvou standardizovaných transpapilárních odběrů „kartáčkem“ ze striktur. Postoperační histologie nebo výsledky 12měsíčního sledování pacientů byly považovány za zlatý standard pro stanovení konečné diagnózy. **Výsledky:** Do studie bylo zařazeno celkem 109 pacientů, šest bylo vyřazeno a jeden pacient byl ztracen z konečné analýzy. U zbývajících 102 pacientů (60,8 % mužů, průměrná hodnota věk 67,4 let, rozmezí 25-92 let) byl podíl benigních a maligních striktur u 28 (27,5 %) a 74 (72,5 %). Podíl proximálních a distálních striktur byl 26 (25,5 %), resp. 76 (74,5 %). Ve srovnání se samotnou BC zvýšila FISH senzitivitu z 36,1 % na 50,7 % ( $p = 0,076$ ) v celkové studijní populaci při zachování podobné specifity ( $p = 0,311$ ). **Závěry:** Duální modalita hodnocení tkáně pomocí BC + FISH má lepší senzitivitu pro primární diagnostiku biliárních striktur ve srovnání se samotnou BC.

**Klíčová slova:** primární diagnostika biliárních striktur – neurčené biliární striktury – první retrográdní cholangiopankreatografie – kartáčková cytologie – fluorescenční in situ hybridizace

### Abstract

**Background and aims:** Diagnosis of the biliary stricture remains a challenge. In view of the low sensitivity of brush cytology (BC), fluorescence in situ hybridization (FISH) has been reported as a useful adjunctive test in patients with biliary strictures. We aimed to determine performance characteristics of BC and FISH individually and in combination (BC + FISH) in the primary diagnosis of biliary strictures. **Methods:** This single-center prospective study

was conducted between April 2019 and January 2021. Consecutive patients with undetermined (unsampled) biliary strictures undergoing first endoscopic retrograde cholangiopancreatography in our institution were included. Tissue specimens from two standardized transpapillary brushings from the strictures were examined by routine cytology and FISH. Histopathological confirmation after surgery or 12-month follow-up was regarded as the reference standard for final diagnosis. **Results:** Of 109 enrolled patients, six were excluded and one lost from the final analysis. In the remaining 102 patients (60.8% males, mean age 67.4, range 25–92 years), the proportions of benign and malignant strictures were 28 (27.5%) and 74 (72.5%), respectively. The proportions of proximal and distal strictures were 26 (25.5%) and 76 (74.5%), respectively. In comparison to BC alone, FISH increased the sensitivity from 36.1% to 50.7% ( $p = 0.076$ ) while maintaining similar specificity ( $p = 0.311$ ). **Conclusions:** Dual-modality tissue evaluation using BC + FISH showed an improving trend in sensitivity for the primary diagnosis of biliary strictures when compared with BC alone.

*Keywords: primary diagnosis of biliary stricture – undetermined biliary strictures– first retrograde cholangiopancreatography – brush cytology – fluorescence in situ hybridization*

### **2.2.2 Cíl studie**

Cílem naší studie bylo stanovit diagnostické parametry a výtěžnost BC, FISH a jejich kombinace (BC + FISH) v diagnostice neurčených biliárních striktur.

### **2.2.3 Metodika a soubor pacientů**

Tato studie probíhala v terciárním endoskopickém centru Fakultní nemocnice Olomouc od dubna 2019 do ledna 2021. Byla schválena místní etickou komisí (EK 15219) a zaregistrována na Clinicaltrials.gov (NCT04391153). Do studie byli zařazeni pacienti, kteří podstoupili první ERCP pro dosud nebioptované biliární striktury. Mezi exclusion kritéria patřil věk  $< 18$  let, neschopnost podepsat informovaný souhlas, anamnéza transpapilárního nebo EUS odběru vzorku ze striktury, izolovaná intrahepatální biliární striktura, nepřístupná Vaterova papila, akutní cholangitida a významná koagulopatie. Během ERCP byly provedeny transpapilárně odběry tkáně kartáčkem k cytologické a FISH analýze. Po výkonu byli pacienti hospitalizováni po dobu 24–72 h. Za mírné komplikace bylo považováno krvácení bez nutnosti krevní transfuze, cholangitida I. stupně podle Tokio grade a pankreatitida po ERCP (PEP) s krátkou hospitalizací ( $< 4$  dny). Krvácení s nutností transfuze krve, cholangitida II. a III. Stupně podle Tokio grade, PEP s orgánovým selháním nebo



vyžadující delší hospitalizaci ( $\geq 4$  dny) a jakákoli perforace byly považovány za závažné komplikace.

### **2.2.3.a Získávání odběrů tkání**

ERCP prováděli dva zkušení endoskopisté pomocí standardních duodenoskopů (TJF-Q 180V nebo TJF-Q190V, Olympus, Hamburg, Německo). Pacienti byli vyšetřeni v sedaci nebo v celkové anestezii. U všech “naivních” papil byla provedena biliární sfinkterotomie. Prevence PEP a cholangitidy byla ve všech případech dle aktuálních doporučení a guidelines.

Během ERCP byl z každé biliární striktury odebrán vzorek dvakrát pomocí kartáčku-cytology brush (BrushMaster V, Olympus, Hamburg, Německo) zavedeného přes vodičí drát do stenózy. Při každém odběru bylo provedeno nejméně 10 “průchodů” strikturou pod fluoroskopickou kontrolou. Dilatace striktury nebyla rutinně prováděna. Materiál z prvního odběru byl rozetřen přímo na mikroskopická sklíčka pro rutinní cytologii. Po druhém odběru byl kartáček přestřížen a vložen do 10 ml roztoku ThinPrep CytoLyt (Hologic, Marlborough, MA, USA) pro následnou FISH analýzu. Odběr byl považován za úspěšný, pokud byl získán vzorek tkáně v dostatečném množství a kvalitě, aby bylo možné provést cytologickou i FISH analýzu. Rutinně byly zavedeny biliární plastové nebo plně kryté samoexpandibilní kovové stenty.

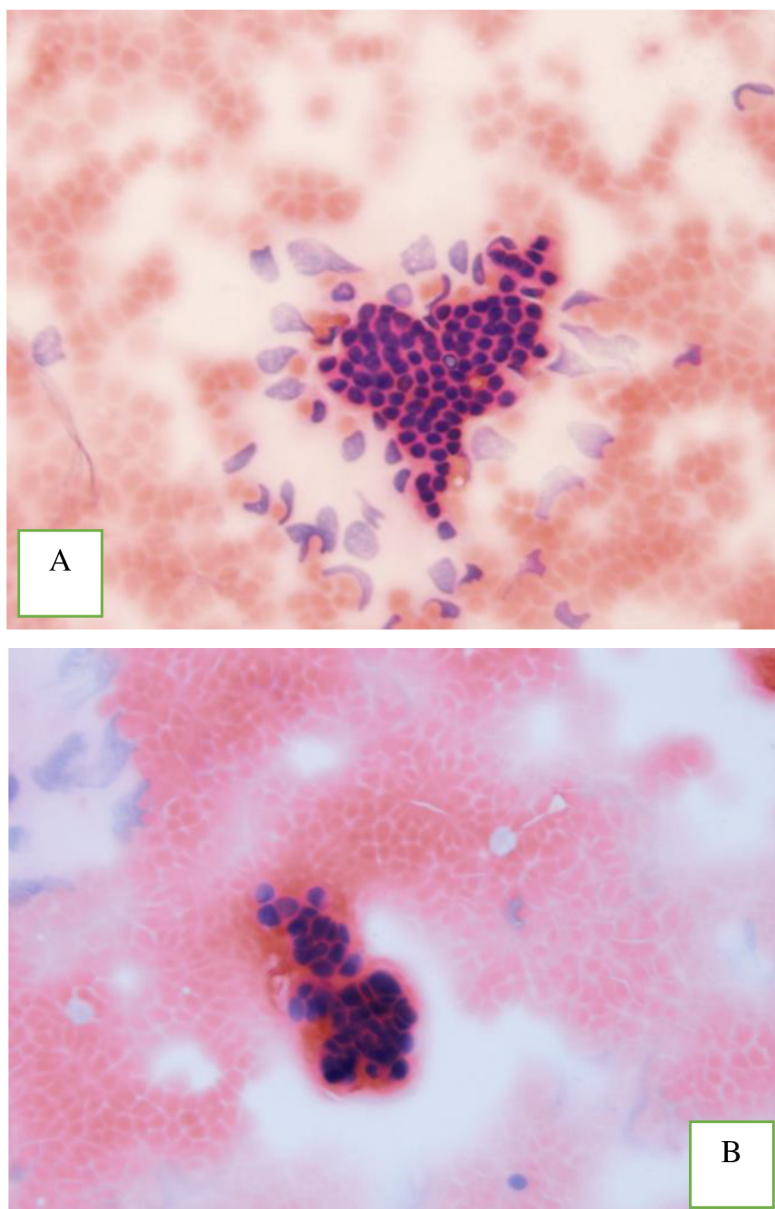
### **2.2.3.b Cytologická a molekulárně-cytogenetická analýza**

#### **2.2.3.b.i Cytologická analýza**

Po makroskopickém vyhodnocení odebraných vzorků byly zhotoveny cytologické preparáty, které následně fixovány v 96 % ethanolu a poté barveny metodou May-Grünwald/Giemsa-Romanovsky a hematoxylin-eosinem. Následně byly, v rámci standardních klinických postupů preparáty, analyzovány pathology. Pro hodnocení byla použita šestistupňová standardizovaná klasifikace pro pankreatobiliární cytologii navržená Papanicolaouovou společností (kategorie PAP I: nedagnostická, II: negativní pro malignitu, III: atypická, IV: neoplastická benigní nebo jiná, V: suspektní pro malignitu, VI: pozitivní pro malignitu) [113]. Pro analýzu této studie byly kategorie PAP V a VI považovány za pozitivní z malignity, zatímco ostatní byly považovány za nemaligní s následným sledováním (včetně kategorie I, která je považována jako nedagnostická) (obr. 20 A, B).

**Obr. 20:** A- Chomáč benigních duktálních epiteliálních buněk s pravidelným uspořádáním polarizovaných uniformních jader. Barvení hematoxylinem a eozinem (100×)- PAP II; B- Shluk maligních buněk s nepravidelným hyperchromními překrvenými, často hranatými jádry s nepravidelnou karyomembránou. Hematoxylin-eozin (100×)- PAP VI. (Autor: Daniela Skanderová, Ústav klinické a molekulární patologie FNOL)

**Figure 20:** A A tuft of benign ductal epithelial cells with a regular arrangement of polarized uniform nuclei. Hematoxylin–eosin staining (100×)- PAP II; : B- A cluster of malignant cells with irregular hyperchromic congested, often angular nuclei with irregular karyomembrane. Hematoxylin–eosin staining (100×). PAP VI.



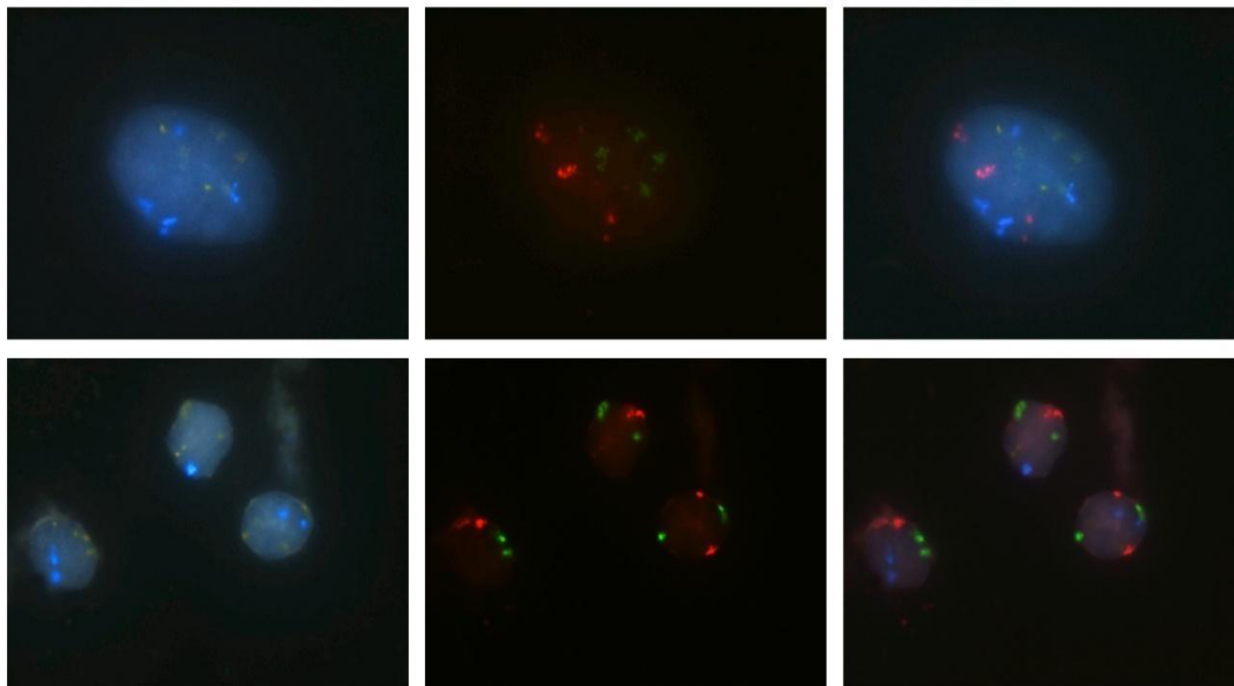
### 2.2.3.b.ii Fluorescenční in situ hybridizace

Ustřížený kartáček umístěný v 10 ml roztoku ThinPrep CytoLyt byl do 1 h od odběru byl transportován na patologické oddělení k cytogenetickému vyšetření. Zpracování vzorků bylo

zahájeno do 24 h. Po vyjmutí kartáčku z něj byly opatrně odstraněny drobné fragmenty sliznice, které byly nejprve fixovány čerstvě připraveným metanolem s kyselinou octovou v poměru 3:1. Pomocí cytopsinu byly zhotoveny 3 preparáty. Po zhodnocení celularity nativních nebarvených preparátů patologem, byl vybrán jeden reprezentativní. Další zpracování vzorků bylo dvoudenní. FISH byla provedena podle návodu k postupu s použitím komerčně dostupné soupravy ZytoLight FISH-cytology kit a čtyřbarevné sondy ZytoLight SPEC CDKN2A/CEN 3/7/17 (ZytoVision®, Bremerhaven, Německo). V případech, kdy po zpracování byl materiál nehodnotitelný, bylo vyšetření opakováno ze zbývajících cytologických preparátů. Vyšetření pomocí FISH umožňuje detekci polyzomie chromozomů 3, 7 a 17 a delecí 9p21. Sonda pro výčet centromer chromozomu 3 (CEP 3) = červená, CEP 7 = zelená, CEP 17 = modrá a pro 9p21/p16 = zlatá (obr. 21).

**Obr. 21:** *Horní část (pozitivní FISH)- Jádro nádorové buňky se zvýšeným počtem červených, zelených a modrých signálů, které ukazují na polyzomii chromozomů 3, 7 a 17. Třetí obrázek shrnuje barvy všech signálů; kulaté žluté (zlaté) signály označující CDKN2 (p16) jsou jasně viditelné, takže delece tohoto genu není přítomna. Spodní část (negativní FISH)- Tři jádra benigních buněk jsou viditelná bez zvýšeného počtu signálů pro chromozomy 3, 7 a 17 a bez delece CDKN2(p16) (Autor: Daniela Kurfürstová, Ústav klinické a molekulární patologie FNOL)*

**Figure 21:** *Upper part (positive FISH)- Nucleus of a tumor cell with increased number of red, green, and blue signals indicating polysomy of the chromosomes 3, 7, and 17, respectively. The third image summarizes the colors of all signals; round yellow(gold) signals marking CDKN2(p16) are clearly visible, so deletion of this gene is not present. Lower part (negative FISH)- Three nuclei of benign cells are visible without increased number of signals for chromosomes 3, 7, and 17, respectively, and without CDKN2 (p16) deletion. (Autor: Daniela Kurfürstová, from the Institute of Clinical and Molecular Pathology, FNOL)*



Hodnocení tohoto vyšetření prováděli dva zkušení patologové. Celá studie byla zaslepena vůči výsledkům BC. Pozitivita FISH pro chromozomy 3, 7 a 17 byla definována přítomností zvýšeným počtem signálů nad 5 u těchto chromozomů, a to alespoň dvou z nich v alespoň pěti buňkách. Za pozitivní FISH vyšetření v případě genu 9p21 (p16) byla považována heterozygotní či homozygotní delece. Homozygotní delece zahrnovala absenci obou kopií CDKN/2 (p16) genů v nejméně 10 buňkách, když heterozygotní delece zahrnovala nepřítomnost jedné z kopií genů v nejméně 6 % z celkového počtu buněk. FISH byla negativní v případech, kdy byla zjištěna nepřítomnost polysomie nebo delece p16. FISH byla inkonkluzivní, pokud byla polyzomie pouze u jednoho chromozomu. Vzorky s nedostatečným počtem buněk pro vyšetření FISH byly považovány za nedignostické pomocí FISH a v následné analýze byly považovány za negativní pro FISH.

#### **2.2.4 Follow-up a definitivní diagnóza**

Za zlatý standard pro stanovení definitivní diagnózy byl považován výsledek histopatologické zprávy z chirurgického resektátu. Rozhodnutí o indikaci k operaci bylo učiněno v rámci multidisciplinární onkologické komise. Pacienti, kteří nebyli indikováni k operaci, byli sledováni po dobu 12 měsíců k určení definitivní diagnózy. Protokol sledování zahrnoval tříměsíční periodické vyšetření v gastroenterologické ambulanci- klinické vyšetření, kontrolní a specifická laboratorní vyšetření, cross-sectional zobrazovací metody a endoskopické vyšetření. V případech lézí pankreatu, které způsobují extraduktální biliární striktury bylo provedeno EUS s tenkojehlovou core biopsí jehlou 22G Acquire ((Boston Scientific, Marlborough, MA, USA) (tabulka 4). Pacienti byli během sledování adekvátně léčeni na základě výsledků a multidisciplinárního konsenzu. Pitva nebo opětovné přezkoumání všech klinických údajů a dostupných výsledků byla provedena v případě úmrtí pacienta.

#### **2.2.5 Statistická analýza**

Všechny statistické analýzy byly provedeny pomocí programu IBM SPSS Statistics verze 23 (IBM Corp., Armonk, NY, USA). Senzitivita a specificita s 95 % intervalem spolehlivosti (CI), stejně jako pozitivní prediktivní hodnota (PPV) a negativní prediktivní hodnota (NPV) byly vypočteny s použitím definitivní diagnózy (maligní/benigní) jako referenční metody. K porovnání senzitivity a specificity BC a kombinace BC + FISH byl použit chi-square test. U všech testů byla p-hodnota <0,05 považována za statisticky významnou.

## 2.2.6 Výsledky

Do studie bylo během sledovaného období zařazeno celkem 109 pacientů. Šest pacientů s již známou diagnózou primární sklerotizující cholangitidy (PSC) bez podezření na malignitu bylo vyřazeno a jeden pacient byl ze sledování ztracen (obraz 22). Konečné analýze bylo podrobena celkem 102 pacientů, z toho 62 (60,8 %) mužů a průměrného věku 67,4 (rozmezí 25-92) let. Sedmdesát šest 76 (74,5 %) pacientů mělo distální biliární stenózou a malignita byla zjištěna u 74 (72,5 %) pacientů). Demografické údaje pacientů a jejich definitivní diagnózy jsou uvedeny v tabulkách 5 a 6. Ve 22 (21 %) případech musely být striktury dilatovány, aby bylo možné provést odběr vzorků. Odběr byl ve všech případech makroskopicky vyhodnocen jako úspěšný. V souvislosti se studijními metodami se nevyskytly žádné smrtelné nebo závažné komplikace. Tři (2,8 %) pacienti měly mírnou PEP a vše ve skupině s distální stenózou.

**Tabulka 5.** Demografické údaje pacientů s biliární distální stenózou.

**Table 5.** Demographic data of patients with distal biliary stenosis.

Parametry	Celkový soubor pacientů N = 102	Maligní stenózy N = 74	Benigní stenózy N = 28
Věk (průměr) roky	67,4 (25–92)	68., (50–92)	63,4 (25–89)
Pohlaví (muži), n (%)	62 (60, 8%)	44 (59, 5%)	18 (64, 3%)
PSC*, n (%)	3 (2, 9%)	2 (2, 7%)	1 (3, 6%)
Non-PSC, n	99 (97, 1%)	72 (97, 3%)	27 (96, 4%)
Proximální stenózy, n (%)	26 (25, 5%)	23 (31, 1%)	3 (10, 7%)
Distální stenózy, n (%)	76 (74, 5%)	51 (68, 9%)	25 (89, 3%)
Intraduktální striktury, n (%)	40 (39, 2%)	26 (35, 1%)	14 (50%)
Extraduktální striktury, n (%)	62 (60, 8%)	48 (64, 9%)	14 (50%)
Chirurgická léčba, n	24	20	4
Endoskopická léčba, n	73	49	24
Onkologická léčba, n	13	13	0
Kombinovaná léčba, n	8	8	-
Smrt, n	11	10	1

*Endoskopická léčba – samoexpandující metalické stenty (SEMS), radiofrekvenční ablace (RFA), jeden nebo více plastových stentů, RFA + SEMS; onkologická léčba – adjuvantní léčba, paliativní léčba; kombinovaná terapie – dvě nebo více terapií (chirurgická nebo endoskopická nebo onkologická); PSC\* – primární sklerotizující*

**Tabulka 6.** Definitivní klinická diagnóza studie po 12měsíčním sledování a/nebo pooperační histologii.

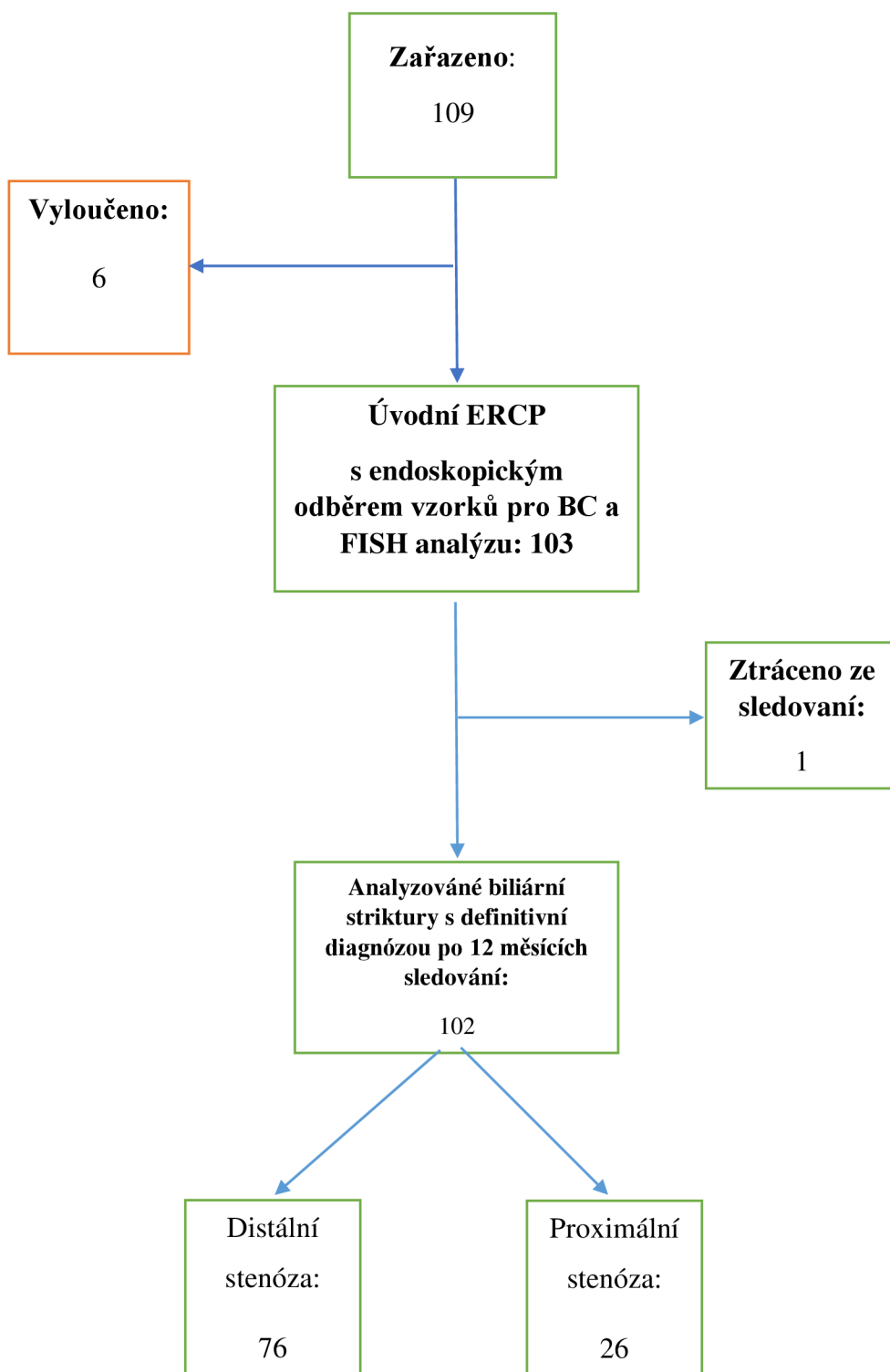
**Table 6.** Final clinical diagnosis after conclusive 12-month follow-up and/or postoperative histology

		Definitivní klinická diagnóza	n (%)
Maligní n = 74		Proximální cholangiokarcinom	17 (16.7%)
		Distální cholangiokarcinom	9 (8.8%)
		Nádory slinivky břišní	38 (37.3%)
		Velkobunečný B lymfom / Lymfom	3 (2.9%)
		Jiné (M)	7 (6.9%)
Biliární striktury n = 102		Chronická pankreatitida	8 (7.8%)
		Choledocholitiáza	13 (12.7%)
	Benigní	PSC	1 (1.0%)
	n = 28	Jiné (B)	6 (5.9%)

*Nádory slinivky břišní – duktální adenokarcinom slinivky břišní, lymfom slinivky břišní a maligní cystické nádory slinivky břišní; jiné (M) – adenokarcinom Vaterské papily, metastatické onemocnění (útlak maligních lymfatických uzlin); choledocholitiáza – stenóza způsobená chronickou přítomností konkrementů ve žlučových cestách; PSC – primární sklerotizující cholangitida; jiné (B) – iatrogenní poškození žlučových cest, stenóza reaktivními benigními lymfatickými uzlinami*

*Obr. 22: Flow chart studie.*

**Figure 22:** Study flow chart



Benigní distální striktury byly diagnostikovány u 28 (27,5 %) pacientů a maligní u 74 (72,5 %) pacientů. Z podskupiny maligních diagnóz bylo 25,5 % pacientů s cholangiokarcinomem a 37,3 % s nádory pankreatu. Celkem tři (2,9 %) pacienti měli primární sklerotizující

cholangitidu (PSC), z toho dva s malignitou. Celkem 24 (23,5 %) pacientů bylo operováno, z toho 20 (83,3 %) pacientů mělo maligní diagnózu (tabulka 5).

Diagnostické parametry studijních metod jsou uvedeny v tabulkách 7-9. FISH zvýšila citlivost BC z 36,1 % na 50,7 % ( $p = 0,076$ ) v celém souboru pacientů, a 48 % na 69,2 % v souboru pacientů s intraduktální příčinou striktur ( $p = 0,124$ ). Na druhou stranu byla senzitivita BC zvýšena pouze z 31,3 % na 41,7 % ( $p = 0,290$ ) v podskupině pacientů s extraduktálními strikturami. Při zohlednění etiologie stenózy měly BC a BC + FISH senzitivitu 31,6 %, resp. 42,1 % ( $p = 0,343$ ) u biliárních striktur způsobené lézemi pankreatu, ve srovnání s 45,8 %, resp. 68 % ( $p = 0,117$ ) u těch způsobené cholangiokarcinomem (tab. 10). Rozdíly ve specificitě studijních metod ve všech podskupinách byly zanedbatelné.

V tabulce 11 je zohlednění aberací detekovaných v jednotlivých chromozomech. Senzitivita BC byla zvýšená z 36,1 % na 57,5 % a 65,8 % se specificitou 74,1 % a 57,1 % pro chromozomy 3 a 7 v celkovém studovaném souboru, zatímco se senzitivita pro samé chromozomy zvýšila na 80,8 % a 76,9 % se specificitou 73,3 % a 66,7 % respektive u pacientů s intraduktálními strikturami.

Úspěšnost FISH u pacientů s distální stenózou v naší studii byla 71,6 % a FISH byla inkonzistentní ve 29 (28,4 %) případech. Preparáty pro hodnocení FISH byly v 101/102 (99 %) případech dostatečně buněčné a nereprezentativní jen v jednom případě (1 %).

Tabulka 12 ukazuje demografické údaje pacientů zemřelých během sledování. Během tohoto období zemřelo 11 (10,8 %) pacientů, z toho 10 (90,9 %) pacientů maligní biliární striktury a jeden 73letý muž s chronickou pankreatitidou, zemřel po šesti měsících na rakovinu plic (tab. 5).



**Tabulka 7:** Statistické výsledky BC a BC + FISH (celková kohorta studie).

**Table 7.** Statistical performances of brush cytology (BC), and BC + FISH (overall study cohort).

n = 102	FISH	BC	BC + FISH	p*(BC vs. BC + FISH)
Senzitivita	0,311	0,361	0,507	0,076
(95% CI)	(0,208-0,429)	(0,251-0,483)	(0,387-0,626)	
Specifická	0,821	0,852	0,741	0,311
(95% CI)	(0,631-0,939)	(0,663-0,958)	(0,537-0,889)	
PPV	0,821	0,867	0,841	1,000
NPV	0,311	0,333	0,357	0,781
Dg. přesnost	0,451	0,495	0,570	0,289
(95% CI)	(0,352-0,553)	(0,393-0,597)	(0,467-0,669)	

FISH – fluorescenční in situ hybridizace, BC – kartáčková cytologie, PPV – pozitivní prediktivní hodnota, NPV – negativní prediktivní hodnota, CI – interval spolehlivosti, p – p-hodnota (BC vs. BC + FISH), dg. přesnost – diagnostická přesnost

**Tabulka 8:** Statistické výsledky BC a BC + FISH (skupina intraduktálních stenóz).

**Table 8.** Statistical performances of FISH, brush cytology (BC), and BC + FISH (intrinsic stenosis group)

n = 40	BC	BC + FISH	P
Senzitivita	0,480	0,692	0,124
(95% CI)	(0,278-0,687)	(0,482-0,587)	
Specifická	0,867	0,733	0,651
(95% CI)	(0,595-0,983)	(0,449-0,922)	
PPV	0,857	0,818	1,000
NPV	0,500	0,579	0,600
Dg. přesnost	0,625	0,707	0,432
(95% CI)	(0,458-0,773)	0,454-0,839	

**Tabulka 9:** Statistické výsledky BC a BC + FISH (skupina extraduktálních stenóz).

**Table 9:** Statistical performances of FISH, brush cytology (BC), and BC + FISH (extraductal stenosis group)

n = 62	BC	BC + FISH	P
Senzitivita (95% CI)	0,313 (0,187-0,462)	0,417 (0,276-0,568)	0,290
Specifická (95% CI)	0,833 (0,516-0,979)	0,750 (0,428-0,945)	0,617
PPV	0,882	0,870	0,910
NPV	0,233	0,243	0,917
Dg. přesnost (95% CI)	0,417 (0,291-0,551)	0,483 (0,352-0,616)	0,467

**Tabulka 10:** Definitivní maligní diagnózy studie po 12měsíčním sledování a/nebo pooperační histologii.

**Table 10.** Final clinical malignant after conclusive 12-month follow-up and/or postoperative histology

	Nádory slinivky břišní			Cholangiokarcinomy			Jiné (M)		
	BC	BC + FISH	P	BC	BC + FISH	P	BC	BC + FISH	p
Senzi- tivita (95% CI)	0,316 (0,175-0,486)	0,421 (0,263-0,592)	0,343	0,458 (0,256-0,672)	0,680 (0,465-0,851)	0,117	0,300 (0,067-0,653)	0,400 (0,122-0,738)	0,639
Speci- ficita (95% CI)	0,852 (0,663-0,958)	0,741 (0,537-0,889)	0,311	0,852 (0,663-0,958)	0,741 (0,537-0,889)	0,311	0,852 (0,663-0,958)	0,741 (0,537-0,889)	0,311
PPV	0,750 (0,476-0,927)	0,696 (0,471-0,868)	0,712	0,733 (0,449-0,922)	0,708 (0,489-0,874)	0,866	0,429 (0,099-0,816)	0,364 (0,109-0,692)	0,783
NPV	0,469 (0,325-0,617)	0,476 (0,320-0,636)	0,940	0,639 (0,462-0,792)	0,714 (0,513-0,868)	0,535	0,767 (0,577-0,901)	0,769 (0,563-0,910)	0,986
Dg. Přesn ost (95% CI)	0,538 (0,410-0,663)	0,554 (0,725-0,677)	0,855	0,667 (0,521-0,792)	0,721 (0,569-0,829)	0,622	0,703 (0,530-0,841)	0,649 (0,475-0,798)	0,631

Nádory slinivky břišní – ductální adenokarcinom slinivky břišní, lymfom slinivky břišní a maligní cystické nádory slinivky břišní; jiné maligní diagnózy (M) – adenokarcinom Vaterské papily, metastatické onemocnění (útlak maligních lymfatických uzlin); FISH – fluorescenční in situ hybridizace, BC – kartáčková cytologie, PPV – pozitivní prediktivní hodnota, NPV – negativní prediktivní hodnota, CI – interval spolehlivosti, p – p-hodnota (BC vs. BC + FISH), dg. přesnost – diagnostická přesnost

**Tabulka 11:** Statistické výsledky BC a BC + FISH spojené s jednotlivými chromozomy v celkové studované populaci (I) vs. populaci s intraduktálními strikturami.

**Table 11.:** Statistical performances of brush cytology and brush cytology added to each chromosome in overall study population (I) vs. population with intrinsic strictures (II)

	Senzitivita		Specifická		Dg. Přesnost		PPV		NPV		AUC	
	(95% CI)		(95% CI)		(95% CI)							
	I	II	I	II	I	II	I	II	I	II	I	II
<b>BC</b>	0.361 (0.251- 0.483)	0.480 (0.278- 0.687)	0.852 (0.663- 0.958)	0.867 (0.595- 0.983)	0.495 (0.393- 0.597)	0.625 (0.458- 0.773)	0.867	0.857	0.333	0.500	0.606	0.673
<b>BC + Chr 3</b>	0.575 (0.454- 0.690)	0.808 (0.606- 0.934)	0.741 (0.537- 0.889)	0.733 (0.449- 0.922)	0.620 (0.517- 0.715)	0.780 (0.624- 0.894)	0.857	0.840	0.392	0.688	0.658	0.771
<b>BC + Chr 7</b>	0.658 (0.537- 0.765)	0.769 (0.563- 0.910)	0.571 (0.372- 0.755)	0.667 (0.384- 0.882)	0.634 (0.532- 0.727)	0.732 (0.571- 0.858)	0.800	0.800	0.390	0.625	0.614	0.718
<b>BC + Chr 17</b>	0.389 (0.276- 0.511)	0.480 (0.278- 0.687)	0.852 (0.663- 0.958)	0.867 (0.595- 0.983)	0.515 (0.412- 0.617)	0.625 (0.458- 0.773)	0.875	0.857	0.343	0.500	0.620	0.673
<b>BC + p21</b>	0.417 (0.302- 0.339)	0.600 (0.387- 0.789)	0.852 (0.663- 0.958)	0.867 (0.595- 0.983)	0.535 (0.432- 0.636)	0.700 (0.535- 0.834)	0.882	0.882	0.354	0.565	0.634	0.733

I = overall study population (n = 102); II = population with intrinsic strictures (n = 40); PPP = positive predictive value; NPV = negative predictive value; AUC = area under the curve; CI = confidence interval; BC = brush cytology; Chr 3, 7, and 17 = chromosomes 3, 7, and 17; p21 = chromosomal locus 9p21

**Tabulka 12:** Demografické údaje pacientů zemřelých během sledování studie

**Table 12.** Demography of the patients died during the study Follow up.

Číslo pacienta	Definitivní diagnóza	Pohlaví	Přežití *(měsíc)	Věk při úmrtí (roky)	Typ stenózy
1	Cholangiokarcinom v terénu PSC	Muž	6	50	Proximální
2	Karciom hlavy pankreatu	Muž	3	69	Distální
3	Cholangiokarcinom	Žena	5	66	Distální
4	Cholangiokarciom	Muž	5	76	Distální
5	Pankreatobiliární karcinom	Žena	3	68	Distální
6	Cholangiokarcionom v terénu PSC	Žena	11	44	Proximální
7	Karciom hlavy pankreatu	Muž	2	78	Distální
8	Cholangiokarciom	Muž	9	72	Proximální
9	Karcinom žlučníku	Muž	6	71	Distální
10	Karcinom plic**	Muž	6	73	Distální***
11	Karcinom rekta s metastázou do jater a lymfadenopatií	Žena	3	59	Distální

Číslo pacienta = číslo pacientů v chronologickém pořadí úmrtí, \* přežití počítané od odběru vzorků tkáně, PSC= Primární sklerotizující cholangitida, \*\* Zemřel na rakovinu plic a nikoliv na stenózu způsobenou chronickou pankreatitidou, \*\*\* benigní stenóza

**Tabulka 13:** Srovnání kategorií Papanicolaou považovaných za pozitivní na malignitu pro účely této studie a definitivní klinické diagnózy po 12měsíčním sledování a/nebo pooperační histologii.

**Table 13:** Comparison of those Papanicolaou categories considered as positive for malignancy for purposes of this study and the study's final clinical diagnosis after conclusive 12-month follow-up and/or postoperative histology

Definitivní klinická diagnóza	PAP V	PAP VI
Maligní (%)	83	100
Benigní (%)	17	0

PAP (V, VI) = Categories of Papanicolaou Society's nomenclature for pancreatobiliary cytology,

**Tabulka 14:** Statistické údaje klešťové biopsie a BC v celkové populaci

**Table 14:** Statistical performances of forceps biopsy and brush cytology plus forceps biopsy v celém souboru

	Biopsie (n = 44)	BC	BC + Biopsie	P*(BC vs. BC + Biopsie)
Senzitivita	0.406	0.361	0.667	0.002
(95% CI)	(0.237-0.594)	(0.251-0.483)	(0.504-0.804)	
Specifická	0.917	0.852	0.733	0.347
(95% CI)	(0.615-0.998)	(0.663-0.958)	(0.449-0.922)	
PPV	0.929	0.867	0.875	1.000
NPV	0.367	0.333	0.440	0.342
Přesnost	0.545	0.495	0.684	0.022
(95% CI)	(0.388-0.696)	(0.393-0.597)	(0.548-0.801)	

Biopsie= Klešťová biopsie, BC – kartáčková cytologie, PPV – pozitivní prediktivní hodnota, NPV – negativní prediktivní hodnota, CI – interval spolehlivosti, P\* – p-hodnota (BC vs. BC + biopsie), Přesnost – diagnostická přesnost.

### 2.2.7 Výsledky analýzy podskupiny pacientů s distálními biliárními strikturami

Paralelně byla provedena analýza zaměřená na postavení FISH v primární diagnostice distálních biliárních striktur. Ve studii bylo celkem 76 pacientů s distální biliární stenózou, z toho 47 (61,8 %) mužů, průměrný věk byl 67,6 (rozmezí 25-89) let. Tabulky 15-19 ukazují demografické údaje, definitivní klinické diagnózy a různé statické parametry používaných diagnostických metod v této podskupině. V 17 (22,4 %) případech musely být striktury dilatovány, aby bylo možné provést odběr vzorků. Odběr byl ve všech případech makroskopicky vyhodnocen jako úspěšný. V souvislosti se studijními metodami se nevyskytly žádné závažné komplikace v podskupině pacientů s distálními strikturami. Benigní distální striktury byly diagnostikovány u 25 (32,9 %) pacientů a maligní u 51 (67,1 %) pacientů (tabulka 16). Z podskupiny maligních diagnóz bylo 17,7 % pacientů s cholangiokarcinomem a 74,5 % s nádory pankreatu. Pouze jeden (1,3 %) pacient s distální stenózou měl PSC, a to ve skupině benigních striktur. Celkem 21 (27,6 %) pacientů bylo operováno, z toho 17 (81 %) pacientů mělo maligní diagnózu (tabulka 1). FISH zvýšila citlivost BC z 37,3 % na 70,6 % ( $p = 0,0007$ ) v souboru pacientů s distální stenózou, z 35,7 % na 69 % v souboru pacientů s extraduktální příčinou striktur ( $p = 0,002$ ) a ze 44,4 % na 77,8 % ( $p = 0,146$ ) ve skupině s intraduktálními strikturami. FISH mírně snížila specifitu BC ve všech podskupinách. Úspěšnost FISH u pacientů s distální stenózou v naší studii byla 71,1 % a FISH byla inkonzistentní ve 22 (28,9 %) případech. Preparáty pro hodnocení FISH byly v 75/76 (98,7 %) případech dostatečně buněčné a nereprezentativní jen v jednom případě (1,3 %). Během sledování zemřelo 7 (9,2 %) pacientů s distální stenózou. Z této podskupiny bylo 6 (85,7 %) pacientů s maligními strikturami a jeden 73letý muž s chronickou pankreatitidou, který zemřel po šesti měsících na rakovinu plic (tab.15).

**Tabulka 15.** Demografické údaje pacientů s biliární distální stenózou

**Table 15.** Patients demographics in the subgroup of distal stenosis

Parametry	Kohorta studie N = 76	Maligní stenózy N = 51	Benigní stenózy N = 25
Věk (průměr) let	67,6	69,3	64,1
Pohlaví (muži), n (%)	47 (61,8)	31 (60,8)	16 (64)
PSC *, n (%)	1 (1,3)	0 (0)	1(4)
Non-PSC, n	75	51	24
Intraduktální striktura, n (%)	22 (28,9)	9 (17,6)	13 (52)
Extraduktální striktura, n (%)	54 (71,1)	42 (82,4)	12 (48)
Chirurgická léčba, n	21	17	4
Endoskopická léčba, n	48	28	20
Oncologická léčba, n	5	5	-
Kombinovaná léčba, n	3	3	-
Smrt, n	7	6	1

Endoskopická léčba = samoexpandující metalické stenty (SEMS), radiofrekvenční ablace (RFA), jeden nebo více plastových stentů, RFA + SEMS. Onkologická léčba = adjuvantní léčba, paliativní léčba. Kombinovaná terapie = (dvě nebo více terapií - chirurgická nebo endoskopická nebo onkologická). \* PSC = primární sklerotizující cholangitida.

**Tabulka 16.** Definitivní klinická diagnóza studie po 12měsíčním sledování a/nebo pooperační histologii.

**Table 16.** final clinical diagnosis after conclusive 12-month follow-up and/or postoperative histology

		Definitivní klinická diagnóza	n (%)
Distální biliární striktury n = 76	Maligní n = 51 (67,1%)	Cholangiokarcinom	9 (11,8%)
		Nádory slinivky břišní	38 (50%)
		Jiné (M)	4 (5,3%)
	Benigní n = 25 (32,9%)	Chronická pankreatitida	7 (9,2%)
		Cholelitiáza	12 (15,8%)
		PSC	1 (1,3%)
		Jiné (B)	5 (6,6%)

Nádory slinivky břišní = duktální adenokarcinom slinivky břišní, lymfom slinivky břišní a maligní cystické nádory slinivky břišní; Ostatní (M) = adenokarcinom Vaterské papily, metastatické onemocnění (útlak maligních lymfatických uzlin); Cholelitiáza = stenóza způsobená chronickou přítomností konkrementů ve žlučových cestách; PSC = primární sklerotizující cholangitida; Ostatní (B) = iatrogenní poškození žlučových cest, stenóza reaktivními benigními lymfatickými uzlinami.

**Tabulka 17:** Intraduktální vs. Extraduktální stenózy v podskupině s distální stenózou

**Table 17.** Intraductal vs. Extraductal strictures in the subgroup of distal stenosis

		Definitivní klinická diagnóza	n (%)
istální striktury n = 76	Intraduktální stenózy biliární = 22 (28,9%)	Cholangiokarcinom	9 (11,8%)
		Choledocholitiáza	12 (15,8%)
		PSC	1(1,3%)
	Extraduktální stenózy n = 54 (71,1%)	Nádory slinivky břišní	38 (50%)
		Chronická pankreatitida	7 (9,2%)
		Jiné (M)	4 (5,3%)
		Jiné (B)	5 (6,6%)

Nádory slinivky břišní = ductální adenokarcinom slinivky břišní, lymfom slinivky břišní a maligní cystické nádory slinivky břišní; Ostatní (M) = adenokarcinom Vaterské papily, metastatické onemocnění (útlak maligních lymfatických uzlin); Choledocholitiáza = stenóza způsobená chronickou přítomností konkrementů ve žlučových cestách; PSC = primární sklerotizující cholangitida; Ostatní (B) = iatrogenní poškození žlučových cest, stenóza reaktivními benigními lymfatickými uzlinami

**Tabulka 18.** Statistické výsledky BC a BC + FISH (podskupina s distální stenózou).

**Table 18.** Statistical performances of brush cytology (BC), and BC + FISH (subgroup of distal stenosis)

celý soubor, n= 76	BC	BC + FISH	P
Senzitivita (95% CI)	0.373 (0.241-0.519)	0.706 (0.517-0.825)	<b>0.0007</b>
Specifická (95% CI)	0.792 (0.578-0.929)	0.520 (0.313-0.722)	<b>0.045</b>
PPV	0.792	0.750	0.692
NPV	0.373	0.464	0.431
Dg. Přesnost (95% CI)	0.507 (0.389-0.624)	0.645 (0.527-0.751)	0.086



**Tabulka 19.** Statistické výsledky BC a BC + FISH (extraduktální etiologie distálních stenóz).

**Table 19.** Statistical performances of FISH, brush cytology (BC), and BC + FISH (Extraductal etiology of distal strictures)

Extraduktální striktury, n= 54	BC	BC + FISH	P
	<b>Senzitivita</b>	0.357	0.690
<b>(95% CI)</b>	(0.216-0.520)	(0.529-0.824)	
<b>Specifická</b>	0.818	0.500	0.110
<b>(95% CI)</b>	(0.452-0.977)	(0.211-0.789)	
<b>PPV</b>	0.882	0.829	0.619
<b>NPV</b>	0.250	0.316	0.601
<b>Dg. Přesnost</b>	0.453	0.648	<b>0.043</b>
<b>(95% CI)</b>	(0.316-0.596)	(0.506-0.773)	

**Tabulka 20.** Statistické údaje BC, FISH, klešťové biopsie a jejich kombinací v populaci s distální stenózou

**Table 20.** Statistical performances of brush cytology (BC), FISH, Forceps Biopsy and different combinations in patients with distal strictures

celý soubor	BC	FISH	Biopsie	BC + FISH	BC + Biopsie	BC + FISH + Biopsie	p*
<b>Senzitivita</b>	0.373	0.627	0.550	0.706	0.724	0.921	0.864
<b>(95% CI)</b>	(0.241-0.519)	(0.481-0.759)	(0.315-0.769)	(0.517-0.825)	(0.528-0.873)	(0.786-0.983)	
<b>Specifická</b>	0.792	0.600	0.889	0.520	0.615	0.278	0.576
<b>(95% CI)</b>	(0.578-0.929)	(0.387-0.789)	(0.517-0.997)	(0.313-0.722)	(0.316-0.861)	(0.097-0.535)	
<b>PPV</b>	0.792	0.762	0.917	0.750	0.808	0.729	0.571
<b>NPV</b>	0.373	0.441	0.471	0.464	0.500	0.625	0.818
<b>Dg. Přesnost</b>	0.507	0.618	0.655	0.645	0.690	0.714	0.621
<b>(95% CI)</b>	(0.389-0.624)	0.500-0.727	(0.457-0.821)	(0.527-0.751)	(0.529-0.824)	(0.578-0.827)	

\*P = p-value BC + FISH vs. BC + biopsie

**Tabulka 21.** Statistické údaje BC, FISH, klešťové biopsie a jejich kombinací ve celém studovaném souboru

**Table 21.** Statistical performances of brush cytology (BC), FISH, Forceps Biopsy and different combinations in the overall study population.

	BC	FISH	Biopsie	BC + FISH	BC + Biopsie	BC + FISH + Biopsie
Senzitivita (95%CI)	0,361 (0,251-0,483)	0,311 (0,208-0,429)	0,406 (0,237-0,594)	0,692 (0,482-0,587)	0,667 (0,504-0,804)	0,739 (0,589-0,857)
Specifická (95%CI)	0,852 (0,663-0,958)	0,821 (0,631-0,939)	0,917 (0,615-0,998)	0,733 (0,449-0,922)	0,733 (0,449-0,922)	0,588 (0,329-0,816)
PPV	0,867	0,821	0,929	0,818	0,875	0,829
NPV	0,333	0,311	0,367	0,579	0,440	0,455
Dg. Přesnost (95%CI)	0,495 (0,393-0,597)	0,451 (0,352-0,553)	0,545 (0,388-0,696)	0,707 (0,454-0,839)	0,684 (0,548-0,801)	0,698 (0,507-0,808)

### 2.2.8 Závěr studie

Ve srovnání se samotnou BC má duální modalita hodnocení tkáně pomocí BC + FISH lepší senzitivitu v primární diagnostice biliárních striktur. Lze proto považovat FISH používající sondy zaměřené na chromozomy 3, 7 a 17 a 9p21 za užitečnou a doplňkovou metodu v diagnostickém algoritmu u pacientů se strikturami žlučových cest. Je však třeba získat údaje z většího prospektivního multicentrického souboru pacientů.

### 2.3 Diskuze

Diferenciální diagnostika biliárních striktur zůstává někdy složitá. Správná diagnóza je nezbytná ke stanovení adekvátního a odpovídajícího terapeutického postupu pacienta, který zahrnuje chirurgickou, onkologickou a endoskopickou léčbu dle etiologie striktury [5,173]. Podle současných dat z literatury je 70-80 % biliárních striktur maligních [4,5], což je v souladu s výsledky naší studie, kde mělo 72,5 % pacientů maligní stenózu a 27,5 % benigní stenózu. Nejčastější etiologií maligních striktur v našem souboru tvořily tumory slinivky (37,3 %) a cholangiokarcinomy (25,5 %), zatímco benigní stenózy vznikly v důsledku cholelitiázy ve 12,7 % a chronické pankreatitidy v 7,8 % (tab. 6).

V některých případech je nutná tkáňová diagnostika, která je někdy náročná i přes veškeré zlepšení v této oblasti [30,82,174]. Pro získání tkáně ze stenóz žlučových cest se jako přístup první volby doporučuje endoskopická retrográdní cholangiopankreatografie (ERCP) s transpapilárním odběrem vzorků “kartáčkem” pro cytologickou analýzu [5, 7-9, 173]. Ačkoli je kartáčková cytologie (BC- brush cytology) dostupná a bezpečná, problémem zůstává její nízká diagnostická citlivost v rozmezí 19-56 % [7-9,83,84,173]. Což také potvrzují výsledky naší studie, kdy senzitivita samostatné BC v celé studijní populaci byla 36,1 % a 48 % v populaci pacientů s intraduktální stenózou. Ve skupině extraduktálních stenóz byla senzitivita 31,3 %. Kromě několika faktorů ovlivňujících senzitivitu, by mohla hrát určitou roli extraduktálně rostoucí povaha a nízká buněčnost některých nádorů [9].

Specifická BC ve studijním souboru byla 85,2 %. Ve většině relevantních studií se tato hodnota blížila 100 %, i když například Han et al. uvádějí 96 % a Liew et al. 82,4 % [97, 98]. Identifikovali jsme dva hlavní důvody tohoto rozdílu. Zprv jsme považovali nálezy za maligní, nejen v případech Papanicolaouova kategorie VI, ale také kategorie V, v níž bylo jen 83 % cytologických nálezů skutečně maligních (tab.13). To je v souladu s literaturou, kde se riziko malignity vzorků z kartáčků označených jako kategorie V pohybuje v rozmezí 80-96 % [181,182]. Za druhé, se v našem souboru jednalo o pacienty s UBS a až 27,5 % pacientů mělo benigní strikturu. V některých jiných studiích velmi malý počet skutečně negativních vzorků činí odhady specifity méně spolehlivými. Naše výsledky mohly být o něco lepší, kdybychom selektivně vyšetřili pacienty s IBS a používali bychom aktuálnější WHO/IAC klasifikaci 2023 pro pankreatobiliární cytopatologii se 7 kategoriemi [115].

Ke zvýšení diagnostické přesnosti BC jsou proto zapotřebí nové metody [9,83,117-120]. V poslední době bylo navrženo několik metod [8, 115-118]. Mezi nimi je fluorescenční in situ hybridizace (FISH), vykazující slibné výsledky (8, 122). FISH používající sondy zaměřené na chromozomy 3, 7 a 17 a 9p21 umožňuje detekovat cytogenetické aberace těchto chromozomů u pacientů s podezřením na pankreatobiliární malignitu [122, 125, 126, 179,180]. Několik studií prokázalo, že FISH v kombinaci s rutinní BC zvýšila celkovou senzitivitu z rozmezí 21-50 % na 58-69 % při zachování vysoké specifity u IBS [8, 122,125-127]. Tyto studie nicméně mají některé limitace, jako je retrospektivní design, omezený počet pacientů a krátká doba sledování, na rozdíl od naší studie, která je prospektivní s 12 měsíční dobou sledování a je zaměřená na UBS. V naší studii byly preparáty pro hodnocení FISH v 101/102 (99 %) případech dostatečně buněčné. Zjistili jsme, že kombinace rutinní cytologie a FISH s použitím sond ZytoLight FISH zlepšuje diagnostickou výtěžnost BC. Ve srovnání se samotnou BC vykazovala tato duální modalita

vyšetření tkáně trend ke zvýšení senzitivity z 36,1 % na 50,7 % ( $p = 0,076$ ) v celém souboru a z 37,3 % na 70,6 % ( $p = 0,0007$ ) v podskupině pacientů s distální stenózou. Není překvapením, že v případech intraduktálních striktur byla senzitivita obou metod vyšší, a to 48 %, resp. 69,2 % ( $p = 0,124$ ) v celém souboru. Tato zjištění jsou v souladu s výsledky některých dalších studií realizovaných u pacientů se stenózou žlučových cest. Například Gonda et al. ve své prospektivní studii prokázali zvýšenou senzitivitu z 32 % na 51 % a Chaiteerakij et al. z 38 % na 50 % [122,126]. V jiných retrospektivních sériích Hans et al. prokázali zvýšení ze 43 % na 82 % a Liew et al. z 54 % na 69 % [97,98]. Tyto výsledky považujeme za klinicky relevantní pro potenciál snížit diagnostickou zátěž pacienta.

Specifická FISH u pacientů v celé studijní populaci byla 82,1 %, pokud byly nepřesvědčivé výsledky považovány za negativní. Tento náš výsledek se neliší od výsledků jiných studií, které pohybovaly v rozmezí 54-100 % [8, 97-99,125,179,183].

V naší studii byla FISH provedena pomocí sond ZytoLight FISH zaměřených na chromozomy 3, 7, 17 a 9p21, což jsou stejné chromozomy, na které byly zaměřeny sondy UroVysion použité v jiných studiích [97,98,122,126]. Přestože tyto sondy ZytoLight FISH byly původně vyvinuty pro diagnostiku jiných nádorů, jako jsou hematologické nádory, nádory prsu, plic nebo močového měchýře [184], naše studie ukázala, že by mohly být účinné i pro diagnostiku pankreatobiliárních malignit. V kombinaci s rutinní cytologií vykazovaly lepší senzitivitu při primární diagnostice biliárních striktur ve srovnání se samotnou BC ( $p = 0,076$ ). Ačkoli byla nedávno vyvinuta sada sond (zaměřená na chromozomy 1q21, 7p12, 8q24 a 9p21) určená pro pankreatobiliární malignity a s 93 % senzitivitou a 100 % specificitou [125], není zatím komerčně dostupná. Při zohlednění aberací detekovaných v jednotlivých chromozomech v naší studii, byla senzitivita BC zvýšená z 36,1 % na 57,5 % a 65,8 % pro chromozomy 3 a 7 v celkovém studovaném souboru, zatímco se senzitivita pro samé chromosomy zvýšila na 80,8 % a 76,9 % u pacientů s intraduktálními strikturami (tab. 11).

Zdá se, že sekvenování nové generace (NGS- Next-Generation Sequencing) představuje další alternativní molekulárně cytogenetickou metodu, která by mohla výrazně zvýšit senzitivitu a specificitu BC. Nicméně dosud nebyl definován žádný diagnostický panel mutací, který by byl typický pro pankreatobiliární malignity. Jak již bylo řešeno v první části této práce, ukázali Harbhajanka et al. v jejich studii, že v kombinaci s BC, NGS významně zvyšuje senzitivitu ze 49 % na 93 % u premaligních lézí [129]. Nicméně je tato metoda v současné době pro většinu laboratoří finančně nákladná a časově náročná metoda a tento ztracený čas by mohl významně ovlivnit včasnou diagnózu a adekvátní léčbu u pacientů se

strikturami žlučových cest. Ve srovnání s NGS je FISH méně nákladnou, rychlejší a dostupnější metodou v našich podmínkách.

Mimo protokol naší studie byla podle preferencí endoskopisty provedena FB ve 44 (43,1 %) případech v celé studované populaci. Senzitivita biopsie a kombinace BC a FB v tomto souboru byla 40,6 % a 66,7 % ( $p=0,002$ ), i když byla specifická 91,7 % a 73,3 % ( $p=0,037$ ) respektive (tab.14). Analýza podskupiny pacientů s distálními biliárními strikturami prokázala senzitivitu 55 % pro FB a 72,4 % pro BC + FB (tab. 20). V důsledku těchto výsledků lze klešťovou biopsii považovat za důležitý doplněk BC, který je užitečný zejména v případech neurčených striktur, jak je uvedeno v literatuře [6,8,30,94,95,97, 100-108, 179]. Podle našich výsledků je senzitivita BC + FB nesignifikantně vyšší než senzitivita BC + FISH (66,7 % versus 50,7 % a 72,4 % versus 70,6 %,  $p=0,864$ ) respektive v celém souboru a podskupině distálních striktur (tab. 20, 21). Také jsou FB i BC finančně méně nákladné než FISH. Nicméně biopsie nemusí být vždy technicky úspěšná a její diagnostická výtěžnost může být ovlivněna mnoha faktory [94,104,105,109], s výskytem falešné negativity v mnoha případech BC + FB. V těchto případech sporné diagnózy by FISH mohla hrát důležitou roli. V některých případech by kombinace BC, FB a FISH mohla zvýšit diagnostickou senzitivitu neurčených biliárních striktur až na 73,9 %, jak bylo zjištěno v našich výsledcích (tab.20, 21) a uvedeno v literatuře [99].

Bylo popsáno několik dalších způsobů odběru vzorků tkáně při ERCP- jako například laváž žlučovodu, grasping basket, ERCP-FNA, vyšetření biofilmu z odstraněných biliárních stentů [9, 10, 85, 86, 90]. Tyto metody mají přibližně stejnou či nižší senzitivitu jako BC a nejsou běžně využívány, neboť jsou některé obtížné technicky a nezískaly přízeň. Rovněž nebyly používány v naší studii a proto nemůžeme zde je srovnat s BC. Detailně jsou tyto metody popsány v příslušné kapitole speciální částí této práce.

ROSE při BC je předmětem jiné probíhající studie na našem pracovišti, ale dle literatury by měla mít slibné výsledky. V jedné pilotní studii prokázala BC s ROSE vysokou senzitivitu pro diagnózu karcinomu okolo 83 % [110, 111]. Jiné pilotní studie s FB s ROSE prokázaly podobné výsledky se senzitivitou 76–97 %, velkým problémem byla však falešná pozitivita [9,112].

V případech IBS se doporučují pokročilé endoskopické techniky, jako je cholangioskopie s klešťovou biopsií nebo endoskopická ultrasonografie (EUS) s tenkojehlovou biopsií, IDUS, CLE, atd. [5,6, 8, 96, 175-177]. Tyto metody jsou však odborně závislé, nákladné a nejsou všude dostupné [6, 175], a také jsou zatíženy určitými nezanedbatelnými riziky komplikací

[6]. V naší studii jsme nezaznamenali žádné komplikace spojené s používanými pokročilými metodami.

Nová generace cholangioskopie (SypGlass) se cílenou biopsií vykazuje vyšší diagnostickou senzitivitu okolo 81- 96 % dle naše zkušenosti a literatury [10, 30, 154, 155]. Navíc by mohlo využití ROSE zvýšit diagnostickou senzitivitu cholangioskopicky navigované biopsie na až 94 % [156]. Tyto argumenty by mohly být silné důvody k použití cholangioskopie již při prvním ERCP u pacientů s UBS, jak je v souladu s nejnovějšími ASGE doporučení z roku 2023 [178]. UBS byla i předmětem naší studie (primární diagnóza biliárních striktur).

Chromoendoskopie (chemická a virtuální narrow band imaging) při cholangioskopii mohly zvýšit vizuální diagnostickou přesnost cholangioskopie zlepšením charakterizaci biliárních striktur. Například dokáže metylenová modř úspěšně odlišit maligní léze a ischemické striktury od normální sliznice. Jako v jiných oblastech diagnostiky v medicíně by mohlo využití umělé inteligence při digitální cholangioskopii pomoci v blízké budoucnosti v diagnostickém algoritmu neurčených biliárních striktur, jak naznačili Carlos Robles-Medranda et al. ve své studii [162]. Tyto pomocné metody však nebyly používány v naší studii.

V literatuře byla prokázána vyšší celková senzitivita tenkojehlových odběrů tkáně pod EUS navigací v diagnostice biliárních stenóz kolem 73 % a v případech distálních stenóz byla senzitivita kolem 81 % [30]. Také bylo prokázáno, že EUS-FNB má větší diagnostický potenciál než EUS-FNA [142–144]. Například prokázali Van Riet a al. ve své randomizované studii vyšší senzitivitu (77 vs. 44 %) a diagnostickou přesnost (87 vs. 78 %) EUS- FNB při diagnostice biliárních striktur oproti EUS- FNA [142]. Toto potvrzuje výsledky naší studie, kdy byla používána jen EUS-FNB a byla senzitivita BC zvýšená z 37,3 % na 81 % ve skupině s distální stenózou. V některých případech jsme i využily ROSE a elastografie během endosonografického vyšetření v naší studii.

Dle zvyku na našem pracovišti a protokolu studie jsme i museli provést, v některých případech IDUS, která vykazala výborné a pomocné výsledky v definitivní diagnóze. Dle naše zkušenosti a literatury je přesnost IDUS v rozlišení benigních a maligních striktur kolem 76 - 98 % [165,169]. Naopak nebyla CLE využívána v našem projektu, ani ji nemáme k dispozici na našem pracovišti. Tato metoda zůstává více experimentální a ne všude dostupná. Dle aktuálních literárních dat lze tvrdit, že by se mohla CLE stát rutinní metodou v diagnostice neurčených biliárních stenóz pro její slibné výsledky prokázané studii. Podle nich byla výrazně zvýšená citlivost při kombinaci CLE a ERCP (98 %) ve srovnání se

samotnou ERCP, ale bohužel s nízkou specificitou a nízkou pozitivní prediktivní hodnotou [132, 133].

Dvanácti měsíční doba sledování byla v naší studii dostatečná a přesvědčivá doba k určení definitivní diagnózy. Protokol sledování a periodických vyšetření byl v souladu s aktuálním mezinárodním doporučením [178]. Pacienti byli během sledování adekvátně léčeni na základě výsledků a multidisciplinárního konsenzu.

Problematika rozsevu nádorových buněk po transperitoneální FNA/FNB zejména u proximálních a hilových lézí jako pozdní komplikaci byla vždy tématem diskuze při multioborovém rozhodování o managementu operabilních pacientů, a to díky zkušenostem, publikovaných výsledkům autory naší nemocnice a v literatuře po EUS-FNB adenokarcinomu kaudy či těla pankreatu [30, 152, 153].

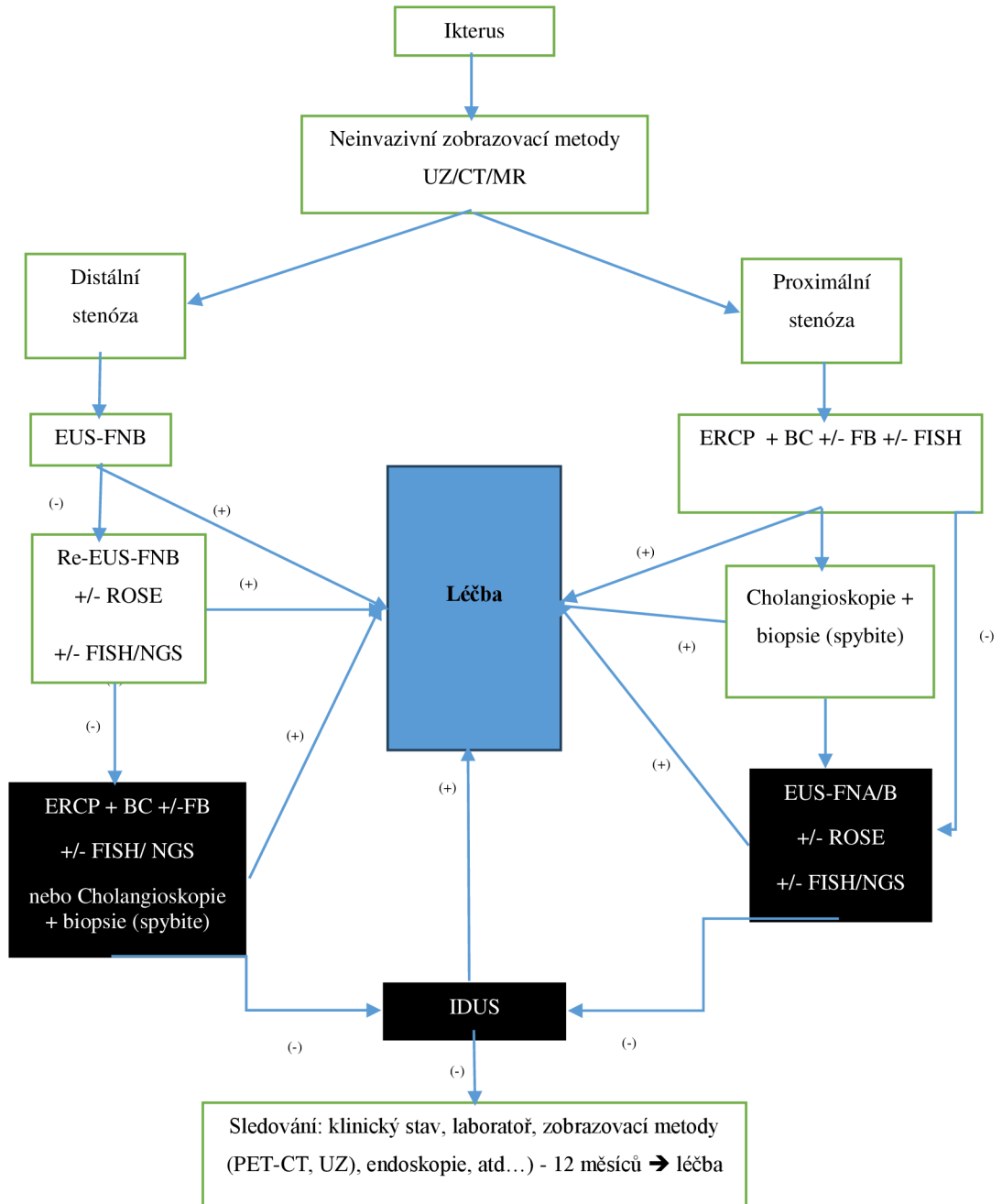
Mezi silné stránky naší studie patří kromě definice referenčních standardů pro konečnou diagnózu její prospektivní design, „naivní“ nebo dosud nebioptované biliární striktury (UBS), standardizovaná metodika, a sledování dokončené u 99 % pacientů. Na druhou stranu lze za limitace studie považovat nízký počet pacientů a monocentrický design.

## **2.4 Algoritmus**

Na základě aktuálních dostupných diagnostických a terapeutických možností [178], našich výsledků a zkušeností naší kliniky i celé nemocnice v této oblasti lze navrhovat následující algoritmus (obr. 23, 24) a doporučený postup pro diagnostiku a management neurčených biliárních striktur. Tento algoritmus je ale nutno potvrdit multicentrickými studiemi.

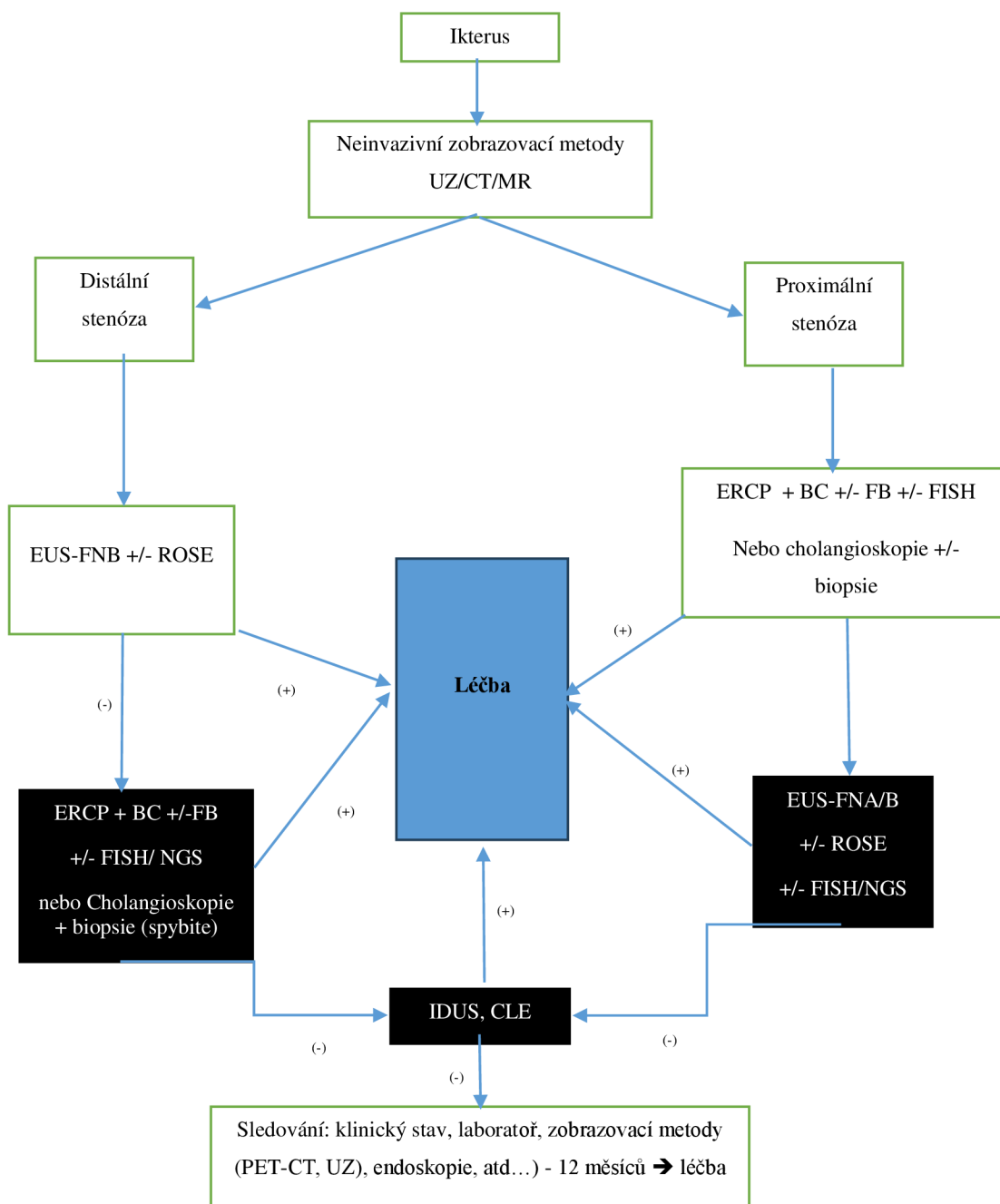
### 2.4.1 Algoritmus v primární diagnostice biliárních striktur

**Obr. 23-** Tradiční algoritmus v primární diagnostice biliárních striktur, používaný v naší práci





**Obr. 24-** Nově navržený algoritmus v primární diagnostice biliárních striktur dle novějších doporučení z r. 2023



ERCP= Endoskopická retrogradní cholangiopankreatografie, EUS= Endoskopická ultrasonografie, EUS- FNA/FNB= Tenkohleňová aspirace/core biopsie pod EUS navigaci, FISH= Fluorescenční In Situ Hybridizace ,BC= Kartačová biopsie, FB= Klešťová biopsie, UZ = transabdominální ultrazvuk, CT= Počítačová tomografie, MR= Magnetická rezonance, PET-CT = Pozitronová Emisní Tomografie pod CT, IDUS = Intraduktální ultrasonografie, CLE= Konfokální laserová endomikroskopie.

## 2.4.2 Navrhovaný doporučený postup v diagnostice neurčených biliárních striktur

Při podezření na stenózu žlučových cest je doporučeno po odebrané podrobné anamnéze a laboratorních výsledcích vždy začít neinvazivními zobrazovacími metodami. ERCP se již rutinně nedoporučuje jako metoda první volby (s výjimkou těžké cholangitidy).

Není-li u pacienta podezření na těžkou cholangitidu, lze začít vyšetření transabdominálním ultrazvukem břicha (po důkladné anamnéze a fyzikálním vyšetření).

A- Při jednoznačném nálezu choledocholitiázy provést ERCP s následnou léčbou.

B- Není-li přítomen konkrement ve žlučových cestách, je nutno vyhodnotit, zda je přítomna dilatace žlučovodů:

1- Pokud je dilatace jen intrahepatálních žlučových cest, provádí se MR/MRCP k vyloučení ložiskových lézí, k identifikaci přesné lokalizace biliárních striktur a také k vyloučení choledocholitiázy, která mohla být přehlédnuta na UZ nebo CT. Navíc MRCP:

=> umožňuje vyloučit zánětlivé etiologie jako PSC nebo chronickou pankreatitidu,

=> může v případech hilových biliárních striktur bez jednoznačně identifikovatelné etiologie poskytnout „road-map“ žlučových cest; je užitečná pro následné ERCP vyšetření, při němž lze provést tkáňovou diagnózu dle potřeby.

2- Pokud je dilatace intra- a extrahepatálních žlučových cest, provádí se CT břicha s protokolem na pankreas a s vyhodnocením lokalizace stenózy:

i) je-li stenóza distální a při jednoznačném CT nálezu suspektní z malignity bez nutnosti drenáže a s jasným klinickým korelátem, rovnou provést „CT TNM staging“:

=> pokud je léze radikálně resekovatelná, konzultovat pankreatobiliárního chirurga k časně chirurgické léčbě,

=> není-li jednoznačně resekovatelná, lze provést tkáňovou diagnostiku po multioborovém indikačním semináři:

- o k eventuální neoadjuvantní onkologické léčbě. Poté provést kontrolní CT k re-stagingu a další postup volit dle výsledku (v případě borderline lézí),

- o nebo k definitivní onkologické/paliativní léčbě.

ii) v případě distální stenózy a pokud není CT nález jednoznačně suspektní z malignity, vždy provést tkáňovou diagnostiku před eventuálním chirurgickým zákrokem, neboť se ví, že 15–24 % pacientů bylo zbytečně operováno bez malignity. V tomto případě je většinou doporučena EUS-FNB ± ROSE. Pokud je CT nález negativní (bez ložiskových

změn), vždy provést EUS zkušeným expertem s event. FNA/FNB, neboť až 40 % maligních nádorů způsobujících žloutenku může být na CT vyšetření přehlédnuto.

iii) Pokud je stenóza proximální a CT nález jednoznačný, resekabilní, bez nutnosti neoadjuvantní léčby či dekomprese žlučových cest, lze na doporučení multioborového semináře rovnou provést chirurgickou resekci bez ERCP (z důvodu vyšších pooperačních infekčních komplikací).

iv) V případech nejasné proximální stenózy s nejasným CT nálezem provést ERCP s tkáňovou diagnostikou a dle možnosti provést cholangioskopii + ev. cílenou biopsii při první ERCP:

=> Není-li cytologie konkluzivní z malignity, doplnit při následné ERCP/ cholangioskopie s FB také přídatné molekulárně-genetické analýzy (FISH, NGS, analýzy Kras/p53 a průtokové analýzy cytometrie (dle místních možností a zvyku), nebo provést EUS ± FNB ± ROSE,

=> při stále inkonkluzivní tkáňové diagnostice a při trvání suspekce z malignity lze alternativně provést pokud možno IDUS nebo CLE, které umožňují typickými morfologickými znaky odlišit benigní léze od maligních, zejména u pacientů, kteří by měli profitovat z chirurgické léčby.

=> Pokud je vyloučena malignita, pravidelně poté sledovat pacient dle navrženého algoritmu.

### 2.4.3 Rekapitulace rozdílů mezi benigními a maligními biliárními strikturami

Tab. 22 rekapituluje rozdílné charakteristiky mezi benigními a maligními stenózami žlučových cest.

Charakteristiky		Benigní biliární striktury	Maligní biliární striktury
Anamnéza	Věk	Jakýkoliv věk, většinou mladší věk	> 50 let
	Nechutenství	Málokdy	Často
	Úbytek na váze	Méně častý	Častěji a výrazný
	Ikterus	Mírný	Obvykle těžký
	Známky cholangitidy	Častěji	Méně časté

Fyzikální vyšetření	Přítomnost rezistence na břicho	Ne	Může být
Laboratoř	Ca 19-9	normální s výjimkou cholangitidy	zvýšená hodnota
Radiologické zobrazení	CT/ MR/MRCP	Hladká striktura, bez masy/ložiska	Excentrická, nepravidelná striktura, náhlé odříznutí, přítomnost mas/ložisek
Endoskopické vyšetření	ERCP	Hladká striktura	Chlupatá, nepravidelná dlouhá striktura
	Cholangioskopický nález	Hladká, granulovaná nekřehká sliznice, jemné pravidelné cévní struktury	Přítomnost nodulárních nebo papilárních hmot, nepravidelný povrch, klikaté dilatované cévy a křehká sliznice
Tkáňová diagnostika	Cytologie	Jednoznačná, bez suspektních nálezů (většinou PAP II)	Sugestivní (PAP V,VI)

**Tabulka 22-** Rozdíl mezi benigními a maligními biliárními strikturami

**Table 22-** Difference Between Benign and Malignant Biliary Strictures

### 3 Závěr

Léčba a management biliárních striktur závisí na jejich správné a včasné diagnostice, která zůstává náročná. Endoskopické metody jsou klíčové v případě potřeby tkáňové diagnostiky ke stanovení definitivní diagnózy. Existuje několik endoskopických metod k odběru vzorků. V našich podmínkách a podle aktuálního dostupného diagnostického arzenálu je stále základním kamenem tkáňové diagnostiky neurčených biliárních stenóz transpapilární BC při ERCP. V případě inkonkluzivity a dle možnosti lze doplnit klešťovou biopsie a/ nebo FISH, které mohly být užitečné doplňkové metody v primární diagnostice biliárních striktur, a to díky vyšší diagnostické senzitivitě a přesnosti v kombinaci s BC, jak je prokázáno v naší prospektivní studii. FISH používající ZytoLight FISH sondy zvýšila senzitivitu BC o cca 15 % ( $p=0,076$ ) v celém souboru a o 33 % ( $p=0,0007$ ) v podskupině pacientů s distální stenózou. Klešťová biopsie zvýšila senzitivitu BC o 31 % a v některých případech, by mohla kombinace BC, klešťová biopsie a FISH zvýšit diagnostickou senzitivitu BC až o 38 % dle našich výsledků. Po selhání těchto rutinních metod tkáňové diagnostiky nastoupí tzv. pokročilé endoskopické metody, které jsou expert-dependentní, ale s prokázanou relativně vyšší senzitivitou (jako je cholangioskopie, endosonografie s ev. biopsií, IDUS, atd.). Například EUS-FNB zvýšila senzitivitu BC z 37,3 % na 81 % ve skupině s distální stenózou v naší studii. Nová generace cholangioskopie s cílenou biopsií má diagnostickou senzitivitu okolo 91-96 % v diagnostice neurčených biliárních stenóz a může být využívána i při první ERCP dle naší zkušenosti a recentních doporučení z roku 2023. V některých případech mohla být IDUS užitečná v diagnostickém algoritmu biliárních striktur, neboť umožňuje rozlišit benigní a maligní striktury v 76 - 98 %. Konfokální laserová endomikroskopie, umožňující získání histopatologické diagnózy biliárních striktur v reálném čase, vykazuje slibné výsledky dle recentních studií a mohla by se stát v brzkém budoucnu rutinní metodou ve včasné diagnostice neurčených biliárních striktur. Tato metoda není bohužel t.č. všude dostupná a zůstává málo využívána nebo využívána jen experimentálně v některých centrech.

K tomu je nutno zdůraznit nezanedbatelnou roli, kterou hrají zkušenosti endoskopistů, patologů a jiných expertů ve vyšetřovacím procesu. Navržený diagnostický algoritmus na základě naší zkušenosti a aktuálních doporučení by mohl pomoci při efektivním řešení problematiky neurčených biliárních striktur; tím by mohl redukovat počet zbytečně operovaných pacientů pro benigní léze, ale zároveň zvýšit počet pacientů, kteří potřebují včasnou a efektivní léčbu pro malignitu.

# LITERATURA

1. Mary Ann Turner, Ann S. Fulcher, *The Cystic Duct: Normal Anatomy and Disease Processes*, RadioGraphics 2001; 21:3–22.
2. Kniha: Kala Zdeněk, Kiss Igor, Válek Vlastimil a kolektiv- *Nádory podjaterní oblasti: Diagnostika a léčba*, Grada Standardized terminology and nomenclature for pancreatobiliary cytology: The Papanicolaou Society of Cytopathology Guidelines.
3. Bismuth, H., Majno, P. *Biliary Strictures: Classification Based on the Principles of Surgical Treatment*. *World J. Surg.* 25, 1241–1244 (2001).
4. Tummala P, Munigala S, Eloubeidi MA, Agarwal B. *Patients with obstructive jaundice and biliary stricture ± mass lesion on imaging: prevalence of malignancy and potential role of EUS-FNA*. *J Clin Gastroenterol.* 2013; 47(6):532-7.
5. Pouw RE, Barret M, Biermann K, Bisschops R, Czako L, Gecse KB, et al. *Endoscopic tissue sampling - Part 1: Upper gastrointestinal and hepatopancreatobiliary tracts*. *European Society of Gastrointestinal Endoscopy (ESGE) Guideline*. *Endoscopy.* 2021; 53(11):1174-1188.
6. Urban, O.; Evinová, E.; Fojtík, P.; Loveček, M.; Kliment, M.; Zoundjiekpon, V.; Falt, P. *Digital cholangioscopy: The diagnostic yield and impact on management of patients with biliary stricture*. *Scand. J. Gastroenterol.* 2018, 53, 1364–1367.
7. Singh, A.; Gelrud, A.; Agarwal, B. *Biliary strictures: Diagnostic considerations and approach*. *Gastroenterol. Rep.* 2015, 3, 22–31.
8. Sun, B.; Moon, J.H.; Cai, Q.; Rerknimitr, R.; Ma, S.; Lakhtakia, S.; Ryozaawa, S.; Kutsumi, H.; Yasuda, I.; Shiomi, H.; et al. *Reviewarticle: Asia-Pacific consensus recommendations on endoscopic tissue acquisition for biliary strictures*. *Aliment. Pharmacol. Ther.* 2018, 48, 138–151.
9. Dumonceau, J.M.; Delhay, M.; Charette, N.; Farina, A. *Challenging biliary strictures: Pathophysiological features, differential diagnosis, diagnostic algorithms, and new clinically relevant biomarkers—Part 1*. *Ther. Adv. Gastroenterol.* 2020, 13, 1756284820927292.
10. Dorrell R, Pawa S, Zhou Y, Lalwani N, Pawa R. *The Diagnostic Dilemma of Malignant Biliary Strictures*. *Diagnostics (Basel).* 2020 May 25;10(5):337
11. Jabłońska B, Lampe P. *Iatrogenic bile duct injuries: Etiology, diagnosis and management*. *World Journal of Gastroenterology: WJG* 2009;15(33):4097-4104.
12. Laasch H-U, Martin DF. *Management of Benign Biliary Strictures*. *CardioVascular and Interventional Radiology.* 2002;25(6):457-466.
13. Connor S, Garden OJ, Raphaeli T, et al. *Bile duct injury in the era of laparoscopic cholecystectomy*. *British Journal of Surgery.* 2006;93(2):158-168.
14. Loveček M., Havlík R., Klein J., Malý T., Köcher M., Černá M., Král V., Neoral Č.: *Iatrogenic Bile Ducts Injurie*, *Rozhl. Chir.*, 2010, roč. 89, č. 3, s. 183–187

15. Rubin, H. Bile duct injuries & Laparoscopic cholecystectomy. [www.lectlaw.com](http://www.lectlaw.com)
16. Abdallah A, Whitcomb CD, Bornman P. Biliary tract obstruction in chronic pancreatitis: Diagnosis, classification, and new genetic developments. *HPB*. 2007;120(6).
17. Dítě P, Trna J, Novotný I, Floreánová K. Chronic pancreatitis in 2011. *Vnitřní Lekarství*. 2011; 57(11) : 891-896.
18. MacCarty RL, LaRusso NF, et al. Primary sclerosin cholangitis: finding on cholangiography and pancreatography, *Radiology* 1983 149:39-44
19. Zen, Y., Kawakami, H. & Kim, J.H. IgG4-related sclerosing cholangitis: all we need to know. *J Gastroenterol* 51, 295–312 (2016).
20. Chari ST. Diagnosis of autoimmune pancreatitis using its five cardinal features: introducing the Mayo Clinic's HISORt Criteria. *Clin Gastroenterol Hepatol*. 2006;4:1010–1016.
21. Kamisawa T, Nakazawa T, Tazuma S, et al. Clinical practice guidelines for IgG4-related sclerosing cholangitis. *J Hepatobiliary Pancreat Sci* 2019; 26: 9–42.
22. Ghazale A, Chari ST, Zhang L, et al. Immunoglobulin G4-associated cholangitis: clinical profile and response to therapy. *Gastroenterology*. 2008;134:706–715
23. Tokala A, Khalili K, Menezes R, et al. Comparative MRI analysis of morphologic patterns of bile duct disease in IgG4-related systemic disease versus primary sclerosing cholangitis. *Am J Roentgenol* 2014; 202: 536–543.
24. Alexander C., Baljendra S. K, Choledocholithiasis: Diagnosis and Management, *Techniques in Vascular and Interventional Radiology*, Volume 18, Issue 4, 2015, 244-255, ISSN 1089-2516.
25. Bencini L, Tommasi C, Manetti R, Farsi M. Modern approach to cholecysto-choledocholithiasis. *World J Gastrointest Endosc*. 2014 Feb 16;6(2):32-40.
26. Buxbaum J. Modern management of common bile duct stones. *Gastrointest Endosc Clin N Am*. 2013;23:251–275.
27. Bahram M, Gaballa G. The value of pre-operative magnetic resonance cholangiopancreatography (MRCP) in management of patients with gall stones. *Int J Surg*. 2010;8:342–345.
28. Makary MA, Duncan MD, Harmon JW, Freeswick PD, Bender JS, Bohlman M, Magnuson TH. The role of magnetic resonance cholangiography in the management of patients with gallstone pancreatitis. *Ann Surg*. 2005;241:119–124.
29. Pereira-Lima JC, Jakobs R, Winter UH, Benz C, Martin WR, Adamek HE, Riemann JF. Long-term results (7 to 10 years) of endoscopic papillotomy for choledocholithiasis. Multivariate analysis of prognostic factors for the recurrence of biliary symptoms. *Gastrointest Endosc*. 1998;48:457–464.
30. Urban, O.; Vanek, P.; Zoundjiekpon, V.; Falt, P. Endoscopic Perspective in Cholangiocarcinoma Diagnostic Process. *Gastroenterol. Res. Pract*. 2019, 2019, 9704870.

31. Ferlay J, Ervik M, Lam F, et al. Global Cancer Observatory: cancer Today. International Agency for Research on Cancer. Accessed Sep 27, 2021. <https://gco.iarc.fr/today/home>
32. Rawla P, Sunkara T, Gaduputi V. Epidemiology of pancreatic cancer: global trends, etiology and risk factors. *World J Oncol* 2019; 10: 10–27
33. Ryan DP, Hong TS, Bardeesy N. Pancreatic adenocarcinoma. *N Engl J Med* 2014; 371: 1039–1049
34. Tempero MA, Malafa MP, Al-Hawary M, et al. Pancreatic adenocarcinoma, version 2.2017, NCCN clinical practice guidelines in oncology. *J Natl Compr Canc Netw* 2017; 15: 1028–1061.
35. Khorana AA, Mckernin SE, Berlin J, et al. Potentially curable pancreatic adenocarcinoma: ASCO clinical practice guideline update. *J Clin Oncol* 2019; 37: 2082–2088.
36. de Jong E, Geurts S, van der Geest L. A population -based study on incidence, treatment, and survival in ampullary cancer in the Netherlands. *European Journal of Surgical Oncology* 2021;47(7):1742-1749.
37. Martínek J, Trunečka P, Bortlík M et al. Gastroenterologie a hepatologie v algoritmech. Maxdorf 2021:502-507. ISBN 978-80-7345-684-9.
38. Kunovský L, Kala Z, et al. Nádory vaterské papily, Klinická pankreatologie. Maxdorf, 2021:378-391. ISBN 978-80-7345-697-9
39. Meir M., Jonah C. , et al, Malignant Biliary Obstruction (in ERCP Todd H. Baron Richard A. Kozarek, et al THIRD EDITION), Philadelphia, PA 19103-2899, Elsevier 2019: 372- 384, ISBN: 978-0-323-48109-0
40. Odemis B, Parlak E et al. Biliary tract obstruction secondary to malignant lymphoma: experience at a referral center, *Dig. Dis Sci* 2007, 52:2323-2332
41. Torrealba M, Berzosa M et al. Single Operator cholangioscopy for the diagnosis of bile duct lymphoma: a case report and brief review of the literature, *Endoscopy* 2013 4: 45:E359- E360
42. Barkun A, Liu J, Carpenter S, et al. Technology status evaluation report: update on endoscopic tissue sampling devices. *Gastrointest Endosc.* 2006;63:743–747. PMID: 16650530
43. Mei Y, Chen L, Zeng PF, Peng CJ, Wang J, Li WP, Du C, Xiong K, Leng K, Feng CL, Jia JH. Combination of serum gamma-glutamyltransferase and alkaline phosphatase in predicting the diagnosis of asymptomatic choledocholithiasis secondary to cholecystolithiasis. *World J Clin Cases.* 2019 Jan 26;7(2):137-144.
44. Papadopoulos V, Filippou D, Manolis E, et al. Haemostasis impairment in patients with obstructive jaundice. *J Gastrointest Liver Dis.* 2007;16:177–186.
45. Xing H, Wang J, Wang Y, et al. Diagnostic value of CA 19-9 and carcinoembryonic antigen for pancreatic cancer: a meta-analysis. *Gastroenterol Res Pract* 2018; 2018: 8704751.
46. Steinberg W. The clinical utility of the CA 19-9 tumor-associated antigen. *Am J Gastroenterol.* 1990;85:350–355.



47. Grunnet M, Mau-Sørensen M. Serum tumor markers in bile duct cancer—a review. *Biomarkers*. 2014;19:437–443.
48. Marrelli D, Caruso S, Pedrazzani C, et al. CA19-9 serum levels in obstructive jaundice: clinical value in benign and malignant conditions. *Am J Surg*. 2009;198:333–339
49. Nehls O, Gregor M, Klump B. Serum and bile markers for cholangiocarcinoma. *Semin Liver Dis* 2004;24:139–54.
50. Loosen SH, Roderburg C, Kauertz KL, et al. CEA but not CA19-9 is an independent prognostic factor in patients undergoing resection of cholangiocarcinoma. *Sci Rep* 2017; 7: 16975
51. Cheon YK, Cho YD, Moon JH, et al. Diagnostic utility of interleukin-6 (IL-6) for primary bile duct cancer and changes in serum IL-6 levels following photodynamic therapy. *Am J Gastroenterol* 2007;102:2164–70
52. Viterbo D, Gausman V, Gonda T. Diagnostic and therapeutic biomarkers in pancreaticobiliary malignancy. *World J Gastrointest Endosc*. 2016;8:128–142
53. Liu L, Wang J, Liu B, et al. Serum levels of variants of transthyretin down-regulation in cholangiocarcinoma. *J Cell Biochem* 2008;104:745–55
54. Silsirivanit A, Araki N, Wongkham C, et al. A novel serum carbohydrate marker on mucin 5AC: values for diagnostic and prognostic indicators for cholangiocarcinoma. *Cancer* 2011;117:3393–403.
55. Leelawat K, Narong S, Wannaprasert J, et al. Prospective study of MMP7 serum levels in the diagnosis of cholangiocarcinoma. *World J Gastroenterol*. 2010;16:4697–703
56. Cohen SM, Kurtz AB. Biliary sonography. *Radiol Clin North Am*. 1991;29:1171–1198
57. Laing FC, Jeffrey RB Jr, Wing VW, et al. Biliary dilatation: defining the level and cause by real-time US. *Radiology*. 1986;160:39–42. PMID: 3012631
58. Haubek A, Pedersen JH, Burcharth F, et al. Dynamic sonography in the evaluation of jaundice. *AJR Am J Roentgenol*. 1981;136:1071–1074.
59. Blackburne LH, Earnhardt RC, Siström CL, et al. The sensitivity and role of ultrasound in the evaluation of biliary obstruction. *Am Surg*. 1994;60:683–690
60. Koenigsberg M, Wiener SN, Walzer A. The accuracy of sonography in the differential diagnosis of obstructive jaundice: a comparison with cholangiography 1. *Radiology*. 1979;133:157–165. PMID: 472285.
61. Honickman SP, Mueller PR, Wittenberg J, et al. Ultrasound in obstructive jaundice: prospective evaluation of site and cause. *Radiology*. 1983;147:511–515. PMID: 6836132.
62. Baron RL, Stanley RJ, Lee JK, et al. A prospective comparison of the evaluation of biliary obstruction using computed tomography and ultrasonography. *Radiology*. 1982;145:91–98.
63. Karstrup S. Ultrasound diagnosis of cholangiocarcinoma at the confluence of the hepatic ducts (Klatskin tumours). *Br J Radiol* 1988;61:987–90.

64. Nesbit GM, Johnson CD, James EM, et al. Cholangiocarcinoma: diagnosis and evaluation of resectability by CT and sonography as procedures complementary to cholangiography. *Am J Roentgenol* 1988;151:933–8.
65. Tillich M, Mischinger HJ, Preisegger KH, et al. Multiphasic helical CT in diagnosis and staging of hilar cholangiocarcinoma. *Am J Roentgenol* 1998;171:651–8.
66. Baron RL. Computed tomography of the bile ducts. *Semin Roentgenol*. 1997;32:172–187.
67. Pedrosa CS, Casanova R, Rodriguez R. Computed tomography in obstructive jaundice. Part I: the level of obstruction. *Radiology*. 1981;139:627–634. PMID: 7232729.
68. Pedrosa CS, Casanova R, Lezana AH, et al. Computed tomography in obstructive jaundice. Part II: the cause of obstruction. *Radiology*. 1981;139:635–645.
69. Baron RL, Tublin ME, Peterson MS. Imaging the spectrum of biliary tract disease. *Radiol Clin North Am*. 2002;40:1325–1354.
70. Soto JA, Barish MA, Ferrucci JT. Magnetic resonance imaging of the bile ducts. *Semin Roentgenol*. 1997;32:188–201.
71. Siegelman ES. *Body MRI*. Elsevier Saunders: St. Louis; 2005
72. Fernández-Esparrach G, Ginès À, Sánchez M, et al. Comparison of endoscopic ultrasonography and magnetic resonance cholangiopancreatography in the diagnosis of pancreatobiliary diseases: a prospective study. *Am J Gastroenterol*. 2007;102:1632–1639.
73. Romagnuolo J. Magnetic resonance cholangiopancreatography. *Ann Intern Med*. 2003;139:547.
74. Guibaud L, Bret PM, Reinhold C, et al. Bile duct obstruction and choledocholithiasis: diagnosis with MR cholangiography. *Radiology*. 1995;197:109–115. PMID: 7568807
75. Magnuson TH, Bender JS, Duncan MD, et al. Utility of magnetic resonance cholangiography in the evaluation of biliary obstruction. *J Am Coll Surg*. 1999;189:63–71 [discussion 71–72]
76. Adamek HE, Albert J, Breer H, et al. Pancreatic cancer detection with magnetic resonance cholangiopancreatography and endoscopic retrograde cholangiopancreatography: a prospective controlled study. *Lancet*. 2000;356:190–193
77. Saluja SS, Sharma R, Pal S, et al. Differentiation between benign and malignant hilar obstructions using laboratory and radiological investigations: a prospective study. *MHPB* 2007;9:373–82.
78. Kim M-J, Mitchell DG, Ito K, et al. Biliary dilatation: differentiation of benign from malignant causes—value of adding conventional MR imaging to MR cholangiopancreatography. *Radiology*. 2000;214:173–181
79. Adamek HE, Albert J, Breer H, et al. Pancreatic cancer detection with magnetic resonance cholangiopancreatography and endoscopic retrograde cholangiopancreatography: a prospective controlled study. *Lancet*. 2000;356:190–193. PMID: 10963196.

80. Barish MA, Soto JA. MR cholangiopancreatography: techniques and clinical applications. *AJR Am J Roentgenol.* 1997;169:1295–1303.
81. Annunziata S, Caldarella C, Pizzuto DA, et al. Diagnostic accuracy of fluorine-18-fluorodeoxyglucose positron emission tomography in the evaluation of the primary tumor in patients with cholangiocarcinoma: a meta-analysis. *Biomed Res Int.* 2014;247-693.
82. Van Beers, B.E. Diagnosis of cholangiocarcinoma. *HPB* 2008, 10, 87–93.
83. Rösch, T.; Hofrichter, K.; Frimberger, E.; Meining, A.; Born, P.; Weigert, N.; Allescher, H.-D.; Classen, M.; Barbur, M.; Schenck, U.; et al. ERCP or EUS for tissue diagnosis of biliary strictures? A prospective comparative study. *Gastrointest. Endosc.* 2004, 60, 390–396.
84. Luna, L.E.M.; Kipp, B.; Halling, K.C.; Sebo, T.J.; Kremers, W.K.; Roberts, L.; Fritcher, E.G.B.; Levy, M.J.; Gores, G.J. Advanced cytologic techniques for the detection of malignant pancreatobiliary strictures. *Gastroenterology* 2006, 131, 1064–1072.
85. Sugimoto S, Matsubayashi H, Kimura H, et al. Diagnosis of bile duct cancer by bile cytology: usefulness of post-brushing biliary lavage fluid. *Endosc Int Open* 2015; 3: E323–E328
86. Roth, G.S.; Bichard, P.; Fior-Gozlan, M.; Roth, H.; Auroux, J.; Risse, O.; Letoublon, C.; Laverrière, M.H.; Bricault, I.; Leroy, V. Performance of bile aspiration plus brushing to diagnose malignant biliary strictures during endoscopic retrograde cholangiopancreatography. *Endosc. Int. Open* 2016, 4, E997–E1003.
87. Dumonceau JM, Casco C, Landoni N, et al. A new method of biliary sampling for cytopathological examination during endoscopic retrograde cholangiography. *Am J Gastroenterol* 2007; 102: 550–557.
88. Dumonceau JM, Macias Gomez C, Casco C, et al. Grasp or brush for biliary sampling at endoscopic retrograde cholangiography? A blinded randomized controlled trial. *Am J Gastroenterol* 2008; 103: 333–340
89. Brand B, Thonke F, Obytz S, et al. Stent retriever for dilation of pancreatic and bile duct strictures. *Endoscopy* 1999; 31: 142–145
90. Nakahara, K.; Michikawa, Y.; Morita, R.; Suetani, K.; Morita, N.; Sato, J.; Tsuji, K.; Ikeda, H.; Matsunaga, K.; Watanabe, T. Diagnostic ability of endoscopic bile cytology using a newly designed biliary scraper for biliary strictures. *Dig. Dis. Sci.* 2019, 64, 241–248
91. Howell DA, Beveridge RP, Bosco J, et al. Endoscopic needle aspiration biopsy at ERCP in the diagnosis of biliary strictures. *Gastrointest Endosc.* 1992;38:531–535
92. De Bellis M, Sherman S, Fogel EL, et al. Tissue sampling at ERCP in suspected malignant biliary strictures (Part 1). *Gastrointest Endosc.* 2002;56:552–561.
93. Jailwala J, Fogel EL, Sherman S, et al. Triple-tissue sampling at ERCP in malignant biliary obstruction. *Gastrointestinal Endoscopy* 2000;51:383–90.
94. Howell, D.A.; Parsons, W.G.; Jones, M.A.; Bosco, J.J.; Hanson, B.L. Complete tissue sampling of biliary strictures at ERCP using a new device. *Gastrointest. Endosc.* 1996, 43, 498–502.

95. Schoefl R, Haefner M, Wrba F, et al. Forceps biopsy and brush cytology during endoscopic retrograde cholangiopancreatography for the diagnosis of biliary stenoses. *Scand J Gastroenterol* 1997;32:363–8.
96. Shah, R.J.; Raijman, I.; Brauer, B.; Gumustop, B.; Pleskow, D.K. Performance of a fully disposable, digital, single-operator cholangiopancreatoscope. *Endoscopy* 2017, 49, 651–658.
97. Han, S.; Tatman, P.; Mehrotra, S.; Wani, S.; Attwell, A.R.; Edmundowicz, S.A.; Brauer, B.C.; Wagh, M.S.; Hammad, H.T.; Shah, R.J. Combination of ERCP-Based Modalities Increases Diagnostic Yield for Biliary Strictures. *Dig. Dis. Sci.* 2021, 66, 1276–1284.
98. Liew, Z.H.; Loh, T.J.; Lim, T.K.H.; Lim, T.H.; Khor, C.J.L.; Mesenas, S.J.; Kong, C.S.C.; Ong, W.C.; Tan, D.M.Y. Role of fluorescence in situ hybridization in diagnosing cholangiocarcinoma in indeterminate biliary strictures. *J. Gastroenterol. Hepatol.* 2018, 33, 315–319.
99. Baroud, S.; Sahakian, A.J.; Sawas, T.; Storm, A.C.; Martin, J.A.; Abu Dayyeh, B.K.; Topazian, M.D.; Levy, M.J.; Roberts, L.R.; Gores, G.J.; et al. Impact of trimodality sampling on detection of malignant biliary strictures compared with patients with primary sclerosing cholangitis. *Gastrointest. Endosc.* 2022, 95, 884–892.
100. Navaneethan, U.; Njei, B.; Lourdasamy, V.; Konjeti, R.; Vargo, J.J.; Parsi, M.A. Comparative effectiveness of biliary brush cytology and intraductal biopsy for detection of malignant biliary strictures: A systematic review and meta-analysis. *Gastrointest. Endosc.* 2015, 81, 168–176.
101. Tamada, K.; Tomiyama, T.; Wada, S.; Ohashi, A.; Satoh, Y.; Ido, K.; Sugano, K. Endoscopic transpapillary bile duct biopsy with the combination of intraductal ultrasonography in the diagnosis of biliary strictures. *Gut* 2002, 50, 326–331.
102. Arvanitakis, M.; Hookey, L.; Tessier, G.; Demetter, P.; Nagy, N.; Stellke, A.; De Maertelaer, V.; Devière, J.; Le Moine, O. Intraductal optical coherence tomography during endoscopic retrograde cholangiopancreatography for investigation of biliary strictures. *Endoscopy* 2009, 41, 696–701.
103. Sugiyama, M.; Atomi, Y.; Wada, N.; Kuroda, A.; Muto, T. Endoscopic transpapillary bile duct biopsy without sphincterotomy for diagnosing biliary strictures: A prospective comparative study with bile and brush cytology. *Am. J. Gastroenterol.* 1996, 91, 465–467.
104. Naitoh, I.; Nakazawa, T.; Kato, A.; Hayashi, K.; Miyabe, K.; Shimizu, S.; Kondo, H.; Nishi, Y.; Yoshida, M.; Umemura, S.; et al. Predictive factors for positive diagnosis of malignant biliary strictures by transpapillary brush cytology and forceps biopsy. *J. Dig. Dis.* 2016, 17, 44–51.
105. Pugliese, V.; Conio, M.; Nicolò, G.; Saccomanno, S.; Gatteschi, B. Endoscopic retrograde forceps biopsy and brush cytology of biliary strictures: A prospective study. *Gastrointest. Endosc.* 1995, 42, 520–526.

106. Ponchon, T.; Gagnon, P.; Berger, F.; Labadie, M.; Liaras, A.; Chavaillon, A.; Bory, R. Value of endobiliary brush cytology and biopsies for the diagnosis of malignant bile duct stenosis: Results of a prospective study. *Gastrointest. Endosc.* 1995, 42, 565–572.
107. Lee, Y.N.; Moon, J.H.; Choi, H.J.; Kim, H.K.; Choi, S.-Y.; Choi, M.H.; Lee, T.H.; Cha, S.-W.; Park, S.-H. Diagnostic approach using ERCP-guided transpapillary forceps biopsy or EUS-guided fine-needle aspiration biopsy according to the nature of stricture segment for patients with suspected malignant biliary stricture. *Cancer Med.* 2017, 6, 582–590.
108. Kamp, E.J.C.A.; Dinjens, W.N.M.; Doukas, M.; Bruno, M.J.; de Jonge, P.J.F.; Peppelenbosch, M.P.; de Vries, A.C. Optimal tissue sampling during ERCP and emerging molecular techniques for the differentiation of benign and malignant biliary strictures. *Ther. Adv. Gastroenterol.* 2021, 14, 17562848211002023.
109. Yang, M.J.; Hwang, J.C.; Lee, D.; Kim, Y.B.; Yoo, B.M.; Kim, J.H. Factors affecting the diagnostic yield of endoscopic transpapillary forceps biopsy in patients with malignant biliary strictures. *J. Gastroenterol. Hepatol.* 2021, 36, 2324–2328.
110. Tamura T, Yamashita Y, Ueda K, et al. Rapid on-site evaluation by endosonographers during endoscopic ultrasonography-guided fine-needle aspiration for diagnosis of gastrointestinal stromal tumors. *Clin Endosc* 2017; 50: 372–378.
111. Dumonceau JM, Tringali A, Papanikolaou I, et al. Endoscopic biliary stenting: indications, choice of stents, and results: European society of gastrointestinal endoscopy (ESGE) clinical guideline – updated October 2017. *Endoscopy* 2018; 50: 910–930.
112. Ali S, Hawes RH, Kadkhodayan K, et al. Utility of rapid onsite evaluation of touch imprint cytology from endoscopic and cholangioscopic forceps biopsy sampling (with video). *Gastrointest Endosc* 2019; 89: 340–344.
113. Pitman, M.; Centeno, B.; Genevay, M.; Stelow, E.; Mino-Kenudson, M.; Schmidt, C.; Layfield, L.; Ali, S.; Castillo, C.-D.; Brugge, W. Standardized terminology and nomenclature for pancreatobiliary cytology: The Papanicolaou Society of Cytopathology Guidelines. *Cytojournal* 2014, 11 (Suppl. S1), 3.
114. Okonkwo AM, De Frias DV, Gunn R, et al. Reclassification of “atypical” diagnoses in endoscopic retrograde cholangiopancreatography-guided biliary brushings. *Acta Cytol* 2003; 47: 435–442.
115. Pitman MB, Centeno BA, Reid MD, Siddiqui MT, Layfield LJ, Perez-Machado M, Weynand B, Stelow EB, Lozano MD, Fukushima N, Cree IA, Mehrotra R, Schmitt FC, Field AS. The World Health Organization Reporting System for Pancreaticobiliary Cytopathology. *Acta Cytol.* 2023;67(3):304-320.
116. Meining, A.; Chen, Y.K.; Pleskow, D.; Stevens, P.; Shah, R.J.; Chuttani, R.; Michalek, J.; Slivka, A. Direct visualization of indeterminate pancreaticobiliary strictures with probe-based

- confocal laser endomicroscopy: A multicenter experience. *Gastrointest. Endosc.* 2011, 74, 961–968.
117. Caillol, F.; Bories, E.; Poizat, F.; Pesenti, C.; Esterni, B.; Monges, G.; Giovannini, M. Endomicroscopy in bile duct: Inflammation interferes with pCLE applied in the bile duct: A prospective study of 54 patients. *United Eur. Gastroenterol. J.* 2013, 1, 120–127.
  118. Levy, M.J.; Baron, T.H.; Clayton, A.C.; Enders, F.B.; Gostout, C.J.; Halling, K.C.; Kipp, B.R.; Petersen, B.T.; Roberts, L.R.; Rumalla, A.; et al. Prospective evaluation of advanced molecular markers and imaging techniques in patients with indeterminate bile duct strictures. *Am. J. Gastroenterol.* 2008, 103, 1263–1273.
  119. Le N., Fillinger J., Szanyi S., Wichmann B., Nagy Z., Ivády G., Burai M., Tarpay Á., Pozsár J., Pap Á. Analysis of microRNA expression in brush cytology specimens improves the diagnosis of pancreatobiliary cancer. *Pancreatol.* 2019;19:873–879.
  120. Jang S.I., Kwon N.H., Lim B.J., Nahm J.H., Park J.S., Kang C.M., Park S.R., Sd S.Y.L., Kang B.S., Kim S., et al. A new staining method using methionyl-tRNA synthetase 1 antibody for brushing cytology of bile duct cancer. *Gastrointest. Endosc.* 2019.
  121. Ryan ME, Baldauf MC. Comparison of flow cytometry for DNA content and brush cytology for detection of malignancy in pancreaticobiliary strictures. *Gastrointest Endosc.* 1994;40:133–139. PMID: 8013809
  122. Gonda, T.A.; Glick, M.P.; Sethi, A.; Ponerros, J.M.; Palmas, W.; Iqbal, S.; Gonzalez, S.; Nandula, S.V.; Emond, J.C.; Brown, R.S.; et al. Polysomy and p16 deletion by fluorescence in situ hybridization in the diagnosis of indeterminate biliary strictures. *Gastrointest. Endosc.* 2012, 75, 74–79.
  123. Bergquist, A.; Tribukait, B.; Glaumann, H.; Broomé, U. Can DNA cytometry be used for evaluation of malignancy and premalignancy in bile duct strictures in primary sclerosing cholangitis? *J. Hepatol.* 2000, 33, 873–877.
  124. D. Huber et al., Fluorescence in situ hybridization: History, limitations and what to expect from micro-scale FISH? *Micro and Nano Engineering*, DOI:10.1016/j.mne.2018.10.006
  125. Fritcher, E.G.B.; Voss, J.S.; Brankley, S.M.; Champion, M.B.; Jenkins, S.M.; Keeney, M.E.; Henry, M.R.; Kerr, S.M.; Chaiteerakij, R.; Pestova, K.; et al. An Optimized Set of Fluorescence In Situ Hybridization Probes for Detection of Pancreatobiliary Tract Cancer in Cytology Brush Samples. *Gastroenterology* 2015, 149, 1813–1824.e1.
  126. Chaiteerakij, R.; Fritcher, E.G.B.; Angsuwatcharakon, P.; Ridditid, W.; Chaithongrat, S.; Leerapun, A.; Baron, T.H.; Kipp, B.R.; Henry, M.R.; Halling, K.C.; et al. Fluorescence in situ hybridization compared with conventional cytology for the diagnosis of malignant biliary tract strictures in Asian patients. *Gastrointest. Endosc.* 2016, 83, 1228–1235.
  127. Gonda, T.A.; Viterbo, D.; Gausman, V.; Kipp, C.; Sethi, A.; Ponerros, J.M.; Gress, F.; Park, T.; Khan, A.; Jackson, S.A.; et al. Mutation Profile and Fluorescence in Situ

- Hybridization Analyses Increase Detection of Malignancies in Biliary Strictures. *Clin. Gastroenterol. Hepatol.* 2017, 15, 913–919.e1.
128. Biankin, A.V.; Waddell, N.; Kassahn, K.S.; Gingras, M.-C.; Muthuswamy, L.B.; Johns, A.L.; Miller, D.K.; Wilson, P.J.; Patch, A.-M.; Wu, J.; et al. Pancreatic cancer genomes reveal aberrations in axon guidance pathway genes. *Nature* 2012, 491, 399–405. *Biomedicines* 2023, 11, 755 12 of 12
129. Harbhajanka, A.; Michael, C.W.; Janaki, N.; Gokozan, H.N.; Wasman, J.; Bomeisl, P.; Yoest, J.; Sadri, N. Tiny but mighty: Use of next generation sequencing on discarded cytocentrifuged bile duct brushing specimens to increase sensitivity of cytological diagnosis. *Mod. Pathol.* 2020, 33, 2019–2025.
130. Bailey, P.; Chang, D.K.; Nones, K.; Johns, A.L.; Patch, A.-M.; Gingras, M.-C.; Miller, D.K.; Christ, A.N.; Bruxner, T.J.C.; Quinn, M.C.; et al. Genomic analyses identify molecular subtypes of pancreatic cancer. *Nature* 2016, 531, 47–52.
131. Baron TH, Harewood GC, Rumalla A, et al. A prospective comparison of digital image analysis and routine cytology for the identification of malignancy in biliary tract strictures. *Clin Gastroenterol Hepatol.* 2004;2:214–219
132. Slivka A, Gan I, Jamidar P, et al. Validation of the diagnostic accuracy of probe-based confocal laser endomicroscopy for the characterization of indeterminate biliary strictures: results of a prospective multicenter international study. *Gastrointest Endosc.* 2015;81:282–290
133. Almadi M.A., Neumann H. Probe based confocal laser endomicroscopy of the pancreatobiliary system. *World J. Gastroenterol.* 2015;21:12696.
134. Storm A.C., Lee L.S. Is Seeing Really Believing? Probe-based Confocal Laser Endomicroscopy in the Evaluation of Pancreaticobiliary Disease. *J. Clin. Gastroenterol.* 2016;50:359–365.
135. Karia K., Kahaleh M. A review of probe-based confocal laser endomicroscopy for pancreaticobiliary disease. *Clin. Endosc.* 2016;49:462.
136. D. Garrow, S. Miller, D. Sinha et al., “Endoscopic ultrasound: a meta-analysis of test performance in suspected biliary obstruction,” *Clinical Gastroenterology and Hepatology*, vol. 5, no. 5, pp. 616–623, 2007.
137. M. Mohamadnejad, J. M. DeWitt, S. Sherman et al., “Role of EUS for preoperative evaluation of cholangiocarcinoma: a large single- center experience,” *Gastrointestinal Endoscopy*, vol. 73, no. 1, pp. 71–78, 2011
138. Nakai, Y.; Isayama, H.; Wang, H.P.; Rerknimitr, R.; Khor, C.; Yasuda, I.; Kogure, H.; Moon, J.H.; Lau, J.; Lakhtakia, S. International consensus statements for endoscopic management of distal biliary stricture. *J. Gastroenterol. Hepatol.* 2019

139. EUS 4- T. Rösch, K. Hofrichter, E. Frimberger et al., “ERCP or EUS for tissue diagnosis of biliary strictures? A prospective comparative study,” *Gastrointestinal Endoscopy*, vol. 60, no. 3, pp. 390–396, 2004.
140. A. Fritscher-Ravens, D. C. Broering, P. V. Sriram et al., “EUS-guided fine-needle aspiration cytodiagnosis of hilar cholangiocarcinoma: a case series,” *Gastrointestinal Endoscopy*, vol. 52, no. 4, pp. 534–540, 2000.”
141. J. DeWitt, V. L. Misra, J. K. Leblanc, L. McHenry, and S. Sherman, “EUS-guided FNA of proximal biliary strictures after negative ERCP brush cytology results,” *Gastrointestinal Endoscopy*, vol. 64, no. 3, pp. 325–333, 2006.
142. Ayres, L.R.; Kmiotek, E.K.; Lam, E.; Telford, J.J. A comparison of endoscopic ultrasound-guided fine-needle aspiration and fine-needle biopsy in the diagnosis of solid pancreatic lesions. *Can. J. Gastroenterol. Hepatol.* 2018, 2018, 1–6.
143. Van Riet, P.A.; Larghi, A.; Attili, F.; Rindi, G.; Nguyen, N.Q.; Ruszkiewicz, A.; Kitano, M.; Chikugo, T.; Aslanian, H.; Farrell, J. A multicenter randomized trial comparing a 25-gauge EUS fine-needle aspiration device with a 20-gauge EUS fine-needle biopsy device. *Gastrointest. Endosc.* 2019, 89, 329–339
144. Asokkumar, R.; Ka, C.Y.; Loh, T.; Ling, L.K.; San, T.G.; Ying, H.; Tan, D.; Khor, C.; Lim, T.; Soetikno, R. Comparison of tissue and molecular yield between fine-needle biopsy (FNB) and fine-needle aspiration (FNA): A randomized study. *Endosc. Int. Open* 2019, 7, E955–E963
145. Khan, M.A.; Grimm, I.S.; Ali, B.; Nollan, R.; Tombazzi, C.; Ismail, M.K.; Baron, T.H. A meta-analysis of endoscopic ultrasound–fine-needle aspiration compared to endoscopic ultrasound–fine-needle biopsy: Diagnostic yield and the value of onsite cytopathological assessment. *Endosc. Int. Open* 2017, 5, E363–E375
146. Imaoka, H.; Sasaki, M.; Hashimoto, Y.; Watanabe, K.; Ikeda, M. New Era of Endoscopic Ultrasound-Guided Tissue Acquisition: Next-Generation Sequencing by Endoscopic Ultrasound-Guided Sampling for Pancreatic Cancer. *J. Clin. Med.* 2019, 8, 1173
147. Valero, V., III; Saunders, T.J.; He, J.; Weiss, M.J.; Cameron, J.L.; Dholakia, A.; Wild, A.T.; Shin, E.J.; Khashab, M.A.; O’Broin-Lennon, A.M. Reliable detection of somatic mutations in fine needle aspirates of pancreatic cancer with next-generation sequencing: Implications for surgical management. *Ann. Surg.* 2016, 263, 153
148. Nakai Y, Isayama H, Chang KJ. et al. Slow pull versus suction in endoscopic ultrasound-guided fine-needle aspiration of pancreatic solid masses. *Dig Dis Sci* 2014; 59: 1578-1585
149. Capurso, G.; Archibugi, L.; Petrone, M.C.; Arcidiacono, P.G. Slow-pull compared to suction technique for EUS-guided sampling of pancreatic solid lesions: A meta-analysis of randomized controlled trials. *Endosc. Int. Open* 2020, 8, E636–E643



150. Gaia, S.; Rizza, S.; Bruno, M.; Ribaldone, D.G.; Maletta, F.; Sacco, M.; Pacchioni, D.; Rizzi, F.; Saracco, G.M.; Fagoonee, S.; et al. Impact of Macroscopic On-Site Evaluation (MOSE) on Accuracy of Endoscopic Ultrasound-Guided Fine-Needle Biopsy (EUS-FNB) of Pancreatic and Extrapaneatic Solid Lesions: A Prospective Study. *Diagnostics* 2022, 12, 428.
151. F. Murad, M. J. Levy, and M. Topazian, "Indications, preparation, risks, and complications," in *Endosonography*, R. V. Hawes, P. Fockens, and S. Varadarajulu, Eds., pp. 29–37, Elsevier, Saunders, Philadelphia, PA, USA, 2nd edition, 2011
152. J. K. Heimbach, W. Sanchez, C. B. Rosen, and G. J. Gores, "Trans-peritoneal fine needle aspiration biopsy of hilar cholangiocarcinoma is associated with disease dissemination," *HPB*, vol. 13, no. 5, pp. 356–360, 2011
153. C. Micames, P. S. Jowell, R. White et al., "Lower frequency of peritoneal carcinomatosis in patients with pancreatic cancer diagnosed by EUS-guided FNA vs. percutaneous FNA," *Gastrointestinal Endoscopy*, vol. 58, no. 5, pp. 690–695, 2003
154. Ayoub, F.; Yang, D.; Draganov, P.V. Cholangioscopy in the digital era. *Transl. Gastroenterol. Hepatol.* 2018, 3, 82
155. Kulpatcharapong, S.; Pittayanon, R.; Kerr, S.J.; Rerknimitr, R. Diagnostic performance of different cholangioscopes in patients with biliary strictures: A systematic review. *Endoscopy* 2020, 52, 174–185
156. Varadarajulu S., Bang J. Y., Hasan M. K., Navaneethan U., Hawes R., Hebert-Magee S. Improving the diagnostic yield of single-operator cholangioscopy-guided biopsy of indeterminate biliary strictures: ROSE to the rescue? (with video) *Gastrointestinal Endoscopy*. 2016;84(4):681–687.
157. Sethi, A.; Doukides, T.; Sejpal, D.V.; Pleskow, D.K.; Slivka, A.; Adler, D.G.; Shah, R.J.; Edmundowicz, S.A.; Itoi, T.; Petersen, B.T. Interobserver agreement for single operator choledochoscopy imaging: Can we do better? *Diagn. Ther. Endosc.* 2014, 2014, 1–4.
158. Sethi, A.; Tyberg, A.; Slivka, A.; Adler, D.G.; Desai, A.P.; Sejpal, D.V.; Pleskow, D.K.; Bertani, H.; Gan, S.-I.; Shah, R. Digital Single-operator Cholangioscopy (DSOC) Improves Interobserver Agreement (IOA) and Accuracy for Evaluation of Indeterminate Biliary Strictures: The Monaco Classification. *J. Clin. Gastroenterol.* 2020.
159. Sethi, A.; Chen, Y.K.; Austin, G.L.; Brown, W.R.; Brauer, B.C.; Fukami, N.N.; Khan, A.H.; Shah, R.J. ERCP with cholangiopancreatography may be associated with higher rates of complications than ERCP alone: A singlecenter experience. *Gastrointest. Endosc.* 2011, 73, 251–256
160. Nguyen, N.Q.; Schoeman, M.N.; Ruszkiewicz, A. Clinical utility of EUS before cholangioscopy in the evaluation of difficult biliary strictures. *Gastrointest. Endosc.* 2013, 78, 868–874.

161. Itoi T, Neuhaus H, Chen YK (2009) Diagnostic value of image enhanced video cholangiopancreatography. *Gastrointest Endosc Clin N Am* 19(4): 557-566
162. Robles-Medranda C, Baquerizo-Burgos J, Alcivar-Vasquez J, et al. Artificial intelligence for diagnosing neoplasia on digital cholangioscopy: development and multicenter validation of a convolutional neural network model. *Endoscopy*. 2023 Aug;55(8):719-727.
163. Levy MJ, Vazquez-Sequeiros E, Wiersema MJ. Evaluation of the pancreaticobiliary ductal systems by intraductal US. *Gastrointest Endosc* 2002;55:397–408.
164. Chak A, Isenberg G, Kobayashi K, et al. Prospective evaluation of an over-the-wire catheter US probe. *Gastrointest Endosc* 2000;51:202–5.
165. Vazquez-Sequeiros E, Baron TH, Clain JE, et al. Evaluation of indeterminate bile duct strictures by intraductal US. *Gastrointest Endosc* 2002;56:372–9.
166. Stavropoulos S, Larghi A, Verna E, et al. Intraductal ultrasound for the evaluation of patients with biliary strictures and no abdominal mass on computed tomography. *Endoscopy* 2005;37:715–21
167. Domagk D, Wessling J, Reimer P, et al. Endoscopic retrograde cholangiopancreatography, intraductal ultrasonography, and magnetic resonance cholangiopancreatography in bile duct strictures: a prospective comparison of imaging diagnostics with histopathological correlation. *Am J Gastroenterol* 2004;99:1684–9
168. Meister T. Intraductal ultrasound substantiates diagnostics of bile duct strictures of uncertain etiology. *World J Gastroenterol* 2013;19:874–81
169. Menzel J., Poremba C., Dietl K. H., Domschke W. Preoperative diagnosis of bile duct strictures—comparison of intraductal ultrasonography with conventional endosonography. *Scandinavian Journal of Gastroenterology*. 2000;35(1):77–82.
170. Tamada K, Ueno N, Tomiyama T, et al. Characterization of biliary strictures using intraductal ultrasonography: comparison with percutaneous cholangioscopic biopsy
171. Tamada K, Ido K, Ueno N, et al. Preoperative staging of extrahepatic bile duct cancer with intraductal ultrasonography. *Am J Gastroenterol* 1995;90:239–46
172. Tamada K., Nagai H., Yasuda Y., et al. Transpapillary intraductal US prior to biliary drainage in the assessment of longitudinal spread of extrahepatic bile duct carcinoma. *Gastrointestinal Endoscopy*. 2001;53(3):300–307.
173. Victor, D.W.; Sherman, S.; Karakan, T.; Khashab, M.A. Current endoscopic approach to indeterminate biliary strictures. *World J. Gastroenterol*. 2012, 18, 6197–6205.
174. Shaib, Y.H.; Davila, J.A.; McGlynn, K.; El-Serag, H.B. Rising incidence of intrahepatic cholangiocarcinoma in the United States: A true increase? *J. Hepatol*. 2004, 40, 472–477.
175. Sun, X.; Zhou, Z.; Tian, J.; Wang, Z.; Huang, Q.; Fan, K.; Mao, Y.; Sun, G.; Yang, Y. Is single-operator peroral cholangioscopy a useful tool for the diagnosis of indeterminate biliary lesion? A systematic review and meta-analysis. *Gastrointest. Endosc.* 2015, 82,79–87.

176. Sethi, A.; Tyberg, A.; Slivka, A.; Adler, D.G.; Desai, A.P.; Sejpal, D.V.; Pleskow, D.K.; Bertani, H.; Gan, S.-I.; Shah, R.; et al. Digital Single-operator Cholangioscopy (DSOC) Improves Interobserver Agreement (IOA) and Accuracy for Evaluation of Indeterminate Biliary Strictures: The Monaco Classification. *J. Clin. Gastroenterol.* 2022, 56, e94–e97. *Biomedicines* 2023, 11, 755 11 of 12
177. Navaneethan, U.; Hasan, M.K.; Kommaraju, K.; Zhu, X.; Hebert-Magee, S.; Hawes, R.H.; Vargo, J.J.; Varadarajulu, S.; Parsi, M.A. Digital, single-operator cholangiopancreatoscopy in the diagnosis and management of pancreatobiliary disorders: A multicenter clinical experience (with video). *Gastrointest. Endosc.* 2016, 84, 649–655.
178. Fujii-Lau LL, Thosani NC, Al-Haddad M, Acoba J, Wray CJ, Zvavanjanja R, Amateau SK, Buxbaum JL, Wani S, Calderwood AH, Chalhoub JM, Coelho-Prabhu N, et al. American Society for Gastrointestinal Endoscopy guideline on role of endoscopy in the diagnosis of malignancy in biliary strictures of undetermined etiology: methodology and review of evidence. *Gastrointest Endosc.* 2023 Nov;98(5):694-712
179. Kipp, B.R.; Stadheim, L.M.; Halling, S.A.; Pochron, N.L.; Harmsen, S.; Nagorney, D.M.; Sebo, T.J.; Therneau, T.M.; Gores, G.J.; De Groen, P.C.; et al. A comparison of routine cytology and fluorescence in situ hybridization for the detection of malignant bile duct strictures. *Am. J. Gastroenterol.* 2004, 99, 1675–1681.
180. Vljajnic, T.; Somaini, G.; Savic, S.; Barascud, A.; Grilli, B.; Herzog, M.; Obermann, E.C.; Holmes, B.J.; Ali, S.Z.; Degen, L.; et al. Targeted multiprobe fluorescence in situ hybridization analysis for elucidation of inconclusive pancreatobiliary cytology. *Cancer Cytopathol.* 2014, 122, 627–634.
181. Layfield, L.J.; Schmidt, R.L.; Hirschowitz, S.L.; Olson, M.T.; Ali, S.Z.; Dodd, L.L. Significance of the diagnostic categories “atypical” and “suspicious for malignancy” in the cytologic diagnosis of solid pancreatic masses. *Diagn. Cytopathol.* 2014, 42, 292–296.
182. Pitman, M.B.; Layfield, L.J. Guidelines for pancreaticobiliary cytology from the Papanicolaou Society of Cytopathology: A review. *Cancer Cytopathol.* 2014, 122, 399–411.
183. Smoczynski, M.; Jabłońska, A.; Matyskiel, A.; Lakomy, J.; Dubowik, M.; Marek, I.; Biernat, W.; Limon, J. Routine brush cytology and fluorescence in situ hybridization for assessment of pancreatobiliary strictures. *Gastrointest. Endosc.* 2012, 75, 65–73.
184. Molitor, M.; Junker, K.; Eltze, E.; Toma, M.; Denzinger, S.; Siegert, S.; Knuechel, R.; Gaisa, N.T. Comparison of structural genetics of non-schistosoma-associated squamous cell carcinoma of the urinary bladder. *Int. J. Clin. Exp. Pathol.* 2015, 8, 8143–8158.

## **4 Grantový projekt**

Multioborový grant Excelence (MEX) pro rok 2020, Fm-G029-MEX-001

Studentská grantová soutěž UP 2022, IGA\_LF\_2022\_009

## 5 Publikační aktivita

### 5.1 Publikace související s disertační prací

#### 5.1.1 Původní vědecké publikace s IF

**Zoundjiekpon, V.D.;** Falt, P. ; Zapletalova, J.; Vanek, P.; Kurfurstova, D.; Slobodova, Z.; Skanderova, D.; Korinkova, G.; Skalicky, P.; Lovecek, M.; et al, Fluorescence In Situ Hybridization in Primary Diagnosis of Biliary Strictures: A Single-Center Prospective Interventional Study. *Biomedicines* 2023, 11, 755. <https://doi.org/10.3390/biomedicines11030755>

#### 5.1.2 Původní vědecká publikace v recenzovaném časopise

**V. Zoundjiekpon,** P. Falt, L. Kunovský, J. Zapletalová, P. Vaněk, D. Kurfurstová, Z. Slobodová, P. Slodička, T. Tichý, D. Skanderová, G. Kořínková<sup>5</sup>, . Skalický, M. Loveček, O. Urban, Postavení fluorescenční in situ hybridizace v primární diagnostice distálních biliárních striktur, doi: 10.48095/ccgh20231, *Gastroent Hepatol* 2023; 77(3): 1– 10 ,V. D.

#### 5.1.3 Přehledové články v časopise s IF

O. Urban, P Vaněk, **V. Zoundjiekpon,** P. Falt, Endoscopic Perspective in Cholangiocarcinoma Diagnostic Process, *Gastroenterology Research and Practice* Volume 2019, Article ID 9704870, 11 pages <https://doi.org/10.1155/2019/9704870>

Kurfurstova D, Slobodova Z, **Zoundjiekpon V,** Urban O. The contribution of new methods in cytology for increasing sensitivity in the diagnosis of extrahepatic bile duct lesions. *Biomed Pap Med Fac Univ Palacky Olomouc Czech Repub.* Published online November 14, 2023. doi:10.5507/bp.2023.041

### 5.2 Kapitoly v monografiích

Vybrané kapitoly IV- První vydání. Praha : Mladá fronta, 2020. 2020, s. 21-29. ISBN: 978-80-204-5750-9 (vázáno). Endoskopická léčba kolorektálních prekanceróz a nízkorizikových karcinomů- O Urban, **V. Zoundjiekpon,** B. Pipek, P. Falt

Karcinom Jícnu – Průvodce pro chirurgickou a gastroenterologickou praxi, Radek Vrba a kol. Praha, Maxdorf 2021, s. 49-71. ISBN: 978-80-7345-695-5 (vázáno). Endoskopická metody v diagnostice a terapii – O Urban, P.Falt, **V. Zoundjiekpon,** V. Navrátil

Základy diferenciální diagnostiky ve vnitřním lékařství, Ščudla Vlastimil, Horák Pavel, Karásek David a kolektiv, Vydavatel: Univerzita Palackého v Olomouci, Rok vydání 2021, strana 303- 318, ISBN978-80-244-5957 (vázáno), Krvácení do dolní a střední části trávicí trubice, V. D. **Zoundjiekpon,** V. Ščudla,

## 5.3 Publikovaná abstrakta

Prezentace s názvem: Fluorescence In situ Hybridization in the Diagnosis of Biliary stricture: A Feasibility study. Orální prezentace: 36. český a slovenský gastroenterologický kongres: 27. – 29. 11. 2019 (Praha), **V. Zoundjiekpon**

Fluorescence in situ hybridization in primary diagnosis of biliary strictures, Kongresová prezentace s abstraktem: abstract book, Poster- UEGW 10/2022 Vienna: **V. Zoundjiekpon**, P. Falt et al. (8-11. Říjen 2022),

Orální prezentace: Fluorescence in situ hybridization in primary diagnosis of biliary strictures, **V. Zoundjiekpon**, P. Falt et al. (Listopad 2022). 17. vzdělávací a diskuzní gastroenterologické dny, 1.–3. prosinec 2022, Hotel Thermal, Karlovy Vary, Gastroent Hepatol 2022; 76(6): 538–554

## 5.4 Ostatní publikace

### 5.4.1 články v časopise s IF

**Vincent Zoundjiekpon**, Premysl Falt, Ondrej Urban et al. Endosonography- guided fine-needle aspiration versus „key-hole-biopsy“ in the diagnostics of upper gastrointestinal subepithelial tumors. A prospective randomized interventional study- Biomed Pap Med Fac Univ Palacky Olomouc Czech Repub. 2020, 164(1):63-70 | DOI: 10.5507/bp.2019.013 ( **původní práce s IF** )

Vanek P, Falt P, Vitek P, **Zoundjiekpon V**, Horinkova M, Zapletalova J, Lovecek M, Urban O, Endoscopic ultrasound-guided transluminal drainage using lumen-apposing metal stent with or without coaxial plastic stent for treatment of walled-off necrotizing pancreatitis: a prospective bicentric randomized controlled trial. Gastrointest Endosc. 2023 Jan 13:S0016-5107(23)00012-3. doi: 10.1016/j.gie.2022.12.026. Epub ahead of print. PMID: 36646148 (**původní práce s IF**).

P. Vaněk, O. Urban, **V. Zoundjiekpon**, P. Falt, Current Screening Strategies for Pancreatic Cancer Biomedicines 2022, 10, 2056. <https://doi.org/10.3390/biomedicines10092056> [www.mdpi.com/journal/biomedicines](http://www.mdpi.com/journal/biomedicines) (**s IF**)

### 5.4.2 články v recenzovaném časopise

T. Tichy, P. Vanek, P. Falt, L. Kunovsky, **V. Zoundjiekpon**, A. Vidlar, O. Urban, Extracorporeal shockwave lithotripsy in combination with endoscopy as a treatment modality for painful chronic obstructive pancreatitis – a case report

P. Vaněk, **V. Zoundjiekpon**, P. Slodička et al., za výzkumnou skupinu HEPACAS, Screening karcinomu pankreatu: Nastal čas vykročit? Pancreatic cancer screening: ready for prime time? Gastroent Hepatol 2021; 75(5): 390–398. doi: 10.48095/ccgh 2021390

KUFA Jiří, Milan SOVA, Petr JAKUBEC, Tomáš TICHÝ, Pavel SKALICKÝ, Monika KAMASOVÁ, Květoslava AIGLOVÁ a **Vincent ZOUNDJIEKPON**. Mycobacterium

kansasii – kazuistické sdělení. Kazuistiky v alergologii, pneumologii a ORL. 2022, 19(3), 24-29. ISSN 1802-0518. Dostupné také z: [https://pneumologie.kazuistiky.cz/\\_pub-app/download](https://pneumologie.kazuistiky.cz/_pub-app/download)

### **5.4.3 Abstraky**

Prezentace s názvem: Endosonography-Guided Fine-Needle Aspiration vs. “Key-Hole Biopsy“ in the diagnostics of upper gastrointestinal subepithelial tumors – a prospective randomized interventional study. Orální prezentace: 7. kongres české gastroenterologické společnosti: **10. – 12. 11. 2021 (Praha)**

**V.D. Zoundjiekpon;** L. Kunovsky; S. Cvekova; T. Tichy; P. Vanek; P. Slodicka; J. Zapletalova; N. Gurung; P. Skalicky; P. Falt; O. Urban, Contrast-enhanced endoscopic ultrasound in the differential diagnosis of pancreatic cystic lesions (Abstract ID: P-11-14-EPC: European Pancreatic Club).