

Univerzita Palackého v Olomouci

Fakulta tělesné kultury



Fakulta
tělesné kultury

VYUŽITÍ EMG MYOFEEDBACKU PŘI REHABILITACI PACIENTŮ PO NÁHRADĚ PŘEDNÍHO
ZKŘÍŽENÉHO VAZU

Bakalářská práce

Autor: Kateřina Dévová

Studijní program: Fyzioterapie

Vedoucí práce: Mgr. Elisa Isabel Doleželová, Ph.D.

Olomouc 2022

Bibliografická identifikace

Jméno autora: Kateřina Dėvov

Nzev prce: Využit EMG myofeedbacku pri rehabilitaci pacientů po nhradě přednho zkřzenho vazy

Vedoucí prce: Mgr. Elisa Isabel Doleželov, Ph.D.

Pracoviště: Katedra fyzioterapie

Rok obhajoby: 2022

Abstrakt:

Ruptura přednho zkřzenho vazy je nejčastějšm traumatem vazivovho apartu kolennho kloubu. V dnešn době je vtšina ruptur indikovan k operačnmu řešen. Nezbytnou součst pooperačn lčby je rehabilitace, v jejmž rmci je vyvjen čm dl tm vtší tlak na rychlejš rekonvalescenci pacientů. Z toho důvodu neustle dochz k využívn novch metod vedoucch k optimlnějšmu a rychlejšmu nvratu pacienta do běžnho života. Jednou z metod je EMG biofeedback. V teoretick čsti prce jsou formou rešerše shrnuty zkladn poznatky tkajc se povrchov elektromyografie s důrazem na EMG biofeedback a mořnost využit tto metody pri rehabilitaci pacientů po nhradě přednho zkřzenho vazy. Dle prce obsahuje poznatky o kineziologii a patokineziologii kolennho kloubu se zaměřenm na postiřen a nhradu přednho zkřzenho vazy. Praktick čst obsahuje kazuistiku pacienta po rekonstrukci ACL.

Klčov slova:

elektromyografie, biofeedback, EMG myofeedback, předn zkřzen vaz, rehabilitace

Souhlasm s půjčovnm prce v rmci knihovnch sluřeb.

Bibliographical identification

Author: Kateřina Dévová
Title: The use of EMG myofeedback in rehabilitation of patients after replacement of the anterior cruciate ligament

Supervisor: Mgr. Elisa Isabel Doleželová, Ph.D.

Department: Department of Physiotherapy

Year: 2022

Abstract:

Anterior cruciate ligament rupture ranks among the most frequent injuries of the knee joint ligamentous apparatus. Today, most ruptures are indicated for surgery. Rehabilitation forms an indispensable part of postoperative treatment, and within it, the pressure on quicker recovery of patients is increasing. For this reason, more and more new methods are used that lead to a better and quicker return of patients to normal life. One of these methods is EMG biofeedback. The theoretical part of the thesis summarizes, in the form of a research, basic knowledge regarding surface electromyography with emphasis on EMG myofeedback and the possibility of using this method in rehabilitation of patients after replacement of the anterior cruciate ligament. The thesis also gives information on kinesiology and pathokinesiology of the knee joint with focus on impairment and replacement of the anterior cruciate ligament. The practical part contains the case history of a patient after ACL reconstruction.

Keywords:

Electromyography, Biofeedback, EMG myofeedback, Anterior Cruciate Ligament, Rehabilitation

I agree the thesis paper to be lent within the library service.

Prohlašuji, že jsem tuto práci zpracovala samostatně pod vedením Mgr. Elisy Isabel Doleželové, Ph.D., uvedla všechny použité literární a odborné zdroje a dodržovala zásady vědecké etiky.

V Olomouci dne 30. dubna 2022

.....

Ráda bych i touto cestou poděkovala Mgr. Elise Isabel Doleželové, Ph.D. za odborné vedení mé bakalářské práce, milý přístup a cenné rady. Dále děkuji všem mým blízkým, kteří při mně stáli a podporovali po celou dobu studia.

OBSAH

Obsah	7
1 Úvod	9
2 Přehled poznatků	10
2.1 Elektromyografie	10
2.1.1 Jehlová elektromyografie.....	10
2.1.2 Povrchová elektromyografie	10
2.2 Biofeedback	13
2.2.1 EMG biofeedback (myofeedback).....	14
2.3 Kineziologie kolenního kloubu	16
2.4 Biomechanika kolenního kloubu	17
2.5 Přední zkřížený vaz (ligamentum cruciatum anterius, ACL).....	19
2.5.1 Nervové a cévní zásobení.....	20
2.5.2 Biomechanika ACL.....	21
2.5.3 Ruptura ACL	22
2.5.4 Rekonstrukce ACL.....	26
2.5.5 Rehabilitace po náhradě ACL	28
2.5.6 Využití EMG myofeedbacku v rehabilitaci po náhradě ACL.....	30
3 Kazuistika.....	38
3.1 Základní údaje	38
3.2 Anamnéza	38
3.3 Vyšetření.....	39
3.4 Kineziologický rozbor.....	39
3.5 Návrh krátkodobého a dlouhodobého rehabilitačního plánu	44
3.6 Závěr kazuistiky	45
4 Diskuse	46
5 Závěr.....	50
6 Souhrn	51
7 Summary	52
8 Referenční seznam	53
9 Přílohy	61

9.1 Informovaný souhlas pacienta	61
9.2 Potvrzení o překladu	62

1 ÚVOD

Kolenní kloub je považován za nejsložitější kloub lidského těla. Na jeho struktuře se podílí mnoho aktivních i pasivních komponent a léze každé z nich má negativní vliv na jeho funkci. Jedním z nejčastějších poranění vazivového aparátu kolenního kloubu je ruptura předního zkříženého vazy. Jedná se o závažné poranění významně ovlivňující biomechaniku kolenního kloubu mající negativní vliv na jeho stabilitu i dynamiku. Jedná se o typické sportovní poranění časté zejména v lyžování, fotbale, volejbale či basketbalu. V rekonvalescenci hraje důležitou roli rehabilitace (RHB), která je časově náročná, ale vede k postupnému obnovení fyziologické funkce kolenního kloubu. V RHB po rekonstrukci předního zkříženého vazy neustále dochází k využívání dalších metod vedoucích k dosažení co nejvyššího efektu léčby. Jednou z metod, která nepatří mezi standardně využívané je EMG myofeedback.

EMG myofeedback funguje na principu biologické zpětné vazby neboli biofeedbacku, který je v rehabilitaci využíván zejména k facilitaci správných pohybových stereotypů (Giggins, Persson, & Caulfield, 2013). Biofeedback se ve smyslu vědecké metody začal používat v 50. letech 20. století ve Spojených státech amerických (Merletti & Parker, 2004). V oblasti rehabilitace a fyzikálního lékařství se začátek využívání této metody datuje na počátek 90. let 20. století. První zmínka o biofeedbacku v České republice pochází z roku 1966 z publikace Jaroslava Hlavsy. V 80. letech 20. století byly publikovány i práce zabývající se EEG a EKG biofeedbackem a v následujících letech došlo ke zvýšení zájmu o tuto metodu a její využívání v dalších oblastech zdravotnictví. Z hlediska rozvoje biofeedbacku v rehabilitaci se stala významnou práce Hlavačky a Sanlinga z roku 1986, zabývající se efektem vizuálního biofeedbacku pro udržení vzpřímeného postoje (Ptáček & Novotný, 2017). Od této doby je metoda biofeedbacku v klinické rehabilitaci stále rozvíjena a využívána u různých diagnóz.

2 PŘEHLED POZNATKŮ

2.1 Elektromyografie

Elektromyografie (EMG) je elektrofyziologická metoda umožňující posouzení stavu kosterního svalstva i jeho řízení nervovým systémem (Kolář et al., 2020). Jedná se o důležitou diagnostickou metodu v neurologii, ortopedii, rehabilitaci i dalších zdravotnických oborech.

Funkce EMG je založena na snímání elektrických projevů svalové tkáně během kontrakce pomocí elektrod, ze kterých je signál převeden do přístroje nazývaného elektromyograf. Výsledný signál umožňuje objektivnější hodnocení neuromuskulární činnosti. Podává informaci o aktivitě i únavě kosterního svalstva, kvalitě jeho inervace, zapojení a synergii jednotlivých svalů během pohybu (Krobot & Kolářová, 2011). Existují dva základní typy elektromyografie, jehlová a povrchová.

2.1.1 Jehlová elektromyografie

Jedná se o invazivní techniku, která nespadá do kompetence fyzioterapeuta. Pomocí elektrod zavedených přímo do testovaného svalu snímáme jednotlivé akční potenciály motorických jednotek (Krobot & Kolářová, 2011). Hlavní využití má jehlová EMG v neurologii v rámci diagnostiky nervosvalových onemocnění. V klinické rehabilitaci není její využití příliš rozšířené, a to zejména z důvodu intramuskulární aplikace, která během pohybu v rámci kineziologických analýz může způsobovat bolest a ovlivnit tak výsledky měření (Krobot & Kolářová, 2011).

2.1.2 Povrchová elektromyografie

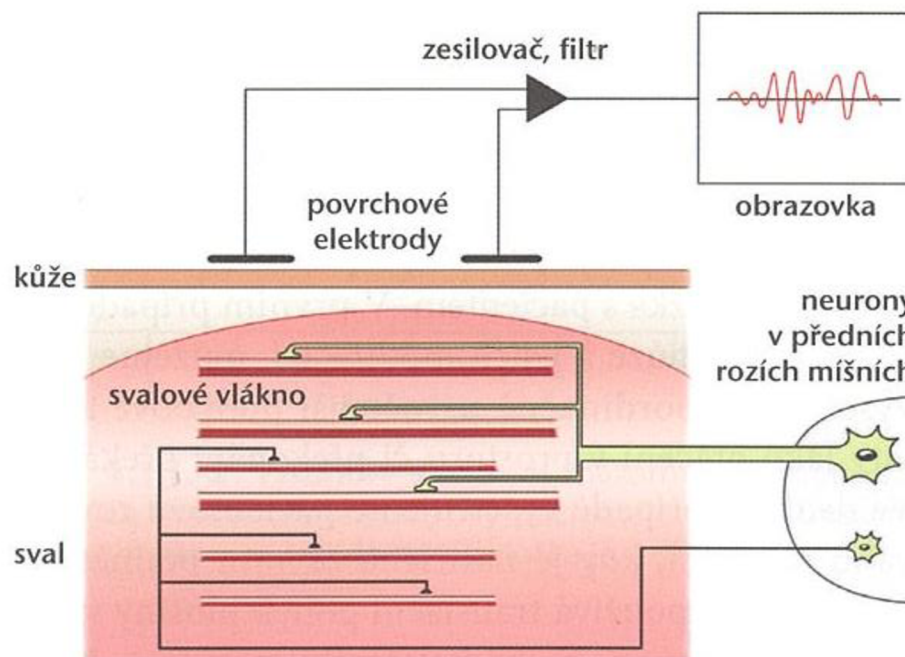
Povrchová elektromyografie (surface electromyography, SEMG) je metoda využívaná k neinvazivnímu měření svalové aktivity pomocí povrchových elektrod umístěných na povrchu kůže nad hodnocenými svaly (Doležal, Novotná, & Doležalová, 2020).

Může se jednat o tzv. monoelektrografii, kdy se soustředíme na snímání aktivity jednoho jediného svalu, popřípadě polyelektromyografii (polyEMG), která umožňuje zaznamenání akčních potenciálů z více motorických jednotek zároveň. Díky této vlastnosti jsme schopni objektivně a reprodukovatelně analyzovat pohyb a jeho poruchy a zároveň kontrolovat průběh a účinnost terapie. V rehabilitaci je nejčastěji využívána bipolární aplikace, při které je svalová aktivita snímána pomocí dvou elektrod umístěných paralelně s průběhem svalových vláken (Cram & Kasman, 2011; Kolářová, 2019).

V klinické rehabilitaci je SEMG nejvíce využívána v rámci kineziologických analýzách, během kterých sledujeme aktivaci svalů za fyziologických i patologických podmínek (Krobot & Kolářová, 2011).

Výhodou SEMG je neinvazivní způsob snímání svalové aktivity během jakéhokoliv pohybu. Na jejím základě poté můžeme hodnotit velikost svalové aktivity, svalové synergie, zapojení jednotlivých svalů v rámci pohybu, svalovou únavu a další. Za nevýhodu považujeme možnost hodnocení pouze povrchově uložených svalů (Kolářová, 2019; Kolář et al., 2020).

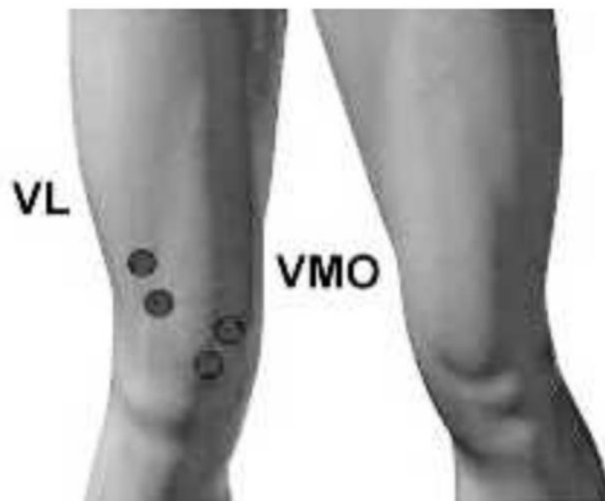Kromě rehabilitace má SEMG využití i v neurologii, zejména jako součást diagnostiky onemocnění kosterních svalů, lézí periferních nervů, onemocnění nervosvalového přenosu i centrálních poruch. Dále lze tuto metodu využít k určení typu tremoru, myoklonu či dystonie, k hodnocení posturálních poruch, poruch chůze nebo k posouzení reakčních časů (Doležal, Novotná, & Doležalová, 2020; Krobot & Kolářová, 2011, Kolář et al., 2020).



Obrázek 1. Schéma snímání elektrické aktivity povrchovými elektrodami (Kolář et al., 2020).

2.1.2.1 Charakteristika a lokalizace elektrod

Lokalizace elektrod společně s jejich orientací ke svalovým vláknům, zajištěním dobrého kontaktu a jejich fixace tvoří zásadní kritéria pro získání kvalitního elektromyografického signálu (Dupalová & Zaatar, 2015). Surface Electromyography for Non-Invasive Assessment of Muscles (SENIAM) vytvořila pro nejčastěji hodnocené svaly doporučení o lokalizaci elektrod. Ve většině případů je definována na střed svalového břicha do poloviny vzdálenosti mezi motorickým bodem a distální šlachou hodnoceného svalu. Elektrody musí být uloženy paralelně k průběhu svalových vláken. Referenční elektroda by měla být umístěna na elektricky neaktivní tkáni, kterou je např. šlacha či kostěný výstupek. Důležité je do záznamu udat lokalizaci a základní charakteristiku elektrod (Dupalová & Zaatar, 2015; Kolářová, 2019; SENIAM, 1999).



Obrázek 2. Uložení povrchových elektrod na m. vastus medialis (VMO) a m. vastus lateralis (VL) (Neblett, R. & Perez, Y., 2010).

Materiál, ze kterého by měly být elektrody vyrobeny není přesně stanoven. Výhradně se doporučují gelové Ag/AgCl elektrody (Kolářová, 2019). Nejčastěji využíváme elektrody s kulovitým nebo oválným tvarem vodivého povrchu (SENIAM, 1999). Průměr vodivé oblasti elektrody by měl mít rozměr do 1 cm, přesná velikost však záleží na velikosti hodnoceného svalu a na standardizaci výrobců.

Před samotnou fixací elektrod ke kůži je potřeba její řádné očištění, aby elektrody naléhaly na povrch těla celou svou plochou. Celková doba měření by neměla přesáhnout půl hodiny, a to z hlediska detekčních možností elektrod a zároveň unavitelnosti svalu (Kolářová, 2019).

2.1.2.2 Faktory ovlivňující EMG signál

Podle DeLucy (1997) rozdělujeme faktory ovlivňující výsledný signál na vnější a vnitřní. Vnitřní faktory jsou dány fyziologickými, anatomickými a biomechanickými vlastnostmi svalů a měkkých tkání a jsou terapeuticky jen málo ovlivnitelné. Na druhou stranu působení vnějších faktorů lze ovlivnit správným postupem měření. Podle Krobota & Kolářové (2011) mezi ty nejčastější řadíme umístění a velikost elektrod, vzdálenost mezi elektrodami při bipolárním snímání, kontakt mezi elektrodami a kůží nebo externí šum.

2.1.2.3 Využití povrchové EMG ve fyzioterapii

Podle Koláře et. al. (2020) se SEMG v rámci rehabilitace využívá zejména k hodnocení míry vzájemné koordinace svalů, aktivace, timingu a svalové síly. Dále za pomoci SEMG můžeme sledovat unavitelnost svalů a svalové synergie během jednoduchých i komplexních pohybů. Hlavní terapeutické využití SEMG je však ve formě biofeedbacku.

2.2 Biofeedback

Biofeedback je metoda, která funguje na základě zpětné biologické vazby. Podle Šorfové (2019) je zpětná vazba nejdůležitějším regulačním mechanismem lidského organismu. Jedná se o způsob vzájemné interakce mezi systémy, kdy výstup některého ze systémů ovlivňuje zpětně jeho vstup, a tím dochází k regulaci a zpřesnění dějů (Kittnar & kol., 2011).

Biofeedback představuje způsob, jak kontrolovat a ovlivňovat fyziologické funkce. Umožňuje nám převést na úroveň vědomí informace, které bychom bez využití přístroje svými smysly nezaznamenali. Zároveň opakováním a tréninkem této schopnosti získáváme dovednost vědomé kontroly průběhu těchto dějů (Merletti & Parker, 2004; Ptáček & Novotný, 2017).

K detekci změn ve fyziologických reakcích jsou využívány elektrické senzory, které jsou připevněny na různé části lidského těla. Přístroj podává pacientovi zpětnou informaci, většinou ve formě vizuálního nebo zvukového efektu, která mu pomáhá získat kontrolu nad daným fyziologickým procesem (Merletti & Parker, 2004; Šorfová, 2019).

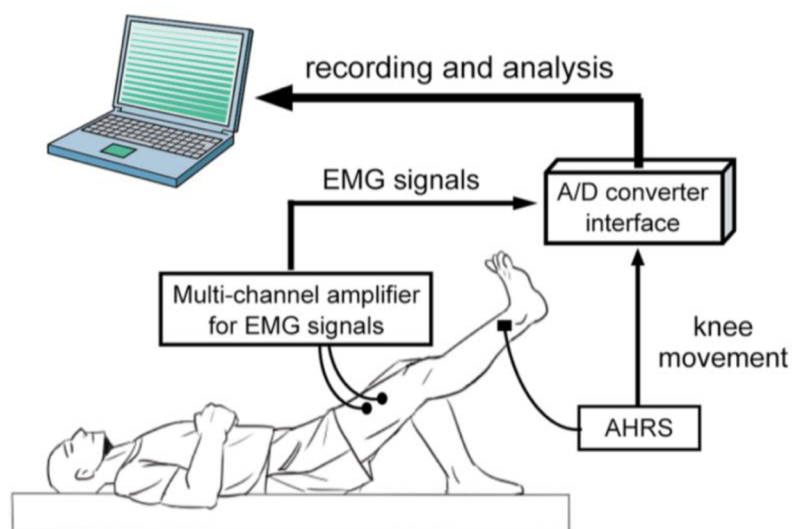
Podle Giginse, Perssona, & Caulfielda (2013) lze biofeedback dělit podle způsobu zprostředkování informací na přímý a transformovaný. U přímého biofeedbacku se na monitoru zobrazí konkrétní číselná hodnota a využívá se např. při měření srdeční frekvence. Princip transformovaného biofeedbacku spočívá v přeměně naměřené hodnoty na vizuální, akustický nebo taktilní signál, pomocí kterého je pacient informován o hodnotě nebo průběhu daného děje.

Cílem využití biofeedbacku v terapii je naučit jedince prostřednictvím zpětnovazebných informací vnímat signály svého vlastního těla a vědomou kontrolou ovlivňovat některou biologickou funkci (Merletti & Parker, 2004). Ve fyzioterapii je biofeedback využíván zejména k obnovení nebo naučení fyziologických pohybových vzorů, pomáhá pacientům zpřesnit a zoptimalizovat provedení daného pohybu, nejprve za pomoci přístroje a následně bez jeho asistence. Zvyšuje tak aktivní zapojení pacienta do rehabilitace a snižuje potřebu kontroly ze strany přístroje i terapeuta (Basmajian, 1989; Giggins et al., 2013).

2.2.1 EMG biofeedback (myofeedback)

Myofeedback je terapeutická metoda fungující na principu zpětné vazby. Pomocí povrchových elektrod umístěných nad hodnoceným svalem zaznamenáváme změny v elektrické aktivitě kosterního svalstva. Signály ze svalu jsou převedeny do přístroje, který tyto zaznamenané změny transformuje na pacientovi srozumitelný signál, nejčastěji ve vizuální nebo zvukové formě. Tento transformovaný EMG signál slouží jako aferentní signalizace informující pacienta o aktuální činnosti nebo relaxaci svalu. Umožňuje tak převedení informace o svalovém napětí na úroveň vědomí a díky tomu zprostředkovává pacientovi možnost vědomě ovlivnit fyziologické procesy, které by bez této metody nebyl schopen ovládat. Slouží k vědomé modulaci činnosti kosterního svalstva (Argut, Celik, & Yasaci 2021; Doležal, Novotná, & Doležalová, 2020; Giggins et al., 2013).

Cílem je naučení pacienta vědomého ovládní svalové kontrakce a relaxace nejdříve za pomoci přístroje a následně bez jeho využití (Argut et al., 2021).



Obrázek 3. Schéma snímání elektrické aktivity m. quadriceps femoris pomocí SEMG (Kim, H., Lee, & Kim, J., 2018)

2.2.1.1 *Využití EMG biofeedbacku ve fyzioterapii*

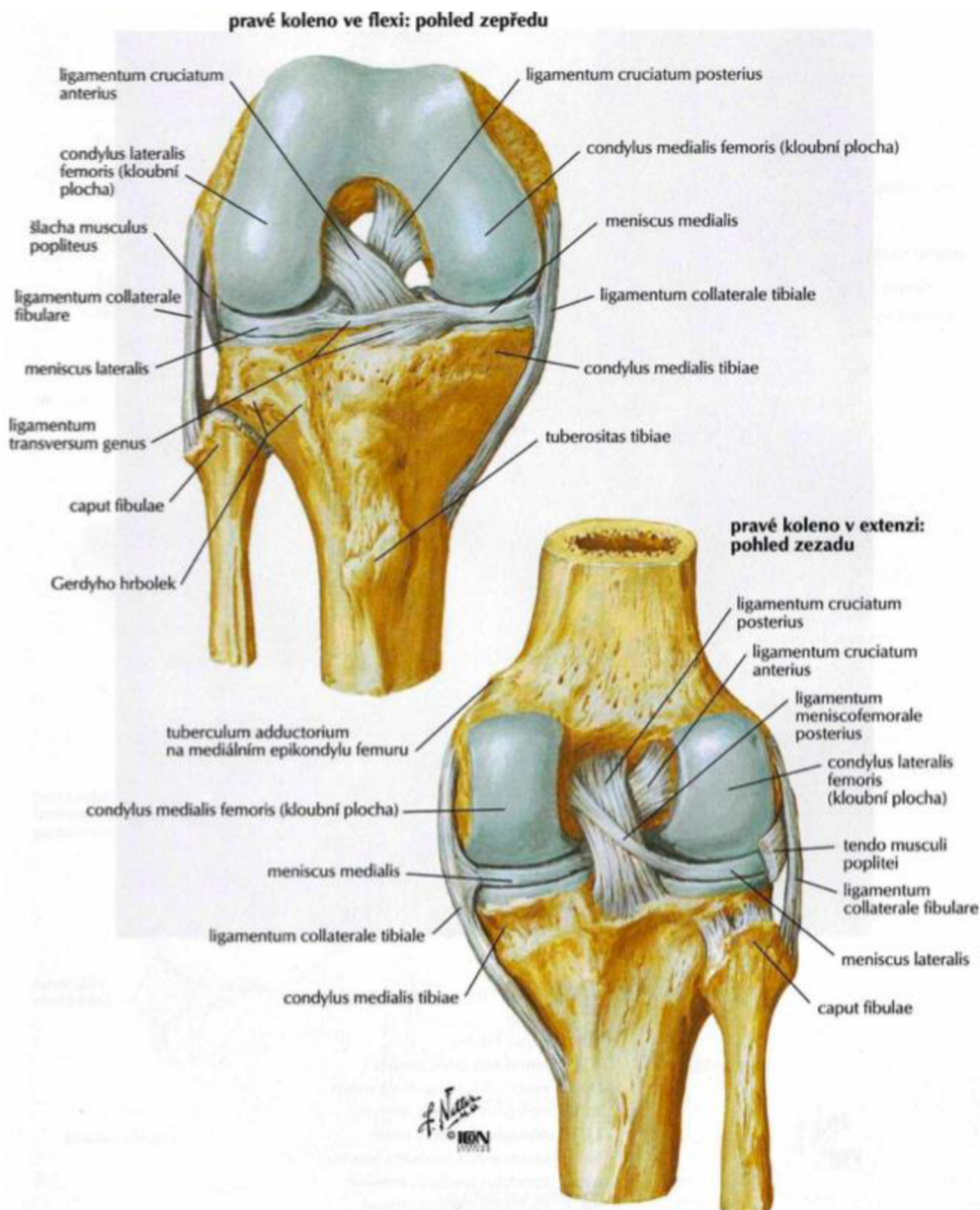
Ve fyzioterapii má myofeedback své využití zejména v oblasti nervosvalové reedukace, při nácviku relaxace nebo aktivace svalu (Argut et al., 2021). Podle Doležela (2020) hledáme jeho pomocí odpověď na otázku, zda sval pracuje či ne.

Terapeutické využití EMG biofeedbacku nalzáme v léčbě inkontinence moči i stolice, obstipace, tenzních bolestí hlavy, parézy nervus facialis, u pacientů po cévní mozkové příhodě, u poruch temporomandibulárního kloubu, patelofemorálních bolestí, jako součást pooperační léčby lézí menisků či předního zkříženého vazů a ke snížení svalového napětí (Šorfová, 2019).

Je důležité zdůraznit, že využití myofeedbacku je nejefektivnější, pokud je integrován do komplexní terapie jako metoda doplňková, která umožní pacientovi získat kontrolu nad svým tělem (Giggins et al., 2013).

2.3 Kineziologie kolenního kloubu

Kolenní kloub je považován za největší a nejsložitější kloub lidského těla. Jedná se o kloub složený, který je tvořen tibiofemorálním a patelofemorálním kloubem. Funkčně s ním souvisí i tibiofibulární kloub (Nordin & Frankel, 2012). V kolenním kloubu artikulují femur, tibia a patella. Mezi styčné plochy femuru a tibie jsou vloženy menisky z vazivové chrupavky. Menisky svým tvarem odpovídají kloubním plochám a vyrovnávají tak jejich inkogurenci. Rozlišujeme laterální a mediální meniskus. Laterální má kruhovitý tvar a svou zadní částí je spojen s m. popliteus. Díky této vazbě je pohyblivější oproti menisku mediálnímu. Ten je oválného tvaru, upíná se na přední i zadní interkondylární plochu a na část mediálního kolaterálního vazy. Z tohoto důvodu je méně pohyblivý a bývá častěji poškozen (Čihák, 2011; Dylevský, 2009).



Obrázek 4. Vazy kolenního kloubu (Netter, 2005).

Stabilizátory kolenního kloubu můžeme dělit z funkčního hlediska na statické a dynamické, z topografického na intraartikulární a extraartikulární (Ditmar, 2004). Podle Dylevského (2009) řadíme mezi statické stabilizátory tvar kloubních ploch, vazivový aparát, kloubní pouzdro a menisky. Ligamenta kloubního pouzdra se nachází na jeho přední, laterální i zadní straně. V přední části se nachází šlacha m. quadriceps femoris (m. QF), lig. patellae a retinaculum patellae. Po stranách kloubního pouzdra jsou lokalizována lig. collaterale mediale et laterale vedoucí od epicondylů femuru na tibií a caput fibulae. Zadní část kloubního pouzdra tvoří lig. popliteum obliquum et arcuatum. Intraartikulární vazy jsou považovány za nejsilnější stabilizátory kolenního kloubu. Od vnitřní plochy laterálního epicondylu femuru do areae intercondylaris anterior na tibií vede lig. cruciatum anterius (ACL). Lig. cruciatum posterius (PCL) jde od zevní plochy vnitřního epicondylu femuru do area intercondylaris posterior tibiae (Čihák, 2011; Nordin & Frankel, 2012).

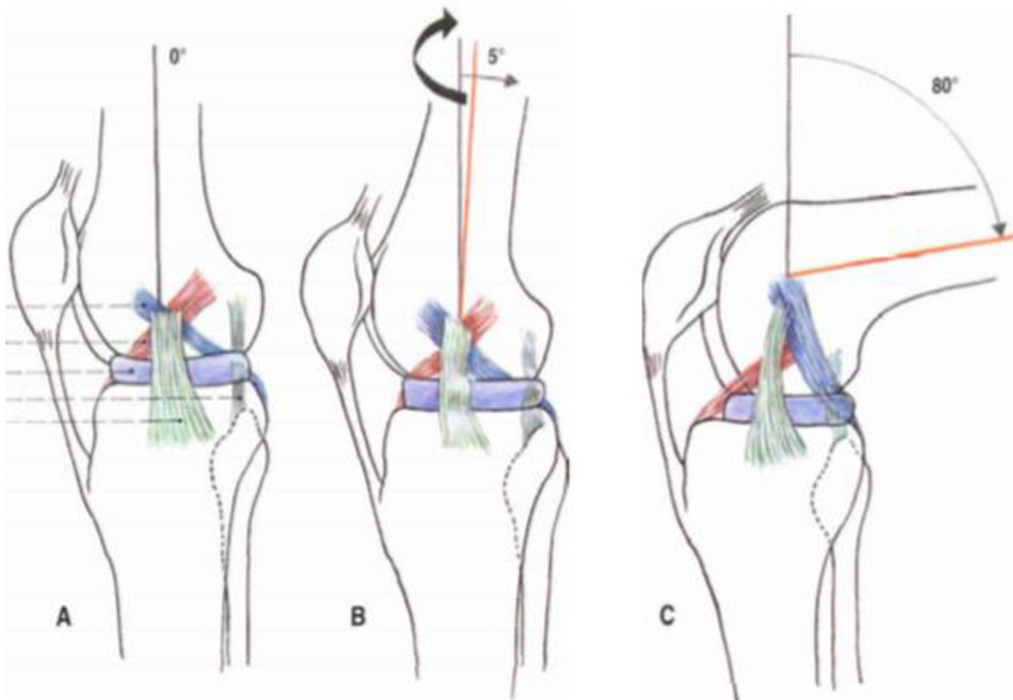
Mezi dynamické stabilizátory patří svaly působící svou silou na tento kloub. Podle lokalizace je lze rozdělit na přední (m. sartorius, m. quadriceps femoris) a zadní skupinu (m. biceps femoris, m. semitendinosus, m. semimembranosus, m. popliteus, m. gastrocnemius) (Dylevský, 2009). M. QF má čtyři hlavy – m. rectus femoris, m. vastus lateralis, medialis et intermedius. Mm. vasti plní důležitou stabilizační funkci kolenního kloubu a při jeho poraněních velmi rychle a snadno atrofuje a to zejména m. vastus medialis (Véle, 2006).

2.4 Biomechanika kolenního kloubu

Kolenní kloub je zodpovědný za zajištění mobility a zachování stability při dynamických i statických činnostech. Rovnováha mezi mobilitou a stabilitou je zajištěna interakcí mezi okolními kostmi, svaly, vazy a menisky. Zranění či změny kterékoliv z těchto komponent mohou změnit biomechaniku kolenního kloubu (Hassebrock et al., 2020).

Základními pohyby v kolenním kloubu jsou flexe a extenze. Anatomické uspořádání kloubních ploch, vazů a menisků přidávají k základní flexi a extenzi i pohyb translační a rotační. Samotná flexe a extenze v kolenním kloubu je komplexním pohybem s poměrně složitým průběhem. Prvních pět stupňů pohybu do flexe začíná rotací, při které se tibiie točí směrem dovnitř. Při této rotaci dochází k uvolnění LCA, a proto jej označujeme jako „odemknutí kolene“. Rotace v menší míře doprovází flexi v kolenním kloubu zhruba až do 30°. Následně je flexe uskutečňována pomocí valivého pohybu odehrávajícího se v meniskofemorálních kloubech. Femur se valí po plochách tvořených tibií a menisky. Poslední komponentou pohybu je posuvný

pohyb dokončující flexi. Menisky mění svůj tvar a posunují se po tibií směrem dorzálně. Patela při flexi klouže distálně (Čihák, 2011; Hassebrock et al., 2020).



Obrázek 5. Schéma postavení zkřížených a kolaterálních vazů během pohybu kolenního kloubu (Čihák, 2011).

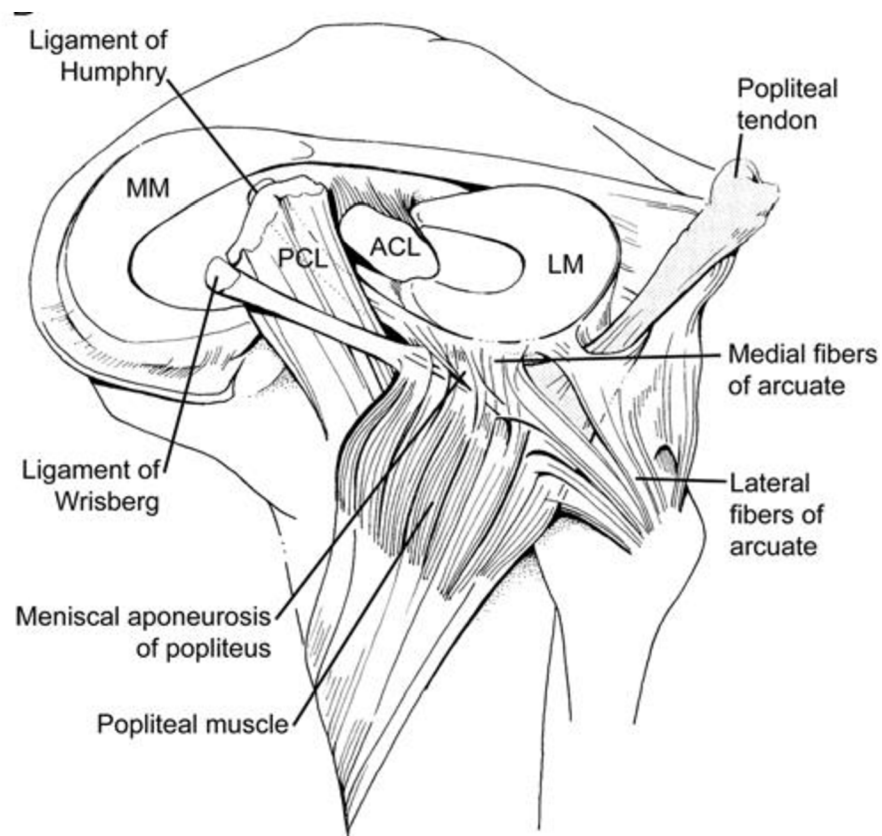
Tyto pohyby probíhají i při extenzi, pouze v opačném sledu. Extenze je iniciována posuvným pohybem anteriorně, následuje valivý pohyb femuru po kondylech a rotace tibie zevně ukončuje pohyb. Konečný stav, kdy je koleno v plné extenzi se nazývá „uzamknuté koleno“. Kolaterální vazy i vazivové útvary na zadní straně kloubu jsou plně napjaty. Femur, menisky a tibie na sebe vzájemně pevně naléhají. Během extenze je i pohyb pately opačný, pohybuje se tedy proximálně (Čihák, 2011).

Zevní i vnitřní rotace v kolenním kloubu probíhají v meniskotibiálním skloubení a jsou možné pouze při současné flexi. Rozsah pohybu do vnitřní rotace je 10 °, do zevní 30-40 °. Pohyb není výrazně ovlivněn anatomickým tvarem kloubu, záleží spíše na stupni flexe a průběhu obou zkřížených vazů. Přední zkřížený vaz bývá také označován za primární stabilizátor vnitřní rotace bérce a tato jeho stabilizační funkce je určena jeho šikmým průběhem ve frontální rovině (Kolář et. al., 2020).

2.5 Přední zkřížený vaz (ligamentum cruciatum anterius, ACL)

Přední zkřížený vaz je intraartikulární extrasynoviální struktura složená z kolagenních vláken I. a III. typu, které tvoří subfascikuly obalené endotenoniem. Subfascikuly se skládají do fascikulů obalených epitenoniem. Tyto struktury tvoří přední zkřížený vaz, který je obalen paratenoniem a kryt synoviální řasou (Hartl & Štipčák, 2010; Irarrázaval, Albers, Chao, & Fu, 2016).

Ontogeneze ACL začíná během 8. týdne embryonálního vývoje. Kolem 16. týdne se začíná objevovat rozlišení vazů na dva svazky. ACL vzniká kondenzací ventrální části fetálního blastomu a s vývojem interkondilárního prostoru postupně migruje posteriorně. Po počáteční formaci ACL nedochází po zbytek vývoje plodu k výraznějším organizačním nebo kompozičním změnám (Hartl & Štipčák, 2010; Irarrázaval et al., 2016).



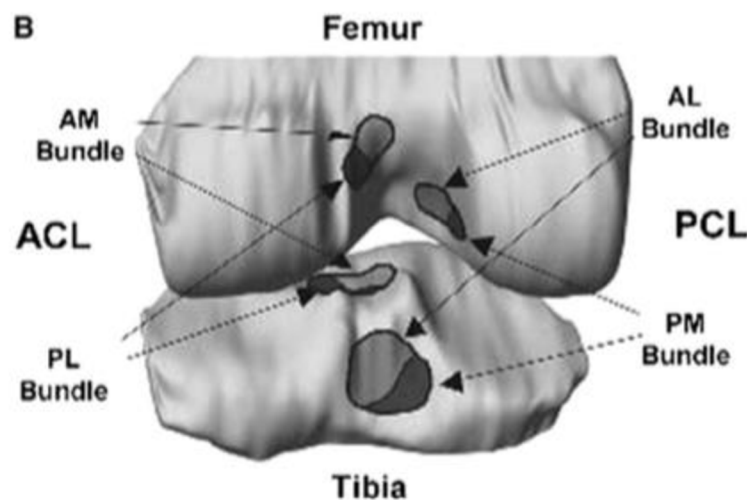
Obrázek 7. Intraartikulární struktury kolenního kloubu (Flandry & Hommel, 2011).

ACL začíná na vnitřní ploše zevního kondylu femuru, probíhá šikmo intraartikulárním prostorem a upíná se do přední interkondylární plochy tibie (Čihák, 2011). Za fyziologických podmínek je LCA 22 až 41 mm dlouhý a 7 až 12 mm široký. Délka ACL závisí na poloze kolenního

kloubu, nejkratší je při flektovaném kolenu do 90° a nejdelší v plné extenzi (Pauček, Smékal, & Holibka, 2014; Zantop, Petersen, Sekiya, Musahl, & Fu, 2006).

Tvar i struktura ACL je poměrně složitá a zároveň se mění podle postavení kolenního kloubu. Vlákná ACL jsou stočena do spirály. Toto jejich uspořádání je dáno orientací kostěných struktur, na které se upíná. Podle Girgise (1975) je ACL dělen na dva funkční svazky, anteriomedialní (AM) a posteriolaterální (PL). Podle tohoto popisu platí obecná shoda o tom, že je ACL složen právě ze dvou svazků. Hassebrock et al. (2020) upozorňují na existenci výjimek. Udávají, že asi 26 % ze všech ACL je tvořeno pouze jedním svazkem a na druhou stranu existují i ACL, která obsahují svazek třetí, tzv. intermediální.

Svazky jsou pojmenovány podle místa jejich úponu na tibia. AM svazek začíná více ventrálně a proximálně a na tibia se upíná do anteriomedialní části. Je silnějším a delším svazkem. Jeho přibližná délka činí 38 mm. PL je kratším a slabším svazkem začínajícím posterodistálně na femuru a upínajícím se posterolaterálně na tibia. Jeho délka je 17,8 mm (Irrázaval et al., 2016).



Obrázek 6. Místa inserce ACL a PCL na femur a tibia (Siegel, Vandenakker-Albanese, & Siegel, 2012).

2.5.1 Nervové a cévní zásobení

ACL je inervováno z nervus articularis posterior, který vychází z nervus tibialis ve fossa poplitea, obkružuje arteria et vena poplitea a prostupuje zadní částí kloubního pouzdra do intrartikulárního prostoru, kde vytváří popliteální plexus. Jeho vlákna jsou uložena mezi fascikuly ACL (Hart & Štipčák, 2010).

V morfologické stavbě ACL byla identifikována řada mechanoreceptorů, proprioreceptorů a volných nervových zakončení. Udává se, že 1-2 % hmotnosti ACL je tvořena proprioreceptory.

Společně s popliteálním plexem se tyto receptory podílejí na proprioreceptivní kontrole a stupni tonu ve svalech v okolí kolenního kloubu. ACL má tak významnou roli ve vnímání propriorecepce a kinestezie kolenního kloubu, která je zásadní pro adekvátní reakci svalů při ochranné stabilizaci kolenního kloubu. Proto při lézích ACL dochází k výraznému zhoršení vnímání propriorecepce z kolenního kloubu a pacienti vykazují sníženou stabilitu zejména při stožení na jedné dolní končetině (Hart & Štipčák, 2010; Markatos, Kasetas, Lallios, Korres, & Efstathopoulos, 2013; Šingliarová, 2012). Podle Smékala et al. (2006) nedochází po rekonstrukci ACL ke zlepšení této vlastnosti, avšak pomocí adekvátního senzomotorického tréninku lze dosáhnout výrazného zlepšení.

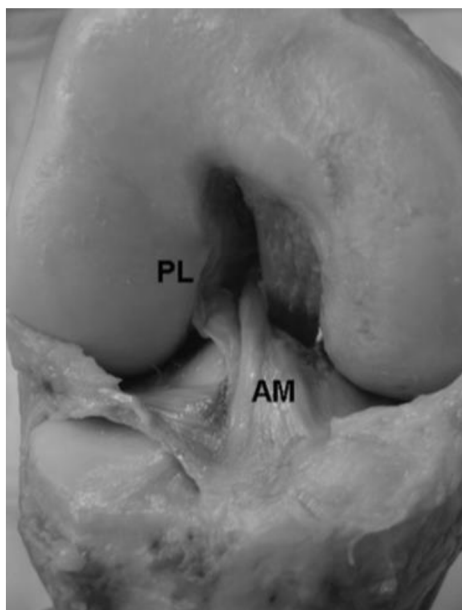
Primární cévní zásobení ACL zajišťují větve arteria poplitea, která uvnitř kloubu tvoří plexus periligamentosus, který vysílá jednotlivé větve pro zásobení intraartikulárních měkkých tkání. Proximální část vazy je zásobena z arteria genicularis media a jeho distální část z a. genicularis inferior lateralis. Pokud dojde k poranění ACL, plexus periligamentosus je zdrojem hemartros (Flandry & Hommel, 2011; Hart & Štipčák, 2010; Irarrázaval et al., 2016).

2.5.2 Biomechanika ACL

ACL je jedním ze zásadních faktorů fyziologické biomechaniky kolene. Plní zásadní roli v rámci udržení anteroposteriorní stability a podle Paučka, Smékala, & Holibky (2014) zajišťuje až 85 % z celkové stability kolenního kloubu. Jeho hlavní úlohou je zamezit ventrálnímu pohybu tibie a dorzálnímu pohybu femuru. Dále se významně uplatňuje při udržování rotační stability kolenního kloubu.

Oba svazky ACL se podílejí na stabilizační funkci, avšak každý z nich se více uplatňuje v jiném stupni flexe v kolenním kloubu a během pohybu tak dochází ke změně orientace, vzájemné polohy, délky a stupně napětí v AM i PL svazku. Pokud je koleno v extenzi, svazky jsou vůči sobě orientovány paralelně. Při převedení kolene do flexe se femorální úpon PL svazku posouvá více ventrálně a superiorně, úpon AM svazku posteriorně a inferiorně a svazky se spirálovitě otáčejí a nabalují se na sebe, čímž se zvyšuje jejich napětí. AM svazek se uplatňuje primárně proti přední translaci tibie a je pevnější během extenze kolenního kloubu. PL svazek stabilizuje kolenní kloub zejména proti rotačním pohybům a jeho pevnost je vyšší během flexe. PL svazek se během flexe zkracuje až o 32 % délky a rozšiřuje, zatímco AM svazek se napíná a prodlužuje se až o 12 % své délky (Flandry & Hommel, 2011; Hart & Štipčák, 2010; Hassebrock et al., 2020; Pauček et al. 2014; Petersen & Zantop, 2007; Prodromos, 2008).

Musíme brát v úvahu, že ACL funguje v celém systému struktur, z nichž neméně důležité jsou menisky, kloubní povrchy, ostatní vazy, kloubní pouzdro a svaly v okolí kloubu (Hart & Štipčák, 2010).



Obrázek 8. AM a PL svazek ACL (Petersen & Zantop, 2006)

2.5.3 Ruptura ACL

Poranění ACL patří mezi nejčastější traumata vazivového aparátu kolenního kloubu. Podle Dobeše & Pátkové (2015) je incidence lézí předního zkříženého vazy v tuzemsku mezi 3000-4000 případy za rok. Podle Ehlerse, Curleye, Facklera, Minhasa, Rodrigueze, Paska, & Changa (2021) je celosvětově evidováno více než 2 miliony lézí za rok. Nejčastěji k ruptuře ACL dochází u mladých aktivních jedinců a lze ji považovat za typický sportovní úraz. Ve Spojených státech amerických, evropských zemích a Skandinávii tvoří sportovní úrazy 58 % ze všech ruptur. Dominuje zejména u kontaktních sportů, např. volejbalu, fotbalu, basketbalu, ale i lyžování. Toto poranění může zanechat dlouhodobé negativní fyzické i psychické následky (Bliss, 2017; Filbay & Grindem, 2019; Prodromos, 2008; Smékal et al., 2006).

Podle Paučka et al. (2014) rozlišujeme poranění LCA na základě mechanismu úrazu do tří základních skupin. První skupinu tvoří poranění z extrémní rotace a abdukce s hyperextenzí, druhou skupinou jsou poranění vzniklá působením přímé síly na tibií, kdy dochází k její dislokaci a poslední skupinou jsou úrazy spojené s vnitřní rotací tibie v plné extenzi kolenního kloubu. Podle Ditmara (2004) vzniká největší množství izolovaných lézí ACL nepřímým mechanismem, kdy dochází k vnitřní rotaci bérce během extenze kolenního kloubu. Poranění ACL je ze 75 % případů doprovázeno hemartros a otokem, z 30 % slyšitelným prasknutím

tzv. „pop“ fenoménem, neschopností došlápnout plnou vahou na poraněnou dolní končetinu a pocitem nestability při zatížení, tzv. „giving out“ fenoménem (Dungl & kol., 2014; Hart & Štipčák, 2010).

Léze ACL způsobuje změny na dvou hlavních úrovních, mechanické a proprioreceptivní. Mechanické změny se projevují zvětšením ROM v kolenním kloubu, který vede ke zvýšenému napětí okolních tkání. Dochází k narušení aktivní stabilizace kloubu a k zrychlení progresu rozvoje degenerativních změn. Narušení proprioreceptivní funkce má za výsledek zhoršení dynamické stabilizace kolenního kloubu a zhoršené vnímání polohocitu (Honová & Procházka, 2015; Smékal et al. 2006).

ACL však často není jedinou poraněnou strukturou kolenního kloubu. Velmi často dochází ke sdruženým traumatům měkkého kolene. Za tzv. „nešťastnou triádu“ je označováno poranění ACL, mediálního menisku společně s mediálním kolaterálním vazem (Dungl & kol., 2014).

Jelikož se jedná o velmi časté poranění je věnována pozornost prevenci a rizikovým faktorům vedoucím k narušení struktury ACL. Rizikové faktory léze ACL lze rozdělit na vnitřní a vnější. Mezi vnitřní řadíme anatomickou stavbu, svalovou sílu a koordinaci. Mezi vnější faktory patří používání ortézy, charakter povrchu a obuvi, vlivy počasí a celkovou kondici jedince. Dále rizikové faktory lze dělit na anatomické, hormonální, neuromuskulární, genetické a vlivy prostředí (Prodromos, 2008).

U velkého množství pacientů po náhradě ACL přetrvávají potíže s kolenním kloubem. Z tohoto důvodu, je důležité věnovat zvýšenou pozornost faktorům, které se podílejí na vzniku obtíží, ale jsou ovlivnitelné (Filbay & Grindem, 2019).

Cílem léčby jedinců s rupturou ACL je obnovit funkci kolenního kloubu, zabránit dalšímu poranění, snížit riziko rozvoje osteoartrózy, zlepšit celkovou kvalitu života pacienta společně s věnováním pozornosti psychickému stavu pacienta, který by mohl negativně ovlivnit míru spolupráce a celkové úspěšnosti rekonvalescence (Filbay & Grindem, 2019).

2.5.3.1 Diagnostika ruptury ACL

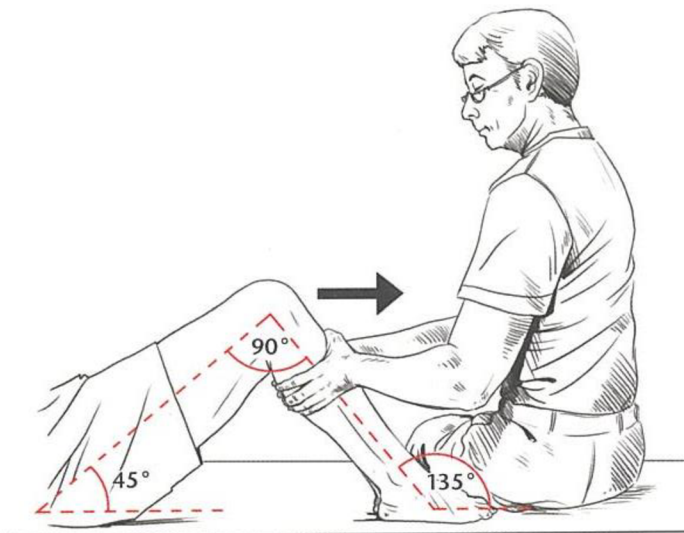
Diagnostika by měla začínat kompletní a pečlivě odebranou anamnézou. Zaměřujeme se na počáteční symptomy, mechanismus úrazu, časový odstup od úrazu, pozdní následky a předchozí poranění či operační výkony (Dungl & kol., 2014).

Vyšetření pacienta by mělo proběhnout bezprostředně po úrazu před nástupem otoku, bolesti a reflexního stahu svalstva. Pokud vyšetření neproběhne, doporučuje se vyčkat na odeznění akutního stádia, jelikož testy mohou být falešně negativní z důvodu ochranného spasmu svalů a přítomnosti otoku. Vyšetření standardně začíná aspekci, při které hodnotíme postavení končetiny, tvar kolenního kloubu, zabarvení kůže, chůzi, stoj a otok. Po aspekčním

následuje palpační vyšetření, které začínáme od zdravé končetiny. Hodnotíme aktivní i pasivní rozsah pohybu, otok, hypotrofii svalstva a periartikulární bolestivost. Vždy by mělo být vyšetřeno patelofemorální skloubení, kvůli možnému poranění retinakula pately (Hart & Štipčák, 2010).

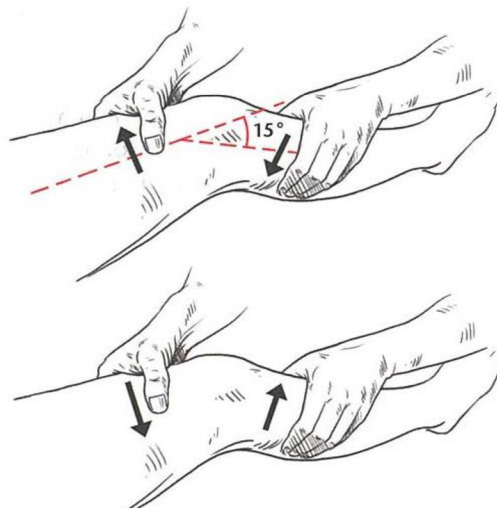
Dále k určení diagnózy ruptury ACL využíváme klinické testy. V praxi je nejčastěji využíván Přední zásuvkový test, Lachmanův test a Pivot shift test. Pacient by měl být při provádění testu relaxován. Stupeň laxicity je hodnocen rozsahem posunu v porovnání s druhou končetinou (Hart & Štipčák, 2010; Kolář et al., 2020).

Předním zásuvkovým testem vyšetřujeme přední posun tibie oproti femuru. Pacient leží na zádech a koleno má flektované do 90° v neutrální rotaci bérce. Terapeut lehce přisedne a zafixuje špičku nohy a oběma rukama provede ventrální posun tibie. Tento test je zaměřený především na AM svazek ACL. Zvýšení posunu oproti neporaněné končetině svědčí o lézi ACL (Hart & Štipčák, 2010; Kolář et al., 2020).



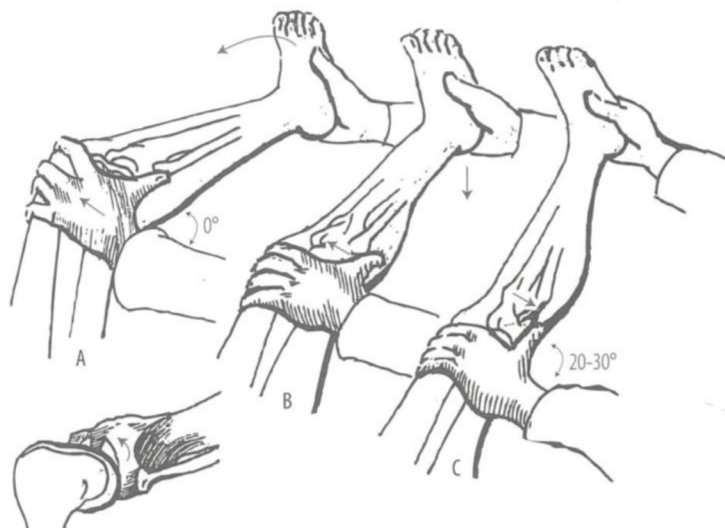
Obrázek 9. Přední zásuvkový test (Kolář et al., 2020).

Lachmanův test provádíme opět v poloze na zádech. Podle Harta & Štipčáka (2010) je koleno flektováno do 30° , podle Koláře et al. (2020) do 15° . Terapeut umístí jednu horní končetinu zezadu na tibií a palec přiloží z přední strany na tuberculum tibiae. Druhou horní končetinou uchopí distální femur. Horní konec tibie se snaží vysunout ventrálně oproti kondylům femuru. Při pozitivě testu vyvoláme zásuvkový fenomén, který je ukončen v maximálním vysunutí měkkým, plynulým odporem. Hodnotíme charakter konečného bodu translace, tzv. „doraz“. Absence pevného dorazu je indikátorem insuficience ACL (Hart & Štipčák, 2010; Kolář et al., 2020; LaBella, Henrikus, & Hewett, 2014). Podle Koláře (2020) je Lachmanův test nejspolehlivější a nejvhodnější při akutním poranění.



Obrázek 10. Lachmanův test (Kolář et al., 2020).

Při Pivot shift testu leží pacient na zádech. Terapeut uchopí chodidlo pacienta a současně s vnitřní rotací a abdukcí provádí extenzi kolenního kloubu. Pivot shift test hodnotí rotační složku instability. Pozitivita testu se projeví ventrální subluxací laterálního konce tibie proti femuru (Hart & Štipčák, 2010; Kolář et al., 2020).



Obrázek 11. Pivot shift test (Hart & Štipčák, 2010).

Mezi základní zobrazovací metody využívané v diagnostice ruptury ACL patří magnetická rezonance a zhotovení RTG snímku. Magnetická rezonance je indikována vždy při podezření na rupturu ACL a umožňuje specifickou diagnostiku, jelikož umožňuje zřetelné zobrazení intraartikulárních struktur a detekuje i nevýrazné změny (Pauček et al., 2014). RTG snímek

umožňuje vyloučení zlomenin, zobrazení zúžení kloubní štěrbiny nebo subchondrální projasnění. Často využívanou diagnostickou metodou je artroskopie. Upřesní rozsah a lokalizaci ruptury ACL a zároveň odhalí přidružená poranění nitrokloubních struktur (Dungl & kol., 2014, Hart & Štipčák, 2010; Pauček et al., 2014).

2.5.4 Rekonstrukce ACL

Rekonstrukce ACL má za cíl obnovit fyziologickou kinematiku a stabilitu kolenního kloubu, zároveň předejít degenerativním změnám a dosáhnout stejného stupně aktivity, jako před zraněním (Ehlers et al., 2021; Freedman, 2003).

Rupturu ACL lze řešit operačním nebo konzervativním přístupem. Volba mezi konzervativní a operační léčbou závisí na stupni aktivity, přidružených poranění menisků a dalších vazů, stupni instability kolenního kloubu, motivaci pacienta a stupni osteoartrózy. Zároveň je důležité zvážit životní styl, zaměstnání, věk a úroveň sportovní aktivity pacienta (Dungl & kol., 2014; Hart & Štipčák, 2010; Smékal et al., 2006).

Konzervativní léčba je méně častá a spočívá ve využívání funkční ortézy podporující stabilitu kolenního kloubu v kombinaci s cíleným neuromuskulárním tréninkem. Konzervativní terapii doprovází poměrně vysoké množství rizik. V řadě případů dochází k rozvoji chronické instability kolenního kloubu, posttraumatické osteoartrózy a oslabení svalů v okolí kloubu (Dungl & kol., 2014; Smékal et al., 2006).

Operační léčba je indikována v případě, kdy poranění limituje pacienta ve výkonu každodenních činností, v participaci na sportovních aktivitách nebo v případech, kdy zároveň došlo k poranění menisků nebo dalších ligament kolenního kloubu. Dále záleží na frekvenci subluxací kolena, tzv. „giwing away“ fenoménu, protože opakované subluxace vedou k degeneraci chrupavek, menisků a rozvoji osteoartrózy. Časná náhrada ACL snižuje riziko poranění dalších struktur, hlavně menisků (Dungl & kol., 2014; Hart & Štipčák, 2010; LaBella, Hennrikus, & Hewett, 2014). Operační intervence je považována za „zlatý standard“ léčby. Rekonstrukce se provádí artroskopicky technikou intraartikulární rekonstrukce a spočívá v náhradě poškozeného vazů allogenním, autogenním nebo syntetickým štěpem. Nejčastěji jsou využívány štěpy z lig. patellae nebo hamstringů, méně často jsou voleny štěpy z m. gracilis, iliotibiálního traktu nebo šlachy m. quadriceps femoris. Nejčastěji prováděným typem operace je bone-tendon-bone (BTB). Odebírá se štěp ze střední části ligamentum patellae s kostním blokem na kraniálním i kaudálním konci. Štěp je upevněn pomocí šroubů do kostního femorálního a tibiálního tunelu, do místa původní inserce ACL. Další možností je odebrání štěpu

z hamstringů, konkrétně ze šlachy m. semitendinosus a m. gracilis, proto označení ST-G plastika (Hónová, 2013; Krause, 2018; Pauček et al., 2014; Pauček et al., 2015).

Operační léčba se snaží o co nejpřesnější obnovu anatomie i funkce ACL. AM i PL svazek hraje nezastupitelnou roli v biomechanice kolenního kloubu, pouze jeden ze svazků není schopen plně nahradit funkci celého intaktního ACL. Funkce AM svazku ve flexi v kolenním kloubu je blízka funkci ACL, ale při extenzi není schopen adekvátní kontroly translace a rotace, jelikož se při tomto pohybu dominantně uplatňuje PL svazek (Dungl & kol., 2014; Hart & Štipčák, 2010)

Primárně jsou využívány dvě metody rekonstrukce, single-bundle (SB) neboli jednosvazková rekonstrukce a double-bundle (DB) neboli dvousvazková rekonstrukce. SB metoda je artroskopicky provedená náhrada ACL, při níž je snaha zejména o náhradu AM svazku. Tibiální a femorální tunel je umístěn mezi anatomickými úpony AM a PL svazku. Po SB rekonstrukci ACL nedochází k dokonalému obnovení kinematiky kolenního kloubu. Výsledkem operace je úspěšné obnovení anteroposteriorní stability, avšak rotační stability, kterou při fyziologickém stavu zachovává zejména PL svazek, není plně dosaženo. Z tohoto důvodu vznikla DB metoda, při které je snaha o anatomickou rekonstrukci obou svazků ACL se dvěma izolovanými femorálními a tibiálními kostními tunely (Dungl & kol., 2014; Yagi & kol., 2007).

2.5.4.1 *Reparační fáze štěpu*

Budoucí mechanické vlastnosti náhrady ACL záleží na procesu remodelace a vhojení štěpu do kosti. Tento proces je ovlivňován typem použitého štěpu, metodou fixace, počátečním stupeň napětí a umístěním štěpu, kvalitou kosti a imobilizací po operaci (Smékal et al., 2014).

Reparační fáze štěpu po provedené náhradě ACL lze rozdělit na revaskularizaci, resynovializaci a výslednou remodelaci. Štěp je nejpevnější hned první den po rekonstrukci. V této době není cévně zásoben a není pokryt synoviálními buňkami, a proto během prvních týdnů po rekonstrukci slábne a nekrotizuje. Do 4. až 6. týdne po operaci dochází k avaskulární nekróze štěpu. Poté následuje proliferační proces revaskularizace a resynovializace, během kterého dochází k vrůstání synoviálních cév do struktury grafu, staré buňky jsou nahrazovány novými a štěp se začíná přeměňovat na tkáň připomínající svou strukturou původní ACL. V této fázi dochází ke změnám kolagenní struktury štěpu, a proto je nezbytné jeho optimální zatížení. V období od 5. do 12. týdne dochází k proliferaci štěpu. V tomto období je nejvyšší stupeň buněčné aktivity a dochází k největším změnám v extracelulární matrix. To má za následek nejméně příznivé mechanické vlastnosti štěpu z celého procesu hojení. Období 6. až 8. týdne po operaci je považováno za nejrizikovější z hlediska poškození štěpu. Kompletní remodelace

se většinou odehrává do 12 měsíců po provedené rekonstrukci, dochází k ligamentizaci grafu, který se morfologicky i histologicky podobá původnímu intaktnímu vazů. K změnám ve štěpu však může docházet i několik let po náhradě. Pevné zhojení štěpu s kostními bločky v kostním tunelu trvá 4 až 6 týdnů a zhojení čistě šlachového štěpu trvá 8 až 12 týdnů. Pevnost fixace nám určuje možnost časně pooperační rehabilitace (Dungl & kol., 2014; Ge et al., 2015; Pauček et al., 2015; Smékal et al., 2014).

2.5.5 Rehabilitace po náhradě ACL

Následná rehabilitační péče je klíčová k obnovení funkce kolenního kloubu. Cílem rehabilitace je návrat pacienta k jeho běžnému životnímu stylu a do původní funkční úrovně. Rehabilitaci rozdělujeme do pěti fází a její průběh vždy závisí na indikaci lékaře, přidružených poraněních měkkých tkání kolenního kloubu, na operační metodě a typu použitého štěpu. V praxi je nejdůležitější řídit se doporučením operátora, aktuálním stavem a tolerancí zátěže pacienta. Nemělo by se zapomínat na sledování stavu kolenního kloubu po terapii, podle kterého upravujeme a přehodnocujeme využitě postupy a úroveň zátěže. Rehabilitační léčba je identická po DB i SB operační technice (Honová, 2013; Smékal et al., 2006).

2.5.5.1 I. fáze – předoperační

Tato fáze rehabilitace začíná samotným poškozením ACL a neměla by být opomíjena. V první fázi se zaměřujeme na edukaci pacienta o typu a průběhu operace, o správném stereotypu chůze s berlími a následném průběhu rehabilitace (Smékal et al., 2006).

Cílem tohoto období je připravení pacienta na operační výkon. To zahrnuje zachování plného rozsahu pohybu (range of motion, ROM) a to zejména plné extenze kolenního kloubu, zmenšení otoku, zhojení okolních měkkých tkání a obnovení neuromuskulární kontroly. Dbáme také na protažení zkrácených svalových skupin a posílení stehenního svalstva. Jako vhodná prevence bolesti a nitrokloubního krvácení slouží kombinace aplikace chladu s kompresní terapií. Jakmile odezní akutní poúrazová fáze je vhodné zařadit stabilizační cvičení a později i silový trénink s využitím izometrických cviků a cvičení v uzavřených kinematických řetězcích (closed kinetic chain, CKC) (Honová, 2013; Kolář et al., 2020).

2.5.5.2 II. fáze – časná pooperační

Druhá fáze začíná dokončením operace a trvá cca do 2. týdne po operaci. Jedná o nejdůležitější a nejdůležitější období celé rehabilitace a je důležité jí přizpůsobit veškeré denní činnosti.

Cílem této fáze je udržení plné extenze a do konce 2. týdne po operačním zákroku dosažení 90 ° flexe v kolenním kloubu. Dále se zaměřujeme na eliminaci pooperačního otoku, bolesti, na péči o okolní měkké tkáně a udržení svalové síly m. quadriceps femoris za pomoci izometrie a cvičení v CKC. Po odstranění stehů zahajujeme péči o jizvu. (Cavanaugh & Powers, 2017; Honová, 2013; Smékal et al., 2006).

V prvních dnech jsou k redukci bolesti a otoku využívány procedury negativní termoterapie (kryoterapie, ledové obklady), polohování dolní končetiny do elevace a z fyzikální terapie diadynamické proudy (DD) a jejich varianta LP. Dále zařazujeme měkké techniky na uvolnění měkkých tkání v okolí kloubu, mobilizaci pately a hlavičky fibuly. Zařazujeme aktivní cvičení aker, můžeme využívat prvky proprioreceptivní neuromuskulární facilitace (PNF), aplikovat motodlahu a přístrojovou či manuální lymfodrenáž. Za důležitou považujeme časnou vertikalizaci pacienta a nácvik správného stereotypu chůze, nejčastěji o dvou francouzských holích (Honová, 2013; Kolář et al., 2020; Smékal et al., 2006).

Nejčastěji bývá pacient 3. až 4. pooperační den propuštěn do domácího léčení. Z nemocničního prostředí by měl pacient odcházet poučen o péči o jizvu, mobilizaci pately, domácím cvičení a zvládat chůzi za pomoci dvou francouzských holí po rovině, do schodů i ze schodů. Na tuto fázi by měla přímo navazovat fáze ambulantní rehabilitační péče. (Honová, 2013; Kolář et al., 2020).

2.5.5.3 III. fáze – pooperační

Třetí fáze RHB se odehrává v rozmezí 3. až 5. týdne po výkonu. V této fázi pokračujeme se všemi metodami z fáze předchozí a postupně přidáváme zátěž povolenou operátérem. Je za potřeby vždy respektovat stále probíhající remodelaci štěpu, který je i nadále náchylný ke zranění. Dalšími vhodnými aktivitami, které lze zařadit do rehabilitačního plánu jsou stabilizační cvičení nejdříve v sedě, následně ve stoji a na labilních plochách, hydrokinezioterapie, jízda na rotopedu a postupný návrat k aktivitám denního života (activities of daily living, ADL) (Cavanaugh & Powers, 2017; Kolář et al., 2020).

Cílem třetí fáze rehabilitace je dosažení normálního stereotypu chůze, zvýšení svalové síly dynamických stabilizátorů kolenního kloubu a s tím související zlepšení celkové stability. ROM do flexe by na konci 4. týdne měl dosáhnout 120 ° (Honová, 2013; Kolář et al., 2020; Smékal et al., 2006).

2.5.5.4 VI. fáze – pozdní pooperační

Za čtvrtou fázi rehabilitace je považováno období mezi 6. až 8. týdnem po operaci. Rehabilitační plán se řídí stavem pacienta. Pokud rekonvalescence probíhá bez komplikací,

pokračujeme s metodami využívanými v předchozích fázích. Zařazujeme senzomotorický trénink na labilních plochách k obnovení propriorecepce. Ke cvičení v CKC přidáváme i otevřené kinematické řetězce (open kinetic chain OKC) a lze zařadit běh po měkkém povrchu. Pacient by se měl nadále vyvarovat prudkým změnám pohybu (Di Paolo, 2021; Kolář et al., 2020).

Pro posouzení vhodnosti dané aktivity pro pacienta se řídíme otokem, bolestivostí, subjektivním hodnocením aktivity pacientem nebo zhoršením koordinace. Dále zařazujeme plyometrický trénink, při kterém využíváme opakované střídání excentrické a koncentrické svalové kontrakce během rychlého pohybu.

V tomto období dochází k avaskularizaci štěpu, proto by nemělo docházet k přílišnému zvýšení intenzity. Stejně jako během celého rehabilitačního procesu je nutno respektovat stav pacienta a indikaci lékaře (Smékal et al., 2006).

Za hlavní cíl je považována obnova propriorecepce, zlepšení svalové kontroly a návrat původní svalové síly (Honová, 2013).

2.5.5.5 VI. fáze – pozdní pooperační

Cíl této fáze závisí na funkčním cíli pacienta, na klinickém obrazu a výsledku kineziologického rozboru. Tato fáze probíhá od dokončení 8. až 9. týdne po operaci, kdy je většinou ukončena ambulantní péče (Honová, 2013).

Soustředíme se na zvýšení svalové síly obou dolních končetin, návrat ke sportovní činnosti a postupně i ke kontaktním sportům. Po dobu jednoho roku po operaci je doporučováno užívání ortézy během sportovních aktivit. Podle Honové (2013) považujeme za kritéria pro návrat ke sportovním aktivitám období minimálně 9 měsíců od operace, sílu m. quadriceps femoris alespoň 85 % v porovnání se zdravou končetinou, plný ROM v kolenním kloubu a nepřítomnost otoku a bolesti.

2.5.6 Využití EMG myofeedbacku v rehabilitaci po náhradě ACL

Rehabilitační léčbu po rekonstrukci ACL lze doplnit o využití EMG myofeedbacku. Tato metoda funguje na principu zpětné biologické vazby a poskytuje pacientovi vizuální či sluchovou informaci ohledně aktivace svalu. Ke snímání elektrické aktivity využíváme povrchové elektrody umístěné na kůži nad hodnoceným svalem. Za pomoci EMG myofeedbacku jsme schopni převést informaci o svalové aktivitě na úroveň vědomí a pacient tak dokáže modulovat svalovou kontrakci kontrolou stupně aktivace a relaxace svalu. Převedené EMG hodnoty na nejčastěji vizuální nebo sluchové signály umožňují pacientovi kvantifikovat velikost svalové kontrakce a umožňují mu dosáhnout požadovaného cíle svalové aktivace (Argut et al., 2021; Queen et al., 2021).

Pacienti po náhradě ACL vykazují svalovou slabost, nerovnováhu mezi zatížením dolních končetin, asymetrii pohybových vzorů, neadekvátní proprioreceptci a neuromuskulární kontrolu (Queen et al., 2021). EMG myofeedback je využíván ke zvýšení svalové aktivity a dosažení plné svalové kontrakce. Umožňuje sledování průběhu svalové kontrakce a podává pacientovi zpětnou vazbu, kterou může využít jako substituci snížené funkce kloubních receptorů. Dále slouží k získání kontroly nad stupněm svalové aktivity nebo relaxace (Argut et al., 2021; Jeyanthi, Natesan, & Manivannan, 2014).

Po rekonstrukci ACL je velmi častou komplikací hypotrofie m. quadriceps femoris, zejména m. vastus medialis. M. QF plní funkci hlavního extenzoru a důležitého stabilizátoru kolenního kloubu. Je popsána vzájemná souvislost mezi svalovou silou m. QF a stabilitou kolenního kloubu. Z uvedeného plyne, že hypotrofie m. QF má negativní dopad na stabilitu kolenního kloubu. Zároveň je svalová síla extenzorového aparátu kolenního kloubu jedním z předpokladů obnovy fyziologické kinematiky, navrácení pacienta do původní funkční úrovně a obnovy normálního mechanismu chůze (Jeyanthi et al., 2014; Queen et al. 2021). Cviky na posílení m. QF jsou zařazovány do rehabilitačního programu hned od prvních pooperačních dnů. Pro pacienty v časně fázi rehabilitace však může být správné provedení cviků náročné, zejména z důvodu přítomnosti pooperačních bolestí, otoku a absence adekvátní proprioreceptivní informace. To může mít za následek dyskoordinaci zapojení svalů, neadekvátní aktivaci motorických jednotek a nedosažení plné kontrakce. Všechny zmíněné faktory mohou hrát roli v prodloužení doby potřebné pro obnovení svalové síly m. QF, a tedy celé RHB (Argut et al., 2021; Draper & Ballard, 1991).

Jeyanthi et al. provedli v roce 2014 studii porovnávající efekt klasické terapie zaměřené na posílení m. QF se stejným cvičebním programem doplněným o využití EMG biofeedbacku po rekonstrukci ACL. Studie se účastnilo 40 pacientů po totální ruptuře ACL, u kterých byla provedena chirurgická rekonstrukce. Pacienti byli náhodně rozděleni do dvou skupin po 20 probandech. Terapie probíhala po dobu 2 týdnů. U pacientů zařazených do skupiny s využitím EMG biofeedbacku byla rehabilitační péče doplněna o jednu terapii za pomoci zmíněné metody za den po dobu 5 dnů. K terapii byl využit přístroj Myomed 932 a pacientům byly aplikovány dvě povrchové elektrody na m. vastus medialis a dvě na m. vastus lateralis. Při dosažení určitého stupně kontrakce poskytoval přístroj akustickou a vizuální informaci, během které měli pacienti za úkol udržet izometrickou kontrakci m. QF po dobu 5 s, po které následovala 10 s dlouhá fáze relaxace. Během 1 sezení proběhlo 20 cyklů. Pacienti byli hodnoceni pomocí dotazníku Lysholm Knee Score 3. a 14. den od operace a byly zaznamenávány průměrné a maximální EMG hodnoty kontrakce m. vastus medialis a m. vastus lateralis. Závěr této studie ukazuje na značný pozitivní rozdíl mezi skupinami ve prospěch kontrolní

skupiny využívající EMG biofeedback. Dokazuje, že léčba s využitím EMG biofeedbacku vede ke zvýšení svalové síly m. QF po rekonstrukci ACL. Autoři uvádí, že pravidelné používání EMG biofeedbacku při posilování svalů významně zlepšuje rychlost funkční obnovy m. QF po rekonstrukci ACL.

Silkman & McKeon ve studii z roku 2010 zkoumali, zda je rehabilitace po úrazech kolenního kloubu efektivnější, pokud je doplněna o EMG biofeedback. Zaměřili se na obnovu svalové síly m. QF a funkci kolenního kloubu. Porovnali čtyři randomizované studie. Dvě z těchto studií od autorů Kirnap, Calis, Turgut, Halici, & Tuncel (2005) a Ng, Zang, & Li (2006) prokázaly zlepšení aktivace a funkce m. QF, pokud byl do konvenční terapie zařazen EMG myofeedback. Dvě zbylé studie autorů Dursun, N., Dursun, E., & Kilic (2001) a Yip & Ng (2006) neprokázaly rozdíly mezi skupinou využívající EMG myofeedback a skupinou se samostatnou konvenční terapií. Došli k závěru, že terapie doplněná o EMG myofeedback může mít pozitivní vliv na aktivaci m. QF a funkci kolenního kloubu u pacientů po poranění kolene, ale upozorňují na existenci jen malého množství studií dokazující efektivitu této metody.

Argut et al. publikovali v roce 2021 systematický přehled efektivitu využívání EMG biofeedbacku v léčbě po ortopedických operacích kolenního kloubu. Většina z 8 zařazených studií dospěla k závěru, že terapie doplněná o EMG biofeedback byla účinnější v porovnání s domácím cvičením, konvenční rehabilitační terapií nebo terapií doplněnou o elektrickou stimulaci v rámci zlepšení síly a aktivace m. QF. Zároveň došli k závěru, že EMG biofeedback má pozitivní vliv na obnovu mechanismu chůze. Dvě z porovnávaných studií také uvádí pozitivní vliv na zvýšení ROM v kolenním kloubu. Závěr tohoto systematického přehledu říká, že EMG biofeedback zařazený do rehabilitační péče po ortopedických operacích kolenního kloubu má pozitivní efekt na zvýšení svalové síly m. QF a zlepšení funkce kolenního kloubu, avšak nebyl prokázán dopad na ovlivnění bolesti či zlepšení ROM.

Christenell et al. zkoumali v roce 2012 účinnost EMG biofeedbacku po rekonstrukci ACL. Do studie bylo zařazeno 16 pacientů po artroskopické rekonstrukci ACL, kteří byli rozděleni do dvou skupin. Obě skupiny absolvovaly konvenční fyzioterapii, ale intervenční skupiny byla terapie doplněna o EMG biofeedback. Proběhlo 16 sezení během 6 týdnů a v 1., 2., 4. a 6. týdnu proběhlo hodnocení ROM v kolenním kloubu, High Heel Distance testu, EMG hodnot m. vastus medialis, bolesti pomocí standardizovaných škál a otoku. Terapie spočívala v nácviu fyziologického zapojení m. vastus medialis obliquus při jeho izometrické kontrakci v sedě a jeho aktivaci při stoji na jedné dolní končetině. V rámci terapie byl využit přístroj Myotrainer, který transformoval EMG signály snímané z elektrod umístěných na m. vastus medialis na akustickou a vizuální zpětnou vazbu ve formě grafu odrážející sílu kontrakce. Významné rozdíly byly sledovány ve skupině s využitím EMG biofeedbacku v rámci lepší aktivace

m. vastus medialis ve 2. a 6. týdnu, avšak nebyly zjištěny žádné významné rozdíly mezi skupinami v hodnocení funkce kolenního kloubu, otoku ani bolesti. Autoři dospěli k závěru, že EMG biofeedback je jednoduchým, levným a cenným doplňkem ke konvenční terapii, který má pozitivní vliv na rychlejší znovuoobnovení svalové síly extenzorového aparátu kolenního kloubu v časně fázi rehabilitace.

Draper a kol. zkoumali účinnost EMG biofeedbacku po rekonstrukci ACL ve 2 studiích v letech 1990 a 1991. Studie z roku 1990 sleduje obnovení funkce m. QF za využití EMG biofeedbacku po rekonstrukci ACL. V této studii bylo 22 pacientů rozděleno do dvou skupin. V první skupině zahrnovala terapie cvičební program zaměřený na svalovou sílu m. QF v kombinaci s EMG biofeedbackem. Přístroj pacientům podával akustickou i vizuální informaci při překročení nastavené EMG hodnoty aktivace svalu. Terapie v druhé skupině byla sestavena pouze ze cvičebního programu. Výsledky studie prokazují, že pravidelné zařazení EMG biofeedbacku do terapie zvyšuje rychlost funkční obnovy m. QF po rekonstrukci ACL. Autoři dále uvádí, že pravidelné začlenění EMG biofeedbacku do cvičebního programu bylo pro pacienty vykazující známky špatného ovládní m. QF nebo nedosahující maximální kontrakce svalu výhodné a velmi účinné. Pacienti udávali schopnost lepšího uvědomění pohybu a správnosti provedení cviků při cvičení s využitím EMG biofeedbacku.

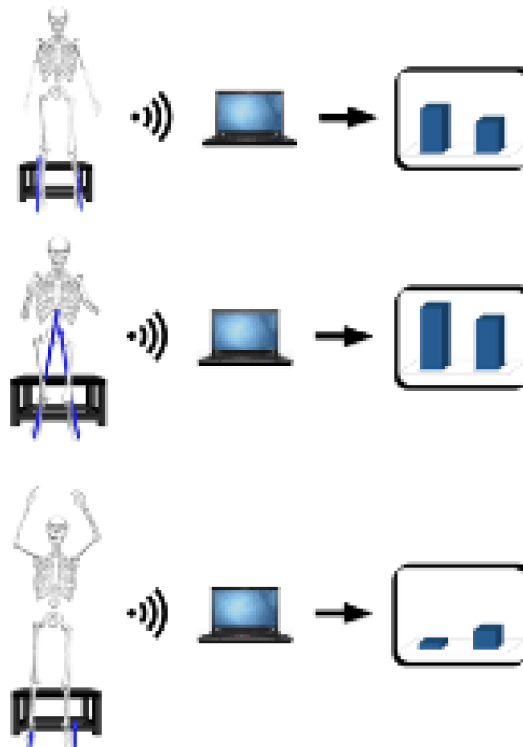
Ve studii z roku 1991 byla porovnávána efektivita zařazení EMG biofeedbacku do terapie po rekonstrukci ACL v porovnání s elektrogymnastikou. Studie se zúčastnilo 30 pacientů rozdělených do dvou skupin. V jedné skupině byla terapie doplněna o EMG biofeedback a v druhé o elektrogymnastiku na m. QF. Terapie se zařazením EMG biofeedbacku probíhala ve formě snímání elektrické aktivity z m. QF pomocí povrchových elektrod. Během doby, kdy měli pacienti udržet kontrakci jim přístroj poskytoval zvukový signál, po jeho odeznění následovala fáze relaxace. Závěr této studie říká, že EMG biofeedback byl účinnější v rámci obnovy svalové síly m. QF. V obnově ROM v kolenním kloubu nebyly mezi skupinami významné rozdíly.

Další oblastí, ve které byla sledována efektivita EMG biofeedbacku je prevence samotné ruptury nebo reruptury ACL. Podle Harta & Štipčáka (2010) dojde během 5 let po plastice k opětovnému poranění ACL až u 12 % pacientů. Riziko reruptury je nižší u jedinců, kteří se neúčastní sportů, při nichž dochází k častým změnám směru pohybu a otáčení, u osob, které dokončili celou rehabilitační léčbu a splňují funkční kritéria pro návrat k vykonávání každodenních činností a sportu a u pacientů, kteří se navrátí ke sportovní zátěži po uplynutí 9 měsíců od operace (Filbay & Grindem, 2019). Mezi ovlivnitelné rizikové faktory ruptury ACL patří nedostatečná trupová stabilita, slabost kyčelních stabilizátorů, celková špatná kondice, abnormální stereotypy pohybu, sporty, které zahrnují skákání, otáčení a časté změny pohybu

a charakteristika sportovního povrchu. I přes časnou diagnostiku ruptury ACL, úspěšnou chirurgickou léčbu a absolvování RHB se vysoké procento jedinců nevrátí na původní výkonnostní úroveň (Acevedo et al., 2014; Queen et al., 2021). Podle Queen et al. (2021) 91 % sportovců průměrného věku 14,3 let a 81 % sportovců průměrného věku 25,8 let se vrátí ke sportu po rekonstrukci ACL. Až 29 % z těch, kteří se ke sportu navrátí, utrpí rerupturu ACL. Vyšší riziko poranění ACL je spojováno se sníženou neuromuskulární kontrolou a koordinací během dynamických aktivit. Vysoká míra opětovného poranění ACL koreluje s neschopností obnovy adekvátních pohybových vzorů a neuromuskulární kontroly. Proto je potřeba do rehabilitace zařadit metody, díky kterým dojde k obnově těchto funkcí. Většina preventivních programů se zaměřuje na modifikaci vnitřních rizikových faktorů, zejména neuromuskulárních a biomechanických deficitů. Preventivní programy zahrnují terapii cílenou na zlepšení nervosvalové koordinace pomocí senzomotorického tréninku, silových, plyometrických a balančních cvičení a edukaci o správných pohybových stereotypch (Acevedo & kol., 2014; Queen et al., 2021). Významnou roli v prevenci ruptury i reruptury vazy zaujímá adekvátní funkce proprioreceptorů. V kolenním kloubu se proprioreceptory nacházejí v ACL, PCL a meniscích. V morfologické struktuře ACL byly identifikovány Ruffiniho tělíska, Paciniho tělíska, Golgiho šlachová tělíska a volná nervová zakončení. Společně se podílejí na zprostředkování informace ohledně postavení a pohybu kolenního kloubu, mají také ochrannou funkci v rámci reflexní reakce okolních svalů při stabilizaci kloubu během náhlého vychýlení z jeho fyziologického postavení a možném riziku poranění. Porušení struktury ACL vede k nedostatečné senzorní funkci vazy. Předpokládá se, že instabilita kolenního kloubu po poranění ACL je sekundárně způsobena i ztrátou proprioreceptivní zpětné vazby (Diekfuss et al., 2020; Reider et al., 2003). Podle Draperové & Ballard (1991) je využití biofeedbacku účinným způsobem posílení zpětné vazby z receptorů během cvičení svalové síly m. QF.

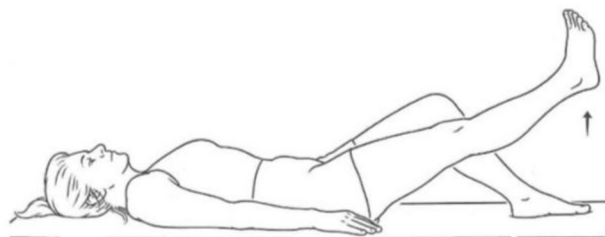
Queen et al. v roce 2021 provedli studii zaměřující se na využití EMG biofeedbacku jako součást terapie snižující riziko reruptury ACL. Studie se účastnilo 40 pacientů po rekonstrukci ACL, kteří měli za cíl návrat do původní úrovně sportovní aktivity, jako před zraněním. Pacienti absolvovali 6ti-týdenní rehabilitační program doplněný o využití EMG biofeedbacku se zaměřením na zlepšení techniky pohybu a symetrie zatížení dolních končetin během dřepu. Pacienti dostávali během provádění cviku zpětnou vizuální a taktilní vazbu. Pacienti prováděli dřep na deskách měřících zatížení dolních končetin, které se promítalo do grafů zobrazených na obrazovce umístěné před pacientem. Každý sloupec grafu zobrazoval zatížení jedné končetiny a cílem bylo udržet symetrické rozložení sil, a tedy stejnou velikost sloupců grafu.

Taktilní zpětná vazba byla zprostředkována prostřednictvím tlaku na vnější stranu kolene během provádění dřepu, což vyžadovalo udržení končetiny ve správném nastavení ve frontální rovině. Autoři této studie dospěli k závěru, že EMG biofeedback může sloužit jako efektivní alternativní a doplňková metoda v rámci pooperační terapie k dosažení symetrie pohybových vzorů a zatížení dolních končetin, zlepšení svalové koordinace a snížení rizikových faktorů pro opětovné poranění ACL.



Obrázek 12. Schéma převedení velikosti svalové aktivity do grafu (Kiefer et al., 2015).

Kim H., Lee & Kim J. publikovali v roce 2017 studii, ve které se zaměřili na hodnocení svalové síly a svalové únavy m. QF při provádění flexe v kyčelním kloubu s končetinou v extenzi v kolenním kloubu, tzv. „straight leg rise exercise“, což jeden z běžně zařazovaných cviků do rehabilitace po operacích kolenního kloubu.



Obrázek č. 13. Schéma cviku „straight leg rise exercise“ (Neblett, R. & Perez, Y., 2010)

Do studie bylo zařazeno 9 zdravých probandů. Během pohybu byl zaznamenáván EMG signál pomocí povrchových elektrod umístěných na m. rectus femoris, m. vastus lateralis, m. vastus medialis a m. biceps femoris. Z výsledné analýzy signálů autoři stanovili odhad svalové únavy. Svalová únava je poměrně složitě hodnotitelný parametr. Proto využití EMG biofeedbacku může sloužit ke snadné kvantifikaci svalové únavy. Zároveň svalová únava může negativně ovlivnit nejen průběh terapie, kdy se vzrůstající únavou dochází k zapojování většího množství motorických jednotek a k alternaci pohybových stereotypů. Svalová únava může mít za následek nižšímu efektu terapie, zranění pacienta a snížení schopnosti zvládnutí ADL. Proto je důležité, aby terapeut únavě během terapie věnoval pozornost a na základě získaných hodnot z EMG může upravit a zvolit adekvátní zátěž a délku rehabilitační jednotky.

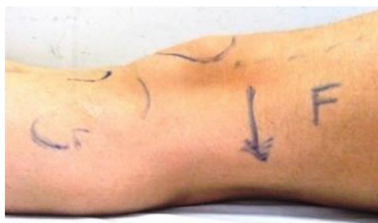Wasielowski, Parker, & Kotsko v roce 2011 publikovali systematický přehled hodnotící efektivitu využití EMG biofeedbacku na svalovou sílu m. QF. Zpracovali řadu studií sledující facilitaci m. QF pomocí EMG biofeedbacku po operacích a úrazech kolenního kloubu. Z přehledu vyplývá pozitivní efekt v pooperační RHB ve vztahu ke snížení pooperační bolesti a nárůstu svalové síly m. QF.

Boucher, Wang, Trudelle-Jackson, & Olson (2009) upozorňují na důsledky chirurgických operací kolenního kloubu, mezi které patří snížení svalové síly, snížení ROM a celkové zhoršení funkce kloubu. Z důvodu zejména pooperační bolesti a otoku, řada pacientů není schopna adekvátně zapojovat m. QF v rámci pohybu. Předpokládá se, že zařazení intervence s využitím EMG biofeedbacku vede k optimalizaci neuromuskulárního řízení m. QF, čímž se zlepšuje jeho funkce a zapojení do pohybových stereotypů a tím i prognóza pacienta. Autoři zkoumali v roce 2009 efekt EMG biofeedbacku v kombinaci s aplikací transkutánní elektroneurostimulace (TENS) na m. vastus medialis obliquus a m. rectus femoris. Studie se účastnilo 25 pacientů, kteří byli rozděleni do dvou skupin. První skupina měla do terapie zařazený TENS v kombinaci s EMG biofeedbackem a druhá kontrolní skupina absolvovala pouze cvičební program. Terapie probíhala 2 až 3-krát týdně a každý pacient absolvoval celkem 12 terapií. První, šesté a dvanácté sezení byl hodnocen aktivní rozsah pohybu v kolenním kloubu a jeho funkce pomocí Lower Extremity Functional Scale (LEFS). Intervenční i kontrolní skupina dosáhla pozitivních výsledků v rámci hodnocení aktivního rozsahu pohybu kolenního kloubu v 1. až 6. týdnu terapie. V 6. až 12. týdnu dosáhla zlepšení jen skupina, u které byla do terapie zařazena aplikace TENS společně s EMG biofeedbackem. Autoři však v rámci této studie neprokázali výraznější efekt v rámci zvýšení svalové síly extenzorů kolenního kloubu v pooperační terapii.

V roce 2021 Xie & kol. publikovali systematický přehled účinnosti využití EMG biofeedbacku u pacientů po operaci kolenního kloubu. Cílem přehledu bylo zhodnotit vliv metody na ROM, bolest a funkci kolenního kloubu v pooperačním období. Celkově bylo zařazeno

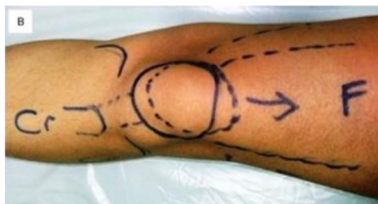6 studií. Pět z nich se zabývalo efektem EMG biofeedbacku na ROM kolenního kloubu, výsledek ukázal, že mezi experimentálními a kontrolními skupinami byly statisticky významné rozdíly v ROM. Vliv na bolest byl předmětem zájmu 3 studií, kde však nebyly prokázány žádné rozdíly mezi skupinami pacientů. Funkce kolenního kloubu byla hodnocena na základě Lysholm Knee Score a z výsledku metaanalýzy ani v této oblasti nebyl rozdíl při zařazení EMG biofeedbacku do léčby či nikoliv. Z metaanalýzy tedy vyplývá, že zařazení EMG myofeedbacku do rehabilitace po operacích kolenního kloubu má pozitivní efekt v rámci znovuzobnovení ROM, ale nemá významnější vliv na redukci bolesti a zlepšení funkčního stavu kloubu než jiné dostupné rehabilitační metody.

Kesemenli et al. ve studii z roku 2014 použili nově popsanou metodu izometrického cvičení m. QF s využitím EMG biofeedbacku k efektivnější obnově svalové síly. Do studie bylo zařazeno celkem 13 pacientů, kteří podstoupili artroskopickou rekonstrukci ACL za využití štěpu z hamstringů. Ve studii byl využit přístroj Myomed 932 a povrchové elektrody byly umístěny na m. vastus medialis, m. rectus femoris a m. vastus lateralis. EMG aktivita byla snímána na zdravé i operované dolní končetině během provádění „klasické izometrické kontrakce“, kdy tento cvik spočívá ve stlačení kolena dolů směrem k podložce a udržení kontrakce po dobu 10 s (Obrázek č. 14). EMG signál byl převeden do počítače, kde pacient mohl sledovat sílu kontrakce. Přístroj Myomed 932 byl využit k porovnání hodnot EMG m. QF během provádění daného cviku a k informování pacienta ohledně síly kontrakce.



Obrázek č. 14. Znárodnění vektoru síly při provádění cviku č. 1 (Kesemenli & kol., 2014).

Autory nově navržený cvik vychází z předpokladu, že vyšší svalové síly m. QF lze dosáhnout tím, že se pacient jako první naučí „vytahovat čěšku vzhůru k trupu“ a při cvičení opět udrží kontrakci 10 s (Obrázek č. 15). Výsledek studie ukázal vyšší nárůst izometrické svalové síly m. QF u pacientů po rekonstrukci ACL při provádění autory navrženého cviku.



Obrázek č. 15. Znárodnění vektoru síly při provádění cviku č. 2 (Kesemenli & kol., 2014).

3 KAZUISTIKA

3.1 Základní údaje

Jméno a příjmení: J. H.

Pohlaví: muž

Věk: 39 let

Výška: 175 cm

Váha: 90 kg

BMI: 29,39

Diagnóza: Stav po artroskopické plastice ACL gen. I. sin.

3.2 Anamnéza

Rodinná anamnéza: vzhledem k diagnóze irelevantní

Osobní anamnéza: hypertenzní nemoc, varixy DKK, červen 2021 borelióza – přeléčena, 2007 stav po otřesu mozku a kontuzi Cp

Pracovní anamnéza: voják z povolání

Sportovní anamnéza: celý život aktivní, rekreačně běh, plavání, posilovna

Alergologická anamnéza: neguje

Farmakologická anamnéza: Aescin, Wobenzym

Abúzus: nekuřák, alkohol příležitostně

Nynější onemocnění:

Před 2 lety pád z 1,5 m vysokého žebříku na levé koleno, bez RTG nálezu, punkce 30 ml krve. Po úrazu došlo k rozvoji nestability, giving away fenoménu, blokad, přetrvávající bolesti, tvorbě otoku a výpotku zejména po větším zatížením a při rotačních pohybech. Zahájena konzervativní terapie formou RHB a aplikace obstrůvků. Léčba bez efektu a zlepšení stavu. Nyní pro přetrvávající obtíže znovu vyšetřen, na magnetické rezonanci prokázána ruptura ACL a naplánována plastika ACL. Operace proběhla 17. 3. 2022. Byla provedena artroskopická plastika ACL gen. I. sin. pomocí štěpu z m. semitendinosus a m. gracilis s fixací dvěma interferenčními šrouby Milagro. Při artroskopické rekonstrukci byla nalezena ruptura mediálního menisku, a proto zároveň provedena parciální menisektomie. Pooperačně bez komplikací. Následně dochází na ambulantní rehabilitaci 2-3 x týdně, která probíhá ve formě individuální LTV a elektroterapie (elektrogymnastika na m. vastus medialis).

3.3 Vyšetření

Nyní cca 1 měsíc po operaci. Pacient je lucidní, orientovaný v čase i prostoru. Chůze o dvou francouzských berlích s povolenou 20 % zátěží operované končetiny operátérem. Při stožení koleno drženo v semiflexi, patrný otok, růžové zabarvení kůže. Subjektivně pacient udává bolestivost po zátěži a při flexi, lokalizovanou zejména na mediální a spodní straně kolenního kloubu (VAS 7), v klidu bez bolesti. Jizva bez stehů, klidná, posunlivá všemi směry, bez palpační bolestivosti.

3.4 Kineziologický rozbor

Aspekční vyšetření:

Při aspekčním vyšetření stoje pacient kvůli omezení zatížení operované končetiny užíval dvě francouzské berle. Z aspekce zezadu zjevné sešikmení pánve doleva. Patrná hypotrofie gluteálních svalů, infraglutéální i popliteální rýhy v rovině. Levé koleno drženo v mírné semiflexi, mírná valgózita kolenních kloubů. Patrná hypotrofie lýtkového svalu vlevo. Achillovy šlachy symetrické, valgózní postavení kotníků, podélně plochá klenba bilaterálně. Patrná prominence paravertebrálních svalů v lumbální oblasti. V oblasti spodních žeber výraznější kožní záhyby. Spodní okraj levé lopatky níže oproti pravé straně. Odstávání mediálních okrajů lopatek bilaterálně. Pravé rameno drženo výše než levé. Hlava držena v prodloužení páteře bez úklonu.

Vyšetřením aspekce z boku zjištěno mírné anteverzní postavení pánve, držení levého kolene v semiflexi, prohloubená bederní lordóza, zvýšená hrudní kyfóza, protrakce ramen bilaterálně a předsunutá držení hlavy.

Při aspekci zepředu patrná hypotrofie m. QF vlevo, otok kolenního kloubu, břicho v nivě, ochablé břišní svalstvo. Výše bradavek symetrická, klíční kosti v normě. Postavení hlavy ve střední čáře, obličej symetrický.

Palpační vyšetření:

Při palpačním vyšetření pánve bylo postavení pravé spina iliaca posterior superior (SIPS), spina iliaca anterior superior (SIAS) a crista iliaca uložena výše oproti levé straně. Páneve bez rotace či torze. Ověřen hypertonus paravertebrálních svalů v lumbální oblasti a zjištěn i v m. trapezius bilaterálně. Levý kolenní kloub palpačně nebolestivý, jizvy klidné, posunlivé všemi směry, palpačně bezbolestivé. Trofika kůže nezměněna. Tonus m. QF vlevo snížen oproti druhostranné končetině.

Vyšetření chůze

Pacient využívá dvě francouzské hole, povolená zátěž operátorem je nyní 20 %. Třídobá chůze s odlehčením a respektováním povolené zátěže. Asymetrie v délce kroků, kratší krok levou končetinou, chůze pomalejší, méně rytmická, opatrná. Postura během chůze uspokojivá.

Tabulka č. 1. Naměřené antropometrické hodnoty délek dolních končetin

	Pravá dolní končetina [cm]	Levá dolní končetina [cm]
Anatomická (trochanter major-malleolus medialis)	85	84
Funkční (SIAS-malleolus medialis)	90	89
Umbiliko-maleolární	99,5	100
Stehno	42,5	42
Bérec	46	46

Tabulka č. 2. Naměřené antropometrické hodnoty obvodů dolních končetin

	Pravá dolní končetina [cm]	Levá dolní končetina [cm]
Obvod stehna 10 cm nad patelou	45	43,5
Obvod stehna přes patelu	40	41

Obvod přes lýtko (10 cm pod patelou)	39	38,5
Obvod přes kotníky	27	27,5
Obvod přes metatarsy	24	24

Z antropometrického vyšetření zjištěna nestejná délka končetin, kdy pravá dolní končetina je o 1 cm delší než levá. Při měření obvodů byl potvrzen nález z aspekčního vyšetření, kdy rozdílné obvody pravé a levé dolní končetiny poukazují na hypotrofii m. QF, otok kolene i hlezenního kloubu vlevo.

Tabulka č. 3. Naměřené hodnoty ROM kloubů dolních končetin

	Pravá dolní končetina	Levá dolní končetina
Kyčelní kloub	S(a): 20-0-110 S(p): 25-0-120 F(a): 45-0-35 F(p): 45-0-35 R(a): 40-0-30 R(p):45-0-35	S(a): 15-0-100 S(p): 20-0-110 F(a): 40-0-35 F(p): 45-0-35 R(a): 25-0-20 R(p):30-0-30
Kolenní kloub	S(a): 0-0-130 S(p): 0-0-140	S(a): 5-5-40 S(p): 0-0-80
Hlezenní kloub	S(a): 20-0-45 R(a): 15-0-30	S(a): 10-0-35 R(a): 10-0-25

Z vyšetření vyplývá omezení ROM v levém kolenním kloubu. Již při stožení je končetina držena v semiflexi a ani v ležce na zádech pacient aktivně nedosáhne plné extenze v kolenním kloubu, pasivním vyšetřením však této polohy lze dosáhnout bez bolesti. Nejvýraznější omezení ROM je při flexi levého kolenního kloubu. Měření bylo provedeno pomocí plastového dvouramenného goniometru a zapsáno metodou SFTR.

Tabulka č. 4. Výsledné hodnoty svalové síly podle Jandy

	Pravá dolní končetina	Levá dolní končetina
Flexe kyčelního kloubu	5	4
Extenze kyčelního kloubu	5	4
Abdukce kyčelního kloubu	5	4+
Addukce kyčelního kloubu	5	4+
Zevní rotace kyčelního kloubu	5	5
Vnitřní rotace kyčelního kloubu	5	5
Flexe kolenního kloubu	5	3+
Extenze kolenního kloubu	5	4

Z vyšetření vyplývá snížení svalové síly operované levé dolní končetiny.

Vyšetření pohybových stereotypů dle Jandy

Vyšetřen stereotyp extenze v kyčli na pravé straně probíhá timing svalů fyziologicky v pořadí m. gluteus maximus, ischiokrurální svaly a následně paravertebrální svalstvo. Na levé straně byl timing taktéž fyziologický, avšak došlo k daleko výraznější aktivaci paravertebrálních svalů.

Při vyšetření stereotypu abdukce v kyčelním kloubu byl bilaterálně pozorován tensorový mechanismus.

Tabulka č. 5. Výsledky vyšetření zkrácených svalů dle Jandy

	Pravá dolní končetina	Levá dolní končetina
m. gastrocnemius	0	0
m. soleus	0	0
Flexory kyčelního kloubu	1	1
Flexory kolenního kloubu	1	Nevyšetřeno z důvodu bolesti a omezené flexe v kolenním kloubu
Adduktory kyčelního kloubu	0	0
m. piriformis	1	Nevyšetřeno z důvodu bolesti a omezené flexe v kolenním kloubu

Z vyšetření je patrné zkrácení flexorů kyčelního kloubu bilaterálně, jinak nález negativní. Na levé dolní končetině nebyly testy provedeny na flexory kolenního kloubu a m. piriformis z důvodu bolesti a omezené flexe v kolenním kloubu. Snížený ROM a retraci měkkých tkáních v okolí kloubu lze přisuzovat i jejich reflexnímu stahu v důsledku operace.

Tabulka č. 6. Výsledky vyšetření cití na bérkách

	Pravý bércec	Levý bércec
Grafestezie	10/10	10/10
Ostré/tupé	10/10	9/10

Reflexy

Bilaterálně normoreflexie reflexu Achillovy šlachy a medioplantárního (bez nutnosti vyžití Jendrassikova zesilovacího manévru). Na levé dolní končetině nevyšetřen patelární reflex z důvodu obavy z bolesti pacienta, na pravé dolní končetině normoreflexie.

Vyšetření kloubní vůle

Kloubní vůle levé pately omezena kranio-kaudálně, latero-laterálně bez omezení, pravá patela bez omezení všemi směry. Hlavička fibuly bez omezení kloubní vůle bilaterálně.

3.5 Návrh krátkodobého a dlouhodobého rehabilitačního plánu

Návrh krátkodobého rehabilitačního plánu:

- měkké techniky na jizvu, edukace o ošetření jizvy
- mobilizace pately a hlavičky fibuly
- redukce otoku – polohování levé dolní končetiny do elevace, ledování, kryoterapie
- izometrická cvičení zaměřená na svalovou sílu m. QF, cvičení v CKC
- PNF zejména I. dg. flekční vzor, extenční varianta k posílení m. vastus medialis
- Senzorická stimulace plosky nohy
- METs na zvýšení ROM v kolenním kloubu
- Trénink pomocí EMG biofeedbacku
- Aktivní cvičení zbylých částí těla
- Elektrogymnastika (TENS) na m. vastus medialis
- Laserová terapie na jizvy
- Kryoterapie

Návrh dlouhodobého rehabilitačního plánu:

- LTV na zvýšení svalové síly dolních končetin
- Kondiční LTV na zvýšení fyzické kondice
- Postupné odkládání kompenzačních pomůcek dle indikace operátora a vyšší zatížení dolní končetiny, reedukace a úprava krokového cyklu
- Senzomotorický trénink – postupné zařazení balančních pomůcek
- Plyometrické cvičení
- Návrat do zaměstnání a k rekreačnímu sportu

3.6 Závěr kazuistiky

Vyšetření bylo provedeno v rámci respektování povolené zátěže a s ohledem na bolestivost a obavy pacienta.

Cílem terapie bude zejména zmírnění otoku a bolesti. Postupně pracovat na znovuoobnovení ROM v kolenním kloubu, svalové síly dolních končetin, edukace ohledně péče o jizvu a režimových opatřeních, nácvik správných pohybových stereotypů a obnovení stereotypu chůze s postupnou stupňující se zátěží dle indikace operátora a příprava pacienta k návratu do zaměstnání.

4 DISKUSE

Ruptura ACL je velmi častým a závažným úrazem. Dochází ke změně biomechanické i proprioreceptivní funkce kolenního kloubu. V léčbě stále dominuje operační řešení. Operační postup spočívá v nahrazení poškozeného vazů štěpem. Po chirurgické rekonstrukci zaujímá velmi důležité místo rehabilitace, která má za cíl výcvik a znovuzískání co nejvyššího možného stupně funkčních schopností pacienta. Rehabilitační léčba z důvodu vysoké incidence tohoto poranění, novým znalostem a technickým dovednostem je neustále zdokonalována ve snaze o rychlejší rekonvalescenci a návrat pacienta k původnímu stupni aktivity (Honová & Hudeček, 2020; Honová, 2013)

EMG má své využití jako diagnostická i terapeutická metoda. Využívání EMG v rámci terapie má své počátky v polovině 20. století, kdy došlo k rozvoji poznatků v oblasti neurofyziologie a byl objasněn princip svalové kontrakce (Krobot & Kolářová, 2011). Mezi významné osobnosti, které se zasloužili o rozvoj EMG a zejména metody biofeedbacku, patří kanadský vědec John V. Basmajian, který v roce 1962 publikoval první vydání knihy *Muscles Alive: Their Function Revealed by Electromyography*, v roce 1965 se podílel na založení *International Society of Electrophysiological Kinesiology* (Mezinárodní společnost pro elektromyografii a kineziologii), která patří mezi nejvýznamnější organizace podílející se na rozvoji a pokroku v oblasti elektromyografie. Stál také při publikaci prvního čísla časopisu *The Journal of Electromyography and Kinesiology*, který poprvé vyšel v roce 1991 a obsahuje články z pole výzkumu a využití EMG v klinické praxi. V roce 1995 byla založena mezinárodní organizace *Surface Electromyography for Noninvasive Assessment of Muscles (SEIAM)*, která má za cíl integrovat poznatky o SEMG, posílit mezinárodní spolupráci a vytvořit doporučené postupy praktického užívání EMG (Merletti & Parker, 2004; Stegeman & Hermens, 2007).

S postupem času byla sledována efektivita EMG biofeedbacku v terapii širokého spektra diagnóz. Slouží jako podpůrný prostředek k doplnění konvenční fyzioterapie, podílí se na zlepšení zdravotního stavu pacienta a přispívá k efektivnější rehabilitaci. Jako terapeutická metoda má své využití zejména ve formě EMG biofeedbacku. Myofeedback využívá EMG signálů snímaných povrchovými elektrodami k poskytnutí informace o svalové aktivitě pacientovi. Signál je pomocí přístroje transformován na vizuální, sluchový nebo taktilní podnět, který dává pacientovi zpětnou vazbu, díky které je schopen volního ovlivnění kontrakce nebo relaxace svalu (Argut et al., 2021). Mezi výhody využití této metody řadíme vyšší aktivní zapojení pacienta do terapie, díky čemuž dochází ke zvýšení motivace, konzistence terapie a efektivity léčby. Dalším pozitivním faktorem je neinvazivní aplikace, která umožňuje sledování a hodnocení

svalové aktivity během jakéhokoliv pohybu. Jedná se o bezpečnou metodu, kdy při dodržení zásad správné aplikace během terapie nehrozí téměř žádné ohrožení zdravotního stavu pacienta. Jako každá metoda má ale i své nevýhody. Za první lze považovat omezení na hodnocení pouze povrchově uložených svalů. Jelikož se jedná o přístrojovou metodu, může být limitována technickými faktory, jako je např. porucha přístroje nebo špatná vodivost elektrod. K zisku nekvalitního záznamu elektromyografického signálu může dojít také v důsledku nekorektní aplikační metody, kde hraje roli např. nesprávná úprava kožního krytu před aplikací, špatný kontakt elektrod s povrchem kůže, chybná lokalizace a vzdálenost mezi elektrodami nebo neadekvátní velikost elektrod k velikosti svalu. V neposlední řadě se nejedná o běžně využívanou metodu v rehabilitaci, a proto ne každá ambulance je vybavena tímto typem přístroje, a ne všem terapeutům jsou známy standardní metodické postupy aplikace. Úspěch využití EMG biofeedbacku v terapii může selhat i při nedostatečné instruktáži pacienta terapeutem o výchozí poloze, následném provedení a ukončení pohybového úkonu (Dupalová & Zaatar, 2015; Giggins et al., 2013).

Průběh a výsledek samotné terapie s využitím EMG myofeedbacku může být z pohledu pohybového aparátu ovlivněn svalovou únavou, která koreluje s únavou duševní. Vede k redukci efektivity, pozornosti, mentálního výkonu a k neochotě pokračovat v provádění dané činnosti (Pánek, Kovářová, & Krajča, 2014). Dále v důsledku únavy dochází k alternaci pohybových stereotypů. Patologické pohybové stereotypy se vyznačují nesprávnou intenzitou a pořadím zapojení jednotlivých svalů účastníků se na pohybu a dochází k narušení souhry mezi antagonistickými a agonistickými svaly. To vede ke změně optimálního postavení a zatížení kloubu. Výsledkem je následný rozvoj funkčních poruch pohybového systému, svalových dysbalancí a přetěžování určitých svalových skupin při dynamickém i statickém zatížení v jejichž důsledku vzniká predispozice k tvorbě strukturálních změn (Chudý, Musilová, Krčmár, Kolonyl, & Buzgó, 2019).

Účinnost EMG biofeedbacku je založena na procesu motorického učení a využívá neuroplasticity mozku. Podle Shumway-Cook & Woollacott (2012) definujeme motorické učení jako proces, který zahrnuje fázi kognitivní, fixace a autonomní, v jejichž průběhu se provedení jednotlivých pohybů na základě jejich opakovaného výcviku stává pro pacienta snadným a automatickým. Neuroplasticita je schopnost adaptace centrální nervové soustavy (CNS), při které dochází k reorganizaci stávajících a vytvoření nových synapsí (Shumway-Cook & Woollacott, 2012). Toho využíváme v rámci úpravy pohybových stereotypů a učení motorických programů. Pacient je pomocí zpětné vazby schopen upravit daný pohyb tak, aby odpovídal požadovanému cíli. Pravidelným zařazením zpětnovazebných metod do terapie dochází na základě opakování k zautomatizování daného pohybu. Korekce

pohybových stereotypů je jedním z předmětů zájmu zařazení EMG myofeedbacku do rehabilitační léčby pacientů po rekonstrukci ACL (Queen, et al., 2021). Pomocí zpětnovazebné informace je pacient schopen korigovat a zoptimalizovat provedení daného pohybu a na základě opakování a tréninku se snižuje potřeba využití přístroje a pacient je schopen převést tyto pohybové stereotypy do běžného života (Basmajian, 1989; Giggins et al., 2013). To vede k optimálnějšímu zatížení kloubu a snížení rizika rozvoje sekundárních komplikací, mezi které se řadí předčasný rozvoj osteoartrózy, ruptura štěpu, přetěžování druhé končetiny a další. Zároveň je v posledních letech věnována zvýšená pozornost samotné primární prevenci poranění vazivového aparátu kolenního kloubu, jelikož se jedná o velmi časté poranění a postihuje čím dál tím mladší jedince a může zanechat fyzické i psychické následky. Ukazuje se, že mezi klíčové faktory vedoucí k poranění měkkých struktur kolenního kloubu je narušená neuromuskulární kontrola dynamické stabilizace kolenního kloubu. Poranění měkkých struktur se projeví i na funkci proprioreceptivní kontroly, čímž dochází k dalšímu zhoršení dynamické stabilizace kloubu (Filbay & Grindem, 2019; Mayer & Smékal, 2004).

Nejširší oblastí výzkumu efektivity EMG myofeedbacku do terapie po náhradě ACL představuje jeho pozitivní vliv na znovuoobnovení kvality a síly svalové kontrakce. Po ruptuře ACL je velmi častou komplikací hypotrofie m. QF, zejména m. vastus medialis caput obliquum. Hypotrofie m. QF vede ke snížené stabilitě kloubu a omezení funkčnosti pohybu (Draper & Ballard, 1990). Dále zpětná vazba z EMG může sloužit jako možná substitute ztracené proprioreceptivní funkce ACL, v jejímž důsledku dochází k poruše kinestezie, což se v klinice projevuje zhoršením rovnováhy a stability stoje, opožděním reakce a snížením koordinačních schopností dynamických stabilizátorů kolena (Ageberg, 2002; Diekfuss et al., 2020)

Poranění ACL se ve velkém množství případů nevyskytuje jako izolované poranění. Zároveň dochází k přidruženým poraněním měkkých tkáních, např. tzv. „nešťastná triáda“, kdy je poškození ACL spojeno s lézí mediálního menisku a mediálního kolaterálního vazy a zároveň incidence poranění měkkého kolene neustále stoupá (Dungl et al., 2014). Efektivita EMG myofeedbacku byla sledována i u dalších ortopedických diagnóz kolenního kloubu. Využitím EMG myofeedbacku po artroskopické menisektomii se zabývala studie Akkayi & kol. z roku 2011. Porovnávala vliv EMG myofeedbacku, elektrogymnastiky a samostatného domácího cvičení na bolest, rychlost chůze, dobu používání kompenzačních pomůcek, Lysholmovo skóre, ROM, obvody dolní končetiny a svalovou sílu. Ve studii prokázali, že zařazením EMG biofeedbacku do terapie, dochází ke zkrácení doby, po kterou je nutné využívat kompenzační pomůcky k chůzi. Dále popsali rychlejší nárůst svalového objemu m. vastus medialis v porovnání s pacienty absolvující samostatný cvičební program, nebo cvičební program obohacený o elektrogymnastiku. Další diagnózou je patelofemorální

bolestivý syndrom, který se vyznačuje retropatelární bolestí vznikající na základě biomechanických změn ve femoropatelárním kloubu v důsledku neadekvátní stabilizace pately dynamickými stabilizátory, zejména m. vastus medialis (Witvrouw et al., 2005). Yip & Ng se zabývali ve studii z roku 2006 vlivem zařazení EMG biofeedbacku na nárůst svalové síly extenzorů kolenního kloubu. V intervenční a kontrolní skupině však po absolvování čtyř týdnů terapie nedošlo ke statisticky významným rozdílům a autoři dospěli k závěru, že zařazení EMG biofeedbacku do terapie nepřineslo žádné další výhody oproti konvenční terapii. Vliv využití EMG biofeedbacku je předmětem výzkumu i u osteoartrózy kolenního kloubu. Gonartróza bývá doprovázena bolestí, svalovou slabostí, omezením rozsahu pohybu a změnou pohybových stereotypů. Yilmaz et al. sledovali ve své studii z roku 2010 účinnost EMG biofeedbacku zařazeného do terapie pacientů s gonartrózou. K hodnocení využívali VAS, algofunkční dotazník Western Ontario McMaster Osteoarthritis Index (WOMAC), dále hodnotili ROM pomocí goniometrie a svalovou sílu za pomoci dynamometru na začátku a konci studie. Shrnutí výsledků studie poukazuje na pozitivní vliv zařazení EMG biofeedbacku do terapie. Po třech týdnech došlo ke zlepšení bolesti, svalové síly i úrovně kvality života. Efektivitou EMG biofeedbacku v terapii pacientů s gonartrózou se zabývala i studie z roku 2018 od Raeissadat et al. V této studii bylo izometrické cvičení m. QF doplněno o poskytování zpětné vazby o velikosti svalové aktivity během pohybu. Autoři sledovali vliv na bolest, funkci, objem a maximální EMG aktivitu m. vastus medialis u pacientů s osteoartrózou kolenního kloubu. Na konci studie bylo popsáno zlepšení všech parametrů u obou skupin bez významných rozdílů, kromě hodnot VAS, které se výrazněji zlepšily u skupiny se zařazeným EMG biofeedbackem.

Ze všech uvedených zdrojů nelze dostatečně prokázat účinnost zařazení EMG myofeedbacku do rehabilitační péče. Lze však konstatovat, že se jedná o účinnou alternativní a doplňující metodu v terapii pacientů po plastice ACL i u dalších patologických a pooperačních stavů v oblasti kolenního kloubu. Zařazení této metody do komplexní terapie má pozitivní vliv na svalovou sílu a funkční obnovu m. QF, dosažení symetrie pohybových vzorů a zatížení dolních končetin, zlepšení svalové koordinace a snížení rizikových faktorů pro opětovné poranění ACL. K průkazu skutečného stupně efektivity by bylo zapotřebí provést větší množství studií s účastí více pacientů. Metoda má v RHB jistě slibnou perspektivu a je potřeba šířit povědomí o možnostech jejího využití a jejích benefitech.

5 ZÁVĚR

Bakalářská práce formou rešerše odborné literatury shrnuje aktuální poznatky o využití EMG biofeedbacku ve fyzioterapii při rekonvalescenci pacientů po náhradě předního zkříženého vazů. Rehabilitace zaujímá nezastupitelnou roli v pooperační léčbě v rámci obnovy svalové síly a rozsahu pohybu, redukce otoku a bolesti, zlepšení funkčního stavu kloubu, neuromuskulární kontroly, optimalizace pohybových stereotypů a návratu pacienta k původnímu stupni aktivity.

Pravidelným zařazením EMG biofeedbacku do terapie lze dosáhnout rychlejšího a kvalitnějšího znovuzískání svalové síly m. QF. Dále se metoda jeví jako přínosná v obnově neuromuskulární kontroly, symetrie pohybových vzorů a zatížení dolních končetin, svalové koordinace a snížení rizikových faktorů pro opětovné poranění kolenního kloubu. Ve vztahu k ovlivnění bolesti a zlepšení rozsahu pohybu nebyl dostatečně prokázán účinek.

Fyzioterapie nabízí velké množství technik a metod, které lze v rámci péče o pacienta po rekonstrukci ACL využít. Je důležité respektovat individualitu každého z nich, přistupovat empaticky a sestavit terapii tak, aby byla pro pacienta co nejefektivnější a nejvíce vyhovující. Důležitá je multidisciplinární spolupráce mezi fyzioterapeutem, lékařem, ergoterapeutem a dalšími, kteří se podílejí na komplexní péči o pacienta a jeho co nejoptimálnějším a nejrychlejším obnově funkční zdatnosti.

6 SOUHRN

Tato bakalářská práce je zaměřena na využití EMG myofeedbacku při rehabilitaci pacientů po ruptuře předního zkříženého vazů. V teoretické části jsou shrnuty poznatky o povrchové elektromyografii se zaměřením na její terapeutické využití ve formě EMG biofeedbacku. Dále práce obsahuje základní popis kineziologie a biomechaniky kolenního kloubu. Detailněji se zaměřuje na popis anatomické struktury a biomechaniky předního zkříženého vazů, shrnuje poznatky o nejčastějších mechanismech ruptury, vybraných možnostech klinické diagnostiky, operační léčby a remodelaci štěpu. Následuje popis jednotlivých fází rehabilitace se zaměřením na možnosti a způsoby využití EMG biofeedbacku jako doplňku ke konvenční terapii.

Součástí práce je kazuistika pacienta zahrnující fyzikální vyšetření a návrh krátkodobého a dlouhodobého rehabilitačního plánu.

Častou komplikací po rekonstrukci ACL je hypotrofie m. quadriceps femoris, zejména m. vastus medialis. Dále pacienti vykazují nerovnováhu mezi zatížením dolních končetin, asymetrii pohybových vzorů, neadekvátní propriorepcepci a neuromuskulární kontrolu. V časně fázi RHB může být správné provedení cviků na posílení m. QF náročné z důvodu přítomnosti pooperačních bolestí, otoku a absence adekvátní proprioreceptivní informace. Zařazením EMG myofeedbacku do terapie jsme schopni transformovat EMG hodnoty na nejčastěji vizuální nebo sluchový signál, pomocí kterého pacient dokáže modulovat stupeň aktivace a relaxace svalu. Využití EMG biofeedbacku po rekonstrukci ACL se jeví jako cenný doplněk ke konvenční terapii. Jeho zařazení do rehabilitační péče má pozitivní vliv na svalovou sílu a funkční obnovu m. QF, dosažení symetrie pohybových vzorů a zatížení dolních končetin, zlepšení svalové koordinace a snížení rizikových faktorů pro opětovné poranění ACL.

7 SUMMARY

This Bachelor thesis deals with the use of EMG myofeedback in the rehabilitation of patients after rupture of the anterior cruciate ligament. The theoretical part summarizes knowledge of surface electromyography with focus on its therapeutic use in the form of EMG biofeedback. Further, the thesis contains basic description of kinesiology and biomechanics of the knee joint. It describes the anatomical structure and biomechanics of the anterior cruciate ligament in more details, and summarizes knowledge of the most frequent rupture mechanisms, and selected possibilities of clinical diagnostics, surgical treatment and graft remodelling. A description of each phase of rehabilitation follows, with the focus on the possibilities and methods of use of EMG biofeedback as a complement to conventional therapy.

The case history of a patient forms part of the thesis. It includes physical examination and a suggestion of the short-term and long-term rehabilitation plan.

Hypotrophy of m. quadriceps femoris, especially of m. vastus medialis, is a frequent complication after ACL reconstruction. Patients also show imbalance in the load on the lower extremities, asymmetry of locomotor patterns, inadequate proprioception and neuromuscular control. In the early phase of rehabilitation, correct performance of exercises to strengthen m. QF can be difficult due to postoperative pains, swelling, and absence of adequate proprioceptive information. By including EMG myofeedback, we are able to transform EMG values into, most frequently, visual or acoustic signal by which the patient can modulate the degree of activation and relaxation of the muscle. Using EMG biofeedback after ACL reconstruction seems to be a valuable complement to conventional therapy. Its inclusion into the rehabilitation care has positive impact on muscular strength and functional restoration of m. QF, reaching symmetry of locomotor patterns and the load on the lower extremities, improvement of muscular coordination, and reduction of risk factors in terms of repeated ACL injury.

8 REFERENČNÍ SEZNAM

- Acevedo, R. J., Rivera-Vega, A., Miranda, G., & Micheo, W. (2014). Anterior Cruciate Ligament Injury: Identification of Risk Factors and Prevention Strategies. *Training, Prevention, and Rehabilitation, 13*(3), 186-191.
- Ageberg, E. (2002). Consequences of a ligament injury on neuromuscular function and relevance to rehabilitation – using the anterior cruciate ligament-injured knee as model. *Journal of Electromyography and Kinesiology, 12*(3), 205-212.
- Akkay, N., Ardic, F., Ozgen, M., Akkaya, S., Sahin, F., & Kilic, A. (2011). Efficacy of electromyographic biofeedback and electrical stimulation following arthroscopic partial meniscectomy: a randomized controlled trail. *Clinical Rehabilitation, 26*(3), 224-236.
- Alonazi, A., Hasan, S., Anwer, S., Jamal, A., Parvez, S., Alfaiz, F. A. S., & Li, H. (2021). Efficacy of Electromyographic-Biofeedback Supplementation Training with Patellar Taping on Quadriceps Strengthening in Patellofemoral Pain Syndrome among Young Adult Male Athletes. *International Journal of Environmental Research and Public Health, 18*.
- Argut, S. K., Celik, D., & Yasaci, Z. (2021). Effectiveness of Therapeutic Electromyographic Biofeedback after Orthopedic Knee Surgeries: a Systematic Review. *Disability and Rehabilitation*.
- Basmajian, J. V. (1989). *Biofeedback: Principles and practice for clinicians* (3rd ed.). Philadelphia: Lippincott Williams and Wilkins.
- Bliss, JP. (2017). Anterior cruciate ligament injury, reconstruction, and the optimization of outcome. *Indian Journal of Orthopaedics, 606-613*.
- Boucher, T., Wang, S., Trudelle-Jackson, E., & Olson, S. (2009). Effectiveness of Surface Electromyographic Biofeedback-triggered Neuromuscular Electrical Stimulation on Knee Rehabilitation. *North American Journal of Sports Physical Therapy, 4*(3), 100-109.
- Cavanaugh, J. T. & Powers, M. (2017). ACL Rehabilitation Progression: Where Are We Now? *Current Reviews in Musculoskeletal Medicine, 10*, 289-296.
- Čihák, R. (2011). *Anatomie 1* (3rd ed.). Praha: Grada.

- DeLuca, C. J. (1997). The Use of Surface Electromyography in Biomechanics. *Journal of Applied Biomechanics* 13(2), 135-163.
- Diekfuss, J. A., Grooms, D. R., Bonenette, S., DiCesare, Ch. A., Thomas, S., MacPherson, R. P., Ellis, J. D., Kiefer, A. W., Riles, M. A., Schneider, D. A., Gadd, B., Kitchen, K., Barber Foss, K. D., Dudley, J. A., Yuan, W., & Myer, G. D. (2020). Real-time biofeedback integrated into neuromuscular training reduces high-risk knee biomechanics and increases functional brain connectivity: A preliminary longitudinal investigation. *Psychophysiology*, 57(5).
- Di Paolo, S., Lopomo, N. F., Della Villa, F., Paolini, G., Figari, G., Bragonzoni, L., Grassi, A., & Zaffagnini, S. (2021). Rehabilitation and Return to Sport Assessment after Anterior Cruciate Ligament Injury: Quantifying Joint Kinematics during Complex High-Speed Tasks through Wearable Sensors, *Sensor*, 21(7).
- Ditmar, R. (2005). *Instability kolenního kloubu*. Olomouc: Vydavatelství UP.
- Doležal, A., Novotná, H., & Doležalová, H. (2020). Praktické využití polyEMG v rehabilitační ambulanci. Povrchová elektromyografie (SEMG) a EMG biofeedback. *Rehabilitace a fyzikální lékařství*. 27(2), 59-61.
- Draper, V. (1990). Electromyographic Biofeedback and Recovery of Quadriceps Femoris Muscle Function Following Anterior Cruciate Ligament Reconstruction. *Physical Therapy*, 70(1), 11-17.
- Draper, V. & Ballard, L. (1991). Electrical stimulation versus electromyographic biofeedback in the recovery of quadriceps femoris muscle function following anterior cruciate ligament surgery, *Physical Therapy & Rehabilitation Journal*, 71(6), 455-464.
- Dungl, P. & kol. (2014). *Ortopedie* (2nd ed.). Praha: Grada Publishing.
- Dupalová, D. & Zaatar, A. M. Z. (2015). Problematika použití povrchové elektromyografie – poznámky k vybraným aspektům aplikace v léčebné rehabilitaci. *Rehabilitace a fyzikální lékařství*, 22 (1).
- Dursun, N., Dursun, E., & Kilic, Z. (2001). Electromyographic biofeedback-controlled exercise versus conservative care for patellofemoral pain syndrome. *Archives of Physical Medicine and Rehabilitation*, 82(12), 1692-1695.
- Dylevský, I. (2009). *Funkční anatomie*. Praha: Grada Publishing.

- Ehlers, C. B., Curley, A. J., Fackler, N. P., Minhas, A., Rodriguez, A. N., Pasko, K., & Chang, E. S. (2021). The Statistical Fragility of Single-Bundle vs Double-Bundle Autografts for ACL Reconstruction. *The Orthopaedic Journal of Sports Medicine*, 9(12).
- Flandry, F. & Hommel, G. (2011). Normal Anatomy and Biomechanics of the Knee. *Sports Med Arthrosc Rev*, 19 (2), 82-92.
- Filbay, S. R. & Grindem, H. (2019). Evidence-based recommendations for the management of anterior cruciate ligament (ACL) rupture. *Elsevier*, 33(1), 33-47.
- Frömel, K. (2002). *Kompodium psaní a publikování v kinantropologii*. Olomouc: Univerzita Palackého.
- Ge, Y., Li, H., Tao, H., Hua, Y., Chen, J., & Chen, S. (2015). Comparison of tendon-bone healing between autografts and allografts after anterior cruciate ligament reconstruction using magnetic resonance imaging. *Knee Surgery, Sports Traumatology, Arthroscopy*, 23, 954-960.
- Giggins, O. M., Persson, U., & Caulfield, B. (2013). Biofeedback in Rehabilitation. *Journal of NeuroEngineering and Rehabilitation*, 10(1).
- Girgis, F. G., Marshall, J. L., & Monajem, A. (1975). The cruciate ligament of the knee joint. Anatomical, functional and experimental analysis, *Clinical Orthopaedics and Related Research*, 106, 216-231.
- Hartl, R. & Štipčák, V. (2010). *Přední zkřížený vaz kolenního kloubu*. Praha: Maxdorf.
- Hassebrock, J. D., Gulbrandsen, M. T., Asprey W. L., Makovicka, J. L., & Chhabra, A. (2020). Knee Ligament Anatomy and Biomechanics. *Sports Medicine and Arthroscopy Review*, 28, 80-86.
- Honová, K. (2013). Moderní přístup v rehabilitaci pacientů po plastice předního zkříženého vazů. *Medicina Sportiva Bohemica et Slovaca*, 22(2), 80-85.
- Honová, K. & Hudeček, F. (2020). Akcelerovaná terapie po operaci předního zkříženého vazů technikou press-fit femorální fixace. *Rehabilitace a fyzikální lékařství*, 27(3), 142-148.

- Honová, K. & Procházka, P. (2015). Plastika předního zkříženého vazy metodou press-fit femorální fixace: Specifika v rehabilitační léčbě. *Rehabilitace a fyzikální lékařství*, 22(4), 190-196.
- Christanell, F., Hoser, Ch., Fink, Ch., & Loumajoki, H. (2012). The influence of electromyographic biofeedback therapy on knee extension following anterior cruciate ligament reconstruction: a randomized controlled trial. *Sports Medicine, Arthroscopy, Rehabilitation, Therapy & Technology*. 4(41).
- Chudý, J., Musilová, E., Krčmár, M., Kolonyl, T., & Buzgó, G. (2019). Vplyv zdokonalovania pohybového vzoru na aktiváciu vybraných svalov v otvorenom a uzavretom kinematickom reťazci. *Rehabilitace a fyzikální lékařství*, 26(3), 139-144.
- Irarrázaval, S., Albers, M., Chao, T., & Fu, F. H. (2016). Gross, Arthroscopic, and Radiographic Anatomies of the Anterior Cruciate Ligament: Foundations for Anterior Cruciate Ligament Surgery. *Clinical Journal of Sport Medicine*, 36(1), 9-23.
- Jeyanthi, S., Natesan, S., & Manivannan, V. (2014). A Comparative Study between EMG Biofeedback Facilitated Exercise and Exercises alone on Recovery Rate of Quadriceps Femoris Muscle Strength Following Anterior Cruciate Ligament Reconstruction. *Indian Journal of Physiotherapy & Occupational Therapy*. 8(2).
- Kesemenli, C., Sarman, H., Baran, T., Memisoglu, K., Binbir, I., Salvas, Y., Isik, C., Boyraz, I., & Koc, B. (2014). A New Isometric Quadriceps-strengthening Exercise Using EMG-biofeedback. *International Journal of Clinical and Experimental Medicine*, 7(9), 2651-2655.
- Kim, H., Lee, J., & Kim, J. (2018). Electromyography-signal-based muscle fatigue assessment for knee rehabilitation monitoring system. *Biomedical Engineering Letters*, 8(4), 345-353
- Kirnap, M., Calis, M., Turgut, A. O., Halici, M., & Tuncel, M. (2005). The efficacy of EMG-biofeedback training on quadriceps muscle strength in patients after arthroscopic meniscectomy. *The New Zealand Medical Journal*, 118(1224).
- Kittnar, O. & kol. (2011). Lékařská fyziologie. Praha: Grada Publishing
- Kolářová, B., Stacho, J., Jiráčková, M., Konečný, P. & Navrátilová, L. (2019). *Počítačové a robotické technologie v klinické rehabilitaci*. Olomouc: Univerzita Palackého v Olomouci.
- Kolář, P. et al. (2020). *Rehabilitace v klinické praxi* (2nd ed.). Praha: Galén.

- Kos, A. & Umek, A. (2018). *Biomechanical Biofeedback Systems and Applications*. Cham: Springer.
- Krause, M., Freudenthaler, F., Frosch, K. H., Achtnicht, A., Petersen, W., & Akoto, R. (2018). Operative Versus Conservative Treatment of Anterior Cruciate Ligament Rupture – a systematic review of functional improvement in adults. *Deutsches Ärzteblatt International*, 115, 855-862.
- Krobot, A., & Kolářová, B. (2011). *Povrchová elektromyografie v klinické rehabilitaci*. Olomouc: Univerzita Palackého v Olomouci.
- LaBella, C. R., Hennrikus, W., & Hewett, T. E. (2014). Anterior cruciate ligament injuries: diagnosis, treatment, and prevention. *Pediatrics*, 133(5), 1437-1450.
- Ling, D., Boyle, C., Janosky, J., Chang, B., Roselaar, N., Kinderknecht, J., & Marx, R. G. (2020). Feedback cues improve the alignment and technique of children performing ACL injury prevention exercise. *The Journal of ISAKOS*, 1-5.
- Markatos, K., Kasetas, M. K., Lallios S. N., Korres D. S., & Efstathiopoulos N. (2013). The Anatomy of the ACL and Its Importance In ACL Reconstruction. *European Journal of Orthopaedic Surgery & Traumatology*, 23(7), 747-752.
- Merletti, R. & Parker, P. (2004). *Electromyography: Physiology, Engineering, And Non-Invasive Applications*. Hoboken: IEEE Press.
- Mayer, M. & Smékal, D. (2004). Měkké struktury kolenního kloubu a poruchy motorické kontroly. *Rehabilitace a fyzikální lékařství*, 11(3), 111-117.
- Nakandala, P. (2019). EMG-Biofeedback Therapy in Knee Rehabilitation: A Review. *International Research Journal of Advanced Engineering and Science*, 4(3), 47-52.
- Netter, F. H. (2005). *Anatomický atlas člověka*. (3rd ed.). Praha: Grada Publishing.
- Ng, G., Zang, A., & Li, C. K. (2006). Biofeedback exercise improved the EMG activity ratio of the medial and lateral vasti muscles in subjects with patellofemoral pain syndrome, *The Journal of Electromyography and Kinesiology*, 18(1), 128-133.
- Nordin, M. & Frankel, V. H. (2012). *Basic Biomechanics of the Musculoskeletal System* (4th ed.). Philadelphia: Lippincott Williams and Wilkins

- Pánek, D., Kovářová, L., & Krajča, V. (2014). Elektroencefalografické koreláty výkonnostní motivace a únavy. *Rehabilitace a fyzikální lékařství*, 21(2), 87-92.
- Pauček, B., Smékal, D., & Holibka, R. (2014). Poranění předního zkříženého vazů – diagnostika magnetickou rezonancí, operační, klinické a rehabilitační souvislosti. *Rehabilitace a fyzikální lékařství*, 21(3), 103-112.
- Pauček, B., Smékal, D., Opavský, J., Holibka, R., & Zapletalová, J. (2015). Příčiny dysfunkce kolenního kloubu po plastice předního zkříženého vazů – diagnostika magnetickou rezonancí. *Ces Radiol*, 69(4), 278-284.
- Petersen, W. & Zantop, T. (2007). Anatomy of the anterior cruciate ligament with regard to its two bundles. *Clinical Orthopaedics and Related Research*, 35-47.
- Ptáček, R., & Novotný, M. (2017). *Biofeedback v teorii a praxi*. Praha: Grada Publishing.
- Prodromos, Ch. C. & Brown, Ch. H. (2008). *The anterior cruciate ligament: reconstruction and basic science*. Philadelphia: Elsevier.
- Queen, R. M., Peebles, A. T., Miller, T. K., Savla, J., Ollendick, T., Messier, S. P., & Williams, B. (2021). Reduction of Risk Factors for ACL Re-injuries using an Innovative Biofeedback Approach: Rationale and Design. *Elsevier*, 22.
- Raeissadat, S. A., Rayegani, S. M., Sedighipour, L., Bossaghzade, Z., Abdollahzadeh, M. H., Nikray, R., & Mollayi, F. (2018). The efficacy of electromyographic biofeedback on pain, function, and maximal thickness of vastus medialis oblique muscle in patients with knee osteoarthritis: a randomized clinical trial. *Journal of Pain Research*, 8(11), 2781-2789.
- Reider, B., Arcand, M. A., Diehl, L. H., Mroczek, K., Abulencia, A., Stroud, Ch., Palm, M., Gilbertson, J., & Staszak, P. (2003). Proprioception of the Knee Before and After Anterior Cruciate Ligament Reconstruction. *The Journal of Arthroscopic and Related Surgery*, 19(1), 2-12.
- SENIAM (1999). *Recommendations for sensor locations on individual muscles*. World Wide Web: <http://seniam.org/>.

- Shumway-Cook, A. & Woollacott, M. (2012). *Motor Control: Translating Research into Clinical Practice* (4th ed.). Philadelphia: Lippincott Williams & Wilkins.
- Silkman, C. & Mckeon, J. (2010). The Effectiveness of Electromyographic Biofeedback Supplementation During Knee Rehabilitation After Injury. *Journal of Sport Rehabilitation*, 19, 343-351.
- Smékal, D., Hanzlíková, I., Žiak, D., & Opavský, J. (2014). Remodelace štěpu a vhojení štěpu do kostěného tunelu po artroskopické náhradě předního zkříženého vazy. *Rehabilitace a fyzikální lékařství*, 21(3), 114-123.
- Smékal, D., Kalina, R. & Urban, J. (2006). Rehabilitace po artroskopických náhradách předního zkříženého vazy. *Acta chirurgiae orthopaedicae et traumatologiae Čechoslovaca*, 73(15), 421-428.
- Stegeman, D. F. & Hermens, H. J. (2007). Standards for surface electromyography: The European project Surface EMG for non-invasive assessment of muscles (SENIAM). *Roessingh Research and Development*, 10, 108-112.
- Šingliarová, H. (2012). Lézia predného skříženého vazy kolena jako model de-aferentačnej traumy. *Rehabilitačná Medicína & Fyzioterapia*, 2, 63-67.
- Šorfová, M. & Dubnová, K. (2019). Biofeedback a jeho využití v léčebné rehabilitaci pohybového systému člověka. *Rehabilitace a fyzikální lékařství*, 26(4), 191-197.
- Šorfová, M., Dubnová, K., & Středová, M. (2016). Využití biologické zpětné vazby v léčebné rehabilitaci, *Medsoft*, 28, 140-155.
- Wasielwski, N. J., Parker, T. M., & Kotsko, K. M. (2011). Evaluation of Electromyographic Biofeedback for the Quadriceps Femoris: A Systematic Review. *Journal of Athletic Training*, 46(5), 543-554.
- Witvrouw, E., Werner, S., Van Tiggelen, D., Vanden Berghe, L., & Cerulli, G. (2005). Clinical classification of patellofemoral pain syndrome: guidelines for non-operative treatment. *Knee Surgery, Sports Traumatology, Arthroscopy*, 13(2), 122-130.

- Xie, Y. J., Wang, S., Gong, Q. J., Wang, J. X., Sun, F. H., Miyamoto, A., Ou, X., Wang, L., Wang, S. Q., & Zhang, C. (2021). Effects of electromyography biofeedback for patients after knee surgery: A systematic review and meta-analysis. *Journal of Biomechanics*, 120.
- Yagi, M., Kuroda, R., Nagamune, K., Yoshiya, S., & Kurosaka, M. (2007). Double-bundle ACL reconstruction can improve rotational stability. *Clinical Orthopaedics and Related Research*, 454, 100-107.
- Yilmaz, O., Senocak, O., Sahin, E., Baydar, M., Gulbahar, S., Bircan, C., & Alpers, S. (2010). Efficacy of EMG-biofeedback in knee osteoarthritis. *Rheumatology International*, 30(7), 887-892.
- Yip, S. L. & Ng, G. Y. (2006). Biofeedback supplementation to physiotherapy exercise programme for rehabilitation of patellofemoral pain syndrome: a randomized controlled pilot study. *Clinical Rehabilitation*, 20(12), 1050-1057.
- Zantop, T., Petersen, W., Sekiya, J., Musahl, V., & Fu, F. H. (2006). Anterior cruciate ligament anatomy and function relating to anatomical reconstruction. *Knee Surgery, Sports Traumatology, Arthroscopy*, 14(10), 982-992.

9 PŘÍLOHY

9.1 Informovaný souhlas pacienta

Informovaný souhlas ke zpracování osobních a zdravotních údajů pacienta v bakalářské práci

Název bakalářské práce: Využití EMG myofeedbacku při rehabilitaci pacientů po plastice předního zkříženého vazů

Jméno pacienta: [REDACTED]

Datum narození: [REDACTED]

Vyšetřující student fyzioterapie: Kateřina Dėvov

1. J, nze podepsan() souhlas s mou cast ve studii. Je mi vce ne 18 let.
2. Byl(a) jsem podrobně informovn(a) o cli studie, o jejch postupech, a o tom, co se ode mě oěekv. Beru na vědom, že provděnan studie je vzkumnou innost. Pokud je studie randomizovan, beru na vědom pravděpodobnost nhodnho zařazen do jednotlivch skupin lišcch se lěebou.
3. Porozuměl(a) jsem tomu, že svou cast ve studii mohu kdykoliv prušit i odstoupit. Moje cast ve studii je dobrovoln.
4. Pi zařazen do studie budou moje osobn data uchovna s plnou ochranou dvěrnosti dle platnch zkon ŀR. Je zaručena ochrana dvěrnosti mch osobnch dat. Pi vlastnm provděn studie mohou bt osobn daje poskytnuty jinm ne vše uvedenm subjektm pouze bez identifikačnch daj, tzn. anonymn data pod selnm kdem. Rovně pro vzkumně a vědeckě čely mohou bt moje osobn daje poskytnuty pouze bez identifikačnch daj (anonymn data) nebo s mm vslovnm souhlasem.
5. Porozuměl jsem tomu, že mě jměno se nebude nikdy vyskytovat v refertech o tto studii. J naopak nebudu proti pouit vsledk z tto studie.

Podpis pacienta:

Podpis vyšetřujícího studenta fyzioterapie:

Dėvov

Datum:

Datum: 19. 4. 2022

9.2 Potvrzení o překladu

PŘEKLADATELSKÁ DOLOŽKA

Já, Mgr. Lucie Cekotová, IČ: 687 58 499, soudní překladatelka jazyka českého a anglického zapsaná v seznamu překladatelů vedeném Ministerstvem spravedlnosti České republiky, tímto stvrzuji, že jsem osobně provedla překlad připojené listiny a že tento překlad souhlasí s textem předmětné listiny. Při provádění překladu tlumočení nebyl přibrán konzultant.

Tento překladatelský úkon byl proveden v elektronické podobě v souladu s ustanovením §27 odst. 2 zákona č. 354/2019 Sb., o soudních tlumočnících a soudních překladatelích ve znění zákona č. 166/2020 Sb. a v souladu s ustanoveními §23 odst. 2, §27 odst. 2 a §38 vyhlášky č. 506/2020 Sb., o výkonu tlumočnické a překladatelské činnosti. Překládaná písemnost v elektronické podobě je nedílnou součástí tohoto překladatelského úkonu.

Tento úkon je zapsán v evidenci úkonů pod číslem položky: **5190/22.**

Ve Zlíně dne **12. dubna 2022**

kvalifikovaný podpis a kvalifikované časové razítko

Mgr. Lucie Cekotová



Digitální podpis: 12.04.2022 19:34
Důvod podpisu: Překladatel
Umístění: Zlín