UNIVERZITA PALACKÉHO V OLOMOUCI

PEDAGOGICKÁ FAKULTA

Katedra antropologie a zdravovědy

Diplomová práce

Bc. Monika Poukarová

Odborná lékařská terminologie v ošetřovatelské praxi – osteosyntézy

Olomouc 2012 vedoucí práce: Mgr. Jana Majerová

Prohlášení autora

Prohlašuji, že jsem diplomovou práci vypracovala samostatně, výhradně s použitím literatury a zdrojů uvedených v referenčním seznamu.

V Načešicích 29.3.2012

Monika Poukarová

Poděkování

Děkuji Mgr. Janě Majerové za vedení mé diplomové práce a všem, kteří mi vznik této práce umožnili.

OBSAH

1 ÚVOD **6**

2 CÍLE A ÚKOLY PRÁCE **7**

3 TEORETICKÉ POZNATKY **8**

3.1 Chirurgie **8**
3.2 Historie úrazové chirurgie **8**
3.3 Specifika práce sestry chirurgického oddělení **10**
3.4 Různorodost práce sestry na úrazové chirurgii **11**
3.5 Psychologická problematika nemocných na chirurgickém oddělení **12**
3.6 Ošetřovatelství - definice, cíle a charakteristika oboru **13**
3.7 Ošetřovatelský proces **14**
3.7.1 Ošetřovatelský proces na chirurgickém oddělení 15

4 OSTEOSYNTÉZY **16**

4.1 Úvod **17**
4.2 Členění příručky a její obsah **17**
4.3 Kost **18**
4.3.1 Kostní tkáň 18
4.3.2 Stavba kosti 19
4.3.3 Dělení kostí 20
4.4 Zlomeniny **23**
4.4.1 Mechanismus vzniku zlomenin 23
4.4.2 Příznaky zlomenin 24
4.4.3 Diagnóza zlomenin 25
4.4.4 Hojení zlomenin 25
4.4.5 Léčba zlomenin 29
4.4.6 Tradiční schémata třídění zlomenin kostí 45
4.4.7 Komplikace 46
4.5 Klasifikace zlomenin **48**
4.5.1 AO klasifikace 49
4.5.2 Klasifikace zlomenin dle Tscherneho 51
4.6 Ramenní kloub a kost pažní (humerus) **52**
4.6.1 Zlomeniny klíční kosti 53
4.6.2 Zlomeniny horního konce pažní kosti (proximálního humeru) 53
4.6.3 Zlomeniny střední části pažní kosti (diafýzy humeru) 54
4.6.4 Ošetřovatelská péče - specifika 54
4.6.5 Možnosti operačního řešení v oblasti ramenního kloubu a pažní kosti 55
4.7 Loketní kloub **57**
4.7.1 Zlomeniny dolního konce pažní kosti (distálního humeru) 58
4.7.2 Zlomenina horního konce kosti vřetenní (hlavičky radia) 58
4.7.3 Zlomeniny okovce (olekranu) 59
4.7.4 Zlomeniny předloktí (radia a ulny) 59
4.7.5 Ošetřovatelská péče – specifika 60
4.7.6 Možnosti operačního řešení zlomenin v oblasti loketního kloubu 61
4.8 Ruka a zápěstí **63**
4.8.1 Zlomenina člunkové kosti (skafoidea) 64

4.8.2 Zlomenina střední části záprstní kosti (diafýzy metakarpu) 64
4.8.3 Zlomeniny dolního konce vřetenní kosti (distálního radia) 65
4.8.4 Ošetřovatelská péče - specifika 65
4.8.5 Možnosti operačního řešení v oblasti ruky a zápěstí 66
4.9 Horní konec a střední část stehenní kosti 68
4.9.1 Zlomeniny horního konce kosti stehenní (proximálního femuru) 69
4.9.2 Zlomeniny střední části kosti stehenní (diafýzy femuru) 70
4.9.3 Ošetřovatelská péče – specifika 70
4.9.4 Možnosti op. řešení v oblasti horního konce a střední části stehenní kosti 71
4.10 Kolenní kloub a kost holenní 73
4.10.1 Zlomeniny dolního konce kosti stehenní (distálního femuru) 74
4.10.2 Zlomeniny čéšky (pately) 74
4.10.3 Zlomeniny horní části bérce (proximální tibie a fibuly) 75
4.10.4 Zlomeniny střední části bérce (diafýzy tibie a fibuly) 76
4.10.5 Ošetřovatelská péče – specifika 76
4.10.6 Možnosti operačního řešení v oblasti kolenního kloubu a kosti holenní 77
4.11 Dolní konec holení kosti a noha 79
4.11.1 Zlomeniny hlezenního kloubu (distální tibie a fibuly) 80
4.11.2 Zlomeniny hlezenní kosti (talu) 81
4.11.3 Zlomeniny patní kosti (kalkanea) 81
4.11.4 Zlomeniny zánártních (tarzálních) kostí 82
4.11.5 Zlomeniny nártních (metatarzálních) kostí 82
4.11.6 Ošetřovatelská péče - specifika 82
4.11.7 Možnosti operačního řešení v oblasti dolního konce holení kosti a nohy 83
4.12 Předoperační péče 85
4.12.1 Dlouhodobá předoperační příprava 85
4.12.2 Krátkodobá předoperační příprava 86
4.12.3 Bezprostřední předoperační příprava 87
4.12.4 Příprava k urgentní (neodkladné) operaci 88
4.13 Pooperační péče 88
4.13.1 Překlad klienta z operačního sálu na „dospávací pokoj“ 89
4.13.2 Překlad klienta na JIP 89
4.13.3 Překlad klienta na standardní oddělení 89
4.13.4 Příklady pooperačních ošetřovatelských diagnóz 90
4.14 Ošetřovatelská péče 91
4.15 Rehabilitace 93

5 SEZNAM VYBRANÝCH POJMŮ 95

6 ZÁVĚR 98

7 SOUHRN, SUMMARY 100

8 REFERENČNÍ SEZNAM 102

9 SEZNAM ZKRATEK 106

10 PŘÍLOHY 107

ANOTACE

1 ÚVOD

Traumatologie je dynamický medicínský obor, procházející rychlým vývojem. Doby, kdy specifika práce na traumatologickém oddělení spočívala převážně ve fyzické náročnosti ošetřovatelské péče o ležící pacienty, jsou nenávratně pryč.

Pokrok ve vývoji operačního způsobu ošetření zlomenin s sebou přináší i vyšší nároky kladené na nelékařský ošetřovatelský personál. Je nezbytné, aby byl orientován v problematice a možnostech operačního řešení tak, aby bylo možné zajistit kvalitní komplexní ošetřovatelskou péči, která by se maximální možnou měrou podílela na navrácení klienta v co nejkratším čase do běžného života. Záměrem mé práce proto bylo vytvořit text, jež by měl napomáhat zkvalitnit orientovanost nelékařského personálu v oblasti osteosyntéz a témat s nimi souvisejících (anatomie kosti, ošetřovatelská péče, rehabilitace, odborné názvosloví).

Tento materiál je primárně určen několika skupinám potencionálních uživatelů. Jednak zdravotnickému personálu již pracujícímu na traumatologickém oddělení, dále potom personálu, který není kmenovým zaměstnancem traumatologických stanic a oddělení, ale ošetřovatelskou praxi tam vykonává (ať již jako zástup, nebo jen na přechodnou dobu) a též ošetřujícímu personálu chirurgických oddělení v případech, kdy je traumatologický pacient (před nebo po zákroku - osteosyntéze) hospitalizován na jiném oddělení či stanici než na úrazové chirurgii. Čtvrtou cílovou skupinou jsou učitelky odborných předmětů středních zdravotnických škol, vyučující praktické ošetřovatelství na lůžkovém oddělení traumatologie a poslední skupinu pak tvoří studenti SZŠ.

Mojí snahou bylo vytvořit text, který by pomohl k objasnění termínů přímo souvisejících s úrazovou tématikou; se zřetelem na již zmíněné cílové skupiny uživatelů je tedy předpokládána základní orientace v problematice anatomie a ošetřovatelské péče a proto nejsou některé odborné názvy obecnějšího charakteru vždy v závorce nebo v seznamu pojmů vysvětlovány. Pro názornost a snadnější porozumění je v práci využito také obrazové dokumentace.

2 CÍLE A ÚKOLY PRÁCE

Cílem diplomové práce je vypracování edukačního materiálu pro výuku ošetřovatelství a ošetřovatelskou praxi na traumatologii se zaměřením na osteosyntézy, určené jak ošetřujícímu personálu traumatologicky nemocných, tak odborným vyučujícím a studentům SZŠ, za účelem dosažení hlubší a kvalitnější orientace v problematice osteosyntéz a souvisejících tématech.

Pro splnění tohoto cíle je třeba postupovat systematicky a v návaznosti řešit jednotlivé dílčí úkoly, jejichž naplnění dá práci ucelený obsah i formu.

1. Identifikovat potřeby předpokládaných cílových skupin a jejich nároky na uvažovaný projekt.
2. Najít a zpracovat informace, týkající se historických souvislostí i poznatky z oborů, které jsou v zřejmém kontextu s tématikou diplomové práce a utřídit je do úvodních souborů, tvořících teoretický základ práce.
3. Vyhledat zdroje využitelné pro vznik vlastního edukačního materiálu a z nich získané informace upravit a uspořádat do jednotlivých tématických celků.
4. Výsledky dopracovat do konečné podoby návrhu učebního textu.
5. Názory oponentů (učitelka odborných předmětů SZŠ a vrchní sestra chirurgického oddělení) na navrhovaný učební text a jeho praktickou využitelnost.

3 TEORETICKÉ POZNATKY

3.1 Chirurgie

Chirurgické zákroky patří k nejstarším léčebným metodám vůbec. Slovo „cheirurgia“ znamenalo v řečtině ruční práci. První adepti této lékařské disciplíny byli většinou ranhojiči (ve středověku praktičtí ošetřovatelé a medici). Museli mít jisté a obratné ruce, ale i určité znalosti z anatomie lidského těla. Vyznali se většinou také ve farmakologii, z níž dokázali používat například látky tišící bolest, látky protizánětlivé a hojivé (Trč, Ryska, 1994).

Škála chirurgických operací, které prováděli starověcí ranhojiči, byla poměrně široká. Od kosmetických zákroků přes stomatologické, ortopedické, gynekologické až k operacím lebky. Ranhojičské řemeslo bylo v mnoha zemích ve veliké vážnosti, často se provozovalo rodově, znalosti a zručnost se dědily z otců na syny (Trč, Ryska, 1994).

Pro chirurgii bylo a je charakteristické, že k dosažení léčebného výsledku používá mechanického působení na tkáně a orgány. Dnes už je ale chirurgie široce rozvětvenou lékařskou disciplínou. Má řadu specializovaných odvětví – od všeobecné chirurgie se oddělila chirurgie hrudníku, srdce, cév, traumatologie a ortopedie, neurochirurgie apod. Z chirurgie, která byla dříve víceméně řemeslem, se stal důležitý obor klinického lékařství se širokou praktickou, experimentální a vědeckou náplní. Podstatně se také změnily chirurgické nástroje. S postupem doby se moderní instrumentárium obohatilo o složité přístroje, elektroniku, optická vlákna, laser atd. (Trč, Ryska, 1994).

3.2 Historie úrazové chirurgie

Traumatologie neboli úrazová chirurgie, je speciální chirurgický obor. Zabývá se naukou o ráně, o poranění a jejich léčení (www.nemcb.cz).

Úrazovou chirurgii lze v přeneseném slova smyslu označit jako moderního pokračovatele středověkého ranhojičství. Pud sebezáchovy nutil člověka vždy, tedy i v prehistorii, aby ošetřil svá zranění, ke kterým došlo v boji nebo na lovu. Tento pud hnal člověka, aby si zakryl ránu, stavěl krvácení, zklidnil poraněnou končetinu. Zde je vidět, že ošetřování poraněných patří k nejstarší léčebné činnosti lidstva. Některé archeologické nálezy dokazují, že naše předky postihovaly nejen stejné úrazy jako dnešního člověka, ale také se tyto úrazy léčením hojily a zhojily (www.nemcb.cz).

Nejstarší učebnicí chirurgie je učebnice traumatologie ze starého Egypta, pocházející z období přibližně 1 700 let před naším letopočtem. Jedná se o papyrus Edwina Smitha (pojmenovaný po svém nálezci) obsahující 48 kazuistik o provedených chirurgických výkonech například repozice, kastrace, incize. Tento papyrus je ale vlastně opis mnohem staršího textu, který pochází pravděpodobně již z let kolem 2500 až 3000 před naším letopočtem. Jedná se o starší učebnici traumatologie, tzv. „kniha o tom, jak zacházet s ranami.“ Je zde popsána diagnostika, terapie a prognóza jednotlivých poranění. Je postupováno systematicky od hlavy směrem dolů. Ovšem text učebnice končí při popisu poranění hrudní páteře – náhle uprostřed stránky, věty i slova.

Babylonská a Asterská škola chirurgie byla pod vlivem astrologie. Podle pravidel této doby byl lékař zcela zodpovědný za pacienta. Jestliže byla léčba neúspěšná, mohl být lékař potrestán smrtí.

Časem se chirurgie postupně rozšířila po celém světě, kdy její vysoká úroveň byla zaznamenána hlavně v Indii. Zde se, kromě léčení zlomenin a úrazů, prováděly i břišní operace, střevní anastomózy a odstraňování močových kamenů. Staroindické lékařství znalo již princip tahu a protitahu při léčení zlomenin.(www.zcr.cz, Typovský, 1981).

Traumata vznikala samozřejmě nejčastěji v bitvách. Již Římané měli pro své legie „trauma-systém“ od triage až po specializované nemocnice pro zraněné v boji (valetudinaris). Baron Larrey, který byl chirurgem Napoleona Bonaparteho, definoval složky tohoto systému. Za prvé triage – rychlý odvoz zraněného z místa úrazu „létající ambulancí“ a za druhé definitivní ošetření v „trauma centru“, které bylo zřizováno za bitevní linií (Drábková, 2002).

První úrazové nemocnice v Evropě byly založeny v roce 1893 v Halle a v Bochumi, kde byli ošetřováni hlavně horníci. Založení těchto nemocnic vzniklo z popudu německých odborových svazů. Díky dobrým zkušenostem, navrhl Lorenz Böhler v roce 1919 Všeobecné rakouské dělnické pojišťovně ve Vídni založení vlastní úrazové nemocnice. Návrh byl přijat a nemocnice byla otevřena v roce 1925. Ta se brzy stala nejen vzorem, ale i školou pro chirurgy, kteří ošetřovali zlomeniny. Dobré léčebné výsledky přinášely snížené náklady jak na léčení, tak na odškodňování poúrazových následků. První Úrazová nemocnice u nás se začala stavět v roce 1931 v Brně na Ponávce, kdy pružně na pokrok reagovala Úrazová pojišťovna dělnická pro Moravu a Slezsko. Nemocnice byla otevřena v roce 1933 a jejím ředitelem byl jmenován prof. Vladimír Novák (1891 – 1965), který položil základy úrazové chirurgie v České republice (Pokorný, 2002).

K rozvoji traumatologie v posledních desetiletích přispělo pochopení patofyziologie poúrazové odezvy organismu na trauma, pokroky v anestezii, v resuscitaci, používání

antibiotik atd. Na počátku 20. století byla traumatologie součástí obecné chirurgie a až v roce 1990 byla ustanovena samostatná Česká společnost pro úrazovou chirurgii. Úrazová chirurgie byla uznána samostatným nástavbovým specializačním oborem chirurgie a tím se naše traumatologie přizpůsobila současným evropským trendům v péči o raněné.

Jestliže se hovoří o traumatologii, nelze opomenout vývoj dětské traumatologie u nás. K tomuto vývoji pomohl přístup k poranění dětského skeletu. Zpočátku byla tato poranění brána pouze okrajově a byla zcela přidružena k traumatologii dospělého věku. Ovšem postupně vznikala éra úrazové dětské chirurgie, hlavně díky prof. Tošovskému. Byly vydány práce (Typovský,1981 a Tošovský, 1982), které se v té době staly skoro jediným validním zdrojem informací. Postupně na tuto práci navazovali Tošovského žáci. V současné době významně ovlivňují vývoj v dětské traumatologii např. prof. Havránek v pražské Thomayerově nemocnici (Gál, 2001; Pokorný, 2002) nebo prof. Gál z Fakultní dětské nemocnice v Brně.

Traumatologie je obor multidisciplinární, protože musí v ošetřování mnohočetných poranění spolupracovat téměř se všemi medicínskými odbornostmi. Je také oborem meziodvětvovým, jelikož spolupracuje se všemi státními resorty v rámci prevence úrazů. Důležitá je i spolupráce s výzkumem, kdy úkolem je zabránit vzniku takových technologií a výrobků, které by způsobovaly jakékoli úrazy člověka. V neposlední řadě musí spolupracovat i na vývoji nových zdravotnických prostředků (osteosyntetických materiálů, náhrad kloubů atd.) a na vývoji biotechnologií, které by umožnily odstraňovat trvalé následky způsobené úrazy a zároveň pomohly navrátit pacienta do běžného života. (www.tribune.cz).

3.3 Specifika práce sestry chirurgického oddělení

Základní specifika práce sestry na chirurgickém oddělení vychází již ze zaměření oboru. Na chirurgické oddělení jsou přijímáni pacienti, u nichž se většinou předpokládá chirurgické řešení jejich onemocnění. Úkolem sestry je zajištění předoperační přípravy, pooperační péče. S operačním výkonem souvisí i převazování ran, péče o drény, sledování fyziologických funkcí. Sestry se podílejí na tišení bolesti, prevenci nozokomiálních nákaz. Práce sester je ovlivňována řadou faktorů, především ale zdravotním stavem nemocných (Vomela, 1998).

U nemocných přijatých v akutním stavu, kdy se mnohdy jejich stav vyvíjí velmi dramaticky, záleží nejenom na znalostech a dovednostech sestry, ale také na jejích organizačních schopnostech. Současně však je třeba přizpůsobit jednání s nemocným a jeho

rodinou tak, aby bylo dosaženo efektivní a účinné spolupráce. Při přijetí nemocných s úrazy, kdy se tito ocitají z plného zdraví v kritickém stavu a kdy jsou často ohroženi na životě, vyžaduje zvládnutí těchto stavů obzvláště mimořádné schopnosti sester například rychlost, pohotovost, předvídavost a přesnost (Vomela, 1998).

U nemocných přijatých k plánované operaci je úkolem sestry dosáhnout uklidnění nemocného a jeho rodiny. Někteří nemocní příznaky bagatelizují, jiní naopak zase zveličují (Vomela, 1998).

3.4 Různorodost práce sestry na úrazové chirurgii

Dosažení a udržení standardu ošetřovatelské péče vyžaduje od sestry nové vědomosti a dovednosti, širší spektrum poznatků ve vztahu k problémům, které obklopují a provázejí chorobu, zdraví jedince, skupiny. V minulosti ani dnes nezastává sestra svým profesionálním působením pouze jednu roli, ale vždy jde o více rolí (Farkašová a kol., 2005). Platí to stejně pro úrazovou chirurgii a všechny odbory, kde ošetřovatelství a ošetřování nemocných působí.

Práce na úrazové chirurgii patří mezi namáhavější, nezbytné je multidisciplinární propojení, kdy sestra úzce spolupracuje se sociálním pracovníkem. Proto je potřeba, aby disponovala vlastnostmi sociálně vyspělé osobnosti. Právě na úrazové chirurgii se setkáváme s pacienty, kteří jsou z rozmanitých sociálních vrstev a disponují rozličnými rysy osobnosti. *„Profesi sestry by měly vykonávat sociálně zralé osobnosti, s orientací na druhého člověka, s určitou dávkou empatie, tolerance, schopnosti spolupráce, přizpůsobivosti a zodpovědnosti, lidé vysoce humánních a etických kvalit“* (Zacharová, Hermanová, Šrámková, 2007, s. 71).

Na pracovištích úrazové chirurgie je ošetřovatelská péče poskytovaná v ambulantní i ústavní péči a také při prevenci, diagnostice, léčbě, sociální a výchovné péči. Je potřeba zainteresovat pacienta a příbuzné ke spolupráci v procesu uzdravování, ošetřování a podpory zdraví. V moderním ošetřovatelství je nutností monitorovat ošetřovatelské požadavky pacienta a následně zajistit ošetřovatelskou péči, kterou je třeba vykonávat v souladu s nejnovějšími vědomostmi, ve shodě s etickými normami a právy pacienta. Je tedy žádoucí uplatňovat nejmodernější ošetřovatelské metody, postupy a techniky při ošetřovatelských činnostech a řešit ošetřovatelské problémy, které mohou být předmětem výzkumu a využívat výsledky výzkumu v traumatologické péči. Při plnění všech požadavků je kladen důraz na kvalitu a efektivnost (Kubicová, 2005).

3.5 Psychologická problematika nemocných na chirurgickém oddělení

Během poslední doby došlo k výraznému pokroku v technickém vybavení v medicíně a ošetřovatelské péči. Nejmarkantněji je to především znát u chirurgických oborů, kde se začaly používat nové trendy v oblasti operačních technik, podávání anestezie nebo poskytování intenzivní péče. To úzce souvisí s etickými otázkami a psychickým dopadem na člověka.

Nemocný je více jak v jiných medicínských oborech vydán lékaři a technice a může se prohlubovat propast způsobená nedostatky v základních komunikačních dovednostech a humánním lidském přístupu. Dobře vzdělaná a erudovaná chirurgická sestra nezapomíná na dobře vedenou komunikaci v rámci ošetřovatelského procesu, kterou především zaměřuje na zjišťování potřeb nejen biologických, ale i psychosociálních (Juřeníková a kol., 1999).

Zvláštní pozornost je třeba věnovat nemocnému, který se nachází ve strachu, úzkosti a bolesti. Při strachu a úzkosti nedokáže člověk dobře čelit nebezpečí, objevují se známé fyzické a psychické reakce – tlukot srdce, změny ve frekvenci dýchání, pocení, pocit chladu a zároveň horkosti, v duševní rovině pak především obecné snížení schopnosti myslet jasně a realisticky.

Tyto problémy vystupují do popředí zejména v předoperačním období. A proto je tak důležitá komunikace, dostatek vhodných informací, jejich opakování a respektování strachu a úzkosti, kdy člověk neví jak se má rozhodnout.

Bolest v pooperačním období zpětně pak vyvolává reakce strachu a úzkosti, že stav není v pořádku a pokud je tato problematika bagatelizována, může dojít k velmi vážným komplikacím.

Vše není jen v rukou lékaře a techniky, ale také v dobré ošetřovatelské předoperační a pooperační péči, která je založena nejen na rutinním vykonávání ošetřovatelských intervencí, ale také na dialogu a spolupráci mezi nemocným, lékařem , příbuznými a sestrou (Juřeníková a kol., 1999).

3.6 Ošetřovatelství - definice, cíle a charakteristika oboru

Definice ošetřovatelství

Ošetřovatelství je samostatná vědecká disciplína zaměřená na aktivní vyhledávání a uspokojování biologických, psychických a sociálních potřeb nemocného a zdravého člověka v péči o jeho zdraví.

Ošetřovatelství je zaměřeno zejména na udržení a podporu zdraví, navrácení zdraví a rozvoj soběstačnosti, zmírňování utrpení nevyléčitelně nemocného člověka a zajištění klidného umírání a smrti. Ošetřovatelství se významně podílí na prevenci, diagnostice, terapii i rehabilitaci. Ošetřovatelský personál pomáhá jednotlivci, rodinám i skupinám, aby byli schopni samostatně uspokojovat fyziologické, psychosociální a duchovní potřeby. Vede nemocné k sebepéči, edukuje jejich blízké v poskytování laické ošetřovatelské péče. Nemocným, kteří o sebe nemohou, nechtějí, či neumějí pečovat, zajišťuje profesionální ošetřovatelskou péči. (www.lfhk.cuni.cz)

Cíle ošetřovatelství

Hlavním cílem ošetřovatelství je systematicky a komplexně uspokojovat potřeby člověka s respektem k individuální kvalitě života, vedoucí k udržení nebo navrácení zdraví, zmírnění fyzické i psychické bolesti v průběhu umírání. Při dosahování těchto cílů ošetřovatelský personál úzce spolupracuje s nemocným, lékaři, dalšími zdravotnickými pracovníky a jinými odbornými pracovníky.

Cílem ošetřovatelství je:

- podporovat a upevňovat,
- podílet se na navrácení zdraví,
- zmírňovat utrpení nemocného člověka,
- zajistit klidné umírání a důstojnou smrt (www.lfhk.cuni.cz).

Charakteristické rysy ošetřovatelství:

- poskytování aktivní ošetřovatelské péče,
- poskytování individualizované péče prostřednictvím ošetřovatelského procesu,
- poskytování ošetřovatelské péče na základě vědeckých poznatků podložených výzkumem,
- holistický přístup k nemocnému,

- preventivní charakter péče,
- poskytování péče ošetřovatelským týmem složeným z různě kvalifikovaných pracovníků (vícestupňový způsob) (www.lfhk.cuni.cz).

3.7 Ošetřovatelský proces

Samotný pojem „proces“ představuje sérii plánovaných činností, které jsou zaměřeny na dosažení určitého výsledku.

Pojem ošetřovatelský proces souvisí s akceptováním vědeckého (systémového) přístupu a východisek, v ošetřovatelství, kterými se řídí lidské poznání. Poprvé pojem „ošetřovatelský proces“ použila Hallová v roce 1995 (Mastiliaková, 2003).

Z teoretického hlediska jde o systémovou teorii aplikovanou na postup, který řeší určitý problém s předem stanoveným cílem (očekávanými výsledky), jinak také analyticko-syntetická metoda řešení problému nebo myšlenkový algoritmus, který používá kvalifikovaná sestra při hodnocení stavu klienta, plánování, realizaci a vyhodnocování účinnosti péče. Z teoretického hlediska jde o metodologii oboru ošetřovatelství (Mastiliaková, 2003).

Z praktického hlediska je ošetřovatelský proces systematická, racionální metoda plánování a poskytování ošetřovatelské péče, jejímž cílem je (pokud možno pozitivní a zdraví prospěšná) změna zdravotního stavu klienta/pacienta. Proto je dnes ošetřovatelský proces mezinárodním standardem ošetřovatelské praxe.

Před tím, než se začala používat metoda ošetřovatelského procesu v praxi, sestry poskytovaly svou péči na příkaz lékaře a jejich péče byla zaměřena více na chorobu než na individuální potřeby nemocného člověka (Mastiliaková, 2003).

Pomocí ošetřovatelského procesu uvádíme do praxe cíle našeho ošetřovatelství. Uskutečňuje se v 5 fázích:

- zhodnocení nemocného - zjišťování informací,
- stanovení ošetřovatelské diagnózy,
- plánování ošetřovatelské péče,
- realizace naplánovaných opatření,
- zhodnocení efektu poskytnuté péče (www.fnplzen.cz).

Výhody ošetřovatelského procesu

Pro klienta/pacienta:

- kvalitní plánovaná péče, která uspokojuje potřeby jednotlivce, rodiny, komunity, společnosti,
- návaznost a kontinuita péče,
- účast klientů/pacientů na péči.

Pro sestru:

- důsledné a systematické ošetřovatelské vzdělání,
- spokojenost v zaměstnání,
- odborný růst,
- vyhnutí se rozporu se zákonem (Mastiliaková, 2003).

3.7.1 Ošetřovatelský proces na chirurgickém oddělení

Podle Juřeníkové (1999) je předpokladem práce setry na chirurgických ošetřovacích jednotkách stálá pohotovost ke zvládání aktuálních potřeb klientů v souvislosti s nutností operačního výkonu, pooperační péče a rekonvalescence.

Práce je ovlivňována následujícími faktory.

1. **Stavem nemocných**

- příjem nemocného s akutním onemocněním vyžaduje rychlou a maximální pohotovost sestry, která musí zvládnout a včas diagnostikovat příznaky, které by mohly vést k ohrožení života nemocného,
- zdravotní sestra je pohotová a rychlá při zajišťování nutných diagnostických a léčebných opatření při příjmu takového nemocného, zvládá urgentní předoperační přípravu i následnou pooperační péči.

2. **Léčbou**

- ve většině případů se jedná o léčbu operační, která kromě specifické přípravy vyžaduje znalosti a dovednosti,
- monitorace vitálních funkcí,
- zajištění cévního přístupu, péči o něj, aplikaci parenterálních roztoků, transfuzních přípravků,
- prevence nozokomiálních nákaz (asepse, antisepse, převazování ran, péče o drény a drenáže atd.).

4 OSTEOSYNTÉZY

(edukační text pro výuku ošetřovatelství a ošetřovatelskou praxi na traumatologii)

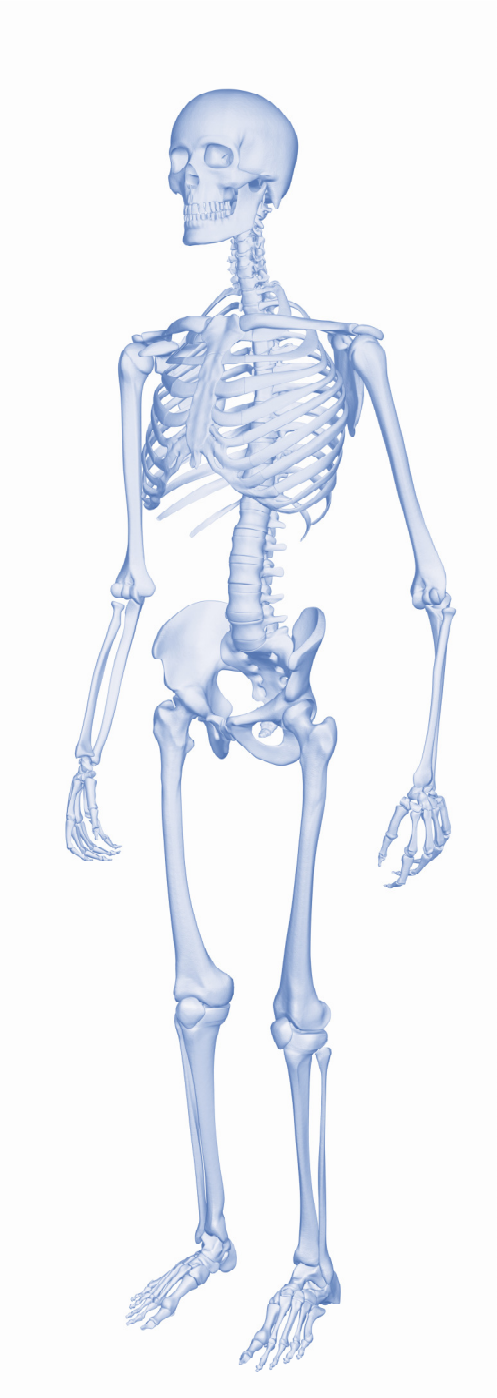

4.1 Úvod

Následující stránky obsahují řadu informací, které by měly napomoci k orientaci v problematice osteosyntéz. Materiál, který jsem pro tuto práci využila, je tříděn podle jasných kritérií a věřím, že poskytne přehledné a jasné odpovědi na mnoho otázek, které se v souvislosti s uvedenou problematikou mohou v ošetřovatelské praxi objevit. Tato pomůcka se tak může stát systematickým pomocníkem a užitečným rádcem studentů i pedagogů středních zdravotnických škol a nelékařského ošetřovatelského personálu specializovaných traumatologických oddělení, ale také pracovišť ostatních, která nějakým způsobem participují na ošetřovatelské péči o traumatologického pacienta ve všech fázích procesu léčby zlomenin za pomoci osteosyntéz.

Příručka – jak by bylo možno uvedenou práci nazvat – vychází z dlouholetých praktických zkušeností, které jsou doplňovány, rozvíjeny a prohlubovány odbornými poznatky i teoretickými základy – vždy však se zřetelem na srozumitelnost a názornost.

4.2 Členění příručky a její obsah

Úvod obstarává teoretické pojednání o základních anatomických a fyziologických poměrech kostí – zde najdeme informace o kostní tkáni, stavbě kostí a jejich dělení. Následuje podkapitola Zlomeniny, jejímž obsahem jsou poznatky o mechanismech vzniku zlomenin, příznacích, které zlomeniny provázejí, diagnostice i samotné léčbě, doplněno o oddíly zabývajícími se možnými komplikacemi. Důležitou součástí učební pomůcky je i celek osvětlující historii a funkci klasifikací zlomenin, na který přímo navazují podkapitoly vymezené jednotlivými anatomickými lokalitami s jejich specifiky. Sled těchto podkapitol je dán anatomickou posloupností s využitím nejrozšířenější standardní klasifikace – tzv. AO klasifikace.

V závěrečných částech jsou pak shrnuty informace o různých typech péče o pacienta se zlomeninou, vyžadující operační řešení osteosyntézou – předoperační péči pooperační péči, ošetřovatelská péči a rehabilitaci. Záměrně není zmiňována péče peroperační, neboť ta je poskytována sálovým personálem za specifických podmínek.

Seznam a výklad vybraných pojmů pak tvoří doplněk příručky a obsahuje vysvětlení odborných termínů, které se v textu objevují a které přímo souvisí s problematikou osteosyntéz.

4.3 Kost

4.3.1 Kostní tkáň

Kostní tkáň je tvořena různými typy buněk s různými úkoly.

Osteoblasty - buňky kubického tvaru s četnými dlouhými výběžky, kterými jsou ve vzájemném kontaktu, a pomocí těchto kontaktů se realizuje látková přeměna kosti. Mají vysokou schopnost produkovat kolagenní vlákna a amorfní proteoglykanovou mezibuněčnou hmotu. Produkují také enzymy (alkalické fosfatázy) a podílejí se tak na mineralizaci kostní tkáně.

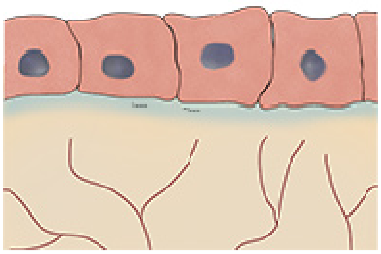

Obr. č. 1: Osteoblast

(open.jorum.ac.uk)

Osteocyty jsou protáhlé vřetenovité buňky, které se účastní uvolňování minerálů z kostní tkáně, jsou součástí regulačních mechanismů udržujících kostní matrix a hladinu vápníku v tělních tekutinách. Život osteocytů je asi 20 let a poté se již nenahrazují a prostůrky, v nichž buňky leží, zůstávají prázdné.

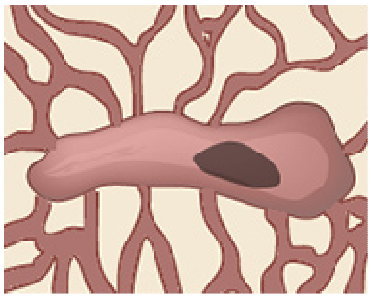

Obr. č. 2: Osteocyt

(open.jorum.ac.uk)

Osteoklasty jsou obrovské buňky s množstvím jader, produkují kyselou fosfatázu a kolagenózu. Pomocí těchto enzymů uvolňují kostní minerály a rozrušují strukturu hmoty. Účastní se přestavby kostí, která je vždy provázena resorpcí kostní hmoty. Dochází k remodelaci.

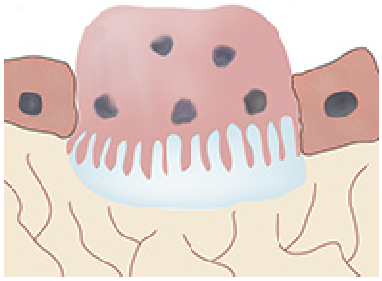

Obr. č. 3: Osteoklast

(open.jorum.ac.uk)

Mezibuněčná hmota je tvořena svazky kolagenních vláken a amorfní hmotou, tato hmota obsahuje specifické proteiny (sialoprotein, osteokalcin), jež vážou vápník. Základní matrix kosti je mineralizovaná. Obsah minerálů je u různých kostí různý a stupeň mineralizace je rozdílný i v rámci stavby jedné kosti. Živá kost je složena z 60 % minerálů, 24 % organických látek, 12 % vody a 4 % tuků.

4.3.2 Stavba kosti

- lamelární
- fibrilární

Lamelární kost je základem velké časti skeletu, především u dlouhých a plochých kostí končetin. Lamelární kost rozlišujeme na kompaktu (kortikalis), která tvoří až 80 % lidské kostry a je nositelkou mechanických vlastností skeletu, a spongiózu tvořící 20 % kostry, která představuje plochu pro realizaci látkové přeměny a její remodelaci.

Kompakta je složena se základních a funkčních jednotek osteonů. Osteon je tvořen 6 -15 trubicovitými lamelami, v jejichž stěnách jsou vyhloubeny komůrky – lakuny – ve kterých jsou uloženy *osteoblasty* a *osteocyty*.

Trubicovité osteony: středem osteonu probíhá centrální *Haversův kanálek*, vyplněný řídkým vazivem, jednou až dvěma krevními kapilárami a nervovým vláknem inervujícím jejich stěnu. Centrální kanálky jsou mezi sebou spojeny příčnými a šikmými Volkmannovými kanálky - tím je propojen krevní oběh periostu (okostice) a kostní dřeně. Osteony jsou v kompaktě uloženy rovnoběžně s dlouhou kostí nebo probíhají v dlouhých spirálách, popřípadě mohou být ohnuty do oblouku.

Destičkové osteony jsou uloženy mezi trubicovitými ostrohy; mají obdobnou stavbu na zevním a na vnitřním povrchu tvoří koncentrické vrstvy, které se označují jako zevní a vnitřní plášťové lamely. Zevní leží pod okosticí a vnitřní obklopují dřeňové dutiny.

Spongióza je v lamelární kosti všude tam, kde není vytvořena souvislá a dřeňová dutina (kostní hlavice), a pod plášťovou vrstvou kompakty. Spongióza je složena s *trámců* (trabekul) a z *plotének*. Stavba trámců a plotének je prakticky stejná jako stavba lamel osteonů. Silné trámce formují i pravé Haversovy osteony. Směr průběhu a uspořádání kostních trabekul a trámců odpovídá liniím spojující místa největšího zatížení kosti. Uspořádání průběhu trámců a lamel spongiózy tvoří kostní architektoniku.

I při změně či porušení tvaru musí být zachován tzv. Wolffův zákon: zevní tvar, vnitřní struktura i funkční zatížení kosti jsou ve vzájemné harmonii. Při jakékoliv změně dochází k přestavbě (remodelaci) kosti, jejímž cílem je dosažení původní harmonie.

Fibrilární kost. Je první kostí vznikající primární osifikací chrupavčitého skeletu ve fázi vývoje plodu a dítěte. V dospělosti je omezena pouze na některé hrbolky, kostní výběžky a drsnatiny – především v místě svalových úponů. Je složena z plsti kolagenních vláken. Mezi vlákny jsou lakuny, ve kterých leží osteoblasty/osteocyty. Vlákna jsou orientována převážně ve směru, ve kterém je daný hrbolek nejvíce zatěžován.

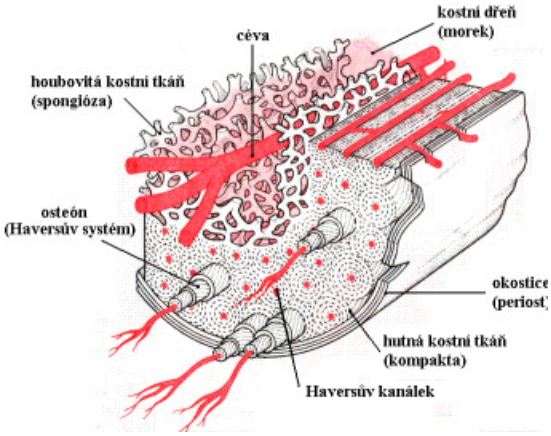

Obr. č. 4: Vnitřní stavba kostí
(www.kme.zcu.cz)

4.3.3 Dělení kostí

Kost je orgán tvořící základní stavební článek kostry. Kosti lze třídit a popisovat z různých hledisek. Podle tvaru, stavby, cévního zásobení, růstu a biomechanických vlastností se kosti dělí do tří skupin.
Kosti dlouhé, krátké a ploché.

Dlouhé - stehenní, holenní, lýtková, pažní, vřetenní, loketní, klíční, žebra.

Stavba dlouhé kosti.

Dlouhá kost se skládá z ***diafýzy*** – střední úsek kosti, nejčastěji je to dutý válcovitý útvar, jehož plášť tvoří kompaktní kost a dutinu vyplňuje kostní dřeň. Na konci dlouhých kostí jsou epifýzy**.** ***Epifýzy*** jsou vyplněny kostní trámčinou obklopenou tenkou slupkou kompaktní kosti. Pokud kosti rostou, jsou epifýzy a diafýzy odděleny růstovou chrupavkou ***fýzis***. Pro rozšířené prstence diafýzy přiléhající k růstové chrupavce se používá označení ***metafýza*** - ta se účastní remodelace kosti a po ukončení osifikace celé kosti má samostatné cévní zásobení.

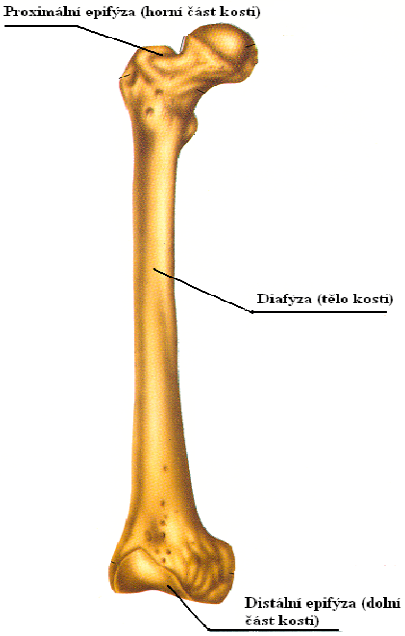

Obr. č. 5: Stavba dlouhé kosti
(somatology.webnode.cz)

Povrch dlouhých kostí, s výjimkou kloubních povrchů, pokrývá okostice – periost. ***Periost*** je až 2 mm silná tuhá vazivová blána, která nestejně pevně lne k povrchu kompakty. Periost je nejlépe fixován v místě úponů šlach a vazů. Je upevněn pomocí svazků vazivových vláken - tzv. Sharpeyových vláken. V místě vstupu těchto vláken vstupují do kosti i cévy. Periost tak představuje mechanickou ochranu povrchu kosti, mezičlánek pro úpon svalů a zdroj cévního zásobení kosti. Obdobnou stavbu jako periost na povrchu kosti má vnitřní okostice – endosteum, vystýlající dřeňovou dutinu kosti.

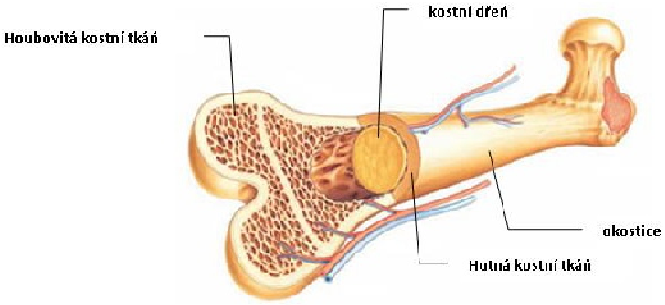

Obr. č. 6: Kost
(vyuka.zsjarose.cz)

Kostní dřeň: dřeňové dutiny diafýz, prostůrky spongiózy a širší Haversovy kanálky vyplňuje kostní dřeň – medula ossium – rosolovitá měkká tkáň, jejíž vzhled i stavba se v průběhu života mění. V mladším věku převažuje červená kostní dřeň, která je postupně nahrazována žlutou dření a později dření šedou.

Stavba kostní dřeně: skládá se ze sítí retikulárních vláken, prostoupených širokými krevními vlásečnicemi, do kterých zde vstupují krevní buňky a destičky. V okách sítí jsou uloženy výchozí buňky pro tvorbu všech základních typů bílých i červených krvinek, krevních destiček a kostních buněk. Jsou zde i krevní buňky v různé fázi zralosti. Červená kostní dřeň je krvetvorný orgán a po narození i jediné místo, kde v těle vznikají krvinky. V průběhu růstu červené dřeně ubývá a ve věku kolem dvaceti let je krvetvorba většího rozsahu lokalizována již jen v hrudní kosti, ve spongióze kloubních konců dlouhých kostí a ve spongióze krátkých kostí (v obratlových tělech, zápěstních a v zánártních kostech). Do poměrně vysokého věku se udržuje krvetvorba v žebrech, v plochých kostech lebky, pánve a v drsnatinách, výběžcích a hranách dlouhých kostí.

Stavba žluté kostní dřeně: červená dřeň je postupně nahrazována žlutou dření. Sítě retikulárních vláken dřeně jsou infiltrovány tukovými buňkami, které nakonec převládají. Červená dřeň se v podstatě mění na tukové vazivo. Žlutá kostní dřeň je vzhledem k množství tukových buněk vyplňujících téměř celé dřeňové dutiny většiny kostí poměrně objemným typem tkáně. Je bohatě vaskularizována a představuje pro organismus i určitou energetickou rezervu. Žlutá kostní dřeň je ve vysokém věku nahrazována tzv. šedou dření. Jde o vazivo, které ve dřeňových dutinách zůstává po ztrátě tukových buněk.

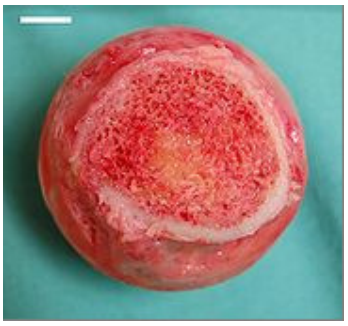

Obr. č. 7: Druhy kostní dřeně (simple.wikipedia.org)

Krátké kosti tvoří na končetinách funkční skupiny drobnějších, skutečně „krátkých kostí“ – dvě řady zápěstních a zánártních kostí. Mezi krátké kosti zařazujeme i tzv. kosti nepravidelné – dolní čelist, obratle a některé lebeční kosti.

Stavba krátkých kostí: krátké kosti se svou stavbou podobají epifýzám dlouhých kostí. Na povrchu kosti je tenká tuhá vrstva kompakty, která většinou tvoří ploché lamely. Uvnitř kosti je spongióza. Pod kompaktou je spongióza obvykle hustší a přenáší zatížení na povrchu kosti do systému trámců, jejichž architektonika je budována na obdobných principech jako

ve spongióze dlouhých kostí. Dřeňová dutina se u krátkých kostí netvoří. Značná část nejdrobnějších kostí je pokryta kostní chrupavkou.

Ploché kosti se podílejí na stavbě obou končetin (lopatka, kyčelní kost), skeletu hrudníku (hrudní kost) a lebeční klenby (temenní kost, šupiny čelní, spánkové a týlní kosti).

Stavba plochých kostí: na zevní a vnitřní ploše těchto kostí je různě silná vrstva kompakty, tvořená plochými kostními lamelami. Mezi deskami kompakty je spongióza s poměrně velkými prostory mezi trámci, vyplněnými až do pozdního věku krvetvornou dření.

4.4 Zlomeniny

4.4.1 Mechanismus vzniku zlomenin
4.4.2 Příznaky zlomenin
4.4.3 Diagnóza zlomenin
4.4.4 Hojení zlomenin
4.4.5 Léčba zlomenin
4.4.6 Tradiční schémata třídění zlomenin kostí
4.4.7 Komplikace

Zlomenina je přerušení kontinuity kosti (fraktura). K tomuto ději dochází při zatížení kosti, které přesahuje hranici její elasticity.

4.4.1 Mechanismus vzniku zlomenin

Ohnutí – tento mechanismus je častý při zlomeninách dlouhých rourovitých kostí. Vlastní působení vyvolávající síly se rozkládá do dvou komponentů. Na konvexitě (vypouklině) ohnuté kosti působí síly odstředivě od centra k periferii a na konkavitě (vyhloubení) opačně. V důsledku toho vzniká stlačení kostní substance na konkavitě a velmi často i k vylomení trojúhelníkovitého fragmentu (tzv.butterfly fragment = motýlovitý úlomek).

Komprese – při ní působí vyvolávající síly kolmo na sebe a fragmenty se do sebe zakliňují. Při zlomeninách spongiózních kostí (obratle, patní kost, artikulární konce dlouhých kostí) se kostní substance zahušťuje. Když mechanizmus komprese působí nejen kolmo, ale i s mírným vychýlením osy, vzniká jakoby oddloubnutí prominujících částí postiženého

úseku kosti (nejčastěji při zlomeninách kondylů). Pokud tento mechanismus působí na příčnou osu rourovité kosti, mění zpravidla její tvar z kruhovitého na elipsovitý.

Posun – mechanismus je podobný jako v předcházejícím případě, jen síly nepůsobí v dlouhé ose, ale kolmo na dlouhou osu postižené kosti (ze stran). Tento mechanismus zapříčiňuje dislokace ad latus.

Torze – moment působení traumatické noxy (mechanismu vyvolávající poškození) je v podélné ose postižené kosti, přičemž existuje primární rotace periferní nebo centrální části a fixace jedné nebo druhé. Např. při zlomeninách v oblasti podkolenní je noha pevně fixována na podložce a tělo se otáčí (při lyžování).

Tah – zlomeniny vznikají opačně než při kompresi. Roztáhnuté kostní substance anebo odtržení prominujících výběžků, na kterých se upínají svaly, vyvolá nadměrný tah svalového aparátu.

4.4.2 Příznaky zlomenin

Jisté známky zlomenin:

- patologická pohyblivost,
- deformace (zkrácení, změna tvaru končetiny),
- krepitace (slyšitelný drásavý posun úlomků o sebe, většinou bolestivý),
- viditelný kostní úlomek u otevřených fraktur,
- při luxačních frakturách abnormální rotační postavení, zkrácení končetiny.

Nejisté známky zlomenin:

- bolest při pohybu,
- bolest při tlaku, tahu v ose kosti,
- otok,
- hematom,
- porucha funkce postižené končetiny s držením v úlevové poloze.

4.4.3 Diagnóza zlomenin

Diagnóza nebývá těžká, určuje se na základě anamnézy celkové a především úrazové – úrazový děj, mechanismus, místo a čas, kde se úraz stal.

Klinické vyšetření: pohledem, pohmatem, zjištění funkčních poruch a měření postižené končetiny. RTG vyšetření ve dvou projekcích – na sebe kolmých rovin – potvrzuje a zpřesňuje diagnózu. V případech, kdy se prvním RTG vyšetřením nepotvrdí zlomenina je vhodné opakované vyšetření za 4-5 dní i ve třetí projekci.

Zásady ošetřování zlomenin:

1) správná repozice,

2) přesná fixace,

3) dostatečně dlouhá imobilizace,

4) včasná rehabilitace.

Zanedbání kteréhokoliv z těchto pravidel zapříčiní terapeutický neúspěch.

4.4.4 Hojení zlomenin

Rozlišují se dva druhy hojení. Primární a sekundární.

Primární (direktní, interkortikální) hojení nastává při stabilním operačním léčení, hojení probíhá přímo v kortikalis, přičemž v periostu a endostu je hojení minimální. Primárně se zlomeniny hojí při stabilní osteosyntéze, která zabezpečí mechanický klid po celou dobu hojení zlomeniny. Dalším předpokladem dobrého hojení je, že úlomky nejsou zbaveny výživy, tedy jsou vitální. Při primárním hojení chybí vazivový svalek a chrupavka.

Primární hojení může být buď kontaktní, nebo štěrbinové.

Kontaktním hojení nastává tehdy, když se oba dva úlomky dotýkají, takže vrůst cév z okolí je téměř nemožný. Rozhodující je, aby nedošlo k resorpci částečně nekrotických konců úlomků a současně se odbourala stará kost a na jejím místě se vytvořila nová. Kostní regeneraci provokují osteomy, které v podélné ose přemostí linii lomu. Na špičce osteomu vytvářejí osteoblasty resorpční kanál. Osteoblasty doprovází céva, okolo které osteoblasty vytváří kost. Tak nastává přemostění a přestavba kontaktní plochy úlomků.



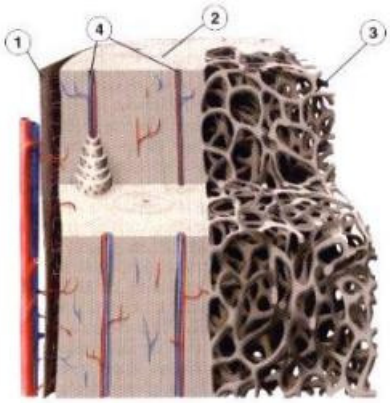

1 - Okostice (periost)
2 - Kostní kůra (kortikalis)
3 - Houbovitá trámčina (spongióza)
4 - Haversovy kanály s krevními cévami

Obr. č. 8 : Stavba kosti
(kosternisystem.ic.cz)

Štěrbinové hojení nastává v podmínkách stabilní osteosyntézy u zlomenin, jejichž úlomky nemají perfektní kontakt, je mezi nimi štěrbina. Do této štěrbiny prorůstají cévy doprovázené mimocévními buňkami. Podle průběhu štěrbiny pocházejí tyto cévy z endostu, periostu anebo Haversových kanálů. Štěrbina se vyplní primární kostní tkání a sekundárně ji přerostou osteomy z obou dvou kostních úlomků.

Při kontaktním hojení se jedná o jednofázový postup, při štěrbinovém hojení se jedná o dvojfázový postup.

Sekundární anebo indirektní hojení (za pomoci vazivového nebo chrupavčitého svalku) probíhá především v periostu, méně často endostu.

Probíhá etapovitě

– *v první etapě* vzniká fixační kalus (svalek), který vytvoří podmínky pro mechanický klid při hojení zlomenin,

– *v druhé etapě* nastává přestavba a remodelace primárního kalusu. Ve zlomenině a jejím okolí se vytváří hematom, do kterého prorůstají cévy z okolních tkání. V prvním týdnu a především v prvních dnech se nejvýznamněji hojení účastní především cévy periostu, protože intramedulární výživa je do určité míry znemožněna hematomem. Vaskularizace (vznik krevních cév v tkáni) periostu se podstatně zvýší a cévy z okolí pronikají k ischemickému středu zlomeniny. Od třetího až čtvrtého se začne na cévním zásobení podílet endost a tak je vytvářející se svalek stále více zásobován krví z nitrodřeňového oběhu, který má značnou regenerační schopnost. Z hematomu se vytváří granulační tkáň bohatě zásobená cévami a křehké tkanivo zpevňované narůstáním kolagenních vláken. Cévní systém v místě zlomeniny se současně s objemem svalku rozšiřuje a vytváří se rozsáhlá kolaterální cévní síť napojená i na okolní svalstvo.

Bezprostředně po vzniku zlomeniny se cévy okolo zlomeniny rozšíří. Celá končetina je více prokrvená. Už čtvrtý až pátý den se začnou objevovat v normálním svalku první trámce osteomů, které se přeměňují v drobná špičatá políčka, probíhající rovnoběžně s kapilárami. Šestý den se začínají ukládat do osteomů vápenaté soli, které se mění na kostěný svalek. Tvorba primárního svalku se uskutečňuje částečně v chrupavčité tkáni, což zapříčiňuje špatná imobilizace zlomeniny a skutečnost, že chrupavka vzniká v místech, kde je svalek špatně vyživován. Osteoblastickou činností vznikají nepravidelné kostní trámečky, jež neodpovídají silokřivkám zatížení příslušné části kosti. Tvoří se pletivová kost, která není přizpůsobená staticko – dynamickému zatížení. Novotvorba cév se zvětšuje až do pátého týdne souběžně s tvorbou svalku, potom konstantně ubývá. Toto období je důležité pro další osud zlomeniny, když se pomocí fixace svalku vytvoří dokonalá stabilizace, cévní systém se napojí a zlomenina se zhojí. V případě, že je zlomenina nestabilní nebo je svalek nadměrně zatížen anebo organizmus v určitých situacích nedokáže svalek vytvořit, poruší se hojení a vytvoří se pakloub.

– *třetí (poslední) etapou* hojení je stadium remodelace. Postupně se resorbuje nadměrný periostální a endosteální svalek, obnovuje se dřeňová dutina a tím i původní rozměr kosti. Tato definitivní přestavba trvá měsíce až roky.

Zlomeniny se hojí za ideálních podmínek v určitém časovém limitu, a to:

zlomenina kosti předloktí 6 – 8 týdnů,

zlomenina kosti pažní 8 – 10 týdnů,

zlomeniny bérce 12 – 16 týdnů,

zlomeniny stehenní kosti 12 – 16 týdnů.

Když se zlomenina v těchto časových relacích nezhojí, jedná se o opožděné hojení a to až v dvojnásobném časovém limitu.

V takovém případě vzniká *tzv.pseudoartróza (pakloub).* Tato porucha nejčastěji nastává při formování fibrózní tkáně. Když se v místě budoucího svalku mezi fragmenty vytvoří silnovláknitá pojivová tkáň, signalizuje to prodloužené hojení nebo vytvoření pakloubu. Při porušení diferenciace osteoplastických (vyznačujících se tvorbou kosti) elementů mohou působit i chondroidní buňky. Chondroidní tkáň se vytváří nadměrným pohybem a třením fragmentů po špatné repozici nebo špatné fixaci. Chondroidní buňky se formují v regenerátu i při normálním hojení zlomeniny, ale plynule přecházejí do kosterní tkáně poté, co cévy v dostatečném množství proliferovaly do regenerátu. V opačném případě se vytvoří chrupavčitá tkáň, která přetrvává v podobě silnovláknité tkáně. Chondroitická tkáň obkružuje mladé trámce, čím může zapříčinit vytvoření pakloubu.

Příčiny prodlouženého hojení, případně nezhojení a vytvoření pakloubu jsou:

místní komplikace:

- opakované repozice,
- nedostatečná fixace,
- interpozice měkkých tkání,
- porušení vaskularizace,
- nesprávně časově indikovaná operační léčba,
- nevhodně použité fixační kovové prostředky,
- porušení periostu,
- nadměrná trakce,
- defekty ve větších kostních úlomcích,
- místní infekce,
- opakované RTG vyšetření (často až 10 – 12 krát v průběhu prvních 8 – 10 dní)

*celkové komplikace***:**

- nedostatečný přívod výživných látek a vitamínů,
- hladovění,
- věk pacienta,
- nemoci CNS,
- onkologické nemoci,
- endogenní nemoci atd.

4.4.5 Léčba zlomenin

Zlomeniny patří mezi náhlé chirurgické příhody a každá hodina, která uplyne od úrazu bez ošetření, zapříčiní nárůst bolestivosti, spasmus svalstva, prohlubování cirkulačních poruch a zvětšování posttraumatického edému. Každá další hodina ztěžuje repozici zlomeniny a nepříznivě ovlivňuje konečný výsledek – zahojení zlomeniny.

Nejčastěji se začíná provizorním ošetřením zlomenin – fixace zlomeniny, šetrný transport, zástava krvácení a boj proti šoku. Při definitivním ošetření v nemocnici má chirurg dva úkoly: obnovit tvar a kontinuitu kosti a plně obnovit funkci postižené části těla. Na to má k dispozici různé léčebné postupy, které se dělí na konzervativní a operativní.

Konzervativní léčebný postup

Konzervativní léčba je založena na repozici zlomeniny, retenci (udržení reponovaného postavení), fixaci a následné rehabilitaci pro obnovení funkce. Základním mechanismem ***repozice*** je trakce k vytažení zkratu končetiny a to buď ***jednorázová*** s následným přiložením fixačního obvazu (nejčastěji sádrového) po doreponování fragmentů (možno za kontroly RTG zesilovačem) s využitím principu ligamentotaxe (tah nepoškozených vazů), nebo ***dlouhodobá***, nejčastěji s využitím principu extenze.

Extenzí rozumíme kontinuální tah, kterým působí závaží tahem přes kladku na určitou část těla (nejčastěji dolní končetina, páteř, horní končetina). Tento tah poté slouží jednak k postupné repozici zlomenin a jednak zabraňuje zkrácení svalů v případném předoperačním období. Podle typu „ukotvení“ na tělo rozlišujeme extenzi *náplasťovou* (zejména u dětí), *botičkovou*, nebo *skeletální* – příkladem je zavedení Kirschnerova drátu do distálního fragmentu, přes podkovu, kontrolovaným tahem závaží, přičemž končetina je uložena na polohovací Braunově dlaze. Drát je zaveden buď do oblasti suprakondylické na femuru (obr. č. 10, 11), do tuberositas tibiae (obr. č. 9) či do kalkanea.

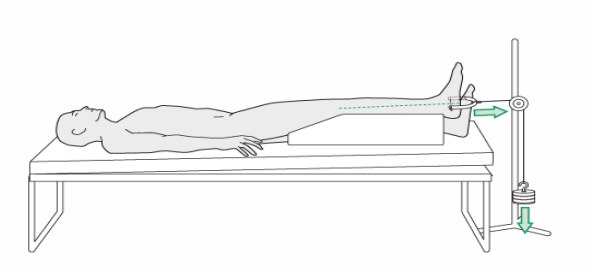

Obr. č. 9: Extenze – tibie
(www.aofoundation.org)

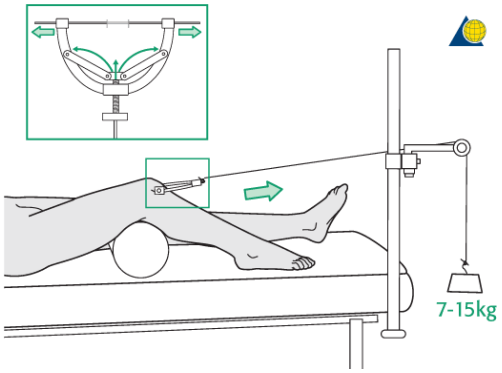

Obr. č. 10: Extenze – femur
(www.aofoundation.org)

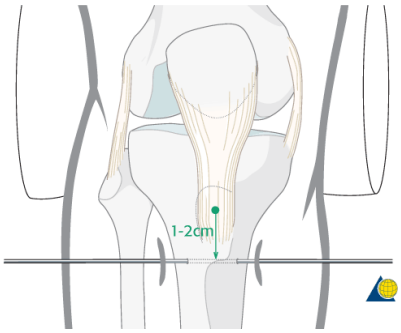

Obr. č. 11: Extenze – femur - kotvení
(www.aofoundation.org)

Repozici provádíme v opačném směru, než bylo působení mechanismu úrazu. Ke konzervativní léčbě je indikována naprostá většina dětských zlomenin, Havránek uvádí až 95 %. Repozice méně dislokovaných zlomenin někdy není vzhledem k remodelačním schopnostem dětské kosti nutná. Technika repozice musí být maximálně šetrná, především s ohledem na možnost poranění fýzy, pro děti je nejvýhodnější během repozice podání celkové anestezie. Při léčbě pomocí extenze je v současnosti větší příklon ke skeletální trakci namísto náplasťové.

Konzervativní léčba zlomenin má své výhody i nevýhody.

Nevýhodou je častější tendence k redislokaci některých zlomenin a dále dyskomfort pacienta se sádrovou či jinou fixací.

Výhodou je pak zejména nezasahování do vnitřního prostředí organizmu a možnost adekvátní terapie i u pacientů výrazně rizikových pro operační terapii, nejčastěji kontraindikovaných z interních důvodů.

Tak jako i jiné způsoby léčby i konzervativní terapie má své ***komplikace***.

1) Bezprostřední:

a) lokální (kožní poranění, cévní poranění, poranění nervové soustavy, svalová poranění, poranění viscerálních orgánů),

b) sdružená poranění (mnohočetná poranění, hemorhagický šok).

2) Časné:

a) lokální

- následky okamžitých komplikací (kompartment syndrom, Volkmannova ischemická kontraktura, nekróza kůže, gangréna, trombóza žil, viscerální komplikace),
- kloubní komplikace (infekce),
- kostní komplikace (infekce, avaskulární nekróza),

b) sdružené komplikace (tuková embolie, plicní embolie, pneumonie, tetanus).

3) Pozdní:

a) lokální (kloubní, kostní, svalové, neurologické),

b) sdružená poškození (renální postižení, neuróza).

Významnou roli hraje též celková péče o pacienta. Nutno podávat analgetika k tlumení bolestí, provést elevaci poraněné končetiny, přikládat led. U zlomenin dlouhých kostí dolní končetiny je nutné dbát na prevenci tukové embolie a tak jako u všech ležících pacientů provádět prevenci tromboembolické nemoci (sádrová fixace na dolních končetinách – omezení žilního návratu při vyřazení svalové pumpy). Pravidelně se kontroluje fixace, u reponovaných zlomenin se opakují RTG kontroly kvůli nebezpečí redislokace zlomeniny (nejčastěji dojde k redislokaci při povolení obvazu po oplasknutí otoku, proto je lépe primárně přiložit dlahový obvaz, který je možné průběžně dotahovat a po definitivním oplasknutí otoku doplnit cirkulárním obvazem).

Operační léčení zlomenin (osteosyntéza)

Při indikaci způsobu léčby zlomeniny je zapotřebí kvalifikovaně zvážit, jaká forma ošetření je v daném případě nejvhodnější.

Existují ***absolutní*** indikace k operační léčbě – to jsou zlomeniny provázené poraněním nervově-cévního svazku, zlomeniny nestabilní a výrazně dislokované a zlomeniny otevřené.

Za ***relativní*** indikaci lze považovat zlomeniny při polytraumatech a intraartikulární zlomeniny.

Hlavním cílem při léčení zlomenin je návrat plné aktivity postižené končetině či jiné části těla. Proto se k prevenci ztuhlosti kloubů, špatného hojení zlomenin a poškození

měkkých tkání (čili komplikací, které zahrnujeme do pojmu „zlomeninová nemoc") snažíme operačním řešením dosáhnout fixace úlomků tak, aby nebylo třeba ještě další fixace. Těmto požadavkům vyhovuje ***stabilní osteosyntéza***, uvedená do praxe skupinou AO (Arbeitsgemeinschaft fűr die Osteosynthesefragen - Společnost pro otázky osteosyntézy).

Adaptační osteosyntéza - nestabilní spojení úlomků vyžadující ještě přiložení sádrového obvazu. Slučuje nevýhody konzervativní i operační léčby (následky delšího znehybnění a nebezpečí infekce).

Biologická osteosyntéza - nitrodřeňové hřebování provedené po zavřené repozici, bez předvrtání dřeňové dutiny. Maximálně šetří cévní zásobení a je proto pokládáno za nejvhodnější pro zhojení zlomenin. Příklady implantátů splňujících tyto požadavky jsou UHN (Unreamed Humeral Nail), UFN (Unreamed Femoral Nail), UTN (Unreamed Tibial Nail).

Historie osteosyntézy.

Teprve po zavedení asepse Josephem Listerem začínaly mít pokusy o spojení kostních úlomků více zastánců. Sám Lister provedl v r. 1877 poprvé sešití čéšky drátem za antiseptických podmínek. Největším propagátorem operačního léčení zlomenin byl Albin Lambotte, který roku 1890 v Bruselu provedl suturu kosti drátem a vytvořil název "osteosynthesis". Další kvalitativní skok ve vývoji se podařil díky Robertu Danisovi a jeho kompresní dlaze /1937-1949/. Dlaha byla mnohem masivnější než předchozí a umožňovala spojit úlomky pod tlakem. Danis též zhotovil odlišné šrouby – typ spongiózní s velkoplošným závitem a typ kortikální, oproti dřívějším šroubům s vyšším závitem, pro který vyřezával závit v kosti, a kost v okolí pak již nepodléhala nekróze. V téže době přišel Gerhard Küntscher s metodou nitrodřeňového hřebování k léčbě diafyzárních zlomenin, v roce 1951 vylepšil stabilitu této osteosyntézy technikou předvrtání dřeňové dutiny. V roce 1958 (6.prosince) vznikla ve Švýcarsku pracovní skupina chirurgů a ortopédů pod názvem Arbeitsgemeinschaft für die Osteosynthesefragen - AO (Martin Allgöwer, Walter Bandi, Maurice E. Müller, Robert Schneider a Hans Willeneger spolu s dalšími osmi švýcarskými chirurgy a ortopedy). Důraz kladla na využití vlastních experimentálních výsledků včetně nových materiálů, implantátů a nového instrumentária, pečlivou dokumentaci při léčbě zlomenin a zavedení zásad pro stabilní osteosyntézu jednotlivých typů zlomenin – tzv. AO principy.

Principy osteosyntézy

Principy AO metody /r. 1958/:

Reakce kosti na kovové implantáty - AO šrouby s předem vyřezaným závitem nevyvolávají nekrózu, mají vysokou stabilitu, materiál nemá toxický účinek na tkáně.

Princip komprese úlomků zlomeniny - jsou-li vitální úlomky pevně fixovány s použitím komprese tak, že je vyloučeno působení ohybových a torzních sil, nedochází k resorpci konců kostních úlomků a zlomenina se hojí způsobem tzv. primárního kostního hojení. Primární /direktní/ kostní hojení - za podmínek absolutního mechanického klidu (stabilní osteosyntéza) a komprese vitálních fragmentů probíhá současně resorpce a novotvorba kosti, bez přítomnosti periostálního svalku. Biomechanické experimenty potvrdily výhodnost principu komprese u osteosyntézy. Tlak mezi úlomky se v čase snižuje zvolna, příčinou je remodelace Haverského systému.

Standardní AO instrumentarium pro operační léčbu obsahuje instrumentarium pro vnitřní osteosyntézu, pro nitrodřeňové hřebování a pomocné nástroje.

Dokumentace léčby metodou AO. Metoda byla vyvinuta na základě studie 14000 operovaných pacientů s pečlivě vedenou dokumentací a s důrazem na studium komplikací.

Zásady osteosyntézy dle AO:

- anatomická repozice zlomeniny, zcela nezbytná zvláště u nitrokloubních zlomenin,
- šetrná operační technika maximálně zachovávající vitalitu kostí a měkkých tkání,
- stabilní osteosyntéza využívající metody komprese nebo nitrodřeňového hřebování,
- časnou, aktivní mobilizací předejít vzniku „zlomeninové nemoci“.

Osteosyntetický materiál. Na materiál používaný k osteosyntéze jsou kladeny vysoké požadavky: vysoká mechanická pevnost, vysoká mez únavové pevnosti v ohybu v korozivním prostředí, maximální odolnost proti korozi, vysoký stupeň biologické snášenlivosti, možnost opracování materiálu na konečný tvar implantátu bez ovlivnění jeho vlastností, ekonomická dostupnost materiálu.

Tyto požadavky splňují nejlépe tři skupiny materiálů:

1) korozivzdorná ocel,

2) slitiny chromu, kobaltu a molybdenu,

3) titan a jeho slitiny.

Komplikací mohou být *změny ve tkáních* vyvolané přítomností kovového materiálu při osteosyntéze - *metalóza.* Tento pojem zahrnuje jednak mechanicko-biologickou reakci vznikající při pohybu regenerující tkáně okolo implantátu, místní chemicko-toxickou reakci iontů kovu vůči tkáni a fokálně biologickou reakci, kdy reakce na produkty koroze

se postupně rozšiřuje od lokální k celkové reakci. Projevem může být místní bolest až celkové příznaky – zvýšení sedimentace a změny krevního obrazu (leukocytóza, anémie).

Osteosyntézy

Osteosyntéza tahovou cerkláží

Osteosyntéza drátem je jedním z nejstarších způsobů operační léčby zlomenin. Její nevýhodou byla nízká pevnost a značné poškozování cévního zásobení z periostu. Dnes se používá technika dle *Webera*, který zdokonalil cerkláž jejím použitím na principu „tahové pásky“ - tzn. tak, aby tahové síly byly převedeny na kompresi mezi úlomky. Tahová cerkláž je zde doplněna dvěma paralelně zavedenými Kirschnerovými dráty, které zabraňují rotaci úlomků a umožňují jejich dokonalé nalehnutí. Takto provedená cerkláž vykazuje značnou pevnost, dle *Webera* má například u zlomeniny olekranu 10x větší pevnost než osteosyntéza spongiózním tahovým šroubem. Takto se používá tahová cerkláž k osteosyntéze zlomenin čéšky (obr. č. 13), olekranu (obr. č. 12), zevního i vnitřního kotníku, velkého trochanteru a k fixaci po akromioklavikulární luxaci. V nouzi lze použít cerkláž jako doplňující fixaci k jiné osteosyntéze.

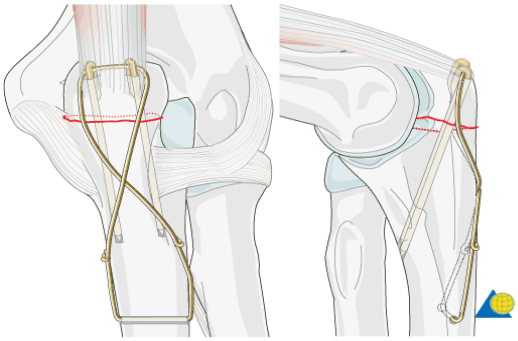

Obr. č. 12: Tahová cerkláž – olekranon
(www.aofoundation.org)

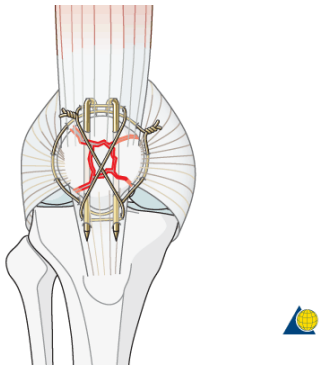

Obr. č. 13: Tahová cerkláž - patella
(www.aofoundation.org)

Transfixace zlomenin Kirschnerovými dráty

Tato metoda nesplňuje požadavky na stabilní osteosyntézu. Je používána široce u dětských zlomenin, protože nepoškozuje růstovou chrupavku. Takto jsou ošetřovány zlomeniny distálního humeru, epifyzeolýzy hlavice femuru a některé další typy fraktur (obr. č. 14). U dospělých se transfixace používá u zlomenin metakarpů, metatarzů, článků

prstů a některých typů zlomenin proximálního humeru a distálního radia (obr. č. 15). Jelikož se v těchto případech nejedná o stabilní osteosyntézu, je třeba ji doplnit o další fixaci (sádra, zevní fixace, Desaultův obvaz).

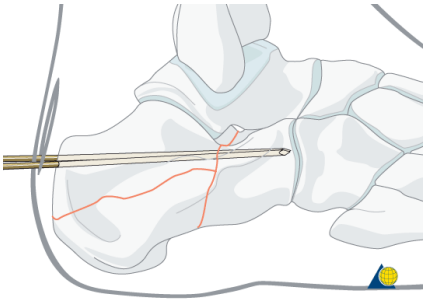

Obr. č. 14: Transfixace Kirschnerovými dráty – patní kost
(www.aofoundation.org)

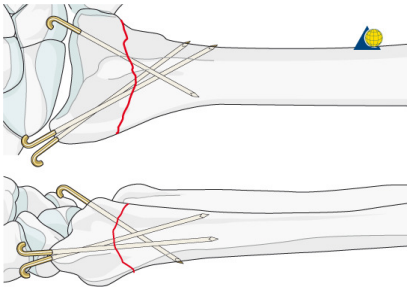

Obr. č. 15: Transfixace Kirschnerovými dráty - distální radius
(www.aofoundation.org)

Osteosyntéza šrouby

V technice sešroubování se používá dvou základních typů šroubů: šrouby kortikální a spongiózní.

Kortikální šrouby aplikujeme v oblasti diafýzy, tam, kde je vrstva kortikalis alespoň 3mm silná, šrouby spongiózní používáme v oblasti metafýzy a epifýzy. K sešroubování úlomků používáme techniku tahových šroubů. Tato technika zabezpečuje kompresi dle zásad AO. U šroubů kortikálních nejprve předvrtáme otvor silnějším vrtákem v bližší kortikalis, potom slabším vrtákem soustředný otvor ve vzdálenější kortikalis a tam vyřízneme závit. Při dotažení šroubu dosáhneme nalehnutí úlomků pod značným tlakem. Takto můžeme provést například osteosyntézu při spirální zlomenině tibie - podmínkou je délka lomu minimálně 2x větší než je šířka kosti.

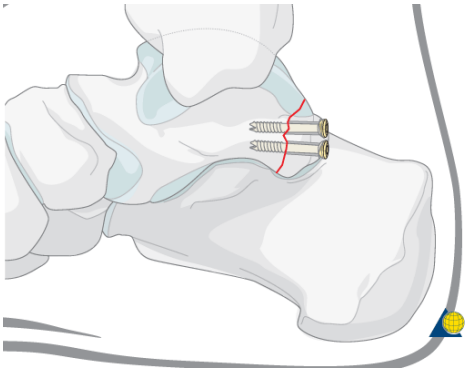

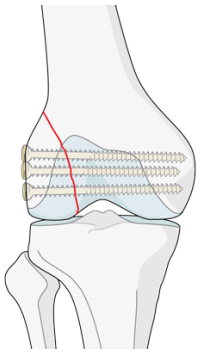

Obr. č. 16: Kortikální šrouby – částečný závit
(www.aofoundation.org)

Obr. č. 17: Kortikální šrouby
(www.aofoundation.org)

Při použití *spongiózního šroubu* jako šroubu tahového musí být celý závit pouze v protilehlém úlomku. Techniku tahových šroubů používáme k řešení zlomenin člunkové kosti, při některých zlomeninách kotníků, k fixaci odlomeného Volkmannova trojúhelníku (druh zlomeniny kotníku s odtržením trojhranného posterolaterálního úseku tibie), při odlomení kondylu pažní kosti apod. Mezi moderní metody využívající metody tahových šroubů v kombinaci s dlahovou osteosyntézou patří skluzný kyčelní šroub /DHS/ a dynamický kondylární šroub /DCS/. Metodu DHS (obr. č. 62) lze úspěšně použít k léčbě basicervikálních a pertrochanterických zlomenin, kde šroub zavedený v ose krčku do hlavice femuru umožňuje kompresi vůči úlomku, na kterém je upevněna dlaha. Metoda DCS se uplatňuje u zlomenin distálního femuru.

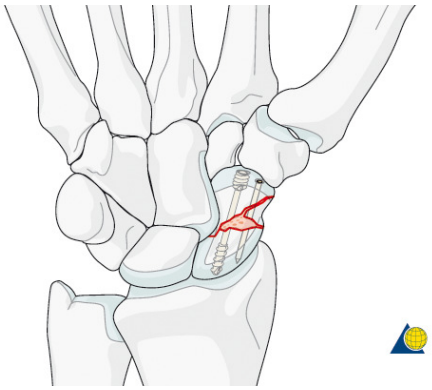

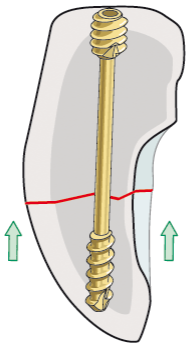

Obr. č. 18: Autokompresní šroub
(www.aofoundation.org)

Obr. č. 19: HCS (Headless Comp.Screw)
(www.aofoundation.org)

Dlahová osteosyntéza

Podle techniky použití rozdělujeme osteosyntézu dlahou na osteosyntézu pomocí:

- kompresní dlahy,
- neutralizační dlahy,
- podpěrné dlahy,
- přemosťující dlahy,
- LCP – úhlově stabilní dlahy.

Kompresní dlaha.

Princip kompresní dlahy zavedl poprvé Danis v r. 1939, kdy komprese dosáhl pomocí bočního šroubu na dlaze. V dnešní době používáme k dosažení komprese buď zvláštního stahováku, nebo nověji principu tzv. dynamické kompresní dlahy. Tato technika umožňuje nalehnutí úlomků pod větším tlakem. Zásadou je přikládání dlahy na kost tak, aby byla namáhána převážně na tah a nikoliv na ohyb. Indikací k použití osteosyntézy kompresní dlahou jsou příčné a krátce šikmé zlomeniny rourovitých kostí a též víceúlomkové zlomeniny, kdy po připojení menších fragmentů tahovými šrouby dostaneme zlomeninu jednoduchou, vhodnou k osteosyntéze kompresní dlahou. K osteosyntéze kompresní dlahou můžeme použít rovných dlah, které jsou v provedení širokém a úzkém.

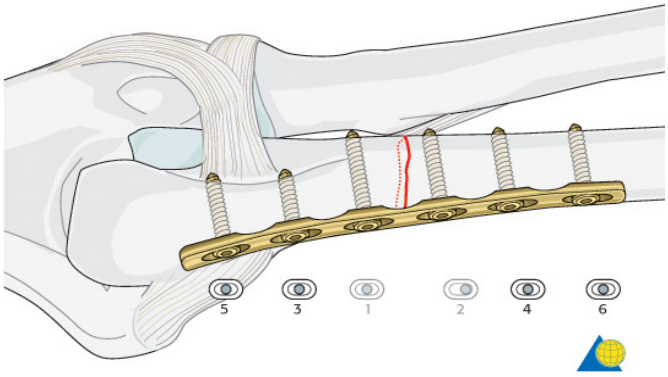

Obr. č. 20: Kompresní dlaha

(www.aofoundation.org)

Dynamická kompresní dlaha /DCP/

Je modernější dlahou, jejíž princip publikoval poprvé *Stephan M. Perren* (1969). Komprese se dosahuje bez dalších pomůcek. Je to umožněno oválnými otvory v dlaze, jejichž okraje jsou zešikmené. Použitím speciálního pouzdra na vrták vyvrtáme otvor excentricky a při dotažení šroubu dosáhneme posunu úlomků asi o 1 mm. Dalším vylepšením metody DCP se stala DCP dlaha s limitovaným kontaktem /LC – DCP/ (obr. č.21), jejíž spodní plocha má příčné drážky. Je prokázán pozitivní vliv na periostální cévní zásobení a tvorbu svalku takto ošetřených zlomenin.

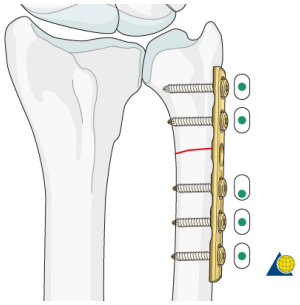

Obr. č. 21: LC – DCP
(www.aofoundation.org)

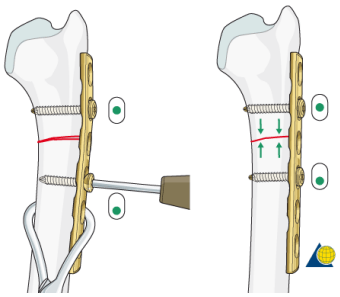

Obr. č. 22: LC – DCP - funkce
(www.aofoundation.org)

Neutralizační dlaha

U některých zlomenin sešroubování tahovými šrouby sice zajišťuje naléhání úlomků pod tlakem, ale současně nezaručuje zlomenině dostatečnou stabilitu. Dokonalou stabilizaci neutralizující torzní, střižné a ohybové síly pak poskytuje neutralizační dlaha (obr. č. 23). Indikací k osteosyntéze neutralizační dlahou jsou zlomeniny šikmé, spirální a také s motýlovitým meziúlomkem (viz. kapitola Mechanismus vzniku zlomenin) na dlouhých kostech. Zásadně ale nesmíme dlahu přikládat přes devitalizovaný motýlovitý úlomek, jeho následná nekróza je příčinou selhání osteosyntézy. Šrouby můžeme zavádět buď samostatně anebo přes dlahu.

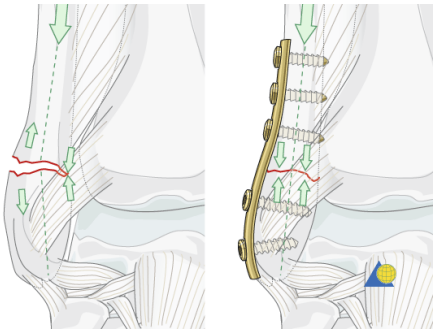

Obr. č. 23: Neutralizační dlaha
(www.aofoundation.org)

Podpěrná dlaha

Použití techniky podpěrné dlahy se používá u zlomenin v oblasti kondylů stehenní kosti, kondylů tibie (obr. č. 24) a při některých kominutivních zlomeninách distální tibie. V těchto lokalitách vznikne defekt spongiózní kosti, který je třeba vyplnit spongioplastikou, provést osteosyntézu tahovými šrouby a stabilitu zajistit vhodně tvarovanou podpěrnou dlahou.

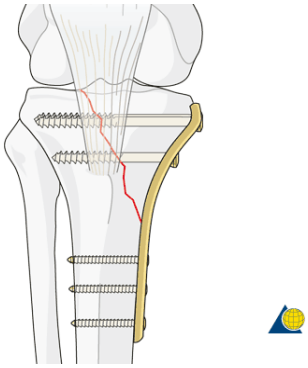

Obr. č. 24: Podpěrná dlaha
(www.aofoundation.org)

Přemosťující dlaha

Tato technika se používá k překlenutí defektu kosti (obr. č. 25, 26), který vyplňujeme spongioplastikou. Zajišťuje zde délku, osu a správnou rotaci kosti. K fixaci doplňujeme buď sádrovou dlahu anebo dočasně minimalizujeme zátěž příslušné končetiny.

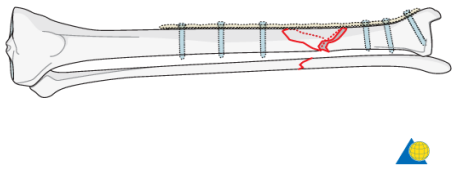

Obr. č. 25: Přemosťující dlaha (bridge plate)
(www.aofoundation.org)

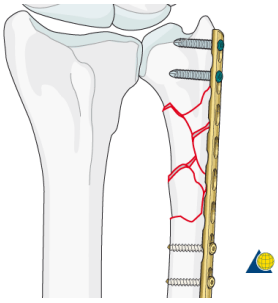

Obr. č. 26: Přemosťující dlaha II.
(www.aofoundation.org)

LCP – úhlově stabilní dlaha

Úhlově stabilní dlahy (Locking Compression Plates - LCP) (obr. č. 27,28) zásadním způsobem změnily ošetřování především epi-metafyzárních zlomenin. Základním principem těchto implantátů je úhlově stabilní spojení dlahy a šroubu. Toho je dosaženo pomocí závitu na obvodu hlavy šroubu a odpovídajícího závitu v otvoru dlahy. Otvor v dlaze tak pevně určuje směr zavedení šroubu. Proto jsou otvory v dlaze kombinované, aby bylo možné zavedení jak šroubů úhlově stabilních, tak šroubů klasických v potřebném směru. Osteosyntéza dlahami s úhlově stabilními šrouby je mnohem pevnější než dlahami klasickými, což je výhodné zvláště u osteoporotických zlomenin. Navíc není nutné, aby dlahy ležely co nejtěsněji na povrchu kosti. Tím šetří periostální zásobení kosti, a proto se někdy hovoří o tzv. vnitřních fixátorech.

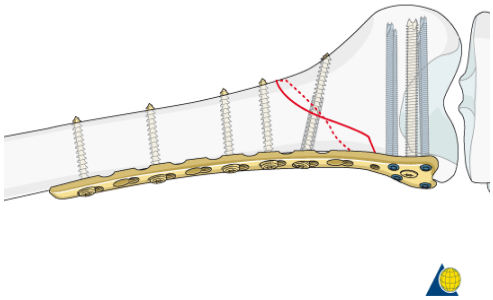

Obr. č. 27: LCP dlaha – distální femur
(www.aofoundation.org)

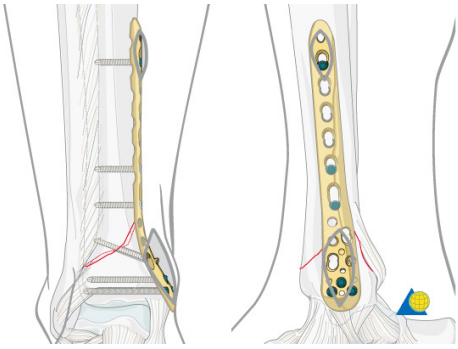

Obr. č. 28: LCP – distální tibie
(www.aofoundation.org)

Nitrodřeňové hřebování

Technika nitrodřeňového hřebování byla poprvé použita Bernardem Küntscherem v r. 1940. Tato technika dovolovala časné zatěžování končetiny, kdy axiální tlak zaručoval kompresi úlomků. V 50. letech Küntscher vylepšil tuto techniku zavedením předvrtání dřeňové dutiny. Předvrtané hřeby významně zlepšily stabilitu této osteosyntézy.

V současnosti se používají nejčastěji:

- předvrtané nebo nepředvrtané hřeby femuru, tibie a nepředvrtané hřeby humeru,
- nitrodřeňové tenké elastické hřeby - Prevotovy, Hackethalovy a Enderovy hřeby a pruty,
- speciální hřeby pro osteosyntézu proximálního femuru.

Předvrtané a nepředvrtané hřeby

Indikací k nitrodřeňovému hřebování jsou příčné a krátce šikmé zlomeniny diafýzy femuru a tibie dospělých pacientů. U dětí se kvůli možnému poranění fýzy tento způsob osteosyntézy nedoporučuje. Nitrodřeňového hřebování lze rovněž použít při léčbě pakloubů na principu vnitřní spongioplastiky po předvrtání dřeňové dutiny. Zajištěné hřebování má své místo v oblasti horní a dolní části diafýzy, u víceetážových a kominutivních zlomeninách. Dynamické zajištění na jednom konci umožňuje axiální kompresi při zatěžování. Statické zajištění na obou koncích hřebu zaručuje optimální délku, ale princip komprese zde chybí, proto se provádí sekundární dynamizace. Hřebování můžeme provádět na extenčním stole buď zavřeným způsobem pod RTG kontrolou, nebo zcela výjimečně otevřeně s vizuální kontrolou. Pokud je to možné, snažíme se o zavřený způsob, při kterém nedochází k dalšímu poranění měkkých tkání a poruše cévního zásobení. Podle směru zavedení hřebujeme buď antegrádně nebo retrográdně. Výhodou nepředvrtaného zajištěného hřebu je možnost použití i na některé typy kominutivních a otevřených zlomenin. Tenčí implantát lépe proniká mezi úlomky a nezpůsobuje takové poškození cévního zásobení v dřeni. U některých otevřených zlomenin může být nepředvrtaný zajištěný hřeb alternativou k zevní fixaci.

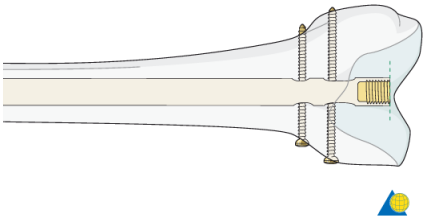

Obr. č. 29: Retrográdně zavedený nepředvrtávaný femorální hřeb
(www.aofoundation.org)

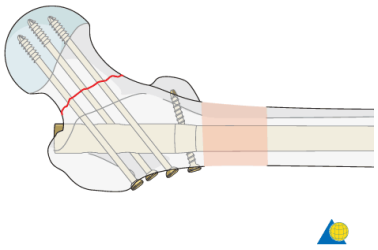

Obr. č. 30: Antegrádně zavedený nepředvrtávaný femorální hřeb
(www.aofoundation.org)

Elastické hřeby.

Do této skupiny zahrnujeme metodu nitrodřeňového hřebování dle Hackethala používanou pro příčné a krátce šikmé zlomeniny diafýzy humeru (obr. č. 31). Speciálními hřeby zaváděnými z místa nad fossa olecrani postupně vyplňujeme dřeňovou dutinu, konce hřebů se musí v hlavici humeru vějířovitě rozbíhat k zajištění rotační stability. Enderovo hřebování je metodou dnes již opouštěnou, dříve používanou pro léčbu pertrochanterických zlomenin. Prevotovy pruty se používají při zlomeninách femuru v dětském věku.

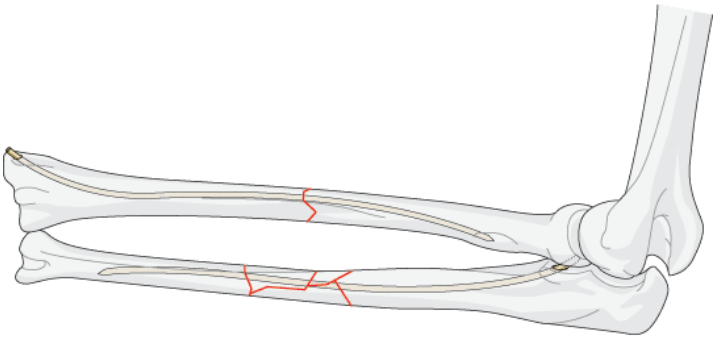

Obr. č. 31: TEN – Titanium Elastic Nail
(www.aofoundation.org)

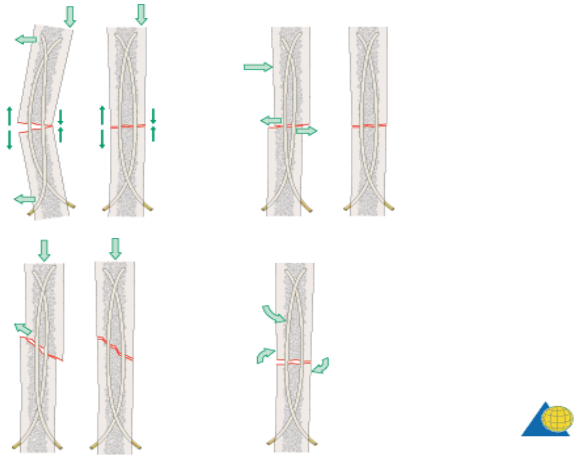

Obr. č. 32: TEN – Titanium Elastic Nail – princip 2 hřebů/prutů
(www.aofoundation.org)

Speciální hřeby

Do této nesourodé skupiny můžeme zařadit několik druhů implantátů. Gama hřeb kombinuje metodu stabilizačního šroubu zavedeného v ose krčku do hlavice a zajištěného nitrodřeňového předvrtaného hřebu. Skluz šroubu umožňuje při zátěži kompresi. Použití gama hřebu je indikováno u nestabilních pertrochanterických a u subtrochanterických zlomenin. Dlouhý gama hřeb je dlouhou variantou zasahující až do distální metafýzy, zařazujeme jej mezi tzv. rekonstrukční hřeby. Má své použití u víceetážových, tzv. ipsilaterálních zlomenin femuru. Proximální femorální hřeb /PFN/ je implantátem několika posledních let. Oproti gama hřebu se jedná o hřeb nepředvrtaný, v ose krčku má ještě antirotační šroub. Další posun pak představuje systém PFNA s antirotační čepelí (obr.č. 33).

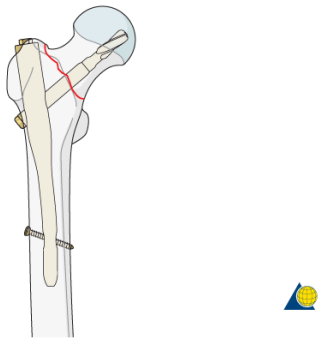

Obr. č. 33: PFNA
(proximální femorální hřeb antirotační)
(www.aofoundation.org)

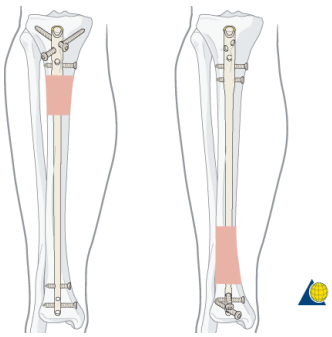

Obr. č. 34: tibiální hřeb (ETN-Expert Tibial Nail)
(www.aofoundation.org)

Zevní osteosyntéza

Myšlenka zevní osteosyntézy byla zřejmě poprvé zveřejněna J.F.Malgaignem v polovině 19. století, kdy zlomeninu čéšky fixoval pomocí dvou háků stahovatelných šroubem. Lambott v roce 1907 vyrobil zřejmě první klinicky použitelný zevní fixatér. Rozvoj použití zevní osteosyntézy nastal hlavně po II. světové válce v práci Hoffmanna, bratří Judetů, Charnleyho, Ilizarova, Keye a dalších. Použití zevní osteosyntézy je dnes velmi široké, zahrnuje především otevřené zlomeniny, infikované paklouby a řešení odchylek délky končetin (segmentální transport). Dále se používá ke stabilizaci některých zlomenin u polytraumatizovaných pacientů, při různých typech poranění měkkých tkání, některých typech kominutivních zlomenin, u zlomenin pánevního kruhu, při artrodézách a osteotomiích. Dnes je v použití několik typů zevních fixatérů, které k fixaci na skelet používají Kirschnerovy dráty, Steinmannovy hřeby nebo Schanzovy šrouby. Fixace může mít tvar svorky, rámu, kruhů spojených tyčemi či šrouby nebo kombinace těchto metod (obr. č. 35). U nás patří mezi nejpoužívanější systémy fixatér Poldi 7, „Rohrensystem“ AO (obr. č. 36, 38) Ilizarovův kompresně-distrakční aparát (obr. č. 37), Charnleyho fixatér, Wagnerův aparát a některé další. Výhodou zevních fixatérů je minimální porušení měkkých tkání při zavádění i umožnění dobrého přístupu k ošetřovaným ranám při zabezpečení stability nezbytné k hojení kosti i měkkých tkání.



Obr. č. 35: Hybridní zevní fixatér – distální tibie
(www.aofoundation.org)

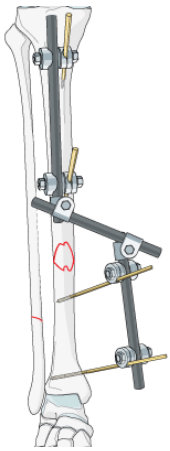

Obr. č. 36: Modulární zevní fixatér - tibie
(www.aofoundation.org)

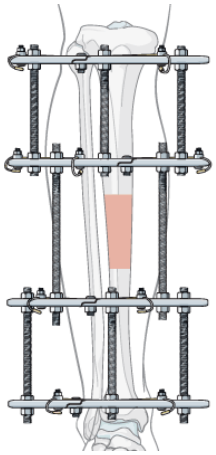

Obr. č. 37: Ilizarov
(www.aofoundation.org)

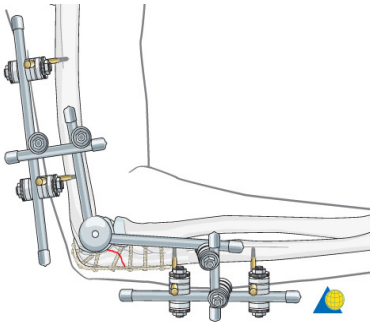

Obr. č. 38: Zevní fixatér – loket - kloubový
(www.aofoundation.org)

4.4.6 Tradiční schémata třídění zlomenin kostí

Tradiční obecná schémata rozdělují zlomeniny dle různých faktorů.

1) Podle segmentu zlomené kosti: zlomeniny diafyzární, metafyzární, epifyzární, intraartikulární, při přidružené luxaci v přilehlém kloubu luxační zlomeniny.

2) Podle rozsahu zlomeniny: úplné a neúplné. Mezi neúplné zlomeniny patří fissury (praskliny), infrakce (naštípnutí), u dětského skeletu ještě zlomeniny z ohnutí, zlomeniny vrbového proutku a kompresivní zlomeniny.

3) Podle konfigurace rozlišujeme zlomeniny příčné, šikmé a spirální. Je-li více lomných linií a počet úlomků větší než 2, jde o tříštivou (kominutivní) zlomeninu. Při mnohofragmentové zlomenině pak dnes mluvíme o zlomenině komplexní.

4) Podle vzájemné polohy fragmentů se rozlišují zlomeniny dislokované a nedislokované. Dislokované se dále dělí podle způsobu dislokace: na dislokaci ad latus (do strany), ad axim (osová), ad peripheriam (rotační) a ad longitudinem (do délky).

5) Podle vztahu k zevnímu prostředí (tzn. dle porušení kožního krytu) na zavřené a otevřené.

6) Podle poranění měkkých tkání rozděluje zlomeniny Tscherneho klasifikace – dle vzrůstající závažnosti se rozlišují u zlomenin zavřených stupně C – 0 až C – III;

u otevřených zlomenin O – I až O – IV. Jednodušší je členění Gustilo, Anderson 1976 na stupně I. až III.

7) Podle mechanismu poranění zlomeniny vznikají buď přímým nebo nepřímým násilím. Z přímého násilí vzniknou zlomeniny nárazem, rozdrcením nebo penetračním mechanismem, u posledně jmenovaných se rozlišuje ještě nízká nebo vysoká energie. Mechanismy nepřímého násilí zahrnují trakci, angulaci (ohnutí), rotaci, vertikální kompresi a jejich kombinace: angulace + axiálni tlak a angulace + axiální tlak + rotace.

4.4.7 Komplikace

Komplikacemi označujeme změny, které narušují standardní průběh hojení zlomenin a které mohou podstatným způsobem ohrozit výsledek léčby ve smyslu nedokonalého zhojení (následky ve smyslu opožděného hojení, pakloubu nebo deformity). Některé komplikace mohou vést dokonce ke smrti poraněného. V některých případech poranění pohybového aparátu se mohou následky komplikací projevit až po letech, například vznikem růstových poruch po léčbě dětských zlomenin nebo těžkou sekundární artrózou kloubů po nitrokloubních zlomeninách komplikovaných infektem. V posledních letech dochází vlivem prodlužování průměrné délky života k nárůstu počtu zlomenin u starých a velmi starých pacientů. Při jejich léčbě hrozí především celkové komplikace spojené často i s ohrožením života.

Komplikace operační léčby

Komplikace rozdělujeme na :

- celkové a lokální (místní),
- předoperační, perioperační a pooperační.

Celkové komplikace předoperační:

- kardiopulmonální insuficience závažného stupně,
- dekompenzace DM s ketoacidózou,
- renální insuficience vyžadující dialýzu,
- hemorhagický šok při velké předoperační ztrátě krevní,
- traumatický šok při polytraumatu,
- tuková embolie.

V léčbě se mimořádná důležitost přisuzuje prevenci.

Perioperační komplikace:

- poranění cévních nebo nervových struktur (nesprávná operační technika),
- nemožnost provedení vlastní osteosyntézy s dostatečnou stabilitou (nevhodně zvolený typ implantátu),
- špatné technické provedení (nezkušenost operatéra, nebo pracoviště).

Celkové komplikace pooperační:

- hemorhagický šok (polytrauma),
- traumatický šok (polytrauma),
- multiorgánové selhání (polytrauma),
- plicní nebo tuková embolie,
- kardiopulmonální selhání (zástava oběhu, maligní arytmie apod.),
- alergická reakce – anafylaktický šok (léky, desinfekce),
- komplikace spojené s podáním anestesie.

Celkové komplikace pooperační pozdní:

- flebotrombóza s rizikem plicní embolie,
- dekubity při inaktivitě nebo špatném polohování,
- infekční komplikace (infekce močových cest, pneumonie apod.).

Místní komplikace pooperační časné:

- hematom v ráně (následkem chybné operační techniky – nedůslednou hemostázou),
- dehiscence rány,
- kompartment syndrom (tlak uvnitř skupiny svalů ohraničených fascií převýší tlak v kapilárách a dojde k zamezení průtoku krve) ,
- časný infekt povrchní nebo hluboký,
- redislokace zlomeniny,
- selhání implantátu.

Místní komplikace pooperační pozdní

- pozdní infekt povrchní nebo hluboký,
- ischemická nekróza kostní (hlavice femuru u zlomeniny krčku),
- redislokace zlomeniny,
- selhání implantátu,
- deformita a omezení hybnosti,
- zpomalené hojení (prodloužení hojení na dvojnásobek běžné doby),
- vznik pakloubu (nezhojení zlomeniny s patologickým pohybem),
- Sudeckův syndrom (komplikace některých úrazů horních končetin).

Komplikace konzervativní léčby

Mezi nejčastější patří:

- ***dekubity*** - vznikají na predilekčních místech při imobilizaci (hýždě, paty),
- ***redislokace*** - vznikají vlivem zmenšování otoku, v uvolněném sádrovém obvaze může dojít k redislokaci původně korektně zreponované zlomeniny,
- ***kožní nekrózy*** - jsou způsobené nevhodně přiloženým sádrovým obvazem,
- ***Sudeckův algoneurodystrofický syndrom*** - je charakterizován bolestí, změnou barvy kůže, otokem a omezenou hybností,
- ***kloubní kontraktury*** - po dlouhodobé sádrové fixaci,
- ***cévní komplikace*** - mohou nastat při poranění dlouhých kostí, kdy může dojít k traumatické lézi s následnou trombózou arteriálního i venózního systému nebo spazmu magistrální tepny a kolaterál,
- ***nervové komplikace*** - jsou spojeny s poškozením nebo útlakem nervů v oblasti fraktury.

Komplikace skeletální trakce

Dekubity - při léčbě skeletální trakcí je nutný správný polohovací režim a rehabilitace, použití antidekubitárních pomůcek. Nutné je pečlivé ošetřování měkkých tkání kolem zavedeného Kirschnerova drátu nebo Schanzova hřebu.

4.5 Klasifikace zlomenin

Klasifikační třídění zlomenin má poskytnout orientaci o typu zlomeniny co do její závažnosti, má být též vodítkem pro terapeutickou rozvahu a má umožnit srovnatelné hodnocení výsledků léčení.

Mezinárodně se uznává klasifikace AO a klasifikace podle Tscherneho.

4.5.1 AO klasifikace

Byla zavedená v roce 1958 Švýcarskou asociací pro výzkum vnitřní fixace (AO/ASIF) a doplněna v roce 1996 jako systém CCF (Comprehensive Classification of Fractures) do své konečné podoby jako tzv. AO klasifikace.

Při popisu se vychází z RTG snímku a zlomeniny jsou definovány pro běžnou klinickou praxi čtyřmístným kódem. Pátá číslice (subsegment) je doplňující a je určena pro speciální vyhodnocování.

První číslice kódu určuje anatomickou oblast zlomeniny:

(1) humerus,

(2) předloktí,

(3) femur,

(4) bérec (viz obr. č.39).

Každá dlouhá kost je dále rozdělena na tři segmenty: (1) proximální konec,
(2) diafýza,
(3) distální konec.

Fraktury dělíme do tří hlavních typů: typ A (extraartikulární),
typ B (částečně artikulární),
typ C (kompletně intraartikulární).

Tyto tři hlavní typy jsou dále rozděleny do skupin a podskupin podle míry intraartikulárního postižení a metafyzárního roztříštění (viz příloha 1 – AO klasifikace).

V dnešní době, zejména v Evropě, je AO klasifikace nejrozšířenější a nejužívanější. Toto dělení je dnes považováno za závazné prakticky pro celou skeletální traumatologii. Umožňuje srovnání a vytváří jakousi „společnou řeč“ traumatologů různých zemí. Dále představuje určité vodítko pro léčbu zlomenin s možností volby správného způsobu léčby pro daný typ zlomeniny.

1 - humerus

2 - předloktí

3 - femur

4 - bérec

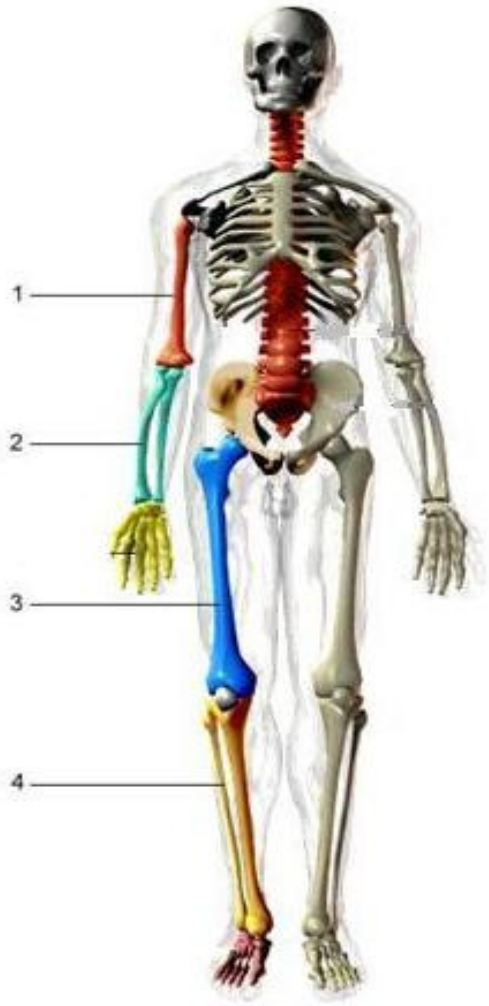

Obr. č. 39: Anatomické oblasti zlomenin

(www.synthes.com)

4.5.2 Klasifikace zlomenin dle Tscherneho

V roce 1982 vytvořil Tscherne se spolupracovníky přehlednou a srozumitelnou klasifikaci zlomenin s ohledem na poranění měkkých tkání, která je dobrou terapeutickou směrnicí. Míru poranění měkkých tkání považuje Tscherne za prognosticky důležitější pro další osud postižené končetiny než typ zlomeniny. Podle závažnosti dělí obě skupiny zlomenin do čtyř stupňů.

Zavřené zlomeniny jsou označeny C 0 – C III, otevřené O I – O IV.

C 0. Zlomenina se žádným nebo jen nepatrným poškozením měkkých tkání; vzniká nepřímým násilím a má jednoduchou, zpravidla spirální linii lomu. Příklad: spirální zlomenina tibie vzniklá při lyžování.

C I. Je přítomna jen povrchní kontuze kůže s abrazí povrchu nebo kontuze způsobena tlakem kostního fragmentu. Linie lomu má jednoduchý průběh a nezávažnou dislokaci. Příklad: pronační zlomenina hlezna se zhmožděním kůže nad vnitřním kotníkem.

C II. Zlomenina provázena hlubokou kontaminovanou oděrkou a ohraničenou kožní a svalovou kontuzí vzniklou přímým násilím zvnějšku. Zlomenina je obvykle značně dislokovaná. U zlomenin tohoto typu hrozí kompartment syndrom. Příklad: dvojetážová zlomenina bérce.

C III. Zlomenina je komplikována rozsáhlou kontuzí kůže a svalstva s decollement (odtržení, odloučení povrchové vrstvy kůže od hlubších vrstev), kompartment syndromem a přerušením větších cév. Zlomenina je těžce kominutivní.

O I. Rána s malou nebo žádnou kontuzí kůže, bakteriální kontaminace je nepatrná, kůže je probodnutá kostním fragmentem zevnitř. Zlomenina je obvykle málo dislokovaná. Příklad: zlomenina diafýzy kostí předloktí vzniklá nepřímým mechanizmem.

O II. Rána s ohraničeným zhmožděním kůže a měkkých tkání a slabou kontaminací. Typ kostní léze není rozhodující. Příklad: luxační otevřená zlomenina hlezna.

O III. Silně kontaminovaná rána s rozsáhlým zhmožděním měkkých tkání, často spojeným s nervovou a cévní lézí. Řadí se sem každá otevřená zlomenina s ischemií periferie a značnou kominucí. Příklady: úrazy v zemědělství, střelná poranění, otevřené zlomeniny s poraněním velké končetinové tepny.

O IV. Totální nebo subtotální amputace. Subtotální amputace je definována jako: a – poranění končetiny provázené přerušením důležitých anatomických struktur, zejména velkých cév s kompletní ischemií periferie; b – poškození měkkých tkání takového rozsahu, že z obvodu končetiny není zachováno více než 1/4.

4.6 Ramenní kloub a kost pažní (humerus)

4.6.1 Zlomeniny klíční kosti

4.6.2 Zlomeniny horníh konce pažní kosti (proximálního humeru)

4.6.3 Zlomeniny střední části pažní kosti

4.6.4 Ošetřovatelská péče - specifika

Obr. č. 40: Ramenní kloub a humerus
(www.synthes.com)

4.6.1 Zlomeniny klíční kosti

Zlomeniny klíční kosti můžeme podle lokalizace rozdělit na zlomeninu vnitřní, střední a zevní třetiny. Nejčastěji ke zlomenině dochází ve střední části, kde je klíční kost esovitě prohnutá.

Diagnostika: Typickým příznakem je bolestivost v oblasti klíční kosti (na přední straně mezi krkem a ramenem), patrný je otok a krevní výron.
Bolestivé jsou také aktivní i pasivní pohyby v ramenním kloubu. Může být hmatná deformita klíční kosti a při tlaku na ní bolestivé přeskakování (krepitace). Při velké dislokaci zlomeniny může být poškozena kůže nad fragmenty zlomeniny, nebo může pacient pociťovat mravenčení prstů.

K určení diagnózy je nutné provést RTG snímky, na kterých je zlomenina patrná. Při vyšetření je vždy třeba zhodnotit, zda nedošlo k útlaku cév (arterie subclavia a stejnojmenná žíla), které po klíční kosti probíhají, což se projeví vymizením pulsací na stejnostranné horní končetině.

Terapie: Většina zlomenin klíční kosti se léčí konzervativně, přikládá se fixace Delbetovými kruhy (příklad viz příloha 2 - Ortézy, obvazy, obr. II.), která tlačí obě ramena dozadu na dobu 5-6 týdnů. Někdy se zlomeniny hojí v drobné deformitě, což však nemá žádný vliv na funkci ramene. U výrazně dislokovaných zlomenin, zlomenin otevřených či postižení cév nebo nervů je nutné operační řešení (obr. č. 40). Nutné je také operovat většinu zlomenin zevního konce klíční kosti (obr. č. 41). Nedostatečnou fixací může dojít ke vzniku pakloubu, který je takřka vždy nutné řešit operací.

4.6.2 Zlomeniny horního konce pažní kosti (proximálního humeru)

Zlomeniny v této oblasti jsou poměrně časté. Vznikají většinou nepřímým mechanismem a postihují často starší pacienty. Léčení nebývá snadné a někdy zanechává trvalé funkční omezení ramene.

Diagnostika: zlomeniny humeru se obecně projevují otokem, bolestivostí, defigurací paže, krepitací úlomků, eventuelně poraněním nervově cévního svazku.

Terapie: 80 % zlomenin proximálního konce humeru se dá léčit konzervativně – provedením repozice a naložením Desaultova obvazu (viz příloha 2 - Ortézy, obvazy,

obr. II.), nebo ortézy a zbylých 20 % je indikováno k operaci. Jedná se především o hrubě dislokované a luxační zlomeniny.

Do spektra možnosti ošetření patří v závislosti na typu zlomeniny miniosteosyntéza (Kirschnerovy dráty, šrouby, cerkláž), dlahová osteosyntéza (obr. č. 44), nitrodřeňové hřebování (obr. č. 39).

4.6.3 Zlomeniny střední části pažní kosti (diafýzy humeru)

Zlomeniny střední části humeru vznikají pádem na nataženou končetinu, nebo přímou silou. Čím větší síla na končetinu působí, tím je pravděpodobnější zlomenina kostí a zhmoždění měkkých tkání. Působící síla má také vliv na posun úlomků, čímž může dojít k poškození struktur v okolí. Velmi zranitelný v této oblasti je nervus radialis (radiální nerv), který probíhá v dolní třetině v těsné blízkosti kosti. Při jeho poškození pacient nemůže natáhnout (dorziflektovat) zápěstí a palec ruky, ve kterých nemá citlivost. Pokud není nerv fragmenty přerušen, citlivost na ruce i její funkce se po čase navrací.

Diagnostika: Pacient má většinou patrnou deformitu paže, otok a krevní výron v místě zlomeniny a výrazné bolesti. Může pociťovat brnění prstů, zejména palce, u kterého může dojít k omezení jeho pohybu nebo k omezení pohybu zápěstí.

Terapie: pacient s takovýmto poraněním je indikován ke zhotovení RTG snímků a k operačnímu řešení. Jen malé množství úrazů je možné léčit konzervativně ortézou a to jen v případě, že jde o neúplnou zlomeninu bez posunu, nebo pokud celkový stav pacienta nedovoluje operovat. K operačnímu řešení se používá nejčastěji hřebování (obr. č.39, 42), kdy se pažní kost otevře buď v oblasti ramene, nebo dolního konce těsně nad loktem. Druhou možností je použití dlahy (obr. č 43). Tato metoda je používána často, pokud je podezření na poškození radiálního nervu a při operaci je nutné jeho uvolnění z kostních úlomků, případně jeho sešití, je-li přerušen. Po operaci může pacient, dle tolerance, ramenní kloub i loket procvičovat. Plná zátěž záleží na typu zlomeniny a zvoleném ošetření.

4.6.4 Ošetřovatelská péče - specifika

U pacientů po operaci v oblasti ramene a pažní kosti bývá často indikována k dočasné imobilizaci ortéza (příklad viz. příloha 2 – Ortézy, obvazy, obr. III.). Je nezbytné, aby sestra uměla správně s ortézami manipulovat a mohla tak edukovat jak pacienta, tak jeho rodinu.

4.6.5 Možnosti operačního řešení v oblasti ramenního kloubu a pažní kosti

Obr. č. 39:
Expert proximální humerální hřeb a Expert humerální hřeb
(www.synthes.com)

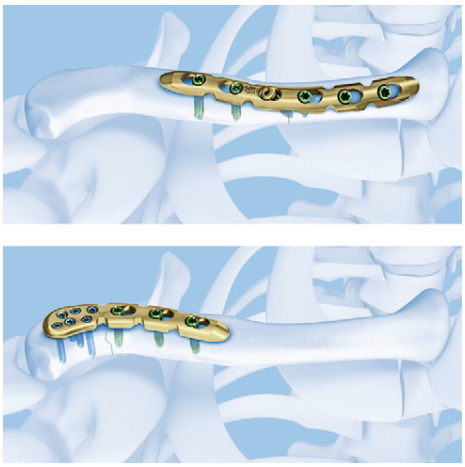

Obr. č. 40:
LCP dlahy na diafýzu klavikuly
(www.synthes.com)

Obr. č. 41:
LCP klavikulární dlaha s háčkem
(www.synthes.com)

Obr. č. 42:
TEN – titanový elastický hřeb
(www.synthes.com)

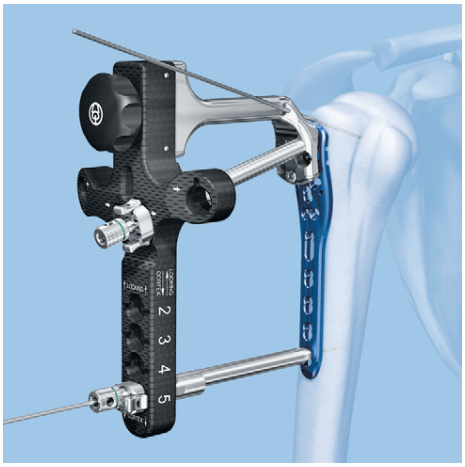

Obr. č. 43:
PHILOS a PHILOS long
(www.synthes.com)

Obr. č. 44:
LCP periartikulární dlaha na proximální humerus
(www.synthes.com)

4.7 Loketní kloub

4.7.1 Zlomeniny dolního konce pažní kosti (distálního humeru)

4.7.2 Zlomenina horního konce kosti vřetenní (hlavičky radia)

4.7.3 Zlomeniny okovce (olekranu)

4.7.4 Zlomeniny předloktí (radia a ulny)

4.7.5 Ošetřovatelská péče – specifika

Obr. č. 45: Loketní kloub

(www.synthes.com)

4.7.1 Zlomeniny dolního konce pažní kosti (distálního humeru)

Vznikají nárazem na ohnutý loket při pádu. Nejtěžší zlomeniny této krajiny jsou nitrokloubní, procházející kondyly, kde linie lomu je tvaru „T“ nebo „Y“. Tyto zlomeniny patří mezi poměrně složité zlomeniny z hlediska dosažení anatomické repozice konzervativním způsobem a retence úlomků v sádrové fixaci a dále i proto, že oblast lokte je náchylná ke ztuhnutí. Z tohoto důvodu jsou zlomeniny v oblasti lokte u dospělých většinou indikovány ke stabilní osteosyntéze.

Diagnostika: Klinicky je patrný výrazný otok, bolest, značně omezený pohyb, zpravidla spojený s krepitací. RTG snímky ve dvou projekcích ukáží typ zlomeniny. Součástí prvního vyšetření je posouzení cévního a nervového zásobení periferie.

Terapie: U nedislokovaných zlomenin sádrová fixace po dobu 6 týdnů, při dislokaci fragmentů většinou revize, anatomická repozice zlomeniny a stabilní osteosyntéza (obr. č. 46, 47).

4.7.2 Zlomenina horního konce kosti vřetenní (hlavičky radia)

Zlomenina vzniká pádem na nataženou horní končetinu, kdy se působící síla přenáší z oblasti zápěstí přes kost vřetenní na hlavičku. Pacient cítí bolestivost v oblasti palcové části loketního kloubu.

Diagnostika: Poraněný udává bolestivost v oblasti palcové strany loketního kloubu, nemusí dojít k otoku loketního kloubu ani krevnímu výronu. Ohnutí a natažení loketního kloubu nemusí být bolestivé, ani omezené, ale vázne přivrácení a odvrácení předloktí. K maximální bolesti dochází při zmáčknutí právě na palcové straně loktu.

Terapie: Má-li pacient bolestivost ve výše popsané lokalizaci, je vhodné RTG vyšetření, na snímcích se zhodnotí typ zlomeniny, zda je možné postupovat konzervativně, nebo zda je třeba operovat. Pokud zlomenina není posunuta, přikládá se fixace na horní končetinu, od základních kloubů prstů, až na paži, na dobu 3-4 týdnů. Pokud je zlomenina posunuta a bránila by po zhojení pohybu předloktí, je třeba operovat (obr. č. 49).

4.7.3 Zlomeniny okovce (olekranu)

Zlomeniny vznikají nejčastěji přímým pádem na loketní kloub, při kterém dochází k odlomení okovce, společně s úponem trojhlavého svalu pažního, který se na něj upíná.

Diagnostika: Bolestivost na zadní straně loketního kloubu, krevní výron a otok. Někdy je hmatná štěrbina mezi kostními úlomky. Důležitým příznakem je, že poraněný buď nesvede, nebo pouze s výrazným omezením, natažení v loketním kloubu.

Terapie: Po vyšetření a provedení RTG snímků se potvrdí nebo vyloučí zlomenina. V případě jejího potvrzení jsou všechny zlomeniny okovce indikovány k operačnímu řešení, neboť tahem trojhlavého svalu pažního dochází k posunu úlomků. Není-li zlomenina vícefragmentová, používá se k ošetření cerkláž pomocí drátů (obr. č. 50), jsou-li patrny fragmenty, pak je indikováno řešení pomocí dlahy a šroubů (obr. č. 48). Dle typu zlomeniny je možné ve většině případů okamžitě po operaci začít s rozcvičováním v loketním kloubu, v podstatě podle tolerance pacienta.

4.7.4 Zlomeniny předloktí (radia a ulny)

Ke zlomeninám kostí předloktí dochází pádem na nataženou horní končetinu z větší výše - tak většinou dochází ke zlomeninám obou kostí, kosti vřetenní (radia) a kosti loketní (ulny); druhým mechanismem jsou údery do předloktí - obvykle dochází ke zlomení jedné z kostí předloktí.

Diagnostika: Pokud dojde k dislokaci kostí, je patrná deformita předloktí, zvláště když jsou zlomeny obě kosti. Projevuje se bolestmi předloktí, otokem a krevním výronem.

Terapie: Při vyšetření se podle RTG nálezu rozhodne, zda je třeba zlomeninu operovat. Pokud jsou úlomky dislokovány, je takřka vždy indikováno operační řešení. K ošetření se používá většinou dlah. Někdy je indikována fixace pomocí speciálních drátů zavedených do dřeňové dutiny kosti. Tato metoda je využívána především k ošetření dětských zlomenin předloktí (obr. č. 42). Hojení operovaných i neoperovaných zlomenin trvá minimálně 3 měsíce a může být provázeno komplikacemi. U dětí bývá hojení kratší.

4.7.5 Ošetřovatelská péče – specifika

Kromě běžné pooperační péče je důraz kladen na řízenou rehabilitaci a ledování - ochlazení končetiny. Po úraze či operaci organismus v místě poškození reflexně zvýší průtok krve, jako obranný mechanismus. Po zchlazení končetiny dochází ke stažení cév, které do ní přicházejí a snížení průtoku krve a v místě poškození se nerozvíjí tak velký otok a hematom.

4.7.6 Možnosti operačního řešení zlomenin v oblasti loketního kloubu

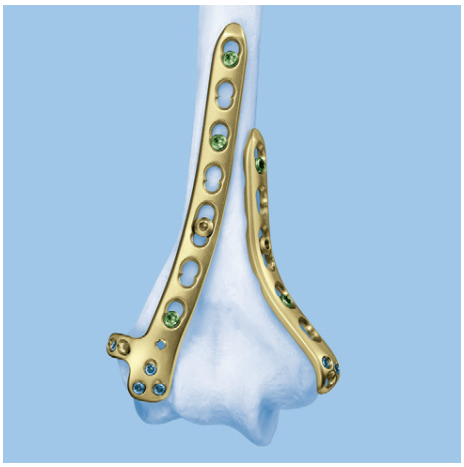

Obr. č. 46:
LCP dlahy na distální humerus
(www.synthes.com)

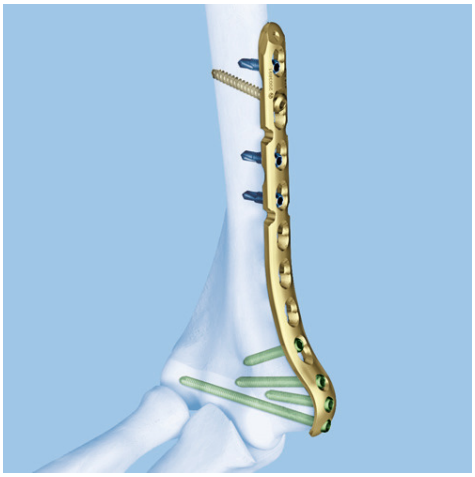

Obr. č. 47:
LCP metafyzární dlaha na distální mediální humerus
(www.synthes.com)

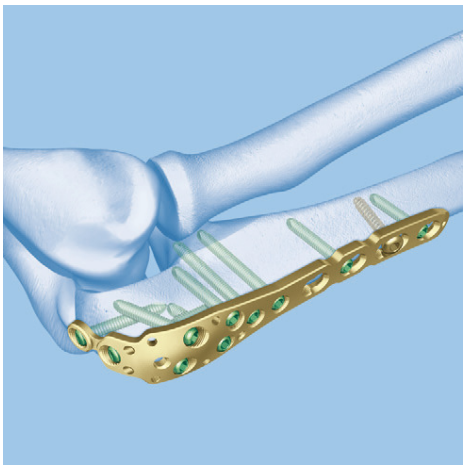

Obr. č. 48:
LCP dlaha na olekranon
(www.synthes.com)

Obr. č. 49:
LCP dlahy na proximální radius
(www.synthes.com)

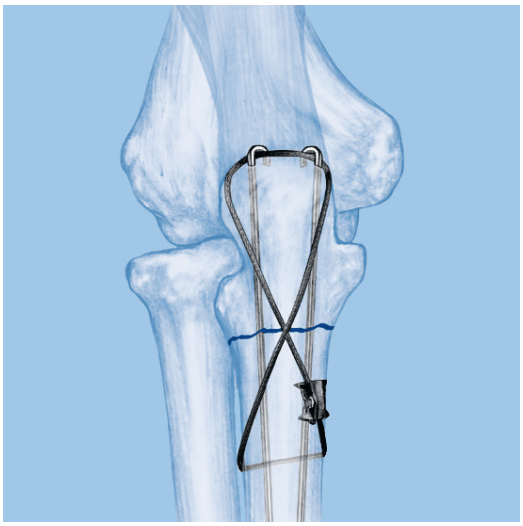

Obr. č. 50:
Cable System – cerklážní lanka
(www.synthes.com)



Obr. č. 51:
Střední zevní fixatér a kloubový fixatér pro loket
(www.synthes.com)

4.8 Ruka a zápěstí

4.8.1 Zlomenina člunkové kosti (skafoidea)

4.8.2 Zlomenina střední části záprstní kosti (diafýzy metakarpu)

4.8.3 Zlomeniny dolního konce vřetenní kosti (distálního radia)

4.8.4 Ošetřovatelská péče - specifika

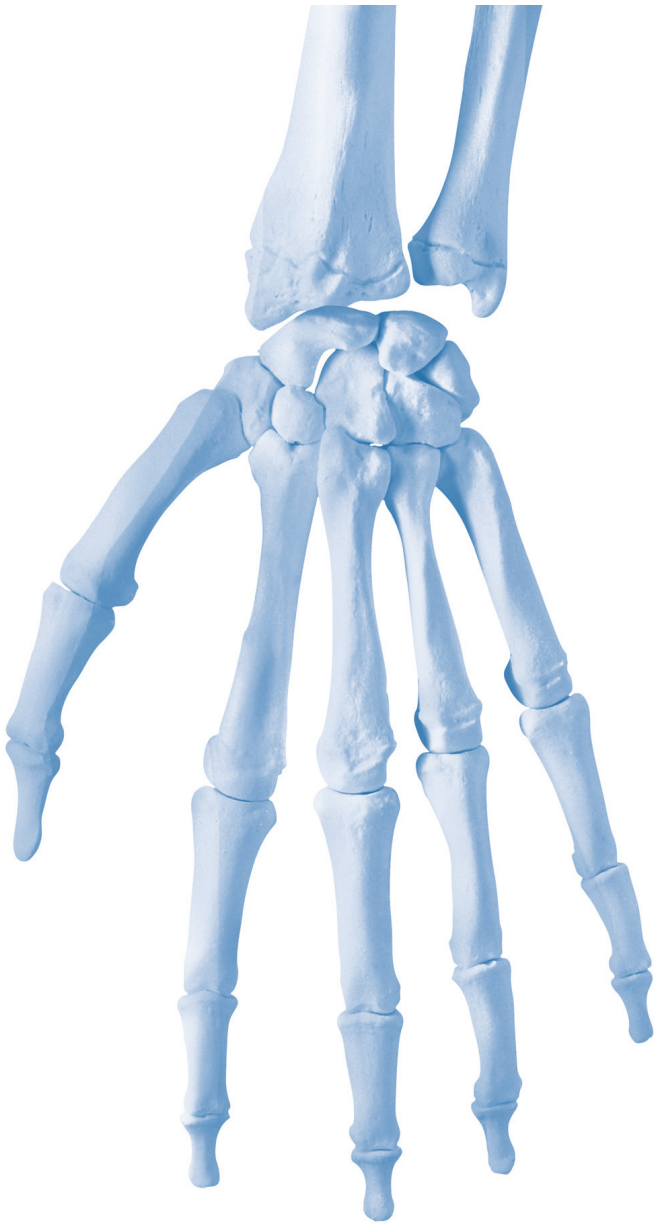

Obr. č. 52: Ruka a zápěstí
(www.synthes.com)

4.8.1 Zlomenina člunkové kosti (skafoidea)

Ke zlomeninám člunkové kosti dochází při pádech na palcovou část zápěstí. Její zlomenina bývá často přehlédnuta a její neléčení vede k tomu, že se nezhojí, ale vytvoří se pakloub, který vede k rozvoji typických artrotických změn, které zápěstí limitují v další činnosti. Některé zlomeniny se projeví až bolestí v období vzniklého pakloubu nebo artrózy.

Diagnostika: bolestivost palcové strany zápěstí, otok a někdy drobný krevní výron. Pacient udává také bolestivost při tlaku na palec v dlouhé ose.

Terapie: tento typ zlomeniny nemusí být na rentgenových snímcích po úraze patrný a projeví se až po několika týdnech. Proto pokud přetrvávají obtíže i po drobných úrazech zápěstí, je třeba je došetřit. Pokud se potvrdí zlomenina, je možné postupovat konzervativně, tj. fixace v sádrové dlaze po dobu minimálně 8 týdnů, ale není vyloučena fixace až na 12 týdnů. V současné době se provádí operační řešení pomocí speciálního (Herbertova) šroubu (obr. č. 57), které umožní rozcvičování a lehké zatěžování krátce po operaci.

4.8.2 Zlomenina střední části záprstní kosti (diafýzy metakarpu)

Tato zlomenina vzniká typickým mechanismem úderu malíkovou stranou ruky do předmětu. Dochází ke zlomenině diafýzy pátého metakarpu (tzv. karatistická zlomenina). Podle intenzity násilí dochází k dislokaci zlomeniny. Ke zlomenině ostatních metakarpů dochází úderem přes hřbet ruky, kdy dojde k „přeražení“ střední části kostí. Úderem dochází k výraznému zhmoždění měkkých tkání, které rychle otékají, bolí a v akutním stadiu často brání jak konzervativní repozici zlomeniny tak případné operaci.

Diagnostika: Typickým příznakem je bolestivost, otok a krevní výron v oblasti hřbetu ruky, kde může být hmatná deformita. Častý je otok celého hřbetu ruky, který po úraze rychle narůstá.

Terapie: Podle RTG nálezu se určí způsob léčby. U dislokovaných zlomenin je řešení operační (obr. č. 56), u nedislokovaných sádrová fixace na dobu 6 týdnů s následnou rehabilitací.

4.8.3 Zlomeniny dolního konce vřetenní kosti (distálního radia)

Zlomenina dolního konce kosti vřetenní vzniká pádem na zápěstí. Při pádu na dlaň dochází k přenesení působící síly na dolní konec vřetenní a loketní kosti a mnohdy – dle intenzity působícího tlaku - k posunu fragmentů; u mladších jedinců i k poškození vazů zápěstí, nebo zlomenině člunkové kosti (skafoidea).

Diagnostika: Pokud je náraz velký, je na první pohled patrná deformita zápěstí. Postupně narůstá otok a krevní výron. Dolní konec vřetení kosti je výrazně bolestivý a pohyb je omezen až takřka vyloučen. Může dojít k omezení pohybů prstů.

Terapie: Na RTG snímcích je třeba zhodnotit velikost tříštivé zóny a posun fragmentů. Pokud se zjistí posun fragmentů, je nutná jejich repozice a sádrová fixace na 4 - 6 týdnů podle typu zlomeniny. Dislokované zlomeniny v této lokalitě jsou často indikovány k operačnímu řešení, při kterém se většinou používá sešroubování fragmentů pomocí dlahy (obr. č. 53, 54, 55). Výhodou operačního řešení je přesná repozice a fixace úlomků. Jiným řešením je externí fixace (obr. č. 58).

4.8.4 Ošetřovatelská péče - specifika

V rámci časné pooperační péče je v pravidelných intervalech třeba sledovat prokrvení, hybnost a čití na periferii a tato zjištění dokumentovat. Končetinu ukládáme do zvýšené polohy a dle ordinace lékaře chladíme ledovými obklady.

Okamžitě po úraze je nutné končetinu polohovat, to znamená nosit horní končetinu ve zvýšené poloze. Časté nošení končetiny zavěšené na šátkovém závěsu je nedostatečné, neboť se udává, že by měla končetina být nad úrovní srdce. Pokud je končetina umístěna níže, nateče do ní krev a rozvíjí se hematom a otok. Tyto dva faktory se projeví nárůstem bolesti, jak otok a hematom tlačí na nervová zakončení. Bolest a otok pacientovi neumožní rehabilitaci, protože tělo se brání bolesti reflexním stažením okolních svalů.

4.8.5 Možnosti operačního řešení v oblasti ruky a zápěstí

Obr. č. 53:
LCP dlaha na distální radius, s volitelným úhlem zavedení šroubů, dvoupilířová
(www.synthes.com)

Obr. č. 54:
LCP dlahy na distální radius
(www.synthes.com)

Obr. č. 55:
LCP dlaha na distální ulnu
(www.synthes.com)

Obr. č. 56:
Systém LCP dlah Compact Hand
(www.synthes.com)

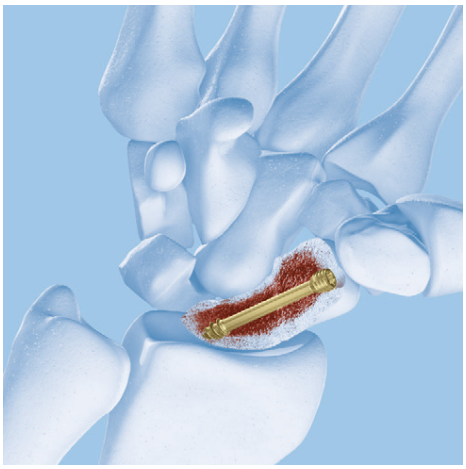

Obr. č. 57:
HCS zahloubené kompresní šrouby (1,5 / 2,4 / 3,0 mm) a kanylované šrouby (2,4 / 3,0 mm)
(www.synthes.com)

Obr. č. 58:
Malý zevní fixatér
(www.synthes.com)

4.9 Horní konec a střední část stehenní kosti

4.9.1 Zlomeniny horního konce kosti stehenní (proximálního femuru)

4.9.2 Zlomeniny střední části kosti stehenní (diafýzy femuru)

4.9.3 Ošetřovatelská péče – specifika

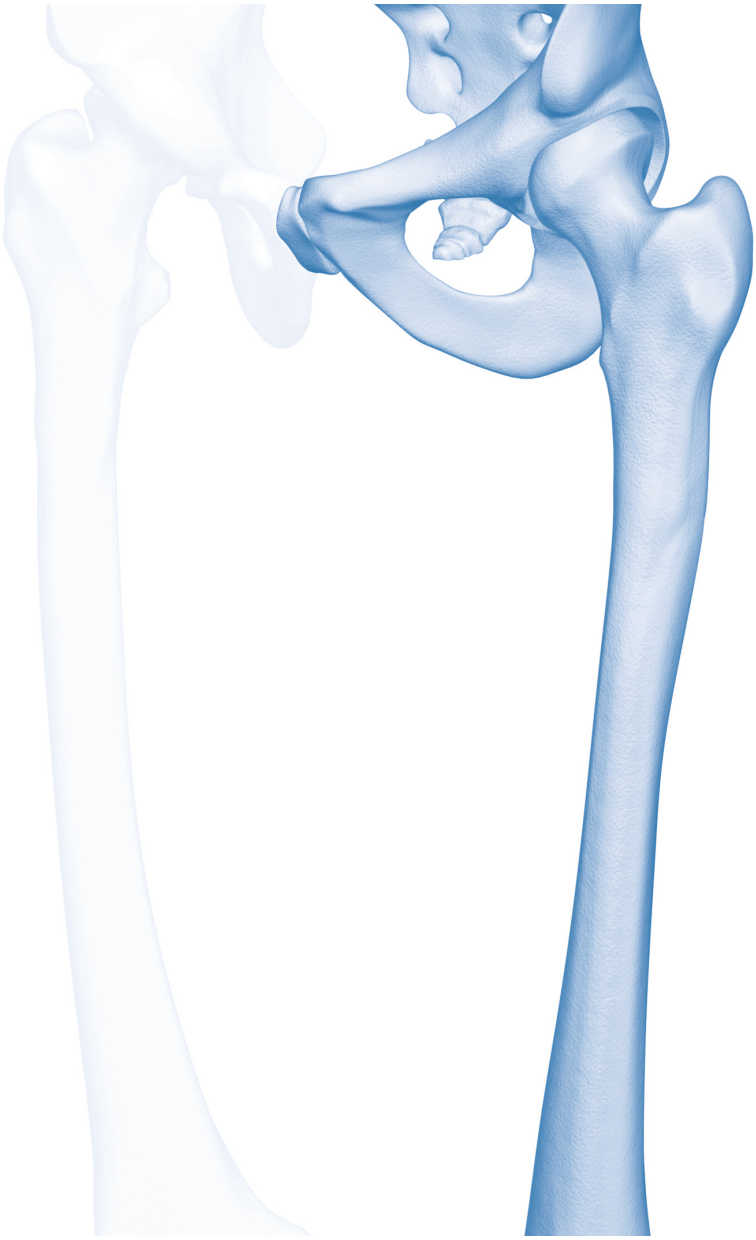

Obr. č. 59: Proximální femur a diafýza femuru

(www.synthes.com)

4.9.1 Zlomeniny horního konce kosti stehenní (proximálního femuru)

Tyto zlomeniny můžeme dělit na:

- zlomeniny hlavice kosti stehenní,
- zlomeniny krčku kosti stehenní,
- zlomeniny trochanterického masivu (pertrochanterické zlomeniny) - zlomeniny kostní masy v oblasti mezi krčkem a tělem kosti stehenní.

U mladých lidí je nutná ke zlomenině poměrně velká síla (autonehody, pády z výšky). U starších pacientů není třeba v důsledku odvápnění kostí (osteoporóze) ke vzniku zlomeniny velké síly. Právě zlomeniny horního konce kosti stehenní jsou typickými zlomeninami při tomto postižení (osteoporóze). U starších jedinců může dojít ke zlomenině při extrémním stupni osteoporózy i bez úrazu – tzv.patologická zlomenina.

Diagnostika: Typickým příznakem jsou bolesti v oblasti kyčelního kloubu, omezení pohybu v kyčelním kloubu a výrazná bolestivost. Celá dolní končetina bývá zkrácená a zevně vytočená. Poraněný se na končetinu nemůže postavit.

Terapie: Na RTG snímcích je nutné zhodnotit typ zlomeniny. Zlomeniny horního konce kosti stehenní jsou určeny k operačnímu řešení, což umožňuje operovaného v krátké době vertikalizovat a začít s mobilizací o berlích. U zlomenin hlavice a krčku je indikováno u mladších pacientů (cca do 60 let) sešroubování pomocí kanylovaných šroubů (obr. č. 64). U pacientů mezi 60 a 80 lety je lépe ošetřit zlomeninu náhradou kloubu totální endoprotézou (hlavice i jamka) a u pacientů nad 80 let cervikokapitální endoprotézou (náhrada jen hlavice). Věkové hranice nejsou striktně dané a závisí i na typu zlomeniny, přidružených onemocněních a dalších faktorech. U petrochanterických zlomenin se k ošetření používá buď skluzný kyčelní šroub – DHS (obr. č. 62) nebo hřeb - PFN, PFNA (obr. č. 60).
Po operaci je třeba, dle typu, zlomeninu dlouhodobě odlehčovat přibližně po dobu 3 měsíců. Doba odlehčení je závislá na známkách hojení patrných při pravidelných rentgenových kontrolách. Dříve praktikované konzervativní řešení pomocí extenze na dobu do zhojení se již nepoužívá.

4.9.2 Zlomeniny střední části kosti stehenní (diafýzy femuru)

Ke zlomenině dochází větším nepřímým nebo přímým násilím. U diafyzárních zlomenin femuru hrozí riziko velkých krevních ztrát (1000 - 2000 ml).

Diagnostika: Při RTG snímkování je třeba zachytit celý femur včetně kloubních konců, protože jinak lze přehlédnout etážové formy zlomeniny. Relativně častá je kombinace fraktur v oblasti diafýzy a proximálního konce femuru.

Terapie: Zlomeniny femuru jsou indikovány k operaci. Nejčastěji je používáno nitrodřeňové hřebování (obr. č. 61) a pouze pokud není možno tuto techniku použít (např. pacient s endoprotézou) je aplikována dlaha (obr. č. 63). U hrubě tříštivých zlomenin, při velkém poškození měkkých tkání a u některých otevřených zlomenin je indikován zevní fixatér (obr č. 65).

4.9.3 Ošetřovatelská péče – specifika

U pacienta po operaci zlomeniny v oblasti horního konce a střední části stehenní kosti spočívá ošetřovatelská péče v ošetřování operační rány (pravidelné aseptické převazy v potřebných intervalech), drénů (funkčnost, výměny), sledování bolesti (analgesie) a včasné rehabilitaci (rehabilitační cvičení včetně mobilizace periferie postižené končetiny začíná co nejdříve po operaci). Na operovanou končetinu nesmí pacient po dobu 2 týdnů našlapovat vůbec, poté smí zatížení pozvolna zvyšovat a až po 4 - 6 týdnech smí končetinu zatěžovat úplně.

4.9.4 Možnosti op. řešení v oblasti horního konce a střední části stehenní kosti

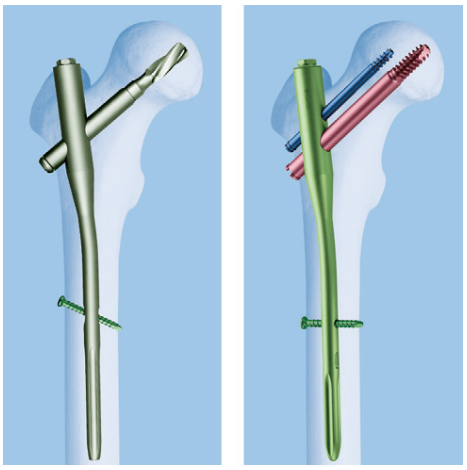

Obr. č. 60:
PFNA a PFN – proximální femorální hřeby
(www.synthes.com)

Obr. č. 61:
Expert R/AFN – retrográdní/antegrádní femorální hřeb
(www.synthes.com)

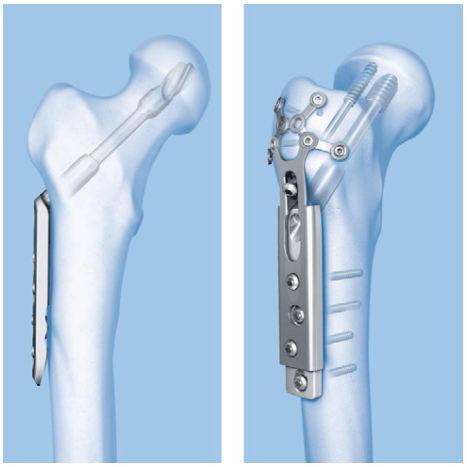

Obr. č. 62:
DHS, LCP DHS a úhlově stabilní dlaha pro velký trochanter
(www.synthes.com)

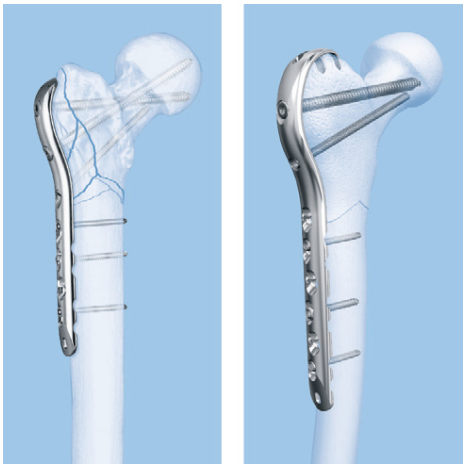

Obr. č. 63:
LCP dlaha na proximální femur a LCP dlaha na proximální femur, s hákem
(www.synthes.com)



Obr. č. 64:
Kanylované šrouby (6,5/7,0/7,3 mm)
(www.synthes.com)

Obr. č. 65:
Velký zevní fixatér
(www.synthes.com)

4.10 Kolenní kloub a kost holenní

4.10.1 Zlomeniny dolního konce kosti stehenní (distálního femuru)

4.10.2 Zlomeniny čéšky (pately)

4.10.3 Zlomeniny horní části bérce (proximální tibie a fibuly)

4.10.4 Zlomeniny střední části bérce (diafýzy tibie a fibuly)

4.10.5 Ošetřovatelská péče – specifika

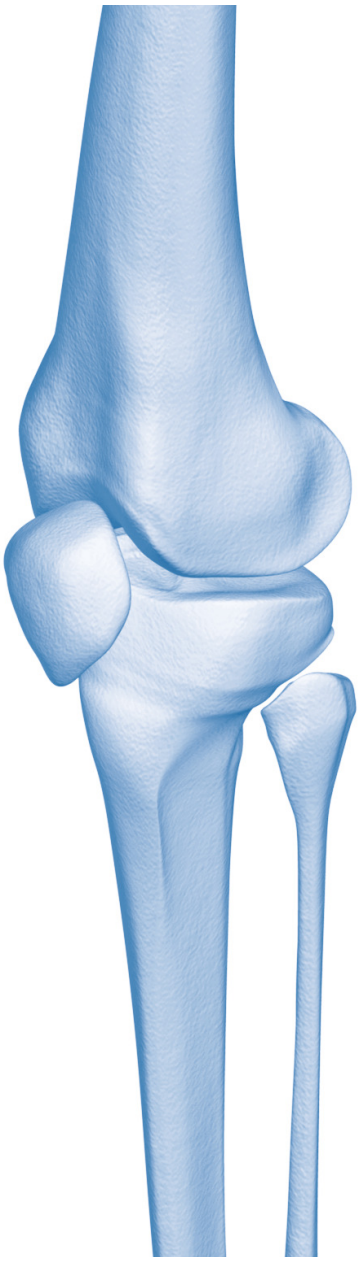

Obr. č. 66: Kolenní kloub a tibie
(www.synthes.com)

4.10.1 Zlomeniny dolního konce kosti stehenní (distálního femuru)

Zlomeniny dolního konce femuru vznikají působením vysokého násilí při pádech z výše nebo při dopravních nehodách.

Diagnostika: U pacientů se zlomeninou distálního femuru lze pozorovat otok a výrazný krevní výron v postižené oblasti, deformitu a v případě, že zlomenina zasahuje do kolenního kloubu, masivní náplň kolene. Při punkci kloubu jsou v krvi přítomné kapénky tuku. Pacient udává výrazné bolesti v místě zlomeniny a nepostaví se na postiženou končetinu.

RTG vyšetření určí typ zlomeniny. Vždy je nutné provést snímky tak, aby bylo možné zhodnotit celý femur a alespoň proximální část bérce. Pokud jde o intraartikulární zlomeninu je vždy nutné provést CT vyšetření k možnosti zhodnocení postavení fragmentů.

Terapie: U dislokovaných zlomenin distálního femuru je vždy operační. Jejím cílem je zhojení zlomeniny ve správné délce, ose, rotačním postavení a u zlomenin zasahujících do kloubu, rekonstrukce kloubních ploch, aby nedošlo k časnému rozvoji artrózy. Nejčastěji používanou metodou u zlomenin, které nezasahují do kloubu, je zavedení retrográdního femorálního hřebu , který se zavádí přes kolenní kloub (obr. č. 68 – R/AFN). Pokud zlomenina zasahuje do kloubu je vždy nutná repozice fragmentů a fixace speciálními dlahami - LCP dlahy pro distální femur (obr. č. 69).

4.10.2 Zlomeniny čéšky (pately)

Patela je největší sezamská kost lidského těla. V oblasti kolene artikuluje s femurem, kde vytváří femoropatelární kloub. Zlomeniny pately vznikají přímým pádem na kolenní kloub. Méně často mohou vzniknout okrajové avulzní zlomeniny (způsobené odtržením tahem svalů) při luxaci pately.

Diagnostika: Bolestivost v oblasti pately, kde je hematom, otok a v případě přímého pádu na patelu exkoriace či tržná rána. Při příčné zlomenině bývá hmatný žlábek mezi fragmenty. Osteochondrální zlomeniny se mohou projevovat jen bolestivostí pod patelou v klidu nebo při dřepu. K určení zlomeniny je dostačující RTG snímek ve dvou na sebe kolmých projekcích (předozadní a bočné), jen u osteochondrálních je defekt chrupavky zjistitelný na CT nebo MR.

Terapie: Dislokované zlomeniny pately jsou indikovány k operačnímu řešení. Cílem je obnova extenčního aparátu kolene a kloubní plochy pately, aby nedošlo k rozvoji artrózy ve femoropatelárním kloubu. K ošetření se většinou používá cerkláže, kdy se dvěma Kirschnerovými dráty spojí fragmenty a poté se stáhnou drátěnou kličkou (obr. č. 71). Pokud je osteosyntéza stabilní, je možná postupná řízená rehabilitace po odeznění akutních bolestí.

Konzervativní postup je možné zvolit u vertikálních či marginálních (okrajových) zlomenin bez dislokace, kde není porušen extenční aparát kolene. U osteochondrálních zlomenin pokud nedojde k defektu chrupavky, je možné postupovat konzervativně klidovým režimem. Jestliže dojde k defektu chrupavky, záleží na velikosti. U malých stačí artroskopické ošetření, u velkých je nutná refixace fragmentu.

4.10.3 Zlomeniny horní části bérce (proximální tibie a fibuly)

Zlomeniny proximálního bérce jsou dominantně poškozením tibie a vznikají pádem na dolní končetinu v její ose. O tom, která část bude postižena více, rozhoduje postavení bérce při úrazu. K poškození dochází často při pádech z výše, autonehodách nebo haváriích na motocyklu. Při zlomeninách proximální tibie jsou často poškozeny měkkotkáňové struktury kolene, jako jsou kolaterální a zkřížené vazy nebo menisky. Protože jde často o velké násilí, které ke zlomenině vede, mohou být přítomny i poraněné cévy nebo nervy. Ke zlomeninám proximální fibuly dochází většinou buď přímým násilím, nebo tahem svalů a vazů upínajících se na hlavičku. U zlomenin proximálního bérce může dojít k rozvoji kompartment syndromu.

Diagnostika: Pacienti se zlomeninou proximálního bérce udávají bolesti v oblasti kolene, mají výrazný otok a krevní výron v místě zlomeniny, pohyby v kolenním kloubu jsou omezeny. Deformita je jen v případě hrubě dislokovaných zlomenin. Vždy je nutné vyšetřit pulsace periferních tepen a vyloučit možnost poškození nervů. Ke zhodnocení stavu slouží RTG vyšetření proximálního bérce se zachycením distálního stehna ve dvou na sebe kolmých projekcích.

Terapie: Dislokované zlomeniny proximálního bérce jsou ve většině případů indikovány k operačnímu řešení. Konzervativní postup je možný jen u zlomeniny tibie, kde nedošlo k posunu fragmentů nebo komprese kloubní chrupavky není větší než 2 mm. Zde je možné přiložit fixaci ortézou a odlehčit o berlích. K definitivnímu ošetření se v současné době používá LCP dlah (obr. č. 69, 70). Možností volby je i použití hybridního zevního

fixatéru (obr. č. 72). Při kompresních zlomeninách bývá často potřebná spongioplastika (druh transplantace – operační přenesení vlastní kostní tkáně).

4.10.4 Zlomeniny střední části bérce (diafýzy tibie a fibuly)

Zlomeniny střední části bérce vznikají buď nepřímým mechanismem, například při pádu na lyžích, kdy vznikají spirální nebo šikmé zlomeniny a dochází k minimálnímu poškození měkkých tkání. Jsou někdy označována jako *low energy injuries.* Druhou skupinou jsou zlomeniny, které jsou v současné době častější a vznikají přímým mechanismem, kdy dojde k nárazu například nárazníku auta do bérce. Při těchto úrazech dochází často k otevřeným zlomeninám s výrazným poškozením měkkých tkání. V tomto případě se jedná o *high energy injuries.*

Diagnostika: Důležité je zhodnocení mechanismu úrazu - při zlomeninách vzniklých nepřímým mechanismem, kde nepůsobí velká síla, může být při primárním ošetření patrná deformita bérce, otok měkkých tkání, hematom, měkké tkáně a kůže jsou poškozeny minimálně. U úrazů přímým mechanismem dochází k výraznému zhmoždění měkkých tkání, proto potencionálně hrozí rozvoj kompartment syndromu a kožní kryt v místě nárazů může být výrazně poškozen, hrozí jeho odumření. V případě dopravních nebo zemědělských úrazů bývá výrazné znečištění otevřené rány.

Terapie: Většina zlomenin bérce je indikována k operačnímu řešení. Zvolená metoda závisí na stavu měkkých tkání. U zavřených zlomenin je dominantní metodou ošetření intramedulární hřeb (obr. č. 67). U otevřených zlomenin, kde je riziko rozvoje infektu, je primárním ošetřením stabilizace zlomeniny zevním fixatérem (obr. č. 72) a po zhojení měkkých tkání je možné fixovat hřebem. Zlomeniny bérce mají velké riziko komplikací jako je vznik kompartment syndromu, pakloubu nebo poúrazové deformity osy, která vede k rozvoji artrotických změn v okolních kloubech. U otevřené zlomeniny může dojít ke komplikaci rozvojem akutní a následně chronické osteomyelitidy.

4.10.5 Ošetřovatelská péče – specifika

Ošetřovatelská péče spočívá v ošetřování operační rány, péči o drény, sledování stavu končetiny, terapii bolesti, antiedematózní terapii v podobě ledování končetiny a rehabilitaci.

4.10.6 Možnosti operačního řešení v oblasti kolenního kloubu a kosti holenní

Obr. č. 67:
Expert tibiální hřeb
(www.synthes.com)

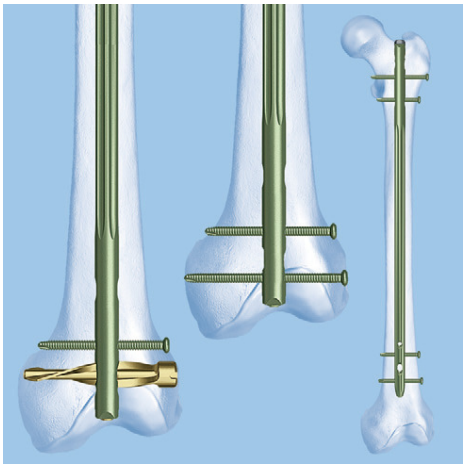

Obr. č. 68:
Expert R/AFN – retrográdní / antegrádní femorální hřeb
(www.synthes.com)

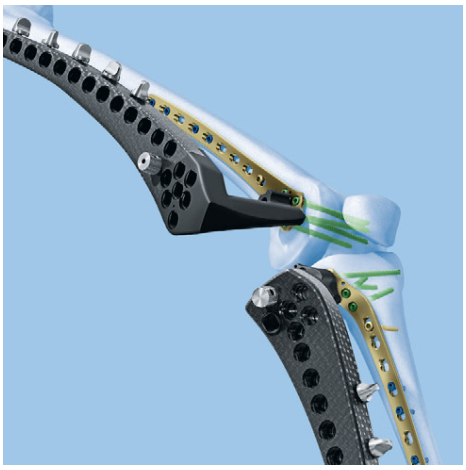

Obr. č. 69:
LCP/LISS DF – dlahy na distální femur
a LCP/LISS PLT – dlahy na proximální laterální tibii
(www.synthes.com)

Obr. č. 70:
LCP dlahy na mediální/laterální proximální tibii
(www.synthes.com)

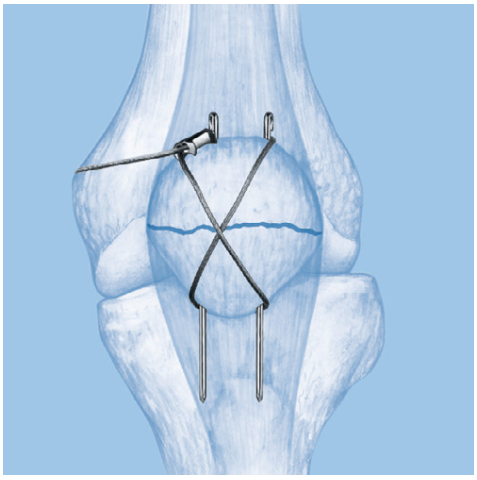

Obr. č. 71:
Cable System – cerklážní lanka
(www.synthes.com)

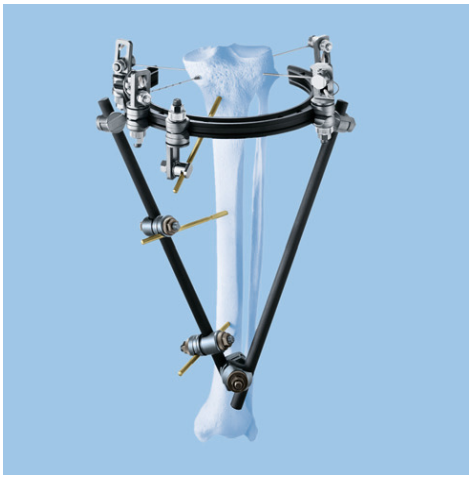

Obr. č. 72:
Hybridní kruhový fixatér
(www.synthes.com)

4.11 Dolní konec holení kosti a noha

4.11.1 Zlomeniny hlezenního kloubu (distální tibie a fibuly)

4.11.2 Zlomeniny hlezenní kosti (talu)

4.11.3 Zlomeniny patní kosti (kalkanea)

4.11.4 Zlomeniny zánártních (tarzálních) kostí

4.11.5 Zlomeniny nártních (metatarzálních) kost

4.11.6 Ošetřovatelská péče - specifika

Obr. č. 73: Distální tibie a noha

(www.synthes.com)

4.11.1 Zlomeniny hlezenního kloubu (distální tibie a fibuly)

Zlomeniny této oblasti patří mezi nejčastější úrazy dolní končetiny. Vznikají často při běžných podvrtnutích, jsou to tzv. luxační zlomeniny. Může dojít k odlomení jen vnitřního kotníku (dolního konce tibie, fractura malleoli interni), nebo zevního kotníku (dolního konce fibuly, fractura fibulae dislatlis), obou kotníků (fractura bimalleolaris), nebo tzv. fractura trimalleolaris, kdy je zlomenina obou kotníků spojena s odlomením zadní hrany dolního konce tibie). Při pádech vznikají zlomeniny kloubní plochy dolního konce tibie (pylonu tibie).

Diagnostika: U luxačních zlomenin distálního bérce je patrná dislokace v oblasti hlezenního kloubu, rychle narůstající otok a krevní výron. Při vyšetření a repozici jsou patrné krepitace. U luxovaných zlomenin může být patrná špatná výživa kůže nad fragmentem zlomeniny. U nedislokovaných zlomenin, u kterých působila menší síla, nemusí být otok ani hematom vytvořený tak výrazně. Pro stanovení diagnózy je rozhodující RTG vyšetření hlezenního kloubu.

Terapie: Většina zlomenin je indikována k operačnímu řešení. Konzervativně lze léčit jen zlomeniny nedislokované nebo s minimální dislokací - sádrovou fixaci na 6 týdnů. Cílem operační terapie je obnovení délky a tvaru fibuly, rekonstrukce syndesmózy a kloubních ploch tibie. Zlomenina zevního kotníku je většinou fixována dlahou a šrouby (obr. č. 75). Osteosyntéza vnitřního kotníku je obvykle prováděna jedním šroubem a jedním drátem, je-li fragment malý, je možno provést osteosyntézu cerkláží. Zlomeniny pylonu se fixují nejčastěji LCP dlahou, někdy je možno využít tibiální hřeb s vícečetným distálním zajištěním (obr. č. 74). Pokud je otok rozvinutý s patrnými bulami (puchýři), jsou ohroženy měkké tkáně, nebo pokud jde o otevřenou zlomeninu, je třeba provést důslednou repozici v celkové anestezii a fixaci zevním fixatérem (obr. č. 79) než dojde k oplasknutí či stabilizaci měkkých tkání. Zlomeniny v oblasti hlezna jsou často komplikovány poruchami hojení zvláště u diabetiků a kuřáků.

4.11.2 Zlomeniny hlezenní kosti (talu)

Fyziologická poloha talu je zajištěna kloubním pouzdrem, pevnými vazy a fibulotalární vidlicí. Úrazový mechanismus je nepřímý a nejčastěji k němu dochází při nevyvážených doskocích.

Diagnostika: Klinické podezření na zlomeninu talu je evidentní při luxačních zlomeninách. Bývá obtížné odlišit zlomeniny talu od poranění distální tibie, kalkanea nebo proximální řady tarzu. RTG snímky ve dvou projekcích jsou nezbytné. U víceúlomkových dislokovaných zlomenin je doporučeno CT, někdy s výhodou i třídimenzionální.

Terapie: Urgentní repozice dislokovaných zlomenin je důležitá pro udržení vitality kožního krytu i samotného talu. Konzervativní léčení je možné pouze u nedislokovaných zlomenin. U všech dislokovaných zlomenin je nutná otevřená repozice a stabilní fixace - nejčastěji se používají šrouby (obr. č. 78).

4.11.3 Zlomeniny patní kosti (kalkanea)

Zlomenina patní kosti vzniká pádem na patu z výšky. Jedná se o vážná poranění, kdy může mít pacient obtíže i při adekvátním ošetření ať již konzervativním nebo operačním. I velice drobný posun v kloubních plochách, může vést k rozvoji artrózy a vzniku bolestí. Dalším problémem u zlomenin patní kosti je to, že kost je přímo pod kůží a není kryta svaly, což při poškození kožního krytu vede k výrazným komplikacím v hojení kůže i kostí.

Diagnostika: Pacient si stěžuje na bolesti v oblasti paty, výrazný otok a rychle se rozvíjející krevní výron. Při pohledu může být pata rozšířena a zkrácena proti straně druhé. Postižený se na ni nemůže postavit.

Terapie: Po zhodnocení rentgenologických snímků se rozhodne, zda je typ zlomeniny k operačnímu či konzervativnímu řešení. O tom, jestli je zlomenina patní kosti vhodná k operaci rozhoduje mnoho faktorů. Rozhoduje se dle typu zlomeniny, posunu kostních úlomků, ale svůj vliv má i věk a nemoci pacienta. Pokud zlomenina není posunuta, není ji třeba operovat a řeší se přiložením sádrové fixace. Pokud jsou kostní úlomky dislokovány, je indikována operace, jejímž úkolem je repozice fragmentů a následná fixace buď dráty, nebo dlahou a šrouby (obr.č. 76). Hojení patní kosti je vždy dlouhé, trvající minimálně 3 měsíce.

4.11.4 Zlomeniny zánártních (tarzálních) kostí

Mechanismy zranění jsou většinou přímé – náraz nebo páčení. Zranění tarzálních kostí není časté. Obvykle jsou to infrakce nebo fraktury s malou dislokací.

Diagnostika: Otok, hematom, palpační bolest, omezený nášlap. RTG snímky ve dvou projekcích, případně i projekce šikmé.

Terapie: Ve většině případů konzervativní postup. U luxačních poranění je nutná časná repozice. V případě operačního řešení se k fixaci správného postavení používají Kirschnerovy dráty nebo šrouby.

4.11.5 Zlomeniny nártních (metatarzálních) kostí

Vznikají většinou přímým násilím: pády břemen, komprese se zaklíněním chodidla, doskok. Nejčastěji se jedná o příčné nebo šikmé zlomeniny.

Diagnostika: Klinický nález a RTG snímky ve dvou projekcích.

Terapie: Převážná část zlomenin se léčí konzervativně. Operační léčení je indikováno po neúspěšné zavřené repozici, u vícečetných značně dislokovaných zlomenin a u zlomenin otevřených (obr. č. 77).

4.11.6 Ošetřovatelská péče - specifika

V ošetřovatelské péči u pacientů po osteosyntéze v oblasti dolního konce holenní kosti a nohy je kladen důraz na polohování končetiny, které má vliv jak na zmírnění bolesti, tak na otok měkkých tkání. Sestra sleduje napětí kůže a operační ránu. V případě, že je poškozen kožní kryt, provádí aseptické převazy. U většiny pacientů je ordinováno „ledování“ operované oblasti.

4.11.7 Možnosti operačního řešení v oblasti dolního konce holení kosti a nohy

Obr. č. 74:
Expert tibiální hřeb
(www.synthes.com)

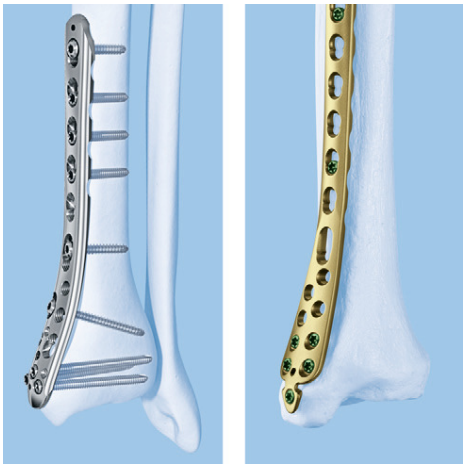

Obr. č. 75
LCP dlaha na distální tibii, bez výběžku a LCP dlaha na distální tibii, s výběžkem
(www.synthes.com)

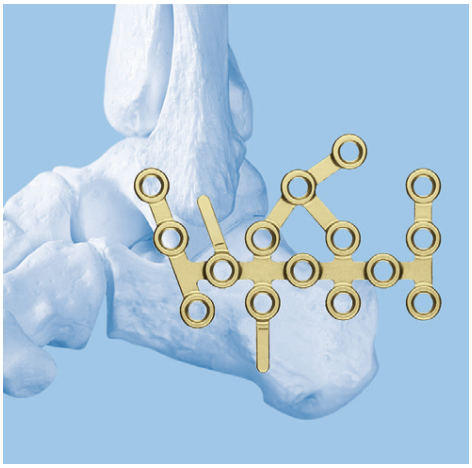

Obr. č. 76
LCP dlaha na patní kost
(www.synthes.com)

Obr. č. 77:
Systém LCP dlah Compact Foot
(www.synthes.com)



Obr. č. 78:
HCS zahloubené kompresní šrouby
(2,4/3,0/4,5/6,5 mm)
a kanylované šrouby
(2,4/3,0/3,5/4,0/4,5/6,5/7,0/7,3 mm)
(www.synthes.com)

Obr. č. 79:
Hybridní kruhový fixatér
(www.synthes.com)

4.12 Předoperační péče

Význam předoperační péče je ve snížení rizik operace a zabránění vzniku pooperačních komplikací souvisejících s celkovou reakcí organismu.

Rozdělení předoperačního období:

- dlouhodobá předoperační příprava,
- krátkodobá předoperační příprava,
- bezprostřední předoperační příprava.

4.12.1 Dlouhodobá předoperační příprava

Časové omezení podle diagnostiky a přípravy klienta, interní vyšetření nesmí být starší 14 dnů před plánovaným operačním výkonem.

Chirurgická příprava :

- spočívá ve vlastní diagnostice zdravotního problému, který vyžaduje chirurgickou intervenci,
- tuto přípravu řídí chirurg, podílí se na ní i ostatní diagnostická pracoviště např. RTG pracoviště.

Interní příprava:

- na základě rozhodnutí chirurga k operačnímu výkonu je klientovy provedeno interní předoperační vyšetření,

➢ *screeningové vyšetření moče:*

- účel – odhalit infekci, ev. glykosurii,
- znalost správné techniky odběru moč + sed,

➢ *screeningové vyšetření krve:*

- znalost techniky odběru krve na biochemické, hematologické, hemokoaguační vyšetření a vyšetření krevní skupiny a Rh faktoru,

➢ *autotransfuze:*

- snižuje riziko převodu inkompatibilní krve a přenosu závažných infekčních onemocnění,

➢ *EKG vyšetření:*

- účel – k určení rozsahu orgánových změn na srdci,
- znalost techniky provedení,

- *RTG vyšetření srdce + plic:*
- účel – odhalení chorobných procesů na plicích, zobrazení velikosti a lokalizace srdce,
- znalost přípravy klienta k tomuto vyšetření,
- *interní klinické vyšetření:*
- znalost asistence sestry při tomto vyšetření,
- účel – závěrečné hodnocení - vyjádření lékaře k operačnímu výkonu a anestezii,
- lékař v případě potřeby určí, jaká bude vedena interní předoperační a pooperační léčebná péče, např. aplikace nízkomolekulárních heparinů.

4.12.2 Krátkodobá předoperační příprava

Časově je toto období omezeno na 24 hodin.

Fyzická příprava:

- *výživa a tekutiny:*
- pacient je před zákrokem lačný - alespoň 6 – 8 hodin nesmí jíst a pít, o jiném postupu rozhoduje anesteziolog,
- u pacienta zajistíme parenterální přístup výživy a sledujeme místo vpichu,
- vyprázdnění zažívacího traktu v případě operace na něm, se řídí pokyny chirurgické přípravy (klyzma, žaludeční sonda),
- *vylučování:*
- spontánní vyprázdnění močového měchýře těsně před operací,
- katetrizace močového měchýře se provádí u náročných operací v den operace,
- vyprázdnění tlustého střeva se odvíjí od druhu operace,
- *hygiena:*
- musíme zhodnotit stav hygieny, vlasů, nehtů, genitálu a event. provést náležitá opatření,
- *příprava operačního pole:*
- cílem je snížení infekce (očištění) a přehlednost místa výkonu (oholení),
- řídí se druhem operace, pokyny operatéra a zvyklostmi oddělení

Další příprava:

- *odpočinek:*
- adekvátní odpočinek pomáhá zvládnout stres z operace,
- často jsou anesteziologem ordinována sedativa a hypnotika v rámci tzv. premedikační přípravy již den před operací na noc,
- *cennosti a protetické pomůcky:*
- sundat všechny šperky (úschova dle zvyku oddělení),
- umělý chrup vždy vyjmout a hygienicky uložit,
- odstranit protetické pomůcky (čočky, brýle, naslouchadla, protézy končetin),
- *prevence tromboembolické nemoci:*
- přiložení bandáže na dolní končetiny,
- *anesteziologická příprava:*
- pacient je anesteziologem seznámen s postupem anestezie (někdy má pacient možnost volby druhu anestezie),
- doplnění anesteziologických ordinací před výkonem,
- ordinace premedikace,
- *psychická příprava klienta:*
- patří do rukou jak lékaře tak sestry,
- účelem je minimalizovat strach a stres z operace,
- *nácvik prvků pooperačního režimu:*
- dostatek vstupních informací o případné pooperační imobilizaci,
- nácvik pohybu na lůžku (event. stereotyp chůze o berlích – dle druhu operace).

4.12.3 Bezprostřední předoperační příprava

Omezuje se na časový úsek těsně, tj. asi 2 hodiny před operací.

- *kontrola dokumentace klienta:*
- sleduje se kontrola lačnění, kontroluje se operační pole, přiložení bandáží, spontánní vyprázdnění, zavedení permanentního katetru,
- *premedikace:*
- podání a zápis do dokumentace,
- poučení klienta a zajištění jeho bezpečí.

4.12.4 Příprava k urgentní (neodkladné) operaci

- odběry biologického materiálu STATIM
- hygiena – pouze odstranění hrubých nečistot (ne koupel), vyjmutí umělého chrupu
- úschova cenností
- příprava operačního pole
- podmínky lačnění – vhodné konzultovat s anesteziologem, popřípadě zavést žaludeční sondu a odsát žaludeční obsah
- vylučování – prázdný močový měchýř, v případě nutnosti zavedení močového katetru
- zajištění žilního vstupu a aplikace léků a infuzní terapie dle ordinace lékaře
- provedení bandáže
- podání premedikace podle ordinace anesteziologa

4.13 Pooperační péče

Pooperační období je doba, která uplyne od probuzení pacienta po anestezii až do jeho propuštění. V tomto období se organizmus dostává z katabolické do anabolické fáze. Pooperační péčí stimulujeme obranné síly organismu, abychom tento proces urychlili.

Pooperační péče se zaměřuje na:

- transport operovaného,
- polohování pacienta,
- analgoterapii,
- monitorování činnosti srdce a cirkulaci,
- péči o dýchání,
- sledování diurézy po operaci,
- péči o gastrointestinální trakt,
- hygienu a prevenci dekubitů,
- sledování teploty,
- příjem tekutin,
- včasnou pooperační rehabilitaci a mobilizaci pacienta.

4.13.1 Překlad klienta z operačního sálu na „dospávací pokoj“

- zde pracuje sestra, která je specializovaná v úseku intenzivní a resuscitační péče
- pokoj je vybaven monitorovací technikou, centrálním rozvodem kyslíku a pomůckami k zajištění resuscitace
- klient je zde předán s dokumentací z operačního sálu, jestliže splní podmínky buzení z anestezie (má navráceny obranné reflexy – dobře dýchá, je oběhově stabilní, zvedne hlavu nad podložku a je schopen si odkašlat)
- probíhá monitorace:

- základních životních funkcí – TK, P, D, vědomí, prezentace EKG pomocí monitoru,
- příznaků cirkulačních komplikací,
- příznaků nedostatečné oxygenace organismu,
- příznaků útlumu CNS,
- kůže,
- operační rány – krytí + drény,
- bolesti,
- pooperační nauzey,
- vyprazdňování

4.13.2 Překlad klienta na JIP

- klient se na JIP překládá :

- přímo z operačního sálu – v případě rozsáhlého výkonu, destabilizace stavu a dále potom děti a staří lidé s přidruženým onemocněním,
- z dospávacího pokoje – při nedostatečné stabilizaci stavu

4.13.3 Překlad klienta na standardní oddělení

- transport klienta na standardní oddělení se uskutečňuje až po stabilizaci stavu, přesto klient vyžaduje další zvýšenou péči
- uložíme ho do čistého lůžka, zajistíme dostupnost signalizace a jeho bezpečnost
- monitorujeme (v časových intervalech dle ordinace lékaře, nebo zvyklosti oddělení): TK, P, D, vědomí, operační ránu, funkčnost a obsah drénů, vyprazdňování pacienta a bolest,

- při tlumení bolesti se musí postupovat rozvážně, protože stupňování bolesti může být varovným signálem některé z možných komplikací
- sledujeme žilní vstupy a event. zajistíme ukončení aplikace infuzí standardním postupem
- kontrolujeme správné přiložení bandáží na DK
- podporujeme včasné vstávání a sebeobsluhu
- dodržujeme zásady sterility při převazu operační rány
- sledujeme, zda pacient nezvrací, aby se předešlo aspiraci zvratků
- dále se musí sledovat poruchy cirkulace, a to pro zjištění pooperačního krvácení, které může způsobit porucha hemokoagulace nebo fibrinolýza

4.13.4 Příklady pooperačních ošetřovatelských diagnóz

- akutní bolest v důsledku invazivního výkonu
- pooperační deprese v důsledku bolesti
- neúčinné dýchání v důsledku bolesti, strachu, imobilizace
- nechutenství, nauzea v důsledku výkonu, bolesti, strachu
- nedostatek odpočinku, poruchy spánku v důsledku bolesti
- deficity v objemu tělesných tekutin v důsledku pooperační nestability výživy
- retence moče v důsledku výkonu, anestezie, strachu, bolesti, studu, nefyziologického vyprazdňování
- neznalost pojmu v důsledku nedostatku informací o výsledku operace
- poruchy soběstačnosti v základních lidských činnostech
- imobilizační syndrom a jeho následky
- porucha integrity kůže v důsledku operační rány

4.14 Ošetřovatelská péče

Základní doporučení: V akutní fázi dominuje tišení bolesti a strachu, po jejím odeznění nemocný potřebuje pomoc sestry především v sebeobslužných výkonech. I chodící klient vyžaduje určitou pomoc při mytí, česání, oblékání, při použití sociálního zařízení. Ležícím pacientům zajišťuje sestra základní péči v plném rozsahu. U činností, které souvisejí s úpravou lůžka, výměnou prádla, hygienou, se změnou polohy, mají pracovat dvě sestry. Jde o úkony fyzicky i organizačně náročné, pacient má omezenou možnost normální spolupráce. Způsob vyprazdňování závisí na typu a lokalizaci operačního výkonu.

Velkou pozornost věnuje sestra **aktivizaci**. Nemocný, který má úraz, se octne v nemocnici naráz, bez jakéhokoli přechodu. Událostí je zaskočen, nepřipravený a není pro něj jednoduché podřídit se okamžitým změnám, které s sebou stav nese. Sestra proto cíleně podporuje proces adaptace na nemoc a nemocniční prostředí a psychoterapeutickým chováním brání rozvoji negativních psychických změn. Příležitostí je mnoho, od účasti nemocného na hygieně (i když by měla jen podobu náznaku) až po účelné využití volného času. Významným aktivizačním prvkem je rehabilitace. Vedle léčebného a stimulačního efektu má rehabilitace důležité místo v prevenci tromboembolické nemoci.

U nemocných po operaci zlomeniny je součástí ošetřovatelského procesu také aplikace léků, péče o Redonův drén a asistence při převazech.

Ošetřovatelská péče o pacienty se zlomeninami se řídí rozsahem poranění, způsobem léčby a celkovým a tělesným stavem nemocného.

Bolest: může vznikat při pohybu, otoku končetiny, v operační ráně, v místě vstupu extenze. Bolest se projevuje subjektivní stížností na bolest, mimikou obličeje, zaujmutím obranné polohy, vyhledáváním úlevové polohy, zvýšeným krevním tlakem, zrychleným pulzem, neklidem. Bolest je možno mírnit změnou polohy, chladným obkladem, rozhovorem, relaxací, stimulací pokožky a podáním medikamentózních prostředků – analgetik, která se podávají dle ordinace lékaře a potřeb pacienta se zřetelem na nebezpečí předávkování a vedlejších účinků.

Správná léčebná poloha: sestra kontroluje polohu, kterou musí pacient zaujímat, snaží se ji upravit tak, aby byla pro pacienta co nejpřijatelnější. Využíváme k tomu pomocná zařízení lůžka: Braunovy dlahy, podpěry, hrazdičky, bedničky, antirotační botu, molitanové válce, polohovací klíny a jiné.

Porucha integrity kůže: vzniká u otevřených zlomenin, u extenzí a u zlomenin operativně řešených. Sleduje se stav rány, otok, barva, místo vstupu a výstupu drátu. U konzervativně řešených zlomenin může tlak sádrového obvazu také porušit integritu kůže. Každou kožní lézi je nutné asepticky ošetřovat.

Imobilizační syndrom: vzniká v důsledku nemožnosti pohybu.

Jeho projevy jsou změny na:

1) *pohybovém systému:* atrofie, osteoporóza z inaktivity, fibróza a ankylóza kloubních struktur, kontraktury. Těmto projevům předcházíme polohováním, izometrickými cviky na fixované končetině a izotonickými cviky na ostatních končetinách.
2) *kardiovaskulárním systému:* ortostatická hypotenze, insuficience žilních chlopní, tromboembolická nemoc. Prevence spočívá v podávání antitrombotik, antikoagulans, přikládání elastických punčoch a pohybu. Při ortostatické hypotenzi postupujeme ve fázích sed, sed se spuštěnými končetinami, stoj.
3) *respiračním systému*: hypostatická pneumonie a plicní atelaktáza - prevencí jsou dechová cvičení, dostatek tekutin, zvlhčování vzduchu, poklepávání, vibrace na hrudníku.
4) *metabolickém a výživovém systému*: nechutenství, malnutrice až anorexie. Prevencí zde je strava bohatá na bílkoviny a vápník, vhodná poloha při stravování, podávání chutné a esteticky upravené stravy.
4) *vylučování stolice*: zpomalení střevní peristaltiky může přivodit zácpu. Těmto potížím předcházíme podáváním stravy bohaté na vlákninu, pravidelným vysazováním, zajištěním vhodné polohy, zajištěním intimity, cvičením abdominálního svalstva.
5) *močovém systému*: retence moče, dystenze močového měchýře, cystitis, inkontinence. Prevence těchto příznaků je založena na podávání dostatečného množství tekutin, v různých formách a to např. čaj, ovocné šťávy, minerální vody, ale i vodnaté ovoce (meloun), dětské přesnídávky, polévky, mléko, koktejly apod. Podávají se také brusinkové šťávy, kompoty a sušené brusinky, které snižují pH moče. Důležitá je také správná poloha při močení, důsledná hygiena genitálu a pravidelné vysazování.
7) *kožním systému*: atrofie kůže až proleženiny. Těmto komplikacím se dá předcházet masáží Predilekčních míst, důslednou hygienou, pomůckami zamezujícími vzniku dekubitů, jako jsou gelové podložky, antidekubitární matrace apod.
8) *psychické pohodě:* léčba zlomenin je dlouhodobá záležitost a mnohdy pro nemocného znamená trvalou změnu životního stylu, velmi často zde hraje velkou roli i strach ze smrti. Prevence: aktivizace nemocného v péči o své tělo. Do péče o zlepšení psychického stavu se zapojuje i rodina.

4.15 Rehabilitace

Podle definice Světové zdravotnické organizace je rehabilitace systém opatření, jejichž cílem je optimální a co nejrychlejší zařazení člověka postiženého vrozenou vadou, nemocí či úrazem do plnohodnotného společenského života, jeho reintegrace a resocializace.

Součástí léčby zlomenin je rehabilitace, která musí přispívat ke správnému prokrvení a udržení funkce končetiny. Začíná hned po poranění, event. po operaci. Časná rehabilitace začíná již první den po operačním výkonu na lůžkové části. V období počátku hojení je třeba v rehabilitačním přístupu pokračovat, například správným polohováním končetin, cvičením nepostižených částí těla a udržováním celkové kondice. Nemocný musí aktivně pohybovat všemi nefixovanými klouby i fixovanou končetinou, pokud to stav dovolí. Zejména však po zpevnění zlomeniny a sejmutí sádrového obvazu nebo po vnitřní fixaci. Aktivní svalová činnost napomáhá k aktivnímu prokrvení víc než pasivní cviky.

Hlavní složkou rehabilitační péče je léčebná tělesná výchova a vhodně vybraný sport. K tomu přistupuje i léčba prací (účelné, nikoliv bezúčelné úkony), u těžce poraněných pak výchova k soběstačnosti a samostatnosti při jídle, vyprazdňování a běžných drobných denních činnostech. Po stránce psychologické je třeba překonat pasivitu nemocného k léčebným procedurám a vychovat jej k aktivitě.

Rehabilitace tělovýchovou doplňuje fyzikální léčba (vodoléčba, elektroléčba, magnetoterapie aj.) pod odborným vedením. Po těžkých úrazech přistupuje ještě péče sociální, znovu začlenění do pracovního procesu i denního života (nácvik chůze, jízdy na vozíčku atd.).

Léčebná rehabilitace se nejvíce využívá v období, kdy je trauma téměř či úplně zhojeno. Dle možností se začíná s celkovým obnovováním mobility pacienta, hybnosti kloubu a to jak v místě traumatu, tak v jeho okolí. Provádí se aktivní i pasivní cvičení. Při poranění dolních končetin a osového skeletu se nesmí zapomínat na obnovení pohybových programů. Ty se vlivem bolesti a aplikace fixace mění tak, aby byla šetřena postižená část, často však již po zhojení nedojde k jejich restituci.

Zpomalené a chybné řízení pohybu může vést k opakování poranění nebo zranění jiné části těla. Nadměrné přetěžování některých segmentů vyvolává chronické bolesti pohybového aparátu a časem i strukturální změny, nejčastěji v oblasti vertebrogenní, bolesti kolene apod.

Nemocného je třeba o způsobu rehabilitace instruovat i u poměrně lehkých traumat – cvičení ramene u poraněné ruky, cvičení flexe a extenze prstů při fixaci zápěstí aj. Správná rehabilitace je nenásilná a nepůsobí bolest! Zabrání atrofii svalstva , ztuhlosti kloubů,

upravuje i poruchy cirkulace (edémy), zabraňuje trombóze a osteoporóze. Je ale třeba vědět, že rehabilitace vyžaduje vždy dostatek času a trpělivosti.

Stejně jako jinde i v rehabilitaci je třeba stanovit nejen tzv. krátkodobý rehabilitační program (terapie pro nejbližší týdny), ale co nejdříve i dlouhodobý rehabilitační program, který je řízen životní perspektivou rehabilitanta. Pokud nejsou následky dlouhodobé nebo jsou nevýznamné, rehabilitace končí krátkodobým rehabilitačním programem. V opačném případě je úkolem rehabilitace stanovit co nejpřesněji dlouhodobou prognózu a podle potřeby zapojit i složky rehabilitace psychologické, sociální, pedagogické. Pro samotného pacienta a i finanční stránku je klíčové časné a přesné stanovení dlouhodobého rehabilitačního programu. Jeho součástí jsou i výše zmíněné složky rehabilitace. Cílem je, jak již bylo uvedeno, rehabilitanta co nejdříve a s co nejmenším handicapem zařadit do společnosti.

5 SEZNAM VYBRANÝCH POJMŮ

Antegrádní	Normální, obvyklý směr
Cable System	Systém lanek pro provedení cerkláže
Cerkláž	Operační sešití, stažení kruhové struktury
DCP – Dynamic Compression Plate	Dynamická kompresní dlaha
DCS – Dynamic Condylar Screw	Dynamický kondylární šroub
Desaultův obvaz	Obvaz užívaný ke znehybnění ramenního kloubu a paže
DFN - Distal Femoral Nail	Distální femorální hřeb
DHS – Dynamic Hip Srew	Skluzný kyčelní šroub
Distální	Vzdálený, umístěný na opačné straně, než je počátek
Epifyzeolýza	Traumatické porušení kontinuity růstové ploténky
ETN - Expert Tibial Nail	Tibiální hřeb Expert
Expert R/AFN - Retrograde/Antegrade Femoral Nail	Femorální hřeb umožňující antegrádní i retrográdní zavedení
HCS – Headless Compression Screw	Zahloubený kompresní šroub
High energy injuries	Vysokoenergetické úrazy - dopravní nehody, pády z výšek

Kompartment syndrom	Tlak uvnitř skupiny svalů ohraničených fascií převýší tlak v kapilárách a dojde k zamezení průtoku krve
Kortikální šrouby	Šrouby určené k ukotvení v kompaktě
LC-DCP – Limited Contact - Dynamic Compression Plate	Dynamická kompresní dlaha s omezeným kontaktem s kostí
LCP – Locking Comression Plate	Uzamykatelná kompresní dlaha - dlaha umožňující úhlově stabilní spojení dlahy a šroubu
LISS DF – Less Invasive Stabilization System for Distal Femur	Méně invazivní stabilizační systém pro distální femur
LISS PLT – Less Invasive Stabilization System for Proximal Lateral Tibia	Méně invazivní stabilizační systém pro proximální laterální tibii
Low energy injuries	Nízkoenergetické úrazy - prosté pády
Miniosteosyntéza	Osteosyntéza za použití minimálního množství implantátů
PFN- Proximal Femoral Nail	Proximální femorální hřeb
PFNA – Proximal Femoral Nail – Antirotational	Proximální femorální hřeb - antirotační
PHILOS	Anatomicky tvarovaný fixační systém s úhlovou stabiloitou pro proximální humerus
Predilekční místa	Místa, která jsou nejčastěji postihována určitým chorobným procesem

Proximální	Bližší počátku
Pylon	Označení distálního konce tibie
Retrográdní	Směřující zpět, postupující zpět, většinou opačným směrem, než je obvyklé
Spongiózní šrouby	Šrouby určené k ukotvení ve spongióze
Sudeckův syndrom	Komplikace některých úrazů horní končetin, které se léčí znehybněním
TEN (Titanium Elastic Nail)	Titanový elastický hřeb
Transfixace	Přichycení drátem k zamezení nežádoucího posunu
Triage – triáda	Proces stanovení priority při ošetření pacientů na základě závažnosti jejich stavu
UFN – Unreamed Femoral Nail	Nepředvrtaný femorální hřeb
UHN –Unreamed Humeral Nail	Nepředvrtaný humerální hřeb
UTN – Unreamed Tibial Nail	Nepředvrtaný tibiální hřeb

6 ZÁVĚR

Pro svou diplomovou práci jsem si zvolila tématiku, která je mi blízká. Mou profesí je povolání zdravotní sestry, konkrétně sestry chirurgické s převahou ošetřovatelské praxe na traumatologickém oddělení. Proto jsem se rozhodla pro tématiku s tímto povoláním úzce související a formu jejího zpracování jsem volila se zřetelem na zamýšlené budoucí praktické využití výsledků mé práce.

Hlavním cílem diplomové práce „Odborná lékařská terminologie v ošetřovatelské praxi – osteosyntézy“ bylo vytvoření reálného výukového textu pro rozšiřující výuku ošetřovatelství a ošetřovatelskou praxi na traumatologii. Cílovou skupinou pro tento text je nelékařský ošetřující personál na traumatologických pracovištích a na chirurgických odděleních, hospitalizujících pacienty s úrazem před nebo po osteosyntéze, dále pak odborní vyučující středních zdravotnických škol pro praktické ošetřovatelství a také studenti těchto škol.

V současné době v podstatě neexistuje ucelený informační materiál zabývající se touto tématikou a ani mezi učebnicemi ošetřovatelství není žádná, která by se specializovala na ošetřování pacienta na traumatologii. Je obvyklé, že tato problematika bývá zmíněna v menší kapitole, která je součástí učebnice ošetřovatelství v chirurgii. Většinou se ale omezuje na ošetřování pacienta s konkrétní úrazovou diagnózou a ne na ucelený přehled. To je ale celkem pochopitelné - vzhledem k tomu, že v učební osnově předmětu chirurgie má tématický celek Úvod do traumatologie časovou dotaci 10 hodin ve třetím ročníku (viz příloha 3 – Učební osnova předmětu chirurgie). Samozřejmě není možné, aby takto limitovaný prostor poskytl dostačující sumu vědomostí a znalostí, to vše v rozsahu, hloubce a kvalitě samotnou praxí vyžadovaných. Pak záleží v podstatě na dobrovolných iniciativách personálu, díky nimž často vznikají více či méně zdařilé pomůcky, usnadňující alespoň základní orientaci v dotčené problematice. Pro ilustraci jsou v mé práci uvedeny dvě ukázky, které jsou aktuálně používané pro výuku ošetřovatelství na konkrétním traumatologickém oddělení a slouží k vysvětlení některých frekventovaně užívaných pojmů v oblasti traumatologické operativy (viz příloha 4 - Ukázka současně používaných pomůcek pro traumatologii).

Výukový text jsem pojala jako prostředek k prohloubení, rozšíření a zlepšení orientace výše uvedených potencionálních uživatelů v problematice osteosyntéz a souvisejících tématech. Z těchto důvodů je obsahem práce jak teorie týkající se anatomie a fyziologie kostí a zlomenin, tak konkrétní příklady zlomenin jednotlivých anatomických celků včetně možností jejich operačního řešení. Součástí práce je obrazová dokumentace, uvedená

v rozsahu, v jakém to považuji pro pochopení daného tématu a patřičnou názornost za potřebné. Tento edukační materiál není určen k doslovnému memorování, ale měl by být využíván jako soubor informací, do kterého lze v případě potřeby nahlédnout a díky přehlednosti se rychle zorientovat v problematice.

Přínos navrhovaného materiálu vidím právě v této rychlé přehlednosti a zároveň v obsahové ucelenosti poznatků na dané téma. Uživatelé tak budou mít usnadněn přístup k potřebným informacím - to by mělo následně vést k zefektivnění výuky ošetřovatelství a v důsledcích i ke zkvalitnění ošetřovatelského procesu o pacienty před nebo po osteosyntéze. Informovanost a orientovanost ošetřovatelského personálu je podle mého názoru a zkušeností důležitá ve všech fázích ošetřovatelského procesu a kvalitní komunikace s klientem se stává jednou z klíčových součástí tohoto procesu. I proto je potřebné podávat klientům pravdivé informace a odpovídat na možné otázky smysluplně a kvalifikovaně.

Abych se nespokojila jen s vlastním názorem, požádala jsem o vyjádření k vytvořenému výukovému textu dva oponenty z praxe. Vrchní sestru chirurgického oddělení Chrudimské nemocnice a.s. a vyučující praktických i odborných teoretických předmětů na SZŠ V Chrudimi (viz příloha 5 - Posudky oponentů).

Domnívám se, že výsledek mé diplomové práce nabízí jasně definované praktické využití a cíle stanovené na počátku této práce se podařilo splnit.

7 SOUHRN, SUMMARY

SOUHRN

Diplomová práce se zabývá problematikou osteosyntéz. Jejím cílem je vytvoření edukačního textu pro výuku ošetřovatelství a ošetřovatelskou praxi.

V teoretické části práce je vymezen pojem chirurgie, přiblížena historie chirurgie, specifika práce sestry na chirurgickém oddělení a různorodost práce na traumatologickém oddělení. Dále se věnuje teorii a praxi ošetřovatelského procesu.

Praktickou částí práce je již zmíněný výukový text jejímž úkolem je zvýšit orientaci v problematice osteosyntéz a témat s nimi souvisejícími včetně objasnění souvisejících odborných názvů. Práce je členěna do kapitol. V úvodu je zpracována anatomie a fyziologie kosti. Následuje poměrně obsáhlý celek věnovaný zlomeninám - jejich mechanismu vzniku, příznakům, diagnostice, hojení, třídění, komplikacím a klasifikaci. Práce pokračuje kapitolami zaměřujícími se na jednotlivé anatomické oblasti resp. na nejčastější druhy zlomenin v dané oblasti a na možnosti jejich operačního řešení. Další kapitoly jsou věnovány předoperační péči, pooperační péči a základním doporučením v oblasti ošetřovatelské péče. Posledním celkem je problematika rehabilitace. Součástí práce je také kapitola věnující se vysvětlení vybraných pojmů.

SUMMARY

The dissertation deals with the topic of osteosynthesis from the point of view of paramedical staff with respect to their practical needs connected with this issue. Its aim consists in creating a educational text for nursing tuition and nursing practice.

In the theoretical part the term surgery is defined, the history of surgery is outlined, as well as the specifics of a nurse´s job at the surgical ward and variedness of work at traumatology. Further, this part of the dissertation deals with the theory and practice of the nursing process, their mutual relationship and interconnection.

The tool mentioned above, whose goal is to enhance and deepen the orientation in the issue of osteosynthesis and related subjects, together with a clear explanation of the specified terminology, makes up the practical part of the dissertation. This is divided in chapters. The introductory topics are bone anatomy and physiology, followed by an extensive unit dedicated to fractures – mechanisms of their occurence, symptoms, diagnostics, healing, complications, sorting and classification.

Further chapters are focused on particular anatomic localities, or rather the most frequent kinds and types of fractures in the given localities and the possibilities of their surgical solutions. The following chapters deal with the preoperative care, after-care and basic suggestions in the area of nursing care. Included is also the issue of rehabilitation and a chapter dedicated to explanation of selected terms.

8 REFERENČNÍ SEZNAM

1. BARTONÍČEK, J., HEŘT, J. Základy klinické anatomie pohybového aparátu. Praha: Maxdorf, 2004. ISBN 80-7345-017-8
2. DRÁBKOVÁ, J. *Polytrauma v intenzivní medicíně.* 1. vyd. Praha. Grada, 2002. ISBN 80-247-0419-6.
3. DYLEVSKÝ, I., DRUGA, R., MRÁZKOVÁ, O., *Funkční anatomie člověka* Praha: Grada Publishing, 2000
4. FARKAŠOVÁ, D. a kol. *Ošetrovateľstvo – teória*. Martin: Osveta, 216 s. 2005. ISBN 80-8063-182-4.
5. GÁL, P. *Miniinvazivní osteosyntéza zlomenin horní končetiny u dětí – sborník prací Lékařské fakulty Masarykovy university č.119 . 1.vyd. Brno: Masarykova universita, 2001. ISBN 80-210-2548-*
6. GRIM, M., DRUGA, R. *Základy anatomie. 1. Obecná anatomie a pohybový systém* 1. vyd. Praha: Galén, 2001. ISBN 80-726-112-2
7. JUŘENÍKOVÁ, P.; HŮSKOVÁ, J.; PETROVÁ, V.; TOMÁNKOVÁ, D. *Ošetřovatelství – učební text pro střední zdravotnické školy 2. část - Chirurgie, pediatrie, gerontologie 2.* Uherské Hradiště: Středisko služeb školám, 1. vyd. 1999.
8. HUDEC, I., ŠTEINER, E., HURAJ, E., a kolektiv *Úrazová chirurgie* 1. vyd. Martin Osveta 1970
9. KOLDITZOVÁ, Hana. *Ošetřovatelská péče o nemocné se zlomeninou proximálního konce stehenní kosti. (Porovnání péče v ČR s SRN)* [online]. 2011 [cit. 2012-02-15].Diplomová práce. UNIVERZITA PALACKÉHO V OLOMOUCI, Pedagogická fakulta. Vedoucí práce Jaroslav Zíka. Dostupné z: <http://theses.cz/id/mg341g/>.
10. KOLEKTIV AUTORŮ ČESKÉ REPUBLIKY, *Chirurgická propedeutika.* Praha: Grada, a.s., Avicenum, 1993. 488 s. ISBN 80-85623-45-5
11. *Koncepce ošetřovatelství* [online] [cit. 2012-04-03] Dostupné z:www.lfhk.cuni.cz/soclekapps/osetr/asp/browse/browse.asp?a=2...
12. KOZIEROVÁ B., ERBOVÁ G., OLIVIERIOVÁ R.: *Ošetrovateľstvo*,1. vyd. Martin Osveta 1995
13. KUBICOVÁ, Ľ., a kol. *Chirurgické ošetrovateľstvo*, Martin: Osveta, 2005. 152 s. ISBN 80-8063-176-X.

13. LUŇÁČEK, L., DŽUPA, V., *Komplikace a následky léčení zlomenin (sudecků syndrom, opožděné hojení, pakloub, deformita) a jejich řešení (osteosyntéza, spongioplastika, osteotomie).* [online].[cit. 2012-03-20].Dostupné z: http://portal.lf3.cuni.cz/clanky.php?aid=67
15. MANN, M., *Souhrn učiva z chirurgie pro střední zdravotnické školy II.díl.* 1991.123s.
16. MAREČEK, V. *Traumatologická centra.* Zdravotnictví v České republice č.3/1998 [online]. [cit. 2012-02-12]. Dostupné z www:<http://zcr.cz/Archiv/1998/3/12.pdf.>.
17. MASTILIAKOVÁ, D. *Úvod do ošetřovatelství, I. Díl – Systémový přístup.* Praha: Karolinum, 2003. ISBN 80-246-0429-9
18. MORAVEC R., a kolektiv *Všeobecná chirurgia* 1. vyd. Martin Osveta 1991
19. MÜLLER, I., *Ortopedie pro zdravotní sestry*. 1. vyd. Brno: Institut pro další vzdělávání pracovníků ve zdravotnictví, 1993 ISBN 80-7013-154-3
20. MÜLLER, M.E., NAZARIAN, S., KOCH, P., SCHATZKER, J., *The Comprehensive Classification of Fractures of Long Bones.* Springer - Verlag Berlin Heidelberg, 1990. ISBN 3-540-18165-2
21. *Odděleni úrazové chirurgie* [online]. [cit.2012-02-12] Dostupné z www: <http://www.nemcb.cz/cz/department/49/>.
22. PANEŠ, V., *Vybrané kapitoly z chirurgie, traumatologie, ortopedie a protetiky.* Olomouc: Epava, 1993. 180 s. ISBN 80-901471-2-7
23. PAZDÍREK, P., Otevřené zlomeniny, jejich ošetření a komplikace (infekce, kompartment syndrom). [online].[cit. 2012-03-04]. Dostupné z: http://portal.lf3.cuni.cz/clanky.php?aid=67
24. PLEVA, P. *Nové trendy v úrazové chirurgii.* Medical Tribune 35/2008. [online].[cit. 2012-03-04]. Dostupné z www:<http://www.tribune.cz/clanek/13122.>.
25. POKORNÝ, V. a kol. *Traumatologie*. 1. vyd. Praha: Triton, 2002. 307 s. ISBN 80- 7254 -277-X
26. RÜEDI, T.P., BUCKLEY, R.E., MORAN, CH.G., *AO Principles of Fracture management. Volume 1 – Principles.* Second expanded edition. Switzerland, Davos: AO Publishing, 2007. ISBN 978-3-13-117442-0
27. RÜEDI, T.P., BUCKLEY, R.E., MORAN, CH.G., *AO Principles of Fracture management. Volume 2 – Specific fractures.* Second expanded edition. Switzerland, Davos: AO Publishing, 2007. ISBN 978-3-13-117442-0

28. SKÁLA-ROSENBAUM, J., DŽUPA, V., *Operační léčení zlomenin (osteosyntéza) a jeho komplikace (infekce, selhání osteosyntézy).* [online].[cit. 2012-03-20].Dostupné z: http://portal.lf3.cuni.cz/clanky.php?aid=67
29. SLEZÁKOVÁ, L. a kol. *Ošetřovatelství v chirurgii.* 1. Vyd. Praha: Grada Publishing. 2010. 264 s. ISBN 978-80-247-3129-2
30. STAŇKOVÁ, M., *Základní ošetřovatelská terminologie.* Ústav teorie a praxe ošetřovatelství - 1. lékařská fakulta Univerzity Karlovy [online]. [cit. 2012-03-04]. Dostupné z www: <http://www.fnplzen.cz/ospece/terminologie.htm>
31. TOPILOVÁ, V., Anglicko-český / česko-anglický lékařský slovník. Praha: Grada Publishing, 1999. ISBN 80-7169-284-0
32. TRACHTOVÁ, E. *Potřeby nemocného v ošetřovatelském procesu.* 2. vyd. Brno: Institut pro další vzdělávání pracovníků ve zdravotnictví 2001
33. TRČ, T., RYSKA, M. *Čeká vás operace?* Praha: Maxdorf, 1994. ISBN 80-85800-02-0
34. TYPOVSKÝ,K., a kol. *Traumatologie pohybového ústrojí.* 2. vyd. Praha: Avicenum, 1981. ISBN 08-048-81.
35. VALENTA, J. aj. *Základy chirurgie.* 2. vyd. Praha: Galén, 2007. 277 s.ISBN 978-80-7262-403-4
36. VIŠŇA, P., HOCH, J. a kolektiv. *Traumatologie dospělých. Učebnice pro lékařské fakulty.* 1. vyd. Praha: Maxdorf, 2004. 157 s. ISBN 80-7345-034-8
37. VOKURKA, M., HUGO, J. a kol., *Praktický slovník medicíny. 6. rozšířené vydání.* Praha: Maxdorf, 2000. ISBN 80-85912-38-4
38. VOKURKA, M., HUGO, J. a kol., *Velký lékařský slovník.* 2. vydání. Praha: Maxdorf, 2002. ISBN 80-85912-77-5
39. VOMELA, J. a kol. *Chirurgie pro sestry*. 1. vyd. Brno: Institut pro další vzdělávání pracovníků ve zdravotnictví, 1998
40. VUČKOVÁ, J. a kol. *Ošetřovatelství – IV pro 4. Ročník středních zdravotnických škol, obor všeobecná sestra.* Praha: Fortuna, 1997. ISBN 80-7168-507-0
41. VYHNÁNEK, F. a kolektiv. *Chirurgie III pro střední zdravotnické školy.* 1. vyd. Praha: Informatorium, 1997. 115 s. ISBN 80-86073-14-9
42. WAGNER, M., FRIGG, R., AO Manual of Fracture Management. Internal fixators. Concepts and Cases using LCP and LISS. Switzerland, Davos: AO Publishing, 2006. ISBN-10: 3-13-143551-8

43. ZACHAROVÁ, E.; HERMANOVÁ, M.; ŠRÁMKOVÁ, J. *Zdravotnická psychologie.* 1. vyd. Praha: Grada Publishing, 2007. 232 s. ISBN 978-80-247-2068-5.
44. ŽVÁK, I., BROŽÍK, J., KOČÍ, J., FERKO, A. *Traumatologie ve schématech a RTG obrazech.* 1. vyd. Praha: Grada Publishing, 2006. 208 s. ISBN 80-247-1347-0

9 SEZNAM ZKRATEK

aj.	a jiné
apod.	a podobně
CNS	centrální nervový systém
CT	počítačový tomograf
D	dech
DM	diabetes mellitus
event.	eventuelně
MR	magnetická rezonance
op.	operační
P	puls
RTG	rentgen
SZŠ	střední zdravotnická škola
TK	tlak krve
tzv.	takzvaný

10 PŘÍLOHY

Příloha 1 AO klasifikace

Příloha 2 Ortézy, obvazy

Příloha 3 Učební osnova předmětu chirurgie

Příloha 4 Ukázka současně používaných pomůcek pro traumatologii

Příloha 5 Posudky oponentů

Příloha 1 AO klasifikace

Ramenní kloub a humerus

AO klasifikace

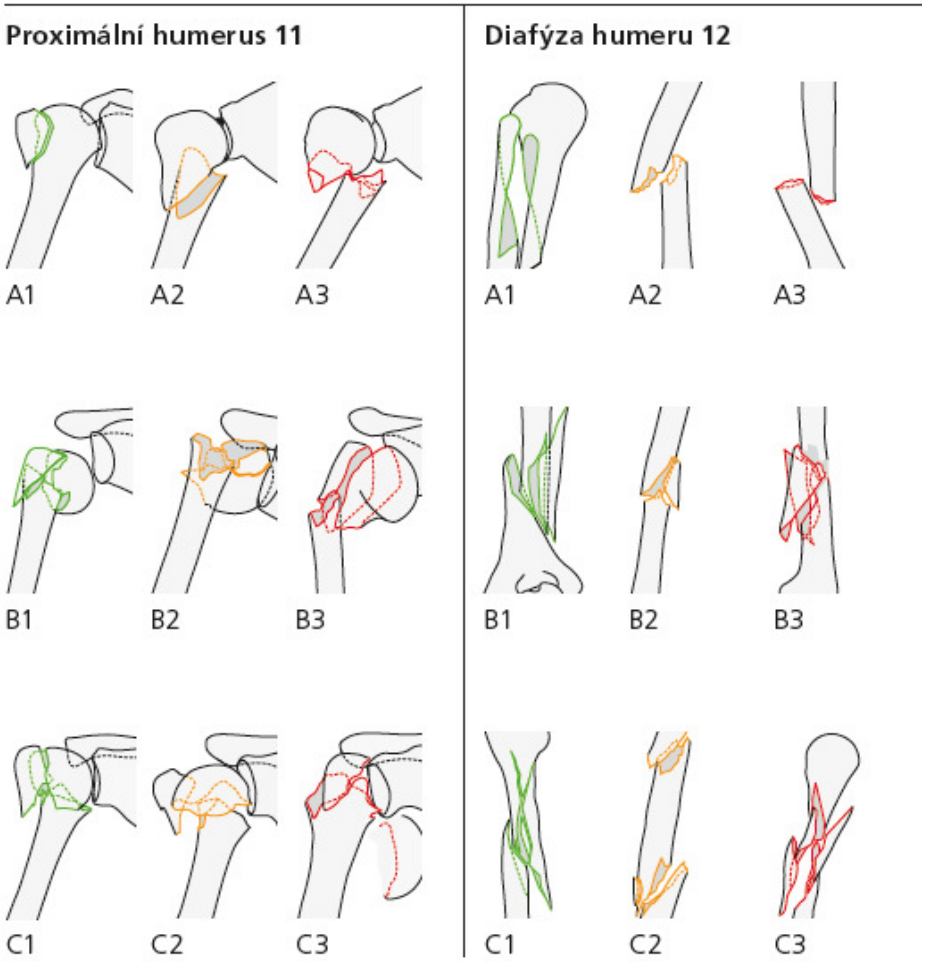

Loketní kloub a předloktí
AO klasifikace

Distální humerus 13

A1 A2 A3

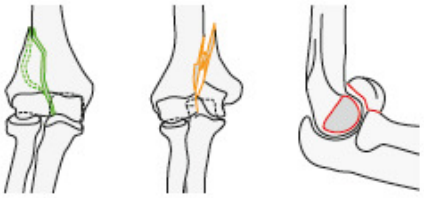

B1 B2 B3

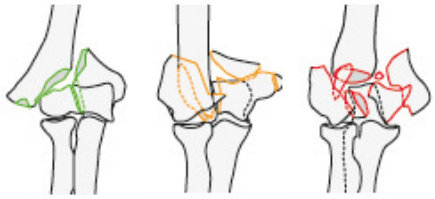

C1 C2 C3

Proximální radius a ulna 21

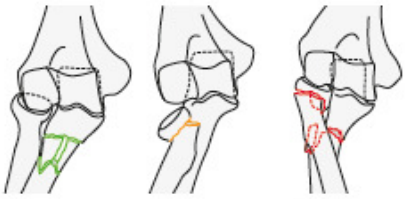

A1 A2 A3

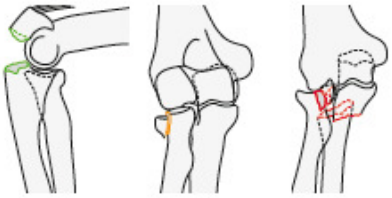

B1 B2 B3

C1 C2 C3

Diafýza radia a ulny 22

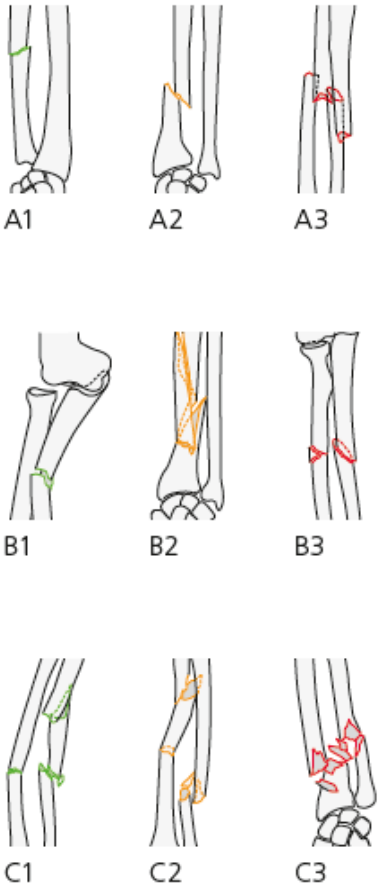

Ruka a zápěstí
AO klasifikace

Distální radius a ulna 23

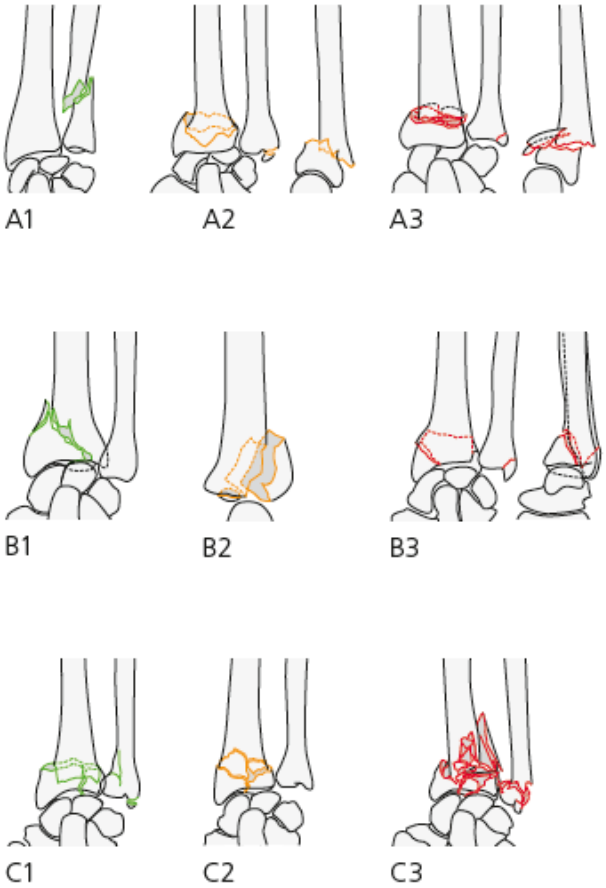

Proximální femur a diafýza femuru

AO klasifikace

Proximální femur 31

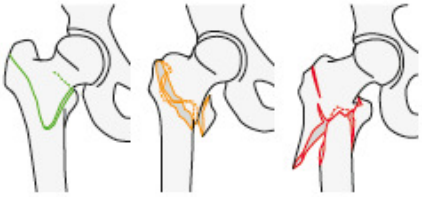

A1 A2 A3

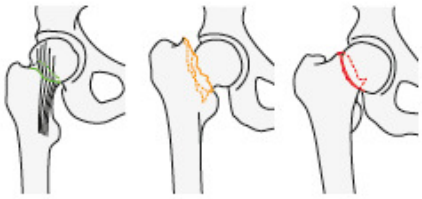

B1 B2 B3

C1 C2 C3

Diafýza femuru 32

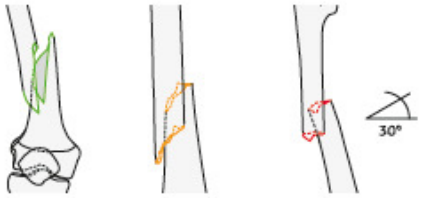

A1 A2 A3

B1 B2 B3

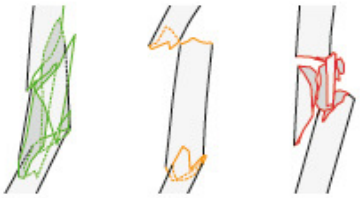

C1 C2 C3

Kolenní kloub a tibie

AO klasifikace

Distální femur 33

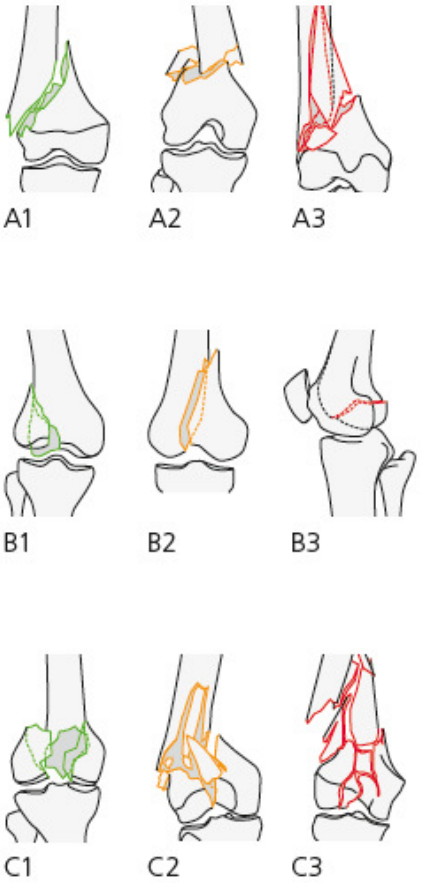

Proximální tibie 41

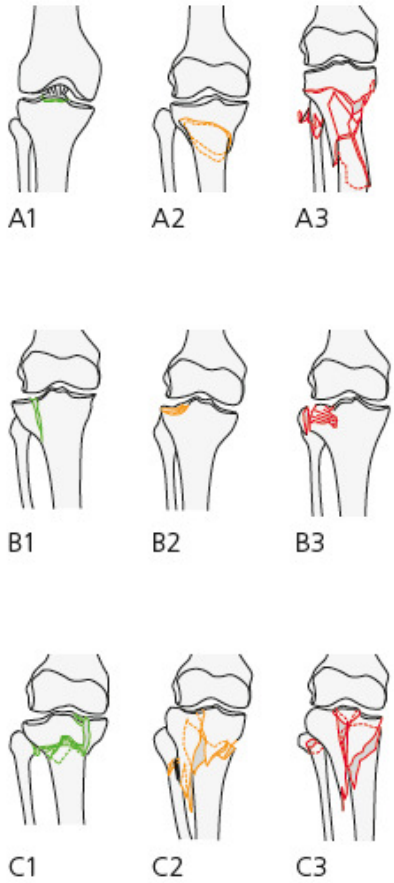

Diafýza tibie 42

A1

A2

A3

B1

B2

B3

C1

C2

C3

Distální tibie a noha
AO klasifikace

Distální tibie 43

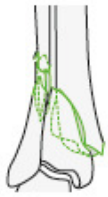
A1

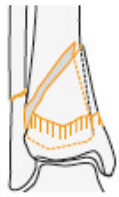
A2

A3

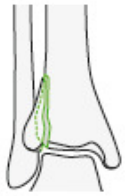
B1

B2

B3

C1

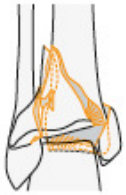
C2

C3

Zlomeniny hlezna 44

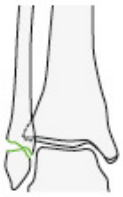
A1

A2

A3

B1

B2

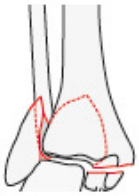
B3

C1

C2

C3

Příloha 2 Ortézy, obvazy

Obr. I.: Delbetovy kruhy
(www.sanomed.cz)

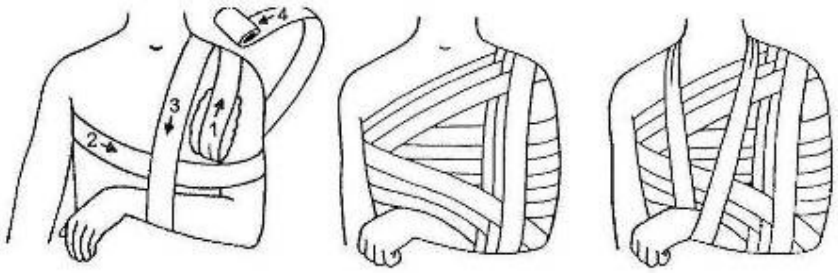

Obr.II. Desaultův obvaz
(www.ulozto.cz)

Obr. I.: Bandáž určena k fixaci ramene i lokte
(www.sanomed.cz

Příloha 3 Učební osnova předmětu chirurgie

Učební osnova předmětu CHIRURGIE – CHIR

Obecné cíle předmětu
Cílem předmětu je seznámení žáků se základními teoretickými informacemi z oboru chirurgie. Podstatou předmětu je poskytnout budoucím zdravotnickým pracovníkům teoretický základ pro práci s dospělými a dětmi v lůžkových i ambulantních zařízeních chirurgie. Součástí výuky předmětu je správné užívání odborné medicínské nomenklatury a pochopení významu tohoto předmětu. Předmět chirurgie vytváří pevné mezipředmětové vztahy s ostatními odbornými předměty. Tento předmět je podkladem pro výuku předmětů praktické ošetřovatelství a teoretické ošetřovatelství.

Charakteristika učiva
Učivo předmětu je v návaznosti s učivem ze somatologie, vnitřního lékařství, klinické propedeutiky, praktického i teoretického ošetřovatelství, latinské terminologie.
Učivo je rozděleno do jednotlivých, logicky členěných celků. Tematické celky se věnují těmto oblastem:
druhý ročník - charakteristika oboru, problematika léčby v chirurgii, základy asepse a antisepse, krevní transfúze v chirurgii, anestézie, operační blok, záněty, nádory, popáleniny, urgentní stavy,
třetí ročník - základy traumatologie - úvod do traumatologie, poranění lebky, mozku, páteře, chirurgie hrudníku, chirurgie krku, chirurgie končetin, gerontochirurgie,
čtvrtý ročník - chirurgie břicha – úvod, druhy laparotomií, kýly, chirurgie žaludku, chirurgie tenkého střeva, chirurgie tlustého střeva, chirurgie rekta, chirurgie žlučníku a žlučových cest, chirurgie slinivky, chirurgie sleziny, chirurgie jater, náhlé příhody břišní, chirurgie urologických stavů

Pojetí výuky
Předmět chirurgie je zařazen do výuky ve 2., 3. a 4. ročníku v rozsahu 1 hodiny týdně tj. 34, 34, 30 hodin, celkem 98 hodin.
Výuka je vedena převážně frontálně s pomocí aktivizačních metod. Upřednostňován je výklad s praktickými ukázkami vyučujícího s využitím vhodných didaktických a audiovizuálních pomůcek. Od žáků je vyžadována odborná terminologie, porozumění a propojení poznatků mezi jednotlivými tematickými celky. Dále jsou u žáků podporovány zejména schopnosti samostatného získávání vědomostí, práce s odborným textem, aktivita, iniciativa, logické myšlení. Výuka je doplněna exkurzí na operačních sálech.

Hodnocení výsledků žáků
Žáci jsou hodnoceni v souladu s platným klasifikačním řádem školy. Posuzují se získané poznatky, jejich ústní a písemná interpretace, používání odborné terminologie a aktivní spolupráce žáků při plnění zadaných úkolů formou sebehodnocení, slovního i kolektivního hodnocení.

Přínos předmětu k rozvoji klíčových kompetencí a průřezových témat
a) kompetence k učení:
- zvládnout různé techniky učení a vytvořit vhodný studijní režim;
- porozumět mluvenému a psanému textu (i odborné terminologii);
- využívat k učení různé zdroje;

b) kompetence k řešení problémů:
- porozumět zadání úkolu při samostatné nebo týmové práci;

- získat nebo navrhnout varianty řešení a umět je zdůvodnit;
- používat logické myšlenkové operace;
- spolupracovat s ostatními;

c)komunikativní kompetence:

- schopnost vyjadřovat se v písemné i ústní formě s použitím odborné terminologie;
- formulovat správně a srozumitelně myšlenky;
- zaznamenávat písemně údaje z textů a projevů jiných;
- vyjadřovat se v souladu se zásadami kultury projevu;
- chápat vyjadřovací schopnost jako podmínku pracovního uplatnění a motivace k celoživotnímu učení;

a) personální a sociální kompetence:

- posuzovat své možnosti, dokázat reagovat na hodnocení;
- přijímat odpovědně svěřené úkoly;
- pracovat v týmu a přispívat k vytváření vstřícných mezilidských vztahů;

b) občanské kompetence a kulturní povědomí:

- jednat v souladu s morálními principy - důraz je kladen na etické normy ve zdravotnictví;
- uznávat hodnotu života a uvědomovat si spoluodpovědnost za životy jiných a odpovědnost za vlastní život a ochranu zdraví;

c) kompetence k pracovnímu uplatnění:

- odpovědný postoj k vlastní profesní budoucnosti včetně celoživotního vzdělávání;
- schopnost prezentovat svůj odborný potenciál;

d) kompetence využívat prostředky IKT:

- získávat potřebné informace z otevřených zdrojů (internet);
- pracovat s informacemi na různých médiích;
- používat různé aplikace – zejména prezentace;

Aplikace průřezových témat

Člověk a svět práce- v tematickém celku Úvod do studia předmětu a Operační blok- spolupráce uvnitř chirurgického týmu, komunikace v týmu a rozdělení rolí

Člověk a životní prostředí - v tematickém celku Anestézie a Krevní transfúze - podstata vybraných fyziologických pochodů v lidském těle a v celku Asepse a antisepse význam patogenních organizmů

Ochrana člověka za mimořádných situací- tematický celek Traumatologie

Rozpis učiva a výsledků vzdělávání

Ročník	1.	2.	3.	4.
Počet týdnů	34	34	34	30
Počet hodin dle UP	0	1	1	1
Počet hodin celkem	0	34	34	30

CHIR 2. ročník - 34 hodin

Výsledky vzdělávání a kompetence	Učivo	Počet hodin
Žák: - vysvětlí pojem oboru chirurgie, jeho rozvoj a význam - objasní vyšetřovací metody v chirurgii - definuje konzervativní a radikální léčbu v chirurgii **Mezipředmětové vtahy**: KLP, LTO **Průřezová témata**: ČSP	**1. Úvod do studia předmětu** - charakteristika, význam, rozvoj oboru - vyšetřovací metody v chirurgii - léčba konzervativní a radikální	3
Žák: - vysvětlí zásady asepse a antisepse v chirurgii, jejich účel a využití **Mezipředmětové vtahy**: ZEH, LTO **Průřezová témata**: ČŽP	**2. Asepse a antisepse** - definice, účel, využití	2
Žák: - definuje význam krevní transfúze a její indikace - popíše a rozliší transfúzní přípravky - vysvětlí pojem a využití autotransfuze v chirurgii **Mezipředmětové vtahy**: TOS, POS, LTO **Průřezová témata**: ČŽP	**3. Krevní transfúze v chirurgii** - definice, účel, využití, indikace - transfúzní přípravky - autotransfúze	4
- objasní účel a využití anestézie v chirurgii - rozliší způsoby podávání anestézie - definuje pojem premedikace **Mezipředmětové vtahy**: TOS, POS, LTO **Průřezová témata**: ČŽP	**4. Anestézie** - definice, účel, využití - rozdělení a způsoby anestézie - premedikace	3
Žák: - popíše zásady práce na operačním sále - rozliší operační sály - definuje předoperační, pooperační přípravu a pooperační komplikace **Mezipředmětové vtahy**: TOS, POS, LTO **Průřezová témata**: ČSP	**5. Operační blok** - zásady práce na operačním sále - druhy operačních sálů - instrumentarium - předoperační a pooperační péče - pooperační komplikace - druhy laparotomií - exkurze operační sál	5
Žák: - vysvětlí definici zánětu - rozdělí záněty a objasní příznaky zánětů - popíše diagnostiku a léčbu zánětů **Mezipředmětové vtahy**: TOS, POS, LTO, VNL	**6. Záněty** - definice - rozdělení, - příznaky, diagnostika, léčba	4
Žák: - vysvětlí definici, nádorů a jejich dělení - objasní diagnostiku a léčbu nádorů - zdůvodní prevenci nádorů **Mezipředmětové vtahy**: TOS, POS, LTO, VNL	**7. Nádory** - definice, rozdělení - diagnostika, léčba - prevence	4

Žák: - rozliší popáleniny dle rozsahu a hloubky - objasní příznaky, léčbu a komplikace popálenin **Mezipředmětové vtahy**: PRP, LTO	**8. Popáleniny** - rozdělení - příznaky, léčba - komplikace	3
Žák: - rozdělí poruchy vědomí a vyjmenuje příčiny, příznaky a léčbu - definuje dělení, příčiny, příznaky a léčbu šokových stavů **Mezipředmětové vtahy**: TOS, POS, LTO, VNL	**9. Urgentní stavy** - poruchy vědomí - rozdělení, příčiny, příznaky, léčba - šokové stavy - rozdělení, příčiny, příznaky, léčba	6

CHIR 3. ročník – 34 hodin

Výsledky vzdělávání a kompetence	Učivo	Počet hodin
Žák: - formuluje dělení a příznaky související s poraněním kostí a kloubů - vysvětlí diagnostiku a léčbu těchto stavů - žák rozdělí rány a popíše jejich příznaky a léčbu - vysvětlí pojmy: polytrauma, Crush syndrom **Mezipředmětové vtahy**: SOM, LTO	**1. Úvod do traumatologie** Poranění kostí a kloubů - dělení, příznaky - diagnostika, léčba Rány - dělení, příznaky, léčba Polytraumata, Crush syndrom **Průřezové téma**: Ochrana člověka za mimořádných situací	10
Žák: - vyjmenuje příznaky, - popíše diagnostiku a léčbu těchto stavů **Mezipředmětové vtahy**: SOM, LTO	**2. Poranění lebky, mozku, páteře** - rozdělení - příznaky - diagnostika, léčba	4
Žák: - uvede možná onemocnění - vysvětlí příznaky, diagnostiku, léčbu těchto stavů, včetně komplikací **Mezipředmětové vtahy**: SOM, LTO	**3. Chirurgie krku** - možná onemocnění - příznaky - diagnostika, léčba - komplikace	4
Žák: - reprodukuje chirurgická onemocnění související s hrudníkem a objasní jejich příznaky, diagnostiku, léčbu a komplikace **Mezipředmětové vtahy**: SOM, LTO	**4. Chirurgie hrudníku** - možná onemocnění - příznaky - diagnostika, léčba, - komplikace	4
Žák: - zopakuje chirurgická onemocnění končetin, vysvětlí příznaky, diagnostiku, léčbu a komplikace **Mezipředmětové vtahy**: SOM, LTO	**5. Chirurgie končetin** - možná onemocnění - příznaky - diagnostika, léčba, komplikace	5
Žák: - porozumí definici a rozpozná význam oboru - vysvětlí následky a prevenci imobilizačního syndromu	**6. Gerontochirurgie** - definice, rozvoj a význam oboru - imobilizační syndrom	4

Mezipředmětové vtahy: TOS, POS, VNL		
	7. Opakování	3

CHIR 4. ročník - 30 hodin

Výsledky vzdělávání a kompetence	**Učivo**	Počet hodin
Žák: - objasní dělení, příznaky, diagnostiku, léčbu kýl a jejich komplikace - zopakuje chirurgická onemocnění žaludku, vysvětlí příznaky, diagnostiku, léčbu a komplikace těchto stavů - uvede možná onemocnění tenkého střeva a vysvětlí příznaky, diagnostiku, léčbu těchto stavů - zopakuje onemocnění tlustého střeva, jejich příznaky, rozliší příznaky a vysvětlí léčbu - vyjmenuje onemocnění rekta, včetně příznaků, diagnostiky a léčby - definuje onemocnění žlučníku a žlučových cest, jejich příznaky, diagnostiku a léčbu - uvede možná onemocnění jater a vysvětlí příznaky, diagnostiku, léčbu těchto stavů - uvede onemocnění slinivky břišní, jejich příznaky, rozliší příznaky a vysvětlí léčbu - vysvětlí onemocnění sleziny, včetně příznaků, diagnostiky a léčby **Mezipředmětové vtahy**: SOM, KLP, VNL, LTO	**1. Chirurgie břicha** Kýly - rozdělení, příznaky - diagnostika, léčba, komplikace Chirurgie žaludku - možná onemocnění, příznaky - diagnostika, léčba, komplikace Chirurgická tenkého střeva - možná onemocnění, příznaky - diagnostika, léčba Chirurgie tlustého střeva - možná onemocnění, příznaky - diagnostika, léčba Chirurgie rekta - možná onemocnění, příznaky - diagnostika, léčba Chirurgie žlučníku a žlučových cest - možná onemocnění, příznaky - diagnostika, léčba Chirurgie jater - možná onemocnění, příznaky -diagnostika, léčba Chirurgie slinivky břišní - možná onemocnění, příznaky - diagnostika, léčba Chirurgie sleziny - možná onemocnění, příznaky - diagnostika, léčba	17
Žák: - interpretuje dělení NPB, vysvětlí příznaky, diagnostiku a léčbu těchto stavů **Mezipředmětové vtahy:** KLP,TOS, POS, LTO	**2. Náhlé příhody břišní** - rozdělení - příznaky, diagnostika, léčba - ileus - krvácení do gastrointestinálního traktu	5
Žák: - vysvětlí onemocnění urologických stavů, - popíše příznaky, diagnostiku a léčbu **Mezipředmětové vtahy:** SOM, KLP, INT,	**3. Chirurgie urologických stavů** - možná onemocnění - příznaky, diagnostika, léčba	3

TOS, LTO		
	1. Opakování	5

Příloha 4 Ukázka současně používaných pomůcek pro traumatologii

Zkratky používané v Traumatologii

OS – Osteosyntéza **FSD** – Fixace sádrovou dlahou, **FSO** – fixace sádrovým obvazem
MIO – minimální osteosyntéza
MI(P)PO – Minimal invasive (percentum) plate osteosynthesis – podvlékaná dlaha

ORIF – open reducion interval fixation – otevřená repozice + vnitřní fixace

CRIF – closed reduction interval fixation – zavřená repozice + vnitřní fixace
CRPF – closed reduction percentu fixation – zavřená repozice + vnitřní fixace

PFN – proxima fermoral nail- proximální femorální hřeb
PFN long – PFN dlouhé = rekonstrukční hřeb

DFN – distal femoral nail – distální femorální hřeb (retrográdní)
UFN – unreamed femoral nail – nepředvrtaný tibiální hřeb (antegradní)

UTN – unreamed tibial nail – nepředvrtaný tibiální hřeb

UHN – unreamed tibial nail – nepředvrtaný tibiální hřeb
PHN – proxima humeral nail – OS hlavice a krčku humera (antegrádně)

DHS – dynamic hip screw – dynamický skluzný šroub + dlaha (stabilní zl.prox.femuru)
DCS – dynamic condylar screw – dynamický skluzný šroub + dlaha (konsul lemuru)
AO dlaha – univerzální kovová dlaha dle AO skupiny 3,5mm a 4,5mm

CCEP – Cervicopitalis endoprotesis = CKP cervikokapitální endoprotéza (hlavice)
TEP – total endoprotesis – totální náhrada kyčelního,koleního kloubu (hlavice + jamka)

LCP – locking compression plate – zamčená kompresivní dlaha
Lcp – T-plate 3,5 – Lcp T dlaha zápěstí LCP – DRP
Lcp – reconstruction plate 3,5- Lcp rekonstrukční
Lcp – distal tiba plate – Lcp na distální tibii

AS = ASKP – artroskopie
= BTB bone-tendon-bone

E.S.I.N. – Elastická nitrodřeňová osteosyntéza dle Prevota (miniinvazní, převážně v dětské traumatologii)

K-drát – kirschnerův drát
OS sec. Hacketal – osteosyntéza hacketalovými pruty
OS sec. Neder – osteosyntéza Enderovými pruty

ZF – zevní fixáter – (různé typy dle lokalizace použití)

LISS – less invasive Stabilisation systém – méně invazivní stabilizační systém

Vypracovala: Dušková J.
Aktualizováno: 30. 6. 2010

FRACTURA COLLI FEMORIS

CKP

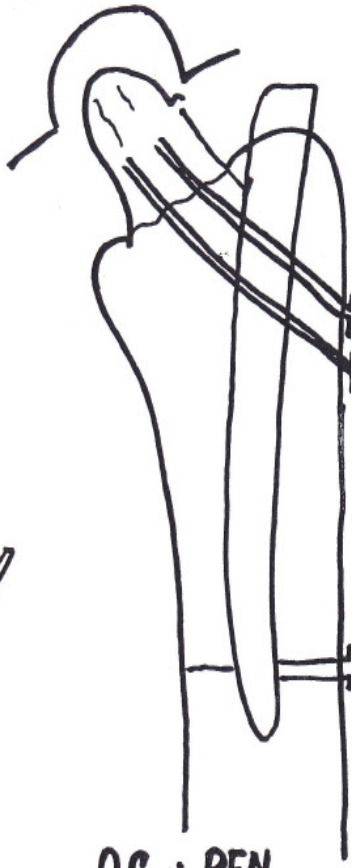

LATERÁLNÍ
ZL. KRČKU STEH. K.

OS DHS
DLAHOU

DHS
DLAHA

OS + PFN

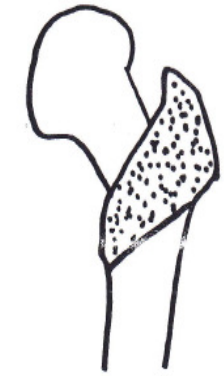

FR. PERTROCHANTERICA
FEMORIS

ENDEROVY
KOLÍKY

Příloha 5 Posudky oponentů

Posudek na diplomovou práci Bc. Moniky Poukarové –„Odborná lékařská terminologie v ošetřovatelské praxi – osteosyntézy“.

Jak je již v práci zmíněno, samostatný a ucelený informační či výukový materiál pro nelékařské zdravotnické pracovníky zabývající se tématikou traumatologie v současné době neexistuje. Je obvyklé, že se tato problematika zmíní v menší kapitole v učebnici ošetřovatelské péče v chirurgii. Většina publikací věnujících se traumatologii je určena pro studenty medicíny či lékaře v atestační přípravě v tomto oboru. Proto shledávám přínos této práce a hlavně příručky, která je součástí, za velmi významný a ojedinělý pro orientaci nelékařských zdravotnických pracovníků v problematice osteosyntéz.

Tato práce může být zcela jistě určena jak studentům připravující se na výkon povolání zdravotnického asistenta či všeobecné sestry, apod.. Avšak jako vrchní sestra chirurgického oddělení vidím největší přínos tohoto textu zejména pro sestry v adaptačním procesu, ale také i pro veškerý ošetřující personál traumatologického oddělení a samozřejmě i pro sestry zastupující z jiného úseku chirurgického oddělení.

Odborná příručka, která je součástí práce, je velmi podrobně a precizně zpracovaná jak v rámci obsahu, tak i rozsahu. Text je přehledně členěn do jednotlivých kapitol, které dohromady dávají ucelený přehled od anatomie kosti, podrobného přehledu typů zlomenin až po jejich léčbu a samozřejmě i pooperační období. Je zde velmi podrobný a ucelený přehled osteosyntéz užívaných dle typu a lokalizace zlomeniny. Součástí je i bohatá obrazová dokumentace, která názorně přibližuje danou problematiku.

V práci jsou shrnuty nejmodernější postupy v léčbě zlomenin, text je velmi přehledný a splňuje požadavky dnešní doby. Proto věřím, že v praxi bude obrovským přínosem. Je vidět, že se Bc. Monika Poukarová věnovala této práci s maximálním nasazením a vložila do ní i své bohaté zkušenosti, které během své praxe sestry a později staniční sestry na traumatologickém oddělení získala.

V Chrudimi dne 28.3.2012

Mgr. Gabriela Medunová
Vrchní sestra chirurgického oddělení
Chrudimská nemocnice, a.s.

Věc: Posudek diplomové práce Bc. Moniky Poukarové

Práci paní Moniky Poukarové považuji za velmi přínosnou a originální.

Z pohledu učitelky odborných předmětů na SZŠ vytvořila výukový materiál, který u nás chyběl, a velmi ho vítám. Je zpracován jak pro nově nastupující ošetřující personál traumatologických pacientů, personál zastupující či dělající „kolečko", tak i pro učitelky odborných předmětů, které vyučují praxi na chirurgii – traumatologii. Těm pak umožní předávat tyto potřebné informace žákům.

Velice oceňuji členění práce. Po nezbytném teoretickém úvodu následuje přehledné zpracování problematiky osteosyntéz a jejich jasné členění do jednotlivých kapitol. Velice kladně hodnotím povedenou obrázkovou přílohu, která napomáhá názornějšímu vysvětlení a lepšímu pochopení jednotlivých témat. Na konci každé kapitoly jsou zdůrazněna specifika ošetřovatelské péče typická pro konkrétní zlomeninu. Zcela na místě jsou i anatomické obrázky pro zopakování učiva.

Celá práce na mě působí velice moderně, podává komplexní informace o daném tématu.

Paní Poukarová si dala na zpracování zadané problematiky velice záležet a celou prací se nesou její dlouholeté zkušenosti, profesionální a lidský přístup v péči nejen o tyto klienty.

Šárka Chamerová

V Chrudimi 27.3.2012

Mgr. Šárka Chamerová

učitelka odborných předmětů

SŠZS Chrudim

Střední škola zdravotnická
a sociální Chrudim
- 7 -

ANOTACE

Jméno a příjmení:	Bc. Monika Poukarová
Katedra:	Katedra antropologie a zdravovědy
Vedoucí práce:	Mgr. Jana Majerová
Rok obhajoby:	2012

Název práce:	Odborná lékařská terminologie v ošetřovatelské praxi – osteosyntézy
Název v angličtině:	Special Medical Terminology in the Nursing Practice – Osteosynthesis
Anotace práce:	Diplomová práce se zabývá problematikou osteosyntéz a témat s nimi souvisejícími. V části teoretických poznatků je přiblížena práce nelékařského personálu na traumatologickém oddělení a historická východiska. Praktickou část tvoří návrh edukačního textu pro výuku ošetřovatelství a ošetřovatelskou praxi, zabývající se anatomií kosti, zlomeninami a jejich klasifikací, jednotlivými anatomickými oblastmi a nejčastějšími typy osteosyntéz v nich, ošetřovatelskou péčí a rehabilitací.
Klíčová slova:	traumatologie, kost, zlomenina, osteosyntéza, ošetřovatelská péče
Anotace v angličtině:	The dissertation deals with the topic of osteosynthesis and related issues. In the part of theoretical findings the work of paramedical staff at the traumatology department, as well as the historical foundations are outlined. The practical part consists in the design of an educational text for nursing tuition and nursing practice, dealing with the bone anatomy, fractures and their classification, particular anatomic localities and the most frequent types of osteosyntheses in those, nursing process and rehabilitation.
Klíčová slova v angličtině:	traumatology, bone, fracture, osteosynthesis, nursing care

Přílohy vázané v práci:	Příloha 1 AO klasifikace Příloha 2 Ortézy, obvazy Příloha 3 Učební osnova předmětu chirurgie Příloha 4 Ukázka současně používaných pomůcek pro traumatologii Příloha 5 Posudky oponentů
Rozsah práce:	107 stran, 25 stran příloh
Jazyk práce:	Český jazyk