

Lékařská
fakulta

Univerzita Palackého
v Olomouci

DIZERTAČNÍ PRÁCE

Název práce:

MĚŘENÍ KYSLÍKOVÉ SATURACE SÍTNICE U PACIENTŮ S MONOKLONÁLNÍMI GAMAPATIEMI

Autor: **MUDr. Petra Hübnerová, FEBO**

Pracoviště: **Ústav fyziologie Lékařské fakulty Univerzity Palackého v Olomouci**

Přednosta ústavu: **MUDr. PharmDr. Lenka Bartošíková, Ph.D.**

ČESTNÉ PROHLÁŠENÍ

Prohlašuji, že jsem dizertační práci vypracovala samostatně a že jsem pravdivě uvedla veškerou literaturu a další informační zdroje, ze kterých jsem čerpala a uvádím je v závěru práce.

V Olomouci dne: 16.12.2022

Podpis:

PODĚKOVÁNÍ

Moc děkuji svému školiteli doc. MUDr. Martinovi Šínovi, Ph.D. FEBO za jeho ochotu a odborné rady během celého postgraduálního vzdělávání, včetně vedení mé dizertační práce.

Děkuji přednostce Oční kliniky LF UP a FN Olomouc MUDr. Kláře Marešové, Ph.D. FEBO za optimistickou podporu a umožnění studia.

Děkuji někdejšímu přednostovi Ústavu fyziologie LF UP v Olomouci doc. MUDr. Jiřímu Nečasovi, CSc. a současné přednostce MUDr. PharmDr. Lence Bartoškové, Ph.D. za podporu a umožnění studia.

Děkuji doc. Jiřímu Minaříkovi za konzultace a velkou pomoc se zpracováním tématu stran hematologického pohledu.

Děkuji MUDr. Martě Karhanové, Ph.D. FEBO za rychlé a věcné připomínky k tématu.

Děkuji Mgr. Janě Zapletalové, Dr. za statistické vyhodnocení.

Děkuji Rudolfovi Kudlovi za pomoc s přesným výpočtem hodnot kyslíkové saturace.

V neposlední řadě také děkuji své rodině. Manželovi za velkou podporu nejen při psaní této práce a malé dceři, že chodila brzy spát.

OBSAH PRÁCE

1. Souhrn a klíčová slova	5
2. Summary and key words	7
3. Úvod do problematiky retinální oxymetrie	9
3.1. Měření kyslíkové saturace v sítnici a ve sklivci – historie	10
3.2. Měření kyslíkové saturace v sítnici – současnost	11
3.3. Současný stav problematiky měření retinální oxymetrií	14
3.3.1. Retinální oxymetrie u očních chorob	14
3.3.2. Retinální oxymetrie u celkových chorob	15
3.3.2.1. Retinální oxymetrie a hematologické choroby	15
4. Měření retinální oxymetrie u pacientů s monoklonálními gamapatiemi	17
4.1. Monoklonálních gamapatie – definice	17
4.2. Oční projevy monoklonálních gamapatií	19
4.3. Cíl práce	21
4.4. Metodika	22
4.4.1. Charakteristika souboru	22
4.4.2. Inkluzní a exkluzní kritéria	23
4.4.3. Vyšetření hematologem	23
4.4.4. Vyšetření očním lékařem	23
4.4.5. Hodnocení výsledků	26
4.4.6. Statistická analýza	28
4.5. Výsledky	28
4.6. Diskuze	38
4.7. Závěr	41

5. Zkratky	42
6. Seznam obrázků	43
7. Seznam tabulek	44
8. Seznam grafů	45
9. Seznam použité literatury	46
10. Seznam publikací a přednášek	54

1. SOUHRN A KLÍČOVÁ SLOVA

Úvod: Dizertační práce se věnuje pilotnímu hodnocení saturace sítnice kyslíkem u pacientů s monoklonálními gamapatiemi (MG). Mezi hodnocené MG byl zahrnut mnohočetný myelom (MM), monoklonální gamapie nejasného významu (MGNV), Waldenströмова makroglobulinémie (MW) a primární systémová (AL) amyloidóza. Základem etiopatogeneze těchto onemocnění je proliferace nádorových plazmocytů v kostní dřeni s typickou produkcí monoklonálního imunoglobulinu detekovatelného v séru a/nebo v moči. Vlivem změněného množství krevních elementů a dalších složek krve dochází ke změnám reologických vlastností krve, které se projevují mimo jiné i v krevní mikrocirkulaci sítnice.

Metodika: V letech 2016-2020 bylo do souboru zařazeno 31 pacientů s monoklonálními gamapatiemi (11 žen, 20 mužů, průměrný věk 65.9 ± 8.9 let). Pacienti byli diagnostikováni na Hemato-onkologické klinice Fakultní nemocnice Olomouc a následně vyšetřeni na Oční klinice Fakultní nemocnice Olomouc před zahájením systémové léčby. U všech pacientů jsme provedli vyšetření pomocí automatické retinální oxymetrie (Oxymap, ehf. Reykjavik, Island) společně s fotografií očního pozadí (retinální kamera Topcon TRC-50DX). Posuzovali jsme asociaci retinální saturace kyslíkem (SatO₂) - arteriální SatO₂, venózní SatO₂, arteriovenózní (AV) diferencí – a následující parametry monoklonálních gamapatií: celkový protein, viskozita séra, sérová hladina monoklonálního imunoglobulinu (M-protein) a sérová hladina volných lehkých řetězců imunoglobulinu (FLC kappa a lambda), hemoglobin, albumin, laktátdehydrogenáza (LDH), C-reaktivní protein (CRP), kreatinin (Cr) a hladina vápníku v séru (Ca). Byla hodnocena také přítomnost „HVS-related“ (hyperviscosity syndrome) retinopatie u pacientů s MG.

Výsledky: Statistická analýza prokázala významnou pozitivní korelaci AV diference a hladiny hemoglobinu ($r = 0.462$; $p = 0,009$). Během hodnocení se projevoval trend k negativní korelaci sérových hladin M-proteinu a AV diference. Dále byla prokázána významná středně silná negativní korelace mezi AV diferencí a hladinou sérových monoklonálních lehkých řetězců lambda ($r = -0.450$; $p = 0,011$).

Oproti předpokladům korelační analýza nenalezla statistickou významnost mezi saturací sítnice kyslíkem a celkovým proteinem nebo viskozitou. Podobně nebyla statisticky signifikantní korelace mezi saturací sítnice kyslíkem a albuminem, LDH, CRP, Cr nebo Ca.

Závěr: Naše pilotní studie prokázala korelaci mezi saturací sítnice kyslíkem a některými vybranými parametry v krvi pacientů s monoklonálními gamapatiemi. Zdá se, že narůstající hladiny monoklonálního imunoglobulinu vedou ke snížení absorpce kyslíku v arteriolách sítnice, což má za následek nižší AV diferenci, zvláště u pacientů s vysokou hladinou volných lehkých řetězců lambda. Výsledky byly podstatně ovlivněny současnou anémií, která rovněž vedla k nižší AV diferenci. Se zvyšujícími se hladinami hemoglobinu se AV diference stala patrnější. Dospěli jsme k závěru, že hodnocení oxygenace sítnice může být užitečným nástrojem při diagnostice pacientů s monoklonálními gamapatiemi, zejména při posuzování vlivu na mikrocirkulaci a případné tkáňové poškození.

KLÍČOVÁ SLOVA: retinální oxymetrie, oxymap, monoklonální gamapatie, kyslíková saturace sítnice, celková bílkovina, monoklonální imunoglobulin, volné lehké řetězce imunoglobulinu kappa a lambda, hyperviskózní retinopatie

2. SUMMARY AND KEY WORDS

Introduction: The dissertation thesis is devoted to the pilot assessment of retinal oxygen saturation in patients with monoclonal gammopathy (MG). Evaluated MGs included multiple myeloma (MM), monoclonal gammopathy of undetermined significance (MGUS), Waldenström macroglobulinemia (MW), and primary systemic (AL) amyloidosis. The etiopathogenesis of these diseases is based on the proliferation of tumor plasma cells in the bone marrow with typical production of monoclonal immunoglobulin detectable in serum and/or urine. As a result of the changed amount of blood elements and other components of blood, there are changes in the rheological properties of blood, which are manifested, among other things, in the blood microcirculation of the retina.

Methods: In the years 2016-2020, 31 patients with monoclonal gammopathy were included in the group (11 women, 20 men, average age 65.9 ± 8.9 years). The patients were diagnosed at the Department of Haemato-oncology of the University Hospital Olomouc and subsequently examined at the Department of Ophthalmology of the University Hospital Olomouc before starting systemic treatment. In all patients, we performed an examination using automatic retinal oximetry (Oxymap, ehf. Reykjavik, Iceland) together with fundus photography (Topcon TRC-50DX retinal camera). We assessed the association of retinal oxygen saturation (SatO₂) - arterial SatO₂, venous SatO₂, arteriovenous (AV) difference - and the following parameters of monoclonal gammopathy: total protein, serum viscosity, serum level of monoclonal immunoglobulin (M-protein) and serum level of free immunoglobulin light chains (FLC kappa and lambda), hemoglobin, albumin, lactate dehydrogenase (LDH), C-reactive protein (CRP), creatinine (Cr) and serum calcium (Ca). The presence of "HVS-related" (hyperviscosity syndrome) retinopathy in patients with MG was also evaluated.

Results: Statistical analysis showed a significant positive correlation of AV difference and hemoglobin level ($r = 0.462$; $p = 0.009$). During evaluation, there was a trend towards a negative correlation of serum M-protein levels and AV difference. Furthermore, a significant moderate negative correlation was demonstrated between the AV difference and the level of serum monoclonal lambda light chains ($r = -0.450$; $p = 0.011$). Contrary to assumptions, correlation analysis did not find statistical significance between retinal oxygen saturation and total protein or viscosity. Similarly, there was no statistically significant correlation between retinal oxygen saturation and albumin, LDH, CRP, Cr or Ca.

Conclusion: Our pilot study demonstrated a correlation between retinal oxygen saturation and some selected parameters in blood of patients with monoclonal gammopathy. Increasing levels of monoclonal immunoglobulin appear to decrease oxygen uptake in retinal arterioles, resulting in a lower AV difference, especially in patients with high levels of free lambda light chains. Results were substantially affected by co-existing anemia, which also resulted in a lower AV difference. As hemoglobin levels increased, the AV difference became more apparent. We conclude that the assessment of retinal oxygenation can be a useful tool in the diagnosis of patients with monoclonal gammopathy, especially when assessing the effect microcirculation and possible tissue damage.

KEY WORDS: retinal oximetry, oxymap, monoclonal gammopathy, retinal oxygen saturation, total protein, monoclonal immunoglobulin, immunoglobulin kappa and lambda free light chains, hyperviscosity syndrom- related retinopathy

3. ÚVOD DO PROBLEMATIKY RETINÁLNÍ OXYMETRIE

Automatická retinální oxymetrie je poměrně novou experimentální metodou pro neinvazivní měření kyslíkové saturace sítnice. [1] V současné době se jedná o přístroj pro hodnocení kyslíkové saturace sítnice s vědecky potvrzenou spolehlivostí měření a opakovatelností vyšetření. [2] K měření kyslíkové saturace sítnice byl v České republice donedávna k dispozici jediný přístroj na Oční klinice Fakultní nemocnice Olomouc. Využití retinální oxymetrie však již bylo rozšířeno i do Ústřední Vojenské nemocnice v Praze a Fakultní nemocnice v Brně. V posledních dekádách byla publikována celá řada prací, které se věnují problematice kyslíkových poměrů na sítnici a jejich ovlivnění onemocněními očními či celkovými. [3; 4]

Největší studie zaměřené na sledování kyslíkových poměrů na sítnici lze nalézt v přehledu na internetových stránkách <https://www.oxymap.com/science>. U **očních chorob** se věnují zejména **diabetické retinopatii** [5] či **venózní okluzi sítnice** [6], menší zastoupení má **glaukom** [7] či **retinitis pigmentosa**. [8] Novější kapitolou s velkým potenciálem je oxymetrie u **celkových chorob**. Již zaběhlou spoluprací s **diabetology** doplnila mimo jiné i nadějná spolupráce s **neurology** zaměřená na pochopení patofyziologie u onemocnění typu roztroušené sklerózy [9], při stenózách karotických tepen [10], či u poruch typu Alzheimerovy choroby. [11]

Oproti tomu dosud vyšla jen jedna studie zaměřená na choroby **hematologické**. [12] Pro své postgraduální studium jsem si proto vybrala dosud neprobádané hodnocení saturace sítnice kyslíkem pacientů se změněnými reologickými vlastnostmi krve vlivem monoklonálních gamapatií (tj. choroby s typickou produkcí monoklonálního imunoglobulinu v séru), mezi které řadíme mnohočetný myelom, monoklonální gamapatii nejasného významu, Waldenströmovu makroglobulinémii a primární systémovou (AL) amyloidózu. [13]

Kromě výsledků naší práce na následujících stránkách uvádím historický vývoj retinální oxymetrie, její základní principy a stručnou zmínku o přehledu dosud publikované literatury se zaměřením na retinální oxymetrii u celkových (zejména hematologických) chorob.

3.1. Metody měření kyslíkové saturace v sítnici a ve sklivci – historie

Měření hladiny kyslíku v sítnici a ve sklivci bylo po mnoho let omezeno v důsledku potřeby invazivních metod měření. [14; 15] Invazivní měření, jehož největší limitací byla nutnost penetrace povrchu oka, bylo poprvé použito během 80. let 20. století. Použity byly polarografické elektrody citlivé na kyslík a sondy, které obsahovaly barvivo citlivé na kyslík. Tyto invazivní sondy byly umístěny do sklivcové dutiny k měření parciálního tlaku kyslíku, například nad sítnici nebo nad zrakový nerv (nejčastěji během některé z nitroočních operací). Předpokládá se, že preretinální hodnota parciálního tlaku kyslíku má podobnou hodnotu jako jeho parciální tlak ve vnitřní sítnici. [16; 17]

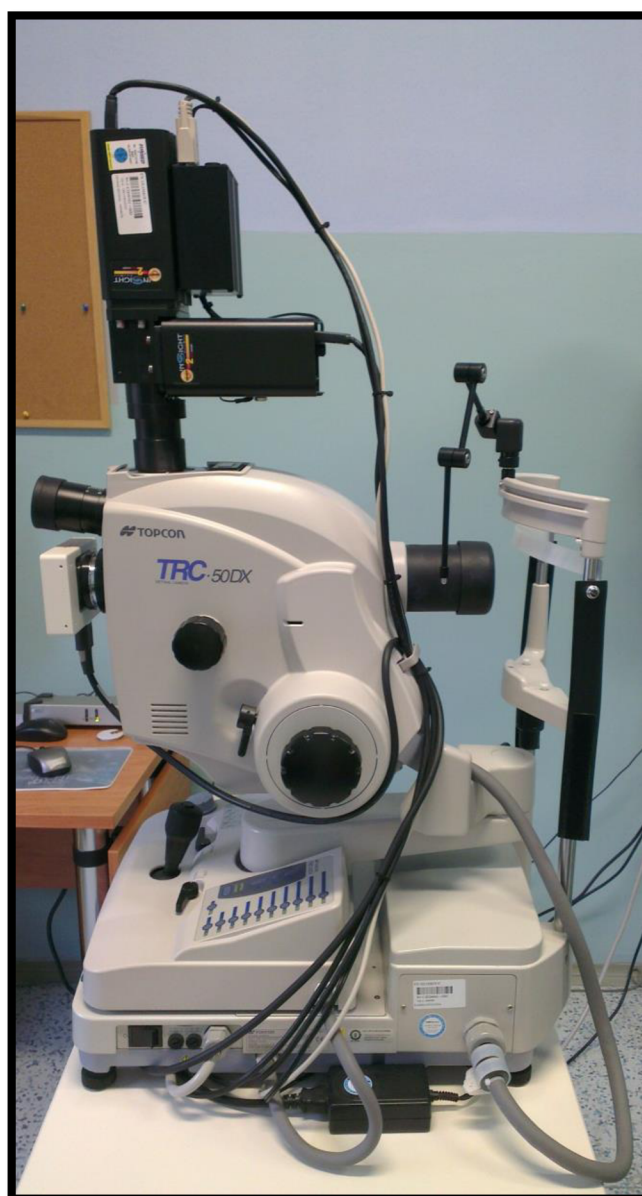Neinvazivní krevní oxymetrie byla poprvé provedena v roce 1930 v Německu a první ušní oxymetr byl vyroben v roce 1936. [18] Hickam et al. se jako první pokusili o použití podobného principu na očích. Použili speciální filtry k získání snímků očního pozadí se dvěma různými vlnovými délkami světla. Následným denzitometrickým měřením fotografických filmů odhadovali světelné intenzity, které pak byly použity k výpočtu saturace sítnicové cévy v určitém úseku. V těchto průkopnických pracích se jim podařilo prokázat citlivost této metody pro změny v nasycení kyslíkem měřením účinku změn podílu kyslíku ve vdechovaném vzduchu. [19]

Velký posun ve výzkumu v oblasti oxymetrie za použití dvou vlnových délek přišel na konci 20. století, kdy Beach et al. [20] a Tiedeman et al. [21] aplikovali dvě vlnové délky pro výpočet oxymetrie podobně jako již mnoho desítek let předtím Hickam et al. [19] Hlavní zlepšení přišlo díky zavedení technologie digitální kamery, která předtím v oxymetrii nebyla využita.

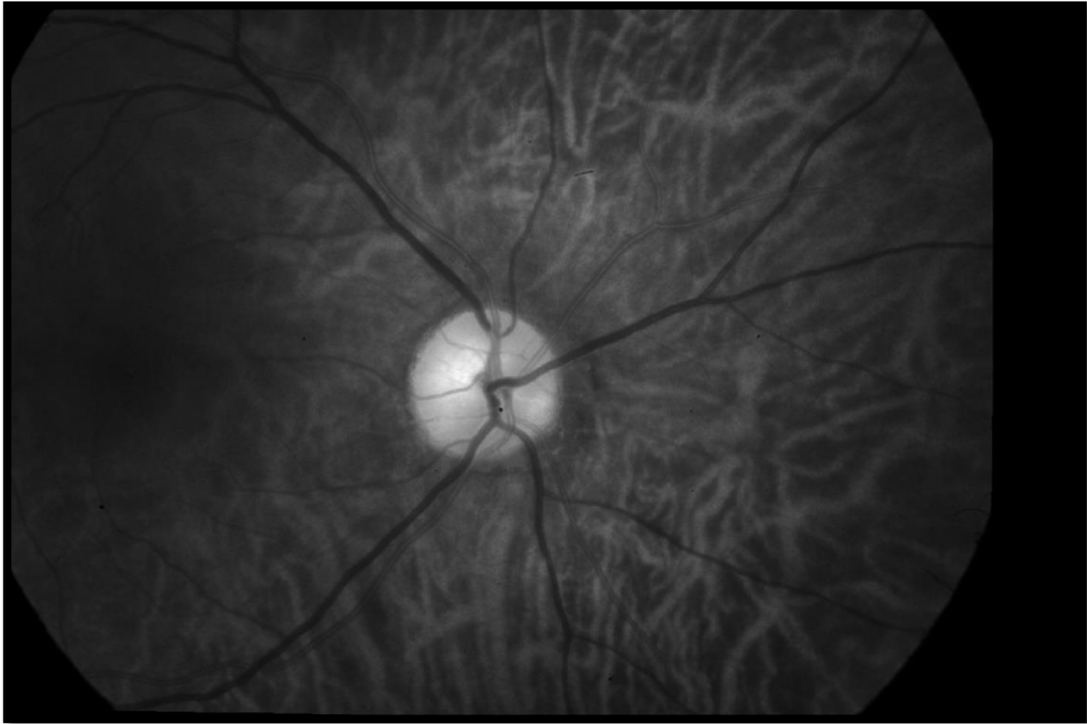
Beach et al. se rovněž pokusili o rozpracování principů, které vedly ke korekci vlivu průměru cévy a rozdílné pigmentace fundu. Obraz z funduskamery byl rozdělen tak, že dva obrazy stejné oblasti fundu byly pořízeny ve stejnou dobu. Jeden obraz s vlnovou délkou citlivou na saturaci kyslíkem a druhý obraz necitlivý na kyslíkovou saturaci. Oba tyto obrazy byly zachyceny ve stejnou dobu, jediným bleskem, na stejném senzoru kamery. Tím byl eliminováno zkreslení díky pohybu očí. Tyto práce daly základ vývoje přístrojů pro neinvazivní měření kyslíkové saturace v sítnicových cévách. [20]

3.2. Metody měření kyslíkové saturace v sítnici – současnost

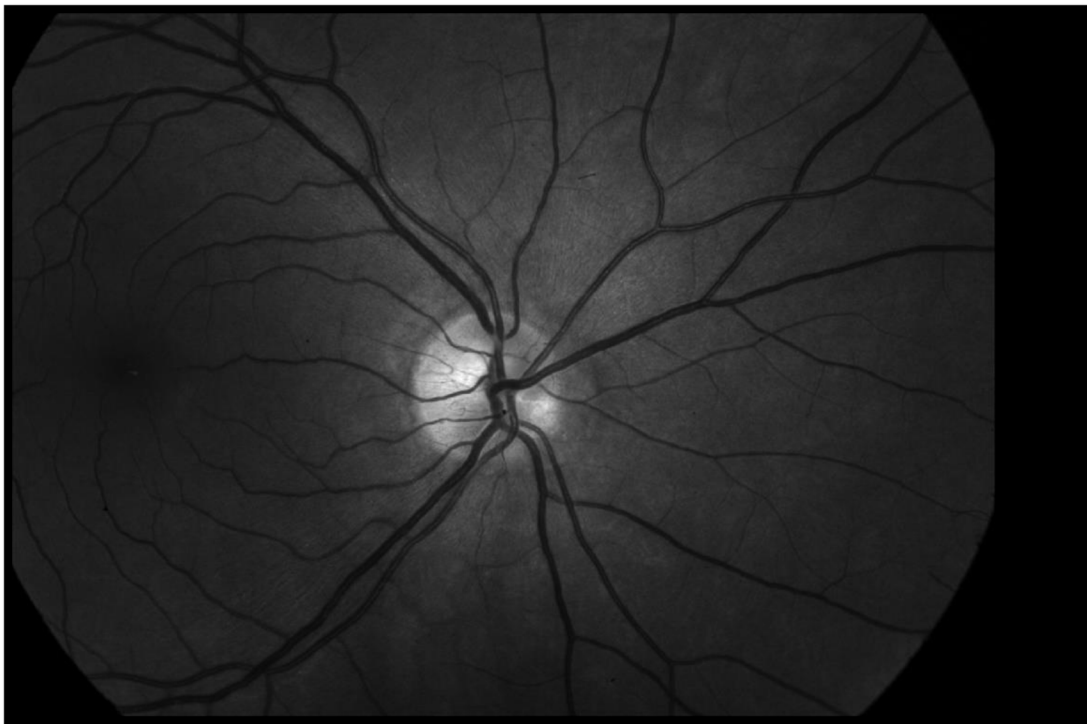
Z přechozích řádků je zřejmé, že s příchodem neinvazivního automatického retinálního oxymetru nastal zlomový posun ve výzkumu kyslíkových poměrů sítnice. Tzv. duální neinvazivní retinální oxymetr Oxymap T1 (Oxymap ehf. Reykjavík, Iceland) je složen ze dvou digitálních kamer, speciálního optického adaptéru, rozdělovače obrazu a dvou úzkých páskových filtrů. Celé zařízení je připojeno na standardní funduskameru (TRC-50 DX, Topcon corp., Tokyo, Japan), kterou jsou získávány v jeden okamžik dva obrázky sítnice o různé vlnové délce (Obrázek 1). [6; 22; 5]



Obrázek 1. Retinální oxymetr Oxymap T1 (černý přístroj nahoře) umístěný na funduskameře Topcon [23]

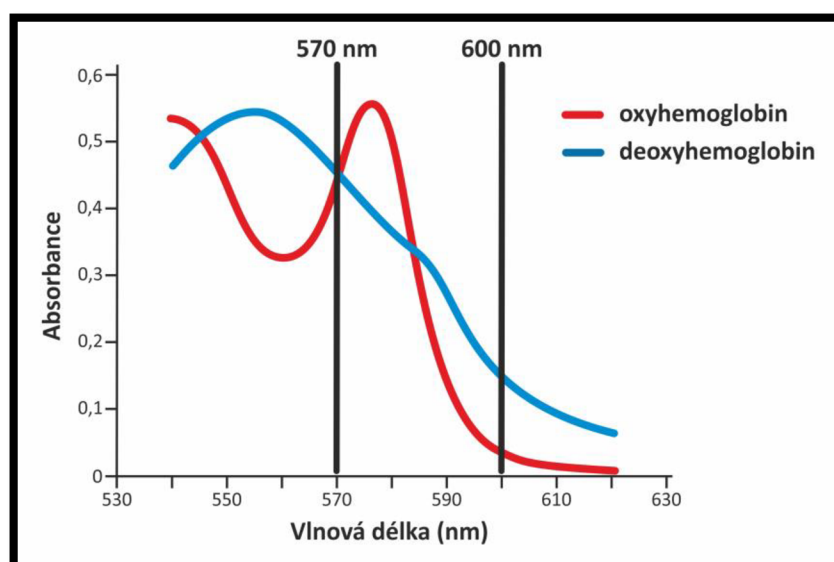


Obrázek 2. Fotografie očního pozadí při vlnové délce 600 nm [23]



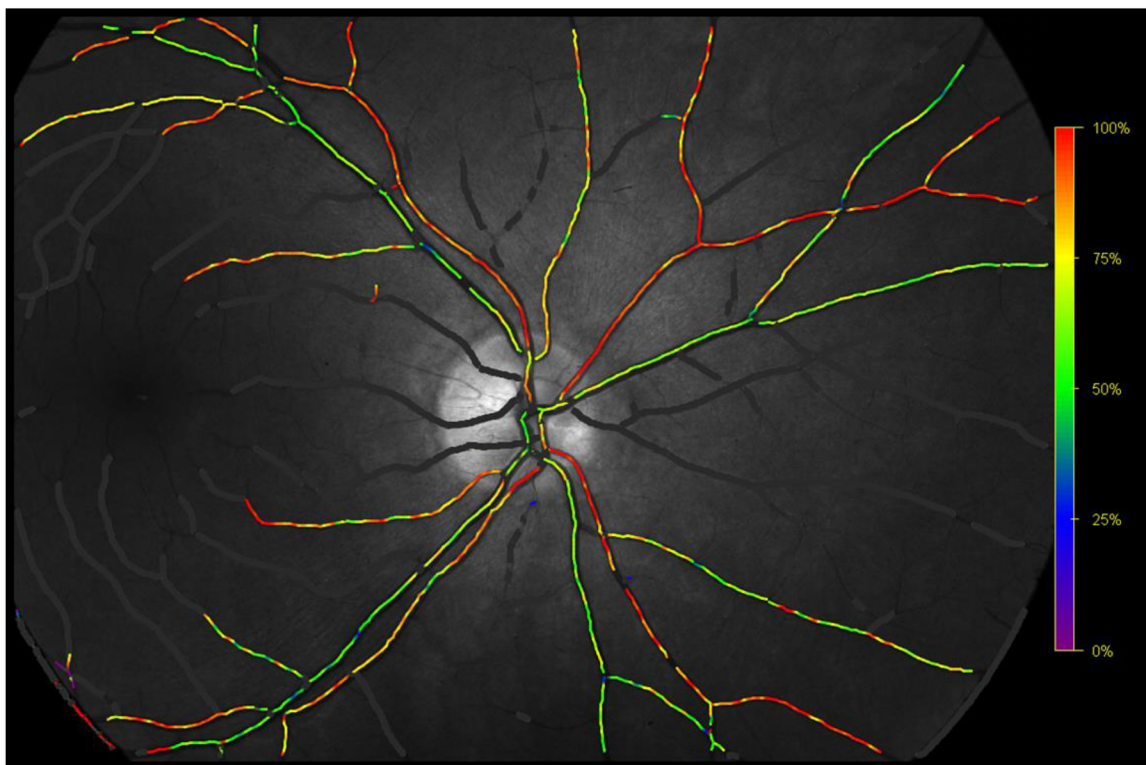
Obrázek 3. Fotografie očního pozadí při vlnové délce 570 nm [23]

Světelná absorbance krevní cévy je ovlivněna absorbcí (barvou) krve v cévě, která je ovlivněna přítomností okysličeného či neokysličeného hemoglobinu A. Světelná absorbance okysličeného a neokysličeného hemoglobinu A se u mnoha vlnových délek liší, ale v některých je stejná. Těmto vlnovým délkám říkáme izosbestické. Jednou z těchto vlnových délek je 570 nm. Vlnovou délkou neizosbestickou užívanou v retinálním oxymetru je vlnová délka 600 nm (Graf 1). V porovnání s proměnlivou barvou cév je barva sítnicového pozadí relativně konstantní a kyslíkovou saturací není příliš ovlivněna. Tímto způsobem je možno popsat optickou denzitu krevní cévy. Optická denzita krevní cévy je výrazně ovlivněna saturací kyslíku při zhotovení obrazu světlem o vlnové délce 600 nm (arterie jsou výrazně tmavší než žíly, Obrázek 2), ale nikoliv při referenční vlnové délce 570 nm (arterie i žíly mají téměř totožný vzhled, Obrázek 3). Poměr optických denzit při vlnových délkách 600 nm a 570 nm udává tzv. “poměr optické hustoty“ (optical density ratio), který je inverzně a přibližně lineárně závislý na kyslíkové saturaci. [22; 6; 5]



Graf 1. Světelná absorbance různých forem hemoglobinu [23]

Pro kalibraci přístroje Oxymap T1 byly použity výsledky získané měřením na zdravých pacientech. Tyto hodnoty byly porovnány s měřeními na již kalibrovaném přístroji. [24] Speciální software (Oxymap analyzer software 2.2.1, verze 3847; Oxymap ehf.) měří světlost vybraných bodů na získaných obrázcích ve zmíněných vlnových délkách. Body měření jsou softwarem umístěny na velké cévy a sítnicové pozadí podél cév, každému bodu na cévě přiřadí software hodnotu saturace kyslíku, která je vyjádřena pomocí barevné škály (Obrázek 4). [22; 6; 5]



Obrázek 4. Kyslíková saturace sítnicových cév. Barevná škála vpravo znázorňuje relativní kyslíkovou saturaci (stejná oblast jako na obrázku 2 a 3) [23]

3.3. Současný stav problematiky měření retinální oxymetrie

3.3.1. Retinální oxymetrie u očních chorob

Největší studie zaměřené na sledování kyslíkových poměrů na sítnici u očních chorob, u kterých lze prokázat velkou reprodukovatelnost výsledků, lze rozdělit do dvou hlavních kategorií. První skupinu tvoří choroby, u kterých je **hypoxie** (ischemie) hlavním patofyziologickým hybatelem. Hlavními představiteli jsou **diabetická retinopatie** [5] a **venózní okluze sítnice** [6]. U druhé skupiny chorob je hlavním patofyziologickým mechanismem **atrofie**, která vede ke snížení spotřeby kyslíku v sítnici. Příkladem této skupiny je **glaukom** [7] a **retinitis pigmentosa** [8]. Bližší informace a závěry jsou popsány v publikaci *Současné využití retinální oxymetrie – přehledový článek* (publikované recentně v časopise Česká a slovenská oftalmologie). [23] Vzhledem ke skutečnosti, že se zejména prvním dvěma jmenovaným tématům věnovali

již dříve kolegové z našeho pracoviště ve své přednáškové činnosti a publikacích, odkazují na tuto problematiku k příslušným pracím. [25; 26]

3.3.2. Retinální oxymetrie a změny kyslíkové saturace u chorob celkových

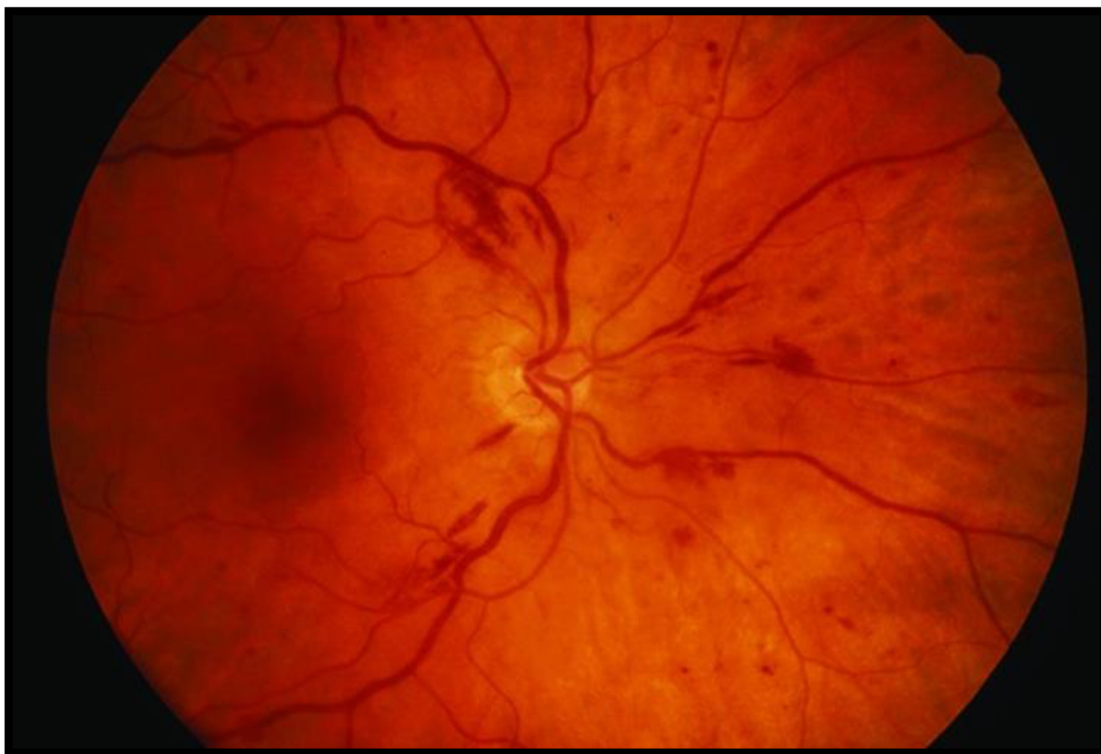Oxymetrie u celkových chorob tvoří poměrně čerstvou kapitolu tohoto odvětví s velkým potenciálem mezioborové spolupráce do budoucna. K rutinní spolupráci s **endokrinology nejen v rámci výzkumu diabetické retinopatie** (v současné době u nás v nemocnici probíhá výzkum u pacientů s endokrinní orbitopatií) se přidává i spolupráce s **neurology** zaměřená na pochopení patofyziologie u onemocnění typu roztroušené sklerózy (RS) [9], při stenózách karotických tepen [10], či u poruch typu Alzheimerovy nemoci. [11] Zajímavá data v této souvislosti přinesla nedávná studie našeho týmu, která byla zaměřena na akutní stadium neuritidy zrakového nervu na podkladě RS. Arterio-venózní diference byla zvýšená v postiženém oku pacientů ve srovnání s druhým nepostiženým okem. Tato studie ukazuje, že změny ve zrakovém nervu vedou ke zvýšení spotřeby kyslíku na sítnici. Předpokládaným vysvětlením tohoto jevu je, že RNFL se skládá z axonů gangliových buněk, které mohou být ovlivněny axonálním zánětem, což může vést ke zvýšené spotřebě kyslíku při vyšších metabolických požadavcích gangliových buněk zasažených imunitními procesy [9].

Jako zvláštní kapitolu uvádím spolupráci s hematology, se kterými jsme se zaměřili na změny kyslíkové saturace u pacientů se změněnými reologickými vlastnostmi krve.

3.3.2.1. Retinální oxymetrie a hematologické choroby

Hematologická onemocnění mohou vést ke změnám oční saturace několika mechanismy. V první řadě jde o samotné množství hemoglobinu, které může ovlivňovat finální výsledek, dále pak změny v množství krevních elementů a dalších složek krve, které ovlivňují často reologické vlastnosti krve, zejména její viskozitu. Samotná viskozita má (kromě hodnot krevního tlaku, charakteristik cévního řečiště, složení a reologických vlastností krve) největší vliv na průtok krve mikrocirkulací. Zvýšení viskozity způsobuje zpomalení krevního průtoku a následné kompenzační zvýšení krevního tlaku. Pokud je ale viskozita příliš vysoká, nebo nefunguje kompenzační mechanismus zvýšení krevního tlaku, dochází k alteraci mechanismů a ke stáze krve v mikrocirkulaci s hypoperfúzí a tkáňovou ischemií. Velmi vzácně mohou tyto stavy vyústit až v tzv. hyperviskózní syndrom. [27] K jeho vyloučení se obvykle provádí vyšetření očního pozadí, které je poměrně nenáročným vyšetřením, jehož správné vyhodnocení může vést k zahájení odlehčovací terapie (plazmaferézy). Plně rozvinutý hyperviskózní syndrom vidíme jen zřídka a projevuje se dilatovanými cévami s obrazem tzv. sausagingu (párkování) žil ve kříženích s tepnami, intraretinálními hemoragiemi a edémem papily zrakového nervu (obrázek 5). [28; 29] Dále mohou být přítomny mikroaneurysmata či měkké exsudáty. Přítomnost měkkých exsudátů bychom očekávali také u pacientů s diabetickou či hypertenzní retinopatií. Při absenci diabetu či arteriální hypertenze je proto nutné myslet i na jiné systémové diagnózy, jako je například mnohočetný myelom. [30]

Vyšetřením očního pozadí počíná spolupráce hematologa s očním lékařem, kterou jsme se rozhodli dále rozvinout. Věnovali jsme se právě změnám v kyslíkové saturaci retinálních cév u pacientů s pozměněnou krevní reologikou a sledovali odpovídající změny v kyslíkové saturaci na sítnici s ohledem na přítomnost bílkovin v krvi a při rostoucí viskozitě.



Obrázek 5. Rozvinutý hyperviskózní syndrom [29]


V souvislosti se složením krve a změn jejích reologických vlastností vyšla prozatím jedna prospektivní studie původem z Dánska věnující se mimo jiné i kyslíkovým poměrům na sítnici měřených retinálním oxymetrem u malého vzorku pacientů s myeloproliferativními neoplazemi (chronická myeloidní leukémie, polycytemia vera, esenciální trombocytóza). V této studii Willerslev et al. popisuje změny po cytoredukční léčbě ve smyslu zvýšení arteriální saturace. [12]

Ačkoliv již byly popsány změny v kyslíkové saturaci sítnice u některých hematologických onemocnění, v žádné z doposud zveřejněných studií o sítnicové saturaci kyslíkem nebyli zkoumáni pacienti spadající do skupiny monoklonálních gamapatií, u nichž lze předpokládat významné ovlivnění reologických vlastností krve, a proto jsme se zaměřili právě na tuto skupinu hematologických pacientů.

4. MĚŘENÍ RETINÁLNÍ OXYMETRIE U PACIENTŮ S MONOKLONÁLNÍMI GAMAPATIEMI

4.1. Monoklonální gamapatie - definice

Monoklonální gamapatie (MG) jsou heterogenní skupinou chorob s přítomností monoklonálního imunoglobulinu (paraproteinu, M-proteinu) nebo jeho strukturálních komponent v séru a/nebo v moči. [31] Vyznačují se maligní nebo potenciálně maligní klonální proliferací plasmatických buněk (B-buněčná linie), které produkují monoklonální imunoglobulin (M-protein či „paraprotein“) nebo jeho strukturální komponenty, tj. lehké řetězce imunoglobulinu κ nebo λ (Obrázek 6). [32; 33]



Obrázek 6. M-protein je monoklonální imunoglobulin skládající se z páru těžkých řetězců (červená barva) a páru lehkých řetězců kappa nebo lambda (hnědá barva), které mohou samostatně nebo společně cirkulovat v krevním řečišti

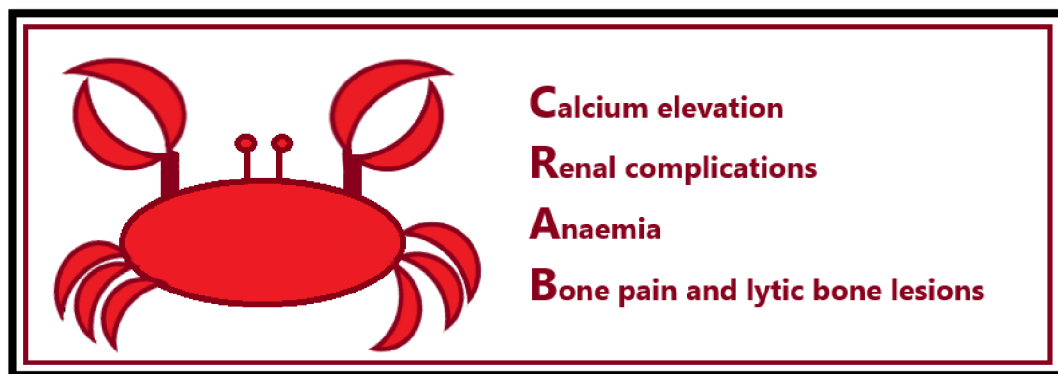
Do skupiny chorob monoklonálních gamapatií řadíme zejména **monoklonální gamapatii nejistého významu (MGNV), mnohočetný myelom (MM), m. Waldenström a amyloidózu**. [33] Téma monoklonálních gamapatií je velice komplexní a složité, proto jsme se u našeho souboru pacientů zaměřili především na první dvě zmíněné jednotky jako na jednotky nejčastější a vztahující se k sobě navzájem (MGNV je premaligní stav s různým rizikem transformace v MM; každému MM předchází MGNV v celé její patogenezi). [34; 35] Zaměření práce je svou podstatou oftalmologické, proto jsou uvedeny pouze ve stručnosti základní charakteristiky podmiňujících hematologických onemocnění.

Přítomnost monoklonálních imunoglobulinů nebo jejich strukturální komponenty se nemusí systémově negativně projevovat, stav může být indolentní, bez jednoznačných známek aktivity a nádorového bujení, v tomto případě hovoříme o tzv. monoklonální gamapatii nejasného významu (MGNV). V případě významné infiltrace kostní dřeně klonálními myelomovými buňkami spolu s příznaky orgánového postižení hovoříme o klinické jednotce mnohočetný myelom (MM). [36] U pacientů s mnohočetným myelomem se vyskytují tzv. skutečnosti s myelomem související

(MDE – „myeloma defining events“), které zahrnují symptomy odkazující na postižení koncových orgánů reprezentované zkratkou CRAB (C = hyperkalcémie, R = poškození ledvin, A = anémie, B = kostní léze) nebo přítomnost biomarkerů malignity (infiltrace kostní dřeně klonálními plazmatickými buňkami $\geq 60\%$, poměr dominantních/nedominantních volných lehkých řetězců séra ≥ 100 a přítomnost > 1 léze větší než 5 mm na zobrazení magnetickou rezonancí). [33] Symptomatictí pacienti s MM mohou mít klinické projevy odrážející dominantní postižení. V případě anémie/cytopenie je to slabost, malátnost, dušnost, významnější cytopenie může vést ke krvácivým projevům či přidruženým infekčním komplikacím. Při postižení kostních struktur je to bolestivost i samovolné (patologické) fraktury zejména v oblasti osového skeletu. Vysoká hladina M-proteinu pak může způsobovat poruchu mikrocirkulace s projevy renálního selhání, případně mohou být přítomny příznaky z hyperviskozity jako nevolnost, zvracení, malátnost, pocity slabosti. Při defektní funkci normálních imunoglobulinů bývají přítomny rekurentní infekce. [37]

Zvýšené hladiny M-proteinu v séru mohou v konečném důsledku vést k rozvoji syndromu hyperviskozity, který může vést k určitému typu retinopatie se vzhledem podobným okluzi retinální žíly (průtok krve sítnicí zůstává na normální úrovni). [38] Vyšetření očního pozadí je užitečným nástrojem při identifikaci symptomatického prahu hladin plazmatické viskozity, který je u jednotlivých pacientů značně heterogenní (Pika et al., 2014).

Celosvětově je mnohočetný myelom druhou nejčastější hematologickou malignitou a tvoří 1–2 procenta všech malignit s roční incidencí 5–10 případů na 100 000, přičemž přibližně dvakrát vyšší výskyt je u Afroameričanů a černošské populace. [39] Incidence v České republice je 3–4:100 000 obyvatel/rok. V klinické praxi se jedná o pacienty vyššího věku, incidence stoupá od 50. roku života a věkový medián je kolem 65 let. Onemocnění mnohočetný myelom postihuje o něco častěji muže než ženy (v poměru 1,5:1). [40]



Obrázek 7. Mnemotechnická pomůcka CRAB pro hlavní příznaky mnohočetného myelomu

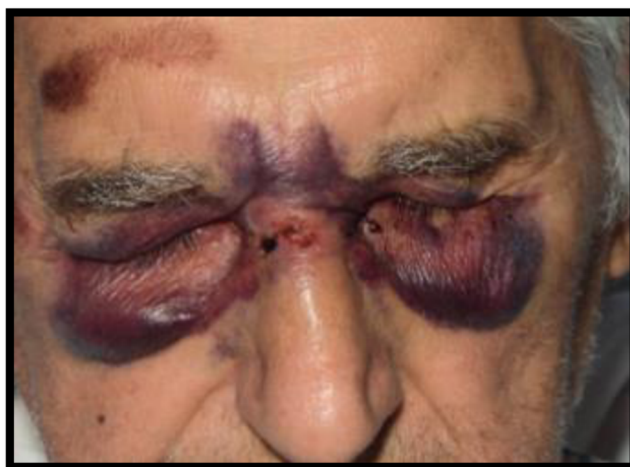4.2. Oční projevy monoklonálních gamapatií

Pro ucelenost tématu je vhodné uvést ještě další oční projevy kromě retinálních projevů hyperviskózního syndromu (uvedených v kapitole 3.3.2.1.), se kterými se můžeme u monoklonálních gamapatií setkat, i když se jim v samotném souboru našich pacientů nevěnujeme.

Dle dostupné literatury se oční patologie způsobená mnohočetným myelomem může objevit prakticky v kterékoliv části oka i v orbitě. Ve vzniku oční manifestace se uplatňuje několik mechanismů – infiltrace přímá nebo formou extramedulárního plazmocytomu způsobuje posun či útlak očních tkání, změna viskozity krve může vyústit do hyperviskózního syndromu a lehké řetězce imunoglobulinů mohou formovat depozita v očních tkáních. [41]

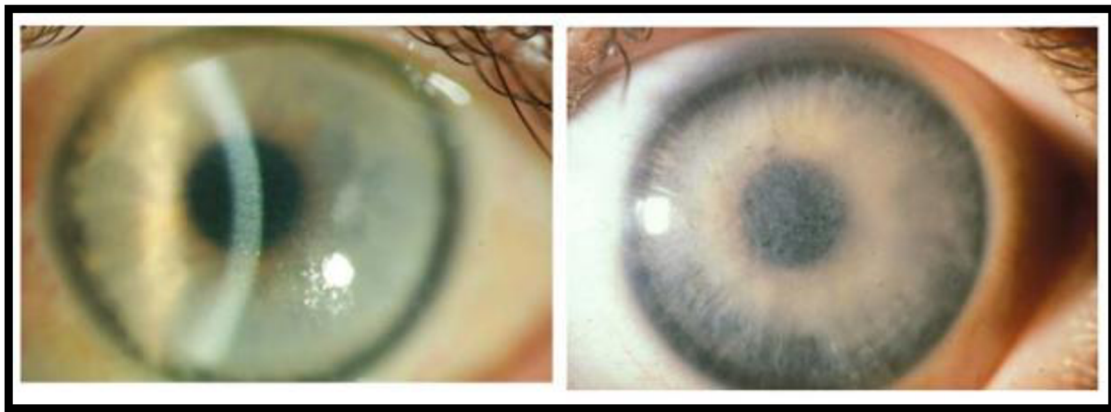Očním projevům samotného mnohočetného myelomu dominují sítnicové cévní změny, které byly zaznamenány ve více než 66 %. [42] Jedná se o dříve zmíněnou hyperviskózní retinopatii, retinální kapilární mikroaneurysmata [43], vzácněji i jednostrannou či oboustrannou okluzi centrální retinální vény [44; 45] či retinální vaskulitidu [46]. Dalším poměrně častým projevem jsou neurologické projevy vzniklé v souvislosti s přímým či nepřímým postižením kteréhokoliv z kranálních nervů [47] či klinicky nevýznamné cysty ciliárního tělesa, které lze nalézt pouze při pitvě. [42; 30]

Mezi vzácnějšími projevy byly popsány jednostranný či oboustranný exoftalmus [48; 49], periokulární xantogranulom [50], oboustranná (či vzácně jednostranná) víčková ekchymóza (Obrázek 8) popisovaná jako tzv. mývalí oči [51; 52], podspojivkové hemoragie a spojivková depozita [53; 54], rohovková depozita [55], serózní odchlípení makuly a makulární depozita [56], odchlípení senzorické retiny a změny v oblasti retinálního pigmentového epitelu [43] či elevace nitroočního tlaku. [57]



Obrázek 8. Periorbitální ekchymóza neboli mývalí oči u pacienta s AL amyloidózou [51]

Právě rohovková depozita jsou z očního hlediska velmi zajímavými projevy monoklonálních gamapatií nejasného významu a patří mezi tzv. **paraproteinové keratopatie**, které ukazují, že MGNV nemusí být vždy asymptomatické onemocnění, jak uvádějí hematologické definice. [55] Oftalmologové mají zásadní roli při detekci MGNV, protože změny ve vrstvách rohovky mohou představovat první patrný příznak tohoto onemocnění. Různé vzorce uspořádání depozit imunoglobulinů mohou napodobovat některé formy dědičných a degenerativních poruch rohovky (Obrázek 9), a proto je i přes vzácný počet očních nálezů u paraproteinémií nutné tato systémová onemocnění zahrnout do diferenciální diagnostiky u zákalu rohovky a usazenin rohovky. [58] Lisch a spolupracovníci dokonce popsali pět odlišných vzorů ukládání proteinů rohovky, mezi kterými uvedli např. vzor podobný lattice rohovkové dystrofii či granulární dystrofii. [59]



Obrázek 9. Geografický vzor opacit na rohovce s transparentní zónou při limbu vyvolaný MGNV (vlevo) a způsobený Reis-Bücklers rohovkovou dystrofií (vpravo) [55]

K průkazu, zda je paraproteinová keratopatie prekurzorem MGNV nebo ne, by bylo potřeba provést další studie, nicméně pacienti s MGNV by měli být vyšetřeni oftalmologem, aby se tento typ keratopatie vyloučil. Při lehkém snížení zrakové ostrosti způsobené poškozením povrchových vrstev rohovky by mohla být nápomocná laserová fototerapeutická keratektomie. Při těžkém poškození zraku v důsledku paraproteinové keratopatie by byla nutná spolupráce s hematologem. Lamelární či penetrující keratoplastika je vzhledem k rychlé rekurenci opacit kontraindikována – což je hlavním rozdílem oproti terapii rohovkových dystrofií, které běžně tímto způsobem řešíme. [55]

Jako další rohovkový projev bylo popsáno také ukládání mědi v centrální rohovce ve vrstvě Descemetovy membrány a v přední ploše čočky při hyperkuperemii u pacienta s mnohočetným myelomem. [60]

4.3. Cíle práce

Cíle práce byly založeny na hypotéze, že vysoká hladina monoklonálních imunoglobulinů ovlivňuje reologické vlastnosti krve a reologie krve může být ovlivněna jejich velikostí nebo dokonce jejich afinitou ke tkáním. Rozhodli jsme se použít neinvazivní měření retinální oxymetrie, abychom zanalyzovali, zda existuje nějaká souvislost mezi hladinou monoklonálního imunoglobulinu v séru (a dalšími parametry MG) a parametry saturace sítnice kyslíkem měřené retinální oxymetrií. Dalšími cíli bylo zhodnotit, zda může retinální oxymetrie pomoci v hodnocení závažnosti monoklonálních gamapatií a zda je zde nějaká asociace mezi výsledky kyslíkové saturace sítnice a dalšími krevními parametry.

Práce je zaměřena na hodnocení následujících parametrů a korelací:

- 1. Posouzení saturace kyslíku v retinálních cévách u pacientů s monoklonálními gamapatiemi – MM a MGNV**
- 2. Posouzení závislosti saturace kyslíku v retinálních cévách na hladině monoklonálního imunoglobulinu**
- 3. Posouzení závislosti saturace kyslíku v retinálních cévách na hladině celkové bílkoviny v krvi a hodnotě krevní viskozity**
- 4. Zhodnocení korelace saturace kyslíku v retinálních cévách s jinými vybranými parametry (obvykle měřených u MG): hemoglobin, albumin, laktátdehydrogenáza (LDH), C-reaktivní protein (CRP), kreatinin (Cr), hladina vápníku v séru (Ca)**
- 5. Hodnocení přítomnosti „HVS (hyperviscosity syndrome)-related“ retinopatie u pacientů s MG**

4.4. Metodika

4.4.1. Charakteristika souboru

V letech 2016-2020 bylo do souboru naší prospektivní průřezové studie zařazeno 31 pacientů s monoklonálními gamapatiemi (11 žen, 20 mužů, průměrného věku 66 let). Popisné charakteristiky souboru uvádím v Tabulce 1, 2 a 3.

Pohlaví	Počet	Procento
Muži	20	64,5 %
Ženy	11	35,5 %

Tabulka 1. Zastoupení pohlaví v našem souboru

	Průměr	SD	Medián	Minimum	Maximum
Věk	65,9	8,9	66,0	40	78

Tabulka 2. Věková distribuce

Diagnóza	Počet pacientů
Mnohočetný myelom	27
Monoklonální gamapatie nejasného významu	4

Tabulka 3. Zastoupení jednotlivých diagnóz

4.4.2. Inkluzní a exkluzní kritéria

Vstupními kritérii pro zařazení probandů do studie byl věk alespoň 18 let, diagnostikované onemocnění spadající pod monoklonální gamapatie (monoklonální gamapatie nejasného významu, mnohočetný myelom, m. Waldenström a AL amyloidóza), schopnost provedení vyšetření vsedě a podepsaný informovaný souhlas. Vzhledem k nízkému počtu subjektů, odlišné povaze M-proteinu [61], odlišným klinickým projevům jednotlivých jednotek a potenciálnímu zkreslení konečných výsledků bylo nakonec rozhodnuto vyloučit pacienty s AL amyloidózou a Waldenströmovou chorobou z pilotního hodnocení. Z očního hlediska bylo vylučujícím kritériem přítomnost očního onemocnění, u kterého již bylo prokázáno ovlivnění kyslíkové retinální saturace (diabetická retinopatie, cévní uzávěry, užití antiglaukomatik, či stav po nitroočních operacích, atp.) [23; 62; 63], dále snížení transparence očních médií bránící zhotovení kvalitního snímku (těžký syndrom suchého oka, jizvy rohovky, katarakta, významné sklivcové zákaly či hemoftalmus) či nemožnosti doostření vlivem přítomnosti významné refrakční vady.

Protokol studie byl schválen Etickou komisí Fakultní nemocnice Olomouc a byl realizován v souladu s Good Clinical Practice a Helsinskou deklarací. Před zařazením podepsali všichni pacienti informovaný souhlas.

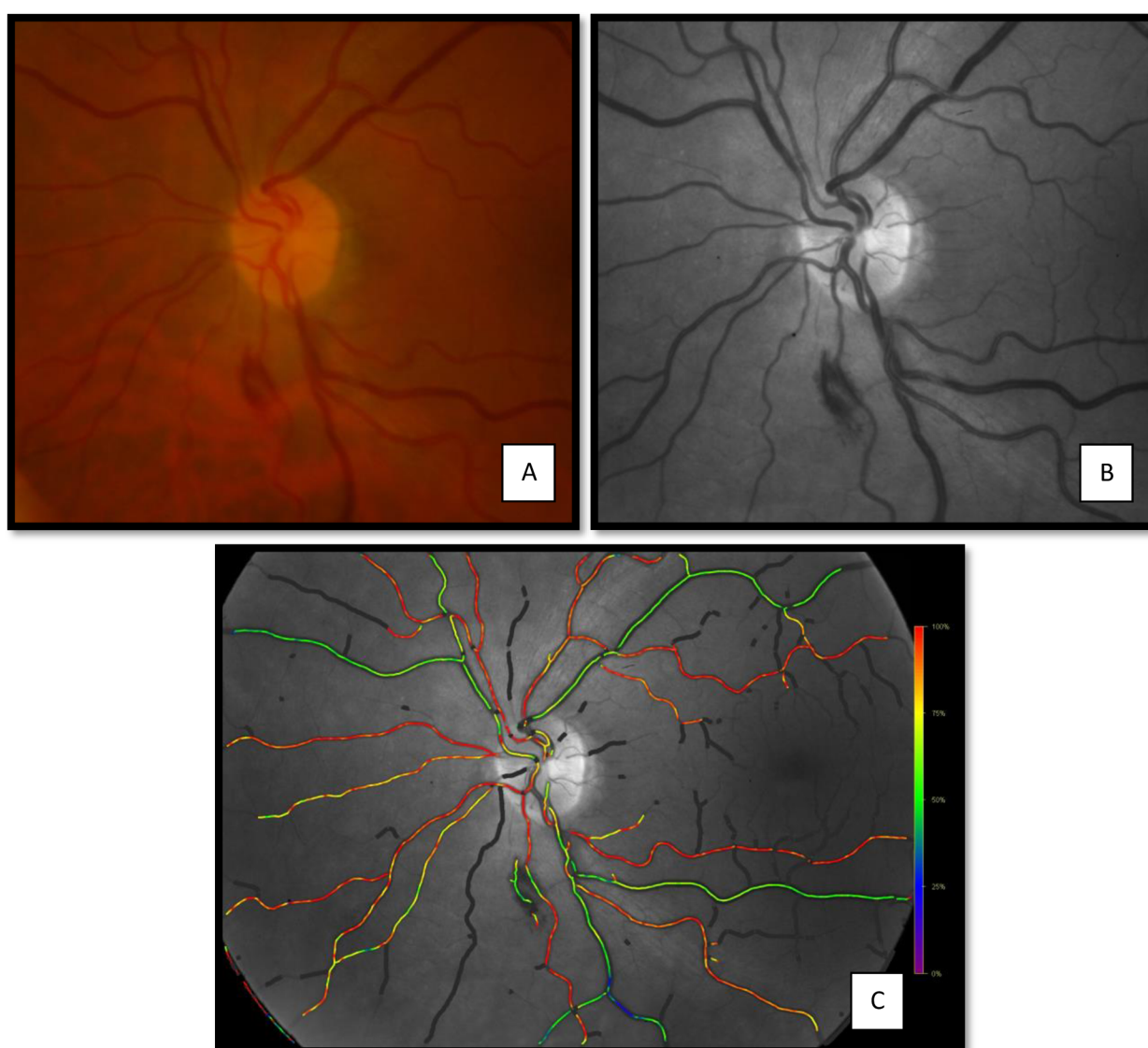
4.4.3. Vyšetření hematologem

Po podpisu informovaného souhlasu byl každý kandidát studie komplexně klinicky vyšetřen, včetně měření standardních antropometrických (výška, hmotnost) a klinických parametrů. Následně bylo provedeno kompletní oční vyšetření a bylo postupováno dále dle následujícího protokolu.

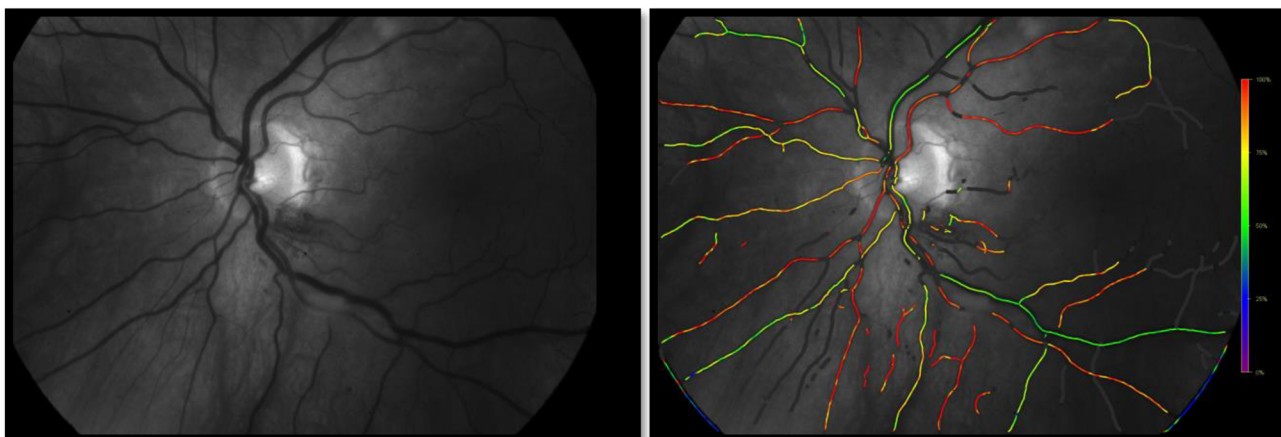
U probandů zařazených do studie byl při první návštěvě (1.den) na Hemato-onkologické klinice proveden odběr krve **v rámci rutinního vyšetření** pro zjištění potřebných krevních parametrů a posouzení míry kompenzace komorbidit (laboratoře OKB FNOL, laboratoře HOK FNOL - odběr krve: celková bílkovina, viskozita, hladina proteinu sérového myelomu (M-protein) a lehkých řetězců (kappa a lambda), hemoglobin, albumin, laktátdehydrogenáza (LDH), C-reaktivní protein (CRP), kreatinin (Cr), hladina vápníku v séru (Ca).

4.4.4. Vyšetření očním lékařem

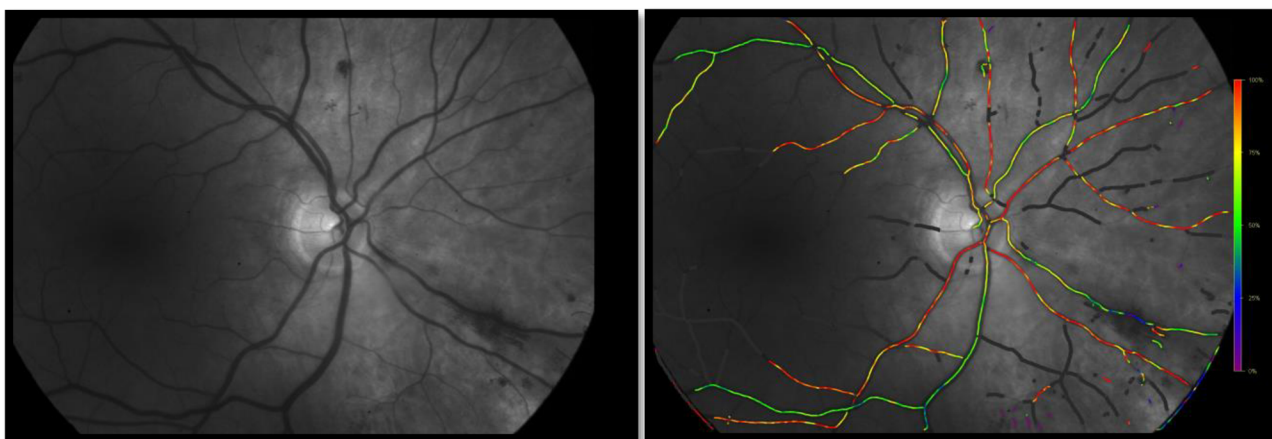Na Oční klinice byla ve stejný den (+/- 3 dny a zároveň před jakoukoliv terapeutickou intervencí) stanovena **centrální zraková ostrost** (pomocí ETDRS či Snellenova optotypu), byl změřen **nitrooční tlak** (bezkontaktním tonometrem Canon TX-F, Canon Inc., Tokyo, Japan) a aplikována krátkodobá mydriatika (1% tropicamid a 10% phenylephrin). Po dosažení arteficiální mydriázy byla provedena **fotodokumentace očního pozadí** (sítňicovou kamerou Topcon TRC-50DX) a **retinální oxymetrie** přístrojem Oxymap T1, Oxymap ehf., Reykjavík, Iceland spárovaným se sítňicovou kamerou TRC-50DX, Topcon Corporation, Tokyo, Japan (Obrázek 10, 11, 12).



Obrázek 10. Foto fundu (A), snímek očního pozadí s hemoragiemi na sítnici při vlnové délce 570 nm zachycený přístrojem Oxymap (B), kyslíková saturace síťnicových cév zobrazená barevnou škálou (C)



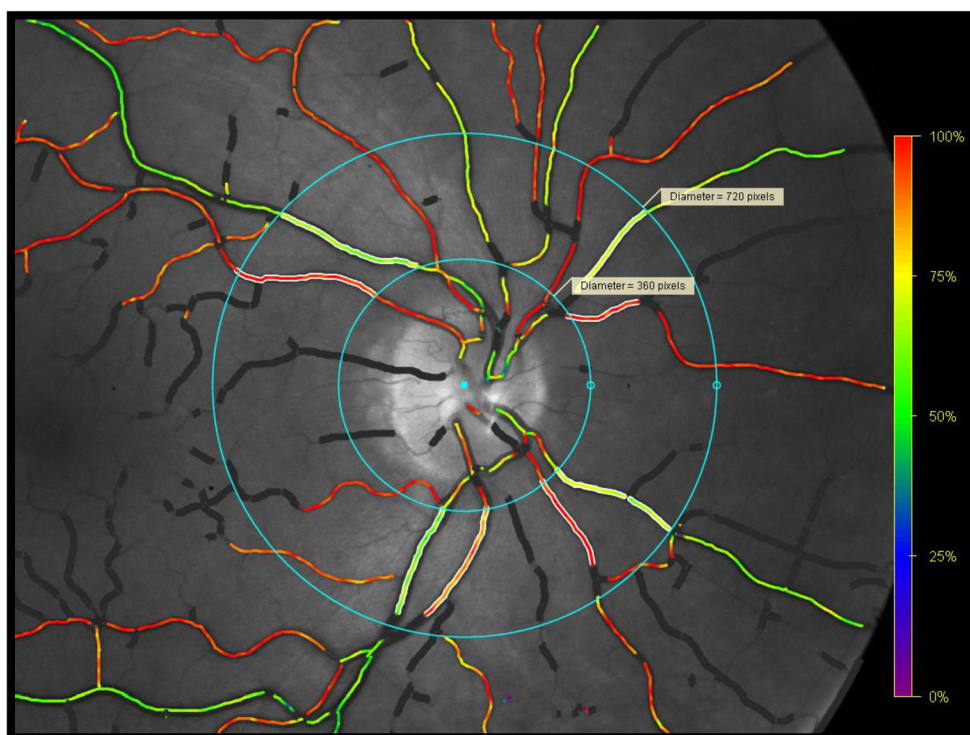
Obrázek 11. Snímky očního pozadí 74letého muže s nově diagnostikovaným mnohočetným myelomem, hladina hemoglobinu v krvi 95 g/l, celková bílkovina 104 g/l, viskozita krve 2,4 mPa.s – hemoragie na sítnici při vlnové délce 570nm zachycené přístrojem Oxymap a odpovídající kyslíková saturace sítnicových cév zobrazená barevnou škálou



Obrázek 12. Snímky očního pozadí 60leté ženy s nově diagnostikovaným mnohočetným myelomem, hladina hemoglobinu v krvi 99 g/l, celková bílkovina 130 g/l, viskozita krve 2,7 mPa.s - hemoragie na sítnici při vlnové délce 570nm zachycené přístrojem Oxymap a odpovídající kyslíková saturace sítnicových cév zobrazená barevnou škálou

4.4.5. Hodnocení výsledků

Vyšetřování bylo prováděno v temné komoře, aby se zabránilo vlivu světla. [64] Obrazovou dokumentaci sítnice, kterou jsme pořídili na přístroji Oxymap T1, jsme využili s pomocí speciálního softwaru (Oxymap Analyser software, version 2.5.2) pro výpočet saturace hemoglobinu kyslíkem v retinálních cévách. Při analýze získaných dat jsme posuzovali vždy jen jedno oko pacienta (primárně pravé, při nedostatečné kvalitě snímku levé). Pro všechna měření byla použita standardizovaná technika hodnocení a analýzu všech obrázků prováděl jeden specialista. Jako guideline byl použit „Protokol pro získávání a analýzu oxymetrických obrazů Oxymap T1“ (verze z 21. listopadu 2013) (Obrázek 13), ve kterém je také uveden vzorec pro co nejpřesnější výpočet průměrné saturace krve kyslíkem se zohledněním různých průtoků krve cévami s různým průměrem, a tedy i použitím čtvrtých mocnin průměru těchto cév. [65] Monoklonální gamapatie byly hodnoceny pomocí kritérií International Myeloma Working Group (IMWG). [33]



Obrázek 13. Standardizovaná technika analýzy pomocí Oxymap Analyser software, version 2.5.2.

[66] *Fotografie fundu získaná zaostřením na temporální okraj optického disku v 50° poli, síla záblesku 50 Ws. Segmenty cév sítnice prvního a druhého stupně vybrány ručně ve standardizované oblasti mezi jedenapůlnásobkem a trojnásobkem kruhů průměru optického disku soustředných s optickým diskem. Do analýzy zahrnuty čtyři cévní segmenty arterioli a čtyři venuly v každém*

kvadrantu sítnice (v některých případech pouze tři segmenty kvůli nedostatečné vzdálenosti mezi arteriolou a venulou).

Posuzovali jsme asociaci parametrů retinální saturace kyslíkem (SatO₂):

- arteriální SatO₂
- venózní SatO₂
- arteriovenózní (AV) diferenci
- průměr arteriol
- průměr venul

a následujících parametrů u monoklonálních gamapatií:

- hladina proteinu sérového myelomu (M-protein)
- hladina sérových lehkých řetězců v těchto skupinách:
 - kappa lehké řetězce samostatně (bez ohledu na to, zda šlo o dominantní (involved - iFLC) či nedominantní (uninvolved - uFLC) typ řetězce
 - lambda lehké řetězce samostatně (bez ohledu nedominantní/nedominantní typ)
 - kappa lehké řetězce (jen dominantní, 13 pacientů)
 - lambda lehké řetězce (jen dominantní, 18 pacientů)
 - hodnota rozdílu iFLC-uFLC (užívaná hematology), která vzniká odečtením hodnoty nedominantního od dominantního řetězce (iFLC-uFLC)
- celková bílkovina:
 - hodnocení celkové bílkoviny celého souboru pacientů
 - korelace krajních dvou skupin pacientů vzniklých rozdělením souboru na 3 skupiny – probandů s celkovou bílkovinou pod 80 g/l (celkem 10 probandů) a nad 100 g/l (celkem 12 probandů) s vynecháním skupiny s normálními hladinami celkové bílkoviny 80-100 g/l (celkem 9 probandů)
- viskozita
- hemoglobin
- albumin
- laktátdehydrogenáza (LDH)
- C-reaktivní protein (CRP)
- kreatinin (Cr)
- hladina vápníku v séru (Ca)

Posledním hodnoceným aspektem byla přítomnost tzv. HVS-related retinopatie u pacientů s MG, kdy jsme vizuálně hodnotili přítomnost hemoragií či jiných známek hyperviskózního syndromu na očním pozadí a následně porovnávali jednotlivé parametry skupiny s a bez retinopatie.

4.4.6. Statistická analýza

K analýze dat byl použit statistický software IBM SPSS Statistice verze 23 (Armonk, NY: IBM Corp.). Normalita dat byla ověřována testem Shapiro-Wilk. Závislost mezi kvantitativními parametry byla posouzena pomocí Spearmanovy korelační analýzy. Rozdíl v kyslíkové sítnicové saturaci v závislosti na hodnotách celkové bílkoviny (pod normou, vs. nad normou) byla posouzena pomocí Mann-Whitney U testu. Všechny testy byly provedeny na hladině signifikance 0,05.

4.5. Výsledky

1. Vyhodnocení kyslíkové saturace u pacientů s monoklonálními gamapatiemi:

Základní popisy korelovaných parametrů získaných měřeními přístrojem Oxymap a krevními odběry jsou uvedeny v přehledu v Tabulce 4 a 5.

	Průměr	SD	Minimum	Maximum
SatO2 – arteriální (%)	96,9	2,9	91,4	103,5
SatO2 – venózní (%)	66,4	7,6	49,0	77,0
AV-diference (%)	30,5	6,0	20,6	43,6
Průměr arteriol (μm)	120,9	1,3	97,6	150,7
Průměr venul (μm)	167,4	2,0	138,6	210,2

Tabulka 4. Základní popis korelovaných parametrů – údaje získané měřeními přístrojem Oxymap [66]

	Průměr	SD	Medián	Minimum	Maximum	Normální rozmezí ve zdravé populaci
M-protein (g/l)	31,86	26,03	26,07	0,00	97,9	0,00–0,01
Kappa (mg/l)	248,3	604,8	21,9	0,64	2817	3,30–19,40
Lambda (mg/l)	2056	7753	32,6	1,8	42656	5,71–26,30
Celková bílkovina (g/l)	92,9	21,9	93,0	58,0	151,5	65,0–85,0
Viskozita (mPa.s)	1,96	0,80	1,97	0,00	3,26	1,20–1,70
Jen lambda dominantní (mg/l)	554,4	855,8	124,6	22,0	2817,0	-
Jen kappa dominantní (mg/l)	3535	10027	307	15	42656	-
iFLC-uFLC (mg/l)	2341	7830	276	5	42638	-
Hb (g/l)	107,1	23,1	100,0	73,0	147,0	135–175
Albumin (g/l)	36,2	7,6	35,6	20,8	52,5	32,0–48,0
CRP (mg/l)	10,7	16,7	2,5	0,6	68,6	0,0–10,0
LDH (μkat/l)	4,80	4,63	3,11	1,67	21,9	2,00–4,10
Cr (μmol/l)	111	90	79	38	519	64–104
Ca (mmol/l)	2,36	0,26	2,37	1,80	3,10	2,18–2,60

Tabulka 5. Základní popis korelovaných parametrů – údaje získané krevními odběry [66]

2. Vyhodnocení vztahu saturace kyslíku v retinálních cévách a hladiny monoklonálních imunoglobulinů v séru:

Dle výsledků Spearmanova korelační analýzy byla prokázána signifikantní středně silná záporná korelace mezi AV diferencí a lambda (Graf 2; $r = -0,450$, $p = 0,011$), středně silná záporná korelace mezi AV diferencí a jen lambda dominantní (Graf 3; $r = -0,509$, $p = 0,031$) a mezi AV diferencí a iFLC-uFLC (Graf 4; $r = -0,475$, $p = 0,008$). Ve srovnání mezi AV diferencí a jen kappa dominantními řetězci byl trend ke středně negativní korelaci, ale výsledek byl těsně pod hladinou statistické významnosti ($r = -0,516$, $p = 0,071$), pravděpodobně kvůli nízkému počtu pacientů. Naše analýza také ukázala významnou středně pozitivní souvislost mezi jen kappa dominantními lehkými řetězci a arteriální saturací ($r = 0,582$, $p = 0,037$), což považujeme za falešně pozitivní výsledek, protože jsme nenašli žádné věrohodné vysvětlení pro zvýšení arteriální saturace při rostoucí hladině lehkých řetězců

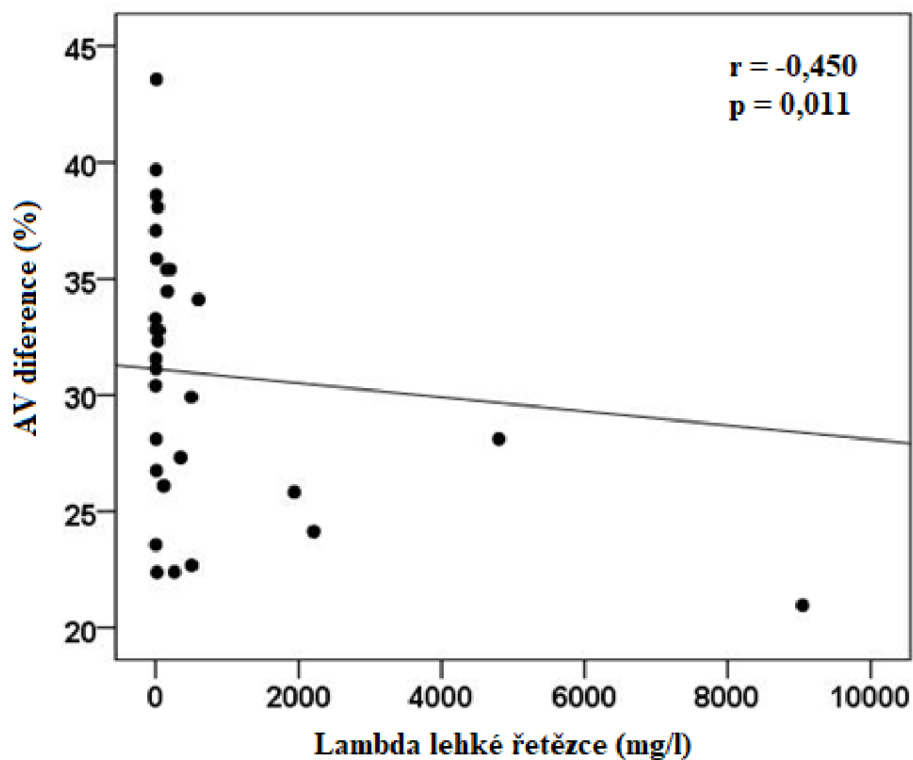
a očekávané horší mikrocirkulaci. Podobně byl negativní vztah mezi lehkými řetězci lambda a arteriální saturací (nevýznamná, ale opět na hranici významnosti, $p = 0,054$), kde se domníváme, že výsledky mohou být spíše ovlivněny jinými nesouvisejícími faktory a zejména malým počtem pacientů.

Hraniční vzájemné vztahy mezi lambda a venózní saturací ($r = 0,354$, $p = 0,050$), jen kappa lehkými řetězci s venózní saturací ($r = 0,544$, $p = 0,055$) a iFLC-uFLC s venózní saturací ($r = 0,349$, $p = 0,059$) jsou ve shodě s negativním vztahem těchto parametrů k AV diferenci (tj. čím vyšší hladina lehkého řetězce, tím horší mikrocirkulace, čímž se AV diference snižuje a venózní saturace zůstává vyšší). Domníváme se, že u většího souboru pacientů by tyto výsledky mohly dosáhnout statistické významnosti. Mezi žádným z hodnocených parametrů saturace retinálních cév a hladinou M-proteinu v séru nebyla signifikantní korelace (Graf 5). Byla zjištěna hraniční asociace mezi hladinou M-proteinu a průměrem arteriál ($p = 0,055$).

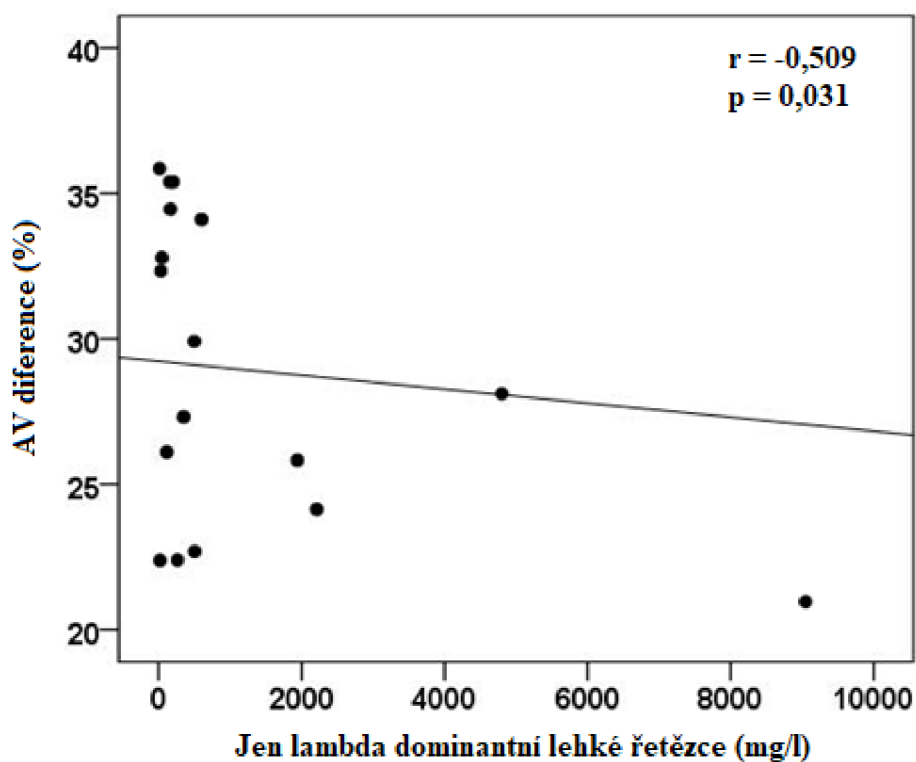
Abychom vyloučili možné zkreslení pacienty s MGNV (s premaligním onemocněním), provedli jsme analýzu také pouze pro skupinu 27 pacientů s MM. Statistická analýza odhalila, že výsledky zůstaly podobné bez jakéhokoli významného dopadu na konečné výsledky. Provedli jsme také subanalýzu kohorty bez extrémních hodnot (s velmi vysokými hladinami lehkých řetězců lambda) a konečné výsledky zůstaly nezměněny včetně významných asociací. Výsledky jsou uvedeny v Tabulce 6.

		SatO2 – arteriální	SatO2 – venózní	AV- diference	Průměr arteriál	Průměr venul
M-protein	Korelační koeficient	0,217	0,083	-0,089	0,349	-0,101
	p	0,242	0,658	0,633	0,055	0,590
Kappa	Korelační koeficient	0,007	-0,150	0,182	-0,110	0,062
	p	0,971	0,419	0,328	0,556	0,742
Lambda	Korelační koeficient	-0,050	0,354	-0,450	0,068	-0,276
	p	0,788	0,050	0,011	0,717	0,133
Jen kappa dominantní	Korelační koeficient	0,582	0,544	-0,516	-0,302	0,236
	p	0,037	0,055	0,071	0,316	0,437
Jen lambda dominantní	Korelační koeficient	-0,461	0,290	-0,509	-0,094	-0,389
	p	0,054	0,243	0,031	0,711	0,111
iFLC-uFLC	Korelační koeficient	-0,100	0,349	-0,475	-0,161	-0,264
	p	0,599	0,059	0,008	0,396	0,159

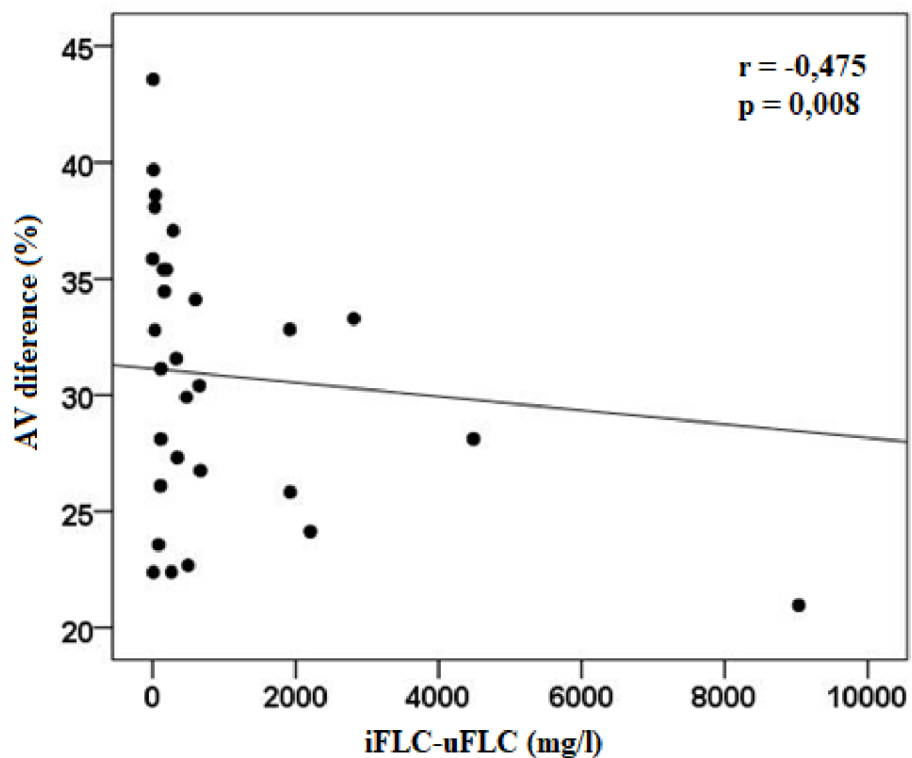
Tabulka 6. Závislost parametrů kyslíkové retinální saturace na hladinách paraproteinů [66]



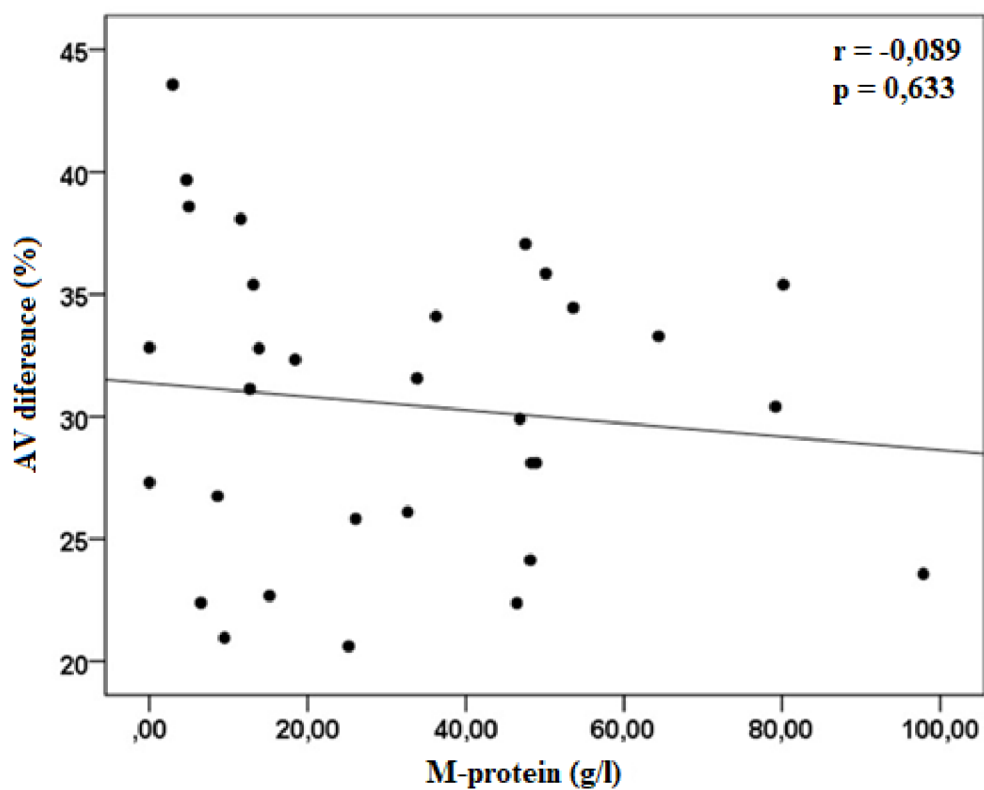
Graf 2. Graf závislosti mezi přítomností lambda řetězců a AV diferencí [66]



Graf 3. Graf závislosti mezi přítomností dominantních lambda řetězců a AV diferencí [66]



Graf 4. Graf závislosti mezi rozdílem iFLC-uFLC a AV diferencí [66]



Graf 5. Graf závislosti mezi přítomností M-proteinu a AV diferencí [66]

3. Posouzení závislosti saturace kyslíku v retinálních cévách na hladině celkové bílkoviny v krvi a hodnotě krevní viskozity:

Při hledání závislosti kyslíkové saturace sítnice na **celkové bílkovině v krvi a viskozitě** nebyla Spearmanovou korelační analýzou zjištěna žádná významná korelace (Tabulka 7). Významný statisticky signifikantní rozdíl nevznikl ani při Mann-Whitney U testu a korelaci krajních dvou skupin - probandi s celkovou bílkovinou pod 80 g/l a nad 100 g/l (Tabulka 8). Jediným rozdílem mezi těmito dvěma skupinami byla hraniční asociace mezi celkovou bílkovinou a průměrem arteriál ($p=0,065$).

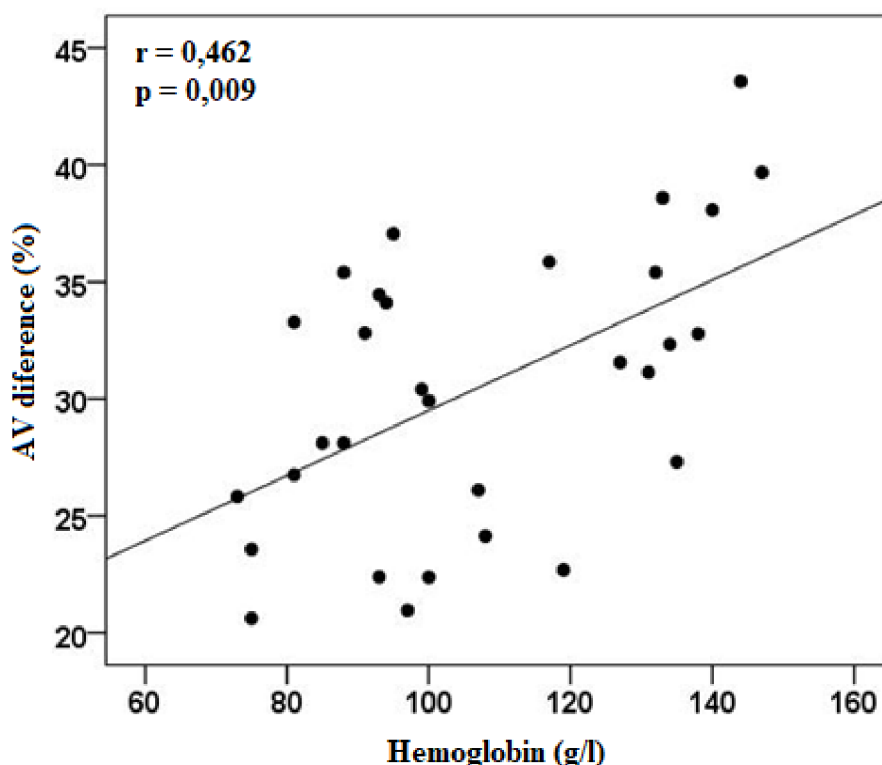
		SatO ₂ – arteriální	SatO ₂ – venózní	AV- diference	Průměr arteriál	Průměr venul
Celková bílkovina	Korelační koeficient	0,091	-0,137	0,129	0,213	-0,014
	p	0,626	0,463	0,489	0,250	0,942
	N	31	31	31	31	31
Viskozita	Korelační koeficient	-0,058	-0,006	-0,016	0,297	-0,016
	p	0,803	0,978	0,947	0,190	0,944
	N	31	31	31	31	31

Tabulka 7. Závislost kyslíkové saturace sítnice na celkové bílkovině a viskozitě.

		Celková bílkovina		Mann-Whitney U test (p)
		pod normou	nad normou	
SatO2 – arteriální (%)	Průměr	96,74	97,09	0,644
	SD	3,64	2,18	
	Medián	97,60	96,24	
	Minimum	92,37	93,78	
	Maximum	103,50	100,93	
SatO2 – venózní (%)	Průměr	66,36	66,00	0,510
	SD	10,22	5,06	
	Medián	68,98	65,13	
	Minimum	49,02	57,83	
	Maximum	76,99	74,78	
AV-diference (%)	Průměr	30,38	31,09	0,598
	SD	8,20	4,48	
	Medián	29,22	31,61	
	Minimum	20,61	23,57	
	Maximum	43,57	37,06	
Průměr arteriol (μm)	Průměr	118,85	124,62	0,065
	SD	1,34	1,36	
	Medián	117,09	123,50	
	Minimum	102,30	97,74	
	Maximum	150,47	140,61	
Průměr venul (μm)	Průměr	167,77	168,98	0,947
	SD	1,68	2,03	
	Medián	168,52	167,4	
	Minimum	140,43	138,48	
	Maximum	198,83	196,04	

Tabulka 8. Srovnání dvou skupin s celkovou bílkovinou pod normou (pod 80 g/l) a nad normou (nad 100 g/l)

4. Zhodnocení korelace saturace kyslíku v retinálních cévách s jinými vybranými parametry: Statisticky signifikantní korelace mezi saturací sítnice kyslíkem a hladinou albuminu, LDH, CRP, Ca či Cr nebyla prokázána (tyto parametry neměly normální distribuci, proto se použila neparametrická Spearmanova korelační analýza). Stejný typ analýzy byl vzhledem k nenormální distribuci hodnot použit i při hledání závislosti kyslíkové saturace **na hladině hemoglobinu** u pacientů s monoklonálními gamapatiemi, kdy byla prokázána středně silná pozitivní korelace mezi parametry AV difference a hladinou Hb (Graf 6; $r = 0,462$, $p=0,009$).



Graf 6. Graf závislosti mezi hladinou Hb a AV diferencí [66]

5. Hodnocení přítomnosti „HVS related“ retinopatie u pacientů s MG

Retinopatie bez postižení vidění (pouze několik krvácení na sítnici) byla nalezena v 7 případech (očích), plně rozvinutá retinopatie vznikající v souvislosti s hyperviskózním syndromem nebyla rozvinutá u žádného z pacientů. Žádná retinopatie nebyla způsobena jinými systémovými onemocněními (viz vylučovací kritéria výše). Provedená analýza mezi pacienty s HVS retinopatií a bez ní neprokázala v žádném ze sledovaných parametrů významný rozdíl (Tabulka 9; pomocí Mann–Whitney U-testu). Významný rozdíl byl prokázán pouze při porovnání věku obou skupin, kdy pacienti s retinopatií byli významně starší ($p = 0,031$).

A to i přesto, že soubor pacientů byl věkově zcela homogenní, průměrný věk byl $65,9 \pm 8,9$ let. Tendence k vyšší AV diferenci ve skupině retinopatie ($p = 0,077$), způsobená nižší žilní saturací ($p = 0,109$), nebyla statisticky významná.

		HVS retinopathy		Mann–Whitney U-test (p)
		NE	ANO	
SatO ₂ - arteriální (%)	Mean	97.5	96.7	0.407
	SD	2.3	4.3	
	Median	98.1	95.6	
	Minimum	92.4	91.4	
	Maximum	100.9	103.5	
SatO ₂ – venózní (%)	Mean	69.1	64.1	0.109
	SD	6.4	7.1	
	Median	70.7	61.0	
	Minimum	53.8	57.3	
	Maximum	77.0	76.8	
AV diference (%)	Mean	28.4	32.6	0.077
	SD	5.9	3.4	
	Median	27.7	32.8	
	Minimum	20.6	26.7	
	Maximum	39.7	37.1	
Průměr arteriol (μm)	Mean	120,9	119,9	0.825
	SD	1.3	1.4	
	Median	119,9	121,8	
	Minimum	97,7	102,3	
	Maximum	150,7	137,6	
Průměr venul (μm)	Mean	165,5	167,4	0.619
	SD	2.1	1.1	
	Median	162,8	166,5	
	Minimum	138,6	155,3	
	Maximum	199,0	183,2	

Tabulka 9. Srovnání skupin probandů s a bez přítomnosti HVS retinopatie [66]

4.6. Diskuze

Naše studie odhalila několik zajímavých poznatků, které by mohly přispět k pochopení patogeneze změn sítnice, ke kterým dochází u pacientů s monoklonálními gamapatiemi. Za nejcennější z výsledků považujeme důkaz negativní korelace mezi hladinou lehkého řetězce a AV diference. Toto zjištění naznačuje, že vysoká hladina dominantního lehkého řetězce může vést ke změnám v mikrocirkulaci a následně k nižší absorpci kyslíku tkáněmi, a tedy i nižší AV diferenci. Korelace byla významná zejména pro lehké řetězce lambda a také pro přidružený výpočet dominantních lehkých řetězců (tj. iFLC-uFLC). Výsledky jsou podobné pro kappa lehké řetězce, u nichž je jen korelace hraničně nevýznamná. Skutečnost, že korelace pro kappa lehké řetězce nebyla významná, může být způsobena nízkým počtem pacientů nebo vlivem dalších parametrů, zejména krevního hemoglobinu. Přidružený výpočet dominantního lehkého řetězce však zjištěnou vzájemnou souvislost potvrzuje. Obsah bílkovin v plazmě určuje její viskozitu, a proto je hlavním určujícím faktorem viskozity krve. [67] Zvýšené koncentrace monoklonálních imunoglobulinů u dyskrasií plazmatických buněk (např. mnohočetný myelom) mohou dosáhnout velmi vysokých hladin, což vede k vážné hyperviskozitě a intenzivní agregaci červených krvinek [68; 69]. Zvýšená viskozita přináší nižší průtok krve a následně kompenzaci zvýšeným krevním tlakem. Pokud je však viskozita příliš vysoká nebo kompenzační mechanismus zvýšením krevního tlaku nefunguje, dochází ke změně mechanismů a ke stagnaci krve v mikrocirkulaci s hypoperfúzí a tkáňovou ischemií. [27]

Na rozdíl od těchto tvrzení jsme nezískali důkazy o očekávaných korelacích saturace kyslíkem s hladinou celkového proteinu, viskozity nebo M-proteinu. To může být způsobeno nízkým počtem pacientů v kohortě a také vlivem dalších proměnných, jako je anémie. Jsme si vědomi heterogenity populace pacientů s různými hladinami hemoglobinu v krvi. Stejně tak zahrnutí pacientů s MM i MGNV (dle kritérií pro zařazení) mohlo způsobit možné zkreslení. Jedno z možných vysvětlení by však mohlo být v povaze molekul imunoglobulinu – celá intaktní molekula monoklonálního imunoglobulinu nebo vysoké hladiny celkového proteinu vedou ke zvýšené viskozitě, kterou lze naopak korigovat adaptivními mechanismy. To však nemusí být rozhodující pro mikrocirkulaci, kde mohou mít dominantní účinek zvýšené sérové hladiny lehkých řetězců. K řešení všech těchto nejasností je zapotřebí větších kohort s dalším zkoumáním vlivu jednotlivých typů monoklonálních imunoglobulinů nebo volných lehkých řetězců na konečné výsledky.

Zajímavé jsou i některé další významné nebo hraniční hodnoty: hraniční asociace mezi celkovou hladinou bílkovin a průměrem arteriál a hraniční asociace mezi hladinou M-proteinu a průměrem arteriál. Předpokládáme, že příčinou mohou být arteriální regulační mechanismy vedoucí

k ovlivnění průměru arterií vlivem vyššího perfúzního krevního tlaku při kompenzaci poklesu průtoku krve způsobeného zvýšenou viskozitou vzniklou při zvýšeném množství bílkoviny.

Významná porucha mikrocirkulace s retinopatií byla pozorována pouze v sedmi případech. Vyšší výskyt retinopatie byl u starších pacientů. Stejný jev byl popsán také u diabetické a hypertenzní retinopatie. [70; 71] Toto, pokud je nám známo, zatím nebylo popsáno v souvislosti s HVS retinopatií a mohlo by to být zajímavým bodem pro další zkoumání – stejně jako trend k vyšší AV diferencii ve skupině retinopatie způsobené nižší venózní saturací.

Naše studie také odhalila korelaci mezi AV diferencii a hladinou Hb v krvi, což je v souladu s dříve publikovanou studií o regulaci retinálního kyslíkového metabolismu u stupňované hyperémie. [72] To nabízí široké pole dalšího zkoumání, protože anémie bývá součástí onemocnění u velkého počtu pacientů. V našem souboru byla důvodem infiltrace krevní dřeně plazmatickými buňkami u pacientů s MM, která mohla způsobit různě hlubokou anémii. Přítomnost anémie mohla ovlivnit výsledky naší studie. Pacienti s normálními nebo vyššími hladinami hemoglobinu měli tendenci mít větší AV rozdíl než pacienti s nízkou hladinou Hb. K vyloučení role anémie by byla nutná multivariabilní analýza, ve které bychom rozdělili soubor do několika podskupin dle hodnoty hladiny hemoglobinu a tyto skupiny hodnotit zvlášť. Touto analýzou bychom prokázali ovlivnění jednotlivými hladinami hemoglobinu. Nízký počet pacientů však neumožnil rozdělit pacienty do různých kategorií s odlišnými hladinami Hb, a proto není v současné době možné získat spolehlivé výsledky této analýzy. Nicméně korelace anémie s AV diferencii spolu s výsledky korelace FLC předpokládá, že očekávaná ischemie v mikrocirkulaci ovlivňuje saturaci sítnice kyslíkem více než monoklonální imunoglobulin, celkový protein nebo viskozita séra samostatně. Jsou zapotřebí další studie s větší kohortou subjektů k ověření našich výsledků a případně i k hlubšímu prozkoumání vztahu mezi sérovými monoklonálními imunoglobuliny a saturací sítnice kyslíkem.

Bylo by také zajímavé provést analýzu porovnávající parametry před a po léčbě s ohledem na skutečnost, že terapie přináší změny v biochemickém vyšetření krve, zejména snížení hladiny M-proteinu v séru, zlepšení cytopenie spolu s hladinami sérového kreatininu nebo normalizaci kalcémie, sérového proteinu a albuminu. To potvrdila také Willerslev se svými kolegy [12] ve studii na sedmi pacientech s myeloproliferativními novotvarami – chronickou myeloidní leukémií, polycytemií vera, esenciální trombocytózou [73] – měřených před a po cytoredukční léčbě. Willerslev v této studii potvrdila zvyšující se arteriální saturaci měřenou retinální oxymetrií (Oxymap Retinal Oximeter P3; Oxymap ehf.) při sledování, kdy bylo dosaženo kompletní hematologické remise [12]. Primárním účelem této studie bylo také vyhodnotit retinální cirkulaci pomocí tzv. „motion-contrast“ zobrazování

(pomocí Retinal Function Imager 3005; Optical imaging Ltd [74; 72]), které prokázalo zvýšení rychlosti retinální venózní krve i po cytoredukční léčbě. Hlavní rozdíl mezi naší studií a zmíněnými referencemi je v typu a hladině krevních složek, které se podílejí na patogenezi základních stavů. Naše studie ukázala, že saturaci sítnice kyslíkem významně ovlivňují nejmenší imunoglobulinové složky (lambda a kappa FLC M-proteinů) a to i navzdory vlivu anémie v naší studii. V referenční studii Willerslev to byl vliv zvyšující se hladiny jednotlivých krevních elementů, tedy zvýšených hladin krevních buněk u myeloproliferativních poruch. Také se domníváme, že samostatné hodnocení pacientů s Waldenströmovou makroglobulinémií a AL amyloidózou by mohlo pomoci objasnit účinky různých monoklonálních složek na indikátory saturace sítnice kyslíkem. Doposud pouze Menke a spol. [38] hodnotili účinek léčby Waldenströmovou makroglobulinémií plazmaferézou, který byl potvrzen reverzní retinopatií související s hyperviskozitou (hodnoceno biomikroskopií štěrbinové lampy a nepřímou oftalmoskopií se sklerální depresí) a zvýšením rychlosti žilní krve v sítnici doprovázené zmenšením žilního průměru (hodnoceno Dopplerovským retinální krevní průtok – CLBF 100; Canon, Inc.). [38; 75]

Vzhledem k výše uvedeným skutečnostem by bylo dobré výhledově soubor rozšířit, abychom se vyhnuli omezením charakteru „velký počet statistických analýz versus malý počet účastníků“, který bychom označili za hlavní omezení. Zároveň však toto omezení sdílí všechny pilotní studie zahrnující menší počty probandů. Bodem pro další zkoumání by také bylo i zjištění, zda bychom našli rozdíl mezi pacienty s mnohočetným myelomem a monoklonální gamapatií nejasného významu s odpovídajícím množstvím celkové bílkoviny v krvi. Velmi zajímavá by byla srovnávací analýza vstupně před zahájením léčby a po ní, kdy jsou obvykle zlepšeny krevní ukazatele. Předpokládáme také, že soubor jedinců s m. Waldenström či AL amyloidózou by mohl lépe ozřejmit vlivy monoklonálních komponent na výsledné ukazatele saturace očního pozadí.

4.7. Závěr

Naše pilotní prospektivní průřezová studie odhalila korelaci mezi saturací sítnice kyslíkem a některými vybranými parametry v krvi pacientů s monoklonálními gamapatiemi. Za „také home message“ považujeme dva důležité body. Prvním je, že přítomnost monoklonálního imunoglobulinu (zejména volných lehkých řetězců) ovlivňuje výsledky oxymetrie, což platí zejména pro vysoké hladiny lehkých řetězců lambda. Vyšší hladiny monoklonálního imunoglobulinu vedou ke snížení absorpce kyslíku v arteriolách sítnice, což vede k nižší AV diferenci. Tato informace může být užitečná při identifikaci raného stádia postižení sítnice. Druhým bodem je, že anémie (přítomná u většiny pacientů s maligními gamapatiemi) významně ovlivňuje konečné výsledky. Anémie vedla k nižší AV diferenci, se zvyšujícími se hladinami hemoglobinu se AV diference stala patrnější.

Retinální oxymetrie je neinvazivní metoda, kterou lze použít k hodnocení změn saturace sítnicových cév. Tyto změny odpovídají obrazu stavu celé krevní mikrocirkulace, do budoucna tak lze předpokládat možný podíl retinální oxymetrie v predikci celkového orgánového postižení. V naší sledované skupině pacientů se změněnou krevní reologikou konkrétně poté lze předpokládat podíl na včasném odhalení ischemických změn či hrozícího hyperviskózního syndromu. Předpokládáme, že naše výsledky přispějí k lepšímu pochopení faktorů ovlivňujících saturaci hemoglobinu kyslíkem v retinálních cévách a umožní častější využívání retinální oxymetrie jako neinvazivní přístrojové techniky, případně i přispěje k jejímu zavedení do běžné praxe.

Vzhledem k malé kohortě pacientů jsme nebyli schopni vypočítat kombinovaný index nebo poskytnout přesnější vysvětlení, ale naše hodnocení poskytuje jasné pozadí pro možné budoucí analýzy v této oblasti.

Výsledky naší práce byly prezentovány během roku 2021 na XXIX. výročním sjezdu České oftalmologické společnosti JEP, na Českém hematologickém a transfuziologickém sjezdu a na mezinárodní online konferenci Euretina. V nedávné době také byly výsledky práce publikovány v časopise Acta Ophthalmologica [66].

5. ZKRATKY

AL – amyloid light chain

AV – arteriovenózní

Ca – calcium, vápník

Cr – creatinin, kreatinin

CRP – C-reaktivní protein

ETDRS – Early treatment diabetic retinopathy study

FLC – Free light chain, volné lehké řetězce

Hb – hemoglobin

HOK – Hemato-onkologická klinika

HVS – hyperviscosity syndrome

FNOL – Fakulní nemocnice Olomouc

iFLC – involved FLC, dominantní volný lehký řetězec

IMWG – International Myeloma Working Group

LF UPOL – Lékařská fakulta Univerzity Palackého v Olomouci

LDH – laktátdehydrogenáza

M-protein – myelomový protein

MG – monoklonální gamapatie

MGUS, MGNV – monoclonal gammopathy of undetermined significance, monoklonální gamapatie nejasného významu

MM – mnohočetný myelom

MW – Waldenströмова makroglobulinémie

N – počet pacientů

Nm – nanometr

OKB – Oddělení klinické biochemie

p – p-hodnota, p-value, dosažená hladina významnosti

r – korelační koeficient

RNFL – retinal nerve fibre layer

RS – roztroušená skleróza

SD – standart deviation, směrodatná odchylka

SatO₂ – kyslíková saturace

uFLC – uninvolved FLC, nedominantní volný lehký řetězec

6. SEZNAM OBRÁZKŮ

Obrázek 1. Retinální oxymetr Oxymap T1 umístěný na funduskameře Topcon (str. 11)

Obrázek 2. Fotografie očního pozadí při vlnové délce 600 nm (str. 12)

Obrázek 3. Fotografie očního pozadí při vlnové délce 570 nm (str. 12)

Obrázek 4. Kyslíková saturace sítnicových cév (str. 14)

Obrázek 5. Rozvinutý hyperviskózní syndrom (str. 16)

Obrázek 6. M-protein (str. 17)

Obrázek 7. Mnemotechnická pomůcka CRAB pro hlavní příznaky mnohočetného myelomu (str. 18)

Obrázek 8. Periorbitální ekchymóza neboli mývalí oči u pacienta s AL amyloidózou (str. 19)

Obrázek 9. Geografický vzor opacit na rohovce s transparentní zónou při limbu (str. 20)

Obrázek 10. Foto fundu, snímek očního pozadí s hemoragiemi na sítnici při vlnové délce 570nm zachycený přístrojem Oxymap, kyslíková saturace sítnicových cév zobrazená barevnou škálou (str. 24)

Obrázek 11. Snímky očního pozadí muže (74 let) s diagnostikovaným mnohočetným myelomem (str. 25)

Obrázek 12. Snímky očního pozadí ženy (60 let) s diagnostikovaným mnohočetným myelomem (str. 25)

Obrázek 13. Standardizovaná technika analýzy pomocí Oxymap Analyser software (str. 26)

7. SEZNAM TABULEK

Tabulka 1. Zastoupení pohlaví v našem souboru (str. 22)

Tabulka 2. Věková distribuce (str. 22)

Tabulka 3. Zastoupení jednotlivých diagnóz (str. 22)

Tabulka 4. Základní popis korelovaných parametrů – získáno měřením přístrojem Oxymap (str. 28)

Tabulka 5. Základní popis korelovaných parametrů – získáno krevními odběry (str. 29)

Tabulka 6. Závislost parametrů kyslíkové retinální saturace na hladinách paraproteinů (str. 31)

Tabulka 7. Závislost kyslíkové saturace sítnice na celkové bílkovině a viskozitě (str. 34)

Tabulka 8. Srovnání dvou skupin s celkovou bílkovinou pod normou a nad normou (str. 35)

Tabulka 9. Srovnání skupin probandů s a bez přítomnosti HVS retinopatie (str. 37)

8. SEZNAM GRAFŮ

Graf 1. Světelná absorbance různých forem hemoglobinu (str. 13)

Graf 2. Graf závislosti mezi přítomností lambda řetězců a AV diferencí (str. 32)

Graf 3. Graf závislosti mezi přítomností dominantních lambda řetězců a AV diferencí (str. 32)

Graf 4. Graf závislosti mezi rozdílem iFLC-uFLC a AV diferencí (str. 33)

Graf 5. Graf závislosti mezi přítomností M-proteinu a AV diferencí (str. 33)

Graf 6. Graf závislosti mezi hladinou Hb a AV diferencí (str. 36)

9. SEZNAM POUŽITÉ LITERATURY

- [1] HARDARSON, Sveinn, Alon HARRIS, Robert KARLSSON et al. Automatic Retinal Oximetry. *Investigative Ophthalmology & Visual Science* [online]. 2006, **47**(11), 5011-5016 [cit. 2021-10-25]. ISSN 1552-5783. Dostupné z: doi:10.1167/iovs.06-0039
- [2] YIP, WanFen, Rosalynn SIANTAR, Shamira PERERA, Nia MILASTUTI, Kee HO, Bernard TAN, Tien WONG a Carol CHEUNG. Reliability and Determinants of Retinal Vessel Oximetry Measurements in Healthy Eyes. *Investigative Ophthalmology & Visual Science* [online]. 2014, **55**(11) [cit. 2022-03-31]. ISSN 1552-5783. Dostupné z: doi:10.1167/iovs.13-13854
- [3] STEFÁNSSON, Einar, Olof OLAFSDOTTIR, Thorunn ELIASDOTTIR et al. Retinal oximetry: Metabolic imaging for diseases of the retina and brain. *Progress in Retinal and Eye Research* [online]. 2019, **70**, 1-22 [cit. 2021-10-25]. ISSN 13509462. Dostupné z: doi:10.1016/j.preteyeres.2019.04.001
- [4] ŠÍŇ, Martin. *Automatická retinální oxymetrie po operaci pars plana vitrektomie*. Hradec Králové, 2018. Habilitační práce. Univerzita Karlova, Lékařská fakulta v Hradci Králové. Vedoucí práce Naďa Jirásková.
- [5] HARDARSON, Sveinn a Einar STEFÁNSSON. Retinal oxygen saturation is altered in diabetic retinopathy. *British Journal of Ophthalmology* [online]. 2012, **96**(4), 560-563 [cit. 2021-07-28]. ISSN 0007-1161. Dostupné z: doi:10.1136/bjophthalmol-2011-300640
- [6] HARDARSON, Sveinn a Einar STEFÁNSSON. Oxygen saturation in branch retinal vein occlusion. *Acta Ophthalmologica* [online]. 2012, **90**(5), 466-470 [cit. 2021-07-28]. ISSN 1755375X. Dostupné z: doi:10.1111/j.1755-3768.2011.02109.x
- [7] OLAFSDOTTIR, Olof, Sveinn HARDARSON, Maria GOTTFREDSOTTIR, Alon HARRIS a Einar STEFÁNSSON. Retinal Oximetry in Primary Open-Angle Glaucoma. *Investigative Ophthalmology & Visual Science* [online]. 2011, **52**(9) [cit. 2022-10-03]. ISSN 1552-5783. Dostupné z: doi:10.1167/iovs.10-6985
- [8] EYSTEINSSON, Thor, Sveinn HARDARSON, David BRAGASON a Einar STEFÁNSSON. Retinal vessel oxygen saturation and vessel diameter in retinitis pigmentosa. *Acta Ophthalmologica* [online]. 2014, **92**(5), 449-453 [cit. 2022-10-03]. ISSN 1755375X. Dostupné z: doi:10.1111/aos.12359
- [9] SVRČINOVÁ, Tereza, Jan MAREŠ, Oldřich CHRAPEK, Irena ŠÍNOVÁ, Martina RYBARIKOVÁ, Pavel OTRUBA, Petr KAŇOVSKÝ a Martin ŠÍŇ. Changes in oxygen saturation and the retinal nerve fibre layer in patients with optic neuritis - a pilot study. *Acta Ophthalmologica* [online]. 2018, **96**(3), 309-314 [cit. 2021-08-13]. ISSN 1755375X. Dostupné z: doi:10.1111/aos.13571
- [10] ZHANG, Wenbo, Liangliang LI, Da ZOU et al. Retinal vessel oxygen saturation in patients with unilateral internal carotid artery stenosis: a pilot study. *Acta Ophthalmologica* [online]. 2021, **99**(1) [cit. 2021-09-07]. ISSN 1755-375X. Dostupné z: doi:10.1111/aos.14503

- [11] EINARSDOTTIR, Anna, Sveinn HARDARSON, Jona KRISTJANSDOTTIR, David BRAGASON, Jon SNAEDAL a Einar STEFÁNSSON. Retinal Oximetry Imaging in Alzheimer's Disease. *Journal of Alzheimer's Disease* [online]. 2015, **49**(1), 79-83 [cit. 2021-09-07]. ISSN 13872877. Dostupné z: doi:10.3233/JAD-150457
- [12] WILLERSLEV, Anne, Mathias HANSEN, Oliver KLEFTER, Ole BJERRUM, Hans HASSELBALCH, Stine CLEMMENSEN, Michael LARSEN a Inger MUNCH. Non-invasive imaging of retinal blood flow in myeloproliferative neoplasms. *Acta Ophthalmologica* [online]. 2017, **95**(2), 146-152 [cit. 2021-07-23]. ISSN 1755375X. Dostupné z: doi:10.1111/aos.13249
- [13] ŠČUDLA, Vlastimil, Jiří MINAŘÍK, Tomáš PIKA a Jaroslav BAČOVSKÝ. Differential diagnosis of monoclonal gammopathies from the point of clinical practice. Malignant monoclonal gammopathies. *Interní medicína pro praxi* [online]. 2017, **19**(5), 274-278 [cit. 2021-08-29]. ISSN 12127299. Dostupné z: doi:10.36290/int.2017.060
- [14] WILLIAMSON, Tom, Jas GREWAL, Bhaskar GUPTA, Bataung MOKETE, Morton LIM a Christopher FRY. Measurement of PO₂ during vitrectomy for central retinal vein occlusion, a pilot study. *Graefe's Archive for Clinical and Experimental Ophthalmology* [online]. 2009, **247**(8), 1019-1023 [cit. 2021-07-23]. ISSN 0721-832X. Dostupné z: doi:10.1007/s00417-009-1072-z
- [15] BARBAZETTO, Irene, Jianhong LIANG, Stanley CHANG, Lei ZHENG, Abraham SPECTOR a James DILLON. Oxygen tension in the rabbit lens and vitreous before and after vitrectomy. *Experimental Eye Research* [online]. 2004, **78**(5), 917-924 [cit. 2021-07-23]. ISSN 00144835. Dostupné z: doi:10.1016/j.exer.2004.01.003
- [16] ALDER, Valerie a Stephen CRINGLE. Vitreal and retinal oxygenation. *Graefe's Archive for Clinical and Experimental Ophthalmology* [online]. 1990, **228**(2), 151-157 [cit. 2021-07-28]. ISSN 0721-832X. Dostupné z: doi:10.1007/BF00935725
- [17] STEFÁNSSON, Einar, Daniella PEDERSEN, Peter JENSEN, Morten LA COUR, Jens KIILGAARD, Kurt BANG a Thor EYSTEINSSON. Optic nerve oxygenation. *Progress in Retinal and Eye Research* [online]. 2005, **24**(3), 307-332 [cit. 2021-07-28]. ISSN 13509462. Dostupné z: doi:10.1016/j.preteyeres.2004.09.001
- [18] SEVERINGHAUS, John W. Monitoring oxygenation. *Journal of Clinical Monitoring and Computing* [online]. 2011, **25**(3), 155-161 [cit. 2021-07-28]. ISSN 1387-1307. Dostupné z: doi:10.1007/s10877-011-9284-2
- [19] HICKAM, JOHN a REGINA FRAYSER. Studies of the Retinal Circulation in Man. *Circulation* [online]. 1966, **33**(2), 302-316 [cit. 2021-07-28]. ISSN 0009-7322. Dostupné z: doi:10.1161/01.CIR.33.2.302
- [20] BEACH, J., K. SCHWENZER, S. SRINIVAS, D. KIM a J. TIEDEMAN. Oximetry of retinal vessels by dual-wavelength imaging: calibration and influence of pigmentation. *Journal of Applied Physiology* [online]. 1999, **86**(2), 748-758 [cit. 2021-07-28]. ISSN 8750-7587. Dostupné z: doi:10.1152/jappl.1999.86.2.748

- [21] TIEDEMAN, James, Susan KIRK, Sankar SRINIVAS a James BEACH. Retinal oxygen consumption during hyperglycemia in patients with diabetes without retinopathy. *Ophthalmology* [online]. 1998, **105**(1), 31-36 [cit. 2021-07-28]. ISSN 01616420. Dostupné z: doi:10.1016/S0161-6420(98)71029-1
- [22] HARDARSON, Sveinn a Einar STEFÁNSSON. Oxygen Saturation in Central Retinal Vein Occlusion. *American Journal of Ophthalmology* [online]. 2010, **150**(6), 871-875 [cit. 2021-07-28]. ISSN 00029394. Dostupné z: doi:10.1016/j.ajo.2010.06.020
- [23] HÜBNEROVÁ, Petra, Petr MLČÁK, Irena ŠÍNOVÁ, Marta KARHANOVÁ a Martin ŠÍN. Current Use of Automatic Retinal Oximetry – a Review. *Czech and Slovak Ophthalmology* [online]. 2020, **76**(1), 3-11 [cit. 2021-07-23]. ISSN 18054447. Dostupné z: doi:10.31348/2020/1
- [24] SCHWEITZER, Dietrich, Jean-Marie PAREL, Qiushi REN et al. *Calibration-free measurement of the oxygen saturation in human retinal vessels* [online]. In: . s. 210- [cit. 2021-08-13]. Dostupné z: doi:10.1117/12.209850
- [25] ŠÍNOVÁ, Irena, Jiří ŘEHÁK, Jana NEKOLOVÁ et al. Correlation Between Ischemic Index of Retinal Vein Occlusion and Oxygen Saturation in Retinal Vessels. *American Journal of Ophthalmology* [online]. 2018, **188**, 74-80 [cit. 2022-10-03]. ISSN 00029394. Dostupné z: doi:10.1016/j.ajo.2018.01.015
- [26] MLČÁK, Petr, Rudolf CHLUP, Pavla KUDLOVÁ et al. Retinal oxygen saturation is associated with HbA1c but not with short-term diabetes control, internal environment, smoking and mild retinopathy - ROXINEGLYD study. *Acta Ophthalmologica* [online]. 2022, **100**(1) [cit. 2022-10-03]. ISSN 1755-375X. Dostupné z: doi:10.1111/aos.14853
- [27] PIKA, Tomáš, Zdenka KOSATÍKOVÁ, Jarmila JURÁŇOVÁ a Petr MLČÁK. Non-corporcular hyperviscosity syndrome in clinical practice. *Interní medicína pro praxi*. 2014, **16**(4), 156-158. ISSN 1212-7299. Dostupné také z: <http://www.internimedicina.cz/>
- [28] MENKE, Marcel, Gilbert FEKE, J. MCMEEL a Steven TREON. Ophthalmologic Techniques to Assess the Severity of Hyperviscosity Syndrome and the Effect of Plasmapheresis in Patients with Waldenström's Macroglobulinemia. *Clinical Lymphoma and Myeloma* [online]. 2009, **9**(1), 100-103 [cit. 2021-08-13]. ISSN 15579190. Dostupné z: doi:10.3816/CLM.2009.n.027
- [29] GERTZ, Morie A. Acute hyperviscosity: syndromes and management. *Blood* [online]. 2018, **132**(13), 1379-1385 [cit. 2021-08-13]. ISSN 0006-4971. Dostupné z: doi:10.1182/blood-2018-06-846816
- [30] STĚPANOV, Alexandr a Jan STUDNIČKA. *Oční projevy systémových onemocnění*. 1. vydání. Praha: Grada Publishing, 2021. ISBN 978-80-271-1683-6.
- [31] ŠČUDLA, Vlastimil, Jiří MINAŘÍK, Tomáš PIKA a Jaroslav BAČOVSKÝ. Differential diagnosis of monoclonal gammopathies from the point of clinical practicell. Monoclonal gammopathy of undetermined significance and other monoclonal gammopathies of the "non-malignant" origin. *Interní medicína pro praxi* [online]. 2018, **20**(1), 44-48 [cit. 2021-07-23]. ISSN 12127299. Dostupné z: doi:10.36290/int.2018.051

- [32] KYLE, R, B DURIE, S RAJKUMAR et al. Monoclonal gammopathy of undetermined significance (MGUS) and smoldering (asymptomatic) multiple myeloma: IMWG consensus perspectives risk factors for progression and guidelines for monitoring and management. *Leukemia* [online]. 2010, **24**(6), 1121-1127 [cit. 2021-07-26]. ISSN 0887-6924. Dostupné z: doi:10.1038/leu.2010.60
- [33] RAJKUMAR, S, Meletios DIMOPOULOS, Antonio PALUMBO et al. International Myeloma Working Group updated criteria for the diagnosis of multiple myeloma. *The Lancet Oncology* [online]. 2014, **15**(12), 538-548 [cit. 2021-12-07]. ISSN 14702045. Dostupné z: doi:10.1016/S1470-2045(14)70442-5
- [34] LANDGREN, Ola, Robert KYLE, Ruth PFEIFFER et al. Monoclonal gammopathy of undetermined significance (MGUS) consistently precedes multiple myeloma: a prospective study. *Blood* [online]. 2009, **113**(22), 5412-5417 [cit. 2021-12-07]. ISSN 0006-4971. Dostupné z: doi:10.1182/blood-2008-12-194241
- [35] WEISS, Brendan, Jude ABADIE, Pramvir VERMA, Robin HOWARD a W. KUEHL. A monoclonal gammopathy precedes multiple myeloma in most patients. *Blood* [online]. 2009, **113**(22), 5418-5422 [cit. 2021-12-07]. ISSN 0006-4971. Dostupné z: doi:10.1182/blood-2008-12-195008
- [36] RICCARDI, Alberto, Paolo GOBBI, Giovanni UCCI, Daniele BERTOLONI, Renata LUONI, Leonardo RUTIGLIANO a Edoardo ASCARI. Changing clinical presentation of multiple myeloma. *European Journal of Cancer and Clinical Oncology* [online]. 1991, **27**(11), 1401-1405 [cit. 2021-07-26]. ISSN 02775379. Dostupné z: doi:10.1016/0277-5379(91)90020-E
- [37] KYLE, Robert, Morie GERTZ, Thomas WITZIG et al. Review of 1027 Patients With Newly Diagnosed Multiple Myeloma. *Mayo Clinic Proceedings* [online]. 2003, **78**(1), 21-33 [cit. 2021-07-27]. ISSN 00256196. Dostupné z: doi:10.4065/78.1.21
- [38] MENKE, Marcel, Gilbert FEKE, J. MCMEEL a Steven TREON. Effect of Plasmapheresis on Hyperviscosity-Related Retinopathy and Retinal Hemodynamics in Patients with Waldenström's Macroglobulinemia. *Investigative Ophthalmology & Visual Science* [online]. 2008, **49**(3), 1157-1160 [cit. 2021-10-26]. ISSN 1552-5783. Dostupné z: doi:10.1167/iovs.07-1254
- [39] SIEGEL, Rebecca, Kimberly MILLER, Hannah FUCHS a Ahmedin JEMAL. Cancer Statistics, 2021. *CA Cancer J Clin* [online]. 2021, **71**(1), 7-33 [cit. 2021-12-07]. ISSN 0007-9235. Dostupné z: doi:10.3322/caac.21654
- [40] ČEŠKA, Richard, Tomáš ŠTULC a Vladimír TESAŘ, ed., Milan LUKÁŠ. *Interna. 2.*, aktualizované vydání [brožované ve 3 svazcích]. V Praze: Stanislav Juhaňák - Triton, 2015. ISBN 978-80-7387-895-5.
- [41] OMOTI, A E a C E OMOTI. Review Article: Ophthalmic manifestations of multiple myeloma. *West African Journal of Medicine* [online]. 2008, **26**(4), 265-268 [cit. 2022-11-26]. ISSN 0189-160X. Dostupné z: doi:10.4314/wajm.v26i4.28324

- [42] KNAPP, Alan J., Samuel GARTNER a Paul HENKIND. Multiple myeloma and its ocular manifestations. *Survey of Ophthalmology* [online]. 1987, **31**(5), 343-351 [cit. 2022-12-01]. ISSN 00396257. Dostupné z: doi:10.1016/0039-6257(87)90119-6
- [43] KHOURI, George G., Robert P. MURPHY, Francis P. KUHAJDA a W. Richard GREEN. Clinicopathologic features in two cases of multiple myeloma. *Retina* [online]. 1986, **6**(3), 169-175 [cit. 2022-12-15]. ISSN 0275-004X. Dostupné z: doi:10.1097/00006982-198600630-00007
- [44] BORGMAN, Christopher J. Concomitant multiple myeloma spectrum diagnosis in a central retinal vein occlusion: a case report and review. *Clinical and Experimental Optometry* [online]. 2016, **99**(4), 309-312 [cit. 2022-12-16]. ISSN 0816-4622. Dostupné z: doi:10.1111/cxo.12319
- [45] AGGIO, Fabio B., Angelino J. CARIELLO, Manuella S.S. ALMEIDA, Celso A. RODRIGUES, Nilva S.B. DE MORAES, Gisele W.B. COLLEONI a Michel E. FARAH. Bilateral Central Retinal Vein Occlusion Associated with Multiple Myeloma. *Ophthalmologica* [online]. 2004, **218**(4), 283-287 [cit. 2022-12-16]. ISSN 0030-3755. Dostupné z: doi:10.1159/000078622
- [46] KEUNG, Yi-Kong, Christianne YUNG, Jacqueline W. WONG, Farah SHAH a Everardo COBOS. Association of Temporal Arteritis, Retinal Vasculitis, and Xanthomatosis With Multiple Myeloma: Case Report and Literature Review. *Mayo Clinic Proceedings* [online]. 1998, **73**(7), 657-660 [cit. 2022-12-15]. ISSN 00256196. Dostupné z: doi:10.1016/S0025-6196(11)64890-8
- [47] FUNG, Shirley, Dinesh SELVA, Igal LEIBOVITCH, James HSUAN a John CROMPTON. Ophthalmic Manifestations of Multiple Myeloma. *Ophthalmologica* [online]. 2005, **219**(1), 43-48 [cit. 2022-12-15]. ISSN 0030-3755. Dostupné z: doi:10.1159/000081782
- [48] MALIK, Archana, Subina NARANG, Uma HANDA a Sunandan SOOD. Multiple myeloma presenting as bilateral orbital proptosis. *Indian Journal of Ophthalmology* [online]. 2009, **57**(5) [cit. 2022-12-16]. ISSN 0301-4738. Dostupné z: doi:10.4103/0301-4738.55069
- [49] ALGAMRA, Hamad Mohammed. Multiple Myeloma Presenting as Unilateral Proptosis: A Case Report. *Journal of Clinical & Experimental Ophthalmology* [online]. 2011 [cit. 2022-12-16]. ISSN 21559570. Dostupné z: doi:10.4172/2155-9570.S5-004
- [50] OLSON, Rose M., Andrew R. HARRISON, Amanda MALTRY a Ali MOKHTARZADEH. Periorbital Necrobiotic Xanthogranuloma Successfully Treated with Intravenous Immunoglobulin. *Case Reports in Ophthalmology* [online]. 2018, **9**(1), 76-81 [cit. 2022-12-16]. ISSN 1663-2699. Dostupné z: doi:10.1159/000485913
- [51] CLEMENTS, Rachel a Saikat DHAR. Raccoon Eyes Sign in a Multi-System Disease. *Journal of the Royal College of Physicians of Edinburgh* [online]. 2021, **51**(2), 162-163 [cit. 2022-12-16]. ISSN 1478-2715. Dostupné z: doi:10.4997/jrcpe.2021.215
- [52] VARIM, Ceyhun, Hasan ERGENC, Mehmet Sevki UYANIK, Tezcan KAYA, Ahmet NALBANT, Cengiz KARACAER, Cenk SUNU a Ali TAMER. A Very Rare Presentation of Multiple Myeloma: Unilateral

Raccoon Eye. *Open Access Macedonian Journal of Medical Sciences* [online]. 2015, **3**(3), 436-438 [cit. 2022-12-16]. ISSN 1857-9655. Dostupné z: doi:10.3889/oamjms.2015.073

- [53] FELIPE, AnthonyF, JenniferM NOTTAGE a ChristopherJ RAPUANO. Recurrent bilateral subconjunctival hemorrhage as an initial presentation of multiple myeloma. *Oman Journal of Ophthalmology* [online]. 2012, **5**(2) [cit. 2022-12-16]. ISSN 0974-620X. Dostupné z: doi:10.4103/0974-620X.99384
- [54] MULLER, Romain a Gaetn LEBRUN. Multiple myeloma with conjunctival involvement. *BMJ* [online]. [cit. 2022-12-16]. ISSN 1756-1833. Dostupné z: doi:10.1136/bmj.n2609
- [55] LISCH, W, J WASIELICA-POSLEDNIK, T KIVELÄ et al. The Hematologic Definition of Monoclonal Gammopathy of Undetermined Significance in Relation to Paraproteinemic Keratopathy (An American Ophthalmological Society Thesis). *Trans Am Ophthalmol Soc.* 2016, **114**(7). PMID: 28050052; PMCID: PMC5189924.
- [56] DOGAN, Berna, Muhammet Kazım EROL, Devrim TOSLAK, Deniz TURGUT ÇOBAN, Mehmet BULUT, Ayşe CENGİZ a Esin SOGUTLU SARI. Serous macular detachment, yellow macular deposits, and prominent middle limiting membrane in multiple myeloma. *Therapeutics and Clinical Risk Management* [online]. [cit. 2022-12-16]. ISSN 1178-203X. Dostupné z: doi:10.2147/TCRM.S79232
- [57] DUŠEK, Otakar, Marek FICHTL, Lucie REZKOVÁ et al. Acute Elevation of Intraocular Pressure in Patient with Hyperlipidemic Myeloma. *Czech and Slovak Ophthalmology* [online]. 2020, **76**(4), 172-180 [cit. 2022-12-16]. ISSN 18054447. Dostupné z: doi:10.31348/2020/27
- [58] GARIBALDI, Daniel C., John GOTTSCH, Zenaida DE LA CRUZ, Mark HAAS a W. Richard GREEN. Immunotactoid keratopathy: a clinicopathologic case report and a review of reports of corneal involvement in systemic paraproteinemias. *Survey of Ophthalmology* [online]. 2005, **50**(1), 61-80 [cit. 2022-11-29]. ISSN 00396257. Dostupné z: doi:10.1016/j.survophthal.2004.10.002
- [59] LISCH, Walter, Parykshit SAIKIA, Susanne PITZ, Uwe PLEYER, Christina LISCH, Melanie JAEGER a Jens M ROHRBACH. Chameleon-like Appearance of Immunotactoid Keratopathy. *Cornea* [online]. 2012, **31**(1), 55-58 [cit. 2022-11-29]. ISSN 0277-3740. Dostupné z: doi:10.1097/ICO.0b013e31821ddd0c
- [60] EDWARD, Deepak P, A Jayaprakash PATIL, Joel SUGAR a Mansi PARIKH. Copper Deposition in a Variant of Multiple Myeloma: Pathologic Changes in the Cornea and the Lens Capsule. *Cornea* [online]. 2011, **30**(3), 360-363 [cit. 2022-12-15]. ISSN 0277-3740. Dostupné z: doi:10.1097/ICO.0b013e3181ee67fd
- [61] GUSTINE, Joshua, Kirsten MEID, Toni DUBEAU et al. Serum IgM level as predictor of symptomatic hyperviscosity in patients with Waldenström macroglobulinaemia. *British Journal of Haematology* [online]. 2017, **177**(5), 717-725 [cit. 2022-04-27]. ISSN 00071048. Dostupné z: doi:10.1111/bjh.14743
- [62] TRAUSTASON, S, S HARDARSON, M GOTTFREDSOTTIR, T EYSTEINSSON, R KARLSSON, E STEFANSSON a A HARRIS. Dorzolamide-timolol combination and retinal vessel oxygen saturation in patients with glaucoma or ocular hypertension. *British Journal of Ophthalmology* [online]. 2009, **93**(8), 1064-1067 [cit. 2021-09-07]. ISSN 0007-1161. Dostupné z: doi:10.1136/bjo.2008.148460

- [63] ŠÍN, Martin, Irena ŠÍNOVÁ, Oldřich CHRAPEK, Zuzana PRACHAŘOVÁ, Marta KARHANOVÁ, Kateřina LANGOVÁ a Jiří ŘEHÁK. The effect of pars plan vitrectomy on oxygen saturation in retinal vessels - a pilot study. *Acta Ophthalmologica* [online]. 2014, **92**(4), 328-331 [cit. 2021-09-07]. ISSN 1755375X. Dostupné z: doi:10.1111/aos.12238
- [64] HARDARSON, Sveinn, Samy BASIT, Thora JONSDOTTIR et al. Oxygen Saturation in Human Retinal Vessels Is Higher in Dark Than in Light. *Investigative Ophthalmology & Visual Science* [online]. 2009, **50**(5), 2308-2311 [cit. 2021-12-03]. ISSN 1552-5783. Dostupné z: doi:10.1167/iovs.08-2576
- [65] FEKE, GT, H TAGAWA, DM DEUPREE, DG GOGER, J SEBAG a JJ WEITER. Blood flow in the normal human retina. *Investigative Ophthalmology & Visual Science*. 1989, (30), 58–65. ISSN 1552-5783.
- [66] HÜBNEROVÁ, Petra, Marta KARHANOVÁ, Petra KRHOVSKÁ et al. Retinal oxygen saturation in monoclonal gammopathies patients: A pilot study. *Acta Ophthalmologica* [online]. [cit. 2022-10-07]. ISSN 1755-375X. Dostupné z: doi:10.1111/aos.15239
- [67] BASKURT, Oguz a Herbert MEISELMAN. Blood Rheology and Hemodynamics. *Seminars in Thrombosis and Hemostasis* [online]. 2003, **29**(5), 435-450 [cit. 2021-12-02]. ISSN 0094-6176. Dostupné z: doi:10.1055/s-2003-44551
- [68] CRAWFORD, Jeffrey, Edwin COX a Harvey COHEN. Evaluation of hyperviscosity in monoclonal gammopathies. *The American Journal of Medicine* [online]. 1985, **79**(1), 13-22 [cit. 2022-04-27]. ISSN 00029343. Dostupné z: doi:10.1016/0002-9343(85)90540-6
- [69] KWAAN, Hau C. Role of plasma proteins in whole blood viscosity: A brief clinical review. *Clinical Hemorheology and Microcirculation* [online]. 2010, **44**(3), 167-176 [cit. 2021-12-02]. ISSN 13860291. Dostupné z: doi:10.3233/CH-2010-1271
- [70] TAN, C., E. GAY a W. NGO. Is age a risk factor for diabetic retinopathy?. *British Journal of Ophthalmology* [online]. 2010, **94**(9), 1268-1268 [cit. 2022-04-09]. ISSN 0007-1161. Dostupné z: doi:10.1136/bjo.2009.169326
- [71] WANG, Jie, Paul MITCHELL, Harry LEUNG, Elena ROCHTCHINA, Tien WONG a Ronald KLEIN. Hypertensive Retinal Vessel Wall Signs in a General Older Population. *Hypertension* [online]. 2003, **42**(4), 534-541 [cit. 2022-04-09]. ISSN 0194-911X. Dostupné z: doi:10.1161/01.HYP.0000090122.38230.41
- [72] KLEFTER, Oliver Niels. Retinal hemodynamic oxygen reactivity assessed by perfusion velocity, blood oximetry and vessel diameter measurements. *Acta Ophthalmologica* [online]. 2014, **93**(3), 232-241 [cit. 2021-10-29]. ISSN 1755-375X. Dostupné z: doi:10.1111/aos.12553
- [73] TEFFERI, A a J VARDIMAN. Classification and diagnosis of myeloproliferative neoplasms: The 2008 World Health Organization criteria and point-of-care diagnostic algorithms. *Leukemia* [online]. 2008, **22**(1), 14-22 [cit. 2021-10-29]. ISSN 0887-6924. Dostupné z: doi:10.1038/sj.leu.2404955

- [74] IZHAKY, David, Darin NELSON, Zvia BURGANSKY-ELIASH a Amiram GRINVALD. Functional imaging using the retinal function imager: Direct imaging of blood velocity, achieving fluorescein angiography-like images without any contrast agent, qualitative oximetry, and functional metabolic signals. *Japanese Journal of Ophthalmology* [online]. 2009, **53**(4), 345-351 [cit. 2021-10-29]. ISSN 0021-5155. Dostupné z: doi:10.1007/s10384-009-0689-0
- [75] YOSHIDA, Akitoshi, Gilbert FEKE, Fumihiko MORI, Taiji NAGAOKA, Naoki FUJIO, Hironobu OGASAWARA, Suguru KONNO a J.Wallace MCMEEL. Reproducibility and clinical application of a newly developed stabilized retinal laser Doppler instrument. *American Journal of Ophthalmology* [online]. 2003, **135**(3), 356-361 [cit. 2021-10-29]. ISSN 00029394. Dostupné z: doi:10.1016/S0002-9394(02)01949-9

10. SEZNAM PUBLIKACÍ A PŘEDNÁŠEK

1. Práce související s disertační prací:

a) Původní vědecké publikace in extenso v daném oboru uveřejněné v časopisech s IF:

Hübnerová P, Karhanová M, Krhovská P, Minařík J, Mlčák P, Pašková B, Schreiberová Z, Šínová I, Zapletalová J, Šín M. *Retinal oxygen saturation in monoclonal gammopathies patients: A pilot study*. Acta Ophthalmologica **IF** (3.761), přijato k publikaci 14.8.2022; online verze 25.8.2022; doi: [10.1111/aos.15239](https://doi.org/10.1111/aos.15239)

Svrčinová T, Hok P, Šínová I, Dornák T, Král M, **Hübnerová P**, Mareš J, Kaňovský P, Šín M. *Changes in Oxygen saturation and the retinal nerve fibre layer in patients with optic neuritis associated with multiple sclerosis in a six-month follow-up*. Acta Ophthalmologica (IF 3,362), 2020; doi:10.1111/aos.14463

Šínová I, Řehák J, Nekolová J, Jirásková N, **Haluzová P**, Řeháková T, Bábková B, Hejsek L, Šín M. *Correlation between ischemic index of retinal vein occlusion and oxygen saturation in retinal vessels*. American Journal of Ophthalmology (IF 4,795), 2018; 188: 74-80; doi: [10.1016/j.ajo.2018.01.015](https://doi.org/10.1016/j.ajo.2018.01.015)

b) Přehledné/souborné vědecké práce uveřejněné v ostatních recenzovaných vědeckých časopisech

Hübnerová P, Mlčák P, Šínová I, Karhanová M, Šín M. *Současné využití automatické retinální oxymetrie. Přehledový článek*. Česká a slovenská oftalmologie, 2020; 76 (1): 3-11; doi: 10.31348/2020/1

Šín M, **Haluzová P**. *Cévní příhody v oku*. [Postgraduální medicína](#), 2018; 20(1): 93-97; ISSN 1212-4184

c) Publikovaná abstrakta

Hübnerová P, Mlčák P, Karhanová M, Šínová I, Minařík J, Krhovská P, Šín M. *Měření kyslíkové saturace u pacientů s monoklonálními gamapatiemi*. XXIX. sjezd České oftalmologické společnosti JEP, 30.9.- 2.10.2021, Praha. Sborník abstrakt: 34; ISBN 978-80-88347-07-1

Hübnerová P, Mlčák P, Karhanová M, Šín M. *Měření retinální kyslíkové saturace přístrojem Oxymp*. 20. setkání mladých oftalmologů, Špindlerův Mlýn, 25.-26.6.2021. Sborník abstrakt: 10

Hübnerová P, Minařík J, Krhovská P, Karhanová M, Pašková B, Schreiberová Z, Šín M. *Retinal oxygen saturation in monoclonal gammopathies patients, pilot study*. Euretina 2021 virtual congress, 9.-12.9.2021. Euretina e-Posters abstracts 2021; dostupné na: https://euretina.org/resource/abstract_2021_retinal-oxygen-saturation-in-monoclonal-gammopathies-patients-pilot-study/

Hübnerová P, Šín M, Šínová I, Mlčák P, Karhanová M, Krhovská P, Minařík J. *Retinální kyslíková saturace u pacientů s monoklonálními gamapatiemi, pilotní studie*. Český hematologický a transfuziologický sjezd, 12.-15.9.2021, Olomouc. Časopis společnosti pro transfúzní lékařství a české hematologické společnosti, ročník 27 (Suppl 2; Sborník abstraktů): 2S39, ISSN 1213-5763, ISSN pro online přístup 1805-4587

d) Seznam přednášek/posterů přednesených uchazečem na veřejných odborných fórech (nepatří sem přednášky/postery, kde byl uchazeč spoluautorem)

Hübnerová P, Mlčák P, Karhanová M, Šínová I, Minařík J, Krhovská P, Šín M. *Retinální kyslíková saturace u pacientů s monoklonálními gamapatiemi, pilotní studie*. Futurum oftalmologicum, 3.- 4. 9.2021, Špindlerův Mlýn

Hübnerová P, Svrčinová T, Hok P, Šínová I, Dorňák T, Král M, Mareš J, Kaňovský P, Šín M. *Retinal oxygen saturation changes in multiple sclerosis patients with optic neuritis*. Kongres SOE 2019, European Society of Ophthalmology, Nice, 13.-16.6.2019; Abstrakt book str. 113, EP-NEO-08

2. Ostatní publikace

a) Původní vědecké publikace in extenso v daném oboru uveřejněné v časopisech s IF

Mlčák P, Chlup R, Kudlová P, Krystyník O, Král M, Kučerová V, Spurná J, Titzová S, **Hübnerová P**, Vláčil O, Šínová I, Karhanová M, Zapletalová J, Šín M. *Retinal oxygen saturation is associated with HbA1c but not with short-term diabetes control, internal environment, smoking and mild retinopathy - ROXINEGLYD study*. Acta Ophthalmologica (IF 3,761), 2022; 100(1): e142-e149; doi: 10.1111/aos.14853

Karhanová M, Kalitová J, Kovář R, Schovánek J, Karásek D, Čivrný J, **Hübnerová P**, Mlčák P, Šín M. *Ocular hypertension in patients with active thyroid-associated orbitopathy: a predictor of disease severity, particularly of extraocular muscle enlargement*. Graefes Archive for Clinical and Experimental Ophthalmology (IF 3.117), přijato k publikaci 30.6.2022; online verze 14.7.2022; doi: 10.1007/s00417-022-05760-0

b) Přehledné/souborné vědecké práce v daném oboru uveřejněné v časopisech s IF

Schreiberová Z, Řehák J, Bábková B, Šín M, Rybáriková M, Pašková B, Šínová I, **Hübnerová P**, Malušková M, Marešová K, Karhanová M. *Hypertension, hypelipidaemia and thrombophilia as the most common risk factors for retinal vein occlusion in patients under 50 years*. Biomedical papers **IF 1.648**, přijato k publikaci 10.8.2022; online verze 29.8.2022; doi: 10.5507/bp.2022.036

Čivrný J, Karhanová M, **Hübnerová P**, Schovánek J, Heřman M. *MRI in the assessment of thyroid-associated orbitopathy activity*. Clinical Radiology (IF 2,35); přijato k publikaci 1.8.2022; online verze 15.9.2022; doi: 10.1016/j.crad.2022.08.124

c) Publikovaná abstrakta

Hübnerová P, Hrabčíková P, Chrapková B, Malušková M. *Suché oko pro pokročilé-kazuistiky*. Zirmův olomoucký diskuzní den, 5.11.2022. Olomouc, Sborník abstrakt: 18

Hübnerová P, Hrabčíková P, Chrapková B, Šínová I. *Excize tumorů bulbární spojivky-soubor*. Zirmův olomoucký diskuzní den, 6.11.2021. Olomouc, Sborník abstrakt: 20

Jakubičková S, Marešová K, Bábková B, **Hübnerová P**, Schreiberová Z, Pašková B. *Excize kožních lézí na víčkách a jejich histologický rozbor – půlroční sledování*. XXIX. výroční sjezd České oftalmologické společnosti JEP, 30.9.- 2.10.2021, Praha. Sborník abstrakt: 130 ISBN978-80-88347-07-1

Karhanová M, Kalitová J, Hoza J, Škodová I, **Hübnerová P**, Schovánek J. *Endonazální endoskopická dekomprese očnice u pacientů s endokrinní orbitopatií v inaktivní fázi – risk nebo zisk?* XXIX. výroční sjezd České oftalmologické společnosti JEP, 30.9.- 2.10.2021, Praha. Sborník abstrakt: 130 ISBN978-80-88347-07-1

Karhanová M, Kalitová J, Schovánek J, **Hübnerová P**, Karásek D. *Nové trendy v diagnostice a terapii endokrinní orbitopatie*. 19. Kongres Medicíny pro praxi v Olomouci – kongres praktických lékařů – ON-LINE, Olomouc, 22.4-23.4.2021. Med.proxi 2021,18(SupplA):7

Karhanova M., Kalitova J, **Hubnerova P**, Mlcak P., Hoza J, Skodova I, Schovanek J, Karasek D. *Intraocular pressure changes after endonasal endoscopic orbital decompression in patients with active and inactive thyroid-associated orbitopathy (TAO)*. 9th World Glaucoma E-Congress, 30.6.- 3.7.2021. Abstract book: P-269, s. 369

Hübnerová P, Bábková B. *Bilaterální edém terče zrakového nervu.* XXVIII. výroční sjezd České oftalmologické společnosti ČLS JEP, 17.-19.9.2020, hybridní formou online, sborník abstrakt: 60 ISBN 978-80-88347-02-6

Kalábová S, **Hübnerová P**, Hrevuš M. *Ptóza jako první projev sarkoidózy.* XXVIII. výroční sjezd České oftalmologické společnosti ČLS JEP, 17.-19.9.2020, hybridní formou online, sborník abstrakt: 63 ISBN 978-80-88347-02-6

Haluzová P, Karhanová M. *Tumory orbity: lymfom.* IX. Bilaterální česko-slovenské oftalmologické sympozium ve Zlíně ve dnech 23.-25.3.2017; Sborník abstrakt, ISBN 978-80-906549-4-5: str. 112

Karhanová M, **Haluzová P**, Kalitová J. *Přínos zobrazovacích metod pro diagnostiku endokrinní orbitopatie.* IX. bilaterální Česko-slovenské sympozium, Zlín, 23. - 25. 3.2017

d) Seznam přednášek/posterů přednesených uchazečem na veřejných odborných fórech (nepatří sem přednášky/postery, kde byl uchazeč spoluautorem)

Hübnerová P. *Jak diagnostikovat a léčit oční alergie.* Olomoucký oftalmologický seminář, 25.5.2021

Hübnerová P, Bábková B. *Paraneoplastický edém terče zrakového nervu: kazuistika.* Olomoucký oftalmologický seminář, 10.12.2019

Haluzová P, Karhanová M. *Přehled tumorů orbity diagnostikovaných na oční klinice FNOL v letech 2008-2016.* Olomoucký oftalmologický seminář, Olomouc, 7. 2. 2017

Haluzová P, Karhanová M. *Orbital tumor cases: Lymphoma.* SOE 2017, Barcelona, Španělsko, 10 - 13. 6. 2017. Poster No. TP03-ONC-181.

Haluzová P, Karhanová M, Kalitová J. *Intraocular pressure changes after strabismus surgery in a patient with bilateral hypotropia due to thyroid-associated orbitopathy.* 12th EGS Congress, Praha, 19. - 22. 6. 2016. Poster No. P6.43.

Haluzová P, Borišincová E, Chrapek O. *Monitoring the effectiveness and safety of surgical techniques for repairing retinal detachment.* ISCOMS: the International Student Congress of (bio)Medical Sciences (6/2015, Holandsko), BRAINCOMS: Brazilian international congress of medical students (10/2015, Sao Paulo, Brazílie), 1st Lublin International Congress for Medical Students and Young Doctors (11/2014, Polsko)

Haluzová P, Borišincová E, Chrapek O. *Sledování bezpečnosti a efektivity chirurgických technik při řešení odchlípení sítnice.* XLVII. konference studentských vědeckých prací LF UPOL 5/2014 a Celostátní vědecká konference studentů medicíny v Hradci Králové 11/2014