



Zdravotně
sociální fakulta
Faculty of Health
and Social Sciences

Jihočeská univerzita
v Českých Budějovicích
University of South Bohemia
in České Budějovice

**Patologie žlučových cest – možnosti vyšetření a léčby
z pohledu radiologického asistenta**

BAKALÁŘSKÁ PRÁCE

Studijní program: **RADIOLOGICKÁ ASISTENCE**

Autor: Jaroslav Houser

Vedoucí práce: Mgr. Zuzana Freitinger-Skalická, Ph.D.

České Budějovice 2023

Prohlášení

Prohlašuji, že jsem bakalářskou práci na téma Patologie žlučových cest – možnosti vyšetření a léčby z pohledu radiologického asistenta vypracoval samostatně pouze s použitím pramenů a literatury uvedených v seznamu citované literatury.

Prohlašuji, že v souladu s § 47b zákona č. 111/1998 Sb. v platném znění souhlasím se zveřejněním své bakalářské práce, a to v nezkrácené podobě elektronickou cestou ve veřejně přístupné části databáze STAG provozované Jihočeskou univerzitou v Českých Budějovicích na jejích internetových stránkách, a to se zachováním mého autorského práva k odevzdanému textu této kvalifikační práce. Souhlasím dále s tím, aby stejnou elektronickou cestou byly v souladu s uvedeným ustanovením zákona č. 111/1998 Sb. zveřejněny posudky školitele a oponentů práce i záznam o průběhu a výsledku obhajoby kvalifikační práce. Rovněž souhlasím s porovnáním textu mé kvalifikační práce s databází kvalifikačních prací Theses.cz provozovanou Národním registrem vysokoškolských kvalifikačních prací a systémem na odhalování plagiátů.

V Českých Budějovicích dne 4.8.2023

Poděkování

Na tomto místě bych rád poděkoval vedoucí práce Mgr. Zuzaně Freitinger-Skalické, Ph.D. za cenné rady a odborné vedení. Dále bych chtěl poděkovat nemocnicím, které se ochotně podělily o data k výzkumu. A v neposlední řadě bych rád poděkoval své rodině za podporu v průběhu celého studia.

Patologie žlučových cest – možnosti vyšetření a léčby z pohledu radiologického asistenta

Abstrakt

Cílem práce bylo analyzovat zobrazovací i vyšetřovací metody patologie žlučových cest se zaměřením na radiodiagnostiku a radiologickou asistenci. Data k dosažení cíle byla sbírána ve dvou nemocnicích, v krajské a v okresní. V okresní nemocnici byla sesbírána data z endoskopické retrográdní cholangiopankreatikografie (ERCP) za posledních 10 let. V krajské nemocnici byla shromážděna data z magnetické rezonanční cholangiopankreatikografie (MRCP) za poslední 3 roky. Na základě prostudování odborné literatury a po analýze dat z obou nemocnic byl vytvořen studijní materiál pro studenty Radiologické asistence se zaměřením na patologii žlučových cest. Tento studijní materiál obsahuje teoretické poznatky k anatomii žlučových cest a k jejich patologii. Dále je věnován popisu vybraných zobrazovacích metod. Součástí studijního materiálu jsou i snímky z ERCP a MRCP z oslovených nemocnic i s jejich popisem, grafy četnosti vyšetření mužů a žen při patologii žlučových cest z ERCP a MRCP a graf nejčastějších diagnóz k indikaci MRCP z krajské nemocnice.

Klíčová slova

patologie žlučových cest; radiologický asistent; studijní materiál; endoskopická retrográdní cholangiopankreatikografie; zobrazovací metody; magnetická rezonanční cholangiopankreatikografie

Biliary duct pathology: possibilities of examination and treatment from the perspective of a radiology assistant

Abstract

The aim of this work was to analyze diagnostic and imaging methods of biliary tract pathology, with a focus on radiodiagnostics and radiological assistance. Data for achieving this goal were collected in two hospitals, a regional hospital and a district hospital. In the district hospital, data from endoscopic retrograde cholangiopancreatography (ERCP) over the past 10 years were collected. In the regional hospital, data from magnetic resonance cholangiopancreatography (MRCP) over the past 3 years were collected. Based on the study of professional literature and analysis of the data from both hospitals, a study material was created for Radiological Assistance students focusing on biliary tract pathology. This study material includes theoretical knowledge of biliary tract anatomy and pathology. It also describes selected imaging methods. The study material includes images from ERCP and MRCP from the surveyed hospitals, along with their descriptions, graphs showing the frequency of examinations for males and females in biliary tract pathology using ERCP and MRCP, and a graph of the most common diagnoses for MRCP indications from the regional hospital.

Key words

biliary tract pathology; radiological assistant; study material; endoscopic retrograde cholangiopancreatography; imaging methods; magnetic resonance cholangiopancreatography

Obsah

Úvod.....	8
1 Současný stav	9
1.1 Anatomie žlučových cest	9
1.1.1 Intrahepatické žlučové cesty	9
1.1.2 Extrahepatické žlučové cesty	9
1.1.3 Žlučník	10
1.1.4 Žluč	10
1.1.5 Játra	10
1.2 Patologie žlučových cest	11
1.2.1 Cholelitiáza	11
1.2.2 Cholecystolitiáza, choledocholitiáza	11
1.2.3 Zánětlivá onemocnění žlučníku a žlučových cest.....	12
1.2.4 Záněty žlučníku.....	13
1.2.5 Karcinom žlučníku.....	14
1.2.6 Nádory žlučových cest.....	14
1.2.7 Nádory Vaterovy papily.....	14
1.2.8 Další onemocnění žlučových cest.....	15
1.2.9 Nemoci jater.....	16
1.2.10 Patologie žlučových cest v pediatrii	16
1.3 Zobrazovací metody	17
1.3.1 Sonografie.....	17
1.3.2 CT – Výpočetní tomografie	18
1.3.3 ERCP – Endoskopická retrográdní cholangiopankreatikografie	19
1.3.4 MRCP – MR cholangiopankreatikografie	20
1.3.5 PTCD – Perkutánní transhepatální cholangiografie a drenáž.....	21
1.3.6 Peroperační cholangiografie	21
1.3.7 Pooperační cholangiografie	22
1.3.8 Kontrastní látky.....	22
1.4 Radiační ochrana	24
1.4.1 Princip zdůvodnění	24
1.4.2 Princip optimalizace	24
1.4.3 Princip limitování dávek	25

1.4.4	Princip bezpečnosti zdrojů.....	26
1.4.5	Limity pro radiační pracovníky	26
1.4.6	Radiační ochrana pracovníků v radiodiagnostice	27
2	Cíl práce a výzkumná otázka.....	28
3	Metodika.....	29
3.1	Sběr dat.....	29
3.2	Etika výzkumu	29
4	Výsledky.....	30
4.1	Studijní materiál pro studenty	31
4.2	Statistická data patologie žlučových cest.....	64
4.2.1	Poměr mužů a žen vyšetřených pomocí MRCP za období 17.4.2020 až 17.5.2023	64
4.2.2	Počet nejčastějších diagnóz k MRCP za období 17.4.2020 až 17.4.2023	64
4.2.3	Počty provedených ERCP za období 2012 až 2022	65
5	Diskuse	67
6	Závěr.....	68
7	Bibliografie.....	69
	Seznam použitých zkratk	72
	Seznam obrázků.....	73

ÚVOD

Patologie žlučových cest je závažným zdravotním problémem, který může zavinit závažné komplikace a omezení kvality pacientova života. Proto je důležitá včasná a přesná diagnostika. Vzhledem k tomu, že jsou k diagnostice využívány zobrazovací metody, má zde nenahraditelnou úlohu vedle lékaře právě i radiologický asistent. Z tohoto důvodu bude tato práce zaměřena na pohled radiologického asistenta na problematiku patologie žlučových cest.

Cílem této bakalářské práce je analyzovat zobrazovací i vyšetřovací metody patologie žlučových cest se zaměřením na radiodiagnostiku a radiologickou asistenci.

Teoretická část bude věnována anatomii žlučových cest, kde budou blíže představeny intrahepatické a extrahepatické žlučové cesty, žlučník, žluč a játra. Druhá kapitola představí patologii žlučových cest, kde budou popsány vybrané patologické stavy žlučových cest a jater. Třetí kapitola seznámí čtenáře se zobrazovacími metodami a ve čtvrté bude představena radiační ochrana jako důležitá součást práce radiologického asistenta.

V praktické části bude čtenáři představen výukový materiál, který může být využit pro studenty bakalářského oboru Radiologická asistence. Dále zde bude zahrnuta statistika z některých možných vyšetření žlučových cest, například magnetická rezonance cholangiopankreatikografie.

1 SOUČASNÝ STAV

1.1 Anatomie žlučových cest

Za začátek žlučových cest se považují nitrojaterní žlučovody, které se slučují a následně vycházejí z jater jako pravý a levý ductus hepaticus. Ty se následně sloučí ve žlučovod (ductus hepaticus communis). Poté dojde k připojení vývodu žlučníku (ductus cysticus) a žlučovod se pak jmenuje ductus choledochus. „*Choledochus sestupuje za duodenum, zanořuje se do hlavy pankreatu a společně s pankreatickým vývodem ústí v sestupné části duodena na Vaterově papile. Kolem Vaterovy papily je hladký svalový svěrač, který je v klidu uzavřen, žluč se vrací přes ductus cysticus do žlučníku, uloženého pod pravým jaterním lalokem, kde se žluč skladuje a zahušťuje.*“ (Čoupková, 2019-2021, s. 245)

Žlučové cesty je možné rozdělit podle umístění na intrahepatické a extrahepatické. Intrahepatické žlučové cesty se nacházejí uvnitř jater, zatímco extrahepatické mimo játra (Čihák, 2011-2016).

1.1.1 Intrahepatické žlučové cesty

Čihák (2011-2016, s. 131) ve své publikaci uvádí, že „*intrahepatické žlučové cesty se sbírají od žlučových kapilár mezi buňkami trámci v lalůčcích jaterních přes Heringovy kanálky a intralobulární žlučovody, a dále jako segmentové a lalokové žlučovody postupně až do porta hepatis.*“ Stěna žlučovodů je umístěna od Heringových kanálků. Po spojení interlobulárních žlučovodů vznikají větší žlučovody, v jejichž stěně se kromě epithelové výstelky nachází i vazivo a hladká svalovina, která tvoří vnější povrch.

1.1.2 Extrahepatické žlučové cesty

Začátek extrahepatických žlučových cest je v porta hepatis (vrátnicová žíla) jako pravý a levý jaterní vývod (ductus hepaticus dexter et sinister). Po spojení obou jaterních vývodů vzniká společný vývod s latinským názvem ductus hepaticus communis. Tento společný vývod vstupuje do lig. hepatoduodenale. Následně se do něj přidá vývod žlučníku neboli ductus cysticus, čímž vznikne hlavní žlučovod (ductus choledochus). Hlavní žlučovod má tvar trubice dlouhé přibližně 6-8 cm a odvádí žluč do sestupného segmentu dvanáctníku, kde zaniká spolu s hlavním vývodem pankreatu na Vaterské papile (Lukáš, 2007).

1.1.3 Žlučník

Žlučník má tvar slepého vaku dlouhého přibližně 10 cm s objemem kolem 50 ml. Nachází se na spodní ploše jater pod pravým žeberním obloukem. Žlučník neobsahuje slizniční svalovinu ani podslizniční vazivo. Slouží ke skladu a zahuštění žluči a jejímu následnému uvolnění při příjmu potravy.

Zvnějšku se žlučník skládá ze dna žlučníku (fundus), který přečnává dolní okraj jater. Další vnější části jsou tělo žlučníku (corpus), infundibulum, neboli přechod těla od krčku žlučníku a krček žlučníku (collum), který se mění na žlučový vývod a následně se připojuje ke žlučovodu (Balko, 2021).

Sliznice žlučníku se skládá ze síťových řas. Dokáže vstřebávat vodu, čímž dochází k zahušťování žluči. „V krčku a ve vývodu je spirální řasa, *plica spiralis*, která umožňuje průtok oběma směry. Ve středu žlučníku je nesouvislá vrstva hladké svaloviny, umožňující jeho koncentraci.“ (Lukáš, 2007, s. 47)

1.1.4 Žluč

Žluč neboli bilis, fel nebo řecky cholé, je tekutina žlutohnědé barvy, která na vzduchu zezelená. Při opuštění jater má okolo 97% vody, zbytek jejího složení tvoří žlučové soli, žlučové pigmenty, cholesterol, anorganické soli, mastné kyseliny a další látky. (Čihák, 2011-2016) Žluč tvoří hepatocyty v játrech. Následně je odvedena žlučovými cestami do dvanáctníku (viz výše), přičemž dochází k meziskladu ve žlučníku (Hudák, 2021).

1.1.5 Játra

Játra jsou označována jako největší žláza lidského těla. Váží okolo 1500 g a nacházejí se v pravé brániční klenbě, v horní části dutiny břišní. Dolní okraj kopíruje oblouk žeber, kterými je kryt. Vnitřní plocha jater se dotýká řady břišních orgánů, jako například žaludku, žlučníku, pravé ledviny apod.

Na příčném řezu, tzv. jaterní brance, jsou vidět útvary, které vystupují nebo vstupují do jater. Jsou jimi například žlučovody, které odvádí žluč z jater do dvanáctníku, jaterní tepna a vrátnicová žíla (Dylevský, 2009).

1.2 Patologie žlučových cest

1.2.1 Cholelitiáza

Cholelitiáza neboli konkrementy, či žlučové kameny, se vytváří sražením nerozpustných látek žluči. K předcházení vzniku žlučových kamenů je důležitý poměr hustoty hlavních složek žluči. Tento poměr zajišťuje tekutost žluči. Pokud dojde k většímu výskytu méně rozpustných složek, vzniká potenciální riziko výskytu žlučových kamenů. Mezi tyto méně rozpustné složky patří hlavně cholesterol.

Za rizikové faktory vzniku cholelitiázy lze považovat:

- věk a pohlaví - více postihuje ženy, riziko vzniku žlučových kamenů roste s věkem,
- národnostní příslušnost - riziko je rozšířeno zejména ve vyspělých zemích,
- vliv prostředí – zde hraje roli vliv estrogenů, užívání antikoncepce, gravidita, otýlost a rychlý úbytek tělesné hmotnosti,
- dědičnost (Mačák, 2004).

1.2.2 Cholecystolitiáza, choledocholitiáza

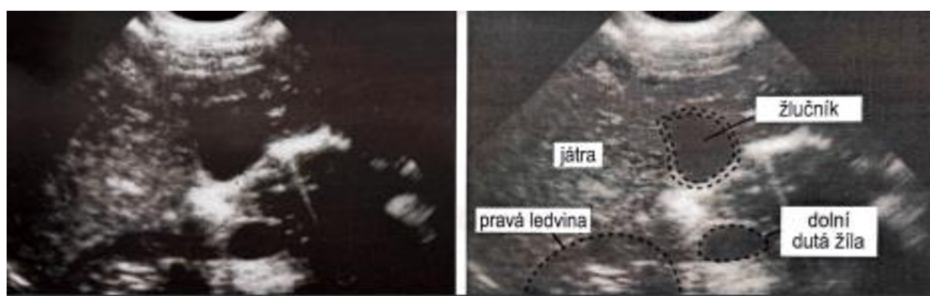
Kámen ve žlučníku se nazývá cholecystolitiázou. Pokud se kámen dostane do žlučových cest, dochází ke vzniku choledocholitiázy. Cholelitiáza může probíhat bez symptomů, ale může při ní dojít i ke komplikacím v podobě např. cholecystitidy nebo cholangitidy.

Cholecystolitiáza se může klinicky projevovat jako biliární kolika, což je specifický typ bolesti, který vzniká v momentě, kdy kámen vcestuje do vyústění žlučníku (ductus cysticus), který kanál zatarasí a dilatuje. Pacient pociťuje tlak v pravém podžebří, který se může šířit až pod pravou lopatku. Bolest typicky vzniká několik hodin po jídle, je trvalého charakteru trvající několik hodin. Dále pacienta trápí nechutenství a zvracení.

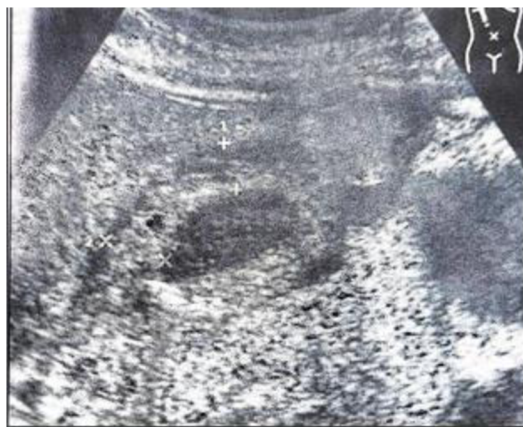Projevem choledocholitiázy je silná bolest břicha podobná jako při cholecystolitiáze, kterou dále doprovází posthepatální ikterus. Obtíže trvající i více jak 12 hodin jsou predikcí dalších komplikací, jako například záněty žlučníku a žlučovodu (Navrátil, 2017).

1.2.3 Zánětlivá onemocnění žlučníku a žlučových cest

Stěna žlučníku bez patologie je jednovrstevná a tenká. Nalačno dosahuje její šíře do 5 cm (obrázek 1). Při počáteční akutní cholecystitidě pacient může pociťovat tlakovou bolestivost žlučníku. V brzké době začíná vznikat zánětlivý edém stěny žlučníku, čímž dochází k zesílení této stěny (obrázek 2). Další známkou akutního zánětu může být tekutina v lůžku žlučníku. Také může být nápadné neostré ohraničení žlučníku vůči vedlejšímu jaternímu parenchymu. Patrná je i změna typického hruškovitého tvaru žlučníku (Hofer, 2005).



Obrázek 1 - snímek žlučníku bez patologie (Palmer, 2000, s. 113)



Obrázek 2 - snímek patologie žlučníku s viditelným vícevrstevným složením (Hofer, 2005, s. 88)

1.2.3.1 Akutní cholecystitida

Akutní cholecystitidou se nazývá akutní zánět žlučníku. Většinou se jedná o akutní vzplanutí chronické cholecystitidy. Lze ji rozdělit podle přítomnosti konkrémentů na kalkulózní (v 95%) a akalkulózní. Akutní zánět způsobují bakterie, např. E.coli, enterokoky, klebsiely, klostridia, jež přicházejí do žlučníku vzestupnou cestou ze střeva, buď hematogenně nebo lymfogenně. Potvrzujícím faktorem kromě cholelitiázy je také

ischemie stěny žlučníku, např. při šoku, po operacích, při onkologické léčbě. Formy zánětu můžou být katarální, flegmonózní až gangrenózní, občas dochází k perforaci stěny žlučníku (Schneiderová, 2014).

1.2.3.2 Chronická cholecystitida

Za vznik chronické cholecystitidy může přítomnost konkrémentů, například cholesterolových, pigmentových a smíšených, jež dráždí stěnu žlučníku. Nebo chronická forma může vzniknout změnou z akutní cholecystitidy. Následně jde o fibrózu stěny žlučníku s jejím pozvolným svažováním. V mnoha případech dochází ke kalcifikaci stěny (Schneiderová, 2014).

1.2.3.3 Akutní cholangitida

Akutní cholangitida se nazývá českým ekvivalentem zánět žlučových cest. Její hlavní příčinou je většinou cholestáza. Při cholestáze se jedná o to, že ve žlučových cestách dojde k hromadění žluči. Toto hromadění je způsobené obstrukcí konkrémentem, nádorem nebo strikturou. Akutní hnisavá obstrukční cholangitida je velice závažná až nebezpečná forma, kdy se do žlučvodů dostane infekce ze střeva, z jater nebo žlučníku, hematogenně nebo lymfogenně. Často dochází ke vzniku problémů, mezi které je možno zařadit cholangiogenní sepsi až septický šok, trombózu portální žíly, absces jater a biliární cirhózu (Schneiderová, 2014).

1.2.3.4 Primární sklerotizující cholangitida

Mezi projevy primární sklerotizující cholangitidy patří zánětlivá a fibrotická zúžení žlučových cest. Toto zúžení je často mnohočetné a postihuje jak extrahepatální, tak i intrahepatální žlučové cesty. Příčina onemocnění není známá. Primární sklerotizující cholangitida se nevyskytuje příliš často. Nejčastěji postihuje muže ve věku pod 45 let. U 50% nemocných jsou patrné zánětlivé změny střevní. Může se jednat buď o ulcerózní kolitidu nebo Crohronovu chorobu (Klener, 1997).

1.2.4 Záněty žlučníku

Záněty lze rozdělit na dva druhy - akutní nebo chronické. Častým příznakem je bolest pod játry. Častou komplikací je flegmonózní či ulcerózní zánět. Ve stěně žlučníku dochází k výrazné infiltraci granulocytů. Při gangrenózním zánětu dochází k výraznému prosáknutí stěny žlučníku, stěna je nekrotická a tmavozeleně zbarvená. V mnoha případech přechází akutní zánět do zánětu chronického. Pro stěnu žlučníku je

typické vazivovité zhuštění, zatímco pro žlučník je typická sraštělost a malá velikost. Ve většině případů dojde ke zjištění, že se nacházejí v lumen žlučníku kameny, které jsou ve většině případů příčinou i následkem zánětů. V blízkosti žlučníku dochází k výrazným vazivovým srůstům a přitaženým kličkám tenkého střeva. Pokud je ve žlučníku nahromaděný hnis, tak se tento stav nazývá empyém. Stav při zaklínění krčku žlučníku nebo vývodu, kdy nemůže žluč odtékat, se nazývá hydrops (Mačák, 2004).

1.2.5 *Karcinom žlučníku*

Nádor žlučníku se častěji objevuje ve vyšším věku, mezi šedesátým až sedmdesátým rokem života. Častěji je diagnostikován ženám. Jeho výskyt zároveň souvisí i s cholelitiázou. S největší pravděpodobností se na výskytu podílejí i opakující se traumata a chronické záněty.

Pacient cítí bolest v podžeberní oblasti, čímž nabývá dojem, že jde o opakování žlučových potíží. Bolesti ale nevěnuje zvýšenou pozornost. Často dochází k prostupu stěny žlučníku a následně se dostává do jater. Většinou se jedná o různé typy adenokarcinomů (Mačák, 2004).

1.2.6 *Nádory žlučových cest*

Nádory žlučových cest tvoří přibližně 2 % všech karcinomů a jejich počet má stoupající tendenci. Nejčastěji se vyskytují u osob ve věku 50 – 70 let. V převážně většině jde o adenokarcinom. Tyto nádory jsou klasifikovány podle místa výskytu na tumory horní třetiny, nádory střední třetiny od vyústění ductus cysticus až po stěnu duodena a nádory dolní třetiny od stěny duodena po Vaterovu papilu (Klener, 1997).

Dále je možné dělit nádory na benigní a maligní. Výskyt benigních tumorů není příliš častý. Ve většině případů jde o adenomy, kdy je nejčastějším projevem ikterus. Z histologického hlediska jsou maligní tumory adenokarcinomy. Ve většině případů se rozšiřují prorůstáním do vedlejších orgánů, kterými mohou být jaterní hilus, žlučník a pankreas (Navrátil, 2017).

1.2.7 *Nádory Vaterovy papily*

Nádory Vaterovy papily mohou způsobit poruchu odtoku žluči do střeva. Vaterova papila je malý výstupek na konci hlavního žlučového vývodu, který slouží k vyústění žlučových cest a pankreatických vývodů do dvanáctníku.

Benigní nádory Vaterovy papily zahrnují adenomy, což jsou nezhoubné nádory sliznice. Mezi typy adenomů, které se mohou vyvinout na Vaterově papile, patří cystadenom, tubulární adenom a vilózní adenom. Tyto nádory mohou způsobit mechanickou překážku a zúžení vývodu žlučových cest, což může vést k poruše odtoku žluči.

Maligní nádor Vaterovy papily se nazývá adenokarcinom. Jedná se o zhoubný nádor, jenž může postihnout tkáň Vaterovy papily. Adenokarcinom Vaterovy papily také může vést k obstrukci žlučových cest a poruše odtoku žluči.

Všechny tyto nádory Vaterovy papily, benigní i maligní, mohou způsobit podobné příznaky jako žloutenka, svědění kůže, tmavá moč, bledá stolice a bolest břicha. Při podezření na nádor Vaterovy papily je důležité vyhledat lékařskou pomoc a podstoupit další vyšetření jako jsou ultrazvukové a endoskopické metody, aby bylo možné potvrdit dané onemocnění nebo zahájit příslušnou léčbu (Navrátil, 2017).

1.2.8 Další onemocnění žlučových cest

Jako další onemocnění žlučových cest může být postcholecystektomický syndrom. Postcholecystektomický syndrom zahrnuje obtíže, které se objevují po operaci žlučníku. Předpokladem pro diagnostikování tohoto syndromu je vyloučení všech ostatních onemocnění žlučových cest. Obtíže tohoto syndromu jsou rozmanité. Může jimi být plynatost, intolerance určitých jídel, ale také obtíže podobné biliárním kolikám. Pacienti jsou často neurastenicky ladění. Léčba je obtížná s malou úspěšností. Určitou úlevu mohou pacientovi přinést opakované lázeňské pobyty (Klener, 1997).

Jako biliární dyskineze je označována „*porucha modality žlučového stromu v nepřítomnosti organického onemocnění*.“ Funkční poruchy mohou být jak kladné – hypokinetické, tak i záporné – hyperkinetické. Tyto poruchy se mohou týkat různých částí žlučového stromu. Léčba biliární dyskineze probíhá pomocí vhodné diety. Občas je efektivní aplikace některých typů látek. V případě organického postižení je možné zvolit endoskopickou papilotomii. Některým pacientům velmi pomáhá i lázeňské léčení (Klener, 1997, s. 125).

Mezi některé vzácnější afekce patří hemobilie, biliární ileus a biliární peritonitida. Hemobilie je označení stavu, kdy je ve žlučových cestách přítomna krev. K tomuto krvácení může vést trauma jater, ale také tumory jater a žlučových cest. Z hemobilií je možné se setkat po endoskopických výkonech na žlučových cestách. Krvácení může být

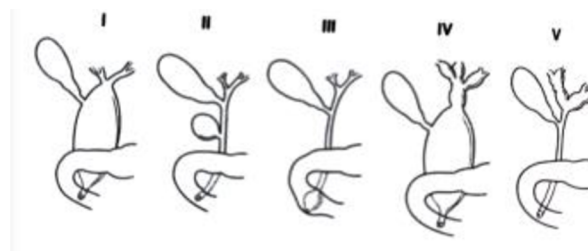
různorodé, od mírných forem až po masivní, které může vést ke smrti pacienta. Biliární ileus je vzácný, ale ne raritní. „*K obstrukci dochází konkrementem, který při chronické cholecystitidě, vedoucí ke srůstům s okolními strukturami, prošel píštělí do žaludku nebo střeva.*“ Biliární peritonitida je stav, kdy dochází ke kontaminaci peritoneální dutiny infikovanou žlučí (Klener, 1997, s. 126).

1.2.9 Nemoci jater

Ikterus je hlavním symptomem téměř všech onemocnění jater. Způsobuje ho zvýšení dvoj až ztrojnásobení hodnoty bilirubinu v séru. Projevem je žluté zbarvení sklér a kůže. Prvním a nejjednodušším vyšetřením hodnoty bilirubinu je vyšetření moči. K diagnostice se používají zobrazovací metody jako například ultrazvuk, ERCP, u něhož je možnost terapeutického zásahu a perkutánní transhepatální cholangiografie (dále jako PTC). Další poruchou je cholestáza, což znamená špatné vylučování žluče do střeva, může se nacházet všude mezi jaterní buňkou a Vaterovou papilou. K diagnostice se využívá měření hodnoty bilirubinu v krevním séru. Také se využívá sonografické vyšetření, ERCP, CT a PTC. Poslední zmíněná diagnóza nemoci jater v této práci je portální hypertenze. Portální hypertenze je stav, při kterém dochází ke zvýšení portálního tlaku. Portální hypertenze vzniká především v důsledku změny intrahepatální cévní rezistence. Velký význam zde má i zvýšený přítok krve. Diagnostika probíhá na základě klinického vyšetření, kdy jsou nalezeny mnohočetné pavoučkovité névy a další (Navrátil, 2017).

1.2.10 Patologie žlučových cest v pediatrii

Pediatrická radiologie se zabývá mimo jiné i vývojovými anomáliemi, například vrozenou cystou choledochu. Cysta choledochu je kongenitální stav, což znamená, že se vyskytuje od narození. Jedná se o cystickou dilataci žlučových cest, které mohou být mimo játra (extrahepatické), uvnitř jater (intrahepatické) nebo mohou zahrnovat celý žlučový systém. Tato dilatace vzniká v důsledku anatomické vady, která způsobuje abnormální rozšíření žlučových cest. Cysta choledochu může mít různé příznaky nebo komplikace a vyžaduje specializovanou lékařskou péči. Vrozená cysta choledochu častěji postihuje dívky v poměru 4:1. Tato patologie je klasifikována podle Todaniho klasifikace do pěti základních typů (obrázek 3) (Hořák, 2012).



Obrázek 3 - klasifikace cyst žlučových cest podle Todaniho (Hořák, 2012, s. 80)

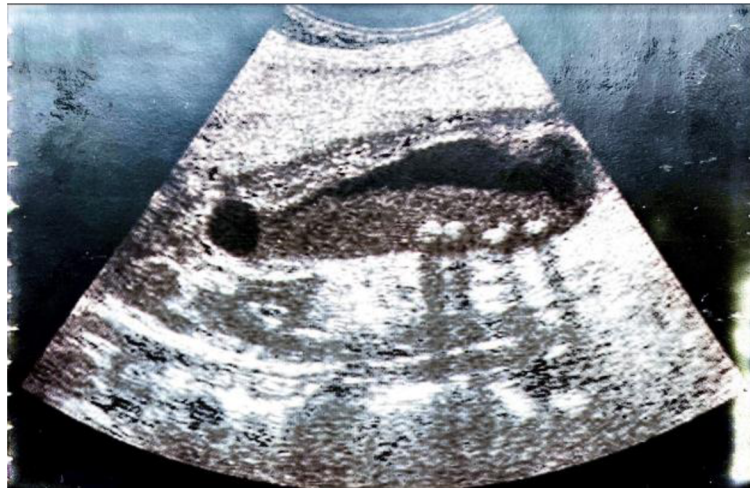Další vývojovou anomálií, kterou se pediatrická radiologie zabývá, jsou vývojové anomálie žlučníku. Ty mohou vést k tvorbě žlučových kamenů či zánětu. Může se jednat například o zdvojený žlučník, anomálně uložený žlučník nebo agenezi žlučníku. Další vývojovou anomálií je atrézie žlučových cest, která je výsledkem destruktivního idiopatického zánětlivého procesu (Hořák, 2012).

1.3 Zobrazovací metody

1.3.1 Sonografie

Sonografie, také známá jako ultrazvukové zobrazování, je neinvazivní a bezbolestná metoda, která využívá vysokofrekvenční zvukové vlny k vytvoření obrazů vnitřních orgánů a tkání v těle. Je to často první zobrazovací metoda používaná k diagnostice onemocnění žlučníku a žlučových cest, protože je rychlá, bezpečná a poměrně levná. Sonografie může detekovat přítomnost kamenů ve žlučníku a identifikovat zúžení nebo blokády žlučových cest, což jsou často příznaky žlučových kamenů a dalších onemocnění žlučových cest. Při vyšetření žlučníku se obvykle doporučuje pacientům, aby před vyšetřením nejedli ani nepili nic po dobu 6 až 12 hodin, aby byl žlučník dobře naplněn žlučí a bylo možné získat co nejlepší obraz žlučových cest a žlučníku. Stěny žlučníku jsou běžně tenké a mají pravidelnou šířku. Termín „anechogenní“ znamená, že žlučkový obsah nevykazuje žádné echové vlny při ultrazvukovém vyšetření, což je normální nález. Toto ultrazvukové zobrazení může být součástí diagnostického procesu pro hodnocení stavu žlučníku a jeho funkce. Nitrojaterní žlučové cesty jsou v normálním stavu a mají běžnou šířku. Nicméně, mimo hlavní kmeny v blízkosti místa, kde žlučové cesty vstupují do jater (jaterní hilus), nejsou viditelné pomocí běžného zobrazování. To může být také součástí ultrazvukového vyšetření, které se používá k diagnostice a hodnocení stavu žlučových cest. Výsledky tohoto vyšetření mohou být důležité pro detekci případných anomálií nebo problémů v těchto žlučovodech. Ductus hepaticus a ductus choledochus jsou součástí žlučových cest, které jsou odpovědné za

transport žluči z jater do dvanáctníku. Ductus cysticus a jeho odstup od žlučovodů nejsou běžně viditelné. Proto nelze pomocí ultrazvukového vyšetření jednoznačně rozlišit mezi ductus hepaticus a ductus choledochus. Pro přesnější diagnostiku mohou být potřeba další vyšetření, jako je například magnetická rezonance (dále jako MR) nebo endoskopická retrográdní cholangiopankreatografie (dále jako ERCP). Následně se hovoří o hepatocholedochu, když se zmiňujeme o spojení mezi ductus hepaticus a ductus choledochus. Normální šířka tohoto spojení by měla být do 7 mm. Pokud je šířka větší než 7 mm, může to naznačovat určité problémy, jako jsou například kameny ve žlučovodech nebo zúžení (stenóza) žlučovodů. Na druhé straně, pokud je šířka menší než 7 mm, to znamená, že tento spoj není rozšířen a nejsou zde žádné zjevné příznaky problému. Tyto informace mohou být užitečné pro diagnózu onemocnění žlučových cest a pro plánování případné léčby (Heřman, 2014).



Obrázek 4 - ukázka ultrasonografie zánětu žlučníku (Hrazdira, 2013, s. 41)

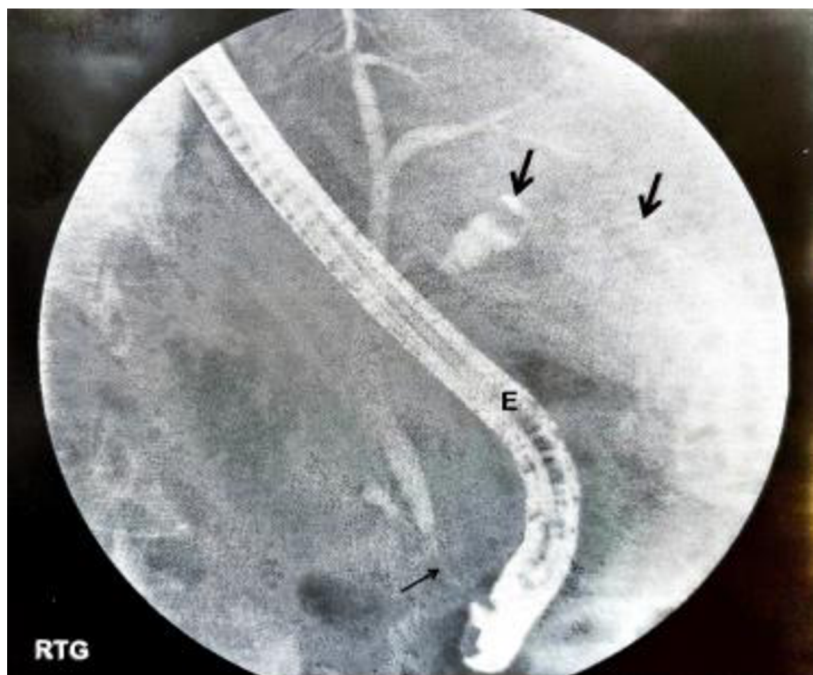
1.3.2 CT – Výpočetní tomografie

Výpočetní tomografie (dále jako CT) umožňuje zobrazit žlučník a žlučovody podobně jako ultrazvuk. Nicméně, CT může být méně přesné v diagnostice litiázy (kamenů) v žlučovodech, zejména pokud jsou konkrementy složené z látek, které neobsahují kalcium. Tyto kameny nemusí být viditelné na CT snímcích, protože nevysílají dostatečné množství rentgenového záření, které by bylo zaznamenáno na snímku. V takových případech mohou být pro diagnostiku litiázy žlučových cest vhodnější jiné vyšetřovací metody, jako je například magnetická rezonance nebo endoskopická retrográdní cholangiopankreatografie. I když ultrazvuk obvykle umožňuje zobrazit většinu diagnostických problémů v oblasti žlučníku a žlučovodů, není úplně přesné

tvrdit, že CT se indikuje pouze při podezření na tumor. CT může být indikováno pro další diagnostické účely, jako je vyhodnocení rozsahu nebo postižení žlučových cest u pacientů s cholestázou nebo při podezření na komplikace žlučových kamenů. Také se používá k vyhodnocení rozsahu nebo postižení játry a dalších orgánů v oblasti břicha (Heřman, 2014).

1.3.3 ERCP – Endoskopická retrográdní cholangiopankreatikografie

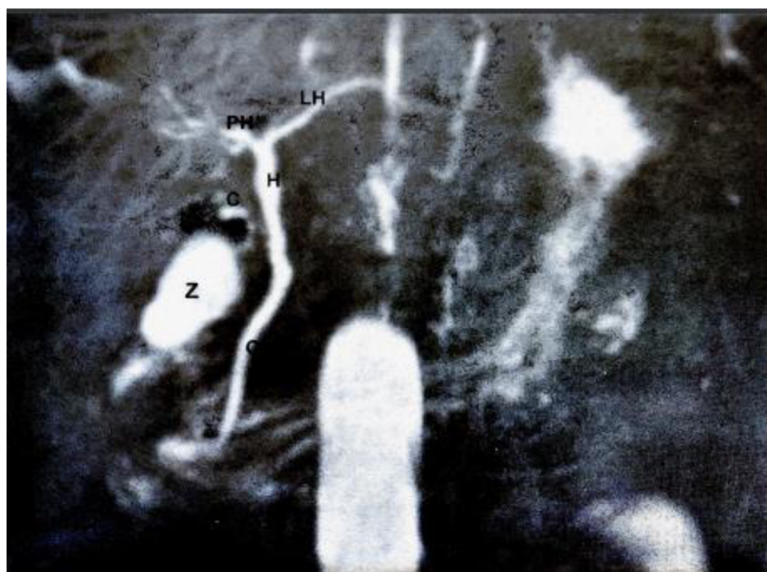
Endoskopická retrográdní cholangiopankreatikografie je neinvazivní diagnostická a terapeutická procedura, která se používá k zobrazování žlučovodů nebo pankreatického vývodu. Procedura zahrnuje zavedení endoskopu (tenkého a flexibilní trubice s kamerou na konci) ústícího v duodenu a následné nasondování žlučovodů anebo pankreatického vývodu. Poté je do těchto orgánů vpraven nástřik kontrastní látky obsahující jod, která umožňuje zobrazení orgánů na rentgenových snímcích. Vaterská papila je místo, kde se otevírá žlučovod a pankreatický vývod do duodena. Endoskopické zavedení nástrojů do těchto orgánů přes Vaterskou papilu se nazývá papiloskopie. ERCP se obvykle provádí za účelem diagnostiky a léčby onemocnění žlučovodů anebo pankreatu, jako jsou kameny ve žlučovodech, zúžení žlučovodů, pankreatické cysty nebo nádory. ERCP může být také použita k odstranění kamenů ve žlučovodech, rozšíření zúžených oblastí nebo k odstranění cizích těles v těchto orgánech. Během ERCP je náplň žlučovodů nebo pankreatického vývodu kontrolována skiaskopicky pomocí rentgenového záření. Kontrastní látka obsahující jod, která je vpravována do orgánů, umožňuje přesné zobrazení jejich stavu na rentgenových snímcích. Tyto snímky jsou následně dokumentovány pro další vyhodnocení a analýzu lékařem. Obstrukční ikterus a jeho léčba je nejčastější indikací pro ERCP. Tato metoda umožňuje lékařům provést léčebné výkony na žlučových cestách, jako je například papilosfinkterotomie, odstranění choledocholitíazy, zavedení stentu nebo nazobiliárního drenážního katetru. ERCP se také používá pro diagnostiku a léčbu pankreatických onemocnění, jako je například chronická pankreatitida nebo rakovina pankreatu (Nekula, 2005a).



Obrázek 5 - ukázka ERCP - zobrazení žlučového stromu se zúžením distálního choledochu (Seidl, 2012, s. 179)

1.3.4 MRCP – MR cholangiopankreatikografie

Magnetická rezonanční cholangiopankreatikografie (dále jako MRCP) slouží k neinvazivnímu zobrazení žlučových cest a pankreatického vývodu bez použití kontrastní látky. Tento diagnostický zobrazovací test se provádí pomocí magnetické rezonance, což umožňuje vysoké rozlišení a detailní zobrazení žlučových cest a pankreatického vývodu. MRCP může nahradit diagnostickou část ERCP u pacientů, kteří nepotřebují léčebný výkon, ale pouze diagnostiku stavu žlučových cest a pankreatu (Heřman, 2014).



Obrázek 6 - ukázka MRCP - normální žlučový strom (Seidl, 2012, s. 180)

1.3.5 PTCD – Perkutánní transhepatální cholangiografie a drenáž

Perkutánní transhepatální cholangiografie a drenáž (dále jako PTCD) je neinvazivní diagnosticko-terapeutická metoda, která se využívá zejména v případech, kdy nelze provést ERCP. Při PTCD se do žlučových cest zavede tenká jehle pod ultrazvukovou kontrolou, následně se injektuje kontrastní látka a zobrazují se žlučové cesty pomocí rentgenu. Po diagnostické části následuje terapeutická část, kdy se přes vytvořený vstup do žlučových cest zavede drenážní katétr, který slouží k odvodu žluči do vnějšího prostředí. Drenážní katétr může být použit i pro další terapeutické výkony, například pro zavedení stentu nebo pro dilataci zúženého místa v žlučových cestách (Nekula, 2005a).

1.3.6 Peroperační cholangiografie

Je metoda zobrazování žlučových cest, která se provádí jako kontrolní vyšetření během operace na pojízdném přístroji. Peroperační cholangiografie se provádí za účelem vizualizace žlučovodů a jejich anatomie, aby se identifikovaly případné překážky, které by mohly způsobit problémy po operaci. Během peroperační cholangiografie se do žlučových cest vstříkne kontrastní látka, která umožňuje lékařům sledovat průběh cest na monitoru. Pokud jsou zjištěny nějaké abnormality, může být nutná další chirurgická intervence, například odstranění kamenů nebo oprava poškozených cest. Peroperační cholangiografie je užitečným nástrojem pro kontrolu správného průběhu operace a minimalizace rizika komplikací v důsledku poškození žlučových cest. V některých

případech může být peroperační cholangiografie doporučena jako rutinní postup během cholecystektomie, která je operací odstranění žlučníku (Nekula, 2005b).

1.3.7 Pooperační cholangiografie

Zavedení drénů a následné podání kontrastní látky jako Telebrix pro kontrolu průchodnosti a homogenity žlučových cest pomocí skiaskopického a skiagrafického zobrazení byla dříve běžnou diagnostickou metodou. Nejčastěji se používal T – drén, který se zavede do žlučovodů během operace a následně se do něj vstříkne kontrastní látka, jako je Telebrix. Tento postup umožňoval lékařům vizualizovat žlučové cesty pomocí rentgenového záření a diagnostikovat případné problémy, kterými jsou například kameny, zúžení nebo blokády. Nicméně, tato metoda je nyní již ojediněle používána. Důvodem pro tuto změnu v diagnostickém postupu je především rozvoj peroperačního zobrazování žlučových cest pomocí ultrazvukového, magnetického nebo endoskopického zobrazování. Celkově lze tedy tvrdit, že zavedení drénů a následné podání kontrastní látky pro kontrolu průchodnosti a homogenity žlučových cest pomocí skiaskopického a skiagrafického zobrazení se používá méně často díky rozvoji moderních peroperačních zobrazovacích technik (Nekula, 2005b).

1.3.8 Kontrastní látky

Kontrastní látky mají využití při zvýraznění specifické tkáně, orgánu nebo dutiny. Toto zvýraznění pomáhá lékařům identifikovat krevní oběh v daném orgánu a také abnormality, jako jsou nádory. Kontrastní látky dočasně modifikují určité vlastnosti daného orgánu nebo tkáně, což poskytuje lékařům možnost rozlišit mezi normálním a abnormálním stavem. Použitá kontrastní látka závisí na zvolené diagnostické metodě, kterou může být rentgen, CT, MR a ultrazvuk. Dále je také použití dané látky závislé na vyšetřovaném orgánu. Různý může být i způsob podání, kdy látku je možné podat per os (ústy), intravenózně (vpichem do žíly) nebo intraarteriálně (vpichem do tepny) (Lucie Sůkupová, 2023).

Kontrastní látky se dělí:

- *„podle fyzikálního principu zobrazovací metody:*
 - *rentgenové záření (skiografie, skiaskopie, CT, angiografie),*
 - *ultrazvuk (kontrastní ultrazvuk, CEUS),*

- *magnetická rezonance;*
- *podle způsobu podání:*
 - *systemově (intravenózní, intraarteriální podání),*
 - *endoluminálně a do preformovaných prostor (gastrointestinální trakt, žlučové cesty, peritoneální dutina, pístěle);*
- *podle absorpce záření:*
 - *pozitivní – zvyšují absorpci záření (jodové, baryové),*
 - *negativní – snižují absorpci záření (plyny, voda, metylcelulosa).”*
(WikiSkripta, 2018)

Při rentgenovém záření (dále jako rtg) a CT vyšetřeních se využívají jodové a baryové kontrastní látky. Jodové kontrastní látky se podávají intravenózně a intraarteriálně. Též je možné je vstříknout do určité orgánové dutiny. Tento typ látek se vylučován ledvinami. Baryové kontrastní látky se nejčastěji aplikují per os a následně se vylučují trávicím ústrojím. Využívají se při vyšetření gastrointestinálního traktu (Lucie Sukupová, 2023). Po aplikaci kontrastní látky na bázi jódu se může pacient cítit v místě vpichu pocit tepla, následně může toto místo zarudnout a v ústech může být cítit kovová chuť, která po několika minutách odezní. Po aplikaci jehly se mohou pacientovi objevit modřiny. Po vyšetření se doporučuje zvýšit příjem tekutin, aby se kontrastní látka na bázi jódu rychleji odstranila z těla. Malé procento pacientů se může setkat s opožděnou alergickou reakcí ve formě vyrážky, která se může objevit v rámci hodin či dní po vyšetření kontrastní látkou na bázi jódu. Převážně se ale jedná o mírné reakce. Mezi další mírné reakce patří nevolnost a zvracení, bolest hlavy a svědění (RadiologyInfo.org, 2023).

Při vyšetření MR se nejčastěji využívá gadolinium. Po přítomnosti této látky v těle se mění magnetické vlastnosti okolních molekul vody, což způsobuje změnu vzhledu orgánů či krevních cév obsahujících kontrastní látku na snímcích MR. Při použití gadolinia je menší pravděpodobnost vzniku alergické reakce u pacienta než u kontrastních látek na bázi jódu. Velmi vzácně se může objevit alergická reakce na tento typ kontrastní látky v podobě kopřivky a svědění očí. Po aplikaci gadolinia může pacient cítit chlad v místě vpichu, který ale brzy odezní. Též může pacientovi

způsobit aplikace injekce určitý diskomfort a následnou tvorbu modřin (RadiologyInfo.org, 2023).

1.4 Radiační ochrana

V medicíně je rentgenové záření celosvětově hojně využíváno. Bylo odhadnuto, že lékařské výkony využívající záření vzrostly během přibližně 30 let téměř dvojnásobně. Z tohoto důvodu je radiační ochrana důležitou součástí lékařské praxe. Přestože se jedná o velké počty těchto vyšetření, stále existují části světa bez patřičného vybavení (Holmberg, 2010).

Aby byl zdravotnický personál přiměřeně ochráněn a byla minimalizována rizika ozáření, podstupují pracovníci vzdělávání a školení v oblasti radiační ochrany jako například řešení konkrétních situací, zavedené pracovní postupy a používání vhodných ochranných nástrojů (Le Heron, 2010).

1.4.1 Princip zdůvodnění

Při použití metod v lékařství využívajících ionizující záření je tedy nezbytné zvážit, zda přínosy pro pacienta nebo společnost převyšují potenciální rizika spojená s expozicí. To vyžaduje individuální posouzení každého případu a přijetí opatření ke snížení dávek záření na minimum bez ohrožení diagnostiky nebo terapeutické kvality. Cílem je dosáhnout rovnováhy mezi potřebou pacientům přesně nebo dostatečně účinnou léčbu a minimalizaci potenciálních rizik spojených s ozářením (Súkupová, 2018).

1.4.2 Princip optimalizace

Cílem principu optimalizace je zajistit, aby velikost dávek záření, pravděpodobnost ozáření a počet jednotlivců vystavených záření byly na co nejnižší úrovni s přihlédnutím k současným odborným znalostem, hospodářským a sociálním faktorům. Tento princip je známý jako ALARA (As Low As Reasonably Achievable) a je jedním z hlavních pilířů radiační ochrany. Důležitým cílem principu ALARA je minimalizovat expozici ionizujícímu záření na nejnižší rozumně dosažitelnou úroveň, přičemž se berou v úvahu všechny relevantní faktory. Tímto principem se snažíme minimalizovat rizika spojená s ozářením, a to jak pro jednotlivce, tak pro společnost jako celek. Implementace principu ALARA zahrnuje využití technických a organizačních opatření, jako je použití moderních technologií s nižšími dávkami záření, optimalizace radiodiagnostických postupů, školení zdravotnického personálu a dodržování přísných

bezpečnostních směrnic a limitů pro expozici záření. Cílem je dosáhnout co nejnižší úrovně expozice záření, která je proveditelná s ohledem na současné poznatky a omezení, a tak minimalizovat možné negativní účinky ozáření na lidské zdraví a životní prostředí (Súkupová, 2018).

1.4.3 Princip limitování dávek

V oblasti ozáření pacientů v lékařství nejsou obecně stanoveny přesné dávkové limity, jako je tomu u pracovníků v oblasti radiační ochrany. To je proto, že záření v lékařských vyšetřeních je poskytováno za účelem poskytnutí diagnostického nebo terapeutického přínosu pro konkrétního pacienta. Namísto dávkových limitů se v lékařském prostředí uplatňuje princip optimalizace, který je zaměřen na minimalizaci dávek záření na nejnižší úroveň s ohledem na dosažení potřebného klinického výsledku. V rámci optimalizace se však mohou používat diagnostické referenční úrovně, což jsou směrné hodnoty, které slouží k monitorování a hodnocení výkonu radiologických zařízení. Diagnostické referenční úrovně jsou stanoveny pro různé druhy diagnostických postupů, jako jsou rentgenové vyšetření, CT skenování nebo intervence s využitím záření. Tyto úrovně slouží jako nástroj pro kontrolu, zda jsou dávky záření v klinické praxi v souladu s očekávanými standardy. Pokud jsou překročeny, může to naznačovat potřebu dalšího zkoumání a optimalizace radiologických postupů. Při stanovování diagnostických referenčních úrovní se berou v úvahu jak diagnostické potřeby pacientů, tak i omezení expozice záření. Cílem je zajistit, že dávky záření jsou udržovány na co nejnižší úrovni, která je rozumně dosažitelná, s ohledem na potřeby konkrétního pacienta a diagnostické nebo terapeutické výhody vyšetření. Omezení a dávkové limity v oblasti radiační ochrany se obecně uplatňují pro ochranu obecné populace, pracovníků se zářením a dalších expozic radiačnímu záření, jako jsou učni a studenti pracující s radiací. Pokud jde o pacienty, kteří podstupují lékařské ozáření, nejsou obvykle stanoveny přesné dávkové limity. To je z důvodu, že v lékařství je poskytování ozáření pacientům zaměřeno na zlepšení jejich zdravotního stavu a dosažení diagnostických a terapeutických výhod. Přestože pro pacienty neexistují přesné dávkové limity, radiologové a zdravotnický personál jsou povinni sledovat a zaznamenávat expozici pacientů záření a dávková data. Tato data slouží k hodnocení a zajištění, že dávky záření jsou udržovány na co nejnižší úrovni, která je prakticky dosažitelná. Je důležité, aby v lékařské praxi byla zajištěna odpovídající radiační

ochrana a že se všechny postupy provádějí s ohledem na maximální bezpečnost a přínos pro pacienty (Súkupová, 2018).

1.4.4 Princip bezpečnosti zdrojů

Pravidelná kontrola zdrojů ionizujícího záření je důležitá pro zajištění jejich stability a spolehlivosti. Před prvním použitím rtg systému pro klinické účely se často provádí přijímací zkouška, která slouží ke správnému ověření funkčnosti systému a jeho souladu s příslušnými normami a předpisy. Po přijímací zkoušce se provádějí pravidelné kontroly parametrů rtg systému, včetně zkoušek dlouhodobé stability a zkoušek provozní stálosti. Rozsah a četnost těchto kontrol jsou obvykle stanoveny právními předpisy a doporučeními příslušných regulačních orgánů, jako je SÚJB. Zkoušky dlouhodobé stability se zaměřují na sledování dlouhodobých změn ve výkonu a parametrech rtg systému. Zkoušky provozní stálosti se provádějí k ověření správného fungování systému při běžném provozu. Pokud během kontroly dojde k nesouladu nebo problému, je nutné postupovat v souladu s příslušnými předpisy a doporučeními. Obvykle se vyžaduje, aby byl problém hlášen regulačnímu orgánu a přijata opatření k odstranění problému a obnovení bezpečného provozu (Súkupová, 2018).

1.4.5 Limity pro radiační pracovníky

Limity pro radiační pracovníky je nutné používat pro omezení profesního záření a jsou:

- a)** „pro součet efektivních dávek ze zevního ozáření a úvazků efektivních dávek z vnitřního ozáření 20 mSv za kalendářní rok nebo hodnota schválena Úřadem podle § 63 odst. 4 atomového zákona, nejvýše však 100 mSv za 5 po sobě jdoucích kalendářních let a současně 50 mSv za jeden kalendářní rok,
- b)** pro ekvivalentní dávku v oční čočce 100 mSv za 5 po sobě jdoucích kalendářních let a současně 50 mSv v jednom kalendářním roce,
- c)** pro průměrnou ekvivalentní dávku na každý 1 cm² kůže 500 mSv za kalendářní rok bez ohledu na velikost ozářené plochy
- d)** pro ekvivalentní dávku na ruce od prstů až po předloktí a na nohy od chodidel až po kotníky 500 mSv za jeden kalendářní rok“ (Vyhláška č. 422/2016 Sb., 2016, s. § 1).

Aby nedošlo k překročení limitů pro radiační pracovníky, je nutné provádět soustavné posuzování a zohledňovat součet dávek ze všech možných zdrojů záření. Pokud dojde

k překročení limitů ozáření, je nutné pracovníka dočasně vyřadit z činnosti se zdrojem záření. Toto vyřazení trvá do doby, dokud nedojde k posouzení zdravotní způsobilosti daného pracovníka k práci se zdrojem záření a dokud nedojde ke stanovení podmínek pro danou práci. Pokud se jedná o studenty a žáky, posuzuje dodržování limitů držitel povolení, na jehož pracovišti se studenti či žáci setkávají se zdrojem ionizujícího záření. I u této skupiny se posuzování provádí soustavně a je též nutné zohledňovat součet dávek ze všech možných zdrojů záření (Vyhláška č. 422/2016 Sb., 2016).

1.4.6 Radiační ochrana pracovníků v radiodiagnostice

Radiační ochraně podléhají odborníci (např. radiologičtí asistenti, radiologové a kardiologové), kteří při provádění výkonů používají zdroje ionizujícího záření. Nutným předpokladem pro využívání tohoto záření při výkonech je kompetence k nakládání s rentgenovými systémy a znalost radiační ochrany. Důležité také je poučení těchto osob o vzniku možného rizika při práci s ionizujícím zářením. Při radiační ochraně je zásadní znalost zdroje jejich ozáření, kam jednoznačně patří i rozptýlené (sekundární) záření. Toto záření „vzniká při interakci rtg fotonů primárního svazku s různými objekty včetně samostatného pacienta a šíří se všemi směry.“ K ozáření primárním rtg svazkem dochází spíše výjimečně pouze v případech, „kdy lékař, nejčastěji radiolog, vkládá při provádění výkonu ruce do primárního rtg svazku.“ (Súkupová, 2018, s. 199)

Pokud se jedná o skiaskopické vyšetření, nezbytný zdravotnický personál se zdržuje během vyšetření pacienta ve vyšetřovací místnosti. Z toho důvodu je hlavním zdrojem ozáření pro personál „Comptonův rozptyl primárního záření v ozářené části těla pacienta.“ Proto by měl být svazek vymezen pouze na diagnosticky významnou oblast. Tím dojde ke snížení radiační zátěže u personálu i u pacienta a zároveň se zvýší i kvalita snímku (Singer, 2004, s. 90).

Za základní způsoby radiační ochrany před zevním ozářením patří stínění časem, stínění vzdáleností a stínění ochrannými prostředky. Stínění časem znamená, že „čím kratší je expozice, tím lépe.“ Stínění vzdáleností znamená, že čím je osoba od zdroje záření dál, tím lépe. Za ochranné prostředky se považují závěsná stínění a mobilní zástěny. Pro osobní ochranu se využívají osobní ochranné pomůcky jako např. zástěry, límce a brýle. (Súkupová, 2018, s. 199) Aby byly zástěry efektivní, nesmí být popraskané. Z toho důvodu by se s nimi mělo zacházet opatrně a neměly by se skládat (Dowd, 1999).

2 CÍL PRÁCE A VÝZKUMNÁ OTÁZKA

Cílem práce bylo analyzovat zobrazovací a vyšetřovací metody patologie žlučových cest se zaměřením na radiodiagnostiku a radiologickou asistenci. Na základě tohoto cíle byla stanovena výzkumná otázka:

1. Výzkumná otázka: Jaké jsou současné trendy ve vyšetřovacích a zobrazovacích metodách patologie žlučových cest?

Na základě analýzy dat vznikl výukový materiál pro studenty bakalářského oboru Radiologická asistence.

3 METODIKA

3.1 *Sběr dat*

Data byla sbírána prostřednictvím návštěvy dvou nemocnic – krajské a okresní. V každé nemocnici byla analyzována data z nemocničního informačního systému. Tato data byla následně využita při tvorbě vzdělávacího materiálu.

V krajské nemocnici byla zjišťována statistika vyšetření žlučových cest pomocí MRCP za poslední tři roky, tzn. v období od 17.4.2020 do 17.5.2023. Na základě této analýzy bylo vybráno 9 pacientů, u kterých probíhala analýza vyšetření MRCP. Do výukového materiálu byly následně zařazeny 3 z těchto analýz. Též byl výzkum zaměřen na zjištění počtu mužů a žen, které toto vyšetření v daném období podstoupili.

V okresní nemocnici byl výzkum zaměřen na sběr dat z vyšetření ERCP. Pacienti byli vybíráni v průběhu autorovy souvislé praxe v této nemocnici.

3.2 *Etika výzkumu*

Aby byla dodržena etika výzkumu, nejsou uvedeny názvy nemocnic ani pacientů. Pacienti jsou označováni „Pacient A – Pacient G“. Též jsou u některých snímků začerněné osobní údaje pacientů.

4 VÝSLEDKY

Cílem bakalářské práce bylo analyzovat zobrazovací a vyšetřovací metody patologie žlučových cest se zaměřením na radiodiagnostiku a radiologickou asistenci. Následně měl být vytvořen studijní materiál pro studenty bakalářského oboru Radiologická asistence. Na základě cíle práce byla stanovená výzkumná otázka: Jaké jsou současné trendy ve vyšetřovacích a zobrazovacích metodách patologie žlučových cest?

Z výzkumu vyplynulo, že mezi používané zobrazovací metody v oslovených nemocnicích při patologii žlučových cest patří MRCP a ERCP. Též bylo ve výzkumu zjištěno, že v obou nemocnicích byly častěji vyšetřovány ženy. V krajské nemocnici za období posledních 3 let byly nejčastější diagnózy k MRCP jiná a neurčitá břišní bolest (19 %), neprůchodnost žlučového (9 %), nemoc jater NS (8 %), funkční dyspepsie (7 %), jiná chronická pankreatitida (7 %), kámen žlučníku bez cholecystitidy (6 %), ulcerózní (chronická) pankreatitida (3 %) a jiná Crohnova nemoc (3 %). Ostatní diagnózy tvořily 38 %.

Na základě prostudované literatury a výše zmíněného výzkumu vznikl studijní materiál pro studenty bakalářského oboru Radiologická asistence. Studijní materiál studenty s anatomii žlučových cest, s vybranými patologiemi žlučových cest a s vybranými zobrazovacími metodami. Dále studijní materiál obsahuje snímky vyšetření ERCP a MRCP z oslovených nemocnic s jejich popisem. Poslední kapitola manuálu je věnována statistice zjištěné výzkumem v oslovených nemocnicích.

4.1 Studijní materiál pro studenty

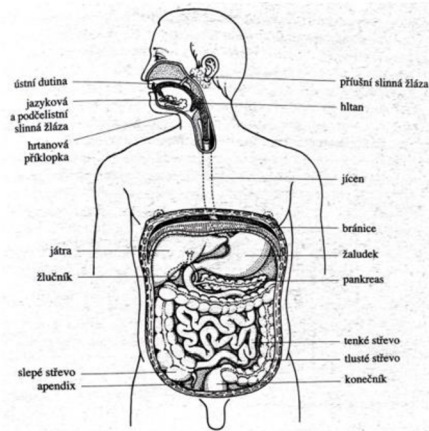
Patologie žlučových cest z pohledu radiologického asistenta

Výukový materiál pro studenty

Praktická část bakalářské práce
Jaroslav Houser, 3. ročník RA

ANATOMIE ŽLUČOVÝCH CEST

- Za začátek žlučových cest se považují nitrojaterní žlučovody, které se slučují a následně vycházejí z jater jako pravý a levý ductus hepaticus.
- Ty se následně sloučí ve žlučovod (ductus hepaticus communis).
- Poté dojde k připojení vývodu žlučníku (ductus cysticus) a žlučovod se pak jmenuje ductus choledochus.
- Choledochus sestupuje za duodenum, zanořuje se do hlavy pankreatu a společně s pankreatickým vývodem ústí v sestupné části duodena na Vaterově papile.
- Kolem Vaterovy papily je hladký svalový svěrač, který je v klidu uzavřen, žluč se vrací přes ductus cysticus do žlučníku, uloženého pod pravým jaterním lalokem, kde se žluč skladuje a zahušťuje.
- Žlučové cesty je možné rozdělit podle umístění na intrahepatické a extrahepatické. Intrahepatické žlučové cesty se nacházejí uvnitř jater, zatímco extrahepatické mimo játra.

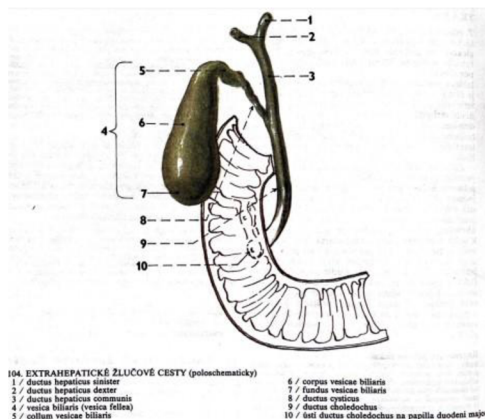


Intrahepatické žlučové cesty

- Intrahepatické žlučové cesty se sbírají od žlučových kapilár mezi buňkami trámci v lalúčích jaterních přes Heringovy kanálky a intralobulární žlučovody, a dále jako segmentové a lalokové žlučovody postupně až do porta hepatis.
- Stěna žlučovodů je umístěna od Heringových kanálků.
- Po spojení interlobulárních žlučovodů vznikají větší žlučovody, v jejichž stěně se kromě epithelové výstelky nachází i vazivo a hladká svalovina, která tvoří vnější povrch.

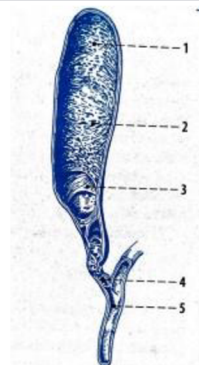
Extrahepatické žlučové cesty

- Začátek extrahepatických žlučových cest je v porta hepatis (vrátnicová žíla) jako pravý a levý jaterní vývod (ductus hepaticus dexter et sinister).
- Po spojení obou jaterních vývodů vzniká společný vývod s latinským názvem ductus hepaticus communis.
- Tento společný vývod vstupuje do lig. hepatoduodenale
- Následně se do něj přidá vývod žlučníku neboli ductus cysticus čímž vznikne hlavní žlučovod (ductus choledochus).
- Hlavní žlučovod má tvar trubice dlouhé přibližně 6-8 cm a odvádí žluč do sestupného segmentu dvanáctníku, kde zaniká spolu s hlavním vývodem pankreatu na Vaterské papile



Žlučník

- Žlučník má tvar slepého vaku dlouhého přibližně 10 cm s objemem kolem 50 ml.
- Nachází se na spodní ploše jater pod pravým žebernímobloukem.
- Žlučník neobsahuje slizniční svalovinu ani podslizniční vazivo.
- Slouží ke skladu a zahuštění žluči a jejímu následnému uvolnění při příjmu potravy.
- Zvnějšku se žlučník skládá ze dna žlučníku (fundus), který přečnává dolní okraj jater.
- Další vnější části jsou tělo žlučníku (corpus), infundibulum, neboli přechod těla od krčku žlučníku a krček žlučníku (collum), který se mění na žlučový vývod a následně se připojuje ke žlučovuodu.
- Sliznice žlučníku se skládá ze síťových řas.
- Dokáže vstřebávat vodu, čímž dochází k zahušťování žluči.
- V krčku a ve vývodu je spirální řasa, plica spiralis, která umožňuje průtok oběma směry. Ve středu žlučníku je nesouvislá vrstva hladké svaloviny, umožňující jeho koncentraci.



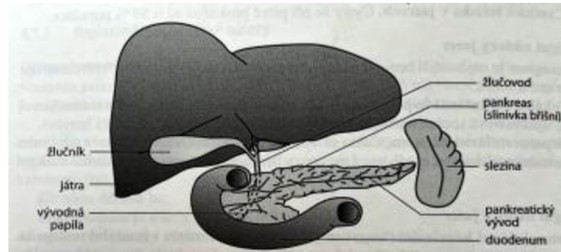
Obr. 12.22 Žlučník (fex)
1 - dno žlučníku, 2 - tělo žlučníku, 3 - slizniční řasy, 4 - ductus cysticus, 5 - ductus choledochus

Žluč

- Žluč neboli bilis, řel nebo řecky cholé je tekutina žlutohnědé barvy, která na vzduchu zezelená.
- Při opuštění jater má okolo 97% vody, zbytek jejího složení tvoří žlučové soli, žlučové pigmenty, cholesterol, anorganické soli, mastné kyseliny a další látky.
- Žluč tvoří hepatocyty v játrech.
- Následně je odvedena žlučovými cestami do dvanáctníku (viz výše), přičemž dochází k meziskladu ve žlučníku.

Játra

- Játra jsou označována jako největší žláza lidského těla.
- Váží okolo 1500 g a nacházejí se v pravé brániční klenbě, v horní části dutiny břišní.
- Dolní okraj kopíruje oblouk žebel, kterými je kryt.
- Vnitřní plocha jater se dotýká řady břišních orgánů, jako například žaludku, žlučníku, pravé ledviny apod.
- Na příčném řezu, tzv. jaterní brance, jsou vidět útvary, které vystupují nebo vstupují do jater.
- Jsou jimi například žlučovody, které odvádí žluč z jater do dvanáctníku, jaterní tepna a vrátnicová žíla.

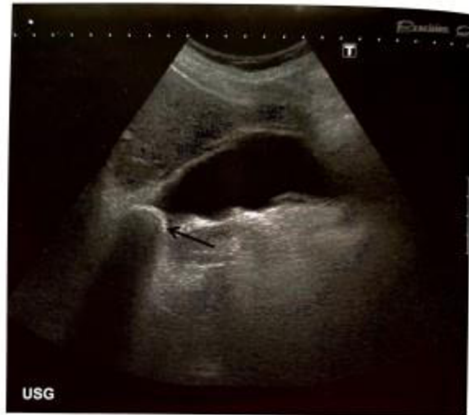

PATOLOGIE ŽLUČOVÝCH CEST

- Cholelitiáza
- Cholecystolitiáza, choledocholitiáza
- Zánětlivá onemocnění žlučníku a žlučových cest
 - Akutní cholecystitida
 - Chronická cholecystitida
 - Akutní cholangitida
 - Primární sklerotizující cholangitida
- Záněty žlučníku
- Karcinom žlučníku
- Nádory žlučových cest
- Nádora Vaterovy papily
- Další onemocnění žlučových cest
- Nemoci jater
- Patologie žlučových cest v pediatrii

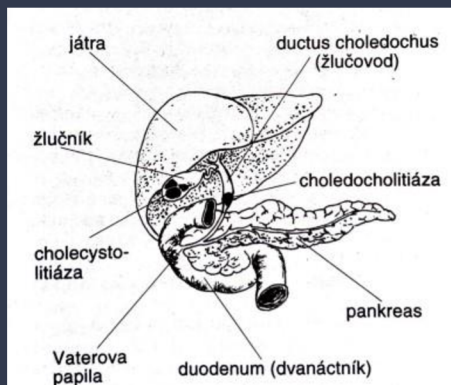
Cholelitiáza

- Cholelitiáza neboli konkrementy či žlučové kameny se vytváří sražením nerozpustných látek žluči
- K předcházení vzniku žlučových kamenů je důležitý poměr hustoty hlavních složek žluči
- Tento poměr zajišťuje tekutost žluči
- Pokud dojde k většímu výskytu méně rozpustných složek, vzniká potenciálně rizikový skyt žlučových kamenů
- Mezi tyto méně rozpustné složky patří hlavně cholesterol
- Za rizikové faktory vzniku cholelitiázy lze považovat
 - věk a pohlaví - více postihuje ženy, riziko vzniku žlučových kamenů roste s věkem,
 - národnostní příslušnost - riziko je rozšířeno zejména ve vyspělých zemích,
 - vliv prostředí - zde hraje roli vliv estrogenů, užívání antikoncepce, gravidita, otylost a rychlý úbytek tělesné hmotnosti,
 - dědičnost



Cholecystolitiáza (konkrement ve žlučniku na obrázku označeno šipkou)

Cholecystolitiáza, choledocholitiáza

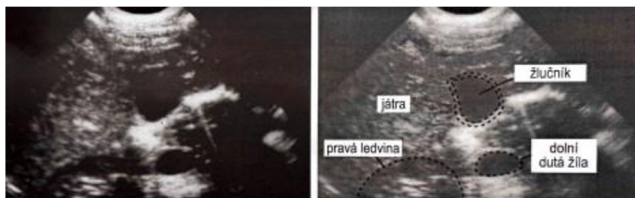


- Kámen ve žlučniku se nazývá cholecystolitiázou .
- Pokud se kámen dostane do žlučových cest, dochází ke vzniku choledocholitiázy .
- Cholelitiáza může probíhat bez symptomů, ale může při ní dojít i ke komplikacím v podobě např. cholecystitidy nebo cholangitidy .
- Cholecystolitiáza se může klinicky projevovat jako biliární kolika, což je specifický typ bolesti, který vzniká v momentě, kdy kámen vcestuje do vyústění žlučniku (ductus cysticus), který kanál zatarasí a dilatuje .
- Pacient pocítuje tlak v pravém podžebří, který se může šířit až pod pravou lopatku .
- Bolest typicky vzniká několik hodin po jídle, je trvalého charakteru trvající několik hodin .
- Dále pacienta trápí nechuť a zvracení .
- Projevem choledocholitiázy je silná bolest břicha podobná jako při cholecystolitiáze, kterou dále doprovází posthepatální ikterus .
- Obtíže trvající i více jak 12 hodin jsou predikcí dalších komplikací, jako například záněty žlučniku a žlučvodu .

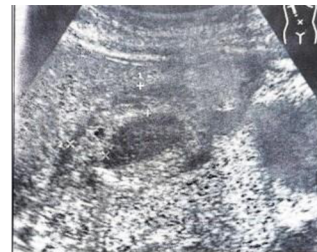Zánětlivá onemocnění žlučníku a žlučových cest

- Stěna žlučníku bez patologie je jednovrstevná a tenká.
- Nalačno je jejíž šíře do 5 cm.
- Při počáteční akutní cholecystitidě pacient může pociťovat tlakovou bolestivost žlučníku.
- V brzké době začíná vznikat zánětlivý edém stěny žlučníku, čímž dochází k zesílení této stěny.
- Další známkou akutního zánětu může být tekutina v lůžku žlučníku.
- Také může být nápadné neostře ohraničení žlučníku vůči vedlejšímu jaternímu parenchymu.
- Patrná je i změna typického hruškovitého tvaru žlučníku.

Zánětlivá onemocnění žlučníku a žlučových cest



Snímek žlučníku bez patologie



Snímek patologie žlučníku s viditelným vícevrstevným složením

1. Akutní cholecystitida

- Akutní cholecystitidou se nazývá akutní zánět žlučníku.
- Většinou se jedná o akutní vzplanutí chronické cholecystitidy.
- Lze ji rozdělit podle přítomnosti konkrémentů na kalkulózní (v 95%) a akalkulózní.
- Akutní zánět způsobují bakterie, např. E.coli, enterokoky, klebsiely, klostridia, jež přicházejí do žlučníku vzestupnou cestou ze střeva, buď hematogenně nebo lymfógeně.
- Potvrzujícím faktorem kromě cholelitiázy je také ischemie stěny žlučníku, např. při šoku, po operacích, při onkologické léčbě.
- Fomy zánětu můžou být katarální, flegmonózní až gangrenózní, občas dochází k perforaci stěny žlučníku.

2. Chronická cholecystitida

- Za vznik chronické cholecystitidy může přítomnost konkrémentů, například cholesterolových, pigmentových a smíšených, jež dráždí stěnu žlučníku.
- Nebo chronická forma může vzniknout změnou z akutní cholecystitidy.
- Následně jde o fibrózu stěny žlučníku s jejím pozvolným svařováním.
- V mnoha případech dochází ke kalcifikaci stěny.

3. Akutní cholangitida

- Akutní cholangitida se nazývá českým ekvivalentem zánět žlučových cest.
- Její hlavní příčinou je většinou cholestáza.
- Při cholestáze se jedná o to, že ve žlučových cestách dojde k hromadění žluči.
- Toto hromadění je způsobené obstrukcí konkrementem, nádorem nebo strikturou.
- Akutní hnisavá obstrukční cholangitida je velice závažná až nebezpečná forma, kdy se do žlučovodů dostane infekce ze střeva, z jater nebo žlučníku, hematogenně nebo lymfogenně. Často dochází ke vzniku problémů, mezi které je možno zařadit cholangiogenní sepsi až septický šok, trombózu portální žíly, absces jater a biliární cirhózu.

4. Primární sklerotizující cholangitida

- Mezi projevy primární sklerotizující cholangitidy patří zánětlivá a fibrotická zúžení žlučových cest.
- Toto zúžení je často mnohočetné a postihuje jak extrahepatální tak i intrahepatální žlučové cesty.
- Příčina onemocnění není známá.
- Primární sklerotizující cholangitida se nevyskytuje příliš často.
- Nejčastěji postihuje muže ve věku pod 45 let. U 50% nemocných jsou patrné zánětlivé změny střevní.
- Může se jednat buď o ulcerózní kolitidu nebo Crohnovu chorobu.

Záněty žlučníku

- Záněty lze rozdělit na dva druhy - akutní nebo chronické.
- Častým příznakem je bolest pod játry.
- Častou komplikací je flegmonózní či ulcerózní zánět.
- Ve stěně žlučníku dochází k výrazné infiltraci granulocytů.
- Při gangrenózním zánětu dochází k výraznému prosáknutí stěny žlučníku, stěna je nekrotická a tmavozeleně zbarvená.
- Ve mnoha případech přechází akutní zánět do zánětu chronického.
- Pro stěnu žlučníku je typické vazivovité zhuštění, zatímco pro žlučník je typická svaštělost a malá velikost.
- Ve většině případů dojde ke zjištění, že se nacházejí v lumenu žlučníku kameny, které jsou ve většině případů příčinou i následkem zánětů.
- V blízkosti žlučníku dochází k výrazným vazivovým srůstům a přitaženým kličkám tenkého střeva.
- Pokud je ve žlučníku nahromaděný hnis, tak se tento stav nazývá empyém.
- Stav při zaklínění krčku žlučníku nebo vývodu, kdy nemůže žluč odtékat, se nazývá hydrops.

Karcinom žlučníku

- Nádor žlučníku se častěji objevuje ve vyšším věku, mezi šedesátým až sedmdesátým rokem života.
- Častěji je diagnostikován ženám. Jeho výskyt zároveň souvisí i s cholelitiázou.
- S největší pravděpodobností se na výskytu podílejí i opakující se traumata a chronické záněty.
- Pacient cítí bolest v podžeberní oblasti, čímž nabývá dojmu, že jde o opakování žlučových potíží.
- Bolesti ale nevěnuje zvýšenou pozornost.
- Často dochází k prostupu stěny žlučníku a následně se dostává do jater.
- Většinou se jedná o různé typy adenokarcinomů.

Nádory žlučových cest

- Nádory žlučových cest tvoří přibližně 2 % všech karcinomů a jejich počet má stoupající tendenci.
- Nejčastěji se vyskytují u osob ve věku 50 – 70 let.
- V převážně většině jde o adenokarcinom.
- Tyto nádory jsou klasifikovány podle místa výskytu na tumory horní třetiny, nádory střední třetiny od vyústění ductus cysticus až po stěnu duodena a nádory dolní třetiny od stěny duodena po Vaterovu papilu.
- Dále je možné dělit nádory na benigní a maligní.
- Výskyt benigních tumorů není příliš častý.
- Ve většině případů jde o adenomy, kdy je nejčastějším projevem ikterus.
- Z histologického hlediska jsou maligní tumory adenokarcinomy.
- Ve většině případů se rozšiřují pronástáním do vedlejších orgánů, kterými mohou být jaterní hilus, žlučník a pankreas.

Nádory Vaterovy papily

- Nádory Vaterovy papily mohou způsobit poruchu odtoku žluči do střeva.
- Vaterova papila je malý výstupek na konci hlavního žlučovodu, který slouží k vyústění žlučových cest a pankreatických vývodů do dvanáctníku.
- Benigní nádory Vaterovy papily zahrnují adenomy, což jsou nezhoubné nádory sliznice.
- Mezi typy adenomů, které se mohou vyvinout na Vaterově papile, patří cystadenom, tubulární adenom a vilózní adenom.
- Tyto nádory mohou způsobit mechanickou překážku a zúžení vývodu žlučových cest, což může vést k poruše odtoku žluči.
- Maligní nádor Vaterovy papily se nazývá adenokarcinom.
- Jedná se o zhoubný nádor, který může postihnout tkáň Vaterovy papily.
- Adenokarcinom Vaterovy papily také může vést k obstrukci žlučových cest a poruše odtoku žluči.
- Všechny tyto nádory Vaterovy papily, benigní i maligní, mohou způsobit podobné příznaky, jako žloutenka, svědění kůže, tmavá moč, bledá stolice a bolest břicha.
- Při podezření na nádor Vaterovy papily je důležité vyhledat lékařskou pomoc a podstoupit další vyšetření jako jsou ultrazvukové a endoskopické metody, aby bylo možné potvrdit dané onemocnění nebo zahájit příslušnou léčbu.

Další onemocnění žlučových cest

Postcholecystektomický syndrom

- Postcholecystektomický syndrom zahrnuje obtíže, které se objevují po operaci žlučníku.
- Předpokladem pro diagnostikování tohoto syndromu je vyloučení všech ostatních onemocnění žlučových cest.
- Obtíže tohoto syndromu jsou rozmanité.
- Může jimi být plynatost, intolerance určitých jídel, ale také obtíže podobné biliárním kolikám.
- Pacienti jsou často neurastenicky ladění.
- Léčba je obtížná s malou úspěšností.
- Určitou úlevu mohou pacientovi přinést opakované lázeňské pobyty.

Další onemocnění žlučových cest

Biliární dyskineze

- Je to porucha motility žlučového stromu v nepřítomnosti organického onemocnění.
- Funkční poruchy mohou být jak kladné – hypokinetické tak i záporné – hyperkinetické.
- Tyto poruchy se mohou týkat různých částí žlučového stromu.
- Léčba biliární dyskineze probíhá pomocí vhodné diety.
- Občas je efektivní aplikace některých typů látek.
- V případě organického postižení je možné zvolit endoskopickou papilotomii.
- Některým pacientům velmi pomáhá i lázeňské léčení.

Další onemocnění žlučových cest

Hemobilie

- Hemobilie je označení stavu, kdy je ve žlučových cestách přítomna krev.
- K tomuto krvácení může vést trauma jater, ale také tumory jater a žlučových cest.
- S hemobilii je možné se setkat po endoskopických výkonech na žlučových cestách.
- Krvácení může být různorodé, od mírných forem až po masivní, které může vést ke smrti pacienta.

Biliární ileus

- Biliární ileus je vzácný, ale ne raritní.
- K obstrukci dochází konkrementem, který při chronické cholecystitidě, vedoucí ke srůstům s okolními strukturami, prošel píštělí do žaludku nebo střeva.
- Biliární peritonitida je stav, kdy dochází ke kontaminaci peritoneální dutiny infikovanou žlučí.

Nemoci jater

- Ikterus je hlavním symptomem téměř všech onemocnění jater.
- Způsobuje ho zvýšení dvojnásob až ztrojnásobení hodnoty bilirubinu v séru.
- Projevem je žluté zbarvení skléry a kůže.
- Prvním a nejjednodušším vyšetřením hodnoty bilirubinu je vyšetření moči.
- K diagnostice se používají zobrazovací metody jako například ultrazvuk, ERCP, u něhož je možnost terapeutického zásahu a perkutánní transhepatální cholangiografie (dále jako PTC)
- Další poruchou je cholestáza, což znamená špatné vylučování žluče do střeva, může se nacházet všude mezi jaterní buňkou a Vaterovou papilou.
- K diagnostice se využívá měření hodnoty bilirubinu v krevním séru.
- Také se využívá sonografické vyšetření, ERCP, CT a PTC. Poslední zmíněná diagnóza nemoci jater v této práci je portální hypertenze. Portální hypertenze je stav, při které dochází ke zvýšení portálního tlaku. Portální hypertenze vzniká především v důsledku změny intrahepatální cévní rezistence. Velký význam zde má i zvýšený přítok krve. Diagnostika probíhá na základě klinického vyšetření, kdy jsou nalezeny mnohočetné pavoučkovité névy a další.

Nemoci jater

- K diagnostice se využívá měření hodnoty bilirubinu v krevním séru.
- Také se využívá sonografické vyšetření, ERCP, CT a PTC.
- Poslední zmíněná diagnóza nemoci jater v této práci je portální hypertenze.
- Portální hypertenze je stav, při které dochází ke zvýšení portálního tlaku.
- Portální hypertenze vzniká především v důsledku změny intrahepatální cévní rezistence.
- Velký význam zde má i zvýšený přítok krve.
- Diagnostika probíhá na základě klinického vyšetření, kdy jsou nalezeny mnohočetné pavoučkovité névy a další.

Patologie žlučových cest v pediatrii

Vrozená cysta choledochu

- Cysta choledochu je kongenitální stav, což znamená, že se vyskytuje od narození.
- Jedná se o cystickou dilataci žlučových cest, které mohou být mimo játra (extrahepatické), uvnitř jater (intrahepatické) nebo mohou zahrnovat celý žlučový systém.
- Tato dilatace vzniká v důsledku anatomické vady, která způsobuje abnormální rozšíření žlučových cest.
- Cysta choledochu může mít různé příznaky nebo komplikace a vyžaduje specializovanou lékařskou péči.
- Vrozená cysta choledochu častěji postihuje dívky v poměru 4:1.
- Tato patologie je klasifikována podle Todaniho klasifikace do pěti základních typů.



Klasifikace cyst žlučových cest podle Todaniho

Patologie žlučových cest v pediatrii

Další vývojové anomálie

- Další vývojovou anomálií, kterou se pediatrická radiologie zabývá jsou vývojové anomálie žlučníku.
- Ty mohou vést k tvorbě žlučových kamenů či zánětu.
- Může se jednat například o zdvojený žlučník, anomálně uložený žlučník nebo agenezi žlučníku.
- Další vývojovou anomálií je atrezie žlučových cest, která je výsledkem destruktivního idiopatického zánětlivého procesu.

ZOBRAZOVACÍ METODY

- Sonografie
- Výpočetní tomografie (CT)
- Endoskopická retrográdní cholangiopankreatiografie
- Magnetická resonance cholangiopankreatiografie
- Perkutánní transhepatální cholangiografie a drenáž
- Pooperační cholangiografie
- Kontrastní látky

Sonografie

- Sonografie, také známá jako ultrazukové zobrazování, je neinvazivní a bezbolestná metoda, která využívá vysokofrekvenční zvukové vlny k vytvoření obrazů vnitřních orgánů a tkání v těle.
- Je to často první zobrazovací metoda používaná k diagnostice onemocnění žlučníku a žlučovýchodů, protože je rychlá, bezpečná a poměrně levná.
- Sonografie může detekovat přítomnost kamenů ve žlučníku a identifikovat zúžení nebo blokády žlučovýchodů, což jsou často příznaky žlučových kamenů a dalších onemocnění žlučových cest.

Výpočetní tomografie (CT)

- CT umožňuje zobrazit žlučník a žlučovody a podobně jako ultrazvuk.
- Nicméně, CT může být méně přesné v diagnostice litiázy (kamenů) v žlučovýchodech, zejména pokud jsou konkrementy složeny z látek, které neobsahují kalcium.
- Tyto kameny nemusí být viditelné na CT snímcích, protože nevysílají dostatečné množství rentgenového záření, které by bylo zaznamenáno na snímku.
- V takových případech mohou být pro diagnostiku litiázy žlučových cest vhodnější jiné vyšetřovací metody, jako je například magnetická rezonance (MRI) nebo endoskopická retrográdní cholangiopankreatografie (ERCP).
- I když ultrazvuk obvykle umožňuje zobrazit většinu diagnostických problémů v oblasti žlučníku a žlučovýchodů, není úplně přesné tvrdit, že CT se indikuje pouze při podezření na tumor.
- CT může být indikováno pro další diagnostické účely, jako je vyhodnocení rozsahu nebo postižení žlučových cest u pacientů s cholestázou nebo při podezření na komplikace žlučových kamenů.
- Také se používá k vyhodnocení rozsahu nebo postižení játry a dalších orgánů v oblasti břicha.

Příprava pacienta na vyšetření CT – souhlas

CT vyšetření (vyšetření počítačovou tomografií), nitrožilní podání jodové kontrastní látky - obsah:

- Údaje o pacientovi
 - jméno a příjmení,
 - číslo pojištěnce,
 - oddělení
- Seznámení s výkonem
- Co je to CT vyšetření
- Jaký je důvod (indikace) tohoto výkonu
- Jaký je režim pacienta před výkonem
- Jaký je postup při provádění výkonu

Příprava pacienta na vyšetření CT – souhlas

- Riziko spojené s ionizujícím zářením
- Jaký je režim pacienta po provedení výkonu
- Jaké jsou možné komplikace výkonu
- Jaké jsou možné alternativy výkonu
- Zdůraznění možnosti doptat se na další otázky lékaře
- Souhlas pacienta
 - datum
 - podpis pacienta, popř. zákonného zástupce a lékaře
- Prohlášení svědka (u pacientů, kteří rozumí poučení, jsou schopni dát souhlas/nesouhlas, ale nemůžou se podepsat)

Příprava pacienta na vyšetření CT

Režim pacienta před výkonem:

- Při podání kontrastní látky do žíly by minimálně 4 hodiny před vyšetřením neměl pacient jíst, pít může pouze vodu a užívat nezbytné léky.
- 24 hodin před výkonem i po výkonu je nezbytné zvýšit příjem tekutin.
- Akutní CT je bez přípravy.

Režim pacienta po výkonu:

- Pokud nebyla pacientovi aplikovaná kontrastní látka nitrožilně, odchází po vyšetření domů.
- Pokud byla pacientovi aplikovaná kontrastní látka nitrožilně, zůstává po vyšetření ještě 30 minut v čekárně a případné potíže bez odkladu hlásí

Příprava pacienta na vyšetření CT

Postup provádění výkonu:

- Před vyšetřením trávicí trubice a břišních orgánů dostane pacient 1 - 1,5 litru tekutiny, kterou v pravidelných intervalech podle pokynů personálu vypije.
- Někdy se podává nálev (malé množství tekutiny) per rectum (přes konečník).
- Vyšetření se provádí v poloze na zádech, méně často na břiše či na boku.
- Kolem pacienta v průběhu vyšetření bude kroužit prstenec CT přístroje, lidově se mu říká „tunel“.
- Pacient je po dobu vyšetření v kontaktu s personálem CT prostřednictvím mikrofonu.
- Jedná se o nebolestivé vyšetření, které trvá 5 - 30 minut.
- Podle druhu vyšetření může být pacientovi aplikovaná kontrastní látka nitrožilně (nejčastěji se podává do horní končetiny).
- Pokud se objeví u pacienta během vyšetření zdravotní obtíže, nahláší je okamžitě přítomnému zdravotnickému personálu, který pacienta během vyšetření neustále sleduje.

Endoskopická retrográdní cholangiopankreatikografie (ERCP)

- ERCP je neinvazivní diagnostická a terapeutická procedura, která se používá k zobrazování žlučových a/nebo pankreatického vývodu.
- Procedura zahrnuje zavedení endoskopu (tenkého a flexibilní trubice s kamerou na konci) ústíciho v duodenu a následné nasondování žlučových a/nebo pankreatického vývodu.
- Poté je do těchto orgánů vpraven nástřik kontrastní látky obsahující jod, která umožňuje zobrazení orgánů na rentgenových snímcích.
- Vaterská papila je místo, kde se otevírá žlučovod a pankreatický vývod do duodena.
- Endoskopické zavedení nástrojů do těchto orgánů přes Vaterskou papilu se nazývá papiloskopie.
- ERCP se obvykle provádí za účelem diagnostiky a léčby onemocnění žlučových a/nebo pankreatu, jako jsou kameny ve žlučovodech, zúžení žlučových, pankreatické cesty nebo nádory.

Endoskopická retrográdní cholangiopankreatikografie (ERCP)

- ERCP může být také použita k odstranění kamenů ve žlučovodech, rozšíření zúžených oblastí nebo k odstranění cizích těles v těchto orgánech.
- Během ERCP je náplň žlučových a/nebo pankreatického vývodu kontrolována skiaskopicky pomocí rentgenového záření.
- Kontrastní látka obsahující jod, která je vpravována do orgánů, umožňuje přesné zobrazení jejich stavu na rentgenových snímcích.
- Tyto snímky jsou následně dokumentovány pro další vyhodnocení a analýzu lékařem.
- Obstrukční ikterus a jeho léčba je nejčastější indikací pro ERCP.
- Tato metoda umožňuje lékařům provést léčebné výkony na žlučových cestách, jako je například papilosfinkterotomie, odstranění choledocholitiázy, zavedení stentu nebo nazobiliárního drenážního katetru.
- ERCP se také používá pro diagnostiku a léčbu pankreatických onemocnění, jako je například chronická pankreatitida nebo rakovina pankreatu.

Příprava pacienta na vyšetření ERCP – souhlas

Informace o pacientovi:

- jméno a příjmení
- číslo pojištěnce
- oddělení

Informace o průběhu vyšetření:

- ERCP se provádí na rentgenovém pracovišti.
- Ústí přes žaludek se zavede hluboko do dvanáctníku tzv. duodenoskop, který se podobá hadici o průměru asi 11 mm. Zde se vyhledá společné ústí žlučových a slinivkových vývodných cest.
- Pomocí kanyly se provede nasondování těchto cest a nástřikem rtg kontrastní látky jejich zobrazení pod rtg přístrojem.
- Někdy je potřeba provést naříznutí ústí a podle povahy onemocnění např. odstranění kamene ze žlučových cest atd.
- Výkon trvá 15 až 60 minut.

Příprava pacienta na vyšetření ERCP – souhlas

Informace o průběhu vyšetření:

- Před vyšetřením se podává nitrožilně nebo nitrosvalově bolesti zmírňující a uklidňující injekce.
- ERCP nelze nahradit jiným typem vyšetření (např. CT, ultrazvuk), zvláště je-li potřeba zpřesnit diagnózu, nebo je pravděpodobnost terapeutického postupu
- Vyšetření se provádí vždy za pobytu v nemocnici a délka pobytu se řídí jednak povahou základního onemocnění, jednak komplikacemi po vyšetření.

Seznámení s riziky

- rizika vyšetření
- rizika spojené s ionizujícím zářením

Možnost položit doplňující dotazy

Příprava pacienta na vyšetření ERCP – souhlas

Souhlas pacienta:

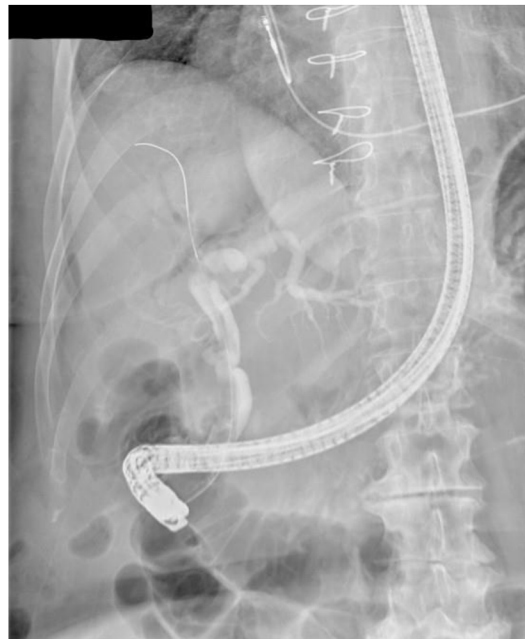- souhlas/nesouhlas s vyšetřením
- datum
- podpis pacienta, popř. zákonného zástupce a podpis lékaře
- případně prohlášení svědka (viz souhlas CT)

Snímky z ERCP (NIS)

Pacient A.

- Při vyšetření zobrazeny žlučové cesty.
- D. choledochus širé 18 mm.
- V kontrastní náplni žlučových cest se defekty neprokazují.
- Výrazný divertíkl v okolí papily duodena o průměru 54 mm.

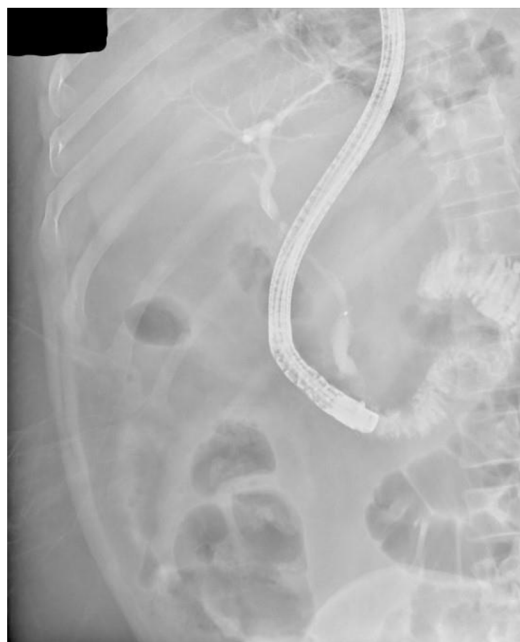- NIS = nemocniční informační systém



Snímky z ERCP (NIS)

Pacient B.

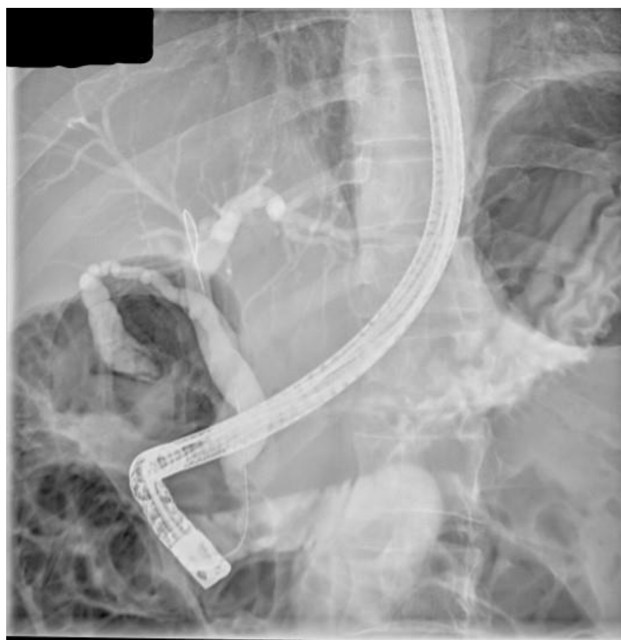- Po nástřihu kontrastní látkou se plní nedilatované žlučovody.
- Ductus choledochus v proximálních 2/3 s nerovnou konturou stěny a mírnou stenotizací lumen - odpovídá mírnému difúznímu zesílení stěny choledochu na CT.



Snímky z ERCP (NIS)

Pacient C.

- Po nástřihu žlučových cest kontrastní látkou patrná dilatace d. choledochus na cca 20 mm, defekt v náplni způsobený drobným konkrementem na snímcích není patrný.
- Patrné několik defektů v náplni žlučníku - při vícečetné cholecystolithiase.



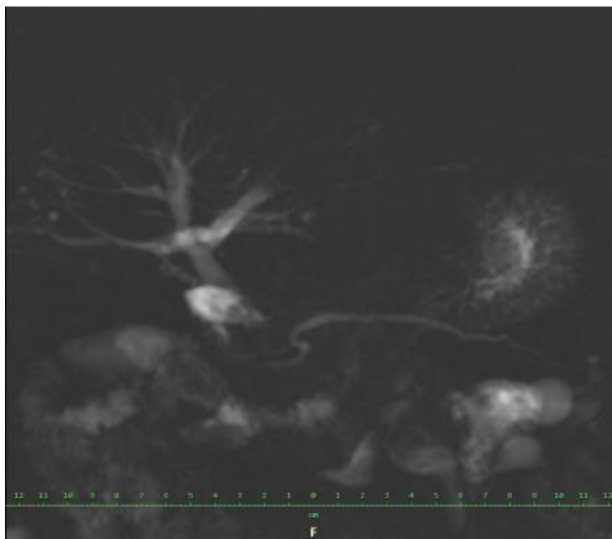
Magnetická rezonanční cholangiopankreatikografie (MRCP)

- MRCP slouží k neinvazivnímu zobrazení žlučových cest a pankreatického vývodu bez použití kontrastní látky.
- Tento diagnostický zobrazovací test se provádí pomocí magnetické rezonance, což umožňuje vysoké rozlišení a detailní zobrazení žlučových cest a pankreatického vývodu.
- MRCP může nahradit diagnostickou část ERCP u pacientů, kteří nepotřebují léčebný výkon, ale pouze diagnostiku stavu žlučových cest a pankreatu.

Snímky z MRCP (NIS)

Pacient D.

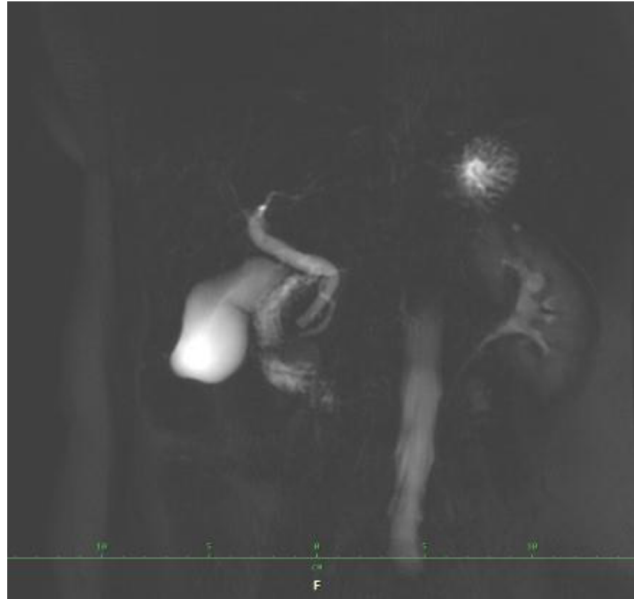
- Pacient po dilataci benigní stenózy distálního choledochu a stenózy odstupu levého hepaticku.
- Patrné prostomější intrahepatické žlučové cesty.
- Ductus choledochus dosahuje v průměru 8 mm.



Snímky z MRCP (NIS)

Pacient E.

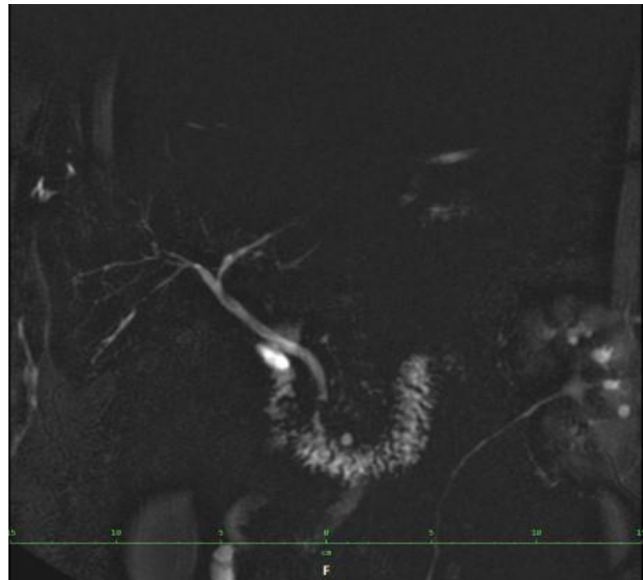
- Na MR obrazech břicha jsou játra bez ložiskových změn, přiměřené konfigurace, intrahepatické žlučovody bez dilatace, bez defektů, společný hepaticus i choledochus lehce prostornější, šíře do 6 mm, bez defektů, v hilu jen imprese na spol. Hepatiku průběhem tepny.



Snímky z MRCP (NIS)

Pacient F.

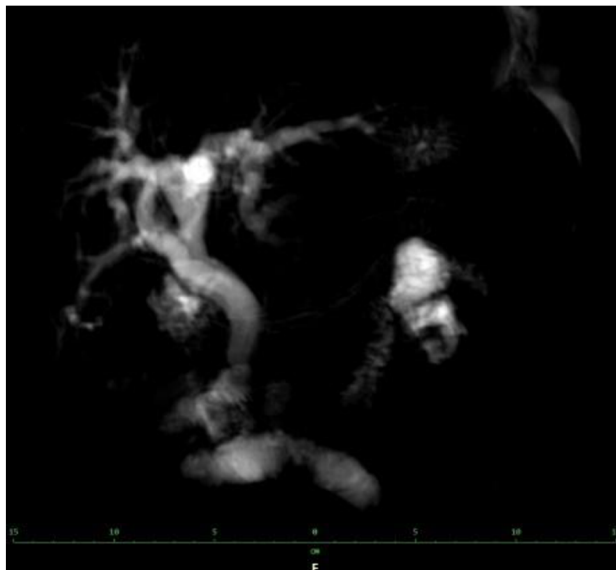
- Stav po cholecystektomii.
- Ductus hepatocholedochus přiměřené šíře, jeho signál je poměrně homogenní.
- Větvení intrahepatických žlučových cest je pravidelné, zřetelné však kolísání průsvitu.



Snímky z MRCP (NIS)

Pacient G.

- Stav po cholecystektomii.
- Dilatace d. hepatocholedochus a nitrojetemích žlučovodů šíře až 17 mm patrně na podkladě stenózy na papile.
- Mezi d. hepaticus dx. a sin. se zobrazuje defekt v náplni jedné z větví d. hepaticus dx. těsně nad bifurkací, bez dalšího patrného plnění této větve do periferie.



Perkutánní transhepatální cholangiografie a drenáž (PTCD)

- PTCD je neinvazivní diagnosticko-terapeutická metoda, která se využívá zejména v případech, kdy nelze provést ERCP.
- Při PTCD se do žlučových cest zavede tenká jehle pod ultrazukovou kontrolou, následně se injektuje kontrastní látka a zobrazují se žlučové cesty pomocí rentgenů.
- Po diagnostické části následuje terapeutická část, kdy se přes vytvořený vstup do žlučových cest zavede drenážní katétr, který slouží k odvodu žluče do vnějšího prostředí.
- Drenážní katétr může být použit i pro další terapeutické výkony, například pro zavedení stentu nebo pro dilataci zúženého místa v žlučových cestách.

Peroperační cholangiografie

- Je metoda zobrazování žlučových cest, která se provádí jako kontrolní vyšetření během operace na pojízdném přístroji.
- Peroperační cholangiografie se provádí za účelem vizualizace žlučovodů a jejich anatomie, aby se identifikovaly případné překážky, které by mohly způsobit problémy po operaci.
- Během peroperační cholangiografie se do žlučových cest vstříkují kontrastní látka, která umožňuje lékařům sledovat průběh cest na monitoru.
- Pokud jsou zjištěny nějaké abnormality, může být nutná další chirurgická intervence, například odstranění kamenů nebo oprava poškozených cest.
- Peroperační cholangiografie je užitečným nástrojem pro kontrolu správného průběhu operace a minimalizace rizika komplikací v důsledku poškození žlučových cest.
- V některých případech může být peroperační cholangiografie doporučena jako rutinní postup během cholecystektomie, která je operací odstranění žlučníku

Pooperační cholangiografie

- Zavedení drénů a následné podání kontrastní látky jako Telebrix pro kontrolu průchodnosti a homogenity žlučových cest pomocí skiaskopického a skiagrafického zobrazení byla dříve běžnou diagnostickou metodou.
- Nejčastěji se používal T – drén, který se zavede do žlučovodů během operace a následně se do něj vstříkne kontrastní látka, jako je Telebrix.
- Tento postup umožňoval lékařům vizualizovat žlučové cesty pomocí rentgenového záření a diagnostikovat případné problémy, jakou jsou kameny, zúžení nebo blokády.
- Nicméně, tato metoda je nyní již ojediněle používána.
- Důvodem pro tuto změnu v diagnostickém postupu je především rozvoj peroperačního zobrazování žlučových cest pomocí ultrazukového, magnetického nebo endoskopického zobrazování.
- Celkově lze tedy tvrdit, že zavedení drénů a následné podání kontrastní látky pro kontrolu průchodnosti a homogenity žlučových cest pomocí skiaskopického a skiagrafického zobrazení se používá méně často díky rozvoji moderních peroperačních zobrazovacích technik.

Kontrastní látky

- Kontrastní látky mají využití při zvýraznění specifické tkáně, orgánu nebo dutiny.
- Toto zvýraznění pomáhá lékařům identifikovat krevní oběh v daném orgánu a také abnormality, jako jsou nádory.
- Kontrastní látky dočasně modifikují určité vlastnosti daného orgánu nebo tkáně, což poskytuje lékařům možnost rozlišit mezi normálním a abnormálním stavem.
- Použitá kontrastní látka závisí na zvolené diagnostické metodě, kterou může být rentgen, CT, MR a ultrazvuk.
- Dále je také použití dané látky závislé na vyšetřovaném orgánu.
- Různý může být i způsob podání, kdy látku je možné podat:
 - per os (ústy),
 - intravenózně (vpichem do žíly)
 - nebo intraarteriálně (vpichem do tepny).

Kontrastní látky – rozdělení

- podle fyzikálního principu zobrazovací metody:
 - rentgenové záření (skiografie, skioskopie, CT, angiografie),
 - ultrazvuk (kontrastní ultrazvuk, CEUS),
 - magnetická rezonance;
- podle způsobu podání:
 - systémově (intravenózní, intraarteriální podání),
 - endoluminálně a do přeformovaných prostor (GIT, žlučové cesty, peritoneální dutina, pištěle);
- podle absorpce záření:
 - pozitivní – zvyšují absorpci záření (jodové, baryové),
 - negativní – snižují absorpci záření (plyny, voda, metylcelulosa).

Kontrastní látky u RTG a CT

- Po aplikaci kontrastní látky na bázi jódu se může pacient cítit v místě vpichu pocit tepla, následně může toto místo zarudnout a v ústech může být cítit kovová chuť, která po několika minutách odezní.
- Při rtg a CT vyšetřeních se využívají jodové a baryové kontrastní látky.
- Jodové kontrastní látky se podávají intravenózně a intraarteriálně.
- Též je možné je vstříknout do určité orgánové dutiny.
- Tento typ látek se vylučován ledvinami.
- Baryové kontrastní látky se nejčastěji aplikují per os a následně se vylučují trávicím ústrojím.
- Využívají se při vyšetření gastrointestinálního traktu.

Kontrastní látky u RTG a CT

- Po aplikaci jehly se mohou pacienti objevit modřiny.
- Po vyšetření se doporučuje zvýšit příjem tekutin, aby se kontrastní látka na bázi jódu rychleji odstranila z těla.
- Malé procento pacientů se může setkat s opožděnou alergickou reakcí ve formě vyrážky, která se může objevit v rámci hodin či dní po vyšetření kontrastní látkou na bázi jódu.
- Převážně se ale jedná o mírné reakce. Mezi další mírné reakce patří nevolnost a zvracení, bolest hlavy a svědění.

Kontrastní látky u magnetické rezonance

- Při vyšetření MR se nejčastěji využívá gadolinium.
- Po přítomnosti této látky v těle se mění magnetické vlastnosti okolních molekul vody, což způsobuje změnu vzhledu orgánů či krevních cév obsahujících kontrastní látku na snímcích MR.
- Při použití gadolinia je menší pravděpodobnost vzniku alergické reakce u pacienta než u kontrastních látek na bázi jódu.
- Velmi vzácně se může objevit alergická reakce na tento typ kontrastní látky v podobě kopřivky a svědění očí.
- Po aplikaci gadolinia může pacient pociťovat chlad v místě vpichu, který ale brzy odezní.
- Též může pacientovi způsobit aplikace injekce určitý diskomfort a následnou tvorbu modřin.

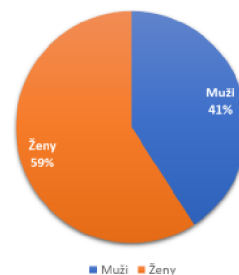
Statistická data patologie žlučových cest

- NIS - nemocniční informační systém
- Data sesbírána za období 3 let (17.4.2020 - 17.5.2023)

Poměr mužů a žen vyšetřených pomocí MRCP v jedné nemocnici za období 17.4.2020 až 17.5.2023

- celkem všech: 159
- ženy: 94
- muži: 65

Data z NIS - MRCP za 3 roky

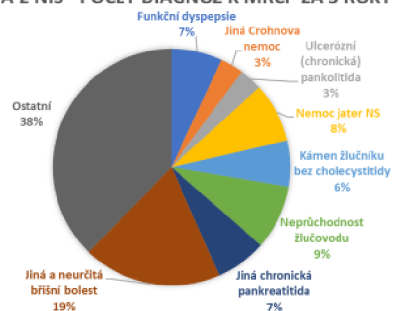


STATISTICKÁ DATA PATOLOGIE ŽLUČOVÝCH CEST

Počet nejčastějších diagnóz k MRCP za období
17.4.2020 až 17.4.2023:

- Funkční dyspepsie: 11
- Jiná Crohnova nemoc: 5
- Ulcerózní (chronická) pankolitida: 5
- Nemoc jater NS: 13
- Kámen žlučníku bez cholecystitidy: 10
- Neprůchodnost žlučového: 14
- Jiná chronická pankreatitida: 11
- Jiná a neurčitá břišní bolest: 30
- Ostatní diagnózy: 60
- Celkem diagnóz: 159

DATA Z NIS - POČET DIAGNÓZ K MRCP ZA 3 ROKY

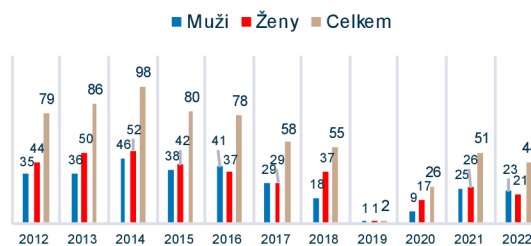


STATISTICKÁ DATA PATOLOGIE ŽLUČOVÝCH CEST

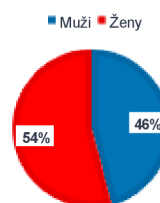
Počty provedených ERCP za období 2012 až 2022

- Celkem: 657
- Muži: 301
- Ženy: 356
- Důvod nižšího počtu provedených výkonů v roce 2019 a 2020: rozbitý skiaskop

DATA Z NIS - POČTY
ERCP ZA 10 LET



DATA Z NIS - ERCP ZA 10 LET



Opakování

1. Žlučové cesty je možné rozdělit podle umístění na:

- a) intrahepatické
- b) extrahepatické
- c) intrahepatické a extrahepatické

2. Za začátek žlučových cest se považuje:

- a) nitrojaterní žlučovody
- b) ductus cysticus
- c) duodenum

3. Je ikterus hlavním symptomem téměř všech onemocnění jater?

- a) Ano
- b) Ne
- c) Obě možnosti jsou špatně

4. V jakém věku se nejčastěji vyskytují nádory žlučových cest?

- a) 20 – 30 věkem
- b) 35 – 45 věkem
- c) 50 – 70 věkem

Opakování

5. Nádor žlučníku se častěji objevuje:

- a) ve vyšším věku
- b) ve středním věku
- c) v nízkém věku

6. Jak dlouhý je přibližně žlučník?

- a) 10 cm
- b) 25 cm
- c) 40 cm

7. Co je největší žlázou lidského těla?

- a) Játra
- b) Žlučník
- c) Slezina

8. Karcinom žlučníku je častěji diagnostikován:

- a) mužům
- b) ženám
- c) mužům i ženám stejně

Opakování

9. Mohou nádory Vaterovy papily způsobit poruchu odtoku žluči do střeva?

- a) Ano
- b) Ne
- c) Obě možnosti jsou správně

10. Sonografie je:

- a) invazivní metoda
- b) neinvazivní metoda
- c) bolestivá metoda

11. Jaká zobrazovací metoda v diagnostice je nejčastěji první volbou v onemocnění žlučníku a žlučvodů?

- a) CT
- b) MR
- c) Sonografie

12. Které vyšetření zahrnuje zavedení endoskopu do duodena a nasondování žlučvodů?

- a) CT
- b) ERCP
- c) MRCP

Opakování

13. Na kolika hlavních principech je založena radiční ochrana?

- a) 2
- b) 3
- c) 6

14. Princip ALARA patří hlavně do jakého principu RO?

- a) Princip zdůvodnění
- b) Princip optimalizace
- c) Princip limitace

15. Kontrastní látky pozitivní:

- a) zvyšují absorpci záření
- b) snižují absorpci záření
- c) obojí

16. Mezi pozitivní kontrastní látky patří:

- a) voda
- b) plyny
- c) jod

Opakování

17. Co dělají negativní kontrastní látky?

- a) Zvyšují absorpci záření
- b) Snižují absorpci záření
- c) Obojí

18. Mezi negativní kontrastní látky patří:

- a) jodové
- b) baryové
- c) metylcelulosa

19. Při RTG a CT vyšetřeních se nepoužívají tyto kontrastní látky:

- a) Gadolinium
- b) Jodové
- c) Baryové

20. Při magnetické rezonanci se nejčastěji používá jako kontrastní látky:

- a) Gadolinium
- b) Jodové
- c) Baryové

Správné odpovědi

- 1. c
- 2. a
- 3. a
- 4. c
- 5. a
- 6. a
- 7. a
- 8. b
- 9. a
- 10. b

- 11. c
- 12. b
- 13. b
- 14. b
- 15. a
- 16. c
- 17. b
- 18. c
- 19. a
- 20. a

Použitá literatura

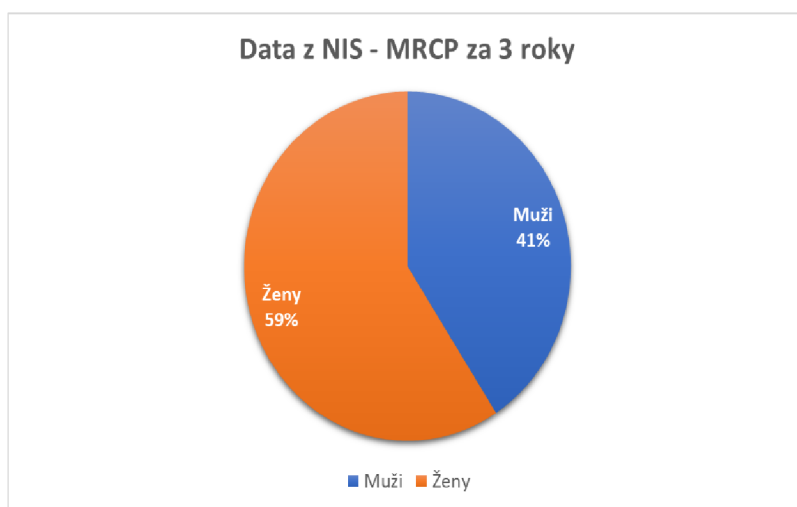
- BALKO, Jan, Zbyněk TONAR a Ivan VARGA, 2002. *Memorizistologie*. 2. vydání. Praha: Triton. ISBN 9780-7553-874-1.
- ČIHÁK, Radomír, 2014. *Anatomie 2 Těti*, upravené a doplněné vydání. Praha: Grada. ISBN 9780-7347-4788-0.
- ČOUPOKOVÁ, Hana, Pavel MARCIÁN, Vladislava MARCIÁNOVÁ, Lucie PŘÍKRYLOVÁ, Ludmila RÁŽKOVÁ a Lenka SLEZÁKOVÁ, 2019. *Ošetřovatelství v chirurgii*, přepracované a doplněné vydání. Praha: Grada Publishing Sestra (Grada). ISBN 9780-247-2900-8.
- DYLEVSKÝ, Ivan, 2009. *Průřezová anatomie*. Praha: Grada. ISBN 9780-247-3240-4.
- HERMAN, Miroslav, 2014. *Základy radiologie*. V Olomouci: Univerzita Palackého. ISBN 9780-244-2901-4.
- HOFER, Matthias, 2005. *Kurz sonografie*. Praha: Grada. ISBN 8047-0956-2.
- HOŘÁK, Jaromír, 2012. *Pediatrická radiologie*. Praha: Karolinum. ISBN 9780-246-2101-2.
- HRAZDIRA, Ivo, 2011. *Stručné repetitorium ultrasonografie*. První. Praha: Audioscan.
- HUDÁK, Radovan a David KACHLÍK, 2002. *Memorizistologie*. 5. vydání. Praha: Triton. ISBN 9780-7553-873-4.
- KLENER, Pavel, 1997. *Průřezová anatomie*. Praha: Karolinum. ISBN 8018-4367-9.
- Lucie Sůkupová, Kontrastní látky v radiologii [online], 2023. [cit. 2023-27]. Dostupné z: <http://www.sukupova.cz/kontrastny-v-radiologii/>
- LUKÁŠ, Karel a Aleš ŽÁK, 2007. *Gastroenterologie a hepatologie učebnice*. Praha: Grada. ISBN 9780-247-1787-6.
- MAČÁK, Jirka a Jana MAČÁKOVÁ, 2008. *Radiologie*. Praha: Grada. ISBN 8047-0785-3.
- NAVRÁTIL, Leoš, 2017. *Průřezová anatomie pro lékařské zdravotnické obory*, zcela přepracované a doplněné vydání. Praha: Grada Publishing. ISBN 97880-271-0210-5.
- NEKULA, Josef, 2005. *Radiologie*. 3. vyd. V Olomouci: Univerzita Palackého. ISBN 9780-244-1011-7.
- NEKULA, Josef a Jana CHMELOVÁ, 2005. *Průřezová anatomie kapitoly z konvenční radiologie*. vydání. Ostrava: Ostravská univerzita, Zdravotně sociální fakulta. ISBN 8036-8057-2.
- NOVOTNÝ, Ivan a Michal HRUŠKA, 2007. *Radiologie člověka: [pro gymnázia]*, rozš. a upr. vyd. Praha: Fortuna. ISBN 9780-7373-007-9.
- PALMER, P. E. S., ed., 2000. *Manuál ultrazvukové diagnostiky*. Praha: Grada. ISBN 8016-9689-7.
- SEIDL, Zdeněk, 2011. *Radiologie pro studium i praxi*. Praha: Grada. ISBN 9780-247-4108-6.
- SCHNEIDEROVÁ, Michaela, 2014. *Peroperační péče*. Praha: Grada, Sestra (Grada). ISBN 9780-247-4414-8.
- SINGER, Jan a Jindřiška HERMANSKÁ, 2004. *Principy radiací ochrany*. České Budějovice: Jihočeská univerzita, Zdravotně sociální fakulta. ISBN 8040-0708-5.
- VOKURKA, Martin a Jan HUGO, 1998. *Praktický slovník medicíny*, rozš. vyd. Praha: Maxdorf. ISBN 80858-0081-0
- Nemocniční informační systém (NIS)

4.2 Statistická data patologie žlučových cest

- Data byla sbírána prostřednictvím nemocničního informačního systému v krajské a okresní nemocnici.

4.2.1 Poměr mužů a žen vyšetřených pomocí MRCP za období 17.4.2020 až 17.5.2023

- celkem všech: 159
- ženy: 94
- muži: 65

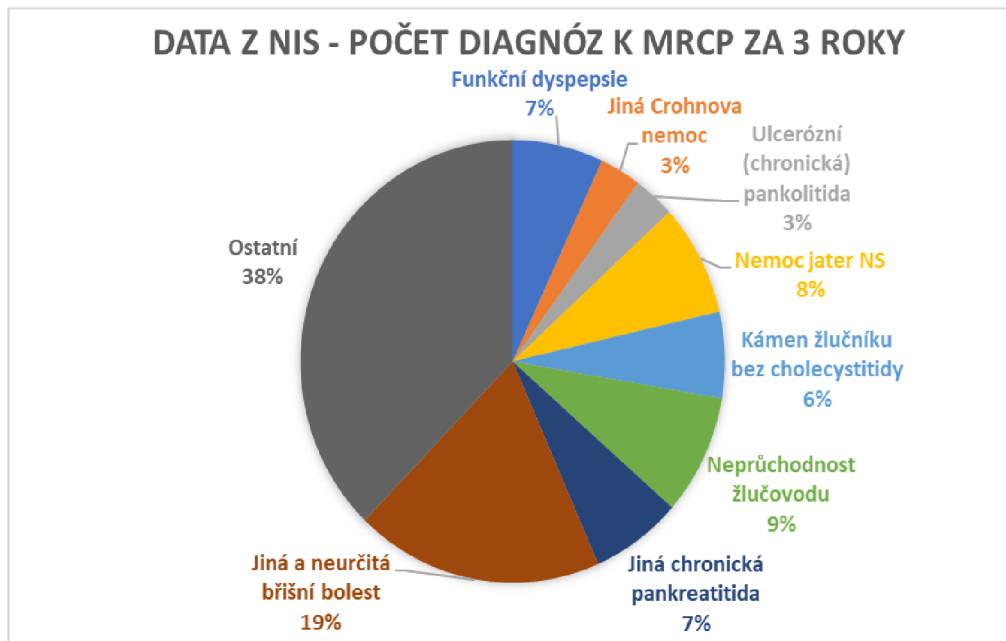


Obrázek 7 - graf poměru vyšetření mužů a žen v jedné nemocnici pomocí MRCP za 3 roky (Zdroj: vlastní)

4.2.2 Počet nejčastějších diagnóz k MRCP za období 17.4.2020 až 17.4.2023

- Funkční dyspepsie: 11
- Jiná Crohnova nemoc: 5
- Ulcerózní (chronická) pankolitida: 5
- Nemoc jater NS: 13
- Kámen žlučníku bez cholecystitidy: 10
- Neprůchodnost žlučového: 14
- Jiná chronická pankreatitida: 11

- Jiná a neurčitá břišní bolest: 30
- Ostatní diagnózy: 60
- Celkem diagnóz: 159

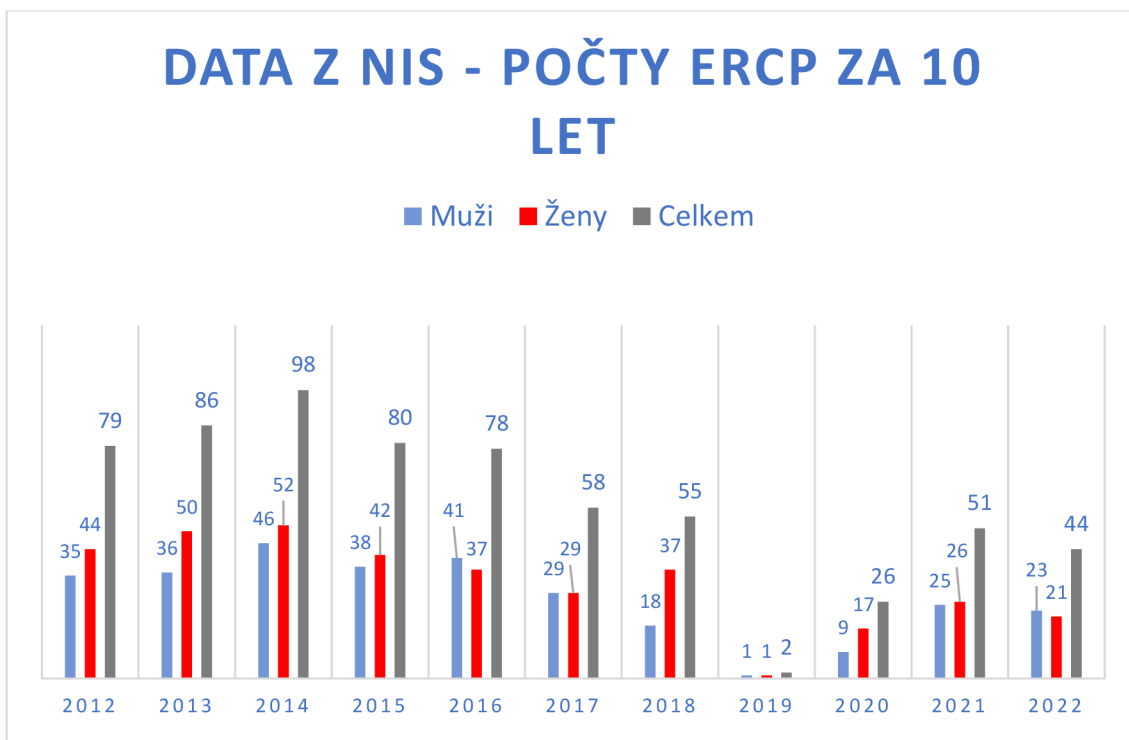


Obrázek 8 - graf počtu diagnóz k MRCP za 3 roky v jedné nemocnici (Zdroj: vlastní)

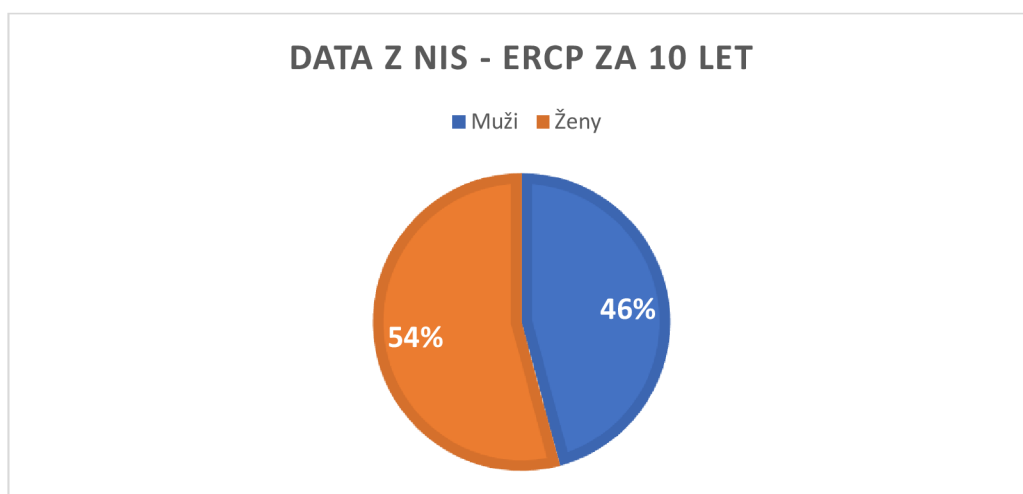
4.2.3 Počty provedených ERCP za období 2012 až 2022

- Celkem: 657
- Muži: 301
- Ženy: 356

Důvod nižšího počtu provedených výkonů v roce 2019 a 2020: rozbitý skiaskop



Obrázek 9 - počty provedených ERCP za 10 let (Zdroj: vlastní)



Obrázek 10 - poměr mužů a žen vyšetřených ERCP za 10 let (Zdroj: vlastní)

5 DISKUSE

Ve výzkumu bylo zjištěno, že v oslovených nemocnicích byly častěji diagnostikovány kvůli patologii žlučových cest ženy. Ehrmann (2008) ve svém článku uvádí, že ve Spojených státech amerických dle odhadů častěji trpí jednou z patologií žlučových cest, cholelitiázou, ženy a to více jak dvojnásobně. Dle autora je tento model přenositelný i na Evropu.

V okresní nemocnici nemohla být analyzována data z MRCP, neboť tato nemocnice zatím nedisponuje magnetickou rezonancí, přestože počty magnetických rezonancí neustále rostou. Jak dokládá Ústav zdravotnických informací a statistiky ČR (dále jako ÚZIS), od roku 2012 do roku 2021 se zvýšil počet magnetických rezonancí ze 73 na 124. S rostoucím počtem pořízených nových magnetických rezonancí se zvýšil i počet provedených výkonů. V roce 2012 bylo vykonáno přibližně 454 200 výkonů. Během devíti let počet provedených výkonů pomocí magnetické rezonance vzrostl přibližně na 694 100. Díky rostoucí tendenci pořizování nových magnetických rezonancí se snížil počet výkonů za rok na jednom přístroji, který se pohyboval okolo 6 200. V roce 2021 se tento počet snížil téměř o 600 na přibližně 5 500 výkonů (Ústav zdravotnických informací a statistiky České republiky, 2022).

V teoretické části byla věnována podkapitola i kontrastním látkám, kde bylo mimo jiné zmíněno i to, že se u malého procenta pacientů může vyskytnout po aplikaci těchto látek alergická reakce. V tomto případě je možné využít endoskopickou ultrasonografií, při níž se kontrastní látka neaplikuje (Tozzi, 2008).

V praktické části byla věnována pozornost vyšetřením ERCP a MRCP. MRCP lze považovat za bezpečnější alternativu k ERCP. ERCP je invazivnější metoda spojená s více riziky, jako je například zánět slinivky břišní, infekce atd. Také je při této metodě využívána endoskopie, kontrastní látka a rentgenové záření. MRCP se jeví jako poměrně bezpečná metoda, kdy není pacient vystaven žádnému záření. Malé je i riziko alergie na kontrastní látku, jež se při vyšetření občas také využívá. Přesto jsou ale situace, kdy je doporučováno využít spíše ERCP před MRCP, například při vyšetřeních, při nichž je potřeba získat vzorek tkáně (MyDr, 2016).

6 ZÁVĚR

Tato bakalářská práce se zabývá patologií žlučových cest a možnostmi jejich vyšetření a léčby z pohledu radiologického asistenta.

Cílem bakalářské práce bylo analyzovat zobrazovací a vyšetřovací metody patologie žlučových cest se zaměřením na radiodiagnostiku a radiologickou asistenci a odpovědět na výzkumnou otázku: Jaké jsou současné trendy ve vyšetřovacích a zobrazovacích metodách patologie žlučových cest. Na základě prostudování odborné literatury a analýzy zobrazovacích metod v oslovených nemocnicích vznikl studijní materiál pro studenty bakalářského oboru Radiologická asistence.

Výzkum ukázal, že v oslovených nemocnicích patří mezi využívané metody při patologii žlučových cest MRCP a ERCP. Též bylo při výzkumu zjištěno, že v obou oslovených nemocnicích častěji jsou vyšetřovány ženy. V krajské nemocnici byly analyzovány i nejčastější diagnózy k vyšetření MRCP. Po prostudování odborné literatury vznikl studijní materiál zabývající se patologií žlučových cest pro studenty bakalářského oboru Radiologická asistence.

V teoretické části se bakalářská práce věnuje anatomii žlučových cest, kde jsou popsány extrahepatické a intrahepatické žlučové cesty, žlučník, žluč a játra. Druhá kapitola se zabývá vybranými patologiemi žlučových cest, jako například cholelitiáza, cholecystolitiáza, choledocholitiáza a dalšími. Také je zde věnována část patologii jater. Třetí kapitola popisuje vybrané zobrazovací metody, které je možno při patologii žlučových cest použít, například CT, ERCP, MRCP a další. Poslední kapitola teoretické části je věnována radiační ochraně. Popisuje principy radiační ochrany, limity pro radiační pracovníky a samotnou radiační ochranu pracovníků v radiodiagnostice.

Jak je zmíněno již výše, studijní materiál, jenž byl v rámci praktické části vytvořen, může být využit pro studium problematiky patologie žlučových cest u studentů Radiologické asistence.

7 BIBLIOGRAFIE

BALKO, Jan, Zbyněk TONAR a Ivan VARGA, 2021. *Memorix histologie*. 2. vydání. Praha: Triton. ISBN 978-80-7553-874-1.

ČIHÁK, Radomír, 2011-2016. *Anatomie 2*. Třetí, upravené a doplněné vydání. Praha: Grada. ISBN 978-80-247-4788-0.

ČOUPKOVÁ, Hana, Pavel MARCIÁN, Vladislava MARCIÁNOVÁ, Lucie PŘIKRYLOVÁ, Ludmila RÁŽKOVÁ a Lenka SLEZÁKOVÁ, 2019-2021. *Ošetřovatelství v chirurgii*. 2., přepracované a doplněné vydání. Praha: Grada Publishing. Sestra (Grada). ISBN 978-80-247-2900-8.

DOWD, Stewen B. a Ervin R. TILSON, 1999. *Practical Radiation Protection and Applied Radiobiology*. 2nd ed. Philadelphia: Saunders. ISBN 978-0-7216-7523-7.

DYLEVSKÝ, Ivan, 2009. *Funkční anatomie*. Praha: Grada. ISBN 978-80-247-3240-4.

EHRMANN, Jiří, 2008. Cholelitiáza. In: *Interní medicína pro praxi* [online]. 10. s. 19-24 [cit. 2023-07-04]. ISSN 1803-5310.

HEŘMAN, Miroslav, 2014. *Základy radiologie*. V Olomouci: Univerzita Palackého. ISBN 978-80-244-2901-4.

HOFER, Matthias, 2005. *Kurz sonografie*. Praha: Grada. ISBN 80-247-0956-2.

HOLMBERG, Ola, Renate CZARWINSKI a Fred METTLER, 2010. The importance and unique aspects of radiation protection in medicine. *European Journal of Radiology* [online]. 76(1), 6-10 [cit. 2023-06-13]. ISSN 0720048X. Dostupné z: doi:10.1016/j.ejrad.2010.06.031

HOŘÁK, Jaromír, 2012. *Pediatrická radiologie*. Praha: Karolinum. ISBN 978-80-246-2101-2.

HRAZDIRA, Ivo, 2013. *Stručné repetitorium ultrasonografie*. První. Praha: Audioscan.

HUDÁK, Radovan a David KACHLÍK, 2021. *Memorix anatomie*. 5. vydání. Praha: Triton. ISBN 978-80-7553-873-4.

KLENER, Pavel, 1997. *Vnitřní lékařství*. Praha: Karolinum. ISBN 80-718-4367-9.

LE HERON, John, Renato PADOVANI, Ian SMITH a Renate CZARWINSKI, 2010. Radiation protection of medical staff. *European Journal of Radiology* [online]. **76**(1), 20-23 [cit. 2023-06-13]. ISSN 0720048X. Dostupné z: doi:10.1016/j.ejrad.2010.06.034

Lucie Sůkupová: *Kontrastní látky v radiologii* [online], 2023. [cit. 2023-06-27]. Dostupné z: <http://www.sukupova.cz/kontrastni-latky-v-radiologii/>

LUKÁŠ, Karel a Aleš ŽÁK, 2007. *Gastroenterologie a hepatologie: učebnice*. Praha: Grada. ISBN 978-80-247-1787-6.

MAČÁK, Jirka a Jana MAČÁKOVÁ, 2004. *Patologie*. Praha: Grada. ISBN 80-247-0785-3.

MyDr: Magnetic resonance cholangiopancreatography (MRCP) [online], 2016. Australia: Tonic Health Media Limited [cit. 2023-07-04]. Dostupné z: <http://mydr.com.au/tests-investigations/magnetic-resonance-cholangiopancreatography-mrcp/>

NAVRÁTIL, Leoš, 2017. *Vnitřní lékařství pro nelékařské zdravotnické obory*. 2., zcela přepracované a doplněné vydání. Praha: Grada Publishing. ISBN 978-80-271-0210-5.

NEKULA, Josef, 2005a. *Radiologie*. 3. vyd. V Olomouci: Univerzita Palackého. ISBN 80-244-1011-7.

NEKULA, Josef a Jana CHMELOVÁ, 2005b. *Vybrané kapitoly z konvenční radiologie*. 1 vydání. Ostrava: Ostravská univerzita, Zdravotně sociální fakulta. ISBN 80-736-8057-2.

PALMER, P. E. S., ed., 2000. *Manuál ultrazvukové diagnostiky*. Praha: Grada. ISBN 80-716-9689-7.

RadiologyInfo.org: Contrast Materials [online], 2023. USA: Radiological Society of North America [cit. 2023-06-27]. Dostupné z: <https://www.radiologyinfo.org/en/info/safety-contrast>

SEIDL, Zdeněk, 2012. *Radiologie pro studium i praxi*. Praha: Grada. ISBN 978-80-247-4108-6.

SCHNEIDEROVÁ, Michaela, 2014. *Perioperační péče*. Praha: Grada. Sestra (Grada). ISBN 978-80-247-4414-8.

SINGER, Jan a Jindřiška HEŘMANSKÁ, 2004. *Principy radiační ochrany*. České Budějovice: Jihočeská univerzita, Zdravotně sociální fakulta. ISBN 80-704-0708-5.

SÚKUPOVÁ, Lucie, 2018. *Radiační ochrana při rentgenových výkonech - to nejdůležitější pro praxi*. Praha: Grada Publishing. ISBN 978-80-271-0709-4.

TOZZI, Igor, Vlastimil PROCHÁZKA, Michal KONEČNÝ, Martin HOLINKA a Jana ZAPLETALOVÁ, 2008. Vyhodnocení senzitivity a specifity radikální endoskopické ultrasonografie v porovnání s ERCP v diagnostice obstrukce extrahepatických žlučových cest. *Folia Gastroenterol Hepatol* [online]. Praha: Medica Healthworld, a.s., 6(4), 128-136 [cit. 2023-07-04]. ISSN 1214 - 4088. Dostupné z: <http://www.m.profolia.org/files/1/2008/4/Tozzi.pdf>

Ústav zdravotnických informací a statistiky České republiky: Přístrojové vybavení zdravotnických zařízení ČR v roce 2021 [online], 2022. Praha: Ústav zdravotnických informací a statistiky ČR [cit. 2023-07-04]. Dostupné z: <https://www.uzis.cz/index.php?pg=aktuality&aid=8592>

Vyhláška č. 422/2016 Sb.: o radiační ochraně a zabezpečení radionuklidového zdroje, 2016. In: *Sbírka zákonů České republiky*. 172/2016. Dostupné také z: <https://www.zakonyprolidi.cz/cs/2016-422>

WikiSkripta: Kontrastní látky [online], 2018. Praha: Karlova univerzita [cit. 2023-06-27]. Dostupné z: https://www.wikiskripta.eu/w/Kontrastn%C3%AD_1%C3%A1tky?fbclid=IwAR1iMuvU7pJv8DgDMCh-UNpKEdv8AdXMbd0B5A1CpCe0TcXiIEHSxxQtOfg

SEZNAM POUŽITÝCH ZKRATEK

ALARA - As Low As Reasonably Achievable

CT – výpočetní tomografie

ERCP – endoskopická retrográdní cholangiopankreatikografie

MR – magnetická rezonance

MRCP - magnetická rezonanční cholangiopankreatikografie

PTC – perkutánní transhepatální cholangiografie

PTCD – perkutánní transhepatální cholangiografie a drenáž

rtg – rentgenové záření

ÚZIS – Ústav zdravotnických informací a statistiky ČR

SEZNAM OBRÁZKŮ

Obrázek 1 - snímek žlučníku bez patologie (Palmer, 2000, s. 113)	12
Obrázek 2 - snímek patologie žlučníku s viditelným vícevrstvým složením (Hofer, 2005, s. 88).....	12
Obrázek 3 - klasifikace cyst žlučových cest podle Todaniho (Hořák, 2012, s. 80).....	17
Obrázek 4 - ukázka ultrasonografie zánětu žlučníku (Hrazdira, 2013, s. 41).....	18
Obrázek 5 - ukázka ERCP - zobrazení žlučového stromu se zúžením distálního choledochu (Seidl, 2012, s. 179).....	20
Obrázek 6 - ukázka MRCP - normální žlučový strom (Seidl, 2012, s. 180).....	21
Obrázek 7 - graf poměru vyšetření mužů a žen v jedné nemocnici pomocí MRCP za 3 roky (Zdroj: vlastní).....	64
Obrázek 8 - graf počtu diagnóz k MRCP za 3 roky v jedné nemocnici (Zdroj: vlastní)	65
Obrázek 9 - počty provedených ERCP za 10 let (Zdroj: vlastní)	66
Obrázek 10 - poměr mužů a žen vyšetřených ERCP za 10 let (Zdroj: vlastní).....	66