

ČESKÁ ZEMĚDĚLSKÁ UNIVERZITA V PRAZE

Fakulta tropického zemědělství



Česká zemědělská univerzita v Praze

**Fakulta tropického
zemědělství**

Studium vybraných infekčních chorob malých kočkovitých šelem
(rod Felis a Prionailurus)

Bakalářská práce

Praha 2021

Vypracoval:

Tomáš Kraus

Vedoucí práce:

prof. MVDr. Daniela Lukešová, CSc.

Prohlášení

Čestně prohlašuji, že jsem tuto práci na téma „Studium vybraných infekčních chorob malých kočkovitých šelem (rod Felis a Prionailurus)“ vypracoval samostatně, veškerý text je v práci původní a originální a všechny použité literární prameny jsem podle pravidel Citační normy FTZ řádně uvedl v referencích.

V Praze dne 6. 8. 2021

Tomáš Kraus

Poděkování

Rád bych poděkoval mé vedoucí bakalářské práce prof. MVDr. Daniele Lukešové, CSc., za její odbornou pomoc a rady při psaní této práce. Poděkování patří také zooložce Ing. Jitce Vokurkové ze Zoo Olomouc a vedoucímu zoologického oddělení Mgr. Richardovi Vidunovi ze Zoo Jihlava za poskytnutí potřebných informací pro moji práci. Dále bych rád poděkoval České zemědělské univerzitě za přístup do odborných databází a umožnění laboratorního výzkumu. Díky patří také mé kolegyni Bc. Anitě Birošíkové za pomoc při výzkumu. V neposlední řadě děkuji celé mé rodině a přátelům za jejich podporu a trpělivost při psaní této práce.

Abstrakt

Studium vybraných infekčních chorob malých kočkovitých šelem (rod *Felis* a *Prionailurus*)

Rozšíření toxoplazmózy a dalších zoonóz se podle současných odborných studií se týká nejen divokých a domestikovaných zvířat, ale taktéž lidské populace. Tato bakalářská práce je na problematiku zoonóz parazitárního původu, konkrétně na toxoplazmózu a toxokarózu malých kočkovitých šelem rodu *Felis* a malých asijských koček rodu *Prionailurus*, jejichž domovinu je především oblast Jihovýchodní Asie. V praktické části této práce byl proveden sběr vzorků trusu po dobu dvou letních měsíců roku 2021 v zoologických zahradách Jihlava a Olomouc. Po transportu vzorků do laboratoře FTZ ČZU v Praze následovalo koprologické vyšetření trusu malých koček, kdy ve vzorcích nebyla prokázána přítomnost oocyst *Toxoplasma gondii* ani vajíček škrkavek rodu *Toxocara* spp. u šelem chovaných v zajetí, tedy v izolaci od potencionálních zdrojů nákazy, a to díky izolaci odchovávaných zvířat, kontrolou jejich zdrojů krmiva i pitné vody a nastavením pravidel externí a interní biosekurity. Obě zoonózy zůstávají hrozbou nejen pro mláďata, ale i těhotné ženy a děti.

Klíčová slova: *Felis*, *Prionailurus*, *Toxoplasma gondii*, *Toxocara* spp., JV Asie

Author's abstract

Study of selected infectious diseases of small felines (genus: *Felis* and *Prionailurus*)

The spread of toxoplasmosis and other zoonoses, according to current expert studies, affects not only wild and domesticated animals, but also the human population. This bachelor thesis is focused on obtaining scientific data focusing on the issue of zoonoses of parasitic origin, specifically on toxoplasmosis and toxocarosis of the small felines of the genus *Felis* and small Asian cats of the genus *Prionailurus*, whose homeland is mainly the area of Southeast Asia. In the practical part of this work, the faecal samples were collected for two summer months of 2021 in the Jihlava and Olomouc zoos. The transport of the samples to the FTA CZU Prague's laboratory was followed by a coprological examination of the faeces of small cats, where the samples did not show the presence of *Toxoplasma gondii* oocysts or roundworm eggs of the genus *Toxocara* spp in cats kept in captivity, i.e. in isolation from potential sources of infection, thanks to the isolation of reared animals, control of their feed and drinking water sources and setting rules for external and internal biosecurity. Both zoonoses remain a threat not only to young, but also to pregnant women and children.

Key words: *Felis*, *Prionailurus*, *Toxoplasma gondii*, *Toxocara* spp., SE Asia

Obsah

1. Úvod	- 1 -
2. Cíl práce	- 3 -
3. Literární rešerše.....	- 4 -
3.1 Kočkovité šelmy (Felidae).....	- 4 -
3.1.1 Charakteristika čeledi	- 4 -
3.1.2 Podčeleď malé kočky (Felinae) a velké kočky (Pantherinae).....	- 5 -
3.1.2.1 Rod koček (Felis).....	- 7 -
3.1.2.2 Rod asijských malých koček (Prionailurus).....	- 9 -
3.2 Výskyt koček rodu Felis a Prionailurus v lidské péči v Evropě	- 12 -
3.2.1 Kočky rodu Felis	- 12 -
3.2.2 Kočky rodu Prionailurus	- 16 -
3.3 Výskyt koček rodu Felis a Prionailurus v lidské péči v JV Asii.....	- 19 -
3.3.1 Kočky rodu Felis	- 20 -
3.3.2 Kočky rodu Prionailurus	- 22 -
3.4 Zoonózy	- 24 -
3.4.1 Charakteristika zoonóz	- 24 -
3.4.2 Původci zoonóz	- 25 -
3.4.2.1 Bakterie	- 25 -
3.4.2.2 Viry	- 27 -
3.4.2.3 Prvoci	- 28 -
3.4.2.4 Mnohobuněční.....	- 29 -
3.4.3 Přenašeči zoonóz	- 30 -
3.5 Významné zoonózy kočkovitých šelem	- 31 -
3.5.1 Zoonózy bakteriálního původu.....	- 31 -
3.5.2 Zoonózy virového původu	- 34 -
3.5.3 Zoonózy způsobené prvoky	- 37 -
3.5.3.1 Toxoplasmóza.....	- 38 -
3.5.4 Zoonózy způsobené mnohobuněčnými organismy	- 41 -
3.5.4.1 Toxokaróza.....	- 43 -
3.6 Přehled infekčních onemocnění u koček rodu Felis a Prionailurus	- 44 -

3.6.1	Zoonózy u koček rodu Felis	- 44 -
3.6.2	Zoonózy u koček rodu Prionailurus.....	- 46 -
4.	Materiál a metodika.....	- 47 -
4.1	Teoretická část	- 47 -
4.2	Praktická část	- 47 -
5.	Výsledky	- 49 -
5.1	Charakteristika sledovaného chovu v ZOO Jihlava	- 49 -
5.2	Charakteristika sledovaného chovu v ZOO Olomouc.....	- 52 -
5.3	Výsledky laboratorního koprologického vyšetření	- 56 -
6.	Diskuze	- 58 -
7.	Závěr	- 60 -
8.	Reference.....	- 61 -

Seznam tabulek:

Tabulka 1: Zařazení koček (rod Felis) do zoologického systému

Tabulka 2: Zařazení asijských malých koček (rod Prionailurus) do zoologického systému

Tabulka 3: Geografický výskyt kočky bažinné v evropských zoologických zařízeních

Tabulka 4: Geografický výskyt kočky divoké v evropských zoologických zařízeních

Tabulka 5: Geografický výskyt kočky pouštní v evropských zoologických zařízeních

Tabulka 6: Geografický výskyt kočky rybářské v evropských zoologických zařízeních

Tabulka 7: Geografický výskyt kočky bengálské v evropských zoologických zařízeních

Tabulka 8: Geografický výskyt kočky cejlonské v evropských zoologických zařízeních

Tabulka 9: Geografický výskyt kočky bažinné v zoologických zařízeních JV Asie

Tabulka 10: Geografický výskyt kočky pouštní v zoologických zařízeních JV Asie

Tabulka 11: Geografický výskyt kočky rybářské v zoologických zařízeních JV Asie

Tabulka 12: Geografický výskyt kočky bengálské v zoologických zařízeních JV Asie

Tabulka 13: Geografický výskyt kočky plochočelé v zoologických zařízeních JV Asie

Tabulka 14: Geografický výskyt kočky cejlonské v zoologických zařízeních JV Asie

Tabulka 15: Výskyt zoonóz u divoce žijících koček rodu *Felis*

Tabulka 16: Výskyt zoonóz u divoce žijících koček rodu *Prionailurus*

Tabulka 17: Koprologické vyšetření trusu sledovaných druhů

Tabulka 18: Koprologické vyšetření trusu sledovaných druhů

Seznam obrázků:

Obrázek 1: Fylogenetický strom kočkovitých šelem

Obrázek 2: Biodiverzita v současné době žijících kočkovitých šelem

Obrázek 3: Kočka bažinná, kočka divoká, kočka pouštní a kočka černonohá

Obrázek 4: Areál rodu *Prionailurus*

Obrázek 5: Kočka rybářská, kočka bengálská, kočka plochočelá, kočka cejlonská

Obrázek 6: Geografické vymezení JV Asie

Obrázek 7: *Rickettsia felis*

Obrázek 8: *Bartonella henselae*

Obrázek 9: *Francisella tularensis*

Obrázek 10: FPV virus

Obrázek 11: Virus vztekliny s charakteristickým projektilovým tvarem

Obrázek 12: FIP virus

Obrázek 13: *Trypanosoma cruzi*

Obrázek 14: *Cryptosporidium felis*

Obrázek 15: *Toxoplasma gondii*

Obrázek 16: Životní cyklus *T. gondii*

Obrázek 17: *Uncinaria stenocephala*

Obrázek 18: Měchožil zhoubný

Obrázek 19: Škrkavka kočičí

Obrázek 20: Ubikace kočky bažinné (*Felis chaus*) v jihlavské zoologické zahradě

Obrázek 21: Vnitřní ubikace kočky palawanské (*Prionailurus bengalensis heaneyi*) v jihlavské zoologické zahradě

Obrázek 22: Vnější ubikace kočky palawanské (*Prionailurus bengalensis heaneyi*) v jihlavské zoologické zahradě

Obrázek 23: Vnější ubikace kočky divoké evropské (*Felis s. silvestris*) v olomoucké zoologické zahradě

Obrázek 24: Vnitřní ubikace kočky divoké evropské (*Felis s. silvestris*) v olomoucké zoologické zahradě

Obrázek 25: Vnější ubikace kočky krátkouché (*Prionailurus bengalensis euptilura*) v olomoucké zoologické zahradě

Obrázek 26: Vnější ubikace kočky krátkouché (*Prionailurus bengalensis euptilura*) v olomoucké zoologické zahradě.

Obrázek 27: Princip flotační koprologie

Obrázek 28: Ubikace kočky bažinné (*Felis chaus*) v jihlavské zoologické zahradě

Obrázek 29: Vnitřní ubikace kočky palawanské (*Prionailurus bengalensis heaneyi*) v jihlavské zoologické zahradě

Obrázek 30: Vnější ubikace kočky palawanské (*Prionailurus bengalensis heaneyi*) v jihlavské zoologické zahradě

Obrázek 31: Vnější ubikace kočky divoké evropské (*Felis s. silvestris*) v olomoucké zoologické zahradě

Obrázek 32: Vnitřní ubikace kočky divoké evropské (*Felis s. silvestris*) v olomoucké zoologické zahradě

Obrázek 33: Vnější ubikace kočky krátkouché (*Prionailurus bengalensis euptilura*) v olomoucké zoologické zahradě

Obrázek 34: Vnější ubikace kočky krátkouché (*Prionailurus bengalensis euptilura*) v olomoucké zoologické zahradě

Seznam zkratek použitých v práci:

ČR – Česká republika

EU – Evropská unie

JV – Jihovýchodní Asie

cca – přibližně

EAZA – Evropská asociace zoologických zahrad a akvárií

1. Úvod

Kočkovité šelmy představují celou obsáhlou čeleď drobných i větších koček. V současné době existuje 41 druhů těchto šelem, přičemž první výskyt kočkovitých datujeme již do oligocénu do období před zhruba 25 miliony let. Mezi nejznámější zástupce této čeledi patří nepochybně kočka domácí, jejíž domestikace se odhaduje na dobu před 4000 až 7000 lety.

Všechny kočkovité šelmy se vyznačují řadou společných charakteristik. Společným znakem kočkovitých šelem je masožravý způsob života, na kterém jsou plně závislé. K lovu kořisti mají přizpůsobenou i celou svou stavbu těla (pružné a svalnaté tělo, silné čelisti a ostré zuby se silným skusem, flexibilní přední končetiny zakončené zatažitelnými drápy k zachycení kořisti, zadní silné končetiny uzpůsobené k rychlému zrychlení a skokům a časté mimikrické zbarvení) a jejich kosmopolitní rozšíření.

V současné době čeleď kočkovitých šelem (Felidae) sestává ze dvou základních podčeledí, a to konkrétně z podčeledi malých (Felinae) a velkých koček (Pantherinae). Hlavním rozdílem mezi těmito dvěma skupinami je velikost a hmotnost jejich zástupců, avšak tato skutečnost není považována za striktní pravidlo. Puma, kterou počítáme mezi malé kočkovité šelmy, může být větší a těžší než mnozí zástupci velkých koček (irbis či levhart). Mezi základní rozdíly mezi těmito dvěma skupinami řadíme tvar zornic, stavbu jazyčky, pohyblivost hrtanu, osrstění ušních boltců aj.

Kočkovité šelmy představují z velké části divoce žijící zvířata, která bývají častými hostiteli různých zoonóz neboli infekcí přirozeně přenosných mezi zvířaty a lidmi. Původci těchto onemocnění mohou být různé viry, bakterie, prvoci či mnohobuněčné organismy. Tito relativně malí původci závažných onemocnění se dokážou do těla hostitele dostat jednoduše s kontaminovanou potravou či vodou, anebo zde svou roli sehraje jiný organismus, s funkcí tzv. vektora. Vektorem pak bývá nejčastěji hmyz, ale také pavoukovci, jakým je i v dnešní době hodně diskutované klíště. A právě kočkovité šelmy často sehrávají roli hostitele těchto infekcí, jejichž cílovým hostitelem bývají právě vyšší obratlovci, včetně člověka.

V rámci bakalářské práce byla věnována detailní pozornost malým asijským kočkám rodu *Felis* a rodu *Prionailurus*, a to z důvodu, že oba rody šelem jsou

hojně zastoupeny v zoologických zahradách v ČR i EU. Snahou bylo proto odebrat vzorky trusu a provést parazitologické šetření a sledovat přítomnost vývojových stádií parazitárních původců.

Současně byl zpracován přehled nejvýznamnějších zoonóz, které mohou být přenášeny ze zvířat na člověka a mohly by být importovány do zoologických zahrad v ČR i EU z endemických oblastí JV Asii, jak naznačily vědecké publikace.

Praktická část bakalářské práce byla zaměřena na sledování prevalence toxoplasmózy a toxokarózy u malých kočkovitých šelem rodu *Felis* a *Prionailurus* chovaných v zajetí v Zoologické zahradě Jihlava a Zoologické zahradě Olomouc. Bylo provedeno koprologické vyšetření trusu a pomocí optického mikroskopu byl zjišťován výskyt vývojových parazitárních stádií *Toxoplasma gondii* a *Toxocara felis*, popř. dalších stádií parazitárních původců.

Cílem bakalářské práce bylo zpracovat literární rešerši týkající se rozšíření vybraných zoonóz, které významně ovlivňují zdraví a kvalitu života kočkovitých šelem. Na základě dostupných zdrojů, především vědeckých publikací, byl kladen důraz zejména na zoonotická onemocnění malých kočkovitých šelem v jihovýchodní Asii a laboratorně prokázat ve vzorcích trusu přítomnost patogenních parazitárních původců způsobujících toxoplasmózu a toxokarózu.

Zoonózy a parazitismus jsou v současné době velmi populárními tématy, díky probíhající kovidové pandemii, kdy onemocnění přenosná ze zvířat na člověka mohou ovlivnit zdraví zvířat, ale i člověka.

2. Cíl práce

Cílem bakalářské práce bylo zpracovat literární rešerši týkající se rozšíření vybraných zoonóz, které významně ovlivňují zdraví a kvalitu života kočkovitých šelem. Na základě dostupných zdrojů, především vědeckých publikací, byl kladen důraz zejména na zoonotická onemocnění malých kočkovitých šelem v jihovýchodní Asii a laboratorně prokázat ve vzorcích trusu přítomnost patogenních parazitárních původců způsobujících toxoplazmózu a toxokarózu.

Zoonózy a parazitismus jsou v současné době velmi populárními tématy, díky probíhající kovidové pandemii, kdy onemocnění přenosná ze zvířat na člověka mohou ovlivnit zdraví zvířat, ale i člověka.

3. Literární rešerše

3.1 Kočkovité šelmy (Felidae)

3.1.1 Charakteristika čeledi

Čeď kočkovitých šelem (Felidae) je nazývána hovorovým výrazem „kočky“, a v současné době je tvořena dvěma podčeledmi, a to konkrétně malými kočkami (Felinae) a velkými kočkami (Pantheridae). Do skupiny kočkovitých šelem jsou řazeny i dvě vyhynulé podčeledi, a to konkrétně Machairodontinae, jejíž zástupci jsou lidově nazýváni šavlozubými tygry nebo šavlozubými kočkami, a podčeď Proailurinae, jejíž zástupci jsou řazeni mezi nejstarší známé kočkovité¹.

Nejznámějšího zástupce kočkovitých šelem představuje v současné době kosmopolitně rozšířená kočka domácí (*Felis catus f. domestica*), k jejíž domestikaci došlo před zhruba 4000-7000 lety, a to domestikací divoce žijící kočky africké kočky plavé (*Felis silvestris libyca*), jejíž domovinu představuje dnešní území Egypta, odkud se pak již domestikovaná kočka domácí začala lidmi šířit do celého světa. Za nejbližšího příbuzného kočkovitých šelem jsou považovány na základě genetických analýz asijské lisangy (*Prionodon*)².

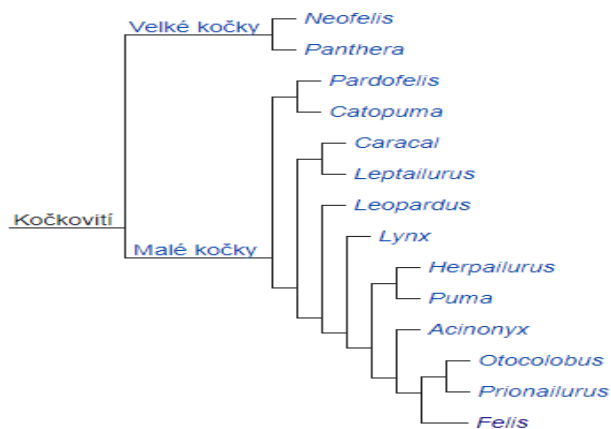
V případě kočkovitých šelem se často používá pojem „vrcholoví predátoři“³ a společným rysem kočkovitých šelem je vyvinutý zrak k zachycení pohybu a vidění za šera a tmy a dále výborný sluch. Pokud se týká behaviorálních charakteristik, kočkovité šelmy mají společný samotářský způsob života, vyjma lvů a gepardů³.

¹ HUNT, RM. 1989. Evolution of the aeluroid Carnivora: significance of the ventral promontorial process of the petrosal, and the origin of basicranial patterns in the living families. *American Museum Novitates*. 2930: 1–32.

² POLLY, P. 2020. Ecometrics and Neogene faunal turnover: the roles of cats and hindlimb morphology in the assembly of carnivoran communities in the New World. *Geodiversitas*. 42 (17): 257-304.

³ HOLEČKOVÁ, D. Šelmy a jejich život i chov. 1 vydání, Praha: Aventinum, 2017. 400 stran. ISBN: 978-80-7442-087-0.

3.1.2 Podčeleď malé kočky (Felinae) a velké kočky (Pantherinae)



Obr. 1: Fylogenetický strom kočkovitých šelem.

Zdroj: journals.plots.org

Velké kočky (Pantherinae) představují jednu ze dvou podčeledí kočkovitých šelem, která zahrnuje dva rody, a to rod *Neofelis*, kam řadíme levharta obláčkového (*Neofelis nebulou*) a levharta Diardova (*Neofelis diardi*) a rod *Panthera*, který zahrnuje lva (*Panthera leo*), levharta skvrnitého (*Panthera pardus*), irbise horského (*Panthera uncia*), tygra (*Panthera irbis*) a jaguára amerického (*Panthera onca*), viz Obrázek 1. Zástupci velkých koček se v současné době nacházejí v Asii, Africe a Americe, kde konkrétně obývají různorodé ekologické niky, savany, pralesy ale i horské oblasti. Velké kočky jsou plaché a samotářské, přesto se v místech svého výskytu stále více střetávají s lidmi. Většina velkých koček je kriticky ohrožených a velmi přísně chráněných⁴.


Malé kočky (Felinae) představují druhou podčeleď čeledi kočkovitých šelem. Oproti předchozí skupině tato skupina obsahuje již velké a různorodé množství koček menšího vzrůstu. Kočky z této podčeledi žijí na všech světových kontinentech, vyjma Antarktidy. Do Austrálie byli zástupci malých kočkovitých šelem dovezeni člověkem. Divoké druhy malých koček žijí samotářským životem, často ve špatně dostupných oblastech³.

⁴ MAZÁK, V. Velké kočky a gepardi. 1 vydání, Praha: Státní zemědělské nakladatelství, 1980. 346 stran. ISBN: 07-085-80.

³ HOLEČKOVÁ, D. Šelmy a jejich život i chov. 1 vydání, Praha: Aventinum, 2017. 400 stran. ISBN: 978-80-7442-087-0.

Do podčeledi malých koček je řazeno hned několik rodů, pak gepardi (Acinonyx) se dvěma recentními druhy, dále karakali (Caracal) se dvěma recentními druhy, rod *Catopuma* se dvěma recentními druhy, kočky (Felis) se šesti žijícími druhy, Leopardus se sedmi recentními druhy, servali (Leptailurus) s jedním recentním druhem, rysi (Lynx) se čtyřmi recentními druhy, manuli (Otocolubus) s jedním žijícím druhem, Pardofelis s jedním žijícím druhem, asijské malé kočky (Prionailurus) se čtyřmi recentními druhy, a pumy (Puma) se dvěma recentními druhy, viz Obrázek 1⁵.

Všeobecně může být řečeno, že kočkovité šelmy obsahují velmi různorodou čeleď savců, viz Obrázek 2. V současné době tato čeleď zahrnuje na 41 různých druhů, přičemž velké množství druhů bylo již vyhubeno³.



Obr. 2: Biodiverzita v současné době žijících kočkovitých šelm.

Zdroj: kockoviteselmy.net

Jak již bylo naznačeno v úvodní části této práce, výška či hmotnost zvířat nepředstavuje rozhodující faktor, podle kterého jsou od sebe rozlišováni zástupci velkých a malých koček. Největší rozdíl mezi velkými a malými kočkami představuje stavba jejich jazyčky. Malé kočky mají jazyčku zkostnatělou, zatímco velké kočky ji mají chrupavčitou. Chrupavčitá jazyčka a pohyblivý hrtan dovolují velkým kočkám tzv. hlasitě řvát (vokalizovat), čehož malé kočky nejsou schopny. Malé kočky na druhou

⁵ GAISLER, J., ZIMA, J. Zoologie obratlovců 3. 1 vydání, Praha: Academia, 2018. 542 stran. ISBN: 978-80-200-2702-3.

stranu dokážou nepřetržitě příst, a to jak při výdechu, tak při nádechu, zatímco velké kočky dokážou příst pouze při výdechu. Dalším rozdílem, který však neplatí bez výjimek, je tvar zornic velkých a malých koček. Velké kočky mají kulaté zornice, zatímco malé kočky je mají úzké a svislé (naplatí však u všech zástupců). Všechny velké kočky disponují ušními boltci bez koncových štětiček neboli delších chlupů a mohou mít osrstěný čenich, zatímco malé kočky mají čenich vždy lysý⁵.

3.1.2.1 Rod koček (Felis)

Z fylogenetického stromu vyplynulo, že rod koček (Felis) představuje vývojově nejmladší skupinu dnes žijících koček, viz Obrázek 1. Tento rod zahrnuje čtyři divoce žijící poddruhy, a to jmenovitě kočku bažinnou (*Felis chaus*), kočku divokou (*Felis silvestris*), kočku pouštní (*Felis margarita*) a kočku černonohou (*Felis nigripes*). K těmto druhům je řazena i domestikovaná forma kočky domácí (*Felis catus*)⁶.

Tabulka 1: Zařazení koček (rod Felis) do zoologického systému

(Vlastní zpracování podle biolib.cz)

Říše	Animalia
	živočichové
Kmen	Chordata
	strunatci
Třída	Mammalia
	savci
Řád	Carnivora
	šelmy
Čeleď	Felidae
	kočkovití
Podčeleď	Felinae
	malé kočky
Rod	Felis
	kočky

⁶ BELLANI, GP. Felines of the World: Discoveries in Taxonomic Classification and History. 1 vydání, Italy: Academic Press, 2019. 426 stran. ISBN: 978-0-12-816503-4.

Kočka bažinná (*Felis chaus*) představuje druh kočky, který je podobný vzhledem kočce domácí, ale je mohutnější a má kratší ocas. Má dlouhé široké uši, které jsou stříženy do špičky, srst šedou nebo světlehnědou, viz Obrázek 3. Žije samotářsky, a vyhledává oblasti se silnou pokrývkou vegetace, mokřady i rákosí. Tento druh malých koček nalezneme na Blízkém východě, ve střední a jižní Asii a v severní Africe⁷.

Kočka divoká (*Felis silvestris*) disponuje až 23 poddruhy, mezi ty nejznámější patří **kočka plavá** (*Felis silvestris lybica*), která představuje předka kočky domácí či **kočka stepní** (*Felis silvestris ornata*). Kočka divoká je větší a mohutnější nežli kočka domácí, s dlouhým huňatým ocasem. Tělo i jejich robustní hlava jsou pokryty pruhy, viz Obrázek 3. Kočka divoká je výborným lovcem, který umí zdatně šplhat po stromech. Vyskytuje se v Evropě, Asii i Africe⁷.

Kočka pouštní (*Felis margarita*) představuje menšího zástupce tohoto rodu. Má velkou robustní hlavu s kulovým čenichem a hustě vyvinutými licousy, a charakteristické jasné jantarově žluté zbarvení, viz Obrázek 3. Loví pouze v noci, a to především hlodavce. Vyskytuje se v severní Africe, Arábii a střední Asii⁷.

Kočka černonohá (*Felis nigripes*) patří mezi nejmenší kočkovité šelmy. Má širokou hlavu, zaoblené uši a krátký ocas, a jak již jeho druhotné jméno napovídá, černé pruhy, které se vyskytují na končetinách, krku a ocasu, viz Obrázek 3. Vyskytuje se převážně v suchých a otevřených oblastech s vegetací. Zajímavostí je, že žije téměř v bezvodých oblastech a veškeré živiny a vodu získává ze své kořisti. Loví hlodavce a ptáky, a je rozšířena pouze v Africe, kde je přísně chráněna⁸.

⁷ AULAGNIER, S, HAFFNER, P, MITCHELL-JONES, A J. SAVCI: Evropy, severní Afriky a Blízkého východu. 1 vydání, Plzeň: Jirí Ševčík nakladatelství, 2018. 546 stran. ISBN: 978-80-7291-250-6.

⁷ AULAGNIER, S, HAFFNER, P, MITCHELL-JONES, A J. SAVCI: Evropy, severní Afriky a Blízkého východu. 1 vydání, Plzeň: Jirí Ševčík nakladatelství, 2018. 546 stran. ISBN: 978-80-7291-250-6.

⁸ SUNQUIST, F, SUNQUIST ME. Wild cats of the world. Chicago: University of Chicago Press, 2002. ISBN: 0-226-77999-8.



Obr. 3: Kočka bažinná, kočka divoká, kočka pouštní a kočka černonohá.

Zdroj: idnes.cz

3.1.2.2 Rod asijských malých koček (*Prionailurus*)

Rod *Prionailurus* zahrnuje v současné době žijící čtyři poddruhy asijských malých koček, a to kočku bengálskou (*Prionailurus bengalis*), kočku rybářskou (*Prionailurus viverrinus*), kočku plochočelou (*Prionailurus planiceps*) a kočku cejlonskou (*Prionailurus rubiginosus*). Malé asijské kočky jsou kočkovité šelmy, které se vyskytují v jižní a jihovýchodní Asii. Všechny druhy asijských koček mají skvrnitou srst, i když výraznost kresby se liší podle druhu i poddruhu, stejně tak kolísá i hmotnostní rozpětí těchto koček. Tyto asijské malé kočky jsou řazeny mezi potravní oportunisty lovcí vesměs vše, co se jim naskytne ⁹.

⁹ SMITH, AT, XIE, Y, HOFFMANN, RS, GEMMA, F. Mammals of China. Princeton, N. J.: Princeton University Press, 2013. ISBN 978-0691154275.

⁸ SUNQUIST, F, SUNQUIST ME. Wild cats of the world. Chicago: University of Chicago Press, 2002. ISBN: 0-226-77999-8.

Tabulka 2: Zařazení asijských malých koček (rod *Prionailurus*) do zoologického systému
(Vlastní zpracování podle biolib.cz)

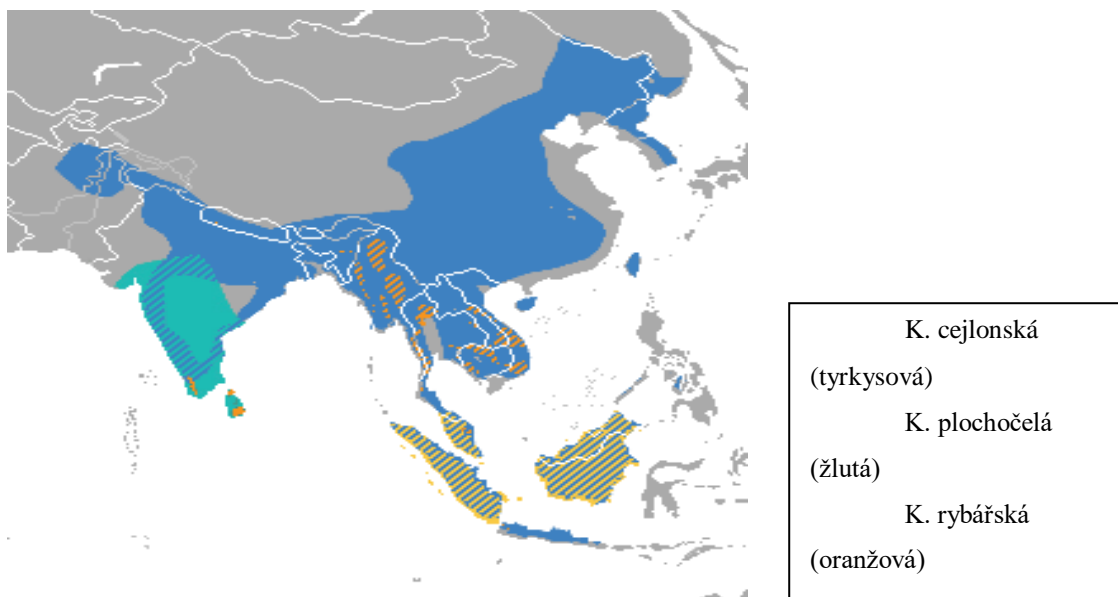
Říše	Animalia
	živočichové
Kmen	Chordata
	strunatci
Třída	Mammalia
	savci
Řád	Carnivora
	šelmy
Čeleď	Felidae
	kočkovití
Podčeleď	Felinae
	malé kočky
Rod	<i>Prionailurus</i>
	Asijské malé kočky

Kočka rybářská (*Prionailurus viverrinus*) představuje největšího zástupce malých asijských koček. Má robustní tělo, krátké nohy, malé uši a mohutné svalstvo. Srst je šedá či červenohnědá se znatelnými skvrnami. Ocas je kratší s černými pruhy, viz Obrázek 5. Je vázána na vlhko a mokro, proto vyhledává mangrovy a močály⁸.

Kočka bengálská (*Prionailurus bengalis*) žije především v Číně, Rusku či Koreji. Disponuje protáhlým štíhlým tělem a dlouhými končetinami, dlouhým ocasem, a její barva srsti je světle hnědá, a vyskytují se na ní tmavě hnědé skvrny, které občasné tvoří svislé pruhy, viz Obrázek 5. Kočka bengálská je adaptována na jakékoliv prostředí a v tropických deštných pralesích i v jehličnatých lesích a vyhýbá se místům se sněhovou pokrývkou⁹.

Kočka plochočelá (*Prionailurus planiceps*) je méně známa. Jedná se o vzácnou malou kočkovitou šelmu žijící na ostrovech Borneo, Sumatra a na Malajském poloostrově. Má širokou hlavu a ploché čelo, dále malé uši a velké oči. Má dlouhé tělo a poměrně krátké končetiny, krátký a tlustý ocas. Hustá a měkká srst je červenohnědá, konečky chlupů jsou bílé, viz Obrázek 5. Plochočelé kočky žijí v blízkosti vod a byly pozorovány v bažinách, záplavových oblastech tropických pralesů i na březích řek a v okolí zavlažovacích kanálů⁸.

Kočka cejlonská (*Prionailurus rubiginosus*) patří mezi nejmenší kočky žijící v Indii, Nepálu a na Srí Lance. Obývá především různé typy lesů, křovinaté savany a další přírodní stanoviště, nicméně dokáže přežít i v zemědělské krajině a v opuštěných lidských obydlích. Kočky tohoto druhu jsou nočními lovci živící se hlodavci a ptáky, viz Obrázek 5⁸.



Obr. 4: Areál rozšíření rodu *Prionailurus*.

Zdroj: IUCN Red List



Obr. 5: Kočka rybářská, kočka bengálská, kočka plochočelá, kočka cejlonská.

Zdroj: IUCN Red List

3.2 Výskyt koček rodu *Felis* a *Prionailurus* v lidské péči v Evropě

3.2.1 Kočky rodu *Felis*

V předchozí části bakalářské práce byl zmíněn první zástupce rodu *Felis*, **kočka bažinná** (*Felis chaus*). Nalezneme jej ve volné přírodě, především v oblastech Blízkého východu, ve střední a jižní Asii a v severní Africe. V evropských zoologických zahradách se tento druh chová celkem ve 20ti zoologických zahradách, přičemž pouze v jednom případě se jedná o zoologickou zahradu českou (ZOO Jihlava). Pro přehlednost slouží Tabulka 3.

Tabulka 3 - Geografický výskyt kočky bažinné v evropských zoologických zařízeních

(Zdroj: EAZA 2021)

Země	Zoologická zahrada
Česká republika	JIHLAVA (ZOO)
Evropa	BELGRADE / Uprava Zooloskog Vrta Beograd
	EKATERINB / Ekaterinburgskii Zoopark
	FPFLAKKEE / Fauna Park Flakkee
	HEADCORN / The Big Cat Sanctuary
	KAUNAS / Lietuvos Zoologijos Sodas
	KISHINEV / Kishinev Zoopark
	KRAKOW / Park i Ogród Zoologiczny w Krakowie
	MINSK ZOO / Minskij Zoopark (Minsk Zoo)
	MISKOLCZO / Miskolci Városgazda Nonprofit Kft.
	MOSCOW / Moscow Zoological Park
	NESLES / Le Parc des Felins
	NOVOSIBRK / Novosibirsk Zoological Park
	OLMENSE / Pakawi Park
	PONTSCORF / Breizh Park
	REPZOO AC / Repzootic Animal Center KFT
	SOFIAZOO / Sofia Zoological Gardens
	TALLIN / Tallinn Zoo
	VESZPREM / Kittenberger Kalman Nonprofit Kft.
	ZAMOSCZSM / Ogród Zoologiczny im. Stefana Milera

Kočka divoká (*Felis silvestris*) se ve svém přirozeném prostředí hojně vyskytuje v Evropě, Asii i Africe. Nutno dodat, že koček divokých existuje 23 poddruhů, v rámci této bakalářské práce však byla zaměřena pozornost na výskyt kočky divoké evropské (*Felis s. silvestris*), která je chována ve 39 evropských zoologických zahradách či parcích, s největším výskytem v Německu. V České republice je kočka divoká chována ve čtyřech zařízeních, konkrétně v zoologické zahradě Děčín, Hluboká nad Vltavou, Jihlava a Olomouc. Pro přehled je uvedena Tabulka 4.

Tabulka 4 - Geografický výskyt kočky divoké v evropských zoologických zařízeních

(Zdroj: EAZA 2021)

Česká republika	DĚČÍN (ZOO), HLUBOKÁ NAD VLTAVOU (ZOO), JIHLAVA (ZOO), OLOMOUC (ZOO)
Evropa	ATTICAZOO / Attica Zoological Park S.A.
	BERN / Tierpark Dählhölzli
	BUSSOLENG / Parco Natura Viva
	CHEMNITZ / Tierpark Chemnitz
	DUISBURG / Zoo Duisburg gGmbH
	EKATERINB / Ekaterinburgskii Zoopark
	FPFLAKKEE / Fauna Park Flakkee
	GARENNE / Zoo La Garenne
	GOLDAU / Natur-und Tierpark Goldau
	GRAMAT Z / Parc animalier de Gramat
	HELSINKI / Helsinki Zoo
	HUNBSTRND / Nordens Ark
	INNSBRUCK / Alpenzoo Innsbruck - Tirol
	KAUNAS / Lietuvos Zoologijos Sodas
	KISHINEV / Kishinev Zoopark
	KRONBERG / Opel-Zoo von Opel Hessische Zoostiftung
	KYIV ZOO / Kiev Zoological Park
	LANGENBER / Wildnispark Zürich
	LESNY PK / Bydgoszcz Zoological Garden - The Forest Park and Leisure
	LODZ / Miejski Ogród Zoologiczny w Lodzi Sp. z o.o.
	LUND / Skanes Djurpark Resort AB
	MISKOLCZO / Miskolci Városgazda Nonprofit Kft
	NESLES / Le Parc des Felins
	NEUMUNSTE / Tierpark Neumünster
	NEUWIED / Zoo Neuwied
	NOVOSIBRK / Novosibirsk Zoological Park
	OPOLE / Ogród Zoologiczny Opole
	ORADEA / Zoo Oradea
	PESCHERAY / Domaine Zoologique de Pescheray
	POZNAN / Ogród Zoologiczny w Poznaniu
	SPRINGE / Niedersächsische Landesforsten
	STE CROIX / Parc Animalier de Sainte Croix
	SZEGED / Szeged Zoo
	WROCLAW / ZOO Wroclaw Sp z o.o.
	ZOO KOKI / Zoo Koki (Parque Zoológico y Botánico)

Kočka pouštní (*Felis margarita*) se vyskytuje ve volné přírodě, především v severní Africe, Arábii a střední Asii. V Evropě je kočka pouštní chována ve 20ti zoologických zařízeních. Největším chovatelem kočky pouštní je v Evropě Francie. V České republice je tento druh k vidění ve třech zoologických zahradách, konkrétně v Brně, Hluboké nad Vltavou a v Jihlavě. Pro přehlednost uvedena Tabulka 5.

Tabulka 5 - Geografický výskyt kočky pouštní v evropských zoologických zařízeních

(Zdroj: EAZA 2021)

Země	Zoologická zahrada
Česká republika	BRNO (ZOO), HLUBOKÁ NAD VLTAVOU (ZOO), JIHLAVA (ZOO)
Evropa	COULANGE / Parc Zoologique d'Amneville
	EBELTOFT / Ree Park - Ebeltoft Safari
	ESKILSTUN / Parken Zoo i Eskilstuna AB
	EXMOOR / Exmoor Zoological Park
	GDANSK / Gdanski Ogród Zoologiczny
	KRAKOW / Park i Ogród Zoologiczny w Krakowie
	LYON / Jardin Zoologique de la Ville de Lyon
	MAGDEBURG / Zoologischer Garten Magdeburg
	MULHOUSE / Parc Zoologique Et Botanique Mulhouse
	NAMERVENT / Natur'Zoo de Mervent
	NESLES / Le Parc des Felins
	NEUWIED / Zoo Neuwied
	NOVOSIBRK / Novosibirsk Zoological Park
	OSNABRUCK / Zoo Osnabrück
	PONTSCORF / Breizh Park
	TABERNAS / Oasys Parque del Desierto de Tabernas
	TALLIN / Tallinn Zoo

Posledního zástupce rodu *Felis* představuje **kočka černonohá** (*Felis nigripes*), která patří mezi nejvzácnější z uvedených malých koček. Přirozeně se vyskytuje pouze v Africe, kde je velmi přísně chráněna, a v současné době není odchována v žádné zoologické zahradě v Evropě.

3.2.2 Kočky rodu *Prionailurus*

Kočku rybářskou (*Prionailurus viverrinus*) lze ve volné přírodě nalézt v mokřadech, bažinách a mangrovových oblastech jihovýchodní Asie (viz Obrázek 4), v Evropě ji v zajetí můžeme nalézt ve 37 zoologických zařízeních. Mezi nejúspěšnější chovatele patří Francie a Německo. V České republice je chována ve třech zařízeních, konkrétně v zoologické zahradě v Děčíně, Ostravě a v Praze. Pro přehlednost je uvedena Tabulka 6.

Kočka bengálská (*Prionailurus bengalensis*) je rozšířena především v Číně, Rusku či Koreji (viz Obrázek 4). V Evropě je tento druh malé asijské kočky chován ve 21 zoologických zařízeních, viz Tabulka 7.

Kočka cejlonská (*Prionailurus rubiginosus*) patří mezi nejmenší žijící kočky žijící v Indii, Nepálu a na Srí Lance (viz Obrázek 4). V Evropě je chována v 11 zoologických zahradách, viz Tabulka 8.

Kočka plochočelá (*Prionailurus planiceps*) je málo známa. Jedná se o vzácnou malou kočkovitou šelmu žijící na ostrovech Borneo, Sumatra a na Malajském poloostrově (viz Obrázek 4). V Evropě nebyla zaznamenána v žádném zoologickém zařízení.

Tabulka 6 - Geografický výskyt kočky rybářské v evropských zoologických zařízeních

(Zdroj: EAZA 2021)

Země	Zoologická zahrada
Česká republika	DĚČÍN (ZOO), OSTRAVA (ZOO), PRAHA (ZOO)
Evropa	AGRATE / Parco Faunistico La Torbiera
	ATTICAZOO / Attica Zoological Park S.A.
	BALLAUGH / Curraghs Wildlife Park
	BEAUVVAL / Zoo Parc de Beauval
	BEKESBRNE / Howletts Wild Animal Park
	BRIZENORT / Crocodiles of the World
	COULANGE / Parc Zoologique d'Amneville
	DUISBURG / Zoo Duisburg gGmbH
	EBELTOFT / Ree Park - Ebeltoft Safari
	EXMOOR / Exmoor Zoological Park
	FENN BELL / Fenn Bell Conservation Project
	FIVE SIST / The Five Sisters Zoo Park
	HEADCORN / The Big Cat Sanctuary
	JASZBEREN / Jászberényi V. V. Nonprofit ZRT
	JURQUES / Parc Zoologique de Jurques
	KOETHEN / Tierpark Köthen
	LA FLECHE / Parc Zoologique de La Fleche
	LEIPZIG / Zoo Leipzig
	LYMPNE / Port Lypne Wild Animal Park
	MOSCOW / Moscow Zoological Park
	MUNICH / Münchner Tierpark Hellabrunn
	MUNKHOLMZ / Munkholm Zoo
	NESLES / Le Parc des Felins
	NEWQUAYZO / Newquay Zoo (Cornwall Animal World)
	NOVOSIBRK / Novosibirsk Zoological Park
	NURNBERG / Tiergarten der Stadt Nürnberg
	PESSAC / Parc Zool. De Bordeaux-Pessac
	ROEVRUCHI / Municipal Independent Org. Roev Ruchei
	ROTTERDAM / Rotterdam Zoo
	SKAERUPZO / Skaerup Mini Zoo
	TALLIN / Tallinn Zoo
	TAMWORTH / Drayton Manor Park Zoo
	TORUN ZOO / Zoobotanical Garden in Torun
	TREGOMZOO / Parc Zoologique de Tregomeur

Tabulka 7- Geografický výskyt kočky bengálské v evropských zoologických zařízeních

(Zdroj: EAZA 2021)

Země	Zoologická zahrada
Česká republika	JIHLAVA (ZOO), OLOMOUC (ZOO), PRAHA (ZOO)
Evropa	AGRATE / Parco Faunistico La Torbiera
	AUGSBURG / Zoologischer Garten Augsburg GmbH
	BOJNICE / Zoologicka zahrada Bojnice
	CASESPENE / EcoZonia
	CHEMNITZ / Tierpark Chemnitz
	DUNDEE / Camperdown Wildlife Centre
	GRODNO / Grodznski Dzyarzhauny Zaalagichny Park
	HELSINKI / Helsinki Zoo
	KRASN SAF / Safari Park Krasnodar
	MOSCOW / Moscow Zoological Park
	NESLES / Le Parc des Felins
	NOVOSIBRK / Novosibirsk Zoological Park
	ODESSA / Odessa Zoo
	PERM ZOO / Mauk "Permskii Zoopark"
	POZNAN / Ogród Zoologiczny w Poznaniu
	ROEVRUCHI / Municipal Independent Org. Roev Ruchei
	SAKHALIN / Sakhalin Zoo Botanical Park
	VALCORBA / Parco Faunistico Valcorba

Tabulka 8 - Geografický výskyt kočky cejlonské v evropských zoologických zařízeních

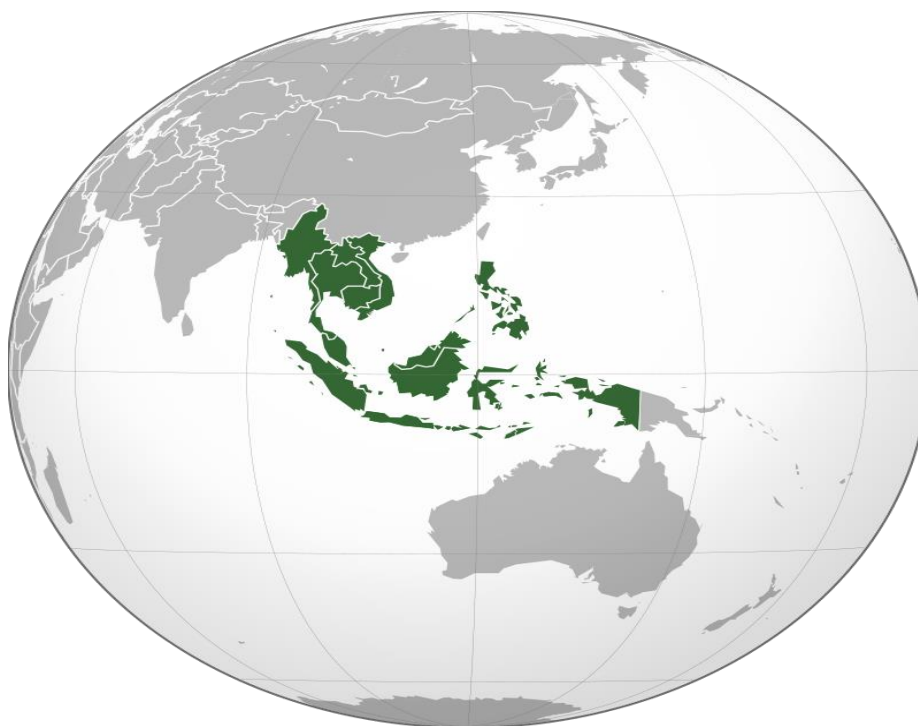(Zdroj: EAZA 2021)

Země	Zoologická zahrada
Česká republika	LIBEREC (ZOO), OSTRAVA (ZOO)
Evropa	BERLINZOO / Zoologischer Garten Berlin AG
	BOJNICE / Zoologicka zahrada Bojnice
	EXMOOR / Exmoor Zoological Park
	FRANKFURT / Zoologischer Garten Frankfurt
	HAMERTON / Hamerton Zoological Park
	HEADCORN / The Big Cat Sanctuary
	LYMPNE / Port Lympne Wild Animal Park
	MEOPHAM / Hemsley Conservation Centre
	NESLES / Le Parc des Felins

3.3 Výskyt koček rodu Felis a Prionailurus v lidské péči v JV Asii

Jak bylo výše uvedeno, malé kočky rodu Felis se přirozeně vyskytují v evropské části Euroasijského poloostrova, na Blízkém Východě a v severní Africe, na rozdíl od koček rodu Prionailurus, s přirozeným výskytem v oblasti jihovýchodní Asie. Oba rody těchto malých koček jsou odchovávány v lidské péči, tedy v různých zoologických zařízeních.

Jihovýchodní Asie představuje jeden z asijských subregionů, který se rozkládá v tropickém a subtropickém pásmu, a je ovlivňován tzv. monzuny. Tento region nepředstavuje pouze asijská pevniny, ale i přilehlé souostroví Malé a Velké Sundy a Filipíny. Konkrétní státy, které náleží do jihovýchodních států, patří jmenovitě Brunej, Filipíny, Indonésie, Kambodža, Laos, Malajsie, Barma, Singapur, Thajsko, Vietnam a Východní Timor (viz Obrázek 6).



Obr. 6: Geografické vymezení JV Asie

Zdroj: wikipedia.org

3.3.1 Kočky rodu Felis

Prvním zástupcem rodu Felis je druh **kočka bažinná** (*Felis chaus*). Tento druh lze nalézt ve volné přírodě, především v oblastech Blízkého východu, ve střední a jižní Asii a v severní Africe. V evropských zoologických zahradách se tento druh chová celkem ve 22 zoologických zahradách, přičemž pouze v jednom případě se jedná o zoologickou zahradu českou (ZOO Jihlava). V jihovýchodní Asii je kočka bažinná chována ve 20 zoologických zařízeních, viz Tabulka 9.

Tabulka 9- Geografický výskyt kočky bažinné v zoologických zařízeních JV Asie.

(Zdroj: EAZA 2021)

Zoologická zahrada
BAKU / Baku Zoo
BANNERGHA / Bannerghatta Zool Garden National Park
BAYRAMOGL / Faruk Yalcin Zoo (Hayvanlar Alemi & Botanik Bahcesi)
BER SHEVA / Negev Zoo
CHHAT BIR / Mohendra Chaudhary Zoological Park
CHIANGMAI / Chiangmai Zoological Garden
COLOMBO / Department of National Zoological Gardens
DARJEELIN / Padmaja Naidu Himalayan Zoological Park
DELHI / National Zoological Park, New Delhi
EREVAN / Yerevan Zoo
HYDERABAD / Nehru Zoological Park
JUNAGADH / Sakkarbaugh Zoo, Junagadh
KARAGANDA / Karagandinskii Zoopark
KATHMANDU / National Trust for Nature Conservation
MADRAS / Arignar Anna Zool. Park, Chennai
MYSORE / Sri Chamarajendra Zoo (Mysore Zoo)
NAGOYA / Nagoya Higashiyama Zoo
NANDANKAN / Nandankanan Biological Park
RAMAT GAN / Zoological Center Ramat Gan in memory of Israel Peled LTD
TASHKENT / Tashkent Zoo

Kočka divoká (*Felis silvestris*) se ve svém přirozeném prostředí hojně vyskytuje v Evropě, Asii i Africe. Nutno dodat, že koček divokých existuje 23 poddruhů, v rámci této bakalářské práce však bude zaměřena pozornost na výskyt kočky divoké evropské (*Felis s. silvestris*), která je chována ve 39 evropských zoologických zahradách či parcích, s největším počtem zvířat v Německu. V České republice je kočka divoká chována ve čtyřech zařízeních, konkrétně v zoologické zahradě Děčín, Hluboká nad Vltavou, Jihlava a Olomouc. V zoologických zařízeních JV Asie není tento druh v současné době chován v žádné zoologické zahradě.

Kočka pouštní (*Felis margarita*) se vyskytuje ve volné přírodě, především v severní Africe, Arábii a střední Asii. V Evropě je kočka pouštní chována ve 20ti zoologických zařízeních. Největším chovatelem kočky pouštní je v Evropě Francie. V České republice je tento druh k vidění ve třech zoologických zahradách, konkrétně v Brně, Hluboké nad Vltavou a v Jihlavě. V zoologických zařízeních JV Asie je v současné době tento druh chován ve třech zoologických zařízeních. Pro přehlednost uvedena Tabulka 10.

Tabulka 10- Geografický výskyt kočky pouštní v zoologických zařízeních JV Asie.

(Zdroj: EAZA 2021)

Zoologická zahrada
ALBUSTAN / Al Bustan Zoological Center
KOBEANIMK / Kobe Animal Kingdom
NASU AK / Nasu Animal Kingdom

Posledního zástupce rodu *Felis* představuje **kočka černonohá** (*Felis nigripes*), která patří mezi nejvzácnější z uvedených malých koček. Přirozeně se vyskytuje pouze v Africe, kde je velmi přísně chráněna, a v současné době není odchována v žádné zoologické zahradě v Evropě. Ani v zoologických zařízeních JV Asie není v současné době tento druh chován.

3.3.2 Kočky rodu *Prionailurus*

Kočku rybářskou (*Prionailurus viverrinus*) lze ve volné přírodě nalézt v mokřadech, bažinách a mangrovových oblastech jihovýchodní Asie (viz Obrázek 4), v Evropě ji v zajetí můžeme nalézt ve 37 zoologických zařízeních. Mezi neúspěšnější chovatele patří Francie a Německo. V České republice je chována ve třech zařízeních, konkrétně V zoologické zahradě v Děčíně, Ostravě a v Praze. V zoologických zařízeních JV Asie je v současné době tento druh chován ve 14 zoologických zařízeních. Pro přehlednost je uvedena Tabulka 11.

Tabulka 11- Geografický výskyt kočky rybářské v zoologických zařízeních JV Asie.

(Zdroj: EAZA 2021)

Zoologická zahrada
ALBUSTAN / Al Bustan Zoological Center
CHIANGMAI / Chiangmai Zoological Garden
COLOMBO / Department of National Zoological Gardens
DARJEELIN / Padmaja Naidu Himalayan Zoological Park
HYDERABAD / Nehru Zoological Park
KHAOKHEOW / Khao Kheow Open Zoo
KHORAT / Nakhon Ratchasema Zoological Park
KOBEANIMK / Kobe Animal Kingdom
NAGOYA / Nagoya Higashiyama Zoo
NIGHTSAF / Chiangmai Night Safari (DASTA)
SINGAPORE / Singapore Zoological Gardens
SONGKHLAZ / Songkhla Zoo
WFFT / Wildlife Friends Foundation Thailand
YOGYAKARTA / Kebun Raya dan Kebun Binatang Gembira Loka Yogyakarta

Kočka bengálská (*Prionailurus bengalis*) je rozšířena především v Číně, Rusku či Koreji (viz Obrázek 4). V Evropě je tento druh malé asijské kočky chován ve 21 zoologických zařízeních a v JV Asii je kočka bengálská chována ve 3 zoologických zařízeních, viz Tabulka 12.

Tabulka 12- Geografický výskyt kočky bengálské v zoologických zařízeních JV Asie.

(Zdroj: EAZA 2021)

Zoologická zahrada
KARAGANDA / Karagandinskii Zoopark
NAGOYA / Nagoya Higashiyama Zoo
NASU AK / Nasu Animal Kingdom

Kočka plochočelá (*Prionailurus planiceps*) je málo známa. Jedná se o vzácnou malou kočkovitou šelmu žijící na ostrovech Borneo, Sumatra a na Malajském poloostrově (viz Obrázek 4). V Evropě nebyla zaznamenána v žádném zoologickém zařízení. V JV Asii je v současné době kočka plochočelá chována ve třech zoologických zařízeních. Pro přehled je uvedena Tabulka 13.

Tabulka 13- Geografický výskyt kočky plochočelé v zoologických zařízeních JV Asie.

(Zdroj: EAZA 2021)

Zoologická zahrada
BATUSECRE / Batu Secret Zoo
SONGKHLAZ / Songkhla Zoo
TAIPING / Zoo Taiping & Night Safari

Kočka cejlonská (*Prionailurus rubiginosus*) patří mezi nejmenší žijící kočky žijící v Indii, Nepálu a na Srí Lance (viz Obrázek 4). V Evropě je chována v 11 zoologických zahradách, v JV Asii pouze ve dvou zoologických zařízeních, viz Tabulka 14.

Tabulka 14- Geografický výskyt kočky cejlonské v zoologických zařízeních JV Asie.

(Zdroj: EAZA 2021)

Zoologická zahrada
COLOMBO / Department of National Zoological Gardens
MYSORE / Sri Chamarajendra Zoo (Mysore Zoo)

3.4 Zoonózy

3.4.1 Charakteristika zoonóz

Zoonózy můžeme odborně definovat jako "*nemoci a infekce, které jsou přirozeně přenosné mezi živočichy a člověkem. Zoonózy představují širokou skupinu infekčních chorob, u kterých pramenem nákazy čili rezervoár představují různé druhy infikovaných zvířat a to jak domácích, tak i volně žijících*¹⁰."

Zoonózy ne vždy byly výhradně šířeny z člověka na člověka, i když v dějinách lidstva se vyskytovaly četné výjimky, například mor s původcem onemocnění v podobě bakterie *Yersinia pestis*, SARS s původcem onemocnění v podobě koronaviru či onemocnění ebola s původcem v podobě viru ebola z čeledi *Filoviridae*¹¹.

V současné době známe zhruba 250 zoonóz, ale jejich počet neustále narůstá. Ku příkladu, mezi zoonózy, které se nově objevily ve 20. století, je řazena lymfská borelióza, anaplazmóza, hemoragická horečka s renálním syndromem či hemoragická horečka Lasa. Některá ze zoonotických onemocnění mohou vyvolat pandemie, jelikož charakteristický rys zoonóz představuje jejich přírodní schopnost vyvolat ohniskovost, což znamená, že se v určité oblasti vyskytuje původce, vektor i rezervoár infekce, a to v nezávislém ohledu na přítomnost člověka v dané lokalitě¹¹.

Za zdroj infekčního onemocnění je považován konkrétní infikovaný člověk nebo zvíře, kteří ze svého organismu do prostředí vylučují patogenní původce infekce. Původce infekce je nazýván tzv. agens, kterým může být konkrétně bakterie, vir, houba, prvok či mnohobuněčný organismus. Každé agens disponuje několika charakteristickými vlastnostmi, kterými konkrétně bývá patogenita (neboli disponuje schopností vyvolat u hostitele infekční onemocnění), virulence (disponovat určitým stupněm nakažlivosti, být schopný nakazit co největší množství hostitelů) a toxigenita (schopnosti daného organismu produkovat nebezpečné látky)¹².

¹⁰ TREML, F, LÁNY, P, BUCHTA, J. Aktuální otázky zoonóz. 1 vydání, Brno: Veterinární a Farmaceutická Universita Brno, 2002. 134 stran. ISBN: 80-7305-441-8.

¹¹ HUBÁLEK, Z, RUDOLF, I. Mikrobiální Zoonózy a Sapronózy. 2 vydání, Brno: Masarykova Universita Brno, 2007. 176 stran. ISBN: 987-80-210-4460-9.

¹¹ HUBÁLEK, Z, RUDOLF, I. Mikrobiální Zoonózy a Sapronózy. 2 vydání, Brno: Masarykova Universita Brno, 2007. 176 stran. ISBN: 987-80-210-4460-9.

Konkrétní agens vniká do těla hostitele konkrétním způsobem a k nejčtetnějším řadíme vstup kůží, infikovanou potravou či vodou, dýchacími cestami či očním okolím. Nakažený organismus pak onemocnění může dále šířit a to hned několika způsoby: tělními tekutinami, kapénkově, pohlavním stykem, kousnutím, kontaminací nástrojů, vody či potravy, z půdy či prostřednictvím vektorů neboli přenašečů¹³.

3.4.2 Původci zoonóz

3.4.2.1 Bakterie

Bakterie jsou zdrojem mnoha infekčních onemocnění a představují původce mnoha zoonóz. Podle Krausse a kolektivu¹⁴ existuje více než 200 významných zoonóz, Teufel a Hammer ve svém výzkumu¹⁵ specifikovali, že nejméně 27 klasických zoonóz je bakteriálního původu a osm zoonóz je zapříčiněno chlamydiemi a rickettsiemi. Nyní si uvedeme nejčastější zoonózy bakteriálního původu.

Historicky doložené onemocnění bakteriálního původu představuje **antrax**. Antrax představuje perakutně nebo akutně probíhající onemocnění zvířat vyvolávané sporogenní bakterií *Bacillus anthracis*, které je nebezpečné i pro člověka. Onemocnění je charakterizováno náhlým úhynem postižených zvířat, kterému předchází jen krátkodobé období nechutenství a skleslost. Při pitvě se nachází hyperplastický tumor sleziny, krvácení a změna srážlivosti krve. Sněť slezinná se vyskytuje na celém světě a je nejvíce rozšířena u domácích přežvýkavců¹⁶.

Tuberkulóza je chronicky probíhající onemocnění celé řady živočichů a člověka vyvolávané mykobakteriemi. Onemocnění je charakterizováno tvorbou

¹² SEDLÁK, K, TOMŠÍČKOVÁ, M. Nebezpečné infekce zvířat a člověka. 1 vydání, Praha: Scienta, 2006. 167 stran. ISBN: 80-86960-07-2.

¹³ GEIZEROVÁ, H, BENCKO, V, FRINTOVÁ, K. Epidemiologie: vybrané kapitoly pro seminární a praktická cvičení. 1 vydání, Praha: Karolinum, 1995. 83 stran. ISBN: 80-7184-179-X.

¹⁴ KRAUSS, H, WEBER, A, APPEL, M. Infectious diseases transmissible from animals to humans, 3rd Edition, American Society for Microbiology Press, 2003. 456 stran.

¹⁵ TEUFEL, P, HAMMER, P. 1999. Survey of actual zoonoses. Deutsche tierarztl. Wschr. (8):311-318.

¹⁶ POSPÍŠIL, Z. 2019. Zoonózy- nemoci společné lidem a zvířatům. Veterinářství. Volume 1, pp- 44-49.

typických změn, tuberkulů v různých tkáních. Bylo popsáno více než 95 druhů mykobakterií, ale z pohledu zoonotického má největší význam *Mycobacterium bovis*, *Mycobacterium tuberculosis*, méně pak *Mycobacterium avium*.

Brucelóza je souhrnné označení pro skupinu infekcí vyvolávaných bakteriemi z rodu *Brucella*. Brucely mají výraznou afinitu k pohlavním orgánům, a to především k březí děloze. Nejdůležitějším klinickým příznakem infekce jsou aborty březích samic, orchiepididimitidy u samců, u obou pohlaví následují poruchy reprodukce¹⁶.

Tularemie je bakteriální onemocnění vyvolané bakterií *Francisella tularensis* postihující především hlodavce a zajíce – odtud pochází i její název „zaječí nemoc“. Jedná se o nákazu s přírodní ohniskovostí, jejíž výskyt je většinou lokalizovaný na určité zeměpisné oblasti a nemá tendenci se příliš šířit. **Listerióza** je bakteriální onemocnění postihující řadu zvířat a nebezpečná je i pro člověka. Ze zvířat jsou nejvíce ohroženi přežvýkavci, zejména ovce a krávy. Původcem jsou grampozitivní bakterie *Listeria monocytogenes*, které se běžně vyskytují v zevním prostředí, především v půdě s rostlinnými zbytky, ale také přímo v trávicím traktu řady živočichů. Listerie se u zvířat přenášejí kontaminovaným krmivem či vodou¹⁶.

Q horečka je onemocnění vyvolávaná bakterií *Coxiella burnetii*, která je velmi odolná v zevním prostředí. Zdrojem infekce mezi zvířaty jsou sekrety i exkrementy nemocných zvířat či kontaminované předměty a prostředí. Při přenosu se uplatňují i klíšťata nebo hlodavci. Nejčastěji onemocní skot, dále ovce a kozy, méně často ostatní domácí i volně žijící zvířata.

Salmonelóza je považována za jednu z nejvýznamnějších zoonóz s velkými zdravotními a ekonomickými dopady jak u zvířat, tak u lidí. Mohou onemocnět především děti, starší lidé nebo oslabení lidé. Onemocnění se obvykle projevuje rychlým nástupem horečky, bolestí břicha, nevolností, průjmem a zvracením. Salmonela je bakterie, která má přes 2000 různých sérotypů¹⁶.

Mezi další bakteriální onemocnění patří **tyfus** způsobený bakterií *Rickettsia typhi*, **felinóza**, neboli nemoc kočičího škrábnutí způsobené bakterií *Rickettsia felis*, **mor** *Yersinia pestis*, aj. Mezi původce bakteriálních zoonóz u koček patří také bakterie

rodu *Leptospira* způsobující **leptospirózu** či druh *Borrelia garinii* způsobující **lymskou boreliózu**¹⁷.

3.4.2.2 Viry

Teufel a Hammer¹⁵ specifikovali 36 zoonóz, které způsobily různé viry a je v současné době odhadována existence až 6500 různých druhů. Viry jsou tzv. obligátní cizopasníci, žádný virus není schopen žít bez svého hostitele, kdy hostitelem mohou být všechny organismy (bakterie, rostliny, houby i živočichové)¹⁸ a řada onemocnění je přenosná na zvířata i na lidi.

Vzteklina je akutní virové onemocnění teplokrevných zvířat přenosné na člověka. Postihuje především centrální nervový systém a manifestuje se poruchami chování, zvýšenou dráždivostí, agresivitou, parézami a paralýzami. Končí většinou letálně. Původcem vztekliny je virus z rodu *Lyssavirus*, čeledi *Rhabdoviridae*. K přenosu nákazy dochází téměř výlučně průnikem infikovaných slin do tkání hostitele po poranění infikovaným zvířetem. Vzteklna je doposud velmi závažnou a smrtelnou zoonózou zejména v některých rozvojových zemích, především v Africe¹⁶.

Infekce **virem Nipah** je nově popsané zoonotické onemocnění, které postihuje jak zvířata, tak lidi. **Netopyři-kaloňovití jsou přirozeným hostitelem tohoto viru.** U infikovaných lidí se nejprve objeví příznaky včetně horečky, bolesti hlavy, myalgie, zvracení a bolest v krku. Poté může následovat závratě, ospalost, změněné vědomí a neurologické příznaky, které naznačují akutní encefalitidu. Virus Nipah je členem čeledi *Paramyxoviridae*, rodu *Henipavirus*¹⁹.

¹⁶ POSPÍŠIL, Z. 2019. Zoonózy- nemoci společné lidem a zvířatům. Veterinářství. Volume 1, pp- 44-49.

¹⁷ HIRAOKA, H, SHIMADA, Y, SAKATA, Y. 2007. Detection of *Borrelia garinii*, *Borrelia tanukii* and *Borrelia* sp. closely related to *Borrelia valaisiana* in *Ixodes* ticks removed from dogs and cats in Japan. *Veterinary Parasitology*, vol 144, no 1-2, p. 188-92.

¹⁵ TEUFEL, P, HAMMER, P. 1999. Survey of actual zoonoses. *Deutsche tierarztl. Wschr.* (8):311-318.

¹⁸ BEDNÁŘ, M. *Lékařská mikrobiologie: bakteriologie, virologie, parazitologie*. 1 vydání, Praha: Marvil, 1996. ISBN: 80-85827-16-6.

¹⁶ POSPÍŠIL, Z. 2019. Zoonózy- nemoci společné lidem a zvířatům. Veterinářství. Volume 1, pp- 44-49.

¹⁶ POSPÍŠIL, Z. 2019. Zoonózy- nemoci společné lidem a zvířatům. Veterinářství. Volume 1, pp- 44-49.

¹⁹ WHO. 2019. Nipah disease [online]. Dostupné z: https://www.who.int/health-topics/nipah-virus-infection#tab=tab_1

¹⁵ TEUFEL, P, HAMMER, P. 1999. Survey of actual zoonoses. *Deutsche tierarztl. Wschr.* (8):311-318.

Mezi závažná virová onemocnění, která jsou typická pro zvířata, je například uváděna **parvoviróza** či **psinka** psovitých šelem, u kočkovitých šelem je častou infekcí akutní **peritonitida** či **leukóza**¹⁵.

3.4.2.3 Prvoci

Prvoci jsou jednobuněčné eukaryotní heterotrofní organismy, které podle způsobu života dělíme na ektoparazity a endoparazity. Ektoparazité žijí na povrchu vodních a vlhkomilných živočichů. Hostitelům jsou schopni způsobit těžká onemocnění a často je i usmrtit. Endoparazité přežívají v tkáních nebo orgánech svých hostitelů, kterým škodí, neboť je připravují o výživné látky, dále poškozují jejich buňky a někdy je i ničí, mohou rovněž vylučovat jedovaté látky neboli toxiny²⁰.

Toxoplazmóza představuje parazitární onemocnění zvířat a člověka vyvolávané prvokem druhu *Toxoplasma gondii*. Dnes je toxoplazmóza jednou z nejznámějších a nejdiskutovanějších zoonóz. Infekce může u zdravých lidí probíhat bez klinických příznaků, je však nebezpečná pro těhotné matky v prvním a druhém trimestru a pro imunodeficientní pacienty. Onemocnění postihuje kočku, případně další kočkovité šelmy, které jsou tzv. definitivním hostitelem. V cyklu replikace parazita však hraje důležitou roli široké spektrum mezihostitelů, kterými jsou četní savci i ptáci a také člověk¹⁶. Člověk se může nejčastěji infikovat perorálně neboli ústy, a to pozřením vysporulovaných oocyst pocházejících z trusu koček nebo tkáňových cyst z masa infikovaných zvířat²⁰.

Dále byla popsána onemocnění, která jsou způsobována prvoky, například **malárie**, **spavá nemoc**, **Chagasova nemoc**, **leishmanióza** či **úplavice**. Dalšími možnými prvoky, kteří parazitují ve střevním traktu koček, jsou druhy kokciidií, např. *Isospora felis* a *Isospora rivolta*, které způsobují střevní onemocnění koček. K dalším prvokům, kteří se zaměřují na kočkovité šelmy, jsou řazeny druhy *Cystoisospora felis*, *Cystoisospora rivolta* a *Besnoitia wallacei*. Prvoci, zmínění v tomto odstavci, však nezpůsobovali onemocnění u člověka²¹.

¹⁶ POSPÍŠIL, Z. 2019. Zoonózy- nemoci společné lidem a zvířatům. Veterinářství. Volume 1, pp- 44-49.

²⁰ FLEGR, J. How and why Toxoplasma makes us crazy. Trends in Parasitology. Roč. 29, čís. 4, s. 156–163.

²¹ ADAMS, PJ, ELLIOT, AD, ALGAR, D. 2008. Gastrointestinal parasite sof feral cats from Christmas Island. Australian Veterinary Journal, vol 86, no 1 & 2, p. 60-63.

3.4.2.4 Mnohobuněční

Parazitární onemocnění neboli parazitózy představují různorodá infekční onemocnění, která jsou způsobena parazity. Mohou se vyskytovat u lidí, zvířat i rostlin. Mezi mnohobuněčně parazity, kteří způsobují onemocnění u lidí i zvířat, patří červi (Helminthes), hlístice (Nematoda) a různorodí členovci v podobě ektoparazitů (vši, všenky, roztoči aj.)²².

Larvální **toxokaróza** představuje onemocnění, které vyvolávají larvy *Toxocara canis* (primární parazit psů) či *Toxocara cati* (primární parazit koček). Oba organismy patří mezi hlístice (*Nematoda*). Parazitická vajíčka jsou vylučována ve výkalech nakažených zvířat a dozrávají v půdě. Člověk se infikuje, pokud byla jeho potrava takovou půdou kontaminována nebo pokud zanedbával hygienu. Larvální stadia se zachytí ve střevech, infikují hostitele a migrují do jater a do plic. Larvy nejsou schopny vyvinout se v dospělý organismus, ale procházejí tkáněmi v tělní dutině zvířat²³.

Trichinelóza je parazitární onemocnění zvířat a člověka vyvolané hlísticí z rodu *Trichinella*. Vlastní onemocnění vzniká po migraci larev, především do příčně pruhované kosterní svaloviny. Onemocnění je vyvoláváno larvami svalovce stočeného druhu *Trichinella spiralis*. Trichinely jsou drobné hlístice o velikosti 2–4 mm a jejich přirozenými hostiteli jsou různé druhy savců, např. potkan, jezevec, divoké prase, ale i kočka či pes. Larvami trichinel může onemocnět i člověk. K nakažení dochází po požití masa s larvami, které v submukóze střeva dozrávají a tzv. viviparní samičky zde kladou až tisíc larviček. Ty se lymfou dostávají do krevního oběhu, kterým jsou roznášeny do kosterní svaloviny. V této fázi se infikovaná zvířata stávají mezihostiteli. Pokud jsou pro některý další druh zvířat zdrojem potravy, larvy v nich po požití dozrávají a biologický cyklus se uzavřel¹⁶.

²² HÜBNER, J, UHLÍKOVÁ, M. Parazitární nákazy a onemocnění člověka a jejich laboratorní diagnostika. 2. vydání, Praha: Institut postgraduálního vzdělávání ve zdravotnictví, 1995.

²³ VOLF, P, HORÁK, P. Paraziti a jejich biologie. 1. vydání. Praha: Triton, 2007. 318 stran. ISBN: 978-80-7387-008-9.

3.4.3 Přenašeči zoonóz

Zoonózy přenášejí hlavně drobní hlodavci, ale i kočky a mnoho dalších živočichů. Zdrojem infekce v případě zoonóz mohou být zvířata i člověk, kteří ne vždy vykazovali klinické příznaky nemoci, tudíž se stali pouze tzv. přenašečem (vektorem) infekce, aby uchovali ve svém organismu infekční agens. Jak bylo poukázáno v předchozích kapitolách, zvíře se může nakazit kontaminovanou vodou, potravou, přímým stykem (kousnutím, pohlavní styk), přenosem tělních tekutin nebo kapénkami. V případě zoonóz lze říci, že se z určité části jednalo o onemocnění přenášené vektory²³. Co to konkrétně znamená?

Jsou to infekční onemocnění, u nichž představovalo zdroj nákazy zvíře a výjimečně i člověk, přičemž k přenosu nákazy docházelo prostřednictvím přenašeče neboli tzv. vektora, kterým je ve většině případů hmyz (např. komár či ovád) nebo roztoči (např. klíšťata). V českém názvosloví tato skupina infekčních onemocnění je nazývána jako tzv. onemocnění přenášená členovci. Člověk se může infikovat i přímým kontaktem s infikovaným zvířetem (např. hlodavci) nebo nepřímým kontaktem v kontaminovaném životním prostředí. Řada autorů uvedla, že v celém světě existuje přibližně 70% lidských onemocnění zvířecího původu²⁴.

Hlavními přenašeči zoonóz mohou být hematofágní neboli krevsající členovci, přesněji klepítkatci a hmyz. Jejich působení na savce může být přímé i nepřímé. Při působení přímém je projevem přenašečů kousání a bodání, které vyvolává dermatitidy. Projev nepřímý zahrnuje přenos určitých infekčních onemocnění skrz bodnou ránu, kudy se infekční agens dostává do krevního oběhu hostitele a může být pro něj v budoucnu smrtelné²⁴.

¹⁶ POSPÍŠIL, Z. 2019. Zoonózy- nemoci společné lidem a zvířatům. Veterinářství. Volume 1, pp- 44-49.

²⁵ KRÍŽ, B. 2014. Onemocnění přenášená vektory [online]. Dostupné z:

<http://www.szu.cz/tema/prevence/svetovy-den-zdravi-onemocneni-prenasena-vektory-vector-borne>

²⁴ VOLF, P, HORÁK, P. Paraziti a jejich biologie. 1. vydání. Praha: Triton, 2007. 318 stran. ISBN: 978-80-7387-008-9.

3.5 Významné zoonózy kočkovitých šelem

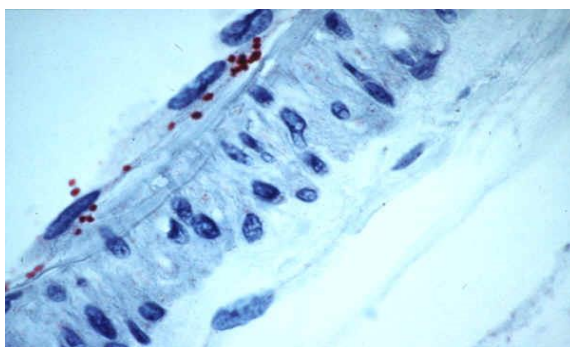
Existuje celá škála zoonotických onemocnění, kterými trpí kočkovité šelmy, popřípadě i člověk. V bakalářské práci byla pozornost zaměřena na ta onemocnění, která infikovala kočky nebo kočky mohly být významnými přenašeči patogenů na člověka.

3.5.1 Zoonózy bakteriálního původu

Tyfus

V současné době je na světě známo několik druhů tohoto onemocnění, kdy každé z nich je způsobeno jiným druhem bakterie. Původcem nejběžnějšího tzv. epidemického tyfu je bakterie *Rickettsia prowazekii* nebo bakterie *Rickettsia typhi*. Vektorem epidemického tyfu je veš šatní *Pediculus humanus humanus*, a právě z toho důvodu je tato nemoc nebezpečná pro člověka. Není zatím známo, že by kočkovité šelmy onemocněly tyfem, známo ale je, že právě díky kočičím blechám mohou právě kočky nakazit člověka *R. felis* (viz Obrázek 7), která způsobila tzv. bledou skvrnitou horečku a *R. typhi*²⁵.

Pokud se člověk původci tyfu nakazil, onemocnění se projevovalo především vysokou horečkou, blouzněním, bolestí hlavy, ztuhlým svalstvem, zarudlými sliznicemi, zvětšením sleziny atd²⁶.



Obr. 7: *Rickettsia felis*, zdroj: microbewiki.com

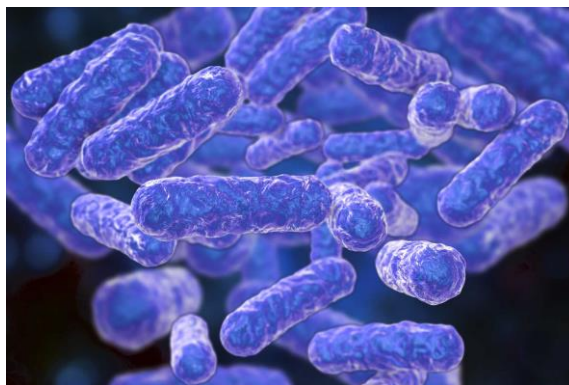²⁵ AZAD, AF, SACCI, JB, NELSON, WM, DASCH, GA. 1992. Genetic characterization and transovarial transmission of a typhus-like *Rickettsia* found in cat fleas. *Proceedings of the National Academy of Science*, vol 89, no 1, p. 43-6.

²⁶ JÍROVEC, O, KRAMÁŘ, J, KUBÁT, K. 1954. *Parazitologie pro lékaře*. 1 vydání, Praha: Státní Zdravotnické Nakladatelství. 475 stran. ISBN: 8021704462.

Bartonelóza

Bartonely jsou celosvětově rozšířené bakterie, v současné době je známo více než 20 druhů, kdy většina z nich patří mezi zoonózy. *Bartonella henselae*, jako jeden z druhů bartonel, způsobuje nemoc z kočičího škrábnutí. Hlavní rezervoár nemoci z kočičího škrábnutí představují, jak již název napovídá, kočkovité šelmy, kdy bakterie jsou na tato zvířata přenášeny kočičími blechami nebo klíšťaty rodu *Ixodes*. Druh *Bartonella henselae* (viz Obrázek 8) se množí v trávicím traktu kočičích blech a přežívá v bleším trusu několik dní. V průběhu péče koček o srst dochází u zblešených zvířat ke kontaminaci drápů infikovaným bleším trusem. Infekce proniká do organismu porušeným kožním krytem po poškrábání nebo pokousání kočkou²⁷.

Po uplynutí inkubační doby (3–10 dní) se v místě poranění objevuje jedna nebo více hnisavých ragád a po 1–7 týdnech dochází ke zduření regionální lymfatické uzliny. K systémovým příznakům patří bolesti hlavy, subfebrilie, slabost, malátnost, závratě, únava, bolest kloubů, svalů, zad a očí.



Obr. 8: *Bartonella henselae*.

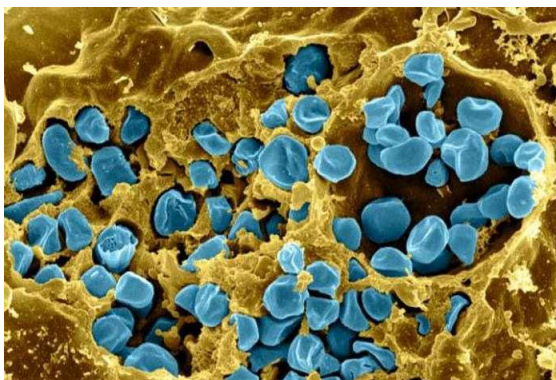
Zdroj: cvm.ncsu.edu

²⁷ MÁŠLOVÁ, M, MARTINKOVÁ, I, VAŠUTOVÁ, S. 2014. Bartonelóza- nemoc z kočičího škrábnutí. Interní Med. 2014; 16(4): 167–168.

Tularémie

Původcem tularémie je bakterie, drobný gram-negativní nepohyblivý kokobacil druhu *Francisella tularensis* (viz Obrázek 9). Tularémie je nakažlivá nemoc divoce žijících hlodavců, jejíž výskyt má tzv. přírodně ohniskový charakter. V přírodě se udržuje především v populacích hrabošů, hryzců nebo zajíců, u kterých probíhá jako hromadné smrtelné onemocnění. Člověk nebo jiná domácí zvířata se mohou nakazit při lovu či při manipulaci s hlodavci nebo při konzumaci masa nakaženého zvířete²⁸.

Pokud je kočka touto bakterií nakažena, může projevovat příznaky jako letargie, horečka, anorexie, zvětšení lymfatických uzlin a někdy může dokonce onemocnět podlehnout. Psi a kočky nakažené tularémií však povětšinou nemoc přejdou bez povšimnutí. I při obrovských infekčních dávkách způsobila přechodné a málo výrazné onemocnění²⁹.



Obr. 9: *Francisella tularensis*

Zdroj: microbenotes.com

²⁸ JEŽKOVÁ, T. 2019. Tularémie [online]. Dostupné z:

https://zverolekarka.com/tularemie/#Ktera_zvirata_mohou_onemocnet_tularemii

²⁹ GLIATTO, JM, RAE, JF, McDONOUGH, PL, DASBACH, JJ. 1994. Feline tularemia on Nantucket Island, Massachusetts. *Journal of Veterinary Diagnostic Investigation*, vol 6, no 1, p. 102-5.

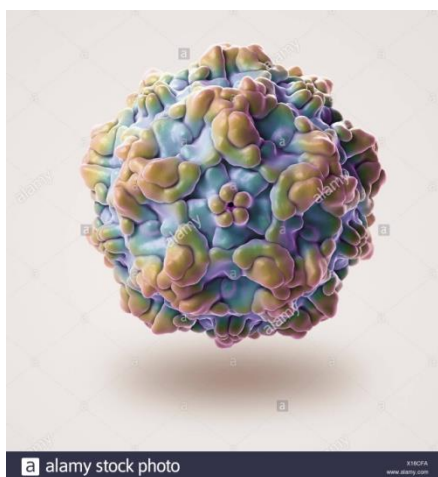¹² SEDLÁK, K, TOMŠÍČKOVÁ, M. Nebezpečné infekce zvířat a člověka. 1 vydání, Praha: Scienta, 2006. 167 stran. ISBN: 80-86960-07-2.

3.5.2 Zoonózy virového původu

Panleukopénie

Toto onemocnění je též známo pod pojmy tzv. kočičí mor, kočičí psinka či kočičí parvovirus. Spouštěčem je kočičí parvovirus (FPV), který je u koček hojně rozšířen (viz Obrázek 10). Bez účinné léčby je toto vysoce nakažlivé onemocnění koček obvykle smrtelné, jsou nesmírně důležitá preventivní opatření. Zmíněné kočičí parvoviry jsou řazeny do čeledi Parvoviridae a u koček jsou velmi časté. Viry jsou vylučovány i stolicí a jsou velmi odolné, proto mohou přežívat v prostředí i celý rok. Z toho důvodu je velmi důležité dodržovat hygienická opatření¹².

Panleukopénie představuje vysoce nakažlivé onemocnění. Viry jsou přijímány ústy. Kočky se mohou navzájem infikovat kapénkovým přenosem. Existuje i nepřímý přenos, například kontaktem s kontaminovanými předměty nebo potravinami infikovanými viry. U infikovaných kočkovitých šelem se posléze vyskytovaly vysoké horečky, zvracení nebo trvalý průjem³⁰.



Obr. 10: FPV virus

Zdroj: alarmy.com

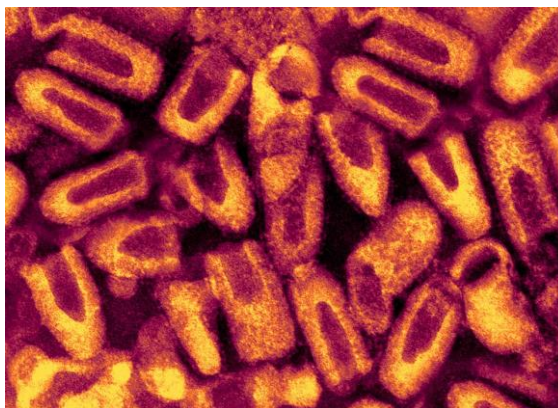
³⁰ HARCUBOVÁ, L. 2010. Panleukopenie [online]. Dostupné online: <http://www.kocky-online.cz/clanky/zakladni-ockovani-aneb-trojkombinace>

Vzteklina

Ačkoliv považuje mnoho lidí v současné době vzteklinu již za dávno očkováním vymýcené virové onemocnění, v některých rozvojových a nevyspělých zemích představuje i v dnešní moderní době poměrně značné riziko.

Vzteklina představuje akutní virové onemocnění centrálního nervového systému všech teplokrevných živočichů, včetně lidí. Původcem vztekliny je RNA virus z rodu *Lyssavirus* a čeledi *Rhabdoviridae* (viz Obrázek 11). Hlavním rezervoárem tohoto onemocnění jsou psovitě šelmy a netopýři a nemoc se na ostatní zvířata popřípadě i člověka může přenést slinami či pokousáním. Pokud se nemoc projevila, měla několik stadií, kdy se postupně měnilo chování zvířete: z mírně podrážděného až po agresivní. Ve třetím stadiu docházelo k ochrnutí svalstva hlavy, hrudního svalstva a svalů končetin, a postupně až k ochrnutí celého zbytku těla. Jelikož docházelo k ochrnutí dýchacího svalstva, nastala smrt³¹.

Domácí psi musí být dnes povinně očkováni a doporučená vakcinace platí dnes i pro domácí kočky či fretky, které mohou též vzteklinou onemocnět.



Obr. 11: Virus vztekliny s charakteristickým projektilovým tvarem.

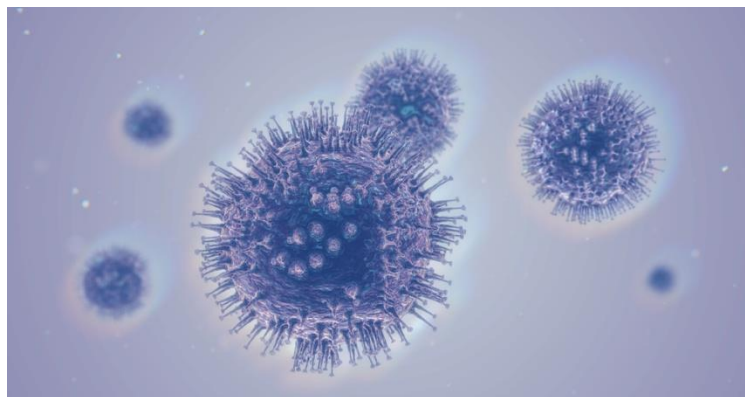
Zdroj: stoplusjednicka.cz

³¹ SEDLÁK, K, TOMŠÍČKOVÁ, M. 2006. Nebezpečné infekce zvířat a člověka. 1 vydání, Praha: Scienta. 167 stran. ISBN: 80-86960-07-2.

Infekční peritonitida koček

Infekční peritonitida koček (FIP = Feline Infectious Peritonitis) patří mezi nejzávažnější kočičí virové infekce, neboť má fatální průběh a je prakticky neléčitelná. Dále se těžko diagnostikuje a kontroluje. Původcem FIP je kočičí koronavirus (FCoV, viz Obrázek 12), lépe řečeno jeho agresivní varianta, která vznikla mutací z klasické a poklidnější formy, která u kočkovitých šelem nevyvolávala závažnější problémy³².

FIP se nejčastěji vyskytuje u mladých koček (nejvíc mezi 6 měsíci a 2 roky věku) chované ve větších skupinách s otevřeným obratem, to znamená, že do skupiny přicházejí nové kočky z jiného prostředí. Infekční peritonitida koček je onemocnění s extrémně širokým spektrem klinických příznaků, kdy mezi ty nejčastější patří horečka, letargie, nechut' k jídlu, zvětšení uzlin, průjem, ztráta hmotnosti. Jelikož často docházelo k propouštění vody do tělní dutiny, častým příznakem bývalo i nafouknuté břicho s otokem³².



Obr. 12: FIP virus.

Zdroj: thenativantigenecompany.com

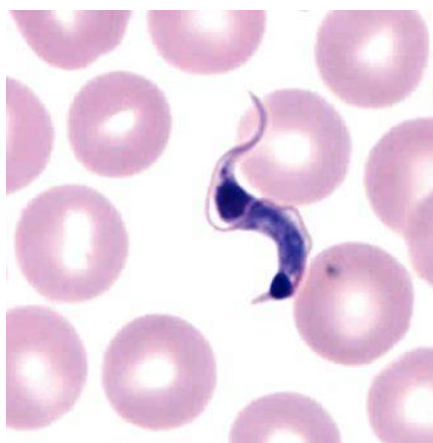
³² TŮMOVÁ, L. 2017. FIP, FIV a FeLV- závažné virové infekce koček [online]. Dostupné z: <http://www.trevet.cz/clanky/fip-fiv-a-felv-zavazne-virove-infekce-kocek/>

3.5.3 Zoonózy způsobené prvoky

Chagasova nemoc

Toto onemocnění je také známo pod pojmem „americká trypanozomóza“, a to proto, že její častý výskyt byl lokalizován především na území Mexika, Střední a Jižní Ameriky. Vektorem tohoto onemocnění jsou krev sající ploštice zákeřnice, které se živí krví teplokrevných savců. Původcem Chagasovy nemoci je prvek *Trypanosoma cruzi* (viz Obrázek 13) Tradičně se jednalo o onemocnění divokých lesních zvířat, se změnami životního prostředí jsou ale čím dál častěji terčem bodavého hmyzu i domácí zvířata nebo člověk³³.

Dostane-li se parazit do krevního řečiště, napadá srdce, mozek, játra a slezinu. Tím dojde k akutní fázi onemocnění, které se projevuje horečkami, vyrážkou, nechutenstvím, průjmem, zvracením. Akutní fáze po několika dnech odezní a neléčená choroba se stává chronickou, která se projevovala i po několika letech silnými změnami na srdci a jeho nedostatečnou funkcí³⁴



Obr. 13: *Trypanosoma cruzi*

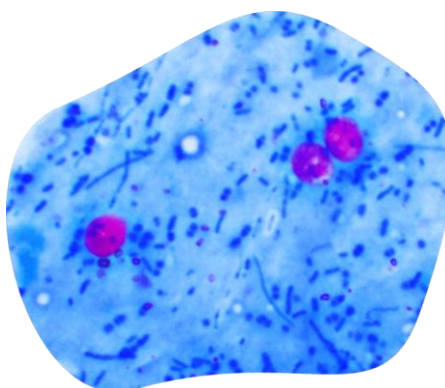
Zdroj: ajtmh.org

³³ GODDARD, J. 2000. Infectious Diseases and Arthropods. 1st printing. Totowa (New Jersey) : Humana Press. 231 p. ISBN 0-89603-825-4.

Kryptosporidióza

Kryptosporidie jsou střevní parazité infikující různé druhy zvířat (např. skot, ovce, hlodavce, kočky, psy, ptáky, ryby a plazy). Onemocnění lidí způsobuje nejčastěji druh *Cryptosporidium parvum*, který také infikuje domácí zvířata. Parazitem koček je *Cryptosporidium felis* (viz Obrázek 14), které infikuje střevo člověka a způsobuje průjem. Zdraví jedinci mohou dostat průjem, který spontánně odezní během několika týdnů. U pacientů s oslabeným imunitním systémem se může vyvinout závažný, život ohrožující, vodnatý průjem, v pokročilé fázi onemocnění může dojít k silné dehydrataci a smrti hostitele.

Přenos infekce z člověka na člověka nebo ze zvířete na člověka probíhá zejména prostřednictvím kontaminované vody a potravin²⁴.



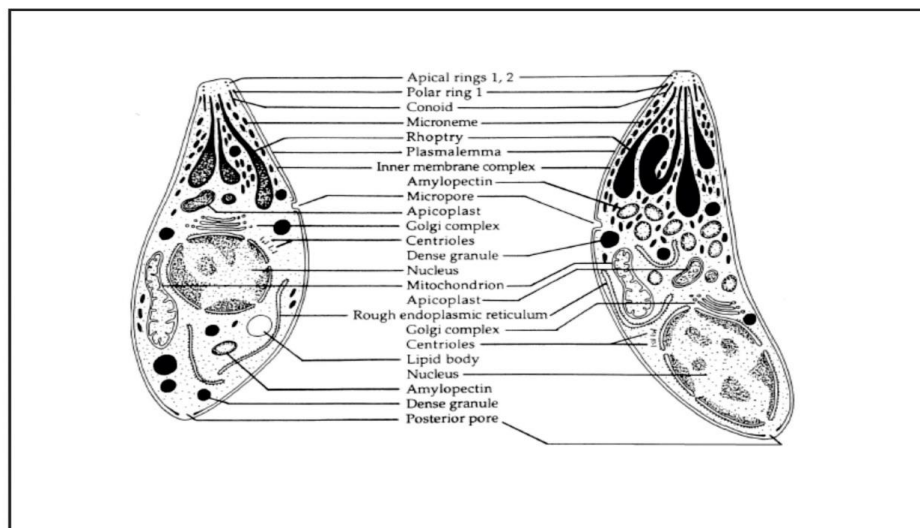
Obr. 14: *Cryptosporidium felis*

Zdroj: cluejay.com

3.5.3.1 Toxoplasmóza

Infekce je vyvolána prvokem *Toxoplasma gondii* (tzv. „kočičí kokcidie“, viz Obrázek 15) vyskytujícím se především u kočkovitých šelem. Představuje celosvětový problém veřejného zdraví a veterinární péče. Kočkovité šelmy jsou nejdůležitějším článkem v epidemiologii toxoplasmózy, protože představují jediné definitivní hostitele, kteří mohou vylučovat oocysty prvoka, které jsou velmi odolné

vůči životnímu prostředí³⁴. Několik odborných studií naznačovalo, že infekce *T. gondii* jsou u koček celosvětově běžné (Dubey, 2010; Ding et al., 2017; Rahimi et al., 2015; Calero-Bernal and Gennari, 2019; Amouei et al., 2019; Montazeri et al., 2020).



Obr. 15: *Toxoplasma gondii*.

Zdroj: globalwaterpatogen.com

Toxoplasma gondii představuje parazitického prvoka, který se na celém světě vyskytuje u všech druhů teplokrevných domácích i divoce žijících zvířat, konkrétněji tedy u ptáků a savců. Odhaduje se, že dospělá populace lidského druhu je promořena v deseti až osmdesáti procentech, a to v celosvětovém měřítku³⁵.

Toxoplazmóza představuje v současné době jednu z nejrozšířenějších zoonóz nejen v České republice či Evropě, ale podle vědeckých údajů i na celém světě. Jedná se o globálně nejrozšířenější zoonózu současné doby, kdy přesný počet infikovaných není v současné době znám. V České republice se udávala tzv. prevalence cca 30-50% v rámci celé populace³⁶. V evropských zemích je udáván různý stupeň promořenosti, s velkými odhadovanými výkyvy. Například ve Velké Británii byla zjišťována až 20-40% prevalence, ve Francii dokonce až 80– 90%. Vyšší výskyt v

³⁴ DUBEY, JP, CÉZAR, CK, MURATA, FHA. 2020. All about toxoplasmosis in cats. *Veterinary Parasitology*. Volume 283, pp. 1-30.

³⁵ KOUBA, K, FUCHS, V. *Lékařské repetitorium: Svazek II. 1*. Praha: Avicenum zdravotnické nakladatelství, 2012.

³⁶ MACHALA, Ladislav, Petr KODYM a Rudolf ČERNÝ. Toxoplazmóza. *Interní medicína pro praxi*. 2005, 7(2), 120 - 122. ISSN 1212-7299.

evropských zemích je dáván do souvislosti především s konzumací převážně nedostatečně tepelně upraveného masa³⁷.

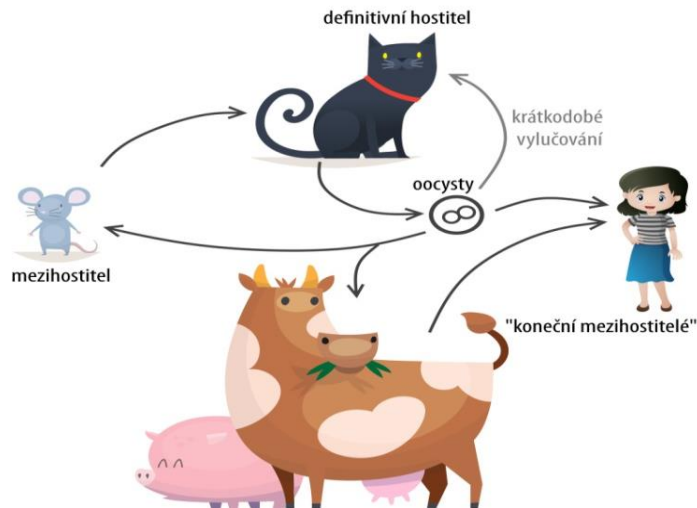
Toxoplasma gondii představuje parazita, který je velice výjimečný svými schopnostmi, a to především možností sexuálního množení, i množení nepohlavního. Prvok je schopen infikovat člověka, ale i jiného teplokrevného živočicha, který se tím pádem zapojuje do životního cyklu parazita ve funkci tzv. meziphostitele. Konečným hostitelem se stává kočkovitá šelma. Existují dvě infekční stadia *Toxoplasma gondii*³⁸.

První stadium představují tzv. zoocysty, které se vylučují trusem nakažených kočkovitých šelem. Zoocysty jsou pak výsledkem sexuálního množení parazita ve střevě kočky. Nakažená kočka vylučuje trusem denně asi 1 milion neinfekčních oocyst po dobu 1-3 týdnů. Oocysty dozrávají na vzduchu a stávají se infekčními za 2 až 5 dní. Infekčními oocystami se může infikovat jak meziphostitel, tak i další definitivní hostitel, tedy jiná kočkovitá šelma. Toxoplazmózu prodělávají výhradně kočata, vylučování oocyst u nich trvá pouze 1-3 týdny. Infekce oocystami probíhala po konzumaci nemyté zeleniny, ovoce, pitím nečisté vody, nedostatečnou hygienou v přítomnosti infikovaných kočkovitých šelem. U člověka k infekci po pozření oocyst nejčastěji docházelo po přenosu kontaminovaným ovocem nebo zeleninou, zatímco přes oděrky kůže probíhal průnik vývojových stádií prvoků méně často, viz Obrázek 14³⁸.

Druhé infekční stádium představuje tzv. tkáňová pseudocysta, která vznikala u ostatních živočichů, tedy meziphostitelů. Vzhledem k imunitní odpovědi organismu pak ustávalo jejich nepohlavní rozmnožování a napadání buněk mozku, svalů atd. Tkáňová pseudocysta se dostává do stadia klidu a čeká na oslabení imunity svého meziphostitele, aby následně způsobila tzv. reaktivaci onemocnění. Další možností aktivace je možná po přenosu na jiného živočicha po konzumaci infikovaného masa, což je nečastější případ vzplanutí onemocnění u člověka, viz Obrázek 16³⁹.

³⁷ TOMKOVÁ, Jana, Dalibor NOVOTNÝ, J. BEDNAŘÍKOVÁ a Petr SCHNEIDERKA. Toxoplazmóza. *Medicina pro praxi*. 2008, 16/37(4), 232-236. ISSN 1210-7921.

³⁸ VOTAVA, Miroslav. *Lékařská mikrobiologie speciální*. Brno: Neptun, 2003. ISBN 80-902896-6-5.



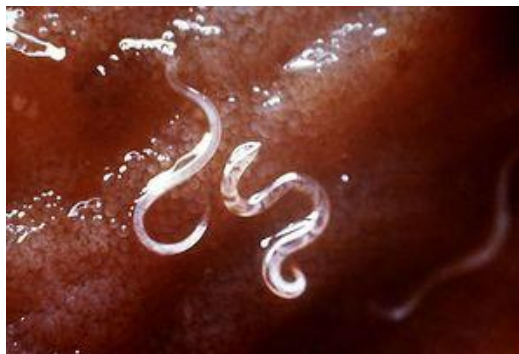Obr. 16: Životní cyklus *T. gondii*.

Zdroj: vet-cafe.cz

3.5.4 Zoonózy způsobené mnohobuněčnými organismy

Kožní larva *cutanea migrans*

Původcem jsou larvální stádia zvířecích měchovců rodu *Ancylostoma*, nebo u psovitých a kočkovitých šelem druhu *Uncinaria stenocephala* (viz Obrázek 17). U měchovců a strongyloidů se z vajíček, jež odchází s trusem hostitele, asi po 1 týdnu vyvrávání uvolní larvičky, které se ve vlhké půdě transformují v infekční larvy o velikosti půl centimetru, které jsou schopné proniknout neporušenou pokožkou, kde si vytvářejí chodbičky. Onemocnění se vyskytuje kosmopolitně, s výraznou převahou v oblastech s teplým klimatem a nižší hygienickou úrovní²⁴.



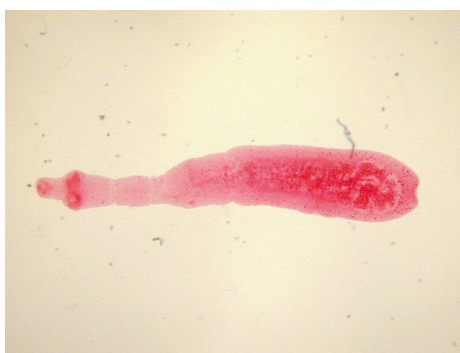Obr. 17: *Uncinaria stenocephala*. Zdroj: en.wikivet.net

Echinokokóza

Echinococcus neboli měchožil je z rodu drobných tasemnic z čeledi Taeniidae s typickým dvojhostelským cyklem (viz Obrázek 18). Definitivním hostitelem tasemnic rodu Echinococcus jsou šelmy (především psovitě, méně často kočkovité), a mezihostiteli pak zpravidla sudokopytníci, hlodavci a lichokopytníci. Hlavička (*scolex*) tohoto parazita je vybavena čtyřmi přísavkami a jednou řadou háčků sloužící k přichycení ke sliznici střeva³⁹.

Dospělci echinokoka se lokalizují v tenkém střevě definitivního hostitele (např. pes nebo kočka) a infekce u nich probíhá bez příznaků. Naopak u mezihostitele (včetně člověka) se larvální stádia (tzv. cysty) nacházela v orgánech (nejčastěji játra, plíce, mozek), a mohla u lidí dorůst značných rozměrů a většinou končilo onemocnění fatálně⁴⁰.

Kočkovité šelmy se nejčastěji infikovaly při lovu nakažených mezihostitelů a jejich pozřením. Mezihostitelé nejčastěji bývají hlodavci, především hraboši a myši. Ve volné přírodě představuje hlavního definitivního hostitele a zdroj vajíček liška, ale kočka i pes pohybující se volně v přírodě přinášejí echinokokózu z přírody či z lesnatých oblastí do lidských obydlí. Zvláště při blízkém kontaktu, tedy při mazlení a hlazení, může člověk náhodně pozřít vajíčka, která se nachází na srsti domácích mazlíčků⁴⁰.



Obr. 18: Měchožil zhoubný.

Zdroj: biolib.cz

³⁹ Odborná brožura společnosti Bioveta. Echinokokóza u psů a koček [online]. Dostupné z: https://www.bioveta.cz/files/files/Ke-stazeni/Brozury/CZ/Echinokokoza_CZ.pdf

3.5.4.1 Toxokaróza

Toxokaróza představuje infekční parazitární onemocnění, které je způsobováno tzv. psími a kočičími škrkavkami druhu *Toxocara canis* a *Toxocara cati* (viz Obrázek 19). Škrkavky parazitují v trávicích ústrojích svých hostitelů, tedy nejčastěji psovitých a kočkovitých šelem. Pokud šelma pozře v přírodě vajíčka škrkavek, vylíhnou se tyto parazité v jejich trávicím ústrojí a začnou zde žít a množit se, jinými slovy parazitovat v ideálním prostředí⁴⁰.

Ze střev psů a koček se vajíčka škrkavek dostávají do jejich výkalů a infikuje se tak další, budoucí hostitel. Pokud larvy nedokončily svůj vývoj v dospělé škrkavku, mohly proniknout do různorodých tělních orgánů, nejčastěji do jater, plic, srdce či mozku, kde se zapouzdřovaly a nastolila se u nich tzv. klidová fáze. Stejným způsobem probíhá cyklus také u krav, ovcí, králíků nebo drůbeže. S jejich nedostatečně tepelně upraveným masem pak může právě člověk nevědomky pozřít i zapouzdřené larvy škrkavek. Klinické příznaky larvální toxokarózy jsou velmi neurčité, mohou vznikat, např. bolesti hlavy, svalů, břicha, kašel, horečka, slabost, nechutenství, svědění kůže, vyrážka⁴¹.



Obr. 19: Škrkavka kočičí.

Zdroj: biolib.cz

⁴⁰ STÁTNÍ ZDRAVOTNÍ ÚSTAV. 2017. Toxokaróza [online]. Dostupné z: <https://www.nzip.cz/clanek/793-toxokaróza>

3.6 Přehled infekčních onemocnění u koček rodu *Felis* a *Prionailurus*

3.6.1 Zoonózy u koček rodu *Felis*

Kočíčí parvoviry náleží do čeledi Parvoviridae, které jsou u malých koček velmi časté, a to nejen u koček domácích, ale také u koček volně žijících. Několik výzkumů v rámci svých vlastních terénních šetření zjistilo, že parvoviróza je častá například i u koček divokých (*Felis silvestris*). **Panleukopénie** představuje vysoce nakažlivé onemocnění. Viry jsou přijímány ústy, tzv. per orálně. Kočky se mohou navzájem infikovat i kapénkovým přenosem. Byl popsán rovněž i nepřímý přenos, například kontaktem s kontaminovanými předměty nebo potravinami – s infikovanými viry⁴¹.

Další, poměrně rozšířenou zoonózou evropských divokých koček, představoval **virus kočíčí leukémie** (FeLV). U koček domácích se přitom jedná o druhou nejčastější příčinu kočíčích úhynů. Podle několika výzkumných prací se zdá, že tento smrtelný virus je poměrně často registrován i u populací volně žijících koček divokých (*Felis silvestris*). U infikované kočky se mohou objevit příznaky nádorových onemocnění (lymfom, leukémie, fibrosarkom, myeloidní nádory), horečka, nechutenství, zvýšená unavitelnost, spavost, záněty dásní, záněty dutiny ústní, dýchací nebo zažívací potíže. U samic může docházet k poruchám reprodukce, potratům nebo mrtvě narozeným plodům. Protože virus potlačuje imunitní systém, může predisponovat postiženého jedince ke smrtelným infekcím⁴².

K významným původcům onemocnění virového původu náleží tzv. kočíčí koronaviry, které vyvolávají tzv. **felinní koronaviry** (FCoV). Infekční peritonitida koček (FIP) patří mezi nejzávažnější kočíčí virové infekce, jednak proto, že je fatální a prakticky neléčitelná, jednak se těžko diagnostikuje a kontroluje. Původcem FIP je

⁴¹ WASIERI, J, et al. 2009. Parvovirus Infection in a Eurasian Lynx (*Lynx lynx*) and in a European Wildcat (*Felis silvestris silvestris*). Journal of Comparative Pathology. Volume 140, Issue 2, pp. 203-207.

⁴² DUARTE, A, et al. 2012. Virological Survey in free-ranging wildcats (*Felis silvestris*) and feral domestic cats in Portugal. Veterinary Microbiology. Volume 158, Issue 3, pp. 400-404.

kočičí koronavirus (FCoV), nebo lépe řečeno jeho agresivní varianta. **Klasický kočičí enterální koronavirus (FECV)** se množí ve střevní sliznici a ve většině případů nezpůsobil závažné patogenní následky. Mezi nejčastější bakteriální onemocnění, které sužují nejen kočky domácí, ale též malé kočky rodu *Felis*, které žijí ve volné přírodě, patří ta onemocnění, o kterých jsme se zmiňovali již v předešlých kapitolách, a to konkrétně bartonelóza, leptospiróza a brucelóza⁴³.

Největší pozornost je však u výzkumů zoonóz u divokých koček věnována právě toxoplazmóze, jejíž výzkum je v současné době velmi populární, a je mu věnována zvýšená pozornost díky tomu, že je velmi rozšířena u lidí, u domácích koček, ale i koček divokých, a to jak velkých, tak i malých⁴⁴.

Tabulka 15 - Výskyt zoonóz u divoce žijících koček rodu *Felis*.

(Zdroj: vlastní zpracování)

Typ patogenů	Patogen	Hostitel	Projevy	Autor
Viry	panleukopénie	Parvovirus (CPV-2)	únavy, zvracení, průjem	Wasieri, J, et al., 2009
	virus kočičí leukémie	Retroviry (FeLV)	únavy, nádorové bujení	Duarte, R, et al., 2012
	kočičí koronavirus	Coronavirus (FCoV)	únavy, horečky, průjmy	Duarte, R, et al., 2012
Bakterie	bartonelóza	<i>Bartonella</i>	bolest hlavy, slabost	Chomel, BB, et al., 2006
	leptospiróza	<i>Leptospira interrogans</i>	poškození jater, ledvin	Hartmann, K, et al., 2013
	brucelóza	<i>Brucella</i>	hnisavé infekce	Almeida, A, et al., 2013
Paraziti	toxoplazmóza	<i>Toxoplasma gondii</i>	bez příznaků	Rouatbi, M, et al., 2019
	toxokaróza	<i>Toxocara cati</i>	teplota, únavy, svědění	Tabaripour, TB, et al., 2018
	jaterní hlístice	<i>Calodium hepaticum</i>	ztráta váhy, teplota	Karawita, AC, et al., 2016

1. ⁴³ CHOMEL, BB, et al. 2006. *Bartonella* Infection in Domestic Cats and Wild Felids. Annals of the NY Academy Science.

⁴⁴ ROUATBI, M, et al. 2019. *Toxoplasma gondii* infection and toxoplasmosis. Volume 26, Issue 6, pp. 114-119.

3.6.2 Zoonózy u koček rodu *Prionailurus*

U malých koček rodu *Prionailurus* se víceméně vyskytují stejná onemocnění jako u koček rodu *Felis*. Z virových onemocnění je nejčastější kočičí parvovirus a koronavirus, s tou výjimkou, že podle studií je velmi častým onemocněním, v některých výzkumech až v 80 % sledovaných případů, kočičí calicivirus. Je to nahý virus, což znamená, že je relativně odolný ve vnějším prostředí a je obtížné jej eliminovat. Po infekci může trvat několik týdnů až několik měsíců, než se kočka plně zotaví. Projevuje se rýmou, záněty dásní či vznikem otoků v ústní dutině⁴⁵.

Tabulka 16 - Výskyt zoonóz u divoce žijících koček rodu *Prionailurus*.

(Zdroj: Vlastní zpracování)

Typ patogenů	Patogen	Hostitel	Projevy	Autor
Viry	panleukopénie	Parvovirus (CPV-2)	únava, zvracení, průjem	Piewbang, M, et al., 2021
	kočičí calicivirus	Feline calicivirus (FCV)	únava, rýma, stomatitida	Mochizuki, M, et al., 2005
	kočičí koronavirus	Coronavirus (FCoV)	únava, horečky, průjmy	Hayama, SI, et al., 2017
Bakterie	bartonelóza	<i>Bartonella</i>	bolest hlavy, slabost	Tateno, M, et al., 2013
	leptospiróza	<i>Leptospira interrogans</i>	poškození jater, ledvin	Kumari, P, et al., 2021
	brucelóza	<i>Brucella</i>	hnisavé infekce	Kosoy, M, Goodrich, I, 2019
Paraziti	toxoplasmóza	<i>Toxoplasma gondii</i>	bez příznaků	Thiangtum, M, et al., 2006
	toxokaróza	<i>Toxocara cati</i>	teplota, únava, svědění	Kobekudawa, V, et al., 2017

⁴⁵ Mochizuki, M, et al. 2005. Viral and Mycoplasmal Examinations of Iriomote Cats (*Prionailurus Iriomotensis*). The Japanese Journal of Veterinary Science. Volume 47, Issue 6, pp. 1003-1007.

4. Materiál a metodika

4.1 Teoretická část

V této části práce byly shrnuty všechny dostupné informace týkající se malých kočkovitých šelem. S endemickým rozšířením v zemích JV Asie. Data byla získávána a tříděna z hlediska historie geografického rozšíření, domestikace, dále byly studovány informace o jejich výživě a infekčních onemocněních, zejména pak toxoplasmóze a toxokaróze a dalších, velmi významných zoonózách. Při zpracování a získávání informací bylo využito vědeckých a odborných online databází, které jsou přístupné ze stránek ČZU Knihovny, především pak Web of Science, Scopus a vědecké monografie z databáze ProQuest Ebook Central. Všechny zdroje byly citovány dle citačních pravidel FTZ ČZU v Praze.

4.2 Praktická část

V bakalářské práci bylo provedeno šetření welfarových podmínek, např. složení krmných dávek, ustájení, zoohygienické parametry a biosekurita aj. u malých kočkovitých šelem ve dvou českých zoologických zahradách, v Zoologické zahradě Olomouc a Zoologické zahradě Jihlava. Po dobu téměř dvou měsíců byly v obou zařízeních sbírán trus sledovaných druhů malých koček, které byly následně podrobeny koprologickému vyšetření, aby byla prokázána vývojová stádia parazitárních patogenů u odchovávaných šelem. Laboratorní vyšetření probíhalo v laboratoři FTZ a pomocí optického světelného mikroskopu byly pomocí koprologických metod prováděny analýzy trusu kočkovitých šelem z obou zoologických zahrad, na přítomnost vývojových parazitárních stádií.

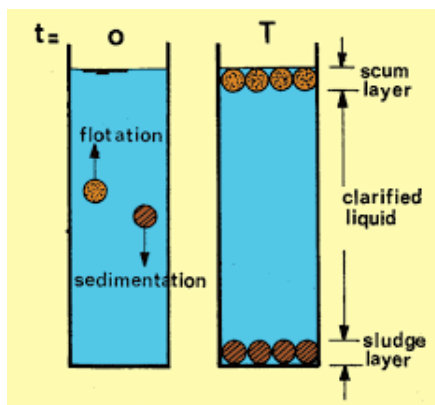
Vzorky trusu byly odebírány v týdenním časovém intervalu od 14. 6. - 27. 7. 2021 a byly mnou transporovány v termotace s chlazením v jednom týdnu ze ZOO Olomouc a v následujícím týdnu ze ZOO Jihlava. Tyto týdenní intervaly se pravidelně střídaly.

Samotné vzorky exkrementů byly odebírány z výběhů malých koček personálem zoologické zahrady po dobu tří dnů po sobě a jednou za dva týdny. Ti prostřednictvím gumových rukavic sebrali vzorek stolice a umístili jej do uzavíratelného plastového sáčku. Jednotlivé vzorky byly důsledně popsány (o jaký konkrétní druh se jednalo, datum sběru, pracovní kód vzorku).

Vzorky, které jsme získali ze zoologických zahrad, byly následně v laboratoři FTZ ČZU v Praze podrobeny koprologickému vyšetření a mikroskopické analýze na přítomnost oocyst a vajíček.

Koprologie představuje soubor konkrétních metod používaných v parazitologii, a to především k diagnostice nejrozličnějších parazitárních infekcí z trusu zvířat či lidí. Jedná se o základní, jednoduchou, časově a finančně nenáročnou formu diagnostiky, jež je používána ve veterinární i humánní medicíně. Princip spočívá v detekci oocyst nebo sporocyst parazitárních prvoků ze vzorku trusu nebo stolice⁴⁶, i vajíček helmintů a jejich larev či dospělých červů.

Metoda flotace je založena na principu třídění obsahu trusu o různém složení a velikosti a je v ní využito rozdílu smáčitelnosti povrchu různých materiálů, viz Obrázek 27⁴⁷.



Obr. 27: Princip flotační koprologie.

Zdroj: is.muni.cz

⁴⁶ PECKOVÁ, R. 2016. Koprologické metody. Oddělení botaniky a zoologie Masarykova univerzita v Brně [online]. Dostupné z: https://is.muni.cz/el/sci/jaro2016/Bi8761/Koprologicke_metody.pdf

⁴⁷ Tamtéž

5. Výsledky

5.1 Charakteristika sledovaného chovu v ZOO Jihlava

V jihlavské zoologické zahradě byly zkoumány dva druhy malých koček, jeden druh z rodu *Felis*, konkrétně kočka bahenní (*Felis chaus*) a jeden z rodu asijských malých koček *Prionailurus*, druh kočky bengálské (*Prionailurus bengalensis*).

Kočky bahenní jsou v jihlavské zoologické zahradě chovány v expozici malých koček. Žijí samotářským způsobem života, proto je trvale v expozici chována pouze jediná samice. V době páření je k ní připouštěn samec, aby byl zajištěn odchov další generace koček bahenních.

Venkovní expozice je vystavěna tak, aby odpovídala přirozenému prostředí této mokřadní malé kočky. Samice má k dispozici umělé skalní převisy, množství úkrytů, které jí poskytují stromy a bujná vegetace. Na zemi slouží jako podestýlka zem pokrytá kůrou a mulčovinou, viz Obrázek 28.



Obr. 28: Ubikace kočky bažinné (*Felis chaus*) v jihlavské zoologické zahradě.

Zdroj: Vlastní foto.

Druhou zkoumanou skupinou malých koček byla kočka krátkouchá (*Prionailurus bengalensis*), konkrétně jeden z jeho poddruhů *Prionailurus bengalensis heaneyi* neboli kočka palawanská. V současné době vnitřní a venkovní ubikaci obývá

jedna samice tohoto druhu z důvodu, že jedná o velmi vzácný a samotářský druh malé kočky. V registrovaných zoologických zahradách Evropy bylo v současné době chováno pouze 12 jedinců tohoto druhu, z toho šest samců a šest samic. Mladá samice kočky palawanské v Zoo Jihlava se narodila v roce 2014 v Tierpark Berlin⁴⁸.

Vnitřní ubikace je tvořena z mnoha stromů, kmenů, větví a příček na odpočinek, neboť kočka palawanská velmi dobře šplh, podestýlku tvoří suchá kůra a štěpka. Venkovní ubikace je vystavěna obdobně, lze zde nalézt velké množství stromů, větví, kamenů a úkrytů. Podestýlka je stejná jako ve vnitřní ubikaci, viz Obrázek 29 a 30.



Obr. 29: Vnitřní ubikace kočky palawanské (*Prionailurus bengalensis heaneyi*) v jihlavské zoologické zahradě.

Zdroj: Vlastní foto

⁴⁸ Oficiální webové stránky ZOO Jihlava. 2016. Kočka palawanská [online]. Dostupné z: <https://zoojihlava.cz/kocka-palawanska-nejmensi-kocka-v-jihlavske-zoo/>



Obr. 30: Vnější ubikace kočky palawanské (*Prionailurus bengalensis heaneyi*) v jihlavské zoologické zahradě.

Zdroj: Vlastní foto

V zoologické zahradě všechny druhy malých koček dostávaly vyváženou a pestrou stravu. Každodenně se jedná o jiný druh masité stravy, např. jednou týdně ryby sladkovodní i mořské (nejčastěji sledě a makrely), v další dny střídavě králičí maso, hovězí maso a drůbeží maso. Obdobně jsou jim podáváni i drobní hlodavci, např. potkani a myši. Vepřové maso není kočkám zkrmováno z důvodu vysokého obsahu tuku. Jednou až dvakrát týdně je dle potřeby mají kočky půst.

Krmná dávka je pečlivě sestavena na celý týden, aby se předcházelo nadměrné hmotnosti nebo podvýživě. Co do množství krmné dávky je jednotlivým malým kočkám zkrmováno denně 10-15 kusů sledů, nebo tři kusy makrel či půlka kuřete a několik potkanů.

Co se týče potravinových doplňků, kočkám je podáván především vitamín B a C, individuálně podle potřeby, např. samice po porodu dostávají vyšší dávky vitamínů. Kořata jsou krmena mateřským mlékem nebo dokrmována mlékem umělým a po prvním měsíci života dostávají již pevnou stravu. Každoročně jsou všechny malé kočky očkovány vůči infekčním virovým patogenům a dvakrát ročně odčervovány antiparazitiky proti vnitřním a vnějším parazitům.

Chceme-li prokázat potencionální zdroje infekcí, je třeba se zaměřit na zdroje masna a hlodavců. Drůbeží maso je do zoologické zahrady dováženo z drůbežárny, kde je důsledně veterinárně prohlédnuto, králičí maso pochází od soukromého chovatele, hovězí maso z jatek, a ryby, myši, potkani jsou distribuováni ve zmraženém stavu, s původem od soukromých firem. Pitná voda, která je zvířatům k dispozici, pochází z vodovodního řadu, je tedy nemožné, aby byla jakkoli kontaminována.

Možnými zdroji infekčních patogenů by mohla být nejen živočišná surovina, nebo kontakt s potulnými kočkami, které se mohou do zoologické zahrady pronikat a dále zařazení nových jedinců z dalších zoologických zahrad.

5.2 Charakteristika sledovaného chovu v ZOO Olomouc

V olomoucké zoologické zahradě byly zkoumány tři druhy malých koček, jeden druh z rodu *Felis*, konkrétně se jednalo o poddruh kočky divoké, kočku evropskou (*Felis s. silvestris*), jeden druh z rodu asijských malých koček *Prionailurus*, konkrétně poddruh kočky bengálské, kočku krátkouchou (*Prionailurus bengalensis euptilura*). Posledním zkoumaným druhem se stal druh kočky slaništní (*Leopardus geoffroyi*), který taktéž patří mezi malé kočky, avšak do rodu *Leopardus*. V tomto případě se jedná o drobnou, štíhlou a lehce stavěnou šelmu žijící na jihu jihoamerického kontinentu⁴⁹.

Kočka evropská (*Felis s. silvestris*) je v olomoucké zoologické zahradě chována v části euroasijské, v počtu jednoho kusu a jako většina malých koček, i tento druh žije samotářským způsobem života, navíc se jedná o velmi vzácný druh.

Kočka divoká evropská má v zoologické zahradě k dispozici venkovní i vnitřní výběh. Ubikace má vždy co nejvěrohodněji kopírovat přirozené prostředí výskytu druhu, z toho důvodu se v obou ubikacích vyskytuje velké množství stromů, větví, kamenů a skalek, které nabízejí ideální příležitosti pro ukrytí. Jako podestýlka je použita dřevěná štěpka s většími úlomky kůry, viz Obrázek 31 a 32.

⁴⁹ Oficiální webové stránky ZOO Olomouc. 2006. Kočka slaništní [online]. Dostupné z: <https://www.zoo-olomouc.cz/kocka-slanistni>



Obr. 31: Vnější ubikace kočky divoké evropské (*Felis s. silvestris*) v olomoucké zoologické zahradě.

Zdroj: Vlastní foto



Obr. 32: Vnitřní ubikace kočky divoké evropské (*Felis s. silvestris*) v olomoucké zoologické zahradě.

Zdroj: Vlastní foto

Kočka krátkouchá (*Prionailurus bengalensis euptilura*) je v olomoucké zoologické zahradě chována v expozici malých kočkovitých šelem, v části euroasijské, a to v počtu dvou kusů. I tento druh malých koček má v zoologické zahradě k dispozici venkovní i vnitřní expozici.

Ubikace, obdobně jako u výše uvedených druhů, kopíruje jejich přirozené prostředí a nabízí ideální příležitosti pro ukrytí. Ve vnitřní ubikaci jsou podlahy pokryty dřevěnou štěpkou, s většími úlomky kůry, zatímco ve vnější ubikaci je ponechána přirozená země, s pokrývkou nízké vegetace v podobě travin, viz Obrázek 33 a 34.



Obr. 33: Vnější ubikace kočky krátkouché (*Prionailurus bengalensis euptilura*) v olomoucké zoologické zahradě. Zdroj: Vlastní foto



Obr. 34: Vnější ubikace kočky krátkouché (*Prionailurus bengalensis euptilura*) v olomoucké zoologické zahradě. Zdroj: Vlastní foto

Obdobně jako v ZOO Jihlava všechny druhy malých koček dostávaly denně vyváženou a pestrou stravu, např. ryby, a to nejčastěji sladkovodní pstruhy, v další dny je jim podáváno střídavě králíčí, hovězí, vepřové a drůbeží maso (kuřata či křepelky), či drobní hlodavci, nejčastěji potkani. Krmná dávka je pečlivě sestavena na celý týden, složením i objemem, by zamezila obezitě nebo podvýživě šelem. Denní krmná dávka byla 300-400 g, v přepočtu na jednotlivce. Koťata jsou krmena mateřským mlékem nebo dokrmována mlékem umělým, od jednoho měsíce jejich života dostávají již pevnou stravu.

Každoročně jsou malé kočky vakcinovány a odčervení probíhá na jaře a na podzim pomocí antiparazitik, která jsou určena k prevenci i terapii proti běžným vnitřním a vnějším parazitům. Odčervení probíhá dále i podle potřeby, např. i cíleně, po laboratorní diagnostice přítomnosti parazitů v trusu šelem, nebo před transportem do jiné zoologické zahrady.

Potencionální zdroje infekce jsou rovněž sledovány, tj. původ masa a živých zvířat, určených ke konzumaci. Drůbeží a králíčí maso je do zoologické zahrady dováženo od soukromého chovatele, hovězí a vepřové maso z velkoobchodu Makro, ryby a hlodavci pocházejí od soukromých firem a jsou dodávány ve zmraženém stavu. Pitná voda, která je zvířatům k dispozici, pochází z vodovodního řadu a je testována podle ČSN normy, aby bylo zabráněno kontaminaci. V olomoucké zoo nepřicházel v úvahu přenos patogenů kontaktem s potulnými kočkami nebo liškami. Cizí zvířata nemají možnost se dostat do ubikací koček. Podestýlka, tedy písek či zemina, jsou přiváženy ze staveb. Jediným potencionálním zdrojem infekce zůstává krmivo.

5.3 Výsledky laboratorního koprologického vyšetření

Z odebraných vzorků a po následném koprologickém vyšetření a mikroskopické analýze, byla vytvořena tabulka, se záznamy výsledků koprologického rozboru, viz Tabulka 17 a 18.

Tabulka 17 - Koprologické vyšetření trusu sledovaných druhů.

(Zdroj: Vlastní zpracování)

Zoo Olomouc		
Název vzorku	Datum odběru	Nálezy
kočka krátkouchá 1, 0	14/6	Negativní
kočka krátkouchá 1, 0	15/6	Negativní
kočka krátkouchá 1, 0	16/6	Negativní
kočka krátkouchá 1, 0	26/7	Negativní
kočka krátkouchá 1, 0	27/7	Negativní
kočka krátkouchá 1, 0	28/7	Negativní
kočka krátkouchá 0, 1, 3	26/7	Negativní
kočka krátkouchá 0, 1, 3	27/7	Negativní
kočka krátkouchá 0, 1, 3	28/7	Negativní
kočka evropská 0, 1	14/6	Negativní
kočka evropská 0, 1	26/7	Negativní

Tabulka 18 - Koprologické vyšetření trusu sledovaných druhů.

(Zdroj: Vlastní zpracování)

Zoo Jihlava		
Název vzorku	Datum odběru	Nálezy
kočka palawanská - smíšený	22/6	Negativní
kočka palawanská - smíšený	23/6	Negativní
kočka palawanská - smíšený	24/6	Negativní

Z výše uvedených tabulek vyplynulo, že malé kočky patřící do námi zkoumaných rodů (*Felis* a *Prionailurus*) byly po korpologickém vyšetření a mikroskopické analýze na přítomnost oocyst *Toxoplasma gondii* a vajíček druhu *Toxocara* spp. vyhodnoceny s negativním nálezem. Můžeme tedy říci, že žádný vzorek trusu, který byl odebrán od zástupců těchto dvou rodů, nebyl pozitivní na přítomnost infekčních parazitárních původců.

Biologická bezpečnost je v daných chovech nastavena na vysoké epizootologické úrovni díky pravidelné vakcinaci a odčervení, i vzájemné spolupráci s veterinární lékařkou MVDr. Lenkou Chrastinovou, obdobně i pečlivé činnosti ošetřovatelů a managementu ZOO Olomouc.

6. Diskuze

Toxoplazmóza představuje infekci vyvolávanou prvokem *Toxoplasma gondii* (tzv. „kočičí kokcidie“), kde kočkovité šelmy jsou definitivním hostitelem v biologickém cyklu tohoto parazitárního onemocnění. Po objasnění vývojového cyklu v r. 1972 se onemocnění stalo celosvětovým problémem veřejného zdraví a veterinární péče.

Kočkovité šelmy představují nejdůležitější článek v epidemiologii toxoplazmózy a jsou schopny vylučovat oocysty, které jsou ve vnějším prostředí velmi odolné. Mnoho studií uvedlo, že toxoplazmóza je v současné době celosvětově rozšířena, a to nejen mezi kočkovitými šelmami, ale i lidmi³⁴. Odhaduje se, že dospělá populace lidí je tzv. promořena v 10-80 %, a to v celosvětovém měřítku³⁵.

Právě divoce žijící malé i velké kočkovité šelmy by mohly představovat hlavní zdroj tohoto onemocnění. Za nebezpečného přenašeče toxoplazmózy se považují i domestikované kočky domácí, které mohou žít divokým či polodivokým způsobem života a díky svému trusu, přítomném na veřejných místech i dětských pískovištích, se patogenní původci – oocysty toxoplasem šíří i mezi lidmi⁵⁰.

Mnohé studie však naznačily, že i mezi volně žijícími malými i velkými kočkami, představuje toxoplazmóza nejčastěji diagnostikovanou zoonózu. Výzkumníci, kteří odchyťávají a testují volně žijící druhy kočkovitých šelem, se v tomto tvrzení shodují, což se týká i volně žijících zástupců rodů *Felis* a *Prionailurus*⁵¹.

Další výzkumy se rovněž soustředily na prevalenci toxoplazmózy kočkovitých šelem chovaných v zajetí, tedy v zoologických zahradách či jiných zoologických zařízeních. Výzkumné týmy zajímalo, zda je toxoplazmóza v takové míře rozšířena i u jedinců tzv. nedivoce žijících. Z výsledků studie vyplynulo, že

³⁴ DUBEY, JP, CÉZAR, CK, MURATA, FHA. 2018. All about toxoplasmosis in cats. *Veterinary Parasitology*. Volume 283, pp. 1-30.

³⁵ KOUBA, K, FUCHS, V. *Lékařské repetitorium: Svazek II. 1*. Praha: Avicenum zdravotnické nakladatelství, 2012.

⁵⁰ DUBEY, JP, CÉZAR, CK, MARATA, FHA. 2020. All about toxoplasmosis in cats: the last decade. *Veterinary Parasitology*. Volume 283, Issue 13, pp. 1-30.

⁵¹ ROUATBI, M, AMAIRIA, S, AMDOUNI, Y. 2019. *Toxoplasma gondii* and toxoplasmosis in wild cats. *Parasite*. Volume 26, Issue 6, pp. 63-84.

toxoplazmóza se stala poměrně rozšířenou zoonózou kočkovitých šelem žijících v zajetích, avšak epidemiologie této choroby se neprojevovala v takové míře⁵².

Výsledky, které jsme získali v praktické části této bakalářské práce, poukázaly na podobný trend, který je zmíněn výše. V žádném ze vzorků, které pocházely od jedinců z rodů *Felis* a *Prionailurus*, nebyla prokázána přítomnost oocyt toxoplasem ani vajíček škrkavek (rod *Toxocara*). Očekávan byl menší výskyt patogenních původců než lze předpokládat u divoce žijících jedinců, kteří se volně a nekontrolovaně pohybovali a vzájemně stýkali, nebo kontaktovali s dalšími infikovanými divokými zvířaty. Zvířata žijící v zoologických zahradách neměly příležitosti se infikovat oocystami toxoplasem. Potencionálním zdrojem nákazy, který byl zvažován, by mohlo být krmivo, pitná voda, podestýlka či styk s potulnými infekčními zvířaty.

Ohledně zdrojů a možnosti šíření rizika nákazy jsme se informovali u chovatelů, tedy odkud konkrétní druhy masa do zoologické zahrady byly distribuovány. Jednalo se buď o velkochovy, kde panují přísné veterinární kontroly, nebo o jatka, kde jsou též veterinární kontroly v současné době již nutností a také o zdroje od soukromých chovatelů. Pitná voda byla zvířatům podávána z vodovodního řadu, čímž bylo riziko nákazy sníženo na minimum. Podestýlka byla tvořena přírodní zeminou, nebo pískem, který v čerstvém surovém stavu byl přivážen přímo ze staveb. Poslední zdroj nákazy-kontakt s infikovanými zvířaty- byl v obou zoologických zahradách vyloučen. Ubikace kočkovitých šelem byly ohraničeny sklem nebo jiným nepropustným materiálem.

Je otázkou do diskuze, jak je možné, že druhy šelem, které nebyly hlavním objektem našeho výzkumu (rys karpatský, serval, gepard štíhlý a manul) byly koprologicky pozitivně testovány na toxoplazmózu i toxokarózu? Přitom krmivo pro tyto druhy pocházelo od stejných dodavatelů, zdroj pitné vody byl shodný, ubikace byly opatřeny sklem či jiným nepropustným materiálem a podestýlka pocházela ze stejných zdrojů. Je možné, že zvířata již onemocněním trpěla před příchodem do těchto zoologických zahrad? Či jimi trpěla již od narození? Nebo se nakazila od jedinců, se kterými někdy mohla být v kontaktu? Odpovědi na tyto otázky jsme nebyli schopni zodpovědět.

⁵² CAMPS, S, DUBEY, JP, SAVILLE, JWA. 2008. Seroepidemiology of *Toxoplasma gondii* in zoo animals. *J Parasitol* . Volume 94, Issue 3, pp. 648–653.

7. Závěr

Malé kočky (Felinae) představují druhou podčeleď čeledi kočkovitých šelem, které žijí na všech světových kontinentech, vyjma Antarktidy. Divoké druhy malých koček žijí samotářským životem, a to v mnohdy opravdu nedostupných oblastech.

Objektem našeho zájmu se stal rod koček (Felis), který představuje vývojově nejmladší a početnou skupinu žijících koček, avšak malé asijské kočky se endemicky vyskytují převážně v jižní a jihovýchodní Asii a jsou odchovávány v zoologických zahradách světa.

Divoce žijící kočkovité šelmy i kočkovité šelmy chované v zajetí jsou častým zdrojem a rezervoárem zoonóz neboli infekčních onemocnění a mohou být přirozeně přenášeny mezi živočichy i na člověka. K nim náleží toxoplasmóza, vyvolaná prvokem *Toxoplasma gondii* či toxokaróza, způsobena škrkavkou kočičí a postihují divoké i nedivoké kočkovité šelmy.

I když je výskyt toxoplasmózy pravidelně kontrolován a je předmětem výzkumu kočkovitých šelem chovaných v zajetí, tedy v zoologických zahradách či jiných zoologických zařízeních, stále náleží mezi častá parazitární onemocnění a prevalence je nižší než u volně žijících kočkovitých šelem. To je způsobeno především izolací odchovávaných zvířat, kontrolou jejich zdrojů krmiva i pitné vody a nastavením pravidel externí a interní biosekurity. Stále však zůstávají obě zoonózy hrozbou nejen pro mláďata, ale i těhotné ženy a děti.

8. Reference

- 1.HUNT, RM. 1989. Evolution of the aeluroid Carnivora: significance of the ventral promontorial process of the petrosal, and the origin of basicranial patterns in the living families. *American Museum Novitates*. 2930: 1–32.
- 2.POLLY, P. 2020. Ecometrics and Neogene faunal turnover: the roles of cats and hindlimb morphology in the assembly of carnivoran communities in the New World. *Geodiversitas*. 42 (17): 257-304.
- 3.HOLEČKOVÁ, D. Šelmy a jejich život i chov. 1 vydání, Praha: Aventinum, 2017. 400 stran. ISBN: 978-80-7442-087-0.
- 4.MAZÁK, V. Velké kočky a gepardi. 1 vydání, Praha: Státní zemědělské nakladatelství, 1980. 346 stran. ISBN: 07- 085-80.
- 5.GAISLER, J., ZIMA, J. Zoologie obratlovců 3. 1 vydání, Praha: Academia, 2018. 542 stran. ISBN: 978-80-200- 2702-3.
- 6.BELLANI, GP. *Felines of the World: Discoveries in Taxonomic Classification and History*. 1 vydání, Italy: Academic Pres, 2019. 426 stran. ISBN: 978-0-12-816503-4.
- 7.AULAGNIER, S, HAFFNER, P, MITCHELL-JONES, A J. SAVCI: Evropy, severní Afriky a Blízkého východu. 1 vydání, Plzeň: Jiří Ševčík nakladatelství, 2018. 546 stran. ISBN: 978-80-7291-250-6.
- 8.SUNQUIST, F, SUNQUIST ME. *Wild cats of the world*. Chicago: University of Chicago Press, 2002. ISBN: 0-226-77999-8.
- 9.SMITH, AT, XIE, Y, HOFFMANN, RS, GEMMA, F. *Mammals of China*. Princeton, N. J.: Princeton University Press, 2013. ISBN 978-0691154275.
- 10.TREML, F, LÁNY, P, BUCHTA, J. Aktuální otázky zoonóz. 1 vydání, Brno: Veterinární a Farmaceutická Universita Brno, 2002. 134 stran. ISBN: 80-7305-441-8.
- 11.HUBÁLEK, Z, RUDOLF, I. *Mikrobiální Zoonózy a Saprónózy*. 2 vydání, Brno: Masarykova Universita Brno, 2007. 176 stran. ISBN: 987-80-210-4460-9.
- 12.SEDLÁK, K, TOMŠÍČKOVÁ, M. *Nebezpečné infekce zvířat a člověka*. 1 vydání, Praha: Scienta, 2006. 167 stran. ISBN: 80-86960-07-2.

13. GEIZEROVÁ, H, BENCKO, V, FRINTOVÁ, K. Epidemiologie: vybrané kapitoly pro seminární a praktická cvičení. 1 vydání, Praha: Karolinum, 1995. 83 stran. ISBN: 80-7184-179-X.
14. KRAUSS, H, WEBER, A, APPEL, M. Infectious diseases transmissible from animals to humans, 3rd Edition, American Society for Microbiology Press, 2003. 456 stran.
15. TEUFEL, P, HAMMER, P. 1999. Survey of actual zoonoses. Deutsche tierarztl. Wschr. (8):311-318.
16. POSPÍŠIL, Z. 2019. Zoonózy- nemoci společné lidem a zvířatům. Veterinářství. Volume 1, pp- 44-49.
17. HIRAOKA, H, SHIMADA, Y, SAKATA, Y. 2007. Detection of *Borrelia garinii*, *Borrelia tanukii* and *Borrelia* sp. closely related to *Borrelia valaisiana* in Ixodes ticks removed from dogs and cats in Japan. Veterinary Parasitology, vol 144, no 1-2, p. 188-92.
18. BEDNÁŘ, M. Lékařská mikrobiologie: bakteriologie, virologie, parazitologie. 1 vydání, Praha: Marvil, 1996. ISBN: 80-85827-16-6.
19. WHO. 2019. Nipah disease [online]. Dostupné z: https://www.who.int/health-topics/nipah-virus-infection#tab=tab_1
20. FLEGR, J. How and why Toxoplasma makes us crazy. Trends in Parasitology. Roč. 29, čís. 4, s. 156–163.
21. ADAMS, PJ, ELLIOT, AD, ALGAR, D. 2008. Gastrointestinal parasite of feral cats from Christmas Island. Australian Veterinary Journal, vol 86, no 1 & 2, p. 60-63.
22. HÜBNER, J, UHLÍKOVÁ, M. Parazitární nákazy a onemocnění člověka a jejich laboratorní diagnostika. 2 vydání, Praha: Institut postgraduálního vzdělávání ve zdravotnictví, 1995.
23. VOLF, P, HORÁK, P. Paraziti a jejich biologie. 1. vydání. Praha: Triton, 2007. 318 stran. ISBN: 978-80-7387-008-9.
24. AZAD, AF, SACCI, JB, NELSON, WM, DASCH, GA. 1992. Genetic characterization and transovarial transmission of a typhus-like Rickettsia found in cat fleas. Proceedings of the National Academy of Science, vol 89, no 1, p. 43-6.
25. JÍROVEC, O, KRAMÁŘ, J, KUBÁT, K. 1954. Parazitologie pro lékaře. 1 vydání, Praha: Státní Zdravotnické Nakladatelství. 475 stran. ISBN: 8021704462.

26. MÁŠLOVÁ, M, MARTINKOVÁ, I, VAŠUTOVÁ, S. 2014. Bartonelóza- nemoc z kočičího škrábnutí. *Interní Med.* 2014; 16(4): 167–168.
27. JEŽKOVÁ, T. 2019. Tularémie [online]. Dostupné z: https://zverolekarka.com/tularemie/#Ktera_zvirata_mohou_onemocnet_tularemi
28. GLIATTO, JM, RAE, JF, McDONOUGH, PL, DASBACH, JJ. 1994. Feline tularemia on Nantucket Island, Massachusetts. *Journal of Veterinary Diagnostic Investigation*, vol 6, no 1, p. 102-5.
29. HARCUBOVÁ, L. 2010. Panleukopenie [online]. Dostupné online: <http://www.kocky-online.cz/clanky/zakladni-ockovani-aneb-trojkombinace>
30. SEDLÁK, K, TOMŠÍČKOVÁ, M. 2006. Nebezpečné infekce zvířat a člověka. 1 vydání, Praha: Scienta. 167 stran. ISBN: 80-86960-07-2.
31. TŮMOVÁ, L. 2017. FIP, FIV a FeLV- závažné virové infekce koček [online]. Dostupné z: <http://www.trevet.cz/clanky/fip-fiv-a-felv-zavazne-virove-infekce-kocek/>
32. GODDARD, J. 2000. *Infectious Diseases and Arthropods*. 1st printing. Totowa (New Jersey) : Humana Press. 231 p. ISBN 0-89603-825-4.
33. DUBEY, JP, CÉZAR, CK, MURATA, FHA. 2018. All about toxoplasmosis in cats. *Veterinary Parasitology*. Volume 283, pp. 1-30.
34. KOUBA, K, FUCHS, V. *Lékařské repetitorium: Svazek II*. 1. Praha: Avicenum zdravotnické nakladatelství, 2012.
35. MACHALA, Ladislav, Petr KODYM a Rudolf ČERNÝ. Toxoplazmóza. *Interní medicína pro praxi*. 2005, 7(2), 120 - 122. ISSN 1212-7299.
36. TOMKOVÁ, Jana, Dalibor NOVOTNÝ, J. BEDNAŘÍKOVÁ a Petr SCHNEIDERKA. Toxoplazmóza. *Medicina pro praxi*. 2008, 16/37(4), 232-236. ISSN 1210-7921.
37. VOTAVA, Miroslav. *Lékařská mikrobiologie speciální*. Brno: Neptun, 2003. ISBN 80-902896-6-5.
38. Odborná brožura společnosti Bioveta. Echinokokóza u psů a koček [online]. Dostupné z: https://www.bioveta.cz/files/files/Ke-stazeni/Brozury/CZ/Echinokokoza_CZ.pdf

- 39.STÁTNÍ ZDRAVOTNÍ ÚSTAV. 2017. Toxokaróza [online]. Dostupné z: <https://www.nzip.cz/clanek/793-toxokaroza>
- 40.WASIERI, J, et al. 2009. Parvovirus Infection in a Eurasian Lynx (*Lynx lynx*) and in a European Wildcat (*Felis silvestris silvestris*). Journal of Comparative Pathology. 140(2): 203-207.
- 41.DUARTE, A, et al. 2012. Virological Survey in free-ranging wildcats (*Felis silvestris*) and feral domestic cats in Portugal. Veterinary Microbiology. Volume 158, Issue 3, pp. 400-404.
- 42.CHOMEL, BB, et al. 2006. *Bartonella* Infection in Domestic Cats and Wild Felids. Annals of the NY Academy Science.
- 43.ROUATBI, M, et al. 2019. Toxoplasma gondii infection and toxoplasmosis. 26, Issue 6, pp. 114-119.
- 44.MOCHIZUKI, M, et al. 2005. Viral and Mycoplasmal Examinations of Iriomote Cats (Prionailurus Iriomotensis). The Japanese Journal of Veterinary Science. 47 (6): 1003-1007.
- 45.Oficiální webové stránky ZOO Jihlava. 2016. Kočka palawanská [online]. Dostupné z: <https://zoojihlava.cz/kocka-palawanska-nejmensi-kocka-v-jihlavske-zoo/>
- 46.Oficiální webové stránky ZOO Olomouc. 2006. Kočka slaništní [online]. Dostupné z: <https://www.zoo-olomouc.cz/kocka-slanistni>
- 47.SUNQUIST, M, SUNQUIST, F. Wild Cats of the World. First edition, Chicago, London: University of Chicago Press, 2002.
- 48.KHOLOVÁ, H, KNOTKOVÁ, L, KNOTKA, J. Mláďata z království divočiny. 1 vydání, Praha: Nakladatelství Beta, 2006. 208 s. ISBN 80-7306-215-1.
- 49.PECKOVÁ, R. 2016. Koprologické metody. Oddělení botaniky a zoologie Masarykova univerzita v Brně [online]. Dostupné z: https://is.muni.cz/el/sci/jaro2016/Bi8761/Koprologicke_metody.pdf
- 50.DUBEY, JP, CÉZAR, CKC, MARATA, FHA. 2020. All about toxoplasmosis in cats: the last decade. Veterinary Parasitology. 283 (13): 1-30.

51.ROUATBI, M, AMAIRIA, S, AMDOUNI, Y. 2019. Toxoplasma gondii and toxoplasmosis in wild cats. *Parasite*. 26(6): 63-84.

52.CAMPS, S, DUBEY, JP, SAVILLE, JWA. 2008. Seroepidemiology of Toxoplasma gondii in zoo animals. *J Parasitol* . 94 (3): 648–653.

ZADÁNÍ BAKALÁŘSKÉ PRÁCE

Tomáš Kraus

Zemědělská specializace
Zemědělství tropů a subtropů

Název práce

Studium vybraných infekčních chorob malých kočkovitých šelem (rod: Felis a Prionailurus)

Název anglicky

Study of selected infectious diseases of small felines (genus: Felis and Prionailurus)

Cíle práce

Cílem práce bude zpracovat literární rešerši týkající se rozšíření vybraných zoonóz, které významně ovlivňují zdraví a kvalitu života zvířat i člověka. V řadě vývojových cyklů hrají kočkovité šelmy významnou roli, především jako definitivní hostitelé infekcí parazitárního původu.

Metodika

Na podkladě dostupných zdrojů z vědecké literatury bude kladen důraz zejména na dvě zoonotická onemocnění malých kočkovitých šelem: toxoplazmózu a toxokarózu, jejichž rozšíření v Africe a jihovýchodní Asii je všude přítomné. Bude provedena laboratorní diagnostika parazitóz ze vzorků trusu koček z vybraných zoologických zahrad. Současně bude sledován epizootologický a epidemiologický výskyt původců v jednotlivých afrických a asijských zemích. Možné zdroje infekcí budou rovněž diskutovány.

Doporučený rozsah práce

40

Klíčová slova

kočkovité šelmy; parasites; Toxoplasma; Toxocara; Toxascaris; biologická bezpečnost

Doporučené zdroje informací

- AULAGNIER S, HAFFNER P, MITCHELL-JONES A J. 2018. Savci Evropy, severní Afriky a Blízkého východu. Plzeň: Jiří Ševčík nakladatelství, 2018. 546 s.
- DUBEY JP, CÉZAR CK, MURATA FHA. 2020. All about toxoplasmosis in cats. *Veterinary Parasitology*. 283: 1-30.
- FLEGR J. 2013. How and why *Toxoplasma* makes us crazy. *Trends in Parasitology*. 29 (4): 156–163.
- HOLEČKOVÁ D. 2017. Šelmy a jejich život i chov. Praha-Aventinum. 400 s.
- KRAUSS H, WEBER A, APPEL M. 2003. Infectious diseases transmissible from animals to humans. American Society for Microbiology Press. 456 s.
- POSPÍŠIL Z. 2019. Zoonózy- nemoci společné lidem a zvířatům. *Veterinářství*. 1: 44-49.
- SEDLÁK K, TOMŠÍČKOVÁ M. 2006. Nebezpečné infekce zvířat a člověka. Praha-Scienta. 167 s.
- SUNQUIST F, SUNQUIST ME. 2002. Wild cats of the world. Chicago: University of Chicago Press.
- TEUFEL P, HAMMER P. 1999. Survey of actual zoonoses. *Deutsche Tierarztl. Wschr.* 8: 311-318.
- VOLF P, HORÁK P. 2007. Paraziti a jejich biologie. Praha-Triton. 318 s.

Předběžný termín obhajoby

LS 2020/2021 – FTZ

Vedoucí práce

prof. MVDr. Daniela Lukešová, CSc.

Garantující pracoviště

Katedra chovu zvířat a potravinářství v tropech

Elektronicky schváleno dne 3. 8. 2021

doc. Francisco Ceacero Herrador, Ph.D.

Vedoucí katedry

Elektronicky schváleno dne 4. 8. 2021

prof. dr. ir. Patrick Van Damme

Děkan

V Praze dne 06. 08. 2021