

Česká zemědělská univerzita v Praze

Fakulta agrobiologie, potravinových a přírodních zdrojů

Katedra chovu hospodářských zvířat



**Česká zemědělská
univerzita v Praze**

Parazité a prevence parazitóz v chovu koní

Bakalářská práce

Autor práce: Michaela Hovorková

Zoorehabilitace a asistenční aktivity se zvířaty

Vedoucí práce: Ing. Martina Janošíková

© 2023 ČZU v Praze

Čestné prohlášení

Prohlašuji, že svou bakalářskou práci "Parazité a prevence parazitóz v chovu koní" jsem vypracovala samostatně pod vedením vedoucího bakalářské práce a s použitím odborné literatury a dalších informačních zdrojů, které jsou citovány v práci a uvedeny v seznamu literatury na konci práce. Jako autorka uvedené bakalářské práce dále prohlašuji, že jsem v souvislosti s jejím vytvořením neporušila autorská práva třetích osob.

V Praze dne _____

Poděkování

Ráda bych touto cestou poděkovala paní Ing. Martině Janošikové za velikou podporu, trpělivost a vstřícnost, kterou mi během psaní práce nejednou prokázala.

Parazité a prevence parazitóz v chovu koní

Souhrn

Tento literární přehled přináší podrobný přehled endoparazitů a ektoparazitů vyskytujících se v chovech koní. Někteří parazité dokáží obtěžovat koně svou přítomností, jiní dokáží způsobovat bolestivé rány, sloužící jako vstupní brány pro sekundární infekce. Endoparazité, parazitující převážně v trávicím traktu koní zásadně ovlivňují kvalitu života koně. V případě parazitálních infekcí, které bývají často kombinované, dochází u postižených jedinců ke ztrátě hmotnosti, ke zhoršení kvality srsti a k celkovému poklesu užitkovosti. V některých případech končí úhynem koně.

V rámci léčby napadených koní a v rámci preventivních programů lze použít řadu známých a dostupných účinných látek, nebo jejich kombinací. Problém v efektivitě jejich podávání nastal s postupnou rezistencí parazitů na tyto účinné látky v důsledku jejich nadměrného užívání a nevhodného dávkování. Parazité, vzhledem k dokonalosti a propracovanému způsobu jejich života a reprodukce jsou a budou nedílnou součástí stájového prostředí. Zásadní obrat by měl nastat v prováděných preventivních opatření, a především v edukaci majitelů a chovatelů koní.

Ke konci roku 2022 bylo v ČR evidováno již více než sto tisíc koní. Mnoho z nich je drženo v podmínkách neodpovídajících jejich životním potřebám zahrnujících např. právě prevenci parazitóz. Dodržováním zoohygienických opatření lze výskyt těchto nákaz v chovech koní úspěšně eliminovat.

Klíčová slova: Ektoparazité, endoparazité, kůň, prevence, zoohygiena

Parasites and prevention of parasitosis in horse breeding

Summary

This literature review provides a detailed overview of endoparasites and ectoparasites occurring in horse farms. Some parasites can bother horses with their presence, other parasites can cause painful wounds, which could become a gateway of secondary infection. Endoparasites, which mainly parasitize in the digestive tract of horses, can significantly affect the horse's quality of life. In the case of parasitic infections, which are often combined, affected individuals experience weight loss, deterioration of coat quality and a general decrease in productivity. Some cases of parasitic infections end in the death of the horse.

As part of the treatment of infected horses and as part of preventive programs, a number of known and available active substances, or their combinations, can be used. A problem in the effectiveness of their administration emerged with the gradually developed resistance of the parasites to these active substances as a result of their excessive use and inappropriate dosage. Parasites, due to the impeccable and sophisticated system of their way of life, are and will be an integral part of the stable environment. A fundamental change should occur in the implemented preventive measures and above all in the education of horse owners and breeders.

By the end of 2022, more than one hundred thousand equids had already been registered in the Czech Republic. Many of them are kept in conditions that do not correspond to their living needs, including for example the prevention of parasitosis. By observing animal hygiene measures, the occurrence of these diseases in horse farms can be successfully eliminated.

Keywords: Ectoparasites, endoparasites, horse, prevention, zoohygiene

Obsah

1	Úvod.....	8
2	Cíl práce.....	9
3	Literární rešerše.....	10
3.1	Parazitologie.....	10
3.1.1	Parazitismus.....	10
3.1.2	Základní rodělení parazitů	10
3.2	Endoparazité koní	11
3.2.1	Cestoda (tasemnice)	11
3.2.2	Nematoda (hlístice)	13
3.2.2.1	Strongylidae (měchovci)	14
3.2.2.2	Oxyuridae (roupi).....	16
3.2.2.3	Ascaridia (škrkavky)	18
3.2.2.4	Spiruridae.....	19
3.2.2.5	Háďata	21
3.2.3	Trematoda (motolice).....	22
3.2.4	Střečci	23
3.2.4.1	Gasterophilinae.....	23
3.2.4.2	Oestrinae	25
3.2.4.3	Hypodermatinae (podkožní).....	25
3.3	Prevence endoparazitóz	27
3.4	Ektoparazité koní	28
3.4.1	Roztoči	28
3.4.1.1	Chorioptes equi.....	28
3.4.1.2	Sarcoptes	29
3.4.1.3	Trombicula autumnalis	30
3.4.1.4	Ixodes ricinus	31
3.4.1.5	Demodex equi.....	32
3.4.2	Vši a všenky.....	32
3.4.2.1	Damalinia equi	32
3.4.2.2	Haematopinus asini	33
3.4.3	Krev sající hmyz.....	34
3.4.3.1	Simuliidae (muchničkovití).....	34
3.4.3.2	Tabanidae (ovádovití)	35

3.4.3.3	Stomoxyidae.....	36
3.4.3.4	Hippoboscidae (kloši)	36
3.5	Prevence ekto parazitóz	37
3.6	Účinné látky na jednotlivé druhy parazitů	38
4	Závěr	40
5	Literatura.....	41

1 Úvod

Parazitální zátěž může přímo ovlivnit užitkovost koní, jejich zdraví, v ojedinělých případech může způsobit jejich úhyn.

Ucelený přehled endoparazitů a ektoparazitů, jejich vývojové cykly a přehled účinných látek používaných v prevenci proti těmto nákazám je edukativním materiálem pro chovatele a majitele koní.

Základním předpokladem zdravého vývoje hříbat a plnohodnotného života dospělých koní je efektivní prevence. Vzhledem k neodbornému způsobu podávání anthelmintik dochází k rezistenci na tyto preparáty. Proto je nezbytné respektovat schémata, množství podaných přípravků a primárně opodstatněnost jejich podání.

Jako opatření pro snižování rezistence se jeví pravidelné provádění koprologického vyšetření a podávání těchto přípravků cíleně.

2 Cíl práce

Cílem této práce bylo na základě dostupných, převážně vědeckých zdrojů, sestavit ucelený přehled o ektoparazitech, endoparazitech, jejich vývojových cyklech a prevenci parazitóz v chovu koní.

3 Literární rešerše

3.1 Parazitologie

3.1.1 Parazitismus

Parazitismus je dynamický, mezidruhový biologický proces, ve kterém je jeden z partnerů (parazit) závislý na druhém (hostiteli). Parazit má z hostitele prospěch z hlediska zvyšování fitness. Tento vztah určuje možnosti zranění, onemocnění nebo dokonce i smrti (Araújo et al. 2003). Zhruba polovina rostlinných a živočišných druhů je v určité fázi životního cyklu parazitická. Dokonce i parazité mají svého parazita (Lafferty 2008).

Existují další asociace, které parazitismus připomínají, a těžko se od sebe odlišují. Jedná se o komenzálismus (interakce mezi organismy, při které má jeden prospěch a druhý není nijak ovlivněn), mutualismus (asociace, která je výhodná pro oba organismy), predace (predátor je organismus, který útočí na svou kořist a obvykle na ni působí letálně), foréza (ve foretické asociaci používá jeden organismus ten druhý, jako dopravní a ochranný prostředek) a symbióza (interakce, při které dochází úzkému soužití dvou organismů, při kterém oba dosahují výhody. (Rohde 2013).

Parazitismus se dělí na fakultativní a obligátní. Fakultativní parazitismus je příležitostný. Jedná se o organismy, které žijí volně v přírodě a při vniknutí do hostitele žijí parazitickým způsobem. Naopak obligátní parazitismus znamená, že organismy žijí výhradně parazitickým způsobem života a bez hostitele nemohou existovat. Alespoň pro jednu část jejich životního cyklu je parazitismus nezbytný a bez tohoto způsobu života by nedokončily (organismy) svůj vývoj. (Rohde 2013).

3.1.2 Základní rodělení parazitů

Parazitem je organismus získávající živiny z jednoho či několika hostitelů, kterým většinou škodí, ale nemusí jim způsobit smrt. Parazité se rozdělují podle toho, kde se v těle hostitele nachází, na endoparazity a ektoparazity. Endoparazité žijí uvnitř těla (např. tasemnice) a dělí se na intracelulární a extracelulární. Žijí mezi buňkami nebo uvnitř tělních dutin hostitele. Ektoparazité parazitují na povrchu těla (např. vši) (Volf & Horák 2007).

Dále se parazité dělí podle jejich životní strategie na makroparazity a mikroparazity podle toho, zda je způsobená patologie závislá na počtu infikujících patogenů. Mikroparazité (bakterie, viry, houby, prvoci) se v těle hostitele rozmnožují a většinou netvoří specifická infekční stadia. Pokud napadnou hostitele, onemocnění probíhá akutně a je zakončené buď smrtí, nebo uzdravením. Zároveň se hostitel stane imunní vůči reinfekci. Makroparazité (červi, členovci) oproti mikroparazitům produkují infekční stadia a v hostiteli svůj počet neznásobují. Jejich infekční stadia se posléze přenášejí na další hostitele. Infekce je chronická. K mortalitě většinou nedochází (Volf & Horák 2007).

Životní cyklus parazitů se liší. Někteří mají životní cyklus přímý a všechny vývojové fáze jsou dokončeny v jediném hostiteli. U jiných parazitů je potřeba dočasného (přechodného) a definitivního hostitele (Wanger et al. 2017).

3.2 Endoparazité koní

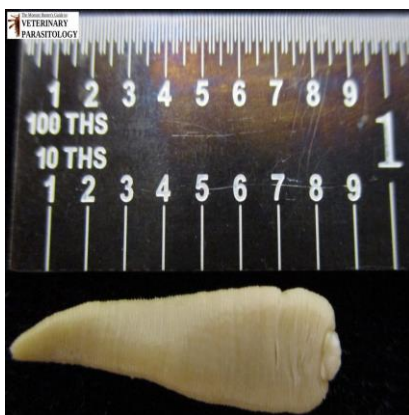Koně jsou hostiteli různých vnitřních parazitů. V závislosti na jejich množství v těle koně způsobují problémy od snížené výkonnosti a kondice až po koliková a průjmová onemocnění. Nejběžnějšími endoparazity jsou zejména malí strongylidé, kteří patří do podčeledě Cyathostominae, velcí strongylidé z podčeledi Strongylinae, škrkavka koňská (*Parascaris equorum*) a *Strongyloides westeri*. Tito dva parazité jsou považováni za nebezpečné zejména u hříbat. Další endoparazité koní jsou roupi (*Oxyuris equi*), tasemnice z čeledi Anoplocephalidae, střechci patřící do rodu *Gasterophilus* a filárie (*Habronema spp.*) (Rehbein et al. 2013).

3.2.1 Cestoda (tasemnice)

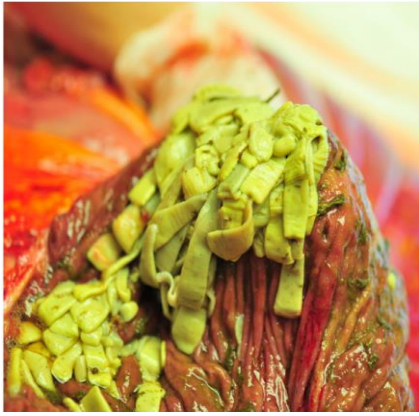
Cestoda jsou segmentovaní červi, způsobující koliková onemocnění. Těla dospělých tasemnic jsou plochá, bílé barvy. Skládají se ze skolexu (hlavička), krku a strobilu (tělo). Skolex obsahuje orgány (háčky nebo přísavky), sloužící k ukotvení se k hostiteli. Krček obsahuje zárodečné buňky, které mohou vést ke vzniku dalších proglotidů, což jsou jednotlivé segmenty strobilu a obsahují reprodukční orgány obou pohlaví (Proudman & Edwards 1993; Wanger et al. 2017).

U koní parazitují tři druhy tasemnic z čeledi *Anoplocephalidae*:

Anoplocephala perfoliata – může být příčinou klinických onemocnění (například ileocekální intususcepce, intususcepce slepého střeva, nebo perforace slepého střeva). Onemocnění způsobuje zejména u koní, kteří jsou chronicky infikováni velkým množstvím tasemnic (Gasser et al. 2005). Dospělá tasemnice je dlouhá 5-8 cm (viz Obrázek 1). Parazituje prostřednictvím přísavek na skolexu, kterými se uchytí na střevní sliznici ileocekálního spojení (viz Obrázek 2) (Proudman & Trees 1999). *Anoplocephala perfoliata* parazituje zejména ve slepém střevě a distální části tenkého střeva (Love & Mair 2013).

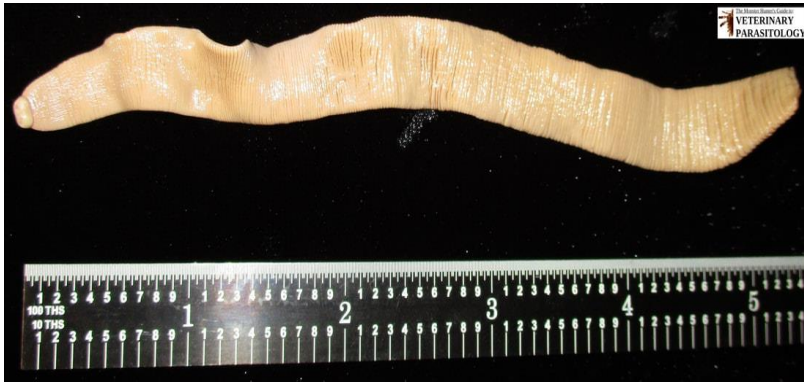

Obrázek 1: Dospělec *Anoplocephala perfoliata* (Hovis 2018).




Obrázek 2: Dospělci *Anoplocephala perfoliata* přichycení ke slepému střevu okolo ileocekálního spojení u dospělého koně (Nielsen 2016).

Anoplocephala magna – je největší. Může dosahovat délky až 80 cm a šířky 2-5 cm (viz Obrázek 3). (Nielsen & Reinemeyer 2018). Parazituje v tenkém střevě (Love & Mair 2013).



Obrázek 3: Dospělec *Anoplocephala magna* (Hovis 2018)

Anoplocephaloides mamillana – je nejvzácnější a vyskytuje se zřídka. Měří 6-50 mm na délku a 4-6 mm na šířku (viz Obrázek 4) (Nielsen & Reinemeyer 2018). Parazituje v tenkém střevě a vzácně i v žaludku (Love & Mair 2013).



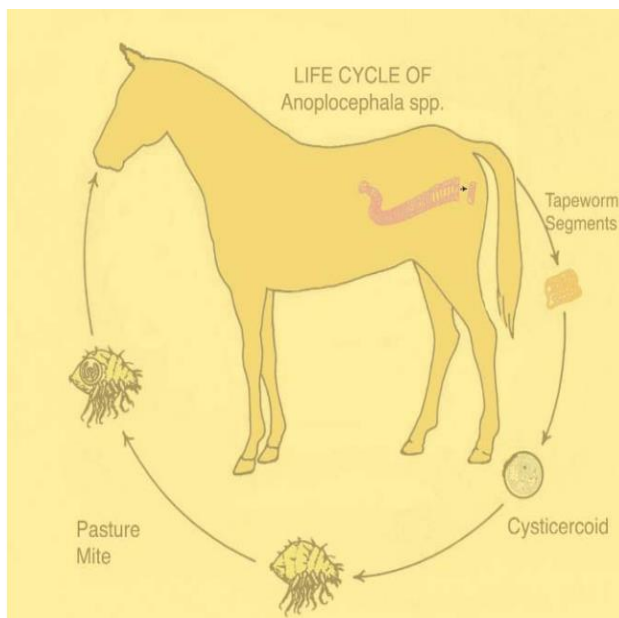
Obrázek 4: Dospělec *Anoplocephaloides mamilliana* (Hovis 2018).

Vývojový cyklus tasemnic

Ke svému vývojovému cyklu, který je nepřímý, jsou zapotřebí mezhospitelé, ve kterých se tasemnice vyvíjí (viz Obrázek 5), dokud nejsou schopné infikovat svého definitivního hostitele. U čeledi Anoplocephalidae jsou těmito mezhospiteli roztoči čeledi *Oribatidae*, *Galumnidae* a *Carabididae* (Koudela 2004).

Prostřednictvím výkalů odcházejí do vnějšího prostředí vajíčka polygonálního tvaru o velikosti 60–80 μm . Tato vajíčka jsou schopna přežít na pastvině až devět měsíců. Uvnitř mezhospitele, který vajíčko pozře na pastvině, se uvolní onkosféra, která pronikne do tělní dutiny roztoče a za jeden až čtyři měsíce se vyvine do infekčního stadia známého jako cysticerkoid. Koně se infikují neúmyslným pozřením infikovaných roztočů při spásání porostu.

Uvnitř se parazit pomocí přísavek na skolexu uchytlí ke střevní sliznici a za 6 až 10 týdnů dospívá. Dospělci poté vylučují proglotidy, které se během průchodu střevy rozpadnou, což může trvat až 48 hodin. Z těla koně jsou tak vylučována pouze vajíčka tasemnic (Proudman & Trees 1999).



Obrázek 5: Vývojový cyklus *Anoplocephala* spp (Proudman 2003).

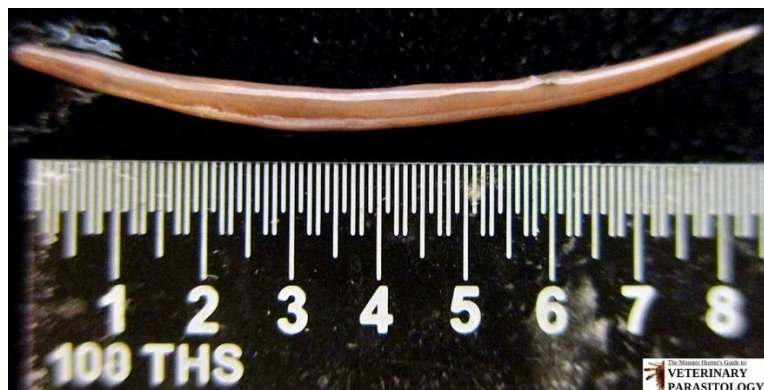3.2.2 Nematoda (hlístice)

Nematoda jsou prastarý a biologicky velmi rozmanitý kmen, který parazituje na zvířatech. Jejich velikost se pohybuje od 0,2 mm do více než 6 m. Lze je nalézt ve většině organismů, a to včetně hostitelských zvířat a rostlin (Blaxter & Koutsovoulos 2015). Hlístice představují hlavní veterinární problém po celém světě, jelikož svou přítomností mohou způsobovat závažná onemocnění.

3.2.2.1 Strongylidae (měchovci)

Čeď Strongylidae se řadí mezi významné zástupce nematod. Rozlišují se dvě podčeledi Strongylinae („velcí strongylidé“) a Cyathostominae („malí strongylidé“) (Lichtenfels et al. 2008).

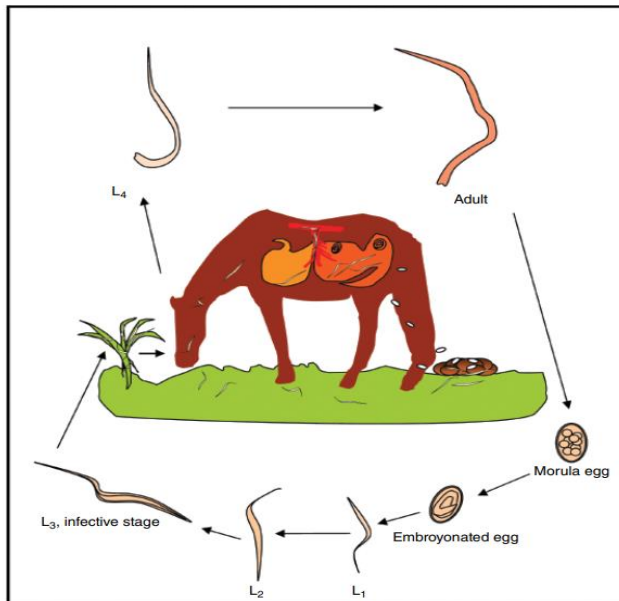
Podčeď Cyathostominae (viz Obrázek 6) zahrnuje přes 50 druhů (Livares & Ood 2004) a je známá i pod názvem „malí červení červi“. Živé hlístice jsou nasáté krví a jejich zbarvení je červené. Délka těla dospělců obvykle nepřesahuje 2,5 cm. Stejně jako mnoho jiných hlístic mají cyatostomy přímý životní cyklus bez mezihostitele (Corning 2009).



Obrázek 6: Dospělec podčeledi Cyathostominae (Hovis 2018).

Vývojový cyklus

Životní cyklus je přímý (viz Obrázek 7). Dospělci malých strongylidů parazitují v tlustém střevě a produkují tenkostěnná vajíčka, která se spolu s výkaly vylučují do vnějšího prostředí (Bodeček et al. 2006). Za vhodných klimatických podmínek dochází uvnitř těchto vajíček během 48 hodin k rýhování vajíčka a líhnutí larvy prvního stadia (L1) (Bodeček et al. 2017). Ta se v závislosti na optimálních klimatických podmínkách (teplota 20-25 °C a vlhko) líhnou během 24 hodin z obalů vajíček a migrují do výkalů, kde se tyto larvy živí bakteriemi, kterými podporují svůj růst do druhého larválního stadia (L2). Aby se larva stala pro koně infekční, musí proběhnout svléknutí z larvy L2 na L3. Koně se později těmito larvami L3 nakazí pozřením na pastvině (Koudela 2008). Po jejich pozření probíhá v mukóze a submukóze tlustého střeva tvorba uzlíků a vznik dospělce L4. Po 1-3 měsících (histotropní fáze) se vrací zpět do tlustého střeva, kde pohlavně dospívají (Bodeček et al. 2017). Pokud se venkovní teploty pohybují v rozmezích 5 až 10 °C, jsou larvy třetího stadia schopné ve vnějším prostředí přežít i několik týdnů. Pod sněhem jsou larvy malých strongylidů schopné přežít i teploty do -5 °C (Koudela 2008).



Obrázek 7: Životní cyklus malých strongylidů (Nielsen & Reinemeyer 2018)

Hypobióza

Významná vlastnost strongylidních larev je schopnost pozastavení vývoje v histotropní fázi = hypobióza. Toto pozastavení vývoje způsobuje, že larvy L3 a L4 mohou setrvat ve sliznici tlustého střeva až 3 roky a poté pokračují dále ve vývoji. Po dobu hypobiózy jsou larvy rezistentní vůči anthelmintickým preparátům. Následné synchronní uvolnění hypobiotických larev z lumen střeva je příčinou vzniku cyatostomózy (Lyons et al. 2000).

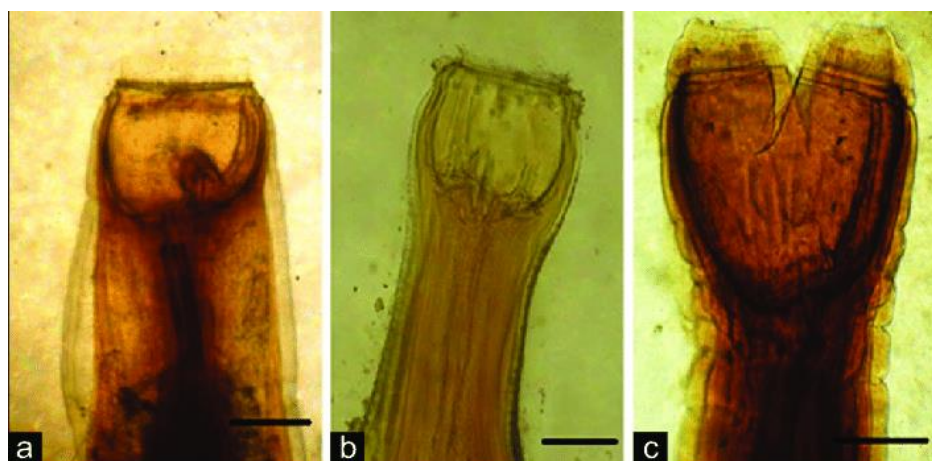
Rizikovým faktorem je podávání anthelmintik, která zredukuje stavy dospělců, ale znovu podnítí uvolnění encystovaných larev. Onemocnění je charakterizováno pyrexii, průjmem, tyflokolitidou, kolikami, úbytkem hmotnosti, apatií, vznikem podkožních edémů. V těžších případech může dojít až k endotoxémii a úhynu zvířete (Walshe et al. 2020). Vyšetření se provádí na základě anamnézy, klinických příznaků a laboratorních vyšetření (koprologické, hematologické a biochemické vyšetření) (Bodeček et al. 2010; Walshe et al. 2020).

Podčeleď Strongylinae („velcí strongylidi“) zahrnuje pouze tři zástupce hlístic, ale za to ty nejvíce zdravotně závažné *Strongylus vulgaris*, *Strongylus edentatus* a *Strongylus equinus*. Závažné jsou díky svému dlouhému vývojovému cyklu a larvám migrujícím i mimo trávicí trakt koní (Tomczuk et al. 2012).

Strongylus vulgaris (viz Obrázek 8 a) je sice nejmenší, ale nejčastěji vyskytující se parazit. Samec měří 11-16 mm a samička 20-25 mm (Marchiondo et al. 2019). Larvy *S. vulgaris* svou migrací poškozují endotel cév, přičemž dochází k rozvoji arteritid, vzniku trombů a verminózních aneurysmat. To je spojené s nárůstem rizika vzniku ischemických kolik. Může dojít i k ruptuře cév poškozených aneurysmaty, silnému krvácení až úhynu koně (Bodeček et al. 2017).

Strongylus equinus (viz Obrázek 8 b) je poslední zástupce velkých strongylidů. Samci měří 26-35 mm, samičky 38-55 mm (Marchiondo et al. 2019). Svou migrací mohou způsobit poškození jater a také zánět slinivky břišní (Tomczuk et al. 2012).

Strongylus edentatus (viz Obrázek 8c) je největší zástupce. Samec měří 23-38 mm a samička 33-44 mm (Marchiondo et al. 2019). Larvy migrují portálním systémem a játry na peritoneum, kde jejich přítomností může docházet ke vzniku hematomů až hnisavých uzlíků (Koudela 2008).



Obrázek 8: (a) *Strongylus vulgaris*, (b) *S. equinus*, (c) *S. edentatus* (Attia et al. 2018).

Vývojový cyklus

Stejně jako u podčeledi cyathostominae, je i u velkých strongylidů vývojový cyklus přímý. Kůň se nakazí pozřením infekčního stadia larvy L3, která prochází trávicím systémem do tlustého střeva. U *S. vulgaris* larva L3 proniká střevní sliznicí a v submukóze se svléká v larvu L4. Ta proniká do malých tepen a migruje endotelem cév do svého predilekčního místa v *arteria mesenterica cranialis*. Po několika měsících se larvy svlékají na larvy L5 a vrací se zpět do tlustého střeva. Zde se vyvinou v dospělé jedince. Prepatentní perioda trvá 6-7 měsíců (Shite et al. 2015).

U *S. edentatus* po průniku střevní sliznicí larvy L3 migrují portálními žilami do jater, kde stráví několik týdnů a svlékají se do larev L4. Poté dochází k další migraci, kdy opouštějí játra a dostávají se do pojivové tkáně pod pobřišnicí a přes mezenterii se vrátí do tlustého střeva. V tlustém střevě dokončují svůj vývoj v dospěléce. Prepatentní doba je přibližně 10-12 měsíců.

Při infekci *S. equinus* larvy cestují přes peritoneální dutinu a vstupují do jater, kde stráví několik týdnů. Larvy poté opouštějí játra a migrují přes slinivku břišní do slepého střeva, odkud pronikají do lumen tlustého střeva a dokončují svůj vývoj. Prepatentní doba je přibližně 8-9 měsíců (Shite et al. 2015).

3.2.2.2 Oxyuridae (roupi)

Oxyuris equi (viz Obrázek 9) jsou charakterističtí bílou barvou a délkou dosahující až 10 cm. Jejich ocasní část, která se zužuje, může být až 3x delší než jejich vlastní tělo. Samci

jsou světle žluté barvy a jsou o poznání menší než samice. Jejich velikost je pouze do jednoho centimetru (Jurášek et al. 1993).

Dospělá stadia *O. equi* se vyskytují v dorzální a sestupné části tlustého střeva. Převážně napadají mladé koně (odstávcata až dvouletky) a jsou celosvětově rozšíření (Reinemeyer 2012).

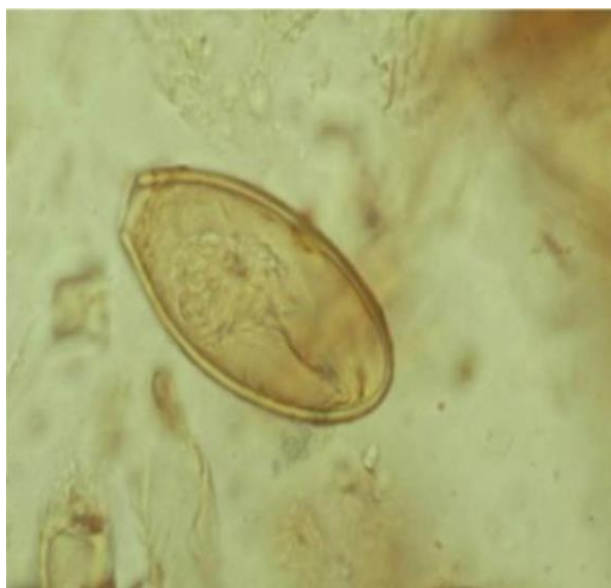Jeden z příznaků napadení jedince roupy je pruritus (svědění) v okolí análního otvoru, kde samičky kladou vajíčka (viz Obrázek 10). Svědění je pro zvíře nepříjemné, a proto se tře v okolí análního otvoru o zařízení stájí, stromy, sloupky plotů apod. Tímto způsobem se pak vajíčka dostávají do vnějšího prostředí, kde se přímým kontaktem s nimi nakazí další zvířata (Nielsen et al. 2013).

Vývojový cyklus

Vývojový cyklus je přímý a nedochází k využití mezipostitele. Dospělé samičky vysunují z rekta koně přední část těla, na které se nachází vyústění dělohy a lepí ve formě „balíčků“ velké počty vajíček do záhybu konečníku (Koudela 2008). Larvy se stanou ve vajíčku infekčními již během pěti dnů (Bodeček et al. 2017). Vajíčka mají typický „bochníkovitý“ tvar a jejich lepivý povrch umožňuje snadné přichycení vajíček na podkladu (Koudela 2008). Při požití infekčního vajíčka se v hostiteli infekční larva L3 uvolňuje v tenkém střevě a dále migruje do slepého střeva a ventrálního kolonu, kde se z nich po 3-11 dnech vyvine larva L4. Dospělé samice poté migrují do rekta, kde kladou vajíčka. Prepatentní období je přibližně 5 měsíců (Reinemeyer & Nielsen 2014; Reinemeyer 2012).



Obrázek 9: Samice dospělé *O. equi* (Thoisén 2011).



Obrázek 10: Vajíčko *O. equi* (Behera et al. 2017).

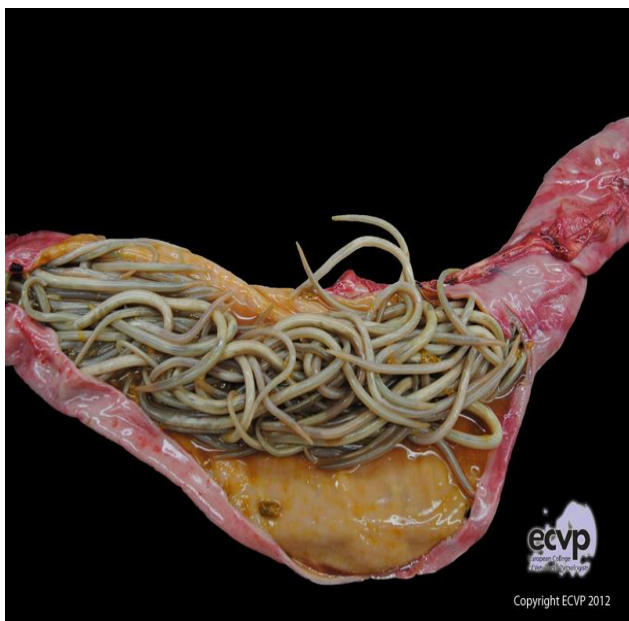3.2.2.3 Ascardia (škrkavky)

Parascaris equorum (viz Obrázek 11) je celosvětově rozšířená škrkavka tenkého střeva napadající hřibata. Samičky dosahují délky až 40 cm, samci 18-25 cm. Migrace larev má za následek kašel, nechutenství, hubnutí (López & Martinson 2017). Dospělci mohou poškodit plíce a způsobit až obstrukci střev (Clayton & Duncan 1978).

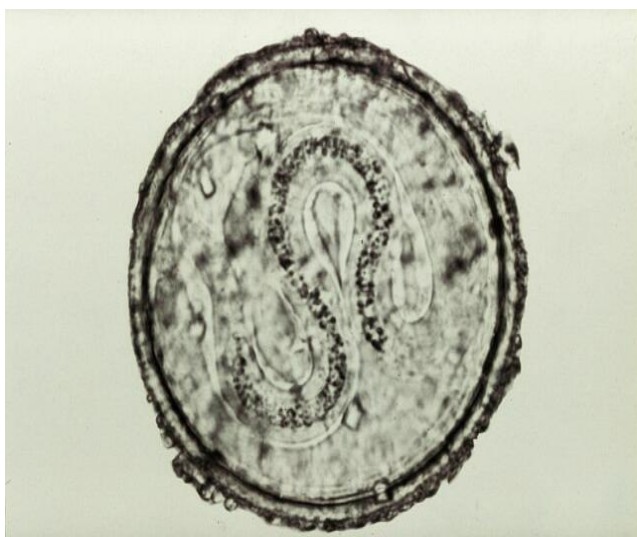
Vývojový cyklus

Vývojový cyklus škrkavek je přímý. Nezralá vajíčka procházejí výkaly do vnějšího prostředí, kde se za vhodných podmínek (optimální teplota 25 až 35 °C) stanou infekčními. Pokud jsou vnější podmínky pro vývoj méně příznivé (např. teplota je nižší než 10 °C), mohou vajíčka díky své silné třívrstvé kutikule zůstat nadále životaschopná po mnoho let, protože kutikula vajíčka chrání před řadou chemických a enviromentálních faktorů (Clayton 1978).

Kůň se nakazí pozřením vajíčka, ve kterém se již nachází larva infekčního stadia. Vylíhnuté infekční larvy L3 pronikají stěnou střev a do 48 hodin se dostanou do jater, kde zanechávají vazivové stopy. Během enterohepatopulmonální migrace se larvy vyvíjejí do dalšího stadia. Od 7 do 14 dnů migrují larvy krevním řečištěm do plic. Následuje tracheální migrace, při které dochází k vykašlání a zpětnému spolknutí larev. Tím se postupně vrátí zpět do tenkého střeva. Fáze migrace je ukončena do 4 týdnů a dochází k období rychlého růstu, které trvá 10 týdnů. Ve střevě se dospělci rozmnožují a samičky tak vylučují vajíčka (viz Obrázek 12) (Clayton 1978).



Obrázek 11: Obstrukce tenkého střeva sedmiměsíčního hříběte způsobená dospělci *D. equorum* (Bothe 2012).



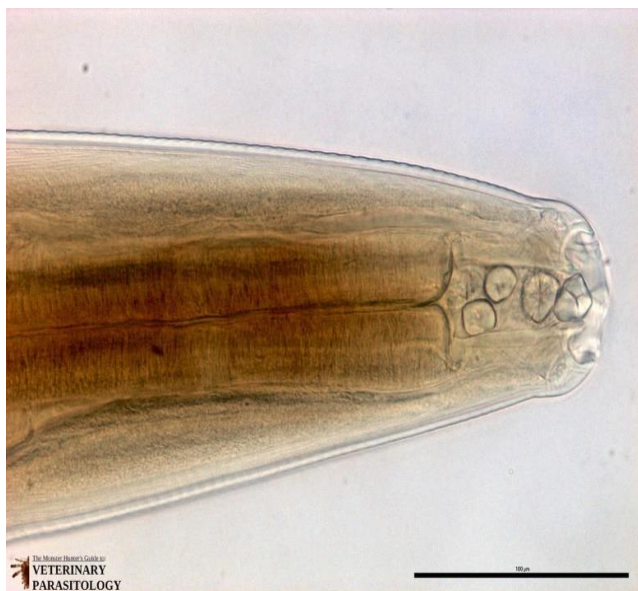Obrázek 12: Vajíčko *P. equorum* (Royal Veterinary College).

3.2.2.4 Spiruridae

Všechny spirury potřebují pro svůj přenos mezihostitele z řádu členovců (mouchy rodu *Musca domestica*, *Musca autumnalis*, *Stomoxys calcitrans*). Spirury, které postihují koně, se vyskytují buď jako dospělci v typických lokalitách, nebo jako larvy v různých aberantních tkáních (Nielsen & Reinemeyer 2018). U koní parazitují zejména tři druhy z čeledi Habronematidae: *Habronema muscae*, *Habronema microstoma* a *Draschia megastoma*.

Larvy těchto druhů způsobují u koní ulcerózní kožní granulomy. Dospělci se nacházejí v žaludku. K onemocnění dochází zejména v létě. U koní, kteří se již v minulosti nakazili, dochází k častým recidivám (Stuhr & Wood 2008).


Habronema muscae (viz Obrázek 13). Samice jsou 12,5–22 mm dlouhé, samci 8–14,5 mm (Naem 2007). Dospělci se nacházejí v těsném kontaktu se žaludeční sliznicí, ale nezpůsobují žádné klinické problémy. Larvy, které se usadily v ranách však mohou vést k proliferativním vředovým lézím, které se během letní sezóny zvětšují (Nielsen & Reinemeyer 2018).



Obrázek 13: Samice dospělé *Habronema muscae* (Wheeler 2018).

Habronema microstoma – Samice jsou 15,5 mm–25,5 mm dlouhé, samci 16,5 mm–22 mm (Naem 2007). *H. microstoma* se vyskytuje méně než ostatní dva druhy a od biologie či patogenity se od *H. muscae* příliš neliší (Nielsen & Reinemeyer 2018).

Draschia megastoma (viz Obrázek 14). Samice měří 9,5 mm–13,5 mm a samci 7 mm–10,5 mm (Naem 2007). Hlavním biologickým rozdílem oproti *H. muscae* a *H. microstoma* je, že dospělci *D. megastoma* se nacházejí ve velkých, tumorům podobných fibrózních útvarech, které se vyskytují v blízkosti *margo pilatus* žaludku (Nielsen & Reinemeyer 2018).



Obrázek 14: Dospělec *Draschia megastoma* (Wheeler 2018).

Vývojový cyklus

Vývojový cyklus je u všech tří druhů velmi podobný. Dospělci nakladou vajíčka, která z koně vycházejí spolu s výkaly. Po vyloučení z trávicího traktu dochází k líhnutí v larvy, které jsou pozřeny larvami či dospělci různých druhů much. V těle mouchy dochází ke dvojímu svléknutí na infekční larvu L3 a zároveň dochází i k dalšímu vývinu mezihostitele. K infekci hostitele dochází během nalétávání much na okolí nozder, očí, ran a dalších otvorů hostitele. Infekční larvy L3 jsou následně koněm pozřeny (olízny) a v žaludku během 8 týdnů dokončují svůj vývoj v dospělé (Pugh et al. 2014).

3.2.2.5 Hád'ata

Strongyloides westeri (viz Obrázek 15) napadají hřibata do 1 roku věku. Hřibata se mohou nakazit z mléka matky, perkutánní invazí, nebo pozřením larev třetího stádia z kontaminovaného prostředí (Miller et al. 2017).

U starších koní se klinické příznaky nevyskytují. Naopak u silně infikovaných hřibat se nákaza projevuje akutním průjemem, slabostí, ztrátou hmotnosti či respiračními příznaky. Dospělé samičky, které se nacházejí v *duodenu a jejunu*, mohou ve velkém počtu způsobovat záněty, edémy a léze na sliznici. Migrace larev plicemi může způsobit těžké krvácení a dýchací potíže. Po průniku do epidermis dochází k podráždění kůže a dermatitidě (Taylor et al. 2007).

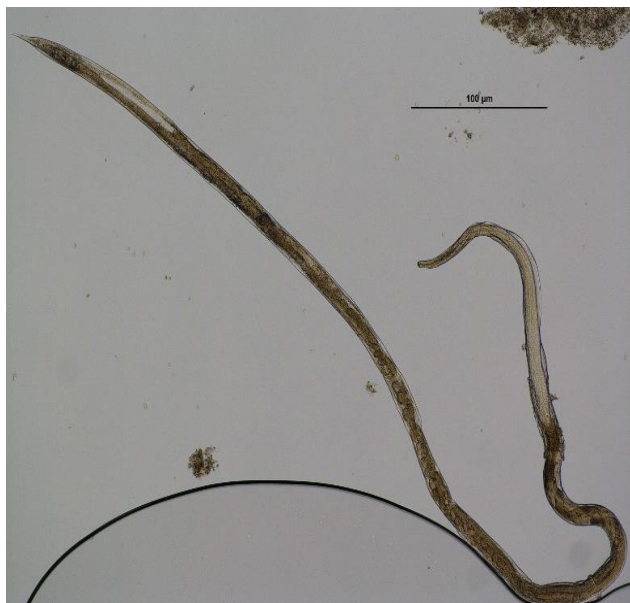Vývojový cyklus

K onemocnění dochází zejména v chovech, kde jsou nevhodné hygienické podmínky. Vývojový cyklus probíhá buď paraziticky uvnitř hostitele, nebo ve vnějším prostředí, přičemž paraziticky žijí pouze samičky (Thamsborg et al. 2017).

Dospělá samička *S. westeri* se nachází hluboko ve sliznici tenkého střeva a produkuje vajíčka, která opouští hostitele spolu s výkaly. Larvy se v průběhu 24–48 hodin vyvinou

v infekční larvy L3. Starší kůň se infikuje požitím larev z vnějšího prostředí nebo perkutánně, kdy larvy migrují lymfatickými a krevními cestami z končetin, přes plíce a tracheu do tenkého střeva, kde dospějí (Koudela 2008).

Pro hříbata je ale mnohem nebezpečnější laktogenní přenos. U imunních dospělých koní, se larvy neusazují v trávicím traktu, ale jsou distribuovány do různých somatických tkání. U klisen vlivem hormonů a laktace dochází k uvolnění larev do mléčných žláz. Z mléčných žláz jsou přítomny v mléce, kterým se později nakazí sající hříbě. Prepatentní perioda larev L3 je 8-13 dní (Lyons et al., 1973).



Obrázek 15: Dospělec *Strongyloides westeri* (Nielsen 2019).

3.2.3 Trematoda (motolice)

Fasciola hepatica

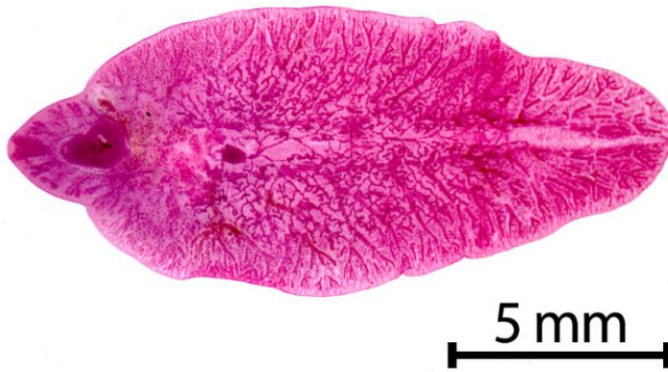Motolice jaterní (viz Obrázek 16) je rozšířena po celém světě. Parazituje v játrech a jaterních žlučovodech. Dospělci mají dorzoventrálně zploštělé tělo, které je 29 mm dlouhé a 14,1 mm široké (Mas-Coma et al. 2019). Kůň napadený motolicemi může vykazovat známky letargie a ztrátu hmotnosti. Méně častými příznaky jsou nechutenství, kolikové onemocnění, horečka a snížený výkon zvířete (Howell et al. 2020).

Dle Nansen et al. (1975) však koně nejsou pro motolice typickými hostiteli a vykazují vůči motolicím vysokou rezistenci.

Vývojový cyklus

Vývojový cyklus je nepřímý a mezihostitelem je bahnatka malá (*Lymnea truncatula*) (Kaufmann 1996; Periago et al. 2006). Vajíčka procházejí výkaly do vnějšího prostředí (poblíž vody), kde se z nich vlivem teploty a světla vylíhnou miracidie, které aktivně vyhledávají svého mezihostitele (Cwiklinski et al. 2016). Po proniknutí do mezihostitele dochází k dalšímu vývoji, a to ke vzniku cercárií (Rondelaud et al. 2009), které poté opouští mezihostitele a plavou ve vodním prostředí, dokud se nezachytí pevné podpěry (například

listů vodních rostlin). Na tomto listu cercárie encystují a stanou se z nich již infekční metacercárie. Definitivní hostitel se nakazí pozřením tohoto listu s metacercárií. Ty se tak dostanou do tenkého střeva, kde excystují. Většina mladých motolic se do jater dostane zhruba po šesti dnech od excystace. Svůj vývoj zakončují migrací do žlučovodů, ve kterých pohlavně dospívají (Mas-Coma et al. 2019).



Obrázek 16: Dospělec *Fasciola hepatica* (Kahl et al. 2021).

3.2.4 Střečci

3.2.4.1 Gasterophilinae

Jsou celosvětově rozšíření obligátní parazité, kteří koně napadají v larválním stadiu vývoje (Li et al. 2019). Napadají gastrointestinální trakt, absorbují živiny a vylučují toxiny (Huang et al. 2016). Napadením dochází ke vzniku vředů, polypózních výrůstků, erozí a perforaci žaludeční stěny (Pandey et al. 1980).

Gasterophilus intestinalis (viz Obrázek 17;18) – Samičky kladou až 1000 vajíček především na srst hrudních končetin (Li et al. 2019). Vylíhnuté larvy 3. stadia mají červenou barvu (Li et al. 2018).

Gasterophilus nasalis (viz Obrázek 17;18) – Samičky kladou až 500 vajíček na chloupky, které se nachází pod bradou koně (Li et al. 2019). Larvy *G. nasalis* se nacházejí zejména v duodenu (Coles & Pearson 2000). Vylíhnuté larvy 3. stadia mají žlutou až žlutočervenou barvu (Li et al. 2018).

Gasterophilus pecorum – Samičky mohou naklást až 2600 vajíček (Li et al. 2019). Vajíčka kladou mimo hostitele v dávkách po 10-115 a rozmísťují je v trávě. Kůň se nakazí pozřením vajíček s krmivem. V hubě koně se poté během 3–5 minut líhnou v larvy (Zaheri et al. 2014). Larvy 3. stadia jsou červené barvy (Li et al. 2018).


Vývojový cyklus

Samičky nakladou vajíčka na specifická místa na těle koně. Larvy se mohou spontánně líhnout do 7 dní (Bodeček et al. 2017). Pro vylíhnutí jsou však nezbytné optimální podmínky (vlhkost a teplo), které se jim dostává uvnitř ústní dutiny. Do té se dostanou tak, že

si kůň svědivé místo s nakladenými vajíčky olízne (Koudela 2004). Vylíhnuté larvy stráví 3 týdny v ústní dutině. Během této doby dochází k prvnímu svlečení v larvy L2. Larvy L2 poté migrují do žaludku nebo tenkého střeva, kde se přichytí ke sliznici. V žaludku zůstávají až do jara nebo začátku léta (9–12 měsíců), během tohoto období se vyvíjí v larvy L3. Na jaře se larvy třetího stadia vyloučí z hostitele pomocí výkalů (Walden et al. 2014). Ve vnějším prostředí vznikají z larev kukly, jejichž vývoj trvá 3-4 týdny. Dospělci se po vylíhnutí páří a nalétávají na hostitele (Koudela 2008).



Obrázek 17: Vlevo: 3. larvální stadium *Gasterophilus intestinalis*, vpravo: 3. larvální stadium *G. nasalis* (Nielsen & Reinemeyer 2018).



Obrázek 18: (A-C): *Gasterophilus intestinalis*; (D-F): *G. nasalis*; (A),(D): dorzální pohled; (B),(E): levý boční pohled; (C),(F): čelní pohled na hlavu (Li et al. 2019).

3.2.4.2 Oestrinae

Oestrus ovis – běžně známý jako nosní střeček ovcí. Obvykle napadá nosní dutinu a paranasální dutiny ovcí, koz, skotu, ale i koní. Objevily se i případy nákazy lidí (Majumder Dutta et al. 2019). Klinické příznaky raného stadia napadení je dupání, kýchání a tření nosu o sebe nebo předměty (Underwood et al. 2015).

Rhinoestrus purpureus – parazitují u koní, oslů a zeber. Larvy jsou lokalizovány v nosních dutinách a hltanu. Napadení se může projevat například dušností, kýcháním nebo kašlem (Hilali et al. 2015).

Vývojový cyklus

Od ostatních se nosní střečci liší tím, že se jejich vajíčka vyvíjejí v děloze samičky střečka. Larvy jsou na tělo hostitele vymrštěny přímo ze samičky, která kolem zvířete lítá. Larvy dopadají přímo do ústní dutiny nebo do oka hostitele (Catts & Mullen 2002).

Poté migrují po krku do dutiny nosní, aby se dostaly tracheou do plic. Z těch se vrací a svůj vývoj dokončují v nosních dutinách nebo v hltanové oblasti hostitele. Po jejich vývoji jsou larvy 3. stadia nozdrami vylučovány ven, kde se zakuklí a po 4-6 týdnech se z nich vyvinou dospělí jedinci (Catts & Mullen 2002).

Napadení je charakterizováno podrážděním nosních dutin a hltanu. Kromě toho byla zaznamenána poranění čichových nervů s různým stupněm klinických příznaků od asymptomatických až po napadení centrální nervové soustavy vedoucí ke smrti koně (Otranto et al. 2004).

3.2.4.3 Hypodermatinae (podkožní)

U koní parazitují *Hypoderma bovis* (viz Obrázek 19), *Hypoderma lineatum* a ve vzácných případech i *Hypoderma diana* (Pillers 1923). Zamoření *H. bovis* a *H. lineatum* může mít za následek nejen poškození kůže, ale i petechie nebo abscesy v místě, kde jsou larvy přítomny. Sporadicky může docházet i k paréze a paralýze končetin, která vzniká v důsledku přítomnosti larev ve vertebrálním kanálku (Basiaga et al. 2014).

H. bovis parazitují primárně u skotu. Pokud však žijí koně na pozemku v těsné blízkosti s tímto druhem zvířat, může dojít i k jejich napadení (Basiaga et al. 2014).



Obrázek 19: Samice dospělec *Hypoderma bovis* (Scholl et al. 2018).

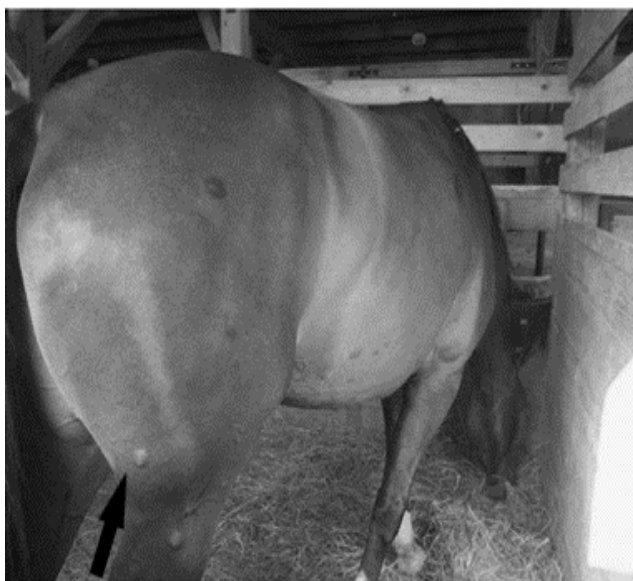Vývojový cyklus

Životní cyklus je započat samičkami kladoucími vajíčka na srst hostitele. Z nakladených vajíček se přibližně za 3-4 dny vylíhnou larvy prvního stádia, které migrují ke kořeni chlupu. Provrtnají se zde kůží a vnikají do hostitele (Jahn et al. 2002).

V hostiteli subkutánně migrují tělem přes pojivové tkáně. Larvy *H. lineatum* migrují submukózou v jícnu, *H. bovis* v epidurálním prostoru míchy (Barbet 2013). Migrují tak až do hřbetní oblasti, ve které se v průběhu prosince a ledna vyvíjejí v larvy třetího stádia. Kolem těchto larev se vytvářejí vazivové noduly (viz Obrázek 20) obsahující dýchací otvory. V těchto nodulech zůstávají do března až dubna následujícího roku (Jahn et al. 2002). Larvy se během tohoto období vyvinou do třetího stádia a dýchacími otvory vypadnou na zem, kde se zakuklí a dále metamorfozují (Barbet 2013; Basiaga et al. 2014).

H. bovis a *H. lineatum* kladou vajíčka především na spodní části těla zvířete. *H. lineatum* kladou vajíčka v řadách po 3 až 10 a *H. bovis* klade vajíčka jedno po druhém na každý chlup (Yadav et al. 2017).

Hypoderma diana parazituje zejména na jelenech, srncích, daňcích, losech a kamzících (Kettle & Utsi 1955). A právě díky jelenům a srncům v našich lesích tyto střečky napadají i koně. Jelikož ale kůň není přirozeným hostitelem, larvy se nevyvíjí ve 3. stadium, nebo v něm umírají (Hendrikx et al. 1989; Jahn et al. 2002). V důsledku napadení vznikají v podkoží uzlíky. Nevznikají pouze na krku a hřbetě, ale i na hlavě, nohách a břiše. Ze zdravotního hlediska napadení těmito střečky není nikterak závažné. Z estetického hlediska ale mohou být problémem (Kudrnáčová et al. 2014).



Obrázek 20: Noduly způsobené podkožním střechkem *H. diana* (Kudrnáčová et al. 2014).

3.3 Prevence endoparazitóz

Primárně se pro léčbu endoparazitů používají anthelmintika (Nielsen 2012). Užíváním anthelmintik dojde k usmrcení helmintů v organismu hostitele (= odčervení) (Proudman & Matthews 2000). Problémem však je, že jejich častým používáním vzniká silná rezistence. To znamená, že léčivá látka přestane být vůči určitým parazitům účinná. Prevenci také stěžuje fakt, že koně nenapadá pouze jeden parazit, ale častěji je koinfikován mnoha různými druhy (Nielsen 2012).

Příčin pro rozvoj rezistence je několik. Značný vliv na její vznik má odčervování koní bez předchozího koprologického vyšetření (Matthews 2014). Rezistence může být zapříčiněna i díky dlouhodobému a pravidelnému odčervování stejnou látkou, v důsledku nesprávného dávkování léčiva (zejména poddávkování) a neblahý vliv má i hromadné podávání léčiv zvířatům, či podávání léčiv, která již prošla expirací (Shalaby 2013).

Aplikace anthelmintik je vhodná na začátku a na konci pastevního období. Doporučená je aplikace moxidektinu nebo ivermektinu na konci pastevního období, neboť působí i například na žaludeční a podkožní střechky, kteří žijí mimo trávící trakt. V jarních měsících je doporučeno používat benzimidazolové preparáty (Bodeček et al. 2017).

Pro správné odčervení je před použitím léčiv důležité vyšetření výkalů. Ve veterinární parazitologii jsou diagnostické metody založeny na analýze výkalů s mikroskopickou identifikací vajíček a larev parazitů. Toto vyšetření ale nemusí být vždy průkazné, jelikož mohou detekovat pouze vajíčka nebo larvy vylučované výkaly. Někteří parazité migrují tělem hostitele, než pohlavně dospějí. Teprve poté vyloučí vajíčka, která lze během vyšetření najít (Nielsen 2012).

Mezi důležité faktory prevence se řadí hygiena pastvin. Snížením kontaminace pastvin se znemožní parazitům dokončit jejich životní cyklus (Proudman & Matthews, 2000).

Pastviny je potřeba uklízet od výkalů alespoň jednou týdně (Nielsen et al. 2010). Sběr výkalů je pro správnou prevenci důležitý. Ke zvýšené pozornosti by mělo dojít tehdy, jsou-li podmínky vnějšího prostředí vhodné pro vývoj larev strongylidů a pro jejich migraci z výkalů

na pastvinu (tj. vlhkost a teplota do 10 °C). V blízkosti pastvin by se neměla vyskytovat hnojiště, jelikož endoparazité jsou schopni migrovat i mnoho metrů přes pastviny (Rendle et al. 2019). Vláčení pastvin má význam pouze za sucha, kdy dochází k redukcí vývojových stádií malých strongylidů (Bodeček et al. 2017). Larvy strongylidů dokáží při vhodných podmínkách přežít na pastvě 6 až 9 měsíců. Naproti tomu v horkém a suchém počasí přežijí jen pár týdnů (Nielsen et al. 2007). Účinnou metodou redukce počtu larev parazitů je i smíšená či střídavá pastva s jinými býložravci a v teplejším období rotace pastvin (Nielsen et al. 2010), která zapříčiní přerušování vývojového cyklu strongylidů a sníží tak jejich přenos (Nielsen & Reinemeyer 2018).

Pokud nejsou koně pouze na pastvině, je podstatné dodržovat hygienu i ve stájích. Ta spočívá v udržování čistoty boxů, žlabů, napaječek a jiných zařízení, která jsou součástí (Dwyer 2004). Důležité je každodenní uklízení boxů od výkalů a pravidelná dezinfekce stájí (Fritzen et al. 2010).

3.4 Ektoparazité koní

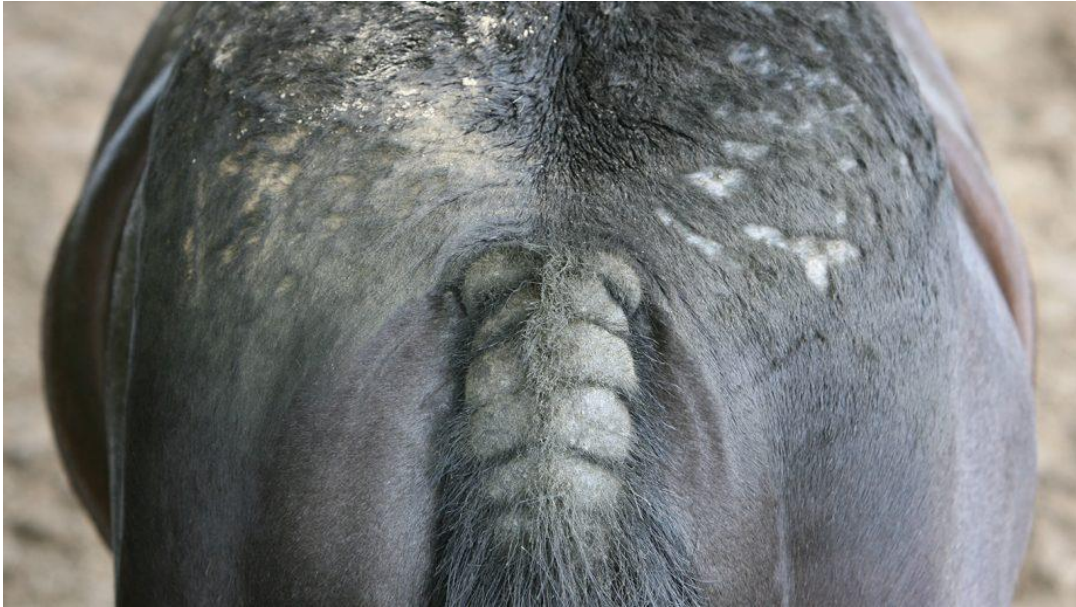Na koních parazituje široká škála vnějších parazitů jako jsou vši, roztoči, klíšťata, mouchy a krev sající hmyz. Ti znepríjemňují zvířeti život a narušují tak jeho pohodu. Způsobují významné zdravotní a sociální problémy, vedoucí k poklesu výkonnosti, podráždění a ztrátě kondice. Mohou být přenašeči patogenů se zoonotickým potenciálem, čímž dochází k ohrožení zdraví koně člověka (Karasek et al. 2020).

3.4.1 Roztoči

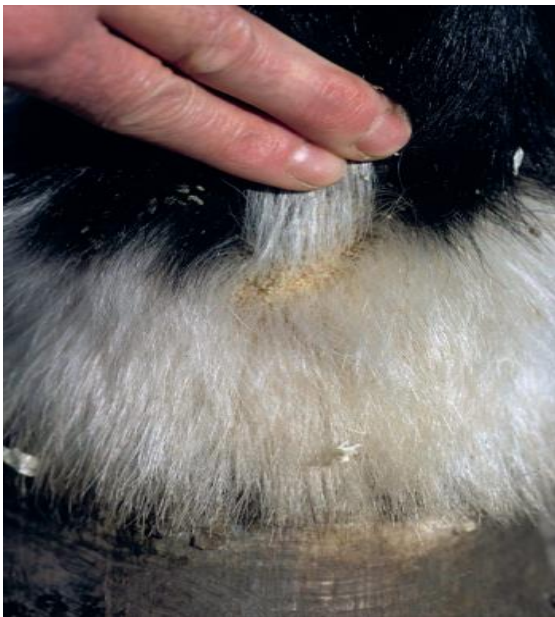3.4.1.1 Chorioptes equi

U koní a jiných kopytníků (skot, ovce, kozy) parazitují roztoči *Chorioptes bovis*. Vyskytují se primárně v distální části pánevních končetin zvířat. Proto jsou predisponováni koně, kteří mají dlouhé rousy (viz Obrázek 22). Živí se zbytky kůže, tím nedochází k jejímu vážnému poškození (Cremers 1985). Roztoči mají sklon zamořit kůži končetin pod hlezenním kloubem. Mohou se však šířit i na kůži břicha, hrudních končetin a ocasu (Engstrom 2010). Napadené koně postihuje výrazné svědění, které se projevuje kousáním, olizováním distálních částí končetin, dupáním, třením ocasu a perineální oblasti. Kožní léze, které vznikají, zahrnují papuly, alopecii, erytém, strupy a krusty na spěnce a spěnkovém kloubu (Rashmir-Raven 2018).

Ch. equi (viz Obrázek 21) napadají koně převážně v zimních měsících. Jejich životní cyklus trvá tři týdny. V závislosti na podmínkách prostředí a přítomnosti potravy dokáží mimo hostitele přežít až 70 dní (Rashmir-Raven 2018). Dospělé samičky obvykle žijí 2 týdny a během svého života nakladou 14-20 vajíček na kůži hostitele. Vajíčka se líhnou během 4 dnů. Následující larvální stádium trvá 3-5 dní. První nymfální stádium trvá totožně jako larvální stádium (3-5 dní), zatímco druhé nymfální stádium je dlouhé 7-8 dní. Mezi těmito vývojovými stádii je období klidu, trvající vždy jeden den (Mullen & O'Connor 2018).



Obrázek 21: Vzniklé léze po napadení *Chorioptes equi* (Bardens 2022).



Obrázek 22: Typické šupinatění kůže v oblasti spěnky u tažného koně (McAuliffe 2014).

3.4.1.2 Sarcoptes

Sarcoptes mangle (scabiei) (viz Obrázek 23) je ektoparazit způsobující onemocnění mnoha zvířat a řadí se mezi původce zoonóz (Bandi & Saikumar 2013).

Klinické příznaky napadení svrabem se u koní projevují nepravidelnými formami kožních lézí, silným svěděním a kousáním postižených míst, třením o zařízení stáje (například o sloupy). Na postiženém místě se dále tvoří šupinky, krusty a v neposlední řadě dochází i k alopecii napadené oblasti (Osman et al. 2006).

Svrab se zavrtává do povrchu pokožky, kde naklade vajíčka. Nejprve se objevuje v okolí kolem hlavy, krku a uší. Postupně se vyskytuje po celém těle (Rashmir-Raven 2018). Svrab se živí tkáňovým mokem, má oválné tělo, které připomíná tvar želvy (idiosoma). Je ventrálně ploché a dorzálně konvexní (Arlian & Morgan 2017).

Vývojový cyklus trvá 2-3 týdny a probíhá přes jedno larvální a dvě nymfální stadia. Po dobu dvou až tří týdnů samičky kladou 2 až 3 vajíčka denně do vyvrtaných chodbiček v epidermis. Z vajíček se po třech až pěti dnech vylíhnou larvy. Larvy se postupně vyvíjí v nymfální stadia, během kterých vyvrstávají nové chodbičky. V těchto chodbičkách se vyvíjí v dospělé jedince (Mullen & O'Connor 2018).



Obrázek 23: *Sarcoptes scabiei* samice (Monrad 2011).

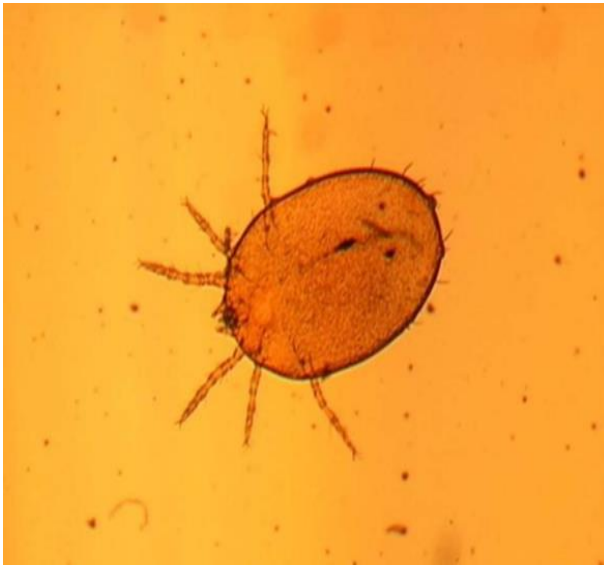3.4.1.3 Trombicula autumnalis

Trombicula autumnalis (*Neotrombicula autumnalis*) (viz Obrázek 24) způsobuje svědění nohou, hlavy a břicha zejména u pasoucích se koní. Nejaktivnější jsou v pozdním létě až do poloviny podzimu. Jediným parazitickým stadiem jsou larvy, které jsou oranžové až červené barvy, mají oválné tělo, šest nohou a měří 0,2-0,4 mm. Mohou být viditelné i pouhým okem (Bergvall 2005; Guarneri et al. 2005).

Dalším příznakem spojeným s napadením *T. autumnalis* je takzvaný „headshaking“ (Mair 1994). Jedná se o abnormální stav, kdy kůň třese hlavou bez zjevných vnějších podnětů s vysokou frekvencí a silou, že se jízda stává nebezpečnou (Lane & Mair 1987).

Vývojový cyklus začíná naklazením vajíček v půdě, ze kterých se za 10 dní líhnou šetinohé larvy. Po vylíhnutí larva prostřednictvím například trávy vyleze na teplokrevné hostitele. Pomocí chelicer naruší povrch kůže hostitele, kam vypouští lytický sekret svých slinných žláz, obsahující trávicí enzymy. Neživí se tedy krví, ale natrávenými buňkami kůže. Toto stádium trvá 2–10 dnů. Po této krátké době larvy odpadávají a vrací se zpět do půdy,

kde se z nich za 5-6 týdnů vyvinou osminohé nymfy a následně dospělci. Ti jsou nezávislí na hostiteli a v půdě se živí drobným hmyzem (Guarneri et al. 2005).



Obrázek 24: *Trombicula autumnalis* (Guarneri et al. 2017)

3.4.1.4 *Ixodes ricinus*

Ixodes ricinus (viz Obrázek 25) je nejrozšířenějším a nejhojnějším evropským druhem klíštěte, který je schopen přenášet řadu patogenů (Adamska & Skotarczak 2017). Přenáší například patogen *Anaplasma phagocytophilum*, který má u koní za následek infekce a horečnatá onemocnění (Nicholson et al. 2019).

Než dosáhnou pohlavní zralosti, procházejí řadou životních fází. Z vajíček se líhnou larvy, které se vyvíjí v nedospělé nymfy a ty se vyvíjí v pohlavně zralé dospělce. Pro svůj vývoj potřebují tři mezihostitele, kteří se v každé vývojové fázi mění (Walker 2018). Larvy a nymfy napadají převážně malé mezihostitele, zatímco dospělci parazitují na větších zvířatech (Barbet 2013).

Klíšťata mají tělo vejčitého tvaru a sytou hnědočervenou barvu. Samci jsou 2,5–3 mm dlouzí a samice jsou dlouhé 3–4 mm. Když se břicho samice naplní krví, může přesahovat až 1 cm (Walker 2018). Většina klíšťat žije v lesích, travnatých porostech, křovinách a napadají procházející zvířata (Barbet 2013).

Životní cyklus *Ixodes ricinus* je tříhostitelský a skládá se ze tří fází: larva, nymfa a dospělec. V každé životní fázi potřebuje ke svému vývoji hostitele, ze kterého získává potravu (Gardiner & Gettinby 1983). Klíšťata parazitují na hostiteli pouze pár dní (3-6 dní larvy, 4-7 dní nymfy, 7-11 dní dospělé samice). Délka trvání jednotlivých stádií je značně ovlivněna mnoha faktory: roční období, četnost hostitelů, klimatické podmínky (Vechtová et al. 2020). Dle MacLeod (1935) je pro klíšťata preferovaný teplotní rozsah 14–23 °C.

Po naklazení vajíček se po 8 týdnech líhnou larvy, které napadají malé savce (hraboše, myši). Pokud po vylíhnutí najdou vhodného hostitele, po nakrmení odpadnou a ve vegetaci se vyvinou v nymfy. Nymfy parazitují převážně na větších savcích. Po nakrmení

opět z hostitele odpadnou a vyvíjí se v dospělé jedince. Dospělci pak hledají konečného hostitele, na kterém dochází k reprodukci (Walker 2018).

Pozoruhodná schopnost klíšťat je, že dokáží přežít i v nepříznivých podmínkách. Pokud se nedostanou během vývojového cyklu ke vhodnému hostiteli, jsou schopni přežít bez potravy i několik měsíců. I to má vliv na dlouhý vývojový cyklus, který může trvat 3-5 let (Macleod 1932).



Obrázek 25: *Ixodes ricinus*. Vlevo: samice, vpravo: samec (Springer et al. 2021).

3.4.1.5 Demodex equi

Demodex equi je dlouhý 179-236 μm a parazituje kdekoliv po celém těle (Bergvall 2005). Na těle se vyskytují přirozeně i s *Demodex caballi* (parazitujícím na očních víčkách a pyscích), ale za určitých podmínek mohou způsobovat demodikózu. Onemocnění je vzácné a vzniká zvýšeným počtem roztočů na těle koně. Je spojené s imunosupresí, typicky způsobenou chronickou léčbou glukokortikoidy, která jejich zvýšení umožňuje (Rashmir-Raven 2018).

Klinickým příznakem je vylysání srsti a zvýšená tvorba šupin v oblasti krku a hlavy. Občas dochází k výskytu papul a pustul (Vogelnest 2012).

Vývojový cyklus trvá 15 dní. Samička ukládá ve folikulu chlupu nebo mazové žláze svá vajíčka, ze kterých se asi po 60 hodinách vylíhnou larvy. Z larev se po dalších 40 hodinách vyvinou nymfy prvního stádia. Tato stádia stále žijí uvnitř folikulu. Po 42 hodinách se vyvíjí nymfa druhého stádia, která migruje z folikulu na povrch pokožky, kde se po 60 hodinách vyvine v dospělého (Rufli & Mumcuoglu 1981).

3.4.2 Vši a všenky

3.4.2.1 Damalinia equi

Damalinia equi (viz Obrázek 26) se běžně vyskytuje na hlavě, hřívě, kořeni ocasu a živí se odumřelými buňkami z povrchu kůže (Wright 1999). U napadených koní může

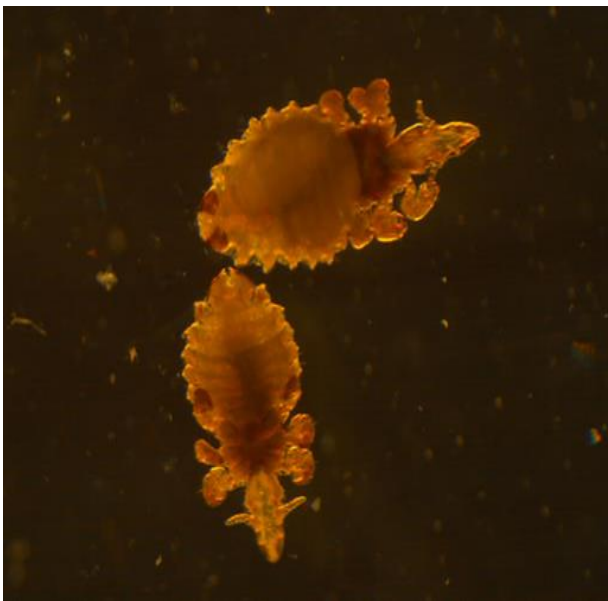
docházet k alopecii, šupinatění a tvorbě krust. Jsou menšího vzrůstu, než *H. asini*. Měří 2 mm a jsou žlutohnědé barvy (Larsen et al. 2005).



Obrázek 26: *Damalinia equi* (Thoisen 2011).

3.4.2.2 Haematopinus asini

Haematopinus asini (viz Obrázek 27) se řadí mezi vši sací. Nachází se zejména na hlavě, krku, zádech, vnitřní straně stehen a živí se krví. Jsou-li přítomny ve velkém množství, mohou způsobit anemii (Wright 1999). Jsou 3-5 mm dlouhé a tmavě žlutohnědé barvy (Larsen et al. 2005).



Obrázek 27: *Haematopinus asini* (Thoisen 2011).

Vývojový cyklus obou druhů probíhá přímo na hostiteli a trvá 2 až 4 týdny (Wright 1999).

Samička naklade vajíčka (hnidy) na srst hostitele. Vajíčka se líhnou během 5 až 10 dní (*D. equi*) nebo 11 až 20 dní (*H. asini*) (Wright 1999). Než se vyvine dospělec, proběhnou tři nymfální stádia, která trvají 7-21 dní v závislosti na daném druhu (Attia 2018).

U *D. equi* i *Haematopinus asini* může docházet k silnému zamoření, které je spojováno s koňmi, které jsou ve špatné kondici, nebo jako sekundární stavy u koní, kteří jsou nakaženi jinou chorobou. Úroveň zamoření je vyšší zejména v zimních měsících, kdy hustší srst koně vytváří pro vši ideální mikroklima (Gawler et al. 2005). Zamoření koní *D. equi* a *H. asini* se nazývá pedikulóza. Způsobuje výrazné svědění, které se u koně projevuje třením o ostatní předměty, škrábáním a kousáním. Projevuje se podrážděním kůže a nekvalitní (hrubou) srstí (Sorrell et al. 2010). K přenosu vši a všenek dochází přímým kontaktem mezi koňmi a pomocí infikovaných předmětů (např. kartáče, příkrývky apod.) (Wright 1999).

3.4.3 Krev sající hmyz

3.4.3.1 Simuliidae (muchničkovití)

Čeď Simuliidae zahrnuje více než 2 000 druhů. Dospělci se vyznačují malým, ale robustním tělem. Většina druhů je načernalá, ale existují i druhy oranžové, žluté a různých vzorované. Samci téměř všech druhů mají holoptické oči. Zabírají většinu hlavy a setkávají se uprostřed. Oproti tomu samice jsou dichoptické. Mají menší oči, které odděluje čelo (Adler & McCreddie 2019).

Z krev sajících parazitů se některé řadí mezi nejnebezpečnější. Jejich sliny jsou vysoce toxické a mohou způsobovat onemocnění zvané simuliotoxikóza (Balashov 2007). U koní i ostatních savců napadají zejména uši, hlavu, krk a spodní část těla (Mock & Adler 2002). Mohou přenášet různé patogeny a způsobovat onemocnění (Cupp & Cupp 1997). Napadení se projevuje viditelným rojem muchniček okolo koně. Zvíře je nervózní, může dojít k dermatitidě napadené části těla a k úbytku hmotnosti (Adler & McCreddie 2019).


Doba vývojového cyklu je závislá na konkrétním druhu muchničky. Samička do vody naklade vajíčka. Ta buď dopadnou na dno, nebo se zachytí o předměty ve vodě (například kameny). Z vajíček se ve vodě po pár dnech vylíhnou larvy. Ke svému pohybu používají hedvábné nitě, které slouží k uchycení se k jinému předmětu. Živí se mikrorganismy, které protékají vodou. Larvy procházejí 6-11 stádii, než dosáhnou stádia kukly (Adler & McCreddie 2019). Doposud zmíněná vývojová stádia se vyvíjejí v silně vlhkém prostředí. Jediné kukly mohou svůj vývoj dokončit mimo vodu. Umožňuje jim to jejich rozvinutý dýchací aparát. Například po klesnutí hladiny při záplavách se rostliny s kuklami vynořují nad vodu, kde dokončují svou metamorfózu v dospěléce (Knoz & Tóthová 2008). Pokud dochází k metamorfóze ve vodě, z kukly se ve vzduchové bublině vnoří okřídlený dospělec (Adler & McCreddie 2019).

3.4.3.2 Tabanidae (ovádovití)

U koní parazitují zejména rody *Tabanus spp.*, *Haematopota spp.* (viz Obrázek 28) a *Chrysops spp.* Jsou velcí 10-30 mm a zvíře napadají během dne. Samice se živí krví zvířete, na kterém zrovna parazituje. Nejen pro koně, ale i pro ostatní hospodářská zvířata, jsou tabanidé nepříjemnou záležitostí. Zneklidňují je a také mohou přenášet několik významných patogenů (např. surra, anaplazmóza a infekční anemie koní) (Baldacchino et al. 2014). Ačkoliv se řadí mezi škůdce, lze je zařadit i mezi opylovače, jelikož se mezi jejich potravu řadí i nektar z rostlin (Kniepert 1980). Samičky kladou 100-800 vajíček (záleží na konkrétním druhu). Obvykle svá vajíčka snáší na vlhkých místech—okraje rybníků, kameny v potoce. Některé druhy ale mohou být i suchozemské. Ti vajíčka kladou například v opadaných listech (Mullens 2002).

Způsobují bolestivá kousnutí, která díky následnému krvácení mohou sloužit jako sekundární zdroj potravy pro jiné mouchy nebo jako místo pro naklazení vajíček much, které způsobují myiázu (Foil & Hogsette 1994). Tabanidé koně nadměrně obtěžují a často jsou zodpovědní za výrazné podráždění a problémy s chováním (McAuliffe 2014).

V závislosti na druhu a zeměpisné poloze trvá vývojový cyklus v rozmezí 2 měsíců až 2 let. Samice tabanidů nakladou vajíčka v blízkosti vody či vlhkém prostředí, ve které se vylíhnuté larvy živí bezobratlými živočichy či organickými zbytky (Foil & Hogsette 1994). Počet larválních stádií se pohybuje v rozmezí od 6 do 13 a vývoj v kuklu může trvat pár měsíců, nebo vlivem přezimování až tři roky. K zakuklení dochází na suchých místech a trvá 1 až 3 týdny. Dospělci přežívají v poměru s délkou vývojového cyklu krátce, to pouhé 2 až 3 týdny (Baldacchino et al. 2014).



Obrázek 28: (A): Tabanid z rodu *Haematopota*, (B): detail tykadla tabanida rodu *Haematopota*; (C): tabanid z rodu *Tabanus*, (D): detail tykadla tabanida rodu *Tabanus*; (E): Tabanid z rodu *Chrysops*, (F): detail tykadla tabanida rodu *Chrysops* (Baldacchino et al. 2014).

3.4.3.3 Stomoxyidae

Stomoxys calcitrans (viz Obrázek 29). Dospělé bodalky jsou dlouhé 5 až 7 mm a mají tmavě šedou barvu s charakteristickými sedmi kruhovými skvrnami na břiše. Jedná se o obligátního mikropredátora, kdy pro obě pohlaví je potravou krev hostitele (Skoda & Berkebile 2001).

. Zvíře napadají často na pastvině, zejména na nohách a břiše. Přítomnost bodalek je velmi nepříjemná. Jejich kousnutí je bolestivé, a proto mohou být koně značně oslabeni a podrážděni (Cortinas & Jones 2006).

Rány, které vznikají, mohou sloužit jako místa pro sekundární infekce. V těžších případech způsobují značnou ztrátu krve (Rochon et al. 2021). Pokud mají zvířata v dosahu například vodu, obvykle do ní vstoupí a brodí se, aby byla z velké části chráněna. Podobně využívají i například bahno, ve kterém se obalí, čímž na sobě zanechají ochrannou vrstvu (Bishopp 1913).

Životní cyklus se skládá ze čtyř fází: vajíčko, larva, kukla a dospělec. Samička během života obvykle naklade 60 až 800 vajíček. Před nakladením se však musí nejprve nakrmit krví (Foil & Hogsette 1994). Z vajíček se za 2–5 dní vylíhnou larvy prvního stádia (Showler & Osbrink 2015). Larvální vývoj je při 27 °C dlouhý přibližně 12-13 dní a má tři stádia (Foil & Hogsette 1994). Poté dochází k zakuklení, během kterého se za 5-26 dní při teplotách 21-26 °C vylíhne dospělec. Dospělí jedinci jsou schopni páření za 3-5 dní (Showler & Osbrink 2015).



Obrázek 29: *Stomoxys calcitrans* (Buss 2015).

3.4.3.4 Hippoboscidae (kloši)

Hippobosca equina (viz Obrázek 30). Tělo mají dorzoventrálně zploštělé, hnědé se světlými skvrnami na hlavě a hrudníku a dlouhé 7–9 mm. Uvnitř samic se líhnou larvy. Samice larvy ukládá do různých míst ve stáji, nebo venku na zemi. Ty poté metamorfují v kukly, které se po 3-6 týdnech vylíhnou v dospělé jedince (imago). Dospělci napadají oblasti s citlivou

kůži: okolí řitního otvoru, vnitřní stranu stehen a oblast pohlavních orgánů (Sokół & Michalski 2015).

Jako přítomnost ostatního krev sajícího hmyzu je i přítomnost klošů pro koně velmi nepříjemná. Způsobují pocity neklidu a podráždění. Po kousnutí je kůže hostitele poškozená, svědivá a může docházet i k jejímu zánětu. Svědivost vede k častému drbání koní o kůly, kmeny stromů, či jiné zařízení, které tak ničí kvalitu jejich srsti (Mašlanko et al. 2022).



Obrázek 30: Samec *Hippobosca equina* (Mašlanko et al. 2022).

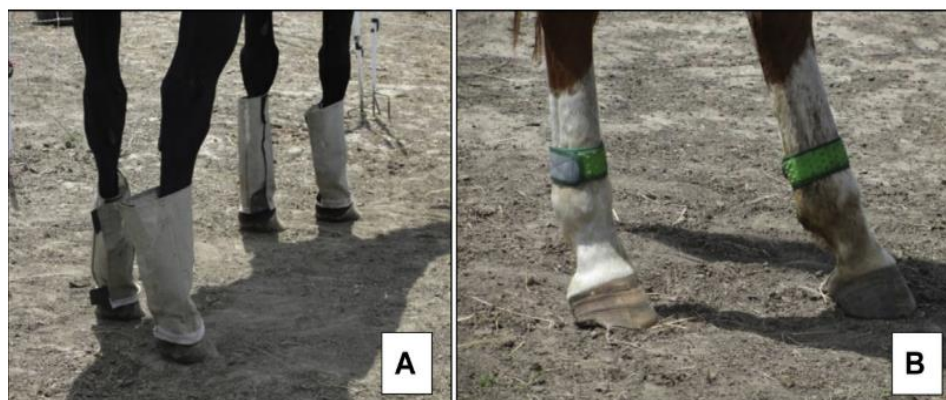3.5 Prevence ektoparazitóz

K prevenci koní před ektoparazity je dostupná řada repelentů. Často je důležitá opakovaná aplikace, zejména u citlivých koní (Littlewood 1999). Používání ektoparazitických přípravků je ale spojeno i s riziky nežádoucích účinků. Docházet může i k otravám vyplývajícím z předávkování, druhové citlivosti nebo z důvodu interakce mezi léky (Wall & Shearer 1997).

Mezi účinné látky, působící proti ektoparazitům, patří například permethrin, který je součástí insekticidních přípravků používaných proti vším (Wright 1999). Proti *Choriotes equi* spolehlivě působí perorální podání moxidektinu a ivermektinu (Osman et al. 2006).

Ochranou před komáry a jiným krevsajícím hmyzem mohou být i speciální deky a masky, které zakryjí tělo koně, a tvoří tak fyzickou bariéru (Littlewood 1999). Nedávno byly na trh uvedeny nové prostředky, které by mohly koně ochránit. Mezi tyto ochranné prostředky patří legíny (viz Obrázek 31), repelentní pásky na nohy (viz Obrázek 32) a spreje na bázi citronely. Síťované legíny se na nohy koně přidělávají pomocí suchého zipu a slouží tak jako fyzická bariéra, zatímco pásky na nohy vylučují vůni citronely, která hmyz odpuzuje.

To naznačuje, že kombinovaná aplikace spreje a těchto pásek může vést k větší úspěšnosti v odhánění hmyzu (Mottet et al. 2018). Tyto prostředky ale potřebují ještě více probádat a otestovat, jelikož o nich není dostatek informací



Obrázek 31: (A): Legíny a (B) pásy na nohy (Mottet et al. 2018).

3.6 Účinné látky na jednotlivé druhy parazitů

Praziquantel

Praziquantel se řadí mezi anthelmintika a u je koní používán proti motolicím a tasemnicím (*Anoplocephala perfoliata*) (Slocombe 2006). Často se podává spolu s makrocyclickými laktony (např. moxidectin) (Grubbs et al. 2003). Dávkování se doporučuje od 0,75-1,0 mg/kg (Lyons et al., 1992). Tasemnice zneškodní tím, že naruší jejich povrch těla a paralyzuje je. Tím se oddělí od tkání zvířete a jsou vyloučeny do vnějšího prostředí (Pica-Mattocchia et al. 2007).

Benzimidazoly

Benzimidazoly jsou širokospektrální endoparazitika a patří mezi anthelmintika (Lacey 1990). Benzimidazolová anthelmintika se selektivně váží na β -tubulin hlístic. Tím přerušuje jejich energetický metabolismus a naruší tak mikrotubulární buněčnou strukturu. To způsobuje jejich imobilizaci a smrt (Son et al. 2020). Mezi benzimidazolová anthelmintika s mezinárodní licencí pro použití u koní patří mebendazol, fenbendazol, oxfendazol, kambendazol, febantel. Všechny druhy benzimidazolů (kromě ricobendazolu) jsou špatně rozpustné ve vodě. V důsledku toho se primárně podávají ve formě tablet, past, přísad do krmiv, suspenzí, aj. (Gokbulut & Mckellar 2018).

Jsou účinné proti dospělým stádiím škrkavek, roupů, velkých a malých strongylů (Wescott 1987). Po opakovaném použití mají larvicidní účinek i u malých strongylidů (Steinbach et al. 2006). Pomocí benzimidazolů můžeme léčit i parazity *Strongyloides westeri*, *Habronema muscaea* a *Draschia megastoma* (Wescott 1987).

Pyrantel

Pyrantel patří do tetrahydropirimidinové skupiny a používá se jako anthelmintikum. Pyrimidiny byly poprvé představeny v 70. letech 20. století a od té doby jsou široce využívány. Vykazuje dobrou aktivitu vůči intraluminálním stádiím velkých a malých strongylidů, tasemnicím a škrkavkám. Například proti *Strongyloides westeri* se prokázal jako neúčinný (Boersema et al., 1995; Nielsen & Reinemeyer, 2018). Pyrantel působí tak, že

se zaměřuje na nikotinový acetylcholinový receptor na povrchu somatického svalu parazita, což vede k jeho nevratné paralýze a přirozenému vypuzení (Aubry et al. 1970). V České republice je používán pyrantel embonát nejčastěji ve formě perorální pasty (Bodeček et al., 2018).

Makrocyclické laktony

Mezi nejčastěji užívané látky, řadí se mezi makrocyclické laktony, patří ivermektin a moxidektin. Jsou vysoce účinné proti vnitřním i vnějším parazitům. Obvykle se podávají jako perorální pasta nebo gel (Gokbulut & Mckellar 2018).

Moxidektin se u koní podává ve formě snadno aplikovatelného gelu. Poskytuje vynikající a dlouhotrvající účinnost proti nematodám a gastrointestinálním střechkům. Pokud se zkombinuje s praziquantelem, stává se účinným i proti cestodám (Cobb & Boeckh 2009). Ivermektin i moxidektin se používají proti střechkům, velkým a malým strongylidům, plicním červům, škrkavkám, roupům, *S. westeri*, onchocerkám a trichostrongylům (Gokbulut & Mckellar 2018). Ivermektiny se dá léčit i sarkoptový svrab (Rowe et al. 2019).

Makrocyclické laktony působí tak, že se váží na glutamátové chloridové kanály v nervových a svalových buňkách bezobratlých. Tím blokuje přenos nervových signálů, což vede k paralýze parazitů a k následnému vypuzení z těla ven nebo k jejich vyhladovění. Ovlivňují i reprodukci některých parazitů—omezí kladení vajíček (Vardanyan & Hruby 2016). Je ale potřeba mít na paměti, že častým používáním těchto látek může dojít i k jejich rezistenci. Ta se již vyskytuje například u roupů (Wolf et al. 2014).

4 Závěr

Biologie endoparazitů a ektoparazitů koní je poměrně dobře známá, stejně jako účinné látky a způsob jejich použití.

Neodborně a často bez rozmyslu podávaná anthelmintika pomalu ztrácí na účinnosti. Proto je nezbytné provádět preventivní koprologická vyšetření a následné podání anthelmintik konzultovat s veterinárním lékařem, případně parazitology.

Vzhledem ke schopnosti parazitů přežít v jakémkoliv vývojovém stádiu a vzhledem k jejich nebezpečnosti, by mělo být v zájmu zachování zdravého chovu koní dodržovat uvedená doporučení. Preventivní opatření v této oblasti mohou zabránit škodám na zdraví zvířat a v neposlední řadě i na ekonomice.

5 Literatura

- Adamska M, Skotarczak B. 2017. Molecular detecting of piroplasms in feeding and questing *Ixodes ricinus* ticks. *Annals of parasitology* **63**:21–26.
- Adler PH, McCreddie JW. 2019. Black Flies (Simuliidae). Pages 237–259 *Medical and Veterinary Entomology*. Elsevier Inc.
- Araújo A, Jansen AM, Bouchet F, Reinhard K, Ferreira LF. 2003. Parasitism, the Diversity of Life, and Paleoparasitology. *Memorias do Instituto Oswaldo Cruz* **98**:5–11.
- Arlan LG, Morgan MS. 2017. A review of *Sarcoptes scabiei*: Past, present and future. *Parasites and Vectors* **10**:1–22.
- Attia MM. 2018. Micromorphological studies of adult stages of *Haematopinus asini* (Equine sucking lice; Phthiraptera: Haematopinidae) with its eggs from donkeys (*Equus asinus*). *Journal of Entomology and Zoology Studies* **6**:3062–3068.
- Attia MM, Khalifa MM, Atwa MT. 2018. The prevalence and intensity of external and internal parasites in working donkeys (*Equus asinus*) in Egypt. *Veterinary World* **11**:1298–1306.
- Aubry ML, Cowell P, Davey MJ, Shevde S. 1970. Aspects of the pharmacology of a new anthelmintic : pyrantel. *British Journal of Pharmacology* **38**:332–344.
- Balashov YS. 2007. Harmfulness of Parasitic Insects and Acarines to Mammals and Birds. *Entomological Review* **87**:1300–1316.
- Baldacchino F, Desquesnes M, Mihok S, Foil LD, Duvallet G. 2014. Tabanids: Neglected subjects of research, but important vectors of disease agents! *Infection, Genetics and Evolution* **28**:596–615.
- Bandi KM, Saikumar C. 2013. Sarcoptic mange: A zoonotic ectoparasitic skin disease. *Journal of Clinical and Diagnostic Research* **7**:156–157.
- Barbet JL. 2013. Ectoparasites of Horses. Pages 495–504 *Equine Infectious Diseases: Second Edition*. Elsevier Inc.
- Basiaga M, Kornaś S, Kowal J, Nosal P. 2014. *Hypoderma* sp. – rare, atypical parasites of horses. *Scientific Annals of Polish Society of Animal Production* **10**:161–168.
- Behera HK, Kumar D, Jena GR, Mohapatra P, Mishra SK, Sahoo R, Dalei N. 2017. Infestation of *Oxyuris equi* in horse and its successful therapeutic management . *The Pharma Innovation* **6**:387–389.
- Bergvall K. 2005. Advances in acquisition, identification, and treatment of equine ectoparasites. *Clinical Techniques in Equine Practice* **4**:296–301.
- Bishopp FC. 1913. The Stable Fly (*Stomoxys Calcitrans* L.), an Important Live Stock Pest.

- Journal of Economic Entomology **6**:112–126.
- Blaxter M, Koutsovoulos G. 2015. The evolution of parasitism in Nematoda. *Parasitology* **142**:S26–S39.
- Bodeček Š, Jahn P, Dobešova O, Vavrouchová E. 2010. Equine cyathostomosis : case reports. *Veterinární Medicína* **55**:187–193.
- Bodeček Š, Kecerová Z, Drahoňovská A. 2017. Endoparazité u koní: diagnostika, terapie, prevence. Interní vzdělávací agentura IVA VFU Brno. Brno
- Bodeček Š, Světlíková J, Hargitaiová K, Kečerová Z, Mráčková M. 2018. Monitoring the avermectin and pyrantel resistance status of nematode parasites of horses in the Czech Republic. *Veterinární Medicína* **63**:299–305.
- Boersema JH, Borgsteede FHM, Eysker M, Saedt I. 1995. The reappearance of strongyle eggs in faeces of horses treated with pyrantel embonate. *Veterinary Quarterly* **17**:18–20.
- Catts EP, Mullen GR. 2002. MYIASIS (Muscoidea, Oestroidea). Pages 317–348 in Mullen G, Durden L, editors. *Medical and Veterinary Entomology*. Elsevier Inc.
- Clayton H. 1978. Ascariasis in foals. *Veterinary Record* **102**:553–556.
- Clayton HM, Duncan JL. 1978. Clinical signs associated with parascaris equorum infection in worm-free pony foals and yearlings. *Veterinary Parasitology* **4**:69–78.
- Cobb R, Boeckh A. 2009. Moxidectin: a review of chemistry, pharmacokinetics and use in horses. *Parasites & Vectors* **2**:1–8.
- Coles GC, Pearson GR. 2000. Gasterophilus nasalis infection: prevalence and pathological changes in equids in south-west England. *Veterinary Record* **146**:222–223.
- Corning S. 2009. Equine cyathostomins: a review of biology, clinical significance and therapy. *Parasites & Vectors* **2**: (Suppl 2).
- Cortinas R, Jones CJ. 2006. Ectoparasites of Cattle and Small Ruminants. *Veterinary Clinics of North America: Food Animal Practice* **22**:673–693.
- Cremers HJWM. 1985. The incidence of Chorioptes bovis (Acarina: Psoroptidae) on the feet of horses, sheep, and goats in the Netherlands. *The Veterinary quarterly* **7**:283–289.
- Cupp EW, Cupp MS. 1997. Black Fly (Diptera: Simuliidae) Salivary Secretions: Importance in Vector Competence and Disease. *Journal of Medical Entomology* **34**:87–94.
- Cwiklinski K, O'Neill SM, Donnelly S, Dalton JP. 2016. A prospective view of animal and human Fasciolosis. *Parasite Immunology* **38**:558–568.
- Dwyer RM. 2004. Environmental disinfection to control equine infectious diseases. *Veterinary Clinics of North America: Equine Practice* **20**:531–542.

- Littlewood JD, Heidmann P. 2006. The skin. Pages 305–391 in Higgins AJ, Snyder JR. The Equine Manual (Second Edition). W.B. Saunders. Elsevier.
- Foil LD, Hogsette JA. 1994. Biology and control of tabanids, stable flies and horn flies. *Revue Scientifique Et Technique (International Office of Epizootics)* **13**:1125–1158.
- Fritzen B, Rohn K, Schnieder T, Von Samson-Himmelstjerna G. 2010. Endoparasite control management on horse farms – lessons from worm prevalence and questionnaire data. *Equine Veterinary Journal* **42**:79–83.
- Gardiner WP, Gettinby G. 1983. A weather-based prediction model for the life-cycle of the sheep tick, *Ixodes ricinus* L. *Veterinary Parasitology* **13**:77–84.
- Gasser RB, Williamson RMC, Beveridge I. 2005. *Anoplocephala perfoliata* of horses - Significant scope for further research, improved diagnosis and control. *Parasitology* **131**:1–13.
- Gawler R, Coles GC, Stafford KA. 2005. Prevalence and distribution of the horse louse, *Werneckiella equi equi*, on hides collected at a horse abattoir in. *The Veterinary Record* **157**:419–420.
- Gokbulut C, Mckellar QA. 2018. Anthelmintic drugs used in equine species. *Veterinary Parasitology* **261**:27–52.
- Grubbs ST, Amodie D, Rulli D, Wulster-Radcliffe MC, Reinemeyer C, Yazwinski T, Tucker C, Hutchens D, Smith L, Patterson D. 2003. Field Evaluation of Moxidectin / Praziquantel Oral Gel in Horses *. *Veterinary therapeutics: research in applied veterinary medicine* **4**:249–256.
- Guarneri C, Lanteri G, Tchernev G, Bevelacqua V. 2017. Trombiculiasis: The Uninvited Trekker. *IDcases* **9**:4–5.
- Guarneri F, Pugliese A, Giudice E, Guarneri C, Giannetto S, Guarneri B. 2005. Trombiculiasis: Clinical contribution. *European Journal of Dermatology* **15**:495–496.
- Hendrikx WM, Jansen J, de Vries TJ. 1989. A *Hypoderma diana* (Diptera: Hypodermatidae) infection in a horse. *The Veterinary quarterly* **11**:56–57.
- Hilali MA, Mahdy OA, Attia MM. 2015. Monthly variations of *Rhinoestrus* spp. (Diptera: Oestridae) larvae infesting donkeys in Egypt: Morphological and molecular identification of third stage larvae. *Journal of Advanced Research* **6**:1015–1021.
- Howell AK, Malalana F, Beesley NJ, Hodgkinson JE, Rhodes H, Sekiya M. 2020. *Fasciola hepatica* in UK horses. *Equine Veterinary Journal* **52**:194–199.
- Huang H, Zhang B, Chu H, Zhang D, Li K. 2016. *Gasterophilus* (Diptera, Gasterophilidae) infestation of equids in the Kalamaili Nature Reserve, China. *Parasite* **23**.
- Jahn P, Minář J, Gelbič I. 2002. Napadení koní larvami střečka srnčího (*Hypoderma diana*). *Veterinářství* **52**:476–477.

- Jurášek V, Dubinský P, Bírová V, Borošková Z, Breza M, Csizsmárová G, Čorba J, Goldová M, Hanzelová V, Juriš P, Krupice I, Leciak V, Novela M, Pet'ko B. 1993. Veterinárna parazitológia. *Príroda*. 283 – 284.
- Karasek I, Butler C, Baynes R, Werners A. 2020. A review on the treatment and control of ectoparasite infestations in equids. *Journal of Veterinary Pharmacology and Therapeutics* **43**:421–428.
- Kaufmann J. 1996. Parasitic Infections of Domestic Animals. Page Parasitic Infections of Domestic Animals. Birkhäuser Basel, Basel.
- Kettle DS, Utsi MNP. 1955. *Hypoderma diana* (Diptera, Oestridae) and *Lipoptena cervi* (Diptera, Hippoboscidae) as parasites of reindeer (*Rangifer tarandus*) in Scotland with notes on the second-stage larva of *Hypoderma diana*. *Parasitology* **45**:116–120.
- Kniepert F-W. 1980. Blood-Feeding and Nectar-Feeding in Adult Tabanidae (Diptera). *Oecologia* **46**:125–129.
- Knoz, J., a A. Tóthová. 2008. Muchničkovití (Diptera: Simuliidae) Jizerských hor a Frýdlantska. *Sborník Severočeského Muzea, Přírodní Vědy, Liberec*. **26**: 173–180
- Koudela B. 2008. Vnitřní parazité koní. Aktuální parazitózy koní, 1-8; 15-19.
- Kudrnáčová M, Langrová I, Maršálek M, Jankovská I, Scháňková Š, Brožová A, Truněčková J. 2014. A 4-years monitoring of *Hypoderma diana* in horses from the Czech Republic. *Parasitology Research* **113**:1735–1738.
- Lacey E. 1990. Mode of Action of Benzimidazoles. *Parasitology Today* **6**:112–115.
- Lafferty KD. 2008. Parasites. Pages 2640–2644 *Encyclopedia of Ecology*.
- Lane JG, Mair TS. 1987. Observations on headshaking in the horse. *Equine Veterinary Journal* **19**:331–336.
- Larsen KS, Eydal M, Mencke N, Sigurðsson H. 2005. Infestation of *Werneckiella equi* on Icelandic horses , characteristics of predilection sites and lice dermatitis. *Parasitology Research* **96**:398–401.
- Li X, Chen Y, Wang Q, Li K, Pape T, Zhang D. 2018. Molecular and morphological characterization of third instar Palaearctic horse stomach bot fly larvae (Oestridae: Gasterophilinae, *Gasterophilus*). *Veterinary Parasitology* **262**:56–74.
- Li X, Pape T, Zhang D. 2019. Taxonomic review of *Gasterophilus* (Oestridae , Gasterophilinae) of the world , with updated nomenclature , keys , biological notes , and distributions. *ZooKeys* **891**:119–156.
- Lichtenfels JR, Kharchenko VA, Dvojnjos GM. 2008. Illustrated identification keys to strongylid parasites (strongylidae: Nematoda) of horses, zebras and asses (Equidae). *Veterinary Parasitology* **156**:4–161.

- Littlewood J. 1999. Control of ectoparasites in horses. In Practice **21**:418–424.
- Livares JCA, Ood JW. 2004. Review article West Nile virus infection of horses **35**:467–483.
- López A, Martinson SA. 2017. Respiratory System, Mediastinum, and Pleurae. Pages 471-560. Pathologic Basis of Veterinary Disease Expert Consult. Elsevier.
- Love S, Mair TS. 2013. Infectious diseases and parasitology. Page Equine Medicine, Surgery and Reproduction: Second Edition. Elsevier Ltd.
- Lyons ET, Drudge JH, Tolliver SC. 1973. On the life cycle of *Strongyloides westeri* in the equine. Journal of Parasitology **59**:780–787.
- Lyons ET, Drudge JH, Tolliver SC. 2000. Larval cyathostomiasis. The Veterinary clinics of North America. Equine practice **16**:501–513.
- Lyons ET, Tolliver SC, Drudge JH, Granstrom DE, Stamper S. 1992. Activity of Praziquantel Against *Anoplocephala perfoliata* (Cestoda) in Horses. Journal of the Helminthological Society of Washington **59**:1–4.
- Macleod J. 1932. The Bionomics of *Ixodes ricinus* L., The “Sheep Tick” of Scotland. Parasitology **24**:382–400.
- MacLeod J. 1935. *Ixodes ricinus* in Relation to its Physical Environment: II. The Factors Governing Survival and Activity. Parasitology **27**:123–144.
- Mair TS. 1994. Headshaking associated with *Trombicula autumnalis* larval infestation in two horses. Equine Veterinary Journal **26**:244–245.
- Majumder Dutta P, Jeswani P, Jeyathilakan N, Biswas Jyotirmay. 2019. External ophthalmomyiasis: a case series and review of ophthalmomyiasis in Turkey. Indian Journal of Ophthalmology **67**:404.
- Marchiondo AA, Cruthers LR, Reinemeyer CR. 2019. Chapter 2 - Nematoda. Pages 135–335 in Marchiondo AA, Cruthers LR, Fourie JJ, editors. Parasiticide Screening, Volume 2. Academic Press.
- Mas-Coma S, Valero MA, Bargues MD. 2019. Fascioliasis. Digenetic Trematodes. Pages 71–103 in Toledo R, Fried B, editors. Digenetic Trematodes, Advances in Experimental. Springer International Publishing, Cham.
- Maślanko W, Szwaj E, Gazda M, Bartosik K. 2022. *Hippobosca equina* L. (Hippoboscidae: Hippobosca)-An Old Enemy as an Emerging Threat in the Palearctic Zone. International journal of environmental research and public health **19**:1–16.
- Matthews JB. 2014. International Journal for Parasitology : Drugs and Drug Resistance Anthelmintic resistance in equine nematodes. International Journal for Parasitology: Drugs and Drug Resistance **4**:310–315.
- McAuliffe SB. 2014. The integumentary system. Pages 305–351 Knottenbelt and Pascoe’s

Color Atlas of Diseases and Disorders of the Horse.

- Miller FL, Bellaw JL, Lyons ET, Nielsen MK. 2017. Strongyloides westeri worm and egg counts in naturally infected young horses. *Veterinary Parasitology* **248**:1–3.
- Mock DE, Adler PH. 2002. Black Flies (Diptera: Simuliidae) of Kansas: Review, New Records, and Pest Status. *Journal of the Kansas Entomological Society* **75**:203–213.
- Mottet RS, Moon RD, Hathaway MR, Martinson KL. 2018. Effectiveness of Stable Fly Protectants on Adult Horses. *Journal of Equine Veterinary Science* **69**:11–15.
- Mullen GR, O'Connor BM. 2018. Mites (acari). Pages 533–602 *Medical and Veterinary Entomology*. Elsevier Inc
- Mullens BA. 2002. HORSE FLIES AND DEER FLIES (Tabanidae). Pages 263–277 *Medical and Veterinary Entomology*.
- Naem S. 2007. The comparative morphology of three equine habronematid nematodes: SEM observations. *Parasitology Research* **101**:1303–1310.
- Nansen P, Andersen S, Hesselholt M. 1975. Experimental infection of the horse with *Fasciola hepatica*. *Experimental Parasitology* **37**:15–19.
- Nicholson WL, Sonenshine DE, Noden BH, Brown RN. 2019. Ticks (Ixodida). Pages 603–672 *Medical and Veterinary Entomology*. Elsevier Inc.
- Nielsen MK. 2012. Sustainable equine parasite control: Perspectives and research needs. *Veterinary Parasitology* **185**:32–44. Elsevier B.V.
- Nielsen MK. 2016. Equine tapeworm infections: Disease, diagnosis and control. *Equine Veterinary Education* **28**:388–395.
- Nielsen MK, Fritzen B, Duncan JL, Guillot J, Eysker M, Dorchies P, Laugier C, Beugnet F, Meana A. 2010. Practical aspects of equine parasite control: A review based upon a workshop discussion consensus: Practical aspects of equine parasite control. *Equine Veterinary Journal* **42**:460–468.
- Nielsen MK, Kaplan RM, Thamsborg J, Monrad J, Olsen SN. 2007. Climatic influences on development and survival of free-living stages of equine strongyles : Implications for worm control strategies and managing anthelmintic resistance. *The Veterinary Journal* **174**:23–32.
- Nielsen MK, Reinemeyer CR. 2018. Handbook of Equine Parasite Control. Page Handbook of Equine Parasite Control. John Wiley & Sons, Incorporated, Newark, United States.
- Nielsen MK, Reinemeyer CR, Sellon DC. 2013. Nematodes. Page Equine Infectious Diseases: Second EditionSecond Edi. Elsevier Inc.
- Osman SA, Hanafy A, Amer SE. 2006. Clinical and therapeutic studies on mange in horses. *Veterinary Parasitology* **141**:191–195.

- Otranto D, Colwell DD, Milillo P, Di Marco V, Paradies P, Napoli C, Giannetto S. 2004. Report in Europe of nasal myiasis by *Rhinoestrus* spp. in horses and donkeys: Seasonal patterns and taxonomical considerations. *Veterinary Parasitology* **122**:79–88.
- Pandey VS, Ouhelli H, Elkhalfane A. 1980. Observations on the epizootiology of *Gasterophilus intestinalis* and *G. nasalis* in horses in morocco. *Veterinary Parasitology* **7**:347–356.
- Periago M V., Valero MA, Panova M, Mas-Coma S. 2006. Phenotypic comparison of allopatric populations of *Fasciola hepatica* and *Fasciola gigantica* from European and African bovines using a computer image analysis system (CIAS). *Parasitology Research* **99**:368–378.
- Pica-Mattoccia L, Ruppel A, Xia CM, Cioli D. 2007. Praziquantel and the benzodiazepine Ro 11-3128 do not compete for the same binding sites in schistosomes. *Parasitology* **135**:47–54.
- Pillers AWN. 1923. *Hypoderma Bovis* (De Geer) and *H. Lineatum* (De Villiers) Causing Warbles in Horses. *The Veterinary Journal* (1900) **79**:329–331.
- Proudman C, Matthews J. 2000. Control of intestinal parasites in horses. In *Practice* **22**:90–97.
- Proudman CJ. 2003. Diagnosis , Treatment , and Prevention of Tapeworm-associated Colic. *Journal of Equine Veterinary Science* **23**.
- PROUDMAN CJ, EDWARDS GB. 1993. Are tapeworms associated with equine colic? A case control study. *Equine Veterinary Journal* **25**:224–226.
- Proudman CJ, Trees AJ. 1999. Tapeworms as a cause of intestinal disease in horses. *Parasitology Today* **15**:156–159.
- Pugh DG, Hu XP, Blagburn B. 2014. Habronemiasis: Biology, signs, and diagnosis, and treatment and prevention of the nematodes and vector flies. *Journal of Equine Veterinary Science* **34**:241–248.
- Rashmir-Raven AM. 2018. Disorders of the Skin. Pages 1159–1216 *Equine Internal Medicine: Fourth Edition* Fourth Edi. Elsevier.
- Rehbein S, Visser M, Winter R. 2013. Prevalence, intensity and seasonality of gastrointestinal parasites in abattoir horses in Germany. *Parasitology Research* **112**:407–413.
- Reinemeyer CR. 2012. Anthelmintic resistance in non-strongylid parasites of horses. *Veterinary Parasitology* **185**:9–15.
- Reinemeyer CR, Nielsen MK. 2014. Review of the biology and control of *Oxyuris equi*. *Equine Veterinary Education* **26**:584–591.
- Rendle D, Austin C, Bowen M, Cameron I, Furtado T, Hodgkinson J, Mcgorum B, Matthews

- J. 2019. Equine de-worming : a consensus on current best practice. *UK-Vet Equine* **3**:4–14.
- Rochon K, Hogsette JA, Kaufman E, Olafson U, Swiger SL, Taylor DB. 2021. Stable Fly (*Diptera: Muscidae*)— Biology , Management , and Research Needs. *Journal of Integrated Pest Management* **12**:1–15.
- Rohde K. 2013. Parasitism. Pages 656–673 *Encyclopedia of Biodiversity: Second Edition*. Academic Press, Waltham
- Rondelaud D, Belfaiza M, Vignoles P, Moncef M, Dreyfuss G. 2009. Redial generations of *Fasciola hepatica*: A review. *Journal of Helminthology* **83**:245–254.
- Rowe ML, Whiteley PL, Carver S. 2019. The treatment of sarcoptic mange in wildlife : a systematic review. *Parasites & Vectors* **12**:1–14.
- Rufli T, Mumcuoglu Y. 1981. The hair follicle mites *Demodex folliculorum* and *Demodex brevis*: biology and medical importance. A review. *Dermatologica* **162**:1–11.
- Scholl PJ, Colwell DD, Cepeda-Palacios R. 2018. Myiasis (muscoidea, oestroidea). Pages 383–419 *Medical and Veterinary Entomology*.
- Shalaby HA. 2013. Anthelmintics Resistance; How to Overcome it? *Iranian Journal of Parasitology* **8**:18–32.
- Shite A, Admassu B, Abere A. 2015. Large Strongyle Parasites in Equine : A Review. *Advances in Biological Research* **9**:247–252.
- Showler AT, Osbrink WLA. 2015. Stable Fly , *Stomoxys calcitrans* (L .), Dispersal and Governing Factors. *International Journal of Insect Science* **7**:19–25.
- Skoda S, Berkebile DR, Thomas G. 2001. Research on Stable Flies and House Flies at Nebraska.
- Slocombe JOD. 2006. A modified critical test and its use in two dose titration trials to assess efficacy of praziquantel for *Anoplocephala perfoliata* in equids. *Veterinary Parasitology* **136**:127–135.
- Sokół R, Michalski MM. 2015. Occurrence of *Hippobosca equina* in Polish primitive horses during the grazing season. *Annals of Parasitology* **61**:119–124.
- Son D, Lee E, Son D, Son D, Lee E. 2020. The Antitumor Potentials of Benzimidazole Anthelmintics as Repurposing Drugs. *Immune Network* **20**:1–20.
- Sorrell MS, Fish RE, Taylor KH. 2010. Pediculosis in two research ponies (*Equus caballus*). *Journal of the American Association for Laboratory Animal Science* **49**:487–490.
- Springer A, Glass A, Probst J, Strube C. 2021. Tick-borne zoonoses and commonly used diagnostic methods in human and veterinary medicine. *Parasitology Research* **120**:4075–4090.

- Steinbach T, Bauer C, Sasse H, Rey-moreno C, Baumga W, Hermosilla C, Damriyasa IM, Zahner H. 2006. Small strongyle infection: Consequences of larvicidal treatment of horses with fenbendazole and moxidectin. *Veterinary Parasitology* **139**:115–131.
- Stuhr CM, Wood EF. 2008. Ocular Manifestations of Systemic Disease. Pages 1021–1029 *Handbook of Small Animal Practice* Fourth Edi. Elsevier Inc.
- Taylor MA, Coop RL, Wall RL. 2007. Parasites of the Integument. Page *Veterinary parasitology*. Wiley-Blackwell, Oxford.
- Thamsborg SM, Ketzis J, Horii Y, Matthews JB. 2017. Strongyloides spp. infections of veterinary importance. *Parasitology* **144**:274–284.
- Tomczuk K, Szczepaniak K, Studzińska M., Demkowska-Kutrzepa M. 2012. The Strongylidae belonging to Strongylus genus in horses from southeastern Poland. *Parasitology Research* **111**:1417–1421.
- Underwood WJ, Blauwiel R, Delano ML, Gillesby R, Mischler SA, Schoell A. 2015. Biology and Diseases of Ruminants (Sheep, Goats, and Cattle). Pages 623–694 *Laboratory Animal Medicine* Third Edit. Elsevier Inc.
- Vardanyan R, Hruby V. 2016. Anthelmintics. Pages 749–764 *Synthesis of Best-Seller Drugs*. Elsevier.
- Vechtová P, Fussy Z, Cegan R, Štěrbá J, Erhart J, Beneš V. 2020. Catalogue of stage - specific transcripts in Ixodes ricinus and their potential functions during the tick life - cycle. *Parasites & Vectors* **13**:1–19.
- Volf P, Horák P. a kol. 2007. Paraziti a jejich biologie. 1.vyd. Triton, Praha.
- Vogelnest LJ. 2012. Chapter 13 - Dermatology. Pages 261–282 *Equine Medicine, Surgery and Reproduction* Second Edi. Elsevier Ltd.
- Walden HS, Ness SAL, Mittel LD, Divers TJ, Laaren K Van, Sellon DC. 2014. Miscellaneous Parasitic Diseases. Pages 505–514 *Equine Infectious Diseases* Second Edi. Elsevier Inc.
- Walker MD. 2018. The biology and ecology of the Sheep Tick (Ixodes ricinus). *Antenna: The Royal Entomological Society* **42**:61–65.
- Wall R, Shearer D. 1997. The diagnosis and control of ectoparasite infestation. Pages 313–401 *Veterinary Entomology*. Springer Netherlands.
- Walshe N, Mulcahy G, Crispie F, Cabrera-rubio R, Cotter P, Jahns H, Duggan V. 2020. Outbreak of acute larval cyathostomiasis – A “ perfect storm ” of inflammation and dysbiosis. *Equine Veterinary Journal* **53**:727–739.
- Wanger A, Chavez V, Huang RSP, Wahed A, Actor JK, Dasgupta A. 2017. Infections Caused by Parasites. Pages 191–219 *Microbiology and Molecular Diagnosis in Pathology*.

Elsevier.

Wescott RB. 1987. Anthelmintics for horses. *International Journal for Parasitology* **17**:503–510.

Wolf D, Hermosilla C, Taubert A. 2014. *Oxyuris equi*: Lack of efficacy in treatment with macrocyclic lactones. *Veterinary Parasitology* **201**:163–168.

Wright R. 1999. Lice on horses. *The Canadian Veterinary Journal* **40**:590–591.

Yadav A, Panadero R, Katoch R, Godara R, Cabanelas E. 2017. Myiasis of domestic and wild ruminants caused by Hypodermatinae in the Mediterranean and Indian subcontinent. *Veterinary Parasitology* **243**:208–218.

Zaheri BA, Ronaghi H, Youssefi MR, Hosseini SM, Omidzahir S, Dozouri R, Eshkevari SR, Mousapour A. 2014. *Gasterophilus pecorum* and *Habronema muscae* in Persian onager (*Equus hemionus onager*), histopathology and parasitology survey. *Comparative Clinical Pathology* **24**:1009–1013.

Seznam obrázků

Obrázek 1: Hovis K. *Anoplocephala perfoliata*. Available from: <https://www.veterinaryparasitology.com/anoplocephala.html>

Obrázek 2: Nielsen MK. 2016. Equine tapeworm infections: Disease, diagnosis and control. *Equine Veterinary Education* **28**:388–395.

Obrázek 3: Hovis K. *Anoplocephala magna*. Available from: <https://www.veterinaryparasitology.com/anoplocephala.html>

Obrázek 4: Hovis K. *Anoplocephaloides mamilliana*. Available from: <https://www.veterinaryparasitology.com/anoplocephala.html>

Obrázek 5: Proudman CJ. 2003. Diagnosis , Treatment , and Prevention of Tapeworm-associated Colic. *Journal of Equine Veterinary Science* **23**.

Obrázek 6: Hovis K. Adult nematode of the subfamily Cyathostominae. Available from: <https://www.veterinaryparasitology.com/cyathostominae.html>

Obrázek 7: Nielsen MK, Reinemeyer CR. 2018. Handbook of Equine Parasite Control. Handbook of Equine Parasite Control. John Wiley & Sons, Incorporated, Newark, United States.

Obrázek 8: Attia MM. 2018. Micromorphological studies of adult stages of *Haematopinus asini* (Equine sucking lice; Phthiraptera: Haematopinidae) with its eggs from donkeys (*Equus asinus*). *Journal of Entomology and Zoology Studies* **6**:3062–3068.

- Obrázek 9: Thoisen C. *Oxyuris equi*. Available from: <https://atlas.sund.ku.dk/parasiteatlas/endo-mono/Oxyur>
- Obrázek 10: Behera HK, Kumar D, Jena GR, Mohapatra P, Mishra SK, Sahoo R, Dalei N. 2017. Infestation of *Oxyuris equi* in horse and its successful therapeutic management . *The Pharma Innovation* **6**:387–389.
- Obrázek 11: Bothe M. Horse, small intestine: Enteritis, moderate, catarrhalic and eosinophilic with impaction due to high numbers of ascarid nematodes (*Parascaris equorum*). Available from: <https://www.ecvpath.org/january-2012/>.
- Obrázek 12: Royal Veterinary College. Worms in horses: *parascaris equorum* eggs. Available from: <https://wellcomecollection.org/works/j2egm5sm>
- Obrázek 13: Wheeler L. *Habronema muscae* adult female. Available from: <https://www.veterinaryparasitology.com/habronema.html>
- Obrázek 14: Wheeler L. *Draschia megastoma* adult. Available from: <https://www.veterinaryparasitology.com/draschia.html>.
- Obrázek 15: Nielsen MK. *Strongyloides westeri*. Available from: <https://www.msdtvetmanual.com/digestive-system/gastrointestinal-parasites-of-horses/strongyloides-westeri-associated-disease-in-horses>.
- Obrázek 16: Kahl A, Von Samson – Himmelstjerna G, Krücken J, Ganter M. 2021. Chronic Wasting Due to Liver and Rumen Flukes in Sheep. *Animals* **11**:549.
- Obrázek 17: Nielsen MK, Reinemeyer CR. 2018. Handbook of Equine Parasite Control. Page Handbook of Equine Parasite Control. John Wiley & Sons, Incorporated, Newark, United States.
- Obrázek 18: Li X, Pape T, Zhang D. 2019. Taxonomic review of Gasterophilus (Oestridae , Gasterophilinae) of the world , with updated nomenclature , keys , biological notes , and distributions. *ZooKeys* **891**:119–156.
- Obrázek 19: Scholl PJ, Colwell DD, Cepeda-Palacios R. 2018. Myiasis (muscoidea, oestroidea). Pages 383–419 *Medical and Veterinary Entomology*.
- Obrázek 20: Kudrnáčová M, Langrová I, Maršálek M, Jankovská I, Scháňková Š, Brožová A, Trunčková J. 2014. A 4-years monitoring of *Hypoderma diana* in horses from the Czech Republic. *Parasitology Research* **113**:1735–1738.
- Obrázek 21: Bardens S. Napadení *ch.equi*. Available from Sweet itch in horses: 9 ways to beat the itch, plus signs and treatment (horseandhound.co.uk)

Obrázek 22: McAuliffe SB. 2014. The integumentary system. Pages 305–351 Knottenbelt and Pascoe's Color Atlas of Diseases and Disorders of the Horse.

Obrázek 23: Monrad J. *Sarcoptes scabiei* female. Available from: https://atlas.sund.ku.dk/parasiteatlas/ectoparasitic_arthropod/Sarcoptes_scabiei/

Obrázek 24: Guarneri C, Lanteri G, Tchernev G, Bevelacqua V. 2017. Trombiculiasis : The Uninvited Trekker. *IDcases* **9**:4–5.

Obrázek 25: Springer A, Glass A, Probst J, Strube C. 2021. Tick-borne zoonoses and commonly used diagnostic methods in human and veterinary medicine. *Parasitology Research* **120**:4075–4090.

Obrázek 26: Thoisen C. *Damalinia equi*. Available from: https://atlas.sund.ku.dk/parasiteatlas/ectoparasitic_arthropod/Damalinia_equi/

Obrázek 27: Thoisen C. *Haematopinus asini*. Available from: https://atlas.sund.ku.dk/parasiteatlas/ectoparasitic_arthropod/Haematopinus_asini/

Obrázek 28: Baldacchino F, Desquesnes M, Mihok S, Foil LD, Duvallet G. 2014. Tabanids: Neglected subjects of research, but important vectors of disease agents! *Infection, Genetics and Evolution* **28**:596–615.

Obrázek 29: Buss L. *Stomoxys calcitrans*. Available from: https://entnemdept.ufl.edu/creatures/urban/medical/stomoxys_calcitrans.htm

Obrázek 30: Maślanko W, Sz waj E, Gazda M, Bartosik K. 2022. *Hippobosca equina* L. (Hippoboscidae: Hippobosca)-An Old Enemy as an Emerging Threat in the Palearctic Zone. *International journal of environmental research and public health* **19**:1–16.

Obrázek 31: Mottet RS, Moon RD, Hathaway MR, Martinson KL. 2018. Effectiveness of Stable Fly Protectants on Adult Horses. *Journal of Equine Veterinary Science* **69**:11–15.