



Zdravotně
sociální fakulta
Faculty of Health
and Social Sciences

Jihočeská univerzita
v Českých Budějovicích
University of South Bohemia
in České Budějovice

Radiologie v Českých Budějovicích – historie a současnost

BAKALÁŘSKÁ PRÁCE

Studijní program: **RADIOLOGICKÁ ASISTENCE**

Autor: Jan Šustek

Vedoucí práce: PhDr. Zuzana Freitinger-Skalická, Ph.D.

České Budějovice 2023

Prohlášení

Prohlašuji, že svoji bakalářskou práci s názvem *Radiologie v Českých Budějovicích – historie a současnost* jsem vypracoval samostatně pouze s použitím pramenů v seznamu citované literatury.

Prohlašuji, že v souladu s § 47b zákona č. 111/1998 Sb. v platném znění souhlasím se zveřejněním své bakalářské práce, a to v nezkrácené podobě elektronickou cestou ve veřejně přístupné části databáze STAG provozované Jihočeskou univerzitou v Českých Budějovicích na jejích internetových stránkách, a to se zachováním mého autorského práva k odevzdanému textu této kvalifikační práce. Souhlasím dále s tím, aby toutéž elektronickou cestou byly v souladu s uvedeným ustanovením zákona č. 111/1998 Sb. zveřejněny posudky školitele a oponentů práce i záznam o průběhu a výsledku obhajoby bakalářské práce. Rovněž souhlasím s porovnáním textu mé bakalářské práce s databází kvalifikačních prací Theses.cz provozovanou Národním registrem vysokoškolských kvalifikačních prací a systémem na odhalování plagiátů.

V Českých Budějovicích dne 3. 8. 2023

.....

Jan Šustek

Poděkování

Děkuji tímto vedoucí bakalářské práce paní proděkance PhDr. Zuzaně Freitinger-Skalické, Ph.D. za odborné vedení, dále děkuji všem, kteří mi byli ochotni poskytnout cenné rady a informace ke zpracování tématu, zejména pak Bc. Vladimíru Jechovi, Bc. Janu Veselému, Mgr. Dušanu Hejnovi, Mgr. Lence Šindelářové a Bc. Haně Kolářové.

Radiologie v Českých Budějovicích – historie a současnost

Abstrakt

Bakalářská práce na téma „Radiologie v Českých Budějovicích – historie a současnost“ se v úvodních kapitolách zabývá nejdůležitějšími historickými událostmi v oboru radiologie. Popisuje objevení rentgenového záření, rozvoj digitalizace, vývoj radiodiagnostických metod od skiografie až po magnetickou rezonanci. Další část práce shrnuje a popisuje vznik a vývoj Nemocnice České Budějovice a.s. až do její současné podoby. Z dostupných zdrojů je představen vývoj radiologického oddělení nejen v samotné nemocnici, ale i ve třech českobudějovických poliklinikách. Cílem práce je zjistit, která radiodiagnostická metoda je nejvíce využívána a zda má vliv zdokonalování novějších metod na počet provedených rentgenových vyšetření. Průzkum vychází z počtu vyšetření z let 2001, 2011 a 2021.

Klíčová slova

RTG; CT; MR; radiologie; skiografie

Radiology in České Budějovice – history and present

Abstract

The bachelor thesis on „Radiology in České Budějovice – history and present“ in the introductory chapters deals with the most important historical events in the field of radiology. It describes the discovery of X-rays, the development of digitalization, the development of radiodiagnostic methods from skiagraphy to magnetic resonance. The next part of the thesis summarizes and describes the establishment and development of the Hospital České Budějovice a.s. up to its present form. From the available information, the development of the radiology department is presented not only in the hospital itself, but also in three polyclinics in České Budějovice. The aim of the thesis is to find out which radiodiagnostic method is most used and whether the improvement of newer methods has an influence on the number of X-rays performed. This survey is based on the number of examinations from 2001, 2011 and 2021.

Key words

RTG; CT; MR; radiology; skiagraphy

Obsah

Úvod	8
1 Teoretická část	9
1.1 Historie rentgenového záření	9
1.1.1 Wilhelm Conrad Röntgen	9
1.1.2 Zdroj rentgenového záření.....	10
1.1.3 Období 1. světové války	11
1.2 Skiaskopie.....	11
1.3 Skiografie.....	12
1.3.1 Rentgenový film	13
1.3.2 Zesilovací fólie.....	13
1.3.3 Zpracování filmu.....	13
1.3.4 Digitalizace	14
1.4 DICOM – Digital Imaging and Communications in Medicine	15
1.5 PACS – Picture Archiving Communication System.....	15
1.6 Výpočetní tomografie	16
1.7 Magnetická rezonance	18
1.8 Intervenční radiologie	19
1.8.1 Vaskulární intervence.....	19
1.8.2 Digitální subtrakční angiografie	20
1.9 Sonografie	20
1.10 Radiologie v České republice	21
1.10.1 Rudolf Tomáš Jedlička	21
1.10.2 Historie studia oboru radiologická asistentce.....	22
1.11 Historie nemocnic v Českých Budějovicích	23
2 Vývoj zdravotnických zařízení v Českých Budějovicích	24
2.1 Historie českobudějovické nemocnice do roku 1996	24
2.2 Historie Vojenské nemocnice v Českých Budějovicích.....	28
2.3 Historie českobudějovické nemocnice od roku 1996	31
2.4 Současnost Nemocnice České Budějovice a.s.....	39
2.4.1 Pavilon C.....	39
2.4.2 Pavilon CH	40
2.4.3 Pavilon CH1	40
2.5 Historie a současnost Polikliniky Sever	41

2.6	Historie a současnost EUC Kliniky České Budějovice a.s.	43
2.7	Historie a současnost Polikliniky Vltava	44
3	Cíle práce a výzkumná otázka	46
3.1	Cíle práce.....	46
3.2	Výzkumná otázka	46
4	Metodika	47
5	Výsledky	48
6	Diskuse	55
7	Závěr.....	57
	Použité zdroje:	58

Úvod

Před 128 lety, Wilhelm Conrad Röntgen objevil paprsky X, což vedlo k vzniku nového oboru radiologie. Od té doby se radiologie dynamicky rozvíjela a přístrojová technika prošla velkými změnami.

V této bakalářské práci se budu v teoretické části věnovat zásadním událostem, které se ve vývoji radiologie odehrály. Popíšu zde vývoj jednotlivých radiodiagnostických vyšetřovacích metod a osobnosti, které za jejím objevením stály.

Ve druhé části budu popisovat rozvoj Nemocnice České Budějovice a.s. od jejího vzniku až do dnešní podoby. Z dostupných informací také popíšu rozvoj největších radiologických pracovišť v Českých Budějovicích. Jedná se o pracoviště Radiologického oddělení Nemocnice České Budějovice a.s., radiodiagnostické oddělení Polikliniky Sever, EUC Kliniky České Budějovice a rentgenové pracoviště Polikliniky Vltava.

Pro tuto bakalářskou práci byly stanoveny dva cíle. Prvním cílem je určit která diagnostická vyšetřovací metoda ve zdravotnických zařízeních Českých Budějovic převládá a druhým cílem je určit jejich procentuální zastoupení. Výzkumná otázka byla stanovena, zdali se snížily počty skiagrafičkových vyšetření vzhledem k postupnému vývoji dalších radiodiagnostických metod.

Téma bakalářské práce jsem si zvolil, protože mě samého zajímá, jak se českobudějovická nemocnice rozvíjela. Také bych zde chtěl v budoucnu pracovat na Radiologickém oddělení, a tak jsem uvítal možnost dozvědět se více o historii oddělení.

1 Teoretická část

1.1 Historie rentgenového záření

První pokusy s katodovými trubicemi probíhaly už od první poloviny 18. století. Avšak historie radiologie se začala psát až roku 1895. V tomto roce 8. listopadu objevil německý fyzik Wilhelm Conrad Röntgen dosud neznámé záření.

1.1.1 Wilhelm Conrad Röntgen

W. C. Röntgen se narodil 27. března 1845 v německém městě Lennep. V roce 1865 se přestěhoval do Švýcarska do města Curych. Zde úspěšně vystudoval obor strojní inženýrství. Poté Röntgen pokračoval ve studiu na univerzitě v Curychu. Za úzké spolupráce s profesorem Augustem Kundtem zde získal doktorát. Ve 24 letech se stal asistentem profesora Kundta na Curyšské Univerzitě. Po roční spolupráci, v roce 1870, odešel s profesorem Kundtem do Würzburgu. Následující roky Röntgen působil jako univerzitní profesor na zemědělské akademii v Hohenheimu na univerzitě ve Štrasburku a Gissenu. Později, roku 1888 mu Würzburgská Univerzita nabídla místo na pozici univerzitního profesora. Tuto nabídku přijal a vrátil se do Würzburgu. Zde byl roku 1894 zvolen univerzitním rektorem. Po skončení funkčního období měl Röntgen dostatek času a vrátil se k výzkumu katodových trubic. Po několikátýdenní usilovné práci došel Röntgen k objevu záření. Stalo se tak 8. listopadu 1895 v laboratoři na půdě Würzburgské Univerzity. Tento objev shrnul a pojmenoval „O novém druhu záření“. Ve vědeckém světě se tato zpráva rychle rozšířila. Po Röntgenově přednášce na akademii věd navrhl profesor Kölliker, aby záření X bylo pojmenováno po svém objeviteli. Roku 1901 byla udělena Röntgenovi Nobelova cena za fyziku. Svůj objev si nedal nikdy patentovat. Chtěl, aby jeho dílo sloužilo všem. Röntgen zemřel v roce 1923 v Mnichově na rakovinu střev (Peters, 1995).




Obrázek 1 Wilhelm Conrad Röntgen v roce 1898, Zdroj: (<https://rheinland.museum-digital.de/object/2114>)

1.1.2 Zdroj rentgenového záření

Plynová trubice byla standardním zdrojem rentgenového záření v prvních dvou desetiletích po Röntgenově objevu nového typu záření. Tyto trubice představovaly částečně evakuované skleněné baňky. Na opačných koncích baňky byly dvě kovové elektrody. Přivedením vysokého napětí mezi elektrodami vznikaly v baňce ionty plynu, které byly přitahovány na negativní katodu. Zde se uvolnily elektrony, které byly vysokým napětím urychleny a přitaženy na anodu. Při nárazu elektronů na anodu již vznikalo RTG záření. Plynové rentgenky měly problémy způsobené různým tlakem plynu uvnitř trubice. To mělo za následek buďto uvolnění příliš malého počtu elektronů, v případě nízkého tlaku, v opačném případě se elektronů uvolnilo příliš, a navíc ztrácely část kinetické energie při kolizích se zbytkovým plynem v trubici (Kemerink et al., 2012).

Velký pokrok ve vývoji rentgenové trubice učinil americký fyzik a inženýr William David Coolidge. Stalo se tak v roce 1913, kdy vyrobil vakuovou rentgenku se žhavenou katodou z wolframového vlákna. Tento vynález si nechal patentovat. Tyto trubice se

žhavicím vláknem se používají dodnes a jsou pojmenovány po svém vynálezci – Coolidgeovi trubice (Suits, 1982).



*Obrázek 2 Coolidgeova trubice Zdroj:
(<https://www.chemistryworld.com/opinion/coolidges-x-ray-tube/5824.article>)*

1.1.3 Období 1. světové války

V období první světové války se stále pracovalo na zlepšení a zdokonalení rentgenky a filmu. Byly zavedeny oboustranně polévané filmy, zesilovací fólie, čárové ohnisko rentgenky, usměrňovače, Buckyho clona a transformátor jako zdroj vysokého napětí. V období mezi první a druhou světovou válkou byla vynalezena a uvedena do provozu rotační anoda rentgenky a pohybový mechanismus sekundární clony. Na základě těchto objevů se začala rozvíjet klasická tomografie. Po druhé světové válce byl vynalezen zesilovač jasu rentgenového obrazu, což umožnilo zavést rtg kinematografii, rtg televizi a videozáznam (Chudáček, 1995).

1.2 Skiaskopie

Prosvěcování, známé také jako skiaskopie, umožňuje vizualizaci pohyblivých procesů, jako je průchod tenkým střevem, polykání a zobrazení píštělí a podobných jevů. Na operačním sále se skiaskopie využívá jako vizuální nástroj při angiografii, intervenčních výkonech a operačních výkonech pod skiaskopickou kontrolou (Vomáčka et al., 2015).

Klasická skiaskopie neboli přímá skiaskopie se dnes již nevyužívá. Jednalo se o přímé pozorování prošlého rentgenového záření pacientem zobrazené na fluorescenčním štítu. Avšak z důvodů vysoké radiační zátěže pacienta a vyšetřujícího radiologa byla tato metoda zakázána. Nahradila jej nepřímá skiaskopie, která využívá zesilovače RTG obrazu. Prvním typem zesilovače štítového obrazu byl klasický zesilovač, který pomocí elektronové optiky zvětšil množství fotoelektronů dopadajících na stínítko. Na stínítku se následně tvořil zmenšený zesílený obraz, který se následně přenášel na TV monitor. Novější typy skiaskopických přístrojů již využívají flat-panel detektor, který funguje na principu přímé digitalizace (Vomáčka et al., 2015).

Komponenty dnešních skiaskopických přístrojů obsahují sklopné stoly, které umožňují přenést pacienta do šikmé nebo vzpřímené polohy, pohyblivá ramena, na kterých je umístěna rentgenka. Během některých operací se využívají skiaskopicko-skiagrafičká C ramena, která umožňují provádět skiaskopii přímo na operačním stole. Konstrukce ramena ve tvaru písmena C umožňuje komfortní snímání pacienta z různých úhlů bez nutnosti manipulace s pacientem. Toho se využívá například k hodnocení zlomenin nebo polohy rentgen kontrastních implantátů (Ferda et al., 2015).

1.3 Skiografie

Skiografie, také nazývaná snímkování, je postupem, při kterém se získává statický dvourozměrný obraz trojrozměrného objektu. Rentgenový paprsek vyslaný z rentgenky prochází pacientem, kde se na základě hustoty tkáně částečně absorbuje a dopadá na detekční zařízení. Původní způsob zachycování statického obrazu byl analogový systém, který využíval rentgenový film. RTG film se následně vyvolával v temné komoře. Rozdílná struktura na výsledném obraze vznikala v důsledku různé absorpce RTG záření v tkáních těla. Absorpce závisela na hustotě, tloušťce a složení tkáně. Pokud tkáň absorbovala menší množství záření, zbytek záření prostoupil a výsledný obraz se projevil jako výrazné zčernání. V případě, že tkáň absorbovala větší množství záření, na snímku se zobrazila jako jasně světlá barva. Rentgenové filmy se dále dělily na bezfóliové a v případě využití zesilující fólie na filmy fóliové (Chudáček, 1995) (Vomáčka et al., 2015).

1.3.1 Rentgenový film

RTG film bez fólie, byl složen z polyesterové podložky, která byla pokrytá pojivovou vrstvou. Tato vrstva sloužila k propojení podložky s emulzní vrstvou, která byla citlivá na ionizující záření. Emulzní vrstva obsahovala želatinu s krystaly bromidu stříbra, spolu s přísadami jako stabilizátory a emulgátory, které zajišťovaly požadované vlastnosti filmu. Povrch emulze byl chráněn pevnou vrstvou želatiny. Film mohl mít také polyesterovou podložku pokrytou oboustranně emulzivní vrstvou, což mělo pozitivní vliv na citlivost a kontrast (Vomáčka et al., 2015).

1.3.2 Zesilovací fólie

Účinek RTG záření na rentgenový film je poměrně malý, a proto byly v roce 1908 vyvinuty zesilovací fólie. Zesilovací fólie převádí RTG záření na viditelné světlo, které následně ovlivňuje konečné zčernání filmu. Luminiscenční světlo se na tomto zčernání podílí až z 95 % a zbylých 5 % je vlastní RTG záření. V důsledku to má také pozitivní vliv na potřebnou dávku záření, která se tímto výrazně snížila. Nejčastěji používané byly kalcium-wolframové fólie, které emitovaly modré světlo. Zásadní bylo, aby použitý film, byl citlivý právě na spektrum světla, které fólie emitovala. Dále se používaly luminofory ze vzácných zemin na bázi gadolinia, lanthanu, yterbia a halogenidů barya. Použití zesilovací fólie má za následek zhoršení ostrosti obrazu v závislosti na velikosti zrna luminoforu (Chudáček, 1995) (Vomáčka et al., 2015).

Zesilovací fólie jsou uloženy v kazetě s uzavíracím mechanismem. V kazetě jsou většinou dvě fólie na přední a zadní straně a mezi nimi rentgenový film s oboustrannou emulzí. Výjimku jsou mamografické kazety, které mají pouze zadní fólii a film s jednou vrstvou emulze z důvodu lepšího rozlišení. Jedním z parametrů zesilovací fólie je zesilovací faktor, který uvádí kolikrát se může snížit množství záření při použití clony (Vomáčka et al., 2015).

1.3.3 Zpracování filmu

Pro vznik výsledného rentgenového obrazu při použití filmu se využívalo fotochemického procesu, při kterém se latentní obraz chemicky zpracovával. První část vytvoření obrazu probíhala ve vývojce. Vývojka byla zásaditá s pH 10-11, skládala se z redukčních činidel, urychlovače, konzervačních látek a zpomalovače. Docházelo v ní k redukci množství AgBr. Samotné stříbro zůstávalo na filmu a bromid se odplavoval

a dále slučoval na bromid sodný a bromid draselný. Tento proces při klasickém vyvolání trval kolem pěti minut. Další část vytvoření filmového obrazu probíhala v ustalovači. Ustalovač byl kyselý s pH 5-6, docházelo v něm k odplavování neosvětlených zbytků AgBr a vznikla pevná vazba Ag s komplexem siřičitanů a bromidu sodného. Pro kvalitně ustálený film bylo nutné, aby proces ustálení trval nejméně dvojnásobek času oproti době procesu vyvolání. Tím bylo docíleno dokončení chemického procesu, při kterém pak na filmu nevznikaly bělavé závoje a film byl zcela průzračný. Po ustálení se film oplachoval ve vodě a následně dokonale usušil. Dříve se proces fotochemického zpracování filmu prováděl v temných komorách a později ve vyvolávacích automatech. Temná komora byla malá místnost s přímým osvětlením. Byla rozdělena na mokré a suché pracoviště. Suché pracoviště sloužilo k „nabíjení“ kazety filmu a v dřívějších dobách také k nasazování filmu na rámečky. Na mokřém pracovišti probíhal proces vyvolání, ustálení a vypírání. Celková doba zpracování filmu od vyvolání po usušení trvala přibližně jednu hodinu. Tento proces se podařilo urychlit a zároveň usnadnit práci radiologických asistentů s vývojem vyvolávacích automatů. Vyvolávací automaty se začaly používat koncem 60. let. Proces zpracování filmu ve vyvolávacích automatech již netrval déle než 90 sekund (Chudáček, 1995) (Vomáčka et al., 2015).

1.3.4 Digitalizace

Koncem osmdesátých let 20. století byl představen první digitální zobrazovací systém. Do této doby bylo možné snímky pořizovat pouze na filmy, které sloužili jako detektor i paměťové médium zároveň. S příchodem digitální radiografie tak bylo umožněno snímky ukládat v digitální podobě. To přineslo výhody v elektronické distribuci vytvořených snímků a také snížení rizika ztráty snímků. Další pozitiva zahrnují vyšší dávkovou účinnost a větší dynamický rozsah digitálních detektorů s možným snížením expozice pacienta rentgenovému záření (Körner et al., 2007).

Zaznamenávání digitálního rentgenového obrazu se dále rozděluje na nepřímou digitalizaci (CR – Computed Radiography) a přímou digitalizaci (DR – Direct Radiography) (Körner et al., 2007).

Nepřímá digitální radiografie byla představena v klinické praxi jako první digitálně zobrazovací systém v roce 1980. CR technologie používá paměťové folie namísto rentgenového filmu. Princip zachycení obrazu spočívá v elektronových pastech

v mikrokrystalech luminoforu na folii, které jsou vybuzeny rentgenovým zářením a vytvářejí latentní obraz. Po expozici se folie vloží do čtečky, kde je pomocí červeného laseru a tepelné fotostimulace vyzářena přebytečná energie a vytvořený obraz je převeden do digitální podoby analogo-digitálním převodníkem. Paměťová folie je následně vystavena intenzivnímu světlu a vymazána pro další použití. Tento proces zajišťuje, že na dalších snímcích nezůstanou žádné stopy z předchozích vyšetření a neovlivní tak kvalitu nového obrazu (Körner et al., 2007).

Přímá digitální radiografie byla poprvé představena v roce 1990. DR technologie využívá speciálních čipů, které jsou složeny z maticí polovodičových prvků citlivých na světlo. Tyto prvky jsou uspořádány do ploché matice a označovány jako "flat panel". Rozlišovací schopnost, rychlost a cena DR systémů se liší v závislosti na velikosti a počtu polovodičových prvků, které jsou využity. Existují dva typy detektorů, které se liší v způsobu převodu rentgenového záření na elektrický signál. Detektory s nepřímou konverzí obsahují scintilační vrstvu, která při dopadu rentgenového záření produkuje světelné záblesky. Tyto záblesky jsou zachyceny fotodiodami nebo CCD (Charge-couple device) čipem a převedeny na elektrický signál. Detektory s přímou konverzí vytvářejí elektrický signál přímo v selenové polovodičové vrstvě. Díky tomu se vyhýbají problémům s rozptylem světla ve scintilátoru, které mohou vést k vzniku šumu u detektorů s nepřímou konverzí (Körner et al., 2007).

1.4 DICOM – Digital Imaging and Communications in Medicine

Se zavedením výpočetní tomografie v 70. letech 20. století a postupné digitalizaci v radiodiagnostice vyvstala potřeba sjednotit formát pro přenos dat mezi přístroji od různých dodavatelů. Na vývoji systému, který měl vytvořit standard pro přenos a zobrazení těchto souborů se podílely instituce American College of Radiology a National Electrical Manufacturers Association v 1983. První verze vznikla v roce 1985, avšak obsahovala vnitřní rozpory. Ani druhá verze z roku 1988 nebyla dostačující a nechala tak vzniknout verzi třetí. V roce 1993 vznikla konečná verze systému DICOM Standard, který se využívá dodnes (DICOM, 2022).

1.5 PACS – Picture Archiving Communication System

Systém PACS – slučuje významná textová data o pacientovi s odpovídajícími obrazovými daty z různých zdrojů (RTG, CT, MRI, ...). Vznik systému PACS snižuje

fyzickou i časovou náročnost spojenou s tradičním vyhledáváním, distribucí a zobrazováním obrazu na základě filmu. První, základní verzi systému PACS vyvinul Dr Richard J. Steckel v roce 1972. Teprve na počátku 90. let 20. století byl systém PACS plně využit v londýnské nemocnici, o což se postaral doktor Harold Glass. Ta se tak stala první bezfilmovou nemocnicí ve Spojeném království (PACS, 2022).

1.6 Výpočetní tomografie

O další velký pokrok na poli radiologie se postaral anglický inženýr a fyzik Godfrey Newbold Hounsfield spolu s americkým fyzikem Allanem McLeod Cormackem. Cormack vypracoval a publikoval teorii výpočetní tomografie. Teorie se zakládala na snímkování jednotlivých vrstev těla s následnou rekonstrukcí obrazu. V roce 1971 Hounsfield navrhnul a zkonstruoval první hlavový tomograf. Nejprve prováděl experimenty a testoval přístroj na zvířatech, poté i sám na sobě. První výpočetní tomograf byl instalován v Atkinson Morley's Hospital v Londýně, kde úspěšně zobrazil cystu v mozku pacienta. První celotělový tomograf byl zkonstruován v roce 1975. V roce 1979 získal Hounsfield Nobelovu cenu za fyziku (Bhattacharyya, 2016).

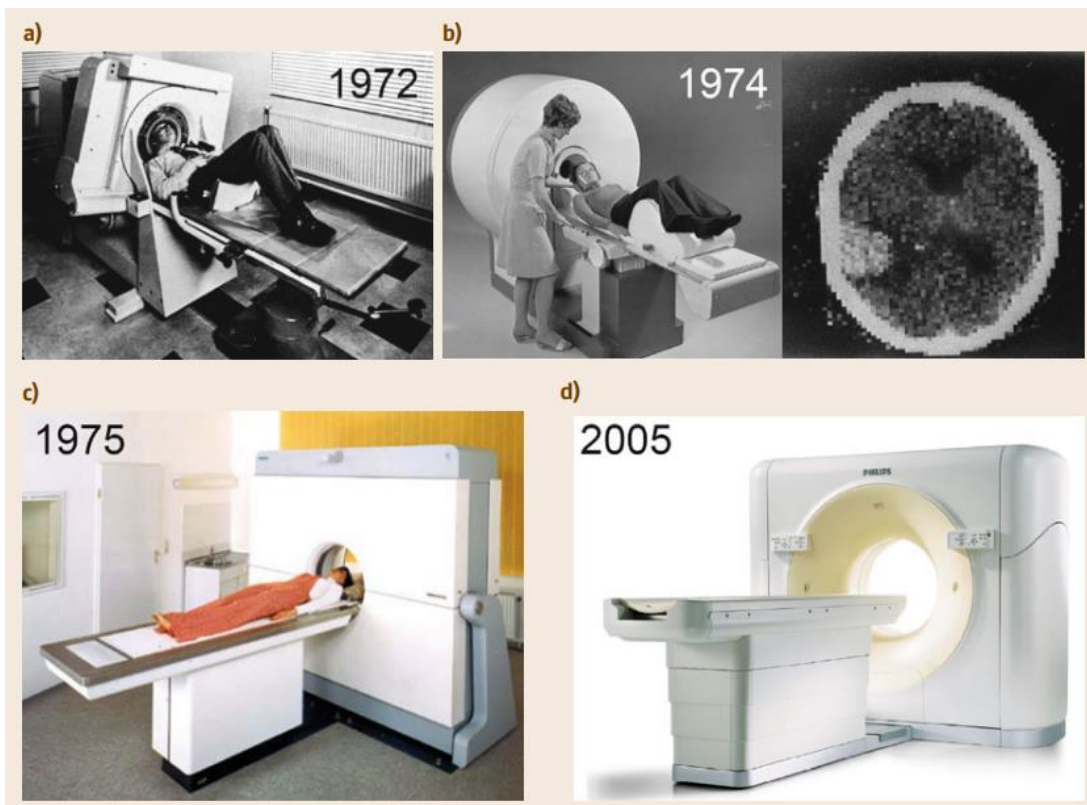
Postupný vývoj výpočetních tomografů je rozdělen do generačních skupin. První generace CT skenerů měla úzký zaměřený rentgenový paprsek a jeden scintilační detektor. Tyto skenery pracovaly na principu jednoduché rentgenové projekci. Rentgenová trubice a detektor rotovaly kolem pacienta a získávaly projekční data, která byla následně rekonstruována do 2D obrazu. Na obrázku 3a je zobrazen jeden z prvních tomografů první generace vyrobené firmou Siemens v roce 1972 (Buzuk, 2011).

Následný rychlý vývoj výpočetní tomografie je motivován třemi základními požadavky: zkrácení doby skenování, snížení expozice pacienta a také snížením nákladů (Buzuk, 2011).

Druhá generace CT skenerů byla vyvinuta v polovině 80. let 20. století a vyznačovala se použitím více detektorů namísto jednoho. Tento typ skenerů používal jako zdroj záření paprsek ve tvaru vějíře (fan beam). Vzhledem k malému úhlu paprsku záření a nutnosti stále posouvat pole detektorů lineárně před projekční úhel, trvala akvizice dlouhou dobu. Z tohoto důvodu byly skenery první a druhé generace omezeny hlavně na použití při snímání lebky. Hlavu bylo možné upevnit ke skeneru a nebyla tolik náchylná na vznik pohybových artefaktů, tak jako tomu bylo u zobrazování hrudníku a břicha (Buzuk, 2011).

U třetí generace CT skenerů, která je dodnes nejvíce využívána je podstatně větší úhel vějířového paprsku záření a k tomu odpovídající delší pole detektorů. Úhel paprsků je typický mezi 40° a 60°, to umožňuje snímání celé šíře trupu z každé projekce. Odpadá tak nutnost lineárního posunu rentgenky a detektoru, tak jak tomu bylo u první a druhé generace CT skenerů. Později byla třetí generace ještě vylepšena technologií „slip-ring“. Díky této technologii odpadla nutnost připojení rentgenky ke zdroji energie pomocí kabelů, ale namísto toho získává energii skrze kluzné kontakty mezi rotující a stacionární částí gantry. Vyřešením tohoto problému tak umožnilo nepřetržité otáčení rentgenky a detektorů ve stejném směru rotace, bez nutnosti se zastavit a otáčet zpět. Spolu s kontinuálním pohybem patientského stolu přes vzorkovací jednotku je tak možné měřit data ve tvaru spirály. Na obrázku 3c a 3d jsou ukázány CT skenery druhé a třetí generace z roku 1975 a 2005 (Buzuk, 2011).

Čtvrtá generace CT skenerů, která se objevila na přelomu tisíciletí, používá tzv. plošné detektory. Tyto detektory jsou umístěny na stacionárním kruhovém obvodu kolem pacienta a rotuje tak pouze rentgenka (Buzuk, 2011).



Obrázek 3a-3d Vývoj CT skenerů. (a) 1972: EMI hlavový skener první generace; (b) 1974: CT skener Siemens Siretom první generace; (c) 1975: CT skener Philips Tomoscan 200 druhé generace; (d) 2005 CT skener Philips Brilliance třetí generace, Zdroj: (Buzuk, 2011)

1.7 Magnetická rezonance

Na vývoji magnetické rezonance se podílelo mnoho vědců, avšak hlavními průkopníky byli Erik Odeblad a Paul C. Lauterbur.

V 50. letech 20. století Erik Odeblad a Gunnar Lindström publikovali jejich první studii, která se zabírala rozdílem relaxačních časů pro různé živé buňky. Položili tak základ pro vývoj a využití magnetické rezonance v biomedicíně (Rinck, 2017).

Paul Christian Lauterbur byl americký chemik. V roce 1971 vyvinul mechanismus kódování prostorové informace do signálu NMR pomocí gradientů magnetického pole. To umožnilo vytvoření snímků ve 2D a 3D. První snímky magnetické rezonance Lauterbur publikoval 1973, jednalo se o snímky dvou válců naplněných vodou. Později téhož roku, zobrazil snímek živé škeble a v roce 1974 snímky průřezů myším tělem (Rinck, 2017).

Peter Mansfield fyzik a profesor na Nottinghamské univerzitě v Anglii, vyvinul v roce 1977 techniku echo-planárního zobrazování (EPI). To výrazně urychlilo získání MRI snímků a umožnilo tak kvalitní zobrazování i fyziologicky pohybujících se orgánů. Za tento přínos Peter Mansfield a Paul C. Lauterbur získali v roce 2003 Nobelovu cenu za fyziologii nebo medicínu (Morris, 2021).



Obrázek 4 Zleva Paul C. Lauterbur a Sir Peter Mansfield (Zdroj: <https://www.nobelprize.org/prizes/medicine/2003/summary/>)

1.8 Intervenční radiologie

Intervenční radiologie je moderním a dynamicky se rozvíjejícím oborem, který vznikl na základě diagnostické angiografie. Tato metoda vznikla při provedení první perkutánní katetrizace v roce 1953 švédským rentgenologem S. Seldingerem a dále se na rozvoji podílel vývoj radio-kontrastních katetrů P. Odemanem v roce 1955. Pro svoji miniinvazivitu má intervenční radiologie nezastupitelné místo při diagnostice a léčbě mnoha orgánových onemocnění (Vomáčka et al., 2015).

1.8.1 Vaskulární intervence

Vaskulární intervence představují miniinvazivní terapeutické postupy, které se provádějí na cévním řečišti, nebo pouze jeho prostřednictvím. Pro zobrazení arteriálního nebo žilního systému se dnes nejčastěji využívá Seldingerova technika, ačkoli je možné provést i přímou perkutánní punkci. Při vaskulární intervenci se nejčastěji volí přístup přes femorální tepnu, méně často přes a. radialis, a. brachialis nebo a. axillaris. Samotný zákrok se provádí za sterilních podmínek a v lokální anestezii. Tepna se punktuje jehlou a přes jehlu se vsunuje vodič. Poté se jehla odstraní a vodič zůstává v tepně, do které se následně po vodiči zavede katétr nebo zaváděcí pouzdro. Po odstranění vodiče se provede proplach katétru. Tímto postupem je provedena Seldingerova technika zajišťující bezpečný přístup do cévního systému, následovaný samotným diagnostickým nebo terapeutickým výkonem. Mezi prováděné výkony při vaskulární intervenci se řadí perkutánní transluminální angioplastika (PTA). Jedná se o metodu, při níž je patologicky změněná céva pomocí balónku roztažena zpět na původní průměr zdravé cévy. Dále je možné využití různých druhů stentů, aby se zabránilo možné restenóze. Jedním ze speciálních stentů je také stengraft. Stengrafty jsou potažené nepropustným materiálem a mají své uplatnění při zástavě krvácení rupturovaných nebo perforovaných cév a při léčbě disekcí a výdutí velkých cév. Další terapeutickou metodou vaskulární intervence je embolizace cévy pomocí embolizačního materiálu. Ať už z důvodu předejití krvácení, krvácení nebo léčení patologické funkce orgánu. Embolizační materiál můžeme rozdělit na resorbovatelný (želatinová pěna, krevní sraženina) a materiál v těle neresorbovatelný (např. polyvinylalkoholové částice, tkáňové lepidlo a také kovové spirály tzv. coily) (Vomáčka et al., 2015).

1.8.2 Digitální subtrakční angiografie

Dnešní moderní angiografické přístroje mají funkci digitální subtrakce. Principem této metody je odečtení původního snímku bez kontrastní látky od všech snímků pořízených po aplikaci kontrastní látky. Výsledkem je rentgenový obraz kontrastní náplně cév bez pozadí. Hlavní nevýhodou DSA jsou artefakty vznikající při pohybu pacienta. K vytvoření subtrakce je zapotřebí aby se obraz bez kontrastní náplně cév a následný obrazy s kontrastní náplní cév nacházely na stejném místě pro dokonalé odečtení pozadí. Pro diagnostické účely se v současnosti využívají techniky CT nebo MR angiografie. Digitální subtrakční angiografie se používá především jako terapeutická metoda. Nejčastějšími indikacemi jsou arteriovenózní malformace, krevní sraženiny, zúžení nebo poruchy cévní stěny a zastavení krvácení (Vomáčka et al., 2015).

1.9 Sonografie

Ultrasonografie je dnes hojně využívanou zobrazovací metodou. Fyzikální princip ultrazvuku je založený na piezoelektrickém jevu. Přesto, že byl piezoelektrický jev objeven v roce 1880, jeho potenciál pro medicínu byl studován až 56 let poté. Roku 1880 bratři Pierre a Jacques Curieovi učinili důležitý objev piezoelektrického jevu, který vedl k dnešní moderní ultrasonografii. Původně se ultrazvuk vyvíjel k ověřování integrity trupu lodi. Později našel využití i v sonarové technice (Newman a Rozycki, 1998).

První využití ultrazvuku v medicíně začali studovat roku 1937 bratři Karl Theodore a Friederich Dussik, kdy se pokoušeli diagnostikovat mozkové nádory. Později se ale ukázalo, že detekované změny struktury nejsou nádory na mozku, ale pouze různá tloušťka kosti lebky. Dalším, kdo se pokoušel najít využití sonografie v medicíně byl George Ludwig. Roku 1949 diagnostikoval žlučové kameny u psů. Téhož roku Douglas Howry vynalezl B-mód skener, který umožňoval na rozdíl od amplitudového módu zobrazení ve dvou rovinách. O rok později se podařilo Johnu J. Wildovi pomocí ultrazvuku diagnostikovat ileus (Newman a Rozycki, 1998).

V roce 1967 byl sestrojen první ultrazvuk s M-módem, který umožňoval efektivní zobrazení pohybujících se struktur. M-mód se používal a dodnes se používá především pro ultrazvukové vyšetření srdce. O vznik echokardiografie se postarali švédský kardiolog Inge Edler a německý fyzik Carl Hellmuth Hertz (Newman a Rozycki, 1998).

1.10 Radiologie v České republice

Na přelomu devatenáctého a dvacátého století se zabýval fluorescencí na pražské Filosofické fakultě profesor Čeněk Strouhal. Objev rentgenových paprsků v roce 1895 zaujal Strouhala natolik, že si ho ihned ověřil. Pochopil jeho význam a možnost využití rentgenového záření v medicíně. Profesor Strouhal se Spolkem českých lékařů uspořádali první přednášku z rentgenologie dne 17. 2. 1896 ve Fyzikálním ústavu Filosofické fakulty v Praze. Mezi další české vědce a fyziky, kteří se zabývali objevem rentgenového záření se řadí zejména profesor Karel Domalíp, který provedl snímek lidské ruky již v lednu 1896 a následně ho prezentoval na schůzi české technice. Dále pak profesor Ivan Puluj z německé techniky v Praze a profesor Václav Bedřich Zenger na české technice v Praze (Šmoranc, 2004).

Mezi další odborníky, kteří viděli potenciální přínos Röntgenova objevu pro medicínu, patřil profesor a chirurg Rudolf Jedlička.

1.10.1 Rudolf Tomáš Jedlička

Rudolf Jedlička se narodil 20. února 1869 v Lysé nad Labem. Na podzim roku 1895 se stal Jedlička operačním elémem na chirurgické klinice profesora Maydla v Praze. Začátkem roku 1896 český tisk přinesl zprávu o objevu paprsků X. Následně se konala přednáška profesora Strouhala, jejíž součástí byla i demonstrace paprsků X. Jedlička si uvědomil význam tohoto objevu pro medicínskou diagnostiku. Do konce roku měl již Jedlička sjednaný soukromý rentgenový kabinet, který mu zřídil majitel hotelu U černého koně. Tento první rentgen u nás však sloužil spíš jako atrakce, která měla lákat hosty do hotelu. V roce 1887 si Rudolf Jedlička objednal svůj rentgenový přístroj, na jehož zakoupení si musel půjčit 4 000 zlatých, částku, která přesahovala dvojnásobek Jedličkova tehdejšího platu. Na základě vlastního výzkumu, roku 1899 Jedlička publikoval studii „Topografická anatomie lokte,“ jež měla u nás i v zahraničí velký ohlas. Vedle rentgenologie byl Jedlička průkopníkem i v radioterapii. Jedlička si opatřil asi 20 mg radiové soli a jako první v Čechách ji zkoušel využívat pro léčbu zhoubných nádorů. Při léčbě aplikoval radium v platinových dutých jehlách do nádoru. Metoda byla nazvána radiumpunkturou. Jedlička za své pokroky v oblasti rentgenologie a radioterapie tehdy nezaplatil jen svým časem, úsilím a penězi, ale i svým zdravím. Na počátku radiologie se toho příliš nevědělo o účincích záření na zdraví. Jedlička tak při dlouhodobém ozařování jeho levé ruky, přišel postupně o tři prsty. V roce 1909 si

Jedlička pořídil zanedbanou zahradu v Praze – Podolí, v jejíž prostorách vybudoval Pražské sanatorium. Které bylo otevřeno v roce 1914. V blízkosti sanatoria pořídil Jedlička v čele spolku „Zemský spolek pro léčbu a výchovu mrzáků v království Českém v Praze“ budovu nazývanou „Polsko“. Tato budova byla zrekonstruována a určena jako ústav pro tělesně postižené děti. Později pojmenovaná jako Jedličkův ústav. Dne 19. října 1921 byl Rudolf Jedlička jmenován řádným profesorem chirurgie a později i rentgenologie a radiologie. Dne 26. října 1926 ve věku 57 let profesor Jedlička zemřel (Doležalová a Viktorin, 2019).



*Obrázek 5 Prof. MUDr. Rudolf Jedlička Zdroj:
(<https://www.payne.cz/3xS43787/JedlickaRudolf.htm>)*

1.10.2 Historie studia oboru radiologická asistentce

Povolání radiologického asistenta má dlouhou historii, která sahá až na přelom 19. a 20. století, kdy byly vynalezeny první rentgenové přístroje. Původně tuto práci vykonávali střední zdravotničtí pracovníci, kteří museli absolvovat dvouleté nástavbové studium radiologický laborant na střední odborné škole či gymnáziu ukončené maturitní zkouškou. V 90. letech minulého století se obor radiologický laborant studoval na vyšších odborných školách zakončené závěrečnou prací a titulem DiS. V současné době je absolvování oboru radiologická asistence možný na vysokých školách. Studium je tříleté, denní nebo dálkové, ukončené státní závěrečnou zkouškou a titulem Bc. Práce radiologického asistenta vyžaduje mimořádnou profesionalitu a citlivý přístup k pacientovi. Radiologický asistent pracuje převážně samostatně, ale zároveň za úzké

spolupráce s lékařem-radiologem, aby byly zajištěny správné diagnostické výsledky. Radiologičtí asistenti jsou také důležitou součástí týmové práce při interdisciplinárních diagnostických a terapeutických výkonech. Práce radiologického asistenta klade vysoké nároky na kvalitu odborných činností, zejména kvůli práci se zdroji ionizujícího záření nebo práci v silném magnetickém poli. Radiologičtí asistenti také musí neustále prohlubovat své znalosti a být schopný tyto znalosti obhájit při atestaci (Vomáčka et al., 2015).

1.11 Historie nemocnic v Českých Budějovicích

Historie nemocnic v Českých Budějovicích sahá až středověku. Tehdejší nemocnice plnili funkci také azylových domů, domovů důchodců, ústavů pro tělesně postižené a psychiatrických léčeben. První takovou nemocnicí byl špitál s kostelem svatého Václava, který vznikl přibližně začátkem 14. století na okraji dnešní Krajinské ulice. V roce 1641 svatováclavský špitál postihl rozsáhlý požár. Následky požáru se podařilo odstranit a špitál dál fungoval až do roku 1796. V roce 1495 kdy Budějovice zasáhla morová epidemie na jejíž následky zemřelo stovky lidí, přiměla město zřídit další špitál dál od městských hradeb. Roku 1515 tak vznikl špitál s kostelem Nejsvětější Trojice na dnešní Pražské třídě. O šest let později zasáhla Budějovice další vlna moru. Kapacita morového špitálu byla nedostačující a špitál se podařilo rozšířit až v polovině 18. století. Během 19. století ztratil špitál svůj význam jako zdravotnické zařízení a postupně se měnil na chudobinec. Po uzavření špitálu u svatého Václava lidé směřovali do sousední budovy, která se nacházela na rohu dnešních ulic Krajinská a Hradební. Tento dům sloužil od roku 1787 jako špitál. Byl několikrát částečně rozšířen, avšak na začátku 19. století kvůli rostoucím požadavkům na kvalitu zdravotní péče již nebyl dostačující. Začalo se tak jednat o výstavbě nové větší nemocnice s chudobincem. Občanská městská nemocnice vznikla po několikaleté přípravě na břehu Mlýnské stoky na Senovážném náměstí v roce 1830. O pacienty se zde starali lékaři spolu s boromejkami. V roce 1859 se nemocnice stala rozhodnutím Ministerstva vnitra všeobecnou veřejnou nemocnicí a areál nemocnice sloužil výhradně zdravotnictví. V sedmdesátých letech 19. století proběhla další přístavba nemocnice a nemocnice nově disponovala 80 lůžky. Avšak kvůli tempu, jakým se České Budějovice rozvíjely a také faktu, že v té době to byla jediná veřejná nemocnice pro celé jižní Čechy, přestala kapacita nemocnice stačit a započala tak diskuse o stavě nové modernější nemocnice (Šotolová, 2014).

2 Vývoj zdravotnických zařízení v Českých Budějovicích

2.1 Historie českobudějovické nemocnice do roku 1996

V roce 1914 byla postavena nová a rozsáhlá budova na konci Schwarzenbergovy ulice na Lineckém předměstí, s účelem sloužit nemocným. Tato budova představuje počátek historie Nemocnice České Budějovice, a.s., až do dnešní podoby dvou rozsáhlých areálů nacházejících se po obou stranách ulice Boženy Němcové, které jsou součástí této nemocnice.

Významné rozhodnutí o výstavbě nemocnice bylo učiněno na zasedání městského zastupitelstva dne 20. února 1906. Po schválení okresními zastupiteli se na jaře roku 1906 začaly hledat vhodné pozemky pro plánovanou nemocnici s kapacitou 150 lůžek. V průběhu následujícího roku a půl byly postupně vykupovány pozemky na místě, které splňovalo potřebné požadavky – umístění na vyvýšeném místě s dostatkem slunečního svitu, snadná dostupnost vody, klidné prostředí a možnost dalšího rozšiřování. Toto místo se nacházelo na Lineckém předměstí na konci tehdejší Schwarzenbergovy ulice (dnes Boženy Němcové). Stavba nemocnice probíhala od jara 1912 do podzimu 1913. Náklady na výstavbu byly vyčísleny na více než milion čtyři sta tisíc rakouských korun. Na konci zimy 5. března 1914 proběhlo oficiální otevření nemocnice a pacienti začali být přesouváni z nemocnice na Senovážném náměstí. Do čela nemocnice byl zvolen internista primář MUDr. Wilhelm Mautner. Hlavní budova nemocnice měla blokový tvar s rozsáhlými sklepními prostory a třemi trakty. Hlavní fronta byla orientována směrem na jih a další křídla směrem na východ a západ. V budově se nacházely pokoje pro nemocné, kanceláře, čajové místnosti, čekárny, umývárny, koupelny, lékárna, teplovzdušné a parní komory, sprchy a bazén pro teplou a studenou vodu, elektrický výtah pro převoz pacientů a další dva pro stravu a prádlo. Ve východním křídle byl vybudován operační sál s místností pro sterilizaci, místnost pro narkózu a převazy, laboratoře a rentgenový přístroj zakoupený od firmy Odelga Praha. V blízkosti hlavní budovy byly postaveny další budovy. Jednopatrová budova infekčního pavilonu s kapacitou 21 lůžek. Dále dvoupatrová hospodářská budova, ve které byla prádelna ve sklepních prostorách, v přízemí kuchyně, první a druhé patro sloužilo jako byty a pracovny pro řádové sestry. Dále v areálu nemocnice byla malá hospodářská stavení s chlívkou na drůbež a vepře. Areál také zahrnoval zelinářskou, ovocnou a okrasnou zahradu (Šotolová, 2014).

Několik měsíců po vzniku nemocnice, 28. července 1914 vypukla 1. světová válka a nemocnice se tak musela mimo běžné pacienty potýkat také s velkým náporům válečných obětí. V roce 1915 se stal MUDr. Emil Haim primářem chirurgicko-gynekologického oddělení. V té době pracovalo v nemocnici 17 sester, 5 lékařů, 2 primáři a nemocnici řídil desetičlenný správní výbor.

Po vzniku samostatného Československa 28. 10. 1918 se nemocnice přejmenovala z „Jubilejní nemocnice císaře Františka Josefa“ na „Všeobecnou veřejnou nemocnici“. Koncem roku 1922 z vedení nemocnice odešel primář MUDr. Wilhelm Mautner a nahradil ho MUDr. Jan Michl. Desetiletý provoz nemocnice ukázal, že areál není dostačující pro sílící nápor pacientů. Byla tak svolána komise zemského správního výboru a zemské politické správy, výsledkem byl návrh na výkup dalších pozemků, postavení nové administrativní budovy, dětského oddělení a tuberkulózní pavilon a zároveň tak rozšířit kapacitu lůžek z 230 na 750. Částečné rozšíření se uskutečnilo až v roce 1932 kdy byla vybudována a vybavena centrální laboratoř. Do této doby se nemocnici podařilo vybavit přinejmenším novými rentgeny a sanitkou se dvěma nosítky. Významnějšího rozšiřování se nemocnice dočkala až roku 1935 kdy započala výstavba nové administrativní budovy s byty, hospodářské budovy s prádelnou, kuchyní a kotelnou s komínem. Dále byl budován nový infekční pavilon, do kterého se po dokončení přesunulo také dětské oddělení, které do té doby sídlilo v prostorách Sanatoria dr. Říhy. V roce 1936 byla zahájena stavba také nové patologie. Koncem roku 1939 byl otevřen nový na svou dobu špičkový gynekologicko-porodnický pavilon. Na jeho výstavbě se velkou měrou podílel nově ustanovený primář tohoto oddělení MUDr. Jan Příbrský, CSc. Nový gynekologicko-porodnický pavilon měl kapacitu 98 lůžek. Primář MUDr. Jan Příbrský se také zasloužil na získání finančních prostředků pro vybudování nového chirurgického pavilonu, který byl dokončen začátkem roku 1940. V září 1939 vypukla 2. světová válka a nemocnice se potýkala nejen s náporům pacientů, ale také s personálními čistkami vlivem okupačních německých úřadů. Byl odvolán ředitel nemocnice primář MUDr. Jan Michl a nahradil ho MUDr. Walter Neumann. Personální změny byly také na nižších pozicích. Po skončení války odvolal revoluční výbor z funkce ředitele MUDr. Waltera Neumanna na jehož místo byl pověřen MUDr. Karel Bureš. Od 30. 9. 1945 zastával funkci ředitele nemocnice primář patologicko-anatomického oddělení MUDr. František Barták. Přesto že v té době měla nemocnice 271 zaměstnanců (6 primářů, 14 lékařů, 48 řadových sester, 3 civilní

ošetřovatelky a 119 služebných), nestačilo to pro provoz nemocnice. V roce 1945 se také změnil název nemocnice z původního názvu Všeobecná veřejná nemocnice na Státní oblastní nemocnici České Budějovice (Šotolová, 2014).

V roce 1952 byla dokončena stavba infekčního pavilonu s kapacitou 120 lůžek. O dva roky později byl otevřen plicní a TBC pavilon, který mimo jiné užívalo také interní a později i psychiatrické oddělení. Začátkem roku 1952 se stala nemocnice součástí Krajského ústavu národního zdraví (KÚNZ) a změnil se tak název nemocnice na Krajskou nemocnici s poliklinikou.

V roce 1953 se stal prvním primářem radiologického oddělení MUDr. Milan Svoboda, jeho působení trvalo do listopadu roku 1955. Od prosince 1955 převzal primariát radiologického oddělení MUDr. Miloslav Bárta.

V šedesátých letech 20. století probíhal dál rychlý rozvoj nemocnice a v těchto letech se podařilo vybudovat a zřídit několik nových zařízení. Zásadními byly následující:

- V roce 1960 přípravná sterilních léků.
- Počátkem 60. let nová vodárna s vodojemem a čistící stanicí.
- V roce 1963 ozařovny onkologie.
- V roce 1966 psychiatrický pavilon s kapacitou 150 lůžek, do kterého byla také přesunuta vědecká knihovna.

V roce 1979 prošla administrativní budova nemocnice významnou rekonstrukcí. Prostory, které byly uvolněny po přestěhování prádelny a kuchyně do nových budov, byly využity pro telefonní ústřednu a zasedací sály. Také byla v roce 1979 postavena centrální kyslíková stanice s centrálními rozvody plynu. V roce 1981 byla bývalá hospodářská budova přestavěna a vzniklo zde rehabilitační oddělení. V tomto roce byl také otevřen "Sdružený pavilon" s kapacitou 128 lůžek. Od roku 2006 je budova „Sdruženého pavilonu“ využívána pro výuku studentů Zdravotně sociální fakulty.

V roce 1982 byla dokončena čtyřletá rekonstrukce dětského oddělení, při které bylo přistavěno jedno patro. Kapacita lůžek tak vzrostla z původních 89 na 106. V této budově bylo dětské oddělení umístěno až do roku 2010.

V roce 1981 začala přístavba chirurgické budovy, která trvala do roku 1985. Byly vytvořeny 6 operačních sálů, prostory pro anesteziologicko-resuscitační oddělení, plastickou chirurgii a neurochirurgii.

V únoru roku 1984 byl slavnostně otevřen nově vybudovaný neonatologický pavilon s kapacitou 32 lůžek. Neonatologické oddělení zde sídlilo do roku 1998, poté se přesunulo do centrálního pavilonu. Do volných prostorů budovy se v roce 2000 nastěhovala Vědecká knihovna, je zde velký zasedací sál a sídlí zde odbory. V roce 1986 byla otevřena budova léčebny pro dlouhodobě nemocné s kapacitou 212 lůžky.

V 80.-90. letech byly na radiologickém oddělení ve staré budově A používány dvě skiaskopicko-skiagrafické sklopné stěny na vyšetření trávicího traktu a uropoetického systému a jeden skiagrafický přístroj od značky Chirana. Byla zde také temná komora na vyvolávání rentgenových filmů (Jech, 2023).

V roce 1987 bylo vybudováno radiodiagnostické centrum v budově CH1, které navazovalo na chirurgický pavilon. Centrum bylo vybaveno moderní angiografickou linkou na vyšetření cév, výpočetní tomografií značky Siemens a ultrasonografií (Jech, 2023).

V květnu roku 1989 skončilo působení MUDr. Miloslava Bárty na postu primáře radiologického oddělení a nahradila jej MUDr. Danuše Kasalová.

Koncem roku 1990 byl zrušen Krajský úřad národního zdraví a následující den 1. 1. 1991 se Krajská nemocnice s poliklinikou přejmenovala na Nemocnice s poliklinikou III. typu (NsP). V tomto roce nemocnice měla kapacitu 1 811 lůžek, 2 441 zaměstnanců, z toho 308 lékařů včetně 40 primářů.

V roce 1988 byla zahájena stavba „Onkologického centra“, která byla dokončena na jaře roku 1993. Tehdy se pavilon dělil na pavilony A, B a E. V nejnižším pavilonu A byly umístěny radioterapie se čtyřmi ozařovny. První lineární urychlovač zde byl Clinac 600C, který byl instalován v září roku 1992. Čtyřpatrový navazující pavilon B měl v suterénu umístěn simulátor pro ozařování a prostory pro litotripsii. V přízemí pavilonu B bylo radiodiagnostické pracoviště. Prvním skiagrafickým přístrojem zde byl rentgen s ovladačem Chirana MP 15. Dále zde byly vybaveny dvě vyšetřovny skiaskopicko-skiagrafickou stěnou Iconos od firmy Siemens. Později v těchto prostorách také vzniklo angiografické pracoviště vybavené angiografickým přístrojem

POLYSTAR. V prvním patře pavilonu B byly místnosti pro plánování radioterapie, pracovny a místnost dozimetrie. Prostory 2. a 3. patra byly určeny operačním sálům. V posledním patře byly strojovny. Sedmipatrový pavilon E měl v suterénu centrální sterilizaci, aplikační sál a sociální zázemí pro personál. V přízemí byla vstupní hala, operační sál a pracoviště radioterapie. V nadzemním 1. až 7. patře byly umístěny lůžkové oddělení s kapacitou 229 lůžek a tři jednotky intenzivní péče se 17 lůžky. Tato budova později získala název centrální pavilon s označením „C“ (Šotolová, 2014) (Hejna, 2023).

Počátkem roku 1996 byla zrušena Vojenská nemocnice v Českých Budějovicích. Areál nemocnice dostalo do užívání město České Budějovice, které zde zřídilo Okresní nemocnici. Poté zde probíhala inventarizace a analýza pro budoucí sloučení s Nemocnicí České Budějovice, ke kterému došlo 1. 1. 1998. Nemocnice tak byla rozdělena na dva areály, Horní areál, který zahrnuje dosavadní pavilony nemocnice a Dolní areál s nově získaným areálem bývalé vojenské nemocnice (Šotolová, 2014).

2.2 Historie Vojenské nemocnice v Českých Budějovicích

Počátkem roku 1996 byla zrušena Vojenská nemocnice v Českých Budějovicích. Areál nemocnice dostalo do užívání město České Budějovice, které zde zřídilo Okresní nemocnici. Poté zde probíhala inventarizace a analýza na budoucí sloučení s Nemocnicí České Budějovice, ke kterému došlo 1. 1. 1998. Nemocnice tak byla rozdělena na dva areály, horní areál, který zahrnuje dosavadní pavilony nemocnice a dolní areál s nově získanou bývalou Vojenskou nemocnicí (Šotolová, 2014).

První vojenská nemocnice v Českých Budějovicích vznikla v 70. letech 18. století v ulici Dr. Stejskala. Ve 20. letech 19. století byla přemístěna do Linecké ulice, která se nyní nazývá Lidická třída. Dnes na tomto místě sídlí Okresní soud. Prostory Vojenské nemocnice se rozrostly v roce 1912, kdy byla část bývalých kasáren v ulici Boženy Němcové určena pro nemocné. Během 1. světové války zde byl zřízen lazaret. Celý areál kasáren se pro zdravotnické potřeby začal využívat až ve 20. letech 20. století, kdy se z něj stala Divisní nemocnice č. 5. V roce 1945 se název změnil na Okružovou vojenskou nemocnici, který zůstal až do zrušení nemocnice v roce 1996. Budovu nynějšího Krajského úřadu v ulici B. Němcové, získala v roce 1951 do svého působení československá armáda. V části budovy bylo umístěno onkologické oddělení, kterému se také říkalo „radiák“. Vojenská nemocnice se v 50. letech sestávala z budov bývalých

vojenských kasáren, kde nejstarší budovou byla budova chirurgie (budova s hodinami a věžičkou) z roku 1836 a novějšími budovami podél ulice B. Němcové (Šotolová, 2006).



Obrázek 6 Divisní nemocnice č. 5 v první polovině 20. století (zdroj: 100 LET ČESKOBUDĚJOVICKÉ NEMOCNICE 1914–2014)

V 60. letech byly v areálu postaveny další dvě nové budovy podél ulice Gen. Svobody. Do těchto budov bylo umístěno oddělení interní a chirurgické. Naproti ve starší podlouhlé budově bylo v přízemí oddělení psychiatrie, neurologie s kabinetem EEG a rehabilitace s tělocvičnou. V polovině prvního patra byla oddělení krční, nosní a ušní a ve druhé polovině sídlilo velitelství a mobilizační oddělení. V přízemí chirurgické budovy byla v jedné části umístěna kancelář, ambulance, lékárna a skromně vybavené rentgenové pracoviště. V druhé části přízemí byly dva operační sály se sterilizační místnostmi. V následujících letech prošla budova chirurgie rekonstrukcí, při níž bylo v budově zavedeno ústřední topení a vybudovány výtahy. V 80. letech již stará budova chirurgie přestala vyhovovat a bylo rozhodnuto o postavení nové (Šotolová, 2006).

Nová budova chirurgie byla postavena v roce 1981 na místě dnešní ortopedie. V prvním patře bylo moderní radiodiagnostické oddělení a ve druhém patře bylo umístěno anesteziologicko-resuscitační oddělení. V té době měla Okruhová vojenská nemocnice rozdělené radiologické oddělení na dva úseky (Šotolová, 2006).

První úsek byl umístěn v ambulantní části v budově dnešního Krajského úřadu a druhý úsek v nové chirurgické budově. Radiologické oddělení v ambulantní části bylo

vybaveno skiagrafickým přístrojem s vyvolávacím automatem, štítovým rentgenem a sklopnou skiaskopickou stěnou (Jech, 2023).

V nově vybudované části chirurgie bylo oddělení radiologie vybaveno třemi skiagrafickými přístroji z toho dva přístroje od firmy Chirana a jeden přístroj od značky Siemens. Dále sklopnou skiaskopickou stěnou, štítovým rentgenem, angiografickou linkou pořízenou z NDR a také jedním speciálním skiagrafickým náradím – kefalografem od švédské firmy Elema – Schönander, který se zde používal k vyšetřování hlavy před nástupem CT. Skiagrafické vyšetření se zde provádělo na klasické rentgenové filmy, které byly uloženy v kazetě se zesilovacími fóliemi. Exponované filmy se vyvolávaly v temné komoře a samotné vyvolání a zpracování trvalo desítky minut. To se změnilo s pořízením vyvolávacího automatu v roce 1986 u kterého se čekalo na vyvolání snímku přibližně 5 minut (Jech, 2023).

Na přelomu 80. a 90. let byl pořízen první CT přístroj od japonské firmy Shimadzu. Prováděla se zde například vyšetření hlavy, denzitometrická vyšetření bederní páteře a také CT vyšetření břicha. CT vyšetření v té době trvalo s rekonstrukcí přibližně 20 minut a také se muselo před dalším vyšetřením čekat na vychladnutí rentgenky. Dále se ve spolupráci s rentgenology, neurology a chirurgy prováděli ventrikulografie mozku a četná vyšetření cév ledvin, mozku a dolních končetin (Jech, 2023).

V budově interny postupně vznikla jednotka intenzivní péče a koronární jednotka. V druhém patře oční oddělení s kapacitou 20 lůžek a kožní oddělení s kapacitou 25 lůžek (Šotolová, 2006).

„V roce 1989 bylo v českobudějovické vojenské nemocnici zaměstnáno 41 vojenských a 15 civilních lékařů. Působilo zde 157 civilních sester a další personál – 17 vojáků a 142 civilistů. K dispozici tu bylo 400 lůžek. Působila zde oddělení: vnitřní, chirurgie (zde bylo nejvíce hospitalizací, ročně provedeno 1716 operací), ORL, nervové, psychiatrické, oční, kožní, stomatologie, fyziatrie a léčebné rehabilitace, rentgenologie, hematologie a transfuze krve, klinické biochemie, funkční diagnostiky a tělovýchovného lékařství, lékařsko-psychologické, pracovního lékařství a anesteziologicko-resuscitační.“ (Šotolová, 2014, s. 58)

Od roku 1990 docházelo vlivem personálních změn k poklesu využití lůžkové kapacity, především na interním a kožním oddělení. V roce 1993 se nemocnice přeorganizovala v rámci nového systému zdravotní péče, kde se stala vojenským léčebným ústavem pod

Ministerstvem obrany. Vojenská nemocnice byla financována zdravotními pojišťovnami a platbami za výkony. V roce 1994 přijala 3 978 osob, z toho 62 % byli civilisté. V roce 1994 byla nemocnice reorganizována a byl snížen počet zaměstnanců, přičemž byla převedena pod Náčelníka zdravotnické služby Armády České republiky. Do areálu se nemocnice nastěhovali nájemníci. Dne 31. prosince 1995 byla příspěvková organizace Ministerstva obrany Vojenská nemocnice České Budějovice zrušena a její likvidace byla dokončena 30. června 1996 (Šotolová, 2014).

2.3 Historie českobudějovické nemocnice od roku 1996

V roce 1996 se ředitelem civilní krajské nemocnice stal MUDr. Jiří Bouzek, MBA. Téhož roku byl postaven nový pavilon patologie a soudního lékařství. V přízemí byly umístěny pitevny a chladicí boxy. V prvním patře byly vybudovány laboratoře. Druhé patro sloužilo soudnímu lékařství a v posledním patře byla posluchárna a muzeum preparátů. Původní budova patologie vedle dětského oddělení byla zbourána (Šotolová, 2014).

V dubnu roku 1997 došlo ke změně na postu primáře Radiologického oddělení. Primářka MUDr. Danuše Kasalová odstoupila a do funkce byl nově zvolený pan primář MUDr. Petr Lhoták. V květnu téhož roku také došlo ke změně na postu vedoucího radiologického asistenta. Novým vedoucím radiologického oddělení byl Mgr. Dušan Hejna, který vystřídal dosavadního vedoucího radiologického asistenta Mgr. Josefa Hyku (před panem Mgr. Josefem Hykou tuto funkci zastávala Jiřina Stráská) (Dubská, 2022).

1. prosince 1997 byl změněn oficiální název Krajské nemocnice s poliklinikou na nový název Nemocnice České Budějovice.

Dne 17. prosince 1998 byly otevřeny nové prostory pro kardiologické oddělení v Centrálním pavilonu, čímž byl položen základ pro vznik Kardiocentra Nemocnice České Budějovice, a.s. V přízemí byla vytvořena nová angiografická jednotka, ECHO laboratoře a tři kardiologické ambulance. Ve třetím patře byla provedena rekonstrukce a vzniklo zde kardiologické oddělení s koronární jednotku, standartní a intermediální péčí. Následně bylo v roce 2000-2001 vybudováno nové kardiologické oddělení s lůžkovou částí a třemi operačními sály. V roce 2007 se podařilo vybavit a zprovoznit katetrizační trakt. Od roku 2008 byl uveden do provozu nově zrekonstruovaný sál pro intervenční kardiologii a nový sál pro arytmiologii (Šotolová, 2014).

Mezi lety 1999-2000 došlo k opravám a rekonstrukcím staré části chirurgie z roku 1939, v Dolním areálu oprava pavilonu „E“ pro oční, ORL a stomatochirurgické oddělení a nejstarší budova bývalé Vojenské Nemocnice (budova s hodinami a věžičkou), kam bylo následně přesunuto psychiatrické oddělení (Šotolová, 2014).

V roce 2001 byl demontován CT přístroj značky Siemens v budově CH1, který zde sloužil od roku 1987. V budově následně proběhly vnitřní úpravy do jejíž prostor byla pořízena první magnetická rezonance Intera 1,0T od značky Philips a také nový CT přístroj značky Philips (Jech, 2023).

V roce 2002 se Nemocnice České Budějovice stala nestátním krajským zařízením a nemocnice přešla do vlastnictví Jihočeského kraje.

V roce 2003 bylo přesunuto rehabilitační oddělení z historické budovy A, kde sídlilo 50 let, do pavilonu O (oddělení následné péče). V budově A následně probíhaly opravy trvající do roku 2004. Kromě oddělení nukleární medicíny byl objekt již prázdný a připravený k zakonzervování (Šotolová, 2014).

V roce 2004 se stala Nemocnice České Budějovice akciovou společností, kde jediným akcionářem společnosti byl Jihočeský kraj. Název nemocnice se změnil na Nemocnice České Budějovice, a.s. Koncem roku 2004 jmenoval Jihočeská kraj členem představenstva MUDr. Břetislava Shona. Téhož roku byla také postavena nová vstupní hala s recepcí, prodejnou potravin, lékárnou a fitcentrem Delfin (Šotolová, 2014).

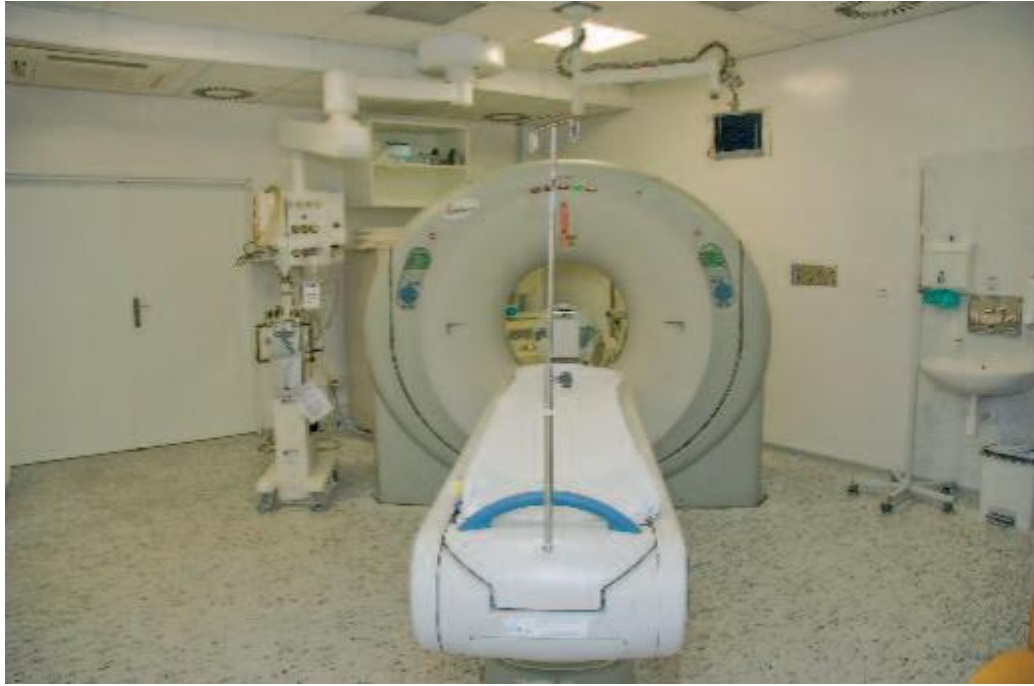V roce 2005 byl v přízemí pavilonu CH vyměněn CT přístroj Shimadzu, který sem byl přesunut z Dolního areálu po zániku Vojenské nemocnice. Novým CT přístrojem zde byl novější model Shimadzu SCT 7800TX, ale tak jako jeho předchůdce byl i tento model náchylný na přehřívání, a proto se využíval hlavně druhý CT přístroj od značky Philips. Na radiologickém pracovišti v přízemí Centrálního pavilonu byl obměněn skiagrafický přístroj MP 15 od Chirany za nový skiagrafický přístroj Multix TOP od značky Siemens. K tomuto přístroji byla také pořízena čtečka kazet s CR kazetami a pracoviště tak bylo nově vybaveno nepřímou digitalizací. Koncem roku 2005 byl otevřen moderní, nově zrekonstruovaný pavilon Centrálních laboratoří (Hejna, 2023).

V roce 2006 bylo skiagrafické pracoviště v budově ortopedie vybaveno novým digitizérem DirectView CR 850 od značky Kodak. Toto zařízení umožnilo digitalizaci a přenos obrazových dat do počítačové sítě. Zároveň to urychlilo práci radiologickým

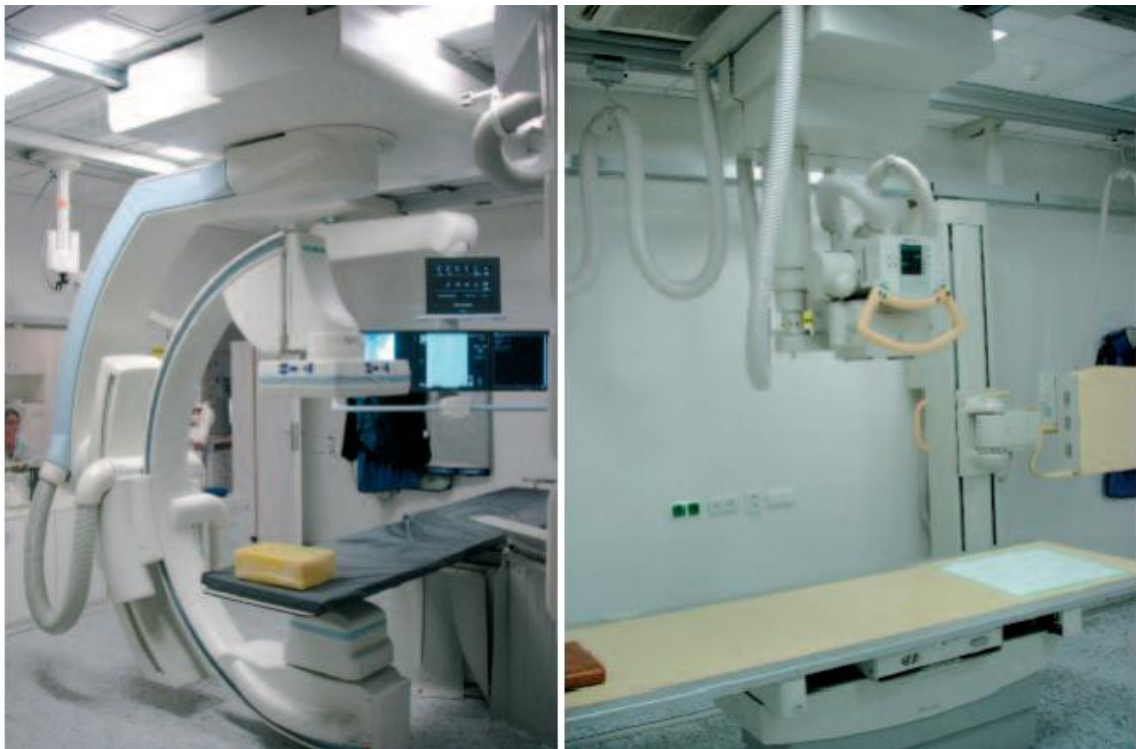asistentům, kteří již nemuseli čekat na zdlouhavé vyvolání rentgenových filmů ve vyvolávacím automatu (Jech, 2023).

V roce 2007 bylo přesunuto oddělení nukleární medicíny z historické budovy A do suterénu Centrálního pavilonu. Oddělení nukleární medicíny bylo vybaveno novou gamakamerou a přípravnou radiofarmak. Po přestěhování posledního oddělení z budovy A byla budova zakonzervovaná (Šotolová, 2014).

V roce 2008 byly v přízemní budovy CH vybudovány nové prostory urgentního příjmu Emergency. Byla provedena rekonstrukce anesteziologicko-resuscitačního oddělení a vybudování nových ambulancí pro oddělení úrazové chirurgie. ARO bylo také propojeno s operačními sály neurochirurgii a odděleními traumatologie a chirurgie. Celý komplex byl spojen s radiodiagnostickým oddělením, které bylo nově vybavené CT přístrojem Toshiba Aquilion 64, model TSX-101A (obrázek 7), který disponoval 64 řadami detektorů a umožňoval celotělové vyšetření pacienta ve velmi krátké době. K CT přístroji byl také pořízen tlakový injektor s možností aplikovat kontrastní látku podle standardních protokolů. Dále zde byla pořízena moderní angiografická plně digitalizovaná linka Siemens Axiom Artis (obrázek 8) umožňující cévní vyšetření pacientů s možností léčebných výkonů, včetně výkonů nitrolebních. Do radiodiagnostického komplementu byl také pořízen RTG přístroj Digital Diagnost (obrázek 8) s přímou digitalizací od značky Philips. Přístroj umožňoval automatické skládání snímků, tedy zobrazení dlouhých kostí složením snímků do jednoho obrazu. Pro oddělení ARO byl zakoupen pojízdný skiografický přístroj Practix 160, umožňující provádět RTG snímky přímo na oddělení (Šotolová, 2008).



Obrázek 7 CT Toshiba Aquilion 64 (Zdroj: Nemocniční zpravodaj Podzim 2008)



Obrázek 8 Zleva 3D rotační angiografie Siemens Axiom Artis a RTG přístroj Philips Digital Diagnost (Zdroj: Nemocniční zpravodaj Podzim 2008)

V roce 2008 byl také pořízen nový CT přístroj umístěn na radiologickém oddělení v přízemí Centrální budovy. Jednalo se o přístroj CT Toshiba Aquilion 64 CFX, model

TSX101A/HC. Rychlost rotace RTG lampy v kombinaci s vícedetektorovým záznamem umožňovala neinvazivní kardiovaskulární vyšetření (Výroční zpráva, 2008).

V roce 2009 nemocnice pořídila nový MR přístroj Philips Achieva 1,5 T. Přístroj byl umístěn do budovy CH1 na místo doslouženého CT přístroje od značky Philips. Nový MR přístroj umožnil mimo statické zobrazování vedle difuzního a perfuzního vyšetřování i vyšetřování funkční. V rámci projektu modernizace a obnovy přístrojového vybavení Traumacentra získala nemocnice tři nové rentgenové přístroje. Jednalo se o mobilní RTG přístroj Philips Practix 300 pro grafické vyšetřování s využitím nepřímé digitalizace a dále dvěma C rameny. Prvním bylo mobilní skiaskopické a plně digitalizované C rameno Siemens Arcadis Avantis a druhým bylo mobilní skiaskopické plně digitalizované C rameno ISO 3D Ziehm Vision FD Vario 3D umožňující 3D rekonstrukci přímo na operačním sále. Obě C ramena disponovaly dokonalým aretačním systémem a orgánovou automatikou (Lhoták, 2010).

V roce 2010 byl dostavěn a slavnostně otevřen nový dětský pavilon. Dětské oddělení se následně stěhovalo ze staré budovy z roku 1951 do nové, která byla v těsné blízkosti. V nové pětipodlažní budově byly vybudovány dvou a třílůžkové pokoje s vlastními sociálními zařízeními, vlastním zázemím pro personál, recepcí, částí pro akutní ošetření a odbornými ordinacemi (Šotolová, 2014).

V roce 2010 bylo Radiodiagnostické oddělení nově vybaveno pojízdným skiagrafičným přístrojem s nepřímou digitalizací Philips Practix 400, určeným pro potřeby kardiochirurgického oddělení. Tento přístroj disponoval výkonným generátorem, který umožnil snímkovat ve velmi krátkém expozičním čase (cca 20ms), pacient tak mohl dýchat a nehrozilo nebezpečí vzniku pohybových neostrotí. Dále bylo zakoupen ultrazvukový přístroj Flex Focus 400. Přístroj byl určen pro mamografické vyšetření prsu (Jech, 2023).

V roce 2011 byla v nemocnici otevřena nová zaměstnanecká jídlá, vzápětí i s kuchyní v prostorách bývalých laboratoří. Stará budova jídelny byla zbourána a namísto toho bylo postaveno parkoviště pro zaměstnance (Šnorek, 2020).

Na začátku roku 2012 Radiologické oddělení začalo nově využívat mamografický přístroj Senographe Essential od firmy GE. Nový mamograf byl vybaven flat panel detektorem, který umožňoval snímkování bez rentgenových kazet. Přístroj byl dále vybaven stereotaktickou lokalizací umožňující detekci patologických lézí v prsu. Celé

mamografické pracoviště (obrázek 9) bylo plně digitalizované a napojené na počítačový systém PACS (Lhoták, 2012).



Obrázek 9 Nové mamografické pracoviště v roce 2012 (Zdroj: Nemocniční zpravodaj Léto/2012, str. 12)

V letech 2013–2015 byla provedena rekonstrukce pavilonu bývalého dětského oddělení s rozsáhlými přístavbami a byla zde vybudována nová porodnice s neonatologií.

V roce 2014 bylo vybudováno Centrum infúzní terapie společně s novou ambulancí bolesti v budově T1. Dále byla vybudována nová mateřská škola pro děti zaměstnanců nemocnice a krajského úřadu. V témže roce byly pořízeny tři nové mobilní rentgenové C ramena Ziehm 8000 pro operační sály (Výroční zpráva, 2014).

V roce 2015 byla v suterénu Centrálního pavilonu provedena přestavba, která umožnila centralizovat do jednoho prostoru další provozy radioterapeutické části onkologie. Zároveň s tím byly vyměněny oba ozařovače za nové lineární urychlovače Varian True Beam. Téhož roku proběhla nástavba dvou pater na východní části Centrálního pavilonu. Byla zde zřízena dvě lůžková oddělení, která posléze umožnila přesun Interního a Neurologického oddělení z pavilonu I do Centrálního pavilonu (Šnorek, 2020).

Taktéž v roce 2015 bylo na Radiologickém oddělení pořízeno a obměněno několik přístrojů. Do budovy CH1 byla pořízena nová magnetická rezonance Ingenia 3,0T od značky Philips. Nový MR přístroj nahradil stroj Intera 1,0T z roku 2001. V budově CH

byl demontován CT přístroj Shimadzu SCT 7800TX a na tomto prostoru bylo zřízeno druhé skiagrafické pracoviště vybavené moderním RTG přístrojem Ysio Siemens. Přístroj disponuje přímou digitalizací a automatickým skládáním snímků, tedy zobrazením dlouhých kostí složením snímků do jednoho obrazu. CT přístroj Toshiba Aquilion 64 byl obměněn za novější model Aquilion ONE, který disponoval také 64 řadami detektorů. Pro operační sály bylo pořízeno mobilní RTG C rameno CIOS ALPHA od značky Siemens. V centrálním pavilonu byly obměněny tři RTG přístroje. Pro skiografii byl za starší přístroj Multix TOP instalován nový přístroj Digital Diagnost značky Philips, který disponoval přenosným flat panel detektorem. Pro skiaskopii byly obměněny dva starší přístroje Iconos za novější model skiaskopické sklopné stěny Luminos dRF Max od značky Siemens. Pod skiaskopickou kontrolou se zde provádějí zejména vyšetření gastrointestinálního traktu a uropoetického systému (TISKOVÁ ZPRÁVA, 2015) (Fábera, 2016).

V roce 2016 byla na Oddělení nukleární medicíny instalována první PET/CT kamera, která se využívá zejména k vyšetřování nádorových onemocnění a při diagnóze umožňuje mnohem větší přesnost než jiné přístroje. V tomto roce byla také zbourána stará budova Transfúzního oddělení, které bylo nově přestěhované do budovy centrálních laboratoří. Na nově vzniklém prostoru bylo postavené dvoupodlažní parkoviště pro pacienty, návštěvníky a zaměstnance nemocnice.

V letech 2016–2017 probíhala rekonstrukce a modernizace pavilonu Z. Do nových prostor se přesunuly oddělení gynekologie a urologie. V roce 2017 došlo k pořízení ultrasonografického přístroje Affinity 70G od značky Philips, který byl umístěn do prostor ultrazvukové vyšetřovny v budově CH1 (Jech, 2023).

V dubnu roku 2018 bylo slavnostně otevřeno nově vybudované Oddělení urgentního příjmu. Oddělení se nachází v zrekonstruované a přistavěné části pavilonu C. V prostorách urgentního příjmu bylo vytvořeno 11 ambulancí, zákrokový sál pro chirurgii, místnost pro ultrazvuk, dva resuscitační boxy a lůžková část s pěti lůžky a jedním izolačním boxem. Součástí oddělení je taky prostorná čekárna a recepce. Do zrekonstruovaných prostor přízemí pavilonu C bylo také přesunuto Oddělení ústní, čelistní a obličejové chirurgie, které dosud sídlilo v Dolním areálu (Šnorek a Shon, 2018).

V říjnu roku 2018 byl zahájen provoz nového CT přístroje, který byl umístěn na Radiologickém oddělení v přízemí pavilonu C. Nový multidetektorový celotělový CT skener Aquilion ONE GENESIS od firmy Canon „umožňuje snímání až 320 současně snímaných vrstev na jednu rotaci RTG lampy a detektoru kolem těla pacienta, což představuje zobrazení 16 cm pacientova těla za 0,33 sekundy.“ (Lhoták, 2018)

Přístrojem lze „provádět celotělová, neurologická a kardiologická vyšetření s kompletním angiografickým zobrazováním cév. Systém je rovněž vybaven softwarem pro dynamická vyšetření a funkční vyšetření včetně vyšetření prokrvení vyšetřovaných tkání a také softwarem pro virtuální kolonoskopii.“ (Lhoták, 2018)

Téhož roku 2018 bylo také na Radiologické oddělení pořízeno jedno mobilní skiaskopicko-skiagrafické C rameno a čtyři pojízdné skiagrafické RTG přístroje Samsung GM85 s přímou digitalizací (Jech, 2023) (Lhoták, 2018).

V roce 2019 bylo otevřeno Psychiatrické oddělení v nově zrekonstruovaných prostorách historické budovy z roku 1914.

V březnu roku 2019 ukončil své působení na postu předsedy představenstva Nemocnice České Budějovice, a.s. MUDr. Břetislav Šon. Následující měsíc 4. dubna byl zvolen novým předsedou představenstva MUDr. Ing. Michal Šnorek, Ph.D., tuto funkci vykonává dodnes.

V roce 2020 byla dokončena stavba nové budovy pro stanici dárců krve Transfúzního oddělení a lůžkovou část Rehabilitačního oddělení. Také byla dokončena rekonstrukce pavilonu I, kde bývala interna s neurologií. Dále byla v tomto roce otevřena nová prádelna. Stará budova prádelny byla zdemolována a na nově vzniklém prostoru je prozatím parkoviště pro zaměstnance.

V roce 2021 byl obměněn kardioangiografický přístroj určený k zobrazování srdečních a cévních struktur. Jedná se o rentgenový přístroj Azurion 7 od firmy Philips. Tento přístroj má v porovnání se starším několik výhod. Zásadní výhodou je redukce dávky škodlivého ionizujícího záření o 40 % a také zkrácení doby vyšetření (Pešl, 2021).

2.4 Současnost Nemocnice České Budějovice a.s.

V současné době v areálu Nemocnice České Budějovice a.s. probíhá několik významných stavebních prací. Největší stavební akcí je přestavba a přístavba pavilonu CH ve které jsou budovány Centrální operační sály, Centrální sterilizace a lůžkové stanice včetně jednotky intenzivní péče. Je zde také budován hybridní sál pro neurochirurgické operace, který je přímo napojen na magnetickou rezonanci. Dostavba pavilonu CH je považována za důležitý krok pro opuštění dolního areálu a soustředění veškerých provozů do areálu horního. V dubnu roku 2023 je naplánován přesun 2. Oddělení následné péče a plicní léčebny z dolního areálu do pavilonu I. Druhou aktuálně probíhající stavební prací je přístavba pavilonu C a T14, po jejíž dokončení bude rozšířeno Oddělení ústní, čelistní a obličejové chirurgie, dále zvětšení prostor zaměstnanecké jídelny a kuchyně (Šnorek, 2020).

Radiologické oddělení má aktuálně několik pracovišť. V pavilonu C, CH, CH1, CH2 a dvě detašované pracoviště v pavilonu I a v dolním areálu pavilon D1.

2.4.1 Pavilon C

Na Radiologickém oddělení v přízemí centrálního pavilonu je provozován jeden skiagrafický přístroj Digital Diagnostic značky Philips pořízen v roce 2015, dvě skiaskopicko-skiagrafické sklopné stěny Luminos dRF a dRF Max značky Siemens, ve vyšetřovně pro mamografii rentgenový přístroj Senographe Essential firmy GE pořízen v roce 2011 a ultrazvukový přístroj Samsung RS 80 EVO, výpočetní tomograf Aquilion ONE GENESIS s 320 řadami detektorů od firmy Canon z roku 2018. V Centrálním pavilonu jsou dále v provozu dva pojízdné skiagrafické přístroje Samsung GM85. Od února 2022 je v provozu nové endoskopické centrum Gastroenterologického oddělení umístěné ve třetím patře budovy C/2. Součástí centra je endoskopický retrográdní cholangiopankreatikografický (ERCP) sál, který je vybaven skiaskopicko-skiagrafickou sklopnou stěnou Canon Ultimix – i. Před vybudováním endoskopického centra se ERCP výkony prováděly na Radiologickém oddělení v přízemí budovy na skiaskopicko-skiagrafickém přístroji Luminos. V dnešní době se na přístrojích Luminos provádějí vyšetření zažívacího traktu a uropoetického systému. Po zavedení mamografického screeningu ve 2. pololetí roku 2002 se většina mamografií provádí v mamografických centrech. Mamografické vyšetření se v nemocnici provádí pouze v indikovaných případech (Jech, 2023).

2.4.2 *Pavilon CH*

Na Radiologickém oddělení v zrekonstruované části přízemí pavilonu CH je v provozu nová angiografická linka Azurion Biplane od firmy Philips, dva přístroje výpočetní tomografie, novější Aquilion PRIME 80 od značky Canon a přístroj Aquilion ONE od značky Toshiba. Dále jsou zde k dispozici dvě skiografická pracoviště s přístroji: Ysio od značky Siemens pořízen v roce 2015 a novější RTG přístroj GC 85A od značky Samsung. Oba RTG přístroje disponují funkcí automatického skládání snímků, tedy zobrazení dlouhých kostí složením snímků do jednoho obrazu. V pavilonu CH jsou také k dispozici pojízdné skiografické přístroje Samsung GM85 (Jech, 2023).

2.4.3 *Pavilon CH1*

Na Radiologickém oddělení v přízemí pavilonu CH1 jsou k dispozici dvě vyšetřovny s magnetickou rezonancí. MR přístroj Achieva 1,5 T od značky Philips pořízen v roce 2009 a druhý MR přístroj, který byl uveden do provozu v roce 2015 Ingenia 3,0 T také od značky Philips. Dále je zde sonografická vyšetřovna vybavena ultrazvukem Affinity 70G. Na tomto ultrazvuku se v největší míře provádějí ultrazvuková vyšetření štítné žlázy a onkologický screening břicha.

Pavilon CH2 je nově vybudovaný pavilon, v jehož prostorách se prozatím nacházejí Centrální operační sály, Centrální sterilizace a také třetí magnetická rezonance MR 1,5 T od značky Philips pořízený v roce 2023.

První detašované pracoviště Radiologického oddělení je umístěno v Pavilonu I. V přízemí se zde nalézá RTG vyšetřovna s přístrojem Multix Fusion od značky Siemens, který zde byl nainstalován po kompletní rekonstrukci pavilonu v roce 2021. Přístroj je vybaven přímou digitalizací. Před tímto přístrojem zde byl v provozu Multix TOP od značky Siemens vybaven digitizérem a CR kazetami (Jech, 2023).

Druhé detašované pracoviště Radiologického oddělení je umístěno v Dolním areálu v pavilonu D1 (pavilon ortopedie). V provozu je zde skiografické pracoviště vybavené RTG přístrojem Multix Top od značky Siemens. Snímkování se zde provádí pomocí nepřímé digitalizace. Dále je zde v provozu pojízdný skiografický přístroj Philips Practix 400 s využitím nepřímé digitalizace (Jech, 2023).

Aktuálně Radiologické oddělení disponuje přístrojovou technikou:

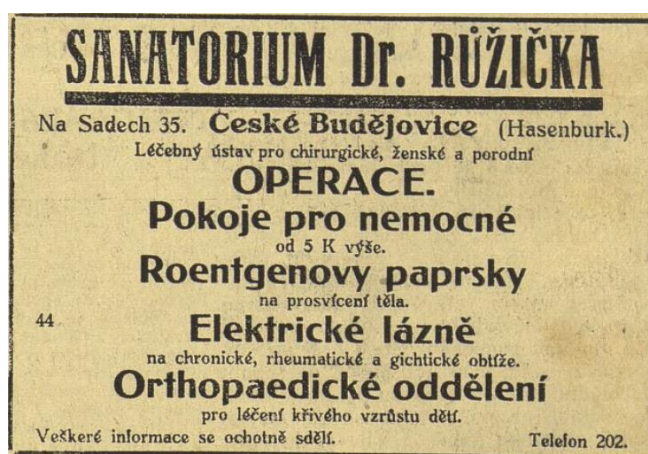- 3 výkonné multidekterové CT tomografy
 - 3 MR tomografy
 - dvouprůmětová katetrizační jednotka
 - mamograf se stereotaktickým zařízením
 - 2 ultrazvukové přístroje
 - 3 skiaskopické stěny
 - 5 stabilních skiagrafických přístrojů
 - na jednotkách intenzivní péče je využíváno 14 pojízdných skiagrafických strojů
 - pro peroperační skiaskopické výkony je využíváno 12 mobilních zařízení.
- (Radiologické oddělení / O oddělení, 2023)

V současné době má Radiologické oddělení Nemocnice České Budějovice a.s. 95 zaměstnanců, z toho 23 lékařů, 60 radiologických asistentů a 12 sester. Primářem Radiologického oddělení je MUDr. Petr Lhoták a vedoucím radiologickým asistentem Bc. Jan Veselý.

2.5 Historie a současnost Polikliniky Sever

V roce 1862 byla postavena budova dnešní Polikliniky Sever v ulici Na Sadech č. 23., kterou nechal postavit civilní inženýr Alexandr Haas. Objekt následně poskytl svému příbuznému, lékaři Karlu Haasovi, pro zřízení sanatoria. Tato budova se tehdy nazývala podle svého majitele "Haasenburg". V letech 1871-1897 v budově sídlil učitelský ústav. Od roku 1912 až do konce druhé světové války si zde zřídil chirurgickou léčebnu MUDr. Bohumil Růžička. Ten zde již v roce 1914 nabízel, mimo jiné služby, prosvěcování těla Roentgenovými paprsky (obrázek 10). Po druhé světové válce zde měla své sídlo Okresní národní pojišťovna (OÚNZ). Po zániku Okresní národní pojišťovny získal objekt Okresní ústav národního zdraví, který zde v letech 1955-1957 vybuodoval Polikliniku sever, dříve nazývanou Poliklinika OÚNZ. Přípona sever se začala využívat až v době, kdy se v ulici Matice Školské stavěla poliklinika JIH. V objektu polikliniky vzniklo několik pracovišť poskytující široké spektrum zdravotnických služeb. V průběhu 80. let zde bylo radiologické pracoviště vybaveno

postupně skiagrafickými přístroji Chirodur 125 a Chiralux 2 od firmy Chirana. Poliklinika taktéž disponovala skiaskopicko-skiagrafickou sklopnou stěnou na vyšetření uropoetického systému a zažívacího traktu. Do poloviny 80. let zde byl v provozu štítový rentgen, ale z důvodů vysoké radiační zátěže byl zrušen. Koncem 90. let byl pořízen 1. vyvolávací automat. V roce 1992 zanikl Krajský úřad národního zdraví i Okrasní úřad národního zdraví. Po privatizaci převzal radiologické pracoviště MUDr. Bohumil Altera, který zde prováděl ultrazvukové a skiagrafické vyšetření. V roce 2004 bylo pracoviště nově vybaveno dvěma skiagrafickými přístroji typu MP 15 od firmy Chirana. V roce 2011 odkoupila RTG pracoviště společnost MEDIPONT s.r.o.. V roce 2012 byly starší RTG přístroje vyměněny za skiagrafický přístroj Multix TOP od firmy Siemens, který disponoval nastavitelným stolem, rentgenkou na stropním závěsu a vertigrafem. Nově bylo také pracoviště vybaveno CR kazetami a čtečkou kazet. V roce 2016 bylo pracoviště vybaveno ultrazvukovým přístrojem Samsung UGEO H60. Přístroj se zde využíval do roku 2023, kdy bylo zrušeno vyšetřování pomocí ultrazvuku na radiodiagnostickém pracovišti polikliniky sever. V roce 2020 byl vyměněn RTG přístroj Multix TOP za FDR Smart X od značky Fujifilm. Tento přístroj je vybaven přenosným flat panel detektorem a funguje zde do současnosti. Za rok 2021 bylo na tomto přístroji provedeno 19 235 RTG vyšetření. Aktuálně je na poliklinice provozováno zhruba dvě desítky odborných ambulancí a nabízeno několik zdravotnických služeb. Radiodiagnostické oddělení, které je umístěno v 1. nadzemním patře, zde nabízí pouze skiagrafické vyšetření. O zhotovení snímků se starají tři radiologické asistentky a na popis rentgenových snímků má oddělení zřízené externí lékaře (Kolářová, 2023) (Šindelářová, 2023).



Obrázek 10 Inzerát MUDr. Bohumila Růžičky v Jihočeských Listech z roku 1914 (zdroj: Jihočeské Listy 1914, r.20)

2.6 Historie a současnost EUC Kliniky České Budějovice a.s.

V letech 1971-1978 byla na Lineckém předměstí vybudována devítipodlažní stavba polikliniky podle návrhu Stanislava Víta. Poliklinika měla tehdy název Poliklinika OÚNZ, jelikož severněji ve městě už jedna poliklinika OÚNZ stála, začalo se jí lidově říkat Poliklinika Jih. Vybudováním polikliniky vzniklo nové zdravotnické středisko s 93 odbornými pracovišti. V budově polikliniky se nacházelo radiologické pracoviště, které disponovalo několika RTG přístroji. Skiagrafickým stacionárním rentgenem Chirodur 125B, dále dvěma skiaskopicko-skiagrafickými sklopnými stěnami Chirokop 2 na kterých se prováděli vyšetření zažívacího traktu a uropoetického systému. Rentgenové pracoviště zde bylo také vybaveno kabinovým štítovým rentgenem, který se v polovině 80. let přestal využívat z důvodů vysoké radiační zátěže. Samozřejmostí byla také temná komora na vyvolávání rentgenových filmů. Skiaskopické sklopné stěny se zde koncem 80. let přestaly využívat a byly demontovány. Rentgenové pracoviště bylo vybaveno také ultrasonografií a mamografickým přístrojem. První vyvolávací automat byl pořízen na přelomu 80. a 90. let. Začátkem 90. let byly pořízeny dva skiagrafické přístroje Chirana MP 15. Po roce 92 se rozpadl Okresní ústav národního zdraví a polikliniku převzal Fond národního majetku, který ji vlastnil až do roku 1997. V roce 1997 společnost MEDIPONT s.r.o. odkoupila aktiva a pasiva Polikliniky Jih od Fondu národního zdraví a stala se novým majitelem. V roce 2001 byly obměněny starší skiagrafické přístroje za nové Multix TOP od firmy Siemens. V roce 2003 byl za účelem provádění screeningu nádoru prsu pořízen nový mamografický přístroj Sophia Max View od firmy Planmed. V roce 2004 byl zakoupen vyvolávací automat pro mamografii Mamoray compact E.O.S. se dvěma negatoskopy EWEN. V roce 2007 byly pořízeny dva ovladače Polydoros IT 55 od firmy Siemens a také pořízen digitizér s CR kazetami pro nepřímou digitalizaci. V téže roce byl zakoupen druhý mamografický přístroj Sophia Classic. V květnu roku 2009 zde byl spuštěn provoz na novém CT přístroji BRILLIANCE 16 SL od značky Philips. V roce 2010 byl obměněn mamograf Sophia Max View z roku 2003 za nový mamograf DIAMOND MGX – 2000 od firmy GE. V roce 2011 byl vyměněn jeden RTG přístroj Multix TOP z roku 2001 za nový RTG Multix TOP ACSS-N. Téhož roku byla pořízena pracovní stanice Marie Workshop od firmy Siemens, která umožnila elektronické zpracování, archivaci a distribuci obrazových dat. V roce 2014 byl pořízen digitální barevný ultrazvuk

s lineární sondou Samsung UGEO H60 a dále mamografický RTG přístroj Hologic Selenia Dimensions s diagnostickou pracovní stanicí JiveX Mammo workstation. V roce 2016 došlo k přejmenování mateřské společnosti EUROCLINICUM a.s. na společnost EUC a.s. a původní název polikliniky MEDIPONT s.r.o. byl změněn na EUC Klinika České Budějovice s.r.o. Dále byl v roce 2016 zakoupen druhý ultrazvukový přístroj Samsung UGEO H60. V roce 2019 byl vyřazen ultrazvuk UGEO H60 z roku 2014. V roce 2020 byl vyměněn skiagrafický přístroj Multix TOP ACSS-N z roku 2011 za přístroj FDR Smart od značky Fujifilm. Tento přístroj již disponoval flat panel detektorem a umožnil snímkování pomocí přímé digitalizace. V lednu roku 2020 došlo k rozdělení radiodiagnostického oddělení a mamografie. Mamografické centrum na Klinice EUC se sloučilo s druhým mamografickým centrem, které dosud sídlilo na Senovážného Náměstí a sestěhovali se do 1. patra EUC Kliniky. V současné době (duben 2023) je na Radiodiagnostickém oddělení EUC Kliniky České Budějovice instalován nový CT přístroj Incisive 64 od značky Philips. Tento přístroj nahradí starší CT z roku 2009. Aktuálně je v provozu RTG přístroj FDR Smart s přímou digitalizací pořízen v roce 2020, Siemens Multix TOP z roku 2001 s nepřímou digitalizací, ultrazvukový přístroj Samsung UGEO H60 z roku 2016. O provoz oddělení se stará 5 radiologických asistentek, 3 sestry a 4 lékaři (Kolářová, 2023) (Šindelářová, 2023).

2.7 Historie a současnost Polikliniky Vltava

V roce 1981 na sídlišti Vltava v ulici Františka Ondříčka č. 2 byla otevřeno nové zdravotnické středisko Poliklinika Vltava. Nová poliklinika zde byla otevřena pro poskytování zdravotní péče v základních i specializovaných lékařských oborech pro pacienty spádové oblasti Města České Budějovice. Jednou ze služeb, které je zde poskytováno od vzniku polikliniky je rentgenové vyšetření. Rentgenové pracoviště zde bylo vybaveno štítovým rentgenem, který zde bylo v provozu do 86. roku. Dále zde byla sklopná skiaskopicko-skiagrafická stěna Chirokop 2 na které se prováděli vyšetření do 90. let, poté byl přístroj demontován. Stacionární skiagrafický přístroj zde byl Chiralux 2 od firmy Chirana. Rentgenové snímky se zhotovovaly na rentgenové filmy a vyvolávaly se v temné komoře až do roku 89. V 89. roce byl pořízen první vyvolávací automat. V roce 1992 byl zrušen Okresní ústav národního zdraví, který byl do té doby zřizovatelem Polikliniky Vltava. Od roku 1994 byla novým vlastníkem rentgenového pracoviště MUDr. Olga Janišová. Téhož roku byla vyměněna stávající

rentgenka na skiagrafickém přístroji za rentgenku ROTAX KA 125 typ S od firmy Chirana. Na konci 20. století byl obměněn skiagrafický přístroj za nový přístroj Chirana MP 15. V roce 2004 se novým provozovatelem rentgenového pracoviště stala firma Agur s.r.o. V roce 2014 byla pořízena první čtečka kazet CR15-X, která umožnila zhotovování snímků pomocí nepřímé digitalizace. V roce 2021 byl zakoupen skiagrafický přístroj FDR Smart X od značky Fujifilm, který nahradil starší RTG přístroj MP 15. Za rok 2021 bylo na tomto skiagrafickém přístroji provedeno 2 892 vyšetření. V současné době je rentgenové pracoviště vybaveno skiagrafickým přístrojem FDR Smart X z roku 2021, digitizérem CR15-X z roku 2014. O chod rentgenového pracoviště se zde stará radiologická asistentka Bc. Hana Kolářová, která zde s přestávkami pracuje od roku 1985 (Kolářová, 2023).

3 Cíle práce a výzkumná otázka

3.1 Cíle práce

1. Zjistit, která diagnostická metoda ve zdravotnických zařízeních Českých Budějovic převládá.
2. Určit procentuální zastoupení jednotlivých radiodiagnostických metod.

3.2 Výzkumná otázka

Snížily se počty skiagrafičeských vyšetření oproti minulosti v souvislosti s postupným vývojem dalších diagnostických metod?

4 Metodika

Ve studii jsem použil data získané z počítačových a písemných archivů Nemocnice České Budějovice a.s., Polikliniky Vltava a EUC Kliniky České Budějovice. Dále jsem pro porovnání získaných dat využil hodnoty počtu vyšetření ze stránek Ústavu zdravotnických informací a statistiky ČR. Pro zjištění, která z radiodiagnostických metod ve vybraných zdravotnických zařízeních Českých Budějovic převládá, jsem použil počty provedených vyšetření pro každou jednotlivou metodu. Následně byly hodnoty jednotlivých radiologických metod sečteny a výsledná relativní četnost byla zobrazena v grafu a tabulce. Absolutní hodnoty byly promítnuty do tabulek. Pro porovnání hodnot získaných z vybraných radiologických pracovišť v Českých Budějovicích jsem využil data ze stránek ÚZIS. Na základě těchto dat jsem vytvořil tabulky pro absolutní a relativní četnost provedených vyšetření ve vybraných radiologických pracovištích a celkovými počty provedených vyšetření ve všech radiologických pracovištích v České republice. Pro přehlednost jsem relativní četnosti zobrazil v grafu.

Pro zodpovězení otázky, zdali se snížily počty provedených skiagrafičických vyšetření v souvislosti s vývojem dalších radiodiagnostických metod jsem použil hodnoty provedených vyšetření na Radiologickém oddělení Nemocnice České Budějovice a.s. z let 2001, 2011 a 2021. Absolutní a relativní četnosti byly promítnuty do tabulek a grafů. Pro srovnání výsledků provedených jednotlivých vyšetření v Českobudějovické nemocnici byly data porovnány s daty ze stránek ÚZIS pro celkové hodnoty provedených vyšetření v České republice.

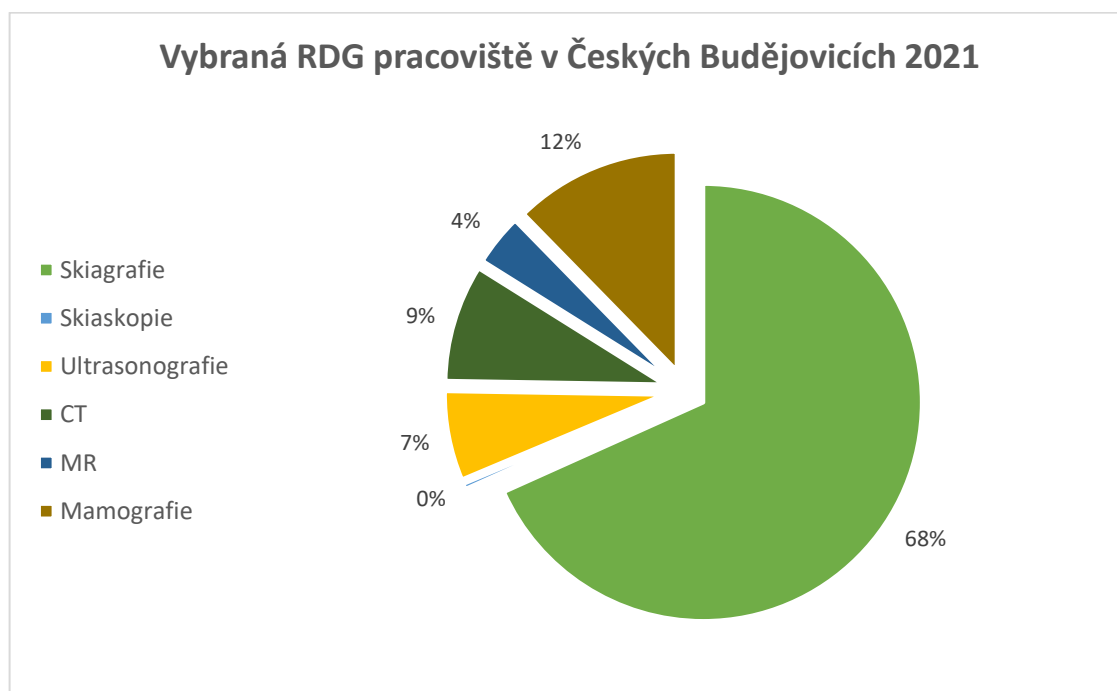
5 Výsledky

Tabulka 1 – Absolutní četnost provedených radiodiagnostických vyšetření na vybraných radiologických pracovištích v Českých Budějovicích za rok 2021

RDG metoda	Radiologické pracoviště				Celkový počet
	Nem. ČB	EUC klinika	PK Sever	PK Vltava	
Skiografie	150 565	28 055	19 235	2 892	200 747
Skiaskopie	1 139	0	0	0	1 139
Ultrasonografie	6 370	12 556	453	0	19 379
CT	22 293	3 114	0	0	25 407
MR	11 099	0	0	0	11 099
Mamografie	730	35 500	0	0	36 230

(Zdroj: Vlastní)

Mamografické pracoviště v Nemocnici České Budějovice a.s. neprovádí screeningové vyšetření prsu. Screening se provádí na oddělení mamocentra EUC kliniky v Českých Budějovicích. Proto je zde patrný velký rozdíl v provedených mamografických vyšetření mezi Nemocnicí ČB a EUC klinikou.



Obrázek 11 Grafické znázornění relativní četnosti provedených radiodiagnostických vyšetření na vybraných radiologických pracovištích v Českých Budějovicích za rok 2021. (Jedná se o radiodiagnostické pracoviště: Radiologické oddělení Nemocnice ČB a.s., EUC kliniky, Polikliniky Sever a Polikliniky Vltava) (Zdroj: Vlastní)

Z grafu je patrné, že nejvíce využívanou radiodiagnostickou metodou je skiografie se 68% zastoupením.

Mamografie se na celkovém počtu provedených vyšetření podílí 12 %, CT vyšetření 9 %, ultrasonografie 7 %, magnetická rezonance 4 % a skiaskopie méně jak 1 %.

Tabulka 2 – Absolutní četnost provedených vyšetření pro jednotlivé zobrazovací metody na vybraných radiologických pracovištích v Českých Budějovicích a pro všechny radiologické pracoviště v České republice v roce 2021

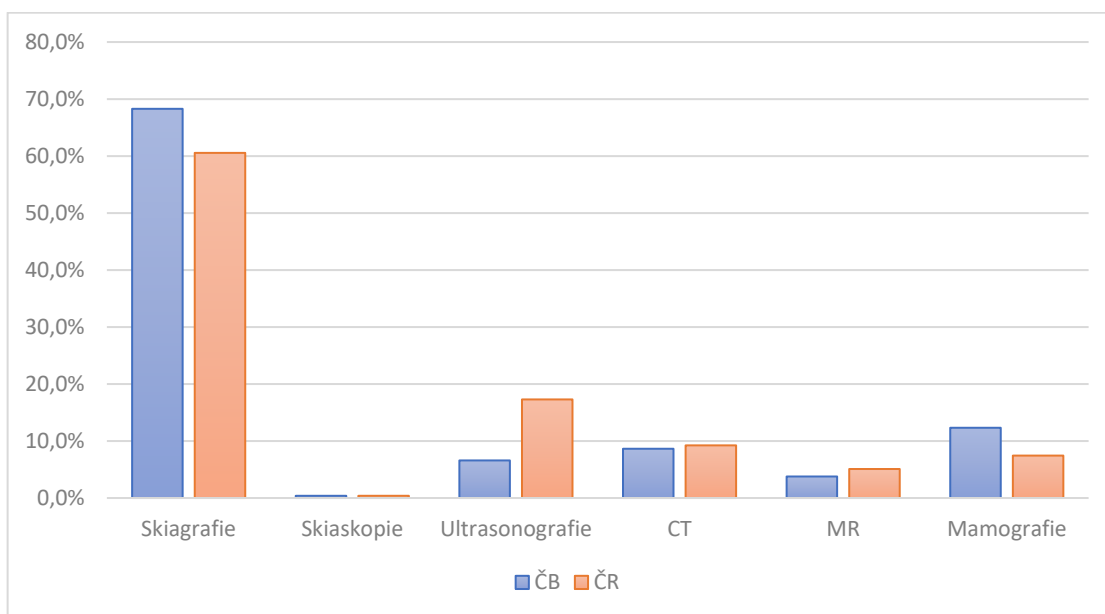
RDG metoda	Radiologická pracoviště	
	ČB	ČR
Skiografie	200 747	8 257 077
Skiaskopie	1 139	53 088
Ultrasonografie	19 379	2 358 429
CT	25 407	1 259 194
MR	11 099	694 052
Mamografie	36 230	1 014 842
Celkem	294 001	13 636 682

(Zdroj: Vlastní, ÚZIS)

Tabulka 3 – Relativní četnost provedených vyšetření pro jednotlivé zobrazovací metody na vybraných radiologických pracovištích v Českých Budějovicích a pro všechny radiologické pracoviště v České republice v roce 2021

RDG metoda	Radiologická pracoviště	
	ČB	ČR
Skiografie	68,3%	60,6%
Skiaskopie	0,4%	0,4%
Ultrasonografie	6,6%	17,3%
CT	8,6%	9,2%
MR	3,8%	5,1%
Mamografie	12,3%	7,4%

(Zdroj: Vlastní, ÚZIS)



Obrázek 12 Grafické znázornění procentuálního zastoupení provedených vyšetření pro jednotlivé zobrazovací metody na vybraných radiodiagnostických pracovištích v Českých Budějovicích v porovnání se zastoupením provedených vyšetření na radiodiagnostických pracovištích v celé České republice v roce 2021. (Zdroj vlastní, ÚZIS)

Tabulka 4 – Absolutní četnost provedených vyšetření na Radiologickém oddělení v Nemocnici České Budějovice a.s. v letech 2001, 2011 a 2021.

RDG metoda	Rok 2001	Rok 2011	Rok 2021
Skiografie	86 081	125 026	150 565
Skioskopie		1 302	1 139
Ultrasonografie	6 627	6 750	6 370
CT	10 605	21 080	22 293
MR	1 022	10 950	11 099
Mamografie	5 101	1 180	730
Celkem	109 436	166 288	192 196

(Zdroj: Vlastní)

V tabulkách 4, 5 a 6 a následujících grafech 13-16 není uvedena hodnota provedených skiaskopických vyšetření za rok 2001 z důvodu změny vykazovacího kódu. Do roku 2005 se ke skiaskopickým vyšetřením trávicího traktu a uropoetického systému zaznamenávaly některé další skiaskopicko-skiagrafické výkony a výsledné hodnoty by tak nebyly vypovídající.

Patrný rozdíl v provedených mamografických vyšetření prsu mezi lety 2001 a 2011 je z důvodu zřízení mamografických center v roce 2003. Od tohoto roku se screeningové vyšetření prsu přesunulo do mamografických center a v Nemocnici České Budějovic a.s. se již provádí mamografické vyšetření pouze v indikovaných případech.

Tabulka 5 – Absolutní četnost provedených vyšetření na radiologických pracovištích v České republice v letech 2001, 2011 a 2021.

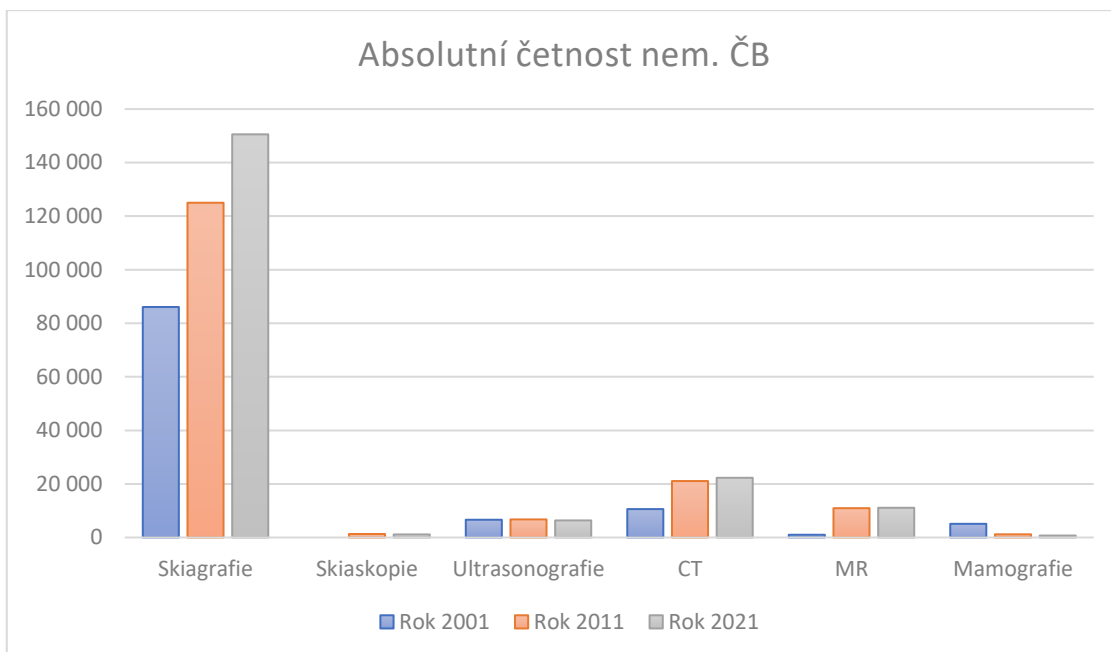
RDG metoda	Rok 2001	Rok 2011	Rok 2021
Skiografie	7 838 234	8 270 534	8 257 077
Skioskopie		76 736	53 088
Ultrasonografie	2 561 351	2 830 286	2 358 429
CT	635 143	931 118	1 259 194
MR	73 176	359 223	694 052
Mamografie	627 812	866 642	1 014 842
Celkem	11 735 716	13 334 539	13 636 682

(Zdroj: ÚZIS)

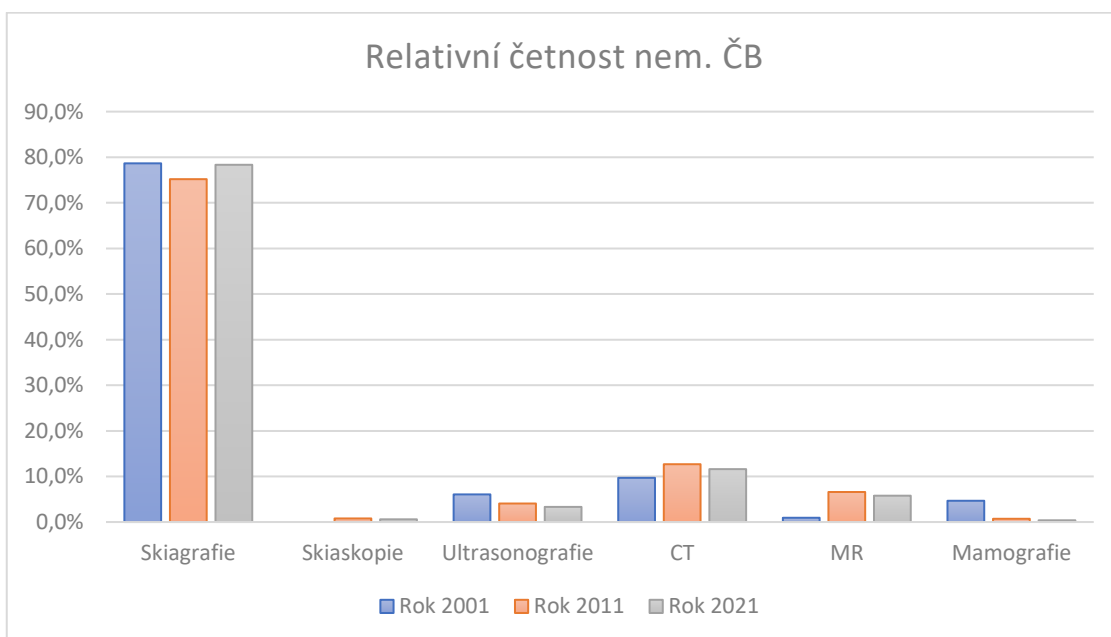
Tabulka 6 – Přehledná tabulka relativních četností provedených vyšetření na Radiologickém oddělení Nemocnice České Budějovice a.s. a na radiodiagnostických pracovištích v České republice v letech 2001, 2011 a 2021.

RDG metoda	Rok 2001		Rok 2011		Rok 2021	
	Nem. ČB	ČR	Nem. ČB	ČR	Nem. ČB	ČR
Skiografie	78,7%	66,8%	75,2%	62,0%	78,3%	60,6%
Skioskopie			0,8%	0,6%	0,6%	0,4%
Ultrasonografie	6,1%	21,8%	4,1%	21,2%	3,3%	17,3%
CT	9,7%	5,4%	12,7%	7,0%	11,6%	9,2%
MR	0,9%	0,6%	6,6%	2,7%	5,8%	5,1%
Mamografie	4,7%	5,3%	0,7%	6,5%	0,4%	7,4%

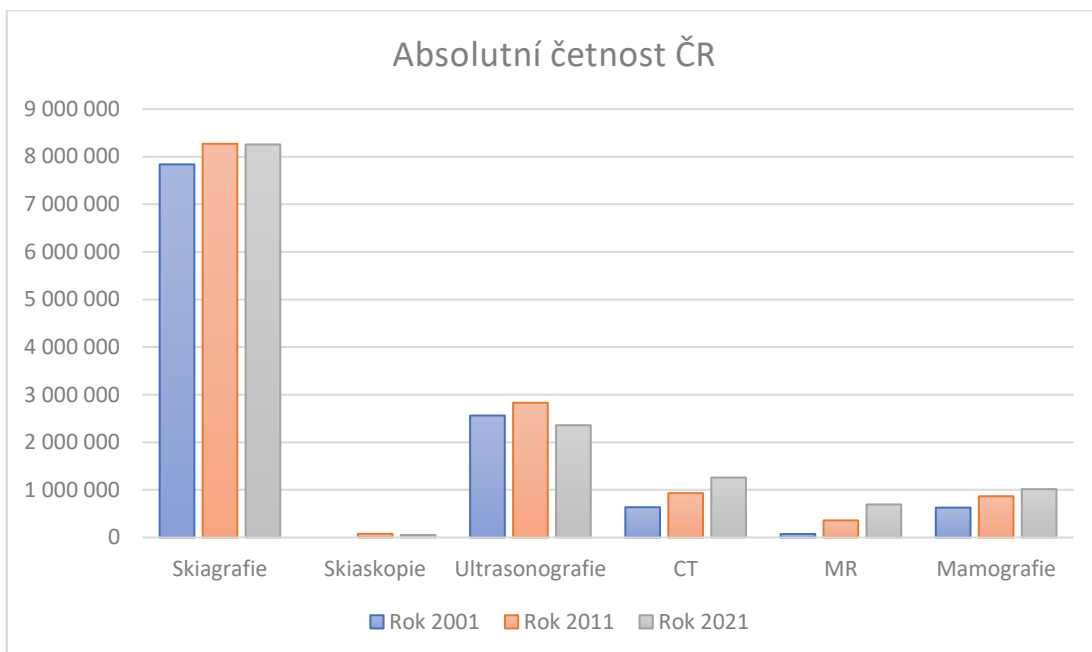
(Zdroj: Vlastní, ÚZIS)



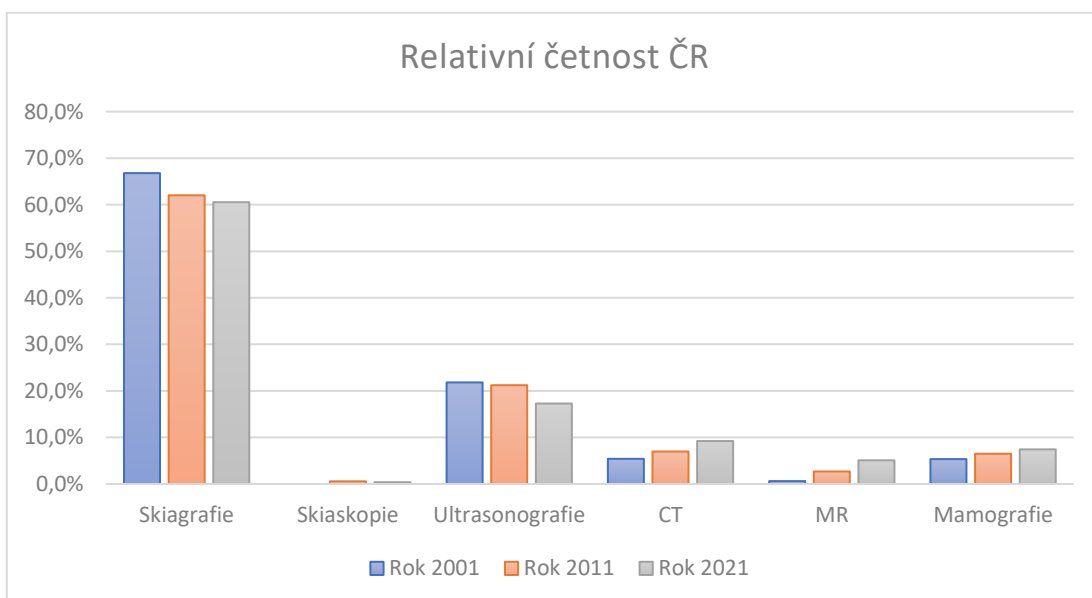
Obrázek 13 Grafické znázornění absolutní četnosti provedených radiodiagnostických vyšetření na Radiologickém oddělení v Nemocnici České Budějovice a.s. v letech 2001, 2011 a 2021. (Zdroj: Vlastní)



Obrázek 14 Grafické znázornění relativní četnosti provedených radiodiagnostických vyšetření na Radiologickém oddělení v Nemocnici České Budějovice a.s. v letech 2001, 2011 a 2021. (Zdroj: Vlastní)



Obrázek 15 Grafické znázornění absolutní četnosti provedených radiodiagnostických vyšetření na radiologických oddělení v České republice v letech 2001, 2011 a 2021. (Zdroj: Vlastní, ÚZIS)



Obrázek 16 Grafické znázornění relativní četnosti provedených radiodiagnostických vyšetření na radiologických oddělení v České republice v letech 2001, 2011 a 2021. (Zdroj: Vlastní, ÚZIS)

6 Diskuse

Cílem bakalářské práce bylo zjistit, která radiodiagnostická metoda ve zdravotnických zařízeních Českých Budějovic převládá. Dílčím cílem bylo určit jejich procentuální zastoupení. Dle získaných výsledků má největší zastoupení skiagrafické vyšetření se 68 %, mamografie se 12 %, CT vyšetření s 9 %, ultrazvukové vyšetření se 7 %, MR vyšetření s 4 % a skiaskopie s méně jak 1 %. Pro porovnání hodnot provedených radiodiagnostických vyšetření z vybraných radiologických pracovišť v Českých Budějovicích byly využity data pro celkové počty provedených vyšetření ze všech radiodiagnostických pracovišť v České republice, data byla získána ze stránek ÚZIS. Při porovnání svých výsledků s výsledky ÚZIS se některé hodnoty liší. Relativní četnost provedených skiagrafických vyšetření v Českých Budějovicích v roce 2021 dosahovala hodnoty 68,3 % oproti 60,6 % pro celou ČR. Výraznější rozdíl je u mamografického vyšetření, kdy relativní četnost pro Českobudějovická pracoviště je 12,3 % a celorepublikové zastoupení je 7,4 %. Druhým výraznějším rozdílem jsou výsledné hodnoty pro ultrasonografické vyšetření, při kterém je pro České Budějovice 6,6% zastoupení a pro celou Českou republiku 17,3 %. Domnívám se, že tento rozdíl by mohl být způsobený větším počtem specializovaných sonografických pracovišť jednak v samotné Českobudějovické nemocnici, tak i v okolí města. Hodnoty vyšetření z těchto specializovaných pracovišť nejsou započítávány do hodnot provedených ultrazvukových vyšetření na radiologických pracovištích. Relativní četnost provedených vyšetření pro výpočetní tomografii je s drobným rozdílem, 8,6 % oproti 9,2 %. Magnetická rezonance má 3,8% zastoupení v celkovém počtu vyšetření v Českých Budějovicích a pro celou Českou republiku 5,1 %. Obě hodnoty relativní četnosti pro provedená skiaskopická vyšetření za rok 2021 jsou shodná se 0,4 % zastoupením.

V rámci této práce byla stanovena výzkumná otázka:

„Snížily se počty skiagrafických vyšetření oproti minulosti v souvislosti s postupným vývojem dalších diagnostických metod?“

Odpověď na tuto otázku nemůže být jednoznačná, dokud nebude upřesněno, zdali se ptám na relativní či absolutní četnost. V případě, že se jedná o relativní četnost provedených skiagrafických vyšetření bude odpověď negativní. V roce 2001 mělo skiagrafické vyšetření ve vybraných radiodiagnostických pracovištích v Českých Budějovicích 78,7% zastoupení oproti 78,3 % v roce 2021. Ačkoliv je zde patrný 0,5%

pokles, musím podotknout, že za rok 2001 nebylo možné z důvodů změny vykazovacích kódů oproti následujícím zkoumaným rokům započítat hodnoty skiaskopických vyšetření. Z tohoto důvodu nemůžu jednoznačně říct, že by počet RTG vyšetření klesnul, spíše zůstal konstantní. Výsledky pro relativní četnost se ovšem neshodují s výsledky ze stránek ÚZIS pro hodnoty provedených vyšetření z celé České republiky. Podle ÚZIS je mezi lety 2001 a 2021 pokles v relativní četnosti provedených skiagrafičických vyšetření o 6,4 % z 66,8 % na 60,6 %.

V případě že bude otázka upřesněna na **absolutní četnost provedených skiagrafičických vyšetření**, je odpověď jednoznačná: **počet skiagrafičických vyšetření mezi lety 2001 a 2021 neklesl**. V Českobudějovické nemocnici bylo v roce 2001 provedeno 86 081 skiagrafičických vyšetření a v roce 2021 již 150 565 vyšetření. Rozdíl v počtu provedených skiagrafičických vyšetření pro celou Českou republiku mezi lety 2001 a 2021 není tak zásadní jako v Českobudějovické Nemocnici, v roce 2001 bylo provedeno 7 838 234 skiagrafičických a v roce 2021 8 257 077.

7 Závěr

Cílem teoretické části bakalářské práce bylo popsat historii vzniku jednotlivých radiodiagnostických metod a jejich vývoj až do dnešní podoby. Nedílnou součástí bylo popsání systému PACS, DICOM a s tím související vývoj digitalizace. Dále jsem představil několik významných osobností na poli české i světové radiologie.

Ve druhé části jsem krátce popsal historii prvních nemocnic v Českých Budějovicích, které předcházely vzniku dnešní českobudějovické nemocnici. Následně jsem popsal rozkvět nemocnice od jejího založení v roce 1914 až do současnosti. Z dostupných informací jsem popsal rozvoj radiologických pracovišť v českobudějovické nemocnici, Polikliniky Sever, Polikliniky Vltava a ECU Kliniky ČB.

Ve výsledcích prováděné studie jsem zjišťoval, která diagnostická metoda ve zdravotnických zařízeních v Českých Budějovicích převládá. Bylo zjištěno, že jednoznačně převládá skiagrafické vyšetření. Výsledky mého výzkumu se s výjimkou sonografického a mamografického vyšetření shodují s výsledky ze stránek ÚZIS. Pro tuto bakalářskou práci jsem si položil výzkumnou otázku, zdali se snížily počty skiagrafických vyšetření oproti minulosti, v souvislosti s postupným vývojem dalších diagnostických metod? Pokud bude otázka upřesněna na absolutní četnost provedených skiagrafických vyšetření, odpověď bude jednoznačně: počet skiagrafických vyšetření mezi lety 2001 a 2021 neklesl. Ovšem pokud otázku upřesním na relativní četnost, odpověď není jednoznačná. Zastoupení skiografie v Českobudějovické nemocnici zůstává spíše konstantní. Výsledek studie se neshoduje s daty z ÚZIS pro skiagrafické vyšetření provedená v zařízeních po celé České republice. Podle ÚZIS mezi lety 2001 a 2021 byl 6,4% pokles v zastoupení skiografie mezi dalšími radiodiagnostickými metodami.

Tato bakalářská práce podává ucelené informace o vývoji nejvýznamnějších radiologických pracovišť v Českých Budějovicích a na to navazujících zdravotnických zařízeních. Výsledky práce mohou být využity pro poskytnutí informací laické i odborné veřejnosti.

Použité zdroje:

- 1) BHATTACHARYYA, K., 2016. Godfrey Newbold Hounsfield (1919–2004): The man who *revolutionized neuroimaging*. *Annals of Indian Academy of Neurology*. (19), 448–450. DOI: 10.4103/0972-2327.194414.
- 2) BUZUK, T., 2011. Springer Handbook of Medical Technology: Computed Tomography. Springer Handbook of Medical Technology. 2011, 311-342. DOI: https://doi.org/10.1007/978-3-540-74658-4_16.
- 3) DICOM, 2022. [online]. Wikipedia.org. [cit. 2022-11-16]. Dostupné z: <https://en.wikipedia.org/wiki/DICOM>
- 4) DOLEŽALOVÁ, E., VIKTORIN, J., 2019. *Studies in special education: Rudolf Jedlička - jeden z hlavních představitelů somatopedie v České republice*. 1. ISSN 2585-7363.
- 5) DUBSKÁ, V., 2022. Rozhovor s radiologickým asistentem Mgr. Dušanem Hejnou. Nemocniční zpravodaj: Únor 2022. Nemocnice České Budějovice, a.s., 27-31.
- 6) FÁBERA, M., 2016. MODERNIZACE PŘÍSTROJOVÉHO VYBAVENÍ NA RADIOLOGICKÉM ODDĚLENÍ. Nemocniční zpravodaj: Jaro 2016. 26(1), 14-16.
- 7) FERDA, J., MÍRKA, H., BAXA, J., MALÁN, A., 2015. *Základy zobrazovacích metod*. Praha 5: Galén. ISBN 978-80-7492-173-5.
- 8) HEJNA, D., 2023. Radiologický asistent Nem. ČB. [ústní sdělení]. České Budějovice.
- 9) CHUDÁČEK, Z., 1995. *Radiodiagnostika*. 1. vyd. Brno: Institut pro další vzdělávání pracovníků ve zdravotnictví. ISBN 80-7013-114-4.
- 10) JECH, V., 2023. Radiologický asistent Nem. ČB. [ústní sdělení]. České Budějovice.
- 11) KEMERINK, M. et al., 2012. *The Application of X-Rays in Radiology: From Difficult and Dangerous to Simple and Safe*. *American Journal of Roentgenology*. 2012(198), 754-759. DOI: 10.2214/AJR.11.7844.
- 12) KOLÁŘOVÁ, H., 2023. Radiologický asistent PK Vltava [ústní sdělení].

- 13) KÖRNER, M. et al., 2007. Advances in Digital Radiography: Physical Principles and System Overview [online]. 27(3), 675-686 [cit. 2023-02-16]. DOI: <https://doi.org/10.1148/rg.273065075>.
- 14) LHOTÁK, P., 2010. MODERNIZACE A OBNOVA PŘÍSTROJOVÉHO VYBAVENÍ CENTRA KOMPLEXNÍ ONKOLOGICKÉ PÉČE A TRAUMATOLOGICKÉHO CENTRA. *Nemocniční zpravodaj: ZIMA 2009/2010*. 19(32009), 54-67.
- 15) LHOTÁK, P., 2012. NEMOCNICE POUŽÍVÁ KOMFORTNÍ MAMOGRAF. *Nemocniční zpravodaj: Léto 2012. Nemocnice České Budějovice, a.s.*, 22(1), 12.
- 16) LHOTÁK, P., 2018. Nový multidetektorový celotělový CT skener nejvyšší kategorie. *Nemocniční zpravodaj: Říjen 2018. Nemocnice České Budějovice, a.s.*, (7), 2.
- 17) MORRIS, P., 2021. The Royal Society Publishing: Sir Peter Mansfield. 9 October 1933—8 February 2017 [online]. (70) [cit. 2022-11-14]. DOI: <https://doi.org/10.1098/rsbm.2020.0031>.
- 18) NEWMAN, P., ROZYCKI, G., 1998. Surgical Clinics of North America. : THE HISTORY OF ULTRASOUND. 78(2), 179-195. DOI: [https://doi.org/10.1016/S0039-6109\(05\)70308-X](https://doi.org/10.1016/S0039-6109(05)70308-X). ISSN 0039-6109.
- 19) PACS, 2022. [online]. Wikipedia.org. [cit. 2022-11-16]. Dostupné z: https://en.wikipedia.org/wiki/Picture_archiving_and_communication_system
- 20) PEŠL, L., 2021. Nemocnice České Budějovice, a.s. obměnila kardioangiografický přístroj určený k zobrazení srdečních a cévních struktur. *Nemocniční zpravodaj: Září 2021. Nemocnice České Budějovice, a.s.*, 22-23.
- 21) PETERS, P., 1995. W. C. Röntgen - An European Scientist. EUROPEAN CONGRESS OF RADIOLOGY. Vienna, Austria, 95(95), 1-15.
- 22) Radiologické oddělení / O oddělení [online], 2023. České Budějovice [cit. 2023-04-11]. Dostupné z: <https://www.nemcb.cz/oddeleni/radiologicke-oddeleni/radiologicke-oddeleni-o-oddeleni/>
- 23) RINCK, P., 2017. Magnetic Resonance in Medicine: The Basic Textbook of the European Magnetic Resonance Forum [online]. (11) [cit. 2022-11-14]. Dostupné z: <https://www.magnetic-resonance.org/ch/20-01.html>

- 24) SUITS, C., 1982. *WILLIAM DAVID COOLIDGE 1873—1975*. NATIONAL ACADEMY OF SCIENCES. NATIONAL ACADEMY OF SCIENCES WASHINGTON D.C., 141-157.
- 25) ŠINDELÁŘOVÁ, L., 2023. Radiologický asistent EUC Kliniky ČB [ústní sdělení]. *České Budějovice*.
- 26) ŠMORANC, P., 2004. *Rentgenová technika v lékařství*. 1. Pardubice: Pražské tiskárny. ISBN 80-85-438-19-4.
- 27) ŠNOREK, M., 2020. Změny v Nemocnici České Budějovice, a.s., v průběhu let 2009–2020. *JIHOČESKÉ ZDRAVÍ* 2/2020. 5-7.
- 28) ŠNOREK, M., SHON, B., 2018. Nemocnice České Budějovice nově disponuje v pavilonu C Oddělením urgentního příjmu. *Nemocniční zpravodaj: Duben 2018*. Nemocnice České Budějovice, a.s., (3), 3-4.
- 29) ŠOTOLOVÁ, M., 2006. *Vzpomínky na Vojenskou nemocnici v Českých Budějovicích* MUDr. Jaroslav Krejčířek. *Nemocniční zpravodaj*. Nemocnice České Budějovice, a.s., 17(1), 39-42.
- 30) ŠOTOLOVÁ, M., 2008. NOVÉ EMERGENCY V ČESKOBUDĚJOVICKÉ NEMOCNICI. *Nemocniční zpravodaj: Podzim 2008*. Nemocnice České Budějovice, a.s., 18(2), 5-6.
- 31) ŠOTOLOVÁ, M., 2014. 100 let českobudějovické nemocnice. *Nemocnice České Budějovice, a.s.*
- 32) *TISKOVÁ ZPRÁVA: 10. 12. 2015, 2015*. Nemocnice České Budějovice, a. s.
- 33) VOMÁČKA, J., NEKULA, J., KOZÁK, J., 2015. *Zobrazovací metody pro radiologické asistenty*. 2. doplněné vydání. Univerzita Palackého v Olomouci. ISBN 978-80-244-4508-3.
- 34) *Výroční zpráva, 2008*. Nemocnice České Budějovice, a.s.
- 35) *Výroční zpráva, 2014*. Nemocnice České Budějovice, a.s.

Seznam obrázků:

Obrázek 1 Wilhelm Conrad Röntgen v roce 1898, Zdroj: (https://rheinland.museum-digital.de/object/2114)	10
Obrázek 2 Coolidgeova trubice Zdroj: (https://www.chemistryworld.com/opinion/coolidges-x-ray-tube/5824.article)	11
Obrázek 3a-3d Vývoj CT skenerů. (a) 1972: EMI hlavový skener první generace; (b) 1974: CT skener Siemens Siretom první generace; (c) 1975: CT skener Philips Tomoscan 200 druhé generace; (d) 2005 CT skener Philips Brilliance třetí generace, Zdroj: (Buzuk, 2011)	17
Obrázek 4 Zleva Paul C. Lauterbur a Sir Peter Mansfield (Zdroj: https://www.nobelprize.org/prizes/medicine/2003/summary/)	18
Obrázek 5 Prof. MUDr. Rudolf Jedlička Zdroj: (https://www.payne.cz/3xS43787/JedlickaRudolf.htm)	22
Obrázek 6 Divisní nemocnice č. 5 v první polovině 20. století (zdroj: 100 LET ČESKOBUDĚJOVICKÉ NEMOCNICE 1914–2014)	29
Obrázek 7 CT Toshiba Aquilion 64 (Zdroj: Nemocniční zpravodaj Podzim 2008)	34
Obrázek 8 Zleva 3D rotační angiografie Siemens Axiom Artis a RTG přístroj Philips Digital Diagnost (Zdroj: Nemocniční zpravodaj Podzim 2008)	34
Obrázek 9 Nové mamografické pracoviště v roce 2012 (Zdroj: Nemocniční zpravodaj Léto/2012, str. 12)	36
Obrázek 10 Inzerát MUDr. Bohumila Růžičky v Jihočeských Listech z roku 1914 (zdroj: Jihočeské Listy 1914, r.20)	42
Obrázek 11 Grafické znázornění relativní četnosti provedených radiodiagnostických vyšetření na vybraných radiologických pracovištích v Českých Budějovicích za rok 2021. (Jedná se o radiodiagnostické pracoviště: Radiologické oddělení Nemocnice ČB a.s., EUC kliniky, Polikliniky Sever a Polikliniky Vltava) (Zdroj: Vlastní)	48
Obrázek 12 Grafické znázornění procentuálního zastoupení provedených vyšetření pro jednotlivé zobrazovací metody na vybraných radiodiagnostických pracovištích v Českých Budějovicích v porovnání se zastoupením provedených vyšetření na radiodiagnostických pracovištích v celé České republice v roce 2021. (Zdroj vlastní, ÚZIS)	50

Obrázek 13 Grafické znázornění absolutní četnosti provedených radiodiagnostických vyšetření na Radiologickém oddělení v Nemocnici České Budějovice a.s. v letech 2001, 2011 a 2021. (Zdroj: Vlastní)	53
Obrázek 14 Grafické znázornění relativní četnosti provedených radiodiagnostických vyšetření na Radiologickém oddělení v Nemocnici České Budějovice a.s. v letech 2001, 2011 a 2021. (Zdroj: Vlastní)	53
Obrázek 15 Grafické znázornění absolutní četnosti provedených radiodiagnostických vyšetření na radiologických oddělení v České republice v letech 2001, 2011 a 2021. (Zdroj: Vlastní, ÚZIS)	54
Obrázek 16 Grafické znázornění relativní četnosti provedených radiodiagnostických vyšetření na radiologických oddělení v České republice v letech 2001, 2011 a 2021. (Zdroj: Vlastní, ÚZIS)	54