

Česká zemědělská univerzita v Praze

Fakulta agrobiologie, potravinových a přírodních zdrojů

Katedra zoologie a rybářství



**Fakulta agrobiologie,
potravinových a přírodních zdrojů**

**Epizootologie onemocnění způsobeného parazitickým
prvokem rodu *Leishmania* u psa domácího**

Bakalářská práce

Autor práce: Eva Gromusová

Kynologie

Vedoucí práce: Ing. Iveta Angela Kyriánová, Ph.D.

© 2023 ČZU v Praze

Čestné prohlášení

Prohlašuji, že svou bakalářskou práci "Epizootologie onemocnění způsobeného parazitickým prvokem rodu *Leishmania* u psa domácího" jsem vypracovala samostatně pod vedením vedoucího bakalářské práce a s použitím odborné literatury a dalších informačních zdrojů, které jsou citovány v práci a uvedeny v seznamu literatury na konci práce. Jako autorka uvedené bakalářské práce dále prohlašuji, že jsem v souvislosti s jejím vytvořením neporušil autorská práva třetích osob.

V Praze dne 21.4. 2023

Poděkování

Ráda bych touto cestou poděkovala mé vedoucí práce Ing. Ivetě Angele Kyriánové, Ph.D. za metodické vedení práce, velmi cenné rady, připomínky, skvělou komunikaci a čas, který mně a této práci věnovala. Také bych ráda poděkovala mé rodině za poskytnutou podporu během mého studia.

Epizootologie onemocnění způsobeného parazitickým prvokem rodu *Leishmania* u psa domácího

Souhrn

Práce na téma „Epizootologie onemocnění způsobeného parazitickým prvokem rodu *Leishmania* u psa domácího“ je psaná formou literární rešerše a je zaměřena na zpracování tématu týkající se problematiky parazitických prvoků rodu *Leishmania*, zejména onemocnění, které způsobují u psa domácího.

Práce na začátku představuje rod z pohledu jeho taxonomického zařazení, následně se přesouvá k morfologii dvou nejčastějších forem buněk a seznámení s vývojovým cyklem rodu a překážkami, které v tomto cyklu brání. Následuje shrnutí způsobů přenosu na hostitele, kterým je pes domácí a seznámení se specifitou vektorů tyto parazity přenášející a jejich rozšíření ve světě. Hlavní část práce popisuje přímo onemocnění psí leishmaniózu a nejdříve se zabývá základními informacemi o infekci a dále přechází na epidemiologii onemocnění, kde zahrnuje predispozice k rozvoji a distribuci onemocnění. Následně v úvodu hlavní části je práce zaměřena na způsob, jakým se psi nakazí a přechází k problematice patogenity, ve které se nejvíce zabývá její nejvýznamnější součástí, a to viscelárními lézemi. Přechází ke klinickým příznakům onemocnění, které roděluje na tři fáze po sobě následující, a to na fázi časnou, progresivní a konečnou. V každé fázi popisuje nejběžnější a nejzásadnější pozorované příznaky. Dále byly sepsány kapitoly pojednávající o metodách diagnostiky, možnostech léčby, prevence a v neposlední řadě o vakcinaci. Na závěr se práce věnuje tématu zoonotických aspektů těchto parazitů.

Tato práce se snažila shrnout nejdůležitější informace o tomto rodu, patogenitě, diagnostice, léčbě a upozornit na problémy, které jsou spojené s projevením infekce a jejím dopadem na hostitele, psa domácího.

Klíčová slova: *Canis lupus f. familiaris*, protozoa, leishmanióza, infekce

Epizootiology of the disease caused by the parasitic protozoan *Leishmania* in dogs

Summary

The work entitled „Epizootiology of the disease caused by the parasitic protozoan *Leishmania* in dogs“ is written in the form of a literature review and focuses on the processing of topics related to the issues of parasitic protozoa of the genus *Leishmania*, especially the diseases they cause in domestic dogs.

At the beginning of the work, the genus is presented from the perspective of its taxonomic classification, followed by the morphology of the two most common cell forms and an introduction to the developmental cycle of the genus and the obstacles that hinder this cycle. The work then summarizes the ways of transmission to the host, which is the domestic dog, and acquaints the reader with the specificity of the vectors that transmit these parasites and their distribution in the world. The main part of the work describes the disease of canine leishmaniasis, starting with the basic information about infection and then moving on to the epidemiology of the disease, which includes predispositions to development and disease distribution. The work focuses on how dogs become infected and discusses pathogenicity, with the most significant part being visceral lesions. It then moves on to the clinical symptoms of the disease, which are divided into three consecutive stages: early, progressive and final. The most common and significant symptoms observed in each stage are described. Chapters are also written on diagnostic methods, treatment options, prevention, and vaccination. Finally, the work addresses the issue of the zoonotic aspects of these parasites.

This work attempts to summarize the most important information about this genus, pathogenicity, diagnosis, treatment, and to draw attention to the problems associated with infection manifestation and its impact on the domestic dog host.

Keywords: *Canis lupus f. familiaris*, protozoa, leishmaniasis, infection

Obsah

1 Úvod.....	1
2 Cíl práce	2
3 Literární rešerše.....	3
3.1 Charakteristika rodu <i>Leishmania</i>	3
3.1.1 Taxonomie	3
3.1.2 Morfologie	4
3.1.2.1 Promastigot	5
3.1.2.2 Amastigot.....	6
3.1.3 Vývojový cyklus	7
3.1.3.1 Překážky pro vývoj.....	8
3.1.3.2 Proces parazita ve vektoru	9
3.1.3.3 Buněčný cyklus	10
3.1.4 Přenos na hostitele.....	11
3.1.5 Rozšíření	12
3.2 Viscerální leishmanióza u psa domácího	12
3.2.1 Základní informace.....	12
3.2.2 Epidemiologie	13
3.2.3 Způsob nákazy	15
3.2.4 Patogenita.....	17
3.2.4.1 Léze viscerální leishmaniózy	17
3.2.5 Klinické příznaky	19
3.2.5.1 Časné příznaky	20
3.2.5.2 Progresivní fáze.....	21
3.2.5.3 Konečná fáze.....	26
3.2.6 Diagnostika	26
3.2.7 Léčba	28
3.2.8 Prevence vzniku	30
3.2.9 Vakcinace.....	31
3.2.10 Zoonotické aspekty.....	32
4 Závěr.....	34
5 Literatura	35
6 Seznam použitých zkratk a symbolů	47
7 Zdroje k obrázkům	48

1 Úvod

Leishmanióza je infekční onemocnění způsobené parazitickým prvokem rodu *Leishmania*. Paraziti tohoto rodu jsou na savce přenášeni přes kousnutí písečné mouchy, které jsou jejich vektorem. Toto onemocnění postihuje nejen lidi, ale i zvířata, mezi něž patří i pes domácí, který je považován za hlavní rezervoár parazita a hraje klíčovou roli při přenosu na člověka, kdy parazit vyvolává viscerální leishmaniózu. Tyto infekce jsou způsobeny několika druhy s různou virulencí, mají různé epidemiologické a klinické vzorce a některé jsou zoonotické. Nejdůležitější cyklus *Leishmania infantum* se odehrává mezi psem a písečnou mouchou, ale mohou být zapojeny i jiné psovité druhy ať už domácí či divoké. Infekce parazitem *Leishmania* se vyskytuje v mnoha zemích, zejména v oblastech s tropickým a subtropickým podnebím. Známá jsou tři hlavní ohniska, kterými jsou Čína, Středozevní moře a Brazílie, ale jsou hlášeny i sporadické případy u psů, kteří cestovali do endemických oblastí. Vývoj onemocnění je obvykle chronický a projevuje se širokou škálou klinických příznaků a může vést k vážným následkům pro zdraví postižených jedinců. Příznaky jsou buď nespecifické jako jsou horečky, hubnutí, letargie, zvětšení lymfatických uzlin, nebo specifické, ke kterým patří dermatologické, renální nebo oční příznaky. V posledních letech došlo k nárůstu počtu případů této nemoci, což způsobuje zvýšení zájmu o její epidemiologii a kontrolu.

Cílem této práce je prozkoumat problematiku parazitických prvoků rodu *Leishmania*, zejména onemocnění, které způsobují u psa domácího. Práce je zaměřena na způsoby přenosu, patogenitu, diagnostiku, léčbu a prevenci této nemoci a zmíní se i o možnostech vakcinace. Dále se věnuje epidemiologii onemocnění, zahrnující predispozice pro rozvoj a distribuci onemocnění.

V první části bude představen rod *Leishmania* a jeho morfologie, vývojový cyklus a způsoby přenosu. Hlavní část práce se bude zabývat psí leishmaniózou, včetně její patogenity a klinických příznaků. Dále bude popsána diagnostika, léčba a prevence onemocnění. V závěru se pak dostane k zoonotickým aspektům této nemoci.

Tato práce se zaměřuje na získání uceleného přehledu o této nemoci a její problematice v souvislosti s psím hostitelem.

2 Cíl práce

Cílem práce je formou literární rešerše podrobně zmapovat problematiku parazitického prvoka *Leishmania infantum* a onemocnění jím způsobené u psa.

3 Literární rešerše

3.1 Charakteristika rodu *Leishmania*

3.1.1 Taxonomie

Druhově bohatá skupina protistů s řadou rysů, které je odlišují od ostatních eukaryot je kmen *Euglenozoa*. Tento kmen je rozdělený do tří linií: euglenidy, kinetoplastidy a diplomemidy. Euglenidy se mohou dále dělit na dvě skupiny s velkou morfologickou podobností, *Euglenida* a *Symbiontida*. Jednotlivé linie se odlišují na základě rozdílných životních strategiích a odlišné morfologie, stále ale mají řadou společných znaků, které je spojují (Kostygov et al., 2021).

Kinetoplastidy jsou skupinou protistů, která obsahuje řadu druhů patogenů bezobratlých, obratlovců i některých rostlin. Jedná se o všudypřítomné volně žijící druhy. Jednou z nejvíce zkoumaných skupin je skupina parazitických prvoků *Trypanosomatidae* pro jejich medicínskou důležitost (Simpson et al., 2006).

Trypanosomatidae jsou skupina obligatorních parazitických prvoků ze kmene *Euglenozoa*, která je pro svůj lékařský význam nejvíce zkoumanými kinetoplastidy. *Trypanosomatidy* jsou tradičně klasifikovány do devíti rodů a dále se delí podle životního cyklu na dixenózní a monoxenní druhy (Simpson et al., 2006). Parazité spadající do pod monoxenní druhy se omezují na rozdíl od dixenózních druhů jen na jednoho hostitele bezobratlých a jsou méně známi (Yurchenko et al., 2018).

Parazité rodu *Leishmania* jsou zástupci ze skupiny dixenózních druhů. Tyto druhy mají dva hostitele ve svém vývojovém cyklu. Bezobratlé (členovce nebo pijavice) užívají jako vektor k přenosu mezi hostiteli obratlovců nebo rostlin (Yurchenko et al., 2018).

Rod *Leishmania* zahrnuje zhruba 53 druhů (Barratt et al., 2017). 15 druhů je dobře známých a ví se, že způsobují lidské leishmaniózy a z nich 13 druhů má zoonotickou povahu (Gramiccia et Gradoni, 2005). Paraziti z rodu *Leishmania* jsou dále děleni do dvou podrodů: *Leishmania (Leishmania)* a *Leishmania (Viannia)*, na základě odlišného typu vývoje uvnitř těla přenašeče písečných much. Vývoj může být buď peripylární, ten se vyskytuje u podrodu *L. (Viannia)*, nebo suprapylární, který je typický pro druhý podrod *L. (Leishmania)* (Mendoza-Leon et al., 2002). Během peripylárního vývoje dochází k vývoji jak v zadním, tak v předžaludku písečných much. Peripylárie následně infikují ještěrky i savce. Suprapylárie se vyvíjejí u písečných much ve středním žaludku a předžaludku a následně infikují pouze savce prostřednictvím kousnutí písečnou mouchou. Dále je známý ještě hypopylární typ vývoje, kdy dochází k vývoji poze v zadní části střeva písečné mouchy. Hypopylárie jsou primitivní druhy, které byly nalezené u ještěrek Starého světa (Taylor et al., 2016). Rozdělení je také ovlivněné geografickým rozšířením jednotlivých druhů. Druhy podrodu *L. (Leishmania)* jsou rozšířené v Novém i ve Starém světě a druhy podrodu *L. (Viannia)* jsou situované v Neotropické oblasti (Marcili et al., 2014).

Mezi podrod *L. (Leishmania)* patří druhy způsobující viscerální leishmaniózu, které se dále řadí do komplexu *Leishmania donovani*. Tento komplex je klasifikovaný do čtyř druhů

zahrnující: *Leishmania archibaldi*, *Leishmania chagasi*, *Leishmania donovani* a *Leishmania infantum* (Lukes et al., 2007). Hlavním rezervoárem všech těchto zoonotických druhů způsobujících viscerální leishmaniózu je pes (Marcili et al., 2014). K podrodu *Leishmania Viannia* řadíme například druhy *Leishmania guyanensis*, *Leishmania panamensis* a druh, který je považován za nejrozšířenějšího a nejběžnějšího původce slizniční formy leishmaniózy v Americe, *Leishmania braziliensis* (Disch et al., 2005).

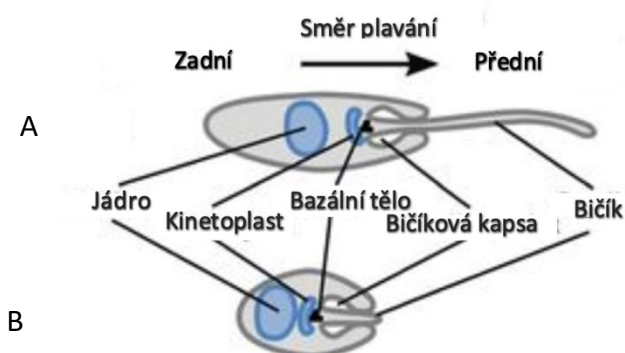
3.1.2 Morfologie

Paraziti z rodu *Leishmania* jsou vejčité organismy s řadou rozdílných buněčných morfologií a různé typy vývojových forem, které jsou nejvíce přizpůsobené hostiteli nebo vektoru. Vývojové formy mohou být v klidu předadaptované pro přenos na dalšího hostitele nebo se setkáváme s druhým, froliferativním typem vývojové formy. Značná část interpretace buněčných morfologií a vývojových forem je odvozena ze základní buněčné biologie trypanozomů, která je více studovaná (Sunter et Gull, 2017).

U *Leishmania* známe dvě hlavní rozdílné morfologie buněk. Prvním typem je promastigotní morfologie, která se vyskytuje u písečných much. Amastigotní morfologie je druhým typem morfologie buněk u parazitů z rodu *Leishmania* a vyskytuje se u savčích hostitelů (Sunter et Gull, 2017).

Pro promastigoty i amastigoty jsou molekulární vlastnosti buněčného povrchu důležité z hlediska interakce s buňkami hostitele a z hlediska ochrany proti hydrolytickým enzymům ve střevech písečných mušek a ve fagolyzozomech (Winter et al., 1994).

Od ostatních trypanosomatid se promastigoti a amastigoti Leishmanií liší sekrecí velkého množství rozpustných proteofosfoglykanů (PPG), které jsou vylučované a povrchově vázané. Pro PPG je charakteristický obsah velmi dlouhých pelypeptidových skeletů, které jsou modifikovány fosfoglykany. Agregaci promastigotů a přenos velkých shluků parazitů v rámci kousnutí písečnou muškou usnadňují velmi velké makromolekulární vláknité struktury, které tvoří PPG samostatně nebo po sebeasociaci (McConville et al., 2002).



Obrázek č. 1: Zobrazení morfologické stavy dvou buněk.
(A) Promastigot; (B) Amastigot (Sunter et al., 2017)

U amastigotního i promastigotního tvaru buňky *Leishmania* je základní buňčná architektura zachována a jsou pro ni typické zesíťované mikrotubuly subpelikulárního korzetu. Během celého buněčného cyklu je pole subpelikulárního korzetu udržováno, a proto je buněčné dělení závislé na prodloužení a vložení mikrotubulů do již existujícího pole. Vnitřek buňky je tvořen jádrem, před kterým se nachází kinetoplast, jedná se o útvar nacházející se u prvků ze skupiny Kinetoplastidy. Kinetoplast je tyčinkovitý, tvořený z masy zřetězené mitochondriální DNA, která je přímo spojena s bazálním tělem. Uvnitř buňky dále nalezneme sadu jednokopiových organel, jakou jsou mitochondrie a Golgiho aparát. Z bazálního těla vybíhá bičík, na jehož bázi nalezneme vazovitou strukturu nazývanou bičíková kapsa, která je tvořena invaginací buněčné membrány. Bičíková kapsa je pro tyto parazity velice důležitou strukturou, jedná se o jediné místo, kde probíhá exocytóza a endocytóza. Bičíková kapsa tak tvoří jediné kritické rozhraní mezi parazitem a jeho hostitelským prostředím (Sunter et Gull, 2017).

Bičíková kapsa je struktura, také známá jako „blanování“ plazmatické membrány diskrétního typu. Bičíkovou kapsu tvoří kombinace vzniku bičíku a nedostatku subpelikulárních mikrotubulů spolu s cytoskeletárně definovanou oblastí krku. Sada počítačově kreslených obrázků, které byly odvozené na základě snímků elektronového mikroskopu umožnily zobrazení hlavních definovaných architektonických rysů bičíkové kapsy. Existují tři domény, které jsou definované morfogenezí neboli vývojem tvaru bičíku. Těmito třemi doménami jsou povrchová membrána, membrána bičíkové kapsy a bičíková membrána. Veškerý vezikulární transport, jak z buňky, tak do buňky, probíhá přes bičíkovou kapsu, která tak slouží jako portál, který spojuje vnitřek buňky s hostitelským nebo vektorovým prostředím (Gull, 2003).

Bičík, jednotka bazálního těla – mitochondriální kinetoplast a jednotka Golgi – bičíková kapsa jsou modulárními jednotkami, které v podstatě konstruují buňku *Leishmaniae*. Jednotlivé pozorované buněčné morfologie se od sebe odlišují různým postavením těchto modulárních jednotek vůči sobě navzájem. Pochopení morfogeneze těchto jednotlivých různých modulárních jednotek a také jejich vzájemného umístění je základním předpokladem k definování dynamického tvaru a formy tohoto parazitického prvoka (Sunter et Gull, 2017).

Tvar buňky, délka bičíku, poloha kinetoplastu či jádra a ultrastrukturální rysy velmi přesně definují buněčnou morfologii parazitů *Leishmanií*. Přesně definovaná buněčná morfologie se tradičně používá k definování pozorovaných buněčných forem. Morfologické popisy buněčných forem však v některých případech vstoupily do literatury jako definice specifických typů buněk v životním cyklu (Sunter et Gull, 2017).

3.1.2.1 Promastigot

Morfologie promastigota je charakteristická buňčným tělem s protáhlým vejčitým tvarem s dlouhým pohyblivým bičíkem, který vyčnívá z bičíkové kapsy a je zdrojem propulzní síly, která je pravděpodobně odpovědná za usnadnění průchodu trávicím traktem písečných much (Cuvillier et al., 2003).

Existují různé variace morfologií promastigotů. Uváděné tvary těchto rozdílných forem mohou být extrémní. Velká odlišnost mezi jednotlivými tvary vedla k tomu, že jsou definovány jako různé typy buněk, spíše než jen různé přechodové morfologie. V současné

době rozlišujeme v těle písečné mušky čtyři hlavní typy buněk na základě délky a šířky těla buňky a podle odlišností bičíku (Rogers et al., 2002).

Prvním ze čtyř hlavních typů buněk je procyklický promastigot. Délka těla buňky se u této formy pohybuje mezi 6,5 a 11,5 μm a s bičíkem o něco kratším, než je tělo buňky. Nektomonádový promastigot je následujícím buněčným typem a je pro něj charakteristické buňčné tělo delší než 12 μm . Leptomonádový promastigot je na rozdíl od předchozího stádia, nektomonádového promastigota, o něco menší s délkou jeho těla pohybující se ve stejných rozmezích jako u procyklického promastigota, od něj se odlišuje délkou bičíku, která přesahuje délku těla buňky. Posledním typem je metacyklický promastigot, u něj najdeme tělo kratší než 8 μm s šířkou 1 μm , bičík zůstává delší, než je tělo buňky (Sunter et Gull, 2017).

U promastigota nalezneme tři složky, které se vyskytují hojně na jeho povrchu a byly rozsáhle zkoumány, jená se o komplexní glykokonjugát zvaný lipofosfoglykan, metaloproteázu gp63 a nízkomolekulární glykoinositolfosfolipidy (GIPL) (Winter et al., 1994).

Hyperglykosylovaný (GPI) glykolipid nazývaný lipofosfoglykan (LPG) je hlavní povrchovou makromolekulou na povrchu buňčného stádia promastigota. Tyto povrchové molekuly obsahují značně konzervovanou GPI kotvu a dlouhou fosfoglykanovou kostru. Tato kostra může být propracovaná s druhově a stádiově specifickými glykanovými postranními řetězci. LPG, který je exprimován ve velmi vysokých hladinách, tvoří zřetelný glykokalyx snadno detekovatelný elektronovou mikroskopií (McConville et al., 2002).

Povlak LPG má schopnost chránit buňku ve stádiu promastigota před lýzou alternativní kaskádou komplementu a extracelulárními hydrolázami, také může být pro receptory hmyzího střeva a savčích makrofágů přímo či nepřímo ligandem. LPG je nenahraditelný pro infekční vlastnosti promastigotů *Leishmania major* u savčích i hmyzích hostitelů (Puentes et al., 1990).

Povrchová vrstva promastigotů je dále tvořena řadou GPI proteinů, jejichž funkce zatím zůstává nejasná, a proteofosfoglykanů (PPG). Vypadá to, že na živých promastigotech je většina těchto proteinů maskovaná obalem LPG (Karp et al., 1991).

Většina glykolipidů je lokalizovaná v exoplazmatickém letáku plazmatické membrány. Přesto se ale jejich významná zásoba může také nacházet ve vnitřním letáku plazmatické membrány. Jejich funkce je stále nejasná, ale pravděpodobně tvoří základní složku povrchového povlaku promastigota (McConville et al., 2002).

3.1.2.2 Amastigot

Pro morfologii amastigota je typické menší a kulovitější buněčné tělo s krátkým nepohyblivým bičíkem, který je potencionálně více zaměřený na senzoricou funkci. Bičík u tohoto stádia téměř nevystupuje z bičíkové kapsy (Gluezn et al., 2010).

Leishmania spp. amastigoti jsou u savčích hostitelů lokalizováni ve fagolýzónním kompartmentu makrofágů a dalších buňkách retikuloendoteliálního systému v kůži, slezině játrech, kostní dřeni, lymfatických uzlinách, sliznici či v leukocytech v krvi (Taylor et al., 2016). Mezi trypanosomatidami se vyznačují tím, že jako jediní postrádají prominentní povrchový glykokalyx hyperglykosylovaných (GPI) proteinů nebo jiných GPI zakotvených

makromolekul. Místo toho najdeme na povrchu amastigotů potah tvořený vrstvou volných GPI a glykosfingolipidů, které jsou nejspíše získané z vnitřního listu makrofágové fagolysosomové membrány. Základní plazmatické membránové transportéry mohou být těmito glykolipidy chráněny před proeolýzou v lysozomu hostitelké buňky, zatímco nedostatek povrchově vystavených proteinů může představovat formu imunitního úniku. Tato povrchová architektura může ovlivnit snížení možnosti transportu parazitních peptidů na povrch infikovaných makrofágů ve spojení s proteiny hlavního histokompatibilního komplexu třídy II pro prezentaci hostitelským T buňkám (Mcconville et Blackwelli, 1991).

Amastigoti se od promastigotů nejvíce odlišují změnou v bičíku, kdy se z dlouhého pohyblivého bičíku u promastigotů s axonem 9 + 2 stává krátký nepohyblivý bičík s uspořádaným axonem 9 + 0 (9v) (Wheeler et al., 2015). Tato změna ve struktuře bičíku může nastat dvěma způsoby, buď dojde ke zkrácení dlouhého bičíku tím, že se rozebere a odstraní se jeho centrální pár, nebo se setaví nový krátký bičík vykazující axonem 9v, který již centrální pár postrádá (Sunter et Gull, 2017).

Zachování bičíku u amastigotů naznačuje, že je v makrofágu hostitele pro parazita významný. Důležitý by mohl být svou senzoricou rolí, protože se jeho špička často nachází v blízkém kontaktu s membránou parazitoformní vakuoly a jeho 9v axonemální architektura je strukturálně podobná architektuře primární řasenky savců (Gluezn et al., 2010). Potencionálně by parazitovi mohl bičík umožňovat vnímání informace o zdravotním stavu svého hostitelského makrofágu a tím pomoci s rozhodováním, zda je makrofág ve stavu, kdy je pro parazita výhodné se rozdělit, nebo by svým rozdělením mohl způsobit úhyn a lýzu makrofágu, čímž by se parazit uvolnil do nového prostředí a v takovém případě se nedělit (Sunter et Gull, 2017).

3.1.3 Vývojový cyklus

Parazit leishmanií během svého životního cyklu musí přecházet mezi dvěma různými formami. Tyto formy jsou od sebe odlišné a umožňují parazitovi lépe se přizpůsobit každému hostiteli. *Leishmanie* žijí buď jako extracelulární bičíkatí promastigoti u mezihostitelů, kterými jsou různé druhy písečných much (např. *Phlebotomus* nebo *Lutzomyia*) nebo jako intracelulární amastigoti ve fagolysosomu savčích makrofágů (Kohl et al., 2018). U savčího hostitele je vývojová biologie parazita poměrně jednoduchá a mezi druhy konzistentní. V hostiteli písečných much je na rozdíl od toho vývojová biologie složitější a o něco méně dobře pochopená (Gossage et al., 2003).

Mimo hostitele obratlovce je tedy životní cyklus *Leishmania* omezený pouze na trávicí trakt písečných mušek. Umístění v trávicím traktu je mezi jednotlivými podrody *Leishmania* a *Viannia* odlišné. Podrod *Viannia* patří mezi peripylární parazity, protože nejdříve vstupují do zadního střeva před migrací vpřed do středního střeva. U většiny druhů je však vývoj omezený především na střední a přední střevo svých přenašečů, jedná se tedy o suprapylární vývoj, který je typický pro druhý podrod *Leishmania* (Lainson et al., 1977). U obou podrodů existuje přesvědčivý soubor důkazů o výskytu odlišné formy promastigota, kterým jsou nakažení savci a metacyklického promastigota, jež je konečným produktem vývoje ve vektoru (Gossage et al., 2003).

Množství dalších vývojových stádií a dále vztahy mezi nimi a jejich jednotlivé funkce nejsou zcela pochopeny. Třeba termín procyklický promastigot se někdy používá jako souhrnný název pro označení nemetacyklických promastigotů (Soares et al., 2002). Tímto je vytvořena představa, že paraziti během svého vývoje prochází třemi fázemi životního cyklu, jedná se o fáze: amastigota, procyklickýho promastigota a metacyklickýho promastigota. Názor, že existují jen tři vývojová stadia je posílen kultivačními analýzami v *in vitro* podmínkách. Jedná se však o zjednodušený pohled na životní cyklus těchto parazitů a nezahrnuje důkazy z dalších významných prací, které se životním cyklem *Leishmanií* u písečných mušek zabývaly a jasně demonstrují existenci dalších vývojových stádií v jejich životním cyklu (Sacks et Kamhawi, 2001).

Nedávná studie na parazita *Leishmania mexicana* poskytuje zlepšený pohled na životní cyklus parazitů a objevil se v ní nový jasný důkaz pro další vývojové stádium, kterým je leptomonádový promastigot neboli leptomonády. Tato forma promastigotů hraje roli ve výrobě jejich sektreční gelové zátky a prekursoru, který je potřebný k vývoji pro savce infekční formy, a to metacyklického promastigota (Rogers et al., 2002).

Již zmíněnou studií jsou definované čtyři hlavní vývojové formy, kterými promastigot během svého životního cyklu ve vektoru prochází: procyklický promastigot, nektomonádový promastigot, leptomonádový promastigot a metacyklický promastigot. Kromě těchto čtyř zmíněných stádií byli pozorováni další dvě formy promastigotů: haptomonádní promastigoti s rozšířenou bičíkovou špičkou, a paramastigoti (Gossage et al., 2003).

3.1.3.1 Překážky pro vývoj

U písečných mušek je vnímavost a odolnost k úplnému vývoji parazitů *Leishmania* pod genetickou kontrolou. Tato kontrola je přinejmenším u některých vektorů, jako je například *P. papatasi*, polygenní. Funkční asociace genů jsou naznačeny překážkami úplného vývoje, které byly identifikovány u žáruvzdorných mušek (Wu et Tesh, 1990).

Jedná se o přirozené překážky, které brání rozvoji parazita ve střevě písečných mušek. Tyto překážky působí během několika prvních dnů po krmení mušky krví a patří mezi ně trávicí enzymy, které jsou sekretované do lumen středního střeva po krmení krví, mohou inhibovat časné přežití a růst parazitů (Sacks, 2001). Maximální hladiny proteolytických enzymů je u mnoha dvoukřídlých, včetně písečných mušek, dosaženo 18–32 hodin po příjmu krve (Schlein et Jacobson, 1998).

Další překážkou je peritrofická membrána obklopující pozitou krevní moučku v břišní střední části střeva. Tato membrána může působit jako fyzická bariéra pro přední migraci parazita (Sacks, 2001).

Vylučování obsahu středního střeva po trávení krevní moučky je další bariérou zamezující vývoj parazita a může vést až k odstranění parazitů ze střeva. S největší pravděpodobností brání rozvoji také imunitní reakce písečných mušek (Dostálová et Volf, 2012).

Ve většině studií sledující vývoj různých druhů *Leishmania* v nevhodných vektorech byla pozorovaná ztráta infekce později a spojená s vylučováním natrávené krevní moučky. Nezaznamenaly tedy časnou inhibici přežití ani růstu parazitů (Sacks, 2001).

3.1.3.2 Proces parazita ve vektoru

Ve vektoru, kterým je samice písečných mušek, je vývoj zahájen po pozření krve, která obsahuje makrofágy infikované malými (3–5 μm), zaoblenými a nepohyblivými formami parazita, které se nazývají amastigoti. Změna podmínek, které jsou amastigoti při přechodu ze savčího hostitele do středního střeva písečné mouchy vystaveni spouští transformaci buněčné morfologie a vývoj parazita ve vektoru (Dostálová et Volf, 2012). Mezi změny prostředí, kterým je parazit při přechodu vystaven patří například dostupnost živin a kyslíku, snížení teploty, zvýšení pH a změna reaktivní formy kyslíku. Při adaptaci na tyto drastické změny prostředí mohou hrát roli polymery anorganického fosfátu (polyP), protože se podílejí na toleranci vůči stresu u několika dalších organismů (Kohl et al., 2018).

V těle písečné mouchy se amastigoti vyskytující v krevní moučce, s ní se přesouvají do břišního středního střeva, kde dochází k obalování peritrofickou membránou. Tato membrána je vylučovaná buňkami středního epitelu a asi po třech dnech se začne rozpadat. Její rozpad je u infikovaných mušek urychlen působením chitinázy odvozené od parazitů. Dále se amastigoti během 12–18 hodin přeměňují na procyklické promastigoty (Schlein et al., 1991).

Jedná se o první replikativní formy, které proliferují v časně krevní moučce a jsou odděleny od středního střeva peritrofickou maticí typu I. Tyto formy promastigotů se od amastigotů odlišují tím, že se u nich vyskytuje krátký bičík nacházející se na předním konci buňky a dále svou pohyblivostí, kdy procyklické promastigoty jsou již slabě se pohybující formou parazita. Přibližně za 48–72 hodin se z procyklických promastigotů diferencují silně pohyblivé dlouhé nektomonádní promastigoty také zvané nektomonády. Tyto formy vznikají 3–4 dny po krmení. Změna nastane poté, co začnou paraziti zpomalovat svou replikaci (Rogers et al., 2002).

Dlouhé nektomonádní promastigoty putují do lumen středního střeva z peritrofické krevní moučky, která je uzavřena maticí. Pohybují se dále směrem k přední části břišního středního střeva a později se vyvinou v krátké nektomonádové promastigoty, tato forma promastigotů se také označuje jako leptomonády (Walters, 1993). Leptomonády následně vstupují do dalšího proliferačního cyklu (Gossage et al., 2003).

Během 4–5 dne je větší část natrávené krevní moučky vyloučena a nektomonády lze lokalizovat v hrudním středním střevě. Tato zpětná migrace je spojená s transformací na kratší a širší haptomonády, které lze nalézt v připojení ke kutikulárnímu povrchu stomodální chlopně, a zaoblené paramastigoty (Sacks, 2001). V případě že se tyto formy objevily, byl paramastigot pozorován jen zřídka a jeho množství nepřevýšilo více než 2 % z celkového počtu pozorovaných buněk. Haptomonádový promastigot se v nízkých počtech vyskytuje v pozdějších fázích infekce a jeho pozice ve vývojovém cyklu je nejasná, potencionálně pochází z leptomonádového promastigota (Rogers et al., 2002).

Pro to, aby bylo možné dokončení vývojového cyklu *Leishmania*, musí mít tyto paraziti vyvinuté mechanismy, které jim pomohou k překonání nepřátelského prostředí ve středním střevě písečné mušky, které je krmeno krví. Schopnost parazita manipulovat s hladinami a načasováním proteázové aktivity ve středním střevě dokazuje svými důkazy řada studií (Dostálová et Volf, 2012). Některé studie prokázaly schopnost potlačit nebo oddálit vrchol aktivity trypsinu a aminopeptidázy ve středním střevě u *Leishmaniae major*. Bylo prokázáno, že ke snížení aktivity trypsinu ve středním střevě došlo u infekce parazity *Leishmania mexicana* (Sant'Anna et al., 2009) a *Leishmania infantum* (Telleria et al., 2010). Dále je ale potřeba zmínit, že ve vektorech *Phlebotomus papatasi* a *Phlebotomus duboscqi* bylo pozorováno přežití *Leishmaniae major* i bez jakékoliv významné inhibice nebo zpoždění vrcholových proteázových aktivit během infekce (Pimenta et al., 1997).

Aby byl přenos účinný je nezbytné oddělení, dopředná migrace a kolonizace stomodální chlopně. Na závěr se *Leishmania* přemění na krátké, štíhlé a vysoce aktivní infekční metacyklická stádia. Tato konečná vývojová fáze se nazývá metacyklogeneze. O metacyklických promastigotech se předpokládá, že pocházejí z leptomonád, avšak nejde vyloučit jejich transformaci přímo z nektomonád (Gossage et al., 2003).

Metacyklické stádium parazita je zdrojem masivní infekce promastigotů na stomodální chlopně. Infekce je v některých situacích doprovázena invazí do předžaludku, zahrnuje hltan, cibária a sosák. Metacyklické promastigoti podle předpokladů pocházejí z předního střeva nebo zezadu degenerující stomodální chlopně (Schlein et al., 1992). Tyto stádia se během dalšího krmení krví samicí písečné mouchy dostanou do kůže hostitele obratlovců a iniciují infekci (Dostálová et Volf, 2012). Předpokládá se, že se jedná o jedinou vývojovou formu parazita, která je schopna se vstřebávat do kůže, během přijímání krevní moučky infikovanou písečnou muškou (Sacks et Perkins, 1984). Celý tento proces až do vzniku infekčního stádia schopného infikovat savčího hostitele trvá 1–2 týdny (Cuvillier et al., 2003).

K transformaci z infekčního metacyklického stádia přenášeného vektorem, prostřednictvím sosáku, na obratlovce dochází v makrofágách obratlovců. Infekční promastigoti jsou fagocytováni makrofágy, či jinými mononukleárními fagocytujícími buňkami, kde se přeměňují na intracelulární amastigoty. Amastigoti se dále množí biparticí a infikují další mononukleární fagocytární buňky (Gharbi et al., 2015).

Ve stádiu intracelulárních amastigotů zůstává parazit po celou dobu životního cyklu v savčím hostiteli (Gossage et al., 2003). Výsledek infekce je daný vztahem mezi parazitem a hostitelem. Například *Leishmania infantum* může napadat všechny orgány hostitele. Pro přenos infekce na vektor je však nezbytná přítomnost amastigotů v dermis hostitele (Gharbi et al., 2015).

3.1.3.3 Buněčný cyklus

Během buněčného cyklu promastigota dochází k jeho zdvojnásobení a následně ke zmenšení jeho buněčné délky na délku poloviční. Na rozdíl od mnoha jiných organismů jsou dvě dceřiné buňky, které jsou výsledkem buněčného dělení promastigotů od sebe navzájem odlišné. Dceřiné buňky jsou rozdílné především svými dramaticky odlišnými délkami bičíku,

kdy jedna buňka zdědí původní, a tedy delší bičík, a druhá dceřiná buňka zdědí nový a zároveň kratší bičík (Sunter et Gull, 2017).

Při pozorování buněk v kultuře byly nalezeny všechny tři typy buněk. Nejvíce podobný buňce v S-fázi je nektomonádový promastigot. Procyklický promastigot vypadá podobně jako buňka ve fázi G1 nebo S-fázi, jedná se o buňku, která zdědila nový, a tedy kratší bičík. Leptomonádový promastigot je typ buňky, který zdědil starý, delší bičík a vypadá podobně jako buňka v obdobných fázích buněčného cyklu jako u procyklického promastigota (Rogers et al., 2002). Tento fakt poukazuje na problémy s použitím morfologických parametrů pro stanovení buněčných typů z důvodu, že dvě dceřiné buňky promastigotního dělení lze odlišně kvalifikovat buď jako procyklické promastigoty nebo jako leptomonády (Sunter et Gull, 2017).

Je možné, že doba, kterou rodičovská buňka stráví v G2 fázi ovlivňuje podíl produkovaných buněk s morfologií buď procyklického promastigota nebo leptomonády. G2 fáze je totiž doba, kdy dochází k prodloužení obou buněk a objeví se buď staré nebo nové bičíky. Pokud by tedy buňka strávila dostatečnou dobu v G2 fázi, výsledkem dělení by byly dva typy leptomonád (Sunter et Gull, 2017).

U buněčného typu nektomonád nebyla nikdy pozorovaná přítomnost dvou kinetoplastů nebo dvou jader, a proto je tento typ definován jako nedělící se stádium (Gossage et al., 2003).

3.1.4 Přenos na hostitele

Leishmania spp. paraziti jsou na hostitele přenášeny kousnutím infikovanou písečnou muškou. Ve Starém světě dochází k přenosu přes mušky z rodu *Phlebotomus* a v Novém světě muškami z rodu *Lutzomyia* (Grimaldi et Tesh, 1993). Ve Starém světě patří mezi vektory *Phlebotomus perniciosus*, *P. ariasi*, *P. argentipes* a *P. orientalis* (Elnaiem et Osman, 1998). Mezi přenašeče viscerální leishmaniózy v Americe se řadí *Lutzomyia longipalpis* a *L. evansi*, navrženým vektorem je i *L. forattini* (Travi et al., 2002a).

Zdá se, že existuje těsná evoluční shoda mezi druhem písečných mušek, které slouží jako přenašeči parazitů v přírodě a druhem *Leishmania*, to znamená, že některé písečné mouchy jsou uzpůsobeny přenášet pouze určité druhy *Leishmania* (Killick-Kendrick, 1985). Například neexistuje žádný záznam o tom, že by se *Phlebotomus papatasi* podílel na přenosu jiného druhu parazitů *Leishmania* než *Leishmania major*, a to i navzdory faktu, že tento druh písečné mušky má široký výskyt v oblastech endemických pro jiné druhy *Leishmania*. Podobně je to u *P. sergenti*, u něhož také neexistují důkazy o přenosu jiného druhu než *Leishmania tropica*, navzdory jeho výskytu v biotopech obsahujících hojnější počet druhů *Leishmanií* (Sacks, 2001).

V komplexním přehledu vektorů leishmaniózy z rodu *Phlebotomus* se dospělo k závěru, že z 81 taxonů písečných mušek bylo nejméně 19 označeno za vektory (Killick-Kendrick, 1990).

Zatím zůstává neznámý průměrný počet metacyklických promastigotů přenesených do kůže savčího hostitele infikovanou písečnou muškou, avšak údaje z experimentů s nuceným

krmením naznačují, že odhad 100–1 000 promastigotů není podhodnocen (Warburg et al., 1986).

3.1.5 Rozšíření

Mezi podezřelé nebo prokázané vektory přenášející *Leishmania donovani* patří *P. alexandri*, ze kterého se lze parazitem nakazit především v Číně, *P. argentipes* s nákazou typickou pro Indický subkontinent a ve východní Africe se můžeme setkat s přenosem z vektorů *P. martini* a *P. orientalis* (Sacks, 2001).

U *Leishmania infantum* patří mezi vektory vyskytující se v jižní Evropě *P. ariasi* a *P. perniciosus*, který se dále vyskytuje v okolí východního Středomoří společně s *P. langeroni* a *P. major*. Mezi vektory přenášející *L. infantum* v oblasti Číny řadíme *P. chinensis* a již zmíněného *P. major* (Sacks, 2001).

Infekce způsobené *Leishmania major* jsou rozšířené především v Africe, jihozápadní Asii a na Středním východě. K vektorům přenášejícím tento druh *Leishmania* patří *P. papatasi* a *P. dobosqi* (Sacks, 2001).

Přenašeči *P. sergenti* a *P. saevus* přenáší *Leishmania tropica*. V Keni dochází k přenosu tohoto duhu *Leishmania* přes vektor *P. saevus*. S nákazou způsobenou vektorem *P. sergenti* se můžeme setkat v oblastech jako jsou Afrika, Střední východ nebo jihozápadní Asie (Sacks, 2001).

S parazitem *Leishmania aethiopica*, který je přenášený přes vektory *P. longipes* a *P. pedifer* se můžeme setkat jen v oblastech východní Afriky, kde jsou tyto mezipřenašeči rozšířeni (Sacks, 2001).

Rozšíření písečných mušek je především v teplých oblastech. Nejběžněji je najdeme v oblastech Asie, Austrálie, Afriky, Ameriky a jižní Evropy (Killick-Kendrick, 1999). Jejich rozšíření na jihu končí na 40° jižní šířky, ale na tichomořských ostrovech a na Novém Zélandu už je nenajdeme (Lane, 1993). Na severu je jejich rozšíření až lehce nad 50° severní šířky v jihozápadní Kanadě (Young et Perkins, 1984) a těsně pod touto zeměpisnou šířkou v Mongolsku a severní Francii (Lewis, 1982).

3.2 Viscerální leishmanióza u psa domácího

3.2.1 Základní informace

Psí viscerální leishmanióza (CVL) je endemické zoonotické onemocnění. Způsobují ho paraziti komplexu *Leishmania donovani*: *L. d. donovani* a *L. d. infantum* ve Starém světě, v Novém světě se jedná o *L. d. chagasi* (Ikonomopoulos et al., 2003). Dříve byl *L. chagasi* považován za odlišný druh od *L. infantum* ale nedávné studie prokázaly že tyto organismy nelze odlišit (Maurício et al., 2000).

Psí viscerální leishmanióza je hlavní zoonotické onemocnění v několika částech světa, vyskytuje se v západní Evropě a Latinské Americe. Výskyt tohoto onemocnění mezi foxhoundy v USA naznačil potencionální možnost rozšíření i do nových oblastí (Travi et al., 2002a).

CVL je komplex infekčních zoonotických onemocnění, přenášených vektorem, způsobený přítomností a množením prvoka patřícího do rodu *Leishmania*. Tyto infekce se od sebe liší různými epidemiologickými a klinickými vzorci, některé jsou zoonotické, čímž se mohou odlišovat od jiných. Infekce jsou výsledkem působení několika různých druhů s variabilní virulencí. Nejdůležitější je cyklus *Leishmania infantum*, který se odehrává mezi písečnými muškami a psy. V cyklu jsou ale zapojeny i další psovitě druhy, jak domácí, tak divoké (Gharbi et al., 2015).

I přes to, že jsou volně žijící druhy náchylné k infekci, pes domácí je nejdůležitějším rezervoárem viscerální leishmaniózy, kterou v Novém světě způsobuje *Leishmania chagasi* (Moreno et Alvar, 2002a) a ve Starém světě *Leishmania infantum*, které jsou obecně považované za synonymní duhy. V jižním Středomoří byly hlášeny náhodné případy u psů způsobené jinými duhy jako je například *Leishmania arabica*, *Leishmania tropica* a *Leishmania major* (Alvar et al., 2004).

U psa jako hostitele parazita *Leishmania* najdeme variace v klinickém obrazu onemocnění. Zvířata mohou být zdánlivě zdravá neboli asymptomatická, až po oligosymptomatická, může dojít také k projevu těžkých stadií onemocnění s intenzivním kožním parazitismem. Pes tedy napomáhá šíření onemocnění do neendemických oblastí tím, že je zdrojem infekce pro přenašeče (de Almeida et al., 2009).

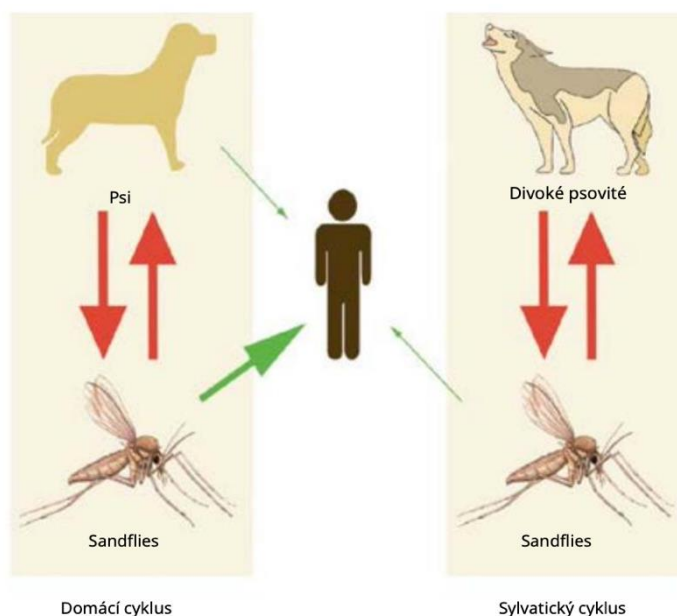
Skutečným epidemiologickým rizikem jsou přenašeči, kterými jsou psi s asymptomatickou infekcí a s parazity přítomnými v kůži. Tyto jedince je velice složité identifikovat (Molina et al., 1994). Sérologický screening ukázal, že asi 50–60 % psů infikovaných leishmaniózou jsou asymptomatictí (Lanotte et al., 1979) a z nich u 20 % najdeme parazity v kůži (Abranches et al., 1983).

V severovýchodním Španělsku i jiných oblastech bylo prokázáno, že cirká 15 % infikovaných psů se dokáže zotavit a eliminovat parazity ještě před projevením infekce (Fisa et al., 1999a). U zbytku dochází k rozvoji symptomů různou rychlostí. Jedná se o skupinu, která v případě, že mají vlastníka, bude nějakým způsobem léčena. Téměř třičtvrtina jedinců léčených léky na bázi antimonu klinicky reaguje na terapii, ale ke sterilnímu vyléčení dojde jen zhruba u 20 % případů (Alvar et al., 2004). Často se objevují klinické recidivy a někteří jedinci zůstávají infikovaní, ale bez příznaků. U asymptomatických jedinců či u jedinců s recidivou se v několika případech může opět objevit schopnost infikovat písečné mouchy (Gradoni et al., 1987).

3.2.2 Epidemiologie

Epidemiologie CVL je velmi různorodá. Jedná se o výsledek komplikovaných interakcí mezi vektorem, hostitelem, parazitem a ekologickými faktory mezi které řadíme teplotu, vlhkost, ekologické niky přenašeče, především larvy atd. Hlavními faktory rozhodujícími schopnost vektoru přenášet parazita je jeho kapacita, biomasa, druh a chování. U hostitele jsou rozhodující především následující faktory: biomasa, druh, věková struktura, plemeno, typ chovu a kontrolní opatření. Virulence parazita je závislá na biomase a zymodému (Gharbi et al., 2015).

Hlavní epidemiologický cyklus tohoto onemocnění psů je domácí a soustředí se především v příměstských regionech. Jeho sylvatický cyklus je naopak skrytý. U koček je možné taky pozorovat klinické příznaky viscerální leishmaniózy, avšak jejich úloha jako rezervoáru je ale zatím neznámá (Maia-Elkhoury et al., 2008).



Obrázek č. 2: Obecný epidemiologický cyklus leishmaniózy psů (Gharbi et al., 2015)

Rozložení vektorů CVL odpovídá jejímu geografickému rozšíření. Výskyt tohoto onemocnění najdeme v 50 zemích Evropy, Afriky, Asie a Ameriky. Vyskytuje se i v nových endemických oblastech, ve kterých jsou hlášena ohniska, je tomu tak například ve Spojených státech amerických (Freeman et al., 2010), Kanadě (Schantz et al., 2005) a Evropě (Espejo et al., 2015). Za nově se objevující onemocnění psů se CVL považuje ve Spojených státech, kde bylo několik případů onemocnění u psů i koček hlášených v Texasu (Petersen, 2009).

Epidemiologické průzkumy zkoumaly význam a vliv pohlaví, věku a plemenné příslušnosti hostitele ve vztahu k výskytu onemocnění (Alvar et al., 2004).

Jedním ze závěrů je, že pohlaví obvykle není ovlivňujícím faktorem, avšak se prokázalo, že samci staršího věku jsou častěji infikováni než srovnatelně staré samice (Fisa et al., 1999a).

Výskyt leishmaniózy na základě věkových skupin má dva nejvýznamější vrcholy. Zhruba 80 % nakažených psů jsou mladí jedinci ve věku do tří let. Druhým a méně významným vrcholem jsou jedinci, u kterých dochází vlivem vyššího věku k poklesu imunity. K poklesu nejčastěji začne docházet kolem 8–10 roku věku (Acedo Sánchez et al., 1996).

Dále se ne zjistila žádná souvislost mezi séropozitivitou psů a jejich typem srsti, velikostí, plemenem nebo jejich použitím (Fisa et al., 1999a).

Předpokládá se, že jsou všechna psí plemena k infekci *Leishmania* náchylná stejně. Avšak u některých psích plemen, jako je třeba ibizský chrt a kříženci, kteří se vyskytují především v endemických oblastech, se uznává, že existuje přítomnost určité úrovně rezistence. U ibizských honičů, vyskytujících se v endemickém ohnisku psí leishmaniózy bylo pozorováno, rozvinutí klinické leishmaniózy jen velmi zřídka. Předpokládá se, že jelikož se v těchto oblastech jedná o časté plemeno, proběhla u něj přirozená selekce jedinců rezistentních vůči leishmanióze (Solano-Gallego et al., 2000a).

U některých psích plemen se může projevit výskyt zvláštních klinických příznaků, jako je například generalizovaná nodulární dermatitida u plemene boxer. U některých se také objevovaly například generalizované kožní pustuly (FERRER et al., 1988a).

Zdá se, že inbrední zvířata by mohla být vůči infekci více vnímavá, a to především kvůli různé genetické predispozici k infekci (Abranches et al., 1991).

Existuje i řada faktorů virulence, které jsou závislé na parazitovi. Prostřednicím izoenzymové charakterizace byla sledována variabilita *Leishmanie infantum* a s tím, i její vliv na epidemiologii. V zemích Středomoří bylo u hlavních či sekundárních hostitelů popsáno 25 různých zymodémů *Leishmanie infantum* (Alvar et al., 2004). Uvedeno bylo také, že dva různé zymodémy se mohou současně podílet na ovlivnění stejného hostitele, ať už člověka nebo psa (Rhalem et al., 1999).

Nejběžnějším nalezeným zymodémem se při studiu cirká 230 izolátů *Leishmania infantum*, z nichž většina byla izolovaná z lymfatických uzlin nebo z kostní dřevě, ukázal zymodém ZM-1. Našlo se zde pouze pár výjimek. U lidí je obdobně nejběžněji se vyskytujícím zymodémem ZM-1, který je zodpovědný za 90 % případů viscerální leishmaniózy a 20 % případů kožní leishmaniózy (Alvar et al., 2004). Některé zymodémy nalezené u lidí nebyly u psů dosud pozorovány, to naznačuje že v cyklu *Leishmania infantum* mohou existovat i jiné, stále neznámé rezervoáry (Alvar et al., 1997a).

U lišek v Portugalsku, Itálii a Francii a u potkanů ve Španělsku a Itálii se při studiu několika kmenů těchto hostitelů podařilo nalézt pouze zymodém ZM-1 (Mancianti, Gramiccia, Gradoni, et al., 1988).

Životní styl psa je velmi důležitý. Infekce se vyskytuje především u psů žijících ve venkovských nebo polovenkovských oblastech, kde mohou být infikováni v každém období, kdy je přenos možný, přičemž hlídací psi mají o 70 % vyšší riziko infekce než ostatní psi, protože psi, kteří žijí venku nebo nemají žádnou insekticidní ochranu jsou více vystaveni riziku nakažení (Amela et al., 1995).

3.2.3 Způsob nákazy

K nákaze nejčastěji dochází při kousnutí infikovanou muškou v rizikových oblastech, mezi ně patří místa, kde se mušky hojně vyskytují kvůli pro ně ideálnímu mikroklimatu. Jedná se o oblasti předměstí a vesnic, kde se nachází vysoký počet domácností se zahradami, s domy s dřevníky, kde se může nacházet rozkládající se organický materiál vhodný pro larvy. Výskyt mušek je taky vyšší v případě blízko se vyskytujících přehrad (Alvar et al., 2004).

Jediný potvrzený přenos *Leishmania infantum* je možný pouze prostřednictvím kousnutí infikované písečné mouchy, které jsou hlavním činitelem trvající infekce v přírodě. Nikdy nebylo prokázáno, že by jiní členovci měli schopnost působit jako přenašeči. Ačkoli byla objevena existence životaschopných parazitů ve spermatu a moči infikovaných psů, což naznačuje další možné způsoby přenosu, jako je například přenos pohlavním stykem. Tyto možnosti šíření je třeba více prozkoumat (Riera et Valladares, 1996).

Je známý minimálně jeden případ, ke kterému došlo v Pensylvánii (USA), kde se ukázalo, že k přenosu infekce došlo transfuzí infikované krve ze zvířecí krevní banky. Ukázalo se, že část psů, kteří darovali do této banky krev, byla séropozitivních na *Leishmania spp.* (Owens et al., 2001).

V některých neoficiálních případech byl navržen jako pravděpodobný způsob přenosu vertikální přenos. Jedná se o typ přenosu infekce z matky na dítě. Může k němu dojít již během těhotenství, během porodu nebo později při kojení. Tento přenos byl navržen u případu, kdy se u 12-ti měsíčního psa, který nikdy nebyl v oblasti, kde je tato infekce rozšířená, ale narodil se infikované feně, projevila viscerální leishmanióza (Díaz-Espiñeira et al., 2011). Pozdější studie provedená v Brazílii však došla k závěru, že tento typ přenosu *Leishmania chagasi* neboli *L. infantum* není možný. V této studii bylo použito 63 štěňat od 18 fen infikovaných viscerální leishmaniózou. Přítomnost parazitů se hodnotila na základě histopatologického a parazitologického vyšetření lymfatických orgánů a také pomocí PCR na vzorcích dospělých, ke kterým patřilo mléko, děloha, placenta, slezina, játra a kostní dřeň. Od potomků byly použity vzorky sleziny, jater, lymfatických uzlin a kostní dřeně. Žádný test provedený na potomstvu nebyl pozitivní (Andrade et al., 2002).

Schopnost psů infikovat písečné mouchy je vysoká, ať už je to v případě psů, u kterých je nákaza symptomatická nebo psů u nichž je asymptomatická. Různé experimenty tedy prokázaly, že infekčnost psů s leishmaniózou není spojena výhradně se symptomatickým stádiem onemocnění. Pokud by se braly v úvahu pouze symptomy psů, síla infekce by byla podceňovaná (Molina et al., 1994). Jiné studie ale prokázaly mnohem nižší až žádnou infekčnost asymptomatických psů. Předpokládá se tedy, že intenzitu přenosu ovlivňují různorodé faktory, jako je výživový stav psů, virulence kmene parazita, vektorová kapacita duhů písečných mušek, kmene zapojené do přenosu atd. (Alvar et al., 2004).

Nemocní psi jsou schopni infikovat druhy písečných mušek. Tyto druhy se však nemusí vyskytovat v endemických oblastech. V tomto případě je možné iniciovat nové ohnisko viscerální leishmaniózy, jestliže jsou infikovaní psi přítomní v oblastech, které jsou údajně prosté onemocnění (Travi et al., 2002b).

Infekčnost psů vůči písečným mouchám je ve vztahu s počtem CD4+ lymfocytů, kdy jejich pokles zvyšuje infekčnost (Guarga et al., 2000). Jedná se o klíčovou událost v patogenezi psí leishmaniózy. Při analýze infekčnosti nakažených psů proti *Phlebotomus perniciosus* pomocí přímé xenodiagnostiky bylo vidět, že od druhého měsíce infekce nakazí psi přibližně 10 % písečných much sajících jejich krev. Infekčnost se v prvních měsících nemění, ale těsně před projevením prvních symptomů vzroste na 60 % nakažených písečných mušek, v důsledku poklesu počtu CD4+ lymfocytů (Alvar et al., 2004).

3.2.4 Patogenita

Parazit je u psí viscerální leishmaniózy rozšířený rozsáhle v celém těle hostitele. Napadá slezinu, játra, lymfatické uzliny, ledviny, kostní dřev, kůži a další. Odlišuje se tak od lidského onemocnění, kde je parazit omezen především na slezinu, játra a kostní dřev (Tryphonas et al., 1977).

Postup parazita v těle hostitele po kousnutí písešnou muškou je umožněn krví nebo lymfou. Parazit se nejprve rozšiřuje do lymfatických uzlin a sleziny. Ze sleziny je přenesen do jater a ledvin. Následně parazit napadá další orgány jako je kůže, močový měchýř, reprodukční orgány a orgány trávicího i dýchacího systému (Alvar et al., 2004).

V různých tkáních a orgánech, kde je parazit přítomný, způsobuje vznik lézí a symptomů charakteristických pro psí leishmaniózu. Může docházet k progresivním změnám a funkčním nerovnováhám postižených orgánů, což je následkem proliferativních zánětlivých reakcí, které vedou k buněčné infiltraci, která je rozšiřovaná do stále rozsáhlejších zón. Je také zahájena humorální odpověď organismu, která je započata polyklonální stimulací B buněk. Tato stimulace je zodpovědná za produkci vysoké koncentrace γ -globulinů a zároveň specifických a nespecifických imunoglobulinů (Galvão-Castro et al., 1984).

Obecné poškození tkání a orgánů u nakažených psů je charakteristické a je podobné se situací u osob koinfikovaných virem lidské imunodeficiency a Leishmanií. U těchto lidských pacientů je umožněno rozšíření parazita do neobvyklých míst z důvodu absence obranných mechanismů, což naznačuje, že v případě psů je taková situace výsledkem těžké imunitní deprese, která je vyvolaná parazitem. Jedná se o imunodepresi nejprve specifickou pro parazita, ale v dalších fázích ovlivňuje veškeré funkce T buněk postiženého jedince (Alvar et al., 1997b; de Luna et al., 1999).

3.2.4.1 Léze viscerální leishmaniózy

Mezi viscerální léze zahrnujeme následující: léze na slezině, kostní dřev, léze lymfatických uzlin a léze jater (Gharbi et al., 2015). Také malé tepny několika orgánů jsou postiženy vaskulárními lézemi způsobenými amastigoty. Jedná se o orgány jako je kůže, střeva, ledviny, oči a plíce. V případě očních lézí se jedná též o důsledek infiltrace plazmatických buněk a makrofágů obsahujících amastigoty, se schopností způsobit léze v různých očních strukturách. Kromě zmíněných orgánů jsou důkazy o poškození mnoha dalších. Léze byly pozorovány v ústní dutině, penisu a jazyku, kde je parazit schopen ovlivnit sliznici (Font et al., 1996; Pumarola et al., 1991).

Ve slezině dochází vlivem leishmaniózy k dezorganizaci bílé dřevě s pouze několika lymfocyty kolem centrální arterioly. S nahromaděním plazmatických buněk a parazitovaných makrofágů v okrajové zóně, a zároveň s proliferací endoteliálních buněk se stává červená pulpa hypercelulární. V důsledku infiltrace sleziny imunitními buňkami, především monocyty a makrofágy, vzniká splenomegalie. Pouzdro společně s trabekuly je zesílené (Tafari et al., 2001). Lymfatické uzliny vykazují hypertrofii kortikálních a medulárních oblastí. Dále dochází k hyperplazii červené a bílé dřevě (Gharbi et al., 2015).

Kostní dřev se v důsledku onemocnění mění na vzhled tmavě růžového nebo červeného žele, které má víceméně konzistentní charakter (Gharbi et al., 2015).

Léze na lymfatických uzlinách se poznají na základě existence hypertrofie kortikálních a medulárních oblastí. V pozdějších stádiích je možná normální nebo dokonce hypoplastická velikost periferních lymfatických uzlin. Byla pozorovaná proliferace lymfocytů a makrofágů s četnými intra- a intermakrofagickými *Leishmaniemi* (Gharbi et al., 2015).

Parazitická infekce ovlivňuje metabolismus jater, to je způsobeno morfologickými změnami v hepatocytech a modifikací endomembránového systému, a zároveň peroxisomálního kompartmentu. Tvorbou granulomů, přítomností hyperplazie a hypertrofie Kupfferových buněk a výskytem zánětlivých infiltrací, vzniká morfologická změna jater (Vianna et al., 2002). Ke zvětšení a kalcifikaci jater dochází v závěrečných fázích infekce (Rallis et al., 2005a). Některá histopatologická vyšetření jaterní tkáně odhalila přítomnost multifokální hepatocelulární nekrózy, vakuolární degenerace a infiltrace parazitovanými makrofágy. U více než 80 % případů přirozené leishmaniózy byla také zvýšená aktivita sérové alaninaminotransferázy (ALT), aspartinaminotransferázy (AST) a alkalické fosfatázy (ALP) (Slappendel et Slappendel, 2011a).

Za velmi běžné se považují kožní léze, které jsou spojeny s různými imunitními reakcemi. Dermatitida je charakteristická při odpovědi na rezistenci vůči parazitovi. Jedná se o dermatitidu s Langerhansovými buňkami a keratinocyty exprimujícími hlavní histokompatibilní komplex II. třídy, T buňkami, makrofágy a parazity nacházejícími se v dermis. Nodulární léze bez buněk perzistujících antigen a s mnoha parazitovanými makrofágy se objevují při citlivé odpovědi na infekci (Fondevila et al., 1997). Při vzniku vředů, může být důležitá přítomnost parazitovaných fibroblastů v kůži (Hervás Rodríguez et al., 1996).

Střevní léze jsou způsobené granulomatózním nebo pyogranulomatózním zánětem. Tyto stavy v pokročilých stádiích vedou k chronickému průjmu (Keenan et al., 1984).

Léze v ledvinách jsou charakterizovány glomerulárním a tubulárním poškozením, které jsou způsobeny v důsledku imunitní odpovědi (Alvar et al., 2004). Příznaky zahrnují intersticiální nefritidu nebo glomerulonefritidu či ve vzácnějších případech amyloidózu. Tím se vysvětluje přítomnost proteinurie, může vést až k rozvoji hypertenze a vytvoření začarovaného kruhu, v jehož konečné fázi může vzniknout nefrotický syndrom či chronické selhávání ledvin, které je považované za nejčastější příčinu úmrtí při leishmanióze (Gharbi et al., 2015). Akutní glomerulonefritida a extramembranózní glomerulonefritida vedou k selhávání ledvin v důsledku ukládání imunokomplexů (Benderitter et al., 2016). Tyto imunokomplexy jsou tvořeny anti-*Leishmania* IgG. Nerovnovážná funkce ledvin je odvozená od vysoké koncentrace cirkulujících imunokomplexů (Lopez et al., 1996; Mancianti et al., 1989). V případě psů s definitivní infekcí, u kterých dochází jen k malé nebo dokonce žádné humorální odpovědi, se ledvinové léze nevyvinou (Nieto et al., 1992). Předpokládá se, že přítomnost T buněk v lézích poukazuje na zapojení buněčné odpovědi do glomerulonefritidy imunologického původu (Costa et al., 2000).

Parazit v některých případech tvoří další jiné léze, mezi které zahrnujeme: proliferativní nebo lytické kostní léze, chronickou hepatitidu, chronickou kolitidu, meningitidu,

atrofickou myositidu žvýkacího svalu nebo polymyositidu a distenzi kloubu, která je někdy spojená s erozivní artritidou. Tyto ostatní léze jsou polymorfni s častým výskytem (Blavier et al., 2001a; Gharbi et al., 2015)

3.2.5 Klinické příznaky

Psí viscerální leishmanióza je multisystémové, chronické onemocnění. Následkem složitosti imunopatogenních interakcí, variabilitě v kměni prvoka a rozmanitosti postižených tkání a orgánů jsou klinické příznaky značně polymorfni a v mnoha případech mohou vést k chybné diagnóze (Rallis et al., 2005a). Jedná se o onemocnění, které může potencionálně postihnout jakýkoli orgán, tkáň a biologickou tekutinu a je takto spojené s nespécifickými klinickými příznaky (Baneth et al., 2008).

Klinické příznaky i doba výskytu onemocnění je značně variabilní. Onemocnění může být doprovázené od úplné absence příznaků až po závažný klinický syndrom. Některé studie předpokládaly délku inkubační doby v rozmezí mezi 2 a 8 měsíci, nicméně v některých studiích se inkubační doba pohybovala až kolem 15 měsíců. Další výzkum se věnoval popisu různých psů v Holandsku čili v zemi bez leishmaniózy, u kterých se příznaky onemocnění rozvinuly 5 až 7 rok po návštěvě epidemické oblasti (Rioux et al., 1979; Slappendel et Slappendel, 2011b).

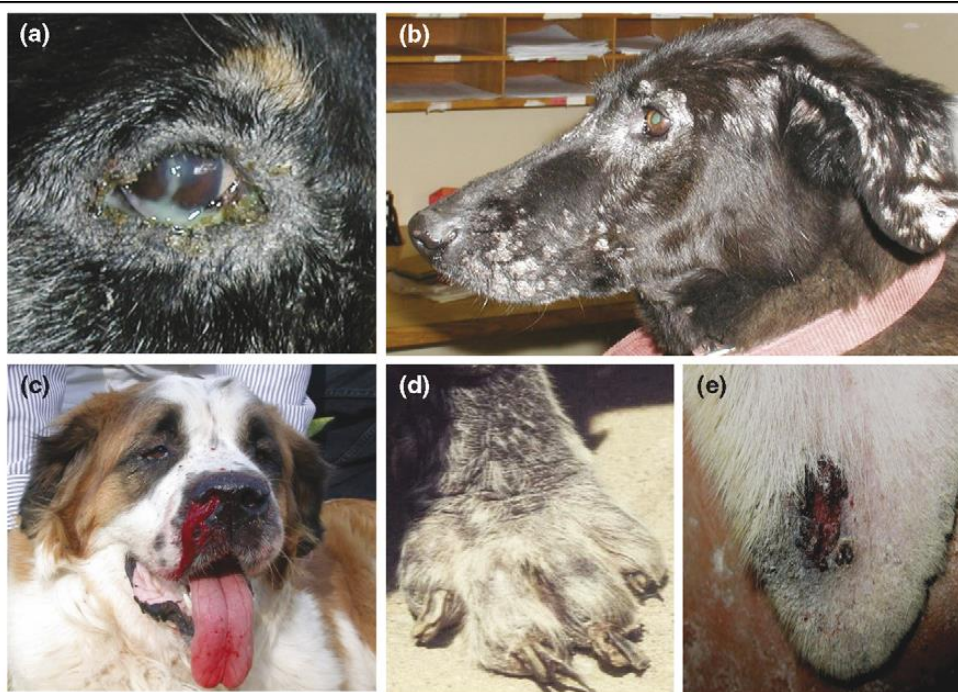Patologické spektrum psího onemocnění leishmaniózy je velmi různorodé v důsledku odlišností v parazitech a různých reakcí jednotlivých infikovaných psů, což vede k několika klinickým formám. Jejich rozmanitost se pohybuje od anergických forem s generalizovaným šířením, které se projevují nepatrnými nebo dokonce žádnými klinickými příznaky a jsou s vysokým počtem parazitů až po heperreaktivní stavy, ve kterých nejsou objeveni žádní parazité, ale jedinci mají významné organické léze, společně se závažnou symptomatologií (Alvar et al., 2004).

Stejně jako existuje několik různých způsobů prezentace, symptomatologie může být také značně variabilní. Klasifikace psí leishmaniózy podle Lanotte et al. (1979) na čtyři formy, jedná se o formu akutní, subakutní, chronickou a latentně regresivní. Na základě klinických příznaků Mancianti et al. (1988) a Abranches et al. (1991) klasifikovali infekce na polysymptomatické či symptomatické, u kterých dochází k projevu minimálně tři nebo více příznaků onemocnění. Oligosymptomatické s projevem dvou středně závažných příznaků, jako jsou například zvětšené lymfatické uzliny a onychogryfóza nebo dermatitida. A asymptomatické, u kterých nejsou přítomné příznaky odkazující na infekci *Leishmania* (Fisa et al., 1999b).

Zatím není s jistotou znám způsob, jakým faktory jako je věk, pohlaví, výživa, genetická hostitele, imunosupresivní stavy, koinfekce nebo průvodní onemocnění, cytokinové prostředí, parazitární zátěž, virulence kmene *Leishmania*, předchozí infekce či způsob přenosu ovlivňují polaritu klinických projevů infekce. Taktéž není známo, jaké mechanismy u psů jsou zodpovědné za rezistenci nebo vnímavost vůči parazitovi. Zatímco některá plemena, jako jsou například boxeři, kokršpanělé, rotvajleři nebo němečtí ovčáci jsou v mnoha případech náchylní k rozvoji onemocnění, u jiných plemen, jako je třeba ibizský chrt dojde k rozvoji klinických příznaků jen zřídka (França-Silva et al., 2003; Solano-Gallego et al., 2000b). S citlivostí na psí leishmaniózu byly spojeny určité alely genů MHC II a gen *Slc11c1*, dříve nazývaný N-

RAMPI. Věk se zdá být jedním z důležitých faktorů ovlivňujících klinický projev infekce. U psů starších 8 let a mladších 3 let byly hlášeny vrcholy nejvyšší prevalence onemocnění. Zatímco predispozici k pohlaví některé epidemiologické studie neuvedly, jiné studie uvádějí větší riziko onemocnění u psů než u fen (Solano-Gallego et al., 2009). Experimentální infekce psů prokázaly, že různé cesty infekce a životní fáze parazita vedou k rozdílným klinickým projevům. Intravenózní a amastigotní infekce se s největší pravděpodobností projeví jako závažné onemocnění, zatímco intradermální infekce a inokulace promastigoty nejspíše povedou k subklinické infekci (Moreno et Alvar, 2002b).

Hlavními klinickými nálezy, které byly zjištěné při fyzikálním vyšetření u klasické psí Leishmaniózy jsou kožní léze, progresivní úbytek hmotnosti, generalizovaná lymfadenomegalie, svalová atrofie, snížená chuť k jídlu, nesnášenlivost zátěže, splenomegalie, letargie, polydypsie a polyurie, epistaxe, oční léze, kulhání a onychogryfóza, výjimkou není ani zvracení a průjem. Variabilní a nespecifické klinické příznaky činí diagnostiku psí Leishmaniózy značně složitější (Baneth et al., 2008).



TRENDS in Parasitology

Obrázek č. 3: Klinické projevy symptomatické leishmaniózy psů: a) purulentní keretokonjunktivitida s periokulární dermatitidou, b) kožní léze obličeje s multifokální exfoliativní dermatitidou, c) epistaxe, d) onychogryfóza, e) ulcerace kůže na uchu (Baneth et al., 2008)

3.2.5.1 Časné příznaky

Zkoumání příznaků na počátku onemocnění se věnuje jen malé množství studií. Znalosti o tom, co se děje v začátcích poskytly zatím jen experimentální infekce. Tyto studie

znázorňují několik rozdílů nejen v časných klinických příznacích, ale také v progresivním a latentním období onemocnění (Alvar et al., 2004).

Obecně v tomto počátečním období neexistuje přesná a jasná symptomatologie. Počáteční projev infekce se může pohybovat od nespecifických změn v celkovém stavu zvířete, se slabým zrádným začátkem, až po progresivní a rostoucí vývoj. Jedny z příznaků, které se ve většině případech v tomto stádiu objevily jsou zvyšující se nechů ke cvičení, stálý úbytek hmotnosti, doprovázený otupělostí a špatnou tělesnou kondicí, hyporexie a poté generalizovaná amyotrofie. Mezi kožní příznaky, které bývají pozorovatelné od třetího měsíce, patří periorbitální a ušní lysiny. Dále v této fázi lze zaznamenat mírné infarkty, konjunktivitidy a bolestivost při palpaci ledvin. Jiní autoři popisují jako první známky hemoragické příznaky (Alvar et al., 2004; Gharbi et al., 2015).

Již v raném stádiu onemocnění se můžeme setkat s nejčastějším příznakem leishmaniózy psů, kterým je zvětšení lymfatických uzlin. Jedná se o známky mononukleárního fagocytárního systému. Zvětšené uzliny se stávají pohyblivými a nejsou bolestivé. Dále lze detekovat splenomegalii, ale je nekonzistentní (Baneth et al., 2008; Ciaramella et al., 1997a).

3.2.5.2 Progresivní fáze

Existuje zde řada běžných nespecifických příznaků, mezi které patří hypertermie v rozmezí 39 až 40 °C, apatie, astenie, změna chuti k jídlu, polydipsie, ztráta hmotnosti atd. K nejcharakterističtějším příznakům této periody řadíme lymfadenopatii se změnou rozměrů a konzistence lymfatických uzlin, tím je usnadněna palpáce povrchových lymfatických uzlin, jako jsou popliteální, preskapulární a submaxilární. V této fázi onemocnění je také pozorovatelná hepatomegalie, stejně jako značná splenomegalie (Abranches et al., 1991; Alvar et al., 2004).

3.2.5.2.1 Kožní léze

Dermatologické příznaky patří mezi druhý nejčastější projev leishmaniózy u psů přijatých k léčbě kvůli onemocnění (Sykes et al., 2013). Kožní léze mohou být pozorovány spolu s dalšími klinickými příznaky či klinickopatologickými abnormalitami, ale také mohou být jedinými detekovanými příznaky nebo mohou úplně chybět. Tyto léze většinou začínají kolem nosu, očnic, uší a následně se šíří po celém těle, zejména na kůži nad prominentními kostmi. Bylo popsáno několik dermatologických entit jako jsou: nesvědivá exfoliativní dermatitida s alopecíí nebo bez ní, která může být generalizovaná nebo lokalizovaná na obličej, uších či končetinách; ulcerózní dermatitida na kostních výběžcích, mukokutánních spojeních, tlapkách nebo ušních boltcích; fokální nebo multifokální nodulární dermatitida; mukokutánní proliferativní dermatitida; papulární dermatitida. Kožní příznaky se liší typem a intenzitou, nejsou však spojeny se svěděním (Koutinas et al., 1992; Ordeix et al., 2005).

Nesvědivá difuzní alopecie se mnohdy pojí se suchou seboreou se stříbrnými šupinami. Nejčastěji mohou být lokalizované především v dorzo-bederní oblasti nebo bývají roztroušeny po celém těle. U jedince patří mezi projevy folikulární keratóza a v některých případech se objevuje parakeratóza se zánětlivým infiltrátem, který bývá spojený s histiocyty,

plazmocyty a makrofágy. Někdy je přítomný výskyt amastigotů *Leishmania* (Blavier et al., 2001).

Může se objevovat zvětšení délky drápků a hyperkeratóza, která se projevuje především v oblasti hlavy, nosu a tlap (Gharbi et al., 2015).

Multifokální slizniční nebo kožní vředy se v některých případech pojí s nekrózou epidermálních a dermálních vrstev. Kolem těchto nekróz je polymorfní infiltrát. Z pravidla se infiltrát skládá ze směsi lymfocytů, histiocytů, plazmocytů a makrofágů infikovaných amastigoty *Leishmania* (Gharbi et al., 2015).

Výskyt pustulární dermatitidy je vyvolaný často hlášenými povrchovými nebo hlubokými infekcemi, které mohou být buď plíšňového původu (*Malassezia pachydermatis*) nebo bakteriálního původu (převážně *Staphylococcus spp.*). Postulární dermatitida je charakterizovaná přítomností zánětlivého histio-lymfoplazmocytárního infiltrátu. Stafylokoková pyodermie je častou komplikací (Gharbi et al., 2015).

Mohou se vyskytnout uzliny, které se mohou objevit ve více formách. Formy, ve kterých se nejčastěji objevují jsou od jednoduchých papul až po uzliny podobné nádorům s periferní lymfadenopatií. Jedná se o uzliny generalizované nebo lokalizované do interdigitálního prostoru. Ukázalo se, že v některých případech je možná ulcerace uzlů. Nodulární dermatitida byla hlášena se zánětlivým infiltrátem, který obsahoval makrofágy, některé lymfocyty a plazmocyty, s vysokou parazitární zátěží. Častěji je nodulární formu projevu možné pozorovat u plemen boxerů (Blavier et al., 2001; Ferrer et al., 1988).

Kožní symptomatologie se u lidí a psů značně liší. U lidí nastává lokální zánět a patologické změny jsou omezeny pouze na tuto oblast. Naopak u psů je kůže postižena během progresu onemocnění do vnitřních orgánů. Několik autorů se shoduje na tom, že u minimálně 90 % symptomatických psů se vyskytuje kožní patologie. Ve studii provedené na 43 psech s kožními lézemi byly podle Ferrera (1989) klasifikovány kožní symptomy do čtyř skupin. U značné převahy až 60 % studovaných psů se projevila alopecie a loupání s četnými amastigoty v makrofázích kůže, 23 % psů se projevilo ulcerózní dermatitidou, charakterizovanou přítomností vředů na kůži v oblasti končetin a kloubů, s malým počtem amastigotů. Nejméně často se projevovала nodulární a pustulární dermatitida. Nodulární se objevila v 11 % případů, společně s výskytem uzlů v kůži s velkým počtem parazitovaných makrofágů, pouze v 6 % byly jedinci postiženi pustulární dermatitidou a byla charakterizovaná přítomností generalizovaného exantému po celém těle, ale histologické vyšetření bylo bez nálezu parazitů (Alvar et al., 2004; Slappendel, 2011).

Nejčastějším kožním histopatologickým obrazem je periadnexální nodulární až difúzní pyogranulomatózní/granulomatózní dermatitida, která se projevuje výskytem uzlíků a hrbolečků v oblasti vlasových folikulů a okolí mazových žláz, spolu s ortokeratotickou až parakeratotickou hyperkeratózou, u které se jedná o nadměrný růst keratinových buněk v kůži a projevuje se zhrubnutím, krustováním a ulcerací. Známý jsou však i jiné histopatologické vzorce jako je například subkorneální pustulární dermatitida, lichenoidní dermatitida, vaskulitida a panikulitida (Papadogiannakis et al., 2005; Solano-Gallego et al., 2004).

Mezi atypické kožní projevy, které jsou poměrně vzácné, řadíme: depigmentace, digitální a nosní hyperkeratóza, panikulitida, pustulární erupce nebo onemocnění podobné *pemphigus foliaceus*, *erythema multiforme* či *alopecia areata* (Blavier et al., 2001; Papadogiannakis et al., 2005).

3.2.5.2.2 Příznaky očí a nosní sliznice

Výskyt očních a periokulárních lézí se u psů se symptomatickou leishmaniózou pohybuje v rozmezí od 16 % do 80 % (Naranjo et al., 2005). Oční léze představují jediný symptomatický projev onemocnění až u 15 % klinických příznaků (Peña et al., 2000). Oční příznaky jsou polymorfni a řadíme k nim: difuzní/nodulární konjunktivitidu; exfoliativní/ulcerativní/nodulární blefaritidu; nodulární/difuzní skleratitidu; přední/zadní uveitidu, která může být granulomatózní nebo difuzní; glaukom; panoftalmie a suchou keratokonjunktivitidu (Solano-Gallego et al., 2009).

U difuzní a nodulární konjunktivitidy se jedná o zánět spojivek, kdy první typ postihuje celou spojivkovou sliznici a projevuje se zarudnutím očí, slzením, pocitem písku nebo cizího tělesa v oku a může být doprovázen hnisavým výtokem z oka. Nodulární konjunktivitida se odlišuje tím, že postihuje jen určitá místa spojivek v podobě uzlů nebo hrudek, které jsou bolestivé s tendencí se rozšiřovat (El Hassan et al., 1998).

Zánět víček neboli blefaritida je dalším příznakem, který se vyskytuje ve více formách, včetně exfoliativní, ulcerativní a nodulární blefaritidy. V případě exfoliativní a ulcerativní formy se jedná o zánět okrajů víček, dochází k vypadávání šupin z kůže na okraji víček a v případě ulcerativní blefaritidy je v důsledku tvorby bolestivých vředů způsobeno vypadávání řas. Nodulární forma je charakteristická tvorbou malých hrudek nebo uzlů na okraji víček spojených s vypadáváním řas (El Hassan et al., 1998).

Skleratitida je zánět bílé vnější vrstvy oka zvané skléra a dělí se na dva hlavní typy: nodulární a difuzní. Oba typy se mohou v důsledku onemocnění objevit. O difuzní skleratitidu se jedná, když je celá skléra postižena zánětem a může být doprovázena bolestí očí, citlivostí na světlo a zhoršeným zrakem. Tvorbou malých uzlů na sklěře je typický nodulární typ skleratitidy. Uzly se vyskytují na přední ale i na zadní části skléry, mohou být bolestivé a způsobovat zhoršení zraku (Grahn et Sandmeyer, 2008).

Zánět vnitřní vrstvy oka, zvané cévnatka, se označuje uveitida. Přední uveitida je zánět cévnatky na přední části oka a zahrnuje dřeň, duhovku a přední část cévnatky. Vyznačuje se zčervenáním oka, slzením, fotofobií, rozmazaným viděním a bolestí oka (Nell et al., 2015). Naopak zadní uveitida je zánět cévnatky na zadní části oka, který zahrnuje sítnici a cévní pleteně. Tento typ se projevuje sníženým viděním, zhoršeným vnímáním barev, bolestí oka a ztrátou zorného pole. O granulomatózní formu se jedná, když se tvoří granulomy neboli shluky zánětlivých buněk v oku. Difuzní uveitida se vyskytuje, když zánět postihuje širokou oblast cévnatky a není soustředěn do granulomů (El Goulli et al., 2022).

V případě glaukomu dochází k postižení zrakového nervu a může vést až ke poškození zraku, a dokonce k slepotě. Jedná se o stav, kdy se zvyšuje nitrooční tlak, což může vést k poškození zrakového nervu a jeho postupnému zhoršování. Glaukom patří mezi hlavní příčiny slepoty u psů (Komáromy et al., 2019).

Panoftalmie je stav zánětu všech vrstev oka, včetně spojivky, rohovky, duhovky, sítnice a sklivce. Mezi symptomy řadíme bolest oka, ztrátu zraku, zvýšenou citlivost na světlo, zarudnutí a slzení (Ali et al., 2021).

Syndrom suchého oka neboli suchá keratokonjunktivitida, je stav charakterizovaný nedostatečnou produkcí slz nebo narušenou kvalitou slzného filmu, který kryje povrch oka. U suché keratokonjunktivitidy zánětlivé infiltráty, které jsou lokalizované kolem slzných cest, způsobují sekreční retenci a snížení produkce slz. Tento nedostatek slzové tekutiny může způsobit podráždění, zčervenání, pálení, svědění a pocit písku v očích (Naranjo et al., 2005).

Oční následky spojené se systémovou hypertenzí jako jsou například: odchlípení sítnice nebo krvácení, retinální arteriální tortuozita a hyphema, jsou velmi vzácné a u psů trpících leishmaniózou byly zaznamenány pouze u 5,7 % případů. Histopatologické vyšetření očí u 60 infikovaných psů prokázalo přítomnost lymfoplasmacytického až granulomatózního zánětu v perivaskulárním, nodulárním až difuzním vzoru a přítomnost parazita přes 50 % v očních tkáních, zejména ve spojivce, limbu a řasnatém tělísku (Cortadellas et al., 2006; Peña et al., 2008).

Běžným projevem je výtok z nosu, který postupuje od serózního až po mukopurulentní tekutinu, která je složena z hlenu a hnisu. Epistaxe, projevující se od přerušovaného kapaní až po zjevné krvácení, se může objevovat v jednostranné nebo oboustranné formě (Alvar et al., 2004).

3.2.5.2.3 Projevy pohybového aparátu

Svalová atrofie je častým projevem leishmaniózy a postupuje s progresí onemocnění. Během průběhu onemocnění se mohou objevit různé problémy, jako je například zánět okolo drápu neboli perionyxie; onychogryfóza, při které dochází k zhrubnutí a deformaci drápů a onychorová rhexis, která se vyznačuje křehkostí a lámavostí drápů. Ovlivněn může být také nervový systém, který může trpět třesem, motorickými nedostatky a v posledních stádiích dokonce paralýzou zadních končetin. V některých případech byla přítomna artritida a kulhání (Alvar et al., 2004). Byly také popsány některé případy osteomyelitidy a artrosynovitidy, které však dobře reagují na léčbu leishmaniózy (Buracco et al., 1997).

Mezi neobvyklé symptomy řadíme osteoartikulární příznaky, které se společně s polyartritidou a postižením kostí nebo svalů vyskytují skutečně vzácně. Polyartritida vzniká obvykle v důsledku hypersenzitivní reakce typu III s depozitem imunitních komplexů v kloubu, ale parazity je také možné identifikovat v maktofázích synoviální membrány nebo v synoviální tekutině. Obvykle se jedná o polyartritidu, která nemá ničivý dopad na klouby a může, ale nemusí být spojena se synovitiidou. Typickým projevem synovitidy jsou otoky a zvýšená teplota kloubů, které jsou spojeny s bolestí a v některých případech svalovou atrofií (Koutinas et al., 1999; Blavier et al., 1999).

Objevit se mohou také změny na kostech jako osteolytické a osteoproliferativní léze, které jsou lokalizované v kostní diafýze. Tyto změny mohou vést ke zvýšení hustoty nebo k tmavším oblastem na rentgenových snímcích kostní dřeně, což odpovídá kostní skleróze. Tyto léze jsou však vzácné a mohou být způsobeny zánětlivým procesem. V případech proliferativních lézí musí diferenciální diagnózy zahrnovat bakteriální a plísňovou

osteomyelitidu, nádorové metastázy a panosteitidu, která se nejčastěji projevuje bolestí a kulháním, zejména po probuzení nebo intenzivní fyzické aktivitě. U lytických lézí je třeba vzít v úvahu infekční artritidu, revmatoidní palyartritidu, systémový lupus a degenerativní onemocnění kloubů. Ztráta nehtu doprovázená otokem distální falangy, může naznačovat přítomnost spinocelulárního karcinomu (Blavier et al., 2001b; Buracco et al., 1997).

I když se u leishmaniózy často vyskytuje svalová atrofie, svalový systém může vzácně vykazovat izolované léze. Již byl popsán případ granulomatózních lézí v několika svalových oblastech, které byly při fyzickém vyšetření hmatatelné a obsahovaly amastigoty. Známe je také případ dermato-myositity, kdy makroskopicky svaly vykazovaly oblasti otoku s měkkou konzistencí šedobílé barvy nacházející se v normálních částech svalu. Histologické vyšetření odhalilo zánětlivé a degenerativní léze spojené s velkým počtem histocytů naplněných parazity (Blavier et al., 2001b; Macrì et Guarda, 1987).

3.2.5.2.4 Další projevy

V průběhu onemocnění se vzácně objevují respirační příznaky a jejich dokumentace není dostatečná. V některých případech byl pozorovaný výskyt rýmy a zápalu plic. Koutinas et al., (1999) uvádějí pouze tři případy respiračních příznaků u ze 158 postižených zvířat. Někteří autoři se domnívají, že pneumonie spojená s leishmaniózou je obvykle důsledkem oportunní infekce následující po imunosupresi u infikovaných psů. Dále se domnívají, že rýma nebo zápal plic mohou být způsobeny zánětem sliznice, stejně jako v případě jiných orgánů, například tlustého nebo tenkého střeva (Blavier et al., 2001b).

Během průběhu onemocnění jsou běžné renální léze, které mohou vést k chronické renální insuficienci nebo nefrotickému syndromu. Renální insuficience je jedním z klasických celkových příznaků leishmaniózy a vzácně může být jedinným projevem. Denerolle (1996) popsal pět případů s renálním onemocněním v sérii 125 a Ciaramella et al., (1997) uvedli podobné hodnoty s šesti případy s onemocněním ledvin v sérii 150 psů. Dále jsme zaznamenali další případ, u kterého diskrétní lymfadenopatie vyvolala klinické podezření na psí leishmaniózu. Proto by měla být leishmanióza vždy zvažovaná v diferenciální diagnostice psů s glomerulonefritidou nebo nefrotickým syndromem. Leishmanióza může být dále spojována s renální (a také slezinou a jaterní) amyloidózou (Blavier et al., 2001b).

Lékaři by měli mít podezření na možnost CanL u psů s přetrvávající renální proteinurií (poměr proteinu a keratinu v moči větší než 0,5) nebo s renální azotemií, neregenerativní anémií (způsobenou chronickým onemocněním nebo chronickým selháváním ledvin), leukocytózou či leukopenií, sérovou hyperproteinémií, hyperglobulinémií, hypoalbuminémií, sníženým poměrem albumin/globulin a zvýšenou aktivitou jaterních enzymů. Dále mohou být detekovány sérová hyperviskozita, trombocytopenie, narušená sekundární hemostáza a fibrinolýza (Ciaramella et al., 2005; Petanides et al., 2008). V tkáňové cytologii nebo histopatologii orgánů, jako jsou kůže, střevo, játra, oko, lymfatické uzliny, slezina, příčně pruhované svaly, nosní sliznice, synovie atd., bývá často nalezen buď pyogranulomatózní, granulomatózní nebo lymfoplazmocytární typ zánětlivého infiltrátu. Lymfoidní reaktivní hyperplazie se typicky vyskytuje v lymfoidních orgánech, jako jsou lymfatické uzliny a slezina, spolu s monocytární hyperplázií kostní dřene či sleziny a různé počty amastigotů *Leishmania* (Giunchetti et al., 2008; Peña et al., 2008).

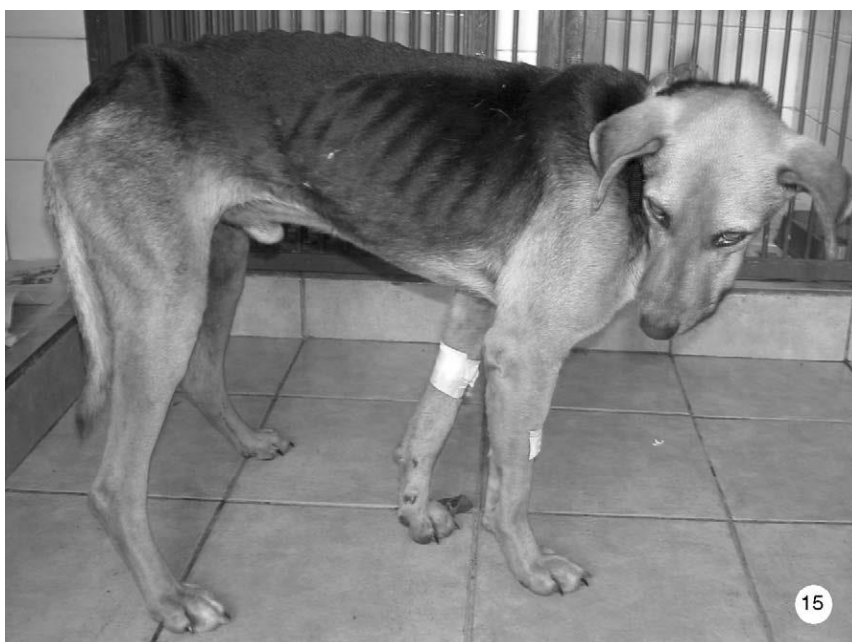3.2.5.2.5 Neobvyklé klinické formy

Existují méně časté klinické formy psí leishmaniózy, mezi které patří léze sliznic (ústní dutina, jazyk a pohlavní orgány), chronická hepatitida, chronická recidivující kolitida, neurologické onemocnění způsobené meningitidou a atrofickou myositidou nebo polymyozitidou žvýkacího svalu, autoimunitní poruchy a kardiovaskulární poruchy. Mezi nejčastěji se vyskytující kardiovaskulární poruchy řadíme: perikarditidu, systémovou vaskulitidu, tromboembolismus a syndrom hyperviskozity séra (Adamama-Moraitou et al., 2007; Rallis et al., 2005b).

3.2.5.3 Konečná fáze

Doba, po kterou se mohou příznaky objevovat, je velmi rozmanitá. Může se pohybovat v rámci od dvou nebo tří měsíců až do několika let po infekci. Taktéž je obtížné předpovědět příchod poslední fáze onemocnění (Alvar et al., 2004).

Konečná fáze onemocnění je charakteristická postižením většiny orgánů jedince a rozšířením plešatých míst společně s vyskytujícími se vředy. Kromě toho mohou nastat oportunní infekce. Psi v této fázi trpí kachexií a následná smrt je příčinou selhání ledvin nebo jater (Ferrer, 1989).



Obrázek č. 4: Pes postižený leishmaniózou trpící kachexií (Alvar et al., 2004)

3.2.6 Diagnostika

Klinická diagnostika CVL je u psů, u nichž se projeví symptomy onemocnění poměrně jednoduchá, je u nich postačující test s vysokou specifitou. Diagnostika u jediců bez klinických příznaků (asymptomatických) nebo u jedinců s malým počtem klinických známek

(oligosymptomatických) může být obtížnější. V těchto případech je vyžadován test s vysokou citlivostí (Gomes et al., 2008).

Diagnostika parazita se vždy provádí prostřednictvím laboratorní diagnostiky. K podezření, že pes trpí leishmaniózou nás vedou klinické příznaky nebo klinickopatologické abnormality, které jsou kompatibilní s tímto onemocněním. Pomocí přímých a nepřímých laboratorních diagnostických metod lze získat potvrzení etiologie infekce. Mezi využívané laboratorní diagnostické metody patří: parazitologické, molekulární a sérologické metody. Mezi parazitologické metody spadá kultivace a mikroskopické vyšetření. Molekulární diagnostika představuje zlepšení citlivosti a mezi její nejpoužívanější metody patří PCR. Sérologická diagnóza je umožněná díky vysokým hladinám specifických imunoglobulinů, které jsou spojeny s intenzivní specifickou humorální odpovědí u psi leishmaniózy (Morales-Yuste et al., 2022).

Prvním krokem diagnostiky na klinice je provedení podrobného klinického vyšetření za účelem nalezení příznaků, které by mohly být přisuzovány tomuto onemocnění. První diagnostickou metodou, kterou je třeba provést je biopsie lymfatických uzlin, a to zejména pokud je přítomné jejich zvětšení. Pro ověření přítomnosti amastigotů se produkt zkoumá pod optickým mikroskopem na mikroskopickém sklíčku po obarvení Gemisou, při zvětšení 1000x. Jádro a kinetoplast parazita se od mikroskopem objeví červenofialovou barvou, mohou být přítomni v extracelulárních i intracelulárních kompartmentech, z důvodu častého prasknutí hostitelké buňky během přípravy vzorku. Alternativní metodou je biopsie z jiných tkání například sleziny, kůže a kostní dřeně, jedná se však o značně náročnější techniky. Jelikož tato technika má nízkou senzitivitu (50–60 %), jedinci s negativním výsledkem ale s přítomnými klinickými příznaky by měly být dále vyšetřeny pomocí jiných technik (Gharbi et al., 2015).

Laboratorní podmínky si dále žádají laboratorní testy. Jejich omezení spočívá v tom, že neumožňují jednoznačné rozlišení mezi nemocným psem a peřnašečem. Sérologické testy jsou negativní v případě, že jsou psi ve stavu snížené nebo zcela chybějící energie, ale obecně tato zvířata vykazují vážné klinické příznaky. Výsledky, které jsou séropozitivní také neumožňují rozpoznání nemocného psa od přenašeče. V ideálním případě, pokud jsou výsledky pozitivní, by měly být techniky s vysokou citlivostí spojeny s vysoce specifickými technikami (Gharbi et al., 2015; Gomes et al., 2008).

Imunofluorescenční test na protilátky (IFAT) je referenční technikou, která je založena na použití promastigotů. Jeho mezní hodnota je pro psy 1/80 (Gharbi et al., 2015).

IFAT je možné nahradit enzymově vázaným imunisorbentním testem od doby, kdy jsou dostupné komerční soupravy. Na rozdíl od IFAT má vyšší senzitivitu a specifitu. Je snadno čitelný a poskytuje jasné výsledky. Jeho výhodou je možnost automatizace (Gharbi et al., 2015).

Během diagnózy prostřednictvím polymerázové řetězové reakce (PCR) dochází k extrahování DNA z leukocytární vrstvy v odběrové zkumavce nebo z biopsií různých tkání. Bylo vyvinuto několik sad primerů, které amplifikují různé části genomu parazita. Zejména se jedná o části jako jsou minikruhy kinetoplastové DNA, což nám umožňuje identifikovat DNA z různých druhů rodu *Leishmania*. Jednou z výhod PCR je rozmanitost vzorků, které lze

analyzovat, včetně biopsií; krevních, spojivkových a ústních výtěrů; vlasů a dalších neinvazivních vzorků (Gomes et al., 2007).

Diagnóza, která je možná bez termocyklu je izotermální amplifikace zprostředkovaná smyčkou (LAMP) PCR, je proto možné ji použít i v méně vybavených laboratořích. Chaouch et al. (2013) vyvinul LAMP PCR k identifikaci *L. infantum*, je zaměřená na gen pro cysteinovou proteázu B s mnoha kopiemi. Tato technika má citlivost, která je srovnatelná s citlivostí konvenční PCR.

K diagnóze se také mohou použít rychlé testy, k dispozici je několik komerčně dostupných rychlých jednorázových dvoucestných platforem (DPP), které jsou připravené k použití. Tyto testy jsou založeny na reakci mezi antigenem navázaným na protilátky a částicemi koloidního zlata spřaženými s proteinem A/G. Do zařízení, které je k tomuto testu určené je nutné vložit vorek o objemu 5 μ l. Testy je možné provést na séru, krvi s antikoagulantem a plazmě, není však možné provést kvantifikaci protilátek (Castro Júnior et al., 2014).

3.2.7 Léčba

Léčba leishmaniózy by měla být zahájena pouze po stanovení pevné diagnózy, a to v případě identifikace amastigotů v biotickém materiálu nebo aspirátů z kostní dřene nebo lymfatických ulin. Dále může být zahájena, pokud je jasně pozitivní sérologie s kompatibilními klinickými příznaky, přestože ve vzorcích nejsou patrní paraziti. Léčba psů s atypickými projevy leishmaniózy se neliší od léčby klasického onemocnění. Jejím cílem je kontrolovat klinické příznaky a změny, zlepšit buněčnou imunitu psa, snížit zátěž parazity, vyhnout se relapsům a snížit rychlost přenosu na vektor (Alvar et al., 2004; Blavier et al., 2001b).

Mezi jedinné licencované léky specifické pro léčbu psí leishmaniózy v Evropě patří meglumin, antimoniat, aminosidin a miltefosin. Z neúčinnější terapii je považovaná kombinace megluminantimoniatu s alopurinolem, která představuje protokol první linie proti onemocnění. Farmakokinetika antimoniků se může u psů s přirozeně se vyskytující leishmaniózou významně lišit a selhání ledvin může prodloužit jejich poločas rozpadu. U psů se sníženou rychlostí glomerulární filtrace se tak může zvýšit riziko toxicity. Miltefosin byl nedávno navržen pro léčbu v kombinaci s alopurinolem jako alternativa ke kombinaci megluminantimoniatu s alopurinolem (Manna et al., 2009; Zaghoul et Al-Jasser, 2013).

Použití alopurinolu je široce rozšířené, vzhledem k jeho leishmanostatickému účinku a nízké toxicitě, díky kterému je velmi vhodný pro terapii i u psů s poškozením ledvin. Často je kombinovaný s jinými léky, ale může být použit i jako monoterapie u asymptomatických psů nebo jako náhradní či dokonce preventivní léčba. Jeho jediným vedlejším účinkem je urolitiáza (Noli et Auxilia, 2005; Torres et al., 2011). V případě miltefosinu se jedná o první perorální antileishmanický lék, který byl původně vyvinut jako protirakovinný (Dorlo et al., 2012). Obvykle se používá u psů s poškozením ledvin, protože může vést ke snížení proteinurie. Miltefosin byl úspěšně použit v monoterapii a v kombinaci s alopurinolem, což zlepšuje klinický stav a snižuje infekčnost vůči písečným mouchám a v některých případech zlepšuje imunitní odpověď (Proverbio et al., 2016; Santos et al., 2019).

Mezi léky s dobrou účinností patří dále amfotericin B, u kterého však byly prokázány vážné nevýhody, mezi které patří způsob podání a nefrotoxicita. Aminosidin má také závažnější vedlejší účinky, jako jsou nefrotoxicita a ototoxicita a jeho používání jako první linie se proto nedoporučuje. Kromě již zmíněných léků bylo *in vitro* nebo na laboratorních zvířatech studováno několik dalších potencionálních léků proti psí leishmanióze, ale jen zřídka v kontrolovaných klinických studiích. Patří mezi ně pentamidin, ketokonazol, metronidazol, spiramycin a marbofloxin. K potvrzení terapeutické hodnoty těchto léků jsou nutné rozsáhlejší klinické studie s přirozeně infikovanými psy (Miró et al., 2008).

Pro výběr vhodné terapie je nutné brát v úvahu stádium onemocnění. Solano-Gallego et al. (2011) vytvořili systém stádií onemocnění, který rozděluje onemocnění do čtyř fází: stádium I (asymptomatické až mírné onemocnění), stádium II (středně závažné onemocnění), stádium III (závažné onemocnění spojené s chronickým onemocněním ledvin) a stádium IV (velmi závažné onemocnění, které je spojené s nefritickým syndromem). U psů ve stádiu I může být zvolena volba bez léčby nebo léčba pouze alopurinolem. U psů ve stádiu II a III se doporučuje kombinace slopurinolu s anstimoniky/miltefosinem. A u psů ve stádiu IV je vhodná léčba samotným alopurinolem, aby se zabránilo dalšímu poškození ledvin. Terapie musí zahrnovat léčbu chronického onemocnění ledvin (Morales-Yuste et al., 2022).

Před zahájením léčby je vhodné zhodnotit stav psa. Hodnotí se především jeho celkový stav, teplota, hmotnost, velikost sleziny, přítomnost symptomatologie, krevní biochemie, celkové bílkoviny a jaterní i renální funkce (Alvar et al., 2004).

Odpověď na léčbu je obvykle téměř okamžitá a u většiny psů dochází ke klinickému zlepšení během prvního měsíce, i když u některých je před zjevným zlepšením nutná delší doba terapie. Po několika dnech mizí horečka, zvyšuje se hmotnost, dochází ke zmenšení kožních lézí a viscerálního zvětšení, krevní obraz se vrací do normálu a nastává zlepšení celkového stavu psa. Pokud k tomuto výsledku nedorazí, je přítomná možnost nějaké přidružené infekce, nebo je možnost existence infekce odolné vůči lékům. Po léčbě je žádoucí provést biochemické, klinické a parazitologické vyšetření (Alvar et al., 2004; Manna et al., 2008).

Během léčby je pak nutné sledovat srdeční, jaterní a renální funkce. Další klinicko-patologické parametry, které mají být v průběhu sledovány závisí na jednotlivých abnormalitách. Frekvence sledování by ve většině případech měla být častější na začátku, tj. po prvním měsíci terapie a poté každé 3–4 měsíce. Později, pokud se pes po léčbě zcela klinicky zotaví, je doporučena opakovaná kontrola každých 6 měsíců nebo jednou ročně (Solano-Gallego et al., 2009).

Léčba antileishmanií a zejména kombinací megluminantimoniát/alopurinol nebo samotným alopurinolem často vede ke klinickému vyléčení. V některých případech, kdy psi zpočátku dobře reagují na terapii, se však po ukončení léčby nebo během ní může objevit klinický relaps, což dokazuje, že infekce nebyla eliminována. Parazitologického vyléčení je dosaženo jen zřídka a léčení psi, dokonce i ti, kteří jsou na prodlouženém alopurinovém režimu, nadále přechovávají parazita a jsou infekční pro písečné mouchy, i když v menší míře (Manna et al., 2008; Noli et Auxilia, 2005).

V latinské Americe se obvykle léčba psů s tímto onemocněním neprovádí, protože ve značném množství zemí se po diagnóze doporučuje utracení psů. V Brazílii byla léčba psů s leishmaniózou zakázána do roku 2017 a k jejímu povolení došlo až po schválení miltefosinu (Marcondes et Day, 2019).

3.2.8 Prevence vzniku

Jedinými prokazatelnými přenašeči *Leishmania infantum* jsou písečné mouchy, takže opatření, která jsou zaměřena na snížení jejich hustoty a vektorové funkce jsou nejlepšími metodami prevence vzniku infekce (Apostolopoulos et al., 2018). Účinné prevence před kousnutím písečnou mouchou lze dosáhnout dodržáním následujících kroků: držet psa v uzavřeném protoru během sezóny písečných much od soumraku do úsvitu; snížení mikrobiotopů příznivých pro písečné mouchy v blízkosti domu nebo v místech, kde se pes často zdržuje; použití environmentálního insekticidního ošetření; použití lokálních insekticidů s prokázanou účinností proti písečným mouchám, které slouží jako vektory (Alexander et Maroli, 2003).

Nedávné průzkumy ve středomořské Evropě uvedly, že v některých zemích je rozšířené používání repelentů, které obvykle kombinují obojky s podáváním pipety. Jedná se především o repelenty jako jsou deltamethrin, flumethrin, fipronil nebo permethrin. Používání repelentů bylo hlášeno jako častější způsob prevence než očkování, které je považováno za strategii druhé volby (Baxarias et al., 2022).

V nedávných letech byly různé insekticidní formulace hodnoceny v laboratorních a polních podmínkách s příznivými výsledky. Deltamethrinem impregnované obojky uvolňují insekticid postupně a během 1–2 týdnů dochází k jeho distribuci do podkožní tukové tkáňe zvířete. Za ideálních podmínek může repelentní účinek těchto obojků přetrvávat až po dobu 6 měsíců. Sprejové či nanášené přípravky nabízejí také vysoký stupeň ochrany, i když s kratší dobou trvání kolem 2–3 týdnů. Lokální aplikace permethrinu nabízí dobré insekticidní a repelentní účinky proti *P. perniciosus*, které přetrvávají několik týdnů. Tyto topické formy vyžadují několik dní, než dojde k rozšíření insekticidu po vrchní vrstvě pokožky. Oproti tomu práškové formulace dosahují téměř okamžitého účinku s kratší dobou trvání (Halbig et al., 2000; Molina et al., 2001).

Deltamethrin a permethrin byly shledány účinnými proti *Phlebotomus perniciosus*, ale ke stanovení citlivosti vektorů leishmaniózy proti těmto agens jsou zapotřebí nové studie a standardizované postupy (Molina & Jiménez, 2022). Deltamethrin byl také prokázán jako užitečný v Řecku, a to hlavně proti *Phlebotomus perfiliewi* a dlouhodobá výhoda byla hlášena při použití metody ultra-nízkého objemu spreje. Jednou z hlavních nevýhod použití insekticidů, je jejich toxický účinek na prostředí. Alternativou by tak byly repelenty přírodního původu, většina těchto sloučenin byla však testována v *in vitro* podmínkách, s výsledkem jejich přechodného nebo dlouhodobě neudržitelného účinku (Chaskopoulou et al., 2018; Pugliese et al., 2021).

Nejúčinnější preventivní strategií by byla kombinace insekticidu či repelentu společně s účinnou vakcínou, i když v současné době dostupné vakcíny chrání před infekcí jen částečně (Montoya et al., 2021).

Majitelům psů i veterinářům se doporučuje kontrolovat etiketu přípravků a řídit se pokyny výrobce, zejména pro správnou aplikaci přípravků a frekvenci opakování. V prevenci hraje také klíčovou roli edukace majitelů psů o údržbě vhodného insekticidu po celou dobu aktivity písečných much (Solano-Gallego et al., 2009).

3.2.9 Vakcinace

Transgenní techniky přinesly významný pokrok v oblasti vakcinace proti leishmánii. Vakcíny první generace, které byly živé atenuované nebo inaktivované vakcíny byly považovány za nejúčinnější možnost, ale vyvolávaly různé reakce, od dobré až po žádnou ochranu prostřednictvím trvalé imunity. Nová druhá generace vakcín byla navržena k dosažení stabilnější a specifitější odpovědi. Tyto vakcíny jsou založeny na oslabených, ale imunogenních organismech. Vybranými cíli jsou obvykle geny identifikované jako faktory virulence. Druhá generace vakcín proti leishmánii využívá celých surových antigenů, purifikovaných frakcí antigenů *Leishmania* nebo rekombinovaných antigenů *Leishmania*. Do této skupiny patří v současnosti komerčně dostupné vakcíny (Foroughi-Parvar et Hatam, 2014; Gonçalves et al., 2019).

K dnešnímu dni jsou na trhu dostupně 4 vakcíny: Leishmune® (2004, Fort Dodge Wyeth, nyní Zoetis, Sao Paulo, Brazílie), Leish-Tec® (2007, Hertape Calier Saúde Animal, nyní Ceva, Paulinia, Brazílie), CaniLeish® (2011, Virbac, Carros, Francie) a LetiFend® (2016, Laboratorios LETI, SLU, Barcelona, Španělsko). Z toho pouze dvě vakcíny byly licencovány v Evropě, jedná se o CaniLeish® a LetiFend® (Morales-Yuste et al., 2022).

Leishmune® je vakcína druhé generace. Tato vakcína je vyrobená z *Leishmania donovani* fukóza-manózoového ligandu. V roce 2003 byla licencovaná v Brazílii na ochranu psů proti *L. donovani*, ale v roce 2014 byla brazilskou vládou stažena, kvůli nízké účinnosti ve fázi III klinických studií, kdy její účinnost byla mnohem horší než její slibné počáteční hodnocení (76–80 %) (Morales-Yuste et al., 2022).

Leish-Tec® je vakcína obsahující rekombinantní A2-antigen *Leishmania* amastigotů. Byla licencovaná v roce 2008 a je jedinou schválenou vakcínou v Brazílii (Wylie et al., 2014).

CaniLeish® byla první licencovaná vakcína v Evropě v roce 2011, zaměřená na séronegativní populaci psů. Jedná se o vakcínu druhé generace, která je složená z purifikovaných vylučovacích-sekrečních proteinů *L. infantum*. V nedávné klinické studii Velez et Gállego, (2020) nedokázali najít rozdíl mezi očkovanou a kontrolní skupinou, pokud jde o expresi a závažnost onemocnění během prvního roku po vakcinaci. Jiná studie však uvedla, že tato vakcína je nejlepší volbou pro prevenci leishmaniózy, i přes to, že její účinnost byla odhadována na pouhých 25 % (Calzetta et al., 2020a). Vakcína byla hodnocena s různými adjuvans, což vedlo ke zvýšení účinnosti až nad 68 % při použití purifikované frakce saponinu Quilaja saponaria a do 92 % v případě použití muramyl dipeptidu (Martin et al., 2014).

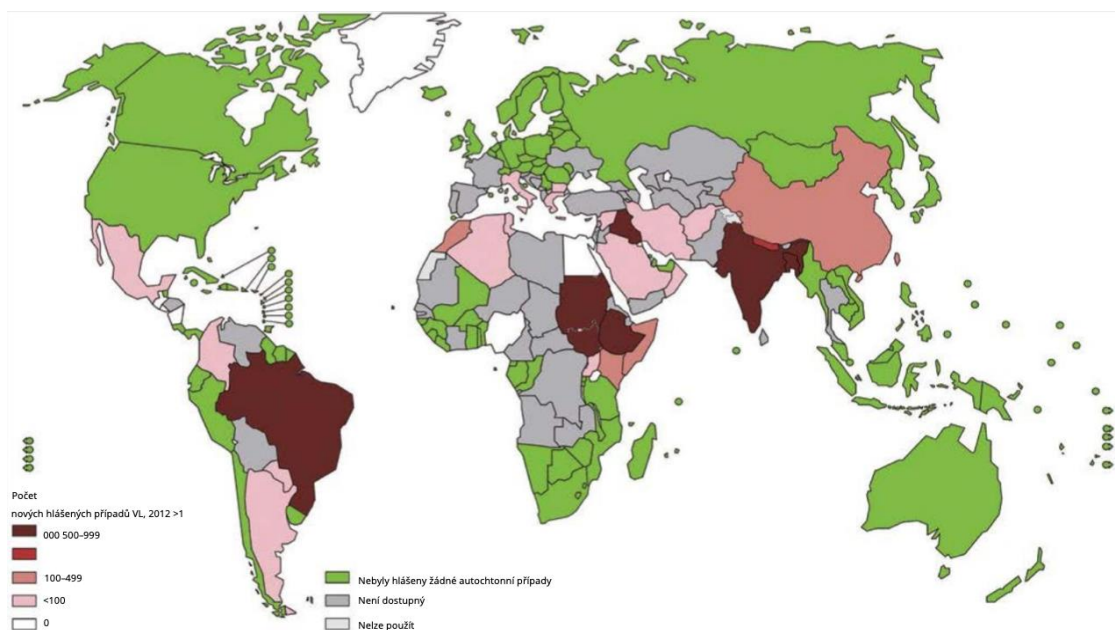
LetiFend® byl schválen v Evropě v roce 2016. Tato vakcína používala purifikovaný rekombinantní protein, známý jako protein Q, tvořený pěti epitopy ze čtyř proteinů *L. infantum*. Reguera et al., (2016) uvedli jeho účinnost 72 %, ale toto číslo bylo v nedávné metaanalýze mnohem nižší (Calzetta et al., 2020b).

Po expozici přirozené infekci *L. infantum* byla pravděpodobnost, že se očkovaní psi stanou PCR pozitivní, téměř stejná jako u psů v kontrolní skupině, ale u psů pozitivních na PCR byla pravděpodobnost návratu zpět do PCR negativního stavu vyšší u očkovaných psů než u psů v kontrolní skupině (Wylie et al., 2014).

V současné době očkuje své psy 40 % evropských majitelů psů. Z nich 61 % volí vakcínu CaniLeish® a zbývajících 39 % používá LetiFend® (Baxarias et al., 2022).

3.2.10 Zoonotické aspekty

Obvykle je k přenosu mezi psy či k přenosu ze psů na člověka potřebný biologický vektor, kterým je v Novém světě *Lutzomyia longipalpis* (Kamhawi, 2006). Již však byly zdokumentovány případy, kdy k přenosu došlo i bez přítomnosti biologického vektoru. Jeden z těchto případů dokumentuje přenos prostřednictvím krevní transfuze u psa (Owens et al., 2001). Z USA a Spojeného království byly také hlášeny případy utochtomní viscerální leishmaniózy psů, kde není znám žádný vhodný biologický vektor. V těchto případech byla uvažovaná expozice alternativnímu hmyzímu vektoru za možnou cestu přenosu infekce. Dále se považoval za možnou cestu infekce přímý přenos nebo vertikální přenos, ačkoli skutečný mechanismus přenosu není znám (Silva et al., 2009).



Obrázek č. 5: Geografické rozšíření lidské viscerální leishmaniózy (Gharbi et al., 2015)

U zdravých lidí, kteří jsou málo vnímaví k *L. infantum*, jsou nejčastěji přítomné asymptomatické projevy infekce. Infekce s klinickými projevy se nejčastěji vyskytují u dětí do dvou let věku (Takken & Knols, 2007). Psi jsou hlavním rezervoárem *L. infantum*. Na přenosu se mohou také podílet divocí masožravci, ale jejich epidemiologický význam v životním cyklu parazita je menší, a to především z důvodu jejich menší biomasy a hustoty společně s jejich vzdálenějším vztahem k lidské populaci. Než se parazit dostane na člověka musí projít cestou

z infikovaného psa na písečnou mouchu, která poté umožní jeho přenos. Statistické údaje o geografickém rozšíření a globální frekvenci leishmaniózy jsou nepřesné a spolehlivost těchto údajů je třeba dále prozkoumat (Otranto et Dantas-Torres, 2013). Světová zdravotnická organizace (WHO) uvádí, že toto onemocnění je endemické v 98 zemích a celkový počet případů se odhaduje na 2 miliony, z toho 0,5 milionu viscerální formy a zbylých 1,5 milionu kožní formy (World Health Organization, 2010). Faktory jako je podvýživa, imunodeprese a infekce HIV zvyšují riziko klinického projevu parazitární infekce. Klinická triáda zahrnující horečku, slizniční bledost a splenomegalii je spojena s nízkým počtem krvinek (anémie, trombocytopenie a leukoneutropenie) a zánětlivým syndromem (Rodríguez-Cortés et al., 2013).

4 Závěr

Cílem bylo vypracovat literární rešerši zabývající se onemocněním způsobeným parazity rodu *Leishmania* u psů domácích, se zaměřením na její patogenitu, klinické příznaky, diagnózu a možnosti léčby a vakcinace. Při psaní práce jsem čerpala především z cizojazyčných vědeckých článků, zabývajících se tímto tématem.

Parazit *Leishmania infantum* spadající do zmíněného rodu neodmyslitelně patří mezi významné prazity psovíťých šelem, ale i jiných zvířat včetně člověka. Tito paraziti přenášení skrze kousnutí písečné mouchy *Phlebotomus spp.* se vyskytují v amastigotní a promastigotní formě a svou přítomností v hostiteli způsobují různě závažné zdravotní problémy. V případě nakažení psa se může infekce projevit asymptomaticky, kdy pak takoví jedinci slouží především jako přenašeči. Velmi častá je ale také infekce spojená s celou řadou příznaků od lehčích až po závažnější formy. Parazit se množí v těle psa a způsobuje vznik vážných problémů s orgány, včetně ledvin, jater, srdce a v neposlední řadě kůže. Mezi příznaky onemocnění patří ztráta hmotnosti, horečka, únava, anémie, otoky a krvácení z nosu nebo z gastrointestinálního traktu. Typickým projevem jsou kožní léze, dále můžeme pozorovat vypadávání srsti a zvýšenou náchylnost k infekcím.

Diagnóza je spojená s laboratorními postupy, mezi které patří například PCR. Léčba zahrnuje podávání antiparazitárních léčiv, ale úplného parazitologického vyléčení se dosáhne jen velmi obtížně a zřídka kdy. V některých zemích se ani léčba neprovádí a doporučuje se utracení zvířete. Pro prevenci je důležité omezování kontaktu psů s písečnými mouchami, informovanost majitelů a aplikace antiparazitických prostředků. K dispozici jsou na trhu 4 vakcíny z nichž nejvíce používaná je CaniLeish®.

Touto prací bych chtěla alespoň částečně zvýšit povědomí o výskytu tohoto parazita, protože v posledních letech došlo k nárůstu počtu případů tohoto onemocnění, a to jak u psů, tak v lidské populaci, což zvyšuje zájem o její epidemiologii a kontrolu. V této práci je ukázáno, že onemocnění způsobené parazitickými prvky rodu *Leishmania* jsou stále velkým zdravotním problémem u psů domácích. Je kladen důraz na důležitost, aby majitelé psů byli informováni o možnostech prevence a o důležitosti pravidelného veterinárního ošetření svých zvířat. Při správné diagnostice a léčbě může být onemocnění psí leishmanióza úspěšně ovládáno a залéčeno. Dále je důležité zdůraznit potřebu dalšího výzkumu týkajícího se této problematiky, zejména v oblasti vakcinace a vývoje nových terapeutických postupů.

5 Literatura

- ABRANCHES, P., SANTOS-GOMES, G., RACHAMIM, N., CAMPINO, L., SCHNUR, L. F., JAFFE, C. L. 1991. An experimental model for canine visceral leishmaniasis. *Parasite Immunology*. 13 (5). 537–550. doi: 10.1111/J.1365-3024.1991.TB00550.X.
- Abranches, P., Silva, F. M. C., Ribeiro, M. M. S., Lopes, F. J., Gomes, L. T. 1983. Kala-azar in Portugal—IV. The wild reservoir: the isolation of a *Leishmania* from a fox. *Transactions of the Royal Society of Tropical Medicine and Hygiene*. 77 (3). 420–421. doi: 10.1016/0035-9203(83)90177-3.
- Abranches, P., Silva-Pereira, M. C. D., Conceicao-Silva, F. M., Santos-Gomes, G. M., Janz, J. G. 1991. Canine leishmaniasis: Pathological and ecological factors influencing transmission of infection. *Journal of Parasitology*. 77 (4). 557–561. doi: 10.2307/3283159.
- Acedo Sánchez, C., Martín Sánchez, J., Vélez Bernal, I. D., Sanchís Marin, M. C., Louassini, M., Maldonado, J. A., Morillas Márquez, F. 1996. Leishmaniasis eco-epidemiology in the Alpujarra region (Granada province, southern Spain). *International Journal for Parasitology*. 26 (3). 303–310. doi: 10.1016/0020-7519(95)00124-7.
- Adamama-Moraitou, K. K., Rallis, T. S., Koytinas, A. F., Tontis, D., Plevraki, K., Kritsepi, M. 2007. ASYMPTOMATIC COLITIS IN NATURALLY INFECTED DOGS WITH LEISHMANIA INFANTUM: A PROSPECTIVE STUDY. . Retrieved from www.ajtmh.org.
- Alexander, B., Maroli, M. 2003. Control of phlebotomine sandflies. *Medical and Veterinary Entomology*. 17 (1). 1–18. doi: 10.1046/J.1365-2915.2003.00420.X.
- Ali, K. M., Hassan, E. A., Abuowarda, M. M., Mahmoud, M. A., Torad, F. A. (n.d.) Pakistan Veterinary Journal Bilateral Panophthalmia as a Late Sequel of Leishmaniasis in Dogs. . doi: 10.29261/pakvetj/2021.006.
- Alvar, J., Cañavate, C., Gutiérrez-Solar, B., Jiménez, M., Laguna, F., López-Vélez, R., Molina, R., Moreno, J. 1997. a *Leishmania* and human immunodeficiency virus coinfection: The first 10 years. *Clinical Microbiology Reviews*. 10 (2). 298–319. doi: 10.1128/CMR.10.2.298.
- Alvar, J., Cañavate, C., Gutiérrez-Solar, B., Jiménez, M., Laguna, F., López-Vélez, R., Molina, R., Moreno, J. 1997. b *Leishmania* and human immunodeficiency virus coinfection: The first 10 years. *Clinical Microbiology Reviews*. 10 (2). 298–319. doi: 10.1128/CMR.10.2.298.
- Alvar, J., Cañavate, C., Molina, R., Moreno, J., Nieto, J. 2004. Canine Leishmaniasis. *Advances in Parasitology*. 57 . 1–88. doi: 10.1016/S0065-308X(04)57001-X.
- Amela, C., Mendez, I., Torcal, J. M., Medina, G., Pachón, I., Cañavate, C., Alvar, J. 1995. Epidemiology of canine leishmaniasis in the Madrid region, Spain. *European Journal of Epidemiology*. 11 (2). 157–161. doi: 10.1007/BF01719481.
- Andrade, H. M., De, V., de Toledo, P. C. P., Marques, M. J., Silva, J. C. F., Tafuri, W. L., Mayrink, W., Genaro, O. 2002. *Leishmania* (*Leishmania*) *chagasi* is not vertically transmitted in dogs. *Veterinary Parasitology*. 103 . 71–81.
- Apostolopoulos, N., Mitropoulou, A., Thom, N., Moritz, A. 2018. Update on therapy and prevention of canine leishmaniasis. *Tierärztliche Praxis. Ausgabe K, Kleintiere/Heimtiere*. 46 (5). 315–322. doi: 10.15654/TPK-180089.
- Baneth, G., Koutinas, A. F., Solano-Gallego, L., Bourdeau, P., Ferrer, L. 2008. Canine leishmaniasis – new concepts and insights on an expanding zoonosis: part one. *Trends in Parasitology*. 24 (7). 324–330. doi: 10.1016/J.PT.2008.04.001.
- Barratt, J., Kaufer, A., Peters, B., Craig, D., Lawrence, A., Roberts, T., Lee, R., McAuliffe, G., Stark, D., Ellis, J. 2017. Isolation of Novel Trypanosomatid, *Zelonia australiensis* sp. nov. (Kinetoplastida: Trypanosomatidae) Provides Support for a Gondwanan Origin of Digenous Parasitism in the

Leishmaniinae. *PLOS Neglected Tropical Diseases*. 11 (1). e0005215. doi: 10.1371/JOURNAL.PNTD.0005215.

- Baxarias, M., Homedes, J., Mateu, C., Attipa, C., Solano-Gallego, L. 2022. Use of preventive measures and serological screening tools for *Leishmania infantum* infection in dogs from Europe. *Parasites and Vectors*. 15 (1). 1–11. doi: 10.1186/S13071-022-05251-5/FIGURES/7.
- Benderitter, T., Casanova, P., Nashkidachvili, L., Quilici, M. 2016. Glomerulonephritis in dogs with canine leishmaniasis. <http://dx.doi.org/10.1080/00034983.1988.11812255>. 82 (4). 335–341. doi: 10.1080/00034983.1988.11812255.
- Blavier, A., Keroack, S., Denerolle, P., Goy-Thollot, I., Chabanne, L., Cadoré, J. L., Bourdoiseau, G. 2001. a Atypical Forms of Canine Leishmaniosis. *The Veterinary Journal*. 162 (2). 108–120. doi: 10.1053/TVJL.2000.0556.
- Blavier, A., Keroack, S., Denerolle, P., Goy-Thollot, I., Chabanne, L., Cadoré, J. L., Bourdoiseau, G. 2001. b Atypical Forms of Canine Leishmaniosis. *The Veterinary Journal*. 162 (2). 108–120. doi: 10.1053/TVJL.2000.0556.
- Buracco, P., Abate, O., Guglielmino, R., Morello, E. 1997. Osteomyelitis and arthrosynovitis associated with *Leishmania donovani* infection in a dog. *Journal of Small Animal Practice*. 38 (1). 29–30. doi: 10.1111/J.1748-5827.1997.TB02983.X.
- Calzetta, L., Pistocchini, E., Ritondo, B. L., Roncada, P., Palma, E., di Cave, D., Mattei, M., Britti, D. 2020. a Immunoprophylaxis pharmacotherapy against canine leishmaniosis: A systematic review and meta-analysis on the efficacy of vaccines approved in European Union. *Vaccine*. 38 (43). 6695–6703. doi: 10.1016/J.VACCINE.2020.08.051.
- Calzetta, L., Pistocchini, E., Ritondo, B. L., Roncada, P., Palma, E., di Cave, D., Mattei, M., Britti, D. 2020. b Immunoprophylaxis pharmacotherapy against canine leishmaniosis: A systematic review and meta-analysis on the efficacy of vaccines approved in European Union. *Vaccine*. 38 (43). 6695–6703. doi: 10.1016/J.VACCINE.2020.08.051.
- Castro Júnior, J. G., Freire, M. L., Campos, S. P. S., Scopel, K. K. G., Porrozzzi, R., Da Silva, E. D., Colombo, F. A., da Silveira, R. de C. V., Marques, M. J., Coimbra, E. S. 2014. Evidência de infecção por *Leishmania (Leishmania) infantum* em cães de Juiz de Fora, Minas Gerais, Brasil, detectada pelo teste imunocromatográfico rápido DPP e PCR. *Revista Do Instituto de Medicina Tropical de Sao Paulo*. 56 (3). 225–229. doi: 10.1590/S0036-46652014000300008.
- Chaouch, M., Mhadhbi, M., Adams, E. R., Schoone, G. J., Limam, S., Gharbi, Z., Darghouth, M. A., Guizani, I., BenAbderrazak, S. 2013. Development and evaluation of a loop-mediated isothermal amplification assay for rapid detection of *Leishmania infantum* in canine leishmaniasis based on cysteine protease B genes. *Veterinary Parasitology*. 198 (1–2). 78–84. doi: 10.1016/J.VETPAR.2013.07.038.
- Chaskopoulou, A., Miaoulis, M., Kashefi, J. 2018. Ground ultra low volume (ULV) space spray applications for the control of wild sand fly populations (Psychodidae: Phlebotominae) in Europe. *Acta Tropica*. 182 . 54–59. doi: 10.1016/J.ACTATROPICA.2018.02.003.
- Ciaramella, P., Oliva, G., De Luna, R., Gradoni, L., Ambrosio, R., Cortese, L., Scalone, A., Persechino, A. 1997. a A retrospective clinical study of canine leishmaniasis in 150 dogs naturally infected by *Leishmania infantum*. *Veterinary Record*. 141 (21). 539–543. doi: 10.1136/VR.141.21.539.
- Ciaramella, P., Oliva, G., De Luna, R., Gradoni, L., Ambrosio, R., Cortese, L., Scalone, A., Persechino, A. 1997. b A retrospective clinical study of canine leishmaniasis in 150 dogs naturally infected by *Leishmania infantum*. *Veterinary Record*. 141 (21). 539–543. doi: 10.1136/VR.141.21.539.
- Ciaramella, P., Pelagalli, A., Cortese, L., Pero, M. E., Corona, M., Lombardi, P., Avallone, L., Persechino, A. 2005. Altered platelet aggregation and coagulation disorders related to clinical findings in 30 dogs naturally infected by *Leishmania infantum*. *Veterinary Journal (London, England : 1997)*. 169 (3). 465–467. doi: 10.1016/J.TVJL.2004.03.009.

- Cortadellas, O., Palacio, M. J. F. del, Bayón, A., Albert, A., Talavera, J. 2006. Systemic Hypertension in Dogs with Leishmaniasis: Prevalence and Clinical Consequences. *Journal of Veterinary Internal Medicine*. 20 (4). 941–947. doi: 10.1111/J.1939-1676.2006.TB01809.X.
- Costa, F. A. L., Guerra, J. L., Silva, S. M. M. S., Klein, R. P., Mendonça, I. L., Goto, H. 2000. CD4+ T cells participate in the nephropathy of canine visceral leishmaniasis. *Brazilian Journal of Medical and Biological Research*. 33 (12). 1455–1458. doi: 10.1590/S0100-879X2000001200009.
- Cuvillier, A., Miranda, J. C., Ambit, A., Barral, A., Merlin, G. 2003. Abortive infection of *Lutzomyia longipalpis* insect vectors by aflagellated LdARL-3A-Q70L overexpressing *Leishmania amazonensis* parasites. *Cellular Microbiology*. 5 (10). 717–728. doi: 10.1046/J.1462-5822.2003.00316.X.
- de Almeida, A. D. B. P. F., Faria, R. P., Pimentel, M. F. A., Dahroug, M. A. A., Turbino, N. C. M. R., Sousa, V. R. F. 2009. Inquérito soroepidemiológico de leishmaniose canina em áreas endêmicas de Cuiabá, Estado de Mato Grosso. *Revista Da Sociedade Brasileira de Medicina Tropical*. 42 (2). 156–159. doi: 10.1590/S0037-86822009000200012.
- de Luna, R., Vuotto, M. L., Ielpo, M. T. L., Ambrosio, R., Piantedosi, D., Moscatiello, V., Ciaramella, P., Scalone, A., Gradoni, L., Mancino, D. (1999) Early suppression of lymphoproliferative response in dogs with natural infection by *Leishmania infantum*.
- Díaz-Espiñeira, M. M., Slappendel, R. J., Diaz-Espineira, M. M., Slappendel, R. J. 2011. A case of autochthonous canine leishmaniasis in the Netherlands. [Http://Dx.Doi.Org/10.1080/01652176.1997.9694744](http://dx.doi.org/10.1080/01652176.1997.9694744). 19 (2). 69–71. doi: 10.1080/01652176.1997.9694744.
- Disch, J., Pedras, M. J., Orsini, M., Pirmez, C., de Oliveira, M. C., Castro, M., Rabello, A. 2005. *Leishmania* (*Viannia*) subgenus kDNA amplification for the diagnosis of mucosal leishmaniasis. *Diagnostic Microbiology and Infectious Disease*. 51 (3). 185–190. doi: 10.1016/J.DIAGMICROBIO.2004.10.005.
- Dorlo, T. P. C., Balasegaram, M., Beijnen, J. H., de Vries, P. J. 2012. Miltefosine: a review of its pharmacology and therapeutic efficacy in the treatment of leishmaniasis. *Journal of Antimicrobial Chemotherapy*. 67 (11). 2576–2597. doi: 10.1093/JAC/DKS275.
- Dostálová, A., Volf, P. 2012. *Leishmania* development in sand flies: parasite-vector interactions overview. *Parasites & Vectors* 2012 5:1. 5 (1). 1–12. doi: 10.1186/1756-3305-5-276.
- El Goulli, A. F., Zribi, L., Sanhaji, R., Chabchoub, A., Bouratbine, A., Gharbi, M., Abdelmelek, H. 2022. Study of ocular manifestations and humoral immune response in eyes of dogs with leishmaniasis. *Veterinary Medicine and Science*. doi: 10.1002/VMS3.982.
- El Hassan, A. M., Khalil, E. A. G., El Sheikh, E. A., Zijlstra, E. E., Osman, A., Ibrahim, M. E. 1998. Post kala-azar ocular leishmaniasis. *Transactions of The Royal Society of Tropical Medicine and Hygiene*. 92 (2). 177–179. doi: 10.1016/S0035-9203(98)90736-2.
- Elnaiem, D. E. A., Osman, O. F. 1998. Evidence for active transmission of visceral leishmaniasis within a village in eastern Sudan. *Acta Tropica*. 71 (3). 305–309. doi: 10.1016/S0001-706X(98)00067-9.
- Espejo, L. A., Costard, S., Zgmutt, F. J. 2015. Modelling canine leishmaniasis spread to non-endemic areas of Europe. *Epidemiology & Infection*. 143 (9). 1936–1949. doi: 10.1017/S0950268814002726.
- Ferrer, L. 1989. [Canine leishmaniasis in Spain: data for the clinician]. *Enfermedades Infecciosas y Microbiología Clínica*. 7 (6). 293–295. Retrieved from <https://europepmc.org/article/med/2490443>
- FERRER, L., RABANAL, R., FONDEVILA, D., RAMOS, J. A., DOMINGO, M. 1988. a Skin lesions in canine leishmaniasis. *Journal of Small Animal Practice*. 29 (6). 381–388. doi: 10.1111/J.1748-5827.1988.TB02298.X.

- FERRER, L., RABANAL, R., FONDEVILA, D., RAMOS, J. A., DOMINGO, M. 1988. b Skin lesions in canine leishmaniasis. *Journal of Small Animal Practice*. 29 (6). 381–388. doi: 10.1111/J.1748-5827.1988.TB02298.X.
- Fisa, R., Gállego, M., Castillejo, S., Aisa, M. J., Serra, T., Riera, C., Carrió, J., Gállego, J., Portús, M. 1999. a Epidemiology of canine leishmaniosis in Catalonia (Spain): The example of the Priorat focus. *Veterinary Parasitology*. 83 (2). 87–97. doi: 10.1016/S0304-4017(99)00074-6.
- Fisa, R., Gállego, M., Castillejo, S., Aisa, M. J., Serra, T., Riera, C., Carrió, J., Gállego, J., Portús, M. 1999. b Epidemiology of canine leishmaniosis in Catalonia (Spain): The example of the Priorat focus. *Veterinary Parasitology*. 83 (2). 87–97. doi: 10.1016/S0304-4017(99)00074-6.
- Fondevila, D., Vilafranca, M., Ferrer, L. 1997. Epidermal immunocompetence in canine leishmaniasis. *Veterinary Immunology and Immunopathology*. 56 . 319–327.
- Font, A., Roura, X., Fondevila, D., Closa, J. M., Mascort, J., Ferrer, L. 1996. Canine mucosal leishmaniasis. *Journal of the American Animal Hospital Association*. 32 (2). 131–137. doi: 10.5326/15473317-32-2-131.
- Foroughi-Parvar, F., Hatam, G. 2014. Vaccines for Canine Leishmaniasis. *Advances in Preventive Medicine*. 2014 . 1–9. doi: 10.1155/2014/569193.
- França-Silva, J. C., da Costa, R. T., Siqueira, A. M., Machado-Coelho, G. L. L., da Costa, C. A., Mayrink, W., Vieira, E. P., Costa, J. S., Genaro, O., Nascimento, E. 2003. Epidemiology of canine visceral leishmaniosis in the endemic area of Montes Claros Municipality, Minas Gerais State, Brazil. *Veterinary Parasitology*. 111 . 161–173.
- Freeman, K. S., Miller, M. D., Breitschwerdt, E. B., Lappin, M. R. 2010. Leishmaniasis in a dog native to Colorado. *Journal of the American Veterinary Medical Association*. 237 (11). 1288–1291. doi: 10.2460/JAVMA.237.11.1288.
- Galvão-Castro, B., Sá Ferreira, J. A., Marzochi, K. F., Marzochi, M. C., Coutinho, S. G., Lambert, P. H. 1984. Polyclonal B cell activation, circulating immune complexes and autoimmunity in human american visceral leishmaniasis. *Clinical and Experimental Immunology*. 56 (1). 58–66. Retrieved from <http://www.ncbi.nlm.nih.gov/pubmed/6424987>
- Gharbi, M., Mhadhbi, M., Rejeb, A., Jaouadi, K., Rouatbi, M., Darghouth, M. A. 2015. Leishmaniosis (Leishmania infantum infection) in dogs. *OIE Revue Scientifique et Technique*. 34 (2). 613–626. doi: 10.20506/RST.34.2.2384.
- Giunchetti, R. C., Martins-Filho, O. A., Carneiro, C. M., Mayrink, W., Marques, M. J., Tafuri, W. L., Corrêa-Oliveira, R., Reis, A. B. 2008. Histopathology, parasite density and cell phenotypes of the popliteal lymph node in canine visceral leishmaniasis. *Veterinary Immunology and Immunopathology*. 121 (1–2). 23–33. doi: 10.1016/J.VETIMM.2007.07.009.
- Gluenz, E., Höög, J. L., Smith, A. E., Dawe, H. R., Shaw, M. K., Gull, K. 2010. Beyond 9+0: noncanonical axoneme structures characterize sensory cilia from protists to humans. *The FASEB Journal*. 24 (9). 3117–3121. doi: 10.1096/FJ.09-151381.
- Gomes, A. H. S., Ferreira, I. M. R., Lima, M. L. S. R., Cunha, E. A., Garcia, A. S., Araújo, M. F. L., Pereira-Chiocola, V. L. 2007. PCR identification of *Leishmania* in diagnosis and control of canine leishmaniasis. *Veterinary Parasitology*. 144 (3–4). 234–241. doi: 10.1016/J.VETPAR.2006.10.008.
- Gomes, Y. M., Paiva Cavalcanti, M., Lira, R. A., Abath, F. G. C., Alves, L. C. 2008. Diagnosis of canine visceral leishmaniasis: Biotechnological advances. *The Veterinary Journal*. 175 (1). 45–52. doi: 10.1016/J.TVJL.2006.10.019.
- Gonçalves, A. A. M., Leite, J. C., Resende, L. A., Mariano, R. M. da S., Silveira, P., Melo-Júnior, O. A. de O., Ribeiro, H. S., de Oliveira, D. S., Soares, D. F., Santos, T. A. P., Marques, A. F., Galdino, A. S., Martins-Filho, O. A., Dutra, W. O., da Silveira-Lemos, D., Giunchetti, R. C. 2019. An Overview of Immunotherapeutic Approaches Against Canine Visceral Leishmaniasis: What Has Been Tested on Dogs

- and a New Perspective on Improving Treatment Efficacy. *Frontiers in Cellular and Infection Microbiology*. 9 . doi: 10.3389/FCIMB.2019.00427.
- Gossage, S. M., Rogers, M. E., Bates, P. A. 2003. Two separate growth phases during the development of *Leishmania* in sand flies: implications for understanding the life cycle. *International Journal for Parasitology*. 33 (10). 1027–1034. doi: 10.1016/S0020-7519(03)00142-5.
- GRADONI, L., MAROLI, M., GRAMICCIA, M., MANCIANTP, F. 1987. *Leishmania infantum* infection rates in *Phlebotomus perniciosus* fed on naturally infected dogs under antimonial treatment. *Medical and Veterinary Entomology*. 1 (4). 339–342. doi: 10.1111/J.1365-2915.1987.TB00364.X.
- Grahn, B. H., Sandmeyer, L. S. 2008. Canine Episcleritis, Nodular Episclerokeratitis, Scleritis, and Necrotic Scleritis. *Veterinary Clinics of North America: Small Animal Practice*. 38 (2). 291–308. doi: 10.1016/J.CVSM.2007.11.003.
- Gramiccia, M., Gradoni, L. 2005. The current status of zoonotic leishmaniasis and approaches to disease control. *International Journal for Parasitology*. 35 (11–12). 1169–1180. doi: 10.1016/J.IJPARA.2005.07.001.
- Grimaldi, G., Tesh, R. B. 1993. Leishmaniasis of the New World: Current concepts and implications for future research. *Clinical Microbiology Reviews*. 6 (3). 230–250. doi: 10.1128/CMR.6.3.230.
- Gull, K. 2003. Host–parasite interactions and trypanosome morphogenesis: a flagellar pocketful of goodies. *Current Opinion in Microbiology*. 6 (4). 365–370. doi: 10.1016/S1369-5274(03)00092-4.
- Halbig, P., Hodjati, M. H., Mazloumi-Gavvani, A. S., Mohite, H., Davies, C. R. 2000. Further evidence that deltamethrin-impregnated collars protect domestic dogs from sandfly bites. *Medical and Veterinary Entomology*. 14 (2). 223–226. doi: 10.1046/J.1365-2915.2000.00229.X.
- Hervás Rodríguez, J., Mozos, E., Méndez, A., Pérez, J., Gómez-Villamandos, J. C. 1996. *Leishmania* infection of canine skin fibroblasts in vivo. *Veterinary Pathology*. 33 (4). 469–473. doi: 10.1177/030098589603300423.
- Ikonomopoulos, J., Kokotas, S., Gazouli, M., Zavras, A., Stoitsiou, M., Gorgoulis, V. G. 2003. Molecular diagnosis of leishmaniasis in dogs: Comparative application of traditional diagnostic methods and the proposed assay on clinical samples. *Veterinary Parasitology*. 113 (2). 99–113. doi: 10.1016/S0304-4017(03)00061-X.
- Kamhawi, S. 2006. Phlebotomine sand flies and *Leishmania* parasites: friends or foes? *Trends in Parasitology*. 22 (9). 439–445. doi: 10.1016/J.PT.2006.06.012.
- Karp, C. L., Turco, S. J., Sacks, D. L. 1991. Lipophosphoglycan masks recognition of the *Leishmania donovani* promastigote surface by human kala-azar serum. *The Journal of Immunology*. 147 (2).
- Keenan, C. M., Hendricks, L. D., Lightner, L., Webster, H. K., Johnson, A. J. 1984. Visceral Leishmaniasis in the German Shepherd Dog. I. Infection, Clinical Disease, and Clinical Pathology. *Veterinary Pathology*. 21 (1). 74–79. doi: 10.1177/030098588402100113.
- Killick-Kendrick, R. 1985. Some epidemiological consequences of the evolutionary fit between *Leishmaniae* and their phlebotomine vectors. *Bulletin de La Societe de Pathologie Exotique et de Ses Filiales*. 78 (5 Pt 2). 747–755. Retrieved from <https://europepmc.org/article/med/3836763>
- Killick-Kendrick, R. 1990. THE LIFE-CYCLE OF LEISHMANIA IN THE SANDFLY WITH SPECIAL REFERENCE TO THE FORM INFECTIVE TO THE VERTEBRATE HOST. *Ann. Parasitol. Hum. Comp.* 65 . 37–42. doi: 10.1051/parasite/1990651037.
- Killick-Kendrick, R. 1999. The biology and control of Phlebotomine sand flies. *Clinics in Dermatology*. 17 (3). 279–289. doi: 10.1016/S0738-081X(99)00046-2.

- Kohl, K., Zangger, H., Rossi, M., Isorce, N., Lye, L. F., Owens, K. L., Beverley, S. M., Mayer, A., Fasel, N. 2018. Importance of polyphosphate in the *Leishmania* life cycle. *Microbial Cell*. 5 (8). 371. doi: 10.15698/MIC2018.08.642.
- Komáromy, A. M., Bras, D., Esson, D. W., Fellman, R. L., Grozdanic, S. D., Kagemann, L., Miller, P. E., Moroi, S. E., Plummer, C. E., Sapienza, J. S., Storey, E. S., Teixeira, L. B., Toris, C. B., Webb, T. R. 2019. The future of canine glaucoma therapy. *Veterinary Ophthalmology*. 22 (5). 726–740. doi: 10.1111/VOP.12678.
- Kostygov, A. Y., Karnkowska, A., Votýpka, J., Tashyreva, D., Maciszewski, K., Yurchenko, V., Lukeš, J. 2021. Euglenozoa: taxonomy, diversity and ecology, symbioses and viruses. *Open Biology*. 11 (3). doi: 10.1098/RSOB.200407.
- Koutinas, A. F., Polizopoulou, Z. S., Saridomichelakis, M. N., Argyriadis, D., Fytianou, A., Plevraki, K. G. 1999. Clinical considerations on canine visceral leishmaniasis in Greece: a retrospective study of 158 cases (1989-1996). *Journal of the American Animal Hospital Association*. 35 (5). 376–383. doi: 10.5326/15473317-35-5-376.
- KOUTINAS, A. F., SCOTT, D. W., KANTOS, V., LEKKAS, S. 1992. Skin Lesions in Canine Leishmaniasis (Kala-Azar): A Clinical and Histopathological Study on 22 Spontaneous Cases in Greece. *Veterinary Dermatology*. 3 (3). 121–130. doi: 10.1111/J.1365-3164.1992.TB00158.X.
- L, G. J. 2000. Canine leishmaniasis transmission: higher infectivity amongst naturally infected dogs to sand flies is associated with lower proportions of Thelpercells. . doi: 10.1053/rvsc.2000.0419.
- Lainson, R., Ward, R. D., Shaw, J. J. 1977. Leishmania in phlebotomid sandflies: VI. Importance of hindgut development in distinguishing between parasites of the *Leishmania mexicana* and *L. braziliensis* complexes. *Proceedings of the Royal Society of London. Series B. Biological Sciences*. 199 (1135). 309–320. doi: 10.1098/RSPB.1977.0141.
- Lane, R. P. 1993. Sandflies (Phlebotominae). *Medical Insects and Arachnids*. 78–119. doi: 10.1007/978-94-011-1554-4_4.
- Lanotte, G., Rioux, J. A., Perieres, J., Vollhardt, Y. 1979. Ecologie des Leishmanioses dans le sud de la France - 10. Les formes évolutives de la leishmaniose viscérale canine. Elaboration d'une typologie bio-clinique à finalité épidémiologique. *Annales de Parasitologie Humaine et Comparée*. 54 (3). 277–295. doi: 10.1051/PARASITE/1979543277.
- LEWIS, D. 1982. A TAXONOMIC REVIEW OF THE GENUS PHLEBOTOMUS (DIPTERA: PSYCHODIDAE). A TAXONOMIC REVIEW OF THE GENUS PHLEBOTOMUS (DIPTERA: PSYCHODIDAE).
- Lopez, R., Lucena, R., Novales, M., Ginel, P. J., Martin, E., Molleda, J. M. 1996. Circulating Immune Complexes and Renal Function in Canine Leishmaniasis. *Journal of Veterinary Medicine, Series B*. 43 (1–10). 469–474. doi: 10.1111/J.1439-0450.1996.TB00342.X.
- Macri, B., Guarda, F. 1987. [A case of dermatomyositis due to leishmaniasis in a dog]. *Schweizer Archiv Fur Tierheilkunde*. 129 (5). 265–270. Retrieved from <https://europepmc.org/article/med/3602977>
- Maia-Elkhoury, A. N. S., Alves, W. A., de Sousa-Gomes, M. L., de Sena, J. M., Luna, E. A. 2008. Visceral leishmaniasis in Brazil: trends and challenges. *Cadernos de Saúde Pública*. 24 (12). 2941–2947. doi: 10.1590/S0102-311X2008001200024.
- Mancianti, F., Gramiccia, M., Gradon, L., Pieri, S. 1988. Studies on canine leishmaniasis control. 1. Evolution of infection of different clinical forms of canine leishmaniasis following antimonial treatment. . 82 . 566–567.
- Mancianti, F., Gramiccia, M., Gradoni, L., Pieri, S. 1988. Studies on canine leishmaniasis control. 1. Evolution of infection of different clinical forms of canine leishmaniasis following antimonial treatment. *Transactions of the Royal Society of Tropical Medicine and Hygiene*. 82 (4). 566–567. doi: 10.1016/0035-9203(88)90510-X.

- Mancianti, F., Poli, A., Bionda, A. 1989. Analysis of renal immune-deposits in canine leishmaniasis. Preliminary results. *Parassitologia*. 31 (2–3). 213–230. Retrieved from <https://europepmc.org/article/med/2535031>
- Manna, L., Reale, S., Vitale, F., Picillo, E., Pavone, L. M., Gravino, A. E. 2008. Real-time PCR assay in *Leishmania*-infected dogs treated with meglumine antimoniate and allopurinol. *The Veterinary Journal*. 177 (2). 279–282. doi: 10.1016/J.TVJL.2007.04.013.
- Manna, L., Vitale, F., Reale, S., Picillo, E., Neglia, G., Vescio, F., Gravino, A. E. 2009. Study of efficacy of miltefosine and allopurinol in dogs with leishmaniosis. *The Veterinary Journal*. 182 (3). 441–445. doi: 10.1016/J.TVJL.2008.08.009.
- Marcili, A., Sperança, M. A., da Costa, A. P., Madeira, M. de F., Soares, H. S., Sanches, C. de O. C. C., Acosta, I. da C. L., Giroto, A., Minervino, A. H. H., Horta, M. C., Shaw, J. J., Gennari, S. M. 2014. Phylogenetic relationships of *Leishmania* species based on trypanosomatid barcode (SSU rDNA) and gGAPDH genes: Taxonomic revision of *Leishmania* (L.) *infantum* *chagasi* in South America. *Infection, Genetics and Evolution*. 25 . 44–51. doi: 10.1016/J.MEEGID.2014.04.001.
- Marcondes, M., Day, M. J. 2019. Current status and management of canine leishmaniasis in Latin America. *Research in Veterinary Science*. 123 . 261–272. doi: 10.1016/J.RVSC.2019.01.022.
- Martin, V., Vouldoukis, I., Moreno, J., McGahie, D., Gueguen, S., Cuisinier, A. M. 2014. The protective immune response produced in dogs after primary vaccination with the LiESP/QA-21 vaccine (CaniLeish®) remains effective against an experimental challenge one year later. *Veterinary Research*. 45 (1). 1–15. doi: 10.1186/1297-9716-45-69/FIGURES/6.
- Maurício, I. L., Stothard, J. R., Miles, M. A. 2000. The Strange Case of *Leishmania chagasi*. *Parasitology Today*. 16 (5). 188–189. doi: 10.1016/S0169-4758(00)01637-9.
- McConville, M. J., Mullin, K. A., Ilgoutz, S. C., Teasdale, R. D. 2002. Secretory Pathway of Trypanosomatid Parasites. *Microbiology and Molecular Biology Reviews*. 66 (1). 122–154. doi: 10.1128/MMBR.66.1.122-154.2002.
- Mcconville, M. J., Blackwelli, J. M. 1991. THE JOURNAL OF BIOLOGICAL CHEMISTRY Developmental Changes in the Glycosylated Phosphatidylinositols of *Leishmania donouani* CHARACTERIZATION OF THE PROMASTIGOTE AND AMASTIGOTE GLYCOLIPIDS*. *Journal of Biological Chemistry*. 266 (23). 15170–15179. doi: 10.1016/S0021-9258(18)98600-X.
- Miró, G., Cardoso, L., Pennisi, M. G., Oliva, G., Baneth, G. 2008. Canine leishmaniosis – new concepts and insights on an expanding zoonosis: part two. *Trends in Parasitology*. 24 (8). 371–377. doi: 10.1016/J.PT.2008.05.003.
- Molina, R., Amela, C., Nieto, J., San-Andrés, M., González, F., Castillo, J. A., Lucientes, J., Alvar, J. 1994. Infectivity of dogs naturally infected with *Leishmania infantum* to colonized *Phlebotomus perniciosus*. *Transactions of the Royal Society of Tropical Medicine and Hygiene*. 88 (4). 491–493. doi: 10.1016/0035-9203(94)90446-4.
- Molina, R., Lohse, J. M., Nieto, J. 2001. Evaluation of a topical solution containing 65% permethrin against the sandfly (*Phlebotomus perniciosus*) in dogs. *Veterinary Therapeutics : Research in Applied Veterinary Medicine*. 2 (3). 261–267. Retrieved from <https://europepmc.org/article/med/19746669>
- Molina, Ricardo, Jiménez, M. 2022. Assessing the susceptibility to permethrin and deltamethrin of two laboratory strains of *Phlebotomus perniciosus* from Madrid region, Spain. *Acta Tropica*. 231 . 106453. doi: 10.1016/J.ACTATROPICA.2022.106453.
- Montoya, A., Checa, R., Marino, V., Gálvez, R., Portero, M., De Mari, K., Navarro, C., Miró, G. 2021. Antibodies elicited by the CaniLeish® vaccine: long-term clinical follow-up study of dogs in Spain. *Parasitology Research*. 120 (4). 1471–1479. doi: 10.1007/S00436-021-07091-1/TABLES/2.

- Morales-Yuste, M., Martín-Sánchez, J., Corpas-Lopez, V. 2022. Canine Leishmaniasis: Update on Epidemiology, Diagnosis, Treatment, and Prevention. *Veterinary Sciences* 2022, Vol. 9, Page 387. 9 (8). 387. doi: 10.3390/VETSC19080387.
- Moreno, J., Alvar, J. 2002. a Canine leishmaniasis: epidemiological risk and the experimental model. *Trends in Parasitology*. 18 (9). 399–405. doi: 10.1016/S1471-4922(02)02347-4.
- Moreno, J., Alvar, J. 2002. b Canine leishmaniasis: epidemiological risk and the experimental model. *Trends in Parasitology*. 18 (9). 399–405. doi: 10.1016/S1471-4922(02)02347-4.
- Naranjo, C., Fondevila, D., Leiva, M., Roura, X., Peña, T. 2005. Characterization of lacrimal gland lesions and possible pathogenic mechanisms of keratoconjunctivitis sicca in dogs with leishmaniosis. *Veterinary Parasitology*. 133 (1). 37–47. doi: 10.1016/J.VETPAR.2005.05.017.
- Nell, B., Csokai, J., Fuchs-Baumgartinger, A., Maaß, G. 2015. Encephalitozoon cuniculi causes focal anterior cataract and uveitis in dogs. *Tierärztliche Praxis Ausgabe K: Kleintiere - Heimtiere*. 43 (5). 337–344. doi: 10.15654/TPK-141053/ID/JR141053-39.
- Nieto, C. G., Navarrete, I., Habela, M. A., Serrano, F., Redondo, E. 1992. Pathological changes in kidneys of dogs with natural *Leishmania* infection. *Veterinary Parasitology*. 45 . 33–47.
- Noli, C., Auxilia, S. T. 2005. Treatment of canine Old World visceral leishmaniasis: a systematic review. *Veterinary Dermatology*. 16 (4). 213–232. doi: 10.1111/J.1365-3164.2005.00460.X.
- Ordeix, L., Solano-Gallego, L., Fondevila, D., Ferrer, L., Fondati, A. 2005. Papular dermatitis due to *Leishmania* spp. infection in dogs with parasite-specific cellular immune responses. *Veterinary Dermatology*. 16 (3). 187–191. doi: 10.1111/J.1365-3164.2005.00454.X.
- Otranto, D., Dantas-Torres, F. 2013. The prevention of canine leishmaniasis and its impact on public health. *Trends in Parasitology*. 29 (7). 339–345. doi: 10.1016/J.PT.2013.05.003.
- Owens, S. D., Oakley, D. A., Marryott, K., Hatchett, W., Walton, R., Nolan, T. J., Newton, A., Steurer, F., Schantz, P., Giger, U. 2001. Transmission of visceral leishmaniasis through blood transfusions from infected English Foxhounds to anemic dogs. *Journal of the American Veterinary Medical Association*. 219 (8). 1076–1083. doi: 10.2460/JAVMA.2001.219.1076.
- Papadogiannakis, E. I., Koutinas, A. F., Saridomichelakis, M. N., Vlemmas, J., Lekkas, S., Karameris, A., Fytianou, A. 2005. Cellular immunophenotyping of exfoliative dermatitis in canine leishmaniosis (*Leishmania infantum*). *Veterinary Immunology and Immunopathology*. 104 . 227–237. doi: 10.1016/j.vetimm.2004.12.001.
- Peña, M. T., Naranjo, C., Klauss, G., Fondevila, D., Leiva, M., Roura, X., Davidson, M. G., Dubielzig, R. R. 2008. Histopathological Features of Ocular Leishmaniosis in the Dog. *J. Comp. Path.* 138 . 32–39. doi: 10.1016/j.jcpa.2007.09.004.
- Peña, M. T., Roura, X., Davidson, M. G. 2000. Ocular and periocular manifestations of leishmaniasis in dogs: 105 cases (1993–1998). *Veterinary Ophthalmology*. 3 (1). 35–41. doi: 10.1046/J.1463-5224.2000.00106.X.
- Petanides, T. A., Koutinas, C. K., Mylonakis, M. E., Day, M. J., Saridomichelakis, M. N., Leontides, L. S., Mischke, R., Diniz, P., Breitschwerdt, E. B., Kritsepi, M., Garipidou, V. A., Koutinas, C. K., Lekkas, S. 2008. Factors Associated with the Occurrence of Epistaxis in Natural Canine Leishmaniasis (*Leishmania infantum*). *Journal of Veterinary Internal Medicine*. 22 (4). 866–872. doi: 10.1111/J.1939-1676.2008.0129.X.
- Petersen, C. A. 2009. Leishmaniasis, an Emerging Disease Found in Companion Animals in the United States. *Topics in Companion Animal Medicine*. 24 (4). 182–188. doi: 10.1053/J.TCAM.2009.06.006.

- Pimenta, P. F. P., Modi, G. B., Pereira, S. T., Shahabuddin, M., Sacks, D. L. 1997. A novel role for the peritrophic matrix in protecting *Leishmania* from the hydrolytic activities of the sand fly midgut. *Parasitology*. 115 (4). 359–369. doi: 10.1017/S0031182097001510.
- Proverbio, D., Spada, E., de Giorgi, G. B., Perego, R. 2016. Proteinuria reduction after treatment with miltefosine and allopurinol in dogs naturally infected with leishmaniasis. *Veterinary World*. 9 (8). 904. doi: 10.14202/VETWORLD.2016.904-908.
- Puentes, S. M., da Silva, R. P., Sacks, D. L., Hammer, C. H., Joiner, K. A. 1990. Printed in. *THE JOURNAL OF IMMUNOLOGY*. 145 (12).
- Pugliese, M., Gaglio, G., Passantino, A., Brianti, E., Napoli, E. 2021. Natural Products against Sand Fly Vectors of Leishmaniasis: A Systematic Review. *Veterinary Sciences* 2021, Vol. 8, Page 150. 8 (8). 150. doi: 10.3390/VETSCI8080150.
- Pumarola, M., Brevik, L., Badiola, J., Vargas, A., Domingo, M., Ferret, L. 1991. Canine Leishmaniasis Associated with Systemic Vasculitis in Two Dogs. *Pathology*. 105 .
- Rallis, T., Day, M. J., Saridomichelakis, M. N., Adamama-Moraitou, K. K., Papazoglou, L., Fytianou, A., Koutinas, A. F. 2005. a Chronic Hepatitis Associated with Canine Leishmaniasis (*Leishmania infantum*): a Clinicopathological Study of 26 Cases. *Journal of Comparative Pathology*. 132 (2–3). 145–152. doi: 10.1016/J.JCPA.2004.09.004.
- Rallis, T., Day, M. J., Saridomichelakis, M. N., Adamama-Moraitou, K. K., Papazoglou, L., Fytianou, A., Koutinas, A. F. 2005. b Chronic Hepatitis Associated with Canine Leishmaniasis (*Leishmania infantum*): a Clinicopathological Study of 26 Cases. *Journal of Comparative Pathology*. 132 (2–3). 145–152. doi: 10.1016/J.JCPA.2004.09.004.
- Reguera, R. M., Morán, M., Pérez-Pertejo, Y., García-Estrada, C., Balaña-Fouce, R. 2016. Current status on prevention and treatment of canine leishmaniasis. *Veterinary Parasitology*. 227 . 98–114. doi: 10.1016/J.VETPAR.2016.07.011.
- Rhalem, A., Sahibi, H., Guessous-Idrissi, N., Lasri, S., Natami, A., Riyad, M., Berrag, B. 1999. Immune response against *Leishmania* antigens in dogs naturally and experimentally infected with *Leishmania infantum*. *Veterinary Parasitology*. 81 (3). 173–184. doi: 10.1016/S0304-4017(98)00240-4.
- Riera, C., Valladares, J. E. 1996. Viable *Leishmania infantum* in urine and semen in experimentally infected dogs. *Parasitology Today*. 12 (10). 412. doi: 10.1016/0169-4758(96)90062-9.
- Rioux, J. A., Killick-Kendrick, R., Leaney, A. J., Young, C. J., Turner, D. P., Lanotte, G., Bailly, M. 1979. Écologie des Leishmanioses dans le sud de la France - 11. La Leishmaniose viscérale canine : succès de la transmission expérimentale “Chien → Phlébotome → Chien” par la piqûre de *Phlebotomus ariasi* Tonnoir, 1921. *Annales de Parasitologie Humaine et Comparée*. 54 (4). 401–407. doi: 10.1051/PARASITE/1979544401.
- Rodríguez-Cortés, A., Ojeda, A., Todolí, F., Alberola, J. 2013. Performance of commercially available serological diagnostic tests to detect *Leishmania infantum* infection on experimentally infected dogs. *Veterinary Parasitology*. 191 (3–4). 363–366. doi: 10.1016/J.VETPAR.2012.09.009.
- Rogers, M. E., Chance, M. L., Bates, P. A. 2002. a The role of promastigote secretory gel in the origin and transmission of the infective stage of *Leishmania mexicana* by the sandfly *Lutzomyia longipalpis*. *Parasitology*. 124 (5). 495–507. doi: 10.1017/S0031182002001439.
- Rogers, M. E., Chance, M. L., Bates, P. A. 2002. b The role of promastigote secretory gel in the origin and transmission of the infective stage of *Leishmania mexicana* by the sandfly *Lutzomyia longipalpis*. *Parasitology*. 124 (5). 495–507. doi: 10.1017/S0031182002001439.
- Rogers, M. E., Chance, M. L., Bates, P. A. 2002. c The role of promastigote secretory gel in the origin and transmission of the infective stage of *Leishmania mexicana* by the sandfly *Lutzomyia longipalpis*. *Parasitology*. 124 (5). 495–507. doi: 10.1017/S0031182002001439.

- Sacks, D., Kamhawi, S. 2003. Molecular Aspects of Parasite-Vector and Vector-Host Interactions in Leishmaniasis. <https://doi.org/10.1146/Annurev.Micro.55.1.453>. 55 . 453–483. doi: 10.1146/ANNUREV.MICRO.55.1.453.
- Sacks, D. L. 2001. Leishmania–sand fly interactions controlling species-specific vector competence. *Cellular Microbiology*. 3 (4). 189–196. doi: 10.1046/J.1462-5822.2001.00115.X.
- Sacks, David L., Perkins, P. v. 1984. Identification of an Infective Stage of Leishmania Promastigotes. *Science*. 223 (4643). 1417–1419. doi: 10.1126/SCIENCE.6701528.
- Sant’Anna, M. R., Diaz-Albiter, H., Mubarak, M., Dillon, R. J., Bates, P. A. 2009. Inhibition of trypsin expression in *Lutzomyia longipalpis* using RNAi enhances the survival of Leishmania. *Parasites and Vectors*. 2 (1). 1–10. doi: 10.1186/1756-3305-2-62/FIGURES/4.
- Santos, M. F., Alexandre-Pires, G., Pereira, M. A., Marques, C. S., Gomes, J., Correia, J., Duarte, A., Gomes, L., Rodrigues, A. V., Basso, A., Reinho, A., Meireles, J., Santos-Mateus, D., Brito, M. T. V., Tavares, L., Santos-Gomes, G. M., da Fonseca, I. P. 2019. Meglumine antimoniate and miltefosine combined with allopurinol sustain pro-inflammatory immune environments during canine leishmaniasis treatment. *Frontiers in Veterinary Science*. 6 . 362. doi: 10.3389/FVETS.2019.00362/BIBTEX.
- Schantz, P. M., Steurer, F. J., Duprey, Z. H., Kurpel, K. P., Barr, S. C., Jackson, J. E., Breitschwerdt, E. B., Levy, M. G., Fox, J. C. 2005. Autochthonous visceral leishmaniasis in dogs in North America. *Journal of the American Veterinary Medical Association*. 226 (8). 1316–1322. doi: 10.2460/JAVMA.2005.226.1316.
- Schlein, Y., Jacobson, R. L. 1998. Resistance of *Phlebotomus papatasi* to infection with *Leishmania donovani* is modulated by components of the infective bloodmeal. *Parasitology*. 117 (5). 467–473. doi: 10.1017/S0031182098003321.
- Schlein, Y., Jacobson, R. L., Messer, G. 1992. Leishmania infections damage the feeding mechanism of the sandfly vector and implement parasite transmission by bite. *Proceedings of the National Academy of Sciences of the United States of America*. 89 (20). 9944–9948. doi: 10.1073/PNAS.89.20.9944.
- Schlein, Y., Jacobson, R. L., Shlomai, J. 1991. Chitinase secreted by *Leishmania* functions in the sandfly vector. *Proceedings of the Royal Society of London. Series B: Biological Sciences*. 245 (1313). 121–126. doi: 10.1098/RSPB.1991.0097.
- Silva, F. L., Oliveira, R. G., Silva, T. M. A., Xavier, M. N., Nascimento, E. F., Santos, R. L. 2009. Venereal transmission of canine visceral leishmaniasis. *Veterinary Parasitology*. 160 (1–2). 55–59. doi: 10.1016/J.VETPAR.2008.10.079.
- Simpson, A. G. B., Stevens, J. R., Lukeš, J. 2006. The evolution and diversity of kinetoplastid flagellates. *Trends in Parasitology*. 22 (4). 168–174. doi: 10.1016/J.PT.2006.02.006.
- Slappendel, R. J., Slappendel, R. J. 2011. a Prize-winning paper Jubilee Competition: Canine leishmaniasis. <http://dx.doi.org/10.1080/01652176.1988.9694140>. 10 (1). 1–16. doi: 10.1080/01652176.1988.9694140.
- Slappendel, R. J., Slappendel, R. J. 2011. b Prize-winning paper Jubilee Competition: Canine leishmaniasis. <http://dx.doi.org/10.1080/01652176.1988.9694140>. 10 (1). 1–16. doi: 10.1080/01652176.1988.9694140.
- Slappendel, R. J., Slappendel, R. J. 2011. c Prize-winning paper Jubilee Competition: Canine leishmaniasis. <http://dx.doi.org/10.1080/01652176.1988.9694140>. 10 (1). 1–16. doi: 10.1080/01652176.1988.9694140.
- Soares, R. P. P., Macedo, M. E., Ropert, C., Gontijo, N. F., Almeida, I. C., Gazzinelli, R. T., Pimenta, P. F. P., Turco, S. J. 2002. *Leishmania chagasi*: lipophosphoglycan characterization and binding to the midgut of the sand fly vector *Lutzomyia longipalpis*. *Molecular and Biochemical Parasitology*. 121 (2). 213–224. doi: 10.1016/S0166-6851(02)00033-6.

- Solano-Gallego, L., Fernández-Bellon, H., Morell, P., Fondevila, D., Alberola, J., Ramis, A., Ferrer, L. (n.d.) Histological and Immunohistochemical Study of Clinically Normal Skin of *Leishmania infantum*-infected Dogs. . doi: 10.1016/S0021-9975(03)00063-X.
- Solano-Gallego, L., Koutinas, A., Miró, G., Cardoso, L., Pennisi, M. G., Ferrer, L., Bourdeau, P., Oliva, G., Baneth, G. 2009. Directions for the diagnosis, clinical staging, treatment and prevention of canine leishmaniosis. *Veterinary Parasitology*. 165 (1–2). 1–18. doi: 10.1016/J.VETPAR.2009.05.022.
- Solano-Gallego, L., Llull, J., Ramos, G., Riera, C., Arboix, M., Alberola, J., Ferrer, L. 2000. a The Ibizaian hound presents a predominantly cellular immune response against natural *Leishmania* infection. *Veterinary Parasitology*. 90 (1–2). 37–45. doi: 10.1016/S0304-4017(00)00223-5.
- Solano-Gallego, L., Llull, J., Ramos, G., Riera, C., Arboix, M., Alberola, J., Ferrer, L. 2000. b The Ibizaian hound presents a predominantly cellular immune response against natural *Leishmania* infection. *Veterinary Parasitology*. 90 .
- Sunter, J., Gull, K. 2017. a Shape, form, function and *Leishmania* pathogenicity: from textbook descriptions to biological understanding. *Open Biology*. 7 (9). doi: 10.1098/RSOB.170165.
- Sunter, J., Gull, K. 2017. b Shape, form, function and *Leishmania* pathogenicity: from textbook descriptions to biological understanding. *Open Biology*. 7 (9). doi: 10.1098/RSOB.170165.
- Tafuri, W. L., Rosa De Oliveira, M., Melo, M. N., Tafuri, W. L. 2001. Canine visceral leishmaniosis: a remarkable histopathological picture of one case reported from Brazil. *Veterinary Parasitology*. 96 . 203–212.
- Taylor, M. A., Coop, R. L., Wall, R. L. 2016. *Veterinary helminthology: Superfamily Filarioidea*. *Veterinary Parasitology*. 4th edition . 666–668. Retrieved from <https://www.wiley.com/en-us/Veterinary+Parasitology%2C+4th+Edition-p-9780470671627>
- Telleria, E. L., de Araújo, A. P. O., Secundino, N. F., d'Avila-Levy, C. M., Traub-Csekö, Y. M. 2010. Trypsin-Like Serine Proteases in *Lutzomyia longipalpis* – Expression, Activity and Possible Modulation by *Leishmania infantum* chagasi. *PLOS ONE*. 5 (5). e10697. doi: 10.1371/JOURNAL.PONE.0010697.
- Torres, M., Bardagi, M., Roura, X., Zanna, G., Ravera, I., Ferrer, L. 2011. Long term follow-up of dogs diagnosed with leishmaniosis (clinical stage II) and treated with meglumine antimoniate and allopurinol. *The Veterinary Journal*. 188 (3). 346–351. doi: 10.1016/J.TVJL.2010.05.025.
- Travi, B. L., Ferro, C., Cadena, H., Montoya-Lerma, J., Adler, G. H. 2002. a Canine visceral leishmaniosis: dog infectivity to sand flies from non-endemic areas. *Research in Veterinary Science*. 72 (1). 83–86. doi: 10.1053/RVSC.2001.0527.
- Travi, B. L., Ferro, C., Cadena, H., Montoya-Lerma, J., Adler, G. H. 2002. b Canine visceral leishmaniosis: dog infectivity to sand flies from non-endemic areas. . doi: 10.1053/rvsc.2001.0527.
- Tryphonas, L., Zawadzka, Z., Bernard, M. A., Janzen, E. A. 1977. Visceral leishmaniosis in a dog: clinical, hematological and pathological observations. *Canadian Journal of Comparative Medicine*. 41 (1). 1. Retrieved from [/pmc/articles/PMC1277686/?report=abstract](http://pmc/articles/PMC1277686/?report=abstract)
- Velez, R., Gállego, M. 2020. Commercially approved vaccines for canine leishmaniosis: a review of available data on their safety and efficacy. *Tropical Medicine & International Health*. 25 (5). 540–557. doi: 10.1111/TMI.13382.
- Vianna, V., Takiya, C., de Brito-Gitirana, L. 2002. Histopathologic analysis of hamster hepatocytes submitted to experimental infection with *Leishmania donovani*. *Parasitology Research*. 88 (9). 829–836. doi: 10.1007/S00436-001-0577-0.
- WALTERS, L. L. 1993. *Leishmania* Differentiation in Natural and Unnatural Sand Fly Hosts1. *Journal of Eukaryotic Microbiology*. 40 (2). 196–206. doi: 10.1111/J.1550-7408.1993.TB04904.X.

- Warburg, A., Hamada, G. S., Schlein, Y., Shire, D. 1986. Scanning electron microscopy of *Leishmania major* in *Phlebotomus papatasi*. *Zeitschrift Für Parasitenkunde* 1986 72:4. 72 (4). 423–431. doi: 10.1007/BF00927886.
- Wheeler, R. J., Gluenz, E., Gull, K. 2015. Basal body multipotency and axonemal remodelling are two pathways to a 9+0 flagellum. *Nature Communications* 2015 6:1. 6 (1). 1–12. doi: 10.1038/ncomms9964.
- Wu, W. K., Tesh, R. B. 1990. Genetic Factors Controlling Susceptibility to *Leishmania Major* Infection in the Sand Fly *Phlebotomus Papatasi* (Diptera: Psychodidae). *The American Journal of Tropical Medicine and Hygiene*. 42 (4). 329–334. doi: 10.4269/AJTMH.1990.42.329.
- Wylie, C. E., Carbonell-Antoñanzas, M., Aiassa, E., Dhollander, S., Zagmutt, F. J., Brodbelt, D. C., Solano-Gallego, L. 2014. A systematic review of the efficacy of prophylactic control measures for naturally-occurring canine leishmaniosis, part I: Vaccinations. *Preventive Veterinary Medicine*. 117 (1). 7–18. doi: 10.1016/J.PREVETMED.2014.06.015.
- YOUNG, D. G., PERKINS, P. v 1984. Phlebotomine sand flies of North America (Diptera: Psychodidae). *Mosquito News*. 44 (2).
- Yurchenko, V., Maslov, D. A., Opperdoes, F. R., Kostygov, A. Y., Hashimi, H., Lukeš, J. 2018. Recent advances in trypanosomatid research: genome organization, expression, metabolism, taxonomy and evolution. . doi: 10.1017/S0031182018000951.
- Zaghloul, I. Y., Al-Jasser, M. 2013. Effect of renal impairment on the pharmacokinetics of antimony in hamsters. [Http://Dx.Doi.Org/10.1179/000349804X3171](http://Dx.Doi.Org/10.1179/000349804X3171). 98 (8). 793–800. doi: 10.1179/000349804X3171.

6 Seznam použitých zkratek a symbolů

Např. – například

Tj. – to jest

PPG – proteofosfoglykany

DNA – deoxyribonukleová kyselina

GIPL – glykoinositolfosfolipidy

GPI – Hyperglykosylovaný glykolipid

LPG – lipofosfoglykan

polyP – polymery anorganického fosfátu

CVL – psí viscerální leishmanióza

PCR – polymerázová řetězová reakce

ALT – alaninaminotransferáza

AST – aspartinaminotransferáza

ALP – alkalická fosfatáza

CanL – psí leishmanióza

IFAT – imunofluorescenční test na protilátky

LAMP – izotermální amplifikace zprostředkovaná smyčkou

DPP – jednorázová dvoucestná platforma

7 Zdroje k obrázkům

Obrázek č. 1: SUNTER, Jack; GULL, Keith. Shape, form, function and Leishmania pathogenicity: from textbook descriptions to biological understanding. *Open biology*, 2017, 7.9: 170165.

Obrázek č. 2: GHARBI, M., et al. Leishmaniosis (Leishmania infantum infection) in dogs. *Rev Sci Tech*, 2015, 34.2: 613-26.

Obrázek č. 3: BANETH, Gad, et al. Canine leishmaniosis—new concepts and insights on an expanding zoonosis: part one. *Trends in parasitology*, 2008, 24.7: 324-330.

Obrázek č. 4: ALVAR, Jorge, et al. Canine leishmaniasis. *Advances in parasitology*, 2004, 57.3: 1-88.

Obrázek č. 5: GHARBI, M., et al. Leishmaniosis (Leishmania infantum infection) in dogs. *Rev Sci Tech*, 2015, 34.2: 613-26.