

UNIVERZITA PALACKÉHO V OLOMOUCI

Přírodovědecká fakulta

Katedra botaniky



Přehled vybraných vrozených vývojových vad embrya, jejich příčin a možnosti léčby

BAKALÁŘSKÁ PRÁCE

Autor:	Jana Široká
Studijní program:	R20769 Biologie pro vzdělávání
Studijní obor:	Biologie pro vzdělávání maior, chemie pro vzdělávání minor
Forma studia:	Prezenční
Vedoucí práce:	Mgr. Kapuš Ondřej, Ph.D.
Rok:	2023

Prohlašuji, že jsem bakalářskou práci vypracovala samostatně s vyznačením všech použitých pramenů a spoluautorství. Souhlasím se zveřejněním bakalářské práce podle zákona č. 111/1998 Sb., o vysokých školách, ve znění pozdějších předpisů. Byla jsem seznámena s tím, že se na moji práci vztahují práva a povinnosti vyplývající ze zákona č. 121/2000 Sb., autorský zákon, ve znění pozdějších předpisů.

V Olomouci dne

.....

Podpis

Bibliografická identifikace

Jméno a příjmení autora	Jana Šíroká
Název práce	Přehled vybraných vrozených vývojových vad embrya, jejich příčin a možnosti léčby
Typ práce	Bakalářská
Pracoviště	Katedra zoologie
Vedoucí práce	Mgr. Kapuš Ondřej, Ph.D.
Rok obhajoby práce	2023

Abstrakt

Embryologie je věda, která zkoumá jedince od splynutí rodičovských gamet po jeho porod skrze matčiny porodní cesty. V této práci je rozebrán postupný vývoj plodu od vzniku rodičovských gamet po 8. týden prenatalního vývoje (organogenezi) skrze dané etapy vývoje jako je blastogeneze a gastrulace. Pokud dojde k narušení vývoje, buď z genetických, nebo teratogenních příčin, vznikají vrozené vývojové vady. Tyto vady podle vzniku a podobnosti můžeme dělit na malformace, disrupce, deformace, dysplazie, izolované vady, sekvence, asociace a syndromy. Každá vada je specifická svým vznikem, projevem, mortalitou nebo možností léčby.

Klíčová slova	embryo, vývoj, vada, diagnóza, léčba
Počet stran	48
Počet příloh	4
Jazyk	Český

Bibliographical identification

Author's first name and surname	Jana Šíroká
Title	Overview of selected congenital malformations of the embryo - their causes and treatment options
Type of thesis	Bachelor
Department	Department of zoology
Supervisor	Mgr. Kapuš Ondřej, Ph.D.
The year of presentation	2023

Abstrakt

Embryology is the science that studies the individual from the fusion of the parental gametes to its birth through the mother's birth canal. This thesis discusses the sequential development of the fetus from the formation of parental gametes to the 8th week of prenatal development (organogenesis) through given stages of development such as blastogenesis and gastrulation. When development is disrupted, either by genetic or teratogenic causes, congenital developmental defects result. These defects can be divided according to their origin and similarity into malformations, disruptions, deformities, dysplasias, isolated defects, sequences, associations and syndromes. Each defect is specific in its origin, manifestation, mortality or treatment options.

Keywords	embryo, development, defect, diagnosis, treatment
Number of pages	48
Number of appendices	4
Language	Czech

Poděkování

Chtěla bych poděkovat Mgr. Ondřeji Kapušovi, Ph.D. za pomoc, vedení, ochotu komunikace, odborné připomínky, rady a vstřícný přístup při psaní této bakalářské práce.

Obsah

1. Úvod.....	8
2. Cíle práce	9
2.1. Hlavní cíl	9
2.2. Dílčí cíl	9
3. Embryologie.....	10
3.1. Gametogeneze	10
2.1.1. Spermatogeneze	11
2.1.2. Oogeneze	12
2.1.3. Fertilizace	14
3.2. Blastogeneze	15
3.3. Gastrulace	18
3.4. Organogeneze	19
4. Vývojové vady	22
4.1. Malformace.....	28
4.2. Disrupce.....	30
4.3. Deformace	31
4.4. Dysplazie	31
4.5. Izolované vady.....	32
4.6. Sekvence	33
4.7. Asociace.....	33
4.8. Syndrom.....	34
5. Závěr	38
6. Referenční seznam	39
6.1. Seznam internetových zdrojů	39
6.2. Seznam knižních zdrojů.....	42

7. Přílohy.....	44
7.1. Seznam použitých obrázků.....	44
7.2. Seznam použitých tabulek.....	44
7.3. Pracovní list pro žáky.....	45
7.4. Pracovní list pro žáky – řešení.....	47

1. Úvod

Aby vzniknul nový život, musí dojít ke spojení mužské a ženské pohlavní buňky. Toto nově vzniklé seskupení 2 buněk se nazývá zygota, které obsahuje 23 chromozomů od matky a 23 chromozomů od otce. Zárodek se dále diferencuje (stádium moruly, blastuly atd.), roste a vyvíjí. Již 11. den od oplození dochází k implantaci, buď v přední, nebo zadní ploše dělohy. Embryo dále pokračuje v dělení a svém zdokonalování (například již během 3. týdne gravidity dochází k vývoji chordy dorsalis a třech zárodečných listů). Vývoj základů orgánů, které jsou již ultrazvukově rozeznatelné, probíhá v období 3.–8. týdne vývoje v období nazývaném organogeneze.

Během gravidity, která standardně trvá 40 týdnů, je plod vyživován skrz pupečník a chráněn v děloze matky. Nejdůležitějším obdobím vývoje je první trimestr, tento pojem označuje dobu od poslední menstruace po 13. týden gravidity. Pokud v tomto období dochází k neobvyklému vývoji jakéhokoliv systému, vznikají vývojové vady.

Tyto abnormality jedince různě ovlivňují: mohou i nemusí být slučitelné s životem, mohou člověka v budoucnu jakkoliv omezovat, nebo lze tuto vadu po narození správně stanovenou anamnézou a následnou léčbou odvrátit. Vady mohou být způsobeny geneticky nebo vlivem prostředí. Látky, které záporně ovlivňují embryo, nazýváme teratogeny. Teratogenní je i nedostatek látky potřebné (například kyseliny listové). Každá vada je specifická svými znaky, četností, natalitou, mortalitou, přidruženými vadami apod., podle kterých následně můžeme dělit.

2. Cíle práce

2.1. Hlavní cíl

Hlavním cílem práce je rešerše literatury na dané téma s popisem embryonálního vývoje a popisem vrozených vývojových vad v období intrauterinního vývoje.

2.2. Dílčí cíl

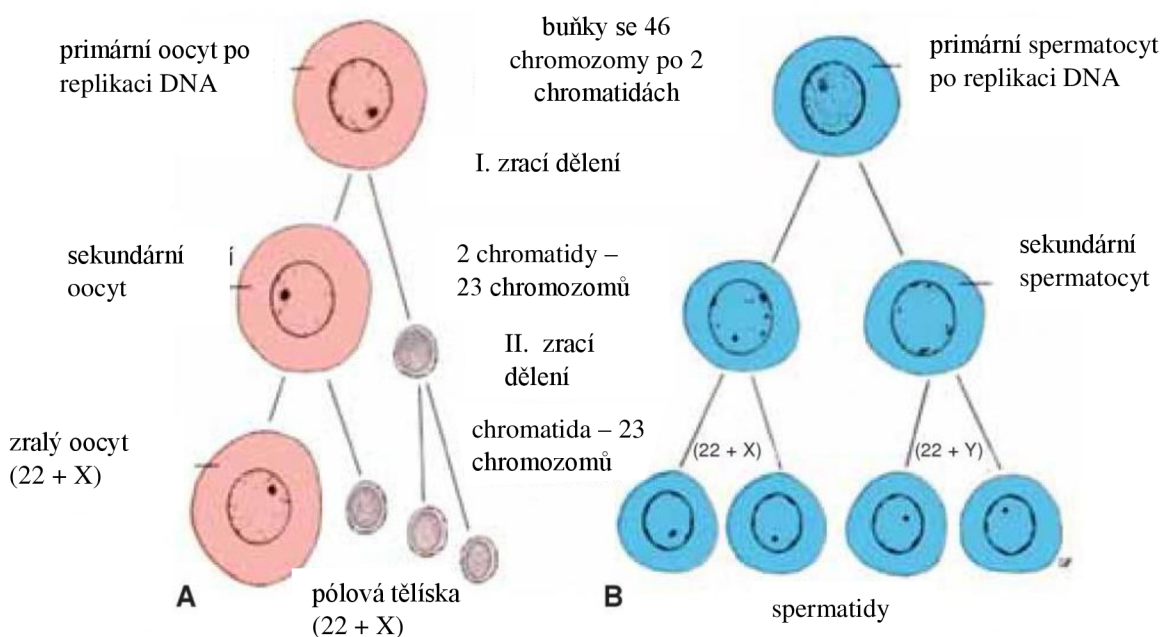
- stručný popis embryonálního období od 1.–8. týdne vývoje,
- popis vybraných vrozených vývojových vad (VVV) s příklady a možnostmi současné léčby
- zpracování didaktického materiálu pro výuku na středních školách – pracovní list

3. Embryologie

Embryologie je věda, která se zabývá vývojem jedince v prenatalním období. Zkoumá jedince od splynutí pohlavních buněk rodičů, během růstu v děloze matky, až po porod. Tato věda se zajímá nejen o člověka, ale i živočichy a rostliny. Embryologii předchází gametogeneze, která se věnuje vzniku a vývoji pohlavních buněk.

3.1. Gametogeneze

Splynutím mužské a ženské pohlavní buňky začíná život, tyto buňky jsou nazývány gamety. Vznikají z prvopohlavních buněk, tzv. gonocytů. Gonocyty se již ve 2. týdnu objevují v epiblastu a ve 4. týdnu vývoje začínají putovat od žloutkového vaku k základu gonád (pohlavních žláz), kam doputují koncem 5. týdne vývoje (Sadler a Langman, 2011). V epitelu gonády se gonocyty diferencují na spermatogonie, tedy mužské pohlavní žlázy, a oogonie, ženské pohlavní žlázy. Tyto buňky jsou diploidní a obsahují 46 chromozomů. Počet oogonií je největší mezi 2.–5. měsícem gravidity (asi 7 milionů), následně začnou podléhat degradaci (atresii) až do menopauzy. Zatímco počet spermatogonií je nejvyšší v době puberty. Na rozdíl od žen, u mužů může docházet mitóze po celý jejich život (Slípka a Tonar, 2019).



Obrázek 1: Gametogeneze: od prvopohlavní buňky k ženské a mužské gametě (Zdroj: převzato z Sadler a Langman, 2011).

Po mitóze přichází meióza, která snižuje počet chromozomů a ploidii na polovinu (obrázek 1).

2.1.1. Spermatogeneze

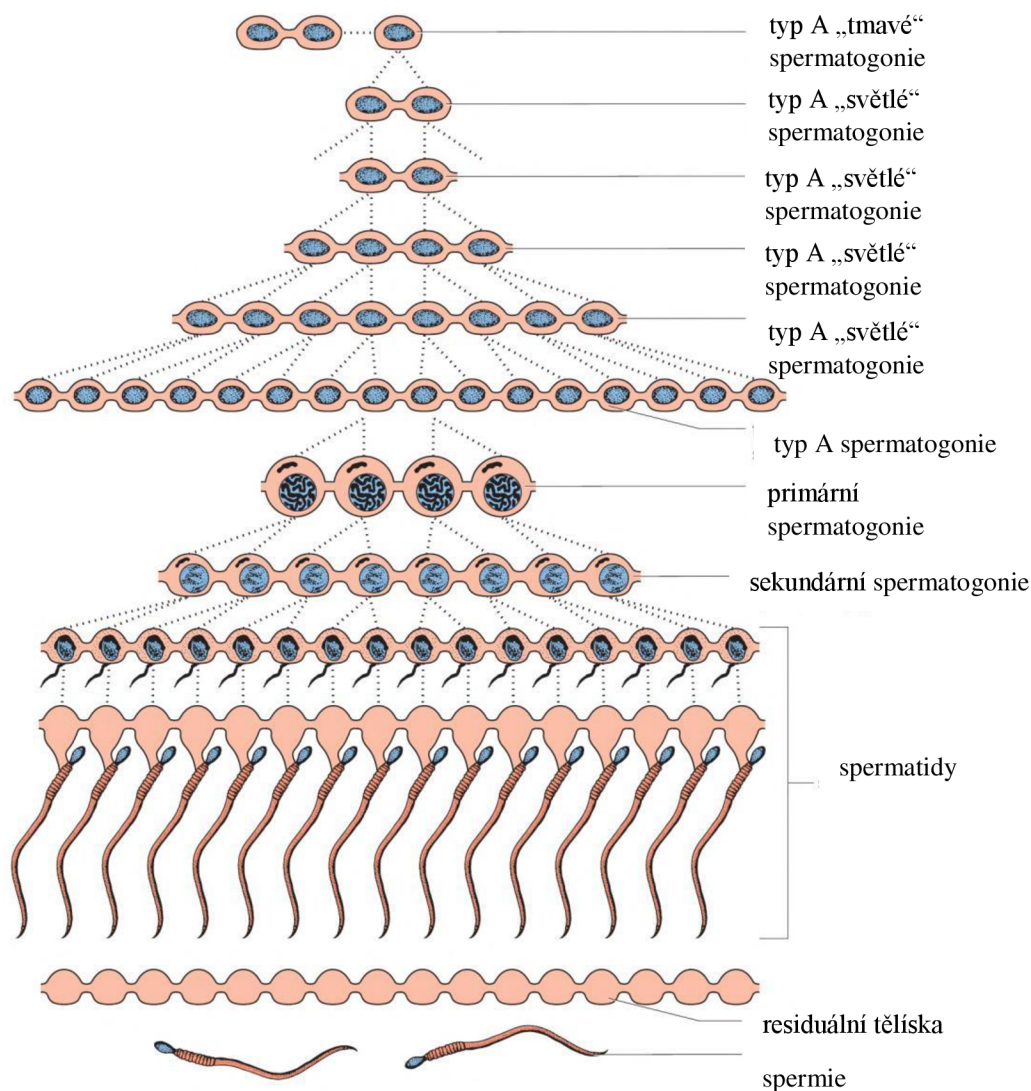
„Spermatogeneze je proces zahrnující mitotické dělení buněk, meiózu a proces spermiogeneze“ (Kretser et al., 1998, str. 1).

U mužského novorozence se gonocyty nacházejí v zárodečných pruzích varlat. Epitel pohlavní žlázy představuje podpůrné buňky gonocytů (Sertoliho buňky = podpůrné buňky) jako například folikulární buňky u žen. Semenotvorné kanálky se vytváří až před pubertou ze zárodečných pruhů a v tuto dobu vznikají z gonocytů kmenové buňky, ze kterých se následně diferencují spermatogonia typu A. Tímto krokem začíná spermatogeneze. Ze spermatogonií typu A vzniká určitým počtem mitotického dělení spermatogonia typu B (primární spermatocyt), toto dělení trvá přibližně 16 dní. Primární spermatocyt zůstává v profázi prvního meiotického dělení po dobu 22 dnů, pak následuje rychlé dokončení dělení a vznik sekundárního spermatocytu, za dobu cca 8 dní. Druhým meiotickým dělením vznikají haploidní spermatidy za přibližně 16 dní (obrázek 2). Tento vývoj trvá dohromady přibližně 64 dní.

Spermatogeneze je regulována luteinizačním hormonem (LH), který se váže na receptory Leydigových buněk a produkuje testosteron. Folikulostimulační hormon (FSH) se váže na Sertoliho buňky a stimuluje produkci testikulární tekutiny (Clermont, 1966).

Spermiogeneze je proces přeměny spermatidy ve spermii (obrázek 2). Dochází ke zmenšení jádra, ztráty většiny cytoplazmy, tvorbě akrozomu (útvár, který kryje hlavičku a obsahuje enzymy, které napomáhají průniku do vajíčka), krčku (obsahuje mitochondrie), bičíku (z centrálního páru a 9 párů mikrotubulů) (Slípka a Tonar, 2019)

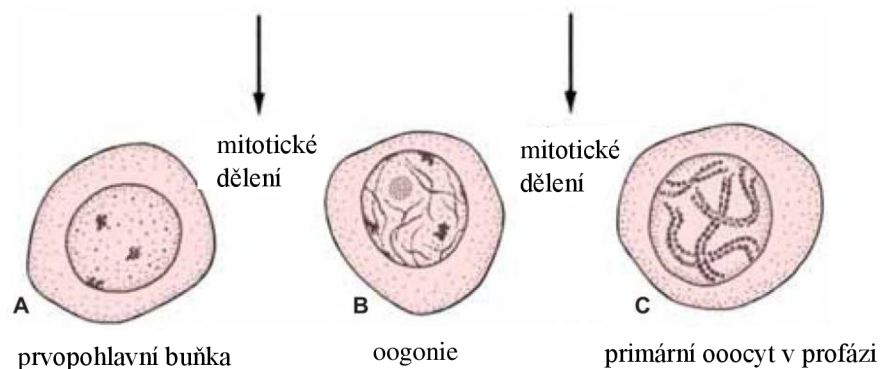
Změny v těchto krocích vedou k selhání vývoje a vzniku vady. V dnešní době studujeme spermatogenezi na myších. Porovnání výsledků výzkumů různých druhů nám ukazuje, že vývoj samčích pohlavních buněk probíhá různě napříč rody. Například spermatogeneze myši vyžaduje interakci buněk, jako jsou Sertoliho buňky, pro vývoj spermatid, zatímco primární spermatocyt *Caenorhabditis elegans* (hád'átka obecné) může diferencovat na kulaté spermatidy nezávisle in vitro (Nishimura a L'Hernault, 2017).



Obrázek 2: Gametogeneze: prvopohlavní buňky ke spermii (Zdroj: převzato z Sadler a Langman, 2011).

2.1.2. Oogeneze

Docestováním do základu ovaria se mění prvopohlavní buňky na oogonie, ty se mitoticky dále dělí v primární oocyty (obrázek 3). Mezi třetím až pátým měsícem fetálního vývoje probíhá další dělení a v ovariu nalezneme až 7 milionů oocytů. Ke konci pátého měsíce vývoje jsou primární oocyty zastaveny (proces apoptóza) v profázi 1. meiotického dělení. Do sedmého měsíce je většina oocytů atretických a zbytek je chráněn plochými epiteliálními buňkami (primordiální folikuly). Tyto folikulární buňky (pocházejí z povrchového epitelu gonády) vrůstají do kůry vaječníku v tzv. pohlavní trámce.



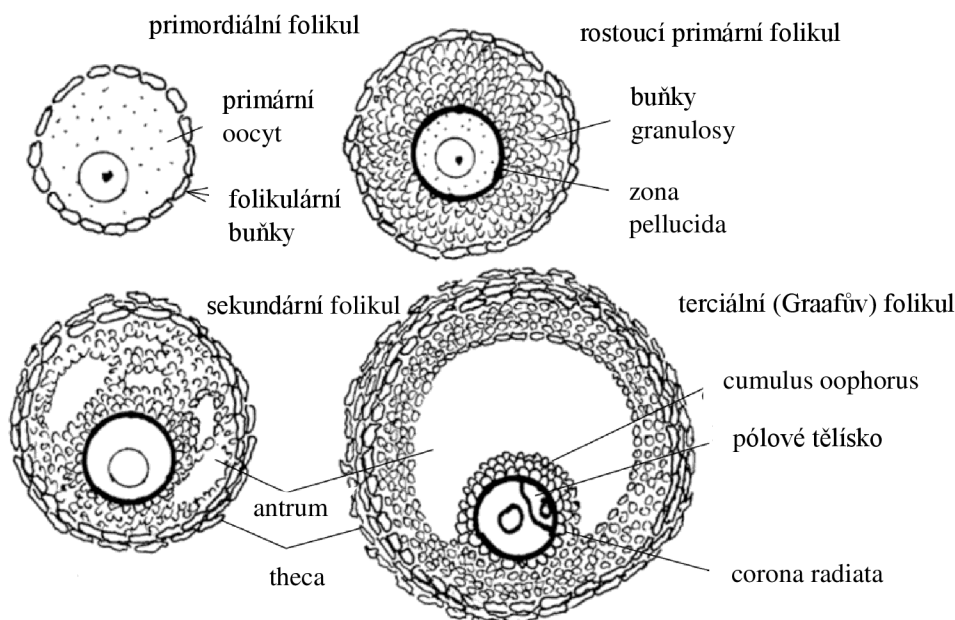
Obrázek 3: Oogeneze: prvopohlavní buňky ke primárnímu oocytu (Zdroj: převzato z Sadler a Langman, 2011).

Před porodem se oocyty nacházejí v diplotenním stádiu profáze a zůstávají v něm až do puberty. Některé oocyty jsou schopny v tomto stádiu přežít i po dobu 40 let. Bohužel toto není 100% ochrana před vnějšími vlivy, neboť je potvrzeno, že s věkem matky roste procento poškození oocytu. Blokaci, která zamezí vývoji oocytu, až do puberty způsobuje inhibitor zrání oocytu (OMI) produkovaný folikulárními buňkami. Po narození se celkové množství primárních oocytů odhaduje na 600–800 tisíc. Na počátku puberty se toto číslo snižuje k 400 tisícům a méně než 500 jich ovuluje. V pubertě se aktivuje s každým ovariačním cyklem 5–15 primordiálních folikulů, které prochází třemi částmi: primární, sekundární a preovulační (Graafův).

Primordiální folikul má buňky ploché, na rozdíl od folikulu primárního, který je již složen z buněk kubických (obrázek 4). Sekundární fáze, při které vzniká sekundární folikul, je nejdelší a trvá cca 37 hodin před ovulací, protože luteinizační hormon navozuje preovulační růstovou fázi, tedy další dělení oocytu. U folikulů během těchto částí dochází k jejich zvětšení, folikulární buňky se zplošťují v krychle a vytvářejí epitel granulosa, který společně s oocytem vytváří obal oocytu – *zona pellucida*. Dalším růstem se uvnitř granulosa vytváří dutina – *antrum* (sekundární folikul). Do této dutiny se vyklenuje hrbolík *cumulus oophorus* (oviger), v němž je oocyt uložen. Nad granulosa nalezneme vrstvu buněk zvanou *corona radiata*. Časem se okolo folikulu koncentruje tkáň vaječníku ve vnitřní vrstvu sekretorických buněk – *theca interna* a zevní vrstvu – *theca externa*. Graafův folikul (preovulační folikul) dozrává pouze jako jediný z celého počtu v jednom cyklu (pokud více, tak může vzniknout vícečetné těhotenství). Uprostřed menstruačního cyklu dosahuje velikosti až 20 mm a na svém povrchu má skvrnu – stigma.

Ve zralých folikulech před ovulací dokončují primární oocyty meiosu I. a dělí se v sekundární oocyt a pólóvé tělísko. Oocyt se dostává do vejcovodu pohybem fimbrií. Druhé meiotické dělení je dokončeno pouze tehdy, dojde-li k oplození. Pokud nedojde k oplození, tak oocyt degraduje (Slípka a Tonar, 2019; Sadler a Langman, 2011).

Folikulogeneze je stimulována FSH (podpora růstu folikulu) a LH (podporuje žluté tělísko a obecně těhotenství). Tyto hormony způsobují změny v ovariu (ovulační cyklus) a v děložní sliznici (menstruační cyklus). Tyto změny probíhají v těle ženy až do období menopauzy (Vacek, 2006).



Obrázek 4: Folikulogeneze (Zdroj: převzato z Slípka a Tonar, 2019)

2.1.3. Fertilizace

Po ovulaci se vajíčko nachází ve vejcovodu, kde se může, pokud došlo k nechráněnému styku, setkat se spermií. V 5 ml ejakulátu nalezneme až 500 milionů spermií. Se snižujícím se počtem spermií, vlivem kouření, alkoholu, přiléhavého šatstva, klesá procento oplodnění. Pobytem spermií ve vejcovodu dochází k jejich kapacitaci. Jedná se o proces, kdy se se uvolňují z povrchu spermie látky, které bránily aktivaci enzymů z akrozomálního váčku. Kapacitací

získá spermie schopnost akrozomální reakce – proniknutí spermie do vajíčka, při které spermie ztrácí akrozomální čepičky a uvolní se lytické enzymy.

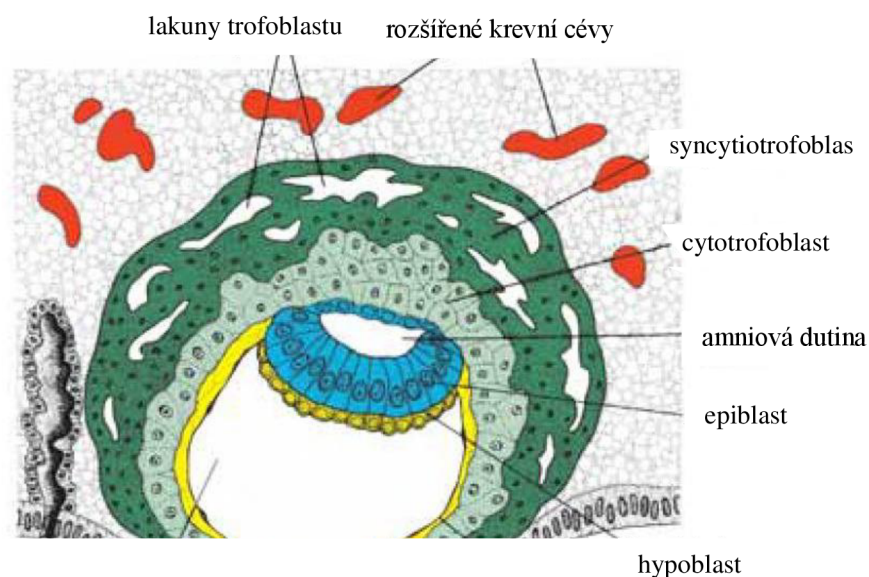
Může proniknout více spermií do *zona pellucida* (pomocí enzymu akrozinu), ale pouze 1 fagocytuje do cytoplazmy vajíčka. Po proniknutí ihned dochází ke kortikální reakci, kdy vajíčko vyloučí kortikální granuly a zabrání proniknutí dalším spermiím (Vacek, 2006; Hájek a Čech, 2014).

V tuto chvíli vznikla buňka obsahující 2 jádra – ootida, jejíž dalším krokem bude konjugace haploidních jader. Nově vzniklé jádro buňky je diploidní, obsahuje tedy 22 autozomů a 1 gonozom X od matky, a 22 autozomů, 1 gonozom X či Y z otcovy spermie. Složení autozomů určuje pohlaví nově zrozeného člověka – 46 XX pro ženu a 46 XY pro muže (Binder, 2015; Černý, 2011).

3.2. Blastogeneze

Jedná se o období ihned po oplození až do konce 2. týdne prenatalního vývoje. Není přesně dáno, kdy se z blastogeneze stává embryogeneze.

Oplozené vajíčko – zygota se mitoticky dělí, zvyšuje počet dceřiných buněk – blastomer, a stále je ohraničená zónou pellucidou. Útvar o 16 buňkách nazýváme morula, ta vstupuje do dělohy asi čtvrtý den po oplození. Morula v dutině děložní přijímá tekutinu, ztrácí zónu pellucidu a mění se v blastulu (blastocystu). Blastocysta se skládá z trofoblastu



Obrázek č. 5: Devět dní stará blastocysta (Zdroj: převzato z Sadler a Langman, 2011).

(zevní buňky) a embryoblastu (vnitřní buňky). Buňky embryoblastu jsou totipotentní a považujeme je za buňky kmenové. A právě embryonálním pólem je blastula orientovaná k děložní sliznici.

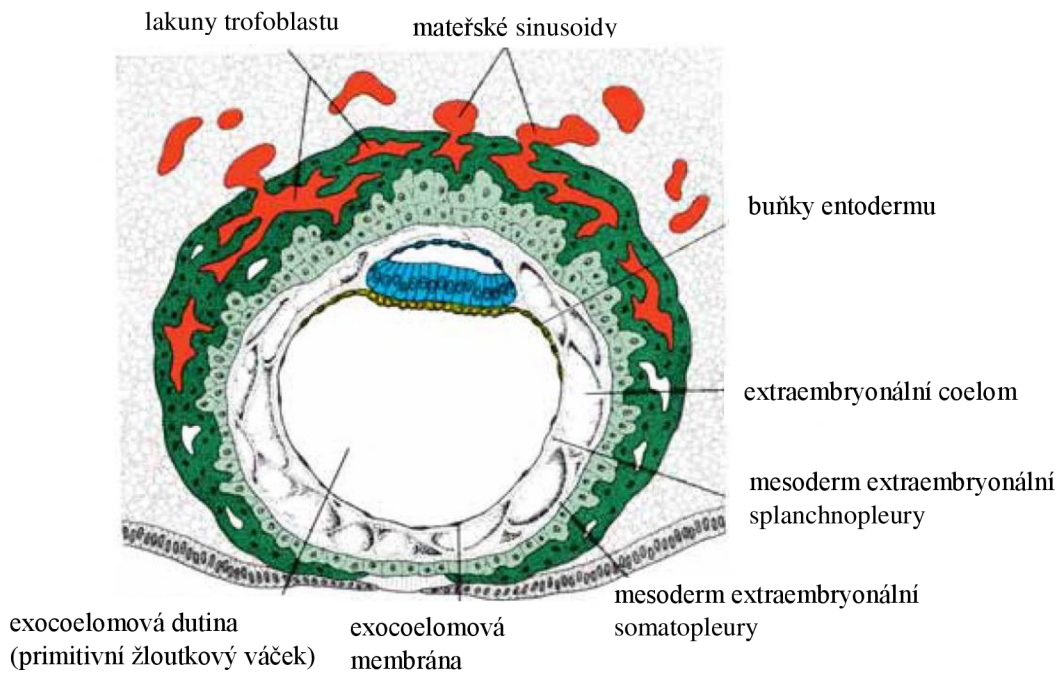
Šestý den po oplození trofoblast rozruší deciduální buňky (endometriální buňky dělohy) a blastula se zanořuje do sliznice v procesu nidace. Během implantace se vnitřní vrstva trofoblastu mění v cytotrofoblast a vnější na syncytiotrofoblast, který naléhá na výstelku dělohy a dostává se do kontaktu s mateřskou krví (obrázek 5, obrázek 6). Mezitím proliferující cytotrofoblast prorůstá ve formě čepů do syncytia a vytváří tzv. primární klky (Vacek, 2006).

Osmý a devátý den po oplození se v embryoblastu diferencují 2 vrstvy: hypoblast a epiblast (obrázek 5). Tyto vrstvy na sebe naléhají v rozsahu malého terčíku (zárodečný terčík – základ embrya). V epiblastu se vlivem diference obou vrstev vytváří amniová dutina. Amnioblasty nazýváme buňky epiblastu, které sousedí s cytotrofoblastem (Persaud a Moore, 2002).

K plné implantaci dochází asi 11. den prenatalního vývoje. V cytoplazmě syncytiotrofoblastu můžeme pozorovat velké vakuoly, tzv. lakuny, které jsou naplněné mateřskou krví. Vnitřní povrch cytotrofoblastu je potažen Heuserovou (exocoelomovou) membránou. Tato membrána s hypoblastem tvoří primitivní žloutkový váček (exocoelomovou dutinu) (Binder, 2015).

K implantaci dochází v přední nebo zadní ploše dělohy. Blastocysta se může ale zahrnout i v ústí děložního krčku, což může vyvolat samovolnou interrupci či masivní krvácení, nebo se může uhnízdit mimo dělohu (mimoděložní těhotenství). Mimoděložní těhotenství (extrauterinní gravidita) se vyskytuje nejčastěji v místě vejcovodu, pravděpodobně vlivem atypické ovulace. Toto těhotenství se musí uměle přerušit, neboť hrozí prasknutí vaječníku. Operace probíhá tak, že se vejcovod chirurgicky vypálí. I když se může zdát, že se sníží plodnost ženy na 50 %, není to tak, žena pořád může mít děti se 75% pravděpodobností.

Během 2. týdne prenatalního vývoje se z buněk žloutkového váčku vyvíjí extraembryonální (primární) mezoderm, který vyplňuje prostor mezi cytotrofoblastem a amniem (obrázek 6). Poté se začínají objevovat další dutiny, které splývají v exocoelom (okolo amniové dutiny a žloutkového váčku). Primární mezoderm je zatlačen k trofoblastu a vzniká chorion, jedná se o trojvrstvou membránu, která také tvoří klky (Hájek a Čech, 2014).



Obrázek 6: Dvanáct dní stará blastocysta (Zdroj: převzato z Sadler a Langman, 2011).

Zárodečný terčik je spojován extraembryonálním mezodermem s trofoblastem. Tento terčik roste pomaleji, zatímco buňky endometria (svrchní vrstva sliznice dělohy) nabývají a plní se glykogeny a lipidy. Tyto buňky endometria nazýváme deciduální (odchází při porodu). Zárodek je právě vyživován mateřskou krví a deciduálními buňkami. Během této deciduální reakce může jak zárodek, tak děloha vytvářet cytokiny, které podporují implantaci zárodku. Právě tato mateřská tolerance je důležitá pro vývoj zárodka a za tuto toleranci vdčíme choriovému gonadotropinu.

Třináctý den začínají buňky cytotrofoblastu pronikat do syncytiotrofoblastu a vytvářet primární choriové klky. Mezitím nově vytvořené buňky dorůstají až do žlutkového váčku a vytvářejí sekundární (definitivní) žlutkový váček, který je o dost menší kvůli odštěpení exocoelomové cysty, která se může vyskytovat v choriové dutině obklopenou choriovou ploténkou. V této dutině nalezneme zárodečný stvol (budoucí pupečník) (Persaud a Moore, 2002).

3.3. Gastrulace

Gastrulace probíhá ve 3. týdnu prenatalního vývoje a dochází zde k diferenciaci 3 zárodečných obalů – ektoderm, mezoderm a entoderm, nebo k vývoji chordy dorsalis.

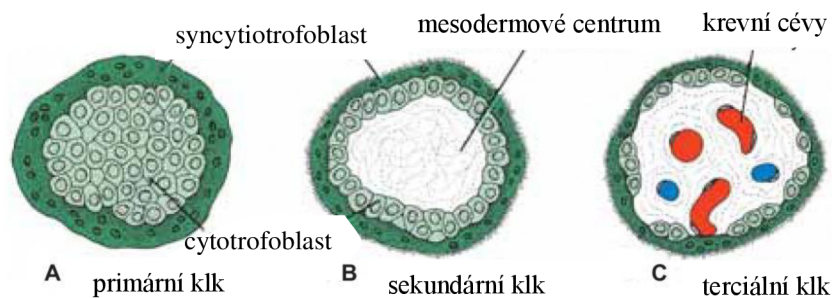
Gastrulace začíná tvorbou primitivního proužku na povrchu epiblastu. Jeden z konců primitivního proužku (hlavový konec) je výše a vytváří tzv. Hensenův (primitivní) uzol s primitivní jamkou. Buňky epiblastu migrují dovnitř proužku, kde získávají baňkovitý tvar, a dále pronikají pod epiblast. Tento pohyb nazýváme invaginace (vchlipování). Některé z buněk, které invaginovaly, nahrazují hypoblast a přetváří se na embryonální entoderm. Pokud setrvávají mezi epiblastem a entodermem, vytváří mezoderm. Ty buňky, které zůstaly v epiblastu, tvoří ektoderm (King et al., 2006)

Prechordovou ploténku nalezneme mezi koncem chordy dorsalis a orofaryngovou membránou. Ploténka je důležitá pro budoucí rozvoj a vývoj koncového mozku. Orofaryngová membrána je malé okrouhlé místo, kde v těsné blízkosti nalezneme ektoderm a entoderm. V budoucnu tato membrána přestavuje přechod mezi ústní dutinou a hltanem (Schoenwolf et al., 2014).

Na koncovém pólu zárodečného terčičku vzniká kloaková membrána a asi 16. dní od oplození se vedle ní vyklene vychlípenina – allantois. U zvířat slouží allantois jako sběrná kapsle odpadních látek, u savců s vývojem placenty ztrácí využití (Carter, 2021).

V primitivní jamce invaginují buňky chordy, které dále pokračují do hypoblastu a vytváří na krátkou dobu dvouvrstevnou chordovou ploténku. Entoderm se nachází pod a okolo buněk chordové ploténky, tyto buňky následně proliferují a oddělí se. Tímto rozdělením vzniká unikátní sloupec buněk, tzv. *chorda dorsalis*, neboli struna hřbetní (Keller et al., 2003).

Během 3. týdne prenatalního vývoje vytváří trofoblast primární klky (obrázek 7) jako výběžky cytotrofoblastu pokryté vrstvou syncytiotrofoblastu. Následným prorůstáním buněk primárního mezodermu vznikají sekundární klky. Z buněk sekundárního mezodermu vznikají krevní buňky a cévy vytvářejí síť klků, tzv. terciální klky (již 22. den vývoje bije srdce a tyto klky jsou schopné ho zásobovat kyslíkem a krví). Tyto klky pronikají skrz syncytiotrofoblast do endometria, kde vytvářejí tenkou vrstvu vnějšího cytotrofoblastu, která je okolo celého chorionu. Klky, které odstupují od choriové ploténky a přirůstají k *decidua basalis* (část endometria, která tvoří mateřskou placentu, nazýváme úponové klky, od kterých odstupují klky volné) (Persaud a Moore, 2002).



Obrázek 7: Choriové klky (Zdroj: převzato z Sadler a Langman, 2011).

Choriová dutina roste a okolo 19. dne spojuje embryo s choriem zárodečného stvolu, které zásobuje plod živinami a kyslíkem (základ pupečníku).

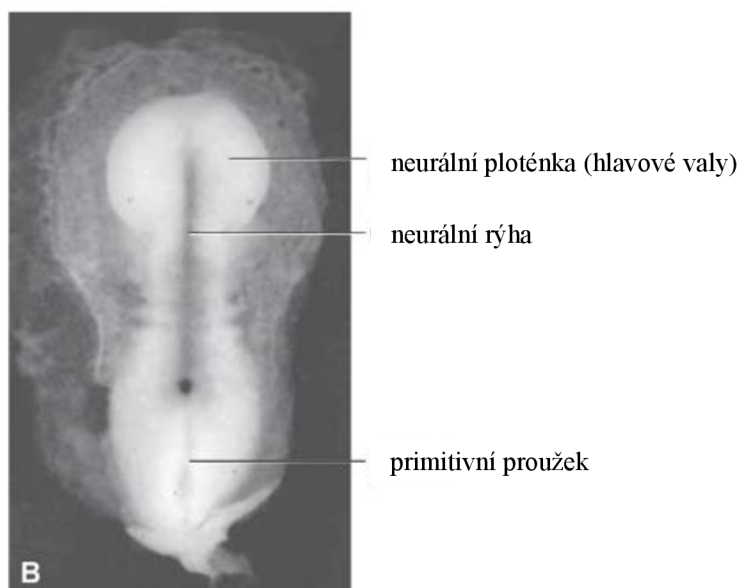
Všechny 3 zárodečné vrstvy jsou vytvořeny na konci 3. týdne vývoje plodu. Ektoderm, mezoderm a entoderm nejsou stavebním materiálem orgánů, pouze pomáhají organizovat vývoj jednotlivých orgánů (Schoenwolf et al., 2014)

3.4. Organogeneze

Organogeneze probíhá v období od 3. do 8. týdne vývoje. V tomto období se ze 3 zárodečných listů diferencují specializované tkáně a orgány. Na konci 8. týdne jsou již vytvořené hlavní systémy, které určují tvar plodu. Tyto vnější tvary jsou ultrazvukově rozeznatelné.

Z ektodermu vznikají povrchové orgány či struktury. Patří mezi ně: centrální nervová soustava (CNS), smyslové epitely ucha, nosu a krku, kůže, hypofýza, mléčná, potní a mazová žláza, nebo sklovina zubu. Z neurální lišty vzniká např. mesenchym žaberních oblouků (mesenchym je embryonální tkáň řídkého charakteru, bez ohledu na původ).

Neurální ploténka (= neurální lišta) vzniká zvětšením ektodermu, který leží mezi chordou a mezodermem. Indukce neuroektodermu (buňky neurální ploténky) začíná neurulací. Během třetího týdne vývoje jsou okraje lišty vyvýšené a vznikají neurální valy. Mezi nimi se ve střední části nachází neurální brázda (obrázek 8). Po vyklenutí a spojení valů se okraje neurální lišty začínají oddělovat od neurální trubice a ta se uzavírá.

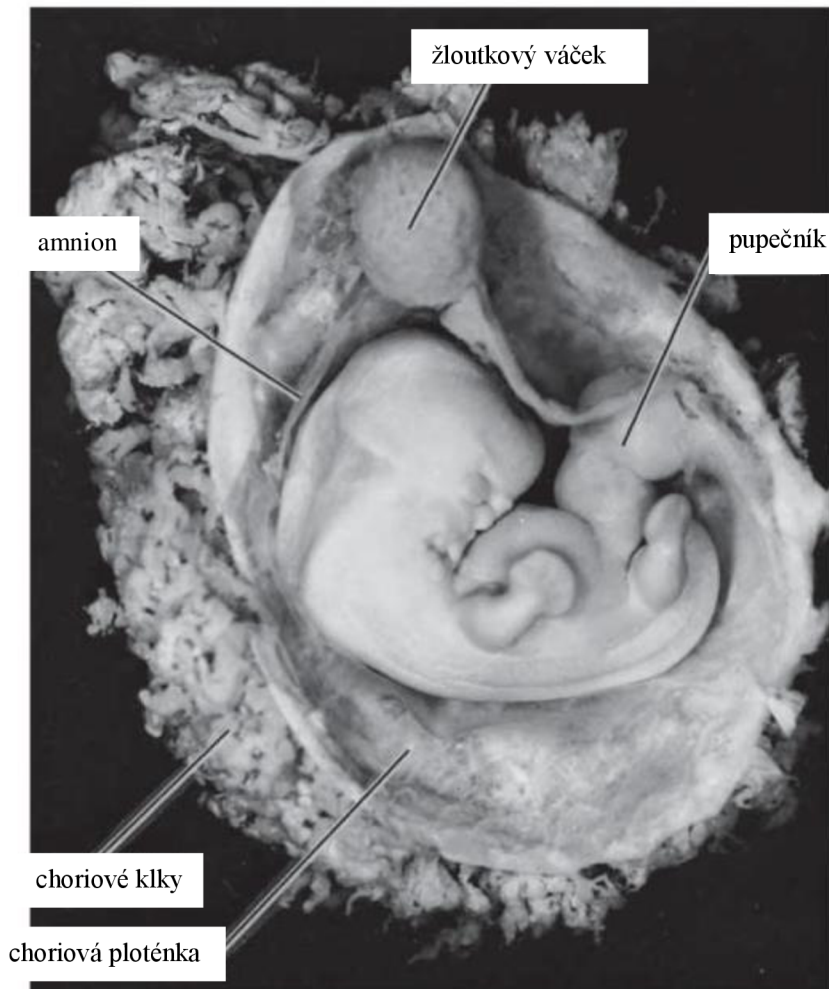


Obrázek 8: Devatenáct dnů staré embryo z dorsální strany bez amnionu (Zdroj: převzato z Sadler a Langman, 2011).

Entoderm vytváří výplň trávicího a dýchacího ústrojí. Nalezneme jej ale i v močovém měchýři nebo Eustachově trubici. Dále dává vzniknout parenchymu štítné žlázy, příštítných tělísek, jater a pankreatu.

Mezoderm dělíme na 3 části: paraaxiální, intermediární a mezoderm laterální ploténky. Paraaxiální mezoderm se účastní tvorby nesegmentovaného hlavového mesenchymu, který se dále člení na somity. Jedná se o kulovitý útvar složený z několika buněk. Vznikají cca 20. den vývoje a denně vznikají 3 páry somitů až do 5. týdne vývoje (celkově 42–44 párů somitů). Tyto somity se dále rozdělí na myotomy (základ svalové tkáně), sklerotomy (základ oporné soustavy) a dermatomy (základ škráry a podkožního vaziva). Signály pro diferenciaci somitů vysílá chorda, neurální trubice nebo epidermis (Dylevský, 2007).

Z mezodermu také vzniká kardiovaskulární soustava (srdce, cévy) a urogenitální soustava (ledviny, gonády a jejich vývody).



Obrázek 9: Šest týdnů staré embryo (Zdroj: převzato z Sadler a Langman, 2011).

Růstem CNS a tvorbou orgánů dochází k ohýbání zárodečného terčíku a vytváří se přední a zadní rýha. Tímto ohybem vzniká zaoblený tvar embrya (obrázek 9). Spojení embrya a žlutkového váčku zajišťuje *ductus omphaloentericus*, který se po vývoji břišní stěny pojí s placentou (pupečník) (Sadler a Langman, 2011).

4. Vývojové vady

Těhotenství ženy trvá přibližně 40 týdnů. Plod je matkou vyživován a chráněn. Toto bezpečné prostředí zajišťuje bezproblémový vývoj. Nejdůležitějším obdobím vývoje je první trimestr gravidity (interval od poslední menstruace do 13. týdne těhotenství), kdy dochází k vývoji životně důležitých orgánů a tkání plodu. Jakýkoliv výkyv od standardního vývoje může způsobit fatální důsledky (smrt nebo abnormální vývoj – vývojové vady).

Poruchy vývoje můžeme také nazývat vrozené anomálie nebo kongenitální malformace. Vědní obor, který studuje příčiny vzniku vývojových vad a jejich mechanismus, se nazývá teratologie. Tento pojem souvisí s teratogenezí. Jedná se o poruchy během vývoje, které zapříčiní vznik anomálií. Teratogen je faktor, který záporně ovlivňuje vývoj plodu. Může se jednat o chemickou látku, záření či mikroorganismus.

Obecně můžeme říct, že vrozené anomálie jsou způsobovány geny nebo teratogeny.

U 40–60 % vad není známá příčina vzniku. Vada vzniklá geneticky se objevuje u 15 % postižených a vady způsobené faktory vnějšího prostředí (teratogeny) u cca 10 %. Tyto faktory mohou působit i společně s pravděpodobností až 25 %.

Genetické příčiny vznikají odchylkami karyotypu a nejčastěji se projevují komplexně (jako syndromy). Monogenně podmíněné vady mutují pouze v jednom genu. Nejčastěji se jedná o vrozené vady kostry a poživ. Tyto vady vyšetřujeme pomocí molekulárně-genetické diagnostiky. Díky ní, lze diagnózu ověřit a zavést prevenci u příbuzných. Multifaktoriálně podmíněné vrozené vady stojí na hranici genetických příčin a teratogenů. Většinou dochází ke kombinaci obou faktorů (Trávník, 2018). Dále existují chromozomové aberace, jedná se o mutace chromozomů, které dělíme na numerické (aneuploidie, polyploidie) a strukturní (balancované, nebalancované). Polyploidie je vada, kdy dochází ke znásobení celé sady chromozomů (např. triploidie má karyotyp 69, XXX). Ke vzniku triploidie dochází, když oplozené vajíčko obsahuje sadu chromozomů navíc, buď od otce (diandrie), nebo od matky (digynie). Aneuploidie je způsobena zmnožením konkrétního chromozomu (1 – monosomie, 3 – trisomie apod.) Pravděpodobně tato chyba vzniká při buněčném dělení. Numerické chromozomové aberace jsou typické pro syndromy např. trisomie 21. chromozomu je typická pro Downův syndrom, trisomie 13. chromozomu pro Patauův syndrom atd. Strukturní změny chromozomů jsou důsledkem chromozomových zlomů. Vznikají spontánně i reakcí na určitý podnět. Nebalancované jsou charakteristické nedostatkem nebo přebytkem genů. Řadíme zde

deleci (část chromozomu chybí), duplikaci (část chromozomu přebývá) nebo izochromozom (dochází k duplikaci pouze 1 raménka chromozomu, druhé je zkrácené). U balancovaných změn nedochází ke změně množství genetického materiálu. Zde patří inverze (2 zlomy na chromozomu a následné přetočení genů), inserce (vložení genů na jakékoliv místo na chromozomu) a translokace (výměna 2 odlomených částí chromozomu) (Šípek, 2009; Nussbaum, 2004; Pritchard, 2007).

Kritické periody (tabulka 1) jsou rozdílné pro různé orgány, například u oka je to interval mezi 32. až 38. dnem vývoje (Trávník, 2018).

Tabulka 1: Vybrané kritické periody v teratogenezi (Trávník, 2018).

Soustava nebo orgán	Období (v týdnech)	
	od	do
mícha	15	26
mozek	15	76*
oko	32	38
zuby	33	84*
ledvina	26	30
srdce a cévy	20	50
anální a vaginální atresie	26	30
pohlavní soustava	28	60*
kyčle	20	30

* interval může být delší

Tabulka 2: Vrozené vady klasifikovány mezinárodními kódy (Trávník, 2018).

Q00–Q07	Vrozené vady nervové soustavy
Q10–Q18	Vrozené vady oka, ucha, obličeje a krku
Q20–Q28	Vrozené vady oběhové soustavy
Q30–Q34	Vrozené vady dýchací soustavy
Q35–Q37	Rozštěp rtu a patra
Q38–Q45	Jiné vrozené vady trávicí soustavy
Q50–Q56	Vrozené vady pohlavní soustavy
Q65–Q79	Vrozené vady a deformace opěrné soustavy
Q80–Q89	Jiné vrozené vady
Q90–Q99	Abnormality chromozomů

Teratogen může být každá chemická látka, závisí, v jakém množství působí na plod. Teratogeny dělíme podle povahy na biologické, chemické a fyzikální.

Mezi biologické teratogeny řadíme takové, které způsobují infekční nemoci. Jedná se zejména o viry (např. *Rubivirus*, herpesviry, virus chřipky, HIV aj.), bakterie (např. *Treponema pallidum*) nebo prvoky (např. *Toxoplasma gondii*) (Trávník, 2018).

- *Rubivirus* (zahrnující rod zarděnky) se projevuje horečkou a vyrážkami. Tento vir závažně poškozuje plod v prvním trimestru těhotenství a je příčinou slepoty, hluchoty, srdečních vad či mentálního onemocnění. Virus způsobuje syndrom zvaný vrozený zarděnkový syndrom. V 60. letech minulého století ve spojitosti s touto nemocí došlo k cca 11 000 potratům a pouze v USA zemřelo na 20 000 novorozenců. Kvůli těmto číslům došlo k rozvoji vakcíny, která je na trhu od roku 1969 (Robertson et al., 2003). Tato vakcína bohužel dlouhou dobu nebyla brána za důležitou, a až k roku 2016 ji přijalo 152 ze 197 zemí a došlo tedy k proočkovaní ze 78 %. Ke dnešním dnům je 85 % žen imunních (Grant et al., 2017).
- Viry *herpes simplex*, planých neštovic (*varicella*) a HIV (virus lidské deficiace) dokážou vytvářet anomálie vývoje. *Herpes simplex* a HIV se přenáší až při porodu, kdy se setkává dítě s krví matky, a to při průchodu porodními cestami. I když je zde pravděpodobnost onemocnění, tak riziko vzniku anomálie je nízké (Straface et al., 2012).

- *Treponema pallidum* je bakterie kmenu spirochet, která pohlavním stykem přenáší nemoc zvanou syfilis. Proniká skrz tkáň do krve a lymfatických uzlin. *Treponema* má teratogenní účinky na jakékoliv stádium těhotenství. Vrozená forma syfilis se dělí na *sypilis congenita praecox* a *sypilis congenita tarda*. *Sypilis congenita praecox* je novorozenecká nemoc, která způsobuje zvětšení jater, sleziny a plic, vyrážky po těle či kostní vady. Nemoc nepostihuje pouze novorozence. Záleží, kdy se matka nakazila. Následky onemocnění jsou spontánní potrat, předčasný porod, narození nemocného dítěte nebo úmrtí (nejčastěji do 1. roku života). *Sypilis congenita tarda* se objevuje od předškolního věku do období adolescence. Způsobuje hluchotu, slepotu či abnormalitu kostí. Diagnóza se nejčastěji provádí serologickým vyšetřením protilátek z krve nebo mozkomíšního moku. Tyto testy ale nebývají spolehlivé, a proto se musí došetřit specifickou zkouškou (venerologie.cz). Nemoc se léčí pomocí penicilinu G (stejně jako HIV). Existují i jiná antibiotika, ale ta nejsou vhodná pro těhotné ženy. Léčba zahájená před 18. týdnem prenatalního vývoje má téměř 100 % účinnost. Léčba může vyvolat Jarisch-Herxheimerovu reakci, tedy bolesti hlavy, hypotenzi, vyrážku či mohou vyvolat předčasné kontrakce a porod. Reakce se objevuje 2 hodiny od podání léčiva a do 24 hodin obvykle odezní (Tsimis a Sheffield, 2017).
- *Toxoplasma gondii* neboli kokcidie kočičí je vnitrobuněčný prvok, který se přenáší požitím špatně upraveného masa, který obsahuje oocysty tohoto parazita. Nemusí se nacházet pouze v mase, ale i v půdě, vodě, jiných potravinách nebo se můžeme nakazit kontaktem s kočkami. Tímto požitím dochází k přímé infekci plodu a riziko přenosu stoupá s věkem matky. Ve vzácných případech může dojít k vrozené infekci vlivem oslabené imunity chronicky nemocných žen (např. léčením kortikosteroidy). Problémem této nemoci je častá bez příznakovost choroby (malátnost, horečky, zvětšené uzliny, vzácně zhoršení zraku), až 52 % infikovaných žen si nemoci nebyly vědomy. Nemoc se také nemusí projevit ihned po porodu, ale až za několik let. Pokud žena byla infikována v minulosti, plod není ohrožen. Pokud byla infikována v době početí a těhotenství, může dojít ke ztrátě sluchu, zraku, k retardaci nebo různým hematologickým abnormalitám. Zahájením léčby v prvním trimestru zvyšuje pravděpodobnost narození zdravého jedince, ale také léčba zahájená v prvním roce života má pozitivní výsledky. I když se myslelo, že nejhůře postižený bude plod nakažený v prvním trimestru, nové studie ukázaly, že se postižení téměř neliší od

nakažení ve druhém nebo třetím trimestru. Diagnózu provádíme pomocí PCR plodové vody a serologických testů nebo screeningů. V ČR se provádí vyšetření pomocí PCR nebo serologických testů. Vyšetření pomocí screeningu se v ČR neprovádí (zatímco např. v Rakousku a Francii je toto vyšetření dáno zákonem). Léčba se provádí podáváním pyrimethaminu (až po 18. týdnu prenatalního vývoje), popřípadě kombinací sulfadiazinu s kyselinou folinovou (pokud již pacientka dostává spiramycin, který se může podávat preventivně celé těhotenství) (Goldstein et al., 2008).

Teratogeny chemické povahy zahrnují látky používané, jak v průmyslu a zemědělství, tak látky, které se nachází kdekoli okolo nás. Teratogenní je i nedostatek určité látky.

- Nejvíce rozšířeným chemickým teratogenem je zřejmě alkohol. Zvýšenou konzumací alkoholu inhibujeme plod. Vznikají srdeční vady, retardace růstu, poškození CNS nebo zastavení buněčného dělení a následná smrt. U alkoholově závislých je riziko potratu až 40 %.
- Drogy (opiáty, heroin, kokain, ...) způsobují také retardace růstu, předčasný porod nebo potrat. Největším problémem je ale závislost novorozence.
- Cigarety rovněž nejsou vhodné, protože vydechaný kouř neobsahuje pouze nikotin, ale i oxid uhelnatý, těžké kovy apod. Vlivem kouření se zvyšuje neplodnost, nefunkčnost placenty, množství potratů, předčasných porodů nebo mimoděložního těhotenství.
- Vitamín A je ve větším množství také pokládán za teratogen (jako jeho derivát isotretinoin, který je příčinou vzniku anomálií CNS nebo očí). Denní dávka by neměla překročit 0,8 mg.
- Kyselina listová je důležitá pro vývoj plodu, především pro růst a dělení buněk, její nedostatek způsobuje abnormální vývoj neurální lišty. Těhotná žena by měla denně přijímat 0,4 mg této kyseliny.
- Léčiva v graviditě se musí používat opatrně, protože jednotlivé léky působí odlišně na různá stadia prenatalního vývoje. V dnešní době mnoho žen musí vzhledem ke svému zdravotnímu stavu brát léčiva, která mohou svým složením ovlivňovat plod. Proto je

důležité takové těhotenství plánovat či případně změnit medikaci, aby neohrozila plod. Například léčení antibiotiky je povoleno, pokud se jedná o penicilíny, cefalosporiny 1.– 3. generace, erytromycin apod. (Trávník, 2018). Zatímco thalidomid (sedativum) je vysoce teratogenní a dokáže lehce procházet skrze placentu a vytvářet vady. Již v roce 1961 popsal W. Lenz deformace končetin vyvolané tímto lékem (Sadler a Langman, 2011).

Mezi teratogeny fyzikální povahy zařazujeme záření, teplotu či mechanické narušení.

- Různé studie potvrdily, že vysoká teplota, zejména horké koupele, saunování nebo horečky mají neblahý účinek na těhotenství a vývoj na neurální lišty.
- Radioaktivní záření způsobuje poškození buněk a jejich následnou smrt. Množství absorbovaného záření odpovídá poškození plodu. Dlouhodobé a vysoké dávky záření způsobují smrt (potrat). Pokud přežijí, dochází k mnohým rozštěpům, změně pigmentace sítnice nebo růstové a mentální retardaci (Trávník, 2018).

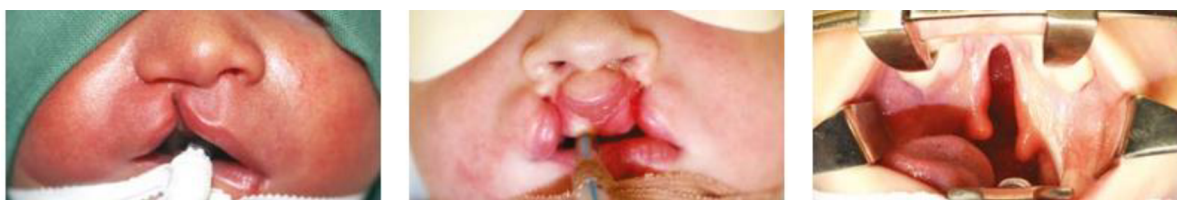Vrozené anomálie dělíme na 4 klinicky odlišné skupiny: malformace, disrupce, deformace a dysplazie.

4.1. Malformace

Malformace způsobuje abnormální vývoj orgánu nebo tkáně. Tento vývoj je netypický již od svého vzniku a je daný jak geneticky, tak teratogeny (např. rozštěpy, polydaktylie) (Trávník, 2018). Ke vzniku vady dochází nejčastěji mezi 3.–8. týdnem prenatalního vývoje, tedy v období organogeneze (Pastor, 2006).

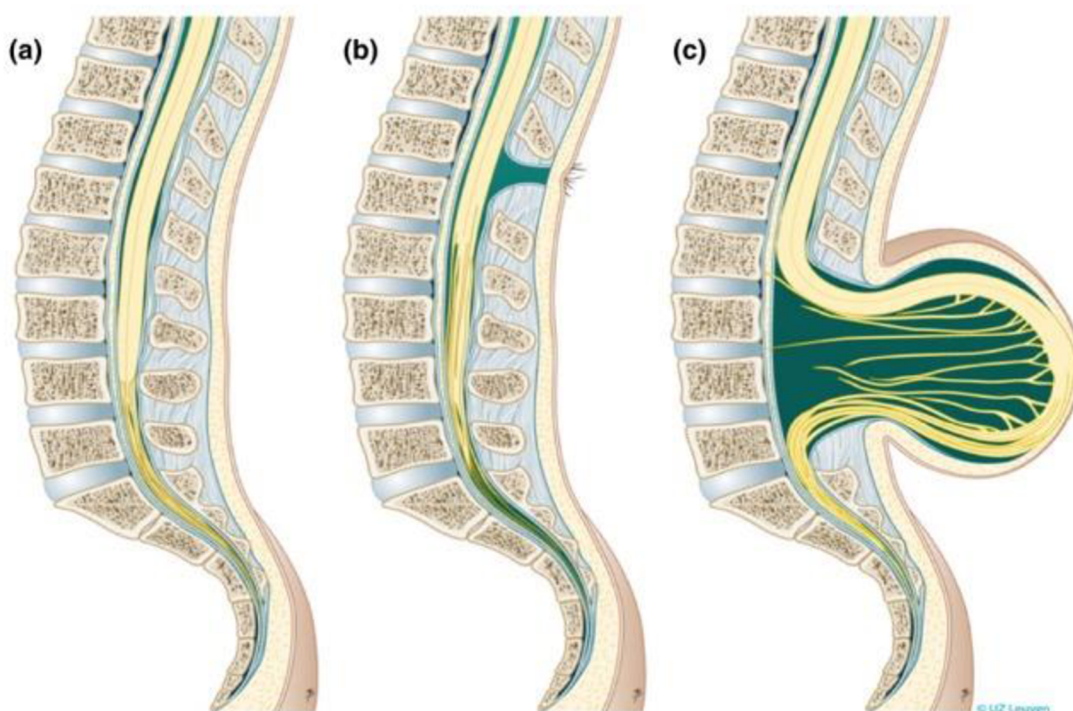
Mezi nejčastější vrozené vývojové vady patří rozštěp rtu a patra (obrázek 10). Průměrný výskyt v ČR je 1,1 na 1 000 porodů. Tyto rozštěpy se nejčastěji vyskytují u chlapců s predilekcí (preferováním jedné strany). Rozštěpy vznikají buďto geneticky nebo vlivem teratogenů (fyzikální nebo chemické povahy) a dochází k nespojení obličejových výběžků a patrových desek v 2.–3. měsíci vývoje. Tato anomálie je pozorovatelná již v 14. týdnu gravidity, ale bývá diagnostikována až okolo 22. týdne gravidity. Tato vada není čistě estetická, může ovlivnit i řeč, polykání či zapříčinit vznik chronických zánětů středního ucha. Rozštěp rtu může být izolovaný (jednostranný, oboustranný) i celkový. Při izolovaném rozštěpu rtu bývá postižen ret samotný, ale může dojít i k deformaci nosního křídla a přepážky, podobně jako u izolovaného rozštěpu patra, zde dochází pouze k defektu tvrdého nebo měkkého patra. Při celkovém rozštěpu rtu dochází k postižení zubního oblouku a patra v různém rozsahu. Novorozenec se není schopen sám přisát k bradavce matky, a proto musí být využívány speciální savičky s odsátým mlékem nebo s umělou výživou. Tato vada se odstraňuje operativně (prvně dochází k rekonstrukci patra a následně k implantaci kostního štěpu. Existuje i submukózní rozštěp patra, který hlavně postihuje měkké patro a jeho svaly. Toto postižení je typické častými záněty středního ucha, vytékání tekutin nosem či problémy s řečí v pozdějším věku. Postižení se opět řeší operativně. Primární rekonstrukce rtu a nosu se provádí zpravidla do 3. měsíce dítěte.

Stále častěji se provádí neonatální chirurgický zákrok do 28. dne života, aby se novorozenci zjednodušil příjem potravy. Operace patra je prováděna od 7. měsíců po porodu,



Obrázek 10: Rozštěpy rtu a patra: a) jednostranný rozštěp rtu, b) celkový oboustranný rozštěp rtu, c) izolovaný rozštěp patra (Zdroj: převzato z Fiala et al., 2017)

aby co nejlépe srostlo patro a nebyla poškozena řeč. I po dokonalém zahojení je doporučeno pravidelně navštěvovat otorinolaryngologa a logopeda (Fiala et al., 2017)



Obrázek 11: Páteř: a) normálně vyvinutá, b) Spina bifida occulta, c) meningomyelokéla (Zdroj: převzato z Sacco et al., 2019).

Rozštěpy nejsou pouze obličejové, ale existují i rozštěpy páteře nebo břišní stěny. Rozštěpy páteře (*Spina bifida*) vznikají neuzavřením neurální trubice v prvním trimestru gravidity (obrázek 11). Průměrný výskyt této abnormality je 4,63 na 10 000 porodů za rok (Sacco et al., 2019). *Spina bifida* je dělena do 2 stupňů: *Spina bifida occulta* (uzavřená forma) a *spina bifida aperta* (otevřená forma). *Spina bifida aperta* se dále může rozlišit na meningokélu a meningomyelokélu (obrázek 10). Přesná příčina vzniku není známá, pravděpodobně je způsobena různými teratogeny, nemocí (např. *diabetes mellitus*) nebo geneticky během neurulace. Matkám je proto doporučeno doplňovat stravu kyselinou listovou, která napomáhá správnému vývoji embrya a zabraňuje abnormálnímu vývoji neurální trubice až o 70 %. Vada zjištěná pomocí ultrazvukového vyšetření v prvním a druhém trimestru (18. – 20. týden gravidity) s pravděpodobností 68–100 % (Vosková, 2021; Sacco et al., 2019).

Obecně rozštěpy páteře vedou k mnoha potížím. Mohou ovlivňovat pohybovou soustavu (porušení míchy a následné znecitlivění dolních končetin, skolióza), vyměšování (snížená schopnost ovládnutí svěračů), sexualitu (snížená citlivost genitálii, či problémy s erekcí u mužů), IQ apod. Předpokládá se, že dochází i k poškození mozku, přesněji únikem

mozkomíšního moku a následné herniaci zadního mozku. Přestože nemoc není smrtelná, její těžší formy jsou velice nákladné na rodičovskou péči a v mnoha zemích světa (např. Skotsko, Belgie, Nizozemí) je ukončení těhotenství legální a k ukončení ze strany rodičů dochází se 70% pravděpodobností. V některých případech je ale vada tak rozsáhlá, že není slučitelná s životem.

Pokud se matka rozhodne si dítě ponechat, je těhotenství ukončeno zpravidla císařským řezem v termínu a následná operace do 48 hodin po porodu. Operativně dojde k uzavření defektu a anatomickému uzávěru tkáně. V dnešní době se provádí i fetální chirurgie, tedy operace plodu v průběhu těhotenství (dochází k ní po 23. týdnu vývoje) a měla by zamezit dalšímu abnormálnímu vývoji neurální trubice. Jedná se o novou formu operace, která ještě nemá zjištěné dlouhodobé výsledky (Sacco et al., 2019).

Mezi malformace patří i vady končetin, jako již zmíněná polydaktylie. Polydaktylie neboli mnohoprstost se vyskytuje s pravděpodobností 1: 3 000 novorozenců (Čákrťová et al., 2007). K vývoji horních končetin plodu dochází od 4. – 7. týdne gravidity. Jedná se o genetickou vadu (jako u syndaktylie – srůst prstů), ale může k ní dojít i vlivem teratogenů (např. lék thalidomid, který dokáže zaškrtit plodové obaly okolo vyvíjející se končetiny (estheticon.cz). Polydaktylií bývají nejčastěji postiženy krajní prsty (palec, malíček). Náprava se provádí operativně během prvního měsíce života (Čákrťová et al., 2007).

4.2. Disrupce

Disrupce je způsobena patologickým vývojem, který naruší další vývoj. Původně se jedná o zdravou tkáň nebo orgán (Trávník, 2018).

Například cévní poruchy mohou vést k atresii střeva. „*Atresie (nevyvinutí průsvitu) a stenózy mohou vznikat v libovolné části střeva*“ (Sadler a Langman, 2011, str. 255). Nejčastěji se vyskytují v oblasti dvanáctníku, kde s největší pravděpodobností vzniká poruchami rekanalisace (vznik štěrbin a jejich postupné zavírání). K vadě dochází sníženým prokrvením (až odumřením) střeva, které takto může zaniknout (z 50 %) nebo se zúžit (z 20 %) za vzniku menší membrány, která odděluje úseky střeva. Děti s tímto problémem se rodí menší a bývají postiženy dalšími vadami (Sadler a Langman, 2011).

4.3. Deformace

Deformace je způsobena vnější silou na zdravý orgán nebo tkáň (např. *pes equinovarus*) (Trávník, 2018).

Pes equinovarus congenitus také patří mezi jednu z nejčastějších vrozených vývojových vad. Jedná se o poměrně starou vadu, kterou v minulosti popsal i slavný Hippokrates, jenž také přišel s první možností léčby. Jedná se o polygenní vadu nohy, která má nízkou pravděpodobnost výskytu. Tyto procenta se zvyšují s inbreedingem partnerů. Příčina vzniku není jistá, nejspíš se jedná o neobvyklý vývoj svalové soustavy. Existuje mnoho teorií vzniku např. mechanická, cévní, genetická apod. Mechanická teorie, se kterou přišel již zmiňovaný Hippokrates, vysvětluje, že za vadu může špatný vývoj talu, anebo zastavení jeho vývoje. Teorie cévních abnormalit je zapříčiněna nedostatečným prokrvením nohy, hlavně talu.

V rámci kombinovaného screeningu v prvním trimestru lze tuto vadu zjistit. U narozeného jedince se doporučuje RTG vyšetření, které ukáže skutečný stav končetiny. Diagnóza není jednoduchá, neboť se vada může splést s jinou, jako je například *pes serpens* (jedná se o polohovou vadu, bez poškození talu) nebo *pes planovalgus* (neboli dětská plochá noha, u které nebývá nutná speciální péče, je dostačující pravidelné protahování a kvalitní obuv). Léčba této vady není jednotná a liší se praktikami zavedenými na určitém pracovišti. Například konzervativní léčba je založena na rehabilitaci měkkých tkání a fixaci ve správné poloze pomocí sádrových obvazů. K operativní léčbě dojde, pokud se konzervativní léčba nevydaří nebo je zahájena pozdě (Kamínek et al, 2003; Košnářová, 2018).

4.4. Dysplazie

Dysplazie je abnormální uspořádání buněk, které vytváří určitý orgán či tkáň. Příčinou může být porucha apoptózy nebo porucha diferenciacce (např. *osteogenesis imperfecta*) (Trávník, 2018).

„Názvem *osteogenesis imperfecta (OI)* se označuje skupina geneticky determinovaných onemocnění. Jedná se o dědičná postižení pojivové tkáně s autozomálně dominantním či recesivním přenosem, popsány jsou již také genetické poruchy s fenotypem odpovídajícím OI vázané na chromozom X“ (Bayer, 2017, str. 1).

Vrozené onemocnění křehkých kostí neboli *osteogenesis imperfecta* je monogenetická vada pojiv. Její četnost je 1 na 20 000 porodů za rok. Onemocnění je zapříčiněno mutací kódujících genů struktury kolagenu. Kolagen typu I se skládá z trojitých spirál 2 řetězců alfa 1 a řetězce alfa 2. Za tyto řetězce zodpovídá řada genů (př. CRTAP–, „cartilage-associated protein“, LEPREI, PPIB apod.) Pokud některý z těchto genů je nefunkční či chybí, dochází ke vzniku vady. Tedy kosti jsou více náchylné ke zlomeninám, deformacím a poruchám růstu kvůli nedostatečnému vývoji osteoblastů. Identifikace této mutace je důležitá pro plánované těhotenství a následnou péči o dítě s vadou. Projevem onemocnění je náchylnost ke zlomeninám, malá postava, bolesti v zádech, ploché nohy, časté infekce dýchacích cest, velký vazivový lupínek (*fontanela*) nebo vznik wormiánských kůstek. Jedná se o kůstky na lebce v místech švů, které vznikají z nadpočetných center osifikace (Bayer, 2017; Fabis et al., 2022)

David Sillence podle dědičnosti, RTG a klinického obrazu rozdělil vadu do 4 typů: I, II, III a IV. I. typ je nejmírnější, nedochází ke kostním anomáliím. II. typ je vážnější a vytvořen dominantní mutací. Běžné jsou různé fraktury dlouhých kostí a nedostatečné mineralizace lebky. Typ III. je také vážný, ale ještě slučitelný se životem. U těchto dětí se vyskytují zlomeniny již před narozením. Mívají měkkou lebku, těžkou skoliózu a v dospělosti pak maximální výšku okolo 1 m. IV. typ je známý defekty zmíněnými výše. Opět malá postava, zlomeniny apod. Tato forma se dědí autozomálně dominantně a často dochází ke vzniku nové mutace (Bayer, 2017).

Podle četnosti a komplexnosti dělíme vady na izolované vady, sekvence, asociace a syndromy.

4.5. Izolované vady

Izolované vady neovlivňují další orgány nebo tkáně (např. izolovaná polydaktylie, izolované srdeční vady) (Trávník, 2018).

Vady se mohou objevovat samostatně i společně. Například již zmíněné vrozené rozštěpy mohou ovlivňovat pouze jednu oblast (izolované rozštěpy měkkého patra, izolované rozštěpy tvrdého patra, apod.) Po chirurgické nápravě této oblasti již jedinec nemá problémy (Čakrtová et al., 2007).

4.6. Sekvence

Sekvence jsou mnohočetné vady, vznikající jako výsledek patologické kaskády dějů, které započaly patologickým zásahem (např. sekvence Potterové) (Trávník, 2018).

Potterova sekvence (Potterův syndrom) je vzácná a relevantní vada, která se vyskytuje s pravděpodobností 1 ze 4 000–10 000 porodů. Tato vada je nazývána sekvencí i syndromem, neboť jevy, které k výslednému stavu vedou, jsou vždy stejné. Vadu popsala v roce 1946 Edith Potterová. Průběh událostí je vyvolán nedostatečným množstvím plodové vody v děloze matky. Tento nedostatek způsobuje, že plod není chráněn před nárazy do děložních stěn (Kaskel, 2019). Dochází ke změnám tvaru obličeje (např. více vzdálené oči, ustupující brada, nízko položené uši apod.), deformacím končetin poškození ledvin (i jejich absenci), hypoplazii plic apod. (Ježová, 2013). Novorozenci bývají rozeni předčasně a menší. Bohužel tato sekvence vad bývá často ukončena smrtí novorozence, hlavně kvůli hypoplazii plic (Kaskel, 2019).

Potterův syndrom vzniká hlavně nedostatečným vývojem ledvin (až absencí). Ledviny produkují moč, součást plodové vody, která chrání plod. V situaci, kdy je okolo plodu nedostatek plodové vody, může tlak, kterému je plod během vývoje v děloze vystaven, způsobit četné vady (při správném vývoji tento tlak nemá žádný narušující vliv). Existují i další hypotézy vzniku např. absence břišních svalů nebo prasknutí plodových obalů.

Diagnóza vychází z rozpoznání příznaků vady, podrobné anamnézy a prvotrimestrálního screeningu. Neexistuje vhodná léčba (Kaskel, 2019).

4.7. Asociace

Asociace je společný vývoj více vad naráz. Tento proces bývá vyvolán působením teratogenu na více než 1 složku současně. Asociace sice nejsou tak známé jako syndromy, přesto je důležité znát příznaky jednotlivých vad k jejich určení (Trávník, 2018). Příkladem je VACTERL (z angličtiny vertebral, anal, cardiac, tracheoesophageal, renal, limb anomalies) (atlases.muni.cz).

O asociaci VACTERL bylo poprvé mluveno v 70. letech minulého století. Zjistilo se, že určité vady se kompletují s jinými, a nemají stejný genetický původ jako syndromy. Průměrně má tuto nemoc 1 z 20 000–40 000 novorozenců. VACTERL obsahuje vady jako defekty obratlů, srdeční a ledvinové anomálie, anální atrázie, deformace končetin, Currarinův

syndrom (mutace genu HLXB9 na dlouhém raménku sedmého chromozomu), Baller-Geroldův syndrom (mutace genu na 8. chromozomu), apod. Diagnostika této nemoci se poté velmi liší. Bývá stanovena podle klinického obrazu a přítomností vad. Existují různá kritéria, podle kterých se asociace určuje. Nejčastěji bývají přítomny min. 3 vady: TEF (tracheoefozofageální píštěl), anální atresie a ARM (anorektální malformace). Na základě diagnózy přichází léčba (u vad jako deformace končetin, srdeční anomálie apod. dochází prvně k reparačním operacím). Bohužel po chirurgickém zákroku mívají pacienti vážné zdravotní problémy (Solomon, 2011).

4.8. Syndrom

Syndrom je soubor fenotypových vlastností, které jsou typické pro určitou nemoc. V dnešní době je popsáno více než 1 000 různých syndromů (např. Downův syndrom) (Nečas, 2007).

Jedno z prvních vyšetření, které těhotná žena podstoupí je I. trimestrální screening, který se provádí od 11. týdne těhotenství. Skládá se z ultrazvuku a biochemie (odběrů) a dokáže vyloučit přítomnost trisomických syndromů (Downův, Patauův a Edwardsův). Pro výslednou diagnózu se po pozitivním výsledku provádí biopsie choriových klků (CVS) nebo amniocentéza. Existuje i tzv. triple test, který se provádí v 16. týdnu těhotenství. Jedná se ale o méně specifický test (pouze odběr biochemie) (Hájek a Čech, 2014).

Downův syndrom byl prvně popsán Johnem Langdonem Downem v roce 1866. To že je syndrom způsoben trisomií chromozomu 21, bylo vysvětleno až Jérômem Lejeunem (Šípek et al., 2022). Nadbytečný chromozom může těhotenství ukončit z 80 %. Existují různé formy syndromu, podle toho, jak velká část 21. chromozomu přebývá (tabulka 3). Pravděpodobnost výskytu syndromu se zvyšuje s věkem matky (Selikowitz, 2005). V intervalu let 1994–2015 bylo diagnostikováno v České republice 1 162 případů, z toho 9 dětí nepřežilo. Pravděpodobnost syndromu je 1: 700 novorozenců (Williams a Brady, 2019). V tomto sledovaném období docházelo k poklesu mortality. Pro vadu jsou typické anomálie lebky a obličeje, přítomnost oční řasy (epikant), zvětšený jazyk, svalová hypotonie (makroglosie), apod. Syndrom je často spojen s jinou vývojovou vadou (např. vady kardiovaskulárního systému) a střední až těžkou retardací. Právě častá kombinace syndromu se srdečními vadami výrazně zvyšuje úmrtnost.

V dnešní době je průměrná délka života člověka s touto vadou okolo 60 let (Šípek et al., 2022). U dětí s touto vadou je vyžadován individuální přístup, neboť jejich vývoj bývá opožděný vzhledem k zdravým dětem.

Tabulka 3: Downův syndrom (převzato z Selikowitz, 2005)

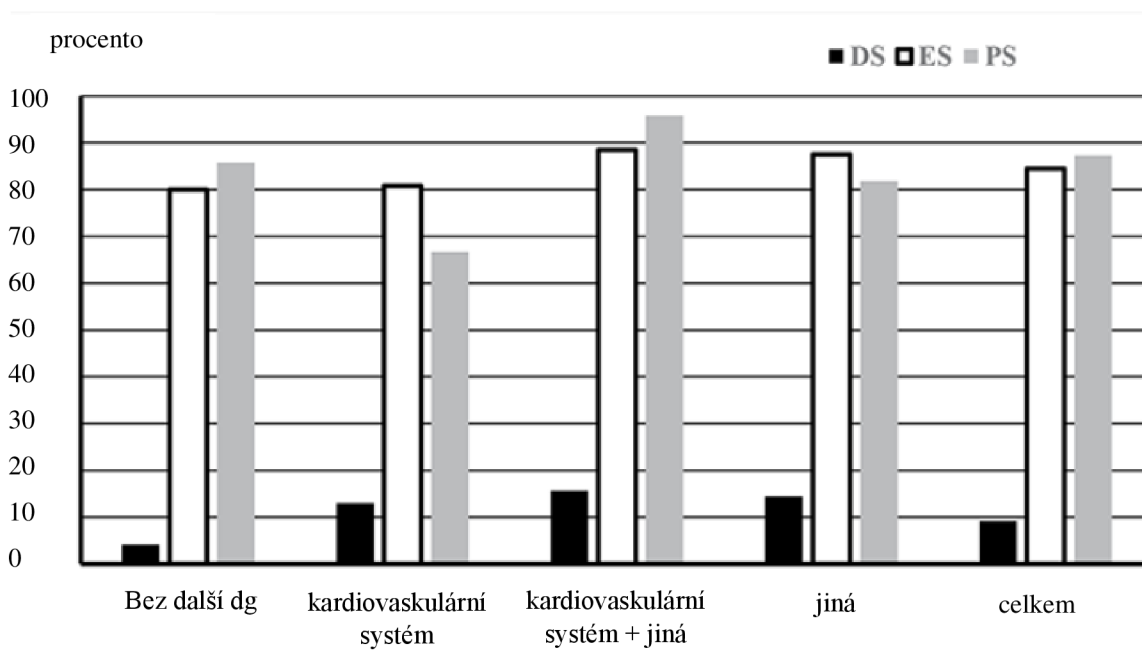
Forma	Výskyt (%)	Chromozom	Příznaky a retardace
trisomie 21. chromozomu	95	nadbytečný 21. chromozom v každé buňce	běžné
translokace	4	přemístění segmentu chromozomu na jiný v každé buňce	běžné
mozaicismus	1	přemístění segmentu chromozomu na jiný pouze v některých buňkách	mírnější příznaky i retardace

Edwardsův syndrom je vyvolán trisomií 18. chromozomu a v roce 1960 ho popsal John Hilton Edwards (Šípek et al., 2022). Nejčastěji je nadbytečný 18. chromozom od matky a také se jedná o celkovou trisomii (nadbytečný chromozom je v každé buňce) s pravděpodobností 94 %. Možnost výskytu syndromu u embrya se zvyšuje s věkem matky do 45 let, pak zůstává konstantní (Pavličková a Pavlíček, 2021). Syndrom je vážnější než předchozí Downův, má mnohem větší mortalitu. Většina zárodků umírá ještě v děloze a 50 % narozených umírá do 2 měsíců života. V letech 1994–2015 se narodilo na území ČR 129 dětí s touto chorobou a 9 dětí porod nepřežilo (Šípek et al., 2022). Výskyt syndromu v ČR je 0,7: 10 000. Syndrom je zjištělý ultrazvukem, biopsií choriových klků či amniocentézou. Skrz ultrazvuk jsou viditelné typické znaky, jak zmiňuje Pavličková a Pavlíček (2021): „*polyhydramnion, vrozené vady v obličejí, meningomyelokéla, srdeční, plicní a ledvinové vady, defekty končetin, pupečník se 2 cévami, apod*“. Srdeční vada je také nejčastější přidružená vada (Šípek et al., 2022). Péče o kojence s tímto syndromem je velice náročná (dětí se rodí výrazně menší, mají problémy s krmením, bývá potřeba okamžitý chirurgický zákrok, atd.) a názory lékařů nejsou v tomto ohledu jednotné (Pavličková a Pavlíček, 2021).

Už v roce 1657 se objevila první zmínka o Patauově syndromu, popsán byl ale až o 300 let později doktorem Klausem Patauem a doktorkou Eevou Thermanovou (Šípek et al., 2022). Syndrom je vyvolán nadbytečným 13. chromozomem (jako celým chromozomem, tak i jeho

translokace). Syndrom se opět potýká s velkou úmrtností. Většina dětí umírá v prvním měsíci života nebo do prvního roku života (Nanjiani, 2007). Padesát procent žen potratí plod do 20. týdne gravidity. Jedná se o méně častou vadu než Downův syndrom, vyskytuje se s pravděpodobností 1: 5 000 (Williams a Brady, 2019). V Česku se v letech 1994–2015 narodilo 65 dětí s touto chorobou, z toho 63 živých a 2 mrtvé (Šípek et al., 2022). Děti jsou postiženy mnohými abnormalitami plic, jater, ledvin, srdce, nebo omfalokélou (vývojová vada břišní stěny). Ihned po porodu bývá novorozenec napojen na ventilátory (kvůli anomáliím plic). Bohužel i s dnešní vyspělou lékařskou péčí se 90 % dětí nedožije svých prvních narozenin a spojení tohoto syndromu s jinou závažnou vrozenou vadou toto procento ještě zvyšuje (Williams a Brady, 2019).

Výše zmíněné syndromy jsou pro svou úmrtnost velice závažné. Pravidelné prohlídky u lékařů a podrobení se testů prenatální diagnostiky nám dovolují připravit budoucí rodiče na postižené dítě nebo ukončit těhotenství v raném stádiu.



Obrázek 12: Graf mortality Downova (DS), Edwardsova (ES) a Patauova syndromu (PS) v prvním roce života dítěte (Zdroj: převzato z Šípek et al., 2022).

Dalšími syndromy jsou Turnerův a Klinefelterův syndrom. Tyto syndromy jsou způsobeny absencí či nadbytkem gonozomů. Jedná se o méně smrtelné vady, přesto ale velmi závažné.

Turnerův syndrom byl popsán endokrinologem Henrym Turnerem v roce 1938. Syndrom je charakterizován úplnou absencí gonozomu Y, karyotypem 45,X; v prospěch ženskému pohlaví. Padesát procent případů je však tvořena jiným karyotypem: 45,X/46,XX; 45,X/47,XXX apod. Výjimečně se může objevit 45,X/46XY, kde gonozom Y může být přítomen celý či jeho část. Rovněž je možná absence chromozomu X, buď celého, nebo jeho částí. Klinickým projevem tohoto syndromu je nízký vzrůst (absence SHOX genu – „Short Stature Homeobox“), gonadální dysgeneze, abnormální vývoj lymfatického systému a snížená možnost početí. Plodnost nelze navýšit na 100 %, ale žena může počít pomocí metody IVF. Diagnóza je stanovena podle výsledku ultrasonografie a následným stanovením karyotypu. V dnešní době lze využít amnio—PCR test, který ale není spolehlivý a je nutné potvrzení karyotypizací (Šípek, 2006).

Studiem 9 mužů, u kterých se projevovaly podobné příznaky nemoci, se zabýval Harry F. Klinefelter v první polovině 20. století. Klinefelterův syndrom je způsoben z devadesáti procent karyotypem 47, XXY; jedinec má navíc 1 gonozom X. U zbylých deseti procent se může vyskytovat karyotyp např. 48, XXXY; 49, XXXXY. Tento syndrom není častý, uvádí se, že se s touto vadou narodí 1 z 500 mužů. Nízká četnost je důsledkem včasné diagnostiky a častou dobrovolnou interrupcí. Syndrom je charakterizován nevyvinutými genitáliemi po narození (kryptorchismus, mikropenis atd.), neplodností, nadměrným vzrůstem či nedostatkem testosteronu (hypergonadotropní hypogonadismus). Je potvrzeno, že zvyšující se věk matky zvyšuje pravděpodobnost výskytu vady, stejně jako u Downova syndromu. Diagnóza se také stanovuje pomocí karyotypizace plodové vody. Syndrom je nejčastěji léčen dodáváním testosteronu během puberty (Fantová, 2021).

5. Závěr

V první části se tato bakalářská práce věnuje embryologii. Jedná se o vědní obor, který se zabývá vývojem plodu od splnutí gamet po samotný porod jedince.

Blastogeneze je období, které je známe diferenciací oplozeného vajíčka. Přesná doba blastogeneze není dána, ale předpokládá se, že trvá do 2. týdne vývoje. Následující gastrulace je typická tvorbou 3 zárodečných obalů – ektodermu, mezodermu a entodermu, které vznikají ke konci třetího týdne vývoje. Od 3.–8. týdne se ze zárodečných listů začínají utvářet budoucí orgány, a proto se toto období jmenuje organogeneze. Z ektodermu vznikají povrchové orgány či struktury. Entoderm vytváří výplň trávicího a dýchacího ústrojí. Mezoderm dělíme na 3 části: paraaxiální, intermediární a mezoderm laterální ploténky, a také dává za vzniku kardiovaskulární soustavy a urogenitální soustavy.

V druhé části se práce zabývá vznikem vad, jejich dělením a příkladům jednotlivých anomálií.

Vrozené vady dělíme na 4 skupiny: malformace, disrupce, deformace a dysplazie.

Malformace způsobuje abnormální vývoj orgánu nebo tkáň. Nejčastěji se jedná o rozštěpy, které se mohou vyskytovat kdekoli na plodu. Disrupce je způsobena patologickým vývojem, který naruší další vývoj. Deformace je způsobena vnější silou na zdravý orgán nebo tkáň. Patří zde *Pes equinovarus congenitus*, který zařazujeme mezi polygenní vady. Vzniká mutací vícero genů, které se vzájemně ovlivňují. Dysplazie je abnormální uspořádání buněk, které vytváří určitý orgán či tkáň. Nejznámější je vrozené onemocnění křehkých kostí (*osteogenesis imperfecta*), v tomto případě se jedná o monogenetickou vadu. Je způsobena mutací 1 genu. Izolované vady neovlivňují další orgány nebo tkáň. Mohou se objevovat samy, ale i společně s jinou vadou. Sekvence jsou mnohočetné vady, vznikající jako výsledek patologické kaskády dějů, které započaly patologickým zásahem. Například Potterův syndrom vzniká hlavně nedostatečným vývojem ledvin, či jejich úplnou absencí. Asociace je společný vývoj více vad naráz. V tomto případě je důležité znát projevy jednotlivých vad a nemoc správně určit. Syndrom je soubor fenotypových vlastností, které jsou typické pro určitou nemoc. V dnešní době je popsáno více než 1 000 různých syndromů. Patří zde Downův syndrom, který je způsoben trisomií 21. chromozomu nebo Edwardsův syndrom, který je způsoben trisomií 18. chromozomu.

6. Referenční seznam

6.1. Seznam internetových zdrojů

- Bayer, M. (2017): Osteogenesis imperfecta – současný pohled na problematiku. Czecho – Slovak Pediatrics/Česko-Slovenská Pediatrie. <https://web.p.ebscohost.com/ehost/pdfviewer/pdfviewer?vid=0&sid=a9fa5c18-93ed-4e1e-8a1d-aa143eb3a572%40redis>
- Carter, A. M. (2021): Unique aspects of human placentation. International Journal of Molecular Sciences. <https://www.mdpi.com/1422-0067/22/15/8099>
- Clermont, Y. (1966): Renewal of spermatogonia in man. American Journal of Anatomy. <https://anatomypubs.onlinelibrary.wiley.com/doi/abs/10.1002/aja.1001180211>
- Čakrtová, M., Kuderová, J., Leamerová, E., Tvrdek, M., Sukop, A. (2007): Současné trendy plastické chirurgie v léčbě vrozených vývojových vad. Pediatrie pro praxi. Klinika plastické chirurgie FNKV, 8(6), 343-346. <https://www.pediatriepropraxi.cz/pdfs/ped/2007/06/04.pdf>
- Černý, D. (2011): Lidské embryo v perspektivě bioetiky. Časopis zdravotnického práva a bioetiky. <https://medlawjournal.ilaw.cas.cz/index.php/medlawjournal/article/view/13>
- Fabis, M., Remjasz, K., Kuchnicka, J., Siedlecki, W., Aleksandrowicz, J., Wójcik, B., Zadrożna, K. (2022): Osteogenesis imperfecta and potential therapies. Journal of Education, Health and Sport. <https://apcz.umk.pl/JEHS/article/view/39632/33102>
- Fantová, N. (2021): Klinefelterův syndrom. Bakalářská práce, Univerzita Pardubice. Fakulta chemicko-technologická. <https://dk.upce.cz/handle/10195/78368>
- Fiala, M., Košková, O., Vokurková, J., Bartošková, J. (2017): Rozštěpy rtu a patra–principy primární i následné péče. Pediatrie pro praxi. <https://www.solen.cz/pdfs/ped/2017/05/05.pdf>
- Grant, G. B., Reef, S. E., Patel, M., Knapp, J. K., Dabbagh, A. (2017): Progress in Rubella and Congenital Rubella Syndrome Control and Elimination - Worldwide, 2000-2016. National Library of Medicine. <https://www.ncbi.nlm.nih.gov/pmc/articles/PMC5726242/>
- Goldstein, E. J., Montoya, J. G., Remington, J. S. (2008): Management of Toxoplasma gondii infection during pregnancy. Clinical infectious diseases. <https://academic.oup.com/cid/article/47/4/554/304753>

Ježová, M. (2013): Srovnání výsledků prenatalní diagnostiky s fetální autopsií. Disertační práce, Masarykova univerzita. Lékařská fakulta. Ústav patologie Fakultní nemocnice Brno a LF MU. https://is.muni.cz/th/203390/lf_d/disertace-jezova.pdf

Ježová, M., Feit, J., Múčková, K., Hotárková, S., Souček, O., Vlašín, P., Cao, J., Kod'ousek, R., Mazanec, J., Kubišová, K., Šachlová, M., Feitová, V., Hausnerová, J.: Fetopatologie a vývojová patologie embrya a plodu: VACTERL asociace, (online). https://atlases.muni.cz/atlases/feto/atl_cz/vacterl.html (citováno 24.6. 2023)

Kamínek, P., Gallo, J., Ditmar, R. (2005): Pes equinovarus noc.genitus-Část I: Klinický obraz, diagnostika. *Pediatric pro praxi.* https://www.solen.cz/artkey/ped-200302-0004_Pes_equinovarus_congenitus-Cast_I_Klinicky_obraz_diagnostika.php?back=%2Fsearch.php%3Fquery%3Dsp%2525E1nek%26sfrom%3D420%26spage%3D30

Kaskel, F. (2019): Potter Syndrome. *rarediseases.org*, (online). <https://rarediseases.org/rare-diseases/potter-syndrome/> (citováno 26.3. 2023)

Keller, R., Davidson, L. A., Shook, D. R. (2003): How we are shaped: the biomechanics of gastrulation. *Differentiation: original article.* https://onlinelibrary.wiley.com/doi/full/10.1046/j.1432-0436.2003.710301.x?casa_token=OXkvO-Totu4AAAAA%3Aywjuv_aD_jNcs2driEKwFRJh6aXEXDRCFz6GI9mOW5nZo9FqTYYbf5d6kWfZ66J4Woo3Z6c2TcBZCFXB

Košnářová, K. (2018): Problematika péče o dítě s pes equinovarus congenitus. Bakalářská práce, Jihočeská univerzita v Českých Budějovicích. Zdravotně sociální fakulta. <https://dspace.jcu.cz/handle/123456789/39673>

de Kretser, D.M., Loveland, K.L., Meinhardt, A., Simorangkir, D., Wreford, N. (1998): Spermatogenesis. *Human Reproduction.* https://academic.oup.com/humrep/article/13/suppl_1/1/788755

Nanjiani, A., Hossain, A., Mahgoub, N. (2007): Patau syndrome. *The Journal of neuropsychiatry and clinical neurosciences.* <https://neuro.psychiatryonline.org/doi/epdf/10.1176/jnp.2007.19.2.201>

Nishimura, H., L'Hernault, S. W. : Spermatogenesis (2017): Spermatogenesis. *Current Biology.* <https://www.sciencedirect.com/science/article/pii/S0960982217309715>

Pastor, J. (2006): Langenbeck's medical web page, (online). <https://langenbeck.webs.com/> (citováno 24.6. 2023)

Pavličková, E., Pavlíček, J. (2021): Edwardsův syndrom-fenotyp, prognóza, etické postoje, odborná a paliativní péče. Czecho-Slovak Pediatrics/Česko-Slovenská Pediatrie. <https://web.p.ebscohost.com/ehost/pdfviewer/pdfviewer?vid=0&sid=26cdd114-f3ee-4482-b062-71ffdef64ae1%40redis>

Robertson, S. E., Featherstone, D. A., Gacic-Dobo, M., Hersh, B. S. (2003): Rubella and congenital rubella syndrome: global update. Revista Panamericana de salud publica. https://www.scielosp.org/article/ssm/content/raw/?resource_ssm_path=/media/assets/rpsp/v14n5/18869.pdf

Sacco, A., Ushakov, F., Thompson, D., Peebles, D., Pandya, P., De Coppi, P., Wimalasundera, R., Attilakos, G., David, A. L., Deprest, J. (2019): Fetal surgery for open spina bifida. The Obstetrician & Gynaecologist. <https://www.ncbi.nlm.nih.gov/pmc/articles/PMC6876677/>

Solomon, B. D. (2011): Vacterl/vater association. Orphanet journal of rare diseases. <https://link.springer.com/article/10.1186/1750-1172-6-56>

Straface, G., Selmin, A., Zanardo, V., De Santis, M., Ercoli, A., Scambia, G. (2012): Herpes simplex virus infection in pregnancy. Infectious Diseases in Obstetrics and Gynecology/ Infekční onemocnění v Porodnictví a Gynekologii. <https://www.hindawi.com/journals/idog/2012/385697/>

„Syfilis, příjice“: venerologie.cz, (online). <https://www.venerologie.cz/onemocneni/syfilis/> (citováno 16.3. 2023)

Šípek, A., Gregor, V., Šípek jr., A., Klaschka, J., Malý, M. (2022): Přežívání dětí narozených v České republice s Downovým, Edwardsovým a Patauovým syndromem. Actual Gynecology & Obstetrics/Aktuální Gynekologie a Porodnictví. <https://www.actualgyn.com/cz/clanek/2022/266>

Šípek, A. (2006): Turnerův syndrom. Univerzita Paláceho. https://mefanet.upol.cz/res/file/TurneruvSyndrom/Geneticky-vyklad_1.pdf

Šípek, A.: Genetika (online). <http://www.genetika-biologie.cz/chromozomove-aberace>. (citováno 1. 6. 2023)

Tsimis, M. E., Sheffield, J. S. (2017): Update on syphilis and pregnancy. Birth defects research, 109(5), 347-352. <https://onlinelibrary.wiley.com/doi/full/10.1002/bdra.23562>

Vosková, V. (2021): Fyzioterapeutická péče o dětského pacienta s diagnózou Spina bifida. Bakalářská práce, České vysoké učení technické v Praze. Výpočetní a informační centrum. <https://dspace.cvut.cz/handle/10467/98069>

„Vrozené vady ruky“ (2021): [estheticon.cz](https://www.estheticon.cz) (online). <https://www.estheticon.cz/zakroky/vrozene-vady-ruky> (citováno 29.3. 2023)

Williams, G. M., & Brady, R. (2019). Patau syndrome. Pearls Publishing, Treasure Island (FL) <https://europepmc.org/article/nbk/nbk538347>

6.2. Seznam knižních zdrojů

Binder, T. (2015): Porodnictví. 2nd ed. Univerzita Karlova, Karolinum, 298 s. ISBN 978-80-246-2854-7.

Dylevský, I. (2007): Obecná kineziologie. Grada Publishing as, 192 s. ISBN 978-80-247-1649-7

Hájek, Z., Čech, E., Maršál, K. (2014): Porodnictví. 3., zcela přepracované a doplněné vydání. Praha: Grada Publishing, xxiii, 538 s. ISBN 978-80-247-4529-9.

King, R. C., Stansfield, W. D., Mulligan, P. K. (2006): A Dictionary of Genetics, Seventh Edition, Oxford University Press, 608s., ISBN 978-0199766444

Moore, K. L., Persaud, T. V. N. (2002): Zrození člověka: embryologie s klinickým zaměřením. 1. vydání. Praha : ISV, 564 s. ISBN 80-85866-94-3.

Nečas, E. (2007): Obecná patologická fyziologie. 2. vydání. Praha: Nakladatelství Karolinum, 377 s. ISBN 978-80-246-1291-1.

Nussbaum, R. L., McInnes, R. R., WILLARD, H. W (2004): Klinická genetika (Thompson&Thompson). 6. vydání. Praha : Triton, 426 s. ISBN 80-7254-475-6.

Pritchard, D. J., KORF, B. R. (2007): Základy lékařské genetiky. 1. vydání. Praha, Galén, 182 s. ISBN 978-80-7262-449-2.

Schoenwolf, G. C., Bleyl, S. B., Brauner, P. R., Francis-West, P. H. (2014): Larsen's Human, Embryology, Churchill Livingstone, 5th edition, 576s. ISBN 978-0323696043.

Slípka, J., Tonar, Z. (2019): Základy embryologie. 2nd ed. Univerzita Karlova, Karolinum, Praha 1, 138 s. ISBN 978-80-246-4197-3.

Sadler, T. W., Langman J. (2011): Langmanova lékařská embryologie. Přeložil J. Brabec. 10st ed., (M. Grim, O. Naňka), Grada Publishing, Praha 7, 414 s. ISBN 978-80-247-2640-3.

Vacek, Z. (2006): Embryologie: učebnice pro studenty lékařství a oborů všeobecná sestra a porodní asistentka. Praha: Grada Publishing, 255 s. ISBN 80-247-1267-9.

Selikowitz, M. (2005): Downův syndrom: Definice, příčiny, vývoj dítěte, výchova a vzdělávání, dospělost. Přeložila D. Tomková, PORTÁL sro, Praha, 198s. ISBN 80-7178-973-9

Trávník, P. (2018): Klinická embryologie. Praha: Mladá fronta, 501 s. Edice postgraduální medicíny. ISBN 978-80-204-4940-5.

7. Přílohy

7.1. Seznam použitých obrázků

Obrázek 1: Gametogeneze: od prvopohlavní buňky k ženské a mužské gametě (Zdroj: převzato z Sadler a Langman, 2011).....	10
Obrázek 2: Gametogeneze: prvopohlavní buňky ke spermii (Zdroj: převzato z Sadler a Langman, 2011).	12
Obrázek 3: Oogeneze: prvopohlavní buňky ke primárnímu oocytu (Zdroj: převzato z Sadler a Langman, 2011).	13
Obrázek 4: Folikulogeneze (Zdroj: převzato z Slípka a Tonar, 2019).....	14
Obrázek č. 5: Devět dní stará blastocysta (Zdroj: převzato z Sadler a Langman, 2011).	15
Obrázek 6: Dvanáct dní stará blastocysta (Zdroj: převzato z Sadler a Langman, 2011).	17
Obrázek 7: Choriové klky (Zdroj: převzato z Sadler a Langman, 2011).	19
Obrázek 8: Devatenáct dnů staré embryo z dorsální strany bez amnionu (Zdroj: převzato z Sadler a Langman, 2011).....	20
Obrázek 9: Šest týdnů staré embryo (Zdroj: převzato z Sadler a Langman, 2011).	21
Obrázek 10: Rozštěpy rtu a patra: a) jednostranný rozštěp rtu, b) celkový oboustranný rozštěp rtu, c) izolovaný rozštěp patra (Zdroj: převzato z Fiala et al., 2017).....	28
Obrázek 11: Páteř: a) normálně vyvinutá, b) Spina bifida occulta, c) meningomyelokéla (Zdroj: převzato z Sacco et al., 2019).	29
Obrázek 12: Graf mortality Downova (DS), Edwardsova (ES) a Patauova syndromu (PS) v prvním roce života dítěte (Zdroj: převzato z Šípek et al., 2022).	36

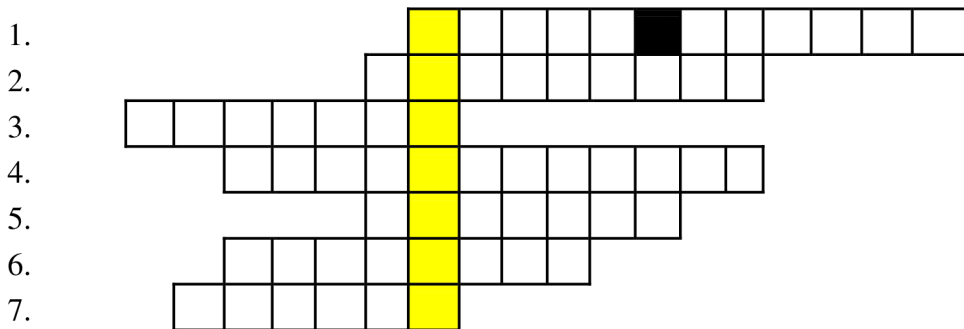
7.2. Seznam použitých tabulek

Tabulka 1: Vybrané kritické periody v teratogenezi (Trávník, 2018).....	23
Tabulka 2: Vrozené vady klasifikovány mezinárodními kódy (Trávník, 2018).	24
Tabulka 3: Downův syndrom (převzato z Selikowitz, 2005).....	35

7.3. Pracovní list pro žáky

Přehled vybraných vrozených vývojových vad embrya, jejich příčin a možnosti léčby

1. Vyluště tajenku.



Tajenka: _____

1. Jak se latinsky řekne rozštěp páteře?
 2. Teratogeny dělíme na chemické, biologické a
 3. Kouření snižuje plodnost, zvyšuje pravděpodobnost potratů apod. Kterou látku cigarety obsahují?
 4. Genetická vada, která je typická zvýšeným množstvím prstů, zejména krajních, se nazývá ...
 5. V jakém stádiu se nachází oocyty do puberty?
 6. Kde se může potkat vajíčko se spermií? Kde obvykle dochází k přirozenému oplození vajíčka?
 7. Ve kterém týdnu těhotenství dochází k diferenciaci 3 zárodečných obalů?
-
2. Byla jsem popsána už v roce 1866 a nesu jméno po svém zakladateli. Jsem genetická vada, která je způsobena trisomií 21. chromozomu. Jsem typická anomáliemi lebky a obličeje, či přítomností oční řasy. Kdo jsem?

 3. Vysvětlete, jak zjistíme, že plod má vrozenou vývojovou vadu (resp. syndrom)?

 4. Čím je typická organogeneze a ve kterých týdnech gravidity probíhá?

5. Vylušti osmisměrku.

CH	O	R	D	A	D	Q	W	A	S	Y	X
R	U	B	I	V	I	R	U	S	P	E	S
O	M	A	O	R	S	Y	F	I	L	I	S
M	R	T	P	N	R	M	O	O	L	O	V
O	E	R	E	T	U	A	L	T	A	A	A
Z	D	E	R	Y	P	F	A	N	D	I	V
O	O	S	A	C	C	O	N	A	E	O	R
M	T	I	C	O	E	R	O	L	N	P	O
A	K	E	M	O	R	T	A	L	I	T	A
R	E	F	O	L	I	K	I	A	G	L	W

Rubivirus
 Atresie
 Disrupce
 Chromozom
 Ektoderm
 Allantois
 Mortalita
 Vada
 Oocyt
 Syfilis
 Chorda

6. Vyberte rizikové teratogeny

Rubivirus – vitamín D – selen – kyselina listová - *Herpes simplex* – tabák – RTG
 Kokain – železo – thalidomid – protein – vláknina – alkohol – sacharidy

7. Jaký je český ekvivalent slovům:

- a) *chorda dorsalis* - _____
 b) *decidua basalis* - _____
 c) gravidita - _____

7.4. Pracovní list pro žáky – řešení

Přehled vybraných vrozených vývojových vad embrya, jejich příčin a možnosti léčby

1. Vylušti tajenku.

1.					S	P	I	N	A		B	I	F	I	D	A
2.				F	Y	Z	I	K	Á	L	N	Í				
3.	N	I	K	O	T	I	N									
4.			P	O	L	Y	D	A	K	T	Y	L	I	E		
5.					P	R	O	F	Á	Z	E					
6.			V	E	J	C	O	V	O	D						
7.	T	Ř	E	T	Í	M										

Tajenka: **SYNDROM**

1. Jak se latinsky řekne rozštěp páteře?
 2. Teratogeny dělíme na chemické, biologické a
 3. Kouření snižuje plodnost, zvyšuje pravděpodobnost potratů apod. Kterou látku cigarety obsahují?
 4. Genetická vada, která je typická zvýšeným množstvím prstů, zejména krajních, se nazývá ...
 5. V jakém stádiu se nachází oocyty do puberty?
 6. Kde se může potkat vajíčko se spermii? Kde obvykle dochází k přirozenému oplodnění vajíčka?
 7. Ve kterém týdnu těhotenství dochází k diferenciaci 3 zárodečných obalů?
2. Byla jsem popsána už v roce 1866 a nesu jméno po svém zakladateli. Jsem genetická vada, která je způsobena trisomií 21. chromozomu. Jsem typická anomáliemi lebky a obličeje, či přítomností oční řasy. Kdo jsem?

DOWNŮV SYNDROM

3. Vysvětlete, jak zjistíme, že plod má vrozenou vývojovou vadu (resp. syndrom)?

Budoucí maminka podstoupí I. trimestrální screening. Pokud vyjde pozitivně, provádí se ještě biopsie choriových klků nebo amniocentéza.

4. Čím je typická organogeneze a ve kterých týdnech gravidity probíhá?

Organogeneze probíhá v období od 3. do 8. týdne vývoje. V tomto období se ze 3 zárodečných listů diferencují specializované tkáně a orgány. Na konci 8. týdne jsou již vytvořené hlavní systémy, které určují tvar plodu.

5. Vylušti osmisměrku.

CH	Θ	R	Đ	A	D	Q	W	A	S	Y	X
R	U	B	I	V	I	R	U	S	P	E	S
Θ	M	A	O	R	S	Y	F	I	L	I	S
M	R	T	P	N	R	M	O	Θ	L	O	V
Θ	E	R	E	T	U	A	L	T	A	A	A
Z	Đ	E	R	Y	P	F	A	N	Đ	I	V
Θ	Θ	S	A	€	€	O	N	A	E	O	R
M	T	I	C	Θ	E	R	O	L	N	P	O
A	K	E	M	Θ	R	T	A	L	I	T	A
R	E	F	O	L	I	K	I	A	G	L	W

Rubivirus
Atresie
Disrupce
Chromozom
Ektoderm
Allantois
Mortalita
Vada
Oocyt
Syfilis
Chorda

6. Vyberte rizikové teratogeny

Rubivirus – vitamín D – sacharóza – kyselina listová - Herpes simplex – tabák – RTG

Kokain – železo – thalidomid – protein – vláknina – alkohol – laktóza – selen

7. Jaký je český ekvivalent slovům:

d) *chorda dorsalis* – struna hřbetní

e) *decidua basalis* – vrstva endometria dělohy

f) gravidita – těhotenství