



Zdravotně
sociální fakulta
Faculty of Health
and Social Sciences

Jihočeská univerzita
v Českých Budějovicích
University of South Bohemia
in České Budějovice

**Možnosti fyzioterapeutické péče o ženu ve III. trimestru
těhotenství**

BAKALÁŘSKÁ PRÁCE

Studijní program: **FYZIOTERAPIE**

Autor: Andrea Buriánková

Vedoucí práce: PhDr. Ludmila Brůhová

České Budějovice 2024

Prohlášení

Prohlašuji, že svoji bakalářskou práci jsem vypracoval(a) samostatně pouze s použitím pramenů a literatury uvedených v seznamu citované literatury.

Prohlašuji, že v souladu s § 47b zákona č. 111/1998 Sb. v platném znění souhlasím se zveřejněním své bakalářské práce, a to – v nezkrácené podobě – v úpravě vzniklé vypuštěním vyznačených částí archivovaných fakultou – elektronickou cestou ve veřejně přístupné části databáze STAG provozované Jihočeskou univerzitou v Českých Budějovicích na jejich internetových stránkách, a to se zachováním mého autorského práva k odevzdanému textu této kvalifikační práce. Souhlasím dále s tím, aby toutéž elektronickou cestou byly v souladu s uvedeným ustanovením zákona č. 111/1998 Sb. zveřejněny posudky školitele a oponentů práce i záznam o průběhu a výsledku obhajoby kvalifikační práce. Rovněž souhlasím s porovnáním textu mé kvalifikační práce s databází kvalifikačních prací Theses.cz provozovanou Národním registrem vysokoškolských kvalifikačních prací a systémem na odhalování plagiátů.

V Českých Budějovicích dne (datum)

.....

(jméno a příjmení)

Poděkování

Tímto způsobem bych chtěla poděkovat ženám za jejich čas a ochotnou spolupráci při terapiích. Dále bych chtěla poděkovat vedoucí bakalářské práce PhDr. Ludmile Brůhové za poskytnuté rady, cenné připomínky, trpělivost a pomoc při psaní práce. Všem zmíněným děkuji za spolupráci.

Možnosti fyzioterapeutické péče o ženu ve III. trimestru těhotenství

Abstrakt

Tato bakalářská práce popisuje možnosti fyzioterapeutických metod, které lze užít u žen ve třetím trimestru těhotenství k úlevě od bolestivých stavů pohybového aparátu. Práce je členěna na teoretickou a praktickou část.

V teoretické části práce se snažím popsat základní informace o vzniku těhotenství, charakteristiku jeho rozdělení a následně samotný vývoj plodu v jednotlivých obdobích gravidity. Dále popisuji změny, kterými organismus ženy v průběhu těhotenství prochází. Děleny jsou podle jednotlivých systémů jako je respirační, kardiovaskulární, gastrointestinální nebo pohybový systém. Následně je v teoretické části popsána definice porodu a podrobná charakteristika jeho průběhu v jednotlivých porodních dobách. V závěru jsou popsány vhodné a nevhodné pohybové aktivity, podrobně je zde také popsána nejčastější problematika, co se týká bolestivých stavů, na kterou následně navazují možnosti fyzioterapeutické intervence.

Cílem praktické části bylo aplikovat možné fyzioterapeutické metody na nejčastěji se vyskytující bolestivé stavy v období třetího trimestru těhotenství a pozorovat jeho vliv těchto metod. Součástí výzkumného souboru byly tři probandky ve třetím trimestru těhotenství, které trápily popsané bolestivé stavy. S probandkami byly realizovány terapie jednou za 1–2 týdny, kde při prvním setkání bylo odebráno vstupní kineziologické vyšetření a podrobná anamnéza. Podle individuálních problémů každé probandky byla provedena příslušná terapie a série cvičení pro doma. Při každé následující terapii jsme společně konzultovaly vliv předchozí terapie. V závěru jsme společně shrnuly výsledky, kterých bylo dosaženo a opět bylo odebráno výstupní kineziologické vyšetření.

Tato práce může sloužit fyzioterapeutům jako inspirace možností terapeutické intervence v praxi nebo jako informační materiál.

Klíčová slova

Fyzioterapie; těhotenství; třetí trimestr; bolestivé stavy; možnosti terapie

Possibilities for physiotherapeutic care of women in the third trimester of pregnancy

Abstract

This bachelor thesis describes the possibilities of physiotherapeutic methods that can be used in women in the third trimester of pregnancy to relieve painful musculoskeletal conditions. The thesis is divided into theoretical and practical parts.

In the theoretical part of the thesis, I try to describe the basic information about the origin of pregnancy, the characteristics of its division and then the actual development of the fetus in the different periods of pregnancy. Furthermore, I describe the changes that a woman's organism undergoes during pregnancy. These are divided according to the different systems such as the respiratory, cardiovascular, urothropic or musculoskeletal system. Subsequently, the theoretical part describes the definition of childbirth and the detailed characteristics of its course in the different periods of labour. Finally, appropriate and inappropriate physical activities are described, and the most common issues regarding painful conditions are also described in detail, followed by options for physiotherapeutic intervention.

The aim of the practical part was to apply possible physiotherapeutic methods to the most common occurring painful conditions in the third trimester of pregnancy and to observe the effect of these methods. The research population included three probands in the third trimester of pregnancy who suffered from the described painful conditions. Therapy sessions were conducted with the probands once every 1-2 weeks, where an initial kinesiological examination and detailed medical history were taken at the first appointment. According to the individual problems of each proband, appropriate therapy and a series of home exercises were performed. In each subsequent therapy session, we jointly consulted the effect of the previous therapy. At the end of the therapies, we jointly summarized the results achieved and again an exit kinesiological examination was taken. This work can serve as inspiration for physiotherapists on the possibilities of therapeutic intervention in practice or as an informational material.

Key words

Physiotherapy; pregnancy; third trimester; painful conditions; therapy options

Obsah

1	Úvod	9
2	Těhotenství	10
2.1	Průběh těhotenství	10
2.1.1	První trimestr	10
2.1.2	Druhý trimestr	11
2.1.3	Třetí trimestr	11
2.2	Fyziologické změny v těhotenství	12
2.2.1	Reprodukční systém	12
2.2.2	Kardiovaskulární systém	13
2.2.3	Respirační systém	14
2.2.4	Gastrointestinální systém	14
2.2.5	Pohybový systém	15
2.2.6	Kůže	15
2.2.7	Uropoetický systém	15
2.2.8	Endokrinní systém	16
2.2.9	Metabolické změny	16
2.2.10	Psychické změny	17
2.3	Porod	17
2.3.1	Definice porodu	18
2.3.2	Průběh porodu	18
2.4	Patologické a bolestivé stavy v těhotenství	20
2.4.1	Bolesti bederní páteře	20
2.4.2	Bolesti křížové kosti	21
2.4.3	Bolesti hrudní páteře	21
2.4.4	Bolesti pánve	22
2.4.5	Bolesti klenby nožní	22
2.4.6	Rozestup přímých břišních svalů	23
2.4.7	Syndrom karpálního tunelu	23

2.4.8	Zhoršené dýchání	24
2.4.9	Oslabené pánevní dno.....	24
2.5	Pohybová aktivita v průběhu těhotenství	24
2.5.1	Důležité zásady cvičení během těhotenství	25
2.5.2	Kontraindikace.....	25
2.5.3	Tělesná aktivita během jednotlivých trimestrů	26
3	Možnosti fyzioterapeutické intervence.....	28
3.1	Fyzioterapie ploché nohy	28
3.2	Fyzioterapie bolesti zad.....	28
3.3	Fyzioterapie u syndromu karpálního tunelu.....	29
3.4	Terapie blokad žeber	30
3.5	Respirační fyzioterapie.....	30
3.6	Fyzioterapie diastasis m. recti abdominis	30
3.7	Metoda Ludmily Mojžíšové v těhotenství	31
3.8	Gravid jóga.....	31
3.9	Kegelovy cviky	32
3.10	Kinesiotaping v těhotenství	32
4	Cíle práce.....	33
4.1	Cíle práce	33
4.2	Výzkumné otázky.....	33
5	Metodika výzkumu	34
5.1	Metoda výzkumu a charakteristika souboru	34
5.2	Vyšetřovací metody	34
5.2.1	Anamnéza	34
5.2.2	Aspekce.....	35
5.2.3	Vyšetření dechového stereotypu.....	35
5.2.4	Brániční test	35
5.2.5	Test nitrobřišního tlaku.....	36
5.2.6	Vyšetření pánve	36
5.2.7	Vyšetření páteře	37
5.2.8	Vyšetření pomocí olovnice	38

6	Terapie	39
7	Výsledky	40
7.1	Kazuistika 1	40
7.1.1	Vstupní kineziologické vyšetření	41
7.1.2	Terapie	44
7.1.3	Výstupní kineziologické vyšetření	48
7.2	Kazuistika 2	51
7.2.1	Vstupní kineziologické vyšetření	53
7.2.2	Terapie	56
7.2.3	Výstupní kineziologický rozbor	58
7.3	Kazuistika 3	62
7.3.1	Vstupní kineziologické vyšetření	64
7.3.2	Terapie	67
7.3.3	Výstupní kineziologické vyšetření	70
8	Diskuze	73
9	Závěr	80
10	Seznam použité literatury	82
11	Přílohy	86
11.1	Příloha 1: Informovaný souhlas	87
11.2	Příloha 2: Cviky popsané v rámci jednotlivých terapií	88
11.3	Příloha 3: První respondentka	92
11.4	Příloha 4: Druhá respondentka	94
11.5	Příloha 5: Třetí respondentka	96
	97
12	Seznam použitých zkratk	98

1 Úvod

Výběr tématu pro mou bakalářskou práci byl ovlivněn volbou následného zaměření, v mé budoucí praxi, kdy jsem se chtěla věnovat problematice, která se týká bolestivých stavů v jednotlivých fázích těhotenství a možnostem jejich odstranění pomocí fyzioterapie. Z mého pohledu by mělo být ženám doporučeno docházet na terapii již od počátku těhotenství z důvodu prevence vzniku bolestivých stavů. Bohužel mi přijde, že ženy nejsou na začátku těhotenství s těmito možnostmi nijak seznámeny, proto se k terapii dostanou až se vznikem bolesti.

Dnešní možnosti fyzioterapeutické péče, co se týká této problematiky, mi přijde rozmanitá a zajímavá tím, že se liší od jiných stavů, se kterými se v běžné praxi normálně setkáváme.

Těhotenství je určité období, kdy tělo ženy prochází mnoha náročnými fyziologickými změnami. Tělo je v tomto období přizpůsobováno nárokům a potřebám rostoucího plodu a zároveň je tak připravováno na porod. Tyto změny mohou však u žen zapříčinit problémy, které jim následně zneprůjemní prožití již tak náročného životního období. Při řešení těchto problémů může sehrát důležitou roli správně zvolená fyzioterapeutická péče, která může problémům předcházet nebo je účinně odstraňovat.

Bakalářská práce je rozdělena na dvě hlavní části, a to teoretickou a praktickou. V první části popisuje především teoretické poznatky, co se týká charakteristiky vzniku těhotenství a jeho průběhu v jednotlivých trimestrech. Dále jsou zde sepsány fyziologické a patologické změny v průběhu těhotenství, a v závěru zmíněny vybrané možnosti vhodných fyzioterapeutických intervencí a pohybových aktivit.

Praktická část je tvořena třemi kazuistikami pacientek, které byly ve třetím trimestru těhotenství a objevily se u nich patologické změny. U každé bylo provedeno vstupní vyšetření, následná terapie a doporučení cvičební jednotky na doma. Popsány jsou zde jednotlivé terapie, které s pacientkami proběhly a na konci je uvedeno výstupní vyšetření a hodnocení terapie.

2 Těhotenství

Těhotenství neboli gravidita, je období, které vzniká splynutím ženské a mužské pohlavní buňky neboli vajíčka a spermie, a je ukončeno porodem. Během tohoto období dochází k vývoji plodu v organismu ženy, které je vystaveno mnoha fyzickým i psychickým změnám (Velemínský et Gregora, 2013).

Příznaky těhotenství lze rozdělit dle jejich průkaznosti na nejisté, pravděpodobné a jisté. Mezi nejisté známky těhotenství patří např. střídání nálad, ranní nevolnosti až zvracení či změny chuti k jídlu. Pravděpodobným příznakem těhotenství je vynechání pravidelné měsíční periody (Pařízek, 2005).

Jisté příznaky těhotenství lze prokázat již velmi brzy, a to těhotenskými testy nebo ultrazvukem. Těhotenské testy umožňují prokázání hormonu hCG, také označovaného jako těhotenský hormon, který lze potvrdit z krve nebo moči. Pomocí ultrazvuku je možné těhotenství prokázat až od 4. týdne (Pařízek, 2005).

Délka těhotenství je v porodnictví stanovena od prvního dne poslední menstruace. Samotné těhotenství má délku trvání 40 týdnů, což odpovídá 280 dnům (Slezáková, 2013). Období těhotenství je děleno přibližně na tři trimestry, které mají každý svou délku trvání, která je dle některých autorů udávána různě.

2.1 Průběh těhotenství

2.1.1 První trimestr

První trimestr je počítán od oplození do 12. týdne těhotenství (Slezáková, 2013). V tomto období dochází k vývoji srdce, které je schopno cirkulace krve skrze pupeční šňůru. Jeho rychlý pohyb je možné vidět pomocí ultrazvuku. Oči zde dostávají svou podobu, ale ještě nejsou chráněny očními víčky. Dále se od raného začátku vyvíjí nervová soustava, smyslové vnímání a s tím související vývoj mozku.

Plod postupně dostává podobu člověka a zhruba od 8. týdne fungují již některé orgány, např. ledviny jsou schopny produkce moči a žaludek již produkuje trávicí šťávy (Nilsson et Hamberger, 2008).

Koncem prvního trimestru měří plod okolo 10 centimetrů a většina jeho orgánů je již funkční. Během tohoto období je však plod nejvíce zranitelný vůči působení nejrůznějších škodlivin. (Velemínský et Gregora, 2013). Nejrizikovější je požití návykových látek jako je alkohol, kouření nebo užívání drog. Rizikové mohou být též určitá onemocnění. Jako příklad uvedu zarděnky (*rubella*), které v tomto období mohou plodu prokazatelně způsobit vážné poškození sluchu (Nilsson et Hamberger, 2008).

2.1.2 Druhý trimestr

Druhý trimestr je počítán od začátku 12. týdne těhotenství do konce 27. týdne (Slezáková, 2013).

Dle Velemínského je druhý trimestr počítán od ukončení 13. týdne do 26. týdne, kde popisuje růst plodu a vývoj orgánových funkcí jako charakteristické pro toto období. Plod se v děloze matky začíná čím dál více pohybovat a od 17. – 20. týdne je pro matku možné zaznamenat první kopání (Velemínský et Gregora, 2013).

Plod hýbe nohama a rukama, a spolu s tím si vytváří sací reflex a dýchací pohyby, které pro něho budou důležité ihned po narození (Nilsson et Hamberger, 2008). Okolo 26. týdne se nachází ve střevě plodu všechny trávicí enzymy. Výjimkou je amyláza, která se vytváří až po narození dítěte (Čech et al, 2006).

U očí jsou již vyvinuta oční víčka, ale oči zůstávají stále zavřené. Plod je schopný vnímat zvukové podněty, nejdříve z vnitra matčina těla a postupně i z vnějšího prostředí. Spolu s tím se vyvíjí ucho, které pak slouží jako sluchový orgán.

V tomto období lze pozorovat první formování vlasů nazývané lanugo. Důležitou součástí druhého trimestru je počáteční vývoj pohlavních orgánů, které umožňují na ultrazvuku určit pohlaví dítěte (Nilsson et Hamberger, 2008).

2.1.3 Třetí trimestr

Poslední neboli třetí trimestr začíná od 28. týdne do termínu porodu (Slezáková 2013).

Velemínský zmiňuje začátek třetího trimestru obdobím od 27. týdne do porodu. Typickými znaky je rychlý růst plodu v děloze matky a fyzická příprava na porod (Velemínský et Gregora, 2013).

Dochází k dalšímu důležitému dozrávání orgánů, hlavně plic, ve kterých se tvoří tzv. surfaktan. Jedná se o speciální látku jejímž úkolem je plné rozvinutí plic po porodu. Střeva jsou naplněna mekoniem, které je vytvořeno z buněk a bílkovin plodové vody a po narození tvoří tzv. smolku neboli první stolici (Čech et al, 2006).

Oči jsou již v této fázi těhotenství otevřené a sluch se ještě více zdokonaluje. Dítě svými pohyby dokáže reagovat na sluchové podněty z vnějšího prostředí (Nilsson et Hamberger, 2008). Dotváří se pohlavní orgány, u chlapců jsou již varlata v inguinálním kanále a u dívek jsou malé stydké pysky překryty velkými (Čech et al).

V závěrečných 4. týdnech probíhá největší přibírání plodu a postupné otáčení hlavičky dolů tak, aby porod mohl probíhat co nejsnadněji (Nilsson et Hamberger, 2008).

2.2 Fyziologické změny v těhotenství

V průběhu těhotenství probíhají v těle ženy mnohé změny, které mají za cíl připravit organismus ženy na správný vývoj a růst plodu a později také na porod. Tyto změny jsou nejrůznějšího charakteru. Zahrnují změnu v rozložení a funkci orgánů a v procesech látkových přeměn. Dále dochází k uvolnění hladkého svalstva a růstu tkání, které se přizpůsobuje postupnému růstu plodu. Organismus zadržuje více tekutin, ale nejvíce se změny projeví na pohlavních orgánech ženy (Velemínský et Gregora, 2013).

2.2.1 Reprodukční systém

Jeden z orgánů, na kterém se projevují nejvýraznější změny, je děloha. Během těhotenství se mění její celková velikost i hmotnost. Na začátku těhotenství váží přibližně 70 gramů a v době porodu její hmotnost dosahuje téměř 1100 gramů (Velemínský et Gregora, 2013).

Zvyšuje se průtok krve dělohou, které je za normálních okolností 50 mililitrů. V průběhu těhotenství se tento objem zvětšuje na 500-700 mililitrů krve (Čech et al., 2006). S růstem plodu se zvětšuje i velikost dělohy, která vystupuje z pánve. V období třetího měsíce těhotenství dosahuje děloha horního okraje stydké spony a má velikost mužské pěsti (Roztočil et kol., 2017).

V šestém měsíci je velikostně v oblasti pupku a v devátém měsíci již sahá pod mečovitý výběžek hrudní kosti (Velemínský et Gregora, 2013).

Další změnou je funkce vaječnicků. Za normálních okolností slouží vaječníky k zrání a uvolňování vajíček během ovulace. Během těhotenství je zde vytvořeno žluté tělísko, ve kterém se tvoří ženské hormony – estrogeny a progesteron. Tyto hormony jsou prvních pár týdnů důležité pro udržení a správný vývoj těhotenství, poté jejich funkci přebírá placenta, která je plně funkční od 12. týdne těhotenství (Velemínský et Gregora, 2013).

Změnou prochází také vagina, která se prodlužuje, zvyšuje se její prokrvení a dochází k prosáknutí a změkčení její tkáně. Dochází k tzv. hyperemii, která se projevuje jako fialovo modré zbarvení sliznice (Čech et al., 2006).

S velkou změnou se potýkají ženské prsy, které se vlivem hormonů zvětšují a připravují na tvorbu mléka (laktaci). Prsa se mohou zvětšovat již v prvních týdnech těhotenství, ale typické je zvětšení až pro jeho druhou polovinu. Vlivem poklesu hormonů, který nastává během porodu, je poté spuštěn proces tvorby mléka, který je následně důležitý pro kojení novorozence (Velemínská et Gregora, 2013).

2.2.2 Kardiiovaskulární systém

Na srdce jsou v těhotenství kladeny zvýšené nároky. Jeho úkolem je zajistit dostatečné množství okysličené krve jak pro tělo matky, tak pro dělohu s placentou, přes kterou probíhá veškerý transport okysličené krve a dalších důležitých látek pro plod. Minutový srdeční objem se tedy zvyšuje až o 40 % (Velemínský et Gregora, 2013). Na zvýšení minutového srdečního objemu je také závislá srdeční frekvence. Ta je oproti netěhotným ženám zvýšena o 10-15 % (Čech et al., 2006).

V první polovině těhotenství je krevní tlak mírně snížen v porovnání se stavem před otěhotněním, poté se postupně vrací do svých hodnot, které jsou u těhotných 140/90 torrů. Tyto hodnoty jsou pravidelně kontrolovány při každé návštěvě, jelikož jejich výkyv by mohl odhalit případné komplikace (Velemínský et Gregora, 2013).

Zvýšen je tedy objem krve, krevní plazmy a červených krvinek, aby byly uspokojeny zvýšené nároky na transport kyslíku. Avšak samotné hodnoty červených krvinek se nemění. Zvýšené hodnoty se objevují pouze u bílých krvinek nejvíce v období porodu a časně po porodu (Čech et al., 2006).

Charakteristická je pro těhotenství zvýšená srážlivost krve. Jedná se o důsledek hormonálních změn, které fungují jako ochranný stav matky v době porodu, kdy dochází k větším ztrátám krve (Velemínský et Gregora, 2013).

2.2.3 Respirační systém

Respirační systém je ovlivněn růstem plodu a také dělohy, která v pokročilejším stádiu těhotenství vytlačuje bránici a omezuje její pohyblivost (Velemínský et Gregora, 2013). To vede k bráničnímu a prohloubenému dýchání, avšak samostatná frekvence dýchání se nemění. Zvýšená je však minutová ventilace a respirační objem. V těhotenství je spotřeba kyslíku zvětšena asi o 20 % a minutová ventilace až o 50 % (Čech et al., 2006).

Tyto nároky jsou zvládnuty pomocí hormonů, které způsobují rozšíření průdušek (Velemínský et Gregora, 2013). Vlivem tlaku rostoucí dělohy může mnoho žen ke konci těhotenství pociťovat dušnost, která je vyvolána tlakem dělohy na bránici. Proto od 24. týdne těhotenství je brániční dýchání nahrazeno hrudním typem dýchání (Roztočil et kol., 2017).

2.2.4 Gastrointestinální systém

Začátek těhotenství může být pro některé ženy obtížný, jelikož se mohou potýkat s ranní nevolností až zvracením (Čech et al., 2006). Tyto obtíže však často vymizí ve druhém trimestru a vystřídají je tzv. těhotenské chutě – zvýšená chuť k jídlu a neobvyklé kombinace jídel. Souvisí to se zvyšujícími se nároky na přísun energie a vitamínů. K těhotenství často patří zvýšená tvorba slin, která vede ke změně kyselosti v ústní dutině. Těhotné se pak potýkají se zvýšenou kazivostí zubů. Nepříjemné pro ně může být též sklon ke krvácení dásní, které je způsobeno jejich překrvením a křehkostí (Velemínský et Gregora, 2013).

Vlivem hormonálních změn je u těhotných snížena tvorba žaludečních šťáv a jeho motilita, což má za následek jeho zhoršené vyprazdňování. Podobně jsou na tom i střeva. Působením progesteronu je snížena peristaltika střev, která vede k zácpě (Čech et al., 2006). Tento hormon je zodpovědný za relaxaci hladké svaloviny. To může vést také k tomu, že se uvolní jícnový svěrač a dochází k refluxu kyselého obsahu ze žaludku a tím i k nepříjemnému pálení žáhy (Kašová et Wilhelmová, 2021).

2.2.5 Pohybový systém

Pohybový aparát je během těhotenství těž vystaven mnoha změnám. S přibývajícím vahou je zatěžován rostoucím břichem a přizpůsobován porodu. Změněno je např. těžiště těla, je zvětšena bederní lordóza a v některých případech také hrudní kyfóza (Kašová et Wilhelmová, 2021). Toto prohnutí je umožněno změněnou hladinou hormonů, která způsobuje uvolnění vazů v oblasti páteře a pánve (Velemínský et Gregora, 2013).

Svaly a vazy jsou tak fyziologicky relaxovány a u porodu umožňují maximální otevření porodního kanálu. Tyto změny však mohou způsobit bolestivé problémy. Ty se projevují bolestmi bederní páteře nebo bolestivostí při chůzi v důsledku rozvolnění celého pánevního kruhu (Kašová et Wilhelmová, 2021). Tato problematika bude probírána v následujících kapitolách.

2.2.6 Kůže

Nejnápadnější změny, viditelné na kůži spojené s rozpínáním kůže břišní stěny, jsou strie. Jedná se o porušení kolagenních vláken, které se zevně projevují jako trhlínky růžové nebo fialové barvy. Objevují se nejčastěji v oblasti stehen, prsou a podbříšku. Po porodu bohužel zcela nezmizí, jen se změní jejich barva na šedobílou (Čech et al., 2006).

Další změny se mohou projevit zvýrazněním již existujících pih nebo lokálním ztmavnutím kůže, nejčastěji v okolí pupku a v jeho střední čáře či v oblasti prsou (Roztočil et kol., 2017).

Ženy se po porodu často potýkají se ztrátou vlasů a zhoršením jejich kvality. Je to opět následek změny hormonální rovnováhy, která po porodu nastává. Během těhotenství jsou však vlasy kvalitní a jejich zvýšené vypadávání není jinak znatelné (Velemínský et Gregora, 2013).

2.2.7 Uropoetický systém

Již od raného těhotenství je zvýšen průtok krve ledvinami, což má za následek zvýšenou tvorbu moči. Průtok je zvýšen o 60 % a udržuje se na této úrovni až do konce těhotenství (Čech et al., 2006).

U těhotných tak dochází k častějšímu močení, kdy v pokročilejším stupni těhotenství je močový měchýř utlačován zvětšující se dělohou, která tuto potřebu též zvyšuje.

Vlivem působení progesteronu jsou rozšířené močovody a močová trubice, které jsou tak náchylnější k zánětům močového měchýře (Kašová et Wilhelmová, 2021).

2.2.8 Endokrinní systém

Všechny orgány endokrinního systému jsou těhotenstvím ovlivněny, avšak nejvíce během tohoto období dominují pohlavní hormony produkované placentou (Čech et al., 2006). Proto v tomto období neprobíhá fyziologický reprodukční hormonální cyklus. Těhotenství by však bez správné regulace endokrinního systému nemohlo fungovat. Většina těchto orgánů tak vlivem působení placentárních hormonů zvyšuje svou činnost (Kašová et Wilhelmová, 2021).

Například hypofýza zvyšuje produkci prolaktinu. Jeho hladina je zvýšena nejvíce ke konci těhotenství, kdy vede k rozvoji laktace. Dalším hormonem se zvýšenou produkcí je oxytocin, který vyvolává porodní kontrakce a vypuzení mléka (Roztočil et kol., 2017).

Pohlavní hormony estrogen a progesteron mají každý svou funkci. Estrogen působí změny na pohlavních orgánech, zvyšuje pigmentaci kůže a krevní srážlivost. Má také svůj podíl na snížené sekreci žaludku, zadržování sodíku a vody. Progesteron byl již zmíněn v předchozí kapitole jako hormon, který působí na hladké svalstvo. Snižuje jeho napětí a tím působí prakticky na všechny systémy v těle v podobě rozvolnění, zpomalení a relaxace (Kašová et Wilhelmová, 2021).

2.2.9 Metabolické změny

Celkový metabolický proces se v těhotenství zvyšuje o 15-20 %. Důvodem je rychlý růst plodu a jeho zvyšující se nároky na živiny. Společně s tím dochází k hmotnostnímu přírůstku, který se normálně pohybuje v rozmezí 8-12 kilogramů (Velemínský et Gregora, 2013). Na první trimestr připadá přírůstek asi 2 kilogramů. Na další dva trimestry pak po 5 kilogramech (Čech et al., 2006).

K výraznému zvýšení dochází u metabolismu cukrů, kdy energetické potřeby plodu jsou zajišťovány především glukózou. Dále se zvyšuje metabolismus bílkovin a tuků. Důležitý je větší přísun minerálů, a to především železa, vápníku a fosforu. Dostatečný by měl být i přísun tekutin, které jsou důležité pro placentu, plodovou vodu a samotný plod (Roztočil et kol., 2017).

2.2.10 Psychické změny

Těhotenství je bouřlivé období změn jak fyzických, tak psychických. Velký podíl na těchto změnách mají těhotenské hormony. Avšak samotné fyzické změny či sociální a ekonomické faktory mohou také značně přispět ke změně psychiky (Roztočil et kol., 2017).

Psychické změny, které jsou pod vlivem působení hormonů se mohou projevit jako stavy úzkosti, náladovost, neuróza, poruchy kognitivních funkcí nebo deprese. Až u 50 % žen se může projevit tzv. benigní těhotenská encefalopatie. Jedná se o častou únavu, nespavost, zmatenost nebo zapomětivost (Kašová et Wilhelmová, 2021).

Ženy se během těhotenství setkávají s mnoha emocemi. Postupně se vyrovnávají se svou novou rolí matky. Zároveň se u nich mohou objevit obavy z blížícího se porodu. Některé ženy se mohou potýkat s nejistotou, které přicházejí s fyzickými změnami (Roztočil et kol., 2017).

Těhotenství může v mnoha ženách vyvolávat stres, který je způsoben odpovědností za správný a zdravý vývoj dítěte. Stres dále může u žen, které své těhotenství vnímají negativně, vést až k depresím. Ty následně zvyšují riziko výskytu porodních a poporodních depresí, které k sobě vážou komplikaci v navázání vztahu matka – dítě (Kašová et Wilhelmová, 2021).

2.3 Porod

Známkou začínajícího porodu jsou tzv. děložní stahy známé také jako kontrakce. Tyto stahy jsou doprovázeny bolestmi v oblasti břicha někdy také vystřelující do třísel a stehien. Kontrakce trvají přibližně 30-40 vteřin a jejich intervaly se postupně zkracují, zato jejich intenzita narůstá (Velemínský et Gregora, 2013).

Nejen kontrakce mohou být známkou začínajícího porodu. Některé porody mohou začít odtokem plodové vody, který nemusí být doprovázen děložními stahy. Žena může pocítit náhlý odtok většího množství tekutiny, který nelze nijak zastavit. Tekutina však může postupně odtékat v menším množství. V tuto chvíli by se měla žena dostavit co nejdříve do porodnice (Stadelmann, 2009).

Znamením začínajícího porodu může být také odchod hlenové zátky, který se projeví jako hustý hlen někdy také s příměsí krve. Avšak neobjeví se s tímto znakem současně děložní stahy, nejedná se o samostatný začátek porodu (Velemínský et Gregora, 2013).

2.3.1 Definice porodu

„Porodem nazýváme každé ukončení těhotenství, při kterém je narozen živý novorozenec o minimální hmotnosti 500 g, nebo přežije-li i s menší hmotností alespoň 24 hodin.“ (Čech et al., 2006).

Za známky života jsou u novorozeného dítěte považovány srdeční činnost, dýchání a aktivní pohyb svalstva. Porod, který proběhl do 37. týdnu je považován jako předčasný. Může se však jednat o nepřesnost ve stanovení začátku těhotenství. Z tohoto důvodu je zde podmínka porodu nezralého plodu s hmotností alespoň 2500 g. V době od 38. do 42. týdne se jedná o tzv. včasný porod, který proběhl v očekávaném termínu. Porod, který proběhl po 42. týdnu je označován jako opožděný porod (Čech et al., 2006).

2.3.2 Průběh porodu

Samotný průběh porodu je členěn na tzv. porodní doby, a to z toho důvodu, že je každá tato doba něčím charakteristická (Velemínský et Gregora, 2013).

Porod tedy probíhá ve třech porodních dobách:

- I. doba – otevírací
- II. doba – vypuzovací
- III. doba – k lůžku

(Pařízek, 2006)

2.3.2.1 První doba porodní

První dobou porodní neboli otevírací je označován začátek porodu, kdy se již vyskytují pravidelné kontrakce, a dochází k otevírání porodních cest (Pařízek, 2006). Intervaly jsou na začátku 10-15 minut a na konci porodní se zkrátí na 2-3 minuty (Velemínský et Gregora, 2013).

Kontrakce způsobí otevření a zánik děložního hrdla a vytvoření děložní branky. Na začátku se její prostupnost měří prsty, později se její průměr udává v centimetrech (Pařízek, 2006).

Trvání první doby porodní se u každé ženy liší. Je to ovlivněno tím, zda se jedná o prvoroďičku nebo o ženu, která již rodila. U prvoroďiček může tato doba trvat 6-7 hodin. U žen, které již rodily je tato doba kratší a to 3-4 hodiny, ale stále je to velmi individuální (Velemínský et Gregora, 2013).

Konec první doby porodní nastává tehdy, pokud již děložní branka není hmatná, v této chvíli je její průměr 11-12 cm a žena je tak připravena na samotný porod (Pařízek, 2006).

2.3.2.2 Druhá doba porodní

Druhá doba porodní je nazývána jako vypuzovací, a to z toho důvodu, že za pomoci síly děložních stahů a aktivního zapojení matky, je dítě vypuzeno porodními cestami ven z dělohy (Pařízek, 2006).

Oproti první době porodní trvá vypuzovací doba přibližně 30 minut až 1 hodinu. Během této doby jsou u dítěte po každé kontrakci kontrolovány srdeční ozvy (Velemínský et Gregora, 2013).

2.3.2.3 Třetí doba porodní

Porodem novorozence končí druhá doba porodní. Poté následuje porod placenty a plodových blan, kterým je ukončena třetí doba porodní. Tato doba trvá přibližně 10 minut (Velemínský et Gregora, 2013).

Nakonec jsou porodníkem zkontrolována rodidla a placenta, zda nezůstaly její zbytky uvnitř rodidel (Pařízek, 2006).

2.3.2.4 Čtvrtá doba porodní

Čtvrtá doba porodní je interval dvou hodin po porodu, kdy je žena vystavena riziku krvácení, a proto je po tuto dobu sledována. Je kontrolován její pulz, tepová frekvence, krvácení z rodidel a průběh stahování dělohy. Velemínský tuto dobu nazývá jako čtvrtou dobu porodní (Velemínský et Gregora, 2013).

2.4 Patologické a bolestivé stavy v těhotenství

Těhotenství se projevuje mnoha změnami, které byly již popsány. Některé tyto změny jsou však doprovázeny stavy, které celý průběh těhotenství mohou znepříjemnit. Vlivem hormonálních změn, zvětšování tělesné hmotnosti a rostoucí dělohy dochází ke vzniku reverzibilních změn, které působí budoucí matce často bolestivé stavy (Poděbradská et al., 2018).

Zvětšování tělesné hmotnosti a rostoucí děloha způsobuje u ženy změnu těžiště těla, které je posouváno ventrálně. Následkem toho je změněno celé držení těla a stereotyp chůze. Posun těžiště těla směrem dopředu je kompenzováno prohnutím oblasti přechodu bederní a křížové oblasti páteře. Z tohoto důvodu si ženy nejčastěji stěžují na bolesti, které se objevují právě v této oblasti zad a s tím úzce spjatou oblast pánve a kyčlí či bolesti celých dolních končetin až po samotnou plosku nohy (Casagrande et al., 2015).

Zvyšující se váha má také vliv na nožní klenbu, u které dochází k poklesu. Výrazné zvětšení dělohy vyvíjí tlak na svaly pánevního dna, které jsou důležité pro hluboký stabilizační systém a jejich oslabení může vést k inkontinenci moči či k výhřezu dělohy. Rostoucí objem břišní dutiny může ovlivňovat svaly břicha, přičemž může dojít k jejich rozestupu. (Poděbradská et al., 2018).

2.4.1 Bolesti bederní páteře

Bolesti zad jsou u těhotných žen častým problémem. Nejčastěji se bolesti vyskytují v bederní oblasti, která souvisí s výraznými posturálními změnami v pokročilejším období těhotenství (Poděbradská et al., 2019).

Zvětšováním bederní lordózy dochází k přetížení zádočných svalů a oslabování břišní stěny vlivem rostoucího břicha. Tyto zvýšené nároky, které jsou kladeny na svaly a vazy, mohou vést k bolestivým stavům (Casagrande et al., 2015).

Objevit se však mohou již v nižších stádiích těhotenství, kdy jsou bolesti způsobeny hormonálními rozvolněními vazů (Poděbradská et al., 2019).

Největší nárůst nepohodlí se objevuje nejčastěji mezi 5. a 7. měsícem těhotenství, což je spojené s výraznějším nárůstem tělesné hmotnosti. Intenzita bolesti může být ovlivněna polohou a fyzickou aktivitou. Bolest se typicky zvětšuje při běžných denních aktivitách

jako je stoj, chůze, leh na zádech s dolními končetinami v extenzi nebo při flexi trupu či při zvedání předmětů ze země (Poděbradská et al., 2018).

Pokud má žena již před těhotenstvím v anamnéze bolesti zad, je možné, že se tyto komplikace projeví i během těhotenství. Dalšími faktory mohou být např. nadměrná kloubní pohyblivost, vadné držení těla nebo předchozí těhotenství, při kterém byly porodem poškozeny svaly pánevního dna (Casagrande et al., 2015).

Bolesti mohou být také způsobeny poklesem nožní klenby, který je ovlivněna hormony a zvýšenou zátěží. Ta funkčně slouží jako tlumič, který při výrazném snížení netlumí správně nárazy a ty jsou poté přenášeny do oblasti páteře (Kolář, 2009).

2.4.2 Bolesti křížové kosti

Bolesti v oblasti kosti křížové jsou pro těhotenství typické, jelikož se u netěhotných prakticky nevyskytuje. Jedná se o bodavou bolest, která se šíří od křížové kosti do oblasti hýždí, stehů až k lýtkům (Poděbradská et al., 2018).

Zvětšením bederní lordózy tělo kompenzuje zvětšením kyfotického zakřivení v oblasti přechodu krční a hrudní páteře. Tato kompenzace může poté následně způsobovat útlak nervů brachiálního plexu a působit další problémy jako je syndrom karpálního nebo kubitálního tunelu (Roztočil et kol., 2017).

Typickými projevy jsou pak parestezie a dystezie v oblasti akry a předloktí (Poděbradská et al., 2018).

2.4.3 Bolesti hrudní páteře

Bolest v oblasti hrudní páteře je často spojována se zvětšováním ženských prsou. Páteř je v důsledku toho více namáhána a dochází ke vzniku funkčních poruch tzv. blokádám. Společně s tím může dojít ke zkrácení prsního svalstva, které způsobí zhoršení dynamiky hrudní páteře a hrudního koše, které dále vedou k dalším nepříjemným bolestivým stavům (Kolář, 2009).

2.4.4 Bolesti pánve

Vyšší stupeň těhotenství a zvýšená hormonální laxicita způsobují rozestup pánevních kostí a jejich posun. Tento rozestup může způsobit bolesti v oblasti pánve a namáhavější chůzi. Obtíže mohou být horší pro ženy, které trpí obezitou nebo už v minulosti rodily. Během porodu se mohou vazivové struktury poškodit natolik, že bolesti a špatný stereotyp chůze mohou přetrvat i po porodu (Poděbradská et al., 2018).

V těhotenství dochází k anteverznímu postavení pánve, které způsobuje patologie v synergické souhře svalů dolních končetin. Tyto patologie přispívají k poklesu klenby nožní a následným bolestem (Kolář, 2009).

2.4.5 Bolesti klenby nožní

Bolesti v oblasti nožní klenby vznikají v důsledku plochonoží. U těhotných vzniká na základě více faktorů. Jak již bylo zmíněno, anteverzní postavení, které v těhotenství vzniká, přispívá k poklesu nožní klenby (Kolář, 2009).

Tato skutečnost je predispozicí pro vznik úponových bolestí na tuberculum mediale patní kosti, na který se upínají krátké svaly plosky nohy. Svaly jsou tak palpačně bolestivé a v hypertonické. Následkem toho je změněna celá biomechanika nohy a následkem toho je změněno celé zatížení kolenních a kyčelních kloubů a také kloubů páteře (Segal et al., 2013).

Působením hormonů dochází k rozvolnění vazivových struktur nožní klenby. Dále k tomu přispívá zvýšené přibývání na váze a posunutí těžiště těla ventrálně (Kolář, 2009). Klinicky se projevuje jako bolest v talokrurálním a subtalárním kloubu s iridiací bolesti do oblasti bérce. Dochází také k valgozitě patní kosti a celkově změněnému postavení nohy. Zátěž je tak přenesena ze zadní části chodidla na přední část a dochází tak ke změně odvíjení chodidla kdy je více zapojena střední část chodidla (Poděbradská et al., 2018).

Vlivem rozvolněných vazů jsou pak sníženy jak podélná, tak i příčná klenba, která může být doprovázena křečemi do oblasti prstů (Kolář, 2009).

2.4.6 Rozestup přímých břišních svalů

Následkem rostoucí dělohy je kladen zvýšených nárok na břišní svalstvo. Během těhotenství tak může u žen dojít k rozestupu přímých břišních svalů a ovlivnit tak jejich funkci (Kolář, 2009).

Výskyt této komplikace je častější u žen s vícenásobným těhotenstvím, pokud je plod velký či pokud je žena často v jiném stavu. Náchylnější jsou i ženy, které trpí obezitou nebo se u nich vyskytuje oslabená břišní stěna již před těhotenstvím (Poděbradská et al., 2018).

I přesto, že jsou během těhotenství na svaly kladeny zvýšené nároky, je důležité, aby zůstaly dostatečně pevné. Zajišťují rovnoměrný nitrobřišní tlak, který je důležitý pro oporu páteře a držení plodu co nejbližší k ní, aby nedocházelo k hyperlordóze bederní páteře (Kolář, 2009).

2.4.7 Syndrom karpálního tunelu

Syndrom karpálního tunelu je další častou poruchou, která se během těhotenství může vyskytovat. Jeho prevalence je až 62 % a nejčastěji se objevuje ve třetím trimestru těhotenství (Ablove a Ablove, 2009). V 70-80 % případů se vyskytuje oboustranně.

Na vzniku syndromu karpálního tunelu se podílí převážně hormonální změny a zadržování tekutin. Příkladem je hormon relaxin, který vyvolává zánětlivé změny v ligamentum carpi transversum. Jeho objem je zánětem zvětšen a následně je tak utlačen příslušný nerv (Poděbradská et al., 2018). Podíl však může mít také gestační diabetes, který zpomaluje nervové vedení (Ablove a Ablove, 2009).

Dalším faktorem může být také neoptimální stav stabilizačního systému páteře ještě před těhotenstvím, které tvoří neoptimální zázemí pro práci ruky. Dochází k poruše svalové synergie a přetížení svalů ruky, které zajišťují pohyb a stabilizaci. Sklony k postižení zde mají převážně flexory ruky a zápěstí, jejichž šlachy procházejí karpálním tunelem. Pokud jsou šlachy přetíženy, dochází k zvýšené náplni jejich pochev a ke zmenšení prostoru v oblasti karpálního tunelu (Poděbradská et al., 2018).

Nejcharakterističtějšími příznaky jsou brnění v oblasti palce, ukazováčku a prostředníčku. Dále se může projevovat palčivou bolestí v zápěstí a menší svalovou silou úchopu. Většina žen po porodu pociťuje zlepšení symptomů, u některých mohou přetrvávat i značnou dobu po porodu (Ablove a Ablove, 2009).

2.4.8 Zhoršené dýchání

Vlivem rostoucí dělohy dochází k vytlačení bránice směrem vzhůru. Vitální kapacita plic se snižuje a objevuje se těhotenská dušnost. Zmírnění těchto problému můžeme dosáhnout pomocí dechové gymnastiky a správné aktivace bránice tak, aby byla zachována adekvátní elasticita hrudního koše (Kolář, 2009).

2.4.9 Oslabené pánevní dno

Svaly pánevního dna jsou důležité pro podpornou funkci břišní dutiny a orgánů malé pánve jako je močový měchýř, střeva a v těhotenství v první řadě děloha (Hanlon, 2007).

Kromě podpurné funkce je důležité též pro prokrvení genitálií, snadnější regeneraci po porodu a jako svěrač pro močový měchýř, konečník a pochvu. Pokud jsou svaly oslabeny již před otěhotněním, těhotenství a porod tyto svaly oslabí ještě více. Oslabené svaly pánevního dna mohou způsobit bolesti zad, inkontinenci a komplikace v oblasti podbřišku jako je pokles dělohy. Cvičení pánevního dna je z tohoto důvodu během těhotenství velmi důležité (Wessels a Oellerich, 2006).

2.5 Pohybová aktivita v průběhu těhotenství

Účelem pohybové aktivity během těhotenství není zvýšení výkonnosti, ale udržení kondice jak po fyzické stránce, tak i po stránce psychické. Každá aktivita by měla být předem schválena gynekologem, který adekvátně dokáže posoudit toleranci organismu. V průběhu těhotenství napomáhá správné cvičení zvládat zvýšené nároky, které jsou na tělo budoucí matky kladeny (Bejdáková, 2006).

Udržením tělesné kondice ženám může dopomoci i ke snadnějšímu průběhu během porodu. Posílením svalů, které jsou během těhotenství nejvíce zatíženy jako je pánevní dno, bederní a břišní svaly, snižují možnost k výskytu bolestivých stavů (Hanlon, 2007).

Aktivní cvičení během těhotenství jsou užitečné také v období po porodu. Pomáhají ke správnému a rychlejšímu návratu těla do stavu před otěhotněním (Wessels a Oellerich, 2006).

2.5.1 Důležité zásady cvičení během těhotenství

Pokud chce být žena aktivní i během těhotenství, je důležité nezačínat s novou sportovní aktivitou. Pokud žena cvičila v době před otěhotněním, lze cvičit tyto aktivity i nadále, avšak se střední intenzitou. Důležitou zásadou je necvičit do úplného vyčerpání. Během cvičení by se měla žena vyvarovat cvikům, které zvyšují nitrobřišní tlak nebo se u nich zadržuje dech, hrozí zde závratě a snížený přísun kyslíku pro dítě (Bejdáková, 2006).

Zásadní je dodržování pitného režimu a kontrola tělesné teploty, která by neměla překročit 38 stupňů. Žena by si při cvičení měla hlídat, zda se u ní neobjevují oběhové potíže nebo bolesti páteře či pánve (Wessels a Oellerich, 2006).

Z důvodu uvolněných vazů, svalů a šlach by se měla žena vyvarovat cvičení do krajních poloh, kvůli zvýšenému riziku poranění. Stejně podmínky platí také pro sporty, kde hrozí poranění břicha, pády, srážky nebo nárazy (Bejdáková, 2006).

Provozování každého sportu je však čistě individuální a je důležité na jaké úrovni se mu žena věnovala. V tomto případě již závisí vše na konzultaci s gynekologem (Wessels et Oellerich, 2006).

Doporučenými sporty jsou například chůze, jogging, plavání, gravitjoga nebo jakékoli cvičení, které je upravené přímo pro těhotné ženy. Zcela zakázané sporty jsou například potápění, horolezectví nebo silové sporty (Bejdáková, 2006).

2.5.2 Kontraindikace

Sportovní aktivita je kontraindikována u žen, které jsou v rizikovém těhotenství. V tomto případě mluvíme o ženách, které trpí onemocněním oběhového systému týkající se srdečních vad nebo operací srdce. Dále pokud žena trpí vysokým krevním tlakem, je náchylnější k trombóze nebo častým potratům. Rizikovým faktorem v průběhu těhotenství může být i onemocnění ledvin, anémie nebo astma bronchiale. Důležitou kontraindikací je též insuficience děložního hrdla (Wessels a Oellerich, 2006).

Během pravidelných návštěv může být v průběhu monitorace plodu zjištěno úbytek pohybu nebo zpomalený nitroděložní růst. Objevit se může též vaginální krvácení a riziko předčasného porodu. Všechny tyto komplikace jsou považovány jako kontraindikace ke sportovním aktivitám (Hanlon, 2007).

2.5.3 Tělesná aktivita během jednotlivých trimestrů

2.5.3.1 První trimestr

Během prvního trimestru může žena cvičit vše na co byla zvyklá (Kolář, 2009). Důležité je však vyvarovat se extrémní námaze. Neprovádět skoky, výpady a vyhnout se veškerým otřesům (Pařízek, 2008).

Důležitá by měla být relaxace a aktivace pánevního dna, nácvik bráničního dýchání, aktivace HSSP a plosky nohy (Kolář, 2009). Cviky lze cvičit ve všech polohách – na zádech, boku i v poloze na břicho (Pařízek, 2008).

2.5.3.2 Druhý trimestr

V druhém trimestru zůstává cvičení stejné. Vynechat by se však mělo cvičení v poloze na břicho a dlouho trvající cvičení v leže na zádech. Tato poloha způsobuje větší tlak dělohy na dolní dutou žílu a je tak omezen žilní návrat z dolní poloviny těla (Pařízek, 2008).

Cviky zaměřené na uvolnění kyčelních kloubů a polohová cvičení dolních končetin mohou být v tomto období velmi užitečná. Doporučené je též lehké posilování břišního svalstva a hlubokého stabilizačního systému (Kolář, 2009).

V průběhu čtvrtého měsíce těhotenství dochází vlivem zvětšování břicha k posunu těžiště a lordotizaci bederní páteře. Dochází ke zhoršení rovnováhy a zvýšenému napětí ve svalcích. Z tohoto důvodu by měla žena dbát na kompenzační cvičení a správné držení těla v průběhu cvičení (Pařízek, 2008).

2.5.3.3 Třetí trimestr

Ve třetím trimestru dochází k rychlému zvětšování dělohy, která vytlačuje bránici vzhůru a zmenšuje prostor pro plíce. Do cvičební jednotky by proto mělo být zařazeno dechové cvičení. Dále nelze opominout cvičení na relaxaci pánevního dna, protahování svalů podél páteře a uvolňování kyčelních kloubů (Pařízek, 2008).

Cvičební jednotka je ve třetím trimestru zaměřena na speciální cviky, které jsou využity při porodu. Nacvičuje se hluboké dýchání, které je důležité při kontrakcích během první doby porodní, aby docházelo ke správnému okysličení dítěte. Žena by měla též cvičit povrchové dýchání. To je důležité pro prodýchnutí kontrakcí, kdy má žena pocit tlačení, ale tlačit nemůže (Kolář, 2009).

Pro uvolnění kyčelních kloubů a svalů pánevního dna se doporučuje cvičit pohupování v bocích, stoj rozkročný nebo široký dřep s rukama opřeny o lůžko. Cvičit lze také na gymnastickém míči pohupování a kroužení pánví. Pro druhou dobu porodní je důležitý nácvik porodních poloh a nácvik mechanismu nádech – zadržetí dechu – zatlačení do konečníku (Kolář, 2009).

3 Možnosti fyzioterapeutické intervence

Správně zvolená fyzioterapeutická léčba během těhotenství umožní ženám udržet organismus v optimální kondici, pomoci od bolestivých stavů a připravit tělo na co nejhladší průběh porodu (Kolář, 2009).

Funkční poruchy, které byly již popsány výše, jsou jedny z nejčastějších původů bolesti a jedním ze spouštěčů těchto problémů, jsou zvýšené nároky, které jsou kladeny na organismus ženy během těhotenství. FSSP se v těhotenství projevují jako bolesti zad, rozestup přímých břišních svalů (diastáza m. recti abdomini), plochá noha, syndrom karpálního tunelu, bolesti v oblasti pánve a kyčelních kloubů. Dále popsané metody pomáhají od těchto stavů ulevit nebo je odstranit.

3.1 Fyzioterapie ploché nohy

Součástí fyzioterapie u ploché nohy jsou senzomotorická cvičení pro aktivaci hlubších vrstev svalstva. Ke stimulaci jsou využívány různé balanční pomůcky jako jsou kulové a válcové úseče, čocky nebo pěnové balanční plošiny. Aktivovány jsou tak svaly, které jsou vůči těžko ovlivnitelné a pomocí tohoto cvičení dochází k optimální svalové souhře (FYZIOklinika, 2024).

Z tohoto konceptu vychází také terapie malé nohy. Jedná se o cvičení při, kterém dochází ke zkrácení – aktivaci podélné klenby a zúžení – aktivaci příčné klenby. Dále lze provádět facilitační metody chodidla, techniky měkkých tkání či mobilizaci kloubů nohy. U ploché nohy se také nacvičuje rozložení tlaku na chodidle, nácvik opory tří bodů – pata, palec a malíček. To vše by mělo být prováděno při centrovaném postavení kloubů dolní končetiny. Relaxace a protažení svalů v hypertonu a ve zkrácení, je další možností, kterou v rehabilitaci ploché nohy využít (Kolář, 2009).

3.2 Fyzioterapie bolesti zad

Těhotenství s sebou často nese potíže, které jsou popsány jako bolesti v křížové oblasti, bederní, hrudní ale i krční páteře. Velmi často se spolu s tím vyskytuje tzv. SI posun nebo LS blokáda. Pro bolesti zad z důvodů přetížení nebo výskytu blokády lze užít mobilizačních technik na všechny úseky páteře, které popisuje Lewit (2003).

Dále lze užít automobilizační cviky dle Katelborna. Jedná se o sestavu tří cviků ve čtyřech polohách. Cílem je uvolnění ztuhlého úseku páteře a rozhýbání do základních směrů – flexe a extenze. Důležité je klást důraz na udržení správné polohy a provedení cviků pomalými pohyby (FYZIOklinika s.r.o., 2017).

Jako přípravu pro jiné metody terapie lze využít masáže a měkkých technik, které představují univerzální metodu aplikovatelnou u všech reflexních změn. Metody aplikujeme v případě, že nalezneme změny v měkkých tkáních a využijeme ji jako prostředek ke snížení napětí a jako úlevu od bolesti (Lewit, 2003).

3.3 Fyzioterapie u syndromu karpálního tunelu

Rehabilitace u syndromu karpálního tunelu patří mezi konzervativní metody terapie. Využit lze postizometrické relaxace (PIR), reciproční inhibice a agisticko – excentrické kontrakce dle Brüggera, která se užívá hned v úvodu terapie. Jedná se o účinnou techniku ke snížení svalových hypertonií tím, že se v oblasti šlach a úponů lokálně ošetří spoušťové body tzv. trigger points (Kolář, 2009).

Dále se užívají protahovací techniky k ošetření vazivových změn a narušených fascií. Terapie probíhá protažením vaziva do patologické bariéry, kde v tomto místě setrváme a působíme konstantním tlakem a čekáme na tzv. fenomén tání (Kolář, 2009).

Důležitou součástí rehabilitace jsou metody založené na neurofyziologickém podkladě. Tyto metody podporují úpravu svalového tonu, optimalizují zapojení svalů v rámci motorických programů tak, aby nedocházelo k přetěžování svalů a kloubů. Užívá se metody propioceptivní neuromuskulární facilitace (PNF), Vojtovy reflexní lokomoce, cvičení na podkladu vývojové kineziologie nebo cvičení v otevřených či v uzavřených řetězcích (Kolář, 2009).

Základními technikami v rámci ošetření kloubů lze využít trakce nebo mobilizace. Tyto metody jednak snižují nocicepci, ale také zlepšují kloubní mobilitu a zlepšují postavení kloubů. Proti otokům je neúčinnější metodou lymfodrenáž, která je prováděna pouze malým tlakem od periferie k centru (Kolář, 2009).

3.4 Terapie blokády žeber

Blokády žeber jsou nejčastěji ošetřovány mobilizacemi. Dle Kubise, který užívá fixaci skrze lopatku, se dají v poloze v sedě odblokovat horní žebra. Mobilizaci lze také, dle techniky Mitchella, provádět na zádech, proto je tato technika vhodná i pro těhotné. Nejčastěji se tato metoda užívá při blokáдах třetího až pátého žebra (Lewit, 2003).

Mobilizovat žebra lze i skrze autoterapii v pozici v sedě s pažemi v abdukci a ve vzpřímeném držení. Toto pozicí se dosahuje napřímení hrudní kyfózy. Zapojením správného dýchání dochází ke kontrakci vzpřimovače hrudní části trupu a aktivaci břišních svalů (Lewit, 2003).

3.5 Respirační fyzioterapie

Správné dýchání je důležité jak pro matku, tak i pro dítě. Vlivem zvětšujícího se poprsí a rostoucí dělohy je vytlačena bránice vzhůru a vzniká tzv. těhotenská dušnost (Kolář, 2009). Cvičení jsou proto zaměřena na nácvik správného stereotypu dýchání a také jako nácvik na porod (Beránková, 2002).

Důležité je naučit ženu dýchání do oblasti břicha, aby byly správně zapojovány hluboké břišní svaly a nedocházelo k blokádam zad a hrudníku (Rychnovský, 2023).

Respirační fyzioterapii dle Kováře (2009) provádět samostatně bez jiných částí těla, dále lze aplikovat dynamickou formu RF, která využívá doplňujících pohybů DKK a HKK a mobilizační formu, při které je kombinováno dýchání a různé polohy nebo pohyby těla. Všechny tyto druhy dechové gymnastiky mají podíl na zlepšení fyzické kondice nebo mohou sloužit jako prevence sekundárních změn pohybového aparátu. Provádět se mohou v poloze v leže na zádech nebo v sedě (Kolář, 2009).

3.6 Fyzioterapie diastasis m. recti abdominis

Fyzioterapie DRA během těhotenství spočívá v aktivaci HSS a šikmých břišních svalů. Důležitá je zde aktivace m. transversus abdominis, který stabilizuje umístění orgánů a zabraňuje jim, aby vystupovaly do volného prostoru mezi přímé břišní svaly (Kolář, 2009).

Základem jsou však důležitá doporučení, jako vyhýbat se aktivitám, při kterých je zapojováno břišní svalstvo.

Jedná se hlavně o zvedání těžkých věcí. Ženy s touto diagnózou by měly dbát zvýšené opatrnosti při každodenních aktivit, kde by se měli vyvarovat aktivitám, při kterých dochází k flexi celého trupu. Jako příklad lze uvést vstávání z postele. Při DRA by žena měla vstávat z pozice na boku s flektovanými kolenními a kyčelními klouby (Michalská et al., 2018).

Pokud se jedná o výraznější diastázu, je ženám doporučeno ovázání břicha šátkem, čímž dojde ke snížení tahu, který je břišní stěnu vyvíjen. (Lewitová, 2018). Jako krátkodobé řešení lze využít metody kinesiotapu (Prokešová, 2018).

3.7 Metoda Ludmily Mojžíšové v těhotenství

Za vznikem této metody stojí fyzioterapeutka Ludmila Mojžíšová, která tuto metodu původně vyvinula k léčbě bolestí zad. Následně se začala metoda využívat také k léčbě některých typů ženské sterility (Strusková, 2017).

Tato metoda se zabývá především diagnostikou a zhodnocením funkce svalů pánevního dna a jeho nervosvalového systému, který ovlivňuje zapojení svalů HSSP a svalové napětí (Hnízdil, 1996).

Základem této metody je dlouhodobé cvičení sestavy, která obsahuje 10 cviků + 2 speciální cviky. Jejím obsahem je také mobilizace hrudní a bederní páteře, žeber, klíčních kostí, SI skloubení a kostrče (Strusková, 2017).

3.8 Gravid jóga

Gravid jóga pomáhá ženám v těhotenství dosáhnout psychické i fyzické pohody. Správné cvičení vede k uvolnění a k posílení svalových skupin, které jsou zapojeny během porodu. Umožňuje posílení a uvolnění břišních svalů, zádočných svalů a uvolnění svalů pánve. Dochází také k uvolnění kloubů a páteře, které jsou vlivem narůstající váhy více zatěžovány (Makedonová, 1991).

Cviky gravid jógy mají vliv na adaptaci organismu na změny a slouží také jako prevence typických obtíží, které v období těhotenství vznikají. Cvičení ovlivňuje například vznik křečových žil, trávicí potíže, učí správné a prohloubené dýchání, pomáhá upravit vadné pohybové stereotypy a pozitivně ovlivňuje také pružnost svalů a vazů (Bejdáková, 2006).

3.9 *Kegelovy cviky*

Kegelovy cviky byly vytvořeny gynekologem Arnoldem Keglem, jako soubor cvičení zaměřené na posílení svalů pánevního dna. Svaly pánevního dna by se v těhotenství měly posilovat z důvodu prevence inkontinence, přípravy na porod, a i z důvodu rychlejšího zotavení po porodu.

Důležité pro správné cvičení je uvědomění si svalů pánevního dna, aby nedocházelo k posilování jiných svalových skupin. Pro cvičení lze zaujmout pozici na všech čtyřech, lehnout si na břicho či na záda nebo sed na gymnastický míč.

Během cvičení se žena snaží o udržení správné pozice a zatažení konečníku, pochvy a močové trubice. Cvičení by mělo probíhat alespoň třikrát denně po 10 až 15 opakováních (Rychnovský, 2023).

3.10 *Kinesiotaping v těhotenství*

Terapii kinesiotapem lze v těhotenství využít v podstatě při všech popsáných bolestivých stavech. Například na bránici, která je funkčně omezena rostoucí dělohou. Je omezena kaudálním směrem a je důležitá nejen jako inspirační sval, ale má také podstatný význam pro posturální funkci a jako stabilizátor osy těla. Tejp se aplikuje facilitačně, středem v oblasti processus xiphoideus do oblasti žeberních oblouků až k páteři (Kobrová a Válka, 2017).

Zvětšující děloha také ovlivňuje břišní svalstvo – m. rectus abdominis, m. obliquus externus et internus abdominis a m. transversus abdominis. Všechny tyto svaly lze také ovlivnit kinesiotapem.

Dále během těhotenství dominuje tejpování oblast lumbosakrálního a thorakolumbálního přechodu, oblasti sakroiliakální skloubení, hrudníku nebo krční páteře v souvislosti s častými blokádami hrudní páteře, žeber a krku.

Využití má též v případě plochonoží, u syndromu karpálního tunelu nebo u bolestí kyčelních kloubů.

Aplikovat můžeme také lymfotejpy na dolní končetiny a ovlivnit tak lymfatický systém. Ženám tato aplikace uleví od těžkých a nateklých nohou (Kobrová a Válka, 2017).

4 Cíle práce

4.1 Cíle práce

1. Popsat nejčastěji se vyskytující problematiku u žen ve III. trimestru těhotenství
2. Popsat terapeutické možnosti a postupy terapie ovlivňující stav těhotných žen ve III. trimestru a praktikovat tuto terapii u konkrétních těhotných.

4.2 Výzkumné otázky

1. Jaká zdravotní problematika se u žen ve III. trimestru nejčastěji vyskytuje?
2. Jaké jsou fyzioterapeutické možnosti v rámci prevence a odstraňování těchto potíží?

5 Metodika výzkumu

5.1 Metoda výzkumu a charakteristika souboru

Pro svou praktickou část bakalářské práce jsem zvolila formu kvalitativního výzkumu. Pomocí kineziologického rozboru a odebráním anamnézy byla od třech těhotných probandek na začátku a na konci terapie odebrána data.

Výzkumnou skupinu tvořily tři těhotné ženy ve třetím trimestru těhotenství ve věkovém rozmezí 26-29 let. Jednalo se o dvě ženy v průběhu prvního těhotenství a o jednu ženu v průběhu již druhého těhotenství. Všechny ženy trápily bolesti pohybového aparátu vlivem těhotenských změn. Pacientky dochází na fyzioterapii na ambulantní pracoviště Borovany s.r.o a jejich výběr a realizace terapie byly konzultovány s vedoucí práce. Všechny ženy byly informovány o využití odebraných informací a na základě toho podepsaly informovaný souhlas o průběhu terapií a zveřejňováním informací o jejich zdravotním stavu v této bakalářské práci.

5.2 Vyšetřovací metody

5.2.1 Anamnéza

Úkolem fyzioterapeuta je odebrat od pacienta co nejpodrobnější anamnézu pomocí rozhovoru, při kterém jsou kladeny otázky určitého typu, za účelem získání podrobných informací (Poděbradská, 2018). Odebírání anamnézy by mělo být ve všech oblastech co nejpřesnější. Všechny informace není nutné získat při prvním sezení. Anamnézu je možné doplňovat v průběhu dalších sezení, kdy si fyzioterapeut vytváří s pacientem určitý vztah, během kterého si pacient vytvoří větší důvěru a otevřenost vůči terapeutovi (Poděbradská, 2018).

Během mého vyšetření probandek jsem odebírala tyto anamnézy:

- Nynější onemocnění
- Osobní anamnéza
- Rodinná anamnéza
- Gynekologická anamnéza
- Farmakologická anamnéza
- Alergologická anamnéza

- Pracovní anamnéza
- Sociální anamnéza
- Sportovní anamnéza

5.2.2 Aspekce

Vyšetření aspektů začíná již při pacientově příchodu do ordinace, kdy pacient není nijak korigován a ukazuje nám své spontánní pohybové stereotypy. Sledujeme např. pacientovu chůzi, stoj, sed, držení těla nebo způsob svlékání.

Při cílené aspektce vyšetřujeme pacienta ve stoji bez opory, pokud je to možné (Poděbradská, 2018). Cílem je shromáždit poznatky o pacientově stavu a vytvořit si ucelený obraz o jeho nemoci (Kolář, 2009).

Pacienta lze aspektčně pozorovat při statickém stoji nebo ve stoji na jedné noze či při chůzi, kterou je možné různě modifikovat. Vyšetření lze doplnit palpací. (Poděbradská, 2018).

Při vyšetření jsem aspektčně pozorovala statický stoj, během kterého jsem postupovala od chodidel kraniálním směrem. Hodnotila jsem držení těla v pozici zezadu, z boku a zepředu.

5.2.3 Vyšetření dechového stereotypu

Vyšetření dechového stereotypu je zásadní pro posouzení stabilizační funkce páteře. Umožňuje zjistit, zda je bránice ve spolupráci s břišním svalstvem (Kolář, 2009).

Vyšetření lze provést v poloze v sedě, ale i v poloze na zádech či ve stoji. Pomocí palpce dolních žebér sledujeme pohyby hrudníku, aktivaci bránice a dechovou vlnu.

Hodnotíme kde dýchání nejvíce převládá, zda v horní hrudní části, dolní hrudní části nebo v oblasti břicha jakožto břišní dýchání, které jde od hrudníku až po oblast pánevního dna. (Kolář, 2009).

5.2.4 Brániční test

Brániční test provádíme v poloze v sedě, s napřímenou páteří a s hrudníkem ve výdechovém postavení.

Dorzolaterálně palpujeme dolní žebra a působíme mírný tlak na břišní svalstvo. Pacienta následně vyzveme, aby nádechem vyvinul protitlak roztažením dolní části hrudního koše a současně zachoval napřímenou páteř (Kolář, 2009).

Hodnotíme aktivní zapojení bránice, pánevního dna, aktivaci břišních svalů, postavení a chování dolních žeber. Fyziologicky bychom měli pozorovat vytlačení dolní části hrudníku proti naší palpaci a dorzální a laterální rozšíření (Kolář, 2009).

5.2.5 Test nitrobřišního tlaku

Pro tento test je dle Koláře (2009) výchozí polohou sed na okraji stolu s horními končetinami volně položenými na podložce. Během testu je důležité, aby se o ně pacient neopíral. Terapeut palpuje mediálně od spina iliaca anterior superior v tříselné krajině nad hlavicemi kyčelních kloubů (Kolář, 2009).

Pacienta vyzveme, aby aktivoval břišní stěnu proti našemu tlaku a sledujeme rovnoměrnost zapojení břišních svalů. V ideálním případě se aktivací bránice nejdříve zapojí oblast nadbřišku a poté břišní svalstvo. Za patologické považujeme aktivaci svalů v palpané oblasti bez aktivity nadbřišku (Kolář, 2009).

5.2.6 Vyšetření pánve

Postavení pánve

Pánev vyšetřujeme pomocí aspekce a následně pomocí palpce (Poděbradská, 2018). Pozorujeme, jak pánev navazuje na bederní lordózu podle čehož hodnotíme antevertzní či retrovertzní postavení pánve (Kolář, 2009). Sledujeme, zda není pánev v šikmé pozici, která vzniká nejčastěji v důsledku funkčního zkratu dolní končetiny, nebo v torzi, kdy je rotována celá pánevní kost (Poděbradská, 2018).

Během vyšetřování jsem se soustředila na vzájemné postavení SIAS a SIPS a cristae iliaca a pro lepší výsledek jsem si dopomohla palpací.

Trendelenburgova zkouška

Pomocí Trendelenburgovy zkoušky hodnotíme stabilizaci pánve pomocí abduktorů kyčelního kloubu.

Pacienta dáme do pozice ve stoji a požádáme ho, aby se postavil pouze na jednu dolní končetinu. Sledujeme, zda pánev poklesne na straně pokrčené končetiny, pokud ano, zkouška je pozitivní (Kolář, 2009).

Vyšetření SI skloubení

Při vyšetření sakroiliakálního skloubení můžeme zjistit přítomnost kloubního posunu či kloubní blokády. K tomu nám pomůže vzájemné postavení spinae iliacae. Pokud se na jedné straně nachází přední horní spina výše nežli stejnostranná zadní horní spina, jedná se o tzv. kloubní posun (Lewit, 2003).

Vyšetření provedeme tak, že uvedeme pacienta do předklonu, palpujeme zadní spiny a čekáme, zda dojde k předbíhání nižší spiny před vyšší, a její následné navrácení zpět do stejné úrovně po 10 až 20 vteřinách. Pokud však výška spin není vyrovnána, jedná se nejspíše o kloubní blokádu.

Testování blokády lze provést ve stoji, palpací trnu L5 a zadní spiny kosti kyčelní. Pacienta vyzveme, aby dolní končetinu pokrčil v kolenním kloubu bez zvedání paty a sledujeme oddálení SIPS od L5. Pokud vzdálenost zůstává konstantní, jedná se o blokádu SI (Lewit, 2003).

5.2.7 Vyšetření páteře

Anteflexe

Při vyšetření páteře do předklonu sledujeme postupné rozvíjení páteře a jeho průběh. Hodnotíme hybnost jednotlivých úseků společně se souhyby pánve, případně klademe opatrnost při výskytu bolesti (Haladová et Nechvátalová, 2010).

Retroflexe

Při testu retroflexe se soustředíme na rozsah záklonu v jednotlivých úsecích páteře a dbáme zvýšené opatrnosti při případné bolesti pacienta (Kolář, 2009).

Lateroflexe

Úklony páteře do stran měříme tak, že si pacienta postavíme zády ke zdi, s pažemi volně podél těla, prsty jsou volně nataženy a dlaně směřují směrem k tělu.

V místě na stehně, kde dosahuje špička nejdelšího prstu uděláme značku a necháme pacienta provést plynulý úklon do strany, kde opět uděláme značku. Poté porovnáme, zda je úklon na obě strany symetrický (Haladová et Nechvátalová, 2010).

Thomayerova zkouška

Zkouška hodnotí nespécificky rozvíjení celé páteře pomocí prostého předklonu (Kolář, 2009). Hodnotí se vzdálenost horních končetin při provedení flexe trupu, při které by se měl pacient ideálně dotknout podložky špičkou prostředníčku (Poděbradská, 2018).

Za fyziologické se považuje přímý dotyk země nebo vzdálenost maximálně 10 cm od podložky. Pokud je vzdálenost větší, jedná se o patologii (Poděbradská, 2018).

5.2.8 Vyšetření pomocí olovnice

Pro měření užíváme olovnici, jedná se o 150 cm dlouhý provázek na konci zatížený tak, aby byl napnutý. Vyšetření provádíme zezadu, kde spouštíme olovnici ze záhlaví. V ideální případě by se měla olovnice dotýkat hrudní kyfózy, procházet intergluteální rýhou a dopadat mezi paty (Haladová et Nechvátalová, 2010).

Při měření z boku spouštíme olovnici od zevního zvukovodu. Procházet by měla středem ramenního a kyčelního kloubu a končit 1-2 cm před zevním kotníkem. Měřit lze můžeme i zepředu, kdy je olovnice spuštěná od procesus xiphoideus, prochází pupkem, přičemž se maximálně dotýká břicha a dopadá mezi špičky nohou (Haladová et Nechvátalová, 2010).

Během mého vyšetření jsem užila vyšetření olovnice pouze v poloze z boku a zezadu.

6 Terapie

Při prvním setkání byla od probandek odebrána podrobná anamnéza společně s kineziologickým vyšetřením. Následně dle odebraných informací proběhla konzultace o budoucí terapii a očekávaném výsledku.

Terapie byla prováděna v ambulantním zařízení Borovany s.r.o pod odborným vedením vedoucím bakalářské práce. S probandkami byl probrán zmíněný problém a k tomu zvolena individuální terapie dle domluvy s každou probandkou jednotlivě.

Na konci terapie bylo probandkám doporučeno, jakým aktivitám se vyhýbat a jakým věnovat pozornost. Cvičební jednotka na doma byla volena individuálně dle stavu probandek. Soustředily jsme se nejvíce na respirační fyzioterapii, aktivaci svalů pánevního dna a břišních svalů, uvolnění bederní páteře a SI skloubení.

Při posledním setkání byl proveden výstupní kineziologické vyšetření a zhodnocen průběh a výsledek terapie. Byl hodnocen jak subjektivní pohled každé probandky na účinnost terapie cvičební jednotky, tak objektivní pohled na výsledek terapie dle výstupního kineziologického vyšetření

7 Výsledky

7.1 Kazuistika 1

Osobní údaje:

- Iniciály: MT
- Rok narození: 1995
- Výška: 177 cm
- Týden těhotenství: 29. týden
- Hmotnost před těhotenstvím: 70 kg
- Současná hmotnost: 77 kg

Anamnéza:

Nynější onemocnění

- Pacientku momentálně trápí bolesti pravé kyčle. Uvádí, že se potíže objeví při delších procházkách nebo při dlouhodobém stoji. Při delším sezení má problémy s bolestmi bederní páteře, na které jí pomáhá, když si záda na chvíli napřímí, projde se, nebo se ve stoji lehce protáhne s rukami položenými na v oblasti SI skloubení a mírnou retroflexí. V určitých pozicích pociťuje tah v oblasti pravého třísla. Během rozhovoru se zmínila též o nepříjemném tahu v oblasti nadbříšku. Občas pociťuje ztížené dýchání a bolavá a těžká prsa. Jiné výraznější problémy nepopisuje.

Osobní anamnéza

- Dlouhodobě se neléčí s žádným onemocněním. V dětství spadla z kola a utrpěla zlomeninu pravé loketní kosti, která byla fixována sádrou. Občas trpí bolestmi hlavy. Jiné závažnější operace nebo úrazy neudává.

Rodinná anamnéza

- Babička z matčiny strany se léčí s diabetem, otec se léčí s hypertenzí. Jiné onemocnění v rodině neudává.

Gynekologická anamnéza

- Menarché ve 12 letech. Menstruační cyklus udává před těhotenstvím pravidelný. Pacientka neužívala hormonální antikoncepci. Momentálně se jedná o první plánované těhotenství přirozenou cestou.

Farmakologická anamnéza

- Neudává žádné dlouhodobé užívání léků, pouze sezóně užívá léky na alergii a analgetika na bolest hlavy.

Alergologická anamnéza

- Udává nesnášenlivost na lepek – celiakii. Léky neužívá, dodržuje pouze bezlepkovou dietu. Dále uvádí alergii na pyly.

Pracovní anamnéza

- Před otěhotněním pracovala jako fyzioterapeut na plný úvazek. Momentálně dochází pouze jednou týdně vypomáhat na recepci, kde převážně sedí. Zbytek času tráví spíše doma s občasnými procházkami.

Sociální anamnéza

- Žije v bytové jednotce s manželem, k dispozici mají výtah.

Sportovní anamnéza

- Dříve podnikala turistické výlety, občas chodila běhat a sezóně lyžuje. Momentálně žádné sporty neprovozuje. Během dlouhého sezení si pacientka snaží uvědomovat a relaxovat své tělo. Zároveň zapojuje lehké cviky k protažení, které zná ze svého oboru.

7.1.1 Vstupní kineziologické vyšetření

Aspekční vyšetření stoje

Zepředu

- Zatížení plosek rovnoměrné, prsty bez deformit

- Klenby nohou optimálně postavené
- Patelly jdou více mediálním směrem
- Kontury po celé délce DKK jsou souměrné
- SIAS symetricky ve stejné výšce
- Pupek je od střední čáry postaven více na pacientově levé straně
- Výrazně zvětšená prsa
- Postavení klíčních kostí a ramen v rovině
- Hlava bez úklonu do strany

Z boku

- Rovnoměrné zatížení plosek
- Optimální postavení kloubů dolní končetiny
- Optimální postavení pánve
- Vyhlazená hrudní kyfóza
- Bříško prominentní spíše ve spodní části
- Ramena v lehké protrakci
- Lehký předsun hlavy

Zezadu

- Mírně valgózní postavení pat
- Kotníky ve stejné výšce
- Achillovy šlachy symetrické
- Symetrická lýtka a popliteální rýhy
- Symetrická stehna
- Pravá subgluteální rýha mírně níž
- Cristae iliacae a SIPS ve stejné rovině
- Paravertebrální svaly ve výraznějším napětí na pravé straně
- Bez výrazného hypertonu m. trapezius

Dechový stereotyp: hrudní

Brániční test

- Při provádění bráničního testu jsem nezaznamenala žádné známky patologie. V průběhu testu došlo k symetrické aktivaci. Mezižeberní prostory se rovnoměrně rozšířily. Během nádechu jdou dolní žebra laterálním směrem. Břišní svaly se aktivně zapojují, s mírnou převažující aktivitou levé strany.

Test nitrobřišního tlaku

- Pacientka je schopna aktivovat svalstvo podbřišku proti vytvořenému tlaku a udržet hrudník ve výdechovém postavení. Bez souhybu ramen. Při palpaci m. transversus abdominis je více zapojena levá strana.

Vyšetření pánve

Postavení pánve

- Přední horní spiny jsou níže nežli zadní horní spiny
- Vzdálenost mezi SIAS je 25 cm
- Vzdálenost mezi SIPS je 9,3 cm

Trendelenburgova zkouška

- Trendelenburgova zkouška byla negativní. Při stožení na jedné noze je pánev oboustranně stabilní.

Vyšetření SI skloubení

- Při vyšetření nedocházelo k fenoménu předbílání, tudíž není přítomen posun SI skloubení. V případě vyšetření přítomnosti blokády došlo k posunu bilaterálně, blokáda tak nebyla přítomna ani na jedné straně.

Vyšetření páteře

Anteflexe

- Pohyb do anteflexe byl plynulý, rozvíjení páteře ve všech úsecích bylo v pořádku. Pacientka v průběhu pohybu neudávala žádnou bolest.

- V hrudní oblasti páteř uhýbá mírně konvexně na levou stranu, což bylo kompenzováno konkavitou v oblasti bederní páteře.

Retroflexe

- V normálním rozsahu, bez bolesti.

Lateroflexe

- Provedení testu do lateroflexe je plynulé a stejné na obou stranách. Prostředníček ruky, podle kterého byla vzdálenost měřena, dosahuje přibližně úrovně hlavičky fibuly.

Thomayerova zkouška

- 4 cm, pacientka se země nedotkla, při testu cítila mírný tah po zadní straně pravé dolní končetiny.

Test olovnicí

Zezadu

- Při spuštění olovnice od záhlaví se dotýkala hrudní kyfózy, rovnoměrně procházela intergluteální rýhou a dopadala lehce za paty.

Z boku

- Spuštěná olovnice od zevního zvukovodu procházela ventrálně jak od středu ramenního kloubu, tak i od kyčelního kloubu a dopadala před zevní kotník.

7.1.2 *Terapie*

První terapie

V průběhu prvního setkání s pacientkou byl proveden vstupní kineziologický rozbor a odebrána co nejpodrobnější anamnéza. Následně se věnovala pozornost bolavé kyčli. Pacientku jsme uvedli do polohy v leže na zádech s podloženou hlavou. Nejdříve byly provedeny měkké techniky v oblasti kyčle, adduktorů kyčelního kloubu.

Při palpaci byly adduktory na pravé straně citlivější. Dolní končetinu jsme uvedly do flexe v kyčli a kolena a prováděly zevní a vnitřní rotaci k protažení rotátorů kyčle. Dále jsme protáhly stehenní svaly – dolní končetinu jsme uvedly do polohy mimo lehátko a tlakem na přední stranu bérce jsme protáhly svaly stehna. Společně s tím jsme využily techniku PIR.

Dále jsme provedly trakci a centraci kyčelního kloubu, a nakonec mobilizaci v poloze na boku. Všechny tyto techniky byly aplikovány bilaterálně. Na pravé straně pacientka v určitých polohách cítila tah v třísle. Na levé straně bylo vše v pořádku. V poloze na zádech jsme ještě provedly centraci miminka a lokalizované dýchání.

Dále jsme uvedly pacientku do polohy na boku s dolními končetinami v semiflexi vypodloženými mezi kolena. Provedly jsme měkké techniky hrudníku a mobilizaci hrudního koše společně s dýcháním.

Nakonec jsme pacientku uvedly do polohy na všech čtyřech opřenou o předloktí s kolena o širší bazi. Provedly jsme mobilizaci SI skloubení lehkými krouživými pohyby pánve. V této poloze pacientka ze začátku cítila bolest v pravé kyčli a také v třísle a byl viditelný omezený rozsah pohybu, po chvíli vše odeznělo a byl patrný zvětšený rozsah.

Do cvičební jednotky, kterou si pacientka bude cvičit doma jsme zařadily autoterapii na kyčelní klouby, oblast kříže a bederní páteře v poloze na čtyřech, která byla prováděna při terapii.

Jako druhý cvik pro uvolnění jsme využily polohy na zádech s dolními končetinami přitaženými k tělu, kde pacientka bude provádět lehké kroužení v kyčelním kloubu.

Druhá terapie

Subjektivně: pacientka je s předchozí terapií spokojená, bolest a tah kyčle po terapii téměř odezněl, lepší pocit měla také po provedené centraci miminka.

Pacientku občasně trápila kyčel, doma cvičila cvik, který jsme prováděli na minulé terapii – v poloze na čtyřech, pacientka opřená o předloktí s krouživými pohyby pánví.

Tento cvik jsme ještě upravily polohou, kdy jednu nohu dáme více pod tělo a pacientka se pohybuje směrem dopředu – dozadu nebo zase krouživými pohyby.

Citlivost adduktorů zcela odezněla. Pacientku však momentálně kvůli rostoucím prsům trápí potíže s bolestí v oblasti hrudní a krční páteře. Provedli jsme měkké techniky krční a hrudní páteře a na m. trapezius využily techniky PIR. V poloze na zádech jsme provedly protažení fascií hrudníku a využily k tomu lokalizované dýchání z dechové fyzioterapie, kde jsme se snažily o aktivaci bránice do stran hrudníku. V závěru jsme provedly opět centraci miminka, které bylo při minulé terapii pacientce velmi příjemné.

V závěru jsme doporučily cvičit doma cviky z minulého sezení a k tomu přidat dva cviky z metody Kaltenborn – pacientka v poloze na čtyřech, s podloženými horními končetinami se s nádechem snaží o vyhrbení páteře do tzv. kočičího hřbetu, při čemž pánev směřuje dopředu a stahuje hýždě. Dále v této poloze střídavě upažuje horní končetiny a společně s nádechem rotuje hlavu s trupem. S výdechem se vrací do výchozí polohy. Do cviků jsme zapojily správný způsob dýchací techniky.

Třetí terapie

Subjektivně: pacientka doma cviky pravidelně cvičila s pozitivním výsledkem. Bolesti krční páteře jsou lepší, hrudní páteř občas bolí, s čímž souvisí rostoucí prsa. Momentálně popisuje lehké bolesti pánve a pocit těžkého břicha.

V úvodu terapie jsme provedly centraci miminka a zopakovaly měkké techniky hrudníku s lokalizovaným dýcháním. Následně jsme zaměřili pozornost na oblast pánve a kyčlí, kde jsme protáhly okolní svalstvo a provedly mobilizaci.

Následně jsme se s pacientkou zaměřily na cviky k aktivaci břišního svalstva a pánevního dna. Využily jsme dvou cviků v poloze na zádech s trojflexí dolních končetin.

První cvik spočíval v tom, že se pacientka v této poloze snažila o aktivaci břišního svalstva podsazením pánve a přitisknutím bederní páteře k lehátku, přičemž dolní končetiny byly položeny na gymnastickém míči. V této poloze se pacientka střídavě odlehčovala dolní končetiny. Doma místo gymnastického míče využije např. židli.

Druhý cvik je ve stejné poloze, nohy v trojflexi jsou opřeny o terapeutovo tělo a pacientka se ploskami nohou snaží tlačit, ruce položené na stehnech, kde se těž snaží o odtlačení. Doma využije tlak např. proti zdi.

V závěru jsme zopakovaly cviky z minulé terapie, pacientka si je dobře pamatovala a s jejich provedením žádný problém.

Čtvrtá terapie

Subjektivně: pacientka je se cviky velmi spokojená, snaží se cvičit pravidelně. Zmínila, že pokud cviky někdy vynechá cítí mírné zhoršení. Stále ji trápí pocit těžkého břicha a prsou.

V úvodu terapie jsme opakovaně provedly centraci miminka a techniky měkkých tkání hrudní a bederní páteře, protáhly jsme laterální oblast trupu a kyčelní klouby. Společně jsme zacvičily sestavu cviků k uvolnění bederní páteře a SI skloubení, které pacientka cvičí doma. Dále jsme prošly cviky k aktivaci břišních svalů a pánevního dna. Došlo k lehké modifikaci cviků v rámci zapojení horních končetin a rotace páteře. Cviky jsme zařadily i do cvičební jednotky pro doma, jelikož pacientka předchozí způsob cvičení zvládala již bez větších obtíží.

Při terapii jsme se snažily aktivovat bránici. Posloužila nám k tomu poloha na boku s pokrčenými dolními končetinami a paží opřenou o předloktí. Hrudník jsme podložily overballem a nechaly pacientku směřovat dech do těchto míst pro aktivaci laterální části hrudníku.

Jelikož se jedná o poslední terapii, tak jsem provedla výstupní kineziologický rozbor a společně jsme probraly a zhodnotily průběh předešlých terapií. Cviky si pacientka již dobře pamatovala, proto jsme věnovaly pozornost dechovým cvičením a cvikům, které může provádět jako přípravu na porod.

Zhodnocení terapií:

Spolupráce s pacientkou byla velmi příjemná, terapie probíhaly většinou jednou za dva týdny. Příjemnou skutečností bylo, že je pacientka z oboru a aktivně se zapojovala do cvičení. Díky tomu, byla následně schopná zhodnotit výsledek terapie, který popisuje jako uspokojivý, vzhledem k problémům, se kterými na přišla.

Na prvním setkání pacientka popisovala problémy v oblasti kyčlí a bederní páteře, které se během první terapie povedlo odstranit. Nadále se žádný výraznější problém nevyskytoval.

Pacientka též popisovala lehký tah nadbříšku, který přešel do pocitu těžkého břicha s bolestmi v oblasti pánve. Cviky od pocitu tahu v nadbříšku pacientce neulevily, tudíž i nadále přetrvával. Příjemná jí byla centrace miminka, která po každé terapii velmi ulevila. Při dalších terapiích se objevily také bolesti krční páteře, které po následné terapii odezněly. Z důvodu rychle rostoucích prsou se často objevovaly problémy s dýcháním a bolesti hrudní páteře, které se však se zadaným cvičením a dechovými cviky dále nezhoršovaly. Pacientka plánuje pokračovat ve cvičební jednotce, jelikož s nimi má pozitivní zkušenost a je si vědoma jejich důležitosti.

7.1.3 Výstupní kineziologické vyšetření

- Současná hmotnost: 82 kg
- Týden těhotenství: 37. týden

Aspekční vyšetření stoje

Zepředu

- Mírně širší stojná baze
- Kotníky ve stejné výši
- Patelly ve stejné výši, směřují laterálním směrem
- SIAS ve stejné výši
- Břicho ve středové rovině
- Úklon hlavy mírně na pacientovu levou stranu

Z boku

- Chodidla zatížena na špičky nohou
- Mírná anteverze pánve
- Bederní lordóza oploštěná
- Prominence břicha do spodní části
- Vyhlazená hrudní kyfóza
- Hlava i ramena bez předsunu

Zezadu

- Nožní klenba v pořádku
- Achillovy šlachy symetrické
- Lýtka i stehna symetrické
- Popliteální rýhy ve stejné rovině
- SIPS symetricky ve stejné rovině
- Pravé rameno mírně níže
- Mírný úklon hlavy k levé straně

Dechový stereotyp: hrudní

Brániční test

- Při bráničním testu se pacientka bez větších problémů zvládá nadechovat do laterální i dorsální strany hrudníku. Při testu nepozorují souhyby ramen. Břišní svaly se oproti vstupnímu vyšetření zapojují symetricky.

Test nitrobřišního tlaku

- Pacientka je schopna aktivovat svalstvo podbřišku proti vytvořenému tlaku a udržet hrudník ve výdechovém postavení. Bez souhybu ramen. Při palpaci m. transversus abdominis se sval zapojuje již více symetricky.

Vyšetření pánve

Postavení pánve

- Zadní horní spiny jsou postaveny výše nežli přední horní spiny
- Vzájemná vzdálenost SIAS je 27 cm
- Vzájemná vzdálenost SIPS je 9 cm

Trendelenburgova zkouška

- Zkouška je negativní, pánev je při stožení na jedné noze oboustranně stabilní.

Wyšetření SI

- Stejně jako při úvodním vyšetření nedocházelo ani zde k fenoménu předbíhání, tudíž není přítomen posun SI skloubení. Při vyšetření přítomnosti blokády byl test negativní.

Wyšetření páteře

Anteflexe

- Při pohybu se všechny úseky páteře rovnoměrně rozvíjejí, pacientka neudává žádné bolesti při pohybu.

Retroflexe

- Pohyb proveden bez problému, při pohybu do původní polohy byl pohyb náročnější ale bez přítomnosti bolestí.

Lateroflexe

- Pacientka provedla pohyb bez výrazných obtíží, symetricky na obě dvě strany přibližně do úrovně laterálního epikondylu.

Thomayerova vzdálenost

- Při provedení zkoušky se pacientka skoro dotkne země, vzdálenost je přibližně 8 cm. Zkouška je tedy negativní.

Test olovní

Zezadu

- Při spuštění olovnice za záhlaví se v průběhu nedotýká hrudní kyfózy, prochází intergluteální rýhou a dopadá do středu mezi paty.

Z boku

- Při spuštění olovnice od zevního zvukovodu probíhá středem ramenního kloubu, středem kyčelního kloubu a dopadá do středu zevního kotníku.

7.2 *Kazuistika 2*

Osobní údaje:

- Iniciály: MS
- Rok narození: 1998
- Výška: 173 cm
- Týden těhotenství: 33. týden
- Hmotnost před těhotenstvím: 76 kg
- Současná hmotnost: 86 kg

Anamnéza:

Nynější onemocnění

- Momentálně pacientku trápí bolesti bederní páteře vystřelující do oblasti hýždí. Dále pacientka udává bolesti v oblasti symfýzy. Konkrétně uvádí, že se při delších procházkách objevuje nepříjemný tlak na stydkou kost. Občas pociťuje tah a neurčitou bolest v oblasti břicha, na kterou pomohlo podvázání šátkem. Pacientka v rozhovoru uvedla pocit tahu v oblasti pánve a kyčlí, který občas pociťuje, ale po menším protažení, které si sama provádí, tah odezní. Při dlouhodobém sezení pociťuje bolest v oblasti kostrče, což může souviset s úrazem z dětství. Zmínila, že se při delší chůzi trochu zadýchává.

Osobní anamnéza

- V dětství úraz kostrče, na který si však nevzpomíná, vzhledem k nízkému věku, kolem 10. roku života. Pacientka prodělala operaci slepého střeva, avšak neudala, v jakém roce proběhla. Po operaci má jizvu v oblasti pupíku. Momentálně pociťuje mírný tah v tomto místě. Dva roky zpět si při běhu zvrtila kotník na pravé straně, na který dostala ortézu. Jiné závažnější úrazy ani operace neuvědla.

Rodinná anamnéza

- Matka trpí astmatem, babička z otcovy strany prodělala rakovinu plic a trpí Cronhovou chorobou. Děda z matčiny strany má zavedený kardiostimulátor a léčí se s diabetem.

Gynekologická anamnéza

- Menarché ve 13 letech. Pacientka udává, že užívala od svých 17 let hormonální antikoncepci, ale přibližně po dobu 4 let ji již neužívá. Momentálně se jedná o první těhotenství, které bylo plánované. O otěhotnění se s partnerem snažili přibližně necelý rok. Početí proběhlo přirozeným způsobem.

Farmakologická anamnéza

- Pacientka dlouhodobě neužívá žádné léky. Bere pouze doplňky stravy a sezóně užívá léky na alergii.

Alergologická anamnéza

- Pacientka udává alergii na prach a pyly.

Sociální anamnéza

- Pacientka žije s manželem v rodinném domku.

Pracovní anamnéza

- Momentálně se snaží o dostudování oboru porodní asistentka na zdravotně – sociální fakultě v Českých Budějovicích. Na začátku těhotenství měla dvakrát až třikrát do týdne brigádu v prodejně obuvi a přibližně od poloviny druhého trimestru je doma a snaží se o dokončení své bakalářské práce. Dříve tedy trávila dost času stáním, momentálně však tráví většinu času sezením, snaží se být však aktivní skrze krátké procházky a protahovací cviky.

Sportovní anamnéza

- Před otěhotněním chodila občas běhat. Nyní chodí příležitostně na těhotenskou jógu, chodí na procházky s manželem nebo si doma zacvičí uvolňovací a protahovací cviky podle internetu.

7.2.1 Vstupní kineziologické vyšetření

Aspekční vyšetření stoje

Zepředu

- Prsty bez deformit
- Více zatížena pacientova pravá noha v oblasti prstů
- Mírně spadlá podélná i příčná klenba
- Zatížení obou nohou kladeno na laterální stranu nohy
- Kotníky ve stejné rovině
- Pacientovo levé koleno mírně výše
- U pacientovy levé pately lehké „šilhání“
- Stehna symetrická
- SIAS ve stejné výšce
- Břicho lehce rozděleno v oblasti pupku
- Deviace pupku na pravou stranu

Z boku

- Chodila více zatížena na špičkách nohou
- Postavení kloubů dolní končetiny v jedné rovině pod sebou
- Pánev v mírném anteverzním postavení
- Optimální bederní lordóza s lehkým oploštěním v oblasti LS přechodu
- Mírně zvětšená hrudní kyfóza
- Lehká protrakce ramen
- Prominence břišní stěny, břicho je nahoře
- Hlava lehce předsunutá dopředu

Zezadu

- Více zatížena pravá dolní končetina
- Pravá Achillova šlacha méně viditelná
- Lýtka symetrická
- Popliteální rýhy symetrické
- Kolena v mírné valgozitě
- Stehna symetrická
- Subgluteální rýha na pravé straně níže

- Cristae iliacae symetrické
- SIPS ve stejné výšce
- Lehký hypertonus paravertebrálních svalů
- Levé rameno postaveno níže
- Viditelný hypertonus m. trapezius
- Větší levý thoracobrachiální trojúhelník
- Lehký úklon hlavy k levé straně

Dechový stereotyp: horní hrudní

Brániční test

- Při pohybu se žebra méně rozvíjejí laterálním i dorzálním směrem, nádech probíhá více do oblasti hrudníku. Břišní svaly se aktivně nezapojují a je pozorován mírný souhyb ramen.

Test nitrobřišního tlaku

- Při provedení testu pacientka uváděla pnutí v oblasti pupíku. Při vyšetření byla patrná aktivita hrudníku kraniálním směrem a převaha aktivity horní části m. rectus abdominis. Byl viditelný lehký souhyb ramen. Aktivita svalů v oblasti dolního břicha byla asymetrická a nevýrazná.

Vyšetření pánve

Postavení pánve

- Přední horní spiny jsou výrazně níže nežli zadní horní spiny
- Na levé straně je SIPS níže nežli na straně pravé
- Vzájemná vzdálenost SIAS je 28 cm
- Vzájemná vzdálenost SIPS je 9 cm

Trendelenburgova zkouška

- Provedení zkoušky pravostranně pozitivní, dochází k poklesu pánve. Při stožení na levé noze je zkouška negativní.

Wyšetření SI skloubení

- Při vyšetření předbíhání v předklonu nedochází k fenoménu předbíhání, není zde přítomen SI posun. Při provedení vyšetření blokády SI se vzdálenost zvětšuje pouze na levé straně, možné zde tedy předpokládat blokádu SI.

Wyšetření páteře

Anteflexe

- Při pohybu do předklonu pacientka pociťuje bolest na konci. Pohyb je mírně neplynulý a lehce zhoršený v oblasti bederní páteře.

Retroflexe

- Pro pacientku byl pohyb mírně náročnější. Při navrácení zpět do výchozí polohy pociťovala bolest v křížové a bederní oblasti.

Lateroflexe

- Pohyb do lateroflexe byl přiměřeně plynulý a na obě strany symetrický. Na obou stranách dosahovala pacientka nejdelším prstem přibližně do úrovně dolní hranice patelly.

Thomayerova vzdálenost

- Při provedení testu byla zkouška pozitivní. Pacientka se nedotkla země, vzdálenost od nejdelšího prstu byla 16 cm.

Wyšetření olovní

Zezadu

- Olovnice spuštěná ze záhlaví se nedotýká hrudní kyfózy. Intergluteální rýhou probíhá více na levé straně a dopadá za hranici pat.

Z boku

- Olovnice spuštěná od zevního zvukovodu probíhá středem ramenního kloubu, pokračuje dorzálně od středu kyčelního kloubu a dopadá do středu zevního kotníku.

7.2.2 *Terapie*

První terapie

Během prvního setkání jsem provedla vstupní kineziologické vyšetření a odebrala podrobnou anamnézu. Následně byla pacientka seznámena s plánem terapie.

U pacientky jsme začaly lehkými protahovacími technikami v poloze na zádech s jednou rukou na cristla iliaca a druhou na břicho, vytvořily jsme mírný tlak. Kvůli tahu v okolí pupíku jsem provedly protažení této oblasti, tah byl patrný spíše na pravé straně. Dále byla provedena centrace, mobilizace a trakce kyčelních kloubů. Protažení třísel, zevních a vnitřních rotátorů a svalů stehna. Symfýza byla palpačně citlivá a byl patrný lehký otok dolních končetin, načež bylo pacientce doporučeno si doma dávat dolní končetiny do zvýšené polohy.

Poté jsme uvedly pacientku do polohy na boku s pokrčenými DKK a podloženými mezi koleny. V této poloze byly provedeny měkké techniky hrudníku a bederní páteře a protažení hrudníku.

Na všech čtyřech byla provedena mobilizace SI skloubení, kde na levé straně byla vůle zhoršena a objevila se bolestivost. Po chvíli odezněla a pacientka cítila úlevu.

Pacientka byla edukována o cviku na doma – leh na zádech s pokrčenými dolními končetinami. V této poloze se pacientka snaží přitisknout bedra k podložce podsazením pánve. To jí umožní aktivovat břišní svalstvo a ulevit bederní páteři, cvičení alespoň 2x denně po 10 opakováních.

Druhá terapie

Subjektivně: po terapii pacientka udává mírnou úlevu od bolesti bederní páteře, ale občas ji dále pociťuje. Doma se snažila cvičit pravidelně s nynějším pocitem aktivnějšího břišního svalstva.

Momentálně ji trápí bolesti v oblasti hrudníku a stále trochu zhoršené dýchání.

Byla provedena centrace miminka a věnována pozornost hrudnímu koši, který jsme uvolnily pomocí měkkých technik, protažení fascií a mobilizací žeber. Využily jsme dechové fyzioterapie.

V závěru jsme zopakovaly cvik z předchozí terapie, abychom jsme se ujistili, že je prováděno vše správným způsobem. K tomu byl přidán cvik v poloze na zádech, s dolními končetinami v trojflexi opřenými o zeď, kdy pacientka opět podsadí pánev tak, aby byla bederní páteř přitisknutá k podložce a zároveň se snaží vyvíjet tlak dolními končetinami do zdi. Tímto cvikem se snažíme přidat k aktivaci břišního svalstva, aktivaci pánevního dna společně s centrací kyčelních kloubů a pánve.

Pacientce jsme ještě přidaly cvik k protažení páteře v poloze na všech čtyřech s upažením horní končetiny a rotací páteře a k tomu jsme zapojily také dechovou gymnastiku.

Třetí terapie

Subjektivně: pacientka necvičila pravidelně z důvodu občasných nevolností. Bolesti hrudní páteře se však po občasném cvičení zlepšily, avšak aktuálně se opět lehce zhoršila bederní páteř a objevily se při delším sezení nebo chůzi také bolesti kostrče a plosek nohou.

Aplikovaly jsme měkké techniky na problematická místa a mobilizaci SI skloubení v poloze na čtyřech. Po domluvě s pacientkou jsem provedly též mobilizaci kostrče.

Dále jsme provedly měkké techniky nohou a trakci a mobilizaci malých kloubů nohy. Nakonec jsme provedly stimulaci pomocí ježka, kterého má pacientka i doma. V závěru byly zopakovány cviky z minulé terapie a byl přidán cvik na všech čtyřech s kroužením pánve pro autoterapii SI skloubení a bederní páteře.

Čtvrtá terapie:

Subjektivně: pacientce velmi vyhovoval cvik na všech čtyřech, který si aktivně cvičila. Z minulé terapie pozitivně hodnotila mobilizaci kostrče a stimulaci chodidel, kterou si doma samostatně prováděla.

Aktuálně pacientku trápí pocit těžkého břicha a mírný tlak pánve a kyčlí. Delší chůze je pro pacientku velmi náročná.

V úvodu terapie jsme provedly měkké techniky problematických míst, protáhly svaly dolních končetin a využily metody PIR. U pacientky jsme provedly centraci miminka, která byla pacientce příjemná a cítila po ní úlevu. Jelikož se jednalo o poslední společnou terapii provedla jsem výstupní kineziologické vyšetření a společně jsme zopakovaly cviky z minulých terapií. Byla provedena dechová cvičení a pacientka byla pučena o vhodných cvicích jako přípravu na porod. V závěru byl zhodnocen průběh a výsledek terapie.

Pacientce jsme dodatečně ukázaly cviky k uvolnění kyčlí v poloze na zádech.

Zhodnocení terapií:

Pacientka byla velmi milá a snažila se aktivně zapojit do terapie. Z důvodu občasných nevolností vynechávala cvičení a zmínila se, že byly bolesti zhoršené. Poté, když si znovu zacvičila se vše zlepšilo. K úlevě pomohla těhotenská jóga, na kterou občasně docházela.

Pacientka na terapie docházela jednou za dva týdny s výjimkou posledního termínu terapie, který jsme domluvily již po týdnu, z důvodu blížícího se termínu porodu. Na začátku terapie trápily pacientku nejvíce bolesti bederní páteře, které se projevovaly až do oblasti hýždí. Z tohoto důvodu byla pacientka limitovaná delší chůzí. Po terapii se potíže zlepšily. Při dalších terapiích se objevily bolesti hrudní páteře a zhoršené dýchání. V rámci terapie byl uvolněn hrudní koš a přidán cvik na doma. Kvůli zranění z dětství patrně začaly pacientku trápit bolesti kostrče a pocit těžkého břicha. Na to po domluvě pomohla mobilizace kostrče a centrace miminka.

Pacientka si cviky velmi chválila v kombinaci se cviky z jógy. Zmiňovala občasně bolesti, ale po provedení cviků cítí úlevu. Pravidelně necvičí, pouze pokud se objeví bolesti. Důležitost cvičení si však uvědomuje a chce si najít na cvičení více času, avšak s blížícím se termínem porodu se chce později zaměřit spíše na cviky po porodu.

7.2.3 Výstupní kineziologický rozbor

- Současná hmotnost: 89 kg
- Týden těhotenství: 40. týden

Aspekční vyšetření stoje

Zepředu

- Oploštělá nožní klenba
- Viditelný otok dolních končetin
- Zatížení více na pacientově levé noze
- Patelly ve stejné rovině
- Pacientovo pravé lýtko a stehno aspekčně větší
- SIAS ve stejné výšce
- Pupek ve středové rovině
- Pacientovo levé rameno mírně níže

Z boku

- Zatížení nohou na špičky nohou
- SIAS postaveny níže nežli SIPS
- Prohloubená bederní lordóza
- Oploštělá hrudní kyfóza
- Lehká protrakce ramen
- Mírný předsun hlavy

Zezadu

- Symetrické Achillovy šlachy
- Spadlá podélná klenba
- Levá popliteální i subgluteální rýha níže
- SIPS symetricky ve stejné rovině
- Méně viditelné mediální okraje lopatek
- Levé rameno níže

Dechový stereotyp: horní hrudní

Brániční test

- Při pohybu se žebra méně rozvíjejí laterálním i dorzálním směrem, nádech je směřován do oblasti hrudníku. Břišní svalstvo se lépe zapojuje, bez souhybu ramen.

Test nitrobřišního tlaku

- Při provedení testu pacientka již necítila pnutí v oblasti pupíku. Při vyšetření byla patrná aktivita hrudníku kraniálním a mírně laterálním směrem. Byl viditelný lehký souhyb ramen. Aktivita svalů v oblasti dolního břicha byla více symetrická a pacientka byla schopná svaly více vědomě zapojit.

Vyšetření pánve

Postavení pánve

- Přední horní spiny jsou výrazně níže nežli zadní horní spiny
- Vzájemná vzdálenost SIAS je 29 cm
- Vzájemná vzdálenost SIPS je 9 cm

Trendelenburgova zkouška

- Provedení zkoušky pravostranně pozitivní, dochází k poklesu pánve. Při stožení na levé noze je zkouška negativní.

Vyšetření SI skloubení

- Při vyšetření v předklonu nedochází k fenoménu předbíhání, není zde přítomen SI posun. Při provedení vyšetření blokády SI se vzdálenost oboustranně zvětšuje, lze tedy nepředpokládat blokádu.

Vyšetření páteře

Anteflexe

- Při testu do předklonu pacientka pociťuje bolest na konci pohybu. Pohyb je více plynulý, ale mírně omezený rostoucím břichem.

Retroflexe

- Pohyb byl bolestivý při pohybu zpět a pro pacientku také mírně namáhavý.

Lateroflexe

- Pohyb do lateroflexe byl plynulý a bilaterálně symetrický. Na obou stranách dosahovala pacientka nejdelším prstem přibližně do úrovně mediálního epikondyly.

Thomayerova vzdálenost

- Při provedení testu byla zkouška pozitivní +20 cm.

Vyšetření olovnicí

Zezadu

- Olovnice spuštěná ze záhlaví se dotýká hrudní kyfózy, pokračuje intergluteální rýhou a dopadá mezi paty.

Z boku

- Při spuštění olovnice od zevního zvukovodu prochází před středem ramenního kloubu, dále pokračuje středem kyčelního kloubu a dopadá mírně před zevní kotník.

7.3 *Kazuistika 3*

Osobní údaje:

- Iniciály: ŠK
- Rok narození: 1998
- Výška: 168 cm
- Týden těhotenství: 32. týden
- Hmotnost před těhotenstvím: 60 kg
- Současná hmotnost: 67 kg

Anamnéza:

Nynější onemocnění

- Pacientku momentálně trápí bolesti v pánevní oblasti, které jdou až do třísel a oblasti kříže. Udává, že má pocit chůze jako kachna. V oblasti stydké kosti cítí neustálý tlak, palpačně je zde cítit mírný rozestup. Tlak pocítuje na sedací kosti, který popisuje jako kdyby měly prasknout. Kvůli tomu nemůže sedět delší dobu, leckdy vůbec. Popisuje nepříjemný tlak břicha, který je někdy i bolestivý a pacientka proto v noci špatně spí. Dále se zmínila, že se jí přibližně týden špatně dýchá a má bolesti v oblasti dolních žeber. Bolesti má prakticky pořád, ale našla si úlevovou polohu v polosedu na boku s nataženými dolními končetinami. Při smíchu si všimla mírné inkontinence. Trpí častými nevolnostmi a pálení žáhy.

Osobní anamnéza

- Pacientka se aktuálně léčí s hypofunkcí štítné žlázy. Přibližně před rokem se léčila s epikondylitidou, která byla po dobu 6 týdnů v sádře, ale bylo zaznamenáno zhoršení. Docházela na fyzioterapii a aktuálně je vše v pořádku. Trpí hypotenzí a přibližně od 18 let měla opakované záněty močových cest, které s prvním těhotenstvím zmizely. Operační výkony a závažné úrazy pacientka neudává.

Rodinná anamnéza

- Tatínek se léčí s hypertenzí, nadměrnou funkcí štítné žlázy a trpí makulární degenerací. Babička ze strany otce má astma a hypotenzi. Maminka a sourozenci bez onemocnění.

Gynekologická anamnéza

- Pacientka je momentálně podruhé těhotná. První těhotenství bylo ukončeno přirozeným porodem. Dítě bylo přenášeno a narodilo se přibližně ve 41. týdnu těhotenství. Porod byl ze začátku s mírnými komplikacemi, proto byl nakonec aplikován epidurál a nástřih hráze. Pacientka před porodem chodila na terapii k uvolňování pánevního dna a jako přípravu si masírovala hráz doma. Obě těhotenství plánovaná, druhé je přibližně s rozestupem 20 měsíců, přirozenou cestou.

Farmakologická anamnéza

- Pacientka užívá Euthyrox 50 mg na sníženou funkci štítné žlázy. Jiné léky neužívá.

Alergologická anamnéza

- Udává pouze alergii na penicilin.

Sociální anamnéza

- Žije s manželem a dvaceti měsíční dcerou v rodinném domku.

Pracovní anamnéza

- Dříve pracovala ve firmě, kde organizovala akce. Práce byla od 8 h do 15 h, převážně sezení v kanceláři kombinované s aktivním dojížděním za klienty. Momentálně je doma na mateřské dovolené.

Sportovní anamnéza

- V dětství hrála fotbal a různé další sporty, ale žádný, kterému by se dlouhodobě věnovala. Před těhotenstvím chodila na bikram jógu nebo pilates.

V průběhu prvního těhotenství chodila příležitostně na těhotenské cvičení, avšak aktuálně není možnost docházet na cvičení i s dcerou, z tohoto důvodu nyní na těhotenské cvičení nedochází. Chodí však společně s manželem a dcerou na plavání, které jí velmi pomáhá.

7.3.1 Vstupní kineziologické vyšetření

Aspekční vyšetření stoje

Zepředu

- Stoj o širší bazi
- Mírně spadá podélná i příčná klenba
- Mediální i laterální kotník ve stejné rovině
- Patelly symetrické
- Adduktory viditelně i palpačně v hypertonu
- Crista iliaca na pacientově pravé straně postavena níže
- Pravé rameno níže
- Deviace pupku k pacientově levé straně
- Obě ramena v protrakci
- Lehký úklon hlavy na pacientovu pravou stranu

Z boku

- Chodidla zatížena více na špičkách nohou
- Pánev v lehkém anteverzním postavení
- Kolenní klouby v lehké flexi
- Výrazný přechod Th/L přechodu “zalomení”
- Prominence břicha ve spodní části
- Vyhlazená hrudní kyfóza
- Mírná protrakce ramenních kloubů
- Hypertonus m. trapezius
- Lehký předsun hlavy

Zezadu

- Paty v mírném valgózním postavení
- Viditelně více zatížena pravá dolní končetina
- Achillovy šlachy symetrické
- Lýtka i stehna symetrická
- Na pravé straně popliteální rýha níže, stejně tak subgluteální rýha
- Pravá SIPS níže nežli levá
- Viditelný hypertonus paravertebrálních svalů
- Na pravé straně větší thorakobrachiální trojúhelník
- Celkově lehký úklon k pravé straně
- Dolní úhel pravé lopatky níže
- Nahrbená záda, pravé rameno níže

Dechový stereotyp: horní hrudní

Brániční test

- Při testu bránice je dýchání soustředěno především do horní části hrudníku. Žebra se pouze minimálně pohybují laterálním směrem, lépe se pohybují na pravé straně. Mezižební prostory se ve větší míře nerozšiřují.

Test nitrobřišního tlaku

- Při testu se prohloubila konkavita v palповané oblasti. Převažovala aktivita hrudníku, který se pohyboval kraniálním směrem s lehkým souhybem ramen. Aktivace spíše m. rectus abdominis a při palpaci m. transversus abdominis zaznamenána větší aktivita na pravé straně.

Vyšetření pánve

Postavení pánve

- U pacientky jsou přední horní spiny v nižší poloze nežli zadní horní spiny, přibližně o 1-2 cm.
- Levá SIPS je výše postavená než spina na pravé straně
- Vzájemná vzdálenost SIAS je 26,5 cm

- Vzájemná vzdálenost SIPS je 8,5 cm

Trendelenburgova zkouška

- Při provedení je zkouška pozitivní pro obě strany. Pro pacientku bylo těžké udržet se na jedné noze bez kompenzačního úklonu.

Vyšetření SI skloubení

- V průběhu vyšetřování fenoménu předbíhání se levá SIPS dostává před pravou, avšak přibližně po 10-15 vteřinách dochází k navrácení do stejné úrovně. V tomto případě tak hovoříme o SI posunu. Při vyšetření přítomnosti blokády nebyly zaznamenány žádné patologie.

Vyšetření páteře

Anteflexe

- Při provedení pohybu bylo zřejmé horší rozvíjení páteře v hrudní a bederní oblasti, paravertebrální svaly zde byly výrazně napjaté. Pacientce dělal průběh pohybu obtíže a cítila v oblasti Th/L přechodu bolesti.

Retroflexe

- Při testu retroflexe bylo pro pacientku obtížné pohyb provést. V momentu navrácení zpět do výchozí polohy udávala mírné bolesti.

Lateroflexe

- Při provedení pohybu do lateroflexe byl pohyb na pravou stranu přiměřeně plynulý a konec prostředníčku dosahoval úrovně středu patelly. Na levé straně byl pohyb již méně plynulý a dosahoval úrovně přibližně nad koleno.

Thomayerova vzdálenost

- Pacientce dělal problém pohyb do předklonu z důvodu bolesti zad a pánevní oblasti. Zkouška je pozitivní, pacientka se nedotkne země, vzdálenost je asi 20 cm.

Vyšetření olovnici

Zezadu

- Olovnice spuštěná ze záhlaví se dotýká hrudní kyfózy, intergluteální rýhou probíhá spíše více vpravo a dopadá mírně za hranici pat.

Z boku

- Olovnice spuštěna od zevního zvukovodu prochází ventrálně od středu ramenního kloubu, dále pokračuje skrze střed kyčelního kloubu a dopadá mírně před zevní kotník.

7.3.2 Terapie

První terapie

Během první terapie jsem odebrala co nejpodrobnější anamnézu a provedla vstupní kineziologické vyšetření. Pacientka si stěžovala na dušnost a bolest v pánevní oblasti a v oblasti sakroiliakálního přechodu. S pacientkou jsme provedly dechová cvičení a protažení hrudního koše v poloze na boku, ve které byl protažen hrudní koš. Dále jsme provedly techniky měkkých tkání křížové a bederní páteře a oblasti kyčlí a třísel, které byly palpačně hypertonické. U kyčlí jsme provedli protažení vnitřních a vnějších rotátorů v poloze na zádech s DKK v trojflexi. Byla provedena též technika mobilizace, centrace a trakční technika. Pacientka ihned pocítovala úlevu od bolesti a tahu v tříslech.

Zaměřily jsme se i na centraci miminka, po které pacientka udávala okamžitou úlevu, co se týká tahu břicha a dýchání.

Pacientce jsme doporučily cvik pro aktivaci pánevního dna, břišních svalů a centraci pánve a kyčelních kloubů. Cvik v poloze na zádech, pacientka má nohy ve flexčním postavení v kyčelních a kolenních kloubech, opřené o tělo terapeuta (doma opřené o zeď). Tímto způsobem se snaží podsadit pánev, přitisknout bederní páteř k podložce a tlačit do terapeuta/zdi.

Po terapii byl v závěru aplikován kinesiotape v oblasti bederní páteře. Pacientka odcházela s výraznou úlevou jak od potíží s dýcháním a pocitem těžkého břicha, tak s mírnou úlevou od bolesti v oblasti pánevní.

Druhá terapie

Subjektivně: pacientka se cítí stále velmi bolavá v oblasti kyčlí, pánve a bederní páteře. Aplikace kinesiotapu při minulé terapii od bolesti na chvíli ulevila. Zmínila se, že už se tak často v noci nebudí.

V úvodu byla provedena centrace miminka a následně byla věnována pozornost kyčlím, kde jsme aplikovali stejné metody jako při minulé terapii, po kterých pacientka cítila krátkodobou úlevu. Zaměřily jsme pozornost na dechovou fyzioterapii, kde jsme se snažily o kontaktní dýchání, které bylo z počátku pro pacientku náročnější, ale po několika opakováních byla schopná dýchání zvládnout. Snažily jsme se o lepší rozvíjení žeber laterálním a dorsálním směrem, které jsme doporučily pacientce zařadit do cvičební jednotky na doma.

Pokračovaly jsme uvedením pacientky do polohy na čtyřech a provedly mobilizaci SI skloubení. Tento cvik jsme doporučily i jako autoterapii. Nakonec jsme zopakovaly cvik z minulé terapie se snahou o větší aktivaci pánevního dna a přidaly cvik k uvolnění kyčelních kloubů v poloze na zádech, s přitažením dolních končetin k břichu, s provedením krouživých pohybů.

Třetí terapie

Subjektivně: pacientka cítí úlevu od dušnosti, avšak stále jí obtěžují bolesti pánve, momentálně soustředěné do oblasti kostrče. Společně s tím se začaly projevovat bolesti bederní páteře a pocit těžkého břicha.

V úvodu terapie jsme provedly centraci miminka a měkké techniky problematických míst. Pacientce jsme nabídly mobilizaci kostrče, na které jsme se nakonec shodly, že bude proveden na příští terapii. Dále jsme věnovaly pozornost kyčelním kloubům, u kterých jsme provedly lehké protažení okolního svalstva a lehkou mobilizaci.

Nakonec jsme zopakovaly cviky z minulých sezení, které pacientce vyhovují, ale z důvodu častých bolestí a únavy se zmínila, že je pravidelně necvičí. Proto jsme jim věnovaly více času alespoň v rámci terapie.

Zaměřily jsme pozornost na respirační fyzioterapii, kde jsme trénovaly dechovou vlnu. Pacientce jsme doporučily cvik na uvolnění páteře v poloze na patách, s nataženými pažemi dopředu před sebe. Ruce lze přesouvat k jedné nebo druhé straně, aby se protáhla i laterální strana. Pacientce byl tento cvik velmi příjemný a cítila pocit úlevy.

Čtvrtá terapie

Subjektivně: pacientka se snažila od minule cvičit více pravidelněji a cítí se lépe. Avšak i přes to přetrvávají bolesti pánevní oblasti a pocit těžkého břicha. Chůze je pro pacientku velmi náročná a nevydrží delší dobu v poloze v sedě.

Dle minulé domluvy jsme provedly mobilizaci kostrče a zopakovaly centraci miminka. Provedly jsme mobilizaci SI skloubení v poloze na čtyřech a měkké techniky problematických míst. Pacientka zmínila, že ji trápí bolesti nohou. Proto jsme aplikovaly měkké techniky i zde, s mobilizací prstců a trakcí hlezna. Nakonec jsme stimulovaly pomocí ježků.

V rámci poslední terapie jsme s pacientkou zopakovaly cviky z minulých terapií a nechaly jsme je spíše v rámci protažení a relaxace. Zachovaly jsme cvik k aktivaci břišního svalstva, který jsme nijak neztěžovaly.

Nakonec jsem provedla výstupní kineziologické vyšetření a společně jsme s pacientkou zhodnotily průběh a výsledek terapie a po následné domluvě ještě pro podporu břicha aplikovaly kinesiotape.

Pacientce jsme v závěru připomněly cviky, které již znala a byly vhodné jako příprava na porod.

Zhodnocení terapie:

Pro pacientku byl průběh druhého těhotenství velmi náročný a cítila často bolesti v oblasti pánve a břicha. Terapie byla vždy velmi uvolňující, hlavně co se týká centrace miminka a mobilizace SI skloubení. Cítila zlepšení problému se spaním, kdy se v noci tak často již nebudí bolestí.

Pacientka cviky z terapií pravidelně necvičila, jelikož se cítila často unavená a nenašla vždy čas. Proto jsme se snažily cvičit více v rámci každé terapie a zařazovaly spíše relaxační a protahovací cviky, se kterými byla spokojená. Zmínila, že po provedených terapiích pro ni byl pohyb mnohem jednodušší.

Pacientka byla jinak velmi milá a snažila se co nejvíce spolupracovat. Doporučily jsme určitě také terapii po porodu, kdy bude dobré zaměřit se hlavně na aktivaci svalů pánevního dna.

7.3.3 Výstupní kineziologické vyšetření

- Současná hmotnost: 75 kg
- Týden těhotenství: 39. týden

Aspekční vyšetření stoje

Zepředu

- Zatížení více na pacientově pravé noze
- Kotníky ve stejné výšce
- Lýtka a stehna symetrická
- Patelly ve stejné výšce
- Levá SIAS více nežli pravá
- Pupek směřuje více k pacientově levé straně
- Pacientovo pravé rameno mírně níž

Z boku

- Zatížení na špičkách nohu
- Mírná flexe v kolenou
- Lehká anteverze pánve
- Vyhlazená bederní lordóza
- Prominence břicha do dolní části
- Mírná protrakce ramen
- Bez předsunu hlavy

Zezadu

- Stoj o širší bazi
- Zatížení více na pravé noze
- Zatížena více mediální strana chodidel
- Lýtka i stehna symetrická
- Pravá popliteální rýha a subgluteální rýha níže
- SIPS na pravé straně níže
- Vyhlazená bederní lordóza
- Méně viditelné mediální okraje lopatek
- Levé rameno mírně níže

Dechový stereotyp: horní hrudní

Brániční test

- Při testu bránice je dýchání soustředěno především do horní části hrudníku. Žebra se oproti vstupnímu vyšetření lépe pohybují laterálním i dorsálním směrem. Lehký souhyb ramen.

Test nitrobřišního tlaku

- Při testu převažovala aktivita hrudníku, který se pohyboval kraniálním směrem s lehkým souhybem ramen. Aktivace spíše m. rectus abdominis a při palpaci m. transversus abdominis zaznamenána symetricky.

Vyšetření pánve

Postavení pánve

- U pacientky jsou přední horní spiny v nižší poloze nežli zadní horní spiny.
- Levá SIPS je výše postavená než spina na pravé straně
- Vzájemná vzdálenost SIAS je 28 cm
- Vzájemná vzdálenost SIPS je 9 cm

Trendelenburgova zkouška

- Provedení zkoušky bylo pozitivní při stožení na pravé noze.

Wyšetření SI skloubení

- V průběhu vyšetřování fenoménu předbílání se levá SIPS dostává před pravou, po chvíli se však navrácí do stejné úrovně. SI posun je tedy stále přítomen. Bez přítomnosti blokády.

Wyšetření páteře

Anteflexe

- Při provedení pohybu bylo zhoršené rozvíjení páteře bederní oblasti, paravertebrální svaly zde byly výrazně napjaté. Pacientce dělal problém pohyb zpět do narovnaní.

Retroflexe

- Při testu retroflexe bylo pro pacientku obtížné pohyb provést. V momentu navrácení zpět do výchozí polohy udávala mírné bolesti.

Lateroflexe

- Při provedení pohybu do lateroflexe byl pohyb přiměřeně plynulý a symetrický na obě strany. Nejdelší prst dosahoval asi úrovně 2 cm nad laterální epikondyl.

Thomayerova vzdálenost

- Pacientce dělal problém pohyb do předklonu z důvodu bolesti zad a většího břicha. Zkouška je pozitivní, pacientka se nedotkne země, vzdálenost je asi 19 cm.

Wyšetření pomocí olovnice

Zezadu

- Při spuštění olovnice od záhlaví se dotýká hrudní kyfózy, probíhá interguteální rýhou více na pravé straně a dopadá mezi paty.

Z boku

- Olovnice spuštěná od zevního zvukovodu prochází před středem ramenního kloubu, pokračuje středem kyčelního kloubu a dopadá před zevní kotník.

8 Diskuze

Těhotenství je období, při kterém dochází k oplodnění ženského vajíčka mužskou spermií a vzniká tím nový život. Tento vývoj probíhá v těle ženy a trvá přibližně 40 týdnů. Tělo těhotné ženy během této doby prochází mnoha změnami. Některé z těchto změn mohou být doprovázeny bolestivými stavy, které toto období znepríjemňují. Jelikož fyzické změny mají vliv také na psychiku ženy, může mít nerovnováha mezi těmito stránkami negativní vliv na průběh celého těhotenství. Z tohoto důvodu je nutné, vzniklé problémy řešit ihned při jejich vzniku.

Jako prevence těchto potíží lze využít správného cvičení a fyzioterapie již v raném stádiu těhotenství. Žena by se v rámci těchto terapií naučila lépe pracovat se změnami v organismu, naučila se lépe ergonomicky pracovat v rámci každodenního života a uvědomovat si lépe své vlastní tělo, a díky tomu pak následně snadno předcházet případnému přetížení a bolestem pohybového aparátu. Avšak tato skutečnost závisí jednotlivě na povědomí těhotné ženy a jejích možnostech cvičení či vhodné terapie.

Jak je již známo, změny v organismu ženy jsou popisovány téměř na všech orgánových soustavách. Největšími změnami prochází reprodukční systém. Nejvíce se v rámci tohoto systému mění děloha, která se mnohonásobně zvětšuje. Změnou prochází také vaječníky, hlavně co se týká jejich funkčnosti. Během těhotenství se mění na orgán, který zajišťuje produkci hormonů důležitých k podpoře správného průběhu těhotenství. Nedílnou součástí je také změna ženských prsou, které se mnohonásobně zvětšují a na konci těhotenství jsou schopny produkce mléka jako výživu pro budoucího potomka.

Změnami prochází také kardiovaskulární systém, na který je v těhotenství kladen zvýšený nárok. Zvyšuje se minutový srdeční výdej, aby bylo vytvořeno dostatečné množství okysličené krve pro plod a matku. Mění se srdeční frekvence a respirační objem, který se týká změn v respiračním systému. Tyto zvýšené nároky jsou zvládnány vlivem hormonů, které zajišťují rozšíření průdušek.

Začátky těhotenství jsou u některých žen doprovázeny nevolnostmi až zvracením. Později je mohou vystřídat zvýšené chutě k jídlu. Nepříjemné změny se mohou týkat také např. zvýšené kazivosti zubů, krvácení dásní nebo jejich překrvením a křehkostí. Všechny tyto změny a problematika se děje v rámci gastrointestinálního systému.

Změny se týkají též uropoetického systému, kdy je žena z důvodu zvýšené tvorby moči nucena k častějšímu močení. Nepříjemná však může být skutečnost, že vlivem těhotenských hormonů, je více rozšířena močová trubice, a tudíž zvýšené riziko vzniku zánětu v období těhotenství.

Změny týkající se muskuloskeletálního systému zahrnují změny těžiště těla, prohlubování bederní lordózy, na kterou kompenzačními systémy navazuje zvětšená hrudní kyfóza, která může být podpořena zvětšenými prsy. Tato fakta popisuje ve své studii autor Kesikburun et al. (2018), který zde zmiňuje nejčastější příčiny vzniku bolestivých stavů. Autoři tyto změny připisují hormonálním změnám, změně biomechanice těla, vyšší zátěži kladené na klouby a vazy a v neposlední řadě zvětšující se děloze.

Ve své studii se zaměřili na ženy ve druhém a třetím trimestru těhotenství a popsali zde nejčastěji se vyskytující bolestivé stavy. Bolesti se více projevily u žen ve třetím trimestru, kde se u 70 % žen se vyskytovaly bolesti bederní páteře a v 80 % byl výskyt bolesti v celé oblasti zad, kde popisovali nejčastější bolesti v oblasti krční a hrudní páteře. Tyto problémy se během pozorování projeví u všech tří probandek.

Častými potížemi dle autorů bývají také křeče v nohou, které se objevují nejčastěji v noci. Dále vlivem kompenzačních pohybů při bolestech páteře, mohou následně potíže vést až k útlaku brachiálního plexu a působit další problémy jako např. syndrom karpálního nebo kubitálního tunelu, které autoři také popisují (Kesikburun et al., 2018). Žádný z těchto potíží se však u probandek neprojevil.

Během 5. – 7. měsíce těhotenství jsou bolestivé projevy nejvíce intenzivní, jelikož dochází k největšímu váhovému nárůstu. Intenzita se může následně zvětšovat fyzickými aktivitami, jako je setrvání delší dobu ve vzpřímeném postoji nebo při delší chůzi, což popisuje Walter et al. (2018), kteří ve svém článku popisují bolesti pánevního pletence a symfýzy, které mohou mít spojitost s bolestí bederní páteře. Autoři bolesti popisují v oblasti kříže, které mohou zasahovat do oblasti hýždí, stehů a v některých případech až k lýtkům. U jedné z probandek se po celou dobu projevily výrazné problémy s bolestmi v pánevní oblasti a symfýzy, která byla palpačně mírně rozestoupena. U druhé se objevily bolesti bederní páteře, které vystřelovaly do oblasti hýždí.

Problémy se mohou tvořit též v oblasti břicha, kde dochází k rozestupu m. rectus abdominis, který ve své studii zmiňuje Mota et al. (2015), jako komplikace, která se může vyskytnout u 30-70 % těhotných žen a může přetrvat i po porodu. Tento problém se též ani u jedné probandky neobjevil.

Pro fyzioterapeuta je povědomí o těchto změnách a případných potížích důležité, jelikož při budoucích terapiích a cvičení je nutné brát na tyto informace zřetel.

V úvodu všech společných terapií jsme s každou s probandek probraly průběh následujících terapií. Vysvětlily jsme důvody vzniku bolestivých stavů a výběr jednotlivých cviků, které byly individuálně vybrány pro každou z pacientek. Pacientky jsme podrobně vyzpovídaly a poučily o vhodných a nevhodných pohybových aktivitách. Všechny se v průběhu terapií snažily cvičit zvolené cviky a následně mi sdělily, že jim cviky vždy pomohly. Ne vždy šlo cvičení dodržovat pravidelně. Sdělily mi také, že se cvičením plánují dle možností pokračovat až do konce těhotenství. Z tohoto důvodu jsem jim doporučila cvičení, která pro ně budou hodnotná jako příprava k porodu a pro jeho snazší průběh. Zaměřit by se měly na nácvik hlubokého i povrchového dýchání, které využijí během porodních kontrakcí. Dále je užitečné cvičit cviky k uvolnění kyčelních kloubů a svalů pánevního dna. Doporučila bych také masáž hráze a na fyzioterapii a cvičení po porodu, které je důležité pro rychlejší navrácení do stavu před otěhotněním.

Probandky byly ve věkovém rozmezí 26-29 let. Se všemi probandkami jsme měly 4 terapie, s první probandkou jsme se scházely jednou za dva týdny, s dalšími dvěmi proběhly první tři terapie též jednou za dva týdny. Poslední terapie však proběhly, z důvodu blížícího se termínu porodu a časovým možnostem, již po jednom týdnu.

S první probandkou jsme se začaly vídat v průběhu 29. týdnu těhotenství, kdy vážila 77 kg, což znamená 7 kg přírůstek od počátku těhotenství. Jednalo se o ženu vyšší postavy v průběhu jejího prvního těhotenství, které bylo počato plánovaně, přirozenou cestou bez větších problémů.

Trpí celiakií, která jí i před otěhotněním působila tuhnutí v oblasti nadbříšku. Dlouhodobě se neléčí s žádným onemocněním, pouze prodělala menší úrazy v dětství. V rodině neudala žádné závažnější diagnózy, kterých by si byla vědoma. Výraznější problém, který jí trápil byl pocit tvrdnutí nadbříšku z důvodu intolerance na lepek. Potíže občas popisuje i během těhotenství, avšak v menší míře.

Před otěhotněním byla občas sportovně aktivní, během těhotenství žádnou sportovní aktivitu neprovozuje. Jednou týdně chodí vypomáhat na pracoviště, kde před otěhotněním pracovala na plný úvazek. Je schopna si uvědomovat své tělo a ergonomicky s ním v rámci dne pracovat.

Na začátku terapie popisovala bolesti pravé kyčle, které se objevily po dlouhodobém stožení nebo po delší procházce. Stěžovala si také na bolesti bederní páteře a nepříjemný tak v oblasti pravého třísla. Dále ji trápilo ztížené dýchání a těžká prsa. Od problému s bolestmi páteře si dokázala občas sama pomoci lehkou retroflexí páteře s rukami na hýždích.

Společně jsme se setkávaly do 37. týdne těhotenství po dobu 8 týdnů, kdy jsme se společně viděly na čtyřech terapiích. Během toho jsme odstranily bolesti kyčelního kloubu a tah pravého třísla. Při každém setkání jsme prováděly centraci miminka, která pomohla k uvolnění tahu v oblasti nadbříšku. Dále jsme zaměřily terapii na oblast hrudníku a SI skloubení. Byly doporučeny cviky na doma, jako autoterapii na problémová místa, k uvolnění kyčelních kloubů a bederní páteře.

Při následujících terapiích docházela s obtížemi hrudní páteře kvůli rostoucím prsům, které kladly na hrudní páteř zvýšené nároky a společně tak vytvořily bolest i v oblasti krční páteře. Při další terapii se objevily potíže s pocitem těžkého břicha a občasnými bolestmi pánve, které ji trápily i při poslední terapii.

Při každém sezení jsme po domluvě zaměřily terapii na problémová místa k odstranění bolesti a doporučily cviky na doma. Probandka si cviky pravidelně cvičila, a byla s nimi velmi spokojená. Během celé doby nebyly potíže nijak výrazné, ale úlevu po cvičení vždy pocítila. Od původních problémů se podařilo ulevit, a nadále se objevovaly jen zřídka. Ke konci trápily probandku nejvíce problémy s pocitem těžkého břicha a prsou.

Při výstupním vyšetření došlo ke zvětšení hrudní kyfózy. Při Thomayerově zkoušce byl pohyb kvůli zvětšenému břichu mírně těžší a vzdálenost od země se v menší míře zvětšila. Při bráničním testu byla probandka schopna zapojit břišní svalstvo symetricky ve srovnání se vstupním vyšetřením.

S druhou probandkou jsme se vídaly od 33. týdne těhotenství, kdy vážila 86 kg, což znamená 10 kg přírůstek od začátku těhotenství. Nyní je v průběhu svého prvního

plánovaného těhotenství, které proběhlo přirozenou cestou přibližně po necelém roce. V minulosti prodělala úraz kostrče, na který si však nevzpomíná. V oblasti pupíku má jizvu po operaci slepého střeva, která působila mírný tlak. Momentálně je doma bez práce, většinu času věnuje dostudování školy. Před otěhotněním neprovozovala pravidelně žádný sport a v době těhotenství se snažila docházet občas na těhotenskou jógu. Ke cvičení přidala v rámci časových možností cviky, které jsme v průběhu terapií cvičily. Po celou dobu pravidelně cviky necvičila, pouze když se objevily výraznější problémy. Vždy však cítila úlevu.

Při první terapii trápily probandku problémy převážně v oblasti bederní páteře nesoucí se do oblasti hýždí. Dále zmínila bolestivou symfýzu a tlak na stydkou kost, která se objevila po delší chůzi. Zmiňovala také tah břicha, na který aplikovala šátek s pozitivním účinkem. Dle internetu si občas provedla protahovací cviky na oblast kyčlí a pánve, ve kterých cítila tah. V průběhu dalších tří terapií zmiňovala problémy v oblasti hrudní páteře a náročnějšího dýchání, následně se opět objevily bolesti bederní páteře a přidala se také bolest kostrče. Vlivem může být nepravidelné cvičení. Objevil se také otok dolních končetin a bolestivost plosek nohou. Na poslední terapii zmínila mírné problémy s kyčlemi a pánví. Spokojená byla s mobilizací kostrče.

Terapie byla opět individuálně zaměřená dle aktuálních problémů a pacientka vždy odcházela s okamžitou úlevou. Jak už zmínila, cviky pravidelně necvičila, ale při objevení potíží cítila po cvičení úlevu, proto se bude snažit cviky cvičit i nadále a více pravidelněji.

Terapii jsme ukončily ve 40. týdnu těhotenství s aktuální hmotností 89 kg. S pacientkou jsme se vídaly po dobu 7 týdnů, vždy jednou za dva týdny. Poslední terapie proběhla o týden dříve kvůli blízkému termínu porodu.

Při výstupním vyšetření se u bráničního testu lépe zapojovalo břišní svalstvo a u vyšetření přítomnosti blokády byl výsledek bez podezření. Při testu pohyblivosti páteře již nebylo pro pacientku tak těžké pohyby provést, byly více plynulé a méně bolestivé. Došlo k většímu prohloubení bederní lordózy.

S třetí probandkou jsme se začaly vídat ve 32. týdnu těhotenství s hmotností 67 kg, což je 7 kg rozdíl oproti době před otěhotněním. Momentálně je pacientka v průběhu druhého těhotenství, které bylo plánované a přibližně 20 měsíců po prvním porodu. Porod prvního dítěte proběhl s mírnými komplikacemi přirozenou cestou. Již při prvním těhotenství

docházela na fyzioterapii, akorát s mnohem menšími obtížemi. Pacientka se léčí s hypofunkcí štítné žlázy. Jiná závažná onemocnění nebo zranění neudává.

Dříve pracovala ve firmě, kde střídala práci v kanceláři i práci v terénu. Aktuálně je doma na mateřské dovolené a stará se o dceru. V průběhu prvního těhotenství chodila na těhotenská cvičení, momentálně chodí s dcerou pouze na plavání, které jí velmi pomáhá.

Pacientka dochází na terapii aktuálně s bolestmi a nepříjemnými pocity v pánevní oblasti, které směřují do oblasti kříže a třísel. Má velké problémy s dlouhodobějším sezením, jediná úlevová poloha je v polosedu. Celkově si pacientka stěžuje na únavu, noční buzení a zhoršené dýchání v oblasti dolních žebber. Provedly jsme terapii zaměřenou na aktuální problémy a doporučily pacientce také cvičení na doma. Jednalo se hlavně o cviky k aktivaci svalů břicha a pánevního dna. Během terapií jsme několikrát užily kinesiotape.

Při dalších terapiích probandku trápily bolesti v pánevní oblasti, které doplnily bolesti bederní páteře a dušnost. Bolesti pánve se při jedné terapii soustředily do oblasti kostrče. Po domluvě jsme na poslední terapii provedly mobilizaci kostrče abychom uvolnily svaly pánevního dna. Dále si stěžovala na pocit těžkého břicha, které společně s bolestmi pánve pokračovaly až do poslední terapie. Při každé schůzce jsme provedly vždy individuálně zaměřenou terapii a daly pacientce cviky na doma. Po každé terapii se pacientka cítila vždy lépe, ale přiznala se, že cviky pravidelně necvičila z důvodu časté únavy nebo omezených časových možností. Potvrdila však, že cviky jí vyhovují a bude se snažit více aktivně cvičit.

Při poslední terapii byla pacientka ve 39. týdnu, s váhovým přírůstkem 8 kg, oproti první terapii. Stejně jako s druhou probandkou jsme se vídaly po dobu 7 týdnů, kdy opět proběhly 4 terapie.

Při výstupním vyšetření byla více vyhlazena bederní lordóza, při bráničním testu bylo patrné lepší rozvíjení žebber laterálním i dorsálním směrem. Při provedení trendelenburgovy zkoušky byl test pozitivní pouze při stožení na pravé noze. Pro pacientku byl celkově náročný každý pohyb, ale i přesto měla pocit zlepšení.

U všech třech probandek byla volena individuální terapie a také individuálně zvoleny cviky pro domácí cvičení. Nejčastěji se objevovaly bolesti bederní páteře, bolesti pánevní oblasti a kyčlí. Dále se vlivem zvětšujících se prsou objevily problémy s hrudní páteří

a dušností. U jedné se objevily také bolesti krční páteře. Všechny tyto obtíže ve svých studiích popisují autoři Kesikburun et al. (2018) a Mota et al. (2018).

U první probandky nebyly obtíže nijak výrazné a postupnými terapiemi a cvičením obtíže téměř vymizely. U další se problémy od první terapie zlepšily ale vlivem nepravidelného cvičení se občasně vracely. U poslední pacientky došlo ke zlepšení od potíží ale i tak při poslední terapii stále přetrvávaly. Vliv na to mohlo mít předchozí těhotenství a nedodržování cvičební jednotky.

9 Závěr

Tématem této bakalářské práce byly možnosti fyzioterapeutické péče u žen, které jsou ve třetím trimestru těhotenství. Prvním cílem této práce bylo popsat nejčastěji se vyskytující problematiku u žen ve III. trimestru těhotenství a druhým cílem popsat terapeutické možnosti a postupy terapie ovlivňující stav těhotných žen ve III. trimestru a praktikovat tuto terapii u konkrétních těhotných. Nakonec pomocí kazuistik zhodnotit efekt fyzioterapeutické intervence.

V teoretické části je popsán vznik a průběh těhotenství v jednotlivých trimestrech. Dále jsou tam popsány změny v jednotlivých systémech organismu. Je zde zmíněna také definice a průběh porodu. V další kapitole jsou popsány vhodné a nevhodné pohybové aktivity v průběhu těhotenství. Na závěr se zde zmiňuji o nejčastějších bolestivých stavech, které se mohou v těhotenství vyskytovat a možnosti fyzioterapeutické intervence, které lze na tyto problémy aplikovat.

V praktické části jsou pomocí kazuistik popsány konkrétní fyzioterapeutické postupy, které byly jednotlivě a individuálně aplikovány na probandky.

U každé došlo po provedené terapii ke zlepšení problémů, u jedné téměř k vymizení. V průběhu terapií byla pozornost vždy individuálně kladena na momentální problémy, které pacientku trápily a podle toho byla zvolena i individuální terapie. Využity byly metody popsané v praktické části – např. metody měkkých technik, mobilizační a trakční techniky. Využita byla také respirační fyzioterapie, kinesiotaping, manuální centrace miminka a metody PIR. V rámci automobilizačních cvičení pak byly využity cviky dle Katelborna a prvky z vývojové kineziologie.

Každá probandka poté dostala individuální cviky na doma zaměřené na danou problematiku. Cviky byly zadávány postupně a s ohledem na aktuální stav a dovednosti probandky. V případě potřeby byly využity během terapií také modifikace jednotlivých cviků. Na každé další terapii jsme probraly stav po předešlém sezení a vhodnost cvičební jednotky a na základě toho volily následující terapii a autoterapii v domácím prostředí. Zvolenou terapii jsem vyhodnotily jako účinnou fyzioterapeutickou intervenci v případě popsaných potíží.

Nejčastěji se objevovaly bolesti bederní a hrudní páteře, pánevní oblasti a obtížné dýchání, což potvrzuje popsání stavů v teoretické části. Objevily se také bolesti krční páteř a chodidel. Jedna z pacientek si také stěžovala na mírnou inkontinenci. Nezaznamenala jsem však výskyt rozestupu přímých břišních svalů či syndromu karpálního tunelu. Důvodem může být menší výzkumná skupina.

Setkala jsem se také s problémy, které v této práci nepopisuji, proto bylo zajímavé doplnit si v rámci praktické části další poznatky o tom, jaké další problémy se mohou u žen vyskytovat a jaký okamžitý vliv může mít terapie i na tyto potíže.

U všech byl při výstupním vyšetření pozorován zlepšený pohyb žeber a zapojení břišního svalstva při bráničním testu. U dvou probandek se zmenšila bederní lordóza, u jedné však došlo k jejímu zvětšení. U dvou byl pozorován také lepší výsledek při Trendelenburgově zkoušce.

Tato bakalářská práce může posloužit jako zdroj a inspirace těhotným ženám, fyzioterapeutům, studentům a široké veřejnosti, kteří mají zájem o tuto problematiku nebo se s touto problematikou sami potýkají. Neměla by být brána jako zdroj a návod k řešení popsané problematiky.

10 Seznam použité literatury

1. ABLOVE, R., ABLOVE, T., 2009. Prevalence of carpal tunnel syndrome in pregnant women. *Winconsin Medical Journal*. 108(4), 194-196.
2. BEJDÁKOVÁ, J., 2006. *Cvičení a sport v těhotenství*. Praha: Grada. ISBN 80-247-1214-8.
3. BERÁNKOVÁ, B., 2002. *Cvičení v těhotenství a v šestinedělí*. 1. Praha: Triton. ISBN 80-7254-231-1.
4. CASAGRANDE, D., GUGALA, Z., CLARK, S., LINDSEY, R., 2015. Low Back Pain and Pelvic Girdle Pain in Pregnancy. *Journal of the AAOS* [online]. 23(9), 539-549 [cit. 2024-2-8]. DOI: 10.5435/JAAOS-D-14-00248. Dostupné z: https://journals.lww.com/jaaos/Fulltext/2015/09000/Low_Back_Pain_and_Pelvic_Girdle_Pain_in_Pregnancy.3.aspx/
5. ČECH, E., HÁJEK, Z., MARŠÁL, K., SRP, B., 2006. *Porodnictví*. 2. Praha: Grada Publishing. ISBN 80-247-1303-9.
6. FYZIOKLINIKA S.R.O., 2017. *Mobilizační cvičení páteře metodou Kaltenborn*. [online]. FYZIOklinika. [cit. 2024-3-19]. Dostupné z: <https://fyzioklinika.cz/poradna/clanky-o-zdravi/341-mobilizacni-cviceni-patere-metodou-kaltenborn>
7. FYZIOKLINIKA S.R.O., 2024. *Senzomotorická stimulace (SMS)*. [online]. FYZIOklinika. 2011-2024 [cit. 2024-3-19]. Dostupné z: <https://fyzioklinika.cz/poradna/clanky-o-zdravi/250-senzomotoricka-stimulace-sms>
8. GREGORA, M., VELEMÍNSKÝ, M., 2013. *Čekáme dítětko*. 2. Praha: Grada Publishing. ISBN 978-80-247-3781-2.
9. HALADOVÁ, Eva a Ludmila NECHVÁTALOVÁ, 2010. *Vyšetřovací metody hybného systému*. Vyd. 3., Brno: Národní centrum ošetřovatelství a nelékařských zdravotnických oborů. ISBN 978-80-7013-516-7.
10. HANLON, T., 2007. *Fit pro dva*. Praha: Triton. ISBN 978-80-7254-924-5.
11. HNÍZDIL, Jan, 1996. *Léčebné rehabilitační postupy Ludmily Mojžíšové*. Praha: Grada. ISBN 80-7169-187-9.
12. KAŠOVÁ, L., WILHELMOVÁ, R., 2020. *Těhotenské změny v organismu a v životě ženy*. WILHELMOVÁ, R. [online]. Vybrané kapitoly porodní asistence I a II. [cit. 2023-11-23]. Dostupné z:

https://is.muni.cz/do/rect/el/estud/lf/ps20/porodni_asistence/web/pages/03_somaticke_znamky.html

13. KESIKBURUN, Serdar, et al., 2018. Musculoskeletal pain and symptoms in pregnancy: a descriptive study. *Therapeutic Advances in Musculoskeletal Disease* [online]. 10(12),229-234 [cit. 2024-04-8]. ISSN 1759-720X. Dostupné z doi:10.1177/1759720X18812449
14. KOBROVÁ, J., VÁLKA, R., 2017. *Terapeutické využití tejpování*. Praha: Grada Publishing. ISBN 978-80-271-0181-8.
15. KOLÁŘ, P., 2009. Rehabilitace v těhotenství. In: *Rehabilitace v klinické praxi*. Praha: Galén, s. 636-637. ISBN 978-80-7262-657-1.
16. LEWIT, Karel, 2003. *Manipulační léčba v myoskeletální medicíně*. 5. přeprac. vyd. Praha: Česká lékařská společnost J. Ev. Purkyně. ISBN 80-86645-04-5.
17. LEWITOVÁ, C. H. 2018. Žena v těhotenství a v čase po porodu. Umění fyzioterapie. (5), 5-11. ISSN 2464-6784.
18. MAKEDONOVÁ, N., 1991. *Gravidjoga porod bez bolesti*. Bratislava: Natajoga. ISBN 80-900557-3-7.
19. MICHALSKÁ, A., ROKITA, W., WOLDER, D., POGORZELSKÁ, J., 2018. Diastasis recti abdominis - A Review of Treatment Methods. *Gynekologia Polska* [online]. 89(2), 97-101 [cit. 2024-3-19]. DOI: 10.5603/GP.a2018.0016. ISSN 0017-0011. Dostupné z:
https://www.researchgate.net/publication/323640495_Diastasis_recti_abdominis_-_A_review_of_treatment_methods
20. MOTA, P., PASCOAL, A., BO, K., 2015. Diastasis Recti Abdominis in Pregnancy and Postpartum Period. Risk Factors, Functional Implications and Resolution. *Current Women's Health Reviews* [online]. 11(1), 59-67 [cit. 2024-4-24]. DOI: 10.2174/157340481101150914201735. Dostupné z: https://www.researchgate.net/publication/282271189_Diastasis_Recti_Abdominis_in_Pregnancy_and_Postpartum_Period_Risk_Factors_Functional_Implications_and_Resolution
21. NILSSON, L., HAMBERGER, L., 2008. *Těhotenství týden po týdnu*. 2. Praha: Svojtka. ISBN 978-80-7352-887-4.
22. PAŘÍZEK, A., 2008. *Kniha o těhotenství a dítěti*. 3. Praha: Grada. ISBN 978-80-7262-594-9.

23. PODĚBRADSKÁ, R., 2018. *Komplexní kineziologický rozbor*. Praha: Grada Publishing. ISBN 978-80-271-0874-9.
24. PODĚBRADSKÁ, ŠARMÍROVÁ, JANURA, ELFMARK, PROCHÁZKA, 2019. Vliv fyzioterapeutických postupů na zatížení plosky a bolesti zad v těhotenství. *Česká gynekologie* [online]. (6), 450-457 [cit. 2024-2-8]. Dostupné z: https://www.researchgate.net/profile/Radana-Jesenicka/publication/338740766_Vliv_fyzioterapeutickych_postupu_na_zatizeni_plosky_a_bolesti_zad_v_tehotenstvi/links/5e28251c299bf15216734a52/Vliv_fyzioterapeutickych_postupu_na_zatizeni_plosky_a_bolesti_zad_v_tehotenstvi.pdf
25. PODĚBRADSKÁ, ŠARMÍROVÁ, PROCHÁZKA, 2018. Funkční poruchy pohybového systému v těhotenství. *Česká gynekologie*. 83(2), 138-144.
26. PROKEŠOVÁ, M. 2018. Strategie diagnostiky a léčby poruch po porodu císařským řezem z holistického pohledu. *Umění fyzioterapie*. (5), 35-44. ISSN 2464-6784.
27. PŘÍZEK, A., 2005. *Kniha o těhotenství a porodu*. 2. Praha: Galén. ISBN 80-7262-411-3.
28. ROZTOČIL, A., 2017. *Moderní porodnictví*. 2. Praha: Grada Publishing. ISBN 978-80-271-9757-6.
29. RYCHNOVSKÝ, T., 2023. *Bolest zad v 3. trimestru: 10 tipů, co pomáhá*. RYCHNOVSKÝ, T. [online]. Dr. Rychnovský Ph.D. Fyzioterapeut. [cit. 2024-3-19]. Dostupné z: <https://tomasrychnovsky.cz/bolest-zad-v-3-trimestru/>
30. RYCHNOVSKÝ, T., 2023. *Kegelovy cviky v těhotenství : jak posílit pánevní dno*. RYCHNOVSKÝ, T. [online]. Dr. Rychnovský Ph. D. Fyzioterapeut. [cit. 2024-3-19]. Dostupné z: <https://tomasrychnovsky.cz/kegelovy-cviky-v-tehotenstvi/>
31. SEGAL, N. et al., 2013. *Pregnancy Leads to Lasting Changes in Foot Structure*. *National Institute of Health*. 92(3), 232-240.
32. SLEZÁKOVÁ, L., 2017. *Ošetřovatelství v gynekologii a porodnictví*. 2. Praha: Grada Publishig. ISBN 978-80-271-0214-3.
33. STRUSKOVÁ, Olga a Jarmila NOVOTNÁ, 2017. *Metoda Ludmily Mojžíšové od A do Z*. Praha: XYZ. ISBN 978-80-7505-855-3.
34. WALTERS, Charlotte, Simon WEST a Tanya A NIPPITA, 2018. Pelvic girdle pain in pregnancy. *Australian Journal of General Practice* [online]. 47(7), 439-443 [cit. 2023-04-18]. Dostupné z: doi:10.31128/AJGP-01-18-4467

35. WESSELS, M., OELLERICH, H., 2006. *Cvičení v těhotenství a šestinedělí*.
Praha: Grada. ISBN 80-247-1427-2.

11 Přílohy

Příloha 1: Informovaný souhlas

Příloha 2: Cviky popsané v rámci jednotlivých terapií

Příloha 3: První respondentka

Příloha 4: Druhá respondentka

Příloha 5: Třetí respondentka

11.1 Příloha 1: Informovaný souhlas

Informovaný souhlas

Prohlašuji a svým níže uvedeným vlastnoručním podpisem potvrzuji, že dobrovolně souhlasím s účastí ve výzkumu v bakalářské práci s názvem *Možnosti fyzioterapeutické péče o ženu ve III. trimestru těhotenství*. Byla jsem informována o cílech bakalářské práce a o průběhu výzkumu, využívaných metodách a postupech. Měl/a možnost si řádně a v dostatečném čase zvážit všechny relevantní informace o výzkumu, zeptat se na vše podstatné týkající se účasti ve výzkumu s jasnými a srozumitelnými odpověďmi na své dotazy. Souhlasím se spoluprací ve výzkumu bez obdržení finanční ani jiné odměny, se zpracováním osobních dat za dodržení podmínek přísné anonymity a zveřejněním anonymizovaných fotografií v BP pořizovaných při výzkumu. Beru na vědomí všechny informace obsažené v tomto souhlasu.


Informovaný souhlas je vytvořen ve dvou stejnopisech, z čehož jeden obdrží účastník výzkumu a druhý autorka BP.

Jméno a příjmení účastníků: _____ Podpis: _____

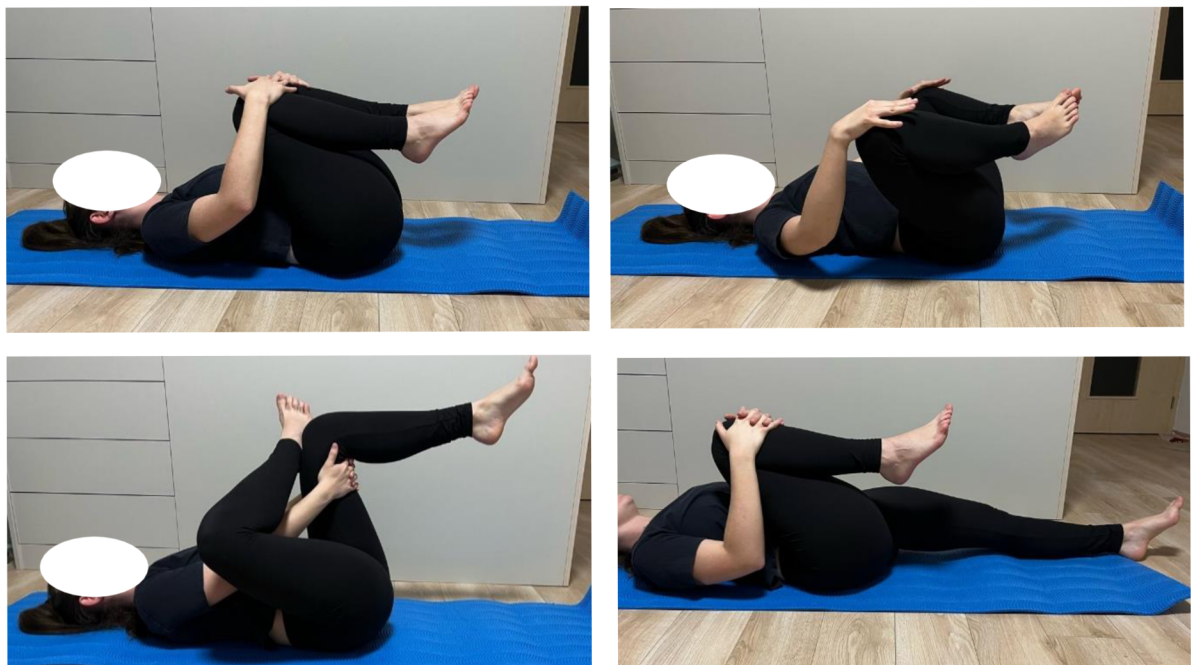Jméno a příjmení autorky BP: _____ Podpis: _____

11.2 Příloha 2: Cviky popsané v rámci jednotlivých terapií

První cvik – protažení zad, poloha sed na patách, vytažené horní končetiny (zdroj vlastní)




Druhý cvik – uvolnění bederní páteře a kyčelních kloubů, poloha na zádech, kroužení v kyčelním kloubu, přitážení dolní končetiny (zdroj vlastní)



Třetí cvik – protažení třísel, poloha na všech čtyřech (zdroj vlastní)






Čtvrtý cvik – aktivace břišního svalstva a pánevního dna, poloha na zádech, modifikace pomocí rotací páteře a zapojení horních končetin (zdroj vlastní)





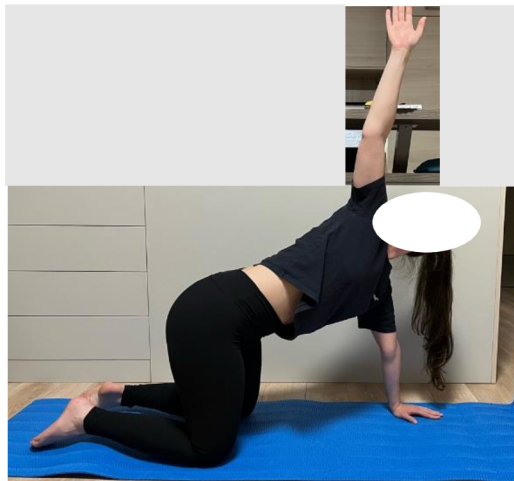
Pátý cvik – autoterapie bederní páteře a kyčelních kloubů, mobilizace SI skloubení, poloha na všech čtyřech, krouživé pohyby (zdroj vlastní)



Šestý cvik – autoterapie na bolesti páteře, poloha na všech čtyřech, provedení „kočičího hřbetu“ (zdroj vlastní)

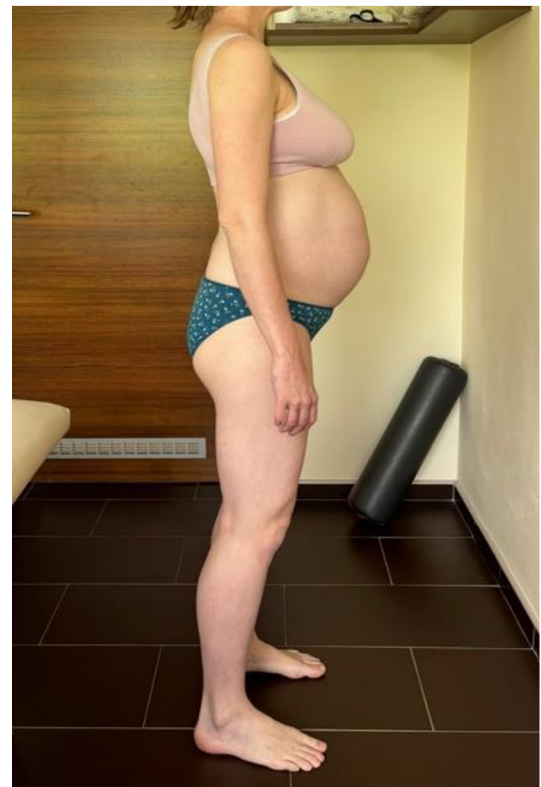
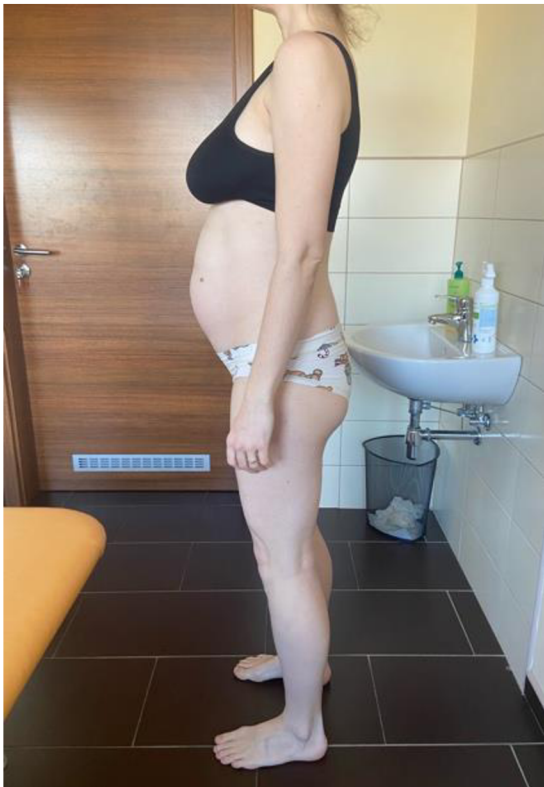
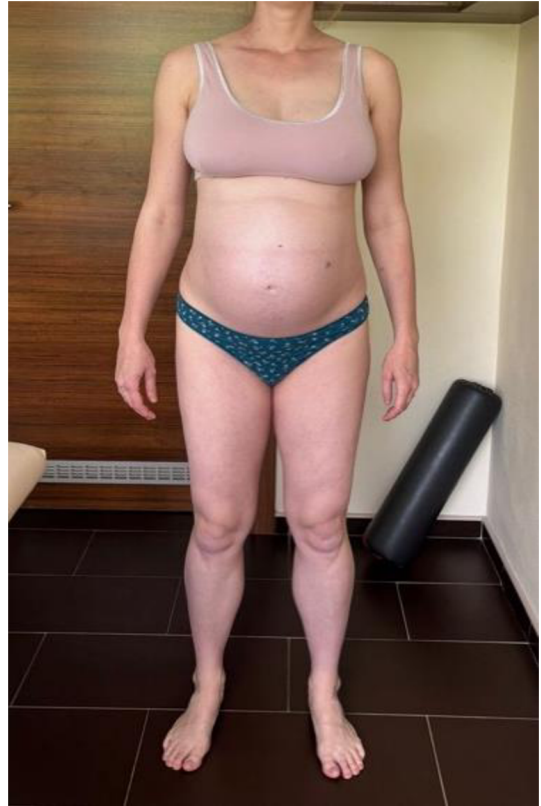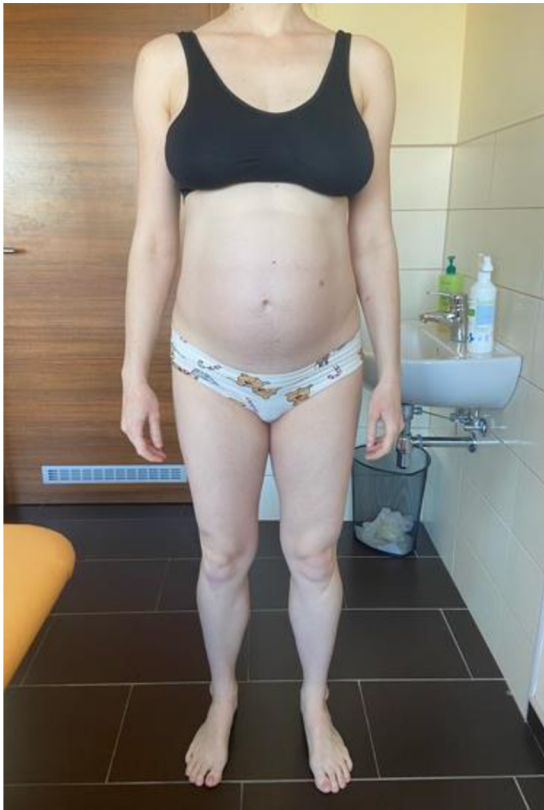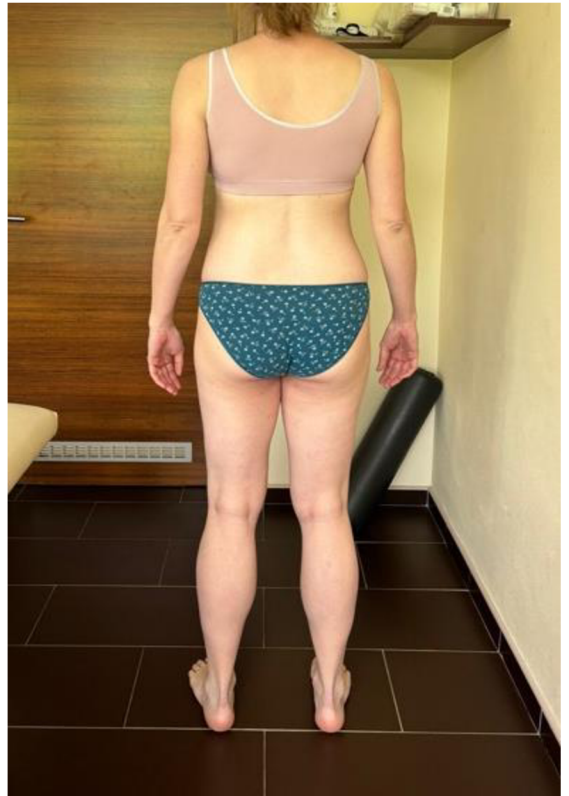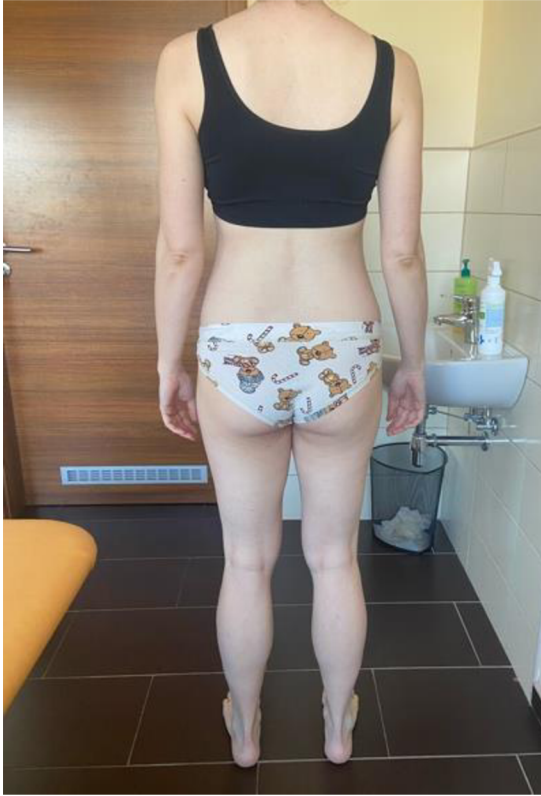Sedmý cvik – autoterapie na bolesti páteře, rotace páteře s upaženou horní končetinou (zdroj vlastní)



11.3 Příloha 3: První respondentka

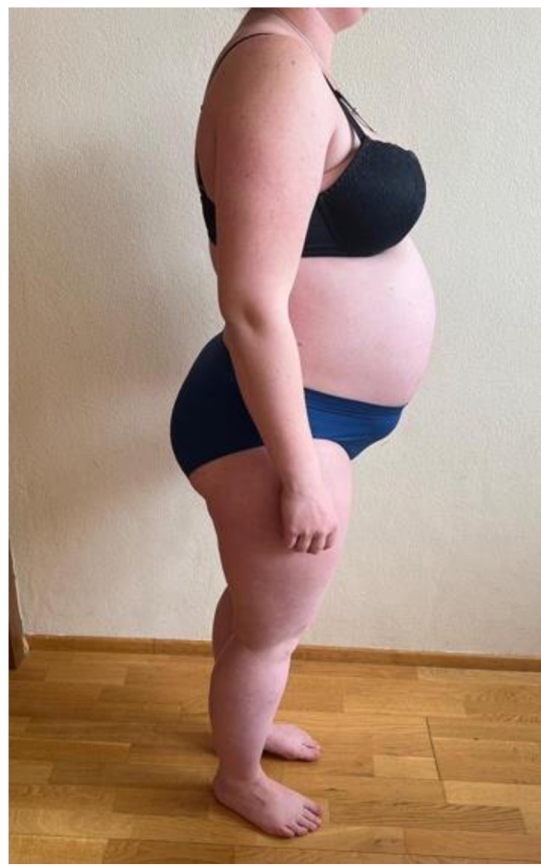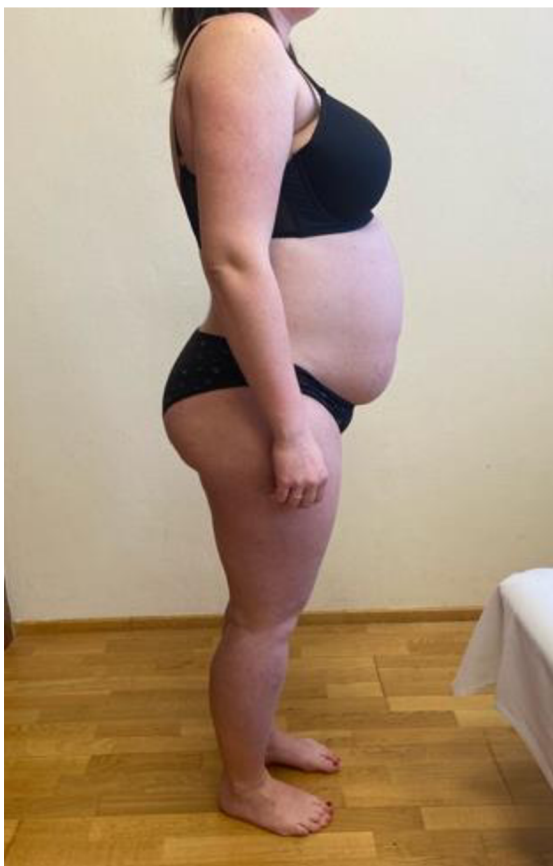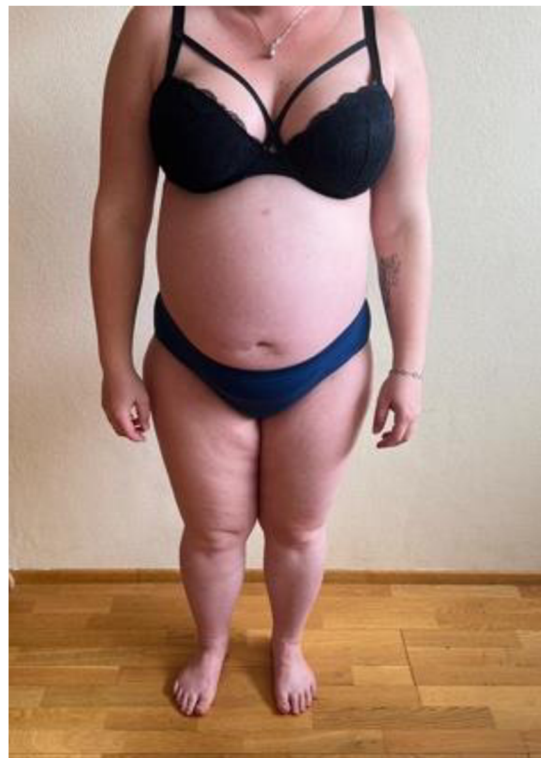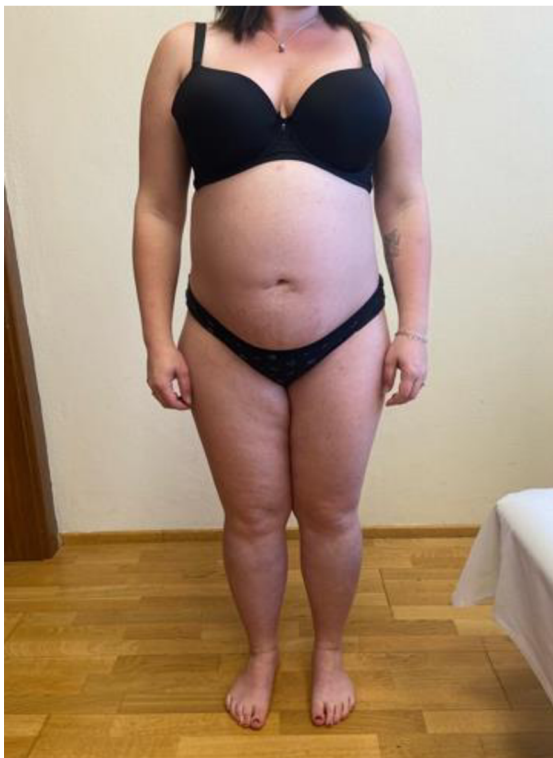Vlevo – fotografie před terapií; vpravo – fotografie po terapii

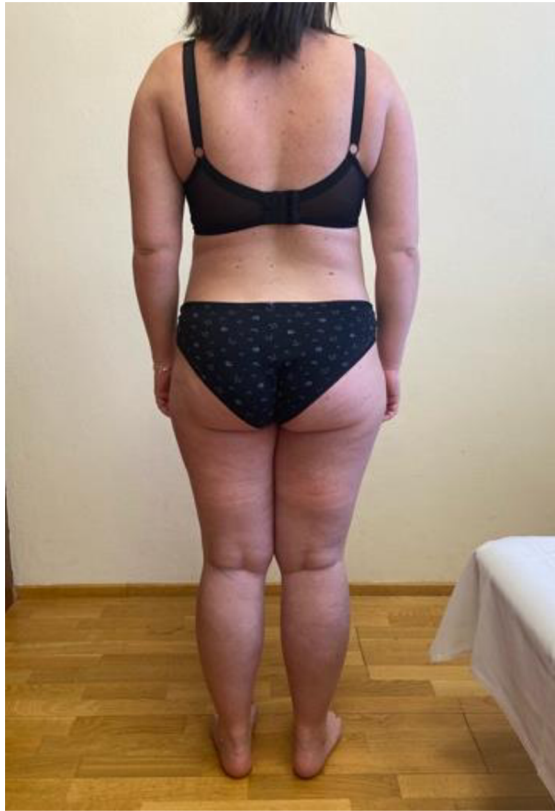



11.4 Příloha 4: Druhá respondentka

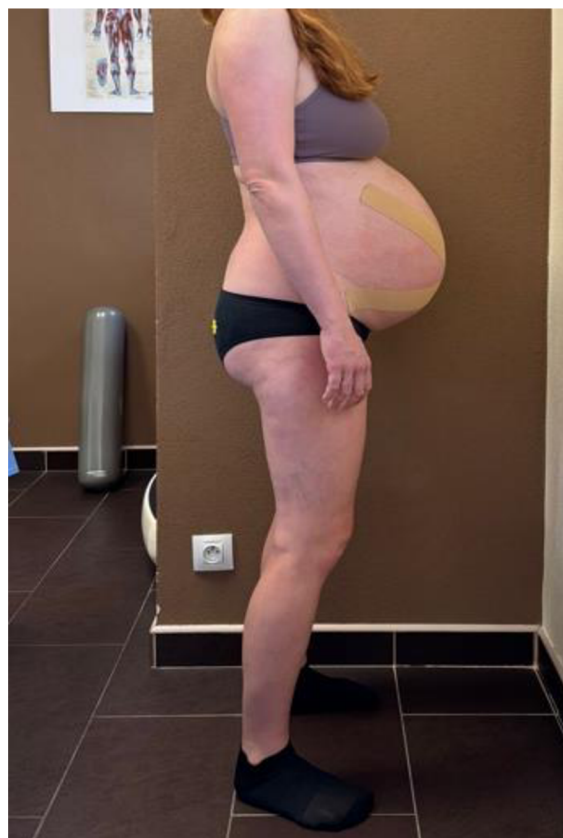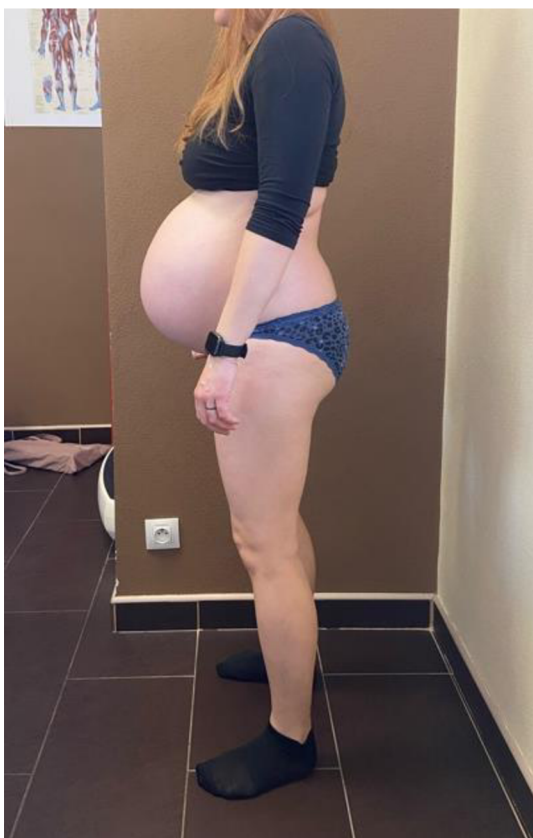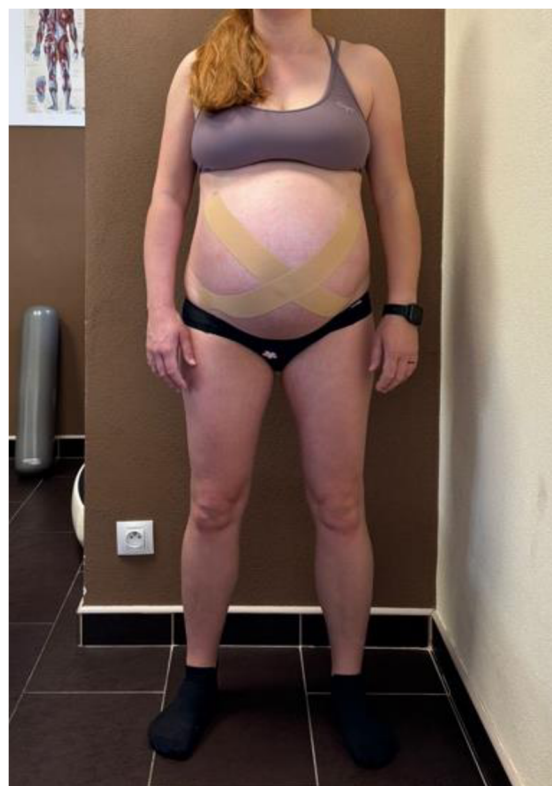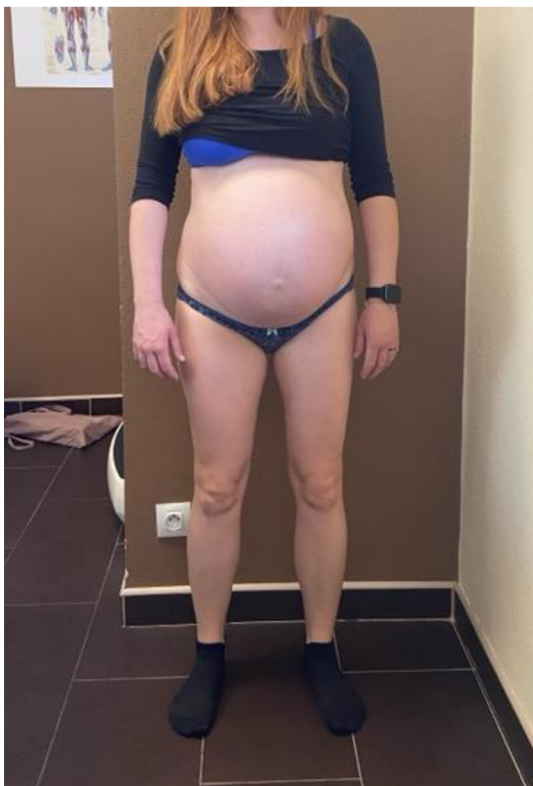Vlevo – fotografie před terapií; vpravo – fotografie po terapii

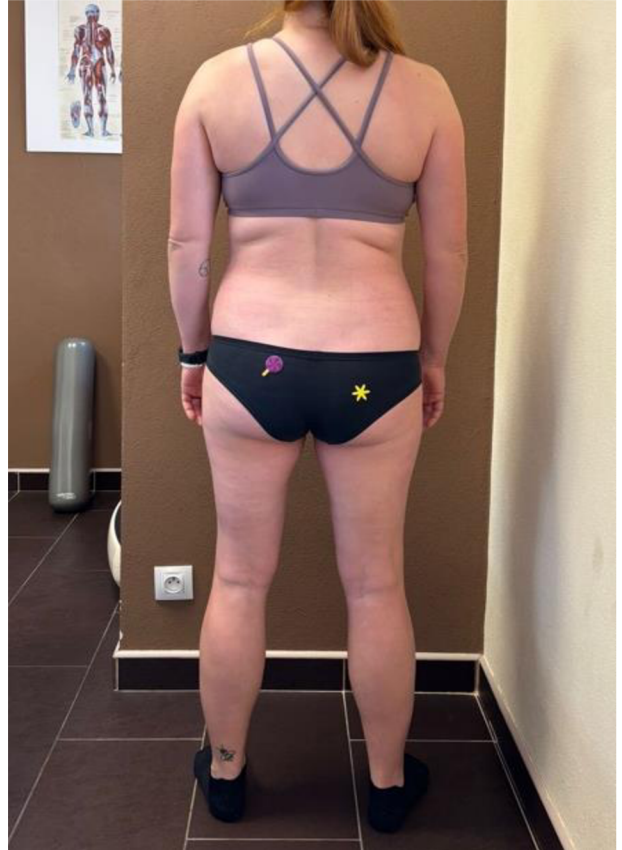
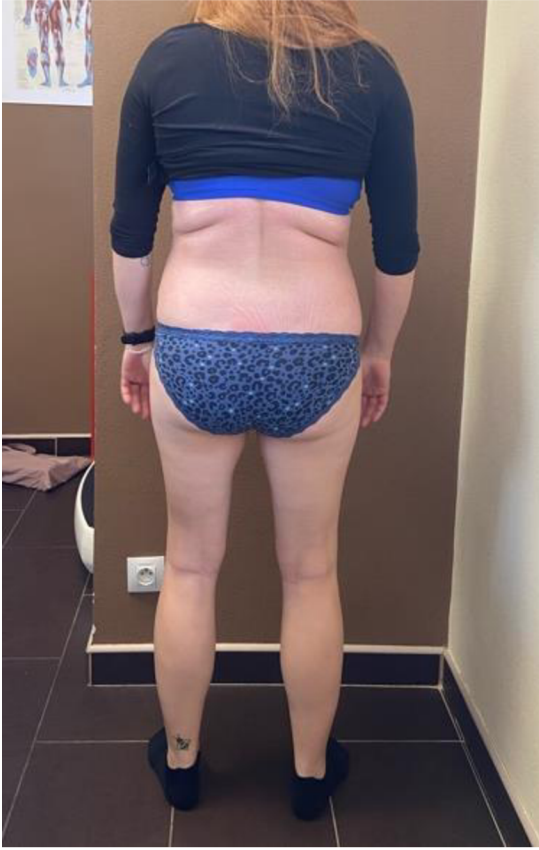


11.5 Příloha 5: Třetí respondentka

Vlevo – fotografie před terapií; vpravo – fotografie po terapii





12 Seznam použitých zkratk

hCG – human chorionic gonadotropin

FSSP – funkční poruchy systému páteře

SI – sacroiliaakální

PIR – postizometrická relaxace

PNF – proptioceptivní neuromuskulární facilitace

DKK – dolní končetiny

HKK – horní končetiny

DRA – diastasis musculi recti

HSSP – hluboký stabilizační systém páteře

SIAS – spina iliaca anterior superior

SIPS – spina iliaca posterior superior

m. - musculus