

UNIVERZITA PALACKÉHO V OLOMOUCI  
PŘÍRODOVĚDECKÁ FAKULTA  
KATEDRA OPTIKY



**MOŽNOSTI VYUŽITIA METÓD ALTERNATÍVNEJ  
A KOMPLEMENTÁRNEJ MEDICÍNY  
V SÚVISLOSTI S OCHORENAMI OKA**

Bakalárska práca

VYPRACOVALA:  
Laura Mušínková  
obor 5345R008 – Optometrie  
2022/2023

VEDÚCA BAKALÁRSKEJ PRÁCE:  
Mgr. Eliška Najmanová Ph.D.

## **Čestné prehlásenie**

Prehlasujem, že som bakalársku prácu vypracovala samostatne pod vedením Mgr. Elišky Najmanovej Ph.D. a s použitím literatúry uvedenej v závere práce.

V Olomouci dňa 05.05.2023



L. Mušínková

## **Pod'akovanie**

Rada by som sa touto cestou srdečne poďakovala Mgr. Eliške Najmanovej Ph.D., vedúcej mojej bakalárskej práce, za odborné vedenie, ústretovosť a pripomienky, ktoré mi poskytla pri písaní práce a za drahocenný čas, ktorý mi venovala.

Táto práca bola vytvorená za podpory projektov IGA PŕF UP v Olomouci č. IGA\_PrF\_2022\_010 a IGA\_PrF\_2023\_004.

# Obsah

<b>Úvod .....</b>	<b>6</b>
<b>1 Alternatívna a komplementárna medicína .....</b>	<b>7</b>
1.1 Definícia alternatívnej a komplementárnej medicíny .....	7
1.2 Všeobecná klasifikácia liečebných metód CAM.....	8
<b>2 Vybrané metódy CAM .....</b>	<b>12</b>
2.1 Akupunktúra .....	12
2.2 Homeopatia .....	15
2.3 Fytoterapia .....	17
<b>3 Využitie metód CAM pri konkrétnych očných ochoreniach.....</b>	<b>20</b>
3.1 Vekom podmienená makulárna degenerácia .....	20
3.1.1 Klinický nález a diagnostika VPMD .....	20
3.1.2 Terapia VPMD .....	22
3.1.3 Využitie metód CAM pri VPMD .....	23
3.2 Diabetická retinopatia.....	26
3.2.1 Klinický nález a diagnostika DR.....	26
3.2.2 Terapia DR.....	28
3.2.3 Využitie metód CAM pri DR.....	30
3.3 Glaukóm .....	32
3.3.1 Klinický nález a diagnostika glaukómu.....	33
3.3.2 Terapia glaukómu.....	34
3.3.3 Využitie metód CAM pri glaukóme .....	35



3.4	Syndróm suchého oka .....	37
3.4.1	Klinický nález a diagnostika DED .....	38
3.4.2	Terapia DED .....	39
3.4.3	Využitie metód CAM pri DED .....	40
<b>Záver</b>	.....	<b>43</b>
Zoznam použitej literatúry	.....	44

## Úvod

S narastajúcou frekvenciou výskytu v populácii sa očné ochorenia stávajú významným problémom pre mnoho ľudí, pretože môžu mať výrazný negatívny vplyv na kvalitu života. Očné choroby, ako vekom podmienená makulárna degenerácia, diabetická retinopatia či glaukóm, sú jedny z hlavných príčin poškodenia zraku až slepoty v ekonomicky vyspelejších krajinách sveta. Fenomén dnešnej doby, negatívne ovplyvňujúci kvalitu života, predstavuje syndróm suchého oka. Jeho celosvetová prevencia sa pohybuje od 5 % až do 50 % v závislosti na geografickej oblasti.

Konvenčná medicína poskytuje široké spektrum terapií, zahŕňajúce farmakoterapiu či laserové a chirurgické zákroky, ktorými je možné ochorenia oka efektívne liečiť. Existujú však situácie, pri ktorých nemusí byť konvenčná medicína dostačujúca. Pacienti v tomto prípade môžu zvážiť metódy alternatívnej a komplementárnej medicíny. V závislosti od konkrétneho ochorenia môžu byť metódy ako akupunktúra, homeopatia či prírodné metódy liečby účinné nielen pri terapii, ale aj pri prevencii týchto ochorení.

Táto práca sa zameriava na možnosti aplikácie metód alternatívnej a komplementárnej medicíny pri liečbe očných ochorení. Cieľom je poskytnúť čitateľovi ucelený prehľad o metódach alternatívnej a komplementárnej medicíny v súvislosti s ochoreniami oka. Prevažná časť informácií v tejto bakalárskej práci pochádza z cudzojazyčnej literatúry a iných zahraničných zdrojov, ktoré neboli doposiaľ oficiálne preložené do slovenského jazyka. Ide teda o môj vlastný voľný preklad, ktorý interpretuje informácie v súlade s kontextom, z ktorého pôvodne pochádzajú.

# 1 Alternatívna a komplementárna medicína

Prvá kapitola sa zaoberá definíciou alternatívnej a komplementárnej medicíny, poskytuje všeobecnú klasifikáciu liečebných metód a jej cieľom je vytvorenie prehľadu a uvedenie do danej problematiky.

## 1.1 Definícia alternatívnej a komplementárnej medicíny

Pre alternatívnu a komplementárnu medicínu (CAM – Complementary and Alternative Medicine) pravdepodobne neexistujú žiadne všeobecne uznávané definície. Jej metódy a používané postupy sa vo svete pomerne líšia. Keďže terminológia pre danú problematiku zatiaľ nebola zjednotená, v tejto práci bude využívané označenie CAM, ktoré vyplýva z ústredného postavenia vedeckej medicíny založenej na dôkazoch vo svete, predovšetkým v Európe. Toto označenie je používané aj Svetovou zdravotníckou organizáciou v jej dokumentoch pre Európu, Severnú Ameriku a Austráliu. [1]

Národná zdravotná služba Spojeného kráľovstva charakterizuje CAM ako súbor všetkých používaných liečebných postupov a medicínskych praktík slúžiacich na zlepšenie alebo udržanie kvality zdravia, ktoré nie sú súčasťou štandardnej lekárskej starostlivosti a v súčasnosti nie sú považované za typickú súčasť konvenčnej medicíny. [2]

Výskumný projekt CAMbrella definoval CAM v Európe takto: *„CAM, ako ju využívajú európski občania, predstavuje rôzne medicínske systémy a terapie, ktoré sú založené na vedomostiach, zručnostiach a postupoch odvodených z teórií, filozofií a skúseností používaných na udržanie a zlepšenie zdravia, ako aj na prevenciu, diagnostiku, zmiernenie alebo liečbu telesných a duševných chorôb.“* CAM terapie sú využívané najmä mimo konvenčnej zdravotnej starostlivosti, ale v mnohých krajinách sú niektoré terapie prijímané alebo prispôbované konvenčnej zdravotnej starostlivosti. [3]

Napriek tomu, že sa označenie CAM často používa ako súhrnné označenie pre jednu kategóriu nekonvenčných postupov, je vhodnejšie medzi týmito pojmi rozlišovať vzhľadom k tomu, že sa vzťahujú na rôzne koncepty.

Nekonvenčné liečebné metódy sú vo vzťahu ku konvenčnej medicíne vnímané, respektíve využívané v praxi dvoma spôsobmi. [4]

Americké Národné centrum pre komplementárne a integratívne zdravotníctvo charakterizuje tieto pojmy nasledovne:

- V prípade, že sa nekonvenčný postup používa spoločne s konvenčnou medicínou, doplňuje ju alebo zvyšuje jej terapeutické výsledky, považuje sa tento postup za „komplementárny“.
- Ak sa nekonvenčný postup používa namiesto konvenčnej medicíny, považuje sa tento postup za „alternatívny“. [5]

A hoci existuje niekoľko zdokumentovaných prípadov používania týchto terapií ako čisto alternatívnych, prevažná väčšina používania má práve doplnkový charakter. [6]

Koordinovaným spojením konvenčnej medicíny a komplementárnych prístupov sa zaoberá integratívna medicína (IM – Integrative Medicine). IM kladie dôraz na multimodálnu intervenciu a to kombináciou vedeckých prístupov a komplementárnych metód. Používanie práve integratívneho prístupu sa postupne rozširuje medzi poskytovateľmi zdravotnej starostlivosti vo svete, kde prináša nové modely klinickej starostlivosti. V súčasnosti sú skúmané potenciálne prínosy v rôznych sférach zdravotníctva, konkrétne ide napríklad o oblasť manažmentu bolesti či využitie tohto prístupu pri zmiernovaní symptómov u pacientov s rakovinou. [5]

## 1.2 Všeobecná klasifikácia liečebných metód CAM

Národné inštitúty zdravia (NIH - National Institutes of Health) identifikujú niekoľko oblastí terapií CAM, ktoré sa do istej miery medzi sebou prelínajú. Medzi základné oblasti je možné zaradiť:

- úplné systémy CAM
- energetické terapie
- manipulačné a na tele založené metódy
- intervencie v oblasti mysle a tela
- biologické/prírodné metódy liečby. [7]

## Úplné systémy CAM

Úplné systémy komplementárnej a alternatívnej medicíny (WSCAM – whole systems of complementary and alternative medicine) sú definované ako ucelené systémy teórie a praxe využívajúce postupy z rôznych oblastí, ktoré boli vyvinuté nezávisle od konvenčnej medicíny alebo paralelne s ňou. Medzi WSCAM sa zaraďujú tradičné systémy medicíny, ktoré sa praktizujú v kultúrach na celom svete. [6]

Mnohé z týchto systémov majú starobylé korene, vlastné školy vzdelávania a obsahujú rozsiahle odborné dokumentácie. WSCAM zahŕňajú klasické systémy, ako je tradičná čínska medicína (TCM – traditional Chinese medicine) či ajurvédská medicína, ktoré sa zameriavajú predovšetkým na spojenie mysle, tela a ducha. Dva ďalšie príklady systémov, ktoré je možné zaradiť medzi WSCAM, sú homeopatia a naturopatia. [8]

Uskutočňovanie výskumu týchto systémov je pomerne náročné z viacerých dôvodov. Jedným z dôvodov je, že tieto systémy vo všeobecnosti nemajú základ na vedeckom prístupe založenom na dôkazoch. Ďalším môže byť využívanie individualizovaných prístupov, ktoré sú prispôbené konkrétnym potrebám jednotlivým pacientov. [8]

## Energetické terapie

Energetické terapie zahŕňajú manipuláciu s energetickými poľami na podporu zdravia. Tieto terapie sú založené na presvedčení, že všetko živé má a vyžaruje energiu, a tieto energie môžu byť ovplyvnené ďalšími vonkajšími energiami. V súčasnosti existuje množstvo overiteľných zdrojov energie, ktoré sa používajú na pomoc pri diagnostike a liečbe, vrátane rádioterapie, magnetickej rezonancie, prípadne kardiostimulátorov. Terapeutické účinky sa využívajú tiež pri elektroterapii, magnetoterapii a pri svetelnej terapii. [8]

Energetické liečebné terapie majú za cieľ obnoviť normálnu energetickú rovnováhu a používajú sa na liečbu širokej škály ochorení a zdravotných problémov. Často sa využívajú spolu s inými nekonvenčnými, ale aj konvenčnými liečebnými postupmi. [9]

Oblasť energetickej medicíny zahŕňa aj iné ako overiteľné energie. V niektorých prípadoch existuje základná viera v určitú „životnú silu“, ktorá je prítomná vo všetkých živých jedincoch, a ktorej oslabenie vedie k chorobám. Príkladom terapeutických metód využívajúcich energie životnej sily je qi gong, Reiki či Healing Touch. [8]

## Manipulačné a na tele založené metódy

Manipulačné a na tele založené metódy v CAM sú založené na manipulácii časťami tela. Ide o súbor techník, ktoré sa zameriavajú na štruktúry a systémy tela vrátane kostí a kĺbov, mäkkých tkanív, obehového a lymfatického systému. Všetky tieto aspekty slúžia ako prostriedok na zlepšenie zdravia. [6]

V oblasti CAM tvoria tieto metódy kľúčovú oblasť, ktorá pomáha pri zmierňovaní niektorých stavov. Medzi tieto terapie patrí osteopatia, chiropraxia, masáže a reflexná terapia (reflexológia). [6, 8]

Spoločným znakom týchto prístupov je presvedčenie, že zníženie napätia a zlepšenie nastavenia kostry a s ňou súvisiacich mäkkých tkanív, vzhľadom na vzájomnú prepojenosť všetkých častí tela, zvýši prirodzenú schopnosť tela liečiť sa. [6, 8]

## Intervencie v oblasti mysle a tela

Medzi metódy, ktoré je možné súhrne označiť ako „terapie myseľ-telo“ (MBTs – Mind-body therapies) sa radia všetky postupy rešpektujúce vnútorné súvislosti medzi myslením a fyziologickým fungovaním ľudského tela. Tento prístup k liečbe využíva silu myšlienok a emócií na pozitívne ovplyvňovanie zdravia. [6, 11]

MBTs zahŕňajú terapeutické postupy ako meditácia, relaxácia, hypnóza či rôzne typy kreatívnych terapií (arteterapia, muzikoterapia). S rastúcim počtom dôkazov o účinnosti a efektívnosti sa mnohé MBTs, ktoré boli predtým klasifikované ako metódy CAM, teraz považujú za súčasť konvenčnej liečby. Príklady zahŕňajú kognitívno-behaviorálnu terapiu a podporné skupiny pre pacientov. [10]

## Biologické/prírodné metódy liečby

Podľa NIH sú biologicky založené metódy definované ako oblasť postupov, ktoré využívajú látky nachádzajúce sa v prírode. Medzi tieto látky patria bylinné a/alebo botanické produkty, extrakty živočíšneho pôvodu, vybrané bioaktívne zlúčeniny (flavonoidy, karotenoidy, luteín), vitamíny, minerály a iné molekuly, o ktorých sa predpokladá, že majú terapeutickú hodnotu. [8]

Do skupiny biologicky založených metód liečby sa dá zaradiť tradičné bylinárstvo, ktoré na liečbu využíva preparáty z bylinných drog (čaje, extrakty, tinktúry, masti) a fytoterapia, teda rastlinná medicína založená na vedeckom základe, ktorú je dobré rozlišovať od viac tradičných postupov. [4]

## 2 Vybrané metódy CAM

V tejto kapitole budú charakterizované vybrané metódy CAM. Konkrétne sa táto práca zameria predovšetkým na akupunktúru, homeopatiu a biologické/prírodné metódy liečby, hlavne fytoterapiu. Tieto metódy boli zvolené spomedzi všetkých metód CAM na základe možnosti ich využitia v rámci terapie pri niektorých očných ochoreniach.

### 2.1 Akupunktúra

#### História a definícia akupunktúry

Akupunktúra je pomerne stará liečebná metóda, ktorá je považovaná za súčasť TCM. Hoci je možné povedať, že akupunktúra má svoj pôvod s najväčšou pravdepodobnosťou v Číne, kde sa prvýkrát spomína v dokumentoch, presný čas jej vzniku nie je známy. Archeologické nálezy predmetov, ktoré sa dajú považovať za predchodcov akupunktúrnych ihl (ostré kamenné nástroje a kosti), pochádzajú z obdobia približne 6000 rokov pred naším letopočtom. Nie je však isté, či boli tieto nástroje skutočne využívané na akupunktúrnu liečbu. [12]

Etymológia slova akupunktúra pochádza z dvoch latinských slov. Skladá sa zo slova *acus*, ktoré v preklade znamená ihla a slova *punctum*, respektíve *punctura*, ktoré je možné preložiť ako bod, vpich či bodnutie. [13]

Ide o techniku, pri ktorej sa zavádzajú tenké ihly rôzneho priemeru do tela, respektíve sa tieto ihly umiestňujú na konkrétne body v tele, keď hovoríme o tzv. akupunktúrnych bodoch. Používa sa predovšetkým na zmiernenie bolesti, ale aj na liečbu alebo prevenciu iných zdravotných problémov ako chrípka, prípadne pásový opar. Využívajú sa aj rôzne modifikácie akupunktúry: elektrická stimulácia (elektroakupunktúra), laser, teplo a ultrazvuk, ktoré sú principiálne takmer totožné. [14, 15]



## Podstata akupunktúry

Základný filozofický princíp akupunktúry je spojený s konfucianizmom a taoizmom. Z taoizmu vychádza princíp Jin-Jang, dva opačné prvky, ktoré spolu súperia, ale bez seba nemôžu existovať. Spoločne vytvárajú energiu *čchi (qi)*. Jin je ženský prvok a zahŕňame pod neho tmu, chlad a pokoj. Spadajú doň tzv. plné orgány, ktoré sprostredkujú spracovanie a ukladanie látok: srdce, pľúca, pečeň, obličky, slezina. Nadbytok energie Jin môže spôsobiť únavu, mravčenie a výtoky. K mužskému prvku Jang patrí svetlo, teplo a aktivita. Priradzujeme mu duté orgány, ktoré prijímajú živiny a vylučujú zbytky: žalúdok, črevá, žlčník, močový mechúr, cievny systém. Príliš veľa Jang môže mať za následok vysoký krvný tlak, migrény či iné akútne bolesti. Zdravý organizmus má Jin a Jang v rovnováhe a ich energia prúdi akupunktúrnymi dráhami – meridiánmi. Pokiaľ je rovnováha narušená dlhodobo, prichádza ochorenie. Akupunktúra zabezpečuje rovnováhu spriechodnením dráh prienikom ihly do akupunktúrnych bodov. Body sú umiestnené na meridiánoch, z čoho sa odvíja aj štandardná akupunktúrna nomenklatúra. [14, 16]

## Riziká spojené s akupunktúrou

Vzhľadom na to, že ide o invazívnu metódu narúšajúcu integritu kože, je možné, že sa u niektorých klientov po aplikácii vyskytnú malé modriny, mierne krvácania alebo závraty, ktoré po odstránení ihly zvyčajne ustúpia. Pri nedodržaní hygienických zásad, napríklad použitím nesterilných ihliel existuje riziko infekcie. K tomuto by ale nemalo dôjsť, pretože v dnešnej dobe je zvykom používať jednorazové ihly. Za bežných okolností sa nevyskytujú žiadne iné nežiadúce účinky, samozrejmosťou by však malo byť vyhľadanie skúseného akupunkturistu a konzultácia s ošetrovateľom. [14, 15]

Za kontraindikáciu pri aplikovaní akupunktúry sa považujú psychické ochorenia (napr. akútna psychóza), strach z ihliel, užívanie kortikoidov, antidepressív a podobne. Akupunktúra je kontraindikovaná tiež pri hemofílii a iných krvácajúcich stavoch. Pri stavoch, kde nie je presne určená diagnóza ochorenia a hrozí nebezpečenstvo z omeškanej inej potrebnej liečby nie je odporúčané vykonávať akupunktúru. [14, 15, 17]

## Akupunktúra pri očných ochoreniach

Terapia očných ochorení pomocou akupunktúry môže prebiehať podľa pravidiel TCM alebo podľa modernejších systémov, tzv. akupunktúrnych mikrosystémoch. Podľa TCM sa môže nerovnováha energie *čchi* v tele prejavíť aj v podobe očného ochorenia. Pomocou endokrinného, imunitného, ale aj iných systémov sa vytvárajú komunikačné väzby medzi orgánmi a tkanivami ľudského tela, ktoré sú dôležité pre udržanie homeostázy a dosiahnutie správnych fyziologických funkcií. V TCM sa v spojitosti s očnými ochoreniami spomína práve spojenie pečene a očí; existuje meridián pečene, ku ktorému je oko priradené ako zmyslový orgán. Toto sa využíva pri akupunktúre. [18]

Pri terapii akupunktúrou podľa pravidiel TCM sa využívajú hlavne lokálne akupunktúrne body na hlave a v oblasti očí, ako aj periférne body v oblasti končatín a trupu, ktoré sa vyberajú na základe diagnózy. Tento spôsob je možné aplikovať pri terapii vekom podmienenej makulárnej degenerácie, glaukómu či pri syndróme suchého oka. Okrem týchto očných ochorení môže terapeutický účinok akupunktúry pomôcť zredukovať zníženú citlivosť na svetlo, znížiť alebo odstrániť zvýšené slzenie očí, zmierniť prejavy u suchých, začervenaných, opuchnutých a/alebo bolestivých očí. [19]

TCM pri terapii očných ochorení využíva hlavne mechanizmus účinku, ktorý priaznivo pôsobí na cirkuláciu krvi. Pomocou akupunktúry dochádza k zlepšeniu koronárnej a cerebrálnej cirkulácie, úprave zvýšeného tlaku krvi a srdcovej činnosti a k zlepšeniu hemodynamiky v kapilárnych oblastiach. Dôsledkom vazodilatácie a úpravy mikrocirkulácie ciev je okrem zlepšenia metabolizmu a okysličenia tkanív aj čiastočná úprava sekundárnych degeneratívnych zmien pri cievnych ochoreniach a podobne. [20]

## 2.2 Homeopatia

### História a definícia homeopatie

Homeopatia je liečebná metóda založená na princípe podobnosti, ktorý vo svojich prácach formuloval nemecký lekár Samuel Hahnemann (1755-1843), ktorý je považovaný za zakladateľa homeopatie. Zákon podobnosti, z ktorého homeopatia vychádza, „*similia similibus curentur*“ je možné voľne preložiť ako „*podobné sa lieči podobným*“. Tento princíp bol známy už aj lekárom ako Hippokrates a Paracelsus, ale napriek tomu došlo k významnejšiemu šíreniu homeopatie v Európe až na prelome 18. a 19. storočia. V tomto období sa začali objavovať prvé špecializované lekárne na prípravu homeopatických liekov a v priebehu 19. storočia sa homeopatia rozšírila do USA, Ruska, Južnej Ameriky, Indie a začala sa vyučovať na univerzitách. Výraz homeopatia je odvodený z dvoch gréckych slov, a to *homoios*, teda rovnaký alebo podobný, a *pathos*, ktoré v preklade znamená choroba. [15, 19]

### Podstata homeopatie

Základný princíp homeopatie spočíva v liečení chorôb tým, čo ich spôsobuje. Pri terapii homeopatiou sa používajú vysoko riedené (potenciované) látky, ktoré sú podávané vo veľmi malých dávkach. U týchto látok je predpoklad, že by boli schopné vyvolať rovnaké alebo podobné príznaky daného liečeného ochorenia u zdravých ľudí, ak by sa podávali vo väčších dávkach. Potenciované majú potenciál liečiť ochorenie s podobnými príznakmi. Nasadením takejto terapie sa vybuduje fyzická odolnosť voči ochoreniu. [8, 15]

Homeopatia využíva taktiež aj vlastné originálne princípy prípravy liekov. Na prípravu liečiv sa používa riedenie a dynamizácia. Na riedenie slúži väčšinou voda alebo lieh a platí, že čím viac je látka potenciovaná, teda nariedená, tým sú jej účinky podľa homeopatie paradoxne silnejšie. Dynamizácia označuje „rituálne“ pretrepanie nariedeného lieku, čím sa zvýši potencia lieku. Aktívne zložky sa v homeopatickom lieku nachádzajú v stopovom množstve. Homeopatické lieky môžu byť pripravované z minerálov, rastlinných alebo živočíšnych produktov, ale tiež zo substancií chemického pôvodu.

Hoci u homeopatických liekov nemáme k dispozícii špecifikovaný mechanizmus účinku, existuje názor, že fungujú na princípe premeny na nejakú formu energie a presunu informácií na potrebné miesto. [15, 17, 19]

Homeopatia môže byť použitá pri niektorých akútnych ochoreniach, najmä pri vírusových ochoreniach, opakujúcich sa infekciách, poruchách trávenia, bolestiach hlavy, zubných a ženských problémoch. Okrem toho tiež pri mnohých chronických ochoreniach, ako sú postihnutia pohybového aparátu, kožné ochorenia, rôzne druhy alergií či pri posilňovaní imunitnej odpovede. [21]

### Riziká spojené s homeopatiou

Homeopatia je vo všeobecnosti dobre znášaná a pri tejto metóde sa vyskytuje len minimálne množstvo rizík. Aj napriek faktu, že homeopatické lieky obsahujú len stopové množstvá účinných látok, môžu nastať niektoré vedľajšie účinky. Možné sú alergické reakcie a/alebo výskyt kožných problémov. Homeopatia by sa nemala kombinovať s terapiami, ktoré fungujú na podobnom energetickom princípe ako napríklad akupunktúra. Nie sú známe ani negatívne interakcie s alopatickou medicínou. Negatívny vplyv na účinok homeopatických liečiv môže mať káva, eukalyptus, prípadne aj éterické oleje. Homeopatiká sa vo všeobecnosti vzájomne nepodporujú. [15, 19, 21]

### Homeopatia pri očných ochoreniach

Zmeny vyskytujúce sa v oku, ktoré vedú k očným ťažkostiam, môžu byť následkom celého radu systémových ochorení, ako je diabetes mellitus (DM), hypertenzia, hematologické poruchy, syfilis a podobne. Vzhľadom na tento fakt, je dôležité vytvoriť osobitný prístup pri uplatnení homeopatie k terapii očných ochorení. Rozsah očných ochorení, ktoré sa liečia homeopatiou, je pomerne široký, je však založený iba na podávaní liečiv, a preto vylučuje množstvo chirurgických stavov. Vzhľadom na individualizovanú prax tiež nie je možné uviesť všetky konkrétne lieky na rôzne patologické stavy. [22]

## 2.3 Fytoterapia

### História a definícia fytoterapie

Fytoterapia (z gréckych slov *phyton*, v preklade rastlina a *therapeuein*, čo znamená liečiť, starať sa) využíva rastliny buď na liečbu chorôb, alebo používa látky v nich obsiahnuté na podporu zdravia. Patrí medzi najrozšírenejšie biologické/prírodné metódy liečby. V západnej medicíne sa často, nie úplne správne, označuje ako bylinárstvo. Korene fytoterapie je možné zaradiť až do doby praveku. Takmer všetky staroveké civilizácie využívali liečivé účinky rastlín, svedčia o tom papyrussy s popisom niekoľkých stoviek liečivých rastlín pochádzajúce z doby asi 1500 rokov pred našim letopočtom. Rozmach fytoterapie pretrvával asi do 19. storočia, keď došlo k výraznému rozmachu západnej medicíny, ale liečba rastlinami aj naďalej zohrávala podstatnú úlohu pri terapii rôznych zdravotných ťažkostí. [15]

### Podstata fytoterapie

Fytoterapia je založená na obdobnom princípe ako konvenčná medicína, keď sa choroba lieči jej opakom. Využívajú sa rastliny, ktoré disponujú látkami pôsobiacimi proti danému ochoreniu. Aktívne látky obsiahnuté v rastline môžu pôsobiť samostatne, ale aj synergicky kombináciou rôznych liečivých rastlín. Dá sa povedať, že fytoterapia je nepriamo predchodcom farmakológie a ich mechanizmus účinku pomocou ovplyvňovania receptorov je podobný. [15, 17]

Tradičné používanie fytoterapie zachováva pôvodné zloženie a celistvosť zdrojovej rastliny, takže sa buď používa celá rastlina, alebo minimálne množstvo jej zložiek, ktoré sú potrebné na liečebné účely. Príkladom sú rôzne bylinné nálevy. Na druhej strane, západná bylinná medicína častejšie používa jednotlivé byliny štandardizované na zložku extraktu. Lieky pochádzajúce z rastlín sú zvyčajne jednotlivé zlúčeniny izolované priemyselnou separáciou a extrakciou iba tých zložiek, u ktorých boli zistené terapeutické vlastnosti. [23]

Liečivé byliny môžu pomôcť tmiť bolesť a eliminovať podráždenie. Je možné ich použiť pri neurologických, kožných, obehových problémoch, ale aj pri iných ťažkostiach rôzneho charakteru. Väčšinou sú súčasťou terapie pre bežné ochorenia, na ktoré existuje aj syntetická liečba a ich hlavnou úlohou je doplnenie konvenčnej liečby. [15]

### Riziká spojené s fytoterapiou

Každá rastlina obsahuje iné látky, čiže nežiadúce účinky sú individuálne. Pri pochybnostiach je nutné sa obrátiť na odborníkov. Aby nedošlo k nežiadúcim účinkom, je dôležité dodržiavať doporučené dávkovanie. V prípade samoliečby užívať len tie byliny, ktorých účinky sú skutočne známe. [15, 17]

### Fytoterapia pri očných ochoreniach

Terapiu využívajúcu liečivé byliny a látky v nich obsiahnuté je pri očných ochoreniach možné využiť ako doplnkovú metódu ku konvenčnej liečbe, ktorá často býva komplikovaná a dlhodobá alebo tiež ako nejaký spôsob prevencie, na ktorú by mal byť kladený dôraz bez ohľadu na vek. Niektorým ochoreniam sa dá do istej miery predchádzať aj napriek tomu, že ich genetický podklad nie je možné ovplyvniť. Rozvoj procesov možno spomaliť pomocou antioxidantne účinných a vazoaktívnych látok obsiahnutých v rastlinných extraktoch. Pozitívny vplyv majú aj vitamíny (predovšetkým A, C a E) a minerály selén, meď a zinok. V liečbe a prevencii ochorení očí sa uplatňujú liečivé rastliny s obsahom karotenoidov, flavonoidov a antokyánov. [24]

Karotenoidy sú tetraterpénové pigmenty, ktoré je možné rozdeliť do viacerých skupín. Pre zrak sú najvýznamnejšie prekurzory vitamínu A (retinol), teda  $\beta$ -karotén a  $\alpha$ -karotén. Xantofyly, hlavne luteín a zeaxantín, sú významnými antioxidantmi. Uvedené karotenoidy si ľudské telo nedokáže syntetizovať *de novo*, preto je nutné ich do organizmu dodávať. Karotenoidy zohrávajú tiež úlohu ako fotoprotektory, pretože dokážu filtrovať žiarenie, najmä modré a ultrafialové, a tým ochraňujú tkanivo sietnice. [25]

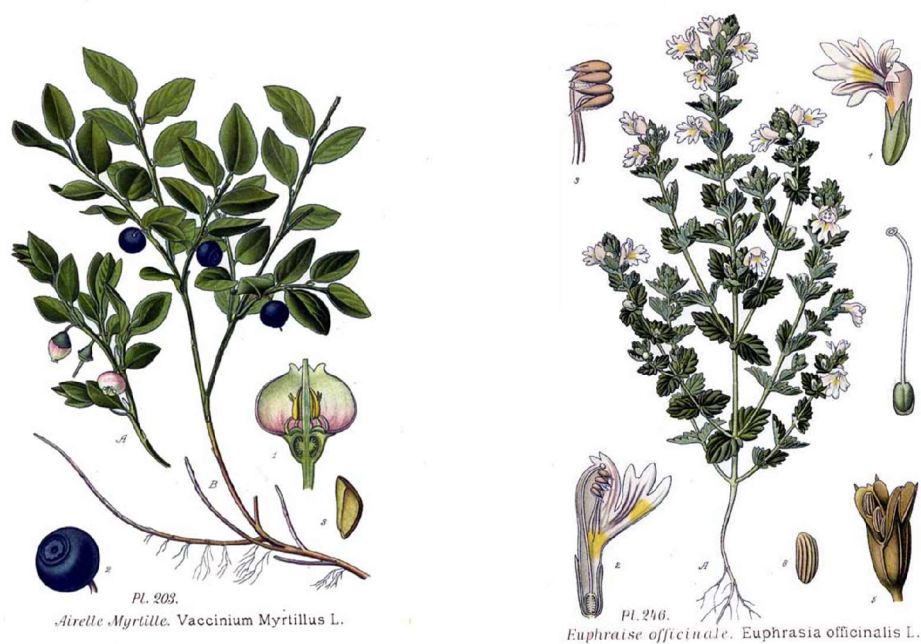
Flavonoidy sú látky s premenlivou fenolovou štruktúrou. Sú známe ich antioxidantné, protizápalové a antikarcinogénne vlastnosti. Tieto látky ovplyvňujú mikrocirkuláciu a redukujú symptómy retencie tekutín, ako sú opuchy okolia očí.

U antioxidantne účinných flavonoidov bol dokázaný protektívny účinok na bunky sietnice. [26, 27]

Antokyány sú jednou z najväčších skupín flavonoidov, teda majú rovnako antioxidantné, protizápalové, antikarcinogénne a neuroprotektívne účinky. Ich protizápalové vlastnosti pomáhajú tlmiť alergické reakcie, neutralizujú enzýmy ničiace kapilárny systém v tkanive, čo je problémom pri ochorení DM, ktoré môže viesť k poškodeniu zraku – diabetickej retinopatii. [28]

Existujú *in vitro* štúdie poukazujúce na schopnosť flavonoidov interagovať s rodopsínom. Táto interakcia má priaznivý vplyv na funkciu makulárneho pigmentu, čo by mohlo prispieť k zlepšeniu videnia pri šeroslepe, teda pri poruchách videní za šera. [29]

Medzi najznámejšie rastliny obsahujúce vyššie spomenuté látky patrí brusnica čučoriedková (*Vaccinium myrtillus L.*), ginkgo dvojlaločné (*Ginkgo biloba L.*), očianka Rostkovova (*Euphrasia rostkoviana Hayek/officinalis L.*) a iné. [24]



Obr. 1: *Vaccinium Myrtillus L.* a *Euphrasia officinalis L.* [30]

## **3 Využitie metód CAM pri konkrétnych očných ochoreniach**

V rámci tejto kapitoly budú charakterizované vybrané očné ochorenia, ktoré sa vyskytujú v populácii pomerne často a pri ich terapii je predpoklad, že budú jednotlivé metódy CAM aplikovateľné. Ďalej bude uvedená štruktúra liečby pri týchto ochoreniach a popis možností aplikácie metód CAM.

### **3.1 Vekom podmienená makulárna degenerácia**

Vekom podmienená makulárna degenerácia (VPMD) je degeneratívne progresívne ochorenie centrálnej časti retiny – makuly. VPMD je charakterizovaná prítomnosťou špecifických klinických nálezov, vrátane drúz a zmien na retinálnom pigmentovom epiteli (RPE). Konvenčne sa toto ochorenie rozdeľuje z klinického, ale aj histopatologického hľadiska na 2 hlavné varianty:

1. suchá forma VPMD
2. vlhká forma VPMD. [31]

V 80 – 90 % prípadoch je prítomná pomalšie sa rozvíjajúca suchá forma, ktorá je neexsudatívna a bez neovaskularizácie. Označovaná je ako atrofická. U 10 – 20 % pacientov sa vyvinie vlhká exsudatívna forma s choroidálnou neovaskularizáciou (CNV), ktorá môže viesť až k praktickej slepote. Obe formy sa môžu počas priebehu ochorenia kombinovať. VPMD sa radí medzi multifaktorálne ochorenia. Jej výskyt je zrejme podmienený komplexom porúch spôsobených viacerými genetickými faktormi a tiež vplyvom vonkajšieho prostredia. [31, 32]

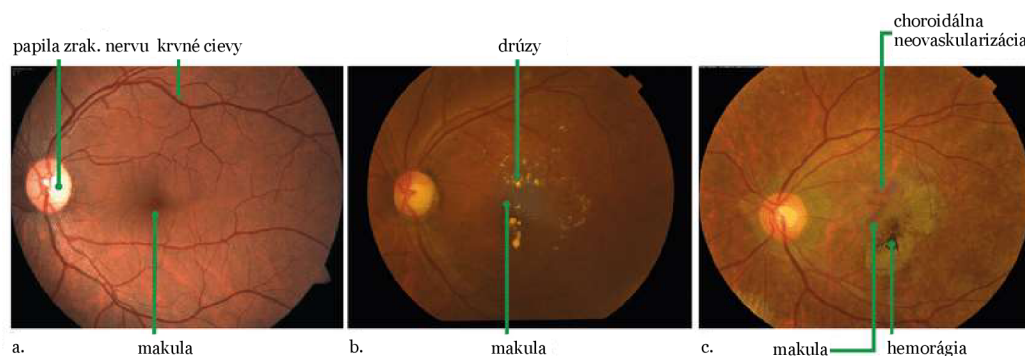
#### **3.1.1 Klinický nález a diagnostika VPMD**

Počiatkové zmeny u suchej formy VPMD sú charakterizované tvorbou drúz, čo sú depozitá extracelulárneho materiálu, ktoré sú ukladané medzi vrstvu RPE a bazálnu membránu v makule. Nahromadenie drúz zvyšuje riziko progresie do exsudatívnej formy. Dlhší výskyt drúz môže viesť až ku kalcifikácii, ktorá sa spája s atrofiou okolitých buniek RPE. [31]



Ďalším prejavom sú zmeny vo vrstve RPE, keď dochádza k dysgrupácii (presunom) pigmentu, čo sa prejaví ložiskami hyperpigmentácií v makule. V pokročilejšom štádiu VPMD vzniká pri progresívnom úbytku buniek RPE a fotoreceptorov charakteristická geografická atrofia (GA), ktorá je považovaná za konečnú fázu suchej VPMD a spôsobuje postupnú stratu zraku. [31, 32]

Vlhká forma VPMD sa prejavuje prítomnosťou CNV v makule, medzi ktorej prejavy patrí hemoragická ablácia (odchlípenie) neuroretiny a/alebo RPE, intraretinálne či subretinálne exsudácie a iné. V konečných fázach ochorenia sa vyvíja fibrovaskulárna vrstva (disciformná jazva), ktorá vedie k výraznej strate zraku. Ochorenie môže byť skomplikované rozsiahlym subretinálnym krvácaním v makulárnej oblasti sprevádzaným ťažkou stratou zraku. [31, 32]



Obr.2: Snímky fundu: a. normálny nález, b. suchá forma VPMD, c. vlhká forma VPMD (upravené) [33]

Pri diagnostike zohráva úlohu anamnéza. Základnou vyšetrovacou metódou je monokulárne vyšetrenie zrakovej ostrosti (ZO) do diaľky a do blízka. Pri sledovaní progresie ochorenia je prínosná Amslerova mriežka. Štandardné vyšetrenie obvykle zahŕňa vyšetrenie predného segmentu oka s biomikroskopickým vyšetrením sietnice s dôrazom na oblasť makuly. [34]

Okrem základného oftalmologického vyšetrenia sa uplatní aj použitie ďalších diagnostických metód. Medzi tieto vyšetrovacie metódy patrí:

- fluorescenčná angiografia (FAG)
- angiografia s indokyanínovou zelenou (ICGA)
- optická koherentná tomografia (OCT). [31]

### 3.1.2 Terapia VPMD

Cieľom liečby VPMD je spomaliť alebo zastaviť progresiu ochorenia. Pri suchej forme ochorenia je liečba obmedzená na podávanie antioxidantov a vitamínov. Donedávna boli jedinou dostupnou možnosťou vitamíny AREDS/AREDS2 pozostávajúce z vysokých dávok vitamínu C (500 mg), vitamínu E (400 IU),  $\beta$ -karoténu (15 mg), zinku (80 mg) a medi (2 mg), ktoré preukázateľne znižujú progresiu suchej VPMD. Klinické štúdie ukázali, že tieto doplnky významne znížili rozvoj závažnejšej formy VPMD zo stredne pokročilej formy VPMD bez významných nežiaducich účinkov. [35, 36, 37]

Po niekoľkých fázach klinických štúdií bol vo februári 2023 americkou Správou potravín a liečiv schválený pegcetakoplan na liečbu geografickej atrofie (GA), pokročilej formy suchej VPMD. SYFOVRE™ (injekcia pegcetakoplanu podávaná priamo do oka) je vôbec prvým liekom, ktorý využíva cieľnú liečbu, a tým zabraňuje budúcemu vývoju GA. [38]

Určité zlepšenie kvality života možno dosiahnuť aj chirurgickou terapiou. Jednou z možností je implantácia Schariothovej makulárnej šošovky či miniatúrnej teleskopickkej intraokulárnej šošovky. Výskum sa v súčasnosti uberať aj smerom elektronických sietnicových protéz. Postupy terapie sú však neustále vo vývoji. [31]

Liečba vlhkej formy VPMD je zameraná na jej elimináciu. Súčasne využívanými metódami v liečbe vlhkej formy VPMD sú predovšetkým:

- inhibítory vaskulárneho endotelového rastového faktoru (VEGF)
- laserová liečba
- radiačná liečba.

Najúčinnejšou liečbou v súčasnej dobe je aplikácia liekov pôsobiacich proti VEGF. Tieto látky inhibujú VEGF, ktorý je dôležitý pre rast novovytvorených ciev, a tým blokujú tvorbu ciev. Podávajú sa injekčne priamo do sklovcového priestoru oka. [31, 32]

Laserová terapia fotokoaguláciou je obmedzená na malé CNV, keďže spôsobuje permanentné poškodenie tkaniva. Fotodynamická liečba (PDT) spôsobuje tromboembolizáciu neovaskularizácii, a tým prispieva k ich vymiznutiu. Používa sa revažne v prípadoch, keď nie je možné použiť anti-VEGF liečbu alebo u špecifických variant VPMD. Radiačná liečba využíva antifibrotického a protizápalového účinku žiarenia, ktorým je možné redukovať rýchlo sa množiace endotelové bunky spôsobujúce neovaskularizáciu. [31]

### 3.1.3 Využitie metód CAM pri VPMD

Niektoré prístupy CAM môžu pomôcť pri terapii VPMD, je však dôležité poradiť sa s lekárom pred ich vyskúšaním, pretože môžu interferovať s inou liečbou. V posledných rokoch sa zvyšuje počet pacientov s VPMD, ktorým je aplikovaná akupunktúra. Hoci existujú len obmedzené dôkazy na jej podporu, niektoré štúdie naznačujú, že akupunktúra môže priniesť výhody, pokiaľ ide o zlepšenie ZO, redukciu makulárnych drúz a zlepšenie funkcie sietnice. [39]

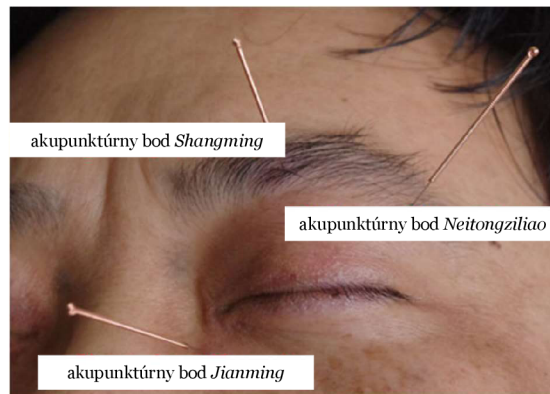
Jednou z nich je aj štúdia Y. Xia et al. [40] so 47 prípadmi, ktoré boli náhodne rozdelené do troch skupín:

- skupina, kde bola aplikovaná akupunktúra (n=22)
- skupina liečená dávkami vitamínu C a E (n=15)
- kontrolná skupina, ktorá bola len sledovaná (n=10).

Hlavné periokulárne body pri štúdiu (obr. 3):

- *Shangming* v strede nadočnicového oblúku
- *Neitongziliao* laterálne v hornej časti bulbu
- *Jianming* (0,4 cun pod vnútorným kútikom).

Po liečbe sa príznaky VPMD v akupunktúrnej skupine preukázateľne zlepšili ( $P < 0,05$ ) v porovnaní so skupinou západnej medicíny a kontrolnou skupinou. V 10 prípadoch (pomer muži/ženy = 1:9) v akupunktúrnej skupine sa vyskytli nežiaduce účinky v podobe krvácania a hematómu v oblasti orbity. [40]



Obr. 3: Periokulárne body (upravené) [40]

Metaanalýza W. Sun et al. [39], ktorá zahŕňala 9 randomizovaných kontrolovaných štúdií s celkovým počtom pacientov 508 (631 očí s VPMD, z toho 360 so suchou formou a 271 s vlhkou), ukázala, že akupunktúra mala pozitívny vplyv pri terapii VPMD ako doplnková liečba, ale aj sama o sebe. Je nevyhnutné uskutočniť ďalšie štúdie akupunktúrnej liečby VPMD, aby sa mohol posúdiť jej skutočný terapeutický potenciál. [39]

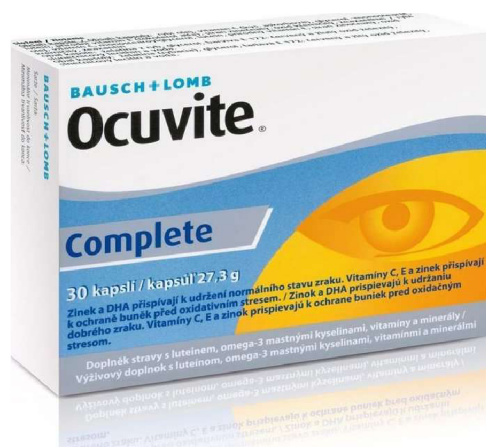Čo sa týka homeopatie, neexistujú žiadne vedecké dôkazy, ktoré by podporovali jej používanie pri VPMD. E. Kondrot, certifikovaný oftalmológ, však tvrdí, že liečba je možná pomocou bunkových solí *Calc fluorica*, *Calc phosphoric*, *Kali phosphoric* a *Natrum muriaticum*. Úspech pri redukcii drúz a pigmentových zmien popisuje aj A. Lange pomocou *Carboneum sulphuratum*. A. U. Ramakrishnan použil *Saniculu* a *Vanadium* v prípadoch VPMD s metamorfosiami na ich zlepšenie. [41]

Vzhľadom na nedostatok relevantných dôkazov zostáva využitie homeopatie pri VPMD naďalej otáznou. Pri terapii VPMD je však možné využiť prírodné metódy. Spomedzi rastlín sa uplatní pri terapii VPMD *Crocus sativus* (šafraň), *G. biloba*, *Vaccinium vitis-idaea* (brusnica obyčajná) a *V. myrtillus* či *Curcuma longa* (kurkumovník dlhý). [42]

*U. C. sativus* sa predovšetkým využívajú jeho antioxidantné účinky, aj keď mechanizmus jeho účinku je komplexnejší. Šafran môže spomaliť progresiu suchej VPMD a zlepšiť zrakové funkcie. Vzhľadom na nedostatok účinných liečebných postupov na kontrolu progresie suchej VPMD môžu mať tieto výsledky význam pre bežnú liečbu pacientov. [42, 43]

Podobný efekt sa objavuje aj pri extraktoch z čučoriedok a brusníc, ktorých priaznivé účinky na VPMD sú spôsobené tiež ich antioxidantnými schopnosťami. Navyše pozitívne vplývajú aj na cirkuláciu krvi. Kurkuma a *G. biloba* majú okrem antioxidantných aj antiangiogénne vlastnosti, ktoré sú užitočné pri VPMD v pokročilejšom štádiu s prítomnými neovaskularizáciami. Kombinácia antioxidantov a vitamínov má synergický účinok, ktorý zlepšuje prevenciu a znižuje riziko makulárnej degenerácie. [42]

Izolované zlúčeniny z týchto rastlín sú komplementárne používané pri konvenčnej liečbe VPMD. Nájde ich v podobe výživových doplnkov (OcuStim, Jamieson™ Lutein-Z, OcuVite Lutein forte, OcuVite Complete). [24]



Obr. 4: Doplnok stravy OcuVite Complete od firmy Bausch&Lomb (upravené) [24]

## 3.2 Diabetická retinopatia

Retinopatia je vo všeobecnosti degeneratívne ochorenie sietnice s patologickými zmenami sietnice a jej ciev. Diabetická retinopatia (DR) je ochorenie, ktoré je typickou mikrovaskulárnou komplikáciou systémového ochorenia DM 1. aj 2. typu. Rozvoj tohto ochorenia súvisí s poruchou glukózového metabolizmu. Patologickým agens DR je kolísanie hladiny glukózy v krvi, predovšetkým však vplyv hyperglykémie. Nadmerné množstvo glukózy v krvi spolu s ďalšími sprievodnými javmi DM spôsobuje oxidačný stres a prispieva k vzniku hypoxie, čo môže zároveň viesť k aktivácii VEGF vyvolávajúcich rast nových ciev, ktoré sú často nekvalitné a praskajú. [31, 32]

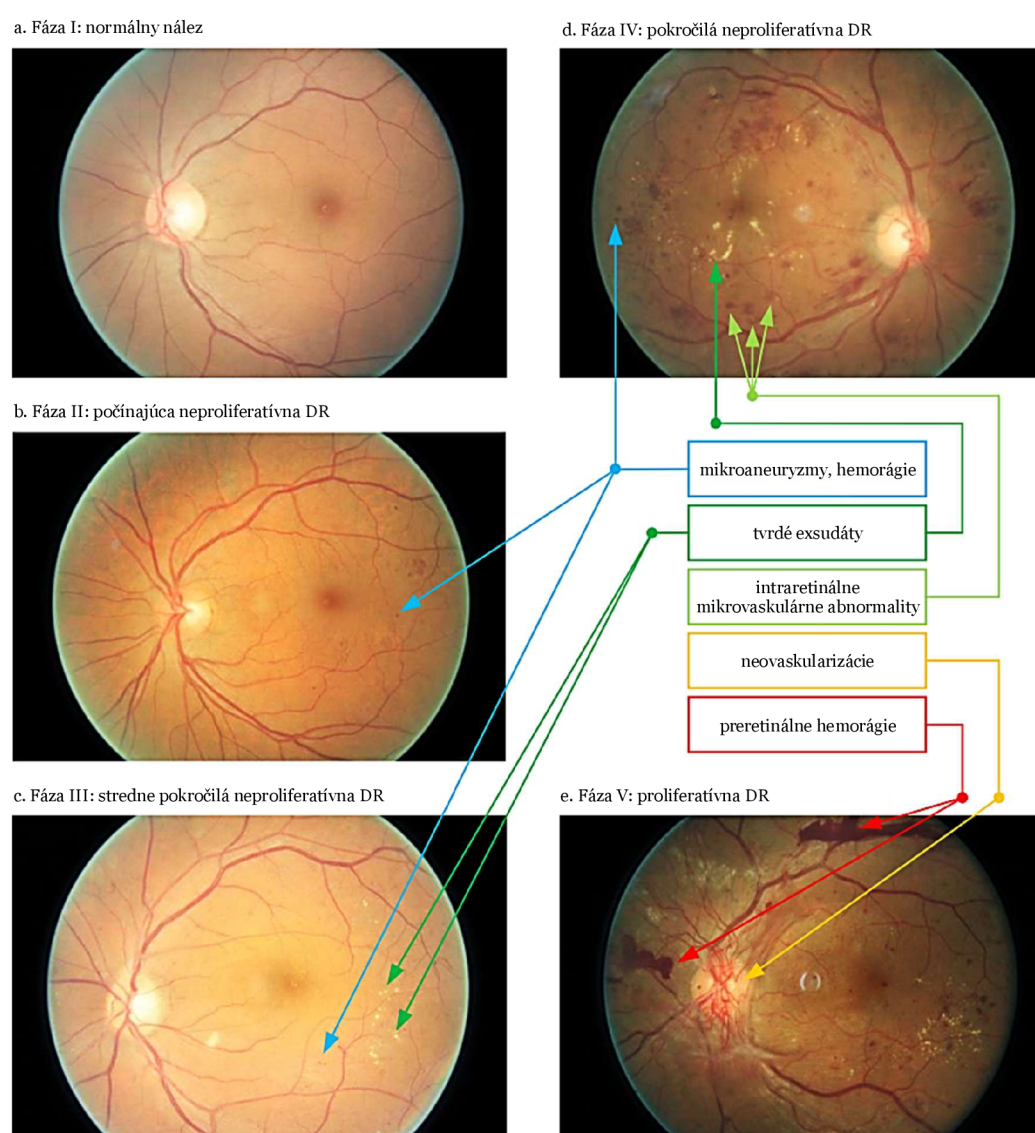
Na základe sietnicových zmien sa rozlišujú nasledujúce klinické štádia DR:

1. neproliferatívna DR (NPDR – non-proliferative DR)
  - a. počínajúca
  - b. stredne pokročilá
  - c. pokročilá
2. proliferatívna DR (PDR – proliferative DR)
  - a. počínajúca
  - b. vysoko riziková
3. diabetická makulopatia. [31]

### 3.2.1 Klinický nález a diagnostika DR

Klinicky sa DR v počiatkoch nemusí prejavíť. Prvým príznakom tohto ochorenia je tvorba mikroaneuryziem. Ich dekompenzáciou či prasknutím zmenených kapilár vznikajú intraretinálne, prípadne preretinálne mikrohemorágie. Inkompetencia kapilárnej steny môže viesť k vzniku exsudátov obsahujúcich prevažne lipoproteíny. V týchto fázach môže dôjsť k vzniku edému makuly. Vzniku najzávažnejšej formy DR predchádza rozvoj intraretinálnych mikrovaskulárnych abnormalít, dochádza k ischémii strednej periférie, a to vedie k neovaskularizácii. NPDR predstavuje skoré štádium DR a jeho základné klinické znaky sú už spomínané mikroaneuryzmy, hemorágie a exsudáty, v pokročilom štádiu sa prejaví nedostatočnou perfúziou sietnice a ischémiou. PDR, pokročilejšie štádium DR, je charakterizované už prítomnou neovaskularizáciou kdekoľvek na sietnici a/alebo na papile zrkovitého nervu.

PDR sprevádzajú tiež komplikácie, akými sú preretinálne, retrovitreálne a intravitreálne krvácanie, trakčné a/alebo rhytmogénne odchlípenie sietnice či neovaskularizácie na dúhovke. Najčastejšou príčinou straty zraku u pacientov s DR je diabetický makulárny edém (DME). K DME môže dôjsť kvôli vitreomakulárnej trakcii a je charakterizovaný opuchom alebo zhrubnutím makuly v dôsledku akumulácie tekutiny v makule vyvolanej poruchou hematoretinálnej bariéry, ktorá má za následok vznik diabetickej makulopatie. [31, 32, 44]



Obr. 5: Fundoskopické obrázky rôznych fáz diabetickej retinopatie; a. Fáza I: normálny nález, b. Fáza II: počínajúca neproliferatívna DR, c. Fáza III: stredne pokročilá neproliferatívna DR, d. Fáza IV: pokročilá neproliferatívna DR, e. Fáza V: proliferatívna DR (upravené) [45]

Pri diagnostike DR je vhodná spolupráca diabetológa s oftalmológom. Oftalmologické vyšetrenie pozostáva z vyšetrenia ZO, meraní intraokulárneho tlaku (IOP – intraocular pressure) a biomikroskopického vyšetrenia očného pozadia, ktoré sa radí medzi základný screeningový postup. Ďalšie vyšetrovacie metódy, ktoré sa uplatnia pri diagnostike DR, sú:

- fotografia fundusu
- FAG
- OCT.

Fotografia fundusu je ideálnym doplnením screeningu, ktorý informuje o dynamike zmien u DR. FAG môže byť doplňujúcou metódou indikovanou pred laserovou terapiou. OCT sa uplatní pri sledovaní anatomických aj funkčných zmien makuly a ich hodnotení v čase. [31]

### 3.2.2 Terapia DR

Súčasná stratégia liečby DR sa zameriavajú na zvládnutie mikrovaskulárnych komplikácií. Terapia DR zahŕňa:

- medikamentóznou terapiu.
- laserovú terapiu
- chirurgickú terapiu.

Terapia DR farmakoterapiou je pomerne kontroverzná. Liečba radom liečiv, napríklad antikoagulancia, hemoreologiká, vazodilatancia a podobne, nepriniesla výrazne pozitívne výsledky. [31, 32]

Oftalmologická štúdia FIELD [46] ukázala významne zníženie potreby laserovej fotokoagulácie u DM 2. typu pri liečbe *fenofibrátom* v porovnaní s placebom. Pozitívne výsledky priniesla aj štúdia ACCORD [47], kde pridanie fibrátu do statínu v porovnaní s monoterapiou statínom spomalilo progresiu DR. Nevýhodou tejto terapie je zvýšené riziko katarakty. [31, 32, 46, 47]



V súčasnosti je intravitreálne podávanie anti-VEGF látok základom liečby včasných aj pokročilých štádií DR, pretože vedie k zlepšeniu zraku s menším počtom očných nežiaducich účinkov. Ďalšou možnosťou je intravitreálne injekčné podávanie kortikoidov, ktoré rovnako inhibujú expresiu VEGF a zároveň majú protizápalový účinok. Nežiadúcim účinkom u tejto terapie je kataraktogénny efekt kortikoidov a tiež zvýšenie IOP. [31]

U pacientov s DME je na základe údajov z klinických štúdií a reálnych klinických skúseností cennou možnosťou liečby implantát dexametazónu s postupným odbúraním a pomalým uvoľňovaním účinnej látky. Poskytuje podobnú mieru zlepšenia zraku ako liečba anti-VEGF. Nežiaduce účinky sú zvládnuteľné. [48]

Laserová terapia DR poskytuje stabilizáciu ZO u pokročilejších foriem NDPR a PDR. Je tiež indikovaná u diabetickej makulopatie, kde je možnosť zabrániť ďalšiemu poklesu vízu. Laserovú terapiu je možné podľa spôsobu ošetrovania rozdeliť na:

- fokálnu
- mriežkovú
- panretinálnu.

Pri fokálnom laserovom ošetrovaní sa laserové body aplikujú cielene do presakujúcich mikroaneuryziem a oblasti edému vo vzdialenosti 500 až 3000  $\mu\text{m}$  od centra makuly. Mriežková koagulácia sa volí pri pacientoch s difúznym edémom makuly s pôvodom v presakovaní retinálnych ciev. V tomto prípade sa ošetruje celá oblasť presakovania medzi 500 až 3000  $\mu\text{m}$  od centra makuly. [31]

Indikáciou k panretinálnej fotokoagulácii (PRF) je riziková PDR s neovaskularizáciou na papile zrkovitého nervu. Ostatné indikácie sú relatívne a berú do úvahy ďalšie kritériá. U PRF sa laserovými stopami pokrýva celá plocha sietnice až k ekvátoru, ale makulárna oblasť sa šetrí. U laserovej terapie je možný výskyt komplikácií, a to vznik choroidálnej a epiretinálnej membrány, spálenie fovey, hemoftalmus, zvýšenie IOP či zúženie zorného poľa (ZP). [31, 32, 49]

Pri zakrvácaní do sklovca či odchlípení sietnice v proliferatívnom štádiu DR je potrebná chirurgická liečba pars plana vitrektómiou (PPV). Pri tomto výkone dochádza k resekcii sklovca, krvného koagula a delamináciou sa odstraňuje fibrovaskulárna membrána. Ak je potrebné, je možné po výkone aplikovať tamponádu či už dočasne vzduchom/inertnými plynmi v rôznych koncentráciách alebo trvalo silikónovým olejom. PPV sa používa aj v špeciálnych prípadoch pri DME, keď sa operačne odstraňuje zadná sklovcová membrána od zadného pólu a zároveň sa odstránením sklovca zlepšuje oxygenácia sietnice. [31, 49]

### 3.2.3 Využitie metód CAM pri DR

Viacere štúdie preukázali, že pacienti s DR, ktorí sa liečia doplnkovo akupunktúrou, bylinami či kombinovanou terapiou vykazujú významne zlepšenie ZO a spomalenie progresie ochorenia. [50]

V prípade DR nie je liečba akupunktúrou jednoduchá a trvá pomerne dlho, kým sa dostavia výsledky a to aj v prípade, že sa aplikuje v počiatočnom štádiu. L. Ang et al. [50] vo svojej metaanalýze naznačuje potenciálny prínos akupunktúry pri liečbe DR. Zahrnuté štúdie preukázali priaznivé účinky akupunktúry samotnej, ale aj v kombinácii s medikáciou. Najčastejšie používané body boli BL-1 a GB-20, v kombinácii s ST-36, SP-6 a BL-18. [50]

Význam akupunktúry pri terapii DR potvrdzuje aj klinické pozorovanie prípadov DR liečených akupunktúrou (n=40), pri ktorej boli ihly aplikované do bodov Ex-HN 5, GB-4, BL-2, KI-3, LR-3, GB-37, v kombinácii s bylinným odvarom. Kontrolnej skupine (n=40) bol intravenózne podávaný oxerutin, dypiridamol a vitamín E. Pozorovanie naznačilo, že akupunktúra v kombinácii s bylinným odvarom mala lepší terapeutický účinok ako medikácia v kontrolnej skupine s významným rozdielom ( $P < 0,01$ ). [51]

Pozitívne účinky preukázali tiež ďalšie štúdie. Pri terapii DR sa javí bylinná liečba efektívna aj sama o sebe. Na patologické stavy pri komplikácii DM pozitívne vplýva ženšen nepravý (*Panax notoginseng*), šalvia červenokorenná (*Salvia miltiorrhiza*), kustovnica cudzia (*Lycium barbarum*), kozinec blanitý (*Astragalus membranaceus*) či *G. biloba*. [52, 53, 54]

*S. miltiorrhiza* obsahuje účinné látky, ktoré vykazujú antidiabetické účinky, vrátane metylesteru kyseliny izosalviánovej, kyseliny rozmarínovej, kyseliny salviánovej a dimetylesteru kyseliny litospermovej. Injekcia extraktov *S. miltiorrhiza* do hypoxicko-ischemických tkanív sietnice myši s DR podporuje transport kyslíka krvou a absorpciu hemangiómov sietnice a zároveň reguluje hladinu cukru v krvi a zlepšuje mikrocirkuláciu, čo by sa mohlo ukázať ako účinné pri terapii DR. Terapeutickú hodnotu *S. miltiorrhiza* pri liečbe DR potvrdzujú aj ďalšie kontrolované klinické štúdie. [55, 56, 57]

Výskum autora F. Lian et al. [56] preukázal efektivitu čínskeho rastlinného lieku (CDDP – the Compound Danshen Dripping Pill) s obsahom extraktu *S. miltiorrhiza*, *P. notoginseng* a borneolu.

Pacienti (n=223) boli rozdelených do štyroch skupín:

- placebo (n=56)
- nízka dávka CDDP (n=56)
- stredná dávka CDDP (n=56)
- vysoká dávka CDDP (n=55)

Po ukončení výskumu bolo pomocou FAG v skupine s vysokou a strednou dávkou CDDP ukázané, že u 74 % (respektíve u 77 %) pacientov nastalo zlepšenie DR minimálne o 10 %, čo bolo významne viac ako v skupine s placebom ( $P < 0,001$ ). Pri vyšetrení fundusu bolo preukázané zlepšenie minimálne o 10 % v skupine s vysokou dávkou u 42 % pacientov a u 59 % so strednou dávkou. Zlepšenie bolo opäť významnejšie ako v skupine s placebom ( $P < 0,001$ ). Počas výskumu neboli pozorované žiadne nežiaduce účinky. [56]

U extraktu z *G. biloba* bolo zistené, že výrazne zlepšuje prietok krvi kapilármi sietnice u pacientov s DM, u ktorých sa vyskytla DR. [58] A. Spadiene et al. [59] vo výskume ukázal, že extrakt z *G. biloba* potláča mikrovaskulárne zmeny na sietnici a v konečnom dôsledku zlepšuje DR. [59] *G. biloba* tiež znižuje celkový cholesterol a lipoproteíny s nízkou hustotou. Okrem toho zníženie miery agregácie trombocytov u diabetických pacientov pri podávaní extraktu z *G. biloba* dokazuje jeho účinnosť pri terapii DR. Niekoľko ďalších štúdií v súčasnosti preukázali, že extrakt z *G. biloba* by mohol byť používaný ako liečba prvej voľby u DR. [60, 61]

Pri zlepšení metabolizmu glukózy a lipidov môže byť prínosný aj kurkumín, extrakt z *C. Longa*. Používanie liečivých rastlín ako zdroja bioaktívnych zložiek preukázalo výsledky pri terapii DR. Dostupnosť syntetických retinoprotektívnych látok je obmedzená, a preto by sa mohli dať dostupnejšie prírodné produkty využiť ako alternatíva. Okrem toho pridanie liečivých rastlín do stravy môže znížiť riziko DM a komplikácií súvisiacich s týmto ochorením. Na lepšie preskúmanie terapeutického potenciálu akupunktúry a bylín a zhodnotenie ich použitia v klinickej praxi sú vhodné ďalšie štúdie. [61, 62]

Homeopatická liečba pri DR sa zvyčajne individualizuje a zohľadňuje celkový zdravotný stav pacienta a jeho symptómy, keďže rôzni jedinci reagujú na homeopatickú liečbu inak. Niektoré homeopatické lieky používané pri DR zahŕňajú *Arnica*, *Belladonna*, *Phosphorus* a *Ruta Graveolens*. V Shivang Homeopathic Medical College and Hospital vykonali štúdie [63] v dvoch vekových kategóriách:

- 25 až 50 rokov (10 prípadov)
- nad 50 rokov (16 prípadov).

Po podávaní homeopatiík (*Arnica*, *Phosphorus*, *Sanicula*, *Phytostigma* a iné) boli sledované pozitívne výsledky pri terapii DR v oboch skupinách. Napriek dobrému výsledku je dôležité zohľadniť fakt, že homeopatia nie je všeobecne účinnou liečbou pri DR a jej účinnosť stále zostáva predmetom kontroverzií a výskumu. Homeopatická liečba má však pri DR výhodu v tom, že ju možno bezpečne kombinovať s inými látkami vrátane inzulínu. [63]

### 3.3 Glaukóm

Glaukóm je skupina očných chorôb rôznej etiológie, ktoré sa vyznačujú charakteristickým obrazom s potenciálne progresívnou neuropatiou zrkového nervu, ktorá je spojená s výpadkom ZP v dôsledku poškodenia zrkovej dráhy. Ide o multifaktoriálne ochorenie, ktoré je často dávané do súvislosti so zvýšeným IOP. [32]

Glaukóm klasifikujeme podľa stavu iridokorneálneho uhla na glaukóm s otvoreným a glaukóm s uzavretým uhlom. Klasifikácia je doplnená o detský glaukóm, ktorého ďalšia klasifikácia nie je vo svete zjednotená a neustále sa vyvíja. Všetky formy sa delia na primárne a sekundárne glaukómy, ktoré je možné ďalej klasifikovať podľa rôznych kritérií. [31, 64]

### 3.3.1 Klinický nález a diagnostika glaukómu

Klinické znaky glaukómu sa môžu líšiť v závislosti od konkrétneho typu a závažnosti ochorenia. Medzi typické príznaky patria postupujúce zmeny na papile zrakového nervu s exkaváciou, ktorá sa časom prehľbuje a zväčšuje. Prítomné sú tiež defekty vrstvy nervových vlákien sietnice (RNFL – retinal nerve fiber layer). Zvýšený či kolísajúci IOP nemusí byť nutne prítomný. Dôsledkom glaukómu sú výpadky ZP, ktoré sa zvyčajne objavujú v periférii. Je dôležité poznamenať, že nie všetky príznaky nájdeme u každého pacienta, niektoré formy dokonca nevyvolávajú žiadne ťažkosti. V prípade primárneho glaukómu s otvoreným uhlom, ktorý sa v populácii vyskytuje najčastejšie, sú pacienti častokrát asymptomatický. [32, 65]

Z tohto dôvodu je nutná kombinácia viacerých vyšetrení. Diagnostika okrem anamnézy a bežného vyšetrenia ZO zahŕňa aj meranie IOP, pachymetriu, gonioskopiu a oftalmoskopiu. Využívajú sa zobrazovacie techniky ako OCT či tomografia pomocou Heidelbergského retinálneho tomografu (HRT). Citlivosť ZP a prítomnosť defektov v ňom sa posudzujú pomocou perimetrie. Tieto testy sú nevyhnutné na detekciu a monitorovanie glaukómu a včasné stanovenie diagnózy. [32]

### 3.3.2 Terapia glaukómu

Cieľom liečby, ktorá sa ukázala ako účinná a je všeobecne akceptovaná na prevenciu progresie glaukómu, je zníženie IOP. Zníženie IOP je možné dosiahnuť farmakoterapiou v podobe pravidelne aplikovaných očných kvapiek, laserovou terapiou a/alebo chirurgickým zákrokom. [31, 32, 66]

Pri farmakoterapii sú k dispozícii rôzne látky, ktoré sa líšia mechanizmom účinku. Z tohto hľadiska ich môžeme rozdeliť na:

- lieky uľahčujúce odtok vnútroočnej tekutiny (prostaglandínové analógy, parasympatomimetiká)
- lieky znižujúce tvorbu vnútroočnej tekutiny (betablokátory, sympatomimetiká, inhibítory karboanhydrázy). [66]

V prípade, že lokálna terapia nie je dostatočne účinná je možné pristúpiť na laserovú či chirurgickú terapiu. K zníženiu IOP je často používaná laserová trabekuloplastika (LT), ktorou sa zlepší odtok vnútroočnej tekutiny. Známe sú rôzne typy LT. Je možné uviesť argónovú LT a selektívnu LT, ktorá je šetrnejšia k ostatným štruktúram a na rozdiel od argónovej LT je opakovateľná. V posledných rokoch sa objavilo niekoľko ďalších LT procedúr, ako sú mikropulzná LT, titan-safírová LT a iné. Tieto terapie sú využívané prevažne pri terapii primárneho glaukómu s otvoreným uhlom. [32, 66, 67, 68]

Pri glaukóme s uzavretým uhlom sa vykonáva laserová iridotómia, keď sa vytvára perforačný otvor v dúhovke, čím sa odstráni pupilárny blok. Pri iridotómii laserom je možné využiť 2 typy laserov, a to argonový laser a Nd:YAG, ktorý je využívaný častejšie. U anatomicky zúženého uhla prednej komory môže byť indikovaná laserová iridoplastika (gonioplastika). [31, 32]

Mikrochirurgická liečba glaukómu využíva operačné techniky, ktoré môžeme rozdeliť podľa mechanizmu, akým znižujú IOP na:

- operácie, ktoré zvyšujú odtok vnútroočnej tekutiny
- operácie, ktoré znižujú tvorbu vnútroočnej tekutiny.

Filtračné operácie, ktoré zvyšujú odtok vnútroočnej tekutiny, sa delia na penetrujúce a nepenetrujúce. Medzi penetrujúce operácie patrí trabekulektómia, pri ktorej sa vytvára permanentná filtrácia medzi očnými komorami a priestorom medzi spojovkou a sklérou, a trabekulotómia, ktorá sa využíva pri terapii detského glaukómu. [31]

Medzi najčastejšie vykonávané nepenetrujúce operácie patrí hlboká sklerektómia, pri ktorej vznikne intrasklerálny priestor, kde je filtrovaná vnútroočná tekutina. K filtračným operáciám patria aj drenážne implantáty a mikro-shunty. [31, 32]

Pri neúspešnej liečbe sa v niektorých prípadoch pristupuje k cyklodeštruktívnym metódam, čiže k deštrukcii sekrečného epitelu ciliárneho telesa. Medzi tieto metódy patrí cyklokryotermia a rôzne typy cyklofotokoagulácie, napríklad transsklerálna diódová, endoskopická diódová či ultrazvuková. [31]

### 3.3.3 Využitie metód CAM pri glaukóme

Záujem o využitie metód CAM pri terapii glaukómu sa postupom času zvyšuje. Štúdia z roku 2012 ukázala, že približne 1 z 9 pacientov s glaukómom využil CAM pri svojej liečbe. A hoci existuje niekoľko alternatívnych metód liečby, výskum väčšiny je často nedostatočný na to, aby dokázal ich terapeutický účinok. [69]

Pri glaukóme má potenciál oddialiť zhoršenie zraku a stenčenie RNFL terapia akupunktúrou. Dokazuje to randomizovaná štúdia [70] zahŕňajúca 70 pacientov (89 postihnutých očí) s atrofiou *n. opticus* spôsobenou glaukómom. Pacienti boli rozdelení do pozorovacej a kontrolnej skupiny. V každej z nich bolo 35 prípadov. Kontrolná skupina dostávala základnú liečbu konvenčnou medicínou. V pozorovacej skupine sa aplikovala akupunktúra na hlavné body GV-20, *Shangjingming*, ST-1, GB-20, ST-36 v kombinácii s doplnkovými akupunktúrnymi bodmi. Liečba prebiehala v oboch prípadoch počas 3 mesiacov. Najlepšia korigovaná ZO (BCVA – best corrected visual acuity) sa po liečbe v kontrolnej skupine znížila ( $P < 0,05$ ).

V pozorovacej skupine bola BCVA vyššia ako v kontrolnej skupine ( $P < 0,05$ ). Priemerná hrúbka RNFL po liečbe bola vyššia v pozorovacej skupine v porovnaní s kontrolnou skupinou ( $P < 0,05$ ). [70]

Ďalšie štúdie pozorovali efekt akupunktúry pri znížení IOP a zvýšení perfúzie oka. Kontrolovanej štúdie vedenej S. Y. Chenom [71] sa zúčastnilo 45 pacientov s glaukómom, ktorí boli rozdelení do 3 skupín:

- fiktívna (SG) – aplikované bylinné extrakty na povrch kože v mieste akupunktúrnych bodov BL-1 a EX-HN7
- akupunktúrna (AG) – akupunktúrne ihly zavedené do BL-1 a EX-HN7
- elektroakupunktúrna (EG) – body BL-1 a EX-HN7 stimulované ihlami so striedavo pulzujúcim elektrickým prúdom s intenzitou podnetu dostatočnou na vyvolanie minimálneho viditeľného svalového záškľbu a s frekvenciou podnetu 6 Hz.

Výsledky ukázali, že rozdiel medzi IOP pred zákrokom a 60 minút po zákroku bol väčší v skupine AG a EG ako v skupine SG pri všetkých vykonaných zákrokoch ( $P < 0,05$ ). Rozdiel IOP medzi obdobím bezprostredne pred štúdiou a po ukončení bol tiež väčší v skupinách AG a EG ako v skupine SG ( $P < 0,05$ ). [71]

Záverom možno konštatovať, že IOP sa znížil po vykonaní akupunktúry aj elektroakupunktúry v bodoch BL-1 a EX-HN7. Výsledky štúdií teda naznačujú, že akupunktúra a elektroakupunktúra by mohli byť prospešné pre pacientov s glaukómom. [70, 71]

Homeopatická liečba priniesla pri niektorých prípadoch glaukómu dobré výsledky, hoci je jej účinnosť vo všeobecnosti diskutabilná. *Phosphorus* a *Spigellia* sa ukázali ako prínosné pri terapii glaukómu. Viacerí homeopati s niekoľkoročnými skúsenosťami, medzi nimi aj Dr. K. S. Gopi či Dr. V. Khanna, sa zhodli na využití niektorých homeopatiík. [22, 72]

Medzi najčastejšie spomínané homeopatiká patrí *Phosporus*, *Comocladia*, *Phytostigma* a *Osmium*. Homeopatia však sama o sebe nenahrádza konvenčnú liečbu glaukómu, ale funguje ako doplnenie konvenčnej liečby. [72]



Prírodné metódy liečby sú najčastejšie využívanou metódou CAM pri glaukóme. Extrakt z *G. biloba* a z plodov *V. myrtillus* znižuje oxidačný stres a zlepšuje perfúziu. Štúdia S. H. Shima [73] ukazuje určité zlepšenie ZP a progresie stenčovania RNFL pri každodennom používaní týchto bylinných doplnkov popri medikamentóznej liečbe. [69, 73]

J. Lee vo svojej štúdií [74] potvrdzuje, že extrakt z *G. biloba* má efekt pri spomalení progresie poškodenia ZP u pacientov s glaukómom. X. Guo et al. [75] na druhej strane v štúdií nezistili žiaden signifikantný rozdiel v defekte ZP, IOP ani kontrastnej citlivosti po použití extraktu *G. biloba*. [74, 75]

K dispozícii nie sú žiadne rozsiahlejšie klinické štúdie hodnotiace účinky použitia extraktu z *G. biloba* na progresiu glaukómu. A hoci niektoré výsledky ukazujú možný prínos pre RNFL prostredníctvom neuroprotektívnych a antioxidantných vlastností tejto rastliny, protichodné výsledky ostatných štúdií vyvolávajú otázku, aký má skutočne extrakt z *G. biloba* efekt na progresiu ochorenia. Zložky *L. barbarum* majú neuroprotektívne, hypoglykemické, antikarcinogénne a antioxidantné vlastnosti, ktoré by mohli byť prínosné pri terapii glaukómu. [76, 77, 78]

Viacere štúdie na myšách a potkaních modeloch ukázali, že suplementácia *L. barbarum* chráni gangliové bunky sietnice a zachováva funkciu sietnice pri glaukóme. [79, 80, 81, 82]

Na preukázanie terapeutického účinku prírodných metód liečby sú potrebné rozsiahlejšie štúdie s dlhším trvaním, ktoré by skúmali účinok liečby rastlinami na priebeh glaukómu v porovnaní so súčasnou štandardnou konvenčnou terapiou. [83]

### 3.4 Syndróm suchého oka

Syndróm suchého oka (DED – Dry Eye Disease) je ochorenie oka s pomerne častým výskytom, ktoré má multifaktoriálnu povahu. Členovia spoločnosti Tear Film and Ocular Surface Society (TFOS), usporiadali workshop Dry Eye Workshop II (DEWS II), ktorého cieľom bolo vytvoriť globálny konsenzus na základe súčasných postupov založených na dôkazoch a predefinovať DED.

Definícia podľa TFOS DEWS II znie takto:

„Suché oko je multifaktorálne ochorenie povrchu oka charakterizované stratou homeostázy slzného filmu a sprevádzané očnými príznakmi, pri ktorom zohráva etiologickú úlohu nestabilita a hyperosmolarita slzného filmu, zápal a poškodenie povrchu oka a neurosenzorické abnormality.“ [84]

Klasifikácia DED v súčasnosti obsahuje algoritmus klinického rozhodovania, ktoré je založené na znalostiach patofyziológie. Schéma obsahuje škálu možných subkategórií a s prihliadnutím na etiológiu kladie dôraz na dve prevládajúce kategórie DED. Týmito kategóriami sú:

- nedostatok vodnej zložky
- zvýšená evaporácia.

Tieto kategórie sa vzájomne nevylučujú. [84]

### 3.4.1 Klinický nález a diagnostika DED

DED sa prejavuje subjektívne aj objektívne. Medzi subjektívne prejavy patrí pocit sucha, podráždenie, pálenie či pocit cudzieho telieska v oku. Objektívne sa prejavuje poruchou jednotlivých zložiek slzného filmu (SF). [31]

Pri poruche mucínovej zložky sa DED prejaví zníženou produktivitou glykoproteínu mucínu, čo vedie k nestabilite SF. Je možné aj sekundárne postihnutie slznej žľazy. Na spojovke sa môžu objaviť Bitotove škvrny, v pokročilejších štádiách až xeróza či keratomalácia. Porucha vodnej zložky je pomerne častá. Vyskytuje pri zníženej sekrécii slzných žliaz, keď očný povrch nie je dostatočne lubrikovaný. Prejaví sa ako *keratitis filamentosa*, čiže zvýšenou prítomnosťou nerozpustených mucínových vlákien. Porucha lipidovej vrstvy je prejavom nefunkčnosti Meibomových žliazok, často u chronickej blefaritídy, pri ktorej dochádza k rýchlejšiemu odparovaniu SF, a tým k nedostatočnej hydratácii rohovky, osychaniu buniek epitelu a následným rohovkovým defektom. [31, 32]

Správna diagnostika závisí na anamnéze a vyšetrení štrbinovou lampou na hodnotenie stavu okrajov mihalníc a Meibomových žliaz, tiež spojovky a rohovky. Meria sa aj výška slzného menisku. Diagnostika sa ďalej zameriava na diagnostické testy, ktoré slúžia na posúdenie kvantity a kvality SF. Medzi najčastejšie používané testy patrí Schirmerov test (hodnotí vodnú zložku SF a produkciu slz) a break-up time test BUT (určuje stabilitu SF). Doplňujúce metódy zafarbovaním sa používajú na vizualizáciu a kvantifikáciu porúch povrchu oka a slzného filmu. Tieto metódy zahŕňajú:

- vitálne farbenie fluoresceínom
- farbenie bengálskou červeňou
- farbenie lisaminovou zelenou.

Pri diagnostike je možné využiť aj LIPCOF test, prípadne analyzátory povrchu oka (I.C.P. OSA, IDRA). [85, 86]

### 3.4.2 Terapia DED

Terapia DED je komplexná a môže byť paliatívna alebo kauzálna. V prípade paliatívnej liečby sa nahrádza nedostatočnou sekréciou slz umelými slzami. Druhou možnosťou je kauzálna liečba, pri ktorej je cieľom odstrániť príčinu, ktorá viedla k vzniku DED. K náhrade prirodzených slz sa využívajú rôzne preparáty, ktorých cieľom je vytvoriť stabilnú rovnomernú vrstvu SF. Môžu to byť deriváty celulózy, polyvinylpyrolidónu alebo polyvinylalkoholu. K dispozícii sú aj očné gély v podobe derivátov karboméru, retinolu alebo polyetylénglykolu. [87]

Umelé slzy môžu mať zloženie s konzervačnými prípravkami, ale existujú aj nekonzervované prípravky. Nekonzervované prípravky sa uprednostňujú na použitie, keď pacient potrebuje podávanie štyrikrát alebo viackrát denne. Toto odporúčanie sa vysvetľuje zhoršením symptómov vyvolaním toxického epiteliopatie v prípade dlhodobej aplikácie konzervovaných produktov. [88]

Slzy sa môžu nahradiť aj prirodzene sa vyskytujúcimi biologickými tekutinami, ako je autológne sérum z krvi pacientov. Obsahuje napr. rastové faktory, imunoglobulíny, vitamín A, enzýmy a proteíny, ako je albumín a laktoferín. Hoci použitie autológneho séra má nevýhody (možnosť kontaminácie, denaturácia zložky časom), ukázalo sa, že má priaznivý účinok pri terapii pokročilých a závažných prípadov DED. [89]

Pri kauzálnej liečbe je pri ťažších prípadoch DED možnosť využiť protizápalový efekt niektorých liečiv. Ako účinné sa ukázali lokálne alebo systémovo podávané kortikosteroidy. Pri dlhodobej liečbe sa však prejavili vedľajšie účinky vo forme zvýšeného IOP a zvýšeného rizika katarakty, preto sú vhodnejšie na krátkodobú liečbu. V terapii je ďalej možné aplikovať lokálne cyklosporín A, ktorý má okrem protizápalového aj imunosupresívny efekt. V prípade, že medikamentózna liečba nie je dostačujúca, je možné indikovať dočasnú bandáž terapeutickou sklerálnou šošovkou. [87]

V niektorých prípadoch môže byť nevyhnutná chirurgická liečba. Pri poruche postavenia viečok a nedostatočného uzatvárania očnej štrbiny (*lagophthalmus*) sa môže vykonať parciálna tarzorafia. Možná je aj obturácia slzných bodov pomocou implantácie drénovacieho systému buď dočasne formou kolagénových uzáverov, alebo trvalo silikonovými a termoakrylátovými uzávermi, prípadne tiež kauterizáciou. Zlepšenie stavu autotransplantáciou je dosiahnuteľné u pacientov s mukóznym deficitom a prítomnou keratinizáciou. [31]

K dispozícií sú aj zariadenia na liečbu DED pracujúce na podklade tepla (LipiFlow, TearCare) či špecifický typ elektroliečby pomocou kvantovej molekulárnej rezonancie (QMR). Tá môže pomôcť redukovať zápalové procesy a podporiť tvorbu slz obnovením rovnováhy a optimalizáciou bunkových funkcií. [90, 91]

### 3.4.3 Využitie metód CAM pri DED

Vzhľadom na prevalenciu DED, existuje neustály dopyt po nových metódach terapie, ktoré sa zameriavajú na rôzne aspekty tohto ochorenia. [92]

Štúdia T. H. Kima [93] vyhodnotila účinky akupunktúry v porovnaní s kontrolnou skupinou s použitím umelých slz, ktoré sú hlavnou liečbou pri DED. Pacienti (n=150) pacientov so stredne závažným až závažným DED, ktorí boli náhodne rozdelení do skupiny akupunktúrnej liečby (bilaterálne BL-2, GB-14, TE-23, Ex-1, ST-1, GB-20, LI4, LI-11 a GV-23) alebo do skupiny umelých slz (sodná soľ karboxymethylcelulózy). Hodnotený bol OSDI (Ocular Surface Disease Index), break-up time (BUT), Schirmerov test a subjektívne pohodlie pacientov.

Medzi dvoma skupinami nebol štatisticky významný rozdiel v zlepšení symptómov DED pri hodnotení OSDI ( $P=0,419$ ). V porovnaní so skupinou umelých slz však OSDI preukázal zlepšenie v skupine s akupunktúrou 8 týždňov po ukončení ( $P=0,030$ ). BUT sa po liečbe významne zvýšil v skupine s akupunktúrou ( $P=0,005$ ). Výsledky štúdie možno interpretovať tak, že akupunktúra aj umelé slzy zlepšili symptómy DED počas obdobia liečby, ale terapeutický účinok sa udržal dlhšie v skupine s akupunktúrou. [93]

Štúdia D. K. Dhaliwala [94] tiež preukázala výrazné zlepšenie symptómov DED pri akupunktúrnej terapii v porovnaní s fiktívnou akupunktúrou (ihly boli umiestnené mimo známych akupunktúrnych bodov) počas obdobia najmenej 6 mesiacov po liečbe ( $P<0,01$ ). [94]

#### Možný vplyv relaxácie vnútroočných tkanív na tvorbu slz (kazuistika)

Účinnosť akupunktúry je možné sledovať na kauzálnom prípade pacientky (68 rokov), ktorá od detstva trpela konjunktivitídami. Dospievaním sa problémy stabilizovali a počas celého univerzitného štúdia sa nevyskytol zápal očných spojiviek. Po nástupe do práce sa problémy znovu objavili a boli liečené Maxitrolom. Pridala sa alergia na peľ a bol indikovaný Sanorin-analergín. Desaťročia bol striedavo podávaný Maxitrol so Sanorin-analergínom. Neskôr bol diagnostikovaný syndróm suchého oka. Aplikácia umelých slz a kvapiek z autológneho séra nepriniesli zlepšenie. Po traumatickej udalosti sa k DED pridal aj blefarospazmus. Botulotoxín bol podaný bez účinku dvakrát. Intraorbitálna akupunktúra sprevádzaná celotelovou akupunktúrou bola aplikovaná v 15 sedeniach. Pacientka bola sledovaná bez potreby následnej starostlivosti a bez komplikácií. Po terapii už nie sú aplikované žiadne kvapky na suché oko a subjektívne sa pani cíti pohodlne. Blefarospazmus vymizol. Výsledky Schirmerovho testu na začiatku liečby boli OD: 5/5 min a OS: 2/5 min a na konci liečby OD: 15/5 min a OS: 11/5 min. [95]

Akupunktúra, ako ukazujú viaceré štúdie, by mohla byť účinným doplnkom klinickej liečby suchého oka. Pri úľave od symptómov DED má potenciál aj homeopatia. *Aconite*, *Belladonna*, *Sulphur* či *Arsenic Album* môžu pomôcť pri podráždení očí, ich začervenaní a iných symptómoch, ktoré sprevádzajú DED.

Napriek tomu, že tieto homeopatiká pochádzajú z prírodných látok a vo väčšine prípadov sú bez vedľajších účinkov, je vhodné sa poradiť s odborníkom pred ich užívaním. [94, 96]

Pri DED môžu byť prínosné aj prírodné extrakty. Flavonoidy majú potenciál v prevencii a liečbe očných ochorení. V štúdiu C. Tseng et al. [99] sa preukázal vplyv epigalokatechín galátu, flavonoidu zeleného čaju, v kombinácii s kyselinou hyalurónovou na inhibíciu zápalu spojeného s DED u králikov. [97, 98, 99]

Iná štúdia na králičích modeloch [100] ukázala, že kombinácia kyseliny ferulovej (antioxidant, vyskytujúci sa v bunkových stenách rastlín) a kaempferolu (protizápalové činidlo, obsiahnuté napríklad v *Cannabis sativa*) použitá v podobe lokálnych očných kvapiek, má tiež efekt pri terapii DED u králikov. [100, 101]

Na posúdenie účinnosti a bezpečnosti týchto rastlinných extraktov pri terapii DED u ľudí sú však v budúcnosti potrebné ďalšie klinické výskumy. Pri liečbe môže byť efektívny aj med manuka (*Leptospermum spp*), ktorý má antimikrobiálne a protizápalové vlastnosti, pripisované nízkemu pH, vysokej osmolarite a obsahu H<sub>2</sub>O<sub>2</sub>. Terapeutický účinok je však vhodné potvrdiť ďalšími štúdiami. [102, 103]

## Záver

Práca popisuje potenciálne využitie metód CAM pri terapii, ale aj prevencii často sa vyskytujúcich ochorení oka, ako je VPMD, DR, glaukóm či syndróm suchého oka. Napriek tomu, že je konvenčná medicína pri terapii týchto ochorení účinná, môžu byť metódy CAM vhodnou voľbou pri jej doplnení. V prípade, že konvenčnými liečebnými postupmi nie sú dosahované dostatočné výsledky, je možné použiť CAM metódy aj ako alternatívu.

Pri akupunktúrnej terapii ochorení oka sa uplatnia predovšetkým body ležiace na meridiáne močového mechúra (BL), žlčníka (GB), žalúdka (ST), pečene (LI) a aj ďalšie periokulárne body. Viaceré výskumy ukazujú, že akupunktúra pôsobí priaznivo pri liečbe očných ochorení sama o sebe, ale aj ako komplementárna metóda.

Homeopatia sa zameriava na liečbu ochorení oka pomocou individualizovaného prístupu, preto nie je možné jej výsledky objektívne zhodnotiť. Hoci by homeopatia mohla predstavovať potenciálnu možnosť terapie, potvrdiť jej účinnosť na základe dostupných údajov je obtiažne.

Prírodné metódy liečby sa ukázali ako efektívne pri prevencii aj terapii očných ochorení. Extrakt z *G. biloba* by mohol nájsť využitie ako liek prvej voľby pri DR. Extrakty z *V. myrtillus*, *S. miltiorrhiza* či *L. barbarum* majú rovnako preukázateľné účinky. V súčasnosti sú niektoré bioaktívne látky užívané komplementárne v podobe výživových doplnkov v bežnej praxi. Avšak jednoznačný terapeutický účinok iných bioaktívnych látok je potrebné potvrdiť ďalšími klinickými štúdiami.

V závere je možné konštatovať, že pri zvážení použitia CAM metód je vždy dôležité brať do úvahy všetky dostupné možnosti konvenčnej aj nekonvenčnej liečby.

## Zoznam použitej literatúry

- [1] WHO. WHO Traditional Medicine Strategy: 2014-2023.; 2013. <https://www.who.int/publications/i/item/9789241506096> [online 10.01.2023]
- [2] Complementary and Alternative Medicine. NHS. <https://www.nhs.uk/conditions/complementary-and-alternative-medicine> [online 10.01.2023]
- [3] EUROCAM. CAM 2020. The contribution of Complementary and Alternative Medicine to sustainable healthcare in Europe. Brussels: EUROCAM; 2014 [https://cam-europe.eu/wp-content/uploads/2018/10/EUROCAM\\_publication-CAM2020-2014.pdf](https://cam-europe.eu/wp-content/uploads/2018/10/EUROCAM_publication-CAM2020-2014.pdf) [online 10.01.2023]
- [4] Alternativní medicína (CAM) ve světě. Praha: Tomáš Pfeiffer, nakladatelství Dimenze 2+2; 2016.
- [5] Complementary, Alternative, or Integrative Health: What's In a Name? NCCIH. <https://www.nccih.nih.gov/health/complementary-alternative-or-integrative-health-whats-in-a-name> [online 10.01.2023]
- [6] Koithan M. Introducing Complementary and Alternative Therapies. The journal for nurse practitioners: JNP. 2009;5e18-20. doi:10.1016/j.nurpra.2008.10.012.
- [7] Categories of CAM Therapies. NCI Division of Cancer Treatment and Diagnosis. [https://cam.cancer.gov/health\\_information/categories\\_of\\_cam\\_therapies.htm](https://cam.cancer.gov/health_information/categories_of_cam_therapies.htm) [online 10.01.2023]
- [8] NIH National Center for Complementary and Alternative Medicine. Expanding Horizons of Health Care: Strategic Plan, 2005–2009.; 2004. <https://files.nccih.nih.gov/s3fs-public/about/plans/2005/strategicplan.pdf> [online 10.01.2023]
- [9] Clarke TC, Black LI et al. Trends in the use of complementary health approaches among adults: United States, 2002–2012. National health statistics reports. Hyattsville, MD: National Center for Health Statistics. 2015; 79:1-16
- [10] Astin JA, Shapiro SL et al. Mind-body medicine: state of the science, implications for practice. Journal of the American Board of Family Practice 2003;16(2):131–147
- [11] Esch T, Stefano GB. The BERN Framework of Mind-Body Medicine: Integrating Self-Care, Health Promotion, Resilience, and Applied Neuroscience. Front. Integr. Neurosci. 2022;16. doi: 10.3389/fnint.2022.913573



- [12] White A, Ernst E. A brief history of acupuncture. *Rheumatology*. 2004;43:e662–663. doi:10.1093/rheumatology/keg005
- [13] Hicks A. *The acupuncture handbook: How acupuncture works and how it can help you*. London: Piatkus; 2012.
- [14] Van Hal M, Dydyk AM, Green MS. *Acupuncture*. Treasure Island, FL: StatPearls Publishing; 2022.
- [15] Alther J-E. *Encyklopedie alternativní medicíny: Praktický průvodce přírodními léčebnými postupy*. Praha: Reader's Digest; 2010.
- [16] Dolejšová V, Kombecová J, Wankatová J. *Základy komplexního přístupu v medicíně*. 1. vyd. Praha: Státní nakladatelství, 2012.
- [17] Gillman C. *Alternativní léčebné metody od A do Z: Meditace, květové esence, terapie krystaly... A mnoho dalších cest k dokonalému zdraví*. Praha: Metafora; 2016.
- [18] Yuan TH, Yue ZS et al. Beyond the Liver: Liver-Eye Communication in Clinical and Experimental Aspects. *Front. Mol. Biosci*. 2021; 8:823277. doi: 10.3389/fmolb.2021.823277
- [19] Krenn H. Akupunktur in der Augenheilkunde. *Dtsch Z Akupunkt*. 2006;49:e 25–30. doi.org/10.1078/0415-6412-00179]
- [20] Takayama S, Watanabe M et al. Evaluation of the Effects of Acupuncture on Blood Flow in Humans with Ultrasound Color Doppler Imaging. *Evidence-Based Complementary and Alternative Medicine*. 2012;2012:e1-8. doi:10.1155/2012/513638
- [21] Stumpf W. *Homeopatie*. Praha: Jan Vašut; 2009.
- [22] Chand DH. Role of homoeopathy in ophthalmological conditions. *Indian J Ophthalmol* 1982;30:245-248
- [23] Falzon CC, Balabanova A. Phytotherapy: An Introduction to Herbal Medicine. *Prim Care*. 2017;44:e217-227. doi:10.1016/j.pop.2017.02.001
- [24] Bittner Fialová S. Degenerácia makuly – prírodná liečba a prevencia: Macular degeneration – herbal therapy and prevention. *Praktické lekárnictvo*. 2012;2(3):e108-111.
- [25] Maoka T. Carotenoids as natural functional pigments. *J Nat Med*. 2020;74(1):e1-16. doi:10.1007/s11418-019-01364-x
- [26] Christie S, Walker AF, Lewith GT. Flavonoids – A new direction for the treatment of fluid retention? *Phytotherapy Research*. 2001;15:467–475.

- [27] Panche AN, Diwan AD, Chandra SR. Flavonoids: an overview. *J Nutr Sci.* 2016;5:e47. doi:10.1017/jns.2016.41
- [28] Žoldošová K. The effect of antioxidant plant pigments on human organism. *Acta Fac. Paed. Univ. Tyrnaviensis, Ser. B.* 2003;7:31-37.
- [29] Kalt W, Hanneken A et al. Recent Research on Polyphenolics in Vision and Eye Health. *Journal of Agriculture and Food Chemistry* 2010;58(7): 4001–4007.
- [30] Masclef A. *Atlas Des Plantes De France: Le Volume De Texte.* Paríž: BELIN; 1987.
- [31] Kuchynka P. *Oční lékařství. 2., přepracované a doplněné vydání.* Praha: Grada Publishing; 2016.
- [32] Bowling B. *Kanski's Clinical Ophthalmology: A Systematic Approach.* 8. ed. Edinburgh: Elsevier; 2016.
- [33] Acharya UR, Mookiah MRK et al. Novel risk index for the identification of age-related macular degeneration using radon transform and DWT features. *Computers in Biology and Medicine.* 2016;73:e131-140. doi:10.1016/j.compbiomed.2016.04.009
- [34] Cook HL, Patel PJ, Tufail A. Age-related macular degeneration: diagnosis and management. *Br Med Bull.* 2008;85:127-149. doi:10.1093/bmb/ldno12
- [35] Karageuzian S, Shokralla M et al. Dry AMD Treatments: An Ophthalmology Resident's Guide. *Eyes On Eyecare.* <https://eyesoneyecare.com/resources/dry-amd-treatments-ophthalmology-residents-guide/> [online 13.03.2023]
- [36] Age-Related Eye Disease Study Research Group. A randomized, placebo-controlled, clinical trial of high-dose supplementation with vitamins C and E, beta carotene, and zinc for age-related macular degeneration and vision loss: AREDS report no. 8 *Arch Ophthalmol.* 2001;119(10):1417-1436. doi:10.1001/archopht.119.10.1417
- [37] Ruskin D. The Legacy of AREDS. *Review of Optometry.* [https://www.reviewofoptometry.com/article/the-legacy-of-areds.](https://www.reviewofoptometry.com/article/the-legacy-of-areds) [online 13.03.2023]
- [38] FDA Approves First Treatment for Geographic Atrophy. *Duke Ophthalmology.* <https://dukeeyecenter.duke.edu/news/new-era-dry-amd-treatment> [online 13.03.2023]

- [39] Sun W, Zhao Y et al. Effects of acupuncture on age-related macular degeneration: A systematic review and meta-analysis of randomized controlled trials. *PLoS One*. 2023;18(3):e0283375. doi:10.1371/journal.pone.0283375
- [40] Xia Y, Liu R et al. Clinical study on acupuncture for quality of life in patients with age-related macular degeneration. *Journal of Acupuncture and Tuina Science*. 2013;11(6):358-362. doi:10.1007/s11726-013-0732-z
- [41] Kondrot E. The Homeopathic Treatment of Macular Degeneration. *Hpathy*. 2007. <https://hpathy.com/homeopathy-papers/the-homeopathic-treatment-of-macular-degeneration/>. [online 06.04.2023]
- [42] Bosch-Morell F, Villagrasa V et al. Medicinal plants and natural products as neuroprotective agents in age-related macular degeneration. *Neural Regeneration Research*. 2020;15(12). doi:10.4103/1673-5374.284978
- [43] Riazi A, Panahi Y et al. The impact of saffron (*Crocus sativus*) supplementation on visual function in patients with dry age-related macular degeneration. *Italian Journal of Medicine*. 2013;10. doi:10.4081/itjm.2016.758
- [44] Wang W, Lo ACY. Diabetic Retinopathy: Pathophysiology and Treatments. *International Journal of Molecular Sciences*. 2018; 19(6):1816. <https://doi.org/10.3390/ijms19061816>
- [45] Wang X, Lu Y et al. Diabetic Retinopathy Stage Classification Using Convolutional Neural Networks. 2018 IEEE International Conference on Information Reuse and Integration (IRI). 2018:465-471. doi:10.1109/IRI.2018.00074
- [46] Keech AC, Mitchell P et al. Effect of fenofibrate on the need for laser treatment for diabetic retinopathy (FIELD study): a randomised controlled trial. *Lancet*. 2007;370:1687-1697. doi:10.1016/S0140-6736(07)61607-9
- [47] Chew EY, Davis MD et al. The effects of medical management on the progression of diabetic retinopathy in persons with type 2 diabetes: the Action to Control Cardiovascular Risk in Diabetes (ACCORD) Eye Study. *Ophthalmology*. 2014;121(12):2443-2451. doi:10.1016/j.ophtha.2014.07.019
- [48] Urbančič M, Gardašević Topčić I. Dexamethasone implant in the management of diabetic macular edema from clinician's perspective. *Clin Ophthalmol*. 2019;13:829-840. doi:10.2147/OPHTH.S206769

- [49] Everett LA, Paulus YM. Laser Therapy in the Treatment of Diabetic Retinopathy and Diabetic Macular Edema. *Current Diabetes Reports*. 2021;21(9). doi:10.1007/s11892-021-01403-6
- [50] Ang L, Song E et al. Acupuncture for treating diabetic retinopathy: A systematic review and meta-analysis of randomized controlled trials. *Complement Ther Med*. 2020;52:102490. doi:10.1016/j.ctim.2020.102490
- [51] Yong-he H, Shen-tao W, Jing L. Treatment of diabetic retinopathy with acupuncture plus herbal decoction: Clinical observation of 40 cases. *J. Acupunct. Tuina. Sci.* 2004;2:29–31. doi:10.1007/BF02848395
- [52] Zhang ZL, Ji XQ at al. *Zhongguo Zhen Jiu*. 2006;26(12):839-842.
- [53] Xing Gx. Treatment of 98 cases of diabetic retinopathy by combined acupuncture and herbs. *J. Acupunct. Tuina. Sci.*: 2010;8:295–296. doi:10.1007/s11726-010-0430-z
- [54] Behl T, Kotwani A. Chinese herbal drugs for the treatment of diabetic retinopathy. *Journal of Pharmacy and Pharmacology*. 2017;69(3):223-235. doi:10.1111/jphp.12683
- [55] Zhang L, Dai SZ et al. Effect of *Salvia miltiorrhiza* on retinopathy. *Asian Pac. J. Trop. Med*. 2013, 6, 145–149.
- [56] Lian F, Wu L et al. The effectiveness and safety of a danshen-containing Chinese herbal medicine for diabetic retinopathy: a randomized, double-blind, placebo-controlled multicenter clinical trial. *J Ethnopharmacol*. 2015;164:71-77. doi:10.1016/j.jep.2015.01.048
- [57] Ma HY, Gao HY et al. Constituents with  $\alpha$ -glucosidase and advanced glycation end-product formation inhibitory activities from *Salvia miltiorrhiza* Bge. *J Nat Med*. 2011;65(1):37-42. doi:10.1007/s11418-010-0453-2
- [58] Huang SY, Jeng C et al. Improved haemorrhological properties by *Ginkgo biloba* extract (Egb 761) in type 2 diabetes mellitus complicated with retinopathy. *Clin Nutr*. 2004;23(4):615-621. doi:10.1016/j.clnu.2003.10.010
- [59] Spadiene A, Savickiene N et al. Effect of ginkgo extract on eye microcirculation in patients with diabetes. *Open Medicine*. 2013;8(6): 736-741. <https://doi.org/10.2478/s11536-012-0146-1>
- [60] Zhu CY, Yi Q et al. Clinical evaluation of *Ginkgo biloba* extract for diabetic retinopathy. *Guoji Yanke Zazhi* 2016, 16, 361–364

- [61] Parveen A, Kim JH et al. Phytochemicals: Target-Based Therapeutic Strategies for Diabetic Retinopathy. *Molecules*. 2018; 23(7):1519. <https://doi.org/10.3390/molecules23071519>
- [62] Yang J, Miao X et al. Therapeutic potential of curcumin in diabetic retinopathy (Review). *Int J Mol Med*. 2021;47(5):75. doi:10.3892/ijmm.2021.4908
- [63] Mishra N, Mishra R. Retinal detachment & diabetic retinopathy and its homeopathic remedies. *Paripex Indian Journal of Research*. 2022;11(09):60-61. doi:10.36106/paripex
- [64] European Glaucoma Society. Terminology and Guidelines for Glaucoma, 5th ed. Savona; PubliComm; 2020.
- [65] Dietze J, Blair K, Havens SJ. Glaucoma. In: *StatPearls*. Treasure Island, FL: StatPearls Publishing; 2022.
- [66] Schuster AK, Erb C et al. The Diagnosis and Treatment of Glaucoma. *Dtsch Arztebl Int*. 2020;117(13):225-234. doi:10.3238/arztebl.2020.0225
- [67] Zhou R, Sun Y et al. Laser trabeculoplasty for open-angle glaucoma: a systematic review and network meta-analysis. *American Journal of Ophthalmology*. 2021;(229):301-313. doi:10.1016/j.ajo.2020.07.046.7
- [68] Farraová P, Ondřejková M, Demianová D. Transscleral Diode Cyclophotocoagulation in Treatment of Glaucoma. *Czech and Slovak Ophthalmology*. 2020;76(5):236-242. doi:10.31348/2020/34
- [69] Wan MJ, Daniel S et al. Survey of complementary and alternative medicine use in glaucoma patients. *J Glaucoma*. 2012;21(2):79-82. doi:10.1097/IJG.0b013e3182027c0c
- [70] Chen SL, Chu LQ et al. Acupuncture for glaucoma-induced optic atrophy: a randomized controlled trial. *Zhongguo Zhen Jiu*. 2023;43(4):432-436. doi:10.13703/j.0255-2930.20220516-k0004
- [71] Chen SY, Yieh FS et al. Effect of Acupuncture on Intraocular Pressure in Glaucoma Patients: A Single-Blinded, Randomized, Controlled Trial. *Evid Based Complement Alternat Med*. 2020;2020:7208081. Published 2020 Apr 28. doi:10.1155/2020/7208081
- [72] Glaucoma treatment in Homeopathy, Doctor recommended medicines. Homeomart. <https://homeomart.net/2020/12/25/glaucoma-eye-treatment-homeopathy-medicines-list> [online 20.04.2023]

- [73] Shim SH, Kim JM et al. Ginkgo biloba extract and bilberry anthocyanins improve visual function in patients with normal tension glaucoma. *J Med Food*. 2012;15 (9):818–823. doi:10.1089/jmf.2012.2241
- [74] Lee J, Sohn SW, Kee C. Effect of Ginkgo biloba extract on visual field progression in normal tension glaucoma. *J Glaucoma*. 2013;22(9):780-784. doi:10.1097/IJG.obo13e3182595075
- [75] Guo X, Kong X, Huang R, et al. Effect of ginkgo biloba on visual field and contrast sensitivity in Chinese patients with normal tension glaucoma: a randomized, crossover clinical trial. *Investig Ophthalmol Vis Sci*. 2013;55(1):110–116. doi:10.1167/iovs.13-13168.34
- [76] Marando CM, Chen TC. Evidence for Complementary and Alternative Therapies to Treat Glaucoma. *Seminars in Ophthalmology*. 2023;38(1):85-91. doi:10.1080/08820538.2022.2152704
- [77] Masci A, Carradori S et al. Lycium barbarum polysaccharides: Extraction, purification, structural characterisation and evidence about hypoglycaemic and hypolipidaemic effects. A review. *Food Chemistry*. 2018;254:377-389. doi:10.1016/j.foodchem.2018.01.176
- [76] Mocan A, Vlase L et al. Polyphenolic content, antioxidant and antimicrobial activities of Lycium barbarum L. and Lycium chinense Mill. leaves. *Molecules*. 2014;19(7):10056-10073. doi:10.3390/molecules190710056
- [79] Mi XS, Feng Q et al. Protection of Retinal Ganglion Cells and Retinal Vasculature by Lycium Barbarum Polysaccharides in a Mouse Model of Acute Ocular Hypertension: Extraction, purification, structural characterisation and evidence about hypoglycaemic and hypolipidaemic effects. A review. *PLoS ONE*. 2012;7(10):377-389. doi:10.1371/journal.pone.0045469
- [80] Lakshmanan Y, Wong FS et al. Lycium Barbarum Polysaccharides Rescue Neurodegeneration in an Acute Ocular Hypertension Rat Model Under Pre- and Posttreatment Conditions. *Invest Ophthalmol Vis Sci*. 2019;60(6):2023-2033. doi:10.1167/iovs.19-26752
- [81] Mi XS, Chiu K et al. Effect of Lycium barbarum polysaccharides on the expression of endothelin-1 and its receptors in an ocular hypertension model of rat glaucoma. *Neural Regen. Res*. 2012, 7, 645–651. doi:10.3969/j.issn.1673-5374.2012.09.001

- [82] Lakshmanan Y, Wong FSY et al. Posttreatment intervention with *Lycium barbarum* polysaccharides is neuroprotective in a rat model of chronic ocular hypertension. *Investig. Ophthalmol. Vis. Sci.* 2019, 60, 4606–4618. doi:10.1167/iovs.19-27886
- [83] Ige M, Liu J. Herbal Medicines in Glaucoma Treatment. *Yale J Biol Med.* 2020;93(2):347-353.
- [84] Craig JP, Nichols KK et al. TFOS DEWS II Definition and Classification Report. *Ocul Surf.* 2017;15(3):276-283. doi:10.1016/j.jtos.2017.05.008
- [85] Zeev MS, Miller DD, Laskany R. Diagnosis of dry eye disease and emerging technologies. *Clin Ophthalmol.* 2014;8:581-590. doi:10.2147/OPTH.S45444)
- [86] Sánchez-González MC, Capote-Puente R et al. Dry eye disease and tear film assessment through a novel non-invasive ocular surface analyzer: The OSA protocol. *Front Med (Lausanne).* 2022;9:938484. doi:10.3389/fmed.2022.938484)
- [87] Mohamed HB, Abd El-Hamid BN et al. Current trends in pharmaceutical treatment of dry eye disease: A review. *Eur J Pharm Sci.* 2022;175:106206. doi:10.1016/j.ejps.2022.106206
- [88] Javadi MA, Feizi S. Dry eye syndrome. *J Ophthalmic Vis Res.* 2011;6(3):192-198.
- [89] Kojima T, Dogru M et al. Advances in the diagnosis and treatment of dry eye. *Prog Retin Eye Res.* 2020;100842. doi:10.1016/j.preteyeres.2020.100842
- [90] Beining MW, Magnø MS et al. In-office thermal systems for the treatment of dry eye disease. *Surv Ophthalmol.* 2022;67(5):1405-1418. doi:10.1016/j.survophthal.2022.02.007
- [91] Trivli A, Karmiris E et al. Evaluating the efficacy of Quantum Molecular Resonance (QMR) electrotherapy in mixed-type dry eye patients. *J Optom.* 2023;16(2):128-134. doi:10.1016/j.optom.2022.06.003
- [92] Mittal R, Patel S, Galor A. Alternative therapies for dry eye disease. *Curr Opin Ophthalmol.* 2021;32(4):348-361. doi:10.1097/ICU.0000000000000768
- [93] Kim TH, Kang JW et al. Acupuncture for the Treatment of Dry Eye: A Multicenter Randomised Controlled Trial with Active Comparison Intervention (Artificial Teardrops). *PLoS ONE.* 2012;7(5). doi:10.1371/journal.pone.0036638

- [94] Dhaliwal DK, Zhou S et al. Acupuncture and dry eye: current perspectives. A double-blinded randomized controlled trial and review of the literature. *Clin Ophthalmol.* 2019;13:731-740. doi:10.2147/OPTH.S175321
- [95] Metodika léčby suchého oka akupunkturou; intraorbitální akupunktura, kasuistika. *Acupunctura Bohemo Slovaca: bulletin ČLAS ČLS JEP a SA SLS.* 2020;(2):4-7.
- [96] Sharma V. Dr Homeo. Homeopathic Medicines for Dry Eyes. <https://www.drhomeo.com/homeopathic-treatment/> [online 20.04.2023]
- [97] Larrosa M, Lodovici M et al. Hydrocaffeic and p-coumaric acids, natural phenolic compounds, inhibit UV-B damage in WKD human conjunctival cells in vitro and rabbit eye in vivo. *Free Radic Res.* 2008;42(10):903-910. doi:10.1080/10715760802510077
- [98] Majumdara S., Srirangama R. Potential of the bioflavonoids in the prevention/treatment of ocular disorders. *J. Pharm. Pharmacol.* 2010;10:951–965. doi: 10.1211/jpp.62.08.0001.
- [99] Tseng C, Hung Y et al. Synergistic effect of artificial tears containing epigallocatechin gallate and hyaluronic acid for the treatment of rabbits with dry eye syndrome. *PLoS ONE.* 2016;11:e0157982. doi: 10.1371/journal.pone.0157982.
- [100] Chen HC, Chen ZY et al. Herbal Supplement in a Buffer for Dry Eye Syndrome Treatment. *Int J Mol Sci.* 2017;18(8):1697. Published 2017 Aug 3. doi:10.3390/ijms18081697
- [101] Bautista JL, Yu S, Tian L. Flavonoids in Cannabis sativa: Biosynthesis, Bioactivities, and Biotechnology. *ACS Omega.* 2021;6(8):5119-5123. Published 2021 Feb 18. doi:10.1021/acsomega.1c00318
- [102] Majtanova N, Cernak M, Majtan J. Honey: A Natural Remedy for Eye Diseases. *Forsch Komplementmed.* 2016;23(6):364-369. doi:10.1159/000452116
- [103] Mittal R, Patel S, Galor A. Alternative therapies for dry eye disease. *Curr Opin Ophthalmol.* 2021;32(4):348-361. doi:10.1097/ICU.0000000000000768