

**Česká zemědělská univerzita v Praze**

**Fakulta agrobiologie, potravinových a přírodních zdrojů**

**Katedra etologie a zájmových chovů**



**Fakulta agrobiologie,  
potravinových a přírodních zdrojů**

## **PORUCHY PIGMENTACE U ZVÍŘAT**

**Bakalářská práce**

**Autor práce: Kristýna Třísková**

**Obor studia: Speciální chovy**

**Vedoucí práce: Ing. Barbora Hofmanová, Ph.D.**



## **Čestné prohlášení**

Prohlašuji, že svou bakalářskou práci "Poruchy pigmentace u zvířat" jsem vypracovala samostatně pod vedením vedoucího bakalářské práce a s použitím odborné literatury a dalších informačních zdrojů, které jsou citovány v práci a uvedeny v seznamu literatury na konci práce. Jako autorka uvedené bakalářské práce dále prohlašuji, že jsem v souvislosti s jejím vytvořením neporušila autorská práva třetích osob.

V Praze dne 8. 4. 2022

---

Kristýna Třísková

## **Poděkování**

Ráda bych touto cestou poděkovala vedoucí mé bakalářské práce Ing. Barboře Hofmanové, Ph.D., dále bych chtěla poděkovat svým rodičům za umožnění studia na vysoké škole a mému partnerovi za velkou psychickou podporu.

# Poruchy pigmentace u zvířat

## Souhrn

Zbarvení má u zvířat mnoho funkcí. Napomáhá v jejich komunikaci, má maskovací funkci a chrání jedince před ultrafialovým zářením. Hlavním pigmentem určující zbarvení je melanin. Existují dva základní typy melaninu. První je eumelanin pro hnědou až černou barvu a druhý je feomelanin pro žlutou až červenou barvu.

Melanin vzniká přeměnou tyrosinu za působení enzymu tyrozinázy. Poruchy pigmentace nejčastěji bývají zapříčiněny narušením tvorby tyrozinázy nebo její chemické dráhy. Existují dvě formy poruchy pigmentace: hyperpigmentace, při které dochází ke zvýšení množství melaninu v kůži. Opačný efekt má hypopigmentace, která se vyznačuje částečnou nebo úplnou absencí pigmentu (současně obou složek nebo jen jedné z nich).

Albinismus je jednou z forem hypopigmentace. Jedná se většinou o somatickou recesivní dědičnou poruchu. Jen u recesivního homozygota se albinismus projeví. Heterozygoti jsou pouze přenašeči.

Albinismus má dva základní typy. Okulakutánní albinismus postihuje kůži i kožní deriváty (srst, vlasy, šupiny, nehty, drápy) a oči. Jedinec má bílé nebo lehce nažloutlé zbarvení. Oči jsou světle modré nebo červené (to je zapříčiněno prosvítáním cév v oku). Je známo sedm forem tohoto albinismu: OCA1 až OCA7. Druhým druhem je oční albinismus, který postihuje pouze oči. Zbytek těla je normálně pigmentovaný.

Případy albinismu se vyskytují u všech tříd obratlovců. Spatření albína ve volné přírodě je vzácné, jelikož mají sníženou fitness. Albinismus snižuje kvalitu zraku až o 25 %. Snížená je ostrost, vyskytuje se nystagmus a strabismus. Při delším vystavování se slunečnímu záření dochází ke spálení kůže a poškození oka. Riziko výskytu kožních melanomů a jiných nádorů je u albínů vyšší než u normálně pigmentovaných jedinců.

Leucismus je další odchylka ve zbarvení, kdy dochází ke ztrátě veškerého pigmentu, ne pouze melaninu. Pro projevení leucismu stačí výskyt jen jedné recesivní alely. Depigmentace postihuje pouze kůži a její deriváty, oči jsou standardně pigmentované a zrak není ovlivněn. Díky tomu má postižený jedinec vyšší pravděpodobnost přežití. Existuje parciální (částečný) leucismus, kdy je depigmentováno jen určité procento povrchu těla, a úplný (absolutní), kdy je zbarvení kompletně bílé.

Vitiligo je polygenní dědičná mutace. Povrch pigmentových buněk postiženého jedince produkuje protilátky proti vlastnímu pigmentu, to způsobuje nejprve lokální depigmentaci, která se postupně rozšiřuje po celém těle. Výskyt byl popsán u koní – vybělujících běloušů, prasete plemene Sinclair nebo například u psů v souvislosti s uveodermatologickým syndromem.

U zvířat je známá celá řada syndromů a onemocnění, které jsou doprovázeny různou formou hypopigmentace. U některých existuje léčba (např. uveodermatologický syndrom, fenylyketonurie), jiné jsou letální (např. Heřmanského-Pudlákův syndrom, Higashiho-Chédeakův syndrom, lethal white syndrom), kdy u některých může být podpůrnou léčbou prodloužen život pacienta.

**Klíčová slova:** Hypopigmentace, albinismus, leucismus, vitiligo, syndrom

# Pigmentation Disorders in Animals

## Summary

The coloration has many functions in animals, for example it aids in communication, has a masking function and protects individuals from ultraviolet radiation. The main pigment determining color is melanin. There are two types of melanin. The first is brown to black eumelanin and the second is yellow to red pheomelanin.

Melanin is formed by the conversion of tyrosine by the enzyme oxidizing tyrosinase. Pigmentation disorders are most often caused by impaired tyrosinase production or its chemical pathway. There are two forms of pigmentation disorder: hyperpigmentation, which increases the amount of melanin in the skin or hypopigmentation, which is characterized by the partial or complete absence of pigment (both components of melanin or only one of them).

Albinism is one form of hypopigmentation. It is a somatic (in most cases) recessive inherited disorder. The inheritance of albinism is in accordance with Mendel's laws. Only a recessive homozygous phenotype will show albinism. Heterozygotes are only carriers.

Albinism has two types. Oculocutaneous albinism affects the skin as well as skin derivatives (fur, hair, scales, nails, claws) and eyes. The affected individual is white or yellow coloring. The eyes are light blue or red (this is caused by the translucency of the blood vessels). Seven forms of this albinism are known: from OCA1 to OCA7. The second type is ocular albinism, which affects only the eyes. The rest of the body is normally pigmented.

Cases of albinism occur in all vertebrate classes. Seeing albinos in the wild is rare. They have reduced fitness. Albinism reduces vision quality by up to 25 %. Sharpness is reduced, nystagmus and strabismus occur. Prolonged exposure to sunlight can damage their eyes and cause skin burns. The risk of skin melanomas and other tumors is higher in albino than in normally pigmented individuals.

Leucism is another color disorder in which all pigment is lost, not just melanin. The occurrence of only one recessive allele is sufficient for leucinic phenotype. Depigmentation only affects the skin and its derivatives, the eyes are normally pigmented and quality of vision is not affected. Due to the affected individual is more likely to survive in the wild. In a partial leucism only a certain percentage of the body surface is depigmented, in a complete (absolute) one is coloration completely white.

Vitiligo is a polygenic inherited mutation. The surface of the affected pigment cells produces antibodies against its own pigment, which causes local depigmentation, which gradually spreads throughout whole body. Occurrence of these disorder has been described in greying horses, Sinclair pigs or dogs in connection with uveodermatological syndrome for example.

In animals, a number of syndromes and diseases are known to be accompanied by various forms of hypopigmentation. Some of them are treatable (uveodermatological syndrome, phenylketonuria) and others are fatal (Hermansky-Pudlak syndrome, Chediak-Higashi syndrome, Lethal white syndrome) with the possibility of supportive treatment, which can prolong the patient's life.

**Keywords:** Hypopigmentation, albinism, leucism, vitiligo, syndrome

# Obsah

<b>1</b>	<b>Úvod</b>	<b>1</b>
<b>2</b>	<b>Cíl práce</b>	<b>2</b>
<b>3</b>	<b>Literární rešerše</b>	<b>3</b>
<b>3.1</b>	<b>Melanin</b>	<b>3</b>
3.1.1	Tvorba melaninu	3
3.1.2	Funkce melaninu	4
3.1.3	Abnormální produkce melaninu	4
<b>3.2</b>	<b>Albinismus</b>	<b>5</b>
3.2.1	Druhy albinismu	6
	Okulokutánní albinismus (OCA)	6
	Okulární albinismus (OA)	7
3.2.2	Projevy albinismu	7
	Ovlivnění zraku a sluchu	7
	Ovlivnění metabolismu ledvin a jater	8
	Vyšší riziko rozvoje karcinomů a tumorů	9
	Vliv na kopulaci a kompetitivnost spermií	9
3.2.3	Výskyt u zvířat	10
	Albinotické modely ve výzkumu	10
	Albinismus u plazů	11
	Albinismus u vodních obratlovců	12
	Albinismus u ptáků	14
	Albinismus u volně žijících savců	14
	Albinismus u savců chovaných v zajetí	16
<b>3.3</b>	<b>Leucismus</b>	<b>17</b>
3.3.1	Výskyt u zvířat	18
	Leucismus u volně žijících zvířat	18
	Leucismus u zvířat chovaných v zajetí	21
<b>3.4</b>	<b>Vitiligo</b>	<b>22</b>
3.4.1	Druhy vitiliga	23
3.4.2	Zvířecí modely	23
3.4.3	Výskyt u zvířat	24
	Výskyt u prasat plemene Sinclair	24
	Výskyt u plemen koní s genem pro vybělování	24

Výskyt u psů.....	25
Další zaznamenané případy.....	26
<b>3.5    Syndromy a onemocnění projevující se hypopigmentací.....</b>	<b>26</b>
3.5.1    Heřmanského-Pudlákův syndrom .....	26
3.5.2    Chédiakův-Higashiho syndrom .....	27
3.5.3    Lethal white syndrome .....	28
3.5.4    Uveodermatologický syndrom .....	28
3.5.5    Fenylketonurie.....	29
<b>4    Závěr .....</b>	<b>31</b>
<b>5    Použité zdroje.....</b>	<b>32</b>
<b>5.1    Tištěné monografie .....</b>	<b>32</b>
<b>5.2    Články v periodikách .....</b>	<b>32</b>
<b>5.3    Webové stránky.....</b>	<b>38</b>
<b>6    Samostatné přílohy.....</b>	<b>I</b>



# 1 Úvod

Pigment hraje v životě zvířat důležitou roli. Jedná se o chemickou látku přítomnou v takřka všech buňkách, kterou si zvířata sama syntetizují nebo ji získají z potravy. Po selektivní absorpci světla pigment určuje zbarvení kůže či kožních derivátů. Rostlinná a živočišná říše je díky tomu plná barev. Barva povrchů těl se uplatňuje při komunikaci zvířat, má maskovací, vábící nebo například varovnou funkci.

Barva se při komunikaci zvířat uplatňuje jen u takových druhů, které jsou schopny vidění, mají tedy oči. Proto například slepé druhy či druhy žijící ve tmě jsou většinou nevýrazně zbarveny.

Barva srsti či peří bývá často rozlišovacím prvkem mezi pohlavími, jedná se o pohlavní dichromatismus (dvoubarevnost), kdy samci bývají většinou pestřeji zbarvení než samice. Toto se vyskytuje hlavně u polygammích druhů ptáků, kdy samec potřebuje samici zaujmout, aby se s ní spářila. Samčí jedinci u nich často přepeřují do takzvaného "svatebního šatu", který je více barevný než peří po zbytek roku.

Ochranné zbarvení neboli maskování či kamufláž je jev, kdy se jedinec snaží co nejvíce barevně splynout s okolím. Tento jev využívají predátoři, kteří se snaží být co nejméně viditelní pro svou kořist, aby se k ní mohli co nejvíce přiblížit. Naopak potenciální oběť chce být zase neviditelná pro lovce.

Aposematismus je výrazná barva povrchu těla, kterým potenciální kořist sděluje predátorům, že je nepoživatelná nebo jedovatá. Prospěch z toho má jak jedinec, který není požit, tak i predátor ochráněný před újmou.

Další funkce je mimetická. Mimeze neboli mimikry je jev, kdy neškodný druh napodobuje zbarvení jiného nebezpečného druhu. Zde má prospěch pouze jedna strana, mimetický jedinec si zachrání život, kdežto predátor by mohl bez újmy daného jedince pozřít. Jako příklad můžeme uvést korálovku sedlatou (*Lampropeltis triangulum* LaCépède, 1798), která zbarvením napodobuje mnohem více toxického korálovce žlutavého (*Micrurus fulvius* Linné, 1758). Zcela neškodný dvoukřídlý hmyz pestřenka rybízová (*Syrphus ribesii* Linné, 1758) má černo-žluté pruhované zbarvení jako vosa obecná (*Vespula vulgaris* Linné, 1758).

Z výše zmíněného tedy vyplývá, že jakákoli odchylka od standardního zbarvení může mít pro daného jedince širokosáhlé důsledky. Ztráta pigmentu bude mít velký dopad u druhu řídicího se primárně zrakem nebo u druhu predovaného, kdežto například u jeskyních ryb, které mají zrak zakrnělý a žijí ve tmě, bude dopad ztráty pigmentu nulový.

## **2 Cíl práce**

Cílem práce je zpracovat literární rešerši se zaměřením na tyto konkrétní poruchy pigmentace u zvířat: albinismus, leucismus, vitiligo a syndromy související s hypopigmentací. Vysvětlit jejich genetickou podstatu, popsat charakteristické projevy, vlivy na jednotlivé zvířecí organismy a četnost výskytu u vybraných druhů zvířat.

## 3 Literární rešerše

### 3.1 Melanin

Pro pochopení vzniku poruch pigmentace je nezbytné zmínit se nejprve o polymerním pigmentu melaninu. Melanin je hlavní pigment rozptýlený na povrchu těl živočichů a rostlin v melanocytech a na sítnici (Riley 1997). Jedná se o nepravidelný světlo absorbující polymer vzniklý oxidací tyrosinu enzymem tyrozinázou. Hlavní stavební jednotky jsou hnědé a černé eumelaniny, žluté a žluté feomelaniny (Raposo & Marks 2007). Funkcí v organismu má nespočet, jako hlavní je nutné uvést například vizuální signalizaci (určuje zbarvení pokožky, srsti, vlasů, oka), ochranu před UV zářením a udržení homeostáze (napomáhá při termoregulaci) (McNamara et al 2021), zajišťují správnou funkci nervového systému a sítnice (Kardong 2009).

V závislosti na koncentraci a rozmístění eumelanin zodpovídá za černé, šedé a tmavě hnědé zbarvení, kdežto feomelanin ve vysoké koncentraci dává červeno-hnědé zbarvení, v nízké žluto-hnědé až téměř bílé. V kůži a očích se vyskytuje pouze eumelanin. Ve vlasech, chlupcích a peří se se mohou vyskytovat oba druhy melaninu (Grouw 2006).

#### 3.1.1 Tvorba melaninu

Hlavní funkcí melanocytů je přeměna aminokyseliny tyrozin na černý pigment melanin. Celková produkce je kontrolována MSH (melanocyte-stimulating hormone), který se uvolňuje z adenohipofýzy. U lidí se na jednom milimetru čtverečním povrchu těla vyskytuje zhruba tisíc melanocytů, s výjimkou hlavy a předloktí, kde jich je až dvakrát tolik (Boehlke 2019). Přeměna tyrosinu obsahuje několik chemických kroků, kde hlavní roli sehrává konvertující enzym tyrozináza, ta se skládá z několika různých aminokyselin a mědi (vznik melaninu zachycuje OBR 1 v příloze).

Vývoj melanozomu lze rozdělit do čtyř fází. V první produkují mezozomy melanocytů kyselé vezikuly. Dále dochází k jejich vyplnění matricí vytvořenou glykoproteiny, vytváří se granula, která v závěru tvoří základ pro zralé melanozomy s charakteristickou drsnou strukturou (McNamara et al. 2021).

Samotná biosyntéza melaninu začíná oxidací tyrosinu za pomoci katalyzátoru TYR na L-dopachinon. V další fázi hraje klíčovou roli aminokyselina L-cystein (při kyselém pH). Spontáně se spojuje s L-dopachinonem. Výsledné deriváty cysteinylidy se oxidují na cystopachinony a následně na benzothiazin a jeho deriváty, z nichž některé jsou dekarboxylovány na benzothiazolové skupiny poskytující polymery feomelaninu. Při neutrálním pH a nepřítomnosti L-cysteinu dopachinon podléhá intermolekulární cyklizaci a přeskupí se. Následnou oxidací vzniká 5,6-dihydroxiindol-2-karboxylová kyselina (DHICA) a dihydroxiindol (DHI). Následují neregulované polymerace za vzniku velkých kovalentních molekul. (McNamara et al. 2021)

Proces tvorby melaninu je řízen geneticky. Jakákoli odchylka v procesu má vliv na zbarvení. Mutace vedoucí k poruše tvorby enzymu tyrozinázy může inhibovat vznik melaninu. Mutace způsobující změnu v intracelulárních podmínkách může mít vliv například na snížení množství vzniklého melaninu. Změny mohou nastat i v distribuci jednotlivých pigmentových buněk, což může způsobit částečnou či úplnou ztrátu zbarvení (Grouw 2006).

### 3.1.2 Funkce melaninu

Strukturní funkce spočívá v zesílení sítě proteinů. Chrání je tak před degradací (například melanizace kutikul hmyzu zvyšuje jejich tuhost). Optická funkce zahrnuje rozptyl a absorpci světla melaninem. Je to významná složka při termoregulaci u plazů, díky tomuto jevu dochází k jejich zahřátí. Další ze schopností melaninu je pohlcovat volné radikály a vázat některé toxické kationty (Riley 1997).

Samotné zbarvení povrchů těl zapříčiňuje kooperace pět pigmentů: melaninu, melanoidu, karotenu, hemoglobinu a oxyhemoglobinu. Melanin je však hlavní pigment a do určité míry může zeslabit účinek ostatních pigmentů. Velké množství melaninu způsobuje černou či tmavou barvu, čím méně je melaninu, tím je barva světlejší. U vlasů a srsti je barva černá, přes hnědou, blond až k bílé (úplná absence melaninu). Zrzavé či červené zbarvení je způsobeno samostatným pigmentem obsahující železo, který je řízen samostatným recesivním genem. U barvy očí je to obdobné, nicméně malé množství melaninu způsobuje modrou barvu a zcela chybějící melanin způsobuje viditelnost sítnice, proto se nám oči jeví červené (Boehlke 2019).

Další a velmi významná funkce spočívá v ochraně proti UV záření. UV záření je neviditelné elektromagnetické záření produkované sluncem a vlnové délce 100–400 nanometrů. V optimální míře je pro organismus prospěšné, napomáhá k syntéze vitamínu D, který je důležitý pro správný vývoj kostí a funkci nervů a svalů. Jakmile je však množství záření vyšší, může způsobit spálení. Jedná se o poškození epidermálních buněk, objevuje se zarudnutí, otoky až puchýře. Kůže pak reaguje zrychlenou produkcí nových buněk, což vede k odlupování těch poškozených. UV záření také může způsobit transformaci kožního kolagenu, jeho zesíťování mezi jednotlivými vlákny, což se navenek projevuje trvalým pomačkáním pokožky. Trvale poškozeny mohou být i Langerhansovy buňky v epidermis, což může vést až k inhibici imunitních odpovědí v případě infekcí. Největším nebezpečím je pozměnění genetického kódu v buňkách a tím riziko vzniku rakoviny. Melanin chrání buňky tím, že absorbuje UV záření. Dochází ke spojení melaninu s kyslíkem, což se navenek projevuje ztmavnutím pokožky (Boehlke 2019).

(Funkce melaninu u jednotlivých tříd obratlovců je zachycena na OBR 2 v příloze)

### 3.1.3 Abnormální produkce melaninu

Nadbytek produkce melaninu může být zapříčiněn různými nemocemi. Například Addisonova choroba způsobuje zvýšenou produkci adrenokortikotropního hormonu (ACTH), který obsahuje několik hormonů včetně MSH. Také některá poranění (například popáleniny), chemické podráždění či infekce vedou k hyperpigmentaci. Naopak poranění může vést ke zničení melanocytů, po zhojení se tvoří jizvy, které jsou vždy bez původní pigmentace (Boehlke 2019).

Poruchy pigmentace často zapříčiňuje lokální absence melanocytů (např. vitiligo) nebo genetická mutace vedoucích k hypopigmentaci (např. albinismus). V dalších částech textu jsou zmíněna vybraná onemocnění, příčina jejich vzniku a doprovodné symptomy, které s hypopigmentací souvisí.

## 3.2 Albinismus

Albinismus je dědičná recesivní porucha, lokusy pro její vznik se nachází většinou na autosomálních genech. Sledování několika generací myši potvrdilo, že dědičnost albinismu je v souladu s Mendelovými zákony. Porucha se tedy vždy projeví jen u recesivních homozygotů, heterozygoti jsou pouze tzv. přenašeči bez jakéhokoli projevu mutace (Castle & Allen 1903).

Problém ve výzkumu albinismu spočíval v tom, že na začátcích se většina testů zaměřila na albinismus na bázi c (Color) lokusu. Část savčích albinotických mutací však s tímto není spojena. Non-c-lokus mutace projevující se s obdobnými anomáliemi jako klasický albinismus se mohou nacházet na polovině lidských chromozomů. Většina z nich se fenotypově a chemicky značně liší od klasického albinismu c-lokusu. (Creel 2014).

Mutace na c lokusu způsobí nefunkčnost enzymu tyrozinázy nebo poškození chemické dráhy její syntézy a dochází k absolutní redukci tvorby pigmentu na kůži, ve vlasech, chlupcích, perách, šupinách nebo v očích (NOAH 2021).

Existuje podtyp albinismu běžně označovaný jako himalájský. Teplotně citlivá mutace na c-lokusu produkuje pigment pouze na chladnějších koncových částech těla, tvoří se tak tmavá maska na obličeji, a distální části končetin i ocas jsou tmavě zbarvené (Lyons et al 2005). Tato mutace byla rozpoznána u siamských koček (OBR 3 v příloze), norků, určitých plemen králíků, pískomilů, morčat, potkanů a myši (více v kapitole 4.3.6 *Albinismus u savců chovaných v zajetí*).

Do roku 1969 se vědci domnívali, že albinismus se vyskytuje pouze u myši, potkanů a krys. Až v tomto roce popsal britský fyziolog Ray Guillery albinismus u siamských koček. Dnes je již známo, že tyto poruchy jsou sice relativně vzácné, ale objevují se takřka ve všech populacích u většiny druhů. Albinismus byl zaznamenán u všech majoritních tříd obratlovců. Je často spojen s celkovým snížením fitness jedince. V důsledku špatného zraku, velké citlivosti na světlo a řady dalších defektů způsobených touto poruchou se málokterý zvířecí albín dožije dospělosti, proto je raritní ve volné přírodě spatřit dospělého albinotického jedince (Grouw 2006).

V populacích zatížených inbrední depresí, která je důsledkem příbuzenské plemenitby, se snižuje genová variabilita potomstva. Častěji se zde uplatňují recesivní alely, které mohou být nositeli genetických vad, které se díky přirozené selekci v běžné populaci většinou neprojeví (Leikre et al 1996). Proto se albinismus často vyskytuje i v chovech v zoologických zahradách a v zájmových chovech, kdy je k dispozici malý počet jedinců (více v kapitole 4.3.6 *Albinismus u savců chovaných v zajetí*).

Existují tři obecné názory na predací tlak u albínů. Někteří tvrdí, že nevšední zbarvení albínů neovlivňuje pravděpodobnost ulovení (Balgooyen 1971). Jiná studie tvrdí, že nápadné albinotické zbarvení zvyšuje pravděpodobnost, že se daný jedinec stane kořistí dravce, jelikož je snáze viditelný (Greenwood 1985). To je však v rozporu s teorií apostatické selekce, která tvrdí, že čím více se jedinec vizuálně liší od ostatních jedinců svého druhu, tím menší je pravděpodobnost, že bude uloven (Clarke 1962).

Predační tlak pravděpodobně závisí na konkrétní oblasti výskytu albína. Ten spíše přežije v hustě zarostlých oblastech, kde se může schovat a kde je dostatek potravy a vysoká populační hustota. V takovém prostředí je vysoce pravděpodobné, že si predátor vyhlédne jinou kořist. V lokalitě s malým výskytem různých druhů a málopočetných populací nebo v místech bez možnosti úkrytu je pravděpodobnost ulovení albinotického jedince vyšší (Ribeiro & Siqueira-Silva 2020).

### 3.2.1 Druhy albinismu

#### Okulokutánní albinismus (OCA)

Takzvaný tělní albinismus ovlivňuje oči, kůži, srst, šupiny, vlasy a všechny další kožní deriváty. Existuje několik stupňů tohoto onemocnění odlišujících se množstvím pigmentu. Od zcela chybějícího (jedinec se jeví bíle a oči jsou dočervena) až po krémově žluté zbarvení s malým výskytem pigmentu díky karotenoidům, v tomto případě mohou být oči světle modré. Stupeň pigmentace také určuje, do jaké míry je ovlivněna kvalita zraku (NOAH 2021).

Okulokutánní albinismus patří mezi nejčastější dědičná onemocnění postihující kůži a celkovou pigmentaci. Hawkes et al. (2013) uvádí, že albinismus se objevuje v jednotlivých populacích v průměru v poměru 1:15.000. Nicméně u málopočetných populací s výskytem příbuzenského křížení může být albinismus častější.

Věda nám dnes díky genetickým testům umožňuje rozlišit sedm typů okulokutánního albinismu zkoumaných převážně u lidské populace, ale dělení je použitelné i u zvířat. Výzkumy stále probíhají, je tedy možné, že v budoucnu budou odhaleny další typy.

NOAH (2020) shrul jednotlivé typy albinismu takto:

**OCA1:** příčinou tohoto typu albinismu je defekt v tvorbě enzymu tyrozinázy. Tento enzym pomáhá přeměnit aminokyselinu tyrosin na pigment. U tohoto typu existují dva podtypy A a B. U OCA1A je enzym nefunkční a melanin se tedy netvoří, důsledkem jsou tedy bílé vlasy či chlupy a velmi světlá pokožka. U OCA1B je enzym mírně aktivní a produkuje se malé množství melaninu. Vlasy či chlupy mohou být blond, naoranžovělé či světle hnědé a malé množství pigmentu se objevuje i v pokožce.

**OCA2:** jedná se o typ albinismu související s defektem takzvaného P-genu. Tento transportní protein napomáhá ve funkčnosti enzymu tyrozinázy. Jedinci s touto formou albinismu produkují ve vlasech, chlupcích či pokožce malé množství pigmentu. Jedná se o nejčastější typ albinismu.

**OCA3:** jedná se o málo prostudovaný typ albinismu. Souvisí s poškozením proteinu TYRP1, který taky souvisí s funkcí tyrozinázy. Pigmentace u jedinců s tímto druhem albinismu nemusí být vůbec ovlivněna. Je též znám jako hnědý albinismus, jelikož se vyskytuje jen u negroidní lidské rasy. Je často doprovázen i fenylketonurií (více v kapitole 7.5 *Fenylketonurie*).

**OCA4:** zde je geneticky poškozen protein SLC45A2. Projevy jsou obdobné jako u OCA2.

**OCA5-7:** tyto typy byly rozpoznány u lidí v letech 2012 a 2013. Odborníci se zatím domnívají, že se jedná o vzácné typy tohoto onemocnění. Příčiny těchto typů a další informace jsou předmětem výzkumu

### **Okulární albinismus (OA)**

Jedná se o oční albinismus, ovlivňuje tedy pouze oči. Kůže, srst, šupiny nebo vlasy mohou být světlejší nebo standardního zbarvení jako u zbytku populace (NOAH 2021).

Nejčastějším typem očního albinismu je typ OA1. Dle Shen et al. (2001) se jedná o recesivní poruchu vázanou na chromozom X. U jedinců snižuje kvalitu zraku. Způsobuje hypopigmentaci sítnice, která vede k nystagmu, což je dle Seidla & Obenbergra (2004) kmitavý konjugovaný rytmický pohyb očních bulvů, dále pak ke strabismu (šilhání) a fotofobii (světloplachost).

Projev onemocnění závisí u tohoto typu jako u jediného na pohlaví postiženého jedince. U samců způsobuje rozsáhlé omezení zrakových schopností: snížení ostrosti, nystagmus, strabismus, translucenci duhovky, hypopigmentaci sítnice a ztrátu prostorového vidění z důvodu abnormálního vedení zrakové dráhy. Samice jsou pouze tzv. přenašečky, mají normální vidění, ale vyšetření jejich retinálního pigmentového epitelu odhaluje nerovnoměrnou hypopigmentaci (Shen et al. 2001).

Při histologii u postižených jedinců byly u téměř všech vyšetřených mužů, a i u některých žen, objeveny makromelanozomy či melaninové makroglobuly (OBR 4 v příloze). Jedná se o velké kulovité buňky s absencí filamentózní struktury typickou pro normální melanozomy. Místo toho obsahují četné vezikuly. Tyto makrotubuly jsou klíčovým prvkem v rozlišování jednotlivých typů OA. Jejich biogeneze zatím není známa (Shen et al. 2001).

U králíků postižených očním albinismem se většinou nevyskytuje nystagmus, projeví se jen určitá forma oční nestability. Pokud je sledovaný objekt umístěn do frontálního zorného pole, objeví se pomalé driftující pohyby očí (Winterson & Collewijn 1981).

## **3.2.2 Projevy albinismu**

### **Ovlivnění zraku a sluchu**

Většina laické veřejnosti se domnívá, že každý albín musí mít červené oči. Prostup světla může u některých albinotických jedinců způsobovat viditelnost krevních cév v oku, oči se tak zdají být červené či nafialovělé (NOAH 2021), ve skutečnosti jsou však zcela bezbarvé (OBR 5). Řada z nich však mají oči velmi světle modré, mohou se jevit jako vybledlé (OBR 6).

Kromě změny barvy očí je ovlivněna i jejich funkčnost. Albíni mají zhoršenou kvalitu zraku oproti nealbinotickým jedincům. Je to zapříčiněno jednak abnormálním vývojem buněk sítnice, a poté abnormálním nervovým spojením oka a mozku (OBR 7 v příloze), což způsobuje chybnou projekci obrazu (Fulton et al 1978).

Zkoumáním zraku u různých albinotických savců (např. vlci, medvědi, kočky, ...) bylo v minulosti zjištěno, že retina je nedostatečně vyvinuta a funkčnost tyčinek v oku je snížena nebo zcela zaniká. Hustota centrálních gangliových buněk je snížena zhruba o 25 %. Tento jev nebyl pozorován u ptáků, kteří mají převahu čípků v oku (Esteve & Jeffery 1998).

Již Wald (1961) předpokládal spojitost funkce Schwannových buněk, které obklopují myelinizované neurony, a melaninového pigmentu v sítnici. Experimenty potvrzují, že funkce pigmentovaného epitelu na retině zahrnuje vycytávání retinolu z extravaskulárního prostoru a jeho transport k fotoreceptorovým buňkám.

Bylo také potvrzeno, že dlouhodobé vystavování albínů světlu způsobuje rozsáhlé poškození jejich sítnice. To vše bylo podpořeno výsledky testů kortikálního mapování vizuální projekce normálně pigmentovaných a siamských koček (*Felis catus* Linné, 1758) v letech 1971. Byly zaznamenány signifikantní rozdíly v jejich optických drahách (Creel 1979).

Doughty & Cullen (1989) zkoumali účinek ultrafialového záření (UV-B) na zrak albinotických králíků (*Oryctolagus cuniculus f. domesticus* Linné, 1758). Skupinu samic králíků vystavili jedné dávce UV-B záření do obou očí po dobu trvání cca 615 s. Následně prováděli pravidelná vyšetření zraku u všech jedinců po dobu 336 dní po ozáření. Hned po ozáření se u všech jedinců objevil mírný edém doprovázený zánětem rohovky, který u všech odezněl do 11 dnů. Biopsie odhalila výskyt granulózních zákalů, které odezněly do 28 dnů. Zakalení rohovky u všech ozářených jedinců bylo patrné i 336. den hodnocení.

Další pokusy v 70. letech minulého století odhalily, že albíni mají menší množství fotoreceptorů, axony ganglií na retině mívají nesprávný směr přes chiasma a vykazují množství anomálií v kortexu. V průběhu let byly anomálie vizuálního systému albínů pozorovány u krysy obecné (*Rattus rattus* Linné, 1758), fretky domácí (*Putorius putorius furo* Linné, 1758), tygra (*Panthera tigris* Linné, 1758), myši domácí (*Mus musculus* Linné, 1758), norka (*Neovison vison* Schreber, 1777), morčete (*Cavia aperea f. porcellus* Linné, 1758), králíka a samozřejmě člověka (Creel 1979).

Výzkumy odhalily, že albino gen je spojen s náchylností k audiogenním záchvatům, snížením kvality sluchu a jeho opožděným vývojem. Toto je pravděpodobně zapříčiněno rozdíly ve sluchových cestách v mozgovém kmeni. Albinotičtí jedinci mívají i nižší hmotnost než ostatní jedinci (Henry & Haythorn 1975).

### **Ovlivnění metabolismu ledvin a jater**

Mojamdar et al. (1976) při experimentech na myších zjistili, že albíni mají větší obrat tyrosinu v játrech než pigmentovaní jedinci. Byly také nalezeny rozdíly v hladinách jaterního cytochromu P-450 podílejícího se na oxidativní detoxikaci u několika kmenů albinotických potkanů ve srovnání s pigmentovanými. U novorozených albínů myšat se cytochrom P-450 nevyskytuje vůbec (Thaler et al. 1976).

Rozdíly jsou i v metabolismu léků. Například reakce jater na barbiturát je spojena se stupněm pigmentace. Albíni mají delší dobu spánku po použití alkoholů či barbiturátů (Creel 1979). Albinotické kmeny potkanů vyžadují menší množství pentobarbitalu sodného pro lokální znecitlivění než nealbinotické (Sherer et al. 1973).



## Vyšší riziko rozoje karcinomů a tumorů

Jedinci postižení jakýmkoli druhem albinismu mají zvýšenou pravděpodobnost výskytu karcinomů kůže způsobených spálením od slunce včetně maligního (zhoubného) melanomu (Hawkes et al. 2013).

Nejen redukce melaninu však zapříčiňuje větší procento výskytu melanomů u albinotických jedinců. Například u OCA2 bylo zjištěno, že i když se u některých příbuzných jedinců projevy albinismu nevyskytují, představují dědičný biomarker citlivosti na kožní melanom nezávislý na samotné pigmentaci. Jinými slovy i jedinci přenašeči (heterozygoti) mohou mít vyšší riziko rozvoje kožních nádorů (Hawkes et al. 2013).

Karcinogenní účinek ultrafialového záření je všeobecně znám. Kripke (1977) provedl srovnávací studii reaktivnosti na toto záření u tří inbredních myších kmenů. Prvním kmenem byl albino BALB/cAnN, druhým agouti C3H/HeN a třetím černě zbarvený C57BL/6N. Myši byli třikrát týdně vystavováni UV-B záření po dobu jedné hodiny, dokud se u nich nerozvinul tumor. Nejrychlejší rozvinutí nádorů bylo zaznamenáno u albino kmene. U BALB se tumory vyskytovaly nejčastěji na uších, u ostatních kmenů převládaly hřbetní tumory. Četnost určitých typů tumorů byla u všech kmenů srovnatelná. U albínů vyvolaly tumory nejmenší imunitní odpověď a u agouti kmene naopak nejvyšší. Tato studie dokazuje, že albinotické kmeny mají zvýšenou citlivost na UV záření s následným rozvojem nádorů než pigmentované kmeny.

Fitzgerald et al. (1974) provedli retrospektivní souhrn pitev 7803 albinotických potkanů (*Rattus norvegicus* Berkenhout, 1769) využívaných na toxikologické studie. U 990 jedinců (12,7 %) byl zjištěn výskyt celkem 1483 různých tumorů. Tumory se vyskytovaly i u potkanů z kontrolních skupin, kteří nebyli pod vlivem léčiv. Nejvíce jedinců s tumorem bylo z kmene Holtzman.

## Vliv na kopulaci a kompetitivnost spermií

Dewsbury & Ward (1985) provedli tři pokusy zabývající se kopulačním chováním a kompeticí spermií albinotických a nealbinotických hrabošů prériových (*Microtus ochrogaster* Baird, 1857).

V prvním pokusu byl sledován standardní pářící akt bez kompetice více samců a spermií. Bylo pozorováno deset samců albínů, deset samců agouti a k nim dvacet samic albínů. U vytvořených párů byly sledovány tři části pářícího aktu: přisednutí samce na samici, zasunutí pyje do pochvy samice a ejakulace. Výsledkem bylo, že divoce zbarvení samci měli delší interval mezi zasunutím a vysunutím penisu.

Jelikož albíni a divoce zbarvení hraboši pocházeli z různých populací, bylo nutné jejich zkřížení v druhém pokusu, aby se výsledky mohly přisuzovat albino lokusu. Došlo ke křížení albinotické samice a agouti samce. Vzniklá F<sub>1</sub> generace se křížila mezi sebou za vzniku F<sub>2</sub> generace. Následovalo zpětné křížení s divoce zbarvenou populací. Poté se u této vzniklé generace zopakoval první výše popsáný experiment. Výsledky měření byly obdobné jako u prvního experimentu.

V třetím pokusu se studovala schopnost kompetitivnosti spermií albinotických a divoce zbarvených hrabošů. Albinotické samice byly vždy v různém pořadí nakryty různě

zbarvenými samci. Většina narozených mláďat byla albinotických. Vědci se pokusili ovlivnit výsledek a umožnili agouti hrabošům větší počet pokusů páření oproti albínům. V 17 vrhách bylo přesto 46 albínů (79 %) a 12 agouti mláďat (21 %). Pro rozvoj albinismu je zapotřebí dvou recesivních alel, proto při narození albinotického vrhu je vždy jasné, že otcem mláďat musí být albino samec. Počet divoce zbarvených vrhů byl nižší než těch albinotických. Z toho tedy vyplývá, že spermie albino samců jsou kompetitivnější než u agouti samců.

### 3.2.3 Výskyt u zvířat

#### Albinotické modely ve výzkumu

Důvodem pro používání albínů jako zvířecích biomodelů je jejich neagresivita a krotkost spojená s non-agouti genem a dalšími nezávislými polygeny. Agouti gen (AA) dává klasické divoké zbarvení. Non-agouti gen (aa) či albín (cc), který brání expresi genu pro zbarvení, dává atypickou barvu srsti. Avšak albín vzniklý z agouti kmene díky jeho genové mutaci má stejné projevy chování jako klasicky zbarvený agouti jedinec. Krotký je pouze albín vzniklý mutací genů u non-agouti kmene (Creel 1979).

Albinotický potkan byl vyšlechtěn v průběhu 19. století chovateli pro výstavní účely a z těchto chovů se dostal do laboratoří. Poprvé ho pro výzkumné účely začal používat Henry Hebert Donaldson v roce 1893 na univerzitě v Chicago (Creel 1979).

Největší přínos ve šlechtění laboratorních potkanů však přinesl institut Wistar ve Philadelphii. Vznikl zde první oficiálně uznávaný laboratorní kmen potkanů pojmenovaný dle instituce Wistar. Jedná se o albinotický standardizovaný kmen přizpůsobený potřebám vědy. Kmen byl prodáván institucí od roku 1906 do 40. let 20. století (Clause 1993).

I když byl institut roku 1960 prodán včetně veškerých autorských práv, zachovala se pokrevní linie Wistar dodnes a Clause v roce 1993 odhadoval, že více jak polovina tehdejších existujících kmenů laboratorních potkanů má předky z kmene Wistar.

Dodnes je albinotický kmen Wistar jeden z nejpoužívanějších obecných víceúčelových modelů. Další albinotické kmene potkanů používaných i v České republice jsou: OFA, CD IGS, WAG, Lewis, Fischer 344, SHRSP, Buffalo, Wistar Furth, RIP-HAT, GK, SHHF, PCK, BCRP Knock-out, SHR (Velaz 2013). V tabulce 1 v příloze jsou uvedeny nejpoužívanější albinotické kmene potkanů v České republice včetně účelů, ke kterým se využívají.

Myš domácí byla pravděpodobně domestikována v Číně či Japonsku. K výzkumu se používala již od šestnáctého století. První oficiální laboratorní chov byl založen v Chicagu v letech 1907-1909, kdy byl Clarencem Cookem Littlem vyšlechtěn první imbrední kmen (Suckow et al. 2001).

Beck et al. (2000) shrnul poznatky o imbredních kmenech laboratorních myší. V té době existovalo přes 450 imbredních kmenů. První uznávaný imbrední albinotický kmen byl BALB/c vzniklý z kmene DBA, který má zředěnou barvu srsti. Řada imbredních albinotických kmenů se chová pro specifické vlastnosti fenotypu. Například kmen SAM má zvýšenou rychlost stárnutí, C57BL/6 ochotněji přijímá alkohol a narkotika.

V tabulce 2 v příloze jsou uvedeny nejpoužívanější albinotické kmeny myší v České republice včetně účelů, ke kterým se využívají.

Ve výzkumu se používají i další albíni. Například plemeno králíka domácího *Oryctolagus cuniculus f. domestica* (Linné, 1758) český albín (OBR 8 v příloze), žába drápatka vodní (*Xenopus laevis* Daudin, 1802; OBR 9 v příloze), obojživelník axolotl mexický (*Ambystoma mexicanum* Shaw & Nodder, 1798; OBR 10 v příloze), ryby dánio pruhované (*Brachydanio rerio* Hamilton-Buchanan, 1822; OBR 11 v příloze) a mnozí další. Výhody jejich použití jsou obdobné jako u potkanů a myší, mimo jiné i to, že světlá kůže a srst umožňuje lépe vyzorovat efekt zákroku či přípravku.

Dle Creela (1979) je použití albínů ve výzkumu nevhodné. Albinismus ovlivňuje mnoho vývojových, biochemických a fyziologických systémů jedince včetně smyslů. Již Darwin v roce 1868 při pokusech na hluchých modrookých kočkách poukázal na souvislost vývoje nervové tkáně a melaninu, respektive pigmentace. Více o odlišnosti albínů již bylo popsáno v kapitole Projevy albinismu.

Tyto odlišnosti tedy mohou zkreslit výsledky pokusů a ty pak nemohou být aplikovány na standardně pigmentované jedince. Pokud je tedy k výzkumu použit albinotický kmen, měl by být pokus paralelně ověřen i na jiném kmeni se standardní pigmentací.

### **Albinismus u plazů**

V zajetí se chová albinotická forma aligátora severoamerického (*Alligator mississippiensis* Daudin, 1801). V roce 1992 našel snůšku aligátoračích vajec Gerald Savoie na řece Mississippi. Část mláďat vylíhlých v zajetí byla albinotická. Jednalo se tak vůbec o první zdokumentované aligátoračí albíny na světě. Stali se tak zakladateli albinotického chovu aligátorů v zajetí, který se dodnes daří především právě v Americe.

V roce 2010 proběhl první import dvou albínů do České republiky, jejich vejce byly sebrány na řece Mississippi v New Orleans a dovezeny do soukromé Krokodýlí zoo Protivín, ta se tak stala první institucí v ČR zabývající se chovem aligátoračích albínů (zdroj: foto informační tabulky přímo v Krokodýlí zoo Protivín, OBR 12 a 13 v příloze).

Albinismus byl zaznamenán i u čtyř druhů zmijí žijících v Evropě. Dle Krecsáka (2008) se konkrétně jedná o dva zaznamenané případy u zmije růžkaté (*Vipera ammodytes*, Linné 1758), tři u zmije skvrnitě (*Vipera aspis* Lenné, 1958), šest záznamů u zmije iberijské (*Vipera seoanei* Lataste, 1879) a šestnáct u zmije obecné (*Vipera berus* Linné, 1758).

Jedná se tedy pouze o vědecky zaznamenané případy, ve skutečnosti jich bude mnohem více. Řada albinotických jedinců trpí malformacemi a uhynie během několika minut či hodin po narození či vyklubání.

Plazi postižení albinismem mají velmi nízkou pravděpodobnost přežití. Kvůli bílé barvě jsou snadnou kořistí. Nevýhodou také je, že světlá barva absorbuje mnohem méně slunečního záření než tmavá. Vzhledem k tomu, že jsou plazi heterotermní a nemají stálou vnitřní tělesnou teplotu, je čerpání tepla z okolního prostředí klíčové pro jejich přežití. Pro

získání potřebného tepla pro pohyb a lov potřebují albíni více času než tmavě zbarvení jedinci (Gobson & Falls 1979).

Více přeživších albinotických forem zmije obecné se vyskytuje v severní části Evropy. Pravděpodobně je to v důsledku nižšího predančního tlaku a nižší populační hustotě (Krecsák 2008).

### **Albinismus u vodních obratlovců**

Albinismus byl pozorován u několika druhů žraloků. Konkrétně u řádů *Lamniformes* (obrouni) u žraloka širokonosého (*Notorynchus cepedianus*, Péron 1807) odchyceného v roce 1953, dále u řádu *Orectolobiformes* u žraloka zebrovitého (*Stegostoma fasciatum* Hermann, 1783) chyceného v roce 1964, u řádu *Carcharhiniformes* (žralouni) u hladkouna kalifornského (*Mustelus californicus* Gill, 1864) v roce 1960 a kladivouna bronzového (*Sphyrna lewini* Griffith & Smith, 1834) v roce 1970 (Nakaya 1972).

Další výskyt byl hlášen u rejnoků (*Batoidei*) u rejnoka ostnatého (*Raja clavata*, Linné 1758) v roce 1893, rejnoka dvouskvrnného (*Leucoraja naevus* Müller & Henle, 1841) v roce 1951 a rejnoka hladkého (*Dipturus batis* Linné, 1758) v tomtéž roce. Dva případy byly hlášeny i u manty (*Myliobatidae*) siby atlantské (*Rhinoptera bonasus* Mitchill, 1815) v roce 1959 a 1961 (Nakaya 1972).

Magaloo je jediný dnes známý albinotický keporkak (*Megaptera novaeangliae* Borowski, 1781). Poprvé byl spatřen v roce 1991 v Byronově zálivu v Queenslandu, který je součástí atlantského oceánu. Až v roce 1993 bylo potvrzeno, že tento keporkak opravdu existuje. V roce 1998 se vědcům poprvé podařilo nahrát jeho zpěv, čímž se potvrdilo, že jde o samce (samice keporkaků nezpívají). Vědci z australského centra pro mořské savce v roce 2011 provedli analýzu Magaloovi DNA, která skutečně potvrdila, že se jedná o albína (Pacific Whale Foundation 2019).

Všechny velryby jsou dle australského zákoníku chráněné, nicméně na bílé (ať už albinotické nebo z jiného důvodu takto zbarvené) se navíc vztahuje *předpis pro management speciálních mořských savců*, aby se zabránilo tomu, že se stanou objektem velkého zájmu veřejnosti. Lodě a jiná plavidla se k nim nesmí přiblížit blíže než 500 m a letadla do 600 m (Pacific Whale Foundation 2019).

Albinismus byl několikrát zaznamenán i u kosatky dravé (*Orchinus orca* Linné, 1750). Během let 2008 až 2015 šlo celkem o devět případů u pobřeží Ruska. V prvním šlo o malé mládě, které bylo spatřeno ve skupině normálně pigmentovaných jedinců v roce 2008. Již jako dospělec byl tento jedinec znovu spatřen v roce 2011. Druhý leucin byla pravděpodobně samice doprovázející standardně pigmentované mládě. Pro širokou veřejnost nejznámější bílý samec jménem Iceberg, který byl několikrát viděn v letech 2010-2015. Ojedinelé případy jsou výskyty více bílých jedinců pospolu. Jednou se týmu vědců podařilo vyfotografovat zcela bílou samici doprovázející bílé mládě a jednou dokonce skupinu tří bílých kosatek pospolu (Filatova et al. 2016).

U divokých kosatek nelze s přesností určit, zda se jedná o albinismus, jelikož jde pouze o pozorování a není možné zvíře odchytit a odebrat vzorky pro genetické testy a barva očí většinou není vyzorována. Proto je možné, že u některých výše popsáných případů šlo o

leucismus a nikoli o albinismus. U některých jedinců však bylo zbarvení lehce nažloutlé, což spíše ukazuje právě na albinismus (Filatova et al. 2016).

Na severovýchodě Mexika v jeskyních komplexech žijí populace ryb tetry mexické (*Astyanax mexicanus* De Filippi, 1853). Jedná se celkem o 29 samostatných populací perfektně přizpůsobeným jeskynnímu životu. Pár exemplářů bylo v roce 1970 odchyceno a použito pro založení akvariijního chovu. V těchto chovech se od počátku 80. let začal objevovat albinismus (Gross & Wilkens 2013).

Za použití nejnovějších analýz a studie exprese mRNA se vědci snažili odhalit příčinu výskytu albinismu u těchto ryb. Byla odhalena přítomnost alely OCA2 u dvou populací, která každá vznikla z odlišného předka pozemních ryb. Albinismus byl pozorován u dvou geograficky i fylogeneticky odlišných populací, z čehož vyplývá, že došlo ke spontánní mutaci a rozvoji albinismu u obou skupin nezávisle na sobě (Gross & Wilkens 2013).

Ve volné přírodě se albíni těchto ryb nevyskytují, jelikož dochází k přirozené selekci a albinotičtí jedinci se tak neúčastní reprodukce (Protas et al. 2007).

U akvariijních ryb a obojživelníků bývá albinismus velmi častý. U ryb jsem se setkala s albino pancěrníčkem skvrnitým (*Corydoras paleatus* Jenyns, 1842; OBR 14 v příloze), krunýřovcem skvrnitým (*Ancistrus cirrhosus* Valenciennes, 1836; OBR 15 v příloze), karasem zlatým (*Carassius auratus* Linné; 1758; OBR 16 v příloze) a parmičky červené (*Epalzeorhynchus bicolor* Smith, 1931; OBR 17 v příloze). U obojživelníků s výše zmíněným axolotlem a drápatkou. Samozřejmě je známo mnohem více akvariijních druhů ryb, u kterých se albinismus vyskytuje.

Bondari (1984) provedl srovnávací pokus albinotického a normálně pigmentovaného sumečka tečkovaného (*Ictalurus punctatus* Rafinesque, 1818). Z 39 jiker bylo 25 (64 %) nealbinotických a 14 (36 %) albinotických. Byly chovány v nádržích, jezírkách a klecích. Sledovalo se tření, růst a procento přežití. Výsledky ukázaly, že albíni chovaní samostatně jen s dalšími albíny potřebovali v průměru o jedenáct dní více na vytření a produkovali menší jikry o nižší hmotnosti a horší líhivosti. Procento přežití bylo taktéž u albínů nižší. Nicméně, když se albinotičtí jedinci umístili do společné nádrže s nealbinotickými, doba růstu byla srovnatelná.

Slavík et al. (2022) provedli dva srovnávací experimenty u albinotického a nealbinotického sumce velkého (*Silurus glanis* Linné, 1758). V prvním pokusu zkoumali reakci na krátkodobý stres a v druhém schopnost využití pachů k poznání příbuzných jedinců a vliv laterality mozku na preference při rozhodování.

Výsledkem první části bylo, že albíni vykazovali větší pohybovou aktivitu, častěji měnili směr plavání a měli vyšší dýchací frekvenci při působení krátkodobého stresoru (změna koncentrace vzduchu v nádrži) než standardně pigmentovaní jedinci. Krevní analýza plazmy u nich objevila více látek poukazujících na výskyt stresu (glukózu, laktát) a tkáňové hypoxie (hemoglobin, červených krvinek a neutrofilní granulocyty).

V druhé části měly ryby na výběr dvě nádrže. V první byla voda zcela bez pachů a v druhé se vyskytovaly oděry ryb příbuzných jedinců. Albino i nealbino jedinci se vždy vybrali druhou nádrž a u všech byla prokázána levostranná lateralita mozku.

Albíni mají tedy vyšší a zhoršenou reakci na stres. Nicméně obě barevné varianty mají srovnatelnou schopnost využívání čichových sensorů a lateralizaci.

### **Albinismus u ptáků**

Barvu peří ovlivňují nejvíce karotenoidy a melaniny. Jak je již zmíněno v kapitole *Melanin*, barvu peří určují eumelanin a feomelanin. I když se jedná o nejčastější pigmentovou mutaci, ve volné přírodě u dospělých ptáků nebývá takřka pozorována. Tvorba karotenoidů není ovlivněna. U ptáků se tak může objevovat žluté až červené zbarvení peří, kůže a oči však zůstávají bez pigmentu (Grouw 2006). Jak již bylo zmíněno v kapitole 4.2.1 *Ovlivnění zraku a sluchu*, u ptáků klesá kvalita zraku maximálně o 5 % z důvodu odlišného mechanismu než u ostatních tříd obratlovců.

Na obrázku 18 v příloze je zachycena volně žijící dospělá albinotická vrána černá (*Corvus corone* Linné, 1758) a na obrázku 19 v příloze je zachycen albinotický kos černý (*Turdus merula* Linné, 1758) chovaný v zajetí.

Světový unikát se vylíhнул v polské zoologické zahradě v Gdaňsku v roce 2019. Šlo o albína tučňáka brýlového (*Spheniscus demersus* Linné, 1758). Dle slov ředitele zoologické zahrady v prohlášení pro polskou televizi TVN se jedná o prvního albinotického tučňáka, který přežil do dospělosti (OBR 20 v příloze).

### **Albinismus u volně žijících savců**

V roce 1830 byla v Severní Americe zastřelena starší samice medvěda baribala (*Ursus americanus* Pallas, 1780). Jednalo se o albína s bílou jemnou srstí, růžovými drápy a čenichem, s červenýma očima. Samice měla velmi krotkou povahu a přišla až k lovcům. U sebe měla čtyři mláďata, jedno albinotické, jedno hnědé a dvě černá. Narození albinotického mláděte svědčí o tom, že v lokalitě se musí nacházet více jedinců s albino genem (Standley 1921).

Esteve & Jeffery (1998) se zabývali zkoumáním zraku albino veverky popelavé (*Sciurus carolinensis* Gmelin, 1788). V devadesátých letech to byl jediný známý savec s převahou čipků v oku, stejně je to například u ptáků. Kvalita jejich zraku je tak vlivem poruchy snížena jen o méně než 5 % oproti pigmentovaným jedincům.

U albinotických veverek byla na sítnici nalezena oblast s vyšší hustotou buněk pod hlavicí zrakového nervu stejně jako u pigmentovaných jedinců. I krevní zásobenění sítnice bylo u obou zbarvení shodné (Stone et al. 1978)

Díky tomu, že jejich zrak je minimálně ovlivněn jsou albinotické veverky schopny přežít a rozmnožovat se ve volné přírodě lépe než ostatní albinotičtí savci se sníženou kvalitou zraku o 25 % (Esteve & Jeffery 1998).

Nedaleko Canberry v Austrálii byla spatřena kompletně bílá albinotická samice klokana obrovského (*Macropus giganteus* Shaw, 1790). Samici vyfotografoval strážce v národním parku Namadgi. Dle odhadů byl její věk okolo dvou let. Jedná se o ojedinělý případ, vzhledem k tomu, že klokani obrovští žijí na otevřených planinách, s možností ukryt se pouze do stínů stromů, kdy jsou stále vystavováni slunečnímu záření. Je tedy pozoruhodné, že se tato samice dožila dospělosti (Milman 2013).

Ribeiro & Siqueira-Silva (2020) zdokumentovali unikátní případ albinotického mazamy červeného (*Mazama americana* Erxleben, 1777). Zcela bílý exemplář s červenýma očima tohoto drobného jelena byl vyfotografován v rezervaci v oblasti brazilské Amazonie. V letech 2017 a 2018 se podařilo díky fotopasti získat dva snímky albinotického mazamu. Nicméně není jasné, zda se jednalo o dva exempláře, či zda byl zachycen jeden jedinec dvakrát.

V roce 2020 byla na veterinární kliniku pro divoká zvířata v Austrálii dovezena albinotická koala (*Phascolarctos cinereus* Goldfuss, 1817). Byla ve velmi špatném stavu, velmi podvyživená. Testy odhalily dědičné onemocnění ledvin glomerulopatii, při které dochází k poškození glomerulů. Dále byla u zvířete zjištěna renální ceroidní lipofuscióza, což je dědičné onemocnění známé zejména u psů. U postižených jedinců dochází k degeneraci nervové soustavy, může dojít až ke ztrátě zraku, časté jsou poruchy koordinace a záchvaty. Bohužel se jedná o neléčitelné nemoci, takže koala musela být utracena (Gonzalez-Astudillo et al. 2021)

U primátů bylo zaznamenáno několik případů výskytu albinismu. Jako příklad můžeme uvést makaka bandara (*Macaca sinica* Linné, 1771), makaka kápoového (*Macaca radiata* Geoffroy, 1812) nebo chápana středoamerického (*Ateles geoffroyi* Kuhl, 1820). U těchto případů však nebyl proveden žádný další výzkum (Leroux et al. 2021).

Leroux et al. (2021) jako první provedli sledování albinotického mláděte poddruhu šimpanze východního (*Pan troglodytes schweinfurthii* Giglioli, 1872) ve volné přírodě. Soustředili se hlavně na sociální interakce mláděte s matkou a se zbytkem skupiny. Když matka představila albinotické mládě zbytku tlupy, objevilo se atypické chování členů tlupy, zejména strach z nového mláděte. Tento původní strach vyeskaloval v agresi vůči mláděti, a nakonec došlo k jeho usmrcení.

Zajímavý objev učinili Koga et al. (2020), kteří zaznamenali himalájský albinismus u volně žijícího paviána pláštíkového (*Papio hamadryas* Linné, 1758). Bílé mládě s červenýma očima se narodilo standardně zbarveným rodičům. Mládě postupně s věkem tmavlo. V dospělosti mělo srst na ocasu, distálních částech končetin a obličej šedý, zbytek chlupů na těle byl bílý. Tato teplotně-závislá mutace byla odhalena u siamských koček (více v následující kapitole).

## Albinismus u savců chovaných v zajetí

Siamská a orientální plemena koček často trpí na albinismus spojený s mutací genu TYR na lokusu c, jedná se o takzvaný himalájský albinismus, kdy koncové části těla jsou tmavé a zbytek srsti je bez pigmentu. Oči jsou u těchto jedinců modré nebo červené. Pro projevení této mutace musí být v lokusu c přítomna varianta  $c^{hc^h}$ . První případ tohoto albinismu u kočky byl zaznamenán v roce 1931 právě u siamského plemene (Bamber & Herdman 1931).

Siamská kočka je také využívána jako biomodel pro pozorování efektu albinismu na zrak. Creel (2014) zkoumal albinotický vrh koťat u tohoto plemene. U všech koťat se objevoval nystagmus a u většiny z nich i strabismus. Hustota buněk v centru retiny byla nižší než u standardně pigmentovaných koček. Na okrajích sítnice nebyly nalezeny žádné abnormality.

Albinismus se vyskytuje i u psů. V roce 1976 se v Americe standardně zbarveným rodičům narodila štěňata a mezi nimi byla i albinoticky zbarvená fenka. Chovatelům se toto zbarvení zalíbilo, a tak ji nechali nakrýt s jejím vlastním otcem, který byl nositelem albino genu.

Albino gen se relativně rychle rozšířil do čistokrevné populace dobrmanů. Naštěstí zakročil Americký kynologický klub – AKC, který toto zbarvení odmítl uznat do standardu plemene, kvůli často se vyskytujícím zdravotním problémům. Pár psů, kterým se narodí bílá štěňata, vždy označí písmenem Z a tito jedinci pak nesmí plodit další potomky (Berková 2011).

Caduff et al. (2017) odhalili gen SLC45A2 a OCA2 (jejichž mutace způsobuje u psů OCA typu 4 a 2). Bychkova et al. (2020) se zabývali výzkumem himalájského albinismu u psů. Narazili na abnormálně pigmentované štěně jezevčíka (OBR 21 v příloze), které se narodilo černohnědé matce spárené s příbuzným jedincem. Sourozenci byli standardně pigmentovaní. Během prvních pár měsíců po narození bylo štěně téměř bílé, pouze tlama a uši byly světle hnědé, nos byl hnědý a oči světle modré. Zbarvení na končetinách, ocasu, tlamě a uších postupně s věkem tmavlo, až bylo v šesti měsících tmavě hnědé. Trup zůstal bílý. Pes vykazoval zvýšenou reaktivitu na světlo. Jednalo se o první detailně zdokumentovaný případ himalájského albinismu u psů.

Laikre et al. (1996) vypracovali studii zabývající se zatížením chovu medvěda hnědého (*Ursus arctos* Linné, 1758) v severských zoo inbrední depresí. U tohoto druhu se v zajetí rodí málopočetné vrhy a rodí se albinotická mláďata. Z celkového počtu jedinců se u 8,4 % vyskytovalo zatížení inbreedingem (příbuzenskou plemenitbou).

První medvědí albín se narodil v roce 1972 v zoologických zahradách v Helsinkách ve Finsku. Do roku 1996 se v severní Evropě narodilo dalších jedenáct albinotických medvědů.

Jak již bylo zmíněno v předchozí kapitole, albinismus se vyskytuje i u klokanů. V zoo v Plzni, Děčíně a v Táboře (OBR 22 v příloze) jsou k vidění albíni klokana rudokrkého (*Macropus rufogriseus* Desmarest, 1817).



Poměrně častý je albinismus u afrických trpasličích ježků (OBR 23 v příloze), kteří jsou v poslední době velmi oblíbení domácí mazlíčci. Vznikli křížením ježků bělobříchých (*Atelerix albiventris* Wagner, 1841) a ježků alžírských (*Atelerix algirus*, Lereboullet 1842). Tento druh byl cíleně vyšlechtěn jako domácí mazlíček s klidnou a mírnou povahou. Intenzivní selekcí bylo získáno přes 23 dominantních zbarvení s mnoha pododstíny. Díky této selekci a příbuzenské plemenitbě došlo k mutacím a vnesení albino alel do populace (Klub chovatelů ježků 2013).

Jedinci se zbarvením albino musí být vyřazeni z chovu kvůli častým zdravotním problémům. Výstav se účastnit mohou, ale pouze ve vlastní kategorii Albino (Klub chovatelů ježků 2013).

U lidoopů byly doposavad zaznamenány pouze dva případy výskytu albinismu u jedinců, kteří byli ve věku několika týdnů odchyceni ve volné přírodě a následně chováni v lidské péči. Prvním z nich byl samec gorily západní, poddruh nížinná (*Gorilla gorilla gorilla* Savage & Wyman, 1847) jménem Snowflake (OBR 24 v příloze), který žil v zoo v Barceloně téměř 40 let. Měl bílou srst, světlé oči a růžovou kůži. Trpěl fotofóbií a měl sníženou ostrost zraku. Vědci identifikovali mutaci na genu SLC45A2 a určili, že se jednalo o okulokutánní albinismus typu 4 (Prado-Martinez et al. 2013).

Druhým případem byla albinotická samice poddruhu šimpanze hornoguinejský (*Pan troglodytes verus* Schwarz, 1929). Ta žila v šimpanzí rezervaci v Sierra Leone, z neznámých příčin však zahynula již v devíti letech (Leroux et al. 2021).

### 3.3 Leucismus

Leucismus je dědičná recesivní somatická porucha definovaná jako částečná nebo úplná absence eumelaninu a feomelaninu v srsti či peří. Na rozdíl od albinismu k jejímu projevení stačí přítomnost jedné recesivní alely v lokusu (González-Ortegón et al. 2020).

Enzym tyrozináza se normálně tvoří, dokonce i tvorba melaninu je normální, nedochází však k jeho ukládání do peří a srsti v důsledku poruchy přenosu pigmentu. Více či méně bezbarvá srst či peří se tak může náhodně vyskytovat ve zbytku pokryvu těla. Duhovka však zůstává standardně pigmentovaná (Grouw 2006).

Existuje několik stupňů leucismu. Od menšího množství skvrn (do 25 % povrchu těla) až po zcela bílé jedince. Oči a kůže jsou normálně zbarvené, případně oči mohou být tmavé. V tomto případě totiž chybí pigment duhovky, zadní část oční bulvy pigment obsahuje (Grouw 2006).

Pokud je u ptáků zbarvená jen část pera, ve většině případů se nejedná o leucismus. Zpravidla jde o indikaci špatné kondice ptáka během růstu peří. Nejde tedy o dědičný znak. Tento jev lze pozorovat například u vran černých živících se odpadem a zbytky ve městech (Grouw 2006).

Funkce zraku tedy není nikterak ovlivněna. Limitující je pouze světlá barva, která znevýhodňuje leucína obdobně jako je tomu u albínů, proto jsou dospělí leucističtí jedinci k vidění v přírodě častěji než albíni.

U leucistických savců a plazů bylo vypořádováno, že postižení jedinci mají větší porodní hmotnost, rostou rychleji a v dospělosti dorůstají větších rozměrů. Sice jsou tedy nápadnější, ale naopak silnější než standardně pigmentovaní jedinci (Sharma 2017).

Leucismus ovlivňuje celá řada faktorů, jako je prostředí, věk a pohlaví. Izquierdo et al. (2018) se pokusili ověřit toto tvrzení. Jako modelový organismus si vybrali kosa černého. Použili tři metody: transekty, odchyty ptáků a vědecké informace získané z internetu. Byly učiněny celkem tři zjištění. Více leucistických jedinců se nachází ve městech než v mimoměstských oblastech. S vyšším věkem jedinců se u nich objevovalo více bílého peří. Samci vykazovali větší pravděpodobnost leucismu než samice.

Leucismus se vyskytuje častěji v menších populacích, které jsou více zatíženy inbreedingem, což způsobuje expresi většího množství recesivních alel. Proto je častější u chovů v zajetí, kdy mají chovatelé většinou omezený počet jedinců pro chov, ale občas je k vidění i ve volné přírodě (Brito & Valdivieso-Bermeo 2016).

### 3.3.1 Výskyt u zvířat

#### Leucismus u volně žijících zvířat

Jak již bylo zmíněno, leucismus může mít různé stupně projevu. Na obrázcích 25 a 26 v příloze je vidět porovnání 100 % leucistické lysky černé (*Fulica atra* Linné, 1758) a 50 % leucistického ústřičníka velkého (*Haematopus ostralegus* Linné, 1758).

U ptáků je výskyt leucismu poměrně častý. Tato mutace byla popsána u celé řady terestriálních i mořských druhů. Mancini et al. (2010) popsali projev leucismu u albatrosa černobrvého (*Thalassarche melanophris* Temminck, 1828) a buňáka černobílého (*Daption capense* Linné, 1758). Od každého druhu získali fotografie tří jedinců s odchylkou ve zbarvení peří, avšak oči byly zbarveny normálně (OBR 27 a 28 v příloze). Ptáci měli na určitých částech těla hypopigmentované peří. U všech šesti jedinců bylo určeno, že se jedná o leucismus.

Møller et al. (2013) publikovali výsledky své vědecké práce, kde zkoumali vliv radiace v okolí Černobyli v letech 2010-2012 na volně žijící ptáky. Radioaktivní záření zvyšuje míru mutací a má signifikantní vliv na fenotyp jedince. Vědecký tým celkem 1669 jedinců různých druhů z různých radiačních zón, u 111 (66,5 %) z nich byl detekován parciální leucismus a z nich 25 (8,9 %) mělo na těle zhoubný tumor. Nejvíce případů se vyskytovalo v zóně s nejvyšším stupněm radiace. Bylo zjištěno, že některé druhy ptáků jsou k působení radiace citlivější než jiné.

Corrêa et al. (2013) zaznamenali leucismus u holoubka pikui (*Columbina picui* Temminck, 1813). Jedná se o ptáka malého vzrůstu žijícího ve městech, konkrétně v Kolumbii, Bolívii, Chile, Argentině, Uruguaye a Brazílii. Standardně pigmentovaný jedinec má výrazná bílá ocasní pera, černé lemování na křídlech a zobáku. Na OBR 29 v příloze můžete vidět porovnání pigmentovaného jedince s parciálně leucistickým jedincem. Odchytky v chování u tohoto exempláře nebyly zaznamenány.

Ve vědeckém článku Jehl (1993) shrnul všechny poznatky o leucismu u potápky černokrké (*Pediceps nigricollis* Brehm, 1831) nashromážděné ze čtyřleté studie. Podařilo se mu rozpoznat a zdokumentovat šest stupňů leucismu u tohoto druhu (OBR 30 a OBR 31).

První stupeň je pták se zcela bílou hlavou a křídly. Další stupně jsou plynule tmavší. Stupně 1 a 2 se vyskytovaly u 46 % leucínů, kdežto stupeň 6 pouze u 7 %.

Forrest & Naveen (2000) shrnuli poznatky o leucismu u tučňáků (*Sphenisciformes*). V letech 1995-1997 byla tato mutace rozpoznána u jedinců tučňáka patagonského (*Aptenodytes patagonicus* Miller, 1778), tučňáka královského (*Eudyptes schlegeli* Finsch, 1876), tučňáka kroužkového (*Pygoscelis adeliae* Hombron & Jacquinot, 1841) a tučňáka oslího (*Pygoscelis papua* Forster, 1781).

Nogueira & Alves (2011) provedli srovnání karyotypu leucistického (OBR 32 v příloze) a normálně pigmentovaného sýčka králičího (*Athene cunicularia* Molina, 1782) a nenašli žádné rozdíly. Odchylky v pigmentaci jsou u sov a dravců vzácné. Bílé nebo jinak nápadné zbarvení jim znesnadňuje ulovit kořist, proto se málokterý jedinec dožije dospělosti. Dokonce se stává, že se rodiče o odlišně vypadající mládě odmítnou starat nebo ho i sami usmrtí.

Do roku 2012 bylo známo pouze osmnáct případů leucismu u malých savců v Americe konkrétně v řádu hlodavců *Rodentia*. Brito a Valdivieso-Bermeo v roce 2016 podnikli několik expedicí do areálu Cordillera de Chilla v jihovýchodním Ekvádoru. Podařilo se jim odchytit 170 exemplářů hlodavců patřících k jedenácti rodům. Z toho devět bylo leucistických (5,3 %). Z 39 zástupců rodu *Acodon* bylo šest (15,4 %) leucistických, z rodu *Nephelomys* byli dva leucisti a z rodu *Thomasomys* jeden (Steen & Sonerud 2012, Brito & Valdivieso-Bermeo 2016).

V oblasti Timbavati v jižní Africe se u poddruhu lva kapského (*Panthera leo melanochaita* Smith, 1842) vyskytuje vzácná bílá forma zbarvení (OBR 33 v příloze), jedná se o absolutní leucismus. Poprvé byl bílý lev v této oblasti spatřen v roce 1938 (McBride 1977).

Bílí lvi byli od roku 1992 až 2004 považováni za vyhubené. Nicméně organizace Global White Lion Protection Trust (WLT) uspořádala v roce 2004 první úspěšnou reintrodukcí bílého lva zpět do přírody. Brzy se připojili další organizace a instituce a v dnešní době se úspěšně rodí mláďata samovolně v přírodě (WLT 2020).

Stejně jako u lva je i u tygra známé bílé leucistické zbarvení (OBR 34 v příloze). Tato forma je známá u podruhu tygra bengálského (*Panthera tigris tigris* Linné, 1758) a tygra ussurijského (*Panthera tigris altaica* Temminck, 1844). Černé pruhy zůstávají zachovány jako u normálně pigmentovaných jedinců, podklad však tvoří bílá srst. Raritně se vyskytoval ve volné přírodě v Indii, nicméně poslední jedinec byl pravděpodobně zastřelen v roce 1958 (McDougal 1977). Reintrodukce zatím nebyla provedena. Je však chován v zajetí (viz kapitola 5.1.2. *Leucismus u zvířat chovaných v zajetí*)

První případ leucistické pumy (*Puma colorator* Linné, 1758) se podařilo zachytit na fotopast v národním parku Serra dos Orgaos v Brazílii v roce 2013. Jednalo se o zcela bílého jedince s pigmentovanými tmavými očima (OBR 35 v příloze). Jde o raritní případ zejména v kontextu s oblastí, kde byl zdokumentován. Jednalo se o prales, kde bílý exemplář nemá šanci splynout s prostředím, proto je zatím záhadou, jak tento jedinec loví a jak se mu tedy podařilo přežít (Cronemberger et al. 2018).

Do roku 2017 byly známy tři exempláře leucistických žiraf severních, poddruh Rothschildova (*Giraffa camelopardalis rothschildi* Lydekker, 1903) v národním parku v Keni. Jednalo se o samici s dvěma bílými mláďaty. Nicméně právě v roce 2017 byla samice s jedním mládětem zastřelena pytláky. Sedmiměsíční sameček jako jediný přežil, jedná se o pravděpodobně posledního žirafího leucína na světě. Poslední veřejně dostupné zprávy o tomto samci jsou z roku 2020, takže je pravděpodobně stále naživu (NRT 2020).

Sánchez-Hernández et al. (2012) odchytili v Mexiku tři exempláře tří druhů netopýrů, u kterých byl prokázán výskyt leucismu. Prvním byl listonos vysokohorský (*Sturnira ludovici* Goodwin, 1940), druhým velký plodožravý netopýr *Artibeus lituratus* (Olfers 1818) a posledním vampýr ušatý (*Macrotus waterhousii* Gray, 1841).

V minulosti byly nalezeny tři leucističní jedinci listonosa plodožravého (*Artibeus jamaicensis* Leach, 1821) a tři zástupci tadaridy guánové (*Tadarida brasiliensis* Geoffroy, 1824). Všechny tyto exempláře jsou ve sbírce v Mexiku v Instituto Politécnico Nacional.

Asi každý zná příběh o bílé velrybě Moby Dickovi z románu Hemana Melvilla, který zničil přes dvacet lodí. Málokdo však ví, že tento román má skutečnou předlohu. Byl jím 21 m dlouhý leucistický samec vorvaně obrovského (*Physeter macrocephalus* Linné, 1758) jménem Mocha Dick žijící v první polovině 19. století v Atlantském oceánu (Hiskey 2011). První zmínka o něm pochází z roku 1839, jednalo se o novinový článek Reynoldse otištěný v Knickerbockeru. Mocha Dick měl bílou hlavu a část hřbetu.

Vzhledem k tomu, že prameny uvádí několik příběhů o Mocha Dickově smrti, je velmi pravděpodobné, že bílých velryb se v té době vyskytovalo v Atlantiku více a vzniklá legenda je průnikem života několika z nich. Jisté však je, že v roce 1859 ulovila Švédská velrybářská loď u pobřeží Brazílie starého světlého vorvaního samce plného jizev a zaseklých harpun s jedním chybějícím okem, to vše udává dobová zpráva z novin (Mazák 1988).

V roce 2011 bylo spatřeno u ostrova Whitsunday mládě keporkaka bílé barvy s jednou černou tečkou u levé hrudní ploutvi, což tedy jasně dokazuje, že nemohlo jít o albinismus, ale šlo o leucismus (Pacific Whale Foundation 2011). Stejně jako u Migalooa platí i u tohoto mláděte přísná ochranná pravidla (vice v kapitole 4.3.3 *Albinismus u vodních obratlovců*).

U pobřeží Atlantského oceánu mezi Portugalskem a Španělskem bylo v roce 2020 chyceno několik kusů sardinky obecné (*Sardina pilchardus* Walbaum, 1792), u kterých se vyskytoval parciální leucismus. Tato odchylka ve zbarvení může být způsobena působením těžkých kovů nebo vysokým stupněm rybolovu a tím i endogamie v této rybí populaci (González-Ortegón et al. 2020).

V Evropě byly zaznamenány případy leucismu u volně žijících zmijí. Konkrétně u zmije skvrnitá a obecná (Krečsák 2008). Stejně jako albíni mají i leucističní hadi sníženou fitness. Jak již bylo zmíněno v kapitole 4.3.2 *Albinismus u plazů* jsou jedinci značně znevýhodněni a pravděpodobnost přežití je u nich velmi nízká.

Další výskyt leucismu u volně žijících plazů byl zaznamenán u říční želvy tereky jednovousé (*Pedocnemis unifilis* Troschel, 1848). Tato želva obývá řeky amazonského pralesa (Rueda-Almonacid et al. 2007).

Erickson & Kaefer (2015) zaznamenali případ leucismu v hnízdě tohoto druhu. Jednalo se o čerstvě vylíhlá leucistická mláďata (OBR 36 v příloze). Ze snůžky 37 vajec byla dvě embrya mrtvá, 19 mláďat bylo přirozeně zbarvených a 16 mláďat bylo leucisticky zbarvených. Kvalita krunýře byla u obou barevných variant srovnatelná. Leucisté měli lépe vyvinutou svalovou hmotu než přirozeně zbarvení jedinci.

U řádu krokodýlů se vyskytují zcela bílí jedinci, s černou kresbou nebo skvrnami. Postižený krokodýl se může vylíhnout už zcela bílý nebo začít vybělovat až s věkem (nejprve blednou nejsvětější pigmentovaná místa, a nakonec ta nejtmaší). U parciálního leucismu může část těla zůstat normálně pigmentovaná.

Na řece Adelaide v Austrálii byl domorodci spatřen volně žijící leucistický samec krokodýla mořského (*Crocodylus porosus* Schneider, 1821). V roce 2014 zabil dva rybáře, proto byl na příkaz úřadů zastřelen. Vědci se pak roky domnívali, že už se žádný volně žijící leucistický krokodýl na řece nevyskytuje. Nicméně v roce 2017 byl turisty spatřen další bílý samec, pravděpodobně potomek prvního zastřeleného samce (zdroj: informační tabulka v Krokodýlí zoo Protivín).

### **Leucismus u zvířat chovaných v zajetí**

V Krokodýlí zoo Protivín chovají leucistickou samici gaviála sundského (*Tomistoma schlegelii* Müller, 1838). Tato samice se vylíhla pravděpodobně ve volné přírodě jako standardně pigmentovaná. V jejich osmnácti letech roce 2005 byla dovezena do protivínské zoo ještě bez známek leucismu. Následně se u ní začal objevovat parciální leucismus a postupné vybělování.

Dalším chovancem této zoo je leucistický samec krokodýla nilského (*Crocodylus niloticus* Laurenti, 1768). Jedná se o jediného známého 100 % leucína tohoto druhu (OBR 37 a OBR 38 v příloze). Na krokodýlích farmách se občas objeví jen parciální leucíni. (Zdroj: informační tabulka v Krokodýlí zoo Protivín).

Leucismus byl zaznamenán i u dalších druhů krokodýlů, konkrétně u aligátora severoamerického (je však velmi vzácný, častěji se vyskytuje již zmíněný albinismus), kajmana brýlového (*Caiman crocodylus* Linné, 1758), kajmana trpasličího (*Paleosuchus palpebrosus* Cuvier, 1807) a krokodýla Morelotova (*Crocodylus moreletii* Duméril & Bibron, 1851).

Relativně častý je také leucismus u páva korunkatého (*Pavo cristatus*, Linné 1758). V areálu pardubického zámku se zabývají chovem tohoto druhu okrasného ptactva. V jejich sbírce se nachází několik leucistických bíle zbarvených jedinců (OBR 39 v příloze).

Jak již bylo zmíněno v kapitole 5.1.1 *Výskyt leucismu u volně žijících zvířat*, v lidské péči se chovají leucističtí tygři i lvi. Díky raritnímu výskytu leucistických tygřích jedinců bylo odchyceno pro chov v zajetí málo exemplářů. Bylo využito příbuzenské plemenitby a ta mimo bílého zbarvení způsobila i řadu genetických vad. Leucíni chovaní v zajetí často trpí strabismem a mají zhoršenou kvalitu zraku. Dalšími častými problémy jsou zkrácené šlachy

hrudních končetin, onemocnění ledvin, křivá páteř, snížená plodnost a častý výskyt potratů (Sankhala 1997).

Vzhledem k těmto faktům, je dnes snaha zamezit množení leucistických tygrů v zajetí. V České republice se k této snaze připojila Zoo Liberec, kde je již pouze jedna bílá samice na dožití (informace přímo ze Zoo Liberec).

U bílých lvů je situace zcela jiná. Díky tomu, že tato forma se stále vyskytuje ve volné přírodě a není tolik zatížena inbreedingem, je snaha tyto lvy stále chovat. V České republice je můžeme spatřit v ZOO Dvorec, v Zoo Hodonín (kde se chovatelům daří úspěšně odchovávat mláďata, poslední vrh se zde narodil v září 2020) a v Bioparku Štít (informace získány z webových stránek jednotlivých zařízení).

Známý je také výskyt leucismu u jelenovitých. Laická veřejnost je označuje jako „*bílé jeleny*". V České republice se nejčastěji v oborách chová leucistická forma jelena evropského (*Cervus elaphus* Linné, 1758; OBR 40 v příloze). První leucistický chovný pár k nám byl pravděpodobně přivezen z Persie. Během let to několikrát vypadalo, že tito jeleni u nás vyhynou, díky velkému zatížení inbrední depresí, nicméně po osvěžení krve divoce zbarvenými jeleny se počty podařilo stabilizovat. Největší zásluhy na tom má obora ve Žlebech. Postupně vznikaly nové obory zabývající se chovem této barevné formy jelenů v Kopidlně, Žehušicích a Janovicích (Záchraná stanice Lipec, z.s 2019)

Leucismus byl zaznamenán i u daňka evropského (*Dama dama* Linné, 1758; OBR 41 v příloze). Hughes et al. (2017) zkoumali četnost a formu nádorů u albinotických daňků v zooparku v Oregonu. Velikost stáda čítala 40 jedinců, u samic byla nasazena hormonální antikoncepce, aby se zabránilo přemnožení. U jedenácti jedinců byl detekován nádor, sedm případů maligního, dva případy benigního a dva případy pigmentovaného schwannomu, což je druh nádoru periferního nervového systému.

V areálu Senecova bývalého armádního skladiště v New Yorku žije stádo leucistických jelenců běloocasých (*Odocoileus virginianus* Zimmermann, 1780; OBR 42 v příloze). Jedná se o největší sbírku bílých zvířat na jednom místě na světě. V areálu se nachází 200 bílých jedinců a okolo 800 divoce zbarvených (Seneca White Deer 2022).

### 3.4 Vitiligo

Vitiligo je získaná porucha autonomní ztráty melanocytů v postižené oblasti. Jedná se o polygenní, multifaktoriální dědičnou poruchu. Projevuje se bílými depigmentovanými skvrnami rozmístěnými po těle v mnoha případech doprovázených kožními karcinomy. Často se jedná o reverzibilní proces s opětovnou repigmentací postižených míst. Na vzniku se podílí několik genů, všechny ještě doposud nebyly odhaleny. Podstatné jsou geny podílející se na biosyntéze melaninu, reagující na oxidativní stres a regulující autoimunitu (Passeron & Ortonne 2005).

Druml et al. (2021) určili tři oblasti výskytu kandidátních genů, které s největší pravděpodobností způsobují přenos vitiliga u vybělujících plemen koní (více v kapitole 6.3 Výskyt u zvířat). Jedná se konkrétně o chromozomy ECA1, ECA13 a ECA17.

Depigmentace se často objevuje na obličeji, končetinách a genitáliích, ale může postihnout jakoukoli část kůže. Vlasové či chlupové folikuly jsou často normálně pigmentované, ale mohou být i depigmentované. Melanocyty z nepostižené části kůže se vyvíjejí pomaleji než u zdravých jedinců a vykazují strukturální defekty, které indikují vnitřní abnormality. Při vystavení oxidačním stresorům rychleji odumírají, protože obsahují větší množství reaktivního kyslíku a větší endoplazmatická retikula, jak je zachyceno na OBR 43 v příloze (Essein & Harris 2014).

Nespecifická imunitní odpověď se aktivuje v postižené i nepostižené části kůže a je iniciována protizánětlivými signály produkovanými stresovanými melanocyty. Aktivují se například NK (natural killer) buňky. V krevním séru pacientů byly nalezeny zvýšené hladiny specifických protilátek (Essein & Harris 2014).

Naughton et al. (1986) provedli vyšetření séra 24 pacientů s vitiligem. Mezi nimi byli koně (*Equus ferus f. caballus* Linné, 1758), psi a kočky. Byly u nich nalezeny protilátky proti pigmentovým buňkám. Tyto protilátky byly produkovány povrchem vlastních pigmentovaných buněk. Dochází tak ke zničení melanocytů a tvorbě bílých míst bez pigmentu. U kontrolní skupiny bez vitiliga se tyto protilátky nevyskytovaly. Toto zjištění potvrzuje, že se jedná o autoimunitní poruchu.

Jedinci trpící vitiligem mají sice zvýšené riziko výskytu kožního melanomu, nicméně mají lepší prognózu na uzdravení než pacienti bez vitiliga. Například u vybělujících běloušů jsou známy účinky genů RCBTB1, LITAFD, NUBPL a PTP4A1, které mají klíčovou úlohu v supresi tumoru a metastáz. Antagonisticky k nim působí geny RCBTB1, LITAFD, NUBPL a PTP4A1, které generují zvýšenou motilitu buněk a vznik metastáz na typických predilekčních místech (Druml et al. 2021).

### 3.4.1 Druhy vitiliga

Passeron & Ortonne (2005) určili čtyři základní druhy vitiliga:

Segmentální vitiligo: postižená místa jsou jasně ohraničena (OBR 44 v příloze)

Fokální vitiligo: omezený počet depigmentovaných molekul bez segmentálního rozšíření (OBR 45 v příloze)

Univerzální vitiligo: kompletní povrch těla s malým množstvím pigmentovaných molekul (OBR 46 v příloze)

Generalizované vitiligo: nejběžnější typ, bilaterální a symetrické rozložení skvrn (OBR 47 v příloze)

### 3.4.2 Zvířecí modely

Essein & Harris (2014) zjistili, že kombinace lidských korelačních studií se studiemi na reprezentativních preklinických zvířecích modelech je účinná cesta k určení patogeneze onemocnění a k vývoji nových léčebných postupů.

Vzhledem ke komplexní patogenezi vitiliga je nepravděpodobné, že by některý jednotlivý zvířecí model odrážel všechny faktory onemocnění, proto je nejvhodnější použít kombinaci více modelů.

Jednou s nejlepších možností studie vitiliga na zvířatech je na spontánních modelech. U nich se rozvinulo vitiligo samovolně, což přináší celou řadu výhod. Poskytuje příležitost zkoumat příčinné faktory, které vedly k jeho rozvinutí jako jsou genetické vlivy a vlivy okolního prostředí. Navíc není nutné zvíře vystavovat chemickým či fyzickým stresům.

Pro studium spontánně se vyskytujícího autoimunitního vitiliga se používá mutantní linie kuřat Smyth. Díky této linii kuřat bylo objeveno, že mechanismus zapojený do destrukce melanocytů je apoptóza indukovaná cytotoxickými T-lymfocyty. Zajímavé je, že u nich byla nalezena souvislost mezi herpes virem a vitiligem (Passeron & Ortonne 2005). Další možností je prase plemene Sinclair, ale tomuto plemeni je věnována samostatná následující podkapitola 6.3.1. *Výskyt u prasat plemene Sinclair.*

### 3.4.3 Výskyt u zvířat

#### Výskyt u prasat plemene Sinclair

U plemene miniprasat (*Sus scrofa f. domestica*, Linné 1758) nesoucí název Sinclair byla objevena depigmentace a buněčná i humorální imunita proti melanocytům. Toto plemeno bylo vyšlechtěno pro vysoký výskyt nádorů: 54 % zvířat se narodí s melanomem, u 85 % se melanom spontánně vyvine do jednoho roku věku, ale následně u 90 % z nich melanom spontánně zmizí a objeví se charakteristická lokální depigmentace, která byla určena jako vitiligo (OBR 48 v příloze). Leukocyty od těchto jedinců zabíjejí melanocyty *in vitro* a v jejich krevním séru jsou přítomny protilátky proti antigenům vitiliga (Essein & Harris 2014).

V rozvoji tumoru hraje hlavní roli zbarvení. U žádného červeně zbarveného jedince se kožní nádor neobjevil. U outbredních černých jedinců je výskyt tumorů četný, regrese tumoru je u nich doprovázena lokální depigmentací. Černá varianta byla vyšlechtěna do dvou skupin. U první se vyskytují progresivní tumory, depigmentace je málo častá. U druhé skupiny se vyskytují buď vrozené zhoubné nádory nebo nádory přecházející do vitiliga, které postupuje v generalizovanou depigmentaci (Millikan et al. 1974).

Toto plemeno je vhodné jako biomodel pro sledování vztahu mezi vývojem melanomu a věku jedince, dále ve sledování role imunity a růst kontrolujících faktorů v potlačení rozvoje melanomu. Pochopení mechanismu vzniku melanomů a vitiliga u těchto miniprasat může být klíčem k získání nových možností v léčbě lidské rakoviny (Misfeldt & Grimm 1994).

#### Výskyt u plemen koní s genem pro vybělování

Vybělování určitých plemen koní je způsobeno přítomností působením genu Grey. Dominantní alela grey lokusu je epistatická a spouští vybělování bez ohledu na základní barvu jedince. Hříbata těchto koní se rodí tmavá a následně s věkem dochází k zesvětlování jejich pigmentu (Kokoi et al 2009).



U plemen koní s genem pro vybělování jako jsou arabové, andalusané a lipicáni, se spontánně objevuje vitiligo, které se objevuje na hlavě, perianálním, periorálním a perivaginální oblasti (OBR 49 v příloze). V populacích těchto plemen se vitiligo vyskytuje u 26-67 % jedinců, kdežto u ostatních nevybělujících plemen jen u 0,8-3,5 % jedinců (Druml et al. 2021).

Vitiligo je u těchto koní taktéž spojeno se zvýšeným výskytem melanomů jako je tomu u výše zmíněných prasat (Essein & Harris 2014).

Curik et al. (2013) vydali rozsáhlou studii zabývající se postupným vybělováním a vznikem melanomu u koní. Po dobu devíti let měřili rozsah melanomu, stupeň vybělování, procento vitiliga a skvrn na těle u více jak tisíce koní z šesti různých zemí. Byla stanovena vysoká průměrná heritabilita pro vybělování ( $h^2 = 0,79$ ), vitiligo ( $h^2 = 0,63$ ), skvrnitost ( $h^2 = 0,66$ ), střední průměrná dědivost byla stanovena pro tvorbu melanomů ( $h^2 = 0,37$ ).

Výsledkem této studie bylo potvrzení hypotézy, že některé komplexní vlastnosti jsou ovlivněny kromě velkého počtu genů malého účinku i geny středního až velkého účinku. Jediná mutace genu G (Grey) má silný pleotropní efekt na několik komplexních vlastností.

Hofmanová et al. (2015) zpracovali studii zabývající se starokladrubským koněm. Toto plemeno patří do skupiny vybělujících běloušů s častým výskytem melanomu a vitiliga. Výskyt melanomu v populaci tohoto plemene byl 13 %, což je méně než například u lipicánů. U vyšších věkových kategorií koní je to 68 %, což je srovnatelné s ostatními plemeny koní. Tento druh nádoru se vyskytuje nejčastěji v anální oblasti a v oblasti poševní hráze.

Kromě výskytu melanomu bylo sledováno procento vybělení a výskyt vitiliga u 376 koní obou pohlaví ve věku 1-25 let po dobu 4 let. Bylo odhaleno 47 (12,5 %) případů výskytu melanomu. Bylo zjištěno, že výskyt melanomu se s věkem zvyšuje. U koní do čtyř let věku byl výskyt 0 %, u koní ve stáří 16-20 let byl výskyt melanomu 60 % a u koní starších 83 %. Statisticky významnou roli měla i liniová příslušnost.

Výskyt depigmentace byl odděleně posuzováno v oblasti hlavy (Vitiligo F) a v zadní části těla: oblast pod ocasem, anální a perianální oblast (Vitiligo A). Vitiligo F se ve sledované skupině objevilo u 67 % a vitiligo A jen u 26 %. Rozsah výskytu vitiliga A stoupá s věkem (souvisí se stupněm vybělování, který taktéž s věkem roste a výskytem melanomu), kdežto vitiligo F nikoli.

### **Výskyt u psů**

Některá plemena psů mají genetické predispozice k rozvoji vitiliga. Jako příklady můžeme uvést rotvajlery, německé ovčáky, bobtaily, dobrmany, jezevčíky a německé krátkosrsté ohaře. Plemena psů jsou geneticky homogenní, což umožňuje celogenomové asociační studie bez potřeby velkého počtu zkoumaných jedinců (Essein & Harris 2014).

U lidí je častá koexistence dvou a více autoimunitních onemocnění. U psa byl první případ popsán roku 2015, kdy se u čtyřletého křížence rozvinula Addisonova choroba (dle Schaera et al. 1986 se jedná o autoimunitní onemocnění selhání činnosti kůry nadledvin a nedostatečného tvoření glukokortikoidů a mineralokortikoidů) a o čtyři měsíce se u něj začala

objevovat postupná depigmentace (OBR 50 v příloze), která byla definována jako vitiligo. Za další dva měsíce došlo ke kompletní depigmentaci (Malerba et al 2015).

### **Další zaznamenané případy**

Dříve byl výskyt vitiliga považován za ojedinělý, nicméně díky šíření různých obrázků majiteli zvířat na sociálních sítích byly zaznamenány nové případy u koček (OBR 51 v příloze), pumy, srnce obecného (*Capreolus capreolus* Linné, 1758) nebo i u krajty mřížkované (*Python reticulatus* Schneider, 1801).

U tříletého kocoura siamské kočky byl veden tříletý záznam o progresi vitiliga. Depigmentace se postupně objevovala na nose, končetinách a multifokálně po celém těle. Nepřítomnost melanocytů byla potvrzena v kůži i chlupech. Jedná se o první detailně zdokumentovaný případ vitiliga u koček (López et al 1994).

Podél severozápadního pobřeží Pyrenejského poloostrova v Atlantském oceánu se podařilo vyfotografovat a natočit dospělého 20 metrů dlouhého jedince plejtváka myšoka (*Balaenoptera physalus* Linné, 1758) s bílými skvrnami na hlavě, těle a ploutvích. Tyto skvrny byly později definovány jako projevy vitiliga. Jednalo se o první zachycení této autosomální mutace u kytovců. Tento exemplář byl spatřen několikrát v letech 2016-2017 skupinou vědců při etologickém sledování velryb (Methion & López 2019).

Ojedinělý záznam se podařil strážci národního parku v Soysambu v Keni. Od roku 2009 do roku 2016 pozoroval samce žirafy severní, poddruh Rothschildova, u kterého se objevovala postupná depigmentace. Strážce pořídil 437 fotografií tohoto jedince. V roce 2009 se u něj nevyskytovaly žádné abnormality. O rok později se mu na krku začaly objevovat bílé skvrny. Žirafa si abnormálně škrábala krk o okolní stromy. Skvrny se postupně rozšiřovaly po ploše krku. V roce 2011 se frekvence škrábání krku začala postupně snižovat. OBR 52 v příloze zachycuje stav vitiliga u této žirafy v roce 2013. V roce 2015 byl již krk takřka celý bílý a vitiligo se rozšířilo na kohoutek, bok a zád' (Muller 2016).

## **3.5 Syndromy a onemocnění projevující se hypopigmentací**

### **3.5.1 Heřmanského-Pudlákův syndrom**

Toto recesivně dědičné onemocnění bylo objeveno československými lékaři Heřmanským a Pudlákem v roce 1959. Dle Swanka et al. (1998) jsou ovlivněny melanozomy, lysozomy a krevní destičky. U pacientů se objevuje různý stupeň hypopigmentace (zcela bez pigmentu až po takřka normální zbarvení), krvácivost v důsledku nedostatečného ukládání krevních destiček a ukládáním ceroidů, často doprovázenými fibrózou plic a kolitidou. Kvůli velkému množství projevů se k diagnóze této nemoci využívá detekce absence krevních destiček elektronovým mikroskopem. Onemocnění má vysokou mortalitu. Progrese plicní

fibrózy je velmi rychlá. Postižení jedinci navíc mohou trpět hypertrofií dásní a hemoragickou kolididou.

Melanocyty jsou strukturálně normální, ale většinou zůstávají v raném vývojovém stádiu jako premelanozomy. Stejně jako u albínů se u pacientů s tímto syndromem objevuje zhoršení zraku kvůli nesprávnému vedení optických vláken, nystagmus a nesprávně vyvinuté kruhové jamky.

Výzkumem tohoto syndromu u myši bylo zjištěno, že se jedná o multigenní poruchu, způsobenou minimálně čtrnácti různými mutacemi. Dále byly definovány granulózní abnormality a ukázalo se, že onemocnění je spjata s celou řadou fenotypů postihující mnoho tkání (Swank et al. 1998).

Prvním zvířecím modelem byl kmen potkana s plavou barvou srsti. Vlivem mutace má zředěný pigment a plicní morfologické defekty. Bylo také získáno několik kmenů myši s uměle deaktivovanými geny, u kterých tím byly vyvolány defekty shodné s Heřmanským-Pudlákovým syndromem (Aguilar et al. 2019).

U kočičího plemene Donský sphynx (zcela bezsrsté plemeno) byl popsán autozomálně dědičný fenotyp, který chovatelé označují jako „pink-eye“. Má světle hnědou kůži, žluté duhovky a na pohled se oči jeví jako červené. U této barvené varianty se objevovaly zdravotní komplikace shodné s HPS. Vyšetření pod mikroskopem objevilo i stejné abnormality krevních elementů. U těchto koček došlo ke spontánnímu vzniku biomodelu pro Heřmanského-Pudlákův syndrom (Mériot et al. 2020). V budoucnu by výzkumy na těchto kočkách mohly přinést nové poznatky o tomto vzácném syndromu, který je ještě málo prozkoumaný.

### 3.5.2 Chédiakův-Higashiho syndrom

Tato vzácná autozomálně recesivní porucha se vyznačuje hypopigmentací a imunodeficiencí. Některé zdroje ho uvádí jako podtyp albinismu, jiné ho radí jako samostatný syndrom. Je spojena s častými hnisavými infekcemi a neutropenií. Dle Mihála (2010) se jedná o pokles absolutního počtu neutrofilů a tím i celkového počtu leukocytů a totální absencí NK (*natural killer*) buněk. U postižených jedinců je zvýšená krvácivost a objevují se neurologické abnormality, většinou se nedožijí dospělosti. Postižení zraku a sluchu je obdobné jako u albínů (Nagle et al. 1996).

Při diagnostice tohoto syndromu je hlavním ukazatelem výskyt obřích inkluzních těles a zvětšené organely v různých typech buněk. Objevují se také defekty v transportu proteinů k jednotlivým organelám (Nagle et al. 1996).

Zvířecím biomodelem pro výzkum tohoto syndromu je *beige mouse* (myši mutant béžového zbarvení běžně využívaný k laboratorním pokusům). Tyto myši jsou nositelé mutace v genu pro tvorbu lysozomů, ty jsou pak abnormálně zvětšené. Dále jsou velmi náchylné k infekcím z důvodu poškození NK buněk. Zasažena jsou zejména játra a ledviny (Kiyoi et al. 2019).

Jako kandidátní gen byl určen LYST. Byl identifikován selekcí z kvasinkového umělého chromozomu. U pacientů s CHS a u *beige* myši je narušen delecí. Díky tomu pak

dochází k chybné tvorbě proteinů jako je elastáza, glukuronidáza a katepsin (Barbosa et al. 1996).

Jsou známy i případy výskytu u koček a primátů. Jedním z kočičích plemen, u kterého byl výskyt tohoto syndromu zaznamenán je perská kočka (OBR 53 v příloze). U postižených jedinců byla detekována fotofobie a postrotační nystagmus (Creel et al. 1983).

Raritním případem byla kosatka jménem Chimo odchycená jako mládě. Jednalo se o bílého hypopigmentovaného jedince, který měl sloužit jako atrakce pro veřejnost v mořském světě. Nicméně záhy po odchyty se u ní začaly projevovat vážné zdravotní komplikace, které byly nakonec diagnostikovány jako Chédiakův-Higashiho syndrom. Bohužel tako kosatka velmi brzy uhynula (Ridgway 1979).

### 3.5.3 Lethal white syndrome

U koní má tato porucha název Overo lethal white syndrom, protože jedinci s overo zbarvením jsou nejčastější nositeli genu OLW. Aby se syndrom projevil, musí hříbě zdědit gen od obou rodičů. Jedná se o autosomální dominantní poruchu. Heterozygoti mají bílé zbarvení s různými vzory, vzácně mohou být jednobarevní. Prevence výskytu je DNA testování obou potenciálních rodičů (McCabe et al 1990). Kromě koní byl výskyt tohoto syndromu potvrzen i u ovcí.

Postižený jedinec trpí vrozenou absencí gangliových buněk v nervech ve střevech, což zapříčiní nefunkčnost peristaltiky tenkého a tlustého střeva vedoucí k rozvoji koliky. Dalším příznakem je absence kožního pigmentu a bílé zbarvení srsti (Vrotsos et al. 2001).

Lightbody (2002) popisuje případ klisny plemene Quarter Horse byla zapuštěné hřebcem plemene American Paint Horse ve zbarvení overo. Březost i porod proběhly bez komplikací, hříbě začalo samo sát do dvou hodin. Nestandardní bylo jen čistě bílé zbarvení hříběte (OBR 54 v příloze) a nevyloučení smolky. Po šestnácti hodinách se u něj však začaly objevovat příznaky koliky. Po provedení DNA testů bylo zjištěno, že se jedná o Overo lethal white syndrom, hříbě muselo být utraceno.

Lühken et al. (2012) popisují výskyt tohoto syndromu u ovce kamerunské (*Ovis orientalis f. aries* Linné, 1758). Plemenný beran tohoto plemene zplodil pět bílých jehňat se světle modrýma očima, která všechna uhynula během několika hodin nebo maximálně do několika dní od narození. U některých z nich byla diagnostikována střevní neprůchodnost. Frekvenční analýza odhalila zkrácení (deleci) chromozomu 10 na obou chromozomech postižených jehňat a na jednom chromozomu u matek přenašeček. Jako klíčový gen byl definován EDNRD. Tyto ovce se tak staly cenným modelem pro testování lethal white syndromu.

### 3.5.4 Uveodermatologický syndrom

Uveodermatologický syndrom (UDS) postihuje psy, nejčastěji plemeno akita (odhady uvádějí, že postihuje až 4,1 % jedinců tohoto plemene). Projevem je výskyt vitiliga a

meningitida zrakového nervu (OBR 55 v příloze). Na rozdíl od lidské formy nemoci se u psů nevyskytuje neurologické postižení (Zarfoss et al. 2018).

Přesný mechanismus přenosu UDS zatím není znám. Avšak Carter et al. (2005) zjistili, že podstatnou roli mají genetické predispozice určitých plemen souvisejí se specifickými zděděnými alelami leukocitárního antigenu a jejich následná interakce s melanocytovými receptory.

Při biopsiích tkání postižených psů také zjistili, že B lymfocyty početně dominují nad T lymfocyty v očích postižených jedinců. Tyto bílé krvinky byly nalezeny zejména uvnitř cévnatky a sítnice. To nasvědčuje tomu, že zánět očí u psů spojený s UDS je řízený lymfocyty typu 2 (Th2). Byl zde však objeven zajímavý kontrast v očních a tělních lézích. U tělních bylo naopak zjištěno, že zánět je řízený lymfocyty prvního typu (Th1). Na těle a v očích tedy může mít syndrom odlišnou formu patogeneze nebo může imunitní odpověď reagovat na odlišných částech těla různě.

Pye (2009) popisuje výskyt tohoto syndromu u osmileté fenky japonské akity, u které se objevila akutní slepota, zakalené oči a šilhání. Fenka normálně žrala a pila, neobjevoval se průjem ani zvracení. Následující den se objevila dystrofie svalů kolem očí. Oftalmologické vyšetření odhalilo hyperémii duhovky a přední uveitidu, v obou očích bylo pozorováno oboustranné odchlípnutí sítnice a vyskytovala se pod ní čirá tekutina. Pupilární reflex na světlo byl v obou očích snížen. Po krevním vyšetření bylo potvrzeno, že se jedná o UDS. Feně byl podán perorálně prednison a azathioprin. Léčba byla úspěšná. Zmizely všechny klinické příznaky a došlo ke kompletní obnově vidění.

Další případ popisují Laus et al. (2004). U pětiletého psa plemene brazilská fila došlo ke ztrátě zraku, alopecii a generalizované depigmentaci kůže a srsti spolu s kožní infekcí. Zánět byl i v obou očích. Krevní obraz i stěry z kůže neodhalily žádné abnormality. Po shrnutí všech klinických příznaků byl jako diagnóza určen uveodermatologický syndrom. Léčba byla stanovena stejná jako u předchozího případu a jejím výsledkem bylo také celkové uzdravení psa, pouze repigmentace byla částečná.

### **3.5.5 Fenylnketonurie**

Toto onemocnění je způsobeno nedostatkem enzymu fenylalaninhydroxylázy v játrech. Pacienti vykazují zvýšenou hladinu L-fenylalaninu v krvi, což vede k retardaci a hypopigmentaci kůže a vlasů či chlupů. Jde o dědičnou autosomální recesivní poruchu (Nagasaki et al. 1999).

Příčinou je částečný nebo úplný nedostatek enzymu fenylalaninhydroxylázy (PHA), který je nezbytný pro přeměnu fenylalaninu (Phe) na tyrosin (Tyr). Snižuje se tak koncentrace Tyr v krvi a mozku, což zapříčiní neurologické problémy a intelektuální deficit. Pacienti mají zpomalený růst, hypocholesterolemii a malý počet neurotransmiterů (Singh et al. 2021).

U myši kmene Pah-enu2, který je biologickým modelem pro výzkum fenylnketonurie, bylo zjištěno, že jedinci s fenylnketonurií jsou výrazně menší než ti zdraví, liší se u nich ultrazvuková vokalizace, jsou pomalejší ve vývoji a získávání reflexů a jsou u nich zhoršené motorické a sociální vlastnosti (Fiori et al. 2017).

Pacienti s fenylketonurií musí dodržovat přísnou dietu. Potraviny nesmí obsahovat fenylalanin. Dávky ovoce, zeleniny, chleba, těstovin a obilovin jsou pečlivě odměřovány. Jídelníček pacienta nesmí obsahovat mléko, maso, ryby, vejčička, fazole a oříšky. Pro stanovení přesné diety byly použity myši kmene Pah-enu2 s fenylketonurií. Od 45 dne po narození dostávaly skupiny těchto myší pět různých diet. Kontrolní skupiny zahrnovaly myši s fenylketonurií i bez. Jedna kontrolní skupina dostávala vysokoproteinovou dietu a druhá optimalizované granule AIN-93M pro laboratorní myši. Po šesti týdnech byly udělány myším testy na stanovení hladin aminokyselin v mozku a krevní plazmě a mozkových neurotransmiterů (Vliet et al. 2016).

Mezi množstvím myších a potkaních modelů byl nejvíce využíván myší kmen Pah-enu2 k preklinickému hodnocení, což umožnilo pochopení mechanismů onemocnění. Tento model byl vytvořen pomocí chemické mutageneze. Tato mutace nepůsobí na transkripci mRNA PHA, ale dochází k tvorbě nefunkčního enzymu. To zkrsluje výsledek testování terapeutik (Charron et al. 2004).

Singh et al. (2021) představil nový homozygotní myší model *Pah* Knock-out pro preklinické testování fenylketonurie. Vznikl z kmene C57BL/6 záměnou guaninu v kodonu 7 za thymín na *Pah* genu, čímž vznikl stop kodon. Enzym fenylalaninhydroxyláza se u něj tak netvoří. Nedochozí tak ke zkrslování výsledků testování terapeutik.

## 4 Závěr

Hypopigmentace se u volně žijících zvířat zkoumala již za dob Caroluse Linnaeuse v polovině 17. století. V polovině 20. století byly publikovány rozsáhlé seznamy zaznamenávající pozorování jedinců různých druhů zvířat postižených různou formou hypopigmentace. V minulém století se každé bílé zvíře považovalo za albína, dnes je již známo, že tomu tak není.

Hypopigmentace je částečná nebo úplná ztráta pigmentu v důsledku poruchy tvorby melaninu. U řady druhů je bílé zbarvení po celém těle normální, bývají to často zvířata žijící v chladných oblastech, kde je po většinu roku sníh, například lední medvěd (*Ursus maritimus* Phipps, 1774). Pokud se jedná o abnormální zbarvení, může jít o albinismus, což je porucha projevující se totální ztrátou pigmentu v kůži i kožních derivátech a očích, které jsou červené nebo světle modré. Kvalita zraku je snížena až o 25 %, snížena je ostrost, objevuje se strabismus a nystagmus. Pokud jsou oči normálně pigmentované, jedná se o leucismus. Ten může být buď absolutní (po celém těle) nebo parciální (jen na určitých částech těla). Zrak u leucistů není ovlivněn. Chybějící pigment nemůže chránit pokožku před UV zářením, proto jsou u postižených jedinců časté spáleniny a výskyt kožních, očních a jiných nádorů. U těchto zvířat se také setkáváme s fotofobií.

Pokud se jedinec narodí standardně pigmentovaný, ale s věkem se postupně objevuje depigmentace, jedná se o vitiligo. O jeho dědičnosti zatím není moc známo, ale s jistotou se jedná o dědičnou polygenní autosomální multifaktoriální poruchu. Řada kandidátních genů již byla určena. Povrch pigmentových buněk produkuje protilátky proti pigmentu, tím se tvoří lokální depigmentované oblasti, které se postupně rozšiřují po celém těle. Vitiligo bývá spojeno s vyšším výskytem kožních nádorů. Avšak díky zvýšené imunitní odpovědi se řada jedinců může zcela uzdravit.

Hypopigmentace je jedním z příznaků mnoha syndromů. Albinismus často doprovází Higashi-Chédeakův syndrom, který se vyznačuje imunodeficiencí a zničením krevních buněk doprovázených zvýšenou krvácivostí. Bývá často letální. U psů se objevuje uveodermatologický syndrom, jedním z jeho příznaků je vitiligo. Psi trpí záněty kůže a očí vedoucích až k úplné slepotě. Tento stav je naštěstí reverzibilní a po léčbě většinou nastává kompletní uzdravení včetně repigmentace. U koní a ovcí se můžeme setkat s Lethal White syndromem. Mláďe se rodí zcela depigmentované a trpí neprůchodností střev, jak již z názvu vyplývá, mláďata vždy hynou do několika hodin po porodu.

Výzkum hypopigmentace u zvířat je velmi důležitý, vzhledem k tomu, že tyto poruchy se vyskytují i u člověka, nicméně jsou relativně vzácné (například výskyt albinismu v lidské populaci je 1: 20.000), což znesnadňuje výzkum. Díky spontánně vzniklým i uměle vytvořeným biodelům tak můžeme lépe porozumět příčinám vzniku poruch pigmentace a buď jim předcházet, nebo vzniklé poruchy léčit.

## 5 Použité zdroje

### 5.1 Tištěné monografie

- Darwin C. 1868. The Variation of Animals and Plants under Domestication. John Murray. Londýn. On-line ISBN: 9780511709517
- Kardong K. 2009. Vertebrates: Comparative Anatomy, Function, Evolution. The McGraw–Hill Companies. New York City. ISBN: 978126009204
- Mazák V. 1988. Kapitola o Moby Dickovi. Pages 277-291. Kytovci. Státní zemědělské nakladatelství, Praha
- McBride C. 1977. The White Lions of Timbavati. Paddington Press. New York. ISBN: 978-0448226774
- McDougal C. 1977. The face of the tiger. Revington Books. Londýn. ISBN: 978-0233969466
- Sankhala K. 1997. Tiger! The Story of The Indian Tiger. Collins. New York. ISBN: 978-0002161244
- Seidl Z, Obenberger J. 2004. Neurologie pro studium i praxi. Grada Publishing. Praha. ISBN: 80-247-0623-7
- Suckow MA, Danneman P, Brayton C. 2001. The laboratory mouse. CRC Press. New York. 9 s. ISBN: 0-8493-0322-2
- Wald G. 1961. The Structure of the Eye. New York Academic. New York. 101-115

### 5.2 Články v periodikách

- Aguilar A, Weber J, Boscher J, Freund M, Ziesel C, Eckly A, Magnenat S, Bourdon S, Hechler B, Mangin PH, Gachet C, Lanza F, Léon C. 2019. Combined deficiency of RAB32 and RAB38 in the mouse mimics Hermansky-Pudlak syndrome and critically impairs thrombosis. *Blood advances* **3** (15): 2368-2380. DOI: [10.1182/bloodadvances.2019031286](https://doi.org/10.1182/bloodadvances.2019031286)
- Balgooyen TG. 1971. Pellet regurgitation by captive sparrow hawks (*Falco sparverius*). *The Condor* **73** (3): 382-385. DOI: [10.2307/1365774](https://doi.org/10.2307/1365774)
- Bamber RC & Herdman EC. 1931. Two new colour types in cats. *Nature* **127**: 558
- Barbosa MDFS, Nguyen QA, Tchernev VT, Ashley JA, Detter JC, Blaydes SM, Brandt SJ, Chotai D, Hodgman C, Solari RCE, Lovett M, Kingsmore SF. 1996. Identification of the homologous beige and Chediak–Higashi syndrome genes. *Nature* **382** (6588): 262-265. DOI: [10.1038/382262a0](https://doi.org/10.1038/382262a0)
- Beck JA, Lloyd S, Hafezparast M, Lennon-Pierce M, Eppig JT, Festing MFW, Fisher EMC. 2000. Genealogies of mouse inbred strains. *Nature Genetics* **24** (1): 23-25. DOI: [10.1038/71641](https://doi.org/10.1038/71641)
- Bondari K. 1984. Comparative Performance of Albino and Normally Pigmented Channel Catfish in Tanks, Cages, and Pods. *Aquaculture* **37**: 293-301
- Brito J, Valdivieso-Bermeo K. 2016. First records of leucism in eight species of small mammals (Mammalia: Rodentia). *THERYA* **7** (3): 483-489. DOI: [10.12933/therya-408](https://doi.org/10.12933/therya-408)



- Bychkova E, Viktorovskaya O, Filippova E, Eliseeva Z, Barabanova L, Sotskaya M, Markov A. 2020. Identification of a candidate genetic variant for the Himalayan color pattern in dogs. *Gene*. DOI: [10.1016/j.gene.2020.145212](https://doi.org/10.1016/j.gene.2020.145212)
- Caduff M, Bauer A, Jagannathan V, Leeb T. 2017. OCA2 splice site variant in German Spitz dogs with oculocutaneous albinism. *PLOS ONE* **12**. DOI: [10.1371/journal.pone.0185944](https://doi.org/10.1371/journal.pone.0185944)
- Carter WJ, Crispin SM, Gould DJ, et al. 2005. An immunohistochemical study of uveodermatologic syndrome in two Japanese Akita dogs. *Vet Ophthalmol* **8**: 17–24
- Castle WE, Allen GM. 1903. The Heredity of Albinism. *Proceedings of the American Academy of Arts and Sciences* **38**: 604-622. DOI: [10.2307/20021812](https://doi.org/10.2307/20021812)
- Cerundolo R, De Caprariis D, Esposito L, Maiolino P, Restucci B, Roperto F. 1993. Vitiligo in Two Water Buffaloes: Histological, Histochemical, and Ultrastructural Investigations. *Pigment Cell Res* **6**: 23-28. ISSN: 0893-5785
- Charron CE, Lewin AS, Laipis PJ. 2004. Evidence for dominant-negative interference in the Pahenu2 mouse model of PKU. *Molecular Therapy* **9** (1). DOI: [10.1016/j.ymthe.2004.06.783](https://doi.org/10.1016/j.ymthe.2004.06.783)
- Clarke B. 1962. Natural selection in mixed populations of two polymorphic snails. *Heredity* **17**: 319-345. DOI: [10.1038/hdy.1962.35](https://doi.org/10.1038/hdy.1962.35)
- Clause BT. 1993. The Wistar rat as a right choice: Establishing mammalian standards and the ideal of a standardized mammal. *History of Biology* **26** (2): 329-349. DOI: [10.1007/bf01061973](https://doi.org/10.1007/bf01061973)
- Corrêa LLC, Silva DE, Oliveira SV. 2013. A partial leucism case in *Columbina picui* (Temminck 1813) (Birds: Columbiforms), in south in Brazil. *Caderno de Pesquisa* **25** (2): 41-46
- Creel D, Conlee JW, Parks TN. 1983. Auditory brainstem anomalies in albino cats. I. Evoked potential studies. *Brain Research* **260**: 1-9
- Cronemberger C, Pereira FA, Becellar AEF, Silva LG. 2018. First record of leucism in puma from Serra dos Órgãos National Park, Brazil. *CATnews* **68**: 38-41. ISSN 1027-2992
- Curik I, Druml T, Seltenhammer M, Sundström E, Pielberg GR, Andersson L, Sölkner J. 2013. Complex Inheritance of Melanoma and Pigmentation of Coat and Skin in Grey Horses. *PLOS Genetics* **9**, e1003248. DOI: [10.1371/journal.pgen.1003248](https://doi.org/10.1371/journal.pgen.1003248)
- Dewsbury DA, Ward SE. 1985. Effects of albinism on copulatory behavior and sperm competition in prairie voles (*Microtus ochrogaster*). *Bulletin of the Psychonomic Society* **23** (1): 68-70
- Doughty MJ, Cullen AP. 1989. Long-term effects of a single dose of ultraviolet-B on albino rabbit cornea-I *in vivo* analyses. *Photochemistry and Photobiology* **49** (2): 185-196
- Druml T, Brem G, Velie B, Lindgren G, Horna M, Ricard A, Grilz-Seger G. 2021. Equine vitiligo-like depigmentation in grey horses is related to genes involved in immune response and tumor metastasis. *BMC Veterinary Research* **17**. DOI: [10.1186/s12917-021-03046-x](https://doi.org/10.1186/s12917-021-03046-x)
- Erickson J, Kaefer IL. 2015. Multiple leucism in a nest of the yellow-spotted Amazon River turtle, *Podocnemis unifilis*. *SALAMANDRA* **51** (3): 273–276. ISSN: 0036–3375

- Esteve JV, Jeffery G. 1998. Reduced Retinal Deficits in an Albino Mammal with a Cone Rich Retina: A Study of the Ganglion Cell Layer at the Area Centralis of Pigmented and Albino Grey Squirrels. *Vision Research* **38** (6): 937-940. DOI: [10.1016/s0042-6989\(97\)00229-0](https://doi.org/10.1016/s0042-6989(97)00229-0)
- Filatova O, Fedutin ID, Titova OV, Siviour B, Burdin AM, Hoyt E. 2016. White Killer Whales (*Orcinus orca*) in the Western North Pacific. *Aquatic Mammals* **42** (3): 350-356, DOI: [10.1578/AM.42.3.2016.350](https://doi.org/10.1578/AM.42.3.2016.350)
- Fiori E, Oddi D, Ventura R, Colamartino M, Velzania A, D'Amato FR, Bruinenberg V, Zee E, Puglisi-Allegra S, Pascucci T. 2017. Early-onset behavioral and neurochemical deficits in the genetic mouse model of phenylketonuria. *PLOS ONE* **12** (8). DOI: [10.1371/journal.pone.0183430](https://doi.org/10.1371/journal.pone.0183430)
- Fitzgerald JE, Schardein JL, Kurtz SM. 1974. Spontaneous Tumors of the Nervous System in Albino Rats. *Journal of the National Cancer Institute* **52** (1): 265-373
- Forrest SC, Naveen R. 2000. Prevalence of Leucism in Pygocelid Penguins of the Antarctic Peninsula. *Waterbirds* **23** (2): 283-285
- Fulton AB, Albert DM, Croft JL. 1978. Human albinism: light and electron microscopy study, *Archives of Ophthalmology* **96**: 305-310.
- Gonzalez-Astudillo V, Palmieri C, Shaw S, Allavena R. 2021. Oculocutaneous albinism in a wild koala (*Phascolarctos cinereus*) with unusual renal impairment. *Vet Record Case Reports*. DOI: [10.1002/vrc2.42](https://doi.org/10.1002/vrc2.42)
- González-Ortegón E, Drake P, Quigley DTG, Cuesta JA. 2020. Leucism in the European sardine *Sardina pilchardus* (Clupeidae). *Ecological Indicators* **117**, e106544. DOI: [10.1016/j.ecolind.2020.106544](https://doi.org/10.1016/j.ecolind.2020.106544)
- Greenwood, JJD. 1985. Frequency-dependent selection by seed-predators. *Oikos* **44** (1): 195-210. DOI: [10.2307/3544062](https://doi.org/10.2307/3544062)
- Gross JB, Wilkens H. 2013. Albinism in phylogenetically and geographically distinct populations of *Astyanax* cavefish arises through the same loss-of-function *Oca2* allele. *Heredity* **111**: 122-130
- Grouw H. 2006. Not every white bird is an albino: Sense and nonsense about color aberrations in birds. *Dutch Birding*: **26**: 79-89
- Guillery RW. 1974. Visual pathways in albinos. *Scientific American* **230** (5), 44-58.
- Hughes KL, Bikdfell RJ, Alcantar B. 2017. Pigmented tumors in fallow deer (*Dama dama*): 11 cases. *Journal of Veterinary Diagnostic Investigation* **29** (4): 483-488. DOI: [10.1177/1040638717707789](https://doi.org/10.1177/1040638717707789)
- Hawkes JE, Cassidy PB, Manga P, Boissy RE, Goldgar D, Cannon-Albright L, Florrel SR, Leachman SA. 2013. Report of novel OCA2 gene mutation and an investigation of OCA2 variants on melanoma risk in a familial melanoma pedigree. *Journal of Dermatological Science* **69**: 30-37. DOI: [10.1016/j.jdermsci.2012.09.016](https://doi.org/10.1016/j.jdermsci.2012.09.016)
- Henry KR, Haythorn MM. 1975. Albinism and auditory function in the laboratory mouse: Effects of single-gene substitutions on auditory physiology, audiogenetic seizures, and developmental processes. *Behavior Genetics* **5**: 137-149

- Hofmanová B, Vostrý L, Majzlík I, Vostrá-Vydrová H. 2015. Characterization of greying, melanoma and vitiligo quantitative inheritance in Old Kladruber horses. *Czech Journal of Animal Science* **60** (10): 443-451. DOI: [10.17221/8524-CJAS](https://doi.org/10.17221/8524-CJAS)
- Izquierdo L, Thomson RL, Aguirre JI, Díez-Fernández A, Faivre B, Figuerola J, Ibáñez-Álamo JD. 2018. Factors associated with leucism in the common blackbird *Turdus merula*. *Journal of Avian Biology*. DOI: [10.1111/jav.01778](https://doi.org/10.1111/jav.01778)
- Jehl JR. 1985. Leucism in Eared Grebes in Western North America. *The Condor* **87**: 439-441
- Kakoi H, Tozaki T, Nagata S, Gawahara H, Kijima-Suda I. 2009. Development of a method for simultaneously genotyping multiple horse coat colour loci and genetic investigation of basic colour variation in Thoroughbred and Misaki horses in Japan. *Journal of Animal Breeding and Genetics* **126** (6): 425-31
- Koga A, Hisakawa C, Yoshizawa M. 2020. Baboon bearing resemblance in pigmentation pattern to Siamese cat carries a missense mutation in the tyrosinase gene. *Genome* **63**: 275-279. DOI: [10.1139/gen-2020-0003](https://doi.org/10.1139/gen-2020-0003)
- Krecsák L. 2008. Albinism and Leucism among European Viperinae: A Review. *Russian Journal of Herpetology* **15** (2): 97-102
- Kripke ML. 1977. Latency, Histology, and Antigenicity of Tumors Induced by Ultraviolet Light in Three Inbred Mouse Strains. *Cancer Research* **37**: 1395-1400
- Laikre L, Andrén R, Larsson HO, Ryman N. 1996. Inbreeding Depression in Brown Bears *Ursus arctos*. *Biological Conservation* **76**: 69-72
- Laus JL, Sousa MG, Cabral VP, Mamede FV, Tinucci-Costa M. 2004. Uveodermatologic syndrome in a Brazilian Fila dog. *Veterinary Ophthalmology* **7** (3): 193-196. DOI: [10.1111/j.1463-5224.2004.04023.x](https://doi.org/10.1111/j.1463-5224.2004.04023.x)
- Leroux M, Monday G, Chandia B, Akankwasa JW, Zuberbühler K, Hobaiter C, Crockford C, Townsend SW, Asiimwe C, Fedurek P. 2021. First observation of a chimpanzee with albinism in the wild: Social interactions and subsequent infanticide. *American Journal of Primatology*. DOI: [10.1002/ajp.23305](https://doi.org/10.1002/ajp.23305)
- Lightbody T. 2002. Foal with Overo lethal white syndrome born to a registered quarter horse mare. *The Canadian Veterinary Journal* **43** (9): 715-717. PMID: [12240532](https://pubmed.ncbi.nlm.nih.gov/12240532/)
- López R, Ginel PJ, Molleda JM, Bautista MJ, Pérez J, Mozos E. 1994. A Clinical, Pathological and Immunopathological Study of Vitiligo in a Siamese Cat. *Veterinary Dermatology* **5** (1): 27-32. DOI: [10.1111/j.1365-3164.1994.tb00007.x](https://doi.org/10.1111/j.1365-3164.1994.tb00007.x)
- Lühken G, Fleck K, Pauciollo A, Huisinga M, Erhardt G. 2012. Familial Hypopigmentation Syndrome in Sheep Associated with Homozygous Deletion of the Entire Endothelin Type-B Receptor Gene. *PLOS ONE* **7** (12). DOI: [10.1371/journal.pone.0053020](https://doi.org/10.1371/journal.pone.0053020)
- Lyons LA, Imes DL, Rah HC, Grahn RA. 2005. Tyrosinase mutations associated with Siamese and Burmese patterns in the domestic cat (*Felis catus*). *Animal Genetics* **36**: 119-126. DOI: [10.1111/j.1365-2052.2005.01253.x](https://doi.org/10.1111/j.1365-2052.2005.01253.x)
- Malerba E, Morini M, Fracassi F. 2015. Generalized vitiligo in a dog with primary hypoadrenocorticism. *Veterinary Dermatology* **26**: 376-378. DOI: [10.1111/vde.12228](https://doi.org/10.1111/vde.12228)

- Mancini PL, Jiménez S, Neves T, Bugoni J. 2010. Records of leucism in albatrosses and petrels (Procellariiformes) in the South Atlantic Ocean. *Revista Brasileira de Ornitologia* **18** (3): 245-248.
- McCabe L, Griffin LD, Kinzer A, Chandler M, Beckwith JB, McCabe RB. 1990. Overo lethal white foal syndrome; equine model of aganglionic megacolon (Hirschsprung disease). *American Journal of Medical Genetics* **36**: 336–340
- McNamara ME, Rossi V, Slater TS, Rogers CS, Ducrest AL, Dubey S, Roulin A. 2021. Decoding the Evolution of Melanin in Vertebrates. *Trends in Ecology & Evolution* **36** (5): 430-443. DOI: [10.1016/j.tree.2020.12.012](https://doi.org/10.1016/j.tree.2020.12.012)
- Mériot M, Hitte C, Rimbault M, Dufaure de Citres C, Gache V, Abitbol M. 2020. Donskoy cats as a new model of oculocutaneous albinism with the identification of a splice-site variant in Hermansky-Pudlak Syndrome 5 gene. *Pigment Cell & Melanoma Research* **33** (6): 814-825. DOI: [10.1111/pcmr.12906](https://doi.org/10.1111/pcmr.12906)
- Methion S, López BD. 2019. First record of atypical pigmentation pattern in fin whale *Balaenoptera physalus* in the Atlantic Ocean. *Diseases of Aquatic Organisms* **135**: 121-125. DOI: [10.3354/dao03385](https://doi.org/10.3354/dao03385)
- Millikan LE, Boylon JL, Hook RR, Manning PJ. 1974. Melanoma in Sinclair swine: A new animal model. *The Journal of Investigative Dermatology* **62**: 20-30
- Misfeldt ML, Grimm DR. 1994. Sinclair miniature swine: an animal model of human melanoma. *Veterinary Immunology and Immunopathology* **43**: 167-175
- Mojamdar MV, Sharma KS, Shah VC. 1976. A comparative study on tyrosine metabolism in livers of albino and black mice. *Indian Journal of Biochemistry & Biophysics* **13**: 237-238
- Møller AP, Bonisoli-Alquati A, Mousseau TA. 2013. High frequency of albinism and tumours in free-living birds around Chernobyl. *Mutation Research* **757**: 52-59. DOI: [10.1016/j.mrgentox.2013.04.019](https://doi.org/10.1016/j.mrgentox.2013.04.019)
- Muller Z. 2016. White giraffes: The first record of vitiligo in a wild adult giraffe. *African Journal of Ecology*. DOI: [10.1111/aje.12323](https://doi.org/10.1111/aje.12323)
- Nagasaki Y, Matsubura Y, Takano H, Fujii K, Senoo M, Akanuma J, Takahashi K, Kure S, Hara M, Kanegae Y, Saito I, Narisawa K. 1999. Reversal of Hypopigmentation in Phenylketonuria Mice by Adenovirus-Mediated Gene Transfer. *Pediatric Research* **45**: 465-473
- Nagle DL, Karim MA, Woolf EA, Holmgren L, Bork P, Misumi DJ, McGrail SH, Dussault BJ, Perou CM, Boissy RE, Duyk GM, Spritz RA, Moore KJ. 1996. Identification and mutation analysis of the complete gene for Chediak-Higashi syndrome. *Nature Genetics* **14**: 307-311. DOI: [10.1038/ng1196-307](https://doi.org/10.1038/ng1196-307)
- Nakaya K. 1972. An Albino Zebra Shark *Stegostoma fasciatum* from the Indian Ocean, with Comments on Albinism in Elasmobranchs. *Japanese Journal of Ichthyology*: **20** (2): 120-122
- Naughton GK, Mahaffey M, Bystryn JC. 1986. Antibodies to Surface Antigens of Pigmented Cells in Animals with Vitiligo. *Proceedings of the Society for Experimental Biology and Medicine* **181**: 423-426. DOI: [10.3181/00379727-181-42275](https://doi.org/10.3181/00379727-181-42275)

- Nogueira DM, Alves MAS. 2011. A case of leucism in the burrowing owl *Athene cunicularia* (Aves: Strigiformes) with confirmation of species identity using cytogenetic analysis. *ZOOLOGIA* **28** (1): 53–57. DOI: [10.1590/S1984-46702011000100008](https://doi.org/10.1590/S1984-46702011000100008)
- Passeron T, Ortonne JP. 2005. Physiopathology and genetics of vitiligo. *Journal of Autoimmunity* **25**: 63-68. DOI: [10.1016/j.jaut.2005.10.001](https://doi.org/10.1016/j.jaut.2005.10.001)
- Prado-Martinez J, Hernando-Herraez I, Lorente-Galdos B, Dabad M, Ramirez O, Baeza-Delgado C, Morcillo-Suarez C, Alkan C, Hormozdiari F, Raineri E, Estellé J, Fernandez-Callejo M, Valles M, Ritscher L, Schöneberg T, Calle-Mustienes E, Casillas S, Rubio-Acero R, Melé M, Engelken J, Caceres M, Gomez-Skarmeta JL, Gut M, Bertranpetit J, Gut IG, Abello T, Eichler EE, Mingarro I, Lalueza-Fox C, Navarro A, Marques-Bonet T. 2013. The genome sequencing of an albino Western lowland gorilla reveals inbreeding in the wild. *BMC Genomics* **14** (363). DOI: [10.1186/1471-2164-14-363](https://doi.org/10.1186/1471-2164-14-363)
- Protas M, Conrad M, Gross JB, Tabin C, Borowsky R. 2007. Regressive evolution in the Mexican cave tetra, *Astyanax mexicanus*. *Current Biology* **17**: 452–454.
- Pye CC. 2009. Uveodermatologic syndrome in an Akita. *The Canadian Veterinary Journal* **50** (8): 861-864
- Raposo G, Marks MS. 2007. Melanosomes – dark organelles enlighten endosomal membrane transport. *Nature Reviews Molecular Cell Biology* **8** (10): 786–797. DOI: [10.1038/nrm2258](https://doi.org/10.1038/nrm2258)
- Reynolds J. 1839. Mocha Dick: or the White Whale of the Pacific: A Leaf from a Manuscript Journal. *The Knickerbocker* **13** (5): 377-392
- Ribeiro R, Siqueira-Silva DH. 2020. First report of complete albinism in *Mazama americana* (Erxleben, 1777) in the Biological Reserve of Tapirapé, Oriental Amazon, Brazil. *Acta Scientiarum* **42**: 1-7. DOI: [10.4025/actasciobiolsci.v42i2.46734](https://doi.org/10.4025/actasciobiolsci.v42i2.46734)
- Ridgway SH. 1979. Reported causes of death of captive killer whales (*Orcinus orca*). *Journal of Wildlife Diseases* **15**: 99-104. DOI: [10.7589/0090-3558-15.1.99](https://doi.org/10.7589/0090-3558-15.1.99)
- Riley PA. 1997. Molecules in Focus: Melanin. *The International Journal of Biochemistry & Cell Biology* **29** (11): 1235-1239. DOI: [10.1016/S1357-2725\(97\)00013-7](https://doi.org/10.1016/S1357-2725(97)00013-7)
- Rueda-Almonacid JV, Carr JL, Mittermeier RA, Rodríguez-Mahecha JV, Mast RB, Vogt RC, Rhodin AGJ, Ossa-Velásquez J, Rueda JN, Mittermeier CG. 2007. Las tortugas y los cocodrilianos de los países andinos del trópico. *Editorial Panamericana, Bogotá* **6**: 538
- Sánchez-Hernández C, Rojas-Martínez A, López-Vidal JC, Elizalde-Arellano C, Romero-Almaraz ML, Aguilar-López M, Taboada-Salgado A. 2012. Leucism in five species of bats from Mexico. *Chiroptera Neotropical* **18** (2): 1123-1127
- Schaer M, Riley WJ, Buergelt CD, et al. 1986. Autoimmunity and Addison's disease in the dog. *Journal of the American Animal Hospital Association* **22**: 789-794
- Shen B, Samaraweera P, Rosenberg B, Orlow SJ. 2001. Ocular Albinism Type 1: More Than Meets The Eye. *Pigment Cell Res.* **14**: 243-248. DOI: [10.1034/j.1600-0749.2001.140403.x](https://doi.org/10.1034/j.1600-0749.2001.140403.x)
- Sherer DE, Creel D, Wilson CE. 1973. Strain differences in the response of rats to repeated injections of pentobarbital sodium. *Laboratory Animal Science* **23**: 662-664

- Singh K, Cornell CS, Jackson R, Kabiri M, Phipps M, Desai M, Fogle R, Ying X, Anarat-Cappillino G, Geller S, Johnson J, Roberts E, Malley K, Devlin T, DeRiso M, Berthelette P, Zhang YV, Ryan S, Rao S, Thurberg BL, Bangari DS, Kyostio-Moore S. 2021. CRISPR/Cas9 generated knockout mice lacking phenylalanine hydroxylase protein as a novel preclinical model for human phenylketonuria. *Scientific reports* **11** (7254). DOI: [10.1038/s41598-021-86663-8](https://doi.org/10.1038/s41598-021-86663-8)
- Slavík O, Horký P, Valchářová T, Pfauserová N, Velíšek J. 2022. Comparative study of stress responses, laterality and familiarity recognition between albino and pigmented fish. *Zoology* **150**. DOI: [10.1016/j.zool.2021.125982](https://doi.org/10.1016/j.zool.2021.125982)
- Standley PC. 1921. Albinism in the Black Bear. *Science* **54**: 74. DOI: [10.1126/science.54.1386.74.a](https://doi.org/10.1126/science.54.1386.74.a)
- Steen R, Sonerud GA. 2012. A bank vole (*Myodes glareolus*) with complete leucismo captured by a Eurasian kestrel (*Falco tinnunculus*) in Norway. *Annales Zoologici Fennici* **49**: 306-308.
- Stone J, Rowe MH, Campion JE. 1978. Retinal abnormalities in the Siamese cat. *Journal of Comparative Neurology* **180**: 773–782
- Swank RT, Novak EK, McGarry MP, Rusiniak ME, Feng L. 1998. Mouse Models of Hermansky Pudlak Syndrome: A Review. *Pigment Cell Res* **11**: 60-80. ISSN: 0893-5785
- Thaler MM, Erickson RP, Pelger A. 1976. Genetically determined abnormalities of microsomal enzymes in liver of mutant newborn mice. *Biochemical and Biophysical Research Communications* **72**: 1244-1250
- Vliet D, Bruinenberg VM, Mazzola PN, Faassen MHJR, Blaauw P, Pascucci T, Puglisi-Allegra S, Kema IP, Heiner-Fokkema MR, Zee EA, Spronsen FJ. 2016. Therapeutic brain modulation with targeted large neutral amino acid supplements in the Pah-enu2 phenylketonuria mouse model. *The American Journal of Clinical Nutrition* **104** (5): 1292-1300. DOI: [10.3945/ajcn.116.135996](https://doi.org/10.3945/ajcn.116.135996)
- Vrotsos PD, Santschi EM, Purdy AK, Mickelson JR. 2001. Incidence of an endothelin receptor B mutation in white patterned horses; evidence for genetic heterogeneity in the overo coat pattern. *American Journal of Veterinary Research* **62** (1): 97-103. DOI: [10.2460/ajvr.2001.62.97](https://doi.org/10.2460/ajvr.2001.62.97)
- Winterson BJ, Collewijn H. 1981. Inversion of direction-selectivity to anterior fields in neurons of nucleus of the optic tract in rabbits with ocular albinism. *Brain Research* **220** (1): 31-49. DOI: [10.1016/0006-8993\(81\)90209-2](https://doi.org/10.1016/0006-8993(81)90209-2)
- Zarfoss MK, Tusler CA, Kass PH, Montgomery K, Lim CC, Mowat F, Thomas SM. 2018. Clinical findings and outcomes for dogs with uveodermatologic syndrome. *Journal of the American Animal Hospital Association* **252** (10): 263-271

### 5.3 Webové stránky

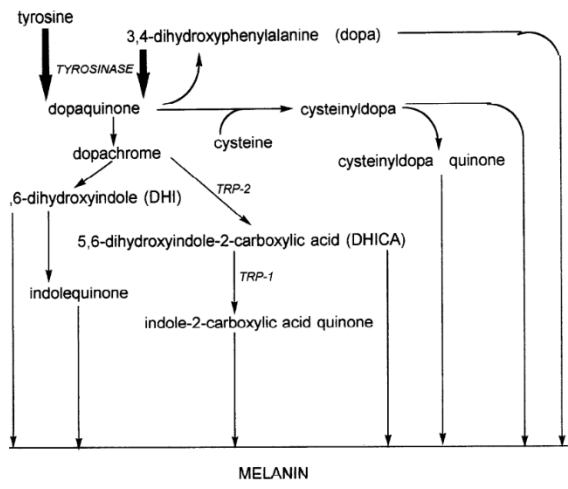
- Berková H. - Šampioni z Vysočiny – chovatelská stanice dobrmanů. 2011. Barvy a jejich dědičnost, Leština. Available from <https://www.sampionizvysočiny.cz/Barvy-a-jejich-dedicnost.html> (accessed March 2022)

- Boehlke PR. Pigmentation. 2019. Salem Press Encyclopedia of Science. Available from: <https://search-ebshost-com.infozdroje.czu.cz/login.aspx?direct=true&db=ers&AN=87690379&lang=cs&site=eds-live> (accessed January 2022).
- Creel D. 2014. Visual and Auditory Anomalies Associated with Albinism. WEBVISION The Organization of the Retina and Visual System. Available from <https://webvision.med.utah.edu/book/electrophysiology/visual-and-auditory-anomalies-associated-with-albinism/> (accessed March 2022)
- Global White Lion Protection Trust. 2020. Top Key Facts about White Lions. Limpopo. Available from <https://whitelions.org/white-lion-key-facts/> (accessed March 2022)
- Hiskey D. 2011. A Real Life White Whale that Destroyed over 20 Whaling Ships and Survived Encounters with Another 80. Today I Found Out. Available from <http://www.todayifoundout.com/index.php/2011/12/a-real-life-white-whale-that-destroyed-over-20-whaling-ships-and-survived-encounters-with-another-80/> accessed March 2022
- Klub chovatelů ježků. 2013. Barvy. Klub chovatelů ježků, Praha 10 Vršovice. Available from <https://cesky-klub-chovatelu-jezku.webnode.cz/chov/barvy/> (accessed March 2022)
- Mihál V. 2010. Neutropénie u dětí. Pediatrie pro praxi online. 87-91. Available from <https://www.pediatriepropraxi.cz/> (accessed January 2022)
- Milman O. 2013. Albino Kangaroo: two years old, pale- and very interesting to park rangers. The Guardian. Available from [https://www.theguardian.com/environment/2013/nov/15/albino-kangaroo-two-years-old-pale-and-very-interesting-to-park-rangers?fbclid=IwAR3oQcLo-ebepREdw232EvofZtZ98w7d2wd-RR0\\_Z6AE\\_Q81M6K9qm2RYXI](https://www.theguardian.com/environment/2013/nov/15/albino-kangaroo-two-years-old-pale-and-very-interesting-to-park-rangers?fbclid=IwAR3oQcLo-ebepREdw232EvofZtZ98w7d2wd-RR0_Z6AE_Q81M6K9qm2RYXI) (accessed March 2022)
- National Organization for Albinism and Hypopigmentation (NOAH). 2021. Information Bulletin – What is Albinism? Available from <https://www.albinism.org/information-bulletin-what-is-albinism/> (accessed November 2021)
- Northern Rangelands Trust (NRT). 2020. Kenya's White Giraffe Fitted with a GPS Tracking Device. NRT. Available from <https://www.nrt-kenya.org/news-2/2020/11/12/white-giraffe-gps> (accessed March 2022)
- Pacific Whale Foundation. 2019. The Story of Migaloo. Pacific Whale Foundation, Austrálie. Available from [https://www.pacificwhale.org/blog/migaloo/?fbclid=IwAR147tFQ0vLjGyFEan9dwarZg\\_kygM754JDGjF6jQ2neywsXZcza49WKSH0](https://www.pacificwhale.org/blog/migaloo/?fbclid=IwAR147tFQ0vLjGyFEan9dwarZg_kygM754JDGjF6jQ2neywsXZcza49WKSH0) (accessed March 2022)
- Rogers K. 2012. Albinism. Britanica Academic. Available from <https://academic-eb-com.ezproxy.techlib.cz/levels/collegiate/article/albinism/5455/history> (accessed November 2021)
- Seneca White Deer. 2022. About White Deer. Seneca White Deer, Inc., New York. Available from: <https://www.senecawhitedeer.org/index.cfm?Page=About%20White%20Deer> (accessed March 2022)

- Sharma R. 2017. The Truth About White Tigers and Why Their Breeding Needs to Stop. One Green Planet. Available from <https://www.onegreenplanet.org/animalsandnature/the-truth-about-white-tigers-and-why-their-breeding-needs-to-stop/> (accessed March 2022)
- Velaz. 2013. Zvířata. Velaz, Praha 6 Ruzyně. Available from <https://www.velaz.cz/c/zvirata/charlesriver/potkani-charlesriver/outbrednikmeny-charlesriver/> (accessed January 2022)
- Záchranná stanice Lipec, z.s. 2019. Obora Žleby, historie bílých jelenů. Záchranná stanice Lipec. Available from <https://www.milujemeprirodu.cz/historie-bilych-jelenu/> (accessed March 2022)



## 6 Samostatné přílohy



OBR 1: Syntéza melaninu, Riley 1997

	tissue/organ	function
<b>Aves</b> [7, 56] homeothermy high metabolic rates	skin feathers eyes heart, lungs liver, spleen, kidneys connective tissues	photoprotection signalling, thermoregulation photoprotection, antioxidant metal homeostasis, antioxidant
<b>non-avian dinosaurs</b> [23, 24]	skin eyes** other organs (unknown)	photoprotection, signalling, thermoregulation photoprotection
<b>Squamates</b> [7, 37]	skin eyes heart, lungs liver, spleen connective tissues	photoprotection, signalling, thermoregulation photoprotection, antioxidant metal homeostasis, antioxidant antioxidant, immunity
<b>Ichthyosauria</b> [53] homeothermy high metabolic rates	skin eyes** liver other organs (unknown)	photoprotection, signalling, thermoregulation photoprotection
<b>Mammalia</b> [7, 27, 56]	skin, hair eyes brain inner ear heart, lungs liver, spleen, kidneys connective tissues	photoprotection, signalling photoprotection, antioxidant metal homeostasis, antioxidant stiffening metal homeostasis, antioxidant
<b>Amphibia</b> [7, 9, 57, 126]	skin eyes heart, lungs liver, spleen, kidneys nerves connective tissues	photoprotection, signalling, thermoregulation photoprotection, antioxidant metal homeostasis, antioxidant antioxidant, immunity anti-inflammatory? stiffening?
<b>Teleosts</b> [57]	skin eyes peritoneum liver, kidneys muscles	photoprotection, signalling, thermoregulation photoprotection stiffening, antioxidant antioxidant, immunity anti-inflammatory?

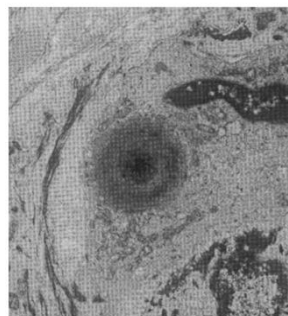<sup>§</sup>HW Romandke, Avenue des Alpes 25, 1820 Montreux, Switzerland

\*Correspondence: maria.mcnamara@ucc.ie (M.E. McNamara)  
\*\*Twitter: @MariaMcN\_palaeo (M.E. McNamara)

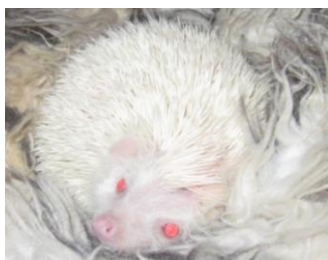OBR 2: Funkce melaninu u jednotlivých tříd obratlovců (Mc Namara et al 2021)



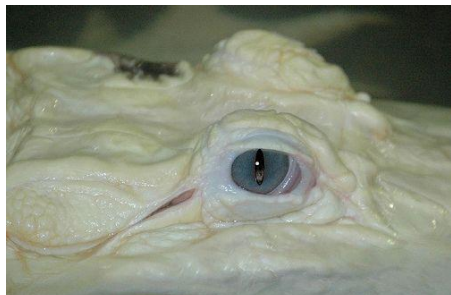OBR 3: Himálajský albinismus u siamské kočky  
Zdroj: Lyons et al 2005



OBR 4: Makroglobuli zdroj: Shen et al 2001



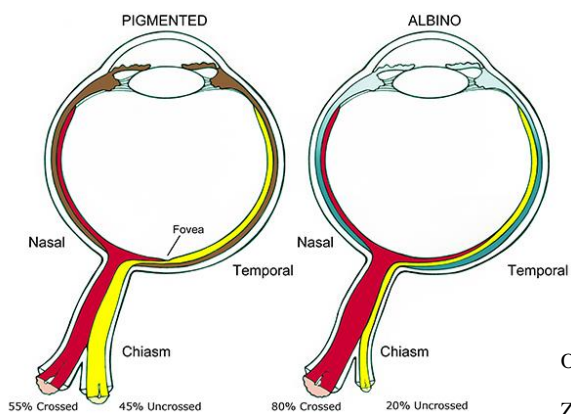
\*



\*\*

(\* OBR 5: Albinotický ježek s červenýma očima, foto Kristýna Tříšková 2014)

(\*\* OBR 6: Albinotický krokodýl s modrýma očima, zdroj: <https://www.priroda.cz/clanky.php?detail=2336> )



OBR 7: Rozdíl pigmentovaného oka a alpinistického

Zdroj: <https://webvision.med.utah.edu/tag/albino-vision-problems/>



OBR 8: Český albín

Zdroj: <https://cs.wikipedia.org>



OBR 9: Drápatka vodní

Zdroj: <https://cs.wikipedia.org>




OBR 10: Axolotl mexický

Zdroj: <https://cs.wikipedia.org>



OBR 11: Dánio pruhované, zdroj: <https://www.fishtankfish.com.au/>




OBR 12 a 13: Foto z Krokodýli zoo Protivín (Kristýna Trísková 2022)



OBR 14: Albino pancěříček skvrnitý  
Zdroj: [www.akvaristik.eu](http://www.akvaristik.eu)



OBR 15: Albino a klasický krunýřovec skvrnitý  
Zdroj: <https://www.ifauna.cz/>



OBR 16: Albinotický karas zlatý  
Zdroj: <https://pinterest.com/>



OBR 17: Albinotická parmička červená  
Zdroj: <https://rybicky.net/>




OBR 18: Albinotická divoká vrána černá  
Zdroj: Grouw (2006)



OBR 19: Albinotický kos černý chovaný v zajetí  
Zdroj: Grouw (2006)



OBR 20: Foto albinotického tučňáka brýlového ze ZOO Gdaňsk  
Zdroj: <https://www.irozhlas.cz/>



OBR 21: Zachycení himalájského albinismu u jezevčíka

A: Matka štěňat

B: Albinotické štěně s pigmentovanými sourozenci

C-D: Postupné tmavnutí koncových částí těla sledovaného stěněte

Zdroj: Bychkova et al 2020



OBR 22: Albín klokana rudokrkého

Zdroj: <https://www.zootabor.eu/>



OBR 23: Albinotický ježek bělobřichý

foto Kristýna Třísková 2014



OBR 24: Albinotický gorilí samec Snowflake


Zdroj: Prado-Martinez et al 2013



OBR 25: 100 % leucistická lyska černá; zdroj: Grouw (2006)



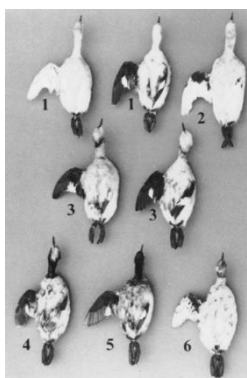
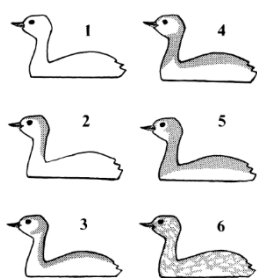
OBR 26: 50 % leucistický ústříčník velký; zdroj: Grouw (2006)



OBR 27 a OBR 28: leucisticky zbarvený (vlevo) a standardně zbarvený (vpravo) buňňák černobílý, zdroj: Mancini et al 2010



OBR 29: leucistický (vpravo) a standardně zbarvený (vlevo) holoubek picui  
Zdroj: Corrêa et al 2013



OBR 30 a OBR 31: Stupně leucismu u potápky černokrké  
Zdroj: Jehl 1985



OBR 32: absolutní leucismus  
u sýčka králičího Zdroj: Nogueira & Alves 2011



OBR 33: Bílý lev, ZOO Austrálie  
Zdroj: <https://en.wikipedia.org/>



OBR 34: Bílý tygr, ZOO Singapore  
Zdroj: <https://en.wikipedia.org/>



OBR 35: Leucistická puma  
Zdroj: Cronemberger et al 2018



OBR 36: Čerstvě vylíhlé leucistické tereky jednovousé  
Zdroj: Erickson & Kaefer 2015



OBR 37 a OBR 38: Totální leucismus u krokodýla nilského  
(foto Kristýna Třísková 2022)



OBR 39: Leucistický páv korunkatý, zámek Pardubice  
(foto Kristýna Třísková 2022)



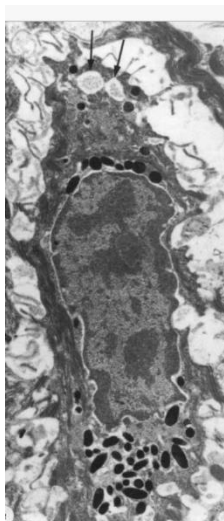
OBR 40: Leucistický jelen evropský  
Zdroj: <https://www.milujemeprirodu.cz/>



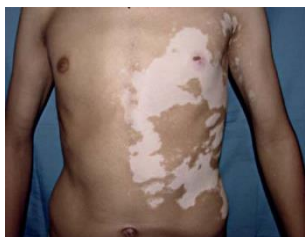
OBR 41: Leucistický daněk evropský  
Zdroj: <https://cz.pinterest.com/>



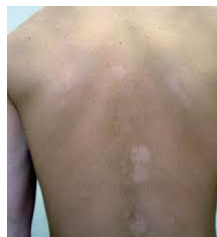OBR 42: Leucistický jelenecběloocasý  
Zdroj: <https://www.senecawhitedeer.org/>



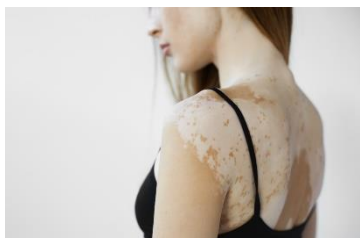OBR 43: Roztažení endoplazmatického retikula zachycené  
mikroskopem u preparátu buvola trpícího vitiligem  
Zdroj: Cerundolo et al 1993



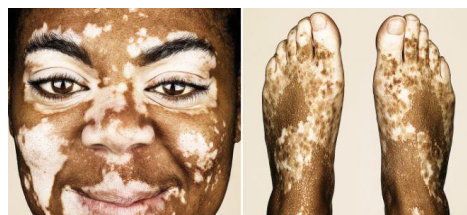OBR 44: segmentální vitiligo  
Zdroj: <https://www.researchgate.net/>



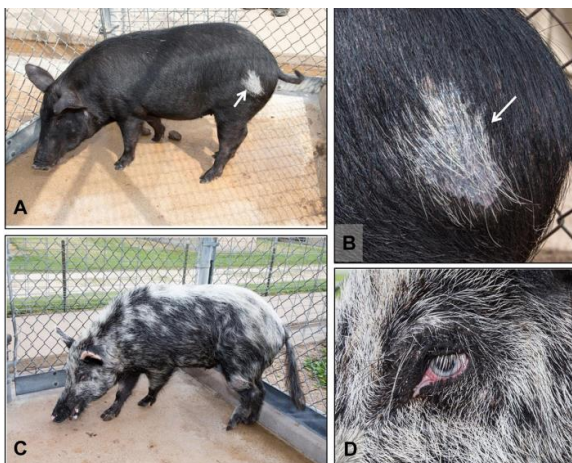OBR 45: fokální vitiligo  
Zdroj: <https://www.solen.cz/>




OBR 46: univerzální vitiligo  
Zdroj: <https://zdravi.euro.cz/>



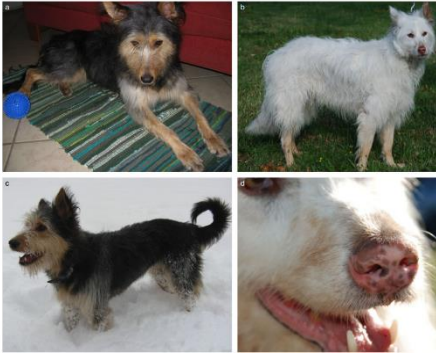OBR 47: generalizované vitiligo  
Zdroj: <https://cs.womanuntamed.com/>



OBR 48: Postupný rozvoj vitiliga u prasete Sinclair  
Zdroj: Essein & Harris 2014



OBR 49: Vitiligo u Lipicánského koně  
Zdroj: Essein & Harris 2014



OBR 50: Postupné rozvoj vitiliga u psa  
Zdroj: Malerba 2015



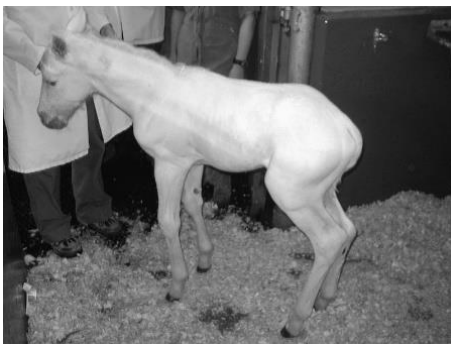OBR 51: Vitiligo u kočky  
Zdroj: <https://www.information.co.za>



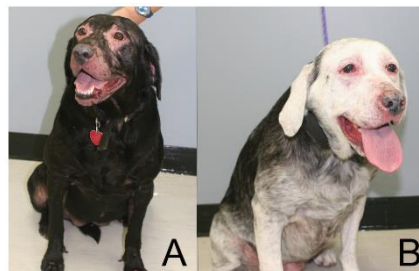
OBR 52: Vitiligo u žirafy  
Zdroj: Muller 2016



OBR 53: Kotě perské kočky (vlevo) postižené Chediakovým-Higashiho syndromem  
Zdroj: Creel 2014












OBR 55: Overo lethal white syndrome u hříběte  
Zdroj: Lightbody 2002



OBR 54: Kříželec labradorského retríva trpící UDS  
A: 6,5 let při rozvinutí symptomů  
B: o 3 měsíce později  
Zdroj: Zarfoss et al 2018










TAB 1: Seznam dostupných albinotických kmenů potkanů v ČR a druh jejich použití

1. Outbrední kmeny	Geneticky heterogenní, pouze však jedna linie, co nejnižší koeficient inbreedingu
<p>Wistar</p> 	<p>Obecný víceúčelový model, infekční nemoci, testování bezpečnosti a efektivnosti, stárnutí Chov: VB, USA, Německo, Kanada</p>
<p>Wistar WU</p> 	<p>Obecný víceúčelový model, toxikologie, testování bezpečnosti a efektivnosti, stárnutí Chov: Německo</p>
<p>Wistar Han IGS</p> 	<p>Obecný víceúčelový model, testování bezpečnosti a efektivnosti, stárnutí, onkologie, chirurgie Chov: USA, Francie, VB, Německo</p>
<p>OFA</p> 	<p>Farmacologie, toxikologie, teratologie, onkologie, kontrola léčiv, fyziologie, mikrobiologie, chirurgie, etologie Chov: Francie</p>
<p>CD IGS</p> 	<p>Obecný víceúčelový model, testování bezpečnosti a efektivnosti, stárnutí, výživa, indukovaná obezita, onkologie Chov: Francie</p>
<p>CD Hairless</p> 	<p>Model pro hojení ran, dermatologie, bezpečnost a efektivita testování Chov: USA</p>
2. Inbrední kmeny	Vznik příbuzenskou plemenitbou po více než 20 generací (Homozygotnost > 98%)
<p>WAG</p> 	<p>Obecný víceúčelový model, epilepsie, chování, imunologie Chov: Německo</p>
<p>Lewis</p> 	<p>Transplantace, indukovaná artritida/záněty, alergická encefalitida, indukovaný diabetes Chov: USA, Německo, VB</p>
<p>Fischer 344</p> 	<p>Obecný víceúčelový model, stárnutí, testování bezpečnosti a efektivnosti, chirurgie, onkologie, výživa</p>

(zdroj informací Velaz 2013)

TAB 2: Seznam dostupných albinotických kmenů myší v ČR a druh jejich použití (Velaz 2013)

1. Outbrední kmeny	Geneticky heterogenní, pouze však jedna linie, co nejnižší koeficient imbreedingu
<p>NMRI</p> 	Model pro základní využití, toxikologie, teratologie, farmakologie, fyziologie Chov: Německo, Francie
<p>OF1</p> 	Toxikologie, teratologie, farmakologie, fyziologie
<p>CD-1 IGS</p> 	Obecný víceúčelový model, testování bezpečnosti a efektivity, stárnutí, chirurgie, falešné těhotenství
<p>HSD11B1</p> 	Regulace kortizolu Licencovaný patent, jen pro vědecké účely se souhlasem Pfizer, Inc.
2. Inbrední kmeny	Vznik příbuzenskou plemenitbou po více než 20 generací (Homozygotnost > 98%)
<p>B6 Albino</p> 	Vytváření chimér s kmenem B6N derivovanými kmenovými buňkami Chov: USA
<p>FVB</p> 	Vývoj transgenních modelů/genově knockoutovaných modelů
<p>Balb/cN</p> 	Základní víceúčelový model, vývoj hybridomů, monoklonální protilátky, infekce

(zdro informací Velaz 2013)