

PŘÍRODOVĚDECKÁ FAKULTA UNIVERZITY PALACKÉHO V OLOMOUCI

KATEDRA OPTIKY

VLIV OPERACE KATARAKTY NA HYDRODYNAMIKU OKA

Diplomová práce

VYPRACOVALA:

Bc. Kateřina Lebedová

Obor 5345T008 OPTOMETRIE

studijní rok 2021/2022

VEDOUCÍ DIPLOMOVÉ PRÁCE:

doc. RNDr. Mgr. František Pluháček, Ph.D.

Čestné prohlášení

Prohlašuji, že jsem diplomovou práci vypracovala samostatně pod vedením doc. RNDr. Mgr. Františka Pluháčka, Ph.D. za použití literatury uvedené v závěru práce.

V Olomouci dne 26. 4. 2022

.....

Bc. Kateřina Lebedová

Poděkování

Chtěla bych poděkovat především svému vedoucímu diplomové práce doc. RNDr. Mgr. Františku Pluháčkovi, Ph.D. za odborné vedení, cenné dary, trpělivost a především čas, který mi při zpracování práce věnoval. Dále bych chtěla poděkovat Gemini oční klinice v Ostravě – Bělském lese pod vedením pana primáře MUDr. Dalibora Cholevíka, Ph.D., za poskytnutí technického zázemí pro měření v rámci experimentální části diplomové práce a za cenné rady, které mi byly poskytnuty. Speciální poděkování patří mé rodině a přáteli, kteří mě podporovali po celou dobu studia.

Tato práce byla podpořena projekty IGA PřF UP v Olomouci č. IGA_PrF_2021_012 a IGA_PrF_2022_010.

Obsah

Úvod	6
1 Oční čočka	7
1.1 Embryologický vývoj čočky	7
1.2 Anatomie čočky	7
1.3 Biochemie čočky	8
1.4 Metabolismus čočky	9
1.5 Oxidační stres	9
1.6 Funkce čočky	10
1.7 Změny struktury čočky podmíněné věkem	11
2 Katarakta a kataraktová chirurgie	13
2.1 Typy katarakt	13
2.1.1 Senilní katarakty – podmíněné věkem	13
2.1.2 Traumatické katarakty	16
2.1.3 Lékové katarakty	17
2.1.4 Radiační katarakty	17
2.1.5 Metabolické katarakty	18
2.2 Indikace k operaci a předoperační vyšetření	18
2.2.1 Biometrie	19
2.2.2 Optická koherentní tomografie	20
3 Kataraktová chirurgie	21
3.1 Historie kataraktové léčby	21
3.2 Moderní přístupy kataraktové chirurgie	23
3.3 Fáze operace katarakty u metody fakoemulzifikace	24
3.3.1 Příprava operačního pole a anestezie	24
3.3.2 Incize	25
3.3.3 Aplikace viskoelastických materiálů	26
3.3.4 Kapsulotomie	26
3.3.5 Hydrodisekce a hydrodelineace	26
3.3.6 Fakoemulzifikace jádra	27
3.3.7 Irigace a aspirace, implantace nitrooční čočky	28
4 Hydrodynamika oka a nitrooční tlak	30
4.1 Nitrooční tekutina	30
4.2 Hydrodynamika nitrooční tekutiny	30
4.3 Nitrooční tlak	32
4.4 Přehled metod měření nitroočního tlaku	33

4.5	Vlastnosti rohovky ovlivňující přesnost měření nitroočního tlaku.....	38
5	Vliv operace katarakty na změnu očních struktur a nitroočního tlaku.....	41
5.1	Změny parametrů očních struktur po operaci katarakty.....	41
5.2	Změny nitroočního tlaku po operaci katarakty metodou fakoemulzifikace	42
6	Praktická část	45
6.1	Soubor probandů.....	45
6.2	Metodika.....	46
6.3	Statistické zpracování dat.....	50
6.4	Výsledky.....	51
6.5	Diskuze.....	53
	Závěr.....	56
	Seznam zkratk	58
	Literatura.....	59

Úvod

Operace katarakty představuje nejběžnější zákrok prováděný po celém světě. Princip kataraktové chirurgie spočívá v odstranění čočky s šedým zákalem a v následné implantaci umělé nitrooční čočky, která umožní pacientovi komfortní vidění a lepší pooperační zrakovou ostrost. Tento už dnes jednodenní operační výkon, vlivem technologického pokroku a modernizace chirurgických postupů, disponuje minimálními pooperačními komplikacemi. Odstranění zkalené čočky může též pooperačně příznivě působit na odtok komorové vody, a tím i na nitrooční tlak. Dále je možné pozorovat i změny v okolních očních strukturách.

Problematiku vlivu operace katarakty na hydrodynamiku oka jsem si zvolila proto, že se sama v praxi na oční klinice setkávám s pacienty s vysokým nitroočním tlakem, kterým by mohla operace dopomoci k poklesu tlaku a k snížení potřeby pooperační medikace.

Cílem mé diplomové práce je jednak zpracovat ucelený přehled týkající se problematiky čočky, katarakty a její chirurgie, hydrodynamiky oka a nitroočního tlaku, vlivu operace na nitrooční tlak, ale především teoreticky i prakticky analyzovat změny očních struktur a nitroočního tlaku po operaci katarakty. Práce je rozdělena do šesti kapitol, přičemž prvních pět je zaměřeno na problematiku z hlediska teoretického a kapitola šestá se věnuje výsledkům experimentální části diplomové práce. Úvodní část představuje anatomii, metabolismus čočky a její stěžejní funkce a taktéž uvede změny čočky způsobené stárnutím. Dále práce popisuje samotné kataraktové onemocnění, její druhy a taktéž objasní indikace k operaci a předoperační vyšetření, které pacient musí podstoupit. Stěžejní část teoretického textu poskytuje vhled do problematiky kataraktové chirurgie, hydrodynamiky oka a uvádí shrnutí stávajících poznatků o vlivu operace katarakty na oční struktury a nitrooční tlak. Pozornost je věnována především moderním metodám kataraktové chirurgie.

Experimentální část práce si kladla za cíl sledovat, zda oční struktury jako je hloubka přední komory, komorový úhel, tloušťka rohovky a axiální délka, ovlivňují nitrooční tlak a zda se nitrooční tlak po operaci katarakty může snížit. Taktéž bude zkoumat pooperační změny zmíněných očních struktur a hustoty endotelových buněk.

1 Oční čočka

Důležitou součástí optického systému oka je oční čočka, u které můžeme pozorovat zásadní vývoj už v prvním měsíci embryonálního života. Podílí se na třech základních mechanismech: refrakci, akomodaci a udržení své transparentnosti.

1.1 Embryologický vývoj čočky

Prvotní základy oka se vytvářejí u embrya 22. den vývoje jako mělké vklesliny po stranách předního mozku. Uzávěrem neurální trubice se tyto vklesliny vychlípují jako oční váčky, které sousedí s povrchovým ektodermem. Buňky povrchového ektodermu se začnou zvětšovat a 27. den vytvoří čočkovou ploténku. Základ čočky, tak vzniká ztluštěním povrchového ektodermu naproti očním váčkům, kdy se vytváří (28. den) čočková plakoda. V období okolo 30. dne se čočková plakoda vchlipuje směrem dovnitř a formuje se čočková jamka. V další fázi se ve formě dutého čočkového váčku odděluje od ektodermu. Následně dochází k současnému vnitřnímu vchlípení přilehlých postraních stěn očních váčků tzv. retinálních disků a vznikají tak oční pohárky. Vznik embryonálního čočkového jádra je připisováno k 35. dni vývoje. [1, 2, 3]

Prodloužením buněk základního epitelového listu se okolo 40. dne modifikují primární čočkové vlákna, která vyplňují do sedmého týdne oblast dutiny váčku čočky. Vrstva buněk naléhající v oblasti ekvátoru (na přední ploše) představuje základ pro budoucí sekundární čočková vlákna, která se diferencují cca 49. den. [1, 2]

1.2 Anatomie čočky

Čočka je avaskulární, bikonvexní průhledná struktura tvaru spojné čočky, která je umístěna za duhovkou v prohlubně sklivce (fossa patellaris). [4]

Parametry čočky

Přední plocha čočky (facies anterior) s poloměrem zakřivením 9–10 mm je o něco méně klenutá než zadní plocha a ohraničuje zadní oční komoru, přičemž její střední část okolo předního pólu (polus anterior) naléhá zezadu na pupilu oka. Zadní plocha (facies posterior) se zakřivením 5–6 mm je vložena do fossa hyaloidea sklivce a jejím vrcholem vyklenutí je tzv. zadní pól (polus posterior). Osa čočky (axis lentis) s délkou 3,6–4 mm spojuje polus anterior a polus posterior. [1, 2, 4]

Průměr čočky odpovídá 9–10 mm, avšak čočka při akomodační činnosti mění své rozměry a také svou optickou mohutnost, která je u neakomodované čočky dospělého člověka v mladém věku okolo +20,0 D. Při narození má čočka hmotnost 90 mg a do dospělosti se její hmotnost postupně navýší na cca 255 mg. [1, 2, 4]

Stavba čočky

Lens cristalina se skládá ze tří základních částí: pouzdra (capsula lentis), kortexu (cortex lentis) a jádra (nucleus lentis). Čočkové pouzdro je průhledné, pružné a tenké s rozdílnou tloušťkou, především v oblasti zadního pólu, kde je nejtenčí. Struktura pouzdra není pevně připojena k ostatním částem čočky, a proto ji lze chirurgicky oddělit. [4, 5]

Pod pouzdrém se na přední ploše čočky nalézá vrstva plochých epiteliálních buněk (epitelium lentis), které se směrem k ekvátoru prodlužují. Zmíněné buňky kubického tvaru jsou metabolicky velice aktivní, uspořádané v jedné řadě s jedním až dvěma jádry. Zadní čočkové pouzdro se skládá z nejmladších čočkových vláken, které byly vytvořeny z ekvatoriálních buněk. [1, 4, 5]

Vlákna jsou vzájemně spojená prstencovými výběžky a vyúsťují na přední a zadní ploše ve třech švech. Na přední ploše jejich tvar odpovídá písmenu „Y“ a na zadní ploše můžeme nalézt obrácený tvar tohoto písmene. Podobu těchto švů můžeme pozorovat u dětí, postupem času dochází k sekundárnímu větvení a tato uspořádání se stávají nepravidelné. Kortex čočky je tvořen diferenciovanými vlákny, která vznikla až v dospělosti. Kortex můžeme rozdělit na povrchový, střední a hluboký. Jádro je tužší centrální částí řadící se k vývojově nejstarší struktuře čočky. Skládá se z embryonálního, fetálního, infantilního a dospělého jádra. [1, 4, 5]

1.3 Biochemie čočky

Čočka je převážně složena z vody (cca 66 %), ale z velké části je zastoupena bílkovinami (cca 33 %). Obsah vody a glutathionu se vyskytuje ve větším množství u věkově mladší kategorie, u starších osob nalezneme v čočce vyšší hodnoty draslíku, a to v důsledku činnosti sodno-draselné pumpy. Bílkoviny jsou v čočce zastoupeny procentuálně nejvíce (viz tab. 1) v porovnání s ostatními tkáněmi v těle, avšak jejich syntéza je velice malá. [2, 4]

Můžeme je nalézt v cytoplazmě, buněčných membránách a v pouzdře. Největší zastoupení bílkovin v čočce mají krystaliny, jejichž funkcí je fokusovat světlo na sítnici a zachovávat tak refrakční vlastnosti a transparentnost čočky. [2, 4, 7]

Tab. 1 – Obsah bílkovin v čočce [4]

Bílkovina	procentuální zastoupení %
nerozpuštěný albuminoid	12,5
α -krystaliny	31,7
β -krystaliny	53,4
albumin	1,5
mukoprotein	0,8
nukleoprotein	0,07

1.4 Metabolismus čočky

Důležitým procesem v čočce je metabolismus glukózy, který může probíhat v této struktuře dvěma způsoby. K metabolismu glukózy dochází cestou anaerobní, za využití koenzymu nikotinamidnukleotidfosfátu, přeměnou na kyselinu mléčnou nebo pentózofosfátovým zkratem. Čočka získává glukózu z komorové vody a kvůli nízké koncentraci kyslíku v okolí čočky je 70% produkce adenosintrifosfátu (ATP) vytvořena prostřednictvím zmíněného anaerobního mechanismu. [4, 6]

U druhého metabolické děje dochází k přeměně glukózy a fruktózy na sorbitol. Aerobní glukóza a Krebsův cyklus jsou omezeny jen na epitelová a povrchová vlákna, která obsahují mitochondrie. Krystaliny alfa jsou podstatné pro transformaci epitelových buněk v čočková vlákna. Nejvyšší ATP aktivitu vykazují epitelové buňky a vlákna v oblasti ekvátoru kortexu čočky, místo s nejnižší aktivitou ATP se nalézá v jádru čočky. Čočkové vlákna nejsou schopna syntézy proteinů. [4, 6]

1.5 Oxidační stres

Oční čočka je neustále vystavována oxidačnímu stresu, na který má značný vliv fotochemická reakce. Při tomto ději jsou paprsky prostupující čočkou schopné vyvolat reakci podněcující vznik volných radikálů. Oxidační stres vzniká, když je míra produkce volných radikálů větší než jejich degradace. Tento děj je schopný narušit strukturu a funkci konexinů (proteinových mezibuněčných spojů), modifikovat čočku a způsobit shlukování proteinů, které přispívají k rozvoji katarakty. [4, 6]

V čočce nalezneme i vysoké hodnoty kyseliny askorbové a glutathionu, které pravděpodobně zastávají důležitou úlohu při oxidačním stresu. U oxidačního stresu se polemizuje nad faktem ovlivnění procesu stárnutí, při kterém dochází působením volných radikálů k poškození tkáně. Volné radikály jsou atomy nebo molekuly obsahující jeden či více nepárových elektronů. Oxidační procesy v mitochondriích, ischemie či biochemické procesy v imunitních buňkách a reakce vyvolané zářením, mohou být zdrojem zmíněných volných radikálů. Reakcí volných radikálů s lipidy buněčných stěn, bílkovinami nebo s deoxyribonukleovou kyselinou (DNA) či s ostatními makromolekulami, dojde k poškození jejich funkce. [4, 6]

Organismus se oxidačnímu stresu brání antioxidačními mechanismy, např. pomocí antioxidantů – vitamínů A, C, E; superoxiddismutázy, selenu a β -karotenu. Důsledkem oxidačního stresu v čočce dochází k narušení membránových lipidů, proteinů a DNA. Změny probíhající v DNA mohou zapříčinit genetickou mutaci. K poškození buňky dochází vlivem peroxidace lipidů, které jsou obsaženy v struktuře buněčných membrán. S volnými radikály může reagovat i kyselina arachidonová (obsažena v buněčné stěně) za vzniku enzymatické reakce. Produktem této reakce jsou prostanoidy, které taktéž mohou poškodit buňku. Antioxidační mechanismy znemožňují funkci reaktivním kyslíkovým produktům, které vznikly ze slunečního záření a atmosférickému kyslíku. [4]

1.6 Funkce čočky

Jednou ze stěžejních funkcí čočky je umožnění průchodu světla, který vede k vytvoření ostrého obrazu na sítnici. Pro správnou funkci musí čočka udržovat svou transparentnost a pružnost. Hlavní funkce čočky spočívá v akomodaci. Akomodace je schopnost čočky měnit svou optickou mohutnost vyklenutím přední plochy. Jedná se o dynamický proces, který není zcela jednoznačně vysvětlen a jeho fyziologie se opírá o základní teorie přibližující princip akomodace. Řadíme zde teorie dle: Helmholtze, Schachara, Tscherninga a Colemana.

Dle Helmholtze se ciliární sval během akomodace stahuje a u zonulárních vláken dochází k poklesu napětí a čočka zvýší své zakřivení (vyklesne se), čímž dojde k snížení jejího ekvatoriálního průměru. U přední plochy dojde ke znatelnému zvýšení zakřivení, zatímco zadní plocha nevykazuje patrnou změnu ve vyklenutí. Tato teorie však nevysvětlovala změnu přední plochy čočky, kterou popsal v roce 1937 Edgar Frank Fincham, různorodostí tloušťky pouzdra. [4, 9]

Dle Schachara je ciliární sval v kontrakci během akomodace, což vede k navýšení napětí ekvatoriálních zonulárních vláken, které způsobí zestržení centrální části čočky. Předozadní průměr se navýší a periferie čočky se oploští. Dle Schachara zastávají dominantní úlohu v procesu akomodace ekvatoriální zonulární vlákna, přičemž ekvátor čočky je přitahován ke sklěře zvýšeným napětím zonulárních vláken. [4, 9]

Tscherningova teorie s Helmholtzovou plně nesouhlasila. Vyklenutí přední plochy přisuzoval odlišným mechanickým vlastnostem kortexu a jádra čočky. Tscherningova teorie byla modifikována Pflugkem, který zahrnul vliv sklivce v procesu akomodace. Hypotéza o navýšení průměru čočky během akomodace byla vyvrácena Wilsonem a dalšími vědci. [9]

Teorie akomodace dle Colemana předpokládala, že závěsný aparát, čočka a přední část sklivce vytvářejí jakousi překážku mezi přední komorou a sklivcovým prostorem. Během tahu ciliární sval zapříčiní tlakový gradient mezi přední komorou a sklivcem. V oblasti sklivcového prostoru tak dojde k zvýšení tlaku, který je následován poklesem tlaku v přední komoře. Tlak sklivce na zadní plochu čočky zapříčiní její vyklenutí směrem do přední komory. [7, 9]

1.7 Změny struktury čočky podmíněné věkem

Čočka je klíčovým refrakčním prvkem oka, který spolu s rohovkou fokusuje světlo na sítnici. Díky bikonvexnímu tvaru čočky, vysokému indexu lomu a jeho téměř dokonalé průhlednosti a schopnosti v mládí zaostřit na blízké předměty, činí čočku důležitou součástí optického systému oka. Během života upadají dva základní rysy, a to postupná ztráta transparentnosti a strmý pokles amplitudy akomodace. Tento proces je základem principu presbyopie, která nastupuje v období od 40–50 roku. Biochemické a buněčné změny, které vedou k těmto událostem, jsou součástí nepřetržitého procesu strukturálních a funkčních změn, které jsou geneticky modifikovány a zesilovány rizikovými faktory životního prostředí. Tyto události předcházejí vzniku kataraktového onemocnění. [10]

O kataraktové onemocnění se jedná, pokud je v čočce zkalení způsobující poruchu průhlednosti a rozptylu procházejícího světla. Čočkové opacity nalézající se v místě osy vidění znemožňují kvalitu vidění jedince. Vlivem stárnutí podléhají proteiny čočky neenzymatickým posttranslačním modifikacím a akumulaci fluorescenčních chromoforů, čímž se zvyšuje náchylnost k oxidaci a zvyšuje se rozptyl světla. [10]

Lidská čočka během života roste a jádro čočky je vystaveno nepříznivým vlivům delší dobu, čímž se riziko oxidačního poškození zvyšuje, obzvláště ve čtvrté dekádě věku, kdy se kolem jádra čočky vytvoří bariéra pro transport glutathionu. V důsledku toho, jak čočka stárne, její průhlednost klesá, jádro se stává tužším a odolává změně tvaru nutné pro její akomodaci. Vlivem fyziologických změn krystalická čočka zvětšuje svůj objem a dochází k sérii anatomických změn vedoucí k zvýšení nitroočního tlaku. Růstem čočky se přední pouzdro posune směrem dopředu, což způsobí tah zonulárních vláken směřující na řasnaté těleso a uveální trakt, čímž následně dochází k stlačení Schlemmova kanálu a trabekulární síťoviny. [4, 10]

Ciliární těleso je posunuto směrem dopředu vlivem zvětšující se čočky a vzhledem k faktu, že anterior tendons (přední šlachy) ciliárních svalů přispívají k architektuře trabekulární sítě, dojde k uvolnění šlach a k zúžení prostoru mezi trabekulárními ploténkami. [4, 10]

2 Katarakta a kataraktová chirurgie

Katarakta neboli šedý zákal je onemocnění postihující oční čočku, u kterého dochází k postupnému zkalení čočky či jejího pouzdra. Postihuje především jedince od cca 55 roku a výše, avšak může vzniknout napříč celou věkovou skupinou např. ve formě vrozené katarakty nebo následkem traumatického úrazu. Toto onemocnění má vliv na transparentnost čočky, rozptyl procházejícího světla, a způsobuje tak diskomfort v podobě zamlženého vidění. Celosvětově se stále jedná o hlavní příčinu slepoty a poškození zraku, avšak nejvíce jsou slepotou zasaženy populace s nízkým socioekonomickým statusem a rozvojové země než země vyspělé. [7]

Etiologie kataraktového onemocnění není jednoznačná, vzniká následkem působení hned několika faktorů, kterým jsou genetika, celková onemocnění, nutriční a metabolické nedostatky, úrazy a environmentální vlivy. Přičemž hlavním faktorem je věk, respektive fyziologické změny související se stárnutím. [6, 27]

K subjektivním projevům katarakty lze řadit: snížení zrakové ostrosti a kontrastní citlivosti, monokulární diplopie, zkreslené vnímání barev nebo světelné fenomény v podobě oslnění (glare) či kruhových efektů kolem světel (halo efekt). Vlivem myopizace, obzvláště u nukleární katarakty, pacienti popisují zlepšení zrakové ostrosti na blízkou vzdálenost. [2, 26]

2.1 Typy katarakt

Druhy kataraktového onemocnění jsou pojmenovány dle lokalizace nebo příčiny vzniku šedého zákalu a mohou být stupňovány na základě pokročilosti zkalení nebo její závažnosti. [6] Následně budou stručně popsány druhy šedého zákalu, ale především budou uvedeny věkem podmíněné (senilní) katarakty, které byly diagnostikovány u většiny jedinců měřených v rámci experimentální části diplomové práce.

2.1.1 Senilní katarakty – podmíněné věkem

Senilní katarakta se vyskytuje po dosáhnutí 45–55 roku a vzniká vlivem biochemických změn, které jsou zapříčiněné stárnutím organismu. Tudíž u tohoto typu šedého zákalu nedochází k žádné asociaci s mechanickými, chemickým, radiačními a traumatickými vlivy. Vlivem stárnutí čočka ztrácí elasticitu, nabývá na hmotnosti a dochází k jejímu zvětšování. [2, 6, 7, 27]

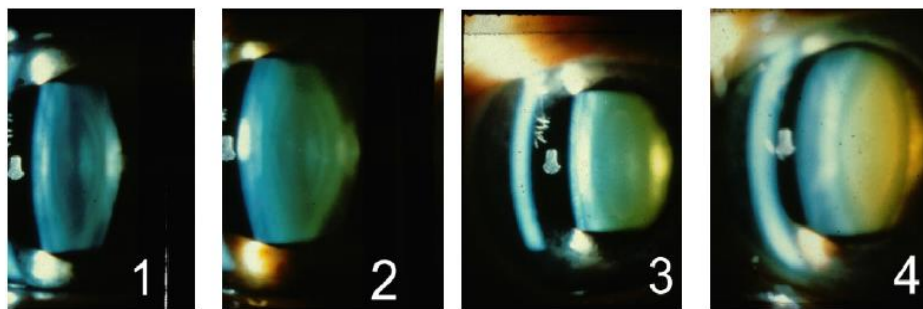
Rozeznáváme čtyři typy senilní katarakty: nukleární, kortikální, přední a zadní subkapsulární. Pacienti mohou mít jeden typ nebo vzájemnou kombinaci uvedených druhů senilní katarakty. [7, 28]

Senilní nukleární katarakta

U nukleární katarakty je omezena opacita jen na jádro nitrooční čočky, které je tvořeno soustřednými uspořádanými vlákny. Po čtvrté dekádě života se zvyšují vlastnosti rozptylu světla u jádra čočky a dochází k molekulárním změnám, které jsou zodpovědné za zvýšenou tuhost, rozptyl světla a zbarvení čočkového jádra (viz obr. 1). [6]

Tento typ katarakty je spojen s poklesem glutathionu, kvůli čemuž jsou vlákna náchylná k oxidativnímu poškození. Hladina glutathionu v jádře může být významně snížena, zatímco v kůře zůstává v normálním rozmezí. Oxidativní modifikace proteinu se zvyšují po padesáti letech života, což přispívá k poškození, které lze vidět u senilní nukleární sklerózy, tzn. tvrdnutí jádra. Pigmentové změny doprovázející senilní nukleární kataraktu, lze obvykle pozorovat jako odstíny žluté či hnědé a jsou primárně spojeny se změnami proteinů. [1, 6, 28]

Postupem času (vlivem sklerotizace) se jádro zbarvuje v odstínech hnědé (cataracta brunescens), pokud dále proces progreduje, tak hnědo-červené (cataracta rubra) až v posledním stádiu má jádro hnědočernou podobu (cataracta nigra). U nukleární katarakty bývá poměrně častým projevem myopizace, při které jedinci subjektivně vnímají zlepšení zrakové ostrosti na blízkou vzdálenost. Jako další jev lze uvést zhoršené vidění při intenzivním oslnění. [1, 6, 28]



Obr. 1 – Progredující stupně zkalení u nukleární katarakty [59]

Kortikální katarakta

Počínajícím nálezem kortikální katarakty jsou vakuoly a zkalení v podobě klínu s bází v periferii čočky v přední a zadní kortikální vrstvě. Vlivem progresu se kortikální vrstvy homogenně zkalí. Kortikální katarakta (viz obr. 2) může vzniknout následkem celoživotního vystavování ultrafialovému záření, přičemž největší poškození se nachází v blízkosti ekvatoriální roviny, která je paradoxně nejvíce chráněná duhovkou před slunečním ozářením. Tento typ katarakty je spojován se zvýšenou propustností membrány, iontových transportů a pump, tudíž výměnný systém není schopen udržet homeostatickou koncentraci. S další vývojem zákalu se může v čočce kumulovat voda, čočka bobtná a stává se intumescentní. [1, 6]

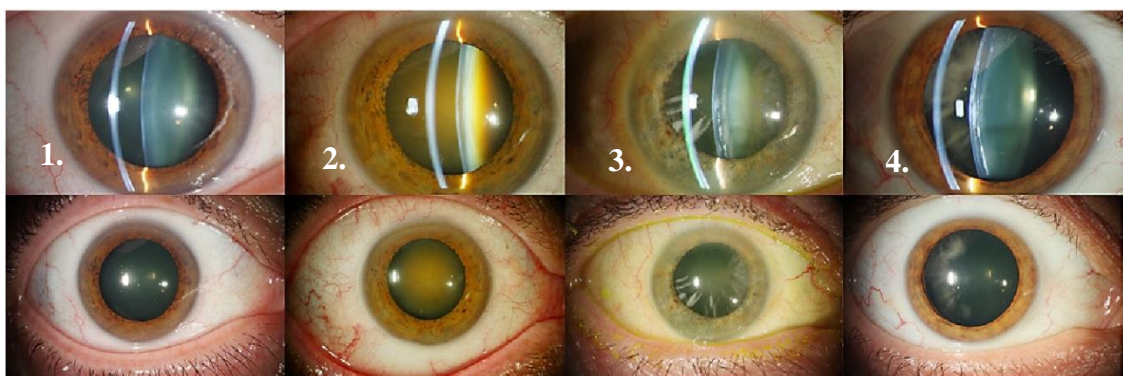
Podle stupně zkalení se katarakta dělí na tři typy:

Maturní (zralá katarakta) – opalescentní až bílý kortex od pouzdra po jádro

Hypermaturní – zkapalnění kortexu, přesunutí ven z kapsuly, na kapsuly se mohou vytvářet záhyby

Katarakta Morgagni – volný pohyb (vlivem zkapalněného kortexu) jádra v čočkovém pouzdru [7]

Při pohledu do světelného zdroje pacienti s kortikální kataraktou udávají rozostřený obraz, pocit oslnění nebo až monokulární diplopii. Projevem formy intumescentní katarakty je redukce zrakové ostrosti až na světelnou projekci. [28]



Obr. 2 – Přehled nukleární a kortikální katarakty: 1. Absence katarakty, 2. Nukleární katarakta, 3. Kombinace nukleární a kortikální katarakty, 4. Kortikální katarakta [60]

Zadní subkapsulární katarakta

Oblast zkalení se rozprostírá v zadní vrstvě kortexu, ve většině případů v místě optické osy. Vzniká důsledkem vcestování epitelových buněk čočky, taktéž jejich edémem, z ekvatoriální části do oblasti zadního pólu čočky. Zadní subkapsulární katarakta se může vytvořit i následkem dlouhodobého podávání kortikosteroidů, po intraokulárním zánětu, působením ionizujícího záření nebo vlivem traumatu. Pacienti subjektivně pociťují zhoršení zrakové ostrosti do blízka a glare při vyšší intenzitě osvětlení. [1, 7]

Přední subkapsulární katarakta

Přední subkapsulární katarakta je jedna ze vzácnějších forem senilní katarakty. Těsně pod předním pouzdrém je lokalizováno zkalení, které je spojeno s fibrózní metaplazií buněk čočkového epitelu. Metaplazie je patologický proces, při kterém se diferenciovaná tkáň přetváří v jinou, v tomto případě ve tkáň fibrotickou (vazivovou). [1, 7]

2.1.2 Traumatické katarakty

Traumatická katarakta vzniká po poranění oka mechanickými či chemickými vlivy a ojediněle se vytváří po zasažení elektrickým proudem. První známky **po kontuzi oka** lze pozorovat jako nános pigmentu v oblasti okraje zornice na přední pouzdro čočky, jedná se o tzv. Voissův prsteneček. Postupem času se pigment vstřebává a neovlivňuje zrakovou ostrost. Katarakta vzniká ihned po tupém poranění oka, anebo se rozvíjí postupně. V počátcích má mnohdy zákal hvězdicovitou podobu zkalení zadního pouzdra s pravděpodobnou expanzí po celé čočce. Biomikroskopicky můžeme pozorovat přední nebo zadní subkapsulární či kortikální kataraktu. Vlivem tupého poranění oka v některých případech dochází k uvolnění čočky ze závěsného aparátu (subluxace), anebo dokonce k její dislokaci do přední komory nebo do sklivce. [1, 7]

Katarakta po perforujícím zásahu oka vzniká v místě poranění a postupně se rozšíří přes celou čočku. Drobná poranění čočkového pouzdra nemusí vyústit ve větší komplikace, může tak dojít k zacelení a vznikne tzv. stacionární fokální katarakta. Pokud pronikne do oka tělíčko s obsahem železa a její depozita jsou lokalizována v Descemetově membráně, endotelu nebo předním pouzdrém, mohou iniciovat vznik kortikální katarakty. Následkem poranění oka **chemickými látkami** (zásadami a kyselinami) se může v čočce modifikovat zkalení ve formě kortikální katarakty. [1, 7]

Zásady pronikají do oka rychleji, zvyšují Ph v komorové vodě a způsobí pokles hladiny glukózy. Kyseliny se dostávají do oka pomaleji, a proto je jejich výskyt velmi vzácný. **Katarakta po úraze elektrickým proudem** je charakteristická drobnými vakuolami a opacitami v předním subkapsulárním kortexu čočky. Zákal může regredovat (ustupovat) nebo zůstat stacionární, ale ve většině případů progreduje v celkové zkalení čočky. [1, 7]

2.1.3 Lékové katarakty

Příčinou vzniku katarakty je v tomto případě farmakologická léčba. Příkladem lze uvést dlouhodobé užívání kortikoidů, které jsou v některých případech zodpovědné za vznik zadní subkapsulární katarakty. Další velkou skupinou psychotropních léků jsou např. fenotiaziny, způsobující pigmentové depozita v čočkovém epitelu a v oblasti zornice. Při dlouhodobém užívání miotik (několik dávek denně) je pozorován vznik katarakty, přičemž v počátcích se objevují drobné vakuoly v předním a zadním pouzdru čočky, s jejich následnou progresí do kortexu. Zákal se může vytvořit i po léčbě chlorpromazinem nebo amiodaronem, u kterého jsou typickým projevy spíše depozity v rohovkovém epitelu, avšak může způsobit hvězdovitě umístěná depozita v pigmentu epitelu čočky. Několikaměsíční terapie dexamethasonovými kapkami může vyústit ve steroidní formu katarakty. [1, 7, 28]

2.1.4 Radiační katarakty

Modifikace katarakty může být zapříčiněna i elektromagnetickým vlněním o různé vlnové délce, např. ionizujícím, rentgenovými (RTG) paprsky, ultrafialovým a infračerveným světlem (viz tab. 2). [7]

Tab. 2 – Patologické změny způsobené elektromagnetickým vlněním

Ionizující záření a RTG paprsky (vlivem ozáření nad 200 rad)	tečkovité opacity v zadním pouzdru čočky, přední subkapsulární katarakta
Ultrafialové světlo (UVB 290-320 nm)	kortikální a zadní subkapsulární katarakta
Infračervené světlo (760 nm – 1mm)	odlupování předního pouzdra, kortikální katarakta

2.1.5 Metabolické katarakty

Tento druh katarakt vzniká vlivem metabolického onemocnění jako je např. diabetes mellitus, galaktosémie nebo hypokalcémie. U diabetiků můžeme rozlišit dva typy katarakt, první typem je tzv. diabetická katarakta, jejichž zákaly jsou umístěny subkapsulárně a nález bývá oboustranný. Bělavé opacity se přirovnávají k tvaru sněhových vloček (tzv. snow flake cataract) a nacházejí se v povrchové části předního a zadního kortexu, avšak u této katarakty lze nalézt i vakuoly v čočkovém pouzdru. Druhá forma katarakty u tohoto onemocnění má podobu senilního šedého zákalu, ale na rozdíl od zmíněné formy vzniká v dřívějším věku. [1, 7]

Vrozená autozomálně recesivní metabolická porucha, která je velmi vzácná a její princip spočívá v neschopnosti přeměňovat galaktózu v glukózu, se nazývá galaktosémie. Šedý zákal vzniká u 75 % pacientů s klasickou formou galaktosémie do několika týdnů po narození. Nedojde-li k včasné diagnostice a léčbě onemocnění, rozvine se oboustranné zkalení čočky. Nález lze pozorovat nejprve v podobě zkaleného jádra a hlubokého kortexu. Katarakta tak může mít podobu nukleární i kortikální. [1, 7]

2.2 Indikace k operaci a předoperační vyšetření

Posouzení indikace k operaci šedého zákalu záleží na několika aspektech. V současné době se nečeká na „dozrání“ katarakty, jak tomu bylo dříve. Pokud pacientovi šedý zákal znemožňuje každodenní fungování a je zdrojem diskomfortu spojený se sníženou zrakovou ostrotí a subjektivním pocitem zamlžení, je vhodné zákrok podstoupit. [28]

Indikaci k operaci posuzuje oční lékař pacienta, který po zhodnocení nálezu vystaví žádanku k zákroku, se kterou se pacient objedná na specializované pracoviště zabývající se kataraktovou chirurgií. Před zákrokem je pacient podrobně dotázán na anamnézu, zahrnující oční a celková onemocnění, užívané léky, alergie, operace, traumata, rodinnou anamnézu atd. Znalost anamnézy je velice důležitá pro celkový průběh operace i pro zamezení pooperačních komplikací. Následuje vyšetření pomocí optických přístrojů, poté je změřena zraková ostrot optometristou či lékařem a dalším krokem je odborné vyšetření oftalmologem pomocí šterbinové lampy. Přístrojové měření a ostatní potřebná vyšetření jsou doplněna na základě očního nálezu pacienta.

2.2.1 Biometrie

Pro výpočet optické mohutnosti umělé nitrooční čočky je nutná znalost očních parametrů (axiální délky oka - AL, hloubky přední komory - ACD, keratometrie rohovky atd.), které zjistíme pomocí optické či ultrazvukové biometrie. Optická biometrie je pro pacienta šetrnější a nevyžaduje znecitlivění rohovky, a proto je ve většině případů první volbou pro měření. [31]

Ultrazvuková biometrie

Pokud pacienta nelze vyšetřit pomocí optické biometrie (vyšší stupeň katarakty, porucha průhlednosti rohovky atd.), přistupuje se k metodě ultrazvukové. V oftalmologii se využívá ultrazvuk o frekvenci 5–20 Hz ve dvou módech (A-módu, B-módu). [31]

Chceme-li zjistit potřebné parametry oka (AL, ACD atd.) pro výpočet nitrooční čočky, využíváme A-mód (amplitude). Měření v A-módu lze uskutečnit ve dvou variantách – kontaktní a imerzní. U kontaktní metody přikládáme sondu přímo na znecitlivělou rohovku, na rozdíl u metody imerzní využíváme předsádku a syntetický gel. V obou případech na rohovku před vyšetřením aplikujeme lokální anestetikum např. oxybuprokain. Samotné měření může být ovlivněno několika faktory, jednak ze strany vyšetřujícího (nadměrná aplanace rohovky, měření mimo osu fixace), tak měřeného (špatná fixace, strabismus). [31]


Optická biometrie

Tato bezkontaktní metoda měření parametrů oka je založena na principu parciální koherenční interferometrie. Výhoda optické biometrie spočívá v bezkontaktním provedení, tudíž nevyžaduje anestezii rohovky. Axiální délka oka je v tomto případě měřena podél zrakové osy (během fixace) a díky tomu odpadá nepřesnost měření, která může nastat např. u dlouhých myopických očí se zadním stafylomem. Nevýhodou je omezení z hlediska nepropustnosti světla optickými médii, a tak u pacientů s poruchami transparentnosti rohovky nebo s maturní, intumescenční kataraktou či hemoftalmem, je měření těžce proveditelné až spíše nemožné. [7, 31] Měření v rámci experimentální části bylo uskutečněno na modelu IOL master 500 od firmy Zeiss (viz obr. 11).

2.2.2 Optická koherentní tomografie

Optická koherentní tomografie (OCT) je zobrazovací metoda, která způsobila posun v oblasti oční diagnostiky a od začátku 90. let 20. století je neustále zdokonalována. OCT je přístroj založený na nízkokoherentní tomografii, využívající odrazu širokého spektra nízkokoherentního záření delších vlnových délek v rozsahu blízkému infračervenému záření od tkání oka. Tato technika umožňuje rekonstrukci trojrozměrného obrazu s rozlišením na mikrometry. Pomocí OCT můžeme zobrazit přední segment oka (předněsegmentová OCT) a především zadní segment, přes zadní struktury sklivce, vitroretinální rozhraní, vrstvy sítnice a zrakový nerv. Pomocí předněsegmentového OCT lze zobrazit rohovku, včetně přední komory a komorového úhlu, s poměrně velkým rozlišením. [31, 36, 37]

OCT disponuje velkým množstvím skenovacích vzorců sloužící k vyšetření struktur a vrstev sítnice. V klinické praxi se používá pětice základních skenovacích vzorců: 1. lineární skeny – vhodné pro vyšetření patologií makuly, 2. Cross-hair lineární sken (křížový lineární sken) – detailní vyšetření makulárních patologií, vertikální skenovací linie; 3. Rastrové lineární skeny – lineární skeny papily, makuly, formování 3D bloků, s možností separace vrstev sítnice; 4. radiální/mřížové lineární skeny – lineární skeny makuly i papily, možnost vytvoření map tloušťky a objemu zvolené části sítnice atd.; 5. cirkulární skeny – peripapilární snímání (glaukom, neuropatie optiku). [36] V rámci praktické části diplomové práce probíhalo měření pomocí předněsegmentového OCT. U pacientů byla změřena (před a po operaci šedého zákalu) velikost komorového úhlu s využitím přídatného zařízení (viz obr. 3 – 2.).



Obr. 3 – 1. OCT optovue RTVue 100, 2. přídatné předněsegmentové zařízení

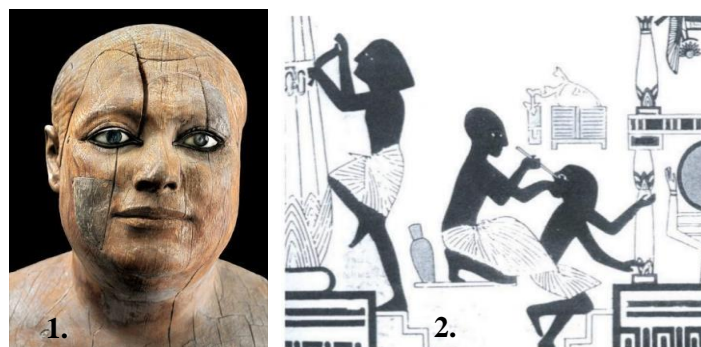
3 Kataraktová chirurgie

Cílem kataraktové chirurgie je odstranění zkalené čočky a její nahrazení umělou nitrooční čočkou. Existuje několik technik kataraktové chirurgie, které se vlivem technologického vývoje stále mění a modernizují. K základním operačním metodám kataraktové léčby lze řadit extrakapsulární a intrakapsulární extrakci a fakoemulzifikaci ultrazvukem. [7] V mé diplomové práci se budu především zabývat metodou fakoemulzifikace, protože tato technika operace byla aplikována u všech pacientů měřených v rámci experimentální části.

3.1 Historie kataraktové léčby

Nejstarší zdokumentovaná domněnka o případu šedého zákalu byla hlášena v Egyptském muzeu v Káhiře u slavné sochy egyptského pána a kněze Ka-aper z 5. dynastie (2457–2667 p.n.l.). Tato malá socha nalezena v roce 1860 v Sakkarě pochází ze Staré říše a představuje tedy mužskou postavu, u které byl znázorněn bílý reflex na levém oku, který odpovídal nálezu zralé katarakty (viz obr. 4 – 1.). Dle malby, nalezené v hrobce Ipwyho v Thébách (asi 1200 p.n.l), odhalující očního lékaře ošetřujícího oko řemeslníka pomocí dlouhého nástroje (viz obr. 4 – 2.). Vědci se domnívali, že Egypťané nemoc znali, a dokonce využívali techniku vysunutí čočky do sklivcového prostoru. [29]

První známá metoda léčby šedého zákalu byla ve starověku reklinace neboli couching. Reklinace se používala především u zralých forem katarakt, během zákroku nebyl odstraněn samotný šedý zákal, pouze byla čočka vytlačena jehlou z optické osy vidění do sklivcového prostoru. [7, 29]



Obr. 4 – 1. Egyptský pán a kněz Ka-aper, 2. Nástěnná malba v hrobce Ipwyho v Thébách [29]

Zkalená čočka sice v oku zůstala, ale neblokovala průchod světla, čímž došlo k mírnému zlepšení vidění. Tato technika s sebou nesla mnoho nedostatků a kvůli aseptickým podmínkám mohla vyústit ve slepotu krátce po zákroku. V některých částech Afriky je metoda dodnes využívána. [7, 29]

Rozšiřováním znalostí o oční anatomii a očních chorobách se měnil i přístup k operaci šedého zákalu. Zatímco reklinace (couching) je považována za metodu léčby 18. století, starověká literatura naznačuje, že již před 600 p.n.l indický chirurg jménem Sushruta mohl být prvním operátorem, který provedl extrakapsulární extrakci katarakty (ECCE). Postup se nazývá extrakapsulární, protože pouzdro je ponecháno na svém místě. První opravdovou extrakci uskutečnil chirurg Jacques Daviel v roce 1747 v Paříži a jeho postup byl úspěšnější, než předešlá technika (celková úspěšnost 50 %). [29]

Zmíněný zákrok vyžadoval provedení rohovkového řezu o velikosti více než 10 mm, propíchnutí pouzdra čočky, exprimování jádra a extrakce kortexu čočky kyretáží. Ikdýž tato metoda přinesla značný pokrok v léčbě šedého zákalu, nesla s sebou mnoho komplikací, a to včetně hojení, následných infekcí a zadržování zbytků čočky či vznik zadního kapsulárního zkalení. [29]

Davielova operační technika zůstala navzdory rizikům, akceptovaným přístupem po více než 100 let až do 19. století, kdy se preferovanou metodou léčby stala intrakapsulární extrakce (intracapsular cataract extraction, ICCE). Intrakapsulární extrakci praktikoval v roce 1753 Samuel Sharp v Londýně, přičemž čočku extrahoval lumbální excizí tlakem palce. Zavedením speciálních nástrojů (pinzeta Jeana Baptista Kaltka, erysifake sestroyený Stoewerem a Barraquerem) se metoda stávala čím dál tím populárnější. [29]

U ICCE se využíval manuální mechanismus rozrušení zonulárních vláken, který byl nahrazen v roce 1957 (Joaquin Barraquer) enzymem alfa-chromatrypsinem, jehož funkcí bylo rozpuštění zonul čočky. Úspěšnou metodou se ukázala i kryoextrakce, spočívající v pevném přiložení zmražené sondy k čočce, kdy došlo k přimrazení pouzdra a přilehlých vrstev kortexu. Mezi hlavní nevýhody ICCE metody patří odstranění čočky i pouzdra jako celku, a s tím spojené riziko vzniku prolapsu sklivce, cystoidního makulárního edému a odchlípení sítnice. Operace vyžaduje větší řezy k odstranění šedého zákalu s čímž se nejen, že prodlužuje doba hojení tkání, ale zvyšuje se riziko vzniku chirurgicky vyvolaného astigmatismu. Dalším diskomfortem pro pacienta je afakické korekce (+10 až +12 D) po zákroku. [7, 29]

I když metoda ICCE zahrnuje mnoho nevýhod zůstala v USA praktikována do 70. let 20. století a modernější varianta ICCE je využívána v rozvojových zemích dodnes. Vlivem technologického pokroku se do popředí opět dostala inovovaná metoda ECCE, která snižovala počet komplikací a usnadnila zavedení čočky. Značné vylepšení kataraktové chirurgie přineslo zavedení operačního mikroskopu, který dopomohl k důkladnějšímu vyčištění zadního pouzdra čočky. V roce 1967 Charles Kelman představil novou techniku fakoemulzifikace, což mělo zásadní dopad na kataraktovou chirurgii až do současné doby. [7, 29]

3.2 Moderní přístupy kataraktové chirurgie

Technologickým vývojem došlo k zdokonalování chirurgických metod, zdravotního vybavení, ale i anestézie, a tak metoda ICCE postupně upadala a preferovanější přístupem se stala extrakapsulární extrakce, která se považovala za efektivní metodu extrakce šedého zákalu s lepšími výsledky v oblasti zrakových funkcí, ve srovnání s extrakcí intrakapsulární. Nástup nitroočních čoček (intraocular lens, IOL) nahrazujících čočku s kataraktou, vedl k výraznému zlepšení refrakčních výsledků po operaci. [2, 7, 29]

Od začátku devadesátých let 20. století se stala prosazovanější metodou fakoemulzifikace a přetrvávala až do současné doby. Jak už bylo zmíněno, techniku fakoemulzifikace poprvé uvedl Charles Kelman v roce 1967, který třímilimetrovou korneosklerální incizí odstranil čočku pomocí ultrazvuku. Z počátku se fakoemulzifikace neprosazovala kvůli velikosti IOL, která nedovolovala implantaci čočky malou ranou, tudíž se rána musela až dvojnásobně rozšířit. Dalším důvodem bylo větší poškození endotelu rohovky během zákroku, nízký výkon ultrazvuku a s tím spojená neschopnost odstranění tvrdšího jádra. Z těchto důvodů se metoda v oftalmologii zpočátku natolik neprosadila. V této době se standardně neoperovalo pod mikroskopem, až v roce 1966 byla vydána publikace o očních operacích pod mikroskopem (autor: Harms a Mackensen). [2, 7, 29, 33]

Doktor Kelman publikoval metodu fakoemulzifikace v roce 1967 v časopise *American Journal of Ophthalmology*. Zavedením druhého nástroje do fakochirurgie Richardem Kratzem se metoda fakoemulzifikace postupně zdokonalovala. Nástroj se vsunul do oka servisní incizí tzv. side portem, tím došlo k přidržení jádra. Tvar oka zajišťovalo jen proudění irigačního roztoku, a tak tkáň v oku prakticky nic nechránilo, protože viskoelastické materiály ještě neexistovaly. [2, 7, 29, 33]

K vývoji přispěl taktéž Robert Sinsky propagací fakoemulzifikace v zadní komoře (v pouzdře čočky), což byl počátek endokapsulární fakoemulzifikace. K další popularizaci přispěl William Malloney, který svou metodu uvedl v kurzech zvaných Three step phaco. Metoda fakoemulzifikace se zpočátku setkala s odporem, ale nyní je považována za nejbezpečnější způsob operace katarakty ve vyspělém světě, a to zásluhou rychlého vývoje přístrojové a materiálové techniky. [2, 7, 29, 33]

Použití **viskoelastických materiálů** (ophthalmic viscosurgical devices - OVD) přispělo ke zkvalitnění operace a zajistilo tak např. menší úbytek endotelových buněk ve srovnání s předchozími operacemi. Jedná se o speciální gelovité substance, které chrání rohovkový endotel, vytvářejí prostor pro manipulaci v přední komoře, vyrovnávají tlaky v předním a zadním segmentu oka a stabilizují tkáň v průběhu operace. Prvním viskoelastickým materiálem uvedeným na trh byl v roce 1979 sodiumhyaluronát (SH), krátce poté chondroitin sulfát (CS) a hydroxypropylmethylcelulóza (HPMC). Tyto polymery jsou na rozhraní kapalin a pevných látek a jejich hlavními znaky jsou elasticita, viskozita, viskoelasticita, kohezivita, disperzivita a molekulární hmotnost. Fyzikální vlastnosti očních viskochirurgických nástrojů se mohou měnit v souvislosti se změnou aktuálních podmínek např. teplotou či tlakem. [2, 7, 29]

Na trhu existuje spousta OVD s různými fyzikálními vlastnostmi a charakteristikami vhodné pro odlišné účely operace, neliší se jen svou cenou, ale i vhodností pro daný výkon, proto záleží na zkušeném chirurgovi, jaký materiál pro operaci zvolí. [2, 7, 29]

3.3 Fáze operace katarakty u metody fakoemulzifikace

Zásluhou Charlese D. Kelmana či Luise J. Girarda a dalších vědců, kteří si vytyčili za cíl vyvinout metodu operace katarakty bez následné hospitalizace pacienta, se zajistilo zefektivnění celého procesu operace katarakty [33]. Dále bude v textu postupně uvedena: příprava operačního pole, anestezie, incize, aplikace viskoelastického materiálu a základní fakoemulzifikační techniky.

3.3.1 Příprava operačního pole a anestezie

Důkladná příprava operačního pole snižuje rizika související s pooperačními infekcemi. Standardní protokol přípravy spočívá v předoperačním podání antibiotik (ATB) do spojivkového vaku (pacient si aplikuje ATB až 2 dny před zákrokem). [7, 30]

Druhou variantou je podání 5% povidon-iodinu na víčka, do spojivkového vaku a aplikace ATB. Hlavním smyslem přípravy operačního pole je zabránění vstupu patogenních mikroorganismů do přední komory. Obzvláště se snažíme vyhnout pooperačním komplikacím v podobě endoftalmitidy. Endoftalmitida je bakteriální nebo mykotická infekce, u které je zdrojem infekce pacientova mikroflóra víčka či spojivka. [7, 30, 32] Běžně se ve většině případů neaplikují ATB předoperačně, ale záleží na vyšetřujícím lékaři, který posoudí stav jedince a zvolí vhodný postup pro daného pacienta. Operace katarakty je nejčastější jednodenní výkon prováděný v topické anestezii.

Anestezie

Anestezie by měla především zamezovat bolesti, kontrolovat pohyb oka, tlak v oku a obzvláště snižovat obavy pacienta. Způsob anestezie by se měl odvíjet od dohody pacienta a chirurga provádějící zákrok. Dále by se měl zohledňovat celkový stav pacienta, jeho spolupráce, oční nález a zkušenosti daného chirurga. [33]

Injekční metody anestezie se využívají především u operačních technik vyžadující velký řez – ICCE, ECCE. U metody fakoemulzifikace se využívá spíše lokální topická anestezie v kombinaci s intrakamerální. Injekční metoda u fakoemulzifikace se volí u pacientů s horší spoluprací, s neschopností komunikace (např. u hůře slyšících) nebo u pacientů s nadměrnými obavami. Topická anestezie se aplikuje ve formě anestetických kapek do spojivkového vaku těsně před operací a je vhodná u nekomplikovaných katarakt, avšak nezajišťuje anestezii duhovky ani akinezi bulbu (omezení pohyblivosti), proto bývá doplňována o metodu intrakamerální, kde se anestetikum (např. lidokain) podává do přední komory oka. Doplnění intrakamerální anestezie sníží fotofobii, usnadní manipulaci s duhovkou a omezí vnímání změn nitroočního tlaku. [7, 33]

3.3.2 Incize

Pro průběh operace a následný pooperační režim je stěžejní vytvoření incize. Jedná se o provedení řezu nebo tzv. tunelu. Řez může dosahovat délky až 6 mm (u tvrdých nitroočních čoček) a u techniky malého řezu velikosti od 1,5 až 2,7 mm. V současnosti je preferován řez 2,0 až 2,4 mm a jeden až dvě servisní incize (1,5 mm). [7, 33, 38]

Dříve se u operací ICCE, ECCE využívalo standardní dělení řezů na sklerální, sklerokorneální a korneální. Vstupní řez byl orientován u čísla 12 a délka dosahovala 10 mm u ICCE, u metody ECCE až 12 mm. Vstupní incize tunelového řezu může být umístěna na rohovce, ve sklěře nebo v limbu. [29, 33]

Na oční klinice, kde pacienti podstoupili operaci a měření v rámci experimentální části této diplomové práce, se preferuje metoda rohovkového tunelu. Výhodou rohovkové přístupu je jeho jednoduchost, rychlost a příliš nekrvácí [33].

3.3.3 Aplikace viskoelastických materiálů

Jak už bylo zmíněno aplikace viskoelastických materiálů je důležitá pro ochranu endotelu, stabilizaci přední komory a kontrolu nitroočního tlaku. Rozeznáváme disperzní, kohezní a viskoadaptivní materiály. Kohezní materiály zajišťují stabilizaci tkání a vytvoření prostoru, zatímco materiály disperzní se snadno aplikují do oka a lehce se rozdělují na malé fragmenty. [33] Nelze říct, které z uvedených viskomateriálů jsou nejjedlejší pro operaci z hlediska fyzikálních vlastností, proto se využívá kombinace disperzních a kohezních, anebo se využívají viskoadaptivní materiály obsahující vlastnosti obou uvedených materiálů.

3.3.4 Kapsulotomie

Historicky je známo mnoho technik kapsulotomie (otevření pouzdra čočky) spojených s extrakapsulární extrakcí např. lineární kapsulotomie, v 80. letech metoda „can opener“. Technika vhodná pro fakoemulzifikaci je kontinuální kapsulorhexe (continual curvilinear capsulorhexis – CCC), která byla vyvinuta za účelem snížení rizik ruptury pouzdra. Základním principem je vytvoření centrálního otvoru v předním pouzdru čočky se souvislým okrajem. Předpokladem pro úspěšnou fakoemulzifikaci je vytvoření dobře vycentrované, přiměřeně velké a pevné kontinuální kapsulorhexe (např. z důvodu udržení tahem háčeků). Metoda CCC lze provádět mechanicky nebo pomocí laseru, mechanická metoda se však využívá přednostně. [33, 34]

3.3.5 Hydrodisekce a hydrodelineace

Hydrodisekce a hydrodelineace spočívá v mobilizaci čočkových struktur: jádra, epinukleu a kortexu. Původní termín hydrodisekce, je popisován jako aplikace injekčně irigačního roztoku do místa kortexu s cílem oddělení jádra. Dnes se standardně hydrodisekce označuje jako oddělení epinukleu od kůry. Jedna z nejvyužívanějších technik (popsána dle Fina) je tzv. cortical cleaving hydrodissection (CCH), při které dochází k oddělení kortexu od pouzdra. Následně je kanyla zasunuta pod pouzdro, poté je nadzvednuto směrem k ekvátoru a pozvolným injikováním tekutiny dojde k separaci kortexu od pouzdra, což můžeme pozorovat v podobě postupné vlny. [7, 33, 35]

Těchto vln může probíhat hned několik, což poukazuje na skutečnost, že se vlna objevuje nejen mezi pouzdrem a kortexem, ale i v oblasti mezi kortexem a epinukleem. Výhodou techniky CCH je (krom mobilizace jádra) uvolnění kortexu, čímž by se měla eliminovat potřeba irigace a aspirace po provedení fakoemulzifikace.

Hydrodelineace představuje oddělení epinukleu od vnitřních struktur jádra pomocí tekutiny. Po aplikaci roztoku přímo do jádra můžeme pozorovat tzv. zlaté okruží nebo tmavý prstenec. Obvykle se u katarakty doporučuje první hydrodisekce (separace kortexu a pouzdra) a poté hydrodelineace. [7, 33]

3.3.6 Fakoemulzifikace jádra

Dalším krokem operace katarakty je fakoemulzifikace jádra ultrazvukovou sondou. Fakoemulzifikačních dělicích technik existuje celá řada: Divide and conquer, Phaco chop, Quick chop, Stop chop, Flip chop, Chip and Flip a mnoho dalších. [33] Následně budou uvedeny dvě hlavní techniky, které bývají v praxi často používány a byly použity u všech pacientů zahrnutých do experimentální části. Záleží především na chirurgovi, kterou techniku si pro danou situaci zvolí.

Divide and conquer

V roce 1987 Howard Gimbel popsal novou techniku rozdělení jádra a odsátí jednotlivých kvadrantů. Inspiroval se především operační bimanuální technikou, která byla uvedena Kratzem. Prvním klíčovým krokem je důkladná hydrodisekce, pomocí tekutiny se oddělí čočkové hmoty od pouzdra. Hlavní princip spočívá ve vytvoření hlubokého vrypu do jádra čočky, poté se jádro rozdělení využitím bimanuální techniky a následně je sektorovitě děleno. [7, 33]

Chirurg vytvoří první rýhu a jádro je rotováno o 90°, dále provede druhou rýhu a tímto způsobem pokračuje až do vytvoření kříže. Vznikne mnoho čočkových kvadrantů a dojde k úplnému rozlomení čočky. Pomocí nástrojů fakotipu a špátle se provede manévr pro zmíněné rozlomení jádra, avšak je nutné provést opatrný pohyb, aby nedošlo k poškození CCC, zadního pouzdra anebo závěsu čočky. Následně se vzniklé části rozmělnují (fakoemulzifikují) a jsou odsáty. Existují různé varianty operační techniky Divide and conquer, avšak záleží na operátérovy, kterou techniku (např. i dle tuhosti jádra) pro danou situaci upřednostní. [7, 33]

Phaco chop

Metoda Phaco chop byla uvedena v roce 1993 K. Nigaharou a získala si oblibu u mnohých očních chirurgů. Doslovně se dá překládat jako tzv. „fakoemulzifikace štípáním“ a je přirovnávána ke štípání špalku dřeva pomocí klínu. Do centra čočky se vnořila fakoemulzifikační jehla a následně se stabilizovala, poté se druhým nástrojem „táhlo“ k původní jehle a čočka se rozdělila na dvě části. [7, 33]


Technika pokračuje v otáčení jádra o 90° a provede se tzv. „chop“ až se vytvoří čtyři kvadranty, které jsou fakoemulzifikovány. Technika má mnoho modifikací dle očních chirurgů, rozdělují se do dvou velkých skupin na horizontální (např. „Stop chop“) a vertikální (např. „Phaco crack“, „Split and snap“). [7, 33]

3.3.7 Irigace a aspirace, implantace nitrooční čočky

Po fakoemulzifikaci se přechází k dalšímu kroku, a to je irigace a aspirace. Využitím kanyly se vyplachují a odsávají zbytky kortexu po výkonu. Nitrooční čočka se standartně aplikuje do vaku pomocí injektoru nebo pinzetou, implantovat lze do pouzdra, sulcus ciliaris, do přední komory, nebo na duhovku. Rozeznáváme několik typů nitroočních čoček, každá obsahuje svou optickou část a haptiky. Haptická část zajišťuje fixaci čočky, část optická kompenzuje funkci vyjmuté čočky. Nitrooční čočka může být v podobě jednoho celku (single-piece IOL) nebo složena z několika částí či různých druhů materiálů (multiple-piece IOL).

Dle materiálu rozlišujeme IOL měkké a tvrdé, tvrdé IOL jsou vyrobeny z materiálu polymethylmethakrylátu (PMMA) a měkké čočky se v současnosti vyrábějí z hydrofilního či hydrofobního akrylátu. Pro implantaci nitrooční čočky měkké postačí technika malého řezu na rozdíl od tvrdých čoček, kde musí být řez poněkud širší (v závislosti na její optické části). Existuje několik druhů měkkých IOL, které se rozdělují dle své optiky: sférická, asférická, multifokální nebo trifokální atd. [7, 33, 38]

Konkrétním druhům nitroočních čoček se v teoretické části diplomové práce nebudu zabývat, protože není její stěžejní náplní. U pacientů zahrnutých do diplomové práce byla implantována monofokální IOL od firmy Bausch & Lomb s asférickým designem (viz obr. 5), která je vyrobena z hydrofobního akrylátu, obsahující UV filtr.



Obr. 5 – Bausch & Lomb Akreos Adapt AO [61]

4 Hydrodynamika oka a nitrooční tlak

Tato kapitola se je věnována hydrodynamice oka, shrne téma nitrooční tekutiny, její chemické složení a hydrodynamiku nitrooční tekutiny, následně se bude zabývat nitroočním tlakem a metodám měření nitroočního tlaku.

4.1 Nitrooční tekutina

Nitrooční tekutina (aqueous humor) je čirá tekutina vyplňující přední a zadní oční komoru oka. Pro avaskulární tkáně (rohovku, čočku) poskytuje živiny, umožňuje odvádět produkty metabolismu, transportuje neurotransmitery a podporuje udržení hemostázy očních tkání. Komorová voda vzniká difuzí, ultrafiltrací a aktivní sekrecí. Přitom největší objem je produkován aktivní sekrecí v řasnatém tělísku (80 až 90 %) pomocí nepigmentových ciliárních buněk a jeho regulace je závislá na sodíkovo – draslíkové pumpě. V menší míře komorová voda vzniká ultrafiltrací krevní plazmy a v tomto případě je proces závislý na rozdílu hydrostatických tlaků mezi cévou a zadní oční komorou. K difuzi dochází, když jsou rozpuštěné látky, zejména látky rozpustné v tucích, transportovány přes lipidové části membrány tkání mezi kapilárami a zadní komorou. [4, 12, 15]

Stěžejní metabolická funkce komorové vody spočívá v zásobení nitroočních tkání živinami. Významnou úlohu má v udržení stálosti nitroočního tlaku. Nitrooční tekutina obsahuje stejné bílkoviny a iontové prvky, které nalezneme v krevní plazmě. Osmotický tlak nitrooční tekutiny a krevní plazmy je taktéž shodný. Za patologických stavů v ní mohou cirkulovat zánětlivé buňky a mediátory, ale i podávaná léčiva. Jedná se tedy o bezbarvé, průhledné médium nacházející se mezi rohovkou a čočkou, které je důležitou součástí refrakčního optického systému oka s indexem lomu $n = 1,333$. [4, 12, 15]

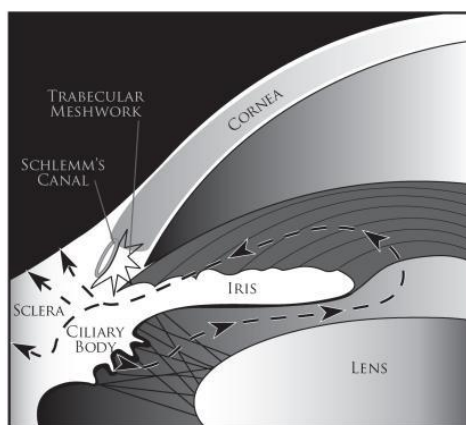
4.2 Hydrodynamika nitrooční tekutiny

Hlavními očními strukturami související s dynamikou komorové vody jsou řasnaté těleso, trabekulární síťovina a uveosklerální dráha. Nitrooční tekutina je produkována ciliárním epitelem a následně vstupuje do zadní komory. Nejprve prochází třemi složkami ciliárních výběžků: stěnou kapilár, stomatem a epiteliálními vrstvami. [6, 12]

Komorová voda proudí kolem čočky přes zornici do přední komory (viz obr. 6). Tekutina opouští oko dvěma pasívními cestami přes komorový úhel, který je anatomicky lokalizovaný u limbu. První **konvenční cestou** prochází komorová voda přes trabekulární síť přes vnitřní stěnu Schlemmova kanálu do jeho lumen a do drenážních kolektorových kanálů, episklerálních a vodních žil. **Nekonvenční cesta** se skládá z uveální síťoviny a přední strany ciliárního svalu a představuje relativně malé množství celkové odtoku (5 % až 35 %). Komorová voda poté vstupuje do pojivové tkáně mezi svalovými snopci přes suprachoroidální prostor a ven přes skléru. Střídavě je tekutina absorbována předními ciliárními žilami (anterior ciliary veins) a vortexovými žilami (vortex veins). [6, 12]

Mezi tvorbou a odtokem komorové vody existuje rovnováha, její porušení (obvykle snížení odtoku vody konvenční cestou) vede ke zvýšení nitroočního tlaku, což je jeden z hlavních faktorů v patogenezi glaukomu. Odtoku komorové vody může být zabráněno na několika místech. Komorová voda prochází přes řasnaté těleso (u nekonvenční cesty) z přední komory přes sklerální síťovinu nebo přímo do řasnatého tělesa. Zde se nenalézá žádná souvislá vrstva epitelu pokrývající řasnaté těleso v místě, kde hraničí s přední komorou, a tudíž tkáň klade malý odpor k průchodu vody. Předpokládá se, že uveosklerální odtoková cesta nemá souvislost s vyšším nitroočním tlakem. [6, 12]

Výtok komorové vody nekonvenční cestou je tedy relativně nezávislý na nitroočním tlaku, na rozdíl od cesty konvenční. Odpor u odtokové cesty konvenční je hlavním faktorem v rychlosti odtoku vody a ovlivňuje nitrooční tlak (NOT). Obvykle bývá malý odpor vůči průchodu vody vrstvami trabekulární síťoviny, avšak pokud se nenahromadí v pórech pigment nebo nečistoty. Pokud je Schlemmův kanál do široka otevřený klade malý nebo žádný odpor odtoku, taktéž vodnaté a kolektorové žíly vytvářejí zanedbatelný odpor. Místem největšího odporu v odtokové cestě je oblast juxtakanalikulární tkáně (JCT) a dle některých autorů i oblast endotelu vnitřní stěny Schlemmova kanálu. [6, 12]



Obr. 6 – Cirkulace nitrooční tekutiny [12]

U nekonvenční cesty je krokem omezující rychlost odtok skrze ciliární sval, u konvenční cesty omezuje rychlost, průtok přes vnitřní stěnu Schlemmova kanálu. Další mechanismy jsou spojovány s věkovými změnami. U zdravého stárnoucího oka je snížení produkce nitrooční tekutiny vyvažováno snížením její drenáže přes uveosklerální odtokovou cestu, tudíž nitrooční tlak zůstává beze změny. [12]

S věkem se šířka úhlu přední komory zužuje a dochází ke zmenšení objemu přední komory, pravděpodobně vlivem zvětšující se čočky. Tento stav zúžení přední komory lze pozorovat více u žen a může mít souvislost s větší incidencí glaukomu s uzavřeným úhlem u žen ve vyšším věku. K dalším s věkem souvisejícím změnám lze uvést sníženou tvorbu komorové vody, redukci uveosklerálního odtoku, akumulaci extracelulárního matrixu v JCT, zvýšení odporu odtoku v okolí JCT a vnitřní stěny Schlemmova kanálu. Zvýšené množství pojivové tkáně v ciliárním svalu může být příčinou sníženého odtoku komorové vody uveosklerální cestou. [6]

4.3 Nitrooční tlak

Nitrooční tlak je tlak nitrooční tekutiny, jehož hodnota je výsledkem poměru mezi její tvorbou a odtokem. Závisí tak na produkci nitrooční tekutiny a odporu v odtokových cestách. Během dne jeho výška kolísá o 0,36 – 0,66 kPa a jako normální hodnota je považována do 2,66 kPa (15–20 mmHg). Hodnoty nitroočního tlaku bývají v ranních hodinách vyšší a během dne pak klesají. Průměrná hodnota normálního tlaku (okolo 15 mmHg) je u dospělých významně vyšší, než průměrná hodnota tkáně ve většině orgánů nacházejících se v těle. Tento fyziologický tlak je důležitý jednak pro optické zobrazení, ale pomáhá zajistit i pravidelné zakřivení rohovky a konstantní vzdálenost mezi rohovkou, čočkou a sítnicí. [4, 11]

Pokud hodnota nitroočního tlaku přesáhne hranici, která je považována za normální a oko je bez patologického nálezu na zrakovém nervu a nenalézáme výpadky v zorném poli, může se jednat o stav oční hypertenze. NOT je považován za abnormální, když přesáhne hodnotu alespoň 21 mmHg. Normální hodnota NOT, se však může u dané populace lišit, v závislosti na geografické lokalitě, např. u asijské populace dosahuje normální průměrná hodnota nitroočního tlaku nižší hodnoty, a tudíž tlak okolo 19 mmHg může být považován za zvýšený. Zvýšený NOT u oční hypertenze lze vysvětlit patologickými změnami v odtokových cestách. [56, 57]

Vysoký NOT nad normální stanovenou hodnotu je rizikovým faktorem pro vznik a progresi glaukomového onemocnění, u kterého dochází k poškození nervových vláken sítnice a zrakového nervu. Onemocnění způsobuje nevratné poškození zrakových funkcí a výpadky v zorném poli. Dle mechanismu vzniku a diagnostiky komorového úhlu, zrakového nervu a zorného pole, rozeznáváme glaukom s otevřeným a uzavřeným úhlem, jehož příčina vzniku je primární nebo sekundární. [6, 7]

4.4 Přehled metod měření nitroočního tlaku

Tonometrií se nazývá měření nitroočního tlaku, které je možné provést několika způsoby. Nitrooční tlak lze změřit kontaktní nebo bezkontaktní metodou. Přístroje na měření NOT využívají hlavního principu oploštění rohovky, avšak jejich mechanismy se odlišují. Metody měření NOT jsou v následujících podkapitolách jednotlivě popsány.

Kontaktní tonometrie

Kontaktní tonometrií se rozumí měření nitroočního tlaku, kde dochází k přímému kontaktu s okem, obzvláště s rohovkou. U tohoto typu měření je ve většině případů nutná anestezie rohovky a aplikace fluorescenčního barviva. Vyšetření probíhá v sedě nebo v leže a je tak vhodná i pro imobilní pacienty. [14] U této metody je však zvýšené riziko očních infekcí až erozí rohovky. Do kontaktní tonometrie spadá palpační metoda měření nitroočního tlaku, impresní tonometrie, aplanační tonometrie, dynamická konturová tonometrie a rebound tonometrie.

Palpační metoda měření nitroočního tlaku

Palpační metoda měření NOT se řadí pod kontaktní tonometrii a je to nejstarší orientační metoda měření nitroočního tlaku. Vyšetřující nezjistí přesnou hodnotu NOT, ale pouze subjektivně posoudí, jestli se jedná o normální, snížený nebo vyšší nitrooční tlak. Tato metoda slouží jako hrubé odhadnutí NOT v nepříznivých podmínkách nebo při nedostatečném zdravotnickém vybavení. [14, 62]

Vyšetření je nenáročné jak na vybavení, tak i časově, bez potřeby lokální anestezie či aplikace fluoresceinu. Průběh měření závisí na zkušenostech vyšetřovaného a na jeho subjektivním stanovení hodnoty NOT. Během vyšetření má vyšetřovaný mírně zvednutou bradu, měření probíhá přes zavřené víčko a oční pohled směřuje dolů. Vyšetřující přiloží oba své ukazovačky na jedno oko a srovnává tlak potřebný pro oploštění bulbu, měření zopakuje i na druhém oku. Alternativní metodou je současné přiložení ukazováčku na obě oči a možnost vzájemného posouzení fluktuace bulbu. [14, 62]

Impresní tonometrie

Schiøtzova impresní tonometrie je nejstarší metoda měření nitroočního tlaku, přístroj nese název dle norského oftalmologa a konstruktéra Hhajmalara Schiøltze. V dnešní době a obzvláště v našich zeměpisných šířkách už není tolik využívána. [1, 2, 13]

Měření je prováděno v lokální anestezii (např. aplikací prokainu) a pacient zaujímá polohu v leže či v polosedě a je vyzván sledovat fixační bod umístěný vertikálně nad ním. Stupnice měřidla impresního tonometru je rozdělena do dvaceti dílků odpovídajících 1 mm oploštění rohovky. Aplanace je způsobena tyčinkou měřidla, kterou přikládáme kolmo na centrální část rohovky. Dle odporu rohovky se využívají tři základní závaží (5,5 g; 7,5 g; 10 g). Pro přesné měření by se hodnota měla pohybovat v rozmezí 3. až 7. dílků na stupnici. K přesnému určení výsledné hodnoty se využívá nomogram. Měření omezuje nejen mechanický vliv přístroje (hmotnost měřidla) a faktor rozdílné sklerální rigidity, ale také zkušenosti vyšetřujícího. [1, 2, 13]

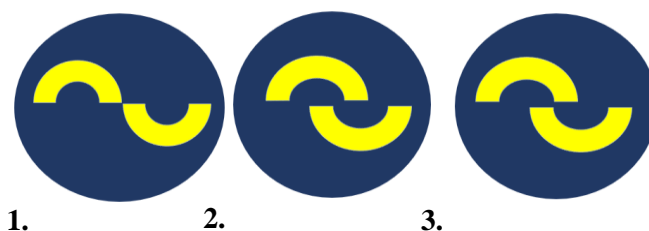
Aplanační tonometrie

Aplanační tonometrie funguje na základě Fick-Imbertova zákona. Formulace tohoto zákona nám říká, že tlak (P) potřebný k oploštění koule s tenkými pružnými stěnami je přímo úměrný síle (F) nutné k oploštění koule plochou (S),

$$P = \frac{F}{S}.$$

Teorie je omezena na dokonale pružnou a tenkou stěnu koule, u které se síla rovnoměrně rozprostře po jejím povrchu. Oční koule tyto ideální podmínky nespĺňuje, rohovka během měření vykazuje vlastní odpor nezávisle na velikosti nitroočního tlaku. Měření je tedy omezeno tzv. rigiditou rohovky (tuhostí), případně dalšími biomechanickými vlastnostmi rohovky, viz níže. [13]

Mezi typické zástupce patří tzv. Goldmannův aplanační tonometr (GAT). Tonometr se skládá z komolého kuželu tvořeného dvojprizmatem, který je umístěn na štěrbinové lampě. Metoda zahrnuje aplanaci rohovky menší podstavou kuželu o ploše $7,35 \text{ mm}^2$ a o průměru $3,06 \text{ mm}$. Pacientovi se aplikuje na rohovku anestetikum a následně fluorescenční barvivo. Rohovka je pozorována přes modrý kobaltový filtr. Během měření, kdy pacient sleduje fixační bod, kužel postupně aplanuje rohovku, správná míra aplanace je vyhodnocena na základě pozorovaného fluorescenčního obrazce (viz obr. 7). Stupnice, udávající přítlak kuželu, je přímo kalibrována v hodnotách nitroočního tlaku. [17, 18]



Obr. 7 – Fluorescenční půl prstence pozorované při GAT, 1. Aplanační tlak příliš malý, 2. Aplanační tlak příliš velký, 3. Správná velikost aplanačního tlaku [dle předlohy 58]

Dalším typem aplanačního tonometru je Perkinsův tonometr. Jedná se o ruční aplanační zařízení vycházející ze zmíněné metody GAT, tudíž je rohovka taktéž aplanována kuželem o průměru 3,06 mm. Přístroj disponuje osvětlovacím zařízením vytvářející fluorescenční polokruhy z vlastního zdroje světla. Jedná se o vhodnou modifikaci vyšetření GAT u dětí či pacientů s pohybovým handicapem, u kterých je měření na šterbinové lampě diskomfortní nebo špatně proveditelné. Tato metoda vyžaduje instilaci fluoresceinu a lokální anestetika. [17]

Mezi přenosné aplanační tonometry také patří tonopen. Jedná se o přenosné, elektrické, ruční zařízení, které pomocí malého pístu zaznamenává sílu potřebnou k aplanaci rohovky. Elektrický senzor snímá sílu oploštění a následně ji převádí na hodnotu NOT. Výsledná hodnota je průměrem naměřených hodnot NOT. Tonopen vyžaduje každodenní kalibraci a u měření je nutná lokální anestezie rohovky. Tuto metodu je vhodné využít např. na operačních sálech, na pohotovosti nebo jako screeningové měření NOT. K výhodám lze uvést nezávislost na poloze pacienta a možnost měření NOT přes měkkou kontaktní čočku. [18]

Dynamická konturová tonometrie

Dynamická konturová tonometrie představuje technologii přímého a neinvazivního kontaktního měření NOT, u kterého se vyžaduje anestezie rohovky. Hrot hlavice tonometru má konkávní tvar (zakřivení 10,5 mm) a je vyvinut na základě ideálního tvaru rohovky, při měření tedy nedochází k aplanaci, ale pouze k přiložení hrotu ke kontuře rohovky. Z tohoto důvodu se předpokládá, že měření není ovlivňováno biochemickými vlastnostmi rohovky (např. tloušťkou či elasticitou rohovky), což je jedna z výhod ve srovnání s jinými kontaktními metodami. Součástí hlavice je piezoelektrický senzor tlaku pracující o frekvenci 100 Hz, tudíž provede 100 měření za dobu jedné sekundy. Vyhodnocuje tak se průměrná hodnota získána senzorem. [16]

Rebound tonometrie

Z klinického hlediska byl poprvé přístroj uveden v roce 2000 Kontiolou a v současnosti patří mezi nejmladší a nejrozšířenější metodu měření NOT. Tento přenosný, rychlý a relativně přesný tonometr lze použít bez nutnosti aplikace lokální anestezie na rohovku a je tak vhodný i pro děti či imobilní pacienty. Tato kontaktní metoda vyhodnocuje velikost NOT na základě změn pohybových vlastností sondy po jejím odrazu od oka. [13, 18]

Jehličková sonda je oproti oku vystřelena pomocí elektromagnetické indukce, její pohybový stav po odrazu od oka je vyhodnocen na základě pohybem sondy indukovaného napětí. Výsledek je stanoven jako průměr z několika měření. [13, 18]

Bezkontaktní tonometrie (Air puff tonometry)

Bezkontaktní tonometrie je jedna z forem aplanační tonometrie navržená společností Zeiss a zkonstruována Dr. Grolmanem (1972). V klinické praxi se jedná o vhodnou metodu pro běžné oční vyšetření a screeningové účely u velkých skupin pacientů, není však doporučována pro dlouhodobé pozorování. Mezi výhody nekontaktního tonometru lze uvést snížené riziko přenosu infekce, poranění rohovky a u měření se neaplikují lokální anestetika na rohovku. Vhodné pro pooperační pacienty s edémem víček, omezenou spoluprací, bolestí oka, diskomfortem a zvětšenou velikostí menisku slzného filmu. Podobně jako u ostatních aplanačních metod je měření ovlivněno vlastnostmi rohovky – centrální tloušťkou (CCT) a oční rigiditou, avšak existují zástupci bezkontaktní tonometrie, jejichž naměřené hodnoty jsou korigovány oproti vlivu některých vlastností rohovky (ocular response analyser – ORA, Corvis). [13]

Principem měření NOT je oploštění rohovky vzduchovým pulzem o určitém tlaku, které je zachyceno elektricko-optickým systémem. Tlak proudu vzduchu způsobuje, že se rohovka v prvním aplanačním stavu pohybuje směrem dovnitř a nabývá tak konkávního stavu. Následně se v druhém aplanačním stavu pohybuje směrem ven, tudíž nabývá normálního konfiguračního stavu (konvexního tvaru). Z okamžiku aplanace je na základě tlaku proudu vzduchu a doby aplanace stanovena hodnota nitroočního tlaku. Obvykle je provedeno několik měření, výsledkem je jejich průměrná hodnota. V případě zařízení ORA je stanoven tlak u obou aplanací a z rozdílu je určena tzv. hystereze rohovky a faktor odporu, na základě kterých je hodnota nitroočního tlaku korigována. Zařízení Corvis sleduje pomocí vysokorychlostní kamery deformaci rohovky po celou dobu měření, přičemž je vyhodnocována např. rychlost deformace. Z těchto komplexních dat je určena řada parametrů (např. tuhost rohovky), podle kterých pak dochází ke korekci hodnot nitroočního tlaku. [13, 19]

4.5 Vlastnosti rohovky ovlivňující přesnost měření nitroočního tlaku

Rohovka je spolu se slzným filmem prvním optickým transparentním rozhraním zrakového systému a tvoří podstatnou refrakční část optického systému oka (+43 D). Jedná se o tkáň bohatě inervovanou (první větev V. hlavového nervu – nervus ophthalmicus), bezcévnou, s pravidelnou strukturou obsahující dvě bazální membrány. Průměr rohovky je 11,5 mm, centrální tloušťka odpovídá 560 μm a periferní část činí cca 650–1000 μm . Ucelený přehled parametrů rohovky je uveden v tab. 3. Skládá se z pěti základních vrstev: 1. Epitel rohovky, 2. Bowmanova membrána, 3. Rohovkové stroma, 4. Descemetova membrána, 5. Endotel rohovky. [1, 4, 20]

Největší schopnost regenerace rohovky má epitelová vrstva (primárně díky limbálním buňkám) tvořená nekaratizujícím skvamózním epitelem. Při drobných poraněních epitelu, které nezasahují do Descemetovi membrány, je zaručené velmi dobré hojení tkáně. Rohovkový epitel, tvořený 4–6 vrstvami buněk, je schopen se kompletně obnovit za 7–10 dnů. Pod bazální vrstvou se nalézá tenká vrstva (Bowmanova membrána) neschopná regenerace a pokud nastane její poškození vzniká rohovková jizva. [1, 4, 20]

Jako další základní rohovkovou vrstvu lze uvést rohovkové stroma, které je složeno s rovnoměrných kolagenních fibril a představuje 90 % tloušťky rohovky. Stroma je od endotelu odděleno pomocí bazální Descemetovi membrány, která se svým složením podobá Bowmanově membráně (kolagenní vlákna typu IV., laminin, fibronectin). Descemetova membrána se postupně s věkem zesiluje a dosahuje až 10 – 15 μm z původní tloušťky 3 μm , kterou má při narození. [1, 4, 20]

Poslední vrstva rohovky je složena z jedné vrstvy buněk hexagonálního tvaru pokrývající Descemetovu membránu. Šířka této mozaikovitě Endotelové vrstvy rohovky je 20 μm a výška odpovídá 5 μm . Počet endotelových buněk se od narození snižuje (při narození endotel obsahuje cca 3500–5500 buněk/ mm^2) průměrně o 0,5% za období jednoho roku, po 60. roce dosahuje počet buněk pod hranici cca 2000 na mm^2 . Endotelové buňky jsou bohaté na mitochondrie a vysoce metabolicky aktivní, jejich membrány jsou spojené junkčními komplexy a vytvářejí 2 nm široké kanálky – gap junction. Stěžejní funkcí této vrstvy je zajištění konstantní hydratace a transparence rohovky. [1, 4, 20, 21]

Pro zachování fyziologické funkce rohovky je zapotřebí minimální hodnota 400–700 buněk/ mm^2 . Klesne-li počet buněk pod zmíněnou hranici dojde k poškození hydratace rohovky a k následnému vytvoření edému rohovky. Počet endotelových buněk, jejich hustotu či tvar lze změřit pomocí spekulárního mikroskopu. [1, 4, 20, 21]

Tab. 3 – Přehled parametrů rohovky [2]

Průměr rohovky vertikálně	11,5 mm
Průměr rohovky horizontálně	12,6 mm
Optická mohutnost rohovky	+43 D
Tloušťka periferní části rohovky	650-1000 μm
Tloušťka centrální části rohovky	560 μm
Hydratace rohovky	76-80 %

Jak již bylo uvedeno, výsledek měření nitroočního tlaku v případě řady metod závisí na biomechanických vlastnostech rohovky. K charakteristikám lze zařadit centrální tloušťku rohovky, tuhost, elasticitu, hysterezi a viskozitu. Obvykle je pro korekci hodnot nitroočního tlaku využívána CCT, dále tuhost a hystereze.

Rohovka je tvořena viskoelastickým materiálem, což znamená že odezva rohovky na podnět vykazuje vlastnosti viskózních, tak i elastických struktur. Při opakovaném zatěžování je pozorován určitý stupeň hystereze a rohovce nějakou dobu trvá, než se navrátí do původního stavu před zatížením. Kolagenní fibrily stromatu zodpovídají za její elastické vlastnosti a jednotlivé spojení (matrix) mezi vlákny zajišťují vlastnosti viskózní. Matrix, skládající se z proteoglykanů, působí vnitřní tření rohovky. Měření nitroočního tlaku je závislé nejen na aplanaci, ale i na následné odezvě rohovky, proto je vhodné se na rohovkové vlastnosti taktéž zaměřit. [23]

Centrální tloušťka rohovky

Centrální tloušťka rohovky je důležitým parametrem, který nejen že ovlivňuje měření nitroočního tlaku, ale pokud je hodnota CCT podprůměrná, může být rizikovým faktorem pro vznik a progresi glaukomového onemocnění. [2, 22]

Jak již bylo zmíněno, v periférii je rohovka silnější, kolísá kolem 1 mm (650– 1000 μm) a směrem k apexu rohovky se ztenčuje a dosahuje cca 0,5 mm (560 μm). Při vyšší tloušťce rohovky dochází k nadhodnocení měřeného nitroočního tlaku, menší tloušťka naopak vede k podhodnocení. [2, 22]

Tuhost

Tuhost neboli rigidita představuje fyzikální mechanickou veličinu vyjadřující elastické vlastnosti oční koule a jedná se o důležitý parametr pro klinickou oftalmologii. Jedná se o míru odporu proti pružné deformaci v reakci na působící aplikovanou sílu. Při zvýšené tuhosti dochází k nadhodnocení, při snížené k podhodnocení měřeného nitroočního tlaku. [7, 24, 25]

Tuhost je také výrazně korelována s tloušťkou rohovky. Oční rigidita lze změřit pomocí přístroje ORA nebo Corvisu a spolu s dalšími parametry zpřesňuje měření nitroočního tlaku a diagnostiku některých rohovkových ektatických onemocnění. Ektatická onemocnění jako např. keratokonus, pelucidní marginální degenerace, pooperační rohovkové ektázie, mohou mít také vliv na tuhost rohovkové tkáně. [7, 24, 25]

Hystereze

Dalším parametrem ovlivňující měření nitroočního tlaku je hystereze. Jak již bylo zmíněno rohovka je viskoelastický materiál, který se vyznačuje hysterezí. Jedná se o schopnost visko-elastických materiálů či tkání reagovat na zatížení a uvolnění působící síly. Hystereze rohovky odráží schopnost tkáně absorbovat a rozptýlit energii během obousměrné aplanace. Energie se ztrácí ve formě tepla během rychlého zatížení nebo odlehčení rohovky. U ideálního visko-elastického materiálu by nedocházelo ke ztrátě energie, tudíž by byla hystereze nulová. U očí s nízkou hysterezí je pravděpodobnější rozvoj a progres glaukomu nežli u očí s hysterezí vysokou. Rohovková hystereze odráží, jakým způsobem reaguje oko na stres tzn. zvýšený nitrooční tlak, zda zažívá nápor toho stresu (nízká hystereze) nebo je schopno energii rozptýlit, a chránit tak zrakový nerv (vysoká hystereze). [51, 52]

5 Vliv operace katarakty na změnu očních struktur a nitroočního tlaku

Tato kapitola je věnována vědeckým poznatkům o vlivu operační metody fakoemulzifikace na změnu nitroočního tlaku u pacientů bez glaukomového onemocnění a s glaukomovým onemocněním. Taktéž uvede pooperační změny týkající se odtoku komorové vody, komorového úhlu a přední komory.

Objem čočky se s věkem zvětšuje, přední povrch čočky se pohybuje směrem k rohovce. Čočka obsahující zkalení bývá tlustší než normální čočka bez katarakty. Kataraktové onemocnění může způsobovat též změny dalších očních struktur. Předpokládá se, že některé z těchto anatomických změn mohou přispívat ke zvýšení nitroočního tlaku. Vysoký nitrooční tlak může následně vést k sekundárnímu glaukomu. [39, 41]

Operace šedého zákalu nejenže primárně umožní odstranění zkalené čočky, ale byla navržena jako klinicky přínosná technika pro snížení nitroočního tlaku u pacientů s glaukomem i bez něj. Znalost změny NOT po operaci katarakty může pomoci předpovídat klinické výsledky u glaukomových pacientů nebo u pacientů s oční hypertenzí. Vliv operace katarakty na NOT může být ovlivněn několika faktory včetně anatomie přední komory a konfigurace úhlu (otevřený, uzavřený úhel) atd. [39, 41]

5.1 Změny parametrů očních struktur po operaci katarakty

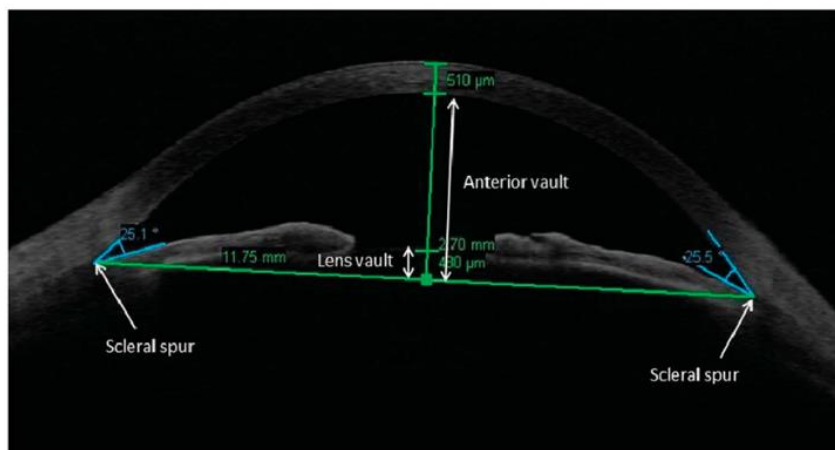
V mnoha studiích bylo dokázáno, že operace katarakty vyvolává změny u řady očních struktur, které mohou souviset s hodnotou nitroočního tlaku. Výsledky studií [43, 44] prokazují signifikantní změnu v hloubce přední komory (ACD), a to konkrétně navýšení její hodnoty po operaci katarakty. Rozdílné navýšení hodnoty se však může nalézat u pacientů, kterým je diagnostikován glaukom s otevřeným či uzavřeným úhlem. Největší navýšení hodnoty ACD se prokazuje u pacientů s primárním glaukomem uzavřeného úhlu [43, 44, 55], poté u pacientů s otevřeným úhlem nebo oční hypertenzí. Komorový úhel i hodnota ACD se tak dle studií [43, 44, 53, 54, 55] po operaci významně změní. Jak už bylo zmíněno, dochází k navýšení velikosti ACD a ve většině případů i k rozšíření komorového úhlu po operaci. U pacientů s uzavřeným úhlem je pooperačně výraznější snížení nitroočního tlaku než u pacientů s úhlem otevřeným. Jedinci s uzavřeným úhlem vykazují vyšší předoperační nitrooční tlak.

5.2 Změny nitroočního tlaku po operaci katarakty metodou fakoemulzifikace

Operace katarakty metodou fakoemulzifikace může být přínosná pro snížení nitroočního tlaku. Řada studií [40, 41, 42, 43, 44] prokazuje snížení NOT po operaci u pacientů s glaukomovým onemocněním, oční hypertenzí, ale i bez glaukomového onemocnění, kterým je diagnostikován jen šedý zákal. K snížení nitroočního tlaku dochází dle studií [41, 42, 43] po jednom týdnu, i za několik měsíců po zákroku. Největší vliv fakoemulzifikace na snížení NOT je uváděn u glaukomatiků s uzavřeným úhlem a oční hypertenzí [44, 66, 67, 69], naopak nižší účinek na snížení NOT vykazují data u pacientů bez glaukomového onemocnění [41, 44], avšak jsou stále statisticky významná. Dle mnoha studií [40, 41, 42, 67] byla prokázána významná souvislost předoperačního tlaku s pooperačním. Pokud je vyšší předoperační tlak, tak dojde k jeho výraznějšímu snížení po operaci.

Přesný mechanismus snížení nitroočního tlaku po operaci katarakty není přesně znám a spekuluje se nad různými teoriemi, avšak dle současných studií se jedná o vhodnou metodu ke snížení NOT, kterou lze během operace (u glaukomatických pacientů) doplnit o drenážní implantát nebo trabekulektomii, čímž se zajistí výraznější pokles nitroočního tlaku po operaci katarakty [66].

Jednou z uvažovaných příčin je změna velikosti přední komory či komorového úhlu, dále může pokles NOT souviset se změnami odtoku nitrooční tekutiny nebo se zvýšením uveosklerálního odtoku. Odpovídající změny komorového úhlu a hloubky přední komory po operaci přitom byly prokázány (viz 5.1). Tyto parametry budou mít zřejmě vliv na NOT z dlouhodobého hlediska. Dle studie [70], která se zaměřovala na oční parametry, které mohou ovlivnit NOT pooperačně, poukázala na souvislost mezi předoperačním objemem přední komory (anterior vault, AV) a pooperačním NOT. Objem přední komory je definován jako maximální kolmá vzdálenost od zadního povrchu rohovky k vodorovné linii, spojující dvě sklerální ostruhy na horizontálních OCT snímcích předního segmentu (viz obr. 8). Pokud je menší AV předoperačně, tím dojde k většímu snížení NOT po operaci.



Obr. 8 – Snímek z předněsegmentového OCT přibližující význam hodnoty AV [70]

Bezprostředně po operaci však lze předpokládat i jiné mechanismy. Fakoemulzifikace typicky způsobí nízký stupeň zánětu v bezprostředním pooperačním období. Tato zánětlivá reakce může vést ke zvýšení uveosklerální odtoku, ke změnám v hemato – vodné bariéře a k účinkům na řasnaté těleso. Pravděpodobně indukovaný zánět snižuje nitrooční tlak vlivem snížené tvorby komorové vody řasnatým tělesem nebo může zvýšit odtok komorové vody.

Dle studií [63, 64, 67] jsou však zaznamenány případy se zvýšením NOT po několika hodinách po provedení zákroku. Tento nárůst tlaku je obvykle přechodný a neovlivňuje dlouhodobou kvalitu zraku, avšak nejnebezpečnější je u pacientů s diagnostikovaným poškozením zrakového nervu, které nalézáme u glaukomatiků. Navýšení NOT dosahuje maxima 3 až 7 hodin po operaci a přetrvává prvních 24 hodin po operaci. Největší riziko u glaukomatických pacientů nastává po 3–4 hodinách od zákroku, kdy NOT může u těchto pacientů dosáhnout až 30 mmHg. Výsledky studie [67] poukázaly na zvyšování NOT u glaukomatiků s otevřeným úhlem od prvního dne do třetího dne po operaci, avšak poté došlo k jeho postupnému snižování, zatímco u očí bez glaukomového onemocnění byl NOT snížen od prvního dne po zákroku.

Příčinou časného navýšení NOT po zákroku lze přisuzovat buď to chirurgickému traumatu, anebo vzniku zánětlivé reakce v oblasti přední komory. Pravděpodobnost zvýšení NOT se zvyšuje, pokud v oku po operaci zůstane nadměrné množství viskoelastických materiálů, a to konkrétně může nastat u materiálů disperzních, které mohou přilnout k nitroočním strukturám. [63]

Taktéž použití látek s vyšší viskozitou vyžaduje důkladnější a delší výplach přední komory, a proto se nedoporučují pro konečnou fázi operace. Dalším aspektem, který může ovlivnit změnu NOT po operaci je incize. Fakoemulzifikace s využitím sklerokorneálního tunelu může signifikantně navýšit NOT po 6 hodinách po provedení zákroku ve srovnání s řezem rohovkovým. Avšak sklerokorneální řez u metody fakoemulzifikace má menší vliv na navýšení NOT v porovnání s metodou extrakapsulární extrakce katarakty. Důležitým faktorem pro pooperační změny NOT je především zkušenost chirurga provádějící operaci. [63]

Dle studií [63, 64, 65] existuje taktéž souvislost předoperační axiální délky s pooperační změnou NOT. Pacienti s axiální délkou nad 25 mm mají dle výsledků výzkumů signifikantně vyšší vzestup hodnoty NOT den po provedení bezproblémové operace, než pacienti s axiální délkou pod 25 mm. Tudíž zmíněné studie potvrzují, že existuje korelace axiální délky s pooperačním zvýšením NOT den po zákroku. [63, 64, 65]

6 Praktická část

Operace katarakty bývá posuzována jako alternativní metoda v léčbě glaukomového onemocnění či oční hypertenze. Nejenže operace katarakty odstraní šedý zákal, zlepšit komfort a zrakovou ostrost pacienta, ale může mít vliv i na nitrooční tlak nejen u glaukomatiků, ale i u pacientů, kterým je primárně diagnostikován šedý zákal.

Stěžejním cílem praktické části výzkumné práce bylo zjistit, jaký vliv má operace katarakty na hydrodynamiku oka, především se zaměřením na pooperační nitrooční tlak. Dalším cílem bylo sledovat změny jednotlivých očních parametrů navozené operací a vliv těchto parametrů, popř. jejich změn na výslednou pooperační hodnotu nitroočního tlaku. Konkrétně byla sledována velikost komorového úhlu, hloubka přední komory a tloušťka rohovky. V rámci výzkumné studie se srovnávala i předoperační hustota endotelových buněk s hustotou pooperační. Na základě stávajících studií [41, 42] předpokládáme, že dojde k pooperačnímu poklesu nitroočního tlaku, který bude záviset na jeho předoperační hodnotě a na předoperační velikosti komorového úhlu. Předpokládáme též úbytek počtu endotelových buněk [67].

6.1 Soubor probandů

Výzkumné studie se zúčastnilo 33 probandů, z toho bylo 25 žen a 8 mužů ve věku 59–88 let. Sledováno bylo vždy pouze první operované oko, celkem bylo do studie zahrnuto 33 očí. Výzkumu se mohly zúčastnit osoby s diagnostikovanou senilní nukleární kataraktou, tudíž ve věkové kategorii od 50 let a výše. Vylučovacím kritériem byl vyšší stupeň katarakty, u které nebylo možné provést měření pomocí optické biometrie. Do výzkumu byli zahrnutí pacienti s glaukomovým onemocněním i bez glaukomové onemocnění. Z velké části převažovali pacienti bez glaukomu (29 osob) oproti pacientů s diagnostikovaným glaukomovým onemocněním (4 osoby). Jelikož počet glaukomatiků byl nízký pro statistickou analýzu, byly osoby s glaukomem, u kterých se nitrooční tlak mohl chovat jinak, ze studie vyřazeny. Výsledky tedy byly zpracovány pouze u 29 očí od 22 žen a 7 mužů. Průměrný věk finálně zařazených osob byl 71,4 let se směrodatnou odchylkou 6,3 a věkový rozsah byl od 59 do 88 let. Před samotným měřením byl pacientům vysvětlen průběh měření, byli seznámeni s postupem měření a dobrovolně souhlasili s účastí na výzkumné studii v rámci diplomové práce. Na základě sdělených informací každá osoba zahrnutá do studie podepsala informovaný souhlas a měla právo kdykoliv ze studie odstoupit, bez udání konkrétního důvodu.

6.2 Metodika

Praktická část diplomové práce probíhala na oční klinice Gemini v Ostravě – Bělském lese. Osoby zahrnuté do výzkumné studie podstoupily na oční klinice jednodenní operaci šedého zákalu bez následné hospitalizace. U každého probanda proběhla operace katarakty na obou očích s odstupem jeden týden. Do výzkumu bylo zařazeno pouze první oko. Předoperační měření všech sledovaných parametrů na tomto oku se uskutečnilo v den první operace šedého zákalu. Pooperační měření proběhlo za týden po operaci, přičemž následně probandi podstoupili i zákrok u druhého oka.

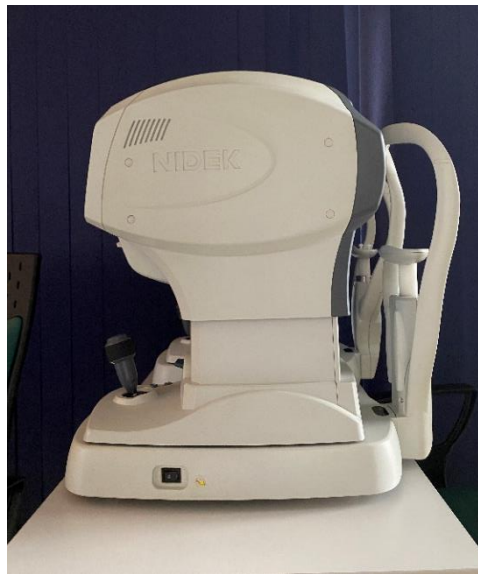U všech pacientů byla předoperačně podána topicky antibiotika, následně byla aplikována topická a intrakamerální anestezie. Velikost incize se zvolila cca 2,0–2,2 mm. Další kroky se skládaly z: aplikace viskoelastického materiálu, kapsulorexe a hydrodisekce. Operace proběhla metodou fakoemulzifikace technikami Divide and conquer nebo Phaco chop. Následovala irigace a aspirace a čištění zadního pouzdra. Probandům se implantovala do vaku asférická monofokální nitrooční čočka od firmy Bausch & Lomb (Akreos Adapt AO). Operaci prováděl vždy stejný zkušený chirurg. Více informací týkající se jednotlivých kroků operace jsou popsány v kapitole č. 2.

Měření sledovaných parametrů probíhalo na 4 přístrojích: autorefrakto-keratometru, spekulárním mikroskopu, optickém biometru a na (předněsegmentové) optické koherentní tomografii (OCT). Obecné principy jsou shrnuty v kapitole č. 3. Nejprve byl změřen nitrooční tlak pomocí přístroje Tonoref II., poté byla změřena hustota endotelových buněk, tloušťka rohovky na přístroji NIDEK CEM-530 a následovalo měření axiální délky a velikosti přední komory na IOL MASTERU 500. Měření nitroočního tlaku, endotelu, tloušťky rohovky, axiální délky a hloubky přední komory probíhalo v jedné místnosti. Na měření komorového úhlu pomocí přístroje OCT RTVue 100 se proband přesunul do sousední ambulance.

Autorefrakto-kerato-tonometrie

Autorefrakto-kerato-tonometrie proběhla na přístroji NIDEK Tonoref II (Oculus, Gamagori, Japan). Přístroj kombinuje funkci několika přístrojů: autorefraktometru, keratometru a bezkontaktního tonometru (viz obr. 9). Do výzkumné studie byla zahrnuta jen hodnota nitroočního tlaku. Měření proběhlo v automatickém režimu, kdy přístroj sám detekuje správnou centraci i měřící vzdálenost a automaticky spouští měření. Výsledná hodnota byla stanovena jako průměr 3 validních hodnot, které se od sebe výrazně nelišily. Nevhodná měření byla automaticky vyřazena.

Přístroj je taktéž schopen změřit i zakřivení rohovky, průměr zornice, PD – pupil distance (vzdálenost zornicových středů). Metoda zobrazení zornicových zón (pro měření refrakce) analyzuje širší oblast, a tím poskytuje spolehlivější údaje. Zařízení disponuje super luminiscenční diodou, čímž vylepšuje spolu s CCD čipem kvalitu obrazu, umožňuje ostřejší a jasnější obraz než zařízení s LED. [47] Před měřením byl účastník studie podrobně poučen o principu měření týkající se tohoto bezkontaktního měření. Proband byl měřen v sedě, v co možná nejpřirozenější poloze.

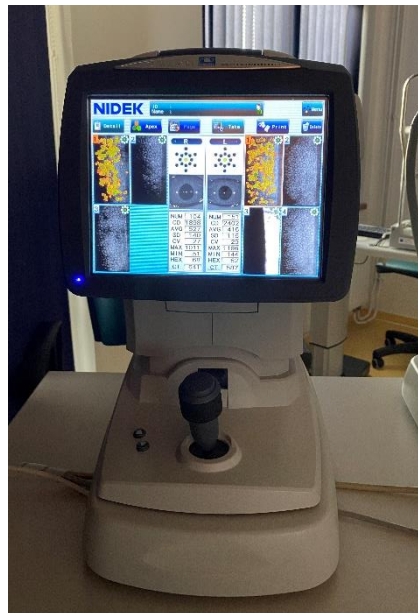

Obr. 9 – Nidek TONOREF II

Spekulární mikroskopie

Spekulární zrcadlová mikroskopie je neinvazivní metoda měření endotelových buněk pracující na základě zrcadlové reflexe. Pojem zrcadlová reflexe označuje situaci, při které úhel odraženého paprsku světla svírá stejný úhel jako úhel světla dopadajícího. Klinické spekulární mikroskopy jsou navrženy na základě původně představeného typu zrcadlového mikroskopu, který byl uveden Mauricinem (v r. 1968) pro laboratorní použití. Jedná se o optický reflexní mikroskop, kde štěrbinu světla je fokusována na povrch endotelu rohovky a zrcadlově odražené světelné paprsky jsou zaostřeny na rovinu detektoru, zachycený obraz je pozorován na monitoru. Pomocí spekulárního mikroskopu lze změřit s velkou přesností i tloušťku rohovky (pachymetrii). Tloušťka rohovky (thinnest corneal thickness, TCT) proto byla měřena v našem výzkumu právě tímto způsobem. [48]

Měření probandů v rámci praktické části probíhalo na bezkontaktním přístroji Nidek CEM-530 (viz obr. 10) v tmavé místnosti. Přístroj snímá centrální oblast rohovky o ploše 0,25 x 0,55 mm². Následně provede obrazovou analýzu získaných snímků a vyhodnotí hustotu endotelových buněk [49]. Zařízení též umožňuje analyzovat velikost a tvar těchto buněk, ale tato funkce nebyla využita. Pacient byl nastaven do vhodné polohy dle přístroje a měřeno bylo jen jedno oko zvolené do výzkumné studie. Délka měření standartně odpovídala několika minutám, avšak závisela na spolupráci pacienta a na jeho mobilních schopnostech. Jedná se o plně automatizované měření, kde je zapotřebí pouze zaostření. Pro statistickou analýzu dat byla využita průměrná naměřená hodnota hustoty endotelových buněk (cell density, CD) a TCT.

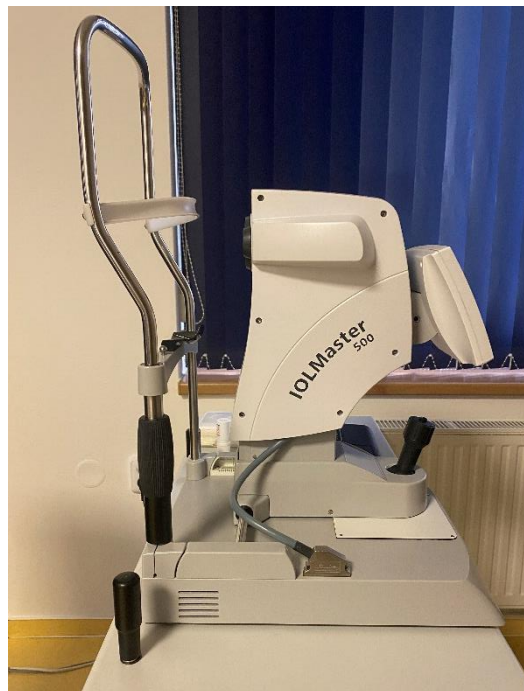

Obr. 10 – Spekulární mikroskop NIDEK CEM-530 [49]

Optická biometrie

Velikost přední komory a axiální délka oka byla měřena optickou biometrií konkrétně přístrojem IOL MASTER 500 (Carl Zeiss Meditec, Jena, Germany), viz obr. 11. Jedná se o bezkontaktní, neinvazivní biometrii využívající parciální koherenční interferometrii. Přístroj se primárně využívá pro výpočet optické mohutnosti umělé nitrooční čočky. Výpočet je založen na čtyřech generacích vzorců, avšak v současnosti jsou využívány vzorce 3. a 4. generace. Matematické vzorce v sobě mohou zahrnovat např.: hloubku přední komory, axiální délku oka, optickou mohutnost rohovky a tzv. A - konstantu. Pro experimentální část diplomové práce se do statistické analýzy zpracovávala jen hodnota axiální délky a hloubky přední komory.

Probandi byli měření ve stejných podmínkách jako u předešlých dvou měření (Autorefrakto-kerato-tonometrie a Spekulární mikroskopie) tzn. v tmavé místnosti a v sedě, v co nejpřirozenější pozici. Před samotným měřením byla vyšetřovaná osoba seznámena s principem a průběhem měření. Proband byl nastaven do polohy vyhovující danému přístroji, měl opřenou bradu a čelo o opěrku přístroje. První ze série měření byla vícenásobná keratometrie a axiální délka, které se zaznamenávala automaticky. Druhým krokem bylo měření hloubky přední komory a následovalo opět automatické měření parametrů „white-to-white“, což představuje horizontální vzdálenost mezi okraji rohovkového limbu. Vyhodnocovala se průměrná hodnota naměřených hodnot axiální délky a hloubky přední komory, které stanovil přístroj.

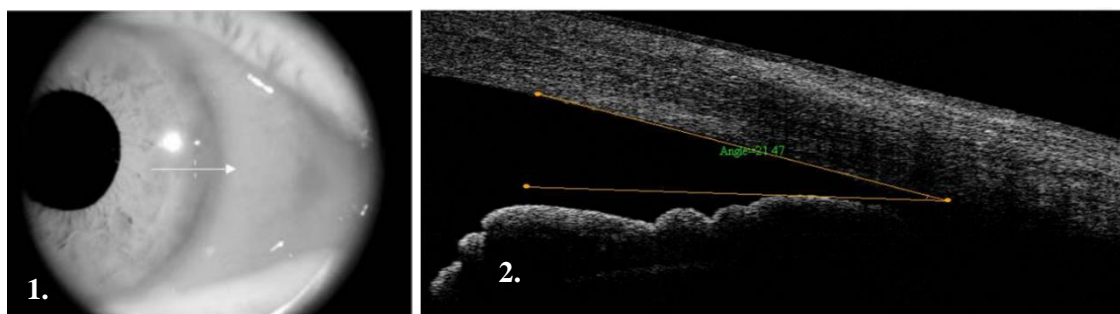


Obr. 11 – IOL Master 500

Optická koherentní tomografie

Komorový úhel byl měřen pomocí OCT Optovue RTVue 100 (Optovue, Inc., Fremont, CA, USA), které se nalézalo v druhé části kliniky. V rámci praktické části diplomové práce se použila jeho předněsegmentová funkce s přídatným zařízením (cornea anterior module, CAM). Analýza předního segmentu umožňuje změřit např. pachymetrii rohovky, komorový úhel atd. OCT optovue RTVue 100 umožňuje 26 000 A-scanů za sekundu, množství snímků 256 až 1024 A-scan/Frame, s hloubkou rozlišení 5 μm a příčným rozlišením 8 μm . [50]

Před měřením byl pacientovi vysvětlen postup měření a jaká data tímto měřením získáme. Samotné měření se uskutečnilo v tmavé místnosti, oči byly nasvíceny pomocí přídatného zařízení. Přístroj vytvořil snímek předního segmentu oka ve formě řezu. Na tomto snímku byl pomocí příslušného softwaru manuálně vyznačen komorový úhel a byla určena jeho velikost. Příklad snímku s vyznačeným úhlem se nalézá na obr. 12-2.



Obr. 12 – 1. Snímek z měření komorového úhlu z pohledu vyšetřujícího, 2. Nasální snímek komorového úhlu pravého oka z předněsegmentového OCT

6.3 Statistické zpracování dat

Normalita testovaných předoperačních a pooperačních dat byla hodnocena Saphiro-Wilkovým testem. Hypotéza o normálním rozdělení byla vyvrácena pouze u pooperační AL a CD a u rozdílu předoperačních a pooperačních hodnot AL. Pro srovnání předoperačních a pooperačních hodnot byl využitý párový t-test pro normální data a Wilcoxonův párový test pro ostatní data. Vliv předoperační hodnoty očních parametrů na změnu nitroočního tlaku byl sledován pomocí metody analýzy rozptylu (ANOVA) hlavních efektů, přičemž normalita rozdílových dat NOT byla opět testována Saphiro-Wilkovým testem. Případná doplňující korelační analýza byla provedena pomocí Pearsonova korelačního koeficientu r_P u normálně rozdělených dat, přičemž mezní hodnota pro jeho statistickou významnost je 0,368, popř. pomocí Spearmanova korelačního koeficientu r_S v ostatních případech.

Statistická porovnávání dat se prováděla na hladině významnosti 0,05, přičemž v textu jsou též uvedeny mezní hodnoty p hladiny významnosti, při kterých by právě došlo k zamítnutí testované hypotézy. Statistické zpracování dat probíhalo v programu STATISTICA 13.0 a pomocí programu MS Excel.

6.4 Výsledky

Předoperační a pooperační hodnoty všech sledovaných parametrů jsou shrnuty v tabulce č. 4 ve formě průměrných hodnot, mediánů a směrodatných odchylek. Tabulka č. 5 udává rozdíly v předoperačních a pooperačních hodnotách (pooperační hodnota - předoperační hodnota), opět ve formě průměrů, mediánů a směrodatných odchylek. Statistickou analýzou bylo zjištěno, že se všechny předoperační a pooperační hodnoty statisticky významně změnily (párový t-test, $p = 0,017$ pro NOT, $p = 0,034$ pro TCT, $p < 0,0001$ pro KÚ; Wilcoxonův párový t-test, $p < 0,0001$ pro AL a $p < 0,0001$ pro CD).

Z tabulky č. 4 je vidět, že NOT, AL a CD pooperačně poklesly oproti předoperačním hodnotám, naopak se zvýšila hodnota TCT, ACD a KÚ. Průměrná změna v délce oka je však relativně malá. U nitroočního tlaku je průměrný pokles klinicky nevýznamný (< 2 mm Hg) [79], nicméně u 15 z 29 očí (52 %) byl zaznamenán klinicky významný pokles, klinicky významný nárůst byl přitom pozorován jen u 4 z 29 očí (14 %). Korelační analýza dále prokázala, že změna KÚ je významně závislá na jeho počáteční hodnotě ($r_P = -0,411$), přičemž menší úhel vede k jeho k většímu pooperačnímu nárůstu. Graf příslušné závislosti ukazuje obr. 13. U TCT, ACD, AL a CD nebyla zjištěna významná závislosti ($|r_P| < 0,28$, $|r_S| < 0,25$).

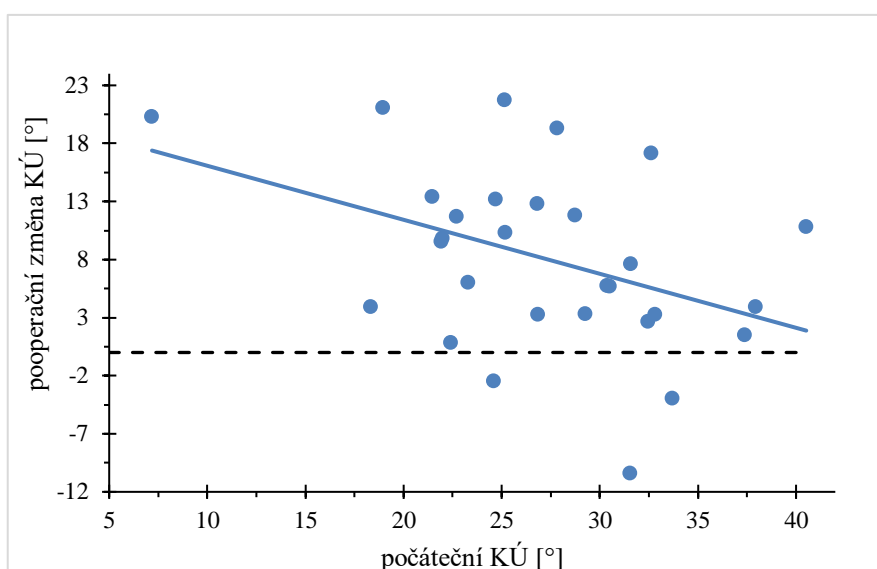
Tab. 4 – Předoperačních a pooperačních hodnoty všech sledovaných parametrů.

Sledované parametry	Předoperační hodnoty			Pooperační hodnoty		
	průměrná hodnota	směrodatná odchylka	medián	průměrná hodnota	směrodatná odchylka	medián
NOT [mmHg]	16,2	3,1	16,5	14,8	3,2	14,5
TCT [μ m]	560	36	553	571	44	552
ACD [mm]	2,95	0,39	3,05	4,18	0,48	4,21
KÚ [°]	27,2	6,8	26,83	35,32	7,9	35,52
CD [buňka/mm ²]	2461	334	2572	1910	684	1983
AL [mm]	23,15	0,74	23,15	22,92	0,71	23,08

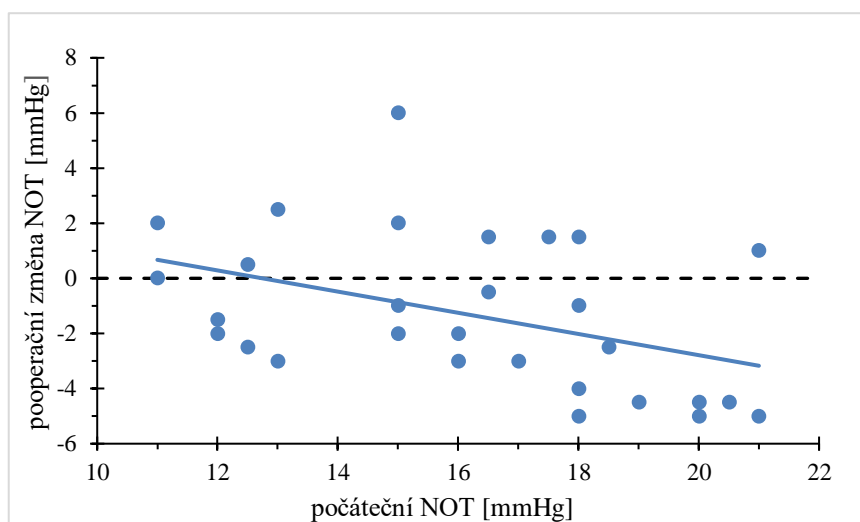
Tab. 5 – Rozdíly v předoperačních a pooperačních hodnotách. Záporná hodnota reprezentuje pooperační pokles.

Sledované parametry	průměrná hodnota	směrodatná odchylka	medián
NOT [mmHg]	-1,3	2,8	-2,0
TCT [μ m]	11	18	6
ACD [mm]	1,24	0,40	1,19
KÚ [°]	8,1	7,7	7,62
CD [buňka/mm ²]	-550	571	-275
AL [mm]	-0,23	0,23	-0,20

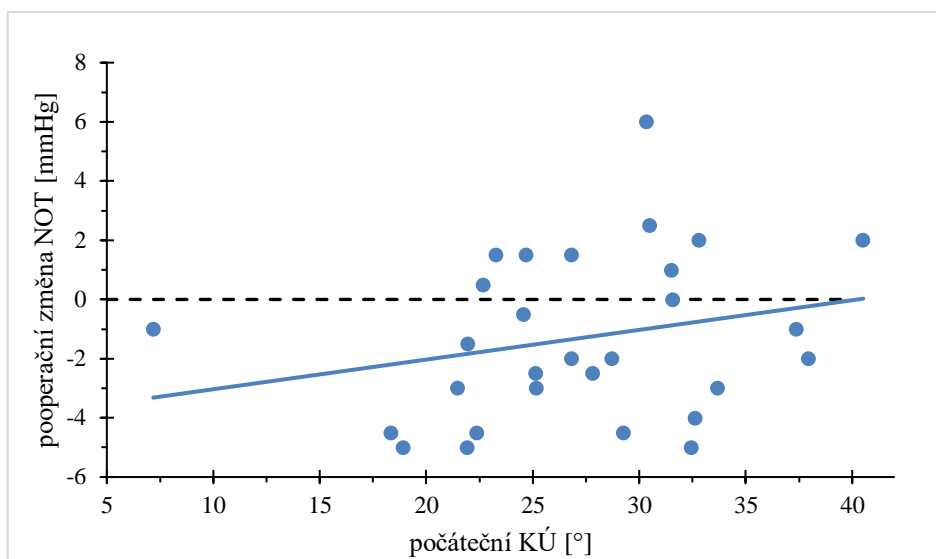
Dále se zkoumal vliv předoperačních hodnot očních parametrů (TCT, ACD, NOT, KÚ, AL) na změnu nitroočního tlaku po operaci. Pomocí metody ANOVA hlavních efektů byl zjištěn vliv pohlaví ($p = 0,027$), počáteční hodnoty NOT ($p = 0,035$) a komorového úhlu ($p = 0,042$). Uvedené závislosti jsou graficky zachyceny na obr. 14 a 15. Z výsledků analýzy vyplývá, že vyšší počáteční tlak vede k většímu snížení NOT po operaci, naopak vyšší počáteční KÚ vede k menšímu poklesu NOT. U mužů byl zjištěn průměrný pokles 3,0 mmHg se směrodatnou odchylkou 1,6 mmHg, u žen 0,8 mmHg s odchylkou 2,9 mmHg, tj. u žen došlo k menšímu poklesu. Naopak u TCT, ACD a AL nebyl zjištěn významný vliv ($p = 0,77$, $p = 0,093$, $p = 0,11$).



Obr. 13 – Závislost pooperační změny KÚ na počáteční hodnotě KÚ. Měřenými hodnotami (kolečka) je proložena regresní přímka (plná čára).



Obr. 14 – Závislost pooperační změny NOT na počáteční hodnotě NOT. Měřenými hodnotami (kolečka) je proložena regresní přímka (plná čára). Záporná hodnota reprezentuje pokles NOT po operaci.



Obr. 15 – Závislost pooperační změny NOT na počáteční hodnotě KÚ. Měřenými hodnotami (kolečka) je proložena regresní přímka (plná čára).

6.5 Diskuze

Výzkumná práce byla zaměřena na posouzení změny očních struktur a nitroočního tlaku po operaci katarakty metodou fakoemulzifikace. Data byla analyzována u jedinců bez diagnostikované oční hypertenze nebo glaukomu. Především se zkoumal vliv předoperačních parametrů (ACD, AL, TCT, KÚ, NOT) na pooperační výsledek nitroočního tlaku. Stěžejním výsledkem této výzkumné studie bylo zjištění, že pooperační NOT signifikantně poklesl (1,3 mmHg) po operaci, přičemž u asi 52 % byl tento pokles i klinicky významný. Bylo zjištěno, že u mužů došlo k většímu poklesu NOT (3,0 mmHg) než u žen (0,8 mmHg). Obecně byla zjištěna závislost pooperačního poklesu NOT na předoperačních hodnotách NOT a KÚ, vyšší NOT vedl k jeho většímu poklesu, naopak u vyšších KÚ byl zjištěn menší pokles. Dále bylo zjištěno, že i ostatní sledované parametry (ACD, AL, TCT, KÚ a CD) se pooperačně změnily.

Stávající studie [40, 43, 45] provedené alespoň po týdnu po operaci taktéž potvrzují snížení nitroočního tlaku a současně též zjistily vliv jeho předoperační hodnoty na pooperační změnu. Zjištěné pooperační změny jsou shodné s námi naměřenými údaji, přestože měření byla provedena v jiném časovém intervalu, v některých případech i delší dobu po operaci.

Možný důvod poklesu NOT lze přisuzovat pooperační změně KÚ. Na tuto skutečnost může poukazovat i souvislost změny NOT a předoperační hodnoty KÚ. Podobně jako v naší studii, i ostatní práce poukazují na vliv předoperační hodnoty KÚ [69, 70]. Ve shodě s našimi výsledky poukazují na vyšší pokles NOT při nižším počátečním komorovém úhlu.

Výsledky studie [70] taktéž potvrdily vliv KÚ, a především vliv objemu přední komory – AV, která má spojitost s komorovým uhlím (viz kapitola č. 5). Je-li menší hodnota AV předoperačně, tak dochází k výraznějšímu snížení NOT pooperačně.

Tato skutečnost by se dala vysvětlit odstraněním kataraktové čočky, čímž dojde ke zlepšení odtokového mechanismu komorové vody. Krystalická čočka, totiž svými změněnými parametry tlačí směrem na duhovku, a tím zmenšuje rozevření komorového úhlu. Její odstranění a následná implantace nitrooční čočky s menšími parametry, může souviset s poklesem NOT po operaci. Existuje však i studie [43], které souvislost mezi hodnotou předoperačního KÚ a pooperačním NOT neprokázala. Dalo by se to přisuzovat odlišnému způsobu měření. V této studii měření KÚ probíhalo na přístroji Pentacam a byla použita průměrná hodnota ze čtyř měřených kvadrantů KÚ. Taktéž byly hodnoty naměřeny v rozdílném časovém období, a to konkrétně po 2 měsících, oproti měření v rámci diplomové práce, které probíhalo po týdnu od operace. Snížení nitrooční tlaku by se však dalo vysvětlit různými mechanismy, a to např. zánětlivou reakcí, která může vést ke zvýšení uveosklerálního odtoku, ke změnám v hemato – vodné bariéře a účinkům na řasnaté těleso.

Dále jsme zjistili větší pokles NOT u mužů. Dle Studie [40] s podobným zastoupením žen (65) a mužů (64) se však nepotvrdila statistická významnost v souvislosti s pooperačním nitroočním tlakem. Tento rozpor může být dán strukturou našeho vzorku, kdy mužů bylo pouze 8 oproti 21 ženám. Výsledek tedy může být značně ovlivněn tímto nepoměrem v zastoupení pohlaví a nelze zobecnit.

Výsledky statistické analýzy diplomové práce, taktéž potvrdily pooperační změnu u parametrů ACD, KÚ, AL, CD, TCT. S pooperačními změnami ACD, KÚ se ztotožňují i předchozí studie [43, 75, 76]. Studie [75], která srovnávala pooperační změny ACD došla k stejnému závěru jako výsledky diplomové práce, a to že se po týdnu hodnota ACD pooperačně signifikantně změnila (navýšila). Hodnota KÚ se pooperačně taktéž navýšila, což potvrzuje studie [76], která navíc poukázala na souvislost s předoperační AL. Pokud je předoperační $AL \leq 23,00$ mm, hodnota ACD a KÚ se pooperačně výrazněji navýší. Tuto souvislost jsme však nepotvrdili.

Výsledky statistické analýzy našich dat dále potvrdily snížení hodnoty AL pooperačně. Statistickou významnost ve změně AL pooperačně potvrdila i studie [77], existuje několik hypotéz, které mohou vysvětlit tyto rozdíly. První hypotéza by mohla být v snížení optické mohutnosti rohovky po operaci, což by mohlo zapříčinit zploštění přední komory s následným snížením axiální délky po operaci. Druhá hypotéza spočívá v principu snížení axiální délky po extrakci čočky. První dvě hypotézy byly však dle studie [77] vyvráceny.

Třetím nejpravděpodobnější hypotéza uvažuje nesprávný způsob odhadu pseudofakických očí pooperačně. Přesný mechanismus změny AL však zůstává spekulativní. Pokles hodnoty CD prokázaly i studie [77, 78], tudíž se potvrdil i vliv operace katarakty na úbytek hustoty endotelových buněk rohovky. Stupeň poškození je ovlivněn hned několika faktory, a to ultrazvukovou energií, tvrdostí jádra čočky, viskoelastickým materiálem, a především zručností operátora. Dle současné studie [78], se prokázal nižší pooperační úbytek endotelových buněk po kombinované metodě fakoemulzifikace a trabekulektomie. Kombinovaná operace tak může nejen zmírnit úbytek CD, ale dokáže zabránit přechodné oční hypertenzi. Hraniční hodnoty hustoty endotelu a více informací lze nalézt v kapitole č. 4.5. Dalším očním parametrem, který se pooperačně změnil, je TCT. Hodnota TCT se po zákroku zvýšila, což by se dalo přisuzovat pooperačnímu edému rohovky.

Účinek operace katarakty na pooperační NOT je mírnější u pacientů bez glaukomu, avšak stále významný. NOT u glaukomatiků je obecně citlivější na jakoukoliv změnu [72, 73], dle studie [73] může mít negativní vliv na zvýšení NOT u těchto pacientů i emoční stres a některé denní aktivity. Ze studií [44, 45, 67, 69, 71] vyplývá, že operace signifikantně potvrdila snížení NOT u pacientů s glaukomem. Význam především nalézáme u jedinců, kterým je diagnostikován glaukom uzavřeného úhlu. Tato skutečnost může souviset též s námi zjištěným nárůstem komorového úhlu po operaci. Klinickou významnost průměrného snížení NOT (5-6 %) však uvedené studie nepotvrdily. Nicméně z našich výsledků vyplývá, že u nadpoloviční většiny operovaných jsou tyto změny klinicky významné a je tedy třeba k dané problematice přistupovat individuálně. Operace katarakty tedy může u řady pacientů představovat alternativní léčbu vysokého NOT anebo umožní alespoň snížení potřeby medikace u glaukomatických pacientů.

Závěr

Šedý zákal je jedním z nejčastějších očních onemocnění, na který bývá rutinně operováno po celém světě každoročně mnoho pacientů. Léčba šedého zákalu prošla během svého vývoje značným pokrokem. Preferovanou metodou kataraktové chirurgie se stala ve vyspělém světě metoda fakoemulzifikace. U této metody využívající ultrazvuk k oddělení a odsátí struktur čočky, se modifikovalo různých technik provedení, jako už zmíněné Divide and conquer nebo Phaco chop a mnoho dalších. Po provedení operace byl už dříve zaznamenán vliv tohoto zákroku na NOT, prvních 3 až 7 hodin bývá pozorován zvýšený NOT, který se většinou po 24 hodinách dostane na normální hodnotu, a poté dochází k jeho snížení. První 3–4 hodiny po operaci jsou pro glaukomatické pacienty nejkritičtější, a to kvůli nestabilnímu NOT. Tato elevace NOT může být následkem zvoleného chirurgického postupu, tzn. druhu incize, nedokonalého odsátí viskoelastického materiálu nebo vzniku pooperačního zánětu v přední komoře.

U dlouhodobého pozorování pooperačního NOT byl zaznamenán pozitivní vliv na jeho snížení, nejen u glaukomatických pacientů, ale i u jedinců bez tohoto onemocnění, kterým je předoperačně diagnostikován pouze šedý zákal. Dle mnoha studií bylo pozorováno pooperační snížení NOT po týdnu, po několika týdnech, dokonce i po měsících až jednom roce po provedení zákroku.

Předmětem výzkumu diplomové práce bylo zkoumat vliv operace na hydrodynamiku oka, především na NOT, taktéž se zkoumal vliv zákroku na oční struktury zahrnující ACD, AL, KÚ, TCT a CD. Po provedení operace byl dle výzkumu zaznamenán nárůst u ACD, KÚ a TCT, naopak snížení bylo prokázáno u CD a AL.

Prokázalo se snížení NOT týden po provedení zákroku, a zjistila se jeho souvislost s předoperačním NOT, pokud bude vyšší NOT před operací, tak dojde k jeho výraznějšímu snížení pooperačně. Tuto skutečnost lze přisuzovat zlepšenému odtoku komorové vody, což může mít souvislost se změnou KÚ. Nárůst KÚ může mít pozitivní vliv na změnu odtoku komorové vody, a tudíž na snížení NOT pooperačně. Náš výzkum taktéž poukázal na fakt, že menší KÚ předoperačně vede k jeho většímu pooperačnímu nárůstu. Další vliv na snížení NOT může mít i samotná extrakce šedého zákalu a implantace nitrooční čočky, protože kataraktová čočka má pozměněné parametry a může tlačit směrem na duhovku a komorový úhel, a tím i předoperačně zvyšovat NOT.

Konkrétní mechanismus vysvětlující snížení NOT není znám a stále se nad ním spekuluje. Zdá se však být efektivní především u pacientů, kterým je diagnostikován glaukom s uzavřeným úhlem. Proto by operace katarakty mohla být u těchto pacientů vhodnou alternativní léčbou vysokého NOT, která by mohla alespoň snížit potřebu medikace.

Seznam zkratek

ACD	anterior chambre depth, hloubka přední komory
AL	axial length, axiální délka
ATB	antibiotika
ATP	adenosintrifosfát
AV	anterior vault, objem přední komory
CAM	cornea anterior module
CCC	continual curvilinear capsulorhexis, kontinuální kapsulorhexe
CCH	cortical cleaving hydrodissection
CCT	central corneal thickness, centrální tloušťka rohovky
CD	cell density, hustota endotelových buněk
CS	chondroitin sulfát
DNA	deoxyribonucleic acid, deoxyribonukleová kyselina
ECCE	extracapsular cataract extraction, extrakapsulární extrakce katarakty
GAT	Goldmannova aplanační tonometrie
HPMC	hydroxypropylmethylcelulóza
ICCE	intracapsular cataract extraction, intrakapsulární extrakce katarakty
IOL	intraocular lens, nitrooční čočka
JCT	juxtakanalikulární tkáň
KÚ	komorový úhel
NOT	nitrooční tlak
OCT	optická koherentní tomografie
ORA	ocular response analyzer
OVD	ophthalmic viscosurgical devices, oční viskochirurgické nástroje
PMMA	polymethylmethakrylát
TCT	thinnest corneal thickness, nejtenčí tloušťka rohovky
RTG	rentgenové záření

Literatura

- [1] ROZSÍVAL, P. *Oční lékařství*. Druhé, přepracované vydání. Praha: Galén, 2017. ISBN 978-80-7492-316-6.
- [2] KUCHYNKA, P. *Oční lékařství*. Praha: Grada Publishing, 2007. ISBN 978-80-247-1163-8.
- [3] SADLER, T. W. *Langmanova lékařská embryologie*. Praha: Grada Publishing, 2011. ISBN 978-80-2472-640-3.
- [4] SYNEK S., SKORKOVSKÁ Š., *Fyziologie oka a vidění*. 2., doplněné a přepracované vydání. Praha: Grada Publishing, 2014. ISBN 978-80-247-3992-2.
- [5] KVAPILÍKOVÁ, K. *Anatomie a embryologie oka*. Brno: Institut pro další vzdělávání pracovníků ve zdravotnictví, 2000. ISBN 80-7013-313-9.
- [6] REMINGTON L. A., GOODWIN D., *Clinical Anatomy of the Visual System*. 3rd edition. USA: Elsevier, 2012. ISBN 978-1-4377-1926-0.
- [7] KUCHYNKA, P. *Oční lékařství*. 2., přepracované a doplněné vydání. Praha: Grada Publishing, 2016. ISBN 978-80-247-5079-8.
- [8] ŠTÍPEK, S., *Antioxidanty a volné radikály ve zdraví a v nemoci*. Praha: Grada Publishing, 2000. ISBN 80-7169-704.4.
- [9] OVENSERI-OGBOMO G. O., ODUNTAN O. A., *Mechanism of accommodation: A review of theoretical propositions. African Vision and Eye Health*, vol. 74, 2015, no.1., pp. 6. ISSN 2410-1516. DOI:10.4102/aveh.v74i1.28.
- [10] MICHAEL R., BRON A. J., *The ageing lens and cataract: a model of normal and pathological ageing*. Philosophical Transactions of the Royal Society B: Biological Sciences, 2011. ISSN 0962-8436. DOI:10.1098/rstb.2010.0300.
- [11] LANG G. K., GAREIS O., *Ophthalmology: a pocket textbook atlas*. 2nd ed., rev. and enlarged. Stuttgart: Thieme, 2007. Clinical sciences. ISBN 978-3-13-126162-5.
- [12] GOEL, M. *Aqueous Humor Dynamics: A Review*, The Open Ophthalmology Journal, vol. 4, 2010, no.1, pp. 52-59. ISSN 18743641. DOI:10.2174/1874364101004010052.

- [13] BRUSINI P., SALVETAT M. L., ZEPPIERI M., *How to Measure Intraocular Pressure: An Updated Review of Various Tonometers*. Journal of Clinical Medicine, 2021. ISSN 2077- 0383. DOI:10.3390/jcm10173860.
- [14] KNIESTEDT C., PUNJABI O., LIN S., STAMPER R. L., *Tonometry Through the Ages*. Survey of Ophthalmology, vol. 53, 2008, no. 6, pp. 568-591. ISSN 00396257. DOI:10.1016/j.survophthal.2008.08.024.
- [15] MURGATROYD H., BEMBRIDGE J., *Intraocular pressure*. Continuing Education in Anaesthesia Critical Care & Pain, vol. 8, no. 3, 2008, pp. 100-103, ISSN 17431816. DOI:10.1093/bjaceaccp/mkn015.
- [16] PALLIKARIS I., TSILIMBARIS M. K., ASTIRIDOU A. I., *Ocular rigidity, Biomechanics and hydrodynamics of the eye*, Switzerland: Springer Nature Switzerland AG, 2021, VIII, pp. 359, ISBN 978-3-030-64422-2.
- [17] ARORA R., AUSTIN M., BELLAMY H., *Applanation tonometry: a comparison of the Perkins handheld and Goldmann slit lamp-mounted methods*. Clinical Ophthalmology. ISSN 1177-5483. DOI:10.2147/OPHTH.S53544.
- [18] BADER J., HAVENS S. J., *Tonometry*. In: StatPearls [online]. Treasure Island (FL): StatPearls Publishing, 2022. PMID: 29630277.
- [19] KAUSHIK S., PANDAV S.S., *Ocular Response Analyzer*. Journal of Current Glaucoma Practice, vol. 6, no. 1, 2012, pp. 17-19. ISSN 0974-0333. DOI:10.5005/jp-journals-10008-110.
- [20] ESPORCATTE L. P. G., SALOMÃO M. Q., LOPES B. T., et al. *Biomechanical diagnostics of the cornea*. Eye and Vision, 2020, vol. 7, 2020, no.1, ISSN 2326-0254. DOI:10.1186/s40662-020-0174-x.
- [21] WHITELEY H., PEIFFER R., *The Eye. Handbook of Toxicologic Pathology*. Elsevier, pp. 539-584, 2002, ISBN 978-0-12-330215-1, DOI:10.1016/B978-012330215-1/50039-9.
- [22] TONNU P-A., , HO T., NEWSON T., et al, *The influence of central corneal thickness and age on intraocular pressure measured by pneumotonometry, non-contact tonometry, the Tono-Pen XL, and Goldmann applanation tonometry*, British Journal of Ophthalmology; vol. 89, 2005, pp. 851-854.

- [23] WILSON A., MARSHALL J., *A review of corneal biomechanics: Mechanisms for measurement and the implications for refractive surgery*. Indian Journal of Ophthalmology, vol. 68, 2020, no. 12, ISSN 0301-4738, DOI:10.4103/ijo.IJO_2146_20.
- [24] PALLIKARIS I. G., DASTIRIDOU A. I. , TSILIMBARIS M. K., KARYOTAKIS N.G., GINIS H. S., *Ocular rigidity*. Expert Review of Ophthalmology. vol. 5, no. 3, 2014, pp. 343- 351. ISSN 1746-9899, DOI:10.1586/eop.10.30.
- [25] PALLIKARIS I. G., KYMIONIS G. D., GINIS H. S., KOUNIS G. S., TSILIMBARIS M.K., *Ocular Rigidity in Living Human Eyes*. Investigative Ophthalmology & Visual Science, vol. 46, 2005, no. 2, ISSN 1552-5783, DOI:10.1167/iovs.04-0162.
- [26] HILDRETH C. J., *Cataracts*. JAMA, vol. 301, 2009, no. 19, ISSN 0098-7484, DOI:10.1001/jama.301.19.2060.
- [27] GUPTA V. B., RAJAGOPALA M., RAVISHANKAR B., *Etiopathogenesis of cataract: An appraisal*. Indian Journal of Ophthalmology. vol. 62, 2014, no. 2, ISSN 0301- 4738, DOI:10.4103/0301-4738.121141.
- [28] HYCL J., TRYBUČKOVÁ L., *Atlas oftalmologie*. 2. vyd. V Praze: Triton, 2008. ISBN 978-80-7387-160-4.
- [29] DAVIS G., *The Evolution of Cataract Surgery*. Mo Med. vol. 113, no. 1, 2016, pp. 58-62. PMID: 27039493; PMCID: PMC6139750.
- [30] NEKOLOVÁ, J. *Oční infekce*. Praha: Galén, 2021. ISBN 978-80-7492-514-6.
- [31] VESELÝ P., BENEŠ P., *Vyšetřovací metody v optometrii: a interpretace jejich výsledků v praxi*. Praha: Grada Publishing, 2019. ISBN 978-80-271-2071-0.
- [32] OBUCHOWSKA I., ŁUGOWSKA D. , MARIAK Z., KONOPIŃSKA J., *Subjective Opinions of Patients About Step-by-Step Cataract Surgery Preparation*. Clinical Ophthalmology, vol. 15, 2021, pp. 713-721. ISSN 1177-5483, DOI:10.2147/OPHTH.S298876.
- [33] PAŠTA J., MAŠEK P., *Fakoemulzifikace*. Praha: Mladá fronta, 2015. Aeskulap. ISBN 978-80-204-3534-7.

- [34] SHARMA B., ABELL R. G., ARORA T., ANTONY T., VAJPAYEE R. B., *Techniques of anterior capsulotomy in cataract surgery*. Indian Journal of Ophthalmology, 2019. vol. 67, 2019, no. 4, ISSN 0301-4738, DOI:10.4103/ijo.IJO_1728_18.
- [35] LANG G. K., GAREIS O., *Ophthalmology: a pocket textbook atlas*. 2nd ed., rev. and enlarged. Stuttgart: Thieme, c2007. Clinical sciences. ISBN 978-3-13-126162-5.
- [36] *Trendy soudobé oftalmologie*. Praha: Galén, 2010. ISBN 978-80-7262-661-8.
- [37] NĚMEC P., LÖFFLEROVÁ V., KOUSAL B., *Optická koherenční tomografie: klinický atlas sítnicových patologií. 2.*, přepracované a doplněné vydání. Praha: Mladá fronta, 2017. ISBN 9788020444141.
- [38] HEISSIGEROVÁ, J. *Oftalmologie: pro pregraduální i postgraduální přípravu*. 2. aktualizované a doplněné vydání. Praha: Maxdorf, 2021. Jessenius. ISBN 978- 80- 7345- 704- 4.
- [39] MELANCIA, D., ABEGÃO PINTO L., MARQUES-NEVES C., *Cataract Surgery and Intraocular Pressure*. Ophthalmic Research. vol. 53, no. 3, 2015, pp. 141-148, ISSN 0030- 3747, DOI:10.1159/000377635.
- [40] ZAMANI M., FEGHHI M., AZARKISH A. *Early changes in intraocular pressure following phacoemulsification*. J Ophthalmic Vis Res., vol. 8, no. 1, 2013, pp. 25-31, PMID: 23825709; PMCID: PMC3691987.
- [41] ERNAWATI T., HENDRAWAN K. A. ., KHUDRATI W. C., *Pre-operative intraocular pressure as a predictor of post-operative intraocular pressure after phacoemulsification in non- glaucomatous patients*. Universa Medicina, vol. 41, no. 1, pp. 11–17, DO:10.18051/UnivMed.2022.v41.11-17.
- [42] ALAGHBAND P., BELTRAN-AGULLÓ L., GALVIS E. A., OVERBY D.R., LIM K. S., *Effect of phacoemulsification on facility of outflow*. British Journal of Ophthalmology, vol. 102, no. 11, 2018, pp. 1520-1526. ISSN 0007-1161, DOI:10.1136/bjophthalmol-2017-311548.

- [43] NUWAINI M. Q. A., NEAMEH G. T., ALBUSULTAN F. M., KAREEM A. A., ZUBAIDI M. A., BASIM Z., *Changes of Anterior Chamber Biometry and Relationship to Intraocular Pressure Changes after Phacoemulsification Emulsification Surgery in Non-Glaucomatous Eyes*. Indian Journal of Forensic Medicine & Toxicology, 2020, ISSN 09739122, DOI:10.37506/ijfmt.v14i4.12115.
- [44] LIN S.C., MASIS M., PORCO T. C., PASQUALE L. R. *Predictors of Intraocular Pressure After Phacoemulsification in Primary Open-Angle Glaucoma Eyes with Wide Versus Narrower Angles*, An American Ophthalmological Society Thesis. Trans Am Ophthalmol Soc. 2017, Erratum in: Trans Am Ophthalmol Soc. 2018, PMID: 29147104; PMCID: PMC5665659.
- [45] KADER M. A., PRADHAN A., SHUKLA A. G., MAHESWARI D., RAMAKRISHNAN R., MIDYA D., *Lowering of intraocular pressure after phacoemulsification in primary open-angle and angle-closure glaucoma: Correlation with lens thickness*. Indian Journal of Ophthalmology, vol. 70,2022, no. 2, ISSN 0301- 4738, DOI:10.4103/ijo.IJO_1538_21.
- [46] GOEL N. , PANGTEY B. P. S., RAINA U. K., GHOS B. *Anterior segment optical coherence tomography in intracorneal foreign body*. Oman Journal of Ophthalmology, vol. 5, 2012, no. 2, ISSN 0974-620X, DOI:10.4103/0974-620X.99383.
- [47] NIDEK CO., LTD. *Auto-ref-kerato-tonometr Tonoref II*. Medical Expo [online], Dostupné z:<https://pdf.medicalexpo.com/pdf/nidek/auto-ref-kerato-tonometer-tonoref-ii/70665-68628.html>
- [48] CHAURASIA S., VANATHI M. , *Specular microscopy in clinical practice*. Indian Journal of Ophthalmology, vol. 69, no. 3, 2021, ISSN 0301-4738, DOI: 10.4103/ijo.IJO_574_20.
- [49] NIDEK CO., LTD *Specular Microscope CEM-530* [cit. 2022-04-21]. Dostupné z: https://nidek.com.br/wp-content/uploads/2020/09/CEM_530E_4P_7_low.pdf
- [50] OPTOVUE. *RTVue User Manual Version 3.0* [online]. 2007 [cit. 2022-03-27]. PN 500- 42929, Dostupné z: https://kupdf.net/download/rtvue-users-manual-rev3_5af775ade2b6f52f03e75734_pdf.

- [51] DEOL M., TAYLOR D. A., RADCLIFFE N. M., *Corneal hysteresis and its relevance to glaucoma*. Current Opinion in Ophthalmology, vol. 26, no. 2, 2015, pp. 96- 102. ISSN 1040-8738, DOI:10.1097/ICU.0000000000000130.
- [52] GROVER D. S., RADCLIFFE N. M., TAN N., BERDAHL J. P., *Back to cornea: Cornea hysteresis in action: Corneal hysteresis: Evidence update and case report*. Glaucoma today, 2020. Dostupné z: <https://glaucomatoday.com/articles/2020-sept-oct/back-to-the-cornea-corneal-hysteresis-in-action>.
- [53] VU A. T., BUI V. A., VU H. L., QUYET D., THAI T. V., NGA V. T., CHU DINH T., BAC N. D., *Evaluation of Anterior Chamber Depth and Anterior Chamber Angle Changing After Phacoemulsification in the Primary Angle Close Suspect Eyes*. Open Access Macedonian Journal of Medical Sciences, 2019, vol. 7, no. 24, 2019, pp. 4297-4300, ISSN 1857-9655, DOI:10.3889/oamjms.2019.378.
- [54] ZHENG Q., LI Z-L., CHANG P-J., ZHAO Y.-E., *Assessment of anterior chamber angle changes after phacoemulsification with swept-source OCT*. International Journal of Ophthalmology, vol.14, no. 10, 2021, pp. 1527-1532, ISSN 2223959, DOI:10.18240/ijjo.2021.10.08.
- [55] SHIN H. C., SUBRAYAN V., TAJUNISAH I., *Changes in anterior chamber depth and intraocular pressure after phacoemulsification in eyes with occludable angles*. Journal of Cataract and Refractive Surgery, vol. 36, no. 8, 2010, pp.1289-1295. ISSN 0886-3350, DOI:10.1016/j.jcrs.2010.02.024.
- [56] TORIS C. B., *Aqueous Humor Dynamics and Intraocular Pressure Elevation. Glaucoma*. Elsevier, 2015, pp. 47-56. ISBN 9780702051937, DOI:10.1016/B978-0-7020-5193-7.00006-6.
- [57] YANOFF M., DUKER J. S., *Ophthalmology*. 5 th edition. Elsevier, 2018. E- ISBN 9780323528214.
- [58] MASHAGHI A., HONG J., CHAUHAN S. K., DANA R., *Ageing and ocular surface immunity*. British Journal of Ophthalmology, vol. 101, no. 1, 2016, pp. 1-5. ISSN 0007-1161. DOI: 10.1136/bjophthalmol-2015-307848.

- [59] XU Y., GAO X., LIN S. , et al. *Automatic Grading of Nuclear Cataracts from Slit-Lamp Lens Images Using Group Sparsity Regression*, Heidelberg: Springer Berlin Heidelberg, 2013, pp. 468-475, ISBN 978-3-642-38708-1, DOI:10.1007/978-3-642-40763-5_58.
- [60] MICHAEL R., PAREJA-ARICÒ L., RAUSCHER F. G., BARRAQUER R. I., *Cortical Cataract and Refractive Error*. *Ophthalmic Research*, vol. 62, no. 3, 2019, pp. 157-165, ISSN 0030-3747. DOI:10.1159/000496865.
- [61] Bausch & Lomb: *AKREOS® AO PRELOADED / AKREOS® AO* [online]. BAUSCH + LOMB INCORPORATED [cit. 2022-04-04]. Dostupné z: www.bauschsurgical.eu
- [62] WOLVAARDT E., STEVENS S., *Measuring intraocular pressure*. *Community Eye Health*, vol. 32, no. 107, 2019, pp. 56-57, PMID: 32123477; PMCID: PMC7041827.
- [63] GRZYBOWSKI A., KANCLERZ P., *Early postoperative intraocular pressure elevation following cataract surgery*. *Current Opinion in Ophthalmology*, vol. 30, no. 1, 2019, pp. 56-62, ISSN 1040-8738, DOI:10.1097/ICU.0000000000000545.
- [64] KIM J. Y., JO M-W., BRAUNER S.C., FERRUFINO-PONCE Z., ALI R., CREMERS S. L., HENDERSON B. A., *Increased intraocular pressure on the first postoperative day following resident-performed cataract surgery*. *Eye*, vol. 25, no. 7, 2011, pp. 929-936, ISSN 0950-222X. DOI:10.1038/eye.2011.93.
- [65] CHO Y. K., *Early intraocular pressure and anterior chamber depth changes after phacoemulsification and intraocular lens implantation in nonglaucomatous eyes. Comparison of groups stratified by axial length*. *J Cataract Refract Surg*, vol. 34, 2008, pp.1104–1109.
- [66] MELANCIA D., ABEGÃO PINTO L., MARQUES-NEVES C., *Cataract Surgery and Intraocular Pressure*. *Ophthalmic Research*, vol. 53, no. 3, 2015, pp. 141-148, ISSN 0030-3747. DOI:10.1159/000377635.
- [67] YASUTANI H., HAYASHI K., HAYASHI H., HAYASHI F., *Intraocular pressure rise after phacoemulsification surgery in glaucoma patients*. *Journal of Cataract and Refractive Surgery*, vol. 30, no. 6, 2004, pp. 1219-1224, ISSN 0886-3350. DOI:10.1016/j.jcrs.2002.11.001.

- [68] BAMDAD S., BOLKHEIR A., SEDAGHAT M. R., MOTAMED M., *Changes in corneal thickness and corneal endothelial cell density after phacoemulsification cataract surgery: a double-blind randomized trial*. *Electronic Physician*, vol. 10, no. 4, 2018, pp. 6616-6623, ISSN 20085842, DOI:10.19082/6616.
- [69] HSIA Y. C., MOGHIMI S., COH P., CHEN R., MASIS M., LIN S.C., *Anterior segment parameters as predictors of intraocular pressure reduction after phacoemulsification in eyes with open-angle glaucoma*. *Journal of Cataract and Refractive Surgery*, vol. 3, no. 7, 2017, pp. 879-885. ISSN 0886-3350, DOI:10.1016/j.jcrs.2017.03.044.
- [70] MOGHIMI S., ABDI F., LATIFI G., FAKHRAIE G., RAMEZANI F., HE M., LIN S.C., *Lens parameters as predictors of intraocular pressure changes after phacoemulsification*. *Eye*, vol. 29, no. 11, 2015, pp. 1469-1476, ISSN 0950-222X, DOI:10.1038/eye.2015.141.
- [71] SRISUWANPORN C., *Long Term Intraocular Pressure Change after Phacoemulsification with Intraocular Lens Implantation in Glaucomatous and Non-glaucomatous Patients*, Panyanantaphikkhu Chonprathan Medical Center. *The Bangkok Medical Journal*, vol. 16, no. 1, 2020, pp. 16-21, ISSN 22289674, DOI: 10.31524/bkkmedj.2020.11.004.
- [72] CHEN W., CHEN W., CHEN Z., XIANG Y., LIU S., ZHANG H., WANG J., *Influence of the Water-Drinking Test on Intraocular Pressure, Schlemm's Canal, and Autonomic Nervous System Activity*. *Investigative Ophthalmology & Visual Science*, vol. 59, no. 8, 2018, ISSN 1552- 5783, DOI: 10.1167/iovs.18-23909.
- [73] GILLMANN K., WEINREB R. N., MANSOURI K., *The effect of daily life activities on intraocular pressure related variations in open-angle glaucoma*. *Scientific Reports*, vol. 11, no. 1, 2021, ISSN 2045-2322, DOI: 10.1038/s41598-021-85980-2.
- [74] IBRAHIM M. M., SALAMA O. H., *Anterior chamber angle and intraocular pressure changes after eventless phacoemulsification surgery in non-glaucomatous Egyptian patients*. *International Ophthalmology*, vol. 40, no. 3, 2020, pp. 725-731, ISSN 0165-5701, DOI: 10.1007/s10792-019-01234-1.

- [75] ALTAN C., BAYRAKTAR S. , ALTAN T., EREN H., YILMAZ O. F., *Anterior chamber depth, iridocorneal angle width, and intraocular pressure changes after uneventful phacoemulsification in eyes without glaucoma and with open iridocorneal angles*. Journal of Cataract and Refractive Surgery, vol. 30, no. 4, 2004, pp. 832-838, ISSN 0886-3350. DOI: 10.1016/j.jcrs.2003.08.023.
- [76] ÖZBİLEN K. T., ALTINKURT E., *AKSİYEL UZUNLUĞUN FAKOEMÜLSİFİKASYON CERRAHİSİ SONRASI ÖN KAMARA PARAMETRELERİ VE GÖZ İÇİ BASINCI DEĞİŞİMLERİNE ETKİSİ*. İstanbul Tıp Fakültesi Dergisi ,vol. 84, no. 1, 2021, ISSN 13056441, DOI:10.26650/IUITFD.2019.009.
- [77] BAMDAD S., BOLKHEIR A., SEDAGHAT, MOTAMED M., *Changes in corneal thickness and corneal endothelial cell density after phacoemulsification cataract surgery: a double-blind randomized trial*. Electronic Physician, vol. 10, no. 4, 2018, pp. 6616-6623. ISSN 20085842, DOI: 10.19082/6616.
- [78] WANG B., TANG L., *Analysis of the Effect of Phacoemulsification and Intraocular Lens Implantation Combined With Trabeculectomy on Cataract and Its Influence on Corneal Endothelium*. Frontiers in Surgery, 2022, ISSN 2296-875X, DOI:10.3389/fsurg.2022.841296.
- [79] QIAN C. X., DUPERRÉ J., HASSANALY S., HARISSI-DAGHER M., *Pre- versus Post- Dilatation Changes in Intraocular Pressure: Their Clinical Significance*. Can J Ophthalmol, vol. 47, no. 5, 2012, pp. 448- 452, PMID: DOI: 10.1016/j.jcjo.2012.07.005.