



Zdravotně
sociální fakulta
Faculty of Health
and Social Sciences

Jihočeská univerzita
v Českých Budějovicích
University of South Bohemia
in České Budějovice

**RADIOLOGICKÁ ASISTENCE PŘI
GASTROENTEROLOGICKÝCH VYŠETŘENÍCH**

BAKALÁŘSKÁ PRÁCE

Studijní program: **SPECIALIZACE VE ZDRAVOTNICTVÍ**

Autor: Roman Vosejпка

Vedoucí práce: Mgr. Zuzana Freitinger Skalická, Ph.D.

České Budějovice 2022

Prohlášení

Prohlašuji, že jsem svoji bakalářskou práci na téma Radiologická asistence při gastroenterologických vyšetřeních vypracoval samostatně, pouze s použitím pramenů a literatury uvedených v seznamu citované literatury.

Prohlašuji, že v souladu s § 47b zákona č. 111/1998 Sb. v platném znění souhlasím se zveřejněním své bakalářské práce, a to v nezkrácené podobě elektronickou cestou ve veřejně přístupné části databáze STAG provozované Jihočeskou univerzitou v Českých Budějovicích na jejich internetových stránkách, a to se zachováním mého autorského práva k odevzdanému textu této kvalifikační práce. Souhlasím dále s tím, aby toutéž elektronickou cestou byly v souladu s uvedeným ustanovením zákona č. 111/1998 Sb. zveřejněny posudky školitele a oponentů práce i záznam o průběhu a výsledku obhajoby kvalifikační práce. Rovněž souhlasím s porovnáním textu mé kvalifikační práce s databází kvalifikačních prací Theses.cz, provozovanou Národním registrem vysokoškolských kvalifikačních prací a systémem na odhalování plagiátů.

V Českých Budějovicích dne 2. 5. 2022

.....

Roman Vosejпка

Poděkování

Rád bych poděkoval vedoucí mé bakalářské práce paní doktorce Mgr. Zuzaně Freitinger Skalické, Ph.D. za cenné rady a připomínky. Dále za její odborné vedení práce a její ochotu při konzultacích. Rád bych také poděkoval radiologické asistentce z Nemocnice České Budějovice, a.s. Bc. Barboře Jelínkové za pomoc s orientací v databázi NIS k praktické části a poděkování patří i Nemocnici České Budějovice, a.s. za umožnění získání dat. Nakonec bych chtěl poděkovat mým rodičům a přítelkyni za morální podporu.

Radiologická asistence při gastroenterologických vyšetřeních

Abstrakt

Bakalářská práce se zaměřuje na radiologické zobrazovací metody, které se využívají při gastroenterologických vyšetřeních. V radiologii se přístroje neustále vyvíjí, zdokonalují a stávají se nedílnou součástí prakticky všech odvětví v medicíně. Uplatňují se jak v terapii, tak v diagnostice onemocnění. Práce se dělí na teoretickou a praktickou část. Cílem je přiblížit jednotlivá vyšetření v gastroenterologii za pomoci radiologické asistence a popsat úlohu radiologického asistenta při těchto výkonech. V teoretické části je především popsána anatomie trávicího traktu a jeho patologie. Dále se v teoretické části nachází jednotlivá gastroenterologická vyšetření, kontrastní látky a radiologické zobrazovací metody. Praktická část byla vytvořena z dat, která byla získána z nemocničního systému NIS AKORD. Na základě získaných dat byly vytvořeny tabulky a grafy s procentuálním zastoupením. Data z NIS AKORD byla doplněna o data, která jsem získal náhodným výběrem z databáze ÚZIS. Vybral jsem údaje, které souvisely jak s oborem radiologie a zobrazovacích metod, tak s gastroenterologií. Cílem je popsat průběh jednotlivých vyšetření v gastroenterologii za pomoci radiologické asistence a přiblížit úlohu radiologického asistenta v již zmiňovaných výkonech.

Klíčová slova: trávicí soustava, radiologická asistence, zobrazovací metody, GIT, RTG, ERCP, gastroenterologie, pasáž, gastroenterologické vyšetření

The role of the radiographer in gastroenterology

Abstract

This bachelor thesis focuses on radiological imaging methods that are used in gastroenterological examinations. In radiology, machines keep developing, improving and they become an inherent part of practically all branches of medicine. They are being applied in both, therapy as well as illness diagnosis. The thesis is divided into a theoretical and a practical part. The objective is to bring individual gastroenterological examinations closer using radiological assistance and to describe the role of a radiographer during these performances. The theoretical part mainly describes the anatomy of the digestive tract and its pathology. Further on, the theoretical part contains information on the individual gastroenterological examinations, contrast substances and radiological imaging methods. The practical part has been processed using the data collected from the NIS AKORD hospital system. Based on acquired data, tables and graphics were created, using percentage representation. NIS AKORD data has been accompanied by data that I acquired via a random choice from the Institute of Health Information and Statistics of the Czech Republic database. I have chosen a few figures that are linked to both, the area of radiology and imaging methods as well as gastroenterology. The objective is to describe the process of individual gastroenterology examinations utilizing radiological assistance and to bring the role of the radiographer in the above-mentioned performances to a closer focus.

Keywords:

Digestive tract, Radiological assistance, Imaging methods, GIT, RTG, ERCP, Gastroenterology, Passage, Gastroenterological examination

Obsah

Úvod.....	8
1 Současný stav	9
1.1 Anatomie a funkce trávicí soustavy	9
1.2 Rozdělení trávicí soustavy	9
1.3 Patofyziologie trávicího traktu	11
1.3.1 Gastroezofageální reflux.....	11
1.3.2 Jícnové divertikly.....	12
1.3.3 Jícnové varixy	12
1.3.4 Záněty jícnu	13
1.3.5 Karcinomy jícnu	13
1.3.6 Záněty žaludku.....	14
1.3.7 Karcinomy žaludku.....	15
1.3.8 Menetrierova choroba	15
1.3.9 Záněty tenkého střeva	16
1.3.10 Crohnova choroba.....	16
1.3.11 Kolorektální karcinom	17
1.3.12 Ulcerózní kolitida	17
1.4 Endoskopické vyšetřovací metody.....	18
1.4.1 Ezofagogastroduodenoskopie	18
1.4.2 Gastroduodenoskopie.....	18
1.4.3 Koloskopie	19
1.4.4 Rektoskopie	20
1.5 ERCP.....	21
1.6 Radiologické zobrazovací metody v gastroenterologii	22
1.6.1 Polykací akt.....	22
1.6.2 Pasáž jícnu	22
1.6.3 Nativní snímek břicha.....	23

1.6.4	RTG žaludku.....	23
1.6.5	Desinvaginace střev	23
1.6.6	Irigografie	24
1.6.7	RTG pasáž celým GIT	25
1.6.8	RTG pasáž GIT-transit time	26
1.7	Speciální diagnostické zobrazovací metody	26
1.7.1	CT-enterografie.....	26
1.7.2	CT koloskopie.....	27
1.7.3	MRCP	28
1.7.4	MR enterografie.....	28
1.8	Laboratorní vyšetření v gastroenterologii	29
1.9	Radiační ochrana.....	30
1.9.1	Principy radiační ochrany	30
1.10	Kontrastní látky.....	31
1.10.1	KL pro zobrazování s RTG zářením.....	31
1.10.2	KL pro MR.....	31
2	Praktická část.....	32
2.1	Cíle práce	32
3	Metodika.....	33
4	Výsledky.....	34
	Diskuze	47
	Závěr	49
	Seznam zdrojů.....	50
	Seznam grafů	61
	Seznam tabulek	62
	Seznam použitých zkratk	63

Úvod

Radiologie se postupem času vyvíjí a zdokonaluje ve všech odvětvích. V gastroenterologii přinesly radiologické zobrazovací metody výhody v tom, že ionizující záření může procházet lidskými tkáněmi a lze tak zobrazit i kostěné struktury člověka. V současnosti v gastroenterologii jsou radiologické zobrazovací metody. V gastroenterologii jsou odvětví klasických endoskopií a rentgenologické výkony, případně jejich kombinace. Výhodou klasických endoskopií oproti rentgenologickým modalitám je to, že při endoskopii lze odebrat vzorek tkáně nebo vzorek orgánu a následně je poslat na histologické vyšetření. Teoretická část se bude zabývat především anatomií gastrointestinálního traktu a jednotlivými výkony v gastroenterologii za pomoci radiologické asistence. V praktické části budou graficky zpracovány analyzovaná data z nemocničního systému NIS AKORD, kdy bude náhodně vybráno za rok 2021 padesát respondentů, kteří podstoupí vyšetření ERCP a padesát respondentů, kteří podstoupí ostatní skiaskopická vyšetření. Data z NIS AKORD nebudou jediná, která budou využita. Údaje budou také čerpány z databáze ÚZIS. Cílem práce bude analyzovat získaná data z NIS a přiblížit úlohu radiologického asistenta při výkonech na trávicí soustavě. Téma práce jsem si vybral, jelikož jsem sám jako pacient podstoupil některý z gastroenterologických výkonů, které budu následně v bakalářské práci popisovat.

1 Současný stav

1.1 Anatomie a funkce trávicí soustavy

Trávicí soustava začíná dutinou ústní a končí řitním otvorem. Při postupu potravy celým trávicím systémem dochází k postupnému rozměňování potravy. Každá součást trávicího systému má svůj úkol, který má plnit. Dutina ústní má za úkol rozmělnit potravu v ústech, žaludek skladuje potravu a dále ji rozměňuje a tenké střevo tráví a vstřebává, tlusté střevo slouží hlavně pro sběr odpadních látek, které organismus dále následně vyloučí ven z těla (Dobiaš, 2012).

Trávicí soustava má za úkol přijímat potravu a mechanicky a chemicky ji rozmělnit (tzv. trávení). Dalším úkolem je také odstranění nepotřebných látek pro tělo a odstranění nadbytečných látek z těla ven. Trávicí soustavu tvoří trávicí trubice a žlázy, jakými jsou slinivka břišní a játra (Hanzlová, Hemza, 2013).

Začátkem trávicího traktu je dutina ústní a trakt končí až řitním otvorem. Orgány, které pomáhají trávit potravu jsou slinivka břišní, játra a žlučník. S pojmem trávení se spojuje pojem metabolismus. Existují dva druhy metabolismu (katabolismus a anabolismus). Při anabolických dějích vznikají z jednoduchých látek látky složitější a probíhá i spotřeba energie. Naopak při katabolických dějích se složitější látky rozkládají na látky jednodušší a uvolňuje se při tom energie (Stejskalová, 2014).

1.2 Rozdělení trávicí soustavy

Trávicí soustava se dělí na trávicí trubici a trávicí žlázy. Trávicí trubice může dosahovat délky až 9 metrů. Dělí se na tyto oddíly: dutina ústní, hltan, jícen, žaludek, tenké a tlusté střevo, trávicí žlázy a konečník. Stěnu trávicí trubice tvoří zejména čtyři základní vrstvy: sliznice (tunica mucosa), podslizniční vazivo (tela submucosa), svalové vrstvy (tunica muscularis) a povrchová vrstva (serosa) (Čech, Trávicí systém). Mezi žlázy, které se pojí s trávicím ústrojím, řadíme játra, žlučník, slinivku břišní a slezinu (Hanzlová, Hemza, 2013).

Dutinou ústní začíná celý trávicí trakt a slouží také k přijetí a následné přípravě potravy pro trávení žaludkem a střevy. Dojde zde k rozžvýkání sousta a obalení slinami a po tomto procesu je potrava připravena k polykání. Dutina ústní je uzpůsobena nejenom

k rozmělnění potravy nebo dýchání, ale i k tvorbě řeči je velice důležitá (Šindelka, 1987).

Na dutinu ústní navazuje hltan. Hltan je trubice nálevkovitého tvaru, která je zploštělá z přední i ze zadní strany. Nachází se v úrovni šestého krčního obratle před krční páteří. Potrava hltanem jen prochází (Siegel, 2020).

Hltan je společnou částí trávicí a dýchací soustavy, je přechodem mezi jícnem a hrtanem. Hltan je nahoře zakončený klenbou, která navazuje na lebeční výstupek. Tvoří ho příčně pruhovaná svalovina (Stejskalová, 2014).

Další částí trávicí soustavy je jícen. Jícen je svalovou trubicí, která navazuje na hltan a spojuje jej s žaludkem. Nachází se na úrovni šestého a pokračuje až na úroveň sedmého krčního obratle. Na jícen je napojený žaludek, který se nachází v úrovni 10. krčního obratle (Luňáček, 2012).

Jícen má na každém konci svěrače (sfinktery) – horní a dolní. Horní svěrač je v klidném stavu uzavřený a působí jako taková zátka proti vstupu vzduchu. Dolní svěrač slouží k posunu sousta do žaludku, ale zabraňuje toku žaludečního obsahu zpět do jícnu (Duda, cit. 2021-10-25).

Na jícen dále navazuje žaludek, který má tvar plochého vaku a je uložený v dutině břišní pod brániční klenbou. Místo, kde přechází jícen v žaludek se nazývá kardinie (česlo). Na žaludku je rozlišována malá a velká kurvatura (zakřivení). V žaludku se nachází potrava hrubě rozmělněná. Žaludek má schopnost pojmout až 2 litry potravy. Potrava, která je promíchaná se žaludečními šťávami se nazývá chymus, který dále putuje do dvanáctníku (Dylevský, Ježek, cit. 2021-10-25).

Částí napojující se na žaludek je tenké střevo, které má za úkol vstřebávání živin z potravy. Jeho délka je 3 až 5 metrů. Tenké střevo se dělí na 3 části. První částí je dvanáctník, který je napojen na žaludek. Druhou částí, kde probíhá nejvíce vstřebávání, je lačník (jejunum). Poslední částí tenkého střeva je kyčelník (ileum), na který dále navazuje tlusté střevo. Zřídka se mohou v tenkém střevě vyskytovat nádory (Linkos, 2021).

Tlusté střevo je relativně dlouhým úsekem, který měří kolem 1,3 až 1,7 metru. Tlusté střevo má 3 úseky. První a nejširší částí tlustého střeva je slepé střevo. Nesmí se také

zapomenout na důležitou část slepého střeva, kterou je červovitý výběžek. Druhou částí tlustého střeva je tračník, který přechází v konečník, jenž je třetí a poslední částí tlustého střeva, která se nachází v malé pánvi. Tlusté střevo má za úkol tvorbu a odchod formované stolice (Mýtníková, 2009).

Dalším z trávicí soustavy je dvanáctník, do nějž ústí dvě žlázy. První žlázou jsou játra. Hlavní funkce jater je tvorba žluči. Žluč tráví tuky tak, že je rozloží na malé kapénky (Fontana, 2018).

Játra jsou po kůži druhým největším orgánem v lidském těle a v gastrointestinální soustavě jsou játra jedna z největších žláz. Největší část jater se nachází v pravé části pod bránicí. Základní stavební jednotkou jater jsou hepatocyty (Zgarbová et al, 2019).

Druhou žlázou, která ústí do dvanáctníku, je slinivka břišní. Slinivka břišní se nachází za žaludkem. Je složena ze dvou částí, z endokrinní a exokrinní části. Produkce trávicích enzymů, které se podílejí na štěpení cukrů, sacharidů i tuků, jsou součástí exokrinní. Za endokrinní část se považují Langerhansovy ostrůvky, které jsou důležité pro produkci hormonu inzulinu a glukagonu. Hormony inzulin a glukagon jsou zodpovědné za udržování stálé hladiny cukru v těle (glykémie) (Ladecký, 2021).

1.3 Patofyziologie trávicího traktu

1.3.1 Gastroezofageální reflux

Nejčastější poruchy jícnu jsou spojeny s narušením kinetiky. Onemocnění gastroezofageálním refluxem je onemocnění všech věkových skupin a také obou pohlaví. Pokud reflux nastane, poranění jícnu záleží na délce trvání refluxu a na kyselosti žaludeční šťávy (Blažková, 2020).

Jícnový reflux má široké spektrum příznaků od nejméně závažných, až po ty vážnější případy, kterým je například Barretův jícen. Nadměrné působení gastroezofageálního refluxu způsobí reflux jícnu. Návrat žaludečního obsahu zpět do jícnu je označován jako gastroezofageální reflux (Kroupa, 2008).

Mezi rizikové faktory, které přispívají k refluxu, se řadí nadváha, kouření, nedostatek pohybu a například také nošení těsného oblečení. Mohou ho však také způsobit některé druhy léků. Ve výjimečných případech se objeví i u zdravého jedince. Vyskytne se jako následek přejedení nebo při nadměrném pohybu těsně po jídle. Těhotné ženy mohou

taktéž pociťovat reflux, jelikož děloha roste, nebo ho mohou způsobit změny hormonů, po porodu však ve většině případů vymizí (Tancerová, 2020).

Léčba refluxu je rozdělená na režimová a dietní opatření. Za zásadní požadavek léčby se považuje přestat kouřit. Je nezbytné omezit práci v předklonu a neměly by se nosit oděvy, které jsou těsné okolo břicha. Pokud je to možné, je lepší mít lůžko mírně zvednuté směrem k hlavě (Brandtl, 2017).

Mezi dietní opatření patří snížení porcí jídla, musí se omezit pozdní jídlo v noci. Jedinec by měl dbát také na snižování hmotnosti a omezit by měl pití kávy a čaje. Nejsou vhodná kořeněná jídla a při spánku by měla být podložena horní část lůžka (Komenda, 2021).

1.3.2 Jícnové divertikly

Další popisovanou patologií trávicí soustavy jsou výchlípky neboli divertikly, které jsou poměrně častým onemocněním jícnu. Výchlípky na stěně jícnu vznikají nejčastěji ve zúžených místech, to je například mezi přechodem hltanu a jícnu nebo u vstupu jícnu do žaludku. Divertikly jsou pravé a nepravé. Pravé postihují výchlípkou celou stěnu jícnu a nepravé postihují svalovinu a sliznici (Janů, 2019).

Typické příznaky u jícnových divertiklů jsou potíže s polykáním. Poznávacím znamením je stav, kdy se sousto vrací z jícnu zpět přes hltan až do úst. Pokud se potrava v divertiklu usadí, může to vyvolat zápach z úst. Pokud se zatlačí na místo, kde nemocný pociťuje bolest, lékař uslyší nefyziologické zvuky, což značí přelévající se potravu, která se usadila v divertiklu (Jícnové divertikly, 2018).

Existuje několik druhů léčby výchlípek jícnu. Závisí to na velikosti a charakteru výchlípek. Pokud je závažnost divertiklů mírná, je možné řešení nechirurgické. Je tedy potřeba důkladně rozžvýkat jídlo a pít hodně vody. S mírnými potížemi lze využít i volně prodejná antacida. Při závažnějších symptomech je nutná chirurgická léčba odstranění váčku (Esophageal Diverticula, 2021).

1.3.3 Jícnové varixy

Křečové žíly neboli varixy jsou zvětšené nebo oteklé a mohou vystýlat sliznici jícnu. Stav, kdy dojde k jejich prasknutí a následnému krvácení, je pro člověka život ohrožující. Nejčastěji řeší tento problém lidé s cirhózou jater nebo alkoholici (Horelica, 2021).

Pokud dojde k prasknutí varixů, krev se postupně vylévá do jícnu. Způsobuje to dráždění žaludku a jedinec začne zvracet jasně červenou krev. Postupně se také přidá černá stolice (meléna). Velmi silné krvácení může způsobit hemoragický šok. Jícnové varixy se diagnostikují především za pomoci gastroscopie (Holmannová, 2021).

V léčbě varixů se snaží lékaři zabránit většímu poškození jater. K zastavení krvácení z jícnových varixů se používají dva nechirurgické zákroky. Při podvázání varixů se omotají malé pásky kolem samotných varixů, aby se v nich zabránilo průtoku krve. Tato procedura by měla být každé čtyři týdny, dokud nepřestane krvácení. Horní endoskopie by měla být každých 6 až 12 měsíců, aby se předešlo vzniku varixů včas (Esophageal varices, 2021).

1.3.4 Záněty jícnu

Dále jícen mohou postihovat i záněty, které jsou odborně nazývány ezofagitidy. Ezofagitidy mohou být jak akutní, tak i chronické. Příčinou chronického zánětu nebývá infekce, ale jeho příčinou je opakované refluxní onemocnění nebo nadměrný alkoholismus a jiné další příčiny (Mlčoch, 2012).

Zánět jícnu se projevuje suchým dráždivým kašlem, bolestí na hrudi připomínající infarkt, obtížné polykání a pálení žáhy. Například u kojenců může zánět jícnu způsobit nezájem o krmení a výživu. Podobné příznaky také může mít zánět žaludku (Vilímovský, 2021).

Léčba závisí na druhu ezofagitidy, kterou nemocný trpí. Pokud se často vrací potrava ze žaludku zpět do jícnu, lékař vám sdělí, že máte gastroezofageální reflux. Tento stav lze léčit volně prodejnými antacidami nebo léky na předpis. Možností je také chirurgický zákrok k posílení chlopně mezi žaludkem a jícnem. Při eozinofilní ezofagitidě se v jícnu hromadí ve velkém bílé krvinky. Většinou je to způsobené alergiemi. Pomocí mohou být léky, které jsou na předpis a blokují tvorbu kyselin (Neha, 2020).

1.3.5 Karcinomy jícnu

Karcinomy jícnu jsou velmi závažnými onemocněními nádorového typu. Postihují nejvíce muže ve věku 50 let a starší. Na začátku nejsou žádné příznaky, proto lékaři neodhalí onemocnění včas. V pozdějším stádiu však pacienti pocítují obtížné polykání, nevolnost nebo mohou vykašlávat i krev. Nádory mohou postihnout jakoukoli část

jícnu. Nejčastějším typem, který postihuje jícen, je spinocelulární karcinom (Košnarová, 2020).

Rakovinu jícnu způsobuje ve velké míře kouření, silná konzumace alkoholu, chronické pálení žáhy a gastroezofageální reflux. Příznaky karcinomu jícnu jsou známy až v pokročilé fázi rakoviny, kdy už může být léčba obtížná. Nejčastějším příznakem při karcinomu jícnu je obtížné polykání (Esophageal cancer, 2021).

Léčba karcinomu jícnu záleží na celkovém stavu pacienta, uložení nádoru a závažnosti. Chirurgická léčba je prioritou, léčí se i za pomoci onkologické léčby, a nakonec je to léčba paliativní. Chirurgická léčba se volí u pacientů, kteří mohou podstoupit chirurgickou léčbu, a v časném stádiu nemoci. V pokročilejších stádiích je volena chemoterapie, případně v kombinaci s radioterapií (Karcinom jícnu, 2013).

Patologie narušují nejen jícen, ale i další části trávicí soustavy. Patologie žaludku se projevují velmi rozmanitými způsoby. Žaludek se dá velmi snadno vyšetřit za pomoci endoskopu, ale vyšetření endoskopem nemusí být vždy úplně přesné a nemusí vést ke stanovení konečného výsledku. Základním kamenem v léčbě onemocnění žaludku jsou inhibitory protonové pumpy, které zabraňují nadměrné tvorbě kyseliny chlorovodíkové a vrací sliznici rovnováhu (Kroupa a Ječmenová, 2013).

1.3.6 Záněty žaludku

Dalším častým onemocněním žaludku jsou záněty. Záněty žaludku jsou akutním stavem, kdy dojde k zanícení žaludeční sliznice a dojde k porušení hlenové vrstvy, která chrání žaludek před kyselými šťávami obsaženými v žaludku. Záněty žaludku mohou být jak akutní, které se dají poměrně snadno léčit, tak chronické, které jsou nebezpečnějšími záněty, protože v důsledku toho mohou vznikat žaludeční vředy. Žaludeční vředy dále mohou vést k rakovině žaludku (Kolková, 2021).

Příznaky bývají u zánětů žaludku zrádné. Projevy se liší u chronických a u akutních zánětů. Obecně platí, že pacienti pociťují potíže s trávením. Cítí pocit plnosti, po tom se najedí, mají nadměrnou plynatost a pálí je žáha. Bolest břicha není trvalá, ale postupně přichází, a také může hned odeznít. Chronické záněty jsou mnohem nebezpečnější, jelikož dráždí žaludeční sliznici a mohou způsobit chudokrevnost kvůli chybějícímu železu (Zánět žaludku (gastritida), 2021).

1.3.7 Karcinomy žaludku

Jednou z nejzávažnějších patofyziologií žaludku jsou jeho karcinomy. Karcinom žaludku je jedním z nejčastějších zhoubných onemocnění trávicího traktu a v České republice je jím postiženo každým rokem okolo 1500 osob. Pokud ho vyšetřením lékaři neodhalí včas, tak je prognóza ve většině případů nepříznivá. Příznaky v začátcích onemocnění bývají v malém počtu. Rakovina žaludku postihuje především osoby starší 60 let a jsou jimi převážně muži. Nádory žaludku mohou mít ale i osoby mladší (Chirurgická klinika 1.lékařské fakulty UK a Thomayerovy nemocnice, 2013).

Příznaky u lidí s karcinomem žaludku nejsou typické. Postupem času může nemocného bolet podbříšek, může se cítit plný i po menší porci jídla. Většinou také jedinec ubírá na váze a je unavený i po chvilce fyzické aktivity. Pozdější stádium může s sebou přinést i krvácení do žaludku, a to má za následek zvracení krve. Nádor žaludku může být dlouho bezpříznakový, ale v pozdějším stádiu se už příznaky postupně projevují (Tomášek a Kiss, 2021).

Rakovinu žaludku nelze zcela vyléčit, dají se pouze zmírnit příznaky. Léčebnými modalitami jsou chemoterapie, chirurgie a radioterapie. Pokud lze provést operaci, může rakovinu vyléčit za odstranění všech rakovinných tkání. Po gastrektomii je možné jíst zcela normálně, ale musí se upravit velikost porcí. Chemoterapie se dá použít před operací pro zmenšení nádoru nebo po operaci k zabránění navrácení rakoviny (Stomach cancer, 2021).

1.3.8 Menetrierova choroba

Jedním ze vzácných onemocnění, které postihují žaludek, je Menetrierova choroba. Nemá známý původ a vznikají při ní obrovské žaludeční řasy, sliznice žaludku se začíná ztlušťovat. Častější případy Menetrierovy choroby jsou u dospělého člověka, ale u dětí jsou výskyty tohoto syndromu vzácné. Prognóza v dětském věku je také příznivější než prognóza u dospělých. Projevy této choroby jsou bolesti epigastria, ztráta hmotnosti nebo anémie (Schwarz et al., 2009).

Meckelův divertikl, který napadá tenké střevo je jednou z nejčastěji vrozených vad gastrointestinálního ústrojí. Postihuje převážně muže a nejčastěji způsobuje krvácení do trávicího systému nebo dokonce může zapříčinit i střevní neprůchodnost (Šebek et al., 2018).

Onemocnění Menetrierovou chorobou může v některých případech zcela vymizet. U pacienta, který trpí Menetrierovou chorobou není účinná konzervativní léčba podáváním léků. Jedince s tímto onemocněním mohou trápit výrazné poklesy hladiny albuminu v krvi. Z tohoto důvodu je nutný chirurgický zákrok, a to resekce žaludku (Ménétrierova choroba, 2017).

1.3.9 Záněty tenkého střeva

Záněty střev mohou doprovázet různorodé nemoci. Může to být například průjem, ale může jít i o mnohem závažnější onemocnění, jako například tyfus nebo onemocnění infekčního charakteru. Příčinou zánětu střev je především požití zkaženého jídla nebo se člověk napije hygienicky znečištěné vody. Diagnóza bývá snadná v důsledku jasných počínajících příznaků. Vždy je stolice vyšetřena mikrobiologicky na průkaz původce nemoci (Zánět tenkého střeva, 2021).

Mezi příznaky zánětu tenkého střeva se řadí horečka, průjem nebo bolest břicha. Pokud je enteritida virového původu, ve většině případů odezní zcela bez léčby. Trpí-li pacient enteritidou déle než tři dny nebo má příznaky bakteriální enteritidy, je nutné vyhledat odbornou pomoc (Enteritis, 2021).

Pro léčbu virové enteritidy se doplňují tekutiny nebo elektrolyty. Při bakteriálním zánětu se podají antibiotika. Je nutné dodržovat klidový režim, jíst lehkou stravu. Postupně je důležité vyloučit ze stravy tuky. Bakteriální enteritida oslabuje střevní mikroflóru a je potřeba ji posílit podáním bakterie *Lactobacillus acidophilus*. Onemocnění obvykle vymizí do několika dnů. Prevence spočívá v důkladném omytí potravy, především bez tepelné úpravy (Zánět tenkého střeva, 2021).

1.3.10 Crohnova choroba

Crohnova choroba je onemocnění, které se vyskytuje nejčastěji u tenkého střeva. Méně častý výskyt je u tlustého střeva. Toto onemocnění může vzniknout na genetickém základu. Obvykle se projeví mezi 20. a 40. rokem a většinou jí trpí ženy (Crohnova choroba, 2021).

Příznaky Crohnovy choroby mohou být různorodé, většinou jdou postupně za sebou, ale mohou přijít i náhle. Mezi nejvíce typické příznaky patří průjem, horečka, bolesti v břiše, krev ve stolici a špatné trávení. Poměrně častá je také bolest v oblasti konečníku, jelikož se nemocnému vytvoří píštěl, což znamená, že mezi sebou

komunikuje například střevo a močové ústrojí. Pacient tudíž může mít odchod stolice přes močovou trubici (Vilímovský, 2020).

V současné době není známá žádná léčba Crohnovy nemoci a ani žádný lék na tuto chorobu neexistuje. Lékaři se snaží alespoň o zmírnění zánětu. Prvním krokem v léčbě střevních zánětů je často podání protizánětlivých léků. Protizánětlivé léky, kortikosteroidy (Prednison), mohou zmírnit zánět v těle, ale nemusí fungovat u každého pacienta s Crohnovou nemocí. Je možnost využít i supresorů imunitního systému, které se zaměřují na imunitní systém (Crohn's disease, 2021).

1.3.11 Kolorektální karcinom

První patofyziologií z tlustého střeva bude popis kolorektálního karcinomu. Naprostá většina nádorů tlustého střeva jsou adenokarcinomy. Nachází se nejčastěji samotné, vícečetné nádory se obvykle nacházejí v dalších oddílech tračníku. Kolorektální karcinom nemusí mít i řadu let žádné příznaky. Důležitá je rodinná anamnéza, zda se nevyskytoval již v předchozích generacích. Dalším důležitým aspektem, který může být příznakem, je rektální krvácení, které se může zaměňovat s hemoroidy (Jablonská, 2000).

Kolorektální karcinom lze léčit chirurgicky, chemoterapií, radioterapií a také cílenou biologickou léčbou. Velký význam mají i radiologické intervenční metody. Základní léčba u karcinomu tlustého střeva je chirurgická. Pokud je nádor velmi malý, je možné ho odstranit i kolonoskopií. Při tvorbě rozšířených metastáz není vždy chirurgická léčba vhodná. Nový způsob léčby karcinomu tlustého střeva je biologická léčba monoklonálními látkami, které dokáží vyhledat nádorové buňky a zničit je nebo zastavit (Dušek et al., 2021).

1.3.12 Ulcerózní kolitida

Velmi závažným onemocněním tlustého střeva je ulcerózní kolitida. Je druhem zánětlivého onemocnění. Vždy postihuje konečník a část tlustého střeva, která na konečník přiléhá. Při ulcerózní kolitidě je postižena pouze sliznice a onemocnění nejde více do hloubky. Z tohoto důvodu není možný vznik píštělí a ani abscesů. Pacient trpí obvyklými projevy jako jsou četné průjmy s příměsí krve nebo i hlenu, ale může být i jen nucen na stolicí (Gastroenterologická ambulance, 2021).

Pacienti s lehkou až středně těžkou kolitidou využívají léčbu pomocí aminosalicylátů. Velmi těžká forma nemoci požaduje podání kortikosteroidů nebo imunosupresiv. Je možnost i biologické léčby. Existují případy, ve kterých pomáhají pacientům léky podávané do konečníku, jako jsou čípky nebo klysmata (Ulcerózní kolitida, 2021).

1.4 Endoskopické vyšetřovací metody

1.4.1 Ezofagogastroduodenoskopie

Ezofagogastroduodenoskopie je vyšetřovací endoskopická metoda jícnu. Je minimálně invazivní a lze touto metodou zjistit onemocnění, příčinu symptomů nebo například odstranit cizí těleso z jícnu. Při tomto vyšetření se používá ezofagoskop, který je zaváděn přes ústa až do jícnu. Je označený na konci kamerou a světlem. Lékař má možnost sledovat průběh vyšetření v reálném čase na videomonitoru, aby mohl určit místa uvnitř jícnu, která mají buď nějakou abnormalitu nebo zúžení (Esophagoscopy, 2021).

Před vyšetřením, přibližně 6 až 8 hodin, pacient nejí ani nepije. Pokud pacient bere léky na ředění krve, musí je přestat používat, je to z toho důvodu, kdyby potřeboval lékař odebrat nějaký vzorek, aby nenastaly komplikace v podobě krvácení. Lékař by měl vědět, zda pacient bere nějaké léky na doplnění stravy nebo nějaké vitamíny. V případě užití sedativ nebo při anestezii je doporučeno si s sebou vzít na vyšetření doprovod (Esophagoscopy, 2021).

Nejčastěji se výkon provádí při spolknutí cizích těles, které se zaklíní v jícnu. Mohou to být kosti, velké kusy potravy a jiné. Ezofagogoskopie se provádí i při poleptání vnitřní stěny jícnu kyselinami. Zúžení, nádory nebo jiná chronická onemocnění mohou být podnětem pro provedení této endoskopické metody (Rigidní ezofagogoskopie, 2021).

Po výkonu může nastat bolest krční páteře anebo při polykání. Jestliže pacient má nějaký problém s uvolněným zubem, tlak endoskopu může uvolnit i zubní náhradu nebo nestabilní zub. Méně časté komplikace, ke kterým může dojít, jsou perforace jícnu, při kterých je následná nutná chirurgická operace (Rizika výkonu, 2015).

1.4.2 Gastroduodenoskopie

Gastroduodenoskopie nebo také se jí říká gastrokopie je endoskopickou zobrazovací metodou, díky níž si je lékař schopen prohlédnout vnitřní žaludeční stěny. Pacientovi je

zaveden ústy přístroj nazývaný fibroskop, který vede až do žaludku. V případě, že se lékař chce podívat ještě hlouběji, dostane se ke dvanáctníku a v kombinaci s gastroskopii tak hovoříme potom o gastroduodenoskopii (Gastroskopie, 2022).

Pacient by se měl v den vyšetření dostavit nalačno. Před vyšetřením minimálně 6 hodin nesmí vyšetřovaný pít ani jíst. V den zákroku se také nesmí kouřit. Pokud jsou užívány léky dlouhodobě, je možno je vzít maximálně 3 hodiny a zapít vodou. Mohou být podány i léky s utlumujícím účinkem, a tak je doporučeno následujících 24 hodin neřídít motorová vozidla (Šťásek, 2021).

Nejvíce je gastroskopie prováděna při bolesti epigastria nebo například při okultním krvácení do stolice. Mezi indikace můžeme zařadit dysfagické potíže, gastroezofageální reflux a jeho projevy, jako jsou pyróza nebo regurgitace. Krvácení je také indikací k urgentní gastroskopii. Nejdéle však do 24 hodin, poté klesá míra přesnosti v určení diagnózy (Jirásek, 2003).

Gastroskopie je obvykle prováděna jen s lokálním anestetikem na jícen. Lékař následně zavede pacientovi skrz ústa gastrooskop a požádá ho, aby polkl, což vede k lepšímu posunu dále do jícnu. Během vyšetření je možné i odebrat vzorky k vyšetření na histologii. Vyšetření může být pro některé nepříjemné z důvodu dávicího reflexu, který gastrooskop vyvolává. Po některých vyšetřeních je možná krátkodobá hospitalizace (Tancerová, 2020).

Gastroskopie je kontraindikována u pacientů, kteří nespolupracují nebo u lidí, kteří nepodepsali informovaný souhlas. Vyšetření se neprovádí při selhání srdce, oběhu, při šoku nebo například při riziku vdechnutí krve a zbytků potravy (Gastroskopie, 2022).

1.4.3 Koloskopie

Při přípravě na koloskopii se doporučuje den před výkonem nejíst a nedoporučuje se ani snídat. Celý den je však možno popíjet čiré tekutiny. Mezi 16. až 18. hodinou začne pacient pít roztoky pro přípravu k vyšetření. Pro lepší přípravu je dobré vypít roztoky v co nejkratším intervalu. Je důležité maximálně 2 hodiny před zákrokem již nic nepít. Je nutné vysadit potraviny se zrníčky a se slupkami z důvodu, že mohou ve střevě být poměrně dlouhou dobu a následně by ucply přístroj (Příprava před kolonoskopií, 2016).

Při podezření patologického procesu v tlustém střevě je indikována koloskopie. Jasná indikace ke koloskopii je enteroragie. Je možné zaměnit krvácení s hemoroidy. Je nutné ověření hemoroidů pomocí rektoskopie nebo anoskopie. V případě, že se neprojeví hemoroidy nebo není přítomno čerstvé krvácení, je potřeba provést koloskopii (Jirásek, 2003).

Na pokyn sestry si pacient odloží, aby měl vhodný oděv, a následně jsou podány injekčně léky ke zklidnění a ke ztlumení bolesti. Pacient leží na levém boku a je mu zaveden do konečníku přístroj, který prohlédne tlusté střevo. Během vyšetření lze odebrat bioptické vzorky nebo se dají odstranit výrůstky ze sliznice (polypy). Výsledky pacient zná ihned po vyšetření a na histologické výsledky se čeká přibližně týden. Vyšetření je bezpečné, mohou se však vyskytnout i komplikace, při nichž je důležitá hospitalizace (Průběh vyšetření, 2021).

Absolutní kontraindikace u koloskopie je chybějící informovaný souhlas, nespolupracující pacient a jiné další. Relativní kontraindikací je toxické megakolon, akutní divertikulitida nebo gravidita. Při relativních kontraindikacích je možné vyšetření provést, ale je potřeba zvážit komplikace a rizika výkonu proti přínosům vyšetření (Bortlík et al., 2016).

1.4.4 Rektoskopie

Při přípravě na rektoskopii by pacient neměl večeret den před vyšetřením. Večer je aplikovaný čípek s glycerinem do konečníku a následně si musí dojít na stolicí. Minimálně 2 hodiny v den výkonu si nemocný aplikuje druhý čípek s glycerinem. Pokud je pro některé čípek nevyhovující, je tady druhá možnost přípravy a tou je klyzma, které je pouze na lékařský předpis (Rektoskopie, 2021).

Zárok je prováděný pomocí tenké kovové trubičky zvané rektoskop. Výkon není nějak časově náročný, trvá pouze pár minut. Pacient je na lehátku vkleče a ruce má opřené o lokty. Lékař začne nejprve zhodnocením okolí konečníku zrakem, následně pohmatem a poté zavede přístroj až po esovitou kličku. Jako při většině endoskopií lze odebrat biologický vzorek a poslat k histologickému zkoumání pod mikroskopem (Rektoskopie, 2019).

Důvody, které vedou k potřebnému vyšetření rektoskopií, jsou onemocnění konce tlustého střeva nebo ulcerózní kolitida, kdy je třeba posoudit rozsah či závažnost

onemocnění. Výhoda u tohoto zákroku je, že je přímo vidět na sliznici tlustého střeva (Informovaný souhlas, 2017).

1.5 ERCP

Jedním z nejčastěji prováděných kombinovaných výkonů radiologicko-endoskopických v gastroenterologii je endoskopická retrográdní cholangiopankreatografie. Pomocí ERCP jsou zobrazeny žlučové cesty a pankreas. Pacientovi je podána přes kanylu kontrastní látka, která později při hodnocení obrazu žlučových cest pomáhá k lepší orientaci ve vyšetřované oblasti. Vyšetření probíhá pod rentgenovou kontrolou a s pomocí endoskopu (Konečný, Pracná, 2012).

Před ERCP vyšetřením je nutné pacienta důkladně informovat o průběhu vyšetření a možných komplikacích, které by mohly nastat. Pacient by neměl minimálně 6 hodin před vyšetřením jíst a kouřit a minimálně 2 hodiny před vyšetřením by neměl pít. Nezbytně nutné léky je možno podat 2 hodiny před vyšetřením. Mezi nezbytné léky patří například antibiotika, antiarytmika a jiné. Pokud je nařízená celková anestezie, je nutná přítomnost anesteziologa, který provede analgosedaci (Šťásek, Příprava pacienta k ERCP, sledování po výkonu a následné komplikace po výkonu).

Vyšetření ERCP probíhá za hospitalizace. Pacienta před vyšetřením včas informujeme o průběhu vyšetření a pacient stvrdí poučení svým podpisem informovaného souhlasu. Délka výkonu je kolem 15 až 45 minut, ale závisí na rozsahu a obtížnosti výkonu. Pacient leží na levém boku. Před vyšetřením je pacientovi aplikované lokální anestetikum do kořene jazyka a intravenózně léky na zklidnění (Masarykův onkologický ústav, Vyšetření žlučových cest-ERCP). Do dvanáctníku je zaveden duodenoskop, kde lékař najde Vaterovu papilu, kam ústí žlučové cesty i vývod pankreatu (Lukáš, Žák, 2007).

Výkon se může provádět jak při plném vědomí, tak i v celkové anestezii za přítomnosti anesteziologa. Celková anestezie může být doporučena především u oběhových nebo dechových nedostatečností (Fakultní nemocnice Královské Vinohrady, Informovaný souhlas).

Po ERCP je nutné pacienta krátkodobě hospitalizovat. Pokud pacient dostane před výkonem nebo při výkonu nějaké léky (analgosedace), je v následné době sledován na dospávacím pokoji. Následující den po výkonu by měl být pacient relativně v klidu

a 12 hodin po analgosedaci nesmí řídit a ani vykonávat práci, při které je nutné být plně soustředěn, a je také zakázáno požívání alkoholu (Městská nemocnice Ostrava, Informovaný souhlas).

1.6 Radiologické zobrazovací metody v gastroenterologii

1.6.1 Polykací akt

Důležitou přípravou pro pacienta, který má podstoupit rentgenové vyšetření jícnu – polykací akt, je především včasná informovanost o různých rizicích, přínosech a o průběhu výkonu. Nejdéle smí vyšetřovaný jíst čtyři hodiny před výkonem a u kojenců je doporučeno vynechání jednoho kojení (Polykací akt (vyšetření jícnu), 2021). Výkon je prováděn nalačno a je zakázáno 6 hodin před vyšetřením pít alkohol a kouřit. Vyšetřovaný by měl sundat veškeré kovy z části těla, která bude zobrazována, pokud to ale možné není, je nutné zapsat tuto skutečnost do dokumentace. Pacient by měl být poučen, jak se má chovat při expozici (Blecha, 2015).

1.6.2 Pasáž jícnu

Pasáž jícnu se provádí, tehdy když lidé mají nějaké potíže s polykáním. Při vyšetření dokáže lékař zjistit šířku jícnu, zkontrolovat různé anomálie ať už jsou vrozené či získané, nebo také zjistí, v jakém stavu je jícen po operaci anebo zda je nějaké cizí těleso v jícnu. Nejčastějšími pacienty tohoto vyšetření jsou novorozenci, u kterých se zjišťuje, zda opravdu mají nebo nemají vrozenou anomálii, kterou jsou často atrézie jícnu. Pasáž jícnu se využívá k diagnostikám tumorů, stenóz anebo perforací (Polykací akt, cit. 2021-10-26).

Principem vyšetření pasáže jícnu je, že pacient vypije kontrastní látku a postupně ji na povel radiologického asistenta polyká, a následně je rentgenován postup kontrastní látky jícnem do žaludku (Štefánek, 2011).

Za nejdůležitější část přípravy před vyšetřením pasáže jícnu se považuje důkladné, a hlavně včasné vysvětlení, jak bude vyšetření probíhat. Pacient by měl být také být před vyšetřením lačný minimálně 4 hodiny a u kojenců by se mělo vynechat jedno kojení (Polykací akt, cit. 2021-10-26).

1.6.3 Nativní snímek břicha

Další zobrazovací metodou je nativní snímek břicha, který je prováděn jak ve stoje, tak i vleže, aby se prokázal volný plyn v peritoneální dutině a průkaz hladinek, které jsou zodpovědné za ileus. Mezi jednu z hlavních indikací patří náhlá příhoda břišní a jako kontraindikace je bráno těhotenství (Knápek, 2012).

Nativní snímek břicha se používá pro důkaz hladinek ve střevě. Pokud jsou rozšířené střevní kličky a nad hladinami tekutiny vzduch, tak nález prokazuje střevní neprůchodnost. Jako další možnost využití nativního snímku břicha je prokázání vzduchu v břiše. U pacienta ve stoje je vzduch pod bránicí a vodorovný rentgenový paprsek využijeme u pacienta na zádech. Vzduch v břiše může znamenat vážný příznak, jakým je protržení střeva nebo žaludku. Nevýhodou je, že rentgenem nezjistíme přesné místo protržení (Štefánek, 2011).

1.6.4 RTG žaludku

Dalším vyšetřením je RTG žaludku. Pacient je při vyšetření žaludku rentgenem ve stoje či vleže. Pacient popíjí suspenzi barya pod kontrolou rentgenu. Kontrastní látka není vstřebávána a po jejím vypití pacientům nehrozí žádná alergická reakce (Švík, cit. 2021-10-26).

Pacient minimálně 8 hodin před vyšetřením nesmí jíst a 2 hodiny nesmí pít a kouřit. Pacient je během vyšetření ve stoje a na pokyn lékaře ho radiologický asistent napoložuje. Jako první je provedena skiaskopie a poté pacientovi podá radiologický asistent 2 doušky baryové suspenze k vypití. Následně lékař s radiologickým asistentem sleduje průchod suspenze do žaludku (Knápek, 2012).

Vyšetření obvykle trvá kolem čtvrt až půl hodiny. Je možné že pacient dostane před zákrokem látky na vytvoření vzduchové kapsle v žaludku nebo látku proti křečím hladké svaloviny trávicího traktu. Měl by informovat lékaře, pokud trpí například svalovou slabostí, vysokým nitroočním tlakem, který neléčí (Jícen, žaludek a dvanáctník, 2021).

1.6.5 Desinvaginace střev

Invaginace je poměrně vzácná, avšak nejnebezpečnější náhlá příhoda břišní, která je poměrně vzácná, avšak nejnebezpečnější. Invaginace je zauzlování střev a střevo tak

mění svoji polohu. Invaginace může být vedena jak sestupným směrem, tak vzestupným směrem (Invaginace střeva, 2017).

Je jednou z nejčastějších příčin střevní neprůchodnosti. Invaginaci mívají nejčastěji malé děti. Střeva se díky změně polohy jedné části střeva dostanou do sousedního úseku. Nejčastěji je invaginace zobrazována pomocí ultrazvuku. Po zjištění této diagnózy je potřeba postupovat velmi rychle v léčbě. V případě neléčené invaginace je velmi vysoké riziko fatálního konce (Rejtar, 2010).

Mezi jednu z příčin invaginace střev se řadí silná peristaltika, která je u virového onemocnění. Jako jiné případy, kdy je způsobena invaginace, se mohou označovat nějaké překážky v průběhu stěny trávicí trubice. Anatomická odchylka, kterou je Meckelův divertikl či nádor, může způsobit ztluštění střevní stěny. Útvar, který ve střevní stěně za normálních podmínek není, mohou peristaltické vlny vtáhnout do vedlejšího střevního úseku (Invaginace střeva, 2017).

Mezi jedny z nejvíce se projevujících příznaků invaginace patří bolest břicha a zvracení. Stolice pacienta je malinově zbarvená, může být i s příměsí hlenu a také bývá ve stolici často krev (Reitinger et al, 2015).

Ve většině případů lze invaginaci napravit, že je pacient polohován a je mu aplikován nálev s kontrastní látkou do konečníku. Ve střevě dojde k rozlití kontrastního nálevu a zároveň se zobrazí invaginace. Tekutina, která se nalije do střeva, může vklíněné střevo vysunout a celý problém vyřešit. Pokud tato metoda nevyjde, je potřeba podstoupit chirurgický zákrok, tzv. desinvaginaci. Pokud střevo odumírá, odstraníme ho a zdravé konce lékař sešije (Štefánek, 2011).

1.6.6 Irigografie

Jedna z nejčastějších zobrazovacích metod tlustého střeva je irigografie. Pomocí irrigografie se standardně vyšetřuje tlusté střevo. Poslední roky je tato metoda poněkud podhodnocená, avšak se objevuje i její návrat. Pokud kolonoskopie nic neprokáže, tak se gastroenterologové uchylují právě k irrigografii. Jsou dva druhy irrigografie, je jednoktrastní a dvojktrastní. Jednoktrastní je pouze pro nespolupracující pacienty a dvojktrastní se používá, pokud to stav pacienta dovolí (Jablonská, 2000).

Před irigografickým vyšetřením by pacient měl mít poslední jídlo maximálně v poledne den před vyšetřením, má dovoleno jen pít, aby přijal do noci před vyšetřením přibližně 4 litry tekutin. Následně si pacient aplikuje projímadlo a probíhá fáze vyprazdňování. Pokud bere léky na ředění krve, poradí se se svým lékařem, ale obvykle se vysazují týden před zákrokem. Nejnutnější léky je pak doporučeno užít den před zákrokem (Irigografie, 2017).

Pacient se nejlépe vysvlékne už v kabině, aby se zabránilo ušpinění oblečení. Poté, co lékař vysvětlí průběh irigografického vyšetření, se pacient položí na stůl a lékař společně s laborantem vybere rektální rourku. Laborant nalepí náplast se značkou u řitního otvoru, aby se pak mohl lékař orientovat, kde řitní otvor nalezne. Na rektální rourku je napojena nádobka, která je plná kontrastní látky a ta samovolně plní tlusté střevo (Pediatrická radiologie, Irigografie).

Nejčastěji je prováděna irigografie dvojkontrastně, jako první je aplikována suspenze barya a poté se aplikuje přes rourku vzduch pro roztažení střeva. Po dostatečné náplni střeva kontrastní látkou je pacient různě polohován, aby se dostala kontrastní látka do celého střeva. Vyšetření probíhá zejména vleže, ale může být i ve stoje. Vyšetření trvá přibližně půl hodiny. Během polohování pacienta sleduje lékař posun kontrastu střevem a zhotovuje cílené snímky (Vyšetření tlustého střeva, 2017). Za kontraindikace k irigografii se považují například nespolupráce pacienta, alergie na jodovou kontrastní látku anebo pokud pacient má ledvinné selhání (Vavřeková, 2015).

1.6.7 RTG pasáž celým GIT

Rentgenologické vyšetření pasáže celým gastrointestinálním traktem se provádí při nejasných potížích s bolestmi břicha nebo když je podezření, že trávicí trakt je v nějakém úseku zúžen. Dále bude popsán průběh tohoto vyšetření (Fakultní nemocnice Brno, RTG pasáž GIT).

Pacient při tomto vyšetření vypije kontrastní látku vodnou jodovou, pokud je podezření na střevní neprůchodnost, protože kdyby byla pacientovi podána baryová kontrastní látka, nemohli by lékaři ihned operovat. Obvykle jsou prováděny každou hodinu rentgenové snímky a zjišťuje se, zda kontrast prošel celým trávicím traktem. Vyšetření je u konce, když kontrast projde až do rekta nebo pacient po podání kontrastní látky vyloučí stolicí (Vilímovský, 2021).

1.6.8 RTG pasáž GIT-transit time

Pro lepší zjištění času se použije RTG pasáž GIT – transit time. Rentgenologické vyšetření pasáže GIT – transit time nejčastěji podstupují pacienti s nejasnými potížemi při trávení. Pomocí tohoto vyšetření se lépe zjistí čas, za který projde potrava celým trávicím traktem (Fakultní nemocnice Brno, RTG pasáž GIT – transit time).

Při tomto vyšetření jsou pacientovi podány ke spolknutí kontrastní značky a s odstupem času se provádí snímek břicha v poloze na zádech. Radiolog provede snímky pro kontrolu pohybu sousta většinou po 1 a nakonec po 48. hodině, dokud není většina peletek vyloučena. Lze tím zhodnotit rychlost posunu potravy trávicí soustavou (Šnajdar, 2013).

1.7 Speciální diagnostické zobrazovací metody

1.7.1 CT-enterografie

Metoda CT – enterografie se používá k vyšetření střevních kliček a ke zhodnocení, pokud se zde nachází patologie. Pacient před podstoupením výkonu musí 24 hodin jíst pouze stravu bezzbytkovou. Důvodem je, aby nezůstaly pevné zbytky stravy v tenkém střevě. Na vyšetření by měl pacient přijít lačný a těsně před enterografií pije po malých douškách roztok 1,5 litru manitolu, který roztáhne střevní kličky a vylepšuje tak následné zhodnocení (Co je to CT enterografie, 2017).

Pacient musí vypít zhruba 2 litry kontrastu během půl až tři čtvrtě hodiny. Pokud by pacient odmítl vypít kontrastní látku ústy, může mu být podána kontrastní látka klystýrem. Poté, co vypije kontrastní látku ústy, položí se na vyšetřovací stůl na záda. Při skenování bude vyšetřovanému aplikována druhá kontrastní látka do žíly. Během CT skenů budete muset na pokyn radiologického asistenta zadržet dech na krátkou dobu (CT enterography, 2022).

Je kombinovaným vyšetřením tenkého střeva pomáhajícím ke hledání a zhodnocení patologií tenkého střeva. Lze odhalit i nádory, případné krvácení a části střeva, které jsou postižené Crohnovou chorobou. Střevo může být zúžené nebo mohou vznikat píštěle z důvodu Crohnovy nemoci (Štefánek, 2011).

Při CT-enterografii je sice poměrně veliká radiační zátěž, ale přínos výkonu je vyšší než rizika způsobených škod. Je důležité, aby pacientka ohlásila podezření nebo

samotné těhotenství, mohlo by totiž dojít k ohrožení plodu. Před vyšetřením je také nutné oznámit alergie, především na jód, který je obsažen v podávaném kontrastu. Pokud trpíte klaustrofobií, oznamte to ošetřujícímu personálu. Roztok, který vypijete před vyšetřením, má poměrně častý vedlejší příznak v podobě průjmu, který ale rychle odezní (CT enterografie, 2021).

1.7.2 CT koloskopie

Příprava pro pacienty je stejná jako u běžné koloskopie. Je důležité držet dietu a mít zcela vyprázdněná střeva. Nemocný se položí na lůžko a následně je mu aplikován CO₂ speciálním setem. Lékaři se snaží, aby střevo bylo nejvíce rozvinuté až k takové hranici, kterou člověk dokáže tolerovat. Následuje samotné CT vyšetření, nejprve na zádech a poté na břiše (Virtuální kolonoskopie, 2022).

Minimálně 2 až 5 dní před podstoupením výkonu by strava měla být bez slupek, strava, která nezanechává hrubé zbytky ve střevech. Dva dny před výkonem přidávejte do stravy kontrastní látku, ale den před už nedávejte žádný kontrast do jídla. Den před by také pacient měl vypít projímadlo z důvodu očisty střev (CT kolonografie virtuální kolonoskopie, 2021).

Pacient je při výkonu v hypotonickém stavu, hladká svalovina střeva je ve sníženém napětí. Obvykle je podáván nitrožilně 1 ml Buscopanu. Nemocnému je do střeva aplikovaný oxid uhličitý. Přístroj hodnotí množství plynu, který byl aplikovaný, a sleduje tlak uvnitř stěny střeva, avšak pokud nastane přetlak, dojde k automatickému odvodu plynu. Na provedení CT koloskopie dohlíží vždy lékař, který kontroluje, zda je vpravení plynu správné, a rozhoduje, zda může radiologický asistent provést akvizici (Virtuální kolonoskopie, 2021).

Tato metoda je především volena při nekompletních koloskopiích místo dříve používané irigografie. Využívá se u starších pacientů ke zjištění nádorů nebo u nemocných s divertikulitidou tračnicku. Vyšetření není dobré pro klasifikaci střevních zánětů a není užívána ke screeningu kolorektálního karcinomu (CT kolonografie virtuální kolonoskopie, 2021).

Neprovádí se, pokud lidé nedodrželi dietu nebo odmítnou očistu střev před výkonem, protože zbytky stolice by mohly překrýt patologie střeva. Buscopan, který je podáván při výkonu, nesmí být aplikovaný pacientům se zeleným zákalem. Není vhodný ani

u hyperplazie prostaty, protože způsobuje obtížné močení (Co je to CT kolonoskopie, 2017).

1.7.3 MRCP

Magnetická rezonanční cholangiopankreatografie je neinvazivní metoda, která zobrazuje intra a extrahepatální žlučový strom a slinivkový vývodný systém. Poskytuje rozsah k ERCP, a tak ho může nahradit u pacientů s vysokým rizikem morbidity (Murphy, 2022). Tato metoda hledá nepravidelnosti, jakými jsou například překážky v podobě žlučových kamenů, kameny ve žlučovodu nebo infekce žlučovodu. Je méně invazivní oproti ERCP, kde je využíváný endoskop, který je v kombinaci s nitrožilní aplikací kontrastu (MRCP, 2020).

Vyšetření nevyžaduje prakticky žádnou přípravu, pouze se berou léky na útlum činnosti střev kvůli lepší orientaci. Metoda se použije i u chronické pankreatitidy nebo pokud je nejasný odtok žluči. Mezi nevýhody se řadí malá dostupnost a vysoká cena vyšetření oproti ERCP. Endoskopická retrográdní cholangiopankreatografie však je i terapeutickou metodou, magnetická rezonance je metodou pouze diagnostickou. Výhodou je menší invazivnost a neagresivita výkonu, není přítomna radiační zátěž a nehrozí ani krvácení jako u ERCP (MRCP, 2017).

Absolutní kontraindikací jsou implantované kardiostimulátory, elektronické implantáty, jako například kochleární implantát, pokud není MR kompatibilní. Pacient nesmí ani mít ve vyšetřované oblasti žádný kov (kovové špony a střepiny). Relativními kontraindikacemi jsou různé endoprotézy, které jsou v těle kratší dobu než 6 týdnů (Kontraindikace magnetické rezonance, 2020).

1.7.4 MR enterografie

Při přípravě na MR enterografii by pacient neměl jíst od odpoledne předchozího dne. Od poledne do osmé hodiny večerní by měl vypít až 2 litry vody. V den výkonu od půlnoci je zakázáno pít, kouřit a jíst. Střeva nevyžadují prakticky žádnou přípravu a před aplikací kontrastu není požadováno po nemocném lačnění. Osobám trpícím klaustrofobií lze podat lehká sedativa, po kterých je však doporučeno neřídít žádná motorová vozidla (MR enterografie, 2022).

Průběh enterografie za pomoci magnetické rezonance trvá zhruba půl až tři čtvrtě hodiny, pacient zaujímá polohu na zádech. Před výkonem je pacientovi aplikovaná

paramagnetická kontrastní látka pro lepší přehlednost a orientaci uvnitř těla. Ve většině těchto látek je obsažené gadolinium a při tomto výkonu je podána jak nitrožilně, tak i ústy. Vyšetřovaný vypije přibližně dva litry tekutiny (Princip a průběh vyšetření, 2022).

Mezi nejčastější indikace k tomuto výkonu patří Crohnova nemoc, střevní záněty a také nádory tenkého střeva. Podstoupení enterografie na magnetické rezonanci má své výhody a i nevýhody. Za výhody je považována absence škodlivého ionizujícího záření, je zobrazeno celé tenké střevo a je také možné zobrazení ve více rovinách. Mezi nevýhody se řadí délka, cena a dostupnost podstoupení výkonu na magnetické rezonanci (Válek et al., 2020).

1.8 Laboratorní vyšetření v gastroenterologii

Ke zjištění typu nemoci se nepoužívají jen diagnostické zobrazovací metody nebo endoskopické, ale jsou využívány i např. laboratorní vyšetřovací metody. Jednou z nejpoužívanějších metod je test okultního krvácení do stolice, který je poměrně jednoduchý a bezbolestný. Pacienti ho provádějí z pohodlí domova. Chemicky se dá zjistit, zda má pacient obsaženou krev ve stolici či nikoli. Jako nevýhoda však je to, že krev obsažená ve stolici nemusí znamenat, že pacient trpí kolorektálním karcinomem. Krev ve stolici nemusí znamenat přítomnost rakoviny, mohou to být různé přítomné polypy, Crohnova nemoc a jiné další (Dušek et al., 2021).

Dalším laboratorním vyšetřením je diagnostika infekce *Helicobacteria Pylori*, lze ji rozdělit na invazivní a neinvazivní. Invazivní způsob vyšetření probíhá při endoskopických zákrocích. Infekce *Helicobacteria Pylori* je nejvíce zjišťována invazivním způsobem během endoskopických vyšetření. Infekce je v naprosté většině případů nalezena v žaludeční sliznici. Kultivace *Helicobacteria* ze vzorků biopsie je jedna z nejpřesnějších metod (Švestka, 2011).

Diagnostika nádorových markerů se využívá nejen v onkologii, ale i v gastroenterologii. Nádorové markery v gastroenterologii jsou látky značící zvýšené množství nádorového onemocnění. Tato metoda je diagnostická i léčebná. Tumor markery se vyskytují v krvi i normálně v různých koncentracích. Většinou je však hladina nízká a zvýšené množství tumor markerů může znamenat výskyt nádorů (Tumor markery, 2017).

1.9 Radiační ochrana

Vztah dávky a účinku lze rozlišit na dva typy. Prvním typem účinků jsou deterministické a druhými účinky jsou stochastické. Při deterministických účincích dochází ke smrti ozářené populace buněk. Její závažnost stoupá s velikostí dávky od určitého prahu. Mají tudíž dávkový práh. Pokud dávky jsou pod jistým určitým prahem, tak se účinek neprojeví. Intenzita projevů vzrůstá s velikostí dávky. Mezi deterministické účinky patří akutní nemoc z ozáření nebo radiační zánět kůže (Stručný přehled biologických účinků záření, 2021).

Stochastické účinky jsou podmíněné buněčnými mutacemi. Jsou to účinky, které nemají daný práh, ale se vzrůstající dávkou roste pravděpodobnost vzniku onemocnění. Mezi stochastické účinky jsou zařazeny vzniklé zhoubné nádory nebo i změny způsobené geneticky (Súkupová, 2012).

Radiační ochrana má za cíl vyloučit deterministické účinky a snížit riziko vzniku stochastických účinků na minimum, aby byla přijatelná jak pro samotného člověka, tak i pro společnost. Jsou k tomu čtyři základní principy, které se uplatňují. Prvním principem je princip zdůvodnění, dále princip optimalizace, limitování dávek a bezpečnosti zdrojů (Súkupová, 2018).

1.9.1 Principy radiační ochrany

Princip zdůvodnění, který je ve zdravotnictví používán, velmi často říká, že z každého vyšetření za použití ozáření by měl plynout dostatečný přínos pro pacienta nebo společnost, aby se vyvážila újma, která byla způsobena ozářením. Princip optimalizace ochrany před ozářením se nazývá ALARA a jejím cílem je zajištění velikosti dávek pro jednotlivce, aby počty osob podstupujících ozáření a pravděpodobnost ozáření osob tam, kde není jisté, že dojde k ozáření, byly nízké, jak lze dosáhnout sociálně i hospodářsky (Sándor, 2020).

Princip limitování dávek stanovuje určité hodnoty ozáření. Lékařské ozáření ale žádným limitům nepodléhá, jelikož by to mohlo omezit přínos pro pacienta. Pro radiační pracovníky i pro pracovníky v lékařství ale limity už platí. Princip bezpečnosti zdrojů říká, že zdroje záření by měly být pravidelně kontrolovány, především kvůli spolehlivosti a stabilitě. V určitém období jsou pokaždé prováděny zkoušky dlouhodobé stability a zkoušky provozní stálosti (Súkupová, 2018).

1.10 Kontrastní látky

Kontrastní látky jsou substance, které napomáhají ke kvalitnějšímu zobrazení anatomie vnitřních částí lidského těla. Po aplikaci kontrastní látky se změní denzita tkání a následný obraz je tak přehlednější. Po vpravení do těla se zvýší kontrast tkání, může zobrazit lépe také patologické procesy (Kadlčík, 2012).

1.10.1 KL pro zobrazování s RTG zářením

Kontrastní látky využívající rtg záření jsou pozitivní a negativní. Pozitivní kontrast způsobí vyšší absorpci rentgenového záření a následně tedy budou na snímku světlejší než okolní tkáň, která bude tmavší. Naopak negativní jsou na výsledném snímku tmavší než okolní měkké tkáně, které jsou tmavé. Jako negativní kontrast se užívá plyn nebo voda a metylcelulóza. Pozitivní kontrastní látky se dále rozdělují na baryové a jódové (Kaller, M., An, J., 2021).

1.10.2 KL pro MR

Kontrastní látky způsobí změnu relaxačního času u tkání a tím mění i jejich intenzitu signálu. Jde především o paramagnetické a superparamagnetické látky zkracující T1 a T2 relaxační časy a tím se tak zvýší signál. Jedná se o sloučeniny gadolinia. Používaný kontrast se dá rozdělit například podle způsobu podání na intravenózní, na perorální, které se používají u zobrazování gastrointestinálního traktu. Řadí se sem voda a naředěné paramagnetické i superparamagnetické látky (Seidl, 2012).

Nežádoucí účinky po podání kontrastních látek nejsou tak časté, ale je potřeba na ně nezapomínat. Při podání do žíly může vzniknout chemotoxická reakce, která se projevuje pocitem horka po aplikaci nebo v průběhu. Pacient může také pociťovat nucení na močení nebo pachuť v ústech, ale to po chvíli odezní. Podání kontrastu může působit toxicky na některé orgány, kterými jsou zejména ledviny, proto je nutný dostatečný příjem tekutin před i po. Alergické nebo alergoidní reakce jsou nejzávažnější a mohou nastat i 4 dny po vpravení látky do těla (Informovaný souhlas s CT vyšetřením, 2014).

2 Praktická část

2.1 Cíle práce

V bakalářské práci byly stanoveny následující cíle:

- Analyzovat úlohu radiologického asistenta při gastroenterologických vyšetřeních
- Přiblížení a popis jednotlivých vyšetření GIT za pomoci radiologické asistence

3 Metodika

Zpracování teoretické části bylo provedeno analýzou dostupné literatury a dostupných odborných článků. Teoretická část je především zaměřena na anatomickou strukturu a stavbu gastrointestinálního traktu lidského těla. Teoretická část obsahuje také patofyziologii trávicího traktu. V teoretické části byly podrobně rozepsány gastroenterologické výkony jak endoskopické, tak i rentgenologické a také kombinace obou metod.

Podkladem pro zpracování praktické části byl nemocniční systém NIS Akord. Databáze AKORD nebyla jediná, ze které byla čerpána data, byly použity výsledky i z Ústavu zdravotnických a informačních studií nebo Národního zdravotnického a informačního systému. Z nemocničního systému NIS Akord v Nemocnici České Budějovice jsem získal potřebná data k mé praktické části. Bylo náhodně vybráno 50 respondentů, kteří podstoupili skiaskopická vyšetření. Další náhodně vybranou skupinou bylo padesát respondentů, kteří podstoupili vyšetření ERCP. Tabulka se skiaskopickými vyšetřeními obsahovala hodnoty jako pohlaví, rok narození a druh skiaskopického výkonu. V tabulce s ERCP vyšetřeními byly obsaženy hodnoty jako pohlaví, rok narození, dose area product a zda byl aplikovaný stent. Sběr dat probíhal z elektronického nemocničního systému NIS Akord za vybrané období, kterým byl rok 2021. Data z ÚZIS byla náhodně vybrána za jednotlivé roky 2018, 2019 a 2020.

4 Výsledky

V následující kapitole jsou zpracovaná získaná data z databáze NIS AKORD z období roku 2021, ze kterých byly následně vytvořeny tabulky a názorné grafy.

Tabulka 1 Náhodně vybraných 50 pacientů u ERCP vyšetření za rok 2021

Pacient	Pohlaví	Rok narození	Dose Area Product ($\mu\text{Gy}\cdot\text{m}^2$)	Stent
1	Ž	1966	2226,26	ne
2	M	1940	2208,34	ano
3	M	1947	6020,94	ano
4	Ž	1939	604,29	ne
5	Ž	1946	831,41	ne
6	M	1954	820,16	ano
7	M	1970	742,06	ano
8	M	1945	1036,63	ano
9	Ž	1939	2413,14	ano
10	M	1988	564,41	ne
11	Ž	1943	2427,56	ano
12	Ž	1945	999,91	ne
13	M	1933	1769,73	ano
14	Ž	1955	120,91	ne
15	Ž	1940	699,05	ano
16	M	1966	447,95	ano
17	M	1951	1763,21	ano
18	Ž	1952	4992,02	ano
19	Ž	1956	457,45	ne
20	M	1951	327,36	ano
21	M	1951	2095,65	ano
22	Ž	1988	175,28	ano
23	Ž	1938	5941,69	ano
24	Ž	1952	3635,8	ano
25	M	1964	2499,59	ano
26	Ž	1985	242,65	ne
27	M	1956	387,96	ano
28	M	1963	6087,27	ano
29	M	1932	1286,18	ne
30	Ž	1945	1217,74	ne
31	M	1951	3039,16	ano
32	M	1945	2182,35	ano
33	Ž	1936	247,97	ne
34	M	1948	3840,05	ano
35	M	1949	1136,57	ano
36	M	1962	785,28	ano
37	Ž	1962	1183,94	ano
38	Ž	1925	703,51	ano
39	Ž	1945	2163,58	ano

40	M	1958	1752,03	ano
41	Ž	1944	218,15	ne
42	M	1957	528,19	ano
43	M	1953	1185,64	ne
44	M	1946	1392,22	ano
45	Ž	1952	966,78	ano
46	Ž	1940	544,44	ano
47	M	1931	2741,59	ano
48	Ž	1951	2430	ano
49	M	1945	2126,04	ne
50	Ž	1933	411,84	ano

(Zdroj: volně dle NIS Akord)

Tabulka 2 Náhodně vybraných 50 pacientů u skioskopických vyšetření za rok 2021

Pacient	Pohlaví	Rok narození	Druh vyšetření
1	Ž	1962	pasáž jícnem
2	M	1958	pasáž GIT
3	M	1964	pasáž GIT
4	Ž	1969	pasáž jícnem
5	Ž	1952	pasáž jícnem
6	M	2003	pasáž jícnem
7	M	1935	pasáž jícnem
8	Ž	1952	pasáž jícnem
9	M	1944	pasáž GIT
10	Ž	2016	desinvaginace střev
11	M	1976	pasáž jícnem
12	M	2003	pasáž jícnem
13	M	1940	pasáž jícnem
14	M	1989	pasáž jícnem
15	M	1952	irrigografie
16	Ž	2002	pasáž jícnem
17	Ž	1939	dvojkontrastní jícn
18	Ž	1967	pasáž jícnem
19	M	2002	pasáž jícnem
20	M	1935	pasáž jícnem
21	M	1945	pasáž jícnem
22	M	1957	pasáž jícnem
23	Ž	1932	fistulografie
24	Ž	1954	pasáž GIT
25	M	1972	pasáž jícnem
26	M	1975	pasáž jícnem
27	Ž	1981	pasáž jícnem
28	Ž	1965	pasáž jícnem
29	M	1989	pasáž jícnem
30	Ž	2003	pasáž jícnem

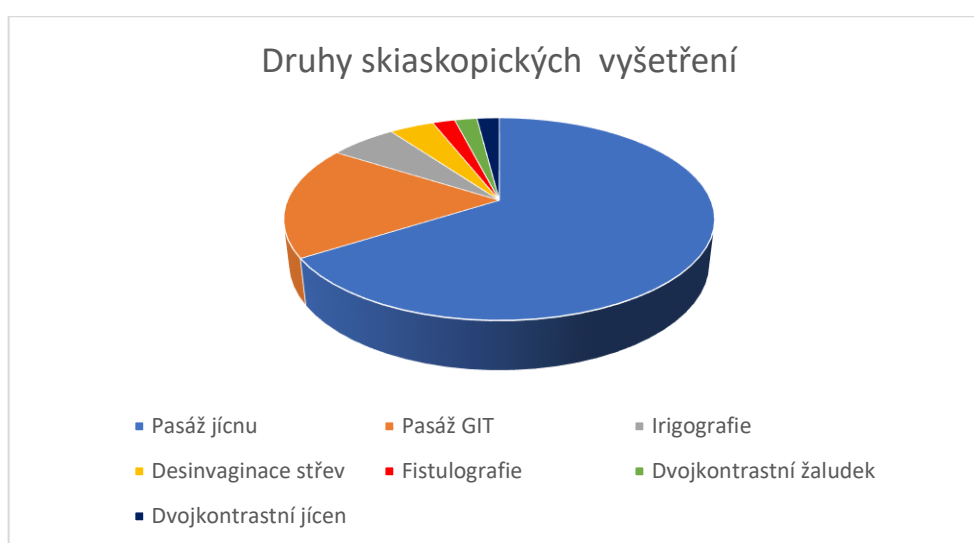
31	M	1951	dvojkontrastní žaludek
32	M	1950	pasáž jícnem
33	Ž	1945	pasáž GIT
34	M	1953	pasáž jícnem
35	M	1968	pasáž jícnem
36	Ž	1959	pasáž jícnem
37	Ž	2021	desinvaginace střev
38	Ž	2015	pasáž GIT
39	M	1976	pasáž jícnem
40	M	1959	pasáž jícnem
41	M	1959	pasáž jícnem
42	Ž	1958	pasáž jícnem
43	M	1970	pasáž GIT
44	M	2021	irrigografie
45	Ž	1949	pasáž jícnem
46	M	1931	pasáž jícnem
47	M	1970	pasáž jícnem
48	M	1953	pasáž jícnem
49	M	1970	pasáž GIT
50	Ž	1994	pasáž GIT

(Zdroj: volně dle NIS Akord)

Tabulka 3 Procentuální vyjádření provedených druhů skiaskopických vyšetření za rok 2021

Druh skiaskopických vyšetření	Počet osob	Procenta
Pasáž jícnu	33	66%
Pasáž GIT	9	18%
Irigografie	3	6%
Desinvaginace střev	2	4%
Fistulografie	1	2%
Dvojkontrastní žaludek	1	2%
Dvojkontrastní jícn	1	2%
	Σ 50	Σ 1

(Zdroj: NIS Akord)



Obrázek 1 Graf rozdělení provedených skiaskopických vyšetření

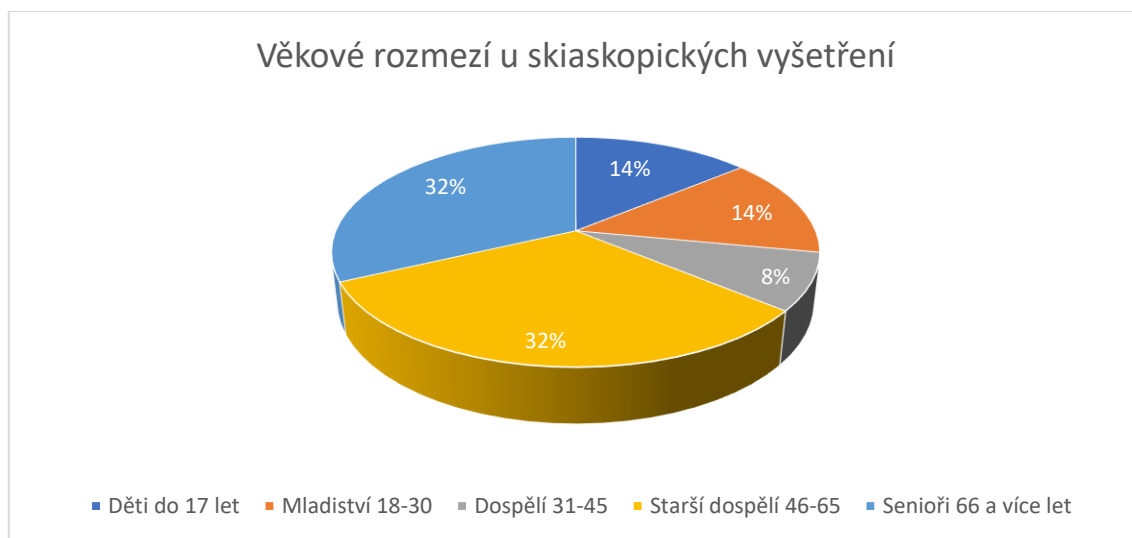
(Zdroj: vlastní)

Na obrázku 1 je vyobrazený poměr skiaskopických vyšetření. Je vidět, že nejčastěji prováděným vyšetřením, a to z 66 %, je rentgenová pasáž jícnu. Poměrně časté vyšetření, které je zde vyobrazeno, je pasáž GIT. Mezi nejméně prováděné vybrané výkony se řadí fistulografie, která je zastoupena jen jedním pacientem, taktéž dvojkontrastní žaludek a dvojkontrastní jícn.

Tabulka 4 Věkové rozmezí u skiaskopických vyšetření

Kategorie	Počet osob	Procenta
Děti do 17 let	7	14%
Mladiství 18-30	7	14%
Dospělí 31-45	4	8%
Starší dospělí 46-65	16	32%
Senioři 66 a více let	16	32%

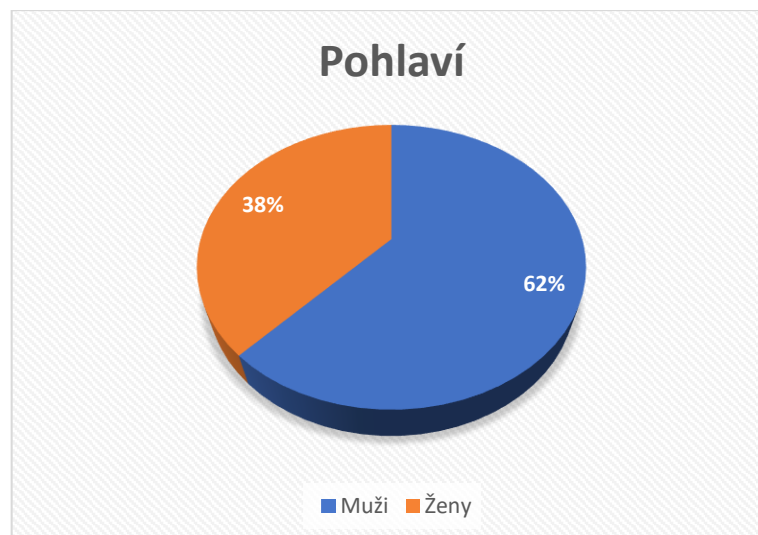
(Zdroj: vlastní)



Obrázek 2 Graf věkového rozmezí u skiaskopických vyšetření

(Zdroj: vlastní)

Na obrázku č. 2 je znázorněné věkové rozložení pacientů, kteří podstoupili skiaskopické výkony. Podle věkového rozložení je vidět, že skiaskopická vyšetření podstupují častěji lidé od 45 let a výše. Poměrně veliké procento zastoupení také patří dětem do 17 let., které podstupují nejčastěji výkony, jakými jsou desinvaginace střev, irigografie anebo výjimečně pasáž jícnu, která je spíše dominantní pro starší ročníky.



Obrázek 3 Procentuální zastoupení pohlaví u skiaskopických vyšetření

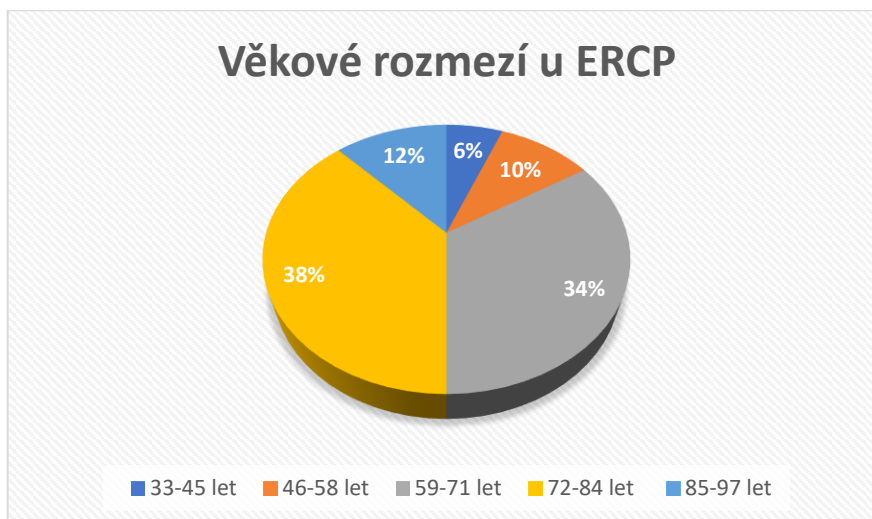
(Zdroj: vlastní)

Z obrázku č. 3 je vidět, jaký je poměr pohlaví, která podstoupila skiaskopická vyšetření. Z celkového počtu 50 respondentů bylo 31 mužů a 19 žen, tedy 62 % má mužské pohlaví a 38 % je žen.

Tabulka 5 Rozdělení věkového rozmezí u vyšetření ERCP

Věkové rozmezí u ERCP	Počet	Procenta
33-45 let	3	6%
46-58 let	5	10%
59-71 let	17	34%
72-84 let	19	38%
85-97 let	6	12%
	Σ 50	Σ 1

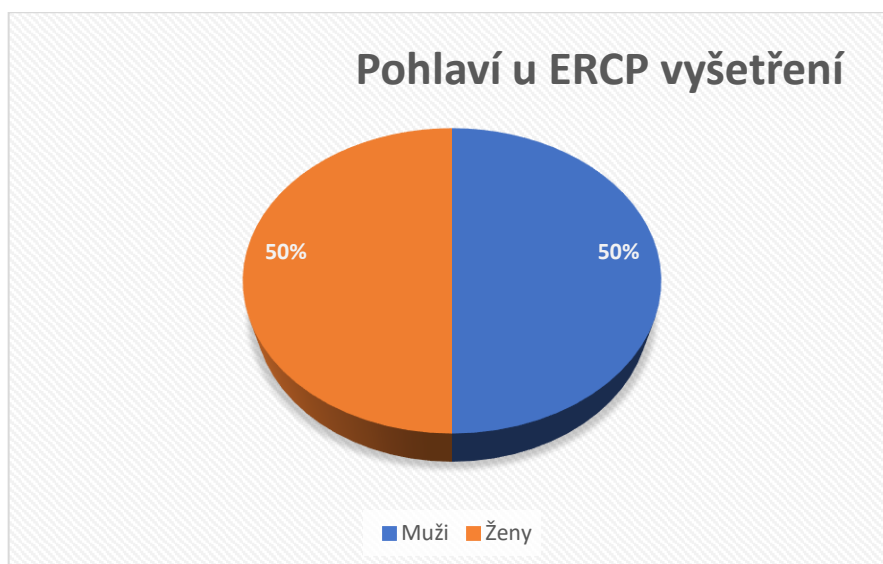
(Zdroj: vlastní)



Obrázek 4 Graf věkového rozmezí u ERCP vyšetření

(Zdroj: vlastní)

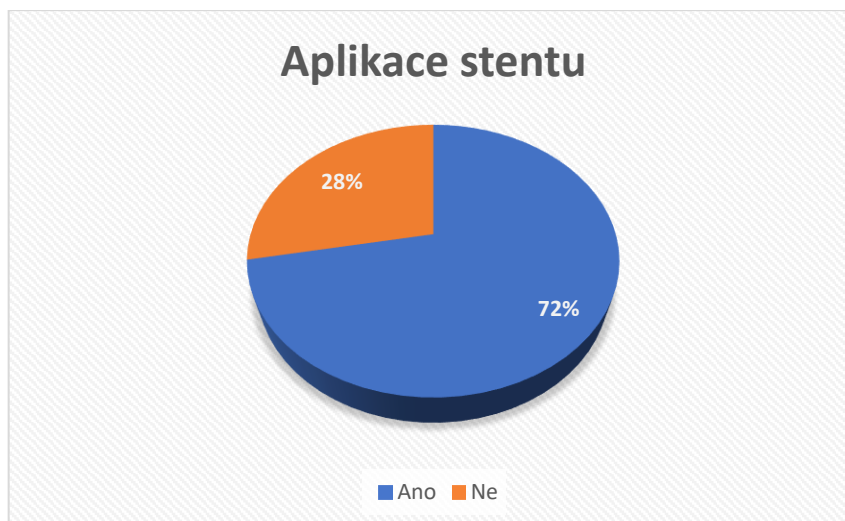
Obrázek č. 4 se týká věkového rozmezí respondentů, kteří podstoupili ERCP vyšetření. Z výběru 50 respondentů bylo nejvíce pacientů mezi 46-58 lety (38 %), další velmi početné věkové rozmezí bylo od 59 do 71 let, naopak nejmenší zastoupení bylo ve věkové kategorii 85-97 let a to v 6 %.



Obrázek 5 Graf zastoupení pohlaví u vyšetření ERCP

(Zdroj: vlastní)

Obrázek č. 5 zobrazuje počet mužů a počet žen, kteří podstoupili tento výkon. Vyšetření ERCP podstoupilo z celkového počtu 50 respondentů, 25 žen a 25 mužů, to je procentuálním zastoupením tedy 50 % mužů a 50 % žen.



Obrázek 6 Graf aplikace stentu u vyšetření ERCP

(Zdroj: vlastní)

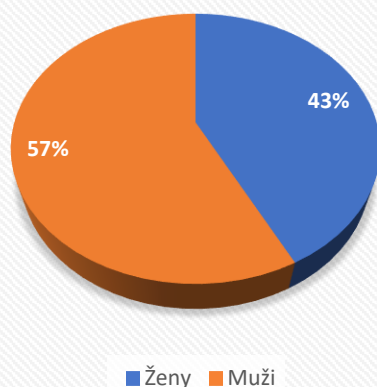
Obrázek č. 6 se zabývá, zda byl nebo nebyl aplikován při ERCP vyšetření stent. Ve většině případů stent byl aplikován, je to až v 72 % případů a ve 28 % případů aplikace stentu nebyla provedená.

Tabulka 6 Náročnost vyšetření pro radiologického asistenta a pro pacienta

Druh vyšetření	Náročnost pro RA	Náročnost pro pacienta
MCUG	4	7
Pasáž GIT	2	4
Pasáž jícnem	1	3
Desinvaginace střev	4	6
Irrigografie	6	8
Dvojkontrastní jícn	5	4
Fistulografie	3	2
ERCP	2	5

(Zdroj: vlastní)

Zemřelí a úmrtnost podle příčin smrti dle pohlaví - trávicí soustava

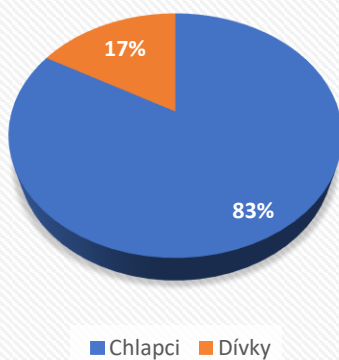


Obrázek 7 Zemřelí a úmrtnost podle příčin smrti dle pohlaví – trávicí soustava

(Zdroj: volně dle Zdravotnické ročenky ČR 2018)

Obrázek č. 7 zobrazuje počet úmrtí, kde příčinou smrti bylo onemocnění trávicí soustavy, rozděleno je podle pohlaví. Je vidět, že poměrně větší část zde zastupují muži.

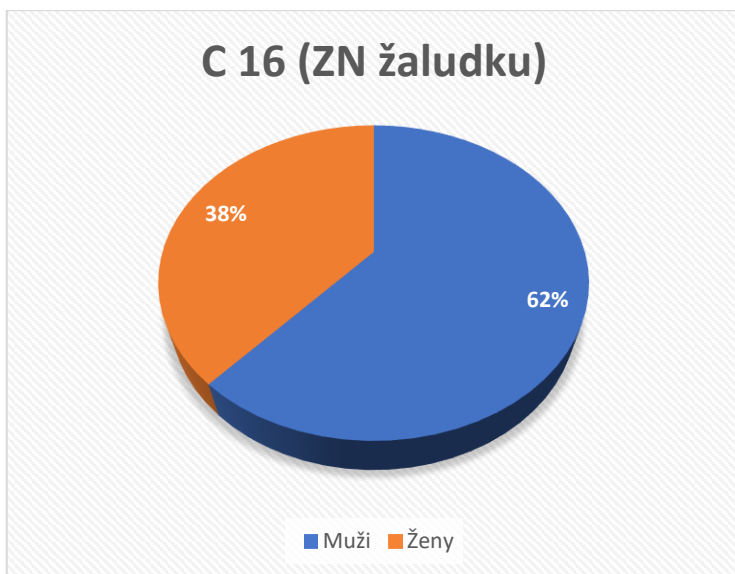
Zemřelí do 1 roku podle příčin smrti - trávicí soustava



Obrázek 8 Graf zemřelých do 1 roku podle příčin smrti – trávicí soustava

(Zdroj: volně dle Zdravotnické ročenky ČR 2018)

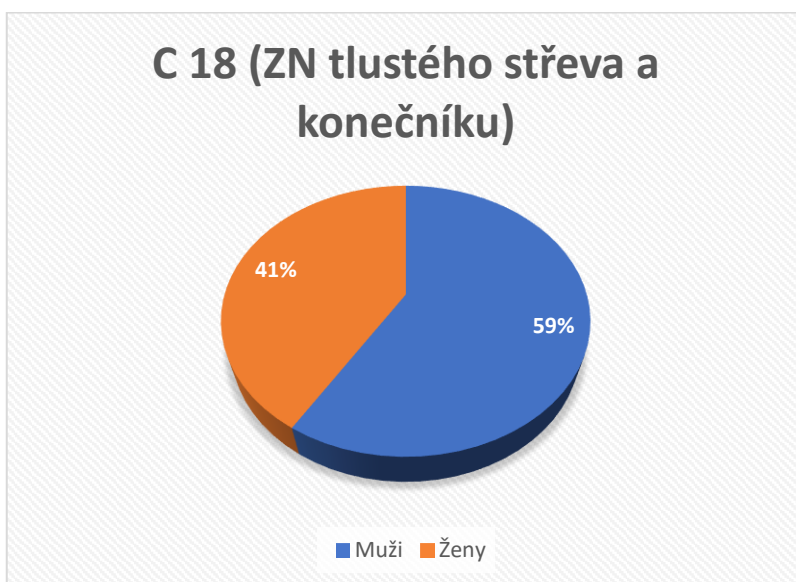Obrázek č. 8 ukazuje jaký byl počet zemřelých do 1 roku věku podle příčin smrti trávicí soustavy. Chlapci jsou zde taktéž jako u dospělého věku ve větším zastoupení.



Obrázek 9 Graf hospitalizovaných v nemocnicích podle příčin hospitalizace

(Zdroj: volně dle Zdravotnické ročenky 2018)

Obrázek č. 9 popisuje počet hospitalizovaných žen a mužů podle příčin hospitalizace. U hospitalizace z důvodu zhoubného nádoru žaludku je větší počet hospitalizovaných mužů.



Obrázek 10 Graf hospitalizovaných v nemocnicích podle příčin hospitalizace

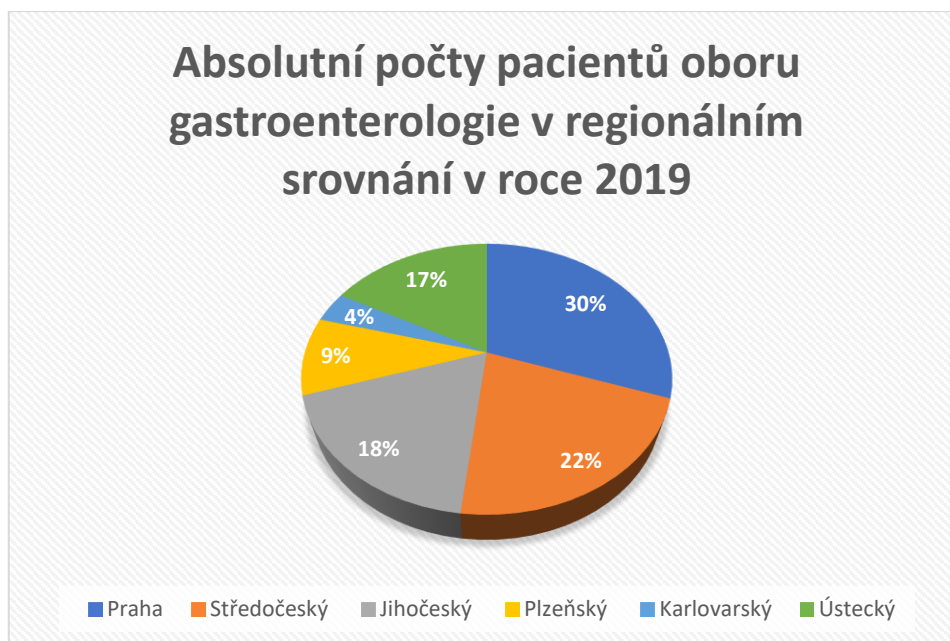
(Zdroj: volně dle Zdravotnické ročenky ČR 2018)

Obrázek č. 10 ukazuje počet hospitalizovaných v nemocnicích z důvodu zhoubného nádoru tlustého střeva a konečníku. Hospitalizovaných mužů je téměř o 2000 více.

Tabulka 7 Počty pacientů oboru gastroenterologie v regionálním srovnání rok 2019

Kategorie	Praha	Středočeský	Jihočeský	Plzeňský	Karlovarský	Ústecký
Počet mužů	44754	31717	26715	13743	5411	25123
Počet žen	46013	34729	30641	15427	5542	29774
65 let a více	27786	24370	24911	12022	5232	22787
0-19 let	1122	1405	2844	299	134	3166

(Zdroj: volně dle Národního zdravotnického informačního systému)



Obrázek 11 Graf počtu pacientů oboru gastroenterologie v regionálním srovnání rok 2019

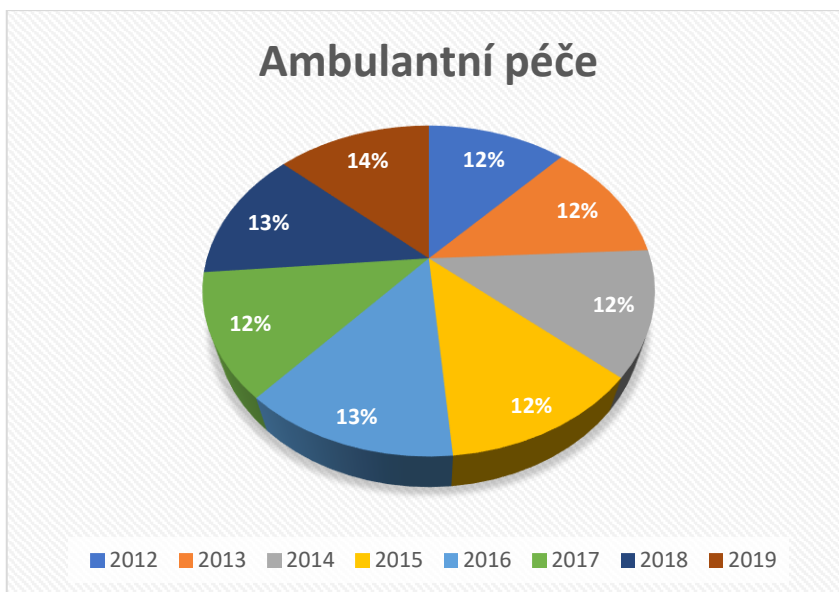
(Zdroj: volně dle Národního zdravotnického informačního systému)

Obrázek č. 11 popisuje srovnání gastroenterologických vyšetření ve vybraných krajích ČR. Největší počet vyšetření je samozřejmě v největším městě České republiky, v Praze.

Tabulka 8 Absolutní počty pacientů oboru gastroenterologie v časovém trendu

Kategorie	2012	2013	2014	2015	2016	2017	2018	2019
Počet mužů	270634	274741	275380	276019	291615	273317	294627	300224
Počet žen	301171	307684	310893	314101	332398	312191	329489	326135
65 let a více	367905	363701	361610	359518	374103	344502	364305	366776
0-19 let	24986	22769	21268	19767	20435	19276	19122	22308

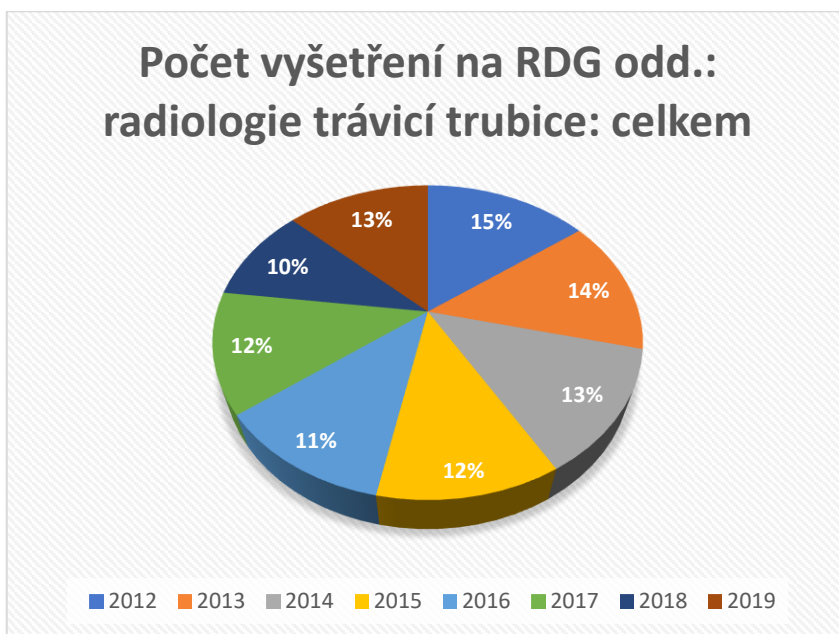
(Zdroj: volně dle Národního zdravotnického informačního systému)



Obrázek 12 Graf absolutního počtu pacientů oboru gastroenterologie v časovém trendu

(Zdroj: volně dle Národního zdravotnického informačního systému)

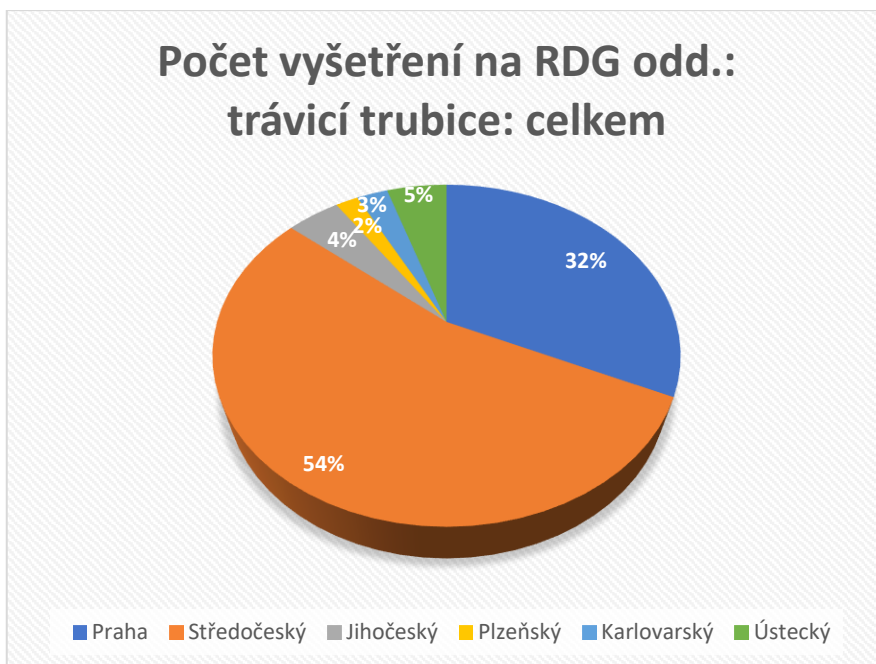
Na obrázku č. 12 je vidět, že se počty pacientů v jednotlivých letech nějak zásadně nezměnily a nějakým velkým tempem nenarůstaly.



Obrázek 13 Graf absolutního počtu pacientů oboru radiologie a zobrazovací metody v časovém trendu

(Zdroj: volně dle Národního zdravotnického informačního systému)

Obrázek č. 13 ukazuje procentuální rozložení pacientů do jednotlivých roků a je vidět, že v roce 2012 jich bylo poměrně více než v následujících letech.



Obrázek 14 Graf absolutního počtu pacientů oboru radiologie a zobrazovací metody v regionálním srovnání v roce 2019

(Zdroj: volně dle Národního zdravotnického informačního systému)

Obrázek č. 14 popisuje srovnání pacientů oboru radiologie a zobrazovacích metod v jednotlivých krajích

Diskuze

Cílem bakalářské práce bylo přiblížit informace o prováděných gastroenterologických vyšetřeních pod radiologickou kontrolou a popsat také práci radiologického asistenta u zmiňovaných výkonů. Data byla získána z nemocničního systému NIS AKORD v Nemocnici České Budějovice. Se systémem mi pomáhala radiologická asistentka Bc. Barbora Jelínková. Získané výsledky byly rozděleny do dvou skupin vyšetření. Bylo náhodně vybráno 50 respondentů, kteří podstoupili ERCP vyšetření, a 50 respondentů, kteří podstoupili skiaskopické výkony. Výběry probíhaly za vybrané období, kterým byl rok 2021. Získané hodnoty jsem převedl do grafického znázornění a následného procentuálního zastoupení. U ERCP vyšetření byly zjišťovány roky narození, pohlaví a zda byl aplikovaný stent či nikoliv. Tabulka skiaskopických výkonů zahrnovala pohlaví respondentů, rok narození a druh skiaskopického zákroku. Nejčastěji prováděnou skiaskopií byla RTG pasáž jícnu, kterou podstoupilo 33 pacientů z 50 vybraných. Druhým nejčastějším byla RTG pasáž gastrointestinálního traktu, kterou podstoupilo 9 pacientů z 50 možných. Naopak nejméně prováděnými skiaskopielemi byly fistulografie, dvojkontrastní žaludek a dvojkontrastní jícen. Každý ze jmenovaných výkonů podstoupil právě jeden pacient. Myslím si, že RTG pasáž jícnu je nejčastěji prováděna, protože je to poměrně jednoduché vyšetření, nezatažující jak pacienta, tak radiologického asistenta, a různé potíže s polykáním jsou velmi časté gastroenterologické problémy, které pacienty trápí. Nejčastějšími věkovými kategoriemi jsou starší dospělí od 46 do 65 let a senioři nad 65 let, obě kategorie byly zastoupeny ve 32 %. Nejméně podstoupí skiaskopické výkony kategorie dospělých od 31 let věku do 45 let. Podle mého názoru senioři nad 65 let mají poměrně ochablé polykací svalstvo a pomalejší trávení než mladší populace. Mužské pohlaví má u skiaskopických vyšetření poměrně větší zastoupení než ženy. Výkony podstoupilo 31 mužů a 19 žen. Další kategorií, na kterou jsem se zaměřil při získávání dat, byly ERCP zákroky. Věkové rozmezí od 59 do 71 let podstoupilo ERCP nejvíce a to v 38 %. Rozmezí věku od 33 do 45 let zastupuje jen 8 % respondentů. Zaujalo mě, že kategorie věku 85–97 let byla poměrně hodně zastoupena i přes svůj velmi pokročilý věk. Rozložení pohlaví u ERCP výkonů bylo rovnoměrné, jelikož bylo 25 mužů a 25 žen. Posledním zkoumaným jevem u ERCP bylo, zda byl aplikován stent nebo ne. Aplikace byla provedena u 36 respondentů z celkových 50, zbylých 14 pacientů stent nedostalo. Zkoumal jsem také jak náročné jsou jednotlivé výkony pro pacienty a radiologické

asistenty. S bodováním náročnosti vyšetření mi pomáhala radiologická asistentka z Nemocnice České Budějovice, a.s. Bc. Barbora Jelínková. Jako nejvíce zatěžující pro pacienta uvádí irrigografii a nejméně náročnou fistulografii. Největší zátěží pro radiologického asistenta je irrigografie a nejmenší náročnost představuje RTG pasáž jícnu. Pro doplnění praktické části byla vybrána náhodná data z databáze ÚZIS, která souvisejí s oběma obory, s radiologií a zobrazovacími metodami a i s gastroenterologií. Byly použity například tabulky s absolutním počtem pacientů oboru gastroenterologie v časovém trendu, s absolutním počtem pacientů oboru radiologie a zobrazovacích metod v čase nebo s hospitalizovanými v nemocnicích podle příčin hospitalizace a jiná další.

Závěr

Bakalářská práce byla zaměřena na gastroenterologické výkony pod radiologickou kontrolou. Práce byla rozdělena na teoretickou a praktickou část. Teorie obsahuje popis anatomie trávicího traktu, patofyziologii trávicího systému, rozdělení radiologických zobrazovacích metod na endoskopické a rentgenologické a také například kontrastní látky. Praktická část obsahuje zpracovaná data získaná z nemocničního systému NIS AKORD, ze kterého bylo náhodně vybráno celkově 100 respondentů. Ti byli rozdělení podle provedených vyšetření do dvou tabulek za uplynulý rok 2021. Cílem práce bylo studentům přiblížit samotnou práci radiologického asistenta v již zmiňovaných vyšetřeních trávicího traktu, analyzovat výkony radiologického asistenta v gastroenterologii, které probíhají za pomoci radiologické asistence. Bakalářská práce může být také přínosem nejen pro studenty, ale i pro samotné pacienty, kterým práce přibližuje a popisuje daná vyšetření za pomoci radiologické asistence. V práci je také zmíněna náročnost vyšetření jak pro radiologického asistenta, tak pro pacienty, kteří zákrok podstupují.

Seznam zdrojů

Knižní

- 1) BLAŽKOVÁ, A., 2020. *Patologie jícnu a žaludku (intervenční radiologie)*. Olomouc. Bakalářská práce. Univerzita Palackého v Olomouci, Fakulta zdravotnických věd.
- 2) HANZLOVÁ, J., HEMZA, J., 2013. *Základy anatomie soustavy trávicí, žláz s vnitřní sekrecí a soustavy močopohlavní* [online]. 2013 [cit. 2021-10-24]
- 3) SEIDL, Z., 2012. *Radiologie pro studium i praxi*. Praha: Grada. ISBN 978-80-247-4108-6.
- 4) SÚKUPOVÁ, L., 2018. *Radiační ochrana při rentgenových výkonech – to nejdůležitější pro praxi*. Praha: Grada Publishing. ISBN 978-80-271-0709-4.
- 5) ŠINDELKA, Z., 1987. *Vybrané kapitoly ze somatologie: učebnice pro střední zdravotnické školy, studijní obor zubní laborant*. Praha: Avicenum.
- 6) ŠNAJDAR, M., 2013. *Vyšetření tlustého střeva v radiologii*. Olomouc. Bakalářská práce. Univerzita Palackého v Olomouci, Fakulta zdravotnických věd.

Elektronické

- 1) BLECHA, D., 2015. *Rentgenové vyšetření jícnu*. [online]. Fakultní nemocnice Plzeň. Plzeň, 1.11. 2015 [cit. 2022-1-5]. Dostupné z: https://www.fnplzen.cz/sites/default/files/pracoviste/inc/rdgb/SOPRD_RDGB_0_1_26_00_01.pdf
- 2) BORTLÍK, M., URBAN, O., SUCHÁNEK, Š., FALT, P., 2016. *Doporučené postupy České gastroenterologické společnosti ČLS JEP pro diagnostickou a terapeutickou koloskopii* [online]. Praha [cit. 2022-1-2]. Dostupné z: <https://www.cgs-cls.cz/wp-content/uploads/2017/02/01.pdf>
- 3) BRANDTL, P., 2017. *Refluxní choroba jícnu* [online]. 2017 [cit. 2021-12-21]. Dostupné z: <https://petrbrandtl.cz/homepage/o-nemocech/>
- 4) *Co je to CT enterografie*, 2017. [online]. Nemocnice Na Homolce. Praha, 2017 [cit. 2022-1-9]. Dostupné z: <https://www.homolka.cz/nase-oddeleni/11635-diagnosticky-program/11635-radiodiagnosticke-oddeleni-rdg/11780-nase-sluzby/11782-ct-vypocetni-pocitacova-tomografie/otazky-a-odpovedi-k-ct/co-je-to-ct-enterografie/>

- 5) Co je to CT kolonoskopie, 2017. [online]. Nemocnice Na Homolce. Praha, 2017 [cit. 2022-1-9]. Dostupné z: <https://www.homolka.cz/nase-oddeleni/11635-diagnosticky-program/11635-radiodiagnosticke-oddeleni-rdg/11780-nase-sluzby/11782-ct-vypocetni-pocitacova-tomografie/otazky-a-odpovedi-k-ct/co-je-to-ct-kolonoskopie-take-tzv.-virtualni-ct-kolonoskopie/>
- 6) Contrast Media, 2016. *Radiology Key* [online]. Feb 27, 2016 [cit. 2021-12-12]. Dostupné z: https://radiologykey-com.translate.google.com/contrast-media/?_x_tr_sl=en&_x_tr_tl=cs&_x_tr_hl=cs&_x_tr_pto=op,sc
- 7) Crohnova choroba, 2021. [online]. Vitalion. Praha, 2021 [cit. 2021-12-22]. Dostupné z: <https://nemoci.vitalion.cz/crohnova-choroba/>
- 8) Crohn's disease, 2021. [online]. Mayo clinic. 2021 [cit. 2021-12-22]. Dostupné z: <https://www.mayoclinic.org/diseases-conditions/crohns-disease/diagnosis-treatment/drc-20353309>
- 9) CT – počítačová tomografie, 2020. [online]. Nemocnice Jihlava. Jihlava, 7. 3. 2020 [cit. 2021-11-18]. Dostupné z: <https://www.nemji.cz/ct-pocitacova-tomografie/d-3772/p1=3223>
- 10) CT enterografie: *Informovaný souhlas*, 2021. [online]. Fakultní nemocnice Plzeň. Plzeň, 2021 [cit. 2022-1-9]. Dostupné z: https://www.fnplzen.cz/sites/default/files/pracoviste/inc/rdgb/INS_0475_03.pdf
- 11) CT enterography, 2022. [online]. John Hopkins medicine. 2022 [cit. 2022-1-9]. Dostupné z: <https://www.hopkinsmedicine.org/health/treatment-tests-and-therapies/ct-enterography>
- 12) CT kolonografie (*virtuální kolonoskopie*), 2021. [online]. Nemocnice Mariánské Lázně. Mariánské Lázně [cit. 2022-1-9]. Dostupné z: <https://neml.eu/wp-content/uploads/CT-KOLONOGRAFIE.pdf>
- 13) ČECH, S., *Trávicí systém* [online]. [cit. 2021-11-11]. Dostupné z: https://www2.med.muni.cz/histology/MedAtlas_2/MA_txt3.htm
- 14) DOBIAŠ, M., 2012. *Gastrointestinální trakt – anatomie a fyziologie* [online]. 4.5.2012 [cit. 2021-10-24]. Dostupné z: <http://pfyziolklin.upol.cz/?p=4375>
- 15) DUDA, M., *Speciální chirurgie: Anatomie a fyziologie jícnu* [online]. [cit. 2021-10-25]. Dostupné z: http://eportal.chirurgie.upol.cz/portal_final/?page_id=241
- 16) DUŠEK, L., ZAVORAL, M., MÁJEK, O., ŠNAJDROVÁ, L., 2021. *Přehled léčebných metod používaných v léčbě kolorektálního karcinomu*. [online]. Kolorektum.cz. [cit. 2021-12-28]. Dostupné z:

- <https://www.kolorektum.cz/index.php?pg=pro-verejnost--kolorektalni-karcinom--lecba--prehled-metod>
- 17) DUŠEK, L., ZAVORAL, M., ŠNAJDROVÁ, L., 2021. *Test okultního krvácení do stolice (TOKS)*. [online]. Kolorektum.cz. Brno, 2021 [cit. 2021-11-14]. Dostupné z: <https://www.kolorektum.cz/index.php?pg=pro-verejnost--kolorektalni-screening--co-me-ceka--test-okultniho-krvaceni-do-stolice>
- 18) DYLEVSKÝ, I., JEŽEK, P., *Základy funkční anatomie člověka: Trávicí systém* [online]. [cit. 2021-10-25]. Dostupné z: <https://vos.palestra.cz/skripta/anatomie/10a4a1.htm>
- 19) Enteritis, 2021. [online]. Healthline. 2021 [cit. 2021-12-23]. Dostupné z: <https://www.healthline.com/health/enteritis>
- 20) Esophageal Diverticula, 2021. [online]. Healthline. November 19, 2021 [cit. 2021-12-22]. Dostupné z: <https://www.healthline.com/health/esophageal-diverticulum>
- 21) Esophageal varices, 2021. [online]. Cleveland clinic. 2021 [cit. 2021-12-22]. Dostupné z: <https://my.clevelandclinic.org/health/diseases/15429-esophageal-varices>
- 22) Esophagoscopy, 2021. [online]. Healthline. 2021 [cit. 2022-1-3]. Dostupné z: <https://www.healthline.com/health/esophagoscopy>
- 23) Esophagoscopy, 2021. [online]. Jeffrey Goldberg, MD. 2021 [cit. 2022-1-2]. Dostupné z: <https://www.jgoldbergmd.com/esophagoscopy.php>
- 24) F. nemocnice K.V., *Informovaný souhlas pacienta (zákonného zástupce) s poskytnutím zdravotních služeb / zdravotního výkonu*. [online]. Fakultní nemocnice Královské Vinohrady. Praha [cit. 2021-10-26]. Dostupné z: <https://www.fnkv.cz/soubory/540/is-ercp.pdf>
- 25) FONTANA, J., 2018. *Trávicí soustava: Trávicí systém II – přídatné žlázy a průběh trávení potravy* [online]. 2018 [cit. 2021-10-26]. Dostupné z: <https://ipl.vscht.cz/files/uzel/0024339/0008~~s4gvKUosy0zOjC-uLC5JzY339Iw3MjAyAAA.pdf?redirected>
- 26) Gastroenterologická ambulance., 2021. *Nespecifické střevní záněty*. [online]. Endogastro. Praha [cit. 2021-11-13]. Dostupné z: <https://endogastro.cz/idiopaticke-zanety/>
- 27) Gastroskopie, 2022. [online]. Medixa.org. 2022 [cit. 2022-1-2]. Dostupné z: <https://cs.medixa.org/lecba/gastroskopie>

- 28) Gastroskopie, 2022. [online]. Vitalion. 2022 [cit. 2022-1-2]. Dostupné z: <https://vysetreni.vitalion.cz/gastroskopie/>
- 29) HOLM, F., 2015. *Jodové kontrastní látky a alergie na jód: mýty a fakta* [online]. Praha, Liberec, 4 [cit. 2021-12-12]. Dostupné z: <https://www.solen.cz/pdfs/kar/2015/04/01.pdf>
- 30) HORELICA, P., 2021. Jícnové (ezofageální) varixy – co je to – příznaky, příčiny a léčba. *Magazín o zdraví* [online]. 4. března 2021 [cit. 2021-11-5]. Dostupné z: <https://www.rehabilitace.info/nemoci/jicnove-ezofagealni-varixy-co-je-to-priznaky-priciny-a-lecba/>
- 31) Chirurgická klinika 1. Lékařské fakulty UK a Thomayerovy nemocnice, 2013. *Karcinom žaludku* [online]. Praha, 2013 [cit. 2021-11-7]. Dostupné z: <https://www.chirurgietn.cz/sluzby/ordinacni-hodiny/karcinom-zaludku/>
- 32) *Informovaný souhlas s CT vyšetřením*, 2014. [online]. Nemocnice Tábor, a.s. Tábor, 2014 [cit. 2022-1-19]. Dostupné z: https://www.nemta.cz/wp-content/uploads/2014/09/IS_CT.pdf
- 33) *Informovaný souhlas: Rektoskopie*, 2017. [online]. Městská nemocnice Ostrava. Ostrava, 1.2. 2017 [cit. 2022-1-3]. Dostupné z: <https://www.mnof.cz/download/informovane-souhlasy/interna-gastro/rektoskopie.pdf>
- 34) *Invaginace střeva: zauzlení střev*, 2017 [online]. Anamneza.cz [cit. 2021-10-26]. Dostupné z: <https://www.anamneza.cz/nemoc/Invaginace-streva-zauzleni-strev-11026>
- 35) *Invaginace střeva: zauzlení střev*, 2017 [online]. Anamneza.cz [cit. 2021-10-26]. Dostupné z: <https://www.anamneza.cz/nemoc/Invaginace-streva-zauzleni-strev-11026>
- 36) *Irigografie*, 2017 [online]. Anamneza.cz: Portál o zdraví. [cit. 2021-10-26]. Dostupné z: <https://www.anamneza.cz/vysetreni/Irigografie-525#na-jakem-principu-irigografie-funguje-anch>
- 37) JABLONSKÁ, M., 2000. *Kolorektální karcinom: časná diagnóza a prevence*. Praha: Grada. ISBN 80-7169-777-X
- 38) JANŮ, L., 2019. *Jícnové divertikly* [online]. 21.10.2019 [cit. 2021-11-4]. Dostupné z: <https://medicka.cz/jicen/>

- 39) *Jícen, žaludek a dvanáctník*, 2021. [online]. Fakultní nemocnice Brno. Brno, 2021 [cit. 2022-1-9]. Dostupné z: <https://www.fnbrno.cz/areal-bohunice/klinika-radiologie-a-nuklearni-mediciny/jicen-zaludek-a-dvanactnik/t4408>
- 40) *Jícnové divertikly*, 2018. [online]. Medička.cz. 2018 [cit. 2021-12-22]. Dostupné z: <https://medicka.cz/jicen/>
- 41) JIRÁSEK, V., 2003. Indikace k endoskopickému vyšetření horní a dolní části trávicí trubice (gastroskopie a kolonoskopie). *Interní medicína pro praxi* [online]. I. interní klinika VFN, Praha, 2003 [cit. 2022-1-2]. Dostupné z: <https://www.internimedicina.cz/pdfs/int/2003/07/08.pdf>
- 42) KADLČÍK, T., 2012. *Kontrastní látky v radiodiagnostice*. [online]. IS MUNI. Brno, 2012 [cit. 2022-1-8]. Dostupné z: https://is.muni.cz/el/fsps/jaro2012/bp1193/32522183/Kontrastni_latky.pdf
- 43) KALLER, M., AN, J., 2021. *Contrast Agent Toxicity* [online]. 2021 [cit. 2021-12-12]. Dostupné z: <https://pubmed-ncbi-nlm-nih-gov.translate.goog/30725844/>
- 44) *Karcinom jícnu*, 2013. [online]. Chirurgická klinika 1.lékařské fakulty UK a Thomayerovy nemocnice. Praha, 2013 [cit. 2021-12-22]. Dostupné z: <https://www.chirurgietn.cz/sluzby/ordinacni-hodiny/karcinom-jicnu/>
- 45) KNÁPEK, M., 2008. *Diagnostika (vyšetřovací metody): RTG vyšetření jícnu* [online]. 2008 [cit. 2021-10-26]. Dostupné z: <https://ose.zshk.cz/vyuka/diagnostika.aspx?id=99>
- 46) KNÁPEK, M., 2012. *Diagnostika (Vyšetřovací metody): RTG žaludku a duodena* [online]. 2012 [cit. 2021-10-26]. Dostupné z: <https://ose.zshk.cz/vyuka/diagnostika.aspx?id=100>
- 47) KNÁPEK, M., 2012. *Diagnostika (Vyšetřovací metody): Nativní snímek břicha* [online]. 2012 [cit. 2021-10-26]. Dostupné z: <https://ose.zshk.cz/vyuka/diagnostika.aspx?id=96>
- 48) KOLKOVÁ, L., 2021. *Záněť žaludku – příznaky, léčba a prevence* [online]. 8. září 2021 [cit. 2021-11-7]. Dostupné z: <https://www.lekarna.cz/clanek/zanet-zaludku-priznaky-lecba-a-prevence/>
- 49) KONEČNÝ, M., PRACNÁ, L., 2012. *Příprava pacienta před endoskopickým vyšetřením zažívacího traktu* [online]. 9 [cit. 2021-10-26]. Dostupné z: <https://www.medicinapropraxi.cz/pdfs/med/2012/09/11.pdf>

- 50) *Kontraindikace magnetické rezonance*, 2020. [online]. Cerebrovaskulární manuál. 2020 [cit. 2022-1-9]. Dostupné z: <https://www.manual-cmp.cz/mr-kontraindikace/#ftoc-heading-2>
- 51) KOŠŇAROVÁ, B., 2020. Nádory jícnu. *Zdraví.euro.cz* [online]. 2020 [cit. 2021-11-7]. Dostupné z: <https://zdravi.euro.cz/leky/rakovina-jicnu-priznaky-lecba/>
- 52) KOŠŇAROVÁ, B., 2020. *Magnetická rezonance* [online]. [cit. 2021-12-9]. Dostupné z: <https://zdravi.euro.cz/leky/magneticka-rezonance-princip/>
- 53) KROUPA, R., 2008. *Refluxní nemoc jícnu* [online]. [cit. 2021-11-4]. Dostupné z: <https://www.solen.cz/pdfs/med/2008/01/03.pdf>
- 54) KROUPA, R., JEČMENOVÁ, M., 2013. *Nemoci žaludku v ambulantní praxi* [online]. Brno, 2 [cit. 2021-11-7]. Dostupné z: <https://www.internimedicina.cz/pdfs/int/2013/02/04.pdf>
- 55) LADECKÝ, R., 2021. Endokrinní systém: *Slinivka břišní* [online]. 2021 [cit. 2021-10-26]. Dostupné z: <https://www.endokrinni-system.cz/slinivka-brisni-pankreas>
- 56) *Linkos: Tenké střevo* [online], 2021 [cit. 2021-10-25]. Dostupné z: <https://www.linkos.cz/slovnicek/duodenum/>
- 57) LUKÁŠ, K., ŽÁK, A., 2007. *Gastroenterologie a hepatologie: učebnice*. Praha: Grada. ISBN 978-80-247-1787-6
- 58) LUŇÁČEK, L., 2012. *Fotografický interaktivní atlas člověka: Trávicí ústrojí* [online]. 2012 [cit. 2021-10-25]. Dostupné z: <http://www.atlasloveka.upol.cz/cs/csdwnl/cs020505.pdf>
- 59) M. nemocnice O., *Informovaný souhlas: ERCP*. [online]. Městská nemocnice Ostrava. Ostrava [cit. 2021-10-26]. Dostupné z: <https://www.mnof.cz/download/informovane-souhlasy/interna-gastro/ercp.pdf>
- 60) *Magnetická rezonance (MR)*, 2021. [online]. Nemocnice Tábor, a.s. Tábor [cit. 2021-11-21]. Dostupné z: https://www.nemta.cz/oddeleni/rtg/?op=rezonance&op_id=1
- 61) *Magnetická rezonance a její rizika*, 2018. [online]. Nemocnice Jindřichův Hradec. Jindřichův Hradec [cit. 2021-11-21]. Dostupné z: <https://www.nemjh.cz/mr>
- 62) *Ménétrierova choroba*, 2017. [online]. Anamneza. 2017 [cit. 2021-12-22]. Dostupné z: <https://www.anamneza.cz/nemoc/Menetrierova-choroba-501>
- 63) MLČOCH, Z., 2012. Ezofagitida, zánět jícnu – příznaky, projevy, symptomy. *Příznaky – projevy nemoci* [online]. 28. května 2012 [cit. 2021-11-5].

- Dostupné z: <https://www.priznaky-projevy.cz/interna/gastroenterologie-proktologie/305-ezofagitida-zanet-jicnu-priznaky-projevy-sympomy>
- 64) *MR enterografie*, 2022. [online]. Gastromedic s.r.o. Pardubice, 2022 [cit. 2022-1-13]. Dostupné z: <http://www.gastromedic.cz/index.php?uri=/mr-enterografiemr-rekta-a46>
- 65) *MRCP*, 2020. [online]. Suburban imaging. 2020 [cit. 2022-1-9]. Dostupné z: https://subrad-com.translate.google/services/mri/mrcp/?_x_tr_sl=en&_x_tr_tl=cs&_x_tr_hl=cs&_x_tr_pto=op,sc
- 66) *MRCP: Výhody a nevýhody MRCP*, 2017. [online]. Anamneza. 2017 [cit. 2022-1-9]. Dostupné z: <https://www.anamneza.cz/vysetreni/MRCP-11108>
- 67) MÝTNIKOVÁ, L., 2009. *Dietní poradenství po rozsáhlých resekcích střeva a stomiků*. Brno. Diplomová práce. Masarykova univerzita, Lékařská fakulta. Dostupné z: https://is.muni.cz/th/fiim6/Diplomova_prace.pdf
- 68) NEHA, P., 2020. *Esophagitis* [online]. 16. 9. 2020 [cit. 2021-12-22]. Dostupné z: <https://www.webmd.com/digestive-disorders/esophagitis>
- 69) *Pediatrická radiologie: Irrigografie* [online], [cit. 2021-10-26]. Dostupné z: <http://www.detskyrentgen.cz/irrigografie.html>
- 70) *Pediatrická radiologie: Polykací akt (vyšetření jícnu)* [online], [cit. 2021-10-26]. Dostupné z: <http://www.detskyrentgen.cz/pasaacute382-jiacutecnem.html>
- 71) *Polykací akt (vyšetření jícnu)*, 2021. [online]. Pediatrická radiologie. 2021 [cit. 2022-1-5]. Dostupné z: <http://www.detskyrentgen.cz/pasaacute382-jiacutecnem.html>
- 72) *Princip a průběh vyšetření*, 2022. [online]. Střevní-záněty. 2022 [cit. 2022-1-14]. Dostupné z: <https://www.strevni-zanety.cz/aktuality/nejlepsi-volba-pro-vysetreni-crohna-magneticka-rezonance-47047>
- 73) *Průběh vyšetření a příprava na vyšetření: RTG pasáž GIT*, [online]. Fakultní nemocnice Brno. [cit. 2021-10-26]. Dostupné z: <https://www.fnbrno.cz/detska-nemocnice/klinika-detske-radiologie/informace-pro-pacienty/t2748>
- 74) *Průběh vyšetření a příprava na vyšetření: RTG pasáž GIT-transit time*, [online]. Fakultní nemocnice Brno. [cit. 2021-10-26]. Dostupné z: <https://www.fnbrno.cz/detska-nemocnice/klinika-detske-radiologie/informace-pro-pacienty/t2748>

- 75) *Průběh vyšetření*, 2021. [online]. GS-Gastro. 2021 [cit. 2022-1-2]. Dostupné z: <https://www.gsgastro.cz/htm/kolono.html>
- 76) *Příprava před kolonoskopií*, 2016. [online]. Nemocnice Agel Nový Jičín. 2016 [cit. 2022-1-2]. Dostupné z: <https://nemocnicenovyjicin.agel.cz/pracoviste/ambulance/interni-ambulance/gastro-endoskopie/informace-pro-pacienty/2016-priprava-pred-kolonoskopii.pdf>
- 77) REITINGER, J. et al., 2015. *Reinvaginace v dětském věku* [online]. Olomouc, **4** [cit. 2021-10-26]. Dostupné z: www.pediatriepropraxi.cz
- 78) REJTAR, P., 2010. *Invaginace a nechirurgická desinvaginace u dětí* [online]. 2010 [cit. 2021-10-26]. Dostupné z: <https://starfos.tacr.cz/cs/result/RIV%2F00216208%3A11150%2F10%3A10079119>
- 79) *Rektoskopie*, 2019. [online]. Gastroenterologická ambulance, s.r.o. Brno, 2019 [cit. 2022-1-3]. Dostupné z: <https://www.gastroenterologie-brno.cz/zahradnikova/vysetreni/rektoskopie/>
- 80) *Rektoskopie*, 2021. [online]. GS-Gastro. 2021 [cit. 2022-1-3]. Dostupné z: <https://www.gsgastro.cz/htm/recto.html>
- 81) *Rentgen (RTG)*, 2020. [online]. Canadian Medical. [cit. 2021-11-13]. Dostupné z: <https://www.canadian.cz/cs/specializace/rentgen-rtg/>
- 82) *Rigidní ezofagoskopie*, 2021. [online]. nemocnice ve Frýdku-Místku. Frýdek-Místek, 2021 [cit. 2022-1-3]. Dostupné z: <file:///C:/Users/42073/Downloads/orl---rigidni-ezofagoskopie-264.pdf>
- 83) *Rizika výkonu*, 2015. [online]. Kroměřížská nemocnice. Kroměříž, 2015 [cit. 2022-1-3]. Dostupné z: <https://www.nem-km.cz/159-odstraneni-cizich-teles-z-jicnu.html>
- 84) SÁNDOR, F., 2020. *Bezpečnost práce se zdroji ionizujícího záření*. [online]. Ústav experimentální botaniky AV ČR, v. v. i. 9.7. 2020 [cit. 2022-1-8]. Dostupné z: http://www.ueb.cas.cz/cs/system/files/radiacni_ochrana_ueb_2020_forczek.pdf
- 85) SCHWARZ, J. et al., 2009. *Ménétrierova choroba – neobvyklá příčina zvracení* [online]. Plzeň, **6** [cit. 2021-11-8]. Dostupné z: <https://www.pediatriepropraxi.cz/pdfs/ped/2009/06/13.pdf>
- 86) SIEGEL, J., 2020. *Trávicí soustava I – anatomické souvislosti* [online]. Praha, 22. 10. 2020 [cit. 2021-11-11]. Dostupné z: <https://ipl.vscht.cz/files/uzel/0024339/0007~~M48vKUosy0zOjC-uLC5JzY33jDcyMDIAAA.pdf?redirected>

- 87) Skiografie, [online]. Krajská nemocnice Liberec. Liberec [cit. 2021-11-18].
Dostupné z: <https://www.nemlib.cz/skiografie/>
- 88) STEJSKALOVÁ, A., 2014. Lidské tělo. [Praha]: Brainway. ISBN 978-80-260-6243-1
- 89) *Stomach cancer*, 2021. [online]. NHS inform. 2021 [cit. 2021-12-22]. Dostupné z: <https://www.nhsinform.scot/illnesses-and-conditions/cancer/cancer-types-in-adults/stomach-cancer>
- 90) *Stručný přehled biologických účinků, 2021. záření*, [online]. Státní úřad pro jadernou bezpečnost. Praha [cit. 2021-12-8]. Dostupné z: <https://www.sujb.cz/radiacni-ochrana/oznameni-a-informace/strucny-prehled-biologickyh-ucinku-zareni/>
- 91) SÚKUPOVÁ, L., 2012. *Deterministické a stochastické účinky ozáření* [online]. 20.8. 2012 [cit. 2021-12-8]. Dostupné z: <http://www.sukupova.cz/deterministicke-a-stochasticke-ucinky-ozareni/>
- 92) ŠEBEK, J. et al., 2018. Meckelův divertikl jako příčina náhlé příhody břišní. *Gastroent Hepatol* [online]. Plzeň, 2018 [cit. 2021-11-9]. Dostupné z: <https://www.prolekare.cz/casopisy/ceska-slovenska-gastro/2018-6-6/meckeluv-divertikl-jako-pricina-nahle-prihody-brisni-106835>
- 93) ŠTÁSEK, P., 2021. *Příprava pacienta ke gastrokopickému vyšetření*. [online]. Nemocnice Náchod. 2021 [cit. 2022-1-2]. Dostupné z: <https://www.nemocnicenachod.cz/priprava-pacienta-ke-gastroskopickemu-vysetreni>
- 94) ŠTÁSEK, P., 2021. *Skioskopie*. [online]. Nemocnice Náchod. Náchod [cit. 2021-12-12]. Dostupné z: <https://www.nemocnicenachod.cz/lokality-oddeleni/nemocnice-nachod/radiodiagnostika-rdg/skiaskopie>
- 95) ŠTÁSEK, P., *Příprava pacienta k ERCP, sledování po výkonu a následné komplikace po výkonu*. [online]. Nemocnice Náchod. [cit. 2021-10-26]. Dostupné z: <https://www.nemocnicenachod.cz/priprava-pacienta-k-ercp-sledovani-po-vykonu-nasledne-komplikace-po-vykonu>
- 96) ŠTEFÁNEK, J., 2011. *CT enteroklyza*. [online]. Stefajir. 2011 [cit. 2022-1-9]. Dostupné z: <https://www.stefajir.cz/ct-enteroklyza>
- 97) ŠTEFÁNEK, J., 2011. *Medicína, nemoci, studium na 1. LF UK: Rentgen břicha* [online]. 2011 [cit. 2021-10-26]. Dostupné z: <https://www.stefajir.cz/rentgen-bricha>

- 98) ŠTEFÁNEK, J., *Medicína, nemoci, studium na I.LF UK: Invaginace střeva* [online]. 2011 [cit. 2021-10-26]. Dostupné z: <https://www.stefajir.cz/invaginace-streva>
- 99) ŠTEFÁNEK, J., *Medicína, nemoci, studium na I.LF UK: Vyšetření pasáže jícnem* [online]. 2011 [cit. 2021-10-26]. Dostupné z: <https://www.stefajir.cz/vysetreni-pasaze-jicnem>
- 100) ŠVESTKA, T., 2011. *Infekce Helicobacter pylori* [online]. Praha, 3(8) [cit. 2021-11-14]. Dostupné z: <https://www.medicinapropraxi.cz/pdfs/med/2011/03/06.pdf>
- 101) ŠVÍK, J., *Nemocnice Prachatic: Klasická radiodiagnostika* [online]. [cit. 2021-10-26]. Dostupné z: <https://www.nempt.cz/komplement/radiodiagnosticke-oddeleni/RDO-klasicka-radiodiagnostika/>
- 102) TANCEROVÁ, T., 2020. Reflux jícnu. *Zdraví. euro.cz* [online]. 2020 [cit. 2021-12-21]. Dostupné z: <https://zdravi.euro.cz/leky/reflux-jicnu-dieta/>
- 103) TANCEROVÁ, T., 2020. *Vyšetření gastroscopie*. [online]. Zdraví. euro.cz. 2020 [cit. 2022-1-2]. Dostupné z: <https://zdravi.euro.cz/leky/gastroscopie-priprava-a-prubeh/>
- 104) TOMÁŠEK, J., KISS, I., 2021. *Karcinom žaludku*. [online]. Linkos. Brno, 2021 [cit. 2021-12-22]. Dostupné z: <https://www.linkos.cz/pacient-a-rodina/onkologicke-diagnozy/nadory-travici-trubice-jicen-zaludek-tenke-strevo-tluste-strevo-konecnik-rit-c15/o-karcinomu-zaludku/>
- 105) *Tumor markery*, 2017. [online]. Anamneza. 2017 [cit. 2021-11-14]. Dostupné z: <https://www.anamneza.cz/vysetreni/Tumor-markery-11094>
- 106) VÁLEK, V. et al., 2020. *MR vyšetření tenkého střeva*. [online]. Fakultní nemocnice Brno. Brno, 2020 [cit. 2022-1-14]. Dostupné z: <https://www.fnbrno.cz/mr-vysetreni-tenkeho-streva-bohata-valtice-2015/f3386>
- 107) VAVREKOVÁ, S., 2015. *CT irrigografie*. [online]. Oblastní nemocnice Příbram, a.s. Příbram, 20.6. 2015 [cit. 2022-1-9]. Dostupné z: <https://www.nemocnicepribram.cz/data/61.pdf>
- 108) VILÍMOVSKÝ, M., 2020. *Crohnova choroba*. [online]. Medlicker. 28. listopadu 2020 [cit. 2021-12-22]. Dostupné z: <https://cs.medlicker.com/70-crohnova-choroba-preciny-projevy-a-lecba>

- 109) VILÍMOVSKÝ, M., 2021. *Ileus*. [online]. Medlicker. 2021 [cit. 2021-10-26].
Dostupné z: <https://cs.medlicker.com/82-nepruchodnost-strev-druhy-priznaky-a-lecba>
- 110) *Virtuální kolonoskopie*, 2021. [online]. Fakultní nemocnice Brno. Brno, 2021 [cit. 2022-1-9]. Dostupné z: <https://www.fnbrno.cz/areal-bohunice/klinika-radiologie-a-nuklearni-mediciny/virtualni-kolonoskopie/t4434>
- 111) *Virtuální kolonoskopie*, 2022. [online]. Nemocnice Rudolfa a Stefanie Benešov, a.s., nemocnice Středočeského kraje. Benešov, 2022 [cit. 2022-1-9]. Dostupné z: <https://www.hospital-bn.cz/oddeleni/oddeleni-radiologie-a-zobrazovacich-metod/virtualni-kolonoskopie/>
- 112) *Vyšetření tlustého střeva*, 2017. [online]. Nemocnice na Homolce. 2017 [cit. 2021-10-26]. Dostupné z: <https://www.homolka.cz/nase-oddeleni/11635-diagnosticky-program/11635-radiodiagnosticke-oddeleni-rdg/11780-nase-sluzby/11782-skiaskopicke-vysetreni-travici-trubice/vysetreni-tlusteho-streva/>
- 113) *Vyšetření žlučových cest – ERCP*, 2021. [online]. Masarykův onkologický ústav. [cit. 2021-10-26]. Dostupné z: <https://www.mou.cz/vysetreni-zlucovych-cest-ercp/t1429>
- 114) *Zánět tenkého střeva*, 2021. [online]. Institut Galenus, 2021 [cit. 2021-11-9].
Dostupné z: <https://www.galenus.cz/clanky/zdravi/traveni-zanet-tenkeho-streva>
- 115) *Zánět žaludku (gastritida)*, 2021. [online]. Vitalia.cz. 2021 [cit. 2021-12-22].
Dostupné z: <https://www.vitalia.cz/katalog/nemoci/zanet-zaludecni-sliznice/>
- 116) *Záření & medicína: Kontrastní média*, 2014. *Třípól* [online]. Tábor, 12. srpna 2002 [cit. 2021-12-12]. Dostupné z: <https://www.3pol.cz/cz/rubriky/medicina-a-prirodoveda/881-zareni-medicina>
- 117) ZGARBOVÁ, A. et al., 2019. *Anatomie a fyziologie: Játra – hepar* [online]. 2019 [cit. 2021-10-26]. Dostupné z: <https://www.vovcr.cz/odz/zdrav/130/page31.html>

Seznam grafů

Obrázek 1 Graf rozdělení provedených skiaskopických vyšetření.....	37
Obrázek 2 Graf věkového rozmezí u skiaskopických vyšetření.....	38
Obrázek 3 Procentuální zastoupení pohlaví u skiaskopických vyšetření	39
Obrázek 4 Graf věkového rozmezí u ERCP vyšetření	40
Obrázek 5 Graf zastoupení pohlaví u vyšetření ERCP.....	40
Obrázek 6 Graf aplikace stentu u vyšetření ERCP	41
Obrázek 7 Zemřelí a úmrtnost podle příčin smrti dle pohlaví – trávicí soustava.....	42
Obrázek 8 Graf zemřelých do 1 roku podle příčin smrti – trávicí soustava	42
Obrázek 9 Graf hospitalizovaných v nemocnicích podle příčin hospitalizace.....	43
Obrázek 10 Graf hospitalizovaných v nemocnicích podle příčin hospitalizace.....	43
Obrázek 11 Graf počtu pacientů oboru gastroenterologie v regionálním srovnání rok 2019	44
Obrázek 12 Graf absolutního počtu pacientů oboru gastroenterologie v časovém trendu	45
Obrázek 13 Graf absolutního počtu pacientů oboru radiologie a zobrazovací metody v časovém trendu	45
Obrázek 14 Graf absolutního počtu pacientů oboru radiologie a zobrazovací metody v regionálním srovnání v roce 2019	46

Seznam tabulek

Tabulka 1 Náhodně vybraných 50 pacientů u ERCP vyšetření za rok 2021	34
Tabulka 2 Náhodně vybraných 50 pacientů u skiaskopických vyšetření za rok 2021 ...	35
Tabulka 3 Procentuální vyjádření provedených druhů skiaskopických vyšetření za rok 2021	37
Tabulka 4 Věkové rozmezí u skiaskopických vyšetření.....	38
Tabulka 5 Rozdělení věkového rozmezí u vyšetření ERCP	39
Tabulka 6 Náročnost vyšetření pro radiologického asistenta a pro pacienta.....	41
Tabulka 7 Počty pacientů oboru gastroenterologie v regionálním srovnání rok 2019 ...	44
Tabulka 8 Absolutní počty pacientů oboru gastroenterologie v časovém trendu.....	44

Seznam použitých zkratk

ERCP – Endoskopická retrográdní cholangiopankreatikografie

RTG – rentgen

GIT – gastrointestinální trakt

CT – computed tomography

MRCP – magnetická rezonanční cholangiopankreatikografie

MR – magnetická rezonance

KL – kontrastní látka

CO₂ – oxid uhličitý

ALARA – as low as reasonably achievable

T1 – T1 vážený čas

T2 – T2 vážený čas

ÚZIS – Ústav zdravotnických a informačních studií

NZIS – Národní zdravotnický informační systém