

Univerzita Palackého v Olomouci

Fakulta tělesné kultury



Fakulta
tělesné kultury

KINEZIOTERAPIE LATERÁLNÍ CHRONICKÉ INSTABILITY HLEZNA

Bakalářská práce

Autor: Ema Marková

Studijní program: Fyzioterapie

Vedoucí práce: PhDr. David Smékal, Ph.D.

Olomouc 2024

Bibliografická identifikace

Jméno autora: Ema Marková

Název práce: Kinezioterapie laterální chronické instability hlezna

Vedoucí práce: PhDr. David Smékal, Ph.D.

Pracoviště: Katedra fyzioterapie

Rok obhajoby: 2024

Abstrakt:

Tato bakalářská práce se zabývá popisem a terapií chronické laterální instability hlezna. Obsahuje anatomii a funkci hlezenního kloubu, dále shrnuje problematiku chronického poškození laterálního aparátu, popisuje druhy instability a nadále zkoumá léčbu a prevenci. V rámci léčby a prevence se práce zaměřuje především na konzervativní postupy kinezioterapie. Bakalářská práce si klade za cíl předat ucelené informace o chronické laterální instabilitě kloubu a nabídnout široké spektrum možné terapie.

Klíčová slova:

Chronická laterální instabilita hlezna, kinezioterapie, konzervativní terapie

Souhlasím s půjčováním práce v rámci knihovních služeb.

Bibliographical identification**Author:** Ema Marková**Title:** Kinesiotherapy of chronic lateral instability of the ankle**Supervisor:** PhDr. David Smékal, Ph.D.**Department:** Department of Physiotherapy**Year:** 2024**Abstract:**

This Bachelor thesis deals with description and therapy of chronic lateral instability of the hock. It contains the anatomy and function of the ankle joint, further summarizes the issue of chronic damage to the lateral apparatus, describes types of instability and continues to investigate treatment and prevention. As part of treatment and prevention, the work focuses primarily on conservative kinesiotherapy practices. The bachelor thesis aims to convey comprehensive information on chronic lateral joint instability and to offer a broad spectrum of possible therapies.

Keywords:

chronic lateral ankle instability, kinesiotherapy, conservative rehabilitation

I agree the thesis paper to be lent within the library service.

Prohlašuji, že jsem tuto práci zpracovala samostatně pod vedením PhDr. Davida Smékala, PhD., uvedla všechny použité literární a odborné zdroje a dodržovala zásady vědecké etiky.

V Olomouci dne 5. dubna 2024

.....

Děkuji vedoucímu práce PhDr. Davidu Smékalovi, Ph.D., svým spolužákům a kamarádům za pomoc a cenné rady, které mi poskytli při zpracování této práce.

SEZNAM ZKRATEK

- AA – alergologická anamnéza
- FA – farmakologická anamnéza
- HSS – hluboký stabilizační systém
- KT – kineziotejping
- lig. – ligamentum
- ligg. – ligamenta
- m. – musculus
- mm. – muscoli
- OA – osobní anamnéza
- PoA – pohybová anamnéza
- PrA – pracovní anamnéza
- RA – rodinná anamnéza
- SA – sociální anamnéza
- ZR – zevní rotace

OBSAH

Seznam zkratk	7
Obsah	8
1 Úvod	10
2 Cíle	11
3 Přehled poznatků	12
3.1 Anatomie	12
3.1.1 Struktura hlezenního kloubu	12
3.1.2 Dynamické stabilizátory	13
3.1.3 Ligamentózní aparát	15
3.2 Pohyby v kloubu	17
3.3 Poranění vazivového aparátu hlezenního kloubu	18
3.3.1 Distorze hlezna	19
4 Chronická instabilita	21
4.1 Mechanická instabilita	21
4.2 Funkční instabilita hlezna	22
4.3 Diagnostika	25
4.3.1 Anamnéza	25
4.3.2 Aspekce	25
4.3.3 Palpace	26
4.3.4 Pasivní a aktivní pohyby	26
4.3.5 Svalová síla	26
4.3.6 Speciální vyšetření	27
4.3.7 Zobrazovací metody	32
4.3.8 Dotazníky	32
5 Rehabilitace	34
5.1 Operační terapie	34
5.2 Konzervativní terapie	37
5.2.1 Zvýšení ROM	38
5.2.2 Senzomotorická stimulace	38
5.2.3 Balanční trénink	41

5.2.4	Posílení svalů.....	42
5.2.5	Spiraldynamik	45
5.2.6	Manuální terapie.....	47
5.2.7	Fyzikální terapie	47
5.3	Prevence.....	48
5.3.1	Doléčení předchozího zranění	48
5.3.2	Tejping	49
5.3.3	Ortézy a bandáže	50
5.3.4	Rozcvičení a strečink	51
5.3.5	Provedení tréninku	51
5.3.6	Posílení svalů DKK	51
6	Kazuistika	52
6.1	Základní údaje	52
6.2	Anamnéza	52
6.3	Vyšetření	53
6.4	Návrh terapie	56
7	Diskuse.....	58
8	Závěr	61
9	Souhrn.....	62
10	Summary.....	63
11	Referenční seznam.....	64
12	Přílohy.....	69
12.1	Dotazník Cumberland Ankle Instability Tool	69
12.2	Dotazník Foot and Ankle Ability Measure (FAAM).....	70
12.3	Informovaný souhlas pacientky	72

1 ÚVOD

Laterální chronická instabilita hlezna je problematikou vyskytující se u závodících sportovců jakéhokoliv odvětví, ale i u méně aktivních jedinců. Poranění laterálních ligament hlezna tvoří 25 % všech úrazů muskuloskeletárního aparátu. Jedná se o poranění hlezna nejčastěji po inverzním traumatu a je charakterizováno poškozením laterálního ligamentózního aparátu. Nejčastěji jsou postiženi hlavně mladí, sportovně a pracovně aktivní jedinci, u kterých dochází k recidivujícím distorzím, otokům a bolestem, pocitu nejistoty nebo nekontrolovatelnému podklesnutí končetiny, tzv. giving way fenomén (Hrazdira & Řezaninová, 2014).

Poranění vazivových struktur hlezna bývá často bagatelizováno či nedostatečně rehabilitováno a může způsobit právě rozvoj chronických obtíží. Terapie nabízí velkou škálu možností konzervativní terapie, která se snaží chronické nestabilitě nejen předcházet, ale také ji léčit a oddálit tak nutnost operačního výkonu.

2 CÍLE

Cílem práce je podat ucelený přehled o anatomii hlezenního kloubu, příčinách vzniku, léčbě a prevenci se zaměřením na konzervativní terapii. Dále je cílem shrnout a přehledně zpracovat informace z dostupných zdrojů ohledně možností terapie z pohledu fyzioterapie.

3 PŘEHLED POZNATKŮ

3.1 Anatomie

Znalost anatomie hlezenního kloubu je potřebná pro zohlednění mnoha struktur, které se mohou přímo či nepřímo podílet na vzniku laterální instability kloubu.

Pro zcela specifickou lokomoční funkci lidské dolní končetiny je nezbytné, aby noha, která je terminálním článkem končetiny, plnila jak statické (nosné), tak dynamické (lokomoční) funkce. K tomu musí být dostatečně flexibilní, ale zároveň i dostatečně rigidní. Každý krok noha začíná jako pružná, flexibilní a přizpůsobivá struktura a končí jej jako rigidní páka. Pružnost nohy zajišťuje již tvar jednotlivých kostí, jejich vzájemná vazba ligamentózními strukturami a fixace nožních kleneb svalovým aparátem bérce a nohy (Dylevský, 2009).

3.1.1 Struktura hlezenního kloubu

Mezi klíčové struktury v souvislosti s laterálním poraněním hlezna patří dolní tibiofibulární skloubení, talokrurální a subtalární kloub. Pro zamezení vzniku zranění a pro správný výkon je nutná rovnováha mezi pohyblivostí a stabilitou, díky níž se zajistí vhodný přenos síly přes komplex těchto kostí při pohybu (McKeon & Hoch, 2019).

Syndesmosis tibiofibularis

Jedná se o pevné vazivové spojení pomocí dvou příčných vazů, ligamentum tibiofibulare anterius a posterius v dolní části bérceových kostí mezi přední a zadní plochou tibie a fibuly. Tvoří vidlici, do které zapadá trochlea tali (Naňka, 2019).

Dle Čiháka (2011) je velice důležité, aby byla velmi pevná, při úrazech spojených s násilnou a prudkou dorsální flexí hlezenního kloubu dojde spíše k odlomení zevního kotníku či k infrakci (nalomení) tibie, než k roztržení syndesmózy.

Horní zánártní kloub

Articulatio talocruralis je složený kloub, v němž se stýká tibie a fibula s talem. Tvarem upomíná kladkový kloub. Hlavice kloubu je trochlea tali s kloubními povrchy na proximální ploše i na obou bočních plochách. Jamka je vidlice tvořená tibií s vnitřním kotníkem (malleolus medialis) a s připojeným zevním kotníkem (malleolus lateralis), ten zasahuje distálněji. Trochlea tali je širší vepředu, a proto má při dorsální flexi v kloubu tendenci roztlačovat od sebe oba kotníky (Čihák, 2011).

Kloubní pouzdro se upíná po okrajích kloubních ploch, vnější plochy malleolů jsou mimo kloub. Vepředu a vzadu je pouzdro slabé a volné tak, že stačí pohybům kloubu (Čihák, 2011).

Vzhledem k tomu že spojení tibie a fibuly vytváří morfologickou vidlici nasedající na kladku talu, je hlezenní kloub většinou charakterizován jako jednoosý kladkový kloub s jedním stupněm volnosti pohybu (Kolář, 2020).

Dolní zánártní kloub

Jedná se o kloubní spojení mezi talem a okolními kostmi umožňující šikmé naklání skeletu nohy. Má dva oddíly: **zadní oddíl** - subtalární kloub (samostatný kloub mezi zadními plochami pro vzájemné skloubení talu a kalkaneu) a **přední oddíl**, který se dělí na mediální a laterální část. Mediální art. talocalcaneonavicularis spojuje dvě přední kloubní plochy pod hlavicí talu s kostí patní a kulovitou částí hlavice talu s os naviculare. Laterálně je připojeno skloubení mezi patní kostí a os cuboideum – art. calcaneocuboidea (Kolář, 2020).

Subtalární kloub je válcový kloub s vlastním pouzdem. Má za následek rotace nohy ve frontální rovině (inverzi a everzi) a částečně i addukci a abdukci v transverzální rovině (Kolář, 2020).

3.1.2 Dynamické stabilizátory

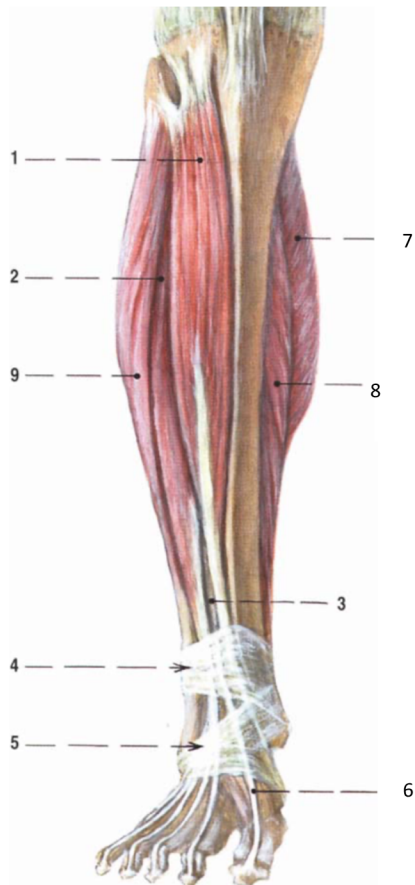
Centrální nervová soustava (CNS) zprostředkovává stabilitu hlezna přes aktivní a pasivní stabilizátory. Aktivními stabilizátory jsou myšleny svaly (Hrazdira & Řezaninová, 2014).

Svaly ovládající pohyby nohy jsou uloženy na ventrální straně bérce: m. tibialis anterior, na jeho dorsální straně: m. triceps surae, m. plantaris, m. tibialis posterior a na straně laterální: mm. fibulares (Dylevský, 2009).

Pro problematiku laterálního hlezna jsou stěžejní především svaly laterální skupiny provádějící pronaci: m. fibularis longus, m. fibularis brevis, m. extensor digitorum longus.

M. fibularis longus jde od laterální strany hlavice fibuly a proximální poloviny laterální plochy těla fibuly, distálněji přechází v dlouhou šlachou zahýbající za zevním kotníkem, procházející přes sulcus malleolaris fibulae (společná šlachová pochva s m. fibularis brevis) a dále přes sulcus tendinis na plantární ploše os cuboideum. Upíná se na plantární stranu os cuneiforme mediale a baze 1. metatarsu. **M. fibularis brevis** začíná na distální polovině laterální plochy těla fibuly (distálněji a hlouběji než m. fibularis longus), jeho šlacha probíhá před šlachou m. fibularis longus za zevním kotníkem a upíná se na tuberositas ossis metatarsi quinti. Inervací obou svalů je n. fibularis superficialis z L5-S1. **M. extensor digitorum longus** odstupuje

od laterálního kondylu tibie, od hlavic, přední hrany fibuly a membrana syndesmosis. Dále se silná šlacha rozdělí ve čtyři tenčí šlachy a na hřbetu nohy se rozbíhají k druhému až pátému prstu. Zde přecházejí do dorsální aponeurózy prstů, která se fixuje k bázi distálního článku prstů. Inervace pro tento sval je z n. fibularis profundus L4-S1 (Čihák, 2009 Dylevský, 2009 Hudák & Kachlík, 2021).



Obrázek 1. Svaly dolní končetiny (Čihák, 2011).

Poznámka. 1 – m. tibialis anterior, 2 – m. extensor digitorum longus, 3 – m. extensor hallucis longus, 4 – retinaculum musculorum extensorum superius, 5 – retinaculum musculorum extensorum inferius, 6 – m. articularis genus, 7-8 svaly zadní strany bérce: 7 – m. gastrocnemius (caput mediale), 8 – m. soleus, 9. m. fibularis longus

Od zevního kotníku zahýbají šlachy obou svalů po laterální straně nohy šikmo dopředu a plantárně a jsou přidržovány k laterální ploše kosti patní dvěma poutky: retinaculum musculorum extensorum superius a inferius. Retinaculum extensorum inferius má tvar písmene Y či X. Jedná se o zesílenou bércovou fascii od tuber calcanei na malleolus laterialis a nohu, brání těživovému efektu extenzorových šlach. Funkcí obou fibulárních svalů je pronace nohy,

pomocná plantární flexe a abdukce nohy, dále se m. fibularis longus podílí na tvorbě příčné i podélné nožní klenby (Čihák, 2009 Hudák & Kachlák, 2021 Vařeka & Vařeková, 2009).

Dle Čiháka (2011) se zde nachází osteofasciální septa, přední a zadní, která spojují přední a zadní okraj fibuly s povrchovou fascií bérce, oddělují laterální skupinu svalů od přední a zadní, tedy se skupina nachází v samostatném osteofasciálním prostoru.

Dále se v oblasti nachází množství menších, přídatných svalů. **M. fibularis accesorius** je variabilní samostatný malý sval, který začíná na fibule mezi m. fibularis longus a brevis a štíhlou šlachou se přidává ke šlaše m. fibularis longus. **M. fibularis tertius** je štíhlá, často zdvojená šlacha oddělující se od m. extensor digitorum longus, upíná se na V. metatars. **M. fibularis quartus** je další z variabilních přídatných svalů začínající na zadní ploše fibuly, který se přidává ke šlaše m. fibularis brevis, pak však končí na zevní ploše kalkaneus nebo se jako Hyrtlůva extensní šlacha přidává k extenzorové šlaše pro 5. prst (Čihák, 2009).

Důležitým ochranným dynamickým (aktivním) stabilizátorem hlezna v případě supinačního mechanismu úrazu je **m. fibularis longus**, který zajišťuje pronaci nohy. V případě jeho oslabení, chybného timingu (snížené rychlosti neuromuskulární aktivace) nebo nekvalitního dynamického stereotypu při pohybu dolních končetin dojde k jeho nedostatečné nebo snížené reakci, což zvyšuje riziko poranění laterálních ligament. K aktivaci fibulárních svalů ideálně dochází již před kontaktem nohy se zemí. Nutno ovšem podotknout, že bez optimálního nastavení celé postury nemohou aktivní (svaly) ani pasivní stabilizátory (vazy) plnit v plné kvalitě a míře svoji funkci (Kalvasová, 2009).

3.1.3 Ligamentózní aparát

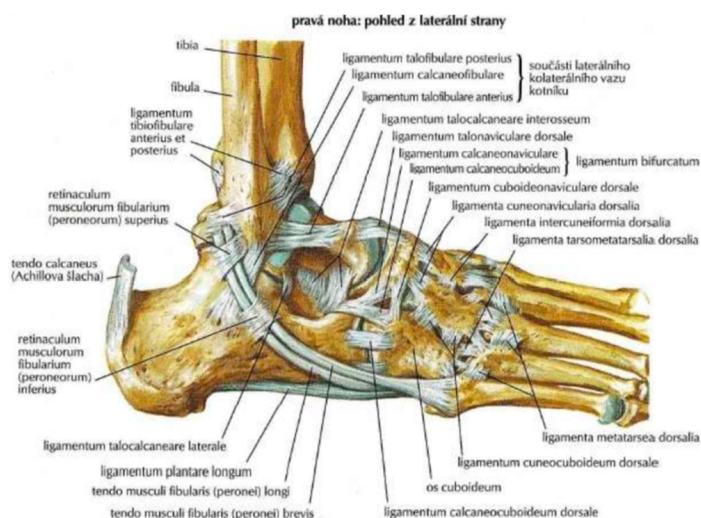
Obecně platí, že je talus vratkou složkou skeletu nohy, proto musí být stabilizován poměrně rozsáhlým systémem vazivových struktur. Kloubní pouzdro je zepředu a vzadu slabé, zesílené kolaterálními ligamenty po stranách.

Vnitřní vaz, ligamentum collaterale mediale, bývá označován pro svůj trojúhelníkovitý tvar také jako deltový vaz (ligamentum deltoideum) a je to silný stabilizátor kloubu. Tento vaz je tvořen třemi částmi: pars tibiocalcanea, tibiotalaris (anterior et posterior) a tibionavicularis. **Zevní vaz** (ligamentum collaterale laterale) je taktéž složen ze tří částí: ligamentum calcaneofibulare a ligamentum talofibulare anterius et posterius. Avšak celkově se jedná o slabší vaz, což klinicky predisponuje zevní kotník k větší náchylnosti ke zranění (subluxace, luxace) při inverzně působících inzultech (Čihák 2009 Kolář, 2020).

Ligamentum collaterale laterale má variabilní délku, šířku, tloušťku a jeho průběh se detailněji rozděluje na tři části. **Ligamentum talofibulare anterius LTFA** (přední talofibulární vaz) rozepjaté mezi přední plochou zevního kotníku a zevní plochou krčku talu, hraje důležitou úlohu v předozadní stabilizaci hlezenního kloubu a je nejčastějším místem poranění zevního aparátu při úrazech supinačního mechanismu. LFTA běží téměř paralelně k ose nohy v neutrální poloze, při plantární flexi se osa nohy i vazů posune paralelně k ose DK, takže poté LFTA funguje jako kolaterální postranní ligamentum. **Ligamentum calcaneofibulare LFC** (kalkaneofibulární vaz) – začíná na vrcholu laterálního maleolu a vede k laterální ploše patní kosti, jde o extrakapsulární strukturu krytou šlachami mm. fibularis. Současně tak formuje i pouzdro fibulární šlarchy (retinaculum musculorum fibularis superius). **Ligamentum talofibulare posterius LFTP** (zadní talofibulární vaz) – spojuje zadní plochu laterálního maleolu a processus posterior tali (Kotrányiová, 2007 Vařeka & Vařeková, 2009). Lig. talofibulare posterius je dle Kapandjiho (1998) prodlouženo zadním lig. talocalcaneus.

Ligg. collateralia se vějířovitě rozbíhají, při tomto uspořádání vazů je v každé poloze kloubu napjat na obou stranách alespoň jeden z pruhů postranního vazů a je tak zajištěno správné vedení pohybu (Čihák, 2009). Kolaterální ligamenta fungují recipročně. LFTA je nejvíce napnuté v plantární flexi, s aktivitou LFC a relaxací LFTP. V dorsální flexi je LFTP maximálně napnuto, LFC je napnuto středně a LFTA je uvolněné. Primární funkcí LFTA je zabránění nadměrného antero-posteriorního posunu talu vzhledem k fibule a tibií, jedná se o primární laterální stabilizátor hlezna především v plantární flexi. Funkcí LFC je omezení příliš velké inverze kalkanea vzhledem k fibule (Kotrányiová, 2007 Renström & Konradsen, 2017).

LFTA je tedy primárním stabilizátorem hlezna ve všech pozicích především v plantární flexi. Vzhledem k nejčastějšímu mechanismu úrazu – inverze a plantární flexe, bývá LFTA prvním ligamentem poškozeným disrupcí (Hrazdira & Řezaninová, 2014).



Obrázek 2. Ligamentum collaterale laterale (Netter, 2005).

3.2 Pohyby v kloubu

Hlezenní kloub se dělí na horní a dolní zánártní kloub. Horní zánártní kloub zajišťuje flexi a extenzi nohy (a je pohyblivější) spolu s abdukci a addukcí, dolní zánártní kloub dovoluje inverzi (flexe, addukce a supinace) a everzi (extenze, abdukce a pronace) nohy (Kolář, 2020). Čihák (2011) uvádí základní postavení při normálním stoji, z něhož jsou základní pohyby plantární flexe do 30-35° a dorsální flexe 20-25°.

Při chůzi se plný rozsah flexe a extenze nevyužívá, běžné exkurze se pohybují mezi 50–60 stupni (Hrazdira & Řezaninová, 2014).

Zároveň při dorsální flexi dochází k roztlačování vidlice bérceových kostí širším předním okrajem trochlea tali, což pohyb brzdí a ukončuje (přitom se napíná syndesmosis tibiofibularis). Plantární flexe končí při napětí kloubních vazů (zejména tibionavikulární a tibiofibulární částí) a opřením processus posterior tali o tibií (Čihák, 2011).

Pohyb v talokrurálním kloubu není „čistý“. V důsledku toho, že vnitřní a zevní okraje kloubní plochy talu jsou rozdílně zakřivené a bimalleolární osa probíhá šikmo, jsou kloubní plochy součástí šroubovice a při plantární flexi nohy dochází k zevní rotaci bérce, resp. noha se stáčí do inverze a talus se sklání do valgosity a při extenzi (dorsální flexi) dochází zároveň k everzi (Dylevský, 2009 Hrazdira & Řezaninová, 2014).

Dle Dylevského (2009) každý pohyb v hlezenním kloubu je také provázen rotací fibuly, kdy při flexi je fibula tažena vpřed, při extenzi se fibula posunuje dozadu a nahoru.

Při inverzi kalkaneus klesá inferiorně a mediálně, což způsobí, že talus stoupá směrem k horní části zadní fasety kalkaneu, kde nenarazí na žádný kostní odpor. Mezitím se obnaží přední část zadní fasety talu, stejně jako hlavice talu, když se os naviculare posouvá inferiorně a mediálně, aniž by narazila na kostěnou překážku. Inverzi proto neomezují žádné kostěné zářky s výjimkou mediálního malleolu, který udržuje talární trochleu na místě. V tomto důsledku má inverze za následek poškození ligamentózního aparátu, na rozdíl od everze, kdy nejčastěji dochází ke zlomeninám maleolu (Kapandji, 1988).

3.3 Poranění vazivového aparátu hlezenního kloubu

Nejběžnějším mechanismem distorze hlezna je fibulotalární distakce v momentě, kdy se noha nachází v supinaci (inverzi) a plantární flexi (Hrazdira & Řezaninová, 2014). Dle McKaye et al. (2001) ke zraněním ligament laterálního hlezna dochází nejčastěji při činnostech, jako jsou skoky, náhlé přistání, prudké otočení, srážka, pád, náhlé zastavení nebo zakopnutí.

Prvním poškozeným ligamentem bývá v těchto případech přední talofibulární vaz s následným poškozením anterolaterální části kloubního pouzdra. V případě pokračující inverzní síly dochází k poranění kalkaneofibulárního vazy, zadního talofibulárního vazy a přední části deltového vazy. Pokud je hlezno v neutrální pozici během prudké inverze, CFL je ohroženo více, LFTA a LFTP méně. Jestliže je hlezno v dorsální flexi, je větší pravděpodobnost ruptury syndesmózy (Kotrányiová, 2007 Hrazdira & Řezaninová, 2014).

Izolovaná kompletní ruptura předního talofibulárního vazy bývá přítomna v 65 % případů, ve 20 % případů jde o kombinovaná zranění zahrnující poškození předního talofibulárního vazy, kalkaneofibulárního vazy a kloubního pouzdra (Hrazdira & Řezaninová, 2014).

Kolaterální ligamenta hlezna mají charakteristickou morfologii a strukturu, která vysvětluje jejich reakci na zátěž v případě poranění v akutním přetížení. Znalost jejich morfologie může napomoci porozumět reparační reakci po zranění a léčbě. Ligamenta jsou složena z kolagenních vláken, která jsou velmi ohebná a pevná na tah, ale mají menší pružnost. Kolagenní vlákna se prodlužují jen o 8 - 10 % své délky, ale unesou zatížení až 50 N na 1 mm². Obnova (náhrada) kolagenu v tkáních probíhá velmi pomalu. Nezbytný enzym pro odbourávání poškozených vláken - kolagenázu - produkují vazivové buňky. Při onemocnění vaziva se mění charakter průběhu křivky závislosti napětí v tahu a deformace kolagenních vláken. Starší, porušené, imobilizované ligamenta vykazují snížení především pevnosti v tahu a klesají i hodnoty maximálního protažení (Kotrányiová, 2007).

Zranění ligament je vztažené k schopnosti přijímat deformační zátěž. Zátěž působí ve třech fázích. Iniciální fáze zvyšování napětí v normálním fyziologickém rozsahu vede pouze k plnému natažení jednotlivých vláken bez ireverzibilního poškození tkání. Ve druhé fázi již vznikají ireverzibilní prodloužení ligament vedoucí nakonec k parciálním rupturám. První část fáze koresponduje se stupněm I. ligamentového poranění a druhá část koresponduje se stupněm II., zde už jsou klinicky zřejmé pozitivní testy na laxicitu. Ve třetí fázi překračuje napětí o 10 % až 20 % fyziologické napětí. Dochází ke kompletní ruptuře ligament, která je již stupněm III. plné ruptury, projevující se i klinicky výraznou laxicitou (Kotrányiová, 2007).

Hojení vaziva probíhá ve třech fázích. První zánětlivá fáze trvá asi 4-6 dní, začíná bezprostředně po poranění, vede k reakci trombocytů a k zástavě krvácení vazů po ruptuře a ke vzniku koagula. Aktivují se reparační buňky a imunitní buňky. Následuje fáze proliferační trvající 3 týdny, kdy je fibroblasty tvořena síť kolagenních vláken, do níž prorůstají cévy. V poslední fázi – maturační, dozrává vazivo svrašťováním kolagenu, obnovuje se normální vaskularita i obsah vody v tkáni, tato fáze může trvat až rok. Revaskularizační fáze během hojení je obvykle doprovázena výraznou redukcí pevnosti v tahu, to vyžaduje pozornost ke zraněné končetině a schopnost vést cvičení propriocepce a stability nohy s ochranou náchylné tkáně, např. použitím tejpů či ortézy. Toto omezení může trvat i 3 měsíce, než se původní pevnost vrátí (Kotrányiová, 2007).

3.3.1 Distorze hlezna

Úrazový proces je důsledkem selhání adaptace tkáně. Na úrazovém ději se podílejí jednak všeobecné faktory jako je obezita, věk a pohlaví, ale i místní faktory dané anatomicou skladbou funkční připraveností příslušné tkáně. Svůj podíl mají i případné pohybové abnormality, např. vadné stereotypy motoriky (Kotrányiová, 2007).

Mnohé z faktorů se však dají preventivně ovlivnit – kvalitní obuv, soustředěnost, doléčení předchozího zranění. Některé jsou bohužel neovlivnitelné, a to především ve sportu, kdy se často jedná o nešťastné náhody, kdy sportovec špatně dopadne na míč, jinému hráči na nohu nebo špatně došlápne z důvodu nerovného terénu (Hrazdira & Řezaninová, 2014).

Při kloubním výronu (distorsio) dojde na krátkou dobu k oddálení kloubních ploch od sebe a k jejich opětovnému návratu do původního místa, přičemž mohou být i závažně poraněna kloubní pouzdra, vazy, drobné cévy a další struktury. Komplikace distorzí hlezna je hlavně vznik nestabilního kotníku s tendencí k recidivám distorzí, zejména dolního hlezenního kloubu (Kotrányiová, 2007).

Podle stupně poranění ligament se rozlišuje (Dungl, 2014 Kotrányiová, 2007):

1. Lehká distorze – natažení ligamenta bez hlubokého poranění kolagenních vláken.
2. Středně těžké poranění, kdy je již částečné přetržení kolagenních vláken bez kompletní ruptury.
3. Těžké poranění – kompletní ruptura ligamenta.

Následkem těžkého stupně distorze či nesprávně vedené léčby, může dojít ke vzniku instability laterálního hlezna (Kotrányiová, 2007). Dle Hertela (2009) je takto postiženo 20 až 40 % lidí po distorzi.

4 CHRONICKÁ INSTABILITA

Laterální výrony kotníku jsou jedním z nejčastějších poranění pohybového aparátu, ke kterým dochází v období dospívání a dospělosti. K těmto zraněním obvykle dochází v důsledku plantární flexe, inverzního mechanismu a zahrnují poranění předního talofibulárního vazy a u závažnějších zranění i kalkaneofibulárního vazy. Ačkoli se často má za to, že laterální podvrtnutí kotníku jsou lehká zranění bez dlouhodobých následků, existují závažné důkazy o opaku. Je všeobecně známo, že nejčastější predispozicí k chronické instabilitě kotníku je předchozí podvrtnutí kotníku v anamnéze (Beynon et al., 2002).

Následkem je chronická laterální nestabilita hlezna, která vede k opakovaným distorzím, pocitu nejistoty, recidivujícím otokům a bolestem, nekontrolovatelnému podklesnutí končetiny (tzv. giving way fenomen) a omezení sportovní aktivity trvající šest měsíců a více (Dungl, 2014).

Dle Hertela (2009) je laterální chronická nestabilita kotníku charakterizována tím, že pacient je po více než 12 měsících od prvního laterálního podvrtnutí kotníku a vykazuje sklon k opakovaným podvrtnutím kotníku a dalším symptomům výše zmíněných.

Miklovic et al. (2018) ve svém článku zdůrazňují, že z klinického hlediska je rozumné pohlížet na pacienty po laterální distorzi hlezna jako na pacienty, kteří již mohou mít identifikovatelné poruchy naznačující chronické postižení již během celého prvního roku po úraze, i když z výzkumného hlediska nesplňují kritéria pro zařazení jako pacienti s chronickou laterální instabilitou hlezna.

4.1 Mechanická instabilita

Příčinou mechanické ligamentózní instability hlezna může být jednak částečná nebo parciální ruptura vazy, ale také patologická ligamentózní laxicita vrozená či získaná předešlými úrazy, je charakterizována pohyblivostí hlezna nad rámec fyziologického rozsahu pohybu. Tento druh instability bývá většinou dobře identifikován na základě zobrazovacích metod, např. ultrazvukovým vyšetřením, magnetickou rezonancí, anebo díky pozitivním klinickým testům (anterior drawer test a talar tilt test) (Kalvasová 2009 Peterson & Renström, 2016).

Kritéria mechanické nestability jsou však různá. Většina se shoduje na tom, že mechanická nestabilita je přítomna, pokud je přední translace na jedné straně větší než 10 mm nebo je rozdíl mezi stranami větší než 3 mm, a/nebo pokud je inverze na jedné straně větší než 9° nebo je rozdíl mezi stranami větší než 3°. Tato měření lze provádět objektivně pomocí techniky využívající zátěžový přístroj při rentgenovém vyšetření, který umožňuje přesně určit velikost

zátěže působící na kloub, tj. standardizované a kvantitativní zátěžové vyšetření hlezna včetně testu provokace náklonu talu (Kotrányiová, 2007 Peterson & Renström, 2016).

Akutní mechanická ligamentózní instabilita je přítomna vždy u III. stupně poranění ligament (kompletní ruptura ligamenta) a je jeho vlastním symptomem. V případě II. stupně (parciální ruptura ligamenta hlezna) se může také vyskytovat, ale její projev nemusí být výrazný. Chronická mechanická instabilita se vyskytuje v případech chybného hojení ligamenta, např. v případě nevyhledání odborné pomoci, v důsledku chybné diagnostiky nebo nesprávně vedené terapie. Následkem insuficience ligament je hlezno predisponované k dalším epizodám instability. Hlezno má porušenou kinematiku v kloubu, což podmiňuje např. vznik degenerativních kloubních procesů. Pokud jedinec neabsolvuje adekvátní léčbu pod dohledem lékaře a fyzioterapeuta, může se stát, že se navrátí ke svým fyzickým aktivitám dlouho před tím, než se mohla jeho ligamenta optimálně vyhojit. Ligamenta zůstanou v „prolongované“ pozici a není plně obnovena jejich mechanická odolnost. Tato nezhojená ligamenta mohou ve výsledku vést k zvýšené kloubní pohyblivosti a ke vzniku ligamentózní laxicity (Kalvasová, 2009).

Mechanická instabilita může vést k synoviální hypertrofii, impingementu syndromu nebo vývoji degenerativního kloubního poškození. Synoviální zánět se vyskytuje u talokrurálního a posteriorního subtalárního kloubního pouzdra. Pacienti se synoviálním zánětem často uvádějí frekventované epizody bolesti a opakované instability hlezna, které provokují hypertrofované synoviální tkáň mezi kostmi hlezenního komplexu. Repetitivní ataky nestabilit mohou vést k degenerativním změnám v hlezenním komplexu. Dochází častěji ke tvorbě osteofytů, subchondrálních skleróz a podobně (Kalvasová, 2009).

4.2 Funkční instabilita hlezna

Kalvasová (2009) uvádí funkční laterální nestabilitu hlezna jako poruchu v motorické koordinaci následkem kapsulární deafferentace (porucha proprioreceptorů vzniklá chybným neurálním zhojením). K jejíž vzniku přispívá poškození neurálních tkání (propriocepce, reflexy, timing svalů), svalové ligamentózních tkání (napětí, síla, odolnost) i mechanických (kosti, klouby). Výsledkem je poškození celé senzorycké funkce.

Za hlavní příčinu funkční nestability je tedy považován proprioceptivní deficit, jako důsledek úrazu vazivových tkání. Ztráta stability v kloubu je způsobena narušením posturální kontroly, zapříčiněným chybným aferentním inputem vycházejícím z mechanoreceptorů v poškozených ligamentech a v kloubním pouzdře hlezna. U jedinců s laterálním poraněním ligament je tedy porušena schopnost stabilizace hlezna kvůli proprioceptivnímu deficitu a následně poruše neuromuskulární kontroly. Tyto poruchy vedou k neadekvátním dynamickým

obránným mechanismům proti přílišnému napětí měkkých struktur kloubu (Hrazdira & Řezaninová, 2014 Kalvasová, 2009).

Byly zvažovány i další možné faktory, jako je tvorba adhezí (jizev), které vedou ke snížené pohyblivosti kotníku, zejména v dorsální flexi, slabost fibulárního svalu a podvrtnutí tibiofibulárního kloubu a poškození kloubní chrupavky (Peterson & Renström, 2016).

Physiopedia (2022a) jako další predispoziční faktor uvádí silový deficit fibulárních svalů. Je-li snížena jejich schopnost odolávat inverzi a vracet chodidlo do neutrální polohy, nemůže hlezno adekvátně reagovat a předcházet inverznímu poškození laterálního aparátu. U pacientů trpících chronickou nestabilitou kotníku byla prokázána nikoli koncentrická, ale excentrická slabost fibulárních svalů. Teorií, co způsobuje oslabení svalů je několik, jedno z vysvětlení zmiňuje důsledek selektivní reflexní inhibice schopnosti svalů, provádějících inverzi, zahájit pohyb ve směru původního poranění. Při instabilitě hlezna totiž dochází ke změně zpětnovazebních i dopředných mechanismů motorické kontroly, jsou sníženy propioceptivní schopnosti v důsledku ztráty mechanoreceptorů. Tyto receptory poskytují zpětnou vazbu týkající se tlaku a napětí v kloubu, zajišťují pocit pohybu kloubu a jeho polohy. Prostřednictvím aferentních nervových vláken jsou tyto informace integrovány se zrakovými a vestibulárními vstupy do komplexního řídicího systému, který řídí koordinaci a držení těla. Pokud se aferentní vstupy po úrazu změň, může dojít ke změně příslušných korekčních svalových kontrakcí. Další teorie se zabývá dysfunkcí n. fibularis profundus v důsledku nadměrného protažení.

Funkční instabilita je též signalizována subjektivním pocitem, že kotník "povoluje" při fyzické aktivitě (takzvaně „giving way“) nebo při jednoduchých každodenních činnostech po výronu. Časté podvrtnutí kotníku je spojeno s opakující se bolestí a otokem. Tento jev lze popsat jako pohyblivost, která se vymyká dobrovolné kontrole, nemusí však nutně dojít k překročení fyziologického rozsahu pohybu (Peterson & Renström, 2016).

Diagnóza funkční nestability se stanovuje především na základě anamnézy častého a opakovaného poddajného pohybu, který je často spojen s obtížemi při chůzi po nerovném terénu. Uvádí se, že výskyt funkční nestability po podvrtnutí kotníku se pohybuje od 15 % do 60 % a zdá se, že nezávisí na stupni závažnosti původního zranění (Peterson & Renström, 2016).

Sekundární potíže vázané na instabilitu hlezna se nevyskytují pouze na noze či dolní končetině. Je zde také nezanedbatelné jejich řetězení jako funkčních poruch (popř. až degenerace v důsledku decentrace segmentů) do globální postury. Neuromuskulární disability jsou tedy přítomny ve strukturách kolem postiženého hlezna – blokády v Lisfrankově či Chopartově kloubu a vznik spouštěvých bodů (TrPs) ve svalech nohy. Mohou být i v místech vzdálenějších a jsou způsobeny centrální neuromuskulární adaptací na instabilitu periferního

kloubu. V rámci řetězení problému dochází k blokadě hlavičky fibuly, vzniku TrPs ve svalech kyčelního kloubu (m. biceps femoris, m. rectus femoris), tím je způsobena nedostatečná fixace pánve zespoda, která je dále kompenzována TrPs v přímém břišním svalu, působící předsunutě držení páteře s TrPs v erector trunci a extenzorech krční páteře, což může být příčinou bolesti hlavy. Tento řetězec bývá typicky na jedné straně těla (Kalvasová, 2009 Lewit & Lepšíková, 2008).

Lewit (2008) pro potvrzení zřetězení problémů doporučuje test posazování, kdy napětí palpovatelné v dorsálních svalech šíje ve stoje, mizí při posazení pacienta, tj. když se funkčně vyřadí dolní končetiny.

Dle Kalvasové (2009) jedinci s chronickou funkční nestabilitou používají více kyčelní strategii, která má nižší schopnost zajistit stabilitu, než hlezenní strategie ve stoje na jedné dolní končetině. Tato nesprávná strategie posturální kontroly vede ke změně v centrální nervové kontrole, která vyústí k hlezenní kloubní dysfunkci. Až obnova laterální hlezenní stability by mohla potenciálně zastavit progresi degenerativních a sekundárních funkčních změn.

Souvislost mezi funkční a mechanickou nestabilitou zůstává nejasná. Opakované podvrtnutí způsobené funkční nestabilitou může později vyústit v mechanickou nestabilitu. Mechanická a funkční nestabilita na sebe mohou navazovat, ale ne vždy se vyskytují společně. Dle výzkumů se u 80 % pacientů s mechanickou nestabilitou vyskytuje taktéž nestabilita funkční (Peterson & Renström, 2016).

Nedávné studie uvádějí též mikroinstabilitu hlezna, která je popisována jako důsledek částečného přetržení či pouze jemného natržení ATFL (trhlina superiorního fasciklu). Pacienti udávají nestabilitu hlezna, opakované podvrtnutí, chronickou anterolaterální bolest a také vykazují negativní anterior drawer test. Pokud síla, která způsobuje inverzní poranění bude pokračovat, může dále dojít i postižení inferiorního fasciklu ATFL a postižení CFL, což vede k chronické mechanické instabilitě hlezna (Aicale & Maffulli, 2020 Vega et. al., 2020).

4.3 Diagnostika

4.3.1 Anamnéza

Pacienti s chronickou laterální instabilitou hlezna budou v anamnéze uvádět významné předchozí nebo opakované výrony laterálního kotníku. Budou si také stěžovat na to, že jim kotník bez varování "ustupuje", a na pocit nestability při pohybu po nerovném terénu a obtíže při sportování (Sarcon et al., 2019).

Dále je pro nás důležitý popis historie všech proběhlých zranění, nutnost opakovaně používat vnější stabilizátory při sportu (tejp, ortéza, kotníkové boty). Doptáváme se na nejčastější mechanismus poranění, slyšitelné trhnutí nebo prasknutí v čase zranění. Dále zjišťujeme místo vzniku primární bolestivosti a otoku, jak rychle se otok vytvořil, jakou měl lokalizaci. Ptáme se, jak probíhala prvotní léčba a následující rehabilitace při předchozích zraněních (Hrazdira, 2008 Kotrányiová, 2007).

Při diferenciální diagnostice je třeba se doptat na to, zda se bolest objevuje stále nebo v epizodách. Chronická instabilita je právě charakterizována asymptomatickým obdobím mezi opakovanými epizodami s pocitem tzv. „giving way“. Naproti tomu jiné příčiny chronické bolesti hlezna jsou obvykle popisovány jako kontinuální diskomfort uvnitř kloubu (Peterson & Renström, 2016).

Vyloučit je však třeba i další možné příčiny, vedoucí k nestabilitě hlezna, jako je útlakový syndrom kořene S1, vrozená ligamentózní laxicita nebo zvýšená vnitřní torze tibie. Následky staršího úrazu hlezna s tvorbou osteofytů na přilehlých kloubních plochách talu a tibie mohou působit blokády pohybu a příznaky podobné laterální instabilitě (Dungl, 2014).

4.3.2 Aspekce

Důležitou součástí aspekce je vyšetření stoje a chůze. Ve stoji sledujeme postavení patní kosti (výskyt valgozity či varozity), chodidla a postavení prstů (především palce). Sledujeme rozložení sil na chodidle, zatížení paty, zevní či vnitřní hrany nohy, zda jsou prsty v kontaktu s podložkou. Testujeme též, zda je pacient schopen prsty využít v opoře při přenesení těžiště dopředu – test náklonu (Véleho test) (Kolář, 2020).

Ritzman et al. (2021) pozorovali, že pacienti s chronickou instabilitou hlezna vykazují těž odchyly v postavení fibuly vůči mediálnímu malleolu.

Pozorujeme chůzi vpřed, vzad a stranou. Hodnotíme způsob a hlasitost došlapu, odvíjení nohy, dynamiku klenby, symetrii a šířku kroku. Rozdílná délka kroku může být způsobena bolestí nebo například menší svalovou silou. Při chůzi také sledujeme tendenci k zevní či vnitřní rotaci

nohy a zatěžování končetiny. Dále vyšetřujeme modifikace chůze: po špičkách, patách, zevní a vnitřní hraně chodidla. Kvalitu propriocepce zjišťujeme při chůzi po měkkém povrchu. Pokud chceme vyšetření chůze bez vědomé kontroly pacienta, zadáme mu kognitivní úkol, například počítání. Zvýšením rychlosti chůze dojde k zvýraznění odchylek stereotypu chůze (Haladová & Nechvátalová, 2010 Kolář, 2020).

4.3.3 Palpace

Při palpaci vyšetřujeme svaly a šlachy v okolí hlezna a na noze. Důležité je vyšetření sensorických funkcí nohy jako je dráždivost, grafestezie a pohybocitu (Kolář, 2020).

Dále by měla být vyšetřena palpační citlivost laterálních vazů, posouzení jejich ochablosti a srovnání s kontralaterální stranou (Sarcon et al., 2019).

4.3.4 Pasivní a aktivní pohyby

Pohyby vyšetřujeme jak v jednotlivých kloubech, tak v oblasti nohy jako celku. Dorsální flexi v hleznu vyšetřujeme vleže při extendovaném i flektovaném koleni (pro odlišení m. gastrocnemius a m. soleus). Nemělo by docházet k falešnému dojmu dorsální flexe, z toho důvodu je zapotřebí správná fixace art. subtalaris a Chopartova kloubu v inverzním postavení. Dále vyšetřujeme plantární flexi. Mezi vyšetřované pohyby též patří supinace a pronace. Pasivně testujeme i pohyb do abdukce a addukce. Aktivně pak pacient provede dorsální a plantární flexi, inverzi, everzi a cirkumdukci. Sledujeme rozsah pohybu, svalovou sílu a koordinaci pohybu (Kolář, 2020).

Rozsah pohybu kloubu vyšetřujeme pomocí goniometrie. Cílem je zjištění úhlu, ve kterém se kloub nachází. Dále zjišťujeme úhel, kterého lze dosáhnout v kloubu aktivním a pasivním pohybem. Jako první měříme pohyb aktivní. K měření se nejčastěji používá goniometr. Planimetrická metoda, která zaznamenává úhly mezi segmenty v jedné rovině, je nejčastěji využívána v klinické praxi. Velmi často se hodnoty zaznamenávají pomocí STFR metody (Janda & Pavlů, 1993).

4.3.5 Svalová síla

Měla by být také vyhodnocena motorická síla fibulárních svalů (především m. fibularis longus), zda se zde nenachází oslabení, které by k poškození laterálního komplexu přispívalo (Kalvasová, 2009 Sarcon et al., 2019).

Ve výzkumném prostředí se měření síly svalů hlezenního kloubu provádí pomocí izokinetických nebo ručních dynamometrů. Ruční dynamometry sice umožňují testovat sílu ve

všech pohybech hlezenního kloubu, ale ve srovnání s izokinetickými dynamometry, které jsou v současnosti "zlatým standardem", jsou méně spolehlivé. Navzdory některých omezení se ukázalo, že izokinetické hodnocení svalstva dolních končetin poskytuje vynikající přehled o síle hlezenního kloubu u osob s distorzí hlezna nebo u osob, u nichž se vyvinula laterální chronická instabilita hlezna. (Liu et al., 2022).

Kliničtí lékaři by měli při používání izokinetických nebo ručních dynamometrů také zvážit umístění testů síly hlezenního kloubu. Obecně lze říci, že dorsiflexe a plantární flexe by měly být prováděny s plně nataženým kolenem, zatímco everze a inverze by měly být prováděny s kolenem ve flexi (Gonosova et al., 2018).

Dle rešerše Liu et al. (2022) pacienti s chronickou instabilitou vykazovali výrazný deficit svalové síly na postižené končetině, zejména při koncentrické síle v plantární a dorsální flexi a dle různých autorů i při everzi či inverzi. Dále se ukázalo jako velmi důležité zkoumat sílu při excentrické kontrakci.

Ve výzkumu pro mechanickou instabilitu byl zjištěný hlavní deficit pro plantární flexi, větší deficit v everzi byl zjištěn u žen a jedinců s izolovaným poraněním ATFL (Hou et al., 2020).

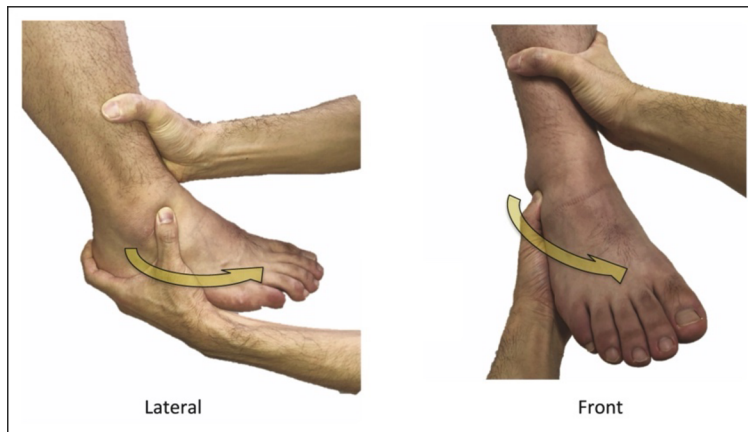
4.3.6 Speciální vyšetření

Základním vyšetřením chronické nestability hlezna je předsunutí a vyklonění talu – Anterior Drawer Test a Talar Tilt Test. Testy se nejlépe provádějí mezi 3. a 7. dnem po úrazu, jelikož v této době bývá snížen otok, bolest i citlivost a pacient je schopen se při vyšetření uvolnit (Peterson & Renström, 2016).

Anterior Drawer Test

Test přední zásuvky se používá k posouzení integrity lig. talofibulare anterius, přední části kloubního pouzdra a lig. calcaneofibulare. Pacient sedí s flektovaným kolenem přes okraj vyšetřovacího stolu (pro uvolnění m. gastrocnemius). Vyšetřující dlaní jedné ruky pevně uchopí patu a druhou dlaní fixuje distální třetinu bérce z přední strany. Noha je ve 20° plantární flexi. Vyšetřující provádí tlak na kalkaneus a snaží se vysunout talus anteriorně. Při pozitivním znamení předsunutí talu dochází na postižené dolní končetině k předsunutí talu mimo hlezenní kloub (subluxační poloha) více než 3mm, často doprovázeno lupnutím (Kolář, 2009 Peterson & Renström, 2016).

Chang, S. H. et al. (2021) ve své studii zjistili, že pro přesnější zacílení testu na ATFL, je vhodné použití testu anterolaterální zásuvky, kdy jedna ruka fixuje tibii, druhá ruka terapeuta drží končetinu nad linií laterálního malleolu a provádí plantární flexi v rozsahu 10-15°. V této pozici se provádí anteriorní translace, při které dochází i k vnitřní rotaci. Palec vyšetřujícího palpuje případný odstup mezi přední fibulou a laterálním talem.

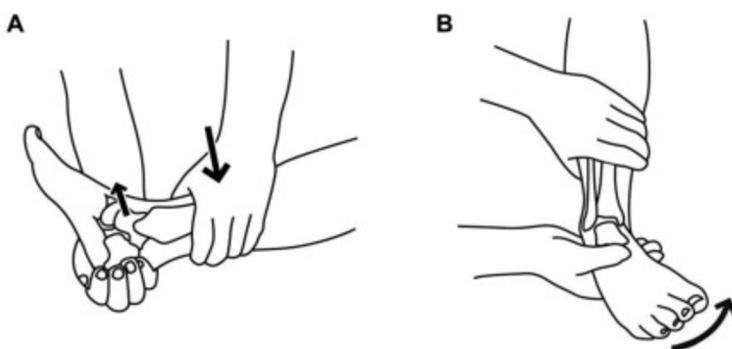


Obr. 3 Test anterolaterální zásuvky (anterolateral drawer test) (Chang S. H. et al., 2021).

Talar Tilt Test

Test inverzního náklonu neboli talar tilt test se používá k posouzení stability lig. fibulocalcaneare při pohybu do inverze. Provádí se s hlezem v neutrální poloze. Pacient sedí na okraji stolu nebo leží na zádech. Vyšetřující jednou rukou fixuje distální třetinu bérce a druhou uchopí patní kost a provádí inverzi. Pokud jsou vazy narušeny, kotník vykazuje zvýšenou inverzi ve srovnání s normálním kotníkem (Kolář, 2009 Peterson & Renström, 2016).

Vyšetřující může zaznamenat také viditelnou rýhu lokalizovanou anteriorně a mediálně nad předním hlezenním kloubem (Peterson & Renström, 2016).



Obr. 4 Testy na chronickou instabilitu (Polzer et al., 2012).

Poznámka. A – anterior drawer test, B – talar tilt test.

Tyto testy také mohou rozlišit patologii na malou, střední a velkou a určit stupeň instability. Opět je nutné porovnání s opačnou stranou a navíc pro zvýšení reliability výsledku měření může být porovnání s nálezem na RTG (Kotrányiová, 2007).

Dále testy mohou být pozitivní i u části zdravé populace (asi 11 %), která má při vyšetření těmito testy asymetrický nález laxicity ligament hlezna (Kalvasová, 2009).

Chang, S. H. et. al. (2021) ve svém zhodnocení naznačili, že přesné posouzení integrity vazů při fyzikálním vyšetření vyžaduje, aby byl kotník v ideálním případě držen v 16° plantární flexi při provádění testu přední zásuvky a v 18° dorsální flexi při provádění testu talárního sklonu pro přesné zacílení na ATFL v plantární a CFL v dorsální flexi.

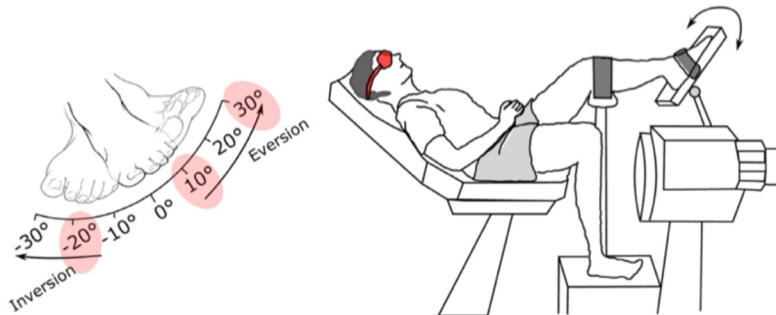
Test propiocepce a kinestezie

Pro otestování propiocepce lze provést modifikovaný Rombergův test na jedné noze, který je užitečný zejména pro předpověď budoucích výronů kotníku u sportovně založených pacientů. Při tomto testu je pacient požádán, aby udržel rovnováhu na jedné noze s otevřenými a poté zavřenými očima, test je pozitivní, pokud si pacient stěžuje na nerovnováhu (Sarcon et al., 2019).

Dle Rotzmana et al. (2021) současné klinické poznatky ukazují, že jedinci s instabilitou hlezna vykazují snížení posturální kontroly na postižené straně a výsledkem je snížená statická i dynamická posturální kontrola. Deficity ve statické posturální kontrole se u pacientů s funkční instabilitou objevují zejména při zvýšení sensorických nároků, jako například vyloučení zrakové ostrosti nebo vyšetřením na nestabilním podkladě. Čím delší je doba potřebná k dosažení stabilní posturální kontroly, tím složitější je patobiomechanika a můžeme předpokládat i větší míru poškození.

Rozdíly v propiocepci mapuje například pasivní nebo aktivní test reprodukce úhlu. Je založen na slepé reprodukci cílového úhlu pacientem. Hlezenní klouby bez patologie vykazují méně chyb než funkčně nestabilní hlezenní klouby. Proprioceptivní výkonnost se spolehlivě a validně kvantifikuje testem polohy kloubu pomocí potenciometru s vyloučením zraku (viz obrázek 5.). Při pasivní metodě vede vyšetřující nohu do cílového úhlu a tím definuje cílovou hodnotu. Pacient je poté požádán aktivně nastavit nohu do cílového úhlu v časovém intervalu 4-10 sekund. Výsledkem měření je rozdíl mezi cílovou a skutečnou hodnotou. Byl dokázán

výrazný rozdíl mezi stabilními a nestabilními hlezenními klouby především ve snímání polohy v plantární flexi a vyznačených hodnotách v inverzi a everzi (Ritzman et al., 2021).



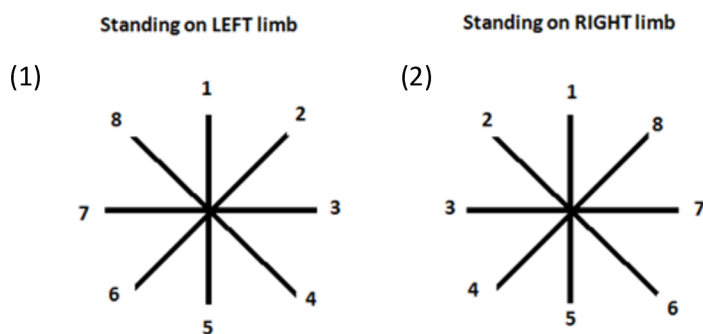
Obrázek 5. Vyšetření potenciometrem (Ritzman et al., 2021).

Rovnovážné testy

SEBT

Balanční test hvězdicové exkurze (SEBT) (zejména posteromediální dosah) má velmi cennou prediktivní schopnost pro chronickou nestabilitu kotníku. Test rovnováhy s hvězdicovým výkrokem je dynamický test, který vyžaduje sílu, flexibilitu a propriocepci. Cílem SEBT je udržet postoj na jedné noze a zároveň dosáhnout co nejdále kontralaterální nohou. (Plisky et al., 2009).

Před provedením SEBT se na podlahu nalepí čtyři pásy o délce cca 2-3 m, dva kusy vytvoří znaménko „+“ a další dva jsou nalepeny do tvaru „x“, všechny čáry jsou od sebe odděleny pod úhlem 45°. Vyšetření zahrnuje dosah v osmi směrech ve stoji na každé končetině. Začíná se směrem anteriorním a poté se postupuje ve směrech vyznačených na obrázku 6 (Physiopedia contributors, 2022b).




Obrázek 6. Postup SEBT testu při stoji na levé končetině (1) a na pravé končetině (2) (Physiopedia contributors, 2022b).

Pro diagnostiku chronické instability dle výzkumu Plisky et al. (2009) stačí však směry tři: přední, posteromediální a posterolaterální. Proto je možné SEBT nahradit Y-balance testem.

Y-balance test

Dynamický test prováděný v postoji na jedné noze, který vyžaduje odpovídající sílu, flexibilitu, kontrolu HSS, propiocepci a také vyžaduje většinu, ne-li všechny složky motorické kontroly. Jedná se o jednoduchý test používaný k měření dynamické rovnováhy a rizika zranění. Byl vyvinut za účelem standardizace SEBT, zlepšení jeho praktičnosti a jeho komerční dostupnosti. Tento test měří sílu, stabilitu a rovnováhu sportovce v různých směrech. Využíváme sady Y-Balance KIT™, skládá se ze stojné plošiny, ke které jsou v anteriorním, posterolaterálním a posteromediálním směru připevněny tři kusy PVC trubek, posteriorní trubky jsou umístěny pod úhlem 135° od anteriorní trubky, přičemž mezi posteriorními trubkami je 45°. Na každé trubce je značeno měření po 5 milimetrech (Plisky et al., 2009).

Vyšetřovaný se postaví s jednou dolní končetinou na středovou stojnou plošinu a při zachování postoje na jedné noze tlačí co nejdále po trubce terčik, který je indikátorem dosahu a můžeme tak přesně určit vzdálenost dosahu (v cm) do každého směru. Standardní provedení testu je následující: tři pokusy ve směru anteriorním na jedné dolní končetině, poté výměna s druhostrannou končetinou a opět tři pokusy. Tento postup se opakuje i do posteromediálního a posterolaterálního směru. Souhrnné skóre YBT se určí na základě absolutní vzdálenosti dosahu v centimetrech, kdy jsou sečteny tři dosahy v jednom směru a výsledek je vydělen třemi, také se určuje relativní (normalizovaná) vzdálenost dosahu, kdy je absolutní vzdálenost vydělena délkou dolní končetiny (v cm) a následně vynásobena 100, výsledek je v procentech. Souhrnná vzdálenost dosahu je pak součet tří absolutních vzdáleností každého směru vydělen trojnásobkem délky končetiny vynásobený 100, výsledek opět v procentech. Patologií je asymetrie v rozdílu mezi dosahem pravé a levé končetiny (Plisky et al., 2009 Shaffer et al., 2013).



Obrázek 7. Vyšetření Y- balance testu ve směru anteriorním (A), posteromediálním (B) a posterolaterálním (C). (Plisky et al., 2009).

4.3.7 Zobrazovací metody

Dále lze využít zobrazovacích metod pro přesnější určení tíže poškozených vazů. Při podezření na akutní i chronické ligamentózní léze v oblasti hlezna jsou indikovány držené snímky v místní nebo celkové anestezii (Dungl, 2014). Držený snímek bez anestezie může dávat falešně negativní nález (Hoffman, 1984).

Physiopedia (2021) uvádí jako nejužitečnější metodu u chronické instability hlezna MRI. Poranění vazů se na snímku projeví otokem, přerušením vláken, ochablým vazem nebo jeho nezobrazením. Při vyšetření by hlezno mělo být v neutrální pozici či mírné plantární flexi. Vyšetření MRI má však své omezení, jako jsou náklady, čas nebo dostupnost.

Magnetická rezonance (MRI) může být též užitečnou pro rozklíčování související změn, které také mohou způsobovat bolest v oblasti hlezna, jako je poranění sinus tarsi, poranění chondrální kosti, zhmoždění kosti, okultní zlomeniny nebo impingement syndrom (Aicale & Maffulli, 2020).

Ultrazvukovým vyšetřením posuzujeme stav měkkých tkání v okolí poraněného kloubu. Při tomto vyšetření sledujeme strukturu kloubu a kloubní náplň. Stejně jako u RTG vyšetření provádíme držené snímky v lokální anestezii, kdy hodnotíme distenzi, rozvláknění nebo totální rupturu vazů (Hrazdira & Řezaninová, 2014).

4.3.8 Dotazníky

Klinická diagnostika může být též upřesněna a doplněna pomocí dotazníkových nástrojů. Jedním z nejznámějších dotazníků pro hodnocení chronické instability kotníku je Cumberland Ankle Instability Tool (CAIT), který je spolehlivý a validně měří závažnost funkční instability. Jako dalším nástrojem pro kvantifikaci funkční instability je Ankle Instability Instrument a německá verze Foot and Ankle Ability Measure (Ritzman et al., 2021).

Cumberland Ankle Instability Tool (CAIT)

Účelem dotazníku je posoudit funkční instabilitu bez srovnání s kontralaterální stranou. Obsahuje 9 otázek (Příloha 1), celkové skóre je 0-30 bodů. 30 bodů značí stabilní hlezno, 0 bodů se rovná extrémní funkční nestabilitě hlezna. Nejnovější studie udávají jako hraniční skóre chronické instability ≤ 25 , dříve byla hraniční hodnota stanovena na 27 bodů (Physiopedia, 2023).

Foot and Ankle Ability Measure

Jedná se o 29položkový dotazník rozdělený na dvě dílčí škály: 21položková dílčí škála Activities of Daily Living (aktivity denního života) a 8položková dílčí škála Sport. Sportovní subškála hodnotí obtížnější úkoly, které jsou nezbytné pro sport, jedná se o populačně specifickou subškálu určenou pro sportovce. Každá položka je hodnocena na pětibodové stupnici (4 až 0) od „bez obtíží“ po „neschopen“. Celkové maximální skóre je 84 pro ADL, 32 pro škálu Sport, dále se bodové hodnocení převádí na procentuální skóre. Vyšší skóre představuje vyšší úroveň fyzických funkcí. Hraniční výsledky jsou pro FAAM-ADL pod 90%, pro FAAM-Sport je to pod 80% (Martin et al., 2005).

Dle výzkumu Zhang et al. (2022) skóre u zdravých sportovců bylo výrazně vyšší než u sportovců s chronickou instabilitou hlezna.

Výzkum Hansen et al. (2022) dokázal, že se jedná o nejspolehlivější formu dotazníku u pacientů s chronickou instabilitou hlezna a především o hodnotící nástroj funkčnosti léčby.

5 REHABILITACE

Rozhodující podíl na úspěšném léčení a zmírnění následků má komplexní fyzioterapie. Snahou komplexní fyzioterapie je vytvořit vhodné podmínky pro dokonalou obnovu funkce hlezna. Optimální léčba má význam nejen z hlediska zdravotního, ale také z hlediska psychosociálního, pracovního, sportovního, ekonomického a ovlivní ve velké míře kvalitu života pacienta (Konrányiová, 2007).

Důležitost rozlišení mechanické a funkční instability spočívá také v použití rozdílné léčby. Pro mechanickou instabilitu existují dva doporučené postupy. Pro starší a méně aktivní pacienty se sedavým způsobem života je doporučena konzervativní terapie. U mladých, aktivních pacientů je doporučenou metodou volby rekonstrukční operace formou plastiky fibulárních vazů a též u sportovců provádějících vysoce rizikové sporty, kde je nutná dokonalá rekonstrukce. Podle Coxe je horní hranicí pro tento postup 35 let (Dungl, 2014).

Zatímco u mechanické instability bývá úspěšná operační léčba (dle některých autorů až 90 %), u funkční instability je velmi nevhodná (Konrányiová, 2007).

Pro funkční instabilitu se volí především cesta konzervativní terapie, kde jsou postupy velmi podobné zásadám po akutním poranění hlezenního kloubu. Je doporučena po dobu trvání obtíží fixační pomůcka a pravidelné docházení na rehabilitaci zaměřenou především na obnovení funkce hlezna, síly a koordinaci svalů. Hlavními metodami jsou prvky senzomotorického tréninku k aktivaci a koordinaci svalů na balančních plošinách a cíleně vedená terapie na neuromuskulární aktivaci (Peterson & Renström, 2016).

5.1 Operační terapie

Chirurgické postupy lze rozdělit na anatomické a neanatomické rekonstrukce.

Neanatomické rekonstrukce

K náhradě poraněného vazů se použije jiná struktura (např. fibulární šlacha či Achillova šlacha). Tyto přístupy jsou např. Watson-Jones, Evans, Weber, Chrisman-Snook v různých modifikacích. U neanatomických technik nelze obnovit normální biomechaniku a kineziologii hlezna. Krátkodobý efekt mají tyto operace většinou výborný, z dlouhodobého hlediska se však uvádí častý výskyt komplikací, které vyplývají z nefyziologického poměru hlezna a bérce. Dochází například k omezení pohybu subtalárního kloubu, narušení funkce m. fibularis brevis, který bývá k operaci využit nebo oslabuje pohyby jako jsou pronace či plantární flexe. Neanatomické rekonstrukce se dnes používají zřídka. Bývají indikovány v případech neúspěšných anatomických

rekonstrukcí či u pacientů s artritidou či výraznou laxicitou ligament (Kalvasová, 2009 Peterson & Renström, 2016).

Nevýhodu funkční ztráty m. fibularis brevis má odstranit podélné rozpolcení této šlachy až k úponu na bázi V. metatarsu. Uvolněná část se protáhne kanálkem v zevním kotníku a v krčku talu nebo kanálkem v patní kosti. Nahradí se funkce lig. fibulotalare anterius i lig. calcaneofibulare. Dle Dungla jsou zkušenosti s tímto postupem velmi dobré (Dungl, 2014).

Dále se využívá použití volných transplantátů – dle autorů se využívá šlachy m. plantaris nebo extenzorů 2. či 3. prstu nohy, fasciálního pruhu, pruhu kůže či lyofilizovaného homonomního štěpu z tvrdé pleny (Dungl, 2014).

Renström (2017) uvádí, že ve čtyřech klinických studiích 100 hlezan operovaných metodou Chrisman–Snook, s modifikací dle Elmslieho, bylo více než 90 % pacientů s výbornými výsledky a stabilita byla obnovena na víc než 95 % normálního hlezna v časně fázi po operaci. Z krátkodobého hlediska měl operační přístup výborné výsledky, ale v dlouhodobém horizontu se často vyskytovaly komplikace, které se projevovaly bolestivostí hlezna u 16 % pacientů, omezením dorsální flexe ve 20 % a omezením inverze v různých stupních rozsahu u všech pacientů.

Operační přístupy se mohou u jednotlivých operací lišit, většinou však imobilizujeme hlezno na 7-10 dní. Šest týdnů po operaci použijeme mechanickou dlahu od 0 do 20° do dorsální a plantární flexe. Po imobilizaci se provádějí plantární a dorsální flexe, nejprve pasivně a pak, pokud to pacient toleruje, i aktivně. Svalový a proprioceptivní trénink je také startován ihned po sundání fixace. Sportovní aktivity jsou doporučeny až 3 měsíce po zákroku, s použitím ortéz 6 až 8 měsíců (Kalvasová, 2009).

Anatomické rekonstrukce

Při rekonstrukci je použita tkáň poraněných ligament, tato volba je populárnější, jelikož nepoškozují žádnou jinou tkáň. Poraněný vaz je opraven sekundárně s augmentací (zesílením) nebo bez ní. Při anatomických technikách se obvykle rekonstruuje jak ATFL, tak CFL (Kalvasová, 2009 Peterson & Renström, 2016).

Renström (2017) udává dobré zkušenosti s modifikací Renströmovou technikou–Petersnovým přístupem, který zahrnuje zkrácení ligament a jejich obnovení sešitím skrz kostní tunel. Tato anatomická technika reparuje ATFL i CFL. V pooperační fázi po této rekonstrukci se používá po několik dní dlahu a obnova chůze nastává po pěti týdnech. Začíná se cvičením do dorsální a plantární flexe nejpozději po osmi dnech, dvakrát až třikrát denně. Návrat ke sportovním aktivitám je možný 3 měsíce po operaci.

Při Bröstrom–Gould technice je pooperační imobilizace dána na 3-5 dní a poté je přiložen na 4 týdny sádrový obvaz umožňující chůzi. Doporučuje se rehabilitace pro návrat kloubního rozsahu, svalové síly a propioceptivního tréninku k obnově stability. Plně se může obvykle zatěžovat za 12 týdnů.

Kontraindikací pro operační zákrok je generalizovaná hypermobilita kloubů. U takových pacientů je viditelně laxnější i zdravé hlezno a také výsledek operací je často nedostatečný (Kontrányiová, 2007).

Artroskopie

Novou modalitou léčby chronické instability je artroskopická reparace, která je však technicky náročná. V této oblasti je třeba prozkoumat několik otázek a ještě přesně nebylo prokázáno, že by artroskopické postupy byly přínosnější než klasické otevřené (Aicale & Maffulli, 2020).

Ale například Brown et al. (2018) nezjistili žádný významný rozdíl v počtu komplikací mezi artroskopickým a otevřeným přístupem. Pro zmírnění rizika poranění nervu je důležité stanovení tzv. „bezpečné“ zóny, která byla definována vzdáleností 1,5 cm od hrotu fibuly.

Urits et al. (2020) uvedli, že méně invazivní způsoby léčby, mezi které patří právě artroskopická operace nebo injekce steroidů, plazmy, kyseliny hyaluronové či radiofrekvenční terapie, terapie rázovou vlnou, které v poslední době prokázaly potencionální přínos v podobě snížení recidivy, zvýšení funkčnosti, rychlejší návrat do práce či sportu a celkově vysoká spokojenost pacientů. K vyhodnocení minimálně invazivní léčby chronické instability jsou však zapotřebí další studie.

Například již dříve Jakobs et al. (2015) prokázali, že kyselina hyaluronová (HA) při léčbě chronické instability hlezna významně snižuje bolest, zkracuje počet dnů návratu do práce či ke sportovním aktivitám. Stejně tak Petrella et al. (2009) pozorovali, že u pacientů léčených HA do kloubu došlo k menšímu počtu opakovaných výronů hlezna.

Co se týče injekcí steroidů v klinické praxi je jejich podání kombinováno s anestetiky. S výjimkou zánětlivých stavů, jako je revmatoidní artritida, však neexistují žádné důkazy o tom, že by injekce modifikovaly onemocnění. Existuje jen málo literatury zabývající se touto aplikací konkrétně pro chronickou nestabilitu hlezna a dosavadní výzkumy prokázaly jen nevýznamné rozdíly, nebo pouze dočasnou úlevu od bolesti, která byla omezena na 1 měsíc (Urits et al., 2020).

5.2 Konzervativní terapie

Součástí komplexní léčby po poranění hlezna by měla být kvalitní rehabilitace. Pro sestavení individuálního rehabilitačního plánu je nutné vycházet z pečlivého kineziologického rozboru a znalostí jednotlivých fází hojení vazů. Rehabilitační trénink je vhodné zaměřit na konkrétní druh sportovní aktivity, kterou pacient provozuje (Hrazdira & Řezaninová, 2014).

Vznikne-li akutní instabilita na základě poškození ligamenta parciální či kompletní rupturou, doporučuje se během prvních třech měsíců ochrana poraněných ligament pro nerušenou invazi fibroblastů poraněné oblasti, vedoucí k nerušené proliferaci a produkci kolagenních vláken (II. a III. stupeň). Kontrolovaný strečink svalů a pohyb v kloubu zvětší orientaci kolagenních fibril paralelně se stresovou linií a také preventivně působí proti atrofii způsobené imobilizací. Opakované cvičení tedy zvyšuje mechanickou i strukturální odolnost ligament. Po osmi týdnech po poranění začínají být nová kolagenní vlákna odolnější vůči zvýšenému napětí. Pokud terapie probíhá podle zmíněných pravidel, a to za použití rehabilitace a zvyšování mobility, proběhne dokončení maturace a remodelace tkáně poraněných ligament zhruba za 12 až 24 měsíců (Kalvasová, 2009).

V případě funkční instability, jelikož se jedná o poruchu propriocepce, je nezbytná individuální rehabilitace zaměřená na zvýšení aference z plosky nohy, timing, svalovou koordinaci a sílu dynamických stabilizátorů, zlepšení propriocepce a neuromuskulární kontroly (Hrazdira, & Řezaninová, 2014 Kontrányiová, 2007).

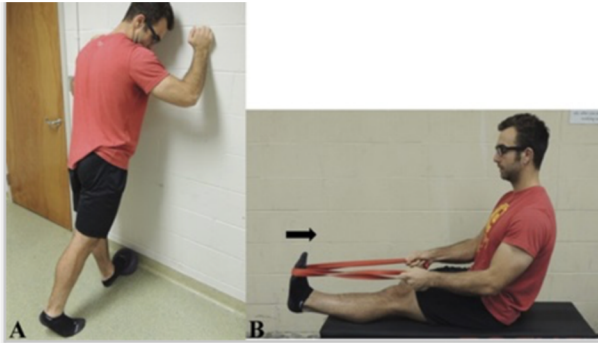
Vzhledem k tomu, že do procesu udržování stability zasahují mechanismy z různých etází, včetně podkorových a korových center, pouhá léčba periferie, bez zřetele na mechanismy řízení, nemůže vést k obnově stability. Terapie by měla být navržena tak, aby oslovovala všechny části stabilizačního systému od periferie k centru (či naopak). Znamená to, že je důležité facilitovat periferii a taktéž centrální řízení v jednotlivých terapeutických krocích, ale také globálním přístupem, spojujícím trénink propriocepce spolu s nácvikem rovnovážných reakcí, a zároveň nácvik optimálního postavení periferních kloubů i osového orgánu. Má-li být terapie efektivní, poškozený jedinec se musí naučit zapojit všechny segmenty pohybového systému do takového postavení, které splňuje centrované nastavení kloubu a zlepšit svalovou bilanci (Kalvasová, 2009).

Než se přejde k funkční rehabilitaci, je třeba vyřešit zvládnání otoků a rozsah pohybu. Zvládnání otoku se řídí dle zásad PRICE (P – protection, R – rest, I – ice, C – compression, E - elevation), které se aplikují bezprostředně po úrazu. Zásady PRICE tedy využívají ochranu či imobilizaci končetiny, odpočinek, ledování postižené oblasti, kompresi místa a elevaci končetiny. Tyto zásady by měly být aplikovány v akutní fázi, pokud otok však stále přetrvává, je důležité

tyto zásady dodržovat také v průběhu celého rehabilitačního procesu. Fyzioterapie se pravidelně aplikuje 2 až 3 měsíce od posledního úrazu (Young et al., 2022).

5.2.1 Zvýšení ROM

Častým příznakem chronické laterální instability je snížený rozsah pohybu, zejména při dorsální flexi. Tedy se nabízí protahování m. triceps surae, postupovat od nezatížení páskou až po zatížení na šikmé ploše nebo u zdi (Bäcker et al., 2017 Young et al., 2022).



Obrázek 8. Protahení m. triceps surae a Achillovy šlachy u stěny (A) a bez zátěže s využitím therabandu (B) (Young et al., 2022).

5.2.2 Senzomotorická stimulace

Senzomotorická stimulace (SMS) je metodika, kterou vytvořil profesor Janda spolu s M. Vávrovou kolem roku 1970, kteří navázali na poznatky řady autorů, jako byli Kurtz, Skolund, Freeman a další, kteří klinicky sledovali využití facilitace proprioceptorů, upozornili na svalové inkoordinace a poruchy aferentace, jejich vlivy na pohyb, především po traumatech hlezenního kloubu. Název SMS zavedli Janda a Vávrová, který má zdůrazňovat provázanost aferentní (senzorické) a eferentní (motorické) informace při řízení pohybu (Janda & Vávrová, 1992).

Metodika SMS byla nejprve využívána pro terapii nestabilního kolene a kotníku, dnes se používá při terapii funkčních poruch pohybového aparátu, zejména stabilizačních svalů. Klade se důraz na facilitaci pohybu z chodidla. Aferentace se zvyšuje přes kožní exteroceptory a proprioceptory ze svalů a kloubů (Kolář, 2020).

Základem je teorie dvoustupňového modelu motorického učení. První stupeň představuje učení nového pohybu pomocí opakovaného pokoušení se o nový pohyb a tím postupně buduje základní pohybový program pomocí vytváření funkčních spojení v oblasti parietálního a frontálního laloku mozkové kůry. Toto stádium učení však vyžaduje velkou pozornost a je velmi únavné. Po dosažení základního provedení se mozek snaží o zjednodušení celého regulačního okruhu a postupně přesunuje řízení do oblasti subkortikální. Nastává druhá fáze motorického učení – automatizace. Pohybové programy řízené subkortikálně dovolují rychlé provádění

pohybů a je to méně náročné, což je mimo jiné nutné pro prevenci traumat. Pokud však dojde k zapamatování špatného stereotypu, je velmi obtížné jednou zautomatizovaný pohybový program odnaučit. Je tedy třeba při první fázi učení klást důraz na kvalitu prováděného pohybu (Janda & Vávrová, 1992 Kolář, 2020).

Samostatné cvičení obsahuje soustavu balančních cviků prováděných v různých posturálních polohách a s využitím pomůcek, především důležité jsou cviky ve vertikále, jelikož je cílem ovlivnit správné držení těla při stoje a chůzi. Prováděným cvikům by měla předcházet příprava pacienta jako je terapie kloubních blokády, uvolnění měkkých tkání (kůže, podkoží, fascie i trigger points ve svalech), protažení zkrácených svalů při nálezů svalové dysbalance, čímž obnovíme normální funkci tkání na periférii. Dále exteroceptivní facilitace chodidla, která by měla cvičení vždy předcházet. K facilitaci se využívá kartáčování, poklepů, stimulace masážními míčky nebo chůze po malých oblých kamenech (Janda & Vávrová, 1992 Kolář, 2020).

Je nutné dodržovat při cvičení SMS následující pravidla (Janda & Vávrová, 1992):

1. Korekce držení těla začíná vždy od distálních částí těla k proximálním (nohy – kolena – pánev – hlava, krk a ramena).
2. Cvičení provádíme na bosu (pro lepší aferentaci z chodidla).
3. Cvičení nesmí vyvolávat bolest, nikdy necvičíme přes fyzickou ani psychickou únavu.
4. Všechny cviky provádíme nejprve na stabilní podložce, po zvládnutí se přechází na cvičení na labilních plochách.

Metodická řada

Je sestavena od posturálně méně náročných úkonů, po složitější variace. Nepředstavuje ale rigidní, nebo neměnnou metodiku, naopak je žádoucí, aby terapeut volil jednotlivé prvky s návazností na individualitu pacienta. Základem je ale zvládnutí cviku „malá noha“, který se následně uplatňuje v další terapii. Celou metodickou řadu tvoří: malá noha, korigovaný stoj pomocí zámku kolene, stabilizace pánve, správného držení hlavy a pletenců pažních (Janda & Vávrová, 1992).

Malá noha

Nejprve se nacvičuje vsedě tzv. malá noha. Snažíme se o zkrácení a zúžení chodidla v podélné a příčné ose. U prvních pokusů o malou nohu jde především o pasivní pohyb. Fixujeme patu, druhou rukou pasivně zkracujeme a zužujeme chodidlo. Pacient postup sleduje a vnímá průběh. Opakování pasivního pohybu se doporučuje třikrát až pětkrát. Poté se přechází k aktivnímu pohybu s dopomocí. Nácvičení malé nohy vsedě končí jejím aktivním provedením. Po zvládnutí cvičení vsedě se přechází do stoje (Janda & Vávrová, 1992 Kolář, 2020 Pavlů, 2003).

Korigovaný stoj

Při korekci ve stoji se snažíme o tzv. korigovaný stoj, u kterého se kromě malé nohy zaměřujeme na korekci kolen, stabilizaci pánve, nakonec správné držení hlavy a ramen. Korigovaný stoj je základním předpokladem pro další cvičení. Korekce ve stoji je důležitá ke zlepšení vnímavosti, pozornosti a dobré procítění kontaktu s podložkou (Janda & Vávrová, 1992).

Cvičení v korigovaném stoji

V prvním stupni tréninku stoje přenáší pacient váhu (pohybem hlezenních kloubů) na přednoží, paty však zůstávají na podložce. Dalším krokem je mírná flexe kolen (tzv. odemčení) a ZR kyčelních kloubů, pomocí níž se osy kolen dostanou nad zevní okraje chodidel. Poslední, třetí stupeň spojuje malou nohu s přechozími dvěma stupni. Pacient vytvoří malou nohu, lehce flektuje kolena, v kyčelních kloubech udělá ZR, provede mírný náklon těla k dosažení rovnoměrného rozložení váhy. Poté zatlačí nohy do podložky a v podélné ose protáhne tělo. Ramena jsou mírně tlačena dolů, ale zůstávají uvolněná. Stejným postupem se nacvičuje stoj na jedné DK (Janda & Vávrová, 1992).

Cvičení na labilních plochách

Provádí se až po dokonalém zvládnutí předchozích cviků. Labilními pomůckami, používající se při terapii, jsou kulové a válcové úseče, balanční sandály, točna, minitrampolína, balanční míče, BOSU, dynair (neboli čočka) a pěnové podložky. Ke zvýšení náročnosti můžeme využít např. pohyby horních končetin nebo házení si s míčem (Janda & Vávrová, 1992).

Nejprve se cvičí na válcové úseči. Udržení stability na kulové úseči je náročnější, jelikož se pohybuje ve všech směrech. Po udržení stabilní polohy na balanční ploše, může pacient provádět podřepy, houpání, nácvik chůze, pohyby horními končetinami, házení míčem apod. Terapeut může zvyšovat náročnost cvičení tlakem či postrky do ramen a pánve pacienta. Cvičíme naboso, z důvodu vyšší aferentace, lepší zpětné kontroly a bezpečnosti. Klademe důraz na korekci celého těla do správného držení a to od noh nahoru přes kolena, pánev, ramena, krk k hlavě. Cvičení nesmí vyvolávat bolest ani únavu fyzickou či psychickou. Je nutné vést pacienta verbálně i manuálně, opravovat chyby a usměrňovat postavení v kloubech, především oporných. Jednotlivé segmenty musí udržovat centrované postavení. Manuálně lze také dávkovat potřebný odpor vyžadovaným pohybům (Kolář, 2020).

5.2.3 Balanční trénink

Dostatečné až vysoké důkazy ukazují, že trénink rovnováhy významně zlepšuje funkčnost, nestabilitu či dynamickou rovnováhu. Ve srovnání se silovým tréninkem byla balanční intervence uváděna jako nejpřínosnější pro funkčnost, nikoli však pro nestabilitu ani dynamickou rovnováhu, neboť u těchto výsledků nebyly zjištěny žádné rozdíly mezi jednotlivými intervencemi (Mollà-Casanova et al., 2021).

Tato cvičení zahrnují balancování nejen na jedné končetině na stabilních a nestabilních površích, často s rušivými vlivy, jako je házení nebo kopání do míče, použití kývavé desky nebo ztížení úkolem (tj. přidání dosahu). Ty následně slouží ke zlepšení statické i dynamické posturální kontroly nezbytné pro sportovní výkon tím, že optimalizují schopnost těla vnímat a korigovat mírné odchylky v pohybu kloubů. Podobně jako posilování zahrnují statická a dynamická balanční cvičení ke korekci nejen hlezenního kloubu, ale i proximálních kloubních systémů. Proprioceptivní cvičení často plynule přechází do sportovně specifických cvičení, která kladou důraz na neuromuskulární trénink prostřednictvím skákání a úkolů založených na obratnosti. S tím, jak se během skákacích úkolů zvyšuje rychlost kontrakce, zvyšuje se i neuronální vypalování, což usnadňuje rychlý vývoj síly, který může mít zásadní význam při prevenci hrozících případů převrácení (Kaminski et al., 2019).

Některé studie považují balanční trénink jako účinnou terapii snížené schopnosti udržování rovnováhy u pacientů s chronicky nestabilním kotníkem, zejména trénink na BOSU a vibračních plošinách (Chang, W. et al., 2021).

Posturomed®

Posturomed® je senzomotorický preventivní, terapeutický a diagnostický přístroj s tlumenou oscilující nestabilní plošinou, která je zavěšena na oscilačním rámu, což umožňuje dávkované tlumené kompenzační pohyby s variabilně nastavitelnou amplitudou oscilací a frekvencí oscilací. Stupeň obtížnosti tak lze optimálně přizpůsobit nervosvalovým schopnostem pacientů. Indikacemi jsou nedostatečná síla, stabilizace, posturální kontrola nebo intramuskulární inkoordinace. Pravidelné cvičení trénuje nervosvalový systém, to vede k optimalizaci posturálního systému ("dynamická stabilizace postury") a v konečném důsledku ke zlepšení výkonnosti pohybového aparátu (Otte, 2021).

Pacient cvičí naboso, udržuje vzpřímené držení těla a s cviky postupuje od nejjednoduššího stupně obtížnosti, nejlépe se zabrzděním kmitacích pružin. Cviky prováděnými na Posturomedu® mohou být: přešlapování na místě, zvedání jedné dolní končetiny, výstupy na plošinu na jedné noze, boční výstupy na plošinu, stoj na 1 DK se ztížením – házení míčku. Reaktivní trénink – stoj

na obou DK a jedné DK při pasivním vychylování plošiny pacient musí vychýlení „ustát“ adekvátní reakcí (Otte, 2021 Rašev, 1995).

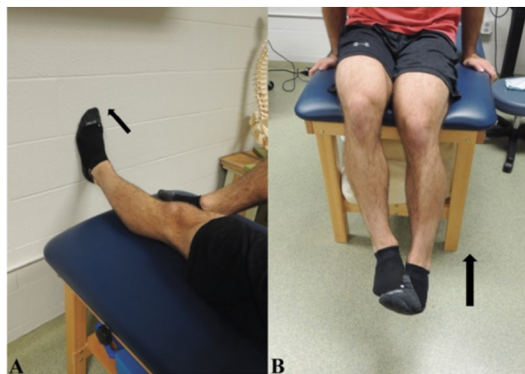
Výhodou cvičení je jednoduchý nácvik autoterapie a absence negativního dopadu na limbický systém, kterou zajišťuje možnost opory o boční opěry (Rašev, 1995).

5.2.4 Posílení svalů

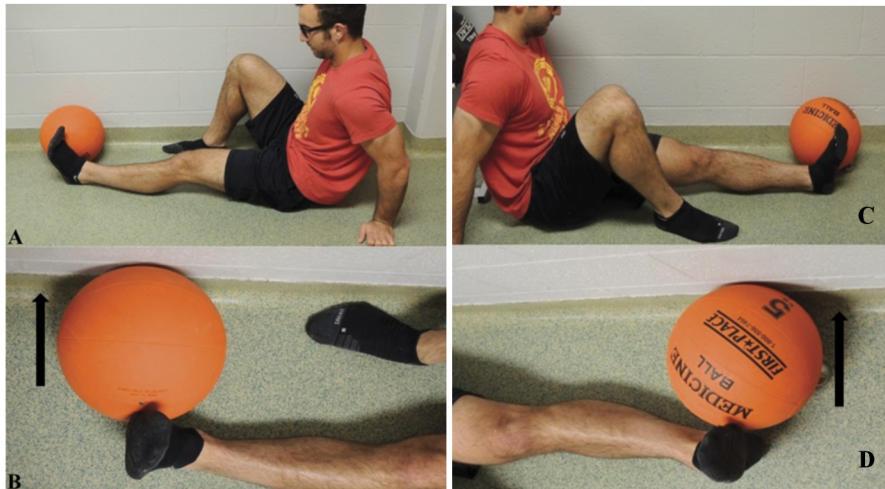Silový trénink dolních končetin je základním kamenem rehabilitace distorze hlezna a u laterální chronické instability, je také důležitým faktorem pro návrat do hry u sportovců s poraněním hlezna. Základem rehabilitace po zranění kotníku jsou silová cvičení zaměřená na hlavní hybné síly včetně plantárních flexorů, extenzorů nohy a hlezna, svalů provádějících inverzi a everzi (Liu et al., 2022).

Pro pacienty s mechanickou instabilitou hlezna bylo navrženo doporučení tréninku svalové síly se zaměřením na trénink plantární flexe a everze (především pro ženy a izolované poranění ATFL) (Hou et al., 2020).

Posilovací programy by měly začínat izometrickými kontrakcemi prováděnými proti nepohyblivému předmětu (např. využití stěny, druhé dolní končetiny nebo overballu opřeného o stěnu), protože eliminují multiplanární pohyb, který může vést k opětovnému zranění. Tento typ kontrakce představuje bezpečný způsob aplikace zátěže, který umožňuje remodelaci tkání a aktivaci drah mezi centrálním a periferním nervovým systémem nezbytných pro hlezenní kloub. Izometrická cvičení by se měla provádět do všech směrů pohybu (Olanchuk et al., 2019, Young et al., 2022).

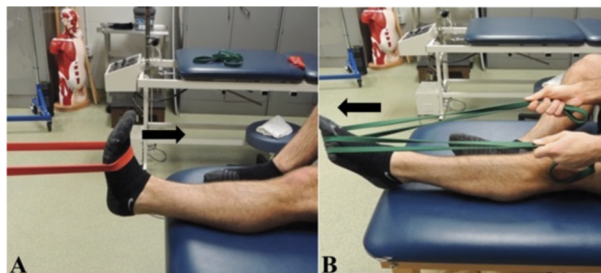


Obrázek 9. Izometrické posilování proti stěně do plantární flexe (A) a proti opačnému chodidlu do dorsální flexe (B) (Young et al., 2022).

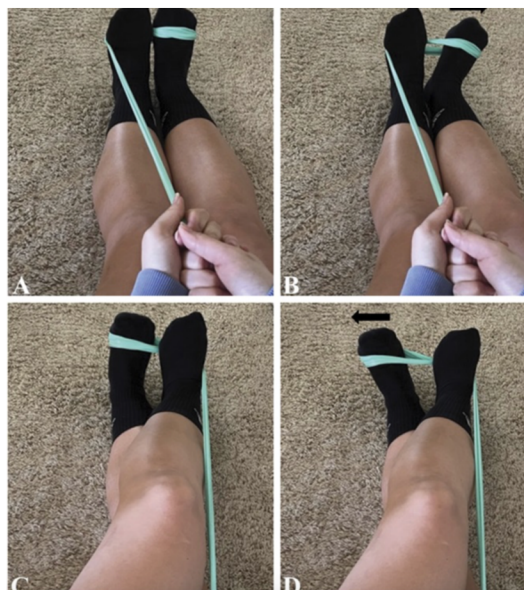

Obrázek 10. Izometrické posilování s využitím míče do inverze (A,B) a do everze (C,D) (Young et al., 2022).

Izometrická cvičení pak mohou přejít v dynamická odporová cvičení, prováděna opět ve stejných směrech, například za využití odporu Therabandu, síly terapeuta nebo druhé nohy pacienta (Young et al., 2022).



Obrázek 11. Příklad dynamického odporového cvičení do dorsální (A) a plantární flexe (B) za využití Therabandu (Young et al., 2022).

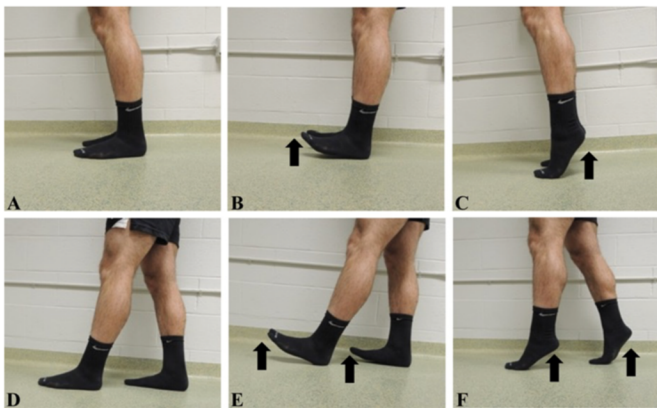

Obrázek 12. Dynamické cvičení do everze (A, B) a inverze (C, D) za využití Therabandu (Young et al., 2022).

Do preventivních programů se také často zařazují posilovací cviky, které izolují svaly provádějící everzi a zdůrazňují excentrickou složku. Cvik se provádí do everze za působení odporu na laterální část chodidla v celém rozsahu pohybu. Tuto sílu lze vyvinout pomocí odporových pásek (např. Therabandu), kladky, závaží nebo za asistence terapeuta. Podobná dynamická cvičení lze provádět pro inverzi, plantární a dorsální flexi (Young et al., 2022).

Dle Mattacoli & Dwyera (2002) by měla být odporová cvičení prováděna ve 2-3 sériích po 10 až 12 opakováních ve všech směrech dvakrát denně.

Mezi další možná cvičení, která se používají k obnovení síly a koordinace, patří zvedání prstů na nohou, zvedání pat, chůze po špičkách a chůze po patách (Young et al., 2022 Mattacola & Dwyer, 2002).



Obrázek 13. Další cviky na posílení hlezna. Výchozí poloha (A), (B) zvedání prstů, (C) zvedání pat, výchozí poloha pro další cviky D), (E) chůze po patách, (F) chůze po špičkách (Young et al., 2022).

V poslední fázi by cvičení měla přejít ke specifickým sportovním aktivitám, které jedince připraví na soutěž. Měly by být stanoveny požadavky potřebné pro daný sport, aby bylo možné správně určit, na které tréninkové proměnné se bude tréninkový program zaměřovat. Obecně by měl být v poslední fázi léčby kladen důraz především na sílu, rychlost, obratnost a vytrvalost, aby byli sportovci plně připraveni na opětovné zapojení do soutěží (Kraemer et al., 2009 Young et al., 2022).

5.2.5 Spiraldynamik

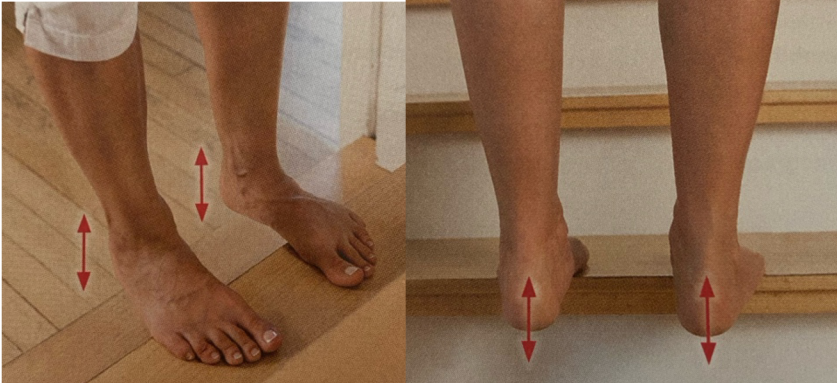
Spiraldynamik je koncept, který se opírá o anatomické a kineziologické poznatky, na základě správného nastavení těla a přirozeného průběhu pohybu. Tím usiluje o eliminaci přetížení jednotlivých segmentů těla a zefektivnění pohybu. Popisuje lidskou anatomii a pohyb z hlediska principu polarity a spirály. Vychází z toho, že kosterní soustava je složena z jednotlivých pohybových jednotek, které jsou strukturálně a funkčně spojeny skrze dva póly. Mezi těmito póly dochází k vlnovitým a spirálním pohybům, v pohybu k natažení a spirálnímu sešroubování. Samotné póly se v prostoru pohybují trojrozměrně. Všechny pohybové jednotky spolu vytvářejí dynamický celek, pohybové ústrojí (Kazmarová, 2016 Lauper & Schwingerová, 2022).

Koncept se zaměřuje na postavení celé dolní končetiny. Na dolní končetině jsou jako póly popisovány hlavice kyčelního kloubu a přednoží. Pohyby do flexe a extenze ve velkých kloubech dolní končetiny (kyčel, koleno) jsou vázány na rotace dlouhých kostí okolo své osy. Kost stehenní rotuje do zevní rotace, kost holenní do rotace vnitřní. Vnitřní rotace holenní kosti tvoří stabilitu hlezenního kloubu (skrz talus) a zároveň má pozitivní vliv na postavení kosti patní. Snížená svalová síla zevních rotátorů kyčelního kloubu způsobí odchýlení kostních segmentů od osy dolní končetiny, změní se postavení stehenní kosti, sníží se stabilita kloubů na dolní končetině a dojde k negativnímu ovlivnění souhry jednotlivých svalů. Tato odchylka od anatomického postavení vede ke zvýšenému riziku poranění a chronickému přetěžování pohybového aparátu (Kazmarová, 2016).

Technika Spiraldynamik dbá na strukturu rehabilitačního plánu, který zahrnuje základní cvičení a následnou implementaci pohybových stereotypů do každodenních posturálních situací. Anatomicky správný pohyb dle konceptu Spiraldynamik umožňuje lehkost, efektivnost a ekonomičnost. Tato cesta vede přes vlastní vnímání (senzoriku) a vědomé řízení pohybu (motoriku). Základní cvičení zahrnuje cviky pro vnímání, pohyblivost, posilování a koordinaci struktur nohy (Larsen, 2022 Lauper & Schwingerová, 2022).

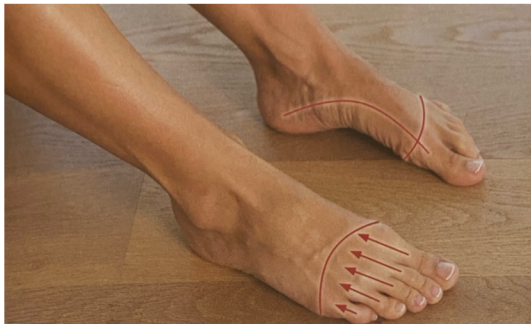Ke cvikům zaměřených na vnímání a zvýšení pohyblivosti a síly patří doteky jemnými předměty, rozpoznávání tvarů a čísel kreslených na plantu, svlékání ponožek pomocí palce druhé nohy. Také sem patří bosá chůze terénem či chození po předmětech rozprostřených po podlaze ke zvýšení vnímání z planty. Pro zvýšení pohyblivosti se provádí pasivně terapeutem spirála chodidla a na posílení slouží cviky jako „skokan z věže“, „píďalky“ nebo „Picasso“ nohy (Larsen, 2022 Lauper & Schwingerová, 2022).

„Skokan z věže“ slouží ke stabilizaci paty, podporuje pohyblivost a stabilitu hlezenních kloubů, posiluje hluboké svaly přednoží a protahuje lýtkové svalstvo. Provádí se na schodku, kdy se pevně postavíme na obě přednoží, obě paty přečnivají volně přes schod. Paty se pomalu spouštějí (střídavě nebo zaráz), poté zpět (Larsen, 2022).



Obrázek 14. Cvik „skokan z věže“ (Larsen, 2022).

„Píďalky“ posilují hluboké svalstvo příčné klenby chodidla pomocí ohýbání metatarsálních kloubů s nataženými prsty (Larsen, 2022).



Obrázek 15. Cvik „píďalky“ (Larsen, 2022).

„Picasso“ je cvikem k posílení dlouhých svalů nohy, také stabilizuje patu, hlezno a trénuje spirálu nohy. Cvičí se v tureckém sedu, jedna noha uchopuje fixu mezi palcem a druhým prstem nohy, poté se kreslí kruhy, písmena či čísla (Larsen, 2022).



Obrázek 16. Cvik „Picasso“ (Larsen, 2022).

5.2.6 Manuální terapie

Provádějí se speciální techniky působící na měkké tkáně, které mohou podle potřeby relaxovat nebo stimulovat, a tím napomáhat k vyrovnání jejich tonu, zlepšení cirkulace, odstranění adheze tkání a jejich bezproblémové funkce. Manuální terapie zahrnuje také obnovu joint play kloubů mobilizací. V případě poranění ligament je mobilizace kontraindikována v místě léze, její použití aplikované na neporaněné okolní klouby je diskutabilní a používá se v případě, kdy chce terapeut zabránit sekundárním poruchám a případnému řetězení funkčních poruch (Kalvasová, 2009).

5.2.7 Fyzikální terapie

Fyzikální terapii využijeme u instability hlezna především u její akutní formy (po distorzi) nebo u akutní exacerbace chronické instability při recidivujících distorzích. Volbu fyzikální terapie volíme především dle stádia aktuální poruchy. V období aktivní hyperémie (0-2 dny) volíme metody pro snížení otoku, bolesti a snížení teploty. Indikovány jsou kryoterapie (proti otoku a bolesti), distanční elektroterapii (analgetický účinek) či laser (trofotropní účinek). Klidová galvanizace je pro svůj účinek eutonizace prekapilárních svěračů indikována u distorzí do 24-36 hodin. Ve stádiu pasivní hyperémie (1-7 dní) se využívá kontaktní a distanční elektroterapii. Dále ultrazvuk pulzní (akutní stavy) a kontinuální (subchronické stavy) pro jeho antiedematózní účinek spočívající ve zvýšení lokální cirkulace, permeability kapilár a přeměně gelu na sol (disperzní účinek), což ve výsledku vede k resorbci otoku. Stádium konsolidace (5-20 dní) s přetrvávajícím otokem a bolestí nemá specifické kontraindikované metody, pokračujeme s předchozími aplikacemi. Můžeme například aplikovat CP diadynamický proud pro zvýšení žilního odtoku a resorbci hematomu, dále využíváme středofrekvenčních proudů (izoplanární a dipólové vektorové pole) pro jejich analgetické i antiedematózní účinky. Stádium fibroblastické přestavby (chronické, 7-30 dní) bývá často asymptomatické, ovlivnění prostřednictvím FT je problematické, často jen povrchové. Indikovány jsou hluboké teplo, pulzní nízkofrekvenční magnetoterapie či distanční elektroterapii (Poděbradský & Poděbradská, 2009).

5.3 Prevence

Dle Younga et al. (2022) je nejlepším způsobem prevence chronické laterální instability program, který se zaměřuje na zlepšení neuromuskulárních funkcí a proprioceptivních schopností v okolí kloubu a zvýšení mechanické podpory. Intervence určené ke zlepšení neuromuskulární funkce a proprioceptivní schopnosti využívají cvičení, jako je protahování, posilování a zlepšení balančních schopností k optimalizaci dynamických stabilizátorů a jejich schopnosti chránit kloub. Zevní opory, například tejpování a ortézy, jsou běžné strategie používané ke zlepšení mechanické funkce tak, aby kloub nepřekračoval fyziologický rozsah pohybu. Siloví a kondiční profesionálové mohou tyto preventivní strategie zavést, aby buď snížili počet zranění kotníku, nebo zabránili vzniku následných zranění.

Studie zaměřené na účinnost preventivních programů uvádějí 30-45% snížení počtu zranění hlezna (Kaminski et al., 2019).

5.3.1 Doléčení předchozího zranění

V rámci prevence vzniku laterální chronické instability hlezna je velice důležité kvalitní doléčení primární distorze. Při utlumení bolesti analgetiky nebo obstrukcí anestetiky a kortikoidy sportovec necítí bolest v poškozených tkáních a dále zatěžuje pohybový systém. Jelikož tkáně nejsou zhojené, dochází k jejich dalšímu poškození a zhoršení stavu. Např. při opakovaných mikrotraumatech, která vedou k degeneraci z parciálních ruptur a nedostatečného prokrvení, dochází k dalšímu snižování pevnosti, která končí až rupturou šlachy či vazy (Hrazdira, 2008).

Když jedinci dosáhnou téměř normální funkce, jsou často propuštěni a mohou se vrátit k dříve prováděným aktivitám. Přestože jedinci již nemusí potřebovat fyzioterapeutický dohled, pacienti by měli pokračovat v provádění cviků ve vlastní režii, aby si udrželi přírůstky síly, které byly vyvinuty v průběhu rehabilitačního procesu (Young et al., 2022).

Dokud není poskytnuto úplné lékařské povolení k návratu ke sportu a dokud není sportovec psychicky připraven k návratu do hry, zůstává zraněný sportovec pacientem bez ohledu na to, kdo vyvíjí a dohlíží na jednotlivé složky procesu zotavení (Kraemer et al., 2009).

5.3.2 Tejpung

Pružné tejpung

Pro kineziotaping (KT) se využívá lepících různě barevných elastických pásek. Předpokládá se, že skrz stimulaci kožních receptorů dochází ke zlepšení nervosvalové kontroly prostřednictvím efektu elastického tahu pásky, která zasahuje i do hlubších tkání. Proto je tato metoda vhodná především u pacientů s funkční nestabilitou, kdy autor uvádí zlepšení propriocepce po aplikaci KT po 72 hodinách a může být nejen preventivním opatřením, ale i součástí léčby ve smyslu zlepšení propriocepce (Kuni et al., 2016).

Vliv elastického tejpung na zlepšení biomechanických vlastností je kontroverzní. V rámci studií dochází k protichůdným zjištěním. Kuni et al. (2016) došel k závěru, že literatura nyní neposkytuje žádné informace o vlivu pružného kineziotejpung na segmentální kinematiku chodidla u pacientů s chronickou laterální instabilitou. Nebyl zjištěn žádný pozitivní vliv na exkurzi zadní části chodidla v inverzi/everzi ani na laterální sklon mediální klenby.

Naopak Biz et al. (2022) ve své metaanalýze prokázali významné zlepšení zejména u funkce chůze (rychlost kroku, délka a snížení oporné báze v dynamice), snížení ROM v kloubu v inverzi-everzi, snížení svalové aktivity m. fibularis longus, snížení posturálního kolísání při pohybu v medio-laterálním směru. A dle analyzovaných parametrů mohli konstatovat, že zlepšení těchto pozorovaných parametrů odráží zvýšenou stabilizaci hlezenního kloubu (především u sportovců hrající fotbal, basketbal, volejbal, baseball a badminton).

Stávající studie převážně využívali hodnocení vlivu KT od pacientů s chronickou instabilitou za podmínek jediného pohybu a fixního směru. Při takto očekávaném výskoku však mohou pacienti s instabilitou přizpůsobit své strategie dopadu prostřednictvím mechanismů feed-forward, což maskuje abnormální mechanické výkony, a tím zakrývá pozitivní účinky KT. Reálné aktivity, při nichž dochází k poranění ligament se však vyznačují rychlými a nepředvídatelnými pohyby, které často zahrnují neočekávané skoky (Wang L. et al., 2024).

Wang L. et al. (2024) pro testování použili neočekávané skokové pohyby a jejich výsledkem této studie bylo, že KT aplikovaný ve tvaru Y na m. gastrocnemius významně snížil úhel plantární plexe při počátečním kontaktu, k čemuž také mohla dopomoci zvýšená stimulace proprioceptorů, která má vliv na vnímání směru pohybu a polohy kloubu.

Dále dle Wang L. et al. (2024) může kineziotejpung zajistit stabilitu a podporu kloubů prostřednictvím mechanismů pružnosti, roztažitelnosti a protažitelnosti, čímž pomáhá upravovat polohu kloubů a v konečném důsledku tlumit sílu nárazu do kloubů. Došli k závěru, že kineziotejpung významně zlepšují držení těla náchylné k podvrtnutí u pacientů s chronickou

laterální instabilitou. Dále snižují riziko podvrtnutí kotníku během časně fáze přistání tím, že podporují dorsální flexi, everzní úhly a nastavení hlezna.

Pokud by elastický tejp mohl poskytnout stejné účinky na segmentální kinematiku chodidla jako neelastický tejp a ortéza, mohl by být vhodný jako stabilizační pomůcka pro primární a sekundární prevenci při sportovních aktivitách, při kterých není možné použít restriktivnější pomůcky – např. u gymnastů, tanečníků (Kuni et al., 2016).

Pokud elastický tejp neposkytuje potřebný stabilizační účinek, je třeba určit, zda je pro pacienty v klinické praxi vhodnější neelastický tejp nebo ortéza (Kuni et al., 2016).

Nepružné tejp

Nepružný tejp snižuje plantární a dorsální flexi při dopadu na jednu nohu a významně snižuje maximální inverzi při stožení na plošině a náklonu do strany, uvádí tedy nohu do neutrálnějšího postavení při chůzi i běhu. Zdá se, že díky neelastickému materiálu poskytuje mechanickou stabilitu (Kuni et al., 2016).

Dle výsledků studie Kuni et al. (2016) došli k závěru, že neelastický tejp poskytuje nejlepší stabilizaci. Existují však nevýhody ve srovnání s použitím ortézy, mezi něž patří uvolnění, vyšší náklady a nutnost odborné pomoci při aplikaci.

Ačkoli se psychologické benefity obvykle nepovažují za přínos tejpování hlezna nebo ortézy předepsané k prevenci podvrtnutí kotníku, mohou být potenciální psychologické aspekty této intervenční strategie užitečné (Kaminski et al., 2019). Delahunt et al. (2010) zaznamenali lepší vnímání stability, sebedůvěry a jistoty během aktivity a úroveň pohodlí, která účastníkům umožnila myslet si, že si kotník nevymknou

5.3.3 Ortézy a bandáže

Ortézy a bandáže se využívají nejen k prevenci, ale také k funkční konzervativní léčbě a urychlení hojení již vzniklého traumatu, stabilizaci chronicky nestabilních hlezen, stejně jako k zabránění druhotné traumatizace již dříve zraněné části hlezna. Bandáže jsou většinou měkké s výstelkou v okolí zranění a poraněné místo je odlehčeno vyloučením lokálního tlaku a přenosem sil na okolí. Ortézy jsou na rozdíl od bandáží z pevnějších materiálů doplněných páskami pro utažení. Omezují rozsah pohybu a využívají se k zabránění pohybu do extrémních krajních poloh (Hrazdira, 2008).

Dle Hrazdiry (2008) využíváme ortézy a bandáže též pro jejich termický efekt, pozitivní vliv na prokrvení bandážované krajiny, protiedematózní a myorelaxační působení, změnu biomechaniky a stimulaci propriocepce. Kaminski et al. (2019) ve své studii uvedli, že vnější podpora ve formě ortézy nabízí nejlepší výsledky z hlediska nákladů a snížení rizika.

5.3.4 Rozcvičení a strečink

Dalším velkým prediktorem pro zranění kotníku se ukázal být strečink během rozcvičení. Při nedostatečném rozcvičení a zahřátí dochází k narušení koordinace pohybu. Chlad snižuje prokrvení tkání, snižuje jejich elasticitu, zvyšuje svalové napětí, zpomaluje reflexy a svalový stah. Nekoordinovaný pohyb je častým mechanismem natržení svalů i poškození šlach (Hrazdira, 2008).

Dle studie McKaye et al. (2001) kteří pozorovali rizikové faktory u hráčů basketbalu s poraněním hlezna, byl třetím nejsilnějším prediktorem zranění kotníku používání strečinku během rozcvičení. Hráči, kteří v rámci rozcvičení neabsolvovali program všeobecného strečinku, měli 2,6krát vyšší pravděpodobnost zranění kotníku než hráči, kteří strečink prováděli.

Neuromuskulární rozcvičení, které se provádí ve formě statické a dynamické balancování 3 nebo více dní v týdnu, dodává další rozměr ochrany. V této souvislosti by měl fyzioterapeut spolupracovat s trenéry, silovými a kondičními specialisty a dalšími členy sportovního zdravotnického týmu, aby určil čas a náklady, které lze věnovat prevenci těchto běžných zranění (Kaminski et al., 2019).

Strečink, konkrétně tricepsu surae, zlepšuje rozsah pohybu v dorsální flexi kolem kotníku. Vzhledem k četnosti deficitů v ROM u pacientů s chronickou instabilitou se předpokládalo, že zlepšení tohoto pohybu umožní kloubu fungovat ve stabilnějším postavení (Young et al., 2022).

5.3.5 Provedení tréninku

Dle Hrazdiry (2008) má rozhodující úlohu při vzniku stavů přetížení nesprávně prováděný trénink. Chyby v tréninkovém procesu, zejména příliš častý a náročný trénink, který neodpovídá trénovanosti a zdravotnímu stavu, mají za následek stav přetrénování, projevující se celkovými příznaky (např. chronickou únavou). Celková i místní únava jsou pak spojeny s poruchou koordinace a spolu s nedostatečnou trénovaností, nedostatkem odpočinku, chyby v životosprávě a podceňování regenerace vedou k prudkému nárůstu rizika vzniku úrazu hlezna.

5.3.6 Posílení svalů DKK

Mnoho preventivních programů klade důraz na posilování svalů kolem kyčelních a kolenních kloubů spíše než na kotník, což může dolní končetinu vystavit nižšímu riziku zranění. Dřepy, cviky v prknu a cviky na laterální posilování kyčlí jsou často zařazovány se záměrem optimalizovat nervosvalovou kontrolu kolem proximálního svalstva, aby se umožnila adaptace na nestabilní povrch (Kaminski et al., 2019).

6 KAZUISTIKA

6.1 Základní údaje

Jméno a příjmení: A. B.

Pohlaví: žena

Věk: 19 let

Výška: 173 cm

Váha: 63 kg

BMI: 21,05

Stranová dominance: pravá

Datum vyšetření: 5.4.2024

6.2 Anamnéza

OA:

- od roku 2012 lehká skolióza (typu S, primární křivka v Thp doprava) – v dětství docházela na RHB, kde došlo ke zlepšení
- plochonoží – indikovány vložky do bot, nyní nenosí
- VAS Th/L přechodu a bederní páteře – bolest především při statických pozicích, největší bolest po dlouhém stání (NŠB 5/10, v klidu 0/10), úlevová pozice dítěte
- 12/2023 zjištěna familiární hypercholesterolemie (zamedikována, bez obtíží)

RA: irelevantní vzhledem k diagnóze

PrA a SA: studentka 4. ročníku gymnázia v Olomouci

GA: pravidelný menstruační cyklus

PoA: Pacientka již od dětství závodně běhá orientační běh – trénink 3x týdně (vzdálenost 5 až 7 km, tempo 5:50 min/km) v parku po pevném povrchu, závody jednou za 2 týdny v sezóně květen-říjen. Závody většinou v lese v náročném terénu (měkký a nerovný terén, kameny, kopce). Tréninky v lese nemá, jen v rámci soustředění několikrát do roka. Dále se věnuje lezení (bouldery), v létě občas jízda na kole, turistika (10-30 km), v zimě běžky. Cvičí 2-3x týdně – prvky jógy, pilates, zaměření na střed těla. V rámci regenerace chodí plavat, protahování (každý den), využívá roller. Denně nachodí 10 000-20 000 kroků.

FA: Amedo 10 mg (denně)

AA: srst, roztoči, pyl

Abúzus: nekouří, alkohol příležitostně

Nynější onemocnění

První problémy s hlezenními klouby se objevili v 15 letech při závodech v lese, nejdříve jen ve velmi obtížných terénech s hodně kamenitým povrchem. Od té doby se pocity nestability a podklesávání objevují pravidelně, několikrát během sezóny a poslední 2 roky i mimo závody v lese. Vždy došlo k náhlé ostré bolesti, po závodě se ihned objevil velmi mírný otok v oblasti kloubu. Vždy řešeno konzervativně – stabilizace pevným tejpem, mazání gelem/mastí, ledování a klidový režim. Nikdy u pacientky nedošlo k výraznější distorzi, kdy by bylo potřeba vážnější imobilizace či rehabilitace. Nyní jsou pocity instability i během běžného tréninku, pevný povrch je většinou v pořádku, ale už na lehce nezpevněné cestě se objevují obtíže a s větší únavou se pocit nejistoty zvětšuje a dochází k častějšímu podvrtávání. Při běžné chůzi dojde občas k podvrtnutí na rovině, nepřichází bolest. Největší obtíže pacientce tedy dělá kamenitý terén, vysoká tráva, jelikož nevidí pod nohy a dopady po seskoku z kamene nebo srázu do měkkého povrchu, kdy dochází k podvrtnutí velmi často. Pro prevenci a větší pocit jistoty používá pevný tejp pravidelně před závodem, kdy očekává náročnější terén. Dále preventivně zařazuje před každý trénink krátkou (5-10 min) rozcvičku s dynamickými švihovými cviky, protažení, poskoky, běžeckou abecedu (před závody je příprava kvalitnější a delší, alespoň 15 min). K distorzím a pocitům nestability dochází na obou hlezenních kloubech, častěji však pacientka udává problémy na levé dolní končetině. Na rehabilitace s tímto problémem nikdy nedocházela.

6.3 Vyšetření

Aspekce

Při aspekci zepředu v nekorigovaném stoji je pravá crista iliaca spolu s intragluteální rýhou výše, popliteální jamka byla o malinko výš na levé straně. Na calcaneu obou DKK výrazná patní ostruha s otlaky. Mírná zevní rotace v bérci LDK. Pacientka stojí větší vahou na malíkových hranách nohy, více viditelné na levé straně. Na pravé straně výraznější tajle a položena výš, dále zřejmý paravertebrální val v mírném hypertonu na levé straně v oblasti Th/L přechodu. Pravý ramenní pletenec je výš, což společně s postavením pánve odpovídá obrazu S skoliózy dextrokonvexní v Thp a sinistrokonvexní v Lp.

Zepředu viditelná asymetrie klíčků – pravá klíční kost položena výše a ve větší zevní rotaci. Zřejmá bilaterálně snížená klenba, příčná i podélná. Na levém palci náznak valgizace.

Zboku výrazná bederní lordóza, anteverzní postavení pánve. V kolenních kloubech patrná hyperextenze. Držení ramen v protrakci, oploštělá Th kyfóza. Je přítomný předsun hlav.

Palpace

Zvýšený tonus v oblasti m. trapezius (výraznější vpravo), m. pectoralis major a paravertebrálních svalů v oblasti Th/L páteře bilaterálně. Nález reflexních změn v okolí kyčelního kloubu – m. iliopsoas, m. piriformis, mm. glutei, mm. adductores a v iliotibiálním traktu. Palpačně citlivější i oblast mm. fibulares, spíše v proximální části. Joint-play v oblasti hlezna bpn., při vyšetření krepitace v kostech tarsu.

Antropometrie

Obvody dolních končetin s menším rozdílem 1,5 cm v oblasti přes malleoly.

	LDK	PDK
hlezenní kloub nad malleolus lateralis a medialis	22 cm	21 cm
přes malleolus lateralis a medialis	25 cm	23, 5 cm
přes nárt a patu	30 cm	30 cm
přes hlavičky mtt	23 cm	22 cm

Při vyšetření délek dolních končetin symetrie. Funkční délka 90 cm a umbilikomaleolární délka 96 cm.

Vyšetření rozsahu pohybu

Pacientka se sníženým rozsahem pohybu na LDK do dorsální a plantární flexe oproti druhé končetině. Naopak do inverze a everze byl pohyb zvětšený. Během pohybu bez bolesti.

Hlezenní kloub	Levá DK		Pravá DK	
	Sa: 15 – 0 – 40	Sp: 20 – 0 – 45	Sa: 20 – 0 – 45	Sp: 25 – 0 – 50
	Ra: 20 – 0 – 40	Rp: 20 – 0 – 50	Ra: 15 – 0 – 40	Rp: 15 – 0 – 40

Orientační vyšetření svalové síly

Orientačně vyšetřeny izometrické pohyby v hleznu. Dorsální flexe oslabena o 1/4 na LDK oproti druhé končetině, která je bez patologie. Dále je v levém hleznu snižená i everze a to o 1/5 síly druhostranné končetiny.

Neurologické vyšetření

Vyšetřeno povrchové čítí - taktilní a diskriminační čítí bez patologie. Hluboké čítí v rámci stereognózie v normě, při vyšetření kinestézie bylo na levém hleznu mírné snížení citlivosti 6/10 a na pravém hleznu 10/10. Patellární reflex i reflex Achillovy šlachy s adekvátní odpovědí.

Vyšetření hypermobility

Vyšetření dle Beightona a Horana – výsledek 8/9 bodů, což ukazuje na pozitivní výsledek pro hypermobilitu. Negativní jen výsledek dosažení dlaněmi v předklonu, kdy pacientka dosáhla jen celými prsty.

Zkouška dvou vah

Pacientka zatěžuje dolní končetiny asymetricky. Při stožení na dvou vahách byla změřena zátěž 34 kg na pravé dolní končetině a 31 kg na levé dolní končetině.

Trendelenburgova zkouška

Zkouška nebyla pozitivní pro oslabení mm. glutei medii.

Vyšetření hlubokého stabilizačního systému

Vyšetření supinačního testem dle Koláře, pacientka bez výrazné insuficience HSS. Adekvátní zapojení m. transversus abdominis i šikmých břišních svalů, jen oboustranně viditelná mírná konkavita v kyčelní jámě. Při bráničním testu v sedě zvládla aktivovat a udržet HSS.

Speciální vyšetření

Při Anterior Drawer Testu byl na LDK zřetelný větší posun zhruba o 1/3 oproti druhostranné končetině, na PDK byl posun pouze mírný. Subjektivně pacientkou popisován nepříjemný pocit uvnitř kloubu. Talar Tilt test znovu pozitivní, větší posun opět o 1/3 na levém hleznu, se stejnými příznaky.

Vyšetření chůze a rovnováhy

Během chůze zřetelný došlap na malíkovou hranu, to stejné při chůzi vzad. Při chůzi po patách popisovaný pocit nejistoty a nestability v obou hleznech. Při vyšetření po zevních hranách chodidla pacientkou subjektivně velmi nepříjemné, cítí, že musí dávat velký pozor, aby nedošlo k podvrtnutí. Po měkkém povrchu (airex podložka) opět mírný pocit nestability, především v levém hleznu. Všechna vyšetření bez bolesti.

Romberg I-II negativní, při vyšetření Romberg III po 6 s došlo k mírným náklonům trupu, velká hra šlach, ale zvládne to zkorigovat. U stožení na pravé dolní končetině chodidlo padá do inverze, na levé noze je patologie výraznější – k titubacím a přepadání nohy na malíkovou hranu do inverze dochází již hned po začátku stožení a po 10 s musí položit zvednutou končetinu. Zavření očí všechny odchylky jen zvýraznilo. V tandemovém stožení nestabilita zadní končetiny a při stožení kdy vpřed byla LDK došlo k podklesávání do inverze i nohy přední.

Při stoji na nestabilní ploše (airex) ve stoji o úzké bázi levé hlezno jde opět hned po začátku vyšetření do inverzního postavení, při zavření očí dochází k větším odchýlkám. Při stoji na 1 DK na nestabilní ploše na obou DKK velké titubace hned od začátku, pacientka vydržela cca 6 s. Se zavřením očí opět zvýraznění a zhoršení odchylek. Dále vyšetření na nestabilní ploše Posturomed, kdy byly opět všechny zkoušky od stoje o úzké bázi pozitivní na pocity instability a podklesávání končetiny. Nejdříve testování jen na plošině, poté s přidáním airex podložky a nakonec i s eliminací zraku, kognitivními úkoly a s každým ztížením se výsledek zhoršil. Také vyšetřen dřep, výpad na plošinu a nárok z pevné podložky na Posturomed, vše pacientka zvládla provést, ale velmi nekvalitně s velkými náklony trupu, padáním nohy do inverze a několikrát se musela přidržet. Při poskoku na místě z jedné končetiny na druhou opět stejné provedení a pocity.

Dotazníky

V rámci vyšetření pacientka vyplnila Cumberland Ankle Instability Tool (Příloha 1), kdy dosáhla 15 bodů z 30 (50 %), což značí pozitivní výsledek pro chronickou instabilitu hlezna. Dále využit dotazník Foot and Ankle Ability Measure (Příloha 2), výsledek části ADL 65 bodů z 84 (77 %) a sportovní subškály bodů 25 z 32 (78 %), což opět značí určitou míru instability v hleznu.

6.4 Návrh terapie

Krátkodobý plán

Před začátkem cvičení je žádoucí odstranit reflexní změny v mm. fibulares a v oblasti stehna a kyčelního kloubu. Toho dosáhneme manuálním ošetřením, měkkými technikami, technikou PIR či AGR pro dané oblasti nebo můžeme využít fyzikální terapie a to především kombinované terapie nebo ultrazvuku. V rámci kinezioterapie bude primární se zaměřit na trénink propriocepce a zařazení balančních cvičení s využitím metody PNF, zaučení senzomotorické řady dle Jandy a Vávrové a postupně se zaměřit na navazující balanční cvičení nejdříve na pevné podložce a následně ztížení přidáním nerovného povrchu, eliminací zraku nebo přidáním úkolu. Dále za účelem zvýšení rozsahu pohybu na LDK především do dorsální a plantární flexe můžeme využít analytického cvičení těchto pohybů nebo použití techniky MET. Využití metody PNF je vhodné nejen pro zlepšení propriocepce, stability hlezna, ale také pro navýšení svalové síly do potřebné everze a dorsální flexe. K tomuto účelu můžeme využít druhé diagonály s flekčním vzorem a flekční variantou za užití technik jako zvrát antagonistů nebo zvrát antagonistů, které jsou též vhodné ke zmíněné stabilizaci kloubu. Ke zvýšení svalové síly můžeme také využít izometrické cvičení za pomoci overballu, druhostranné končetiny nebo stěny nebo

dynamické cvičení s odporem (Theraband, kladka). Z fyzikální terapie můžeme využít elektrogymnastiku či VIMG.

Dlouhodobý plán

Dále pro dlouhodobý plán budeme pokračovat ve zvyšování svalové síly, rozsahu a především budeme zvyšovat náročnost balančních cvičení, aby pacientka získala dostatečnou stabilitu na měkké podložce a labilních plochách se zařazením více dynamických balančních cviků připomínající běh v terénu. Dále se zaměříme na korekci postury nácvikem správného držení těla, protažením m. pectoralis major a flexorů kyčle. Pro bolesti Th/L páteře bude adekvátní pacientce zkontrolovat cvičení na hluboký stabilizační systém, které si doma cvičí a popřípadě provést korekci či doporučit jiné cviky ke stabilizaci páteře. K odstranění bolesti také můžeme využít analgetických proudů fyzikální terapie (Träbert , SF proudy, TENS).

Vhodné je z hlediska prevence dalších podvrtnutí hlezna zařadit kvalitní rozcvičení před výkonem a zvážit možnost kineziotejpu nebo sportovní ortézy.

7 DISKUSE

Chronická laterální instabilita hlezna je problematikou, která vzniká nejčastěji inverzním traumatem a je charakterizována poškozením laterálního ligamentózního aparátu. Nejčastěji jsou postiženi hlavně mladí, sportovně a pracovně aktivní jedinci, u kterých dochází k recidivujícím distorzím, otokům a bolestem, pocitu nejistoty nebo nekontrolovatelnému podklesnutí končetiny, tzv. giving way fenomén (Hrazdira & Řezaninová, 2014).

Na diagnostice se literatura shoduje, probíhá klasickým odebráním anamnézy a kineziologickým rozbořem, při němž se terapeut zaměřuje zejména na oblast hlezenních kloubů, zkoumá valgozitu nebo varozitu pat, podélnou a příčnou klenbu a funkčnost chodidla při chůzi. Cennými testy pro posouzení stability hlezna jsou přední zásuvkový test a test náklonu.

Co se týče pomocných zobrazovacích metod Galhoum et al. (2017) uvedli, že u chronického problému jsou méně významné, ale nemělo by se na ně zapomínat pro případ vyloučení jiných patologií kloubu, jako jsou například ruptury vazů. Aicale, R., & Maffulli, N. (2020) uvedli, že vyšetření pomocí zobrazovacích metod neprovádí u funkční instability a akutních distorzí, jelikož nemají žádný klinický význam a vyhodnocení snímků by mohlo být dle autorů pochybné. Naopak Karlsson et al. (1991) uvedli jejich význam u hodnocení mechanické laterální instability a předložili kritéria pro rentgenografickou diagnózu mechanické nestability. Pro anterior drawer test (přední zásuvka) je patologií posun větší než 10 mm na jedné straně nebo je rozdíl mezi stranami větší než 3 mm, a pro talar tilt test (test inverzního náklonu) rozsah na jedné straně větší než 9° nebo je rozdíl mezi stranami větší než 3°.

V případě léčby chronické instability existuje obrovské množství jak neoperačních, tak operačních technik. Neoperační metody léčby spočívají většinou v krátkodobé imobilizaci v kombinaci s fyzikální terapií a následnou terapií zaměřenou na proprioceptivní trénink. Tento typ léčby se využívá obvykle u jedinců, kteří trpí funkční instabilitou. Nejčastěji u sportovců, kdy je kladen důraz na rychlý návrat ke sportu (Young et al., 2022).

Operační léčba přichází na řadu většinou až po selhání konzervativní terapie nebo při kompletní ruptuře vazů. Existuje několik operačních přístupů jako anatomické či neanatomické přístupy a také poslední dobou zkoumaný artroskopický přístup (Sarcon et al., 2019).

Anatomické přístupy jsou upřednostňovány před neanatomickými, jelikož obnovují biomechaniku hlezna a přirozený průběh oslabených svalů (Cao et al., 2018). Neanatomické postupy mají několik klinických nevýhod, jako je poškození normální šlachy pro použití jako štěpu, zhoršený rozsah pohybu hlezna a dlouhodobé degenerativní změny (Bell et al., 2006). Dále Henrikus et al. (1996) zjistili vyšší míru poškození nervů u neanatomické rekonstrukce.

Naopak však Rosenbaum et al. (1999) uvádějí, že radiologické měření při relaxovaném hlezenním kloubu ukázalo, že neanatomická rekonstrukce zajišťuje větší snížení úhlu sklonu talu.

Bäcker et al. (2017) ve své studii zkoumali minimálně invazivní zákroky, o které roste čím dál větší zájem a uvedli, že předběžné výsledky této operace, techniky využívající arthroscopii nebo tepelné zmenšení vazů jsou slibné, ale vyžadují delší sledování k prokázání jejich účinnosti.

Urits et al. (2020) též potvrdili, že minimálně invazivní možnosti léčby chronické instability prokazují potenciální přínos v podobě snížení recidivy, zvýšení funkčnosti, rychlejšího návratu do práce nebo k činnostem a celkově lepší účinnosti ve srovnání s tradičními konzervativními a chirurgickými zákroky. Uvedli však, že k vyhodnocení minimálně invazivní léčby chronické instability hlezna jsou zapotřebí další studie.

Peterson & Renström (2016) popsali přítomnost poruch u pacientů s nestabilitou a nejideálnější volbou terapie se dle nich zdá senzomotorický trénink. Také Mollà-Casanova et al. (2021) potvrdili, že trénink rovnováhy významně zlepšuje funkčnost, nestabilitu či dynamickou rovnováhu. Naopak Deussen & Alfurth (2018) považují senzomotorický trénink za účinnou prevenci recidivujících poranění hlezenních kloubů, nicméně v rámci léčby chronické instability jsou účinky nejasné a při dlouhodobé terapii je efekt doposud neobjasněný.

Al-Mohrej & Al-Kenani (2016) jako první volbu rehabilitace určili kontrolu bolesti a otoku, ke zlepšení a udržení rozsahu pohybu a k minimalizaci rizika ztuhlosti a ochabnutí svalů, což jsou dle autorů dva rozhodující faktory, které oddalují návrat pacientů k běžným činnostem. Young et al. (2022) též potvrdili, že před funkční rehabilitací se musí vyřešit zvládnutí otoků a rozsah pohybu. Většina autorů se však shoduje na tom, že v určité fázi rehabilitace by měla být zařazena obnova svalové koordinace, síly dynamických stabilizátorů a celkové stability kloubu.

Ohledně využití kineziotejpu v rámci prevence či podpůrné terapie jsou v literatuře rozdílné názory.

Kuni et al. (2016) potvrdili pozitivní vliv pružného tejpu skrz stimulaci kožních receptorů a následné zlepšení nervosvalové kontroly u pacientů s funkční instabilitou hlezna, kdy dokonce dle autora dochází ke zlepšení po 72 hodinách od aplikace. Naopak však došel k závěru, že literatura nyní neposkytuje žádné informace o vlivu pružného tejpu na segmentální kinematiku chodidla u pacientů s chronickou laterální instabilitou. Jako nejlepší volbu zevní stabilizace tedy uvedli využití neelastického tejpu.

Naopak Wang L. et al. (2024) uvedli, že kineziotejping má vliv na stabilitu, podporu a mechaniku kloubu a to prostřednictvím mechanismů pružnosti, čímž pomáhá upravit polohu kloubů a tlumí sílu nárazu do kloubu. Také zlepšují držení těla a oddaluje se tak riziko podvrtnutí kotníku během časných fází přistání svou podporou dorsální flexe a everze. Biz et al. (2022) také potvrdili pozitivní vliv na zvýšení stability hlezenního kloubu skrz zlepšení parametrů jako je

funkce chůze (především rychlost kroku, délka a snížení oporné báze), snížení rozsahu pohybu v inverzi a everzi nebo snížení posturálního kolísání při medio-laterálním pohybu hlezna.

Dále se mezi autory objevil názor o vlivu tejpů, co se týče psychologických benefitů, které se zatím nepovažují za přínos tejpování hlezna. Kaminski et al. (2019) však psychologické aspekty uvedli za velmi užitečné. Delahunt et al. (2010) zaznamenali u probandů ve své studii lepší vnímání stability, zvýšené pocity sebedůvěry a jistoty během aktivity a úroveň pohodlí, která účastníkům umožnila myslet si při provádění úkolu dynamické posturální stability, že si kotník nevymknou.

8 ZÁVĚR

Závěrem této bakalářské práce jsou následující poznatky.

1. Nejběžnějším mechanismem distorze hlezna je fibulotalární distakce v momentě, kdy se noha nachází v inverzi a plantární flexi a zahrnují poranění předního talofibulárního vazy a u závažnějších poranění i vazy kalkaneofibulárního.
2. Následkem těžkého stupně distorze či nesprávně vedené léčby, může dojít ke vzniku instability laterálního hlezna, je takto postiženo 20 až 40 % lidí po distorzi.
3. Diagnóza se vyskytuje hlavně při činnostech jako jsou skoky, náhlé dopady, prudké otáčení, srážka, pád, náhlé zastavení nebo zakopnutí.
4. Mechanická instabilita je charakterizována pohyblivostí hlezna nad rámec fyziologického rozsahu, způsobenou rupturou vazů nebo ligamentózní laxitou.
5. Příčinou funkční instability je proprioceptivní deficit, jako důsledek úrazu vazivových tkání a chybné neurální zhojení.
6. Volba terapie závisí na rozlišení chronické laterální instability hlezna na mechanickou a funkční. U funkční chronické instability hlezna je první metodou volby konzervativní terapie, přesněji kinezioterapie se zaměřením na propriocepci. Hlavními metodami jsou prvky senzomotorického tréninku, posílení peroneálních svalů a cvičení na balančních plochách.
7. U mechanické instability se jeví jako úspěšnější operativní léčba, přesněji volba některé z anatomických rekonstrukcí. Která je indikována především u mladých vysoce aktivních jedinců nebo u pacientů, kde byla konzervativní terapie bez efektu.
8. Dalším důležitým bodem je prevence chronické instability a to primárně důsledné doléčení předchozího zranění, kvalitní provedení tréninku včetně rozcvičení a využití zevní fixace jako je pevný tejp nebo ortéza.

9 SOUHRN

Bakalářská práce shrnuje formou rešerše odborné literatury aktuální poznatky týkající se chronické laterální instability hlezenního kloubu a její léčbu. První kapitoly se zabývají anatomickými poznatky hlezenního kloubu, jeho svalovým a vazivovým aparátem se zaměřením na laterální ligamentózní aparát, který je primárním stabilizátorem hlezna a nejčastěji poškozeným segmentem. Dále jsou popsány fyziologické pohyby v kloubu a nejčastější příčiny vzniku poranění laterálního vazivového aparátu hlezna. Následující kapitoly se zabývají etiologií zranění, rozlišením chronické a funkční instability včetně popisu klinických příznaků a kompletní diagnostikou, na co bychom se měli během klinického vyšetření zaměřit, na co se doptat a co může poukazovat právě na chronickou laterální instabilitu hlezna, včetně specifických testů na instabilitu, zobrazovacích metod a dotazníků. Poslední kapitolou teoretické části je představení možností operační a konzervativní terapie spolu s nastíněním důležitosti prevence. Kinezioterapie vychází z klinického vyšetření po rozlišení mechanické a funkční instability a zaměřuje se především na obnovení funkce hlezna, síly, koordinace, s primární volbou cviků pro zlepšení propriocepce a dynamické stability kloubu.

Součástí práce je kazuistika pacienta, která zahrnuje vyšetření a návrh krátkodobého a dlouhodobého rehabilitačního plánu.

10 SUMMARY

The bachelor thesis summarizes the current knowledge concerning chronic lateral instability of the ankle joint and its treatment in the form of a literature search. The first chapters discuss the anatomical knowledge of the ankle joint, its muscular and ligamentous apparatus with a focus on the lateral ligamentous apparatus, which is the primary stabilizer of the ankle joint and the most damaged segment. Furthermore, the physiological movements in the joint and the most common causes of injuries to the lateral ligamentous apparatus of the ankle are described. Subsequent chapters discuss the etiology of the injury, the distinction between chronic and functional instability, including a description of the clinical signs and a description of the complete diagnostic workup, what to look for during the clinical examination, what to ask about, and what may specifically point to chronic lateral instability of the ankle, including specific instability tests, imaging modalities, and questionnaires. The last chapter of the theoretical section introduces the options for surgical and conservative therapy, along with outlining the importance of prevention. Kinesiotherapy is based on the clinical examination after differentiating between mechanical and functional instability and focuses primarily on restoring ankle function, strength, and coordination, with the primary choice of exercises to improve proprioception and dynamic stability of the joint.

The work includes a case report of the patient, which includes an examination and a proposal for a short- and long-term rehabilitation plan.

11 REFERENČNÍ SEZNAM

- Aicale, R., & Maffulli, N. (2020). Chronic lateral ankle instability: Topical review. *Foot & ankle international*, 41(12), 1571-1581. doi:10.1177/1071100720962803
- Al-Mohrej, O. A., & Al-Kenani, N. S. (2016). Acute ankle sprain: conservative or surgical approach?. *EFORT open reviews*, 1(2), 34-44.
- Bäcker, H. C., Krause, F., & Attinger, M. C. (2017). Treatment of chronic lateral ankle instability: A review. *JSM foot and ankle*, 2(1).
- Bell, S. J., Mologne, T. S., Sitler, D. F., & Cox, J. S. (2006). Twenty-six-year results after Broström procedure for chronic lateral ankle instability. *The American journal of sports medicine*, 34(6), 975–978. <https://doi.org/10.1177/0363546505282616>
- Beynon, B. D., Murphy, D. F., & Alosa, D. M. (2002). Predictive factors for lateral ankle sprains: A literature review. *Journal of athletic training*, 37(4), 376–380.
- Biz, C., Nicoletti, P., Tomasin, M., Bragazzi, N.L., Di Rubbo, G., & Ruggieri, P. (2022). Is kinesio taping effective for sport performance and ankle function of athletes with chronic ankle instability (CAI)? A systematic review and meta-analysis. *Medicina*, 58(5): 620. <https://doi.org/10.3390/medicina58050620>
- Brown, A. J., Shimozone, Y., Hurley, E. T., & Kennedy, J. G. (2020). Arthroscopic versus open repair of lateral ankle ligament for chronic lateral ankle instability: Meta-analysis. *Knee surgery, sports traumatology, arthroscopy: official journal of the ESSKA*, 28(5), 1611–1618. <https://doi.org/10.1007/s00167-018-5100-6>
- Cao, Y., Hong, Y., Xu, Y., Zhu, Y., & Xu, X. (2018). Surgical management of chronic lateral ankle instability: A meta-analysis. *Journal of orthopaedic surgery and research*, 13(1), 159. <https://doi.org/10.1186/s13018-018-0870-6>
- Henrikus, W. L., Mapes, R. C., Lyons, P. M., & Lapoint, J. M. (1996). Outcomes of the Chrisman-Snook and modified-Broström procedures for chronic lateral ankle instability. A prospective, randomized comparison. *The American journal of sports medicine*, 24(4), 400–404. <https://doi.org/10.1177/036354659602400402>
- Hou, Z. C., Miao, X., Ao, Y. F., Hu, Y. L., Jiao, C., Guo, Q. W., Xie, X., Zhao, F., Pi, Y. B., Li, N., Zhang, Z. Y., & Jiang, D. (2020). Characteristics and predictors of muscle strength deficit in mechanical ankle instability. *BMC musculoskeletal disorders*, 21(1), 730. <https://doi.org/10.1186/s12891-020-03754-9>
- Chang, S. H., Morris, B. L., Saengsin, J., Tourné, Y., Guillo, S., Guss, D., & DiGiovanni, C. W. (2021). Diagnosis and treatment of chronic lateral ankle instability: Review of our biomechanical

- evidence. *The journal of the American Academy of Orthopaedic Surgeons*, 29(1), 3–16.
<https://doi.org/10.5435/JAAOS-D-20-00145>
- Chang, W., Chen, S., & Tsou, Y. (2021). Effects of whole-body vibration and balance training on female athletes with chronic ankle instability. *Journal of clinical medicine*, 10(11).
<https://doi.org/10.3390/jcm10112380>
- Čihák, R. (2011). *Anatomie* (3rd ed.). Praha: Grada Publishing.
- Delahunt, E., McGrath, A., Doran, N., & Coughlan, G. (2010). Effect of taping on actual and perceived dynamic postural stability in persons with chronic ankle instability. *Archives of physical medicine and rehabilitation*, 91(9): 1383–1389.
<https://doi.org/10.1016/j.apmr.2010.06.023>
- Deussen, S., & Alfuth, M. (2018). The influence of sensorimotor training modalities on balance, joint function and plantar foot sensitivity in recreational athletes with a history of ankle sprain: A randomized controlled pilot study. *The International Journal of Sports Physical Therapy*, 13(6), 993-1007. doi: 10.26603/ijsp20180993
- Dungl, P. (2014). *Ortopedie* (2., přeprac. a dopl. vyd.). Grada Publishing.
- Dylevský, I. (2009). *Speciální kineziologie*. Praha: Grada Publishing.
- Galhoum, A. E., Wiewiorski, M., & Valderrabano, V. (2017). Ankle instability: Anatomy, mechanics, management and sequelae. *Sports Orthopaedics and Traumatology*, 33(1), 47-56. doi: 10.1016/j.orthtr.2017.01.006
- Haladová, E., & Nechvátalová, L. (2010). *Vyšetřovací metody hybného systému* (3. vyd.). Brno.
- Hansen, C. F., Obionou, K. C., Comins, J. D., & Krogsgaard, M. R. (2022). Patient reported outcome measures for ankle instability. An analysis of 17 existing questionnaires. *Foot and ankle surgery: official journal of the European Society of Foot and Ankle Surgeons*, 28(3), 288–293. <https://doi.org/10.1016/j.fas.2021.04.009>
- Hrazdira, L., & Řezaninová, J. (2014). Poranění laterálních ligament hlezna – stále otevřený problém. *Medicina Sportiva Bohemica et Slovaca*, 23(4), 198–208.
- Hudák, R., & Kachlík, D. (2021). *Memorix anatomie* (5th ed.). Triton.
- Jakobs, C., Wirbel, R.J., & Korner, J. (2015). Influence of hyaluronic acid on the clinical course of ankle sprains. *Clinical Journal of Sports Medicine*, 8(1), 5.
- Janda, V., & Pavlů, D. (1993). *Goniometrie* (1st ed.). Brno.
- Kalvasová, E. (2009). Možnosti terapeutického řešení laterálních instabilit ligament hlezna. *Rehabilitace a fyzikální lékařství*; 16(3), 87–95.
- Kaminski, T. W., Needle, A.R., & Delahunt E. (2019). Prevention of lateral ankle sprains. *Journal of athletic training*, 54(6): 650–661. <https://doi.org/10.4085/1062-6050-487-17>

- Kapandji, A. I. (1998). *The physiology of the joints: annotated diagrams of the mechanics of the human joints* (5th ed.). Edinburgh: Churchill Livingstone.
- Karlsson, J., Lansinger, O., & Faxén, E. (1991). Lateral fotledsinstabilitet (2). Aktivt träningsprogram kan förhindra operation [Lateral instability of the ankle joint (2). Active training programs can prevent surgery]. *Lakartidningen*, *88*(15), 1404–1407.
- Kim, H. J. (2014). Conservative management of ankle sprains. *Journal of the Korean Orthopaedic Association*, *49*(1), 7-12.
- Kolář, P. (2021). *Rehabilitace v klinické praxi*. Praha: Galén.
- Kotranyiová, E. (2007). Význam laterálních ligament hlezna. *Rehabilitace a fyzikální lékařství*, *14*(3), 122-129.
- Kraemer, W., Denegar, C., & Flanagan, S. (2009). Recovery from injury in sport: considerations in the transition from medical care to performance care. *Sports health*, *1*(5), 392-395.
- Kuni, B., Mussler, J., Kalkum, E., Schmitt, H., & Wolf, S. I. (2016). Effect of kinesiotaping, non-elastic taping and bracing on segmental foot kinematics during drop landing in healthy subjects and subjects with chronic ankle instability. *Physiotherapy*, *102*(3), 287–293.
- Larsen, C., & Schwingerová, M. (2022). *Zdravá chůze po celý život: trénink místo operace: nejlepší cvičení ze Spiraldynamik* (3. vydání). Poznání.
- Lauper, R., & Schwingerová, M. (2022). *Dítě v pohybu od hlavy až k patě: pohybové hry a práce s tělem pro předškoláky a školáky* (3. vydání). Poznání.
- Lewit, K., & Lepšíková, M. (2008). Chodidlo – významná část stabilizačního systému. *Rehabilitace a fyzikální lékařství*, *15*(3), 99-104.
- Liu, K., Delaney, A. N., & Kaminski, T. W. (2022). A review of the role of lower-leg strength measurements in ankle sprain and chronic ankle instability populations. *Sports Biomechanics*, *21*(4), 562-575.
- Martin, R. L., Irrgang, J. J., Burdett, R. G., Conti, S. F., & Van Swearingen, J. M. (2005). Evidence of validity for the Foot and Ankle Ability Measure (FAAM). *Foot & ankle international*, *26*(11), 968–983. <https://doi.org/10.1177/107110070502601113>
- Mattacola, C. G., & Dwyer, M. K. (2002). Rehabilitation of the ankle after acute sprain or chronic instability. *Journal of athletic training*, *37*(4), 413.
- McKay, G. D., Goldie, P. A., Payne, W. R., & Oakes, B. W. (2001). Ankle injuries in basketball: injury rate and risk factors. *British journal of sports medicine*, *35*(2), 103–108. <https://doi.org/10.1136/bjism.35.2.103>
- McKeon, J. M., & Hoch, M. C. (2019). The Ankle-Joint Complex: A kinesiological approach to lateral ankle sprains. *Journal of athletic training*, *54*(6), 589–602. <https://doi.org/10.4085/1062-6050-472-17>

- Miklovic, T. M., Donovan, L., Protzuk, O., Kang, M., & Feger, M. A. (2018) Acute lateral ankle sprain to chronic ankle instability: A pathway of dysfunction. *The Physician and Sportsmedicine*, 46(1), 116-122, DOI: 10.1080/00913847.2018.1409604
- Mollà-Casanova, S., Inglés, M., & Serra-Añó, P. (2021). Effects of balance training on functionality, ankle instability, and dynamic balance outcomes in people with chronic ankle instability: Systematic review and meta-analysis. *Clinical rehabilitation*, 35(12), 1694–1709. <https://doi.org/10.1177/02692155211022009>
- Netter, F. H. (2005). *Anatomický atlas člověka* (2nd ed.). Praha: Grada Publishing.
- Oranchuk, D. J., Storey, A. G., Nelson, A. R., & Cronin, J. B. (2019). Isometric training and long-term adaptations: Effects of muscle length, intensity, and intent: A systematic review. *Scandinavian journal of medicine & science in sports*, 29(4), 484-503. <https://doi.org/10.1111/sms.13375>
- Otte, Ch. (2021). *Bioswing posturor – user guide* (2nd edition). Haider Bioswing.
- Pavlů, D. (2003). *Speciální fyzioterapeutické koncepty a metody I.: koncepty a metody spočívající převážně na neurofyziologické bázi* (2. opr. vyd.). Brno.
- Peterson, L., & Renstrom, P. A. (2016). *Sports injuries: Prevention, treatment and rehabilitation*. CRC Press.
- Petrella, M. J., Cogliano, A., & Petrella, R. J. (2009). Original research: long-term efficacy and safety of periarticular hyaluronic acid in acute ankle sprain. *The Physician and sportsmedicine*, 37(1), 64–70. <https://doi.org/10.3810/psm.2009.04.1684>
- Physiopedia contributors (2023). *Cumberland ankle instability tool*. Physiopedia.
- Physiopedia contributors (2022a). *Chronic ankle instability*. Physiopedia.
- Physiopedia contributors (2022b). *Star excursion balance test*. Physiopedia.
- Plisky, P.J., Gorman, P.P., Butler, R.J., Kiesel, K.B., Underwood, F.B., & Elkins, B. (2009). The reliability of an instrumented device for measuring components of the star excursion balance test. *North American journal of sports physical therapy: NAJSPT*, 4(2), 92–99.
- Poděbradský, J., & Poděbradská, R. (2009). *Fyzikální terapie: Manuál a algoritmy* (1. vydání). Praha: Grada Publishing.
- Polzer, H., Kanz, K.G., Prall, W., Haasters, F. C., Ockert, B., Mutschler, W., & Grote, S. (2012). Diagnosis and treatment of acute ankle injuries: Development of an evidence-based algorithm. *Orthopedic reviews*, 4(1), e5. <https://doi.org/10.4081/or.2012.e5>
- Rašev, E. (1995). Proprioceptivní posturální terapie. *Rehabilitácia*, 28(1), 8-12. <https://www.rehabilitacia.sk/archiv/cisla/1REH1995-m.pdf>
- Renström, P. A., & Konradsen, L. (2017). Ankle ligament injuries. *British journal of sports medicine*, 31(1), 11–20.

- Ritzmann, R., Mauch, M., Paul, J., & Centner, C. (2021). Mechanical and functional lateral ankle instability: Current perspectives in diagnostics and approaches for discrimination. *Sports Orthopaedics and Traumatology*, *37*(2), 114-125.
- Rosenbaum, D., Engelhardt, M., Becker, H. P., Claes, L., & Gerngross, H. (1999). Clinical and functional outcome after anatomic and nonanatomic ankle ligament reconstruction: Evans tenodesis versus periosteal flap. *Foot & ankle international*, *20*(10), 636–639. <https://doi.org/10.1177/107110079902001004>
- Sarcon, A. K., Heyrani, N., Giza, E., & Kreulen, C. (2019). Lateral ankle sprain and chronic ankle instability. *Foot & ankle orthopaedics*, *4*(2), 2473011419846938. <https://doi.org/10.1177/2473011419846938>
- Shaffer, S. W., Teyhen, D. S., Lorensen, C. L., Warren, R. L., Koreerat, C. M., Straseske, C. A., & Childs, J. D. (2013). Y-balance test: a reliability study involving multiple raters. *Military medicine*, *178*(11), 1264–1270. <https://doi.org/10.7205/MILMED-D-13-00222>
- Urits, I., Hasegawa, M., Orhurhu, V., Peck, J., Kelly, A. C., Kaye, R. J., Orhurhu, M. S., Brinkman, J., Giacomazzi, S., Foster, L., Manchikanti, L., Kaye, A. D., & Viswanath, O. (2020). Minimally invasive treatment of chronic ankle instability: A comprehensive review. *Current Pain and Headache Reports*, *24*(3), 1-11. <https://doi.org/10.1007/s11916-020-08407>
- Vega, J., Malagelada, F., Manzanares Céspedes, M. C., & Dalmau-Pastor, M. (2020). The lateral fibulotalocalcaneal ligament complex: an ankle stabilizing isometric structure. *Knee surgery, sports traumatology, arthroscopy: official journal of the ESSKA*, *28*(1), 8–17. <https://doi.org/10.1007/s00167-018-5188-8>
- Wang, L., Fan, S., Wang, G., Jia, S., Guo, Z., Chen, P., Ding, Y., & Zheng, C. (2024). Effects of Kinesio taping on lower limb biomechanical characteristics during unexpected jumping in patients with chronic ankle instability. *Scandinavian Journal of Medicine and Science in Sports*, *34*(1), e14566. <https://doi.org/10.1111/sms.14566>
- Young, K. L., Morris, B., & Herda, T. J. (2022). The role of strength and conditioning in the prevention and treatment of chronic lateral ankle instability. *Strength & Conditioning Journal*, *44*(2), 61-75.
- Zhang, C., Chen, N., Wang, J., Zhang, Z., Jiang, C., Chen, Z., Fang, J., Peng, J., Li, W., & Song, B. (2022). The prevalence and characteristics of chronic ankle instability in elite athletes of different sports: A cross-sectional study. *Journal of clinical medicine*, *11*(24), 7478. <https://doi.org/10.3390/jcm11247478>

12 PŘÍLOHY

12.1 Dotazník Cumberland Ankle Instability Tool



Cumberland Ankle Instability Tool (CAIT) Summary

This survey addresses the left ankle

1. I have pain in my ankle Running on uneven surfaces	(3 points)
2. My ankle feels UNSTABLE Frequently during sport (every time)	(2 points)
3. When I make SHARP turns, my ankle feels UNSTABLE Sometimes when running	(2 points)
4. When going down the stairs, my ankle feels UNSTABLE If I go fast	(2 points)
5. My ankle feels UNSTABLE when standing on ONE leg With my foot flat	(0 points)
6. My ankle feels UNSTABLE when I hop on the spot	(1 points)
7. My ankle feels UNSTABLE when I jog on uneven surfaces	(2 points)
8. TYPICALLY, when I start to roll over (or twist) on my ankle, I can stop it Sometimes	(1 points)
9. After a TYPICAL incident of my ankle rolling over, my ankle return to "normal" Less than one day	(2 points)

Pertinent Negative

Pertinent Positive

Pertinent Positive

Cumberland Ankle Instability Tool Score:

15/30=50 percent.

Graphical Cumberland Ankle Instability Tool Score:

The tools listed on this website do not substitute for the informed opinion of a licensed physician or other health care provider. All scores should be re-checked. Please see our full Terms of Use.

12.2 Dotazník Foot and Ankle Ability Measure (FAAM)

Foot and Ankle Ability Measure (FAAM) Activities of Daily Living Subscale

Please Answer **every question** with **one response** that most closely describes your condition within the past week.

If the activity in question is limited by something other than your foot or ankle mark "Not Applicable" (N/A).

	No Difficulty	Slight Difficulty	Moderate Difficulty	Extreme Difficulty	Unable to do	N/A
Standing	4	3	2	1	0	
Walking on even Ground	4	3	2	1	0	
Walking on even ground without shoes	4	3	2	1	0	
Walking up hills	4	3	2	1	0	
Walking down hills	4	3	2	1	0	
Going up stairs	4	3	2	1	0	
Going down stairs	4	3	2	1	0	
Walking on uneven ground	4	3	2	1	0	
Stepping up and down curbs	4	3	2	1	0	
Squatting	4	3	2	1	0	
Coming up on your toes	4	3	2	1	0	
Walking initially	4	3	2	1	0	
Walking 5 minutes or less	4	3	2	1	0	
Walking approximately 10 minutes	4	3	2	1	0	
Walking 15 minutes or greater	4	3	2	1	0	

Because of your foot and ankle how much difficulty do you have with:

Home responsibilities	4	3	2	1	0	
Activities of daily living	4	3	2	1	0	
Personal care	4	3	2	1	0	
Light to moderate work (standing, walking)	4	3	2	1	0	
Heavy work (push/pulling, climbing, carrying)	4	3	2	1	0	
Recreational activities	4	3	2	1	0	

How would you rate your current level of function during your usual activities of daily living from 0 to 100 with 100 being your level of function prior to your foot or ankle problem and 0 being the inability to perform any of your usual daily activities.

85 . 0 %

Martin, R; Irgang, J; Burdett, R; Conti, S; VanSwearingen, J: Evidence of Validity for the Foot and Ankle Ability Measure. Foot and Ankle International. Vol.26, No.11: 968-983, 2005.

**Foot and Ankle Ability Measure (FAAM)
Sports Subscale**

Because of your foot and ankle how much difficulty do you have with:

	No Difficulty	Slight Difficulty	Moderate Difficulty	Extreme Difficulty	Unable to do	N/A
Running	4	3	2	1	0	
Jumping	4	3	2	1	0	
Landing	4	3	2	1	0	
Starting and stopping quickly	4	3	2	1	0	
Cutting/lateral movements	4	3	2	1	0	
Ability to perform activity with your normal technique	4	3	2	1	0	
Ability to participate in your desired sport as long as you like	4	3	2	1	0	

How would you rate your current level of function during your sports related activities from 0 to 100 with 100 being your level of function prior to your foot or ankle problem and 0 being the inability to perform any of your usual daily activities?

70 . 0%

Overall, how would you rate your current level of function?

Normal Nearly Normal Abnormal Severely Abnormal

Martin, R; Irrgang, J; Burdett, R; Conti, S; VanSwearingen, J; Evidence of Validity for the Foot and Ankle Ability Measure. Foot and Ankle International. Vol.26, No.11: 968-983, 2005.

12.3 Informovaný souhlas pacientky

Informovaný souhlas


Název studie (projektu):

Jméno: [REDACTED]

Datum narození: [REDACTED]

Účastník byl do studie zařazen pod číslem:

1. Já, níže podepsaný(á) souhlasím s mou účastí ve studii. Je mi více než 18 let.
2. Byl(a) jsem podrobně informován(a) o cíli studie, o jejích postupech, a o tom, co se ode mě očekává. Beru na vědomí, že prováděná studie je výzkumnou činností. Pokud je studie randomizovaná, beru na vědomí pravděpodobnost náhodného zařazení do jednotlivých skupin lišících se léčbou.
3. Porozuměl(a) jsem tomu, že svou účast ve studii mohu kdykoliv přerušit či odstoupit. Moje účast ve studii je dobrovolná.
4. Při zařazení do studie budou moje osobní data uchována s plnou ochranou důvěrnosti dle platných zákonů ČR. Je zaručena ochrana důvěrnosti mých osobních dat. Při vlastním provádění studie mohou být osobní údaje poskytnuty jiným než výše uvedeným subjektům pouze bez identifikačních údajů, tzn. anonymní data pod číselným kódem. Rovněž pro výzkumné a vědecké účely mohou být moje osobní údaje poskytnuty pouze bez identifikačních údajů (anonymní data) nebo s mým výslovným souhlasem.
5. Porozuměl jsem tomu, že mé jméno se nebude nikdy vyskytovat v referátech o této studii. Já naopak nebudu proti použití výsledků z této studie.

Podpis účastníka: 

Podpis např. fyzioterapeuta pověřeného touto studií: 

Datum: 5. 4. 2024

Datum: 5. 4. 2024