



Zdravotně
sociální fakulta
Faculty of Health
and Social Sciences

Jihočeská univerzita
v Českých Budějovicích
University of South Bohemia
in České Budějovice

**Ošetrovatelská péče u dětí s rozštěpovými vadami rtu
a patra**

BAKALÁŘSKÁ PRÁCE

Studijní program: **PEDIATRICKÉ OŠETŘOVATELSTVÍ**

Autor: Kateřina Prášková

Vedoucí práce: Mgr. Milena Mágrová

České Budějovice 2023

Prohlášení

Prohlašuji, že svoji bakalářskou/diplomovou práci s názvem „*Ošetrovatelská péče u dětí s rozštěpovými vadami rtu a patra*“ jsem vypracoval/a samostatně pouze s použitím pramenů v seznamu citované literatury.

Prohlašuji, že v souladu s § 47b zákona č. 111/1998 Sb. v platném znění souhlasím se zveřejněním své bakalářské/diplomové práce, a to v nezkrácené podobě elektronickou cestou ve veřejně přístupné části databáze STAG provozované Jihočeskou univerzitou v Českých Budějovicích na jejích internetových stránkách, a to se zachováním mého autorského práva k odevzdanému textu této kvalifikační práce. Souhlasím dále s tím, aby toutéž elektronickou cestou byly v souladu s uvedeným ustanovením zákona č. 111/1998 Sb. zveřejněny posudky školitele a oponentů práce i záznam o průběhu a výsledku obhajoby bakalářské/diplomové práce. Rovněž souhlasím s porovnáním textu mé bakalářské/diplomové práce s databází kvalifikačních prací Theses.cz provozovanou Národním registrem vysokoškolských kvalifikačních prací a systémem na odhalování plagiátů.

V Českých Budějovicích dne 5.5. 2023

.....

Kateřina Prášková

Poděkování

Touto cestou bych ráda poděkovala vedoucí mé bakalářské práce Mgr. Mileně Mágrové za odborné vedení a konzultací při zpracovávání bakalářské práce. Velké poděkování patří také mé rodině a blízkým přátelům za pomoc, podporu a trpělivost, kterou se mnou měli nejen při vypracovávání mé bakalářské práce, ale samozřejmě i po celou dobu mého studia. Dále bych ráda poděkovala všem zúčastněným rodičům za jejich ochotu a čas věnovaný odpovědím při vypracovávání výzkumné části mé bakalářské práci.

Ošetrovatelská péče u dětí s rozštěpovými vadami rtu a patra

Abstrakt

Bakalářská práce řeší ošetrovatelskou péčí u dětí s rozštěpovými vadami rtu a patra. Práce se dělí na dvě části, teoretickou část a praktickou část.

V teoretické části je popsána anatomie a fyziologie oronasální oblasti, prenatální péče, klasifikace rozštěpů rtu a patra, historie léčby a současná chirurgická léčba, ošetrovatelský proces a multidisciplinární péče.

V této bakalářské práci byly stanoveny tři cíle. Prvním cílem bylo zjistit ošetrovatelskou péči v oblasti výživy u dětí s rozštěpovou vadou rtu a patra. Druhým cílem bylo zjistit ošetrovatelskou péči po operaci dítěte s rozštěpovou vadou. A posledním třetím cílem bylo zjistit informovanost rodičů o rozštěpové vadě rtu a patra u jejich dětí. Na získání těchto informací byla použita zdravotnická dokumentace k vytvoření podrobných kazuistik dítěte a rozhovor s rodiči dětí s rozštěpovými vadami. Výzkumné šetření probíhalo na specializovaném pracovišti zaměřeném na léčbu vývojových vad rtu a patra u dětských pacientů. Všechny tyto informace, které byly zjištěny jsou zcela anonymní. Rozhovor obsahoval celkem 23 předem připravených otázek.

Výsledkem empirické části bakalářské práce se staly dvě kazuistiky dětí, které byly hospitalizovány ve specializovaných pracovištích z důvodu operace rozštěpových vad obličeje. Jednotlivé rozhovory byly doslovně přepsány do programu MS Word a poté byla provedena analýza a kategorizace rozhovorů rodičů metodou tužka papír.

Na základě výzkumného šetření bylo zjištěno, že péče je poskytována individuálně, dle vrozeného defektu v oblasti rtu a patra jeho rozsahu poškození. Od toho se odvíjí včasnost operační léčby a s tím spojená výživa. Byla provedena podrobná analýza ošetrovatelského procesu a vytvoření ošetrovatelských diagnóz vztahující se ke konkrétnímu pacientovi s vrozenou vadou v oblasti rtu a patra. U dítěte, které je popsáno v kazuistice č.1, bylo zjištěno, že skoro žádné problémy s kojením neměly. Matka uvedla, že jim jen déle trvá, než chlapec začne sát, poté již vše probíhá bez problému. Chlapec z kazuistiky č. 2 není již kojený. Chlapec má umělé mléko, které mu matka podává pomocí kojenecké lahvičky. Matka mu již zkouší příkrmy, které toleruje. U chlapce je problém porušeného polykání v souvislosti s rozštěpem patra projevující se

pomalou konzumací. Výsledky rozhovorů byly kategorizovány do 6 kategorií. Kategorie pohlaví, diagnostika vrozené vývojové vady, informace o vrozené vývojové vadě, průběh těhotenství a druh rozštěpu obličeje a edukace o kojení. Kategorie jsou dále rozdělené dle výsledných odpovědí respondentů a do dalších podkategorií. Výsledky jsou přehledně rozdělené do schémat a následně podrobně popsány. Z výzkumu vyplynulo, že se dbá na pečlivou odbornou informovanost rodičů. Přes to, že matky sdělily dostatečnou informovanost, některé vyhledávaly další informace na internetu anebo v letácích od lékaře. Z hlediska ošetrovatelské péče u dětí po operaci, jsou tyto děti hospitalizovány co nejdříve po narození. Tyto časně operace se uskutečňují z důvodů rychlejšího hojení a z psychologického hlediska.

Klíčová slova

Dětská sestra; dítě; chirurgická léčba; ošetrovatelská péče; oronasální rozštěpová vada; rodič; výživa

Nursing care of children with cleft lip and palate

Abstract

The bachelor's thesis discusses the nursing care provided to children with cleft lip and palate defects. It is divided into two parts: a theoretical part and a practical part.

The theoretical part covers topics such as the anatomy and physiology of the oronasal region, prenatal care, classification of cleft lip and palate, the history of treatment and current surgical treatment, nursing process, and multidisciplinary care.

The thesis has three objectives: to determine the nutritional nursing care required for children with cleft lip and palate defects, to identify the nursing care required after surgery for a child with cleft lip and palate defects, and to determine the level of awareness that parents have about cleft lip and palate defects in their children. To obtain this information, medical records were used to create detailed case histories of the children, and interviews were conducted with their parents. The research was conducted at a specialized clinic dedicated to the treatment of developmental defects of the lip and palate in paediatric patients. All the information obtained is completely anonymous. The interviews consisted of a total of 23 pre-prepared questions.

The empirical part of the bachelor thesis resulted in two case studies of children who were hospitalized in specialized departments due to surgery for cleft facial defects. The individual interviews were transcribed verbatim using MS Word and then the parents' interviews were analysed and categorized using the pencil paper method.

Based on the research investigation, it was found that care is provided individually according to the congenital defect in the lip area and the palate and its extent of damage. This determines the timeliness of surgical treatment and associated nutrition. A detailed analysis of the nursing process and the creation of nursing diagnoses related to the specific patient with a congenital defect in the lip and palate region was performed. The child described in case study 1 was found to have almost no problems with breastfeeding. The mother stated that it just takes them longer to get the boy to suckle, after which everything goes without a problem. The boy in case 2 is no longer breastfeeding and is fed with artificial milk, which the mother gives him with a bottle. The mother is already trying feeds, which he tolerates. The boy has a problem of

impaired swallowing related to cleft palate manifested by slow swallowing.

The results of the interviews were categorized into 6 categories: gender, diagnosis of congenital developmental defect, information about congenital developmental defect, pregnancy progress and type of facial cleft, and breastfeeding education. The categories were further subdivided according to the resulting responses of the respondents and into other subcategories. The results are clearly presented in diagrams and described in detail. The research revealed that careful professional information is being provided to parents. Despite the fact that mothers reported sufficient awareness, some sought further information on the internet and/or in leaflets from the doctor. In terms of nursing care for children after surgery, these children are hospitalized as soon as possible after birth. Early operations are done for reasons of faster healing and from a psychological point of view.

Key words

Pediatric nurse; child; surgical treatment; nursing care; oronasal cleft defect; parent; nutrition

Obsah

ÚVOD	10
1 SOUČASNÝ STAV	12
1.1 ANATOMIE A FYZIOLOGIE ORONASÁLNÍ OBLASTI	12
1.2 PRENATÁLNÍ PÉČE	14
1.2.1 <i>Primární a sekundární prevence</i>	15
1.2.2 <i>Ovlivňující faktory</i>	15
1.2.3 <i>Prenatální diagnostika</i>	16
1.3 ROZŠTĚPOVÉ VADY RTŮ A PATRA	17
1.3.1 <i>Klasifikace rozštěpů rtů a patra</i>	17
1.3.2 <i>Historie léčby rozštěpových vad rtu a patra u dětí v České republice a ve světě</i>	18
1.3.3 <i>Chirurgická léčba v současnosti</i>	20
1.3.3.1 <i>Operační techniky</i>	20
1.3.3.2 <i>Předoperační příprava</i>	21
1.3.3.3 <i>Pooperační péče</i>	22
1.4 SPECIFICKÁ OŠETŘOVATELSKÁ PÉČE DĚTSKÉ SESTRY O NOVOROZENCE PO NAROZENÍ	22
1.4.1 <i>Ošetřovatelský proces</i>	23
1.4.2 <i>Ošetřovatelský proces v oblasti výživy</i>	24
1.5 MULTIDISCIPLINÁRNÍ PÉČE PO OPERACI	25
1.5.1 <i>Stomatologicko-ortodontická péče</i>	25
1.5.2 <i>Logopedicko-foniatrická péče</i>	26
1.5.3 <i>Psychologická péče</i>	27
1.5.4 <i>Otorhinolaryngologická péče</i>	27
2 CÍLE A VÝZKUMNÉ OTÁZKY	28
2.1 CÍL PRÁCE	28
2.2 VÝZKUMNÉ OTÁZKY	28
3 METODIKA	29
3.1 METODIKA VÝZKUMU	29
3.2 CHARAKTERISTIKA VÝZKUMNÉHO SOUBORU	29
4 VÝSLEDKY VÝZKUMNÉHO ŠETŘENÍ	30
4.1 KAZUISTIKA Č. 1	30
4.2 KAZUISTIKA Č. 2	42
4.3 VÝSLEDKY ROZHovorŮ	56
5 DISKUSE	61

6	ZÁVĚR.....	65
7	SEZNAM POUŽITÉ LITERATURY.....	67
8	SEZNAM PŘÍLOH.....	71
9	SEZNAM POUŽITÝCH ZKRATEK:	79

Úvod

Vrozené vývojové vady jsou vrozené odchylky morfologického nebo funkčního charakteru, které mají negativní dopad na kvalitu života dítěte. Rozštěpy rtu a patra se vyskytují v nižším procentu v populaci, ale stále patří mezi nejčastější vrozené vývojové vady. Díky moderním metodám prenatalní diagnostiky lze mnoho vrozených vad odhalit již v průběhu těhotenství, ale bohužel, stoprocentní efektivitu záchytu nelze docílit. Vzhledem k tomu, že se jedná o multifaktoriálně podmíněnou vadu, je prevence jejího vzniku problematická. Pro úspěšnost léčby, která trvá od narození až do dospělosti, je nezbytný multioborový přístup a centralizace péče na specializovaných pracovištích. Na druhou stranu se jedná o chirurgicky dobře korigovatelnou vadu, u které mohou být v péči specializovaných odborníků minimalizovány nejen dopady estetické, ale i funkční dopady na řeč a stav středouší. Díky tomuto mohou vést děti s rozštěpovou vadou plnohodnotný a spokojený život.

Pro mou bakalářskou práci jsem si stanovila tři cíle. Prvním cílem bylo zjistit ošetrovatelskou péči v oblasti výživy u dětí s rozštěpovou vadou rtu a patra. Druhým cílem bylo zjistit ošetrovatelskou péči po operaci dítěte s rozštěpovou vadou. A posledním třetím cílem bylo zjistit informovanost rodičů o rozštěpové vadě rtu a patra u jejich dětí.

Teoretická část se zaměřuje na anatomii a fyziologii oronasální oblasti, prenatalní péče, klasifikace rozštěpů rtů a patra, historie léčby těchto rozštěpových vad a chirurgická léčba v současnosti. Teoretická část zahrnuje ošetrovatelský proces a multidisciplinární péči po operaci rozštěpů rtu a patra. Výsledkem empirické části jsou dvě kazuistiky dětí, které byly hospitalizovány ve specializovaném pracovišti, kvůli operačnímu řešení rozštěpové vady rtu a patra. Byla provedena podrobná analýza ošetrovatelského procesu a vytvoření ošetrovatelských diagnóz vztahujících se ke konkrétnímu pacientovi s vrozenou vadou rozštěpu rtu a obličeje. Druhou částí výzkumu je zjištění informovanosti rodičů z hlediska rozštěpu rtu a patra u jejich dětí. Výsledky rozhovorů byly kategorizovány do šesti kategorií a dalších podkategorií, které byly podrobně popsány.

Toto téma jsem si vybrala, protože mi přijde tato problematika zajímavé. Bylo pozoruhodné zjišťovat nové poznatky v léčbě u dětí s rozštěpovými vadami. Díky

včasné diagnostice se tato vada vyskytuje méně a její povědomost i u zdravotníků je malá.

1 Současný stav

1.1 Anatomie a fyziologie oronasální oblasti

Dle Čiháka (2016) dutina ústní (DÚ), latinsky (lat.) Cavitas oris, začíná štěrbinou ústní a končí zúžením na přechodu do hltanu. Přechod do hltanu nazýváme úžina hltanová (lat. isthmus faucium). Rty (labia oris) a tváře (buccae) vytvářejí ohraničení dutiny ústní. Patro (palatum) tvoří strop dutiny ústní. Dutina ústní se rozděluje na dvě části. První část je oddělena předsíní dutiny ústní (vestibulum oris) pomocí vnější strany zubů a dásní vpředu a zevně. Od zubů a dásní směrem dozadu je druhá část nazvaná vlastní dutina ústní neboli latinsky cavitas oris propria (Příloha 1).

Dle Čiháka (2016) rty (labia oris), jsou dvě silné řasy, které kryjí kůži zvenčí a sliznici dutiny ústní. Rty se rozdělují na horní ret (labium superius) a dolní ret (labium inferius), které uzavírají svými okraji horizontální štěrbinu, která se jmenuje ústní štěrbinu (rima oris). Na ústní štěrbině zevních okrajích se oba rty spojují jako ústní koutky (anguli oris). Jako hranice horního rtu se označuje dolní okraj nosu a šikmý rýha nosortová, která je podmíněna tahem a zčásti úponem mimických svalů. Tyto svaly nazýváme zdvihače horního rtu. Přepážka, která je od nosu až k okraji rtu se nazývá philtrum. Philtrum je oblá svislá vkleslina. Hranice dolního rtu jsou kaudálně vodorovná rýha bradortová (sulcus mentolabialis) (Příloha 2).

Stavba rtů je stejná jako obecná stavba vrstev trávicí trubice. S jediným rozdílem na zevním povrchu svaloviny je vazivo podkožní a zvenčí je ret kryt kůží. Sliznice rtů je růžová a je kryta dlaždicovým epitelem. Hmatné uzlíčky, které dosahují až ke svalovině, jsou vytvářeny četnými skupinkami slinných žlázek (glandulae labiales), které jsou obsahem podslizničního vaziva. Tenkou pokožkou je kryta kůže rtů, která obsahuje potní a mazové žlázy a také chloupky. Přechodná zóna rtů je zabarvená do červena, protože obsahuje prokrvené papily. Kůže rtů je tenká a nemá pigment a je velmi citlivá. Chloupky a potní žlázy nejsou v kůži přechodní zóny. Zde jsou jen minimálně mazové žlázy. Přechodní zóna rtů je velmi důležitá v novorozeneckém období. U novorozence se totiž mění epitel v zadní části zóny na papily, tato část má sametový vzhled oproti přední části. Tyto epitely pomáhají novorozencům držet prsní bradavku při kojení (sání). Tyto epitely postupně vymizí a ztratí se ve 2. měsíci života dítěte (Čihák, 2016).

Kolem stomodea (ústní jamka, rýha) koncem 4. týdne vývoje plodu vzniká horní ret srůstem tří částí (Příloha 3). Tyto části můžeme rozdělit na čelní (nosní) lalok pro horní čelist a dvou postranních párových laloků. Hrany, které ohraničují střed horního rtu (philtrum) jsou stopy srůstu. Čelní lalok nebyl vždy tak úzký, původně byl velmi široký. *Defekty při splývání těchto výběžků se manifestují jako vrozená rozštěpová vada* (Čihák, 2016, s. 17). Rozštěpová vada (neboli nedokonalý srůst) není běžná ve střední čáře, ale je na hranici filtra. Rozštěp rtu se vyskytuje u minimálního počtu porodů. Rozštěpová vada je dědičná, a proto roste riziko vzniku u páru, kteří již jedno dítě s rozštěpovou vadou mají. Mezi nejčastější vrozené rozštěpové vady můžeme zařadit rozštěp rtu (cheiloschisis). Jako těžší stupeň vady můžeme zahrnout rozštěp celého patra (palatoschisis) (Čihák, 2016).

Z párových laloků vzniká dolní ret, kdy se spojí ve střední čáře. Na každé straně je štěrbinová, mezi lalokem dolního rtu a postranním lalokem horního rtu, která v průběhu vývoje z boční strany srůstá. Díky tomuto srůstu nám vznikne tvář (Čihák, 2016).

Patro (palatum) patří do vlastní dutiny ústní (cavitas oris propria). Dále sem můžeme zařadit zuby, jazyk, patrovou mandli a slinné žlázy úst. (Příloha 4). Dutinu ústní a dutinu nosní rozděluje vodorovná přepážka, která se nazývá patro. Patro můžeme rozdělit na dvě části. První část je tvrdé patro, které je v přední části. Podkladem pro tvrdé patro je tzv. kostěné patro (palatum osseum). Na tvrdém patře můžeme najít nízké řasy, které se postupem věku vyhlazují. Tyto řasy jsou tuhé. Nachází se zde slizniční řasa ve střední čáře dutiny ústní, které vznikla po srůstu patrových plotének pravé a levé strany. Na tvrdé patro navazuje měkké patro (palatum molle), které je v zadní části patra. Základem měkkého patra je vazivová ploténka, ze které začínají svaly měkkého patra a úžiny hltanové. Měkké patro je kryto sliznicí, která je tvořena epitelem ve kterém se místy nacházejí chuťové pohárky (Čihák, 2016).

Dle Čiháka (2016) vývoj patra souvisí s vývojem rtů a tváří, ale také i s vývojem horní čelisti. Z nepárového čelního laloku vzniká podklad pro horní ret a zadní trojúhelníková ploténka. Jejich přední část vytváří čelist pro řezáky a zadní část vytváří primární patro. Primární patro a složka pro čelist vytvářejí mezičelist a úseky sliznice. Od 6. týdne vývoje plodu se v zadní části patra vytvářejí patrové ploténky. V 7. týdnu vývoje plodu se jazyk dostává více dolů, již není mezi ploténkami, a proto mohou ploténky vyklápat své volné okraje nahoru. Sekundární patro vzniká díky srůstem těchto plotének, které

dosahuje střední čáry. K patru DÚ se připojuje rostoucí nosní přepážka. Ke vzniku rozštěpových vad patra vedou poruchy vzniku sekundárního a primárního patra, poruchy vodorovnosti patrových plotének a další. Tyto vady mohou vznikat v různých částech vývoje plodu a mohou být v různém rozsahu (Příloha 5).

Dutina nosní (*cavitas nasi*) vzniká spojením dutiny zevního nosu a kostěné dutiny nosní. Od dutiny ústní je oddělena tvrdým patrem. Kostěná dutina nosní začíná předním vchodem do dutiny nosní a končí vnitřními nozdry, díky kterým se nám otevírá nosní dutina. Dutina nosní je rozdělena na pravou a levou část nosní přepážkou. Dutinu nosní můžeme rozdělit na dvě části. První část je předsíň dutiny nosní (*vestibulum nasi*). Druhá část se nazývá vlastní dutiny nosní (*cavitas nasi propria*). Tyto dvě části se od sebe liší epitelem a úpravou sliznice. Samotná předsíň dutiny nosní se rozkládá od nozder až pod horní okraj *cartilago alaris major* (tzv. velká křídlová chrupavka). Vrstevnatý dlaždicový epitel, který má typické uspořádání pro kůži s rohováním a s chloupky, je typický pro předsíň dutiny nosní. V dospělosti vznikají tzv. tuhé chloupky (*vibrissae*), které jsou důležité v obraně proti vniknutí částic prachu a jiných škodlivin do dutiny nosní. Na pravou a levou část je rozdělena přepážkou vlastní dutiny nosní (Čihák, 2016; Kachlík, 2018).

1.2 Prenatální péče

Prenatální prevence se zaměřuje na sledování zdravotního stavu matky a plodu, včasnou diagnostiku závažných vrozených vad (VV). Z legislativy České republiky, zákon č. 66/1986 Sb., vyplývá že matka může požádat, do 24. týdne těhotenství o ukončení gravidity z genetických důvodů, po prokázání vady nebo stanovení rizika poškození plodu. Základní vyšetření, které žena podstoupí během těhotenství zajišťuje ošetřující gynekolog (Otová et al., 2020; Andrésová a Slezáková, 2013; Legislativa v ČR, 2023).

Mezi prenatální péčí můžeme zahrnout anamnézu matky a rodiny, fyzikální vyšetření a laboratorní vyšetření. Všechna tato vyšetření jsou stejná jako u ostatních klinických oborů. Ale pro těhotenství je mnoho vyšetření specifických a nenahraditelných. Mezi tyto vyšetření zařazujeme například monitorování intrauterinního stavu plodu nebo také metody prenatální diagnostiky vrozených vývojových vad. Tuto prenatální diagnostiku rozdělujeme na dvě části. První část jsou invazivní metody a druhá část jsou neinvazivní metody. Velké riziko poškození nebo ztráty plodu je spojené s invazivním vyšetřením. V dnešní době není žádný jednotný screening pro diagnostiku vrozených vad. Proto se

různé diagnostické metody kombinují. Mezi tyto testy zahrnujeme screening Downova syndromu, screening strukturálních vad plodu. Do těchto vad zařazujeme srdeční vady, rozštěpy a omfalokéla. Invazivní metody prenatalní diagnostiky se používají za pomoci ultrazvuku. Mezi tyto metody patří aminocentéza, punkce pupečníku, odběr vzorků fetálních tkání a placentocentéza, která se v současné době nevyužívá. Genetika je nejčastější indikací k provedení invazivní prenatalní diagnostiky (Roztočil, 2020; Cobourne, 2012).

1.2.1 Primární a sekundární prevence

Předcházení nemoci a podpora zdraví se zaměřuje primární prevence. Jedním z hlavních lidí, koho můžeme zahrnout do primární prevence je praktický lékař, a v těhotenství gynekolog. Tito lékaři motivují člověka, aby dodržoval správný životní styl. Součástí primární prevence je také očkování (Národní zdravotnický informační portál, 2022).

Ke vzniku rozštěpových vad obličeje vede více faktorů, které se propojují. Spadá sem genetická predispozice, u které je zvýšené riziko, pokud se tato vada již objevuje v rodinné anamnéza matky nebo otce. Dále je důležité očkování, které může zabránit poškození plodu. V prvním trimestru může těhotná žena onemocnět zarděnkami. Je důležité, aby žena chodila na preventivní prohlídky. Měly by být hlavně dispenzarizovány ženy, které trpí epilepsií a užívají antiepileptika. Žena by měla být informována o stavu stravy, co by měla nebo neměla obsahovat. Může zde hrozit i předávkování vitamínem a z běžné stravy (Frisová, 2013)

Sekundární prevenci můžeme definovat jako včasný záchyt onemocnění a ovlivňování vzniklého onemocnění. Díky sekundární prevenci můžeme zabránit rozvoje onemocnění nebo jeho komplikací (Národní zdravotnický informační portál, 2022).

1.2.2 Ovlivňující faktory

Za vznik rozštěpů rtu a patra se podílejí různé faktory. Do nejčastějších příčin rozštěpových vad zařazujeme vnější vlivy během celého těhotenství nebo právě genetickou dispozici. Mezi vnější vlivy během těhotenství můžeme zařadit onemocnění, infekce matky například zarděnky, příušnice, toxoplazmóza, diabetes mellitus a také užívání antiepileptik při epilepsii. Ale patří sem i teratogenní látky, konzumace alkoholu a drog, škodlivé fyzikální vlivy, jako velké množství rentgenového a ionizujícího záření, nebo také nedostatek vitamínů nebo naopak předávkováním vitamínu A.

Na podkladě genetiky je příčina vzniku pouze u 7 % rozštěpů, ale hrají významnou roli (Národní zdravotnický informační portál, 2022; Fiala et al., 2017; Frisová, 2013).

V mnoha případech nelze zjistit spouštěč příčiny vzniku vrozené vady. Proto by se měly těhotné ženy vyhýbat právě těmto příčinám. V prvních týdnech těhotenství je to nejvíce důležité. V 5.-8. týdnu těhotenství mohou vznikat rozštěpy. Proto se ženám doporučuje užívání vitamínových preparátů, jako je B-komplex a kyselina listová (Národní zdravotnický informační portál, 2022).

1.2.3 Prenatální diagnostika

Prenatální diagnostiku můžeme rozdělit na neinvazivní a invazivní. Do neinvazivní prenatální diagnostiky zařazujeme ultrazvukový screening (UZ) nebo biochemické vyšetření krve matky. Ženám v těhotenství se dělá tzv. těhotenský screening do kterého se zahrnuje právě UZ vyšetření břicha těhotné ženy. Toto UZ vyšetření se dělá ve 14. týdnu těhotenství, kde je možné vidět vadu u plodu. Většina rodičů se toto dozvídá až při druhém standardním ultrazvukových vyšetření během 20.-22. týdnu těhotenství. Tyto rozštěpové vady nemusejí být, ale diagnostikovány v prenatálním období. Rozštěpová vada je u 40 % případů zjištěna až po porodu. Pod invazivní prenatální diagnostiku řadíme získání buněk plodu za účelem stanovení postižení, za ji dítě bude mít nebo ne (Maříková a Seemanová, 2013; Fiala et al., 2017; Peterka a Peterková, 2015).

Prenatální diagnostika je tedy nejvýznamnější pro snížení počtu dědičných chorob. V prenatální diagnostice nám může pomoci i prekoncepční prevence, která zjišťuje genetickou situaci a rizika v rodině. Míru rizika tato prevence zajišťuje pomocí genealogické studie. Cílem této studie je nalezení a určení typu dedičnosti znaků a rizika opakování vady (Klíma, 2016).

Bohužel, ale v současné době neexistuje žádný univerzální screeningové vyšetření na odhalení 100 % všech vrozených vývojových vad. Proto se používají kombinace více druhů diagnostických metod (Hájek et al., 2014).

Rozštěpové vady obličeje nemůžeme diagnostikovat pomocí těchto invazivních metod. Obličejové rozštěpové vady diagnostikujeme pomocí ultrazvuku nebo magnetické rezonance. Pomocí dvojrozměrného ultrazvukového vyšetření můžeme zjistit rozštěpovou vadu. Nejčastěji je zjištěna okolo 20. týdne těhotenství. V tomto období se

u ženy provádí screening vrozených vad plodu. Pokud je vada více rozšířená na ultrazvuku se to pozná dříve. Úspěšnost poznání rozštěpové vady na ultrazvuku je závislá na poloze plodu, průhlednosti tkání ženy, ale také na zkušenostech lékaře a kvalitě přístroje. Pokud je potvrzena přítomnost rozštěpové vady, rodiče je doporučeno zopakovat ultrazvukové vyšetření ve specializovaných centrech. Zde se provede klasické dvojrozměrné ultrazvukové vyšetření a poté i troj a čtyřrozměrné ultrazvukové vyšetření. Další zpřesnění rozštěpové vady můžeme diagnostikovat pomocí magnetické rezonance. Magnetická rezonance se nejčastěji používá při podezření na výskyt rozštěpové vady nebo při nejasném nálezů na ultrazvuku (Frisová, 2013).

1.3 Rozštěpové vady rtů a patra

Do nejčastějších vrozených vývojových vad můžeme zařadit rozštěpy rtu a patra, které jsou druhé nejčastější. Nejčastější vrozené vady jsou vrozené vady končetin. Díky kvalitnější prenatální screeningové diagnostice se jejich výskyt v České republice snížil. Průměrná incidence je nyní 1,1 na 1000 porodů. Častější výskyt tohoto postižení je více u chlapců než u dívek. Tato vada se spíše objevuje na levé straně, jen ojediněle je tato vada oboustranná. Riziko vzniku rozštěpové vady se zvyšuje s věkem matky. Pokud jde o výskyt těchto vývojových vad je významná i rasa (Národní zdravotnický informační portál, 2022; Fiala et al., 2017; Jakubíková, 2012).

Největším rizikem pro novorozence s rozštěpovou vadou je zhoršená schopnost sání a polykání, zvýšené riziko aspirace ale také opakované infekty nosní a ústní dutiny (Klíma, 2016).

1.3.1 Klasifikace rozštěpů rtů a patra

Základní klasifikaci obličejových rozštěpových vad rozdělujeme podle embryologického vývoje obličeje. Klasifikaci rozštěpů dělíme na dva základní typy. První typ je typický a druhý typ je atypický. Do typického typu můžeme zařadit retní, retní a čelistní, patrové izolované a celkové rozštěpy. Mezi rozštěpy atypické zapadají příčné, horní střední (nos, horní ret, horní ret s defektem mezičelisti), dolní střední (dolní ret, dolní ret a čelist) a šikmé (ret a tváře, tváře a dolní víčka, patro). Dále můžeme rozštěpové vady rtu a patra rozdělit na přední, zadní a smíšené rozštěpové vady (Měšťák et al., 2015; Fiala et al., 2017; Jakubíková, 2012).

Měšťák et al., 2015 a Jakubíková, 2012 uvádí ve své literatuře, že mezi rozštěpy typické můžeme zařadit rozštěpy stejné, které spadají do předních rozštěpových vad. Do této skupiny zařazujeme vady, které jsou nejčastější rozštěpové vady obličeje. Patří sem rozštěp rtu, který je nejlehčí ale také nejčastější formou. Rozštěp rtu může být jednostranný nebo oboustranný, málo časté. Je to malý řez, který sahá od rtu v místě řezáku až k prahu nozdry. Dále sem řadíme rozštěp rtu a čelisti. U této vady může být předsunuta i mezičelist. Nejčastěji tento rozštěp vypadá tak, že je postižena oblast řezáku, kde tento zub může chybět. Celkový rozštěp zařazujeme také do této kategorie. Tento rozštěp je nejtěžší formou rozštěpů této velké skupiny. Postižen je ret, patro i čelist. U všech těchto vad je postižen i nos (Příloha 7).

Měšťák et al., 2015 uvádí, že do druhé skupiny patří rozštěpy patra. Jako nejlehčí forma této skupiny je částečný rozštěp měkkého patra. Ale mezi časté formy zařazujeme rozštěp patra se zářezem v zadním okraji patra. Pokud je postíženo měkké i tvrdé patro hovoříme o úplném rozštěpu patra (Příloha 8).

U všech těchto skupin můžeme vidět mikroformy rozštěpů. Do těchto mikroforem zařazujeme například asymetrický pokles nosního křídla, jizva horního rtu, atypický tvar a postavení řezáků a další (Měšťák et al., 2015).

1.3.2 Historie léčby rozštěpových vad rtu a patra u dětí v České republice a ve světě

Chirurgická oprava patra byla popsána chirurgy v průběhu posledních třech století. Obturátor neboli protézka, výplň byla hlavní součástí léčby v 18. století. Na opravu měkkého a tvrdého patra byla použita odlišná technika. Zatímco již v 17. století byla použita technika oprav na měkké patro, které se soustředily hlavně na normální produkci řeči a kompetenci zadní části patra. Tak o 70 let později začala náprava tvrdého patra. Tam se zaměřovali na upřesnění anatomicky správnému uzávěru bez napětí a normální růst chrupu a celého obličeje (Naidu et al., 2022).

První pokus o léčbu rozštěpu patra provedl Pare, kdy použil stříbrné a zlaté abtury. Technika opravy měkkého patra spočíval v prodloužení patra při současném uzavření defektu. Toto vše se dalo uskutečnit díky popisu měkkého patra. První popis poskytl francouzský zubař Le Monnier v roce 1764, který provedl rekonstrukci patra. Ve dvanáctých letech 19. století Von Graefe zdůraznil, že měkké patro je nejdůležitější hlasotvornou strukturou. Po úspěchu Von Graefeho s operací rozštěpových vad se v roce 1816 podařilo mnoho dalším chirurgům úspěšné operace patra. Von Graefe totiž

poprvé popsal metodu rekonstrukce patra a o rok později toto bylo publikováno. Tento lékař vyvinul speciální nástroje pro suturu patra. Vše spočívalo v naleptání okrajů rozštěpu kyselinou chlorovodíkovou a tinkturou ze španělských mušek. Při prvních operacích se nehledělo na funkci patra, ale hlavně na přiblížení rozštěpu pomocí silných stehů, aby patro bylo anatomicky správně. Výsledkem těchto operací bylo krátké, nepohyblivé patro, které zhoršovalo řeč (Naidu et al., 2022; Dvořák, 2009).

Roku 1820 popsal Roux techniku obříznutí rozštěpové šterbiny a přiblížení okrajů patra. Toto vše uskutečnil pomocí třech silných voskovaných stehů. U tohoto výkonu pacient seděl a vše bylo provedeno bez anestezie. Pacient nesměl nic jíst a mluvit po dobu 3 dnů po operaci. U tohoto lékaře podstoupil operaci Stephenson, který podrobně popsal tuto problematiku z pohledu pacienta. Stephenson navrhl, aby se tato operace prováděla u dětí až ve 4-6 letech před upevněním špatné řeči. Pan Dieffenbach poprvé úspěšně uzavřel měkké i tvrdé patro a použil uvolňovací nářezy (Dvořák, 2009).

V devadesátých letech 20. století se více rozšířilo prodloužení měkkého patra. Wardill a Kilner zdokonalili techniku oprav tvrdého patra, přes řez zpětným umístěním měkkého patra v nosní sliznici a tím uvolnění řezů směrem dopředu laterálně. Díky této technice vznikl tvar V-Y a tím se zvětšilo patro (Naidu et al., 2022).

Techniku rekonstrukce velofaryngeálního svalového závěsu přeorientováním svalstva měkkého patra ze šikmé na příčnou popsal v roce 1969 Kriens. Toto se mu povedlo bez toho, aby narušil svalstvo související s Eustachovou trubicí. Principy oprav měkkého a tvrdého patra se vzájemně ovlivňovaly a byly upravovány. To proto že i se tyto techniky předávaly od mentora k praktikantovi (Naidu et al., 2022).

Roku 1912 stanovil Thompson obecnou dobu provádění operace rtu a to ve 2. až 3. měsíci života dítěte. Pare zavedl metodu okrvavení a přiblížení okrajů rtu. tato operace se dělala pomocí rovné jehly a osmičkovým stehem. Pro nejnižší stupeň rozštěpu rtu vytvořil Rose a Thompson metodu přímé sutury (sešití). Příliš nevýhodný postup vymysleli Mirault, Blair a Brown, kde je principem obloukovitá sutura. Bohužel u této metody býval ret napjatý a asymetrický. První, kdo zachovává Cupidův oblouk byla metoda pana Mesuriera. Zde dojde častěji k vytvoření delšího rtu. principem většiny moderních metod je metoda podle pana Millarda jn. Tato metoda je vhodná pro malé a neúplné rozštěpy. Po této operaci jsou jizvy pěkné a zvedá se zde práh nozdry (Dvořák, 2009).

1.3.3 Chirurgická léčba v současnosti

Rozštěp rtu se operuje pomocí sešití kůže, sliznice a svaloviny tohoto rtu. Při této operaci se operuje i nosní spodina a uzavírá se také rozštěp čelisti. V různorodých zdrojích se uvádí, že se první operuje rozštěp rtu a až později rozštěp patra. Cílem těchto operací je rekonstrukce všech tkání, kde je rozštěp rtu a zachováním fyziologické podoby rtu. Termín operace je pro každé pracoviště jiný. Každá nemocnice si určí dobu a čas dané operace. Operace rtu se, ale musí uskutečnit do 6. měsíců věku dítěte. Samozřejmě je nejlepší operovat co nejdříve po narození. U oboustranných rozštěp rtu je nutné zařídít operaci co nejdříve, kvůli možnému posunutí mezičelisti (Měšťák et al., 2015; Raymond and Morrow, 2021).

Většina plastických chirurgů upřednostňuje operaci v novorozeneckém věku. Nejčastěji se tato operace provádí již v prvním týdnu života novorozence. Tato brzká operace má dva důvody. Prvním důvodem je vytvoření jemných a nenápadných jizev po rozštěpu rtu. Druhým důvodem je psychologické hledisko, frustrace nebo také již deprese jsou procentově nižší u rodičů dětí, které podstoupily operaci již v prvním týdnu života. Tato operace je důležitá i kvůli snadnější výživě dítěte (Měšťák et al., 2015).

V současné době je chirurgická léčba na vysoké úrovni. Díky této chirurgické léčbě nemusíme na člověku vůbec poznat, že v dřívější době nějaký rozštěp měl. Jedním z pokračujících problémů je rekonstrukce deformity nosu. Zde již nezáleží na velikosti postižení a času operace (Měšťák et al., 2015).

U rozštěpu patra je hlavním cílem uzavření měkkého a tvrdého patra proti nosní dutině. U operace rozštěpu patra není tolik důležitá včasná operace. Musíme zde vzít hlavně v potaz foniatrické požadavky a vývoj čelisti (Měšťák et al., 2015).

1.3.3.1 Operační techniky

O první operaci se zasloužil akademik Burian. Od této doby se chirurgické operační techniky zdokonalily. Burian má svá specifika, která se odlišují od ostatních dětských chirurgů. V minulosti se operace posunovaly až na pozdější dobu, dnes se operují novorozenci hned po narození. Každý chirurg má jinou, oblíbenou techniku pro rekonstrukci rtu. Základem plasticko-chirurgické operace rozštěpu rtu je vždy technika založená na tzv. Z plastice. Tento typ techniky slouží k obnovení délky rtu. Vždy je nejdůležitější, aby se při sutuře (sešití) dbalo na správnou rekonstrukci spojitosti mimických svalů. Millardova rotačně-posuvná metoda je nejpoužívanější metodou

u operace rozštěpu rtu a patra. Pokaždé když se vynalezne nová metoda, se tato metoda srovnává s touto Millardově rotačně-posuvnou metodou (Kuklík, 2013; Dvořák, 2009).

Dvořák (2009) uvádí, že mezi dnešní nejvíce používané metody zařazujeme přímou suturu rtu pro korekci mikroforem rozštěpu a také metodu trojúhelníkovitého lalůčku podle Tennison-Randala. Mezi nejmodernější techniky sešití rtu patří Noordhoffova modifikace Millardova rotačně-posuvného laloku, Mohlerova modifikace Millardovy operace s umístěním back-sutu rotace na kořen kožní části nosní přepážky a poslední Delairova metoda rekonstrukce horního rtu (Příloha 9).

Každý přístup k operaci rozštěpu je individuální. Je dán vývojem artikulace u dětí, nikoli věkem. Nejčastěji operované období je mezi 9-12 měsícem věku dítěte. Maximální hranice pro operaci rozštěpu patra jsou 2 roky. Pozdější operace, ale vede k řečovým vadám, které se špatně odstraňují. Před výběrem techniky pro operaci rozštěpu patra jsou důležité dva faktory. První faktor je Rossovo devatero kranialního růstu (Příloha 10). Patologicko-anatomické poměry svalů měkkého patra se svislým průběhem svalových snopců a s náhradními úpony k zadnímu okraji kostěného patra a k okraji rozštěpu jsou druhým faktorem. Mezi nejčastější operační techniky operace rozštěpu patra patří tři základní postupy. První upravená Langenbeckova technika, druhá dvojlaloková plastika podle Bardacha a třetí, poslední technika se jmenuje Furlowova dvojitá reverzní Z-plastika. Není mezi nimi velký rozdíl, výběr záleží na dětském chirurgovi (Dvořák, 2009).

1.3.3.2 Předoperační příprava

U rozštěpu patra spojeného s rozštěpem rtu se obvykle ret lepí od jednoho týdne života až do operace. Toto pomáhá zmenšit velikost štěrbinu a zlepšit symetrii (Phalke a Goldman, 2022).

Pooperačním komplikacím lze zabránit podrobným předoperačním vyšetřením. Předoperační vyšetření se dělí na tři části. První část je dlouhodobé předoperační vyšetření, druhá část krátkodobé předoperační vyšetření a poslední třetí část je bezprostřední předoperační vyšetření. Do dlouhodobého předoperačního vyšetření spadá interní vyšetření pacienta, které nesmí být starší než dva týdny. Do tohoto vyšetření zahrnujeme fyzikální vyšetření, jako je pohled, poklep a pohmat; změření fyziologických funkcí, screeningové vyšetření moče, kde se vyšetřuje moč + sediment; screeningové vyšetření krve, do kterého spadá odběry krve na krevní obraz, základní

biochemie, krevní skupina a Rh faktor, Quickův test. Dále rozhodne lékař o možná rozšíření předoperačního vyšetření dle stavu pacienta (Slezáková et al., 2019).

Pouze 24 hodiny platí krátkodobé předoperační vyšetření. Do tohoto vyšetření zařazujeme fyzickou přípravu, která se rozděluje na několik kategorií. Do těchto kategorií zařazujeme výživu a tekutiny, kde platí že každý člověk musí být lačný 6-8 hodin před operací; dále vylučování, kde je zajištěna katetrizace močového měchýře; hygienická péče; příprava operačního pole; spánek a odpočinek a prevence tromboembolické nemoci. Dále do krátkodobého vyšetření spadá anesteziologická příprava a psychická příprava pacienta (Slezáková et al., 2019).

Poslední část je bezprostřední předoperační příprava, která se týká dvou hodin před operací. Tato část obsahuje kontrolu dokumentace, kontrola operačního pole, lačnění, vyprázdnění a další (Slezáková et al., 2019).

1.3.3.3 Pooperační péče

Novorozenec s rozštěpovou vadou má od narození specifickou péči. Důvodem specifické péče je to, že má například narušený příjem potravy a hrozí aspirace, nevytvoří se sací reflex a je narušené celé polykání (Kejklíčková, 2016).

Po operaci jsou děti převezeny na jednotku intenzivní péče (JIP). Na standardní oddělení se novorozenec vrací druhý den po operaci, pokud nemá žádné komplikace. Komplikací můžeme myslet zvracení, zvýšené krvácení, nepřijímání stravy a další. Z hlediska výživy jsou novorozenci krmeni odstříkávaným mlékem z lahvičky, ve výjimečných případech se stává, že se novorozenci krmí nazogastrickou sondou (NGS). Pokud nedojde k žádné zdravotní komplikaci a dítě stravu toleruje, hospitalizace trvá přibližně jeden týden (Malá et al., 2014).

1.4 Specifická ošetrovatelská péče dětské sestry o novorozence po narození

Za nejvyšší kvalitu ošetrovatelské péče zodpovídá vždy sestra a ostatní ošetrovatelský personál. Kompetentnost a znalosti sestry jsou velmi důležité při poskytování péče pacientům. Práce dětské sestry zahrnuje několik kategorií. Do těchto kategorií například spadá podpora kojení a řešení zvláštních potřeb novorozence. Dětská sestra má několik funkcí, jako například pečovatelka, učitelka, spolupracovnice a výzkumník (McKinney et al., 2021).

1.4.1 Ošetrovatelský proces

V současné době existuje několik definic ošetrovatelského procesu. *Jejich společným jmenovatelem je systémový komplexní výkon ošetrovatelské činnosti s důrazem co nejvíce přihlížet k individuálním potřebám ošetrovaného, řešit jeho problémy a předcházet jim* (Tóthová, 2014, s. 16). Ošetrovatelský proces se skládá z několika naplánovaných činností a tyto činnosti jsou důležité pro dosažení určitého výsledku. Cílem ošetrovatelského procesu je změna zdravotního stavu nemocného. Vše se musí naplánovat individuálně na každého pacienta. Do tohoto procesu se snažíme zapojovat co nejvíce i pacienta a jeho rodinu. Ošetrovatelský proces rozdělujeme do 5 fází. Mezi tyto fáze zařazujeme zhodnocení/posuzování, diagnostiku, plánování, realizaci a vyhodnocení. V první fázi, zhodnocení/posuzování, zjišťujeme dostatek informací o pacientovi, hodnotíme celkový jeho zdravotní stav a hledáme patologické procesy a rizika, která mohou ovlivnit pacientův zdravotní stav. Diagnostika je druhá fáze procesu. V této fázi má sestra za úkol zhodnotit všechny informace, které získala o pacientovi. Sestra musí stanovit již existující a možné problémy. Třetí fáze obsahuje fázi plánování. Sestra společně s pacientem určí 4 kroky, které mohou naplánovat ošetrovatelský proces. Rozdělují problémy, které se musí řešit ihned, dále na ty, které můžeme vyřešit později. Dále na problémy, které se musí sestra soustředit. A poslední na problémy, s kterými potřebuje multidisciplinární pomoc. V této fázi tedy sestra stanoví cíle a očekávané výsledky od pacienta za určitou dobu. Předposlední fází je realizace. V této fázi realizujeme plán péče. Před vykonáním této činnosti musí sestra znovu posoudit stav pacienta, zda se nic nezměnilo. Sestra musí v této fázi realizace sledovat pacientovi reakce na poskytovaný výkon. Vše musí sestra zaznamenat do dokumentace pacienta. Poslední fáze se nazývá vyhodnocení. V této fázi sestra hodnotí, zda došlo ke splnění všech cílů (Tóthová, 2014).

Ošetrovatelský proces má pozitivní význam pro pacienta i pro sestru. Mezi pozitiva, která se vztahují na pacienta patří kvalitní a plánovaná péče, která je zaměřena na celkové uspokojení všech potřeb nemocného. Návaznost a kontinuita péče, která je dostupná pro všechny osoby zajišťující péči o pacienta. Dalším pozitivem je účast pacienta na péči. Mezi pozitiva ošetrovatelského procesu pro sestru patří systematické a důsledné ošetrovatelské vzdělání, odborný růst, vyhnutí se rozporu se zákonem, splnění ošetrovatelských norem a norem akreditovaných pracovišť (Tóthová, 2014).

1.4.2 Ošetřovatelský proces v oblasti výživy

Největším a prvním problémem u dětí s rozštěpovými vadami je oblast výživy. Sání se vyvíjí, již v prenatálním růstu plodu a to od 28. týdne až do 34. týdne. Princip vlastního mechanismu sání spočívá v obklopení bradavky nebo dudlíku od lahvičky rty dítěte. Tímto zde vznikne neprodyšné místo, kde neuniká vzduch. Díky tomuto neprodyšnému místu, může novorozenec sát mléko. Novorozenec, který má rozštěpovou vadu, tento mechanismus nemá. Dítě, kvůli otevřenému prostoru mezi nosem a ústy nemůže vytvořit příslušný intraorální tlak. Hrozí zde riziko aspirace. Některé novorozence jde krmit pomocí speciální kojenecké lahve. Krmení lahví se více využívá u dětí s rozštěpem rtu. U dětí s rozštěpem patra je možnost krmení lahví, ale musí zde být kontrola a asistence. U těchto dětí můžeme využít například masáže prsa pro uvolnění mléka. Vždy je nutné kontrolovat váhové přírůstky, zda novorozencům mateřské mléko stačí (Dvořák, 2009).

Krmení pomocí lahve je pro novorozence méně náročné. Dítě je krmeno mateřským mlékem, ohřáté ve vodní lázni na teplotu těla 37°C. Existuje několik typů lahví. Habermanova savička využívá lahev s prodlouženým kompresivním dudlíkem. U této lahve můžeme průtok mléka nastavit zalomením dudlíku. Výhodou je, že stlačením dudlíku se znemožní navrácení mléka zpět do lahve. Jako další lahev je Pigeon Cleft Palate Nurser, která má široký dudlík. Tento dudlík je na jedné straně velmi ohebný a na straně druhé tuhý. Dále existuje stlačená lahev se speciálním dudlíkem se nazývá CLP Nurser (Cleft Lip and Palate). Tato lahvička umožní redukovat průtok mléka dudlíkem během krmení. Vždy musíme sledovat množství mléka, aby nebylo dítě přehlcené. Dále můžeme využívat jiné alternativní pomůcky jako je například lžička, kapátka, stříkačky a další (Dvořák, 2009).

Jednou ze zásad pro správné krmení je poloha dítěte. Novorozenec by měl být co nejvíce ve vzpřímené poloze. Důvodem je nadměrné polykání v souvislosti s rozštěpovou vadou, projevující se zvracením, blinkáním s vysokým rizikem aspirace. Jako u každého novorozence je nutné nechat dítě odříhnout. Výjimkou u dětí s rozštěpem je, že na závěr celého krmení se jim dá pár lžic vody nebo čaje, aby se celý rozštěp opláchnul (Dvořák, 2009).

Způsob výživy se velmi mění od jednoho roku života. Stále je důležitá kontrola rodičů nad dítětem. Nejdůležitější je vést děti ke správné výživě a vhodných stravovacích

návyčích. Od batolecího období až do předškolního věku tyto děti ztrácejí zájem o jídlo. Dětem bychom neměli nutit jídlo, ale stále ho nabízet. Tyto děti by měly jíst 5x denně a strava by měla být velmi pestrá. Tyto děti jsou již po operaci rozštěpové vady, proto by neměly mít žádný problém s potravou. U těchto dětí pokračujeme stejně jako u dětí bez rozštěpové vady. děti by měly mít vhodné prostředí ke stolování. Nejprve začínáme potravu dávat do misky a poté přecházíme na hluboký a mělký talíř. Nejdříve dítě učíme s lžící a poté s příborem. Během jídla vždy nabízíme dítěti tekutiny. Riziko aspirace hrozí u dětí do 4 let. (Sedlářová, 2008)

Strava školních dětí se již musí přizpůsobit dennímu režimu dítěte. Stavba stravy a potřeba živin a energie se čím dál více blíží k jídelníčku dospělých. Jako v předchozích období je stále důležité udržovat dostatečnou pestrost stravy a dostatek tekutin. (Klíma, 2016)

1.5 Multidisciplinární péče po operaci

Ve většině případů se tyto děti, narozené s rozštěpovou vadou, posílají do specializovaných pracovišť. V současném období se tato problematika řeší ve specializovaných centrech v Praze a v Brně. Péče o pacienta s rozštěpem rtu a patra je multidisciplinární, systematická a dlouhodobá. V České republice je plastický chirurg tým, kdo je hlavní koordinátor celé léčby. Mezi další členy multidisciplinárního týmu patří dětský anesteziolog, neonatolog, pediatr, otorinolaryngolog a foniatr, ortodontista, logoped, genetik a také psycholog. Nejvíce multidisciplinární péči potřebuje dítě do roku života, ale i nadále zůstává sledováno až do dospělosti (Malá et al., 2014; Fiala et al., 2017; Pražský, 2014).

1.5.1 Stomatologicko-ortodontická péče

Stomatologie je lékařský obor, který se zabývá prevencí, diagnostikou a léčbou dutiny ústní (zubů, dásní a sliznic) a orgánů, jež k dutině ústní patří (slinné žlázy, mizní uzliny, skelet obličeje) (Slezáková et al., 2016, s. 29).

Ortodoncie (čelistní ortopedie) – zabývá se diagnostikou, léčením a prevencí odchylek postavení zubů, čelistí; ortodontické anomálie se projevují souborem poruch, jež způsobují např. změny vzhledu, poruchy v příjmu potravy a ztíženou komunikací; mohou postihovat postavení jednotlivých zubů, zubní skupiny, vztah zubních oblouků a velikost a vztah čelistí; tyto anomálie vyžadují dlouhodobou ortodontickou léčbu (Slezáková et al., 2016, s. 29).

Rozštěpy horního rtu se operují co nejdříve to jde. Ve většině případů se operace uskuteční prvním týdnem života nebo půl roce života. Rozštěpy patra se operativně řeší až déle. Další operace jsou závislé na typu vady a spočívají v úpravě vad nosu, v úpravě pooperačních jizev a oronazálních komunikací a mezičelistní deformit. Stomatologická péče hraje důležitou roli v celkové léčbě. Důležité je dávat pozor na prevenci kazu, která je u dětí s rozštěpovými vadami častější než u jiných, ortodontických anomálií a obličejových deformit. Děti s rozštěpem mají větší tendenci k těmto problémům. Pokud se tato péče nedodrží může negativně ovlivnit léčebné postupy a celkový výsledek komplexní léčby. Cílem ortodontické léčby je pečovat o postavení všech zubů a celkový vývoj čelisti již od narození do dospělosti. Chirurgicky se upravuje skus a mezičelistní vztahy (Mazánek, 2018; Weber, 2012; Dvořák, 2009; Pokorná, 2017).

1.5.2 Logopedicko-foniatrická péče

Pomocí čtyř základních komunikačních parametrů dosáhneme u dítěte správné řeči a normálního jazykového vývoje. Mezi tyto parametry spadají rezonance, artikulace, fonance a jazykový rozvoj (Dvořák, 2009).

V předškolním věku je možná sekundární operace, rtu, nosu i patra. Děti, po operaci rozštěpů, mohou trpět poruchami velofaryngeálního uzávěru. Proto mohou trpět hypernazalitou, která se objevuje v řeči a špatnou artikulací. Hypernazalitu vysvětlujeme, že děti mluví tzv. přes nos, huhňají, porucha výslovnosti a obtížně srozumitelná řeč. Také se jí říká palatolálie. Toto můžeme vyšetřit pomocí endoskopické kamery, která je zavedena přes nosní dutinu, kde je možné pozorovat pohyb měkkého patra během mluvení. Stupeň palatolálie závisí na stupni rozštěpové vady, také na postižení čelisti a chrupu a dalších komplikací (Fiala et al., 2017).

V léčbě poruch řeči je nutná spolupráce mezi logopedem, foniatrem, ušním lékařem a rodiči dítěte. Jako první úkol mají rodiče navádět dítě k rozvoji řeči. Jako například napodobování zvuků, masáže patra, cvičení obličejové mimiky a různá cvičení například s foukáním do míčků (Hahn, 2018; Pokorná, 2017).

Hned jak je dítě po operaci schopné spolupracovat, je čas pro individuální logopedickou léčbu. Tato léčba je nutná u 50-80 % dětí. Jako první se děti učí výslovnost samohlásek. Pokud děti tuto úroveň zvládnou, pokračuje se na cvičení hlásek pomocí rtu, zubů, patra a jazykem. Tyto návštěvy pokračují minimálně do 2-3 let věku dítěte, kdy následně

foniatr posoudí stav patrového uzávěru a doporučí s chirurgem možnou korekční operaci. Do šesti let věku by se mělo docílit správné řeči (Pokorná, 2017).

1.5.3 Psychologická péče

Psychologická péče se musí zajistit jak v budoucnu pro pacienta, tak i pro rodiče. Pro rodiče novorozence je tato pomoc důležitá již od porodu. Pokud je diagnóza stanovena již v těhotenství pomocí UZ, je možné navštívit psychologickou pomoc již v tomto období. Psychologická pomoc je velmi důležitá v budoucnu pro lehké zapojení pacienta do společnosti (Dvořák, 2009).

1.5.4 Otorhinolaryngologická péče

V prvním roce života je dítě sledováno u rinolaryngologa. Důvodem této dispenzarizace je vyšší výskyt opakujících se zánětů středního ucha. Z důvodu častých zánětů středního ucha může hrozit u jedinců nedoslýchavost. Tyto kontroly jsou doporučovány i tehdy pokud dítě žádné problémy nemá. Pokud problémy pokračují řeší se to zavedením ventilačních trubiček do bubínku. Otorhinolaryngologický lékař také sleduje děti v kojeneckém věku, kvůli možnému výskytu obstrukční spánkové apnoe nebo může provést výměnu ventilačních trubiček (Dvořák, 2009; Fiala et al., 2017, Borský et al., 2012).

2 Cíle a výzkumné otázky

2.1 Cíl práce

Cíl 1: Zjistit ošetrovatelskou péči v oblasti výživy dítěte s rozštěpovou vadou rtu a patra bezprostředně po narození.

Cíl 2: Zjistit ošetrovatelskou péči po operaci dítěte s rozštěpovou vadou rtu a patra.

Cíl 3: Zjistit informovanost rodičů o rozštěpové vadě rtu a patra u jejich narozeného dítěte.

2.2 Výzkumné otázky

Výzkumná otázka 1: Jaká je péče v oblasti výživy u dětí s vývojovými vadami rtu a patra?

Výzkumná otázka 2: Jaká je péče po operaci u dětí s vývojovými vadami rtu a patra?

Výzkumná otázka 3: Jakým způsobem a do jaké míry jsou informováni rodiče dítěte s rozštěpovou vadou rtu a patra?

3 Metodika

3.1 Metodika výzkumu

Výzkumná část mé bakalářské práce s názvem „Ošetrovatelská péče u dětí s rozštěpovými vadami rtu a patra“ byla zpracována kvalitativní formou výzkumu. Na získání těchto informací byla použita zdravotnická dokumentace k vytvoření podrobných kazuistik dítěte a rozhovor s rodiči dětí s rozštěpovými vadami. Výzkumné šetření probíhalo na specializovaném pracovišti zaměřeném na léčbu vývojových vad rtu a patra u dětských pacientů. Všechny tyto informace, které byly zjištěny jsou zcela anonymní. Rozhovor obsahoval celkem 23 předem připravených otázek (Příloha 10). Rozhovory byly nahrávány na mobilní telefon a následně doslova přepsány do MS Word. Výsledky rozhovorů byly zpracovány pomocí metody „tužka a papír“.

3.2 Charakteristika výzkumného souboru

Výzkumné šetření bylo prováděno kvalitativní metodou, technikou rozhovorů rodičů hospitalizovaných dětí, pozorováním ošetrovatelské péče a prací se zdravotnickou dokumentací hospitalizovaného dítěte. Výzkumné šetření probíhalo na specializovaném pracovišti zaměřeném na léčbu vývojových vad rtu a patra u dětských pacientů. Toto šetření probíhalo po domluvě s vrchní sestrou a staniční sestrou oddělení, kde byly tyto děti hospitalizovány. Výzkum probíhal od února do poloviny dubna roku 2023.

4 Výsledky výzkumného šetření

4.1 Kazuistika č. 1

Jako zdroj informací jsem použila lékařskou a ošetrovatelskou dokumentaci. Další údaje jsem získala při rozhovoru s rodiči pacienta. Nedílnou součástí zpracování ošetrovatelské anamnézy je i pozorování pacienta a ošetrovatelského procesu.

Pacient: X.Y., narozen: 5.2. 2023, chlapeckého pohlaví

Hospitalizace:

Dne 23.3. 2023 bylo dítě hospitalizováno na Klinice dětské chirurgie, ortopedie a traumatologie ve specializovaném zařízení. Na toto oddělení byl přijat z důvodu primární rekonstrukce rtu.

Základní diagnóza:

Jednostranný rozštěp rtu

Rodinná anamnéza

Matka – zdráva, v rodině matky nejsou žádná významná onemocnění

Otec – zdrav, v rodině otce nejsou žádná významná onemocnění

Sourozenci – 1 – zdrav

Osobní anamnéza

Dítě je z druhého těhotenství, z druhého porodu. Porod VEXem pro nepostupující porod v 39+0 týdnu těhotenství, týden před termínem. Apgar skóre 9-10-10, porodní adaptace v normě. Matka nerodila přímo ve specializovaném centru, kde jsou tyto děti s rozštěpy hospitalizovány. Rodila přibližně 160 km daleko od tohoto specializovaného centra.

Porodní hmotnost dítěte byla 3570 g a měřil 49 cm. Po narození měl chlapec novorozeneckou žloutenku, která trvala dva dny. Měl proto indikovanou fototerapii. Na neonatologickém oddělení provedeny povinné novorozenecké laboratorní screeniny: vrozených a dědičných onemocnění, ultrazvukové vyšetření ledvin, ortopedické vyšetření kyčlí, screening vrozeného šedého zákalu čočky a screeningové vyšetření sluchu, které byly všechny v normě.

Již prenatálně chlapci byl diagnostikován pomocí ultrazvukového vyšetření rozštěp rtu na pravidelné prohlídce u gynekologa. Na tento rozštěp přišli již v 2. trimestru těhotenství. Diagnostika byla, ale velmi neurčitá, protože si obličej stále zakrýval rukama. Celé těhotenství, ale probíhalo fyziologicky, bez obtíží.

Celá tato problematika se začala řešit již v těhotenství po diagnostice rozštěpové vady. Rodina si vše zařizovala sama, volala do specializovaných pracovištích. Dále se to řešilo v porodnici, po porodu. Vše se řešilo velmi dlouho.

Všechny informace rodiče získali od gynekologa. Tyto informace byli pro rodiče dostačující. Žádnou psychologickou nebo jinak odbornou pomoc zajištěnou neměli.

Chlapec se s ničím trvale neléčí. Je sledován na plastické chirurgii pro izolovaný rozštěp rtu. Vážněji neonemocněl. Úrazy nebyly žádné, bez krvácivých projevů. Dětské nemoci zatím žádné. Jedenkrát měl lehkou rinitidu.

Do specializovaného centra byl chlapec přijat k hospitalizaci 23.3. 2023. Při nástupu k hospitalizaci bylo chlapci 6. týdnů. Operace byla naplánovaná na 24.3. 2023. Chlapec byl na předoperačním vyšetření – odběry krve na biochemické vyšetření, krevní obraz a koagulaci; fyzikální vyšetření, kde bylo vše v normě.

Farmakologická anamnéza

Chronická medikace:

Vigantol 1 gtt p.o. v 8 hodin ráno

Fyzikální vyšetření sestrou

Vitální funkce	
Krevní tlak	70/34
Puls	138´
Saturace O ₂	98%
FiO ₂	0,40
Tělesná teplota	36,8 °C
Výška	58 cm
Váha	4850 g

Předoperační příprava

Před operací byla aplikována EMLA mast na hřbet pravé horní končetiny, před zajištěním i.v. vstupu. Na operačním sále byla chlapci zavedena periferní žilní kanyla.

Informovaný souhlas s operací a celkovou anestezií byl sdělen a poté rodiči podepsán. V den operace byl chlapec lačný od 3:30 hodin.

Anesteziologický záznam:

Jako premedikace v den operace byl podán Midazolam 250mg p.o. (1:1 se sirup simplex). Během operace byly zajištěné dýchací cesty pomocí laryngeální masky. Operace v celkové anestezií trvala dvě hodiny. Po operaci byl převezen na oddělení JIP. Kojení mohlo být uskutečněno dvě hodiny po operaci. Rekonstrukční operace byla úspěšná.

Operační nález:

Pravostranný rozštěp rtu, kožní most cca 8 mm, při elevaci oploštěného nosního křídla viditelný vazivový pruh. Operace se uskutečnila modifikovanou metodou rotačně-posuvného laloku, remodelace nosu Biosyn stehem, svalovina ve středu spojena vazivem, široce uvolněna oboustranně a sutura svalu, sliznice, nosu a kůže.

Aktuální medikace po operaci

Antibiotická léčba: Azepo 150 mg 6-14-22 i.v.

Zinat sirup 2 ml 12-24-12 p.o.

Analgetická léčba: Paracetamol 50 mg p.o. dle potřeby á 4 hodiny

Nurofen sirup 1 ml p.o. při bolesti á 4 hodiny

Tralgit 20 mg do 20 ml F1/1 na 24 hodin po operaci i.v.

Infuzní terapie: Plazmalyte 160 ml – 25ml/hod i.v.

Ringer 250 ml i.v. po operaci dle ordinace lékaře

Do nosu Pamycon kapky 5x denně

Krytí rány ponechat do samovolného odpadnutí

Poté promazávat jizvu na kůži mastí OphthalmoFramykoinem

Na sliznice aplikace Actimaris gelu

Posouzení současného stavu potřeb pacienta dle NANDA taxonomie II.

Podpora zdraví

Měsíční chlapec je hospitalizován na Klinice dětské chirurgie, ortopedie a traumatologie ve specializovaném centru. Na toto oddělení byl přijat z důvodu primární rekonstrukce rtu. Očkování u chlapce bylo odloženo z důvodu operace. Očkování proběhne po operaci dle očkovacího kalendáře. Žádnou z dětských nemocí zatím neprodělal, jedenkrát se u chlapce vyskytla lehká rhinitida. Celá rodina kojence je plně spolupracující, všichni se zapojují do péče.

Výživa

Chlapec je plně kojen. Pacientovi trvá déle, než začne sát. Matka preferuje mateřské mléko před umělou výživou. Kojenec jí pravidelně po třech hodinách, v noci po pěti hodinách. Ke kojení matka vyzkoušela používání speciálních pomůcek, jako jsou formovače bradavek a kojící kloboučky. Na váze chlapec fyziologicky přibývá, prospívá.

Vylučování a výměna

Chlapec má dětské pleny. S vyprazdňováním žádné problémy nemá. Stolice je pravidelná několikrát za den. Barva stolice a konzistence je fyziologická. Močí také pravidelně. Žádné problémy při močení nemá.

Chlapec nemá žádnou podporu dýchání. Pravidelnost dýchání je fyziologická. Chlapec byl monitorován pouze při operaci a na oddělení JIP.

Aktivita a odpočinek

Chlapec je většinu dne v postýlce. Veškerou manipulaci s chlapcem v nemocnici zajišťuje matka nebo sestra/lékař. Za kojencem nedochází žádný rehabilitační pracovník. Dítě v noci spí nerušeně pět hodin.

Chlapci se lépe usíná a spí s doprovodem bílého šumu, který mu matka pouští z mobilního telefonu. Bez tohoto šumu se budí dříve. Poloha kojence při každém spánku je na zádech.

Vnímání a poznávání

Dítě vnímá hlas matky a pozná ji. Reaguje na matku prostřednictvím úsměvu. Chlapec je zcela závislý na matce nebo na ošetřovatelském personálu.

Vnímání sebe sama

Začíná pozorovat své okolí. Otáčí hlavu za hlasem.

Vztahy

O chlapce se stará jeho matka, která je s ním hospitalizovaná na Klinice dětské chirurgie, ortopedie a traumatologie ve specializovaném centru. Do péče o kojence se zapojuje celá rodina i sourozenec. Téměř každý den je navštěvuje vždy jeden člen z rodiny.

Sexualita

Kojenec je chlapeckého pohlaví. Na genitálu nebyly nalezeny žádné vrozené vady, varlata jsou oboustranně sestoupena.

Zvládání zátěže

Nejklidněji se chlapec cítí v náručí své matky. Po operaci byl chlapec neklidný, kvůli pooperační bolesti. Nyní je vše v normě.

Životní princip

Chlapec zatím nemá žádný stanovený životní princip s ohledem na jeho věk.

Bezpečnost a ochrana

Žádné alergie na léky či na jiné látky zatím nejsou známe. Chlapci se pravidelně každé ráno a večer měří tělesná teplota. Před manipulací s kojencem si vždy matka i ošetřovatelský personál odezinfikuje ruce. Matka byla seznámena s pravidly oddělení a byla edukována o bezpečné manipulaci s kojencem a možném riziku pádu (Příloha 11). Během celé hospitalizace hrozí chlapci infekce v souvislosti s operační ránou.

Komfort

Stav kůže chlapce je obvyklé barvy, bez známek otoků, ekzémů a hematomů. Nehty jsou čisté, adekvátně dlouhé. Matka kojence koupe nebo otírá každý den.

Růst a vývoj

Nyní chlapec váží 4850 g a měří 58 cm. Psychomotorický vývoj je v mezích normy.

PLÁN OŠETŘOVATELSKÉ PÉČE

Aktuální ošetřovatelské diagnózy:

Akutní bolest (00132) v souvislosti s operačním výkonem projevující se mimikou, pláčem, zvýšeným kontaktem s matkou

Snaha zlepšit kojení (00106) v souvislosti s touhou matky zlepšit schopnost výhradně kojít.

Přerušené kojení (00105) v souvislosti s předoperační přípravou a pooperační péčí, projevující se pláčem dítěte

Potencionální ošetřovatelské diagnózy:

Riziko infekce (00004) v souvislosti s invazivním vstupem

Riziko infekce (00004) v souvislosti s operační ranou.

Riziko pádu (00155) v souvislosti s věkem kojence.

Riziko nevyváženého objemu tělesných tekutin (00025) v souvislosti s plánovaným invazivním výkonem spojené s riziky krvácení

PLÁN OŠETŘOVATELSKÉ PÉČE

00132 Akutní bolest v souvislosti s operačním zákrokem projevující se mimikou, pláčem, zvýšeným kontaktem s matkou

Cíl: Pacient bude bez bolesti do hodiny od uklidnění matkou chováním.

Výsledná kritéria:

Matka chápe, jak má sledovat projevy pooperační bolesti

Matka dokáže zhodnotit abnormální stav pacienta

Matka má dostatek informací o pooperační péči

Matka chápe možnost zmírnit bolest kojenci chováním

1. den pozorování = 2. den hospitalizace

Intervence:

Monitoruj bolest u pacienta každou hodinu.

Sleduj krevní tlak, pulz a saturaci každých 30 minut.

Sleduj neverbální projevy pacienta po celý den.

Podej analgetika dle ordinace lékaře dle potřeby pacienta (Tralgit 5 mg i.v.)

Sleduj účinnost analgetik po každém podání léku

Zhodnocení:

Chlapci se podaly analgetika dle ordinace lékaře. Chlapce matka uklidnila chováním a mluvením s dítětem. Chlapec je klidný a již nepláče. Každé tři hodiny se pravidelně budí na kojení. Vše je již ve stejném rytmu, na který je chlapec s matkou zvyklý. Cíl byl splněn.

00106 Snaha zlepšit kojení v souvislosti s touhou matky dát dítěti potřebné živiny.

Cíl: Kojenec bude plně kojen bez používání speciálních pomůcek (kloboučky) do tří dnů.

Výsledná kritéria:

Matka zvládne přiložit dítě k prsu a dítě saje po celou dobu kojení

Matka zná další možné polohy kojence při kojení

Kojenec umí sát bez speciálního kloboučku do tří dnů

1. den pozorování = 2. den hospitalizace

Intervence:

Posuď dřívější znalosti matky a zkušenosti s kojením

Ukaž matce správnou techniku kojení

Edukuj matku o dalších vhodných polohách při kojení

Edukuj matku o nutnosti dodržování časů přikládání ke kojení

Průběžně sleduj účinnost kojení – po celou dobu hospitalizace

Zhodnocení:

Matka používá správnou techniku kojení. Matka přikládá k prsu každé tři hodiny.

Cíl pokračuje.

2. den pozorování = 3. den hospitalizace

Intervence:

Edukuj matku o možnostech využití pomůcek k úpravě polohy při kojení

Kontroluj techniku matky

Všímej si, zda dítě efektivně saje

Zhodnocení:

Matka si našla vhodnou polohu při kojení. Kojení probíhá každé tři hodiny. U dítěte se zlepšilo sání bez speciálních pomůcek při kojení. Cíl byl částečně splněn.

3. den pozorování = 4. den hospitalizace

Intervence:

Všímej si, zda dítě efektivně saje

Kontroluj techniku matky

Zhodnocení:

Matka dokáže kojit bez speciálních pomůcek při kojení. Chlapec saje po celou dobu přiložení k prsu. Cíl byl splněn.

00105 Přerušené kojení v souvislosti s předoperační přípravou a pooperační péčí, projevující se pláčem dítěte

Cíl: Matka chlapce uklidní chováním a přítomností.

Výsledná kritéria:

Matka zná možnost utišení chlapce chováním

Matka zná správný postup při manipulaci s mateřským mlékem

Matka odsává mléko do lahve a uchovává ho v lednici

1. den pozorování = 2. den hospitalizace**Intervence:**

Edukuj matku o možnosti zklidnění dítěte chováním

Edukuj matku o správném postupu při manipulaci s mateřským mlékem

Zajisti odsávací zařízení pro matku

Edukuj matku o pravidelném odsávání mléka a jeho uchování

Zhodnocení:

Matka chlapce zklidnila chováním, svou přítomností a mluvením na dítě. Matka pravidelně odsávala mateřské mléko a uchovávala ho v lednici po celou dobu předoperačního a pooperačního lačnění chlapce. Cíl byl splněn.

00004 Riziko infekce v souvislosti s invazivním vstupem.

Cíl: Zamezit vzniku infekce po celou dobu zavedení permanentní žilní kanyly.

Výsledná kritéria:

Matka ví o správné manipulaci s PŽK

Matka vyjmenuje příznaky infekce v místě vpichu

Matka dokáže udržet místo vpichu klidné a v suchu

1. den pozorování = 2. den hospitalizace**Intervence:**

Sleduj místo vpichu

Udržuj místo vpichu v suchu

Asepticky proved' převaz rány

Pravidelně proplachuj PŽK (minimálně třikrát za den)

Zhodnocení:

Dítě je bez známek infektu. V místě vpichu je klidné, bez známek infekce a alergií. Cíl pokračuje.

2. den pozorování = 3. den hospitalizace

Intervence:

Udržuj místo vpichu v suchu

Pravidelně kontroluj místo zavedení i.v. kanyly

Zhodnocení:

Po celý den bylo okolí kanyly v suchu, bez známek infekce. Dnes byla kanyla odstraněna. Cíl byl plněn.

00004 Riziko infekce v souvislosti s operační ranou.

Cíl: Zamezit riziko infekce po dobu celé hospitalizace.

Výsledná kritéria:

Matka chápe rizikové faktory infekce

Matka zná způsoby, jak předcházet vzniku infekce

1. den pozorování = 2. den hospitalizace

Intervence:

Monitoruj rizikové faktory pro vznik infekce

Edukuj matku o předcházení vzniku infekce

Zhodnocení:

Dítě je bez známek infektu. Cíl pokračuje.

00155 Riziko pádu v souvislosti s věkem kojence.

Cíl: Zamezit riziko pádu u kojence během celé hospitalizace.

Výsledná kritéria:

Matka zvládá bezpečnou manipulaci s kojencem po celou dobu hospitalizace

Matka zná rizika spojená s nepřítomností u kojence

1. den pozorování = 2. den hospitalizace

Intervence:

Zajisti bezpečné prostředí u kojence

Pouč matku o bezpečné manipulaci s kojencem
Zajisti vhodnou postel pro kojence
Nenechávej kojence bez dozoru na přebalovacím stole

Zhodnocení:

Byla zajištěna vhodná postel s bezpečnostními postranicemi pro kojence. Matka správně manipuluje s kojencem. Cíl pokračuje

2. den pozorování = 3. den hospitalizace

Intervence:

Zajisti bezpečné prostředí u kojence
Zajisti dohled nad kojencem

Zhodnocení:

Matka při každé nepřítomnosti využívá postranice postele. Matka nenechává dítě samotné na přebalovacím stole. Matka je s kojencem po celou dobu hospitalizace. Cíl pokračuje.

3. den pozorování = 4. den hospitalizace

Intervence

Zajisti bezpečné prostředí u kojence
Zajisti dohled nad kojencem po celou dobu hospitalizace

Zhodnocení:

Matka při každé nepřítomnosti využívá postranice postele. Matka nenechává dítě samotné na přebalovacím stole. Matka je s kojencem po celou dobu hospitalizace. Cíl pokračuje.

00025 Riziko nevyváženého objemu tělesných tekutin v souvislosti s plánovaným invazivním výkonem spojené s riziky krvácení

Cíl: Zamezit riziku zvýšené ztráty tělesných tekutin během prvního dne po operaci.

Výsledná kritéria:

Matka dokáže vyjmenovat možné příznaky krvácení
Matka chápe význam příjmu a výdeje tekutin

1. den pozorování = 2. den hospitalizace

Intervence:

Pouč matku o příznacích dehydratace

Edukuj matku o možných příčinách krvácení a dehydratace

Pouč matku o dodržování dostatečné hydratace

Pouč matku o sledování příjmu a výdeje tekutin

Pouč matku o sledování operačního místa

Zhodnocení:

Celý den matka sleduje a zaznamenává množství mateřského mléka po každém kojení dítěte. Chlapec je pravidelně po třech hodinách kojen. Cíl byl částečně splněn.

2. den pozorování = 3. den hospitalizace

Intervence:

Pouč matku o dodržování pravidelného kojení

Sleduj příjem a výdej tekutin

Sleduj operační místo

Zhodnocení:

Celý den matka i zdravotnický personál sleduje operační místo. V operačním místě není viditelné krvácení. Matka sleduje příjem a výdej tekutin a zaznamenává vše na papír. Každé čtyři hodiny sestra kontroluje příjem a výdej tekutin. Cíl byl splněn.

4.2 Kazuistika č. 2

Jako zdroj informací jsem použila lékařskou a ošetrovatelskou dokumentaci. Další údaje jsem získala při rozhovoru s rodiči pacienta. Nedílnou součástí zpracování ošetrovatelské anamnézy je i pozorování pacienta a ošetrovatelského procesu.

Pacient: A.B., narozen: 7.7. 2022, chlapeckého pohlaví

Hospitalizace:

Dne 26.3. 2023 bylo dítě hospitalizováno na Klinice dětské chirurgie, ortopedie a traumatologie ve specializovaném zařízení. Na toto oddělení byl přijat z důvodu rekonstrukce rozštěpu tvrdého a měkkého patra.

Základní diagnóza:

Rozštěp tvrdého a měkkého patra s oboustranným rozštěpem rtu

Rodinná anamnéza

Matka – zdravá, v rodině matky nejsou žádná významná onemocnění

Otec – zdravý, v rodině otce nejsou žádná významná onemocnění

Sourozenci – 0

Osobní anamnéza

Dítě je z prvního těhotenství, z prvního porodu. Porod byl proveden císařským řezem pro nepostupující porod ve 41+2 týdnu těhotenství, týden po termínu. Porodní adaptace v normě. Apgar skóre 10-10-10. Matka nerodila přímo ve specializovaném zařízení, kde jsou tyto děti hospitalizovány a operovány. Matka dítěte rodila 140 km daleko od specializovaného centra, kde byli poté hospitalizováni.

Porodní hmotnost dítěte byla 3190 g a měřil 50 cm. Po porodu chlapec kříšen nebyl. Ikterus chlapec také neměl. Na neonatologickém oddělení provedeny povinné novorozenecké laboratorní screeniny: vrozených a dědičných onemocnění, ultrazvukové vyšetření ledvin, ortopedické vyšetření kyčlí, screening vrozeného šedého zákalu čočky a screeningové vyšetření sluchu, které byly všechny v normě.

Již prenatálně bylo podezření na rozštěp rtu. Proto bylo doporučeno od gynekologického lékaře další vyšetření v nemocnici blízko bydliště matky. Ve 32

týdnu těhotenství byl potvrzen rozštěp rtu. Po porodu potvrzen oboustranný rozštěp rtu a rozštěp měkkého a tvrdého patra.

Všechny informace rodiče získali od gynekologického lékaře. Tyto informace byli pro rodiče dostačující. Žádnou psychologickou nebo jinak odbornou pomoc zajištěnou neměli.

Na konci února byl chlapec na foniatickém vyšetření. Chlapec si po celou dobu na vyšetření broukal, byl spokojený a reagoval na zvuk zpozorněním. Lékaři chlapce vyšetřili i otoskopicky, oboustranně zvukovody volné, bubínky šedé. Dítěti bylo doporučeno hraničně indikace k zavedení trubičky vyrovnávající tlak oboustranně. Dále chlapci byla doporučena další kontrola s tympanometrií, pokud by zde byl nepříznivý nález bylo doporučeno zavedení Armstrongovy drenáže oboustranně v celkové anestézii. Tato drenáž by byla plánovaná společně s plastickým výkonem rekonstrukce patra.

Do specializovaného centra byl chlapec přijat k hospitalizaci 26.3. 2023. Při nástupu k hospitalizaci bylo chlapci 8. měsíců. Operace byla naplánovaná na 27.3. 2023. Chlapec byl na předoperačním vyšetření – odběry krve na biochemické vyšetření, krevní obraz a koagulaci; fyzikální vyšetření, kde bylo vše fyziologické.

Fyzikální vyšetření sestrou

Vitální funkce	
Krevní tlak	92/50
Puls	112'
Saturace O ₂	98%
Tělesná teplota	36,8 °C
Výška	74 cm
Váha	8 000 g

Předoperační příprava

Před operací byla aplikována EMLA mast na hřbety horních končetin před zajištěním i.v. vstupu. Na zavolání z operačních sálů Midazolam 250mg + sirup simplex a Atropin 0,1 mg p.o.. Na operačním sále byla chlapci zavedena periferní žilní kanyla. Informovaný souhlas s operací a celkovou anestézií byl sdělen a poté rodiči podepsán. Chlapec byl lačný od 2:00 hodin. Chlapec již dříve byl na operaci sutury

oboustranného rozštěpu rtu. Dítě bylo přijato k plánované aseptické operaci primární sutury patra.

Anesteziologický záznam:

Chlapec měl v den operace premedikaci na zavolání. Během operace byly zajištěné dýchací cesty pomocí endotracheální intubace.

Operace začala v 8:50 a skládala se ze dvou částí. První část operace bylo zavedení trubiček, které vyrovnávají tlak. Při této operaci byl dítěti odsátý zkalený hlen pod tlakem z ušních bubínků a zavedení trubiček vyrovnávající tlak do bubínků oboustranně.

První část operace byla aseptická a plánovaná. Poloha chlapce při operaci byla na zádech. Trvání této operace bylo 20 minut. Druhá část operace byla rekonstrukce měkkého a tvrdého patra. Tato operace byla také plánovaná a aseptická. Poloha dítěte byla na zádech. operace s celkovou anestezií trvala 2 hodiny a 57 minut. Operace skončila ve 12:15, dále dítě bylo převezeno na oddělení JIP. Obě části operace probíhaly v klidné anestezií.

Operační nález:

Při první části operace, zavedení trubiček vyrovnávající tlak. Oba ušní bubínky jsou celistvé, matné, dekonturované, lehce vyklenuté, sliznice středouší prosáklá a kyprá zduřelá. Byla provedena myringotomie, to je protětí ušního bubínku pro zavedení trubiček vyrovnávající tlak. Lékař odsál zkalený hlen pod tlakem.

Druhá část operace, rekonstrukce rozštěpu patra. Plastika patra se sklopením svalů patra, široký rozštěp patra, nedostatek tkání. Byly zde stísněné prostory pro lékaře, ale celá operace proběhla v pořádku bez komplikací.

Aktuální medikace po operaci

Antibiotická léčba: Cefzil 250mg sirup p.o. 1ml á 12 hod. 7-19

Azepo 1amp na sál

Analgetická léčba: Nurofen sirup 1 ml p.o. dle potřeby

Do nosu Pamycon kapky 5x denně

Dicynone 250mg i.v. dle krvácení a stavu horních cest dýchacích

Posouzení současného stavu potřeb pacienta dle NANDA taxonomie II.

Podpora zdraví

Osmiměsíční chlapec je hospitalizován na Klinice dětské chirurgie, ortopedie a traumatologie ve specializovaném centru. Na toto oddělení byl přijat z důvodu rekonstrukce měkkého a tvrdého patra. Chlapec je očkován jen povinným očkováním – 2x hexavakcína. Po očkování bylo vše fyziologické, bez reakce. Vážněji neonemocněl. Úrazy nebyly žádné, bez krvácivých projevů. Dětské nemoci zatím žádné neměl. Chlapec byl na toto oddělení přijat k hospitalizaci již dříve. 3. týden po porodu byl chlapec přijat k hospitalizaci pro suturu oboustranného rozštěpu rtu. Tato operace se uskutečnila koncem července roku 2022. Od té doby chlapec dochází na pravidelné kontroly. Dále měl nasazená antibiotika, kvůli chronickému seróznímu zánětu středního ucha. Dále chlapec měl infekci močových cest, která byla přeléčena Augmentinem. Po dobrání tohoto léku se objevil u chlapce exantém. Z toho lékaři vyvodili, že je u chlapce suspektní alergie na augmentin. Celá rodina chlapce je plně spolupracující, všichni se zapojují do péče.

Výživa

Chlapci byly evidovány menší váhové úbytky, ale v rámci percentilových grafů prospívá. Chlapec má umělé mléko, které mu matka podává kojeneckou lahvičkou. Nyní chlapci matka zkouší již příkrmy, které toleruje bez problémů. Chlapec jí pravidelně po třech hodinách. Nyní chlapec na váze přibývá fyziologicky, prospívá.

Vylučování a výměna

Chlapec má dětské pleny. S vyprazdňováním stolice žádné problémy nemá. Stolice je pravidelná. Barva a konzistence stolice je fyziologická. Chlapec močí pravidelně. Žádné problémy při močení nemá.

Chlapec nemá žádnou podporu dýchání. Pravidelnost dýchání chlapce je fyziologická.

Na operačním sále byl chlapec zaintubován endotracheální tubusem. Na operačním sále byl pod stálou kontrolou anesteziologické lékařky. Operace probíhala bez komplikací, dítě bylo během operace stabilizováno.

Aktivita a odpočinek

Chlapec je většinu dne uložen v posteli. Veškerou manipulaci s chlapcem v nemocnici zajišťuje matka nebo sestra/lékař. Nyní za chlapcem nedochází žádný rehabilitační pracovník. Noc před operací se chlapec několikrát vzbudil, ale vždy usnul.

Vnímání a poznávání

Dítě vnímá hlas matky a pozná ji. Reaguje na matku prostřednictvím úsměvu a žvatlání. Chlapec si s matkou prohlíží černobílou knihu se zvířaty. Hraje si s nohami. Prostřednictvím lezení chlapec poznává okolí. Chlapec je zcela závislý na matce nebo na ošetrovatelském personálu.

Vnímání sebe sama

Reaguje na matku prostřednictvím úsměvu a žvatlání. Chlapec je schopen si sebe uvědomovat s ohledem na věk dítěte. Chlapec prozkoumává, co vše umí a dovede.

Vztahy

Dítě je z prvního těhotenství, z prvního porodu. Sourozence chlapec zatím žádné nemá. O chlapce se stará jeho matka, která je s ním hospitalizovaná na Klinice dětské chirurgie, ortopedie a traumatologie ve specializovaném centru. Do péče o chlapce se zapojuje celá rodina. Protože jsou v nemocnici hospitalizováni krátkou dobu, zatím je zde nikdo z rodiny nenavštívil.

Sexualita

Kojenec je chlapeckého pohlaví. Na genitálu nebyly nalezeny žádné vrozené vady, varlata jsou oboustranně sestoupena.

Zvládání zátěže

Nejklidněji se chlapec cítí v náručí své matky. Chlapce uklidní i oblíbená plyšová hračka.

Při cestě na operační sál byl chlapec spavý, kvůli premedikaci. Matka doprovázela syna až do doby, než byl převzat na sál.

Životní princip

Chlapec zatím nemá žádný stanovený životní princip s ohledem na jeho věk.

Bezpečnost a ochrana

Matka má u chlapce podezření alergie na Augmentin, který chlapec měl na přeléčení infekce močových cest. Po dobrání tohoto léku se objevil u chlapce exantém.

Chlapec je očkovan pouze povinným očkováním. Byla mu aplikována 2x hexavakcína. Po očkování chlapec žádné komplikace neměl, vše probíhalo fyziologicky. Chlapec žádné závažné dětské nemoci neměl.

Před operací rozštěpu patra měl chlapec naordinovaná ATB, kvůli chronické serózní otitidě. Na kontrolním vyšetření před operací byly vyšetřeny uši pomocí otomikroskopie. Zde bylo vše v pořádku – zvukovod klidný, bubínek matný, bez sekrece. Na ambulantním vyšetření chlapci byla provedena i tympanometrie – zde vyšlo, že B křivka v obou uších je bezvrcholová. To znamená, že to nejspíše způsobilo přítomnost sekretu za celistvým bubínkem. Chlapec na otitidy netrpí.

Protože je chlapec před operací rozštěpu patra, dbá se na zvýšenou ochranu. Používání dezinfekčních prostředků před manipulací s chlapcem. Matka byla seznámena s pravidly oddělení a byla edukována o bezpečné manipulaci s kojencem. U chlapce hrozí riziko pádu (Příloha 11). Během operace hrozí chlapci riziko infekce u periferní žilní kanyly a u operační rány. Po celou dobu nebyla viditelná žádná známka infekce.

Komfort

Stav kůže chlapce je zvyklé barvy, bez známek otoků, ekzémů a hematomů. Nehty jsou čisté, adekvátně dlouhé. Matka chlapce koupe každý den.

Růst a vývoj

Zpočátku byl chlapec sledován psychomotorický vývoj. Dítě mělo malý deficit v psychomotorice, proto docházeli na rehabilitace – Vojtova metoda. Nyní je již bez rehabilitačního cvičení. Nyní chlapec váží 8 kg a měří 74 cm.

PLÁN OŠETŘOVATELSKÉ PÉČE

Aktuální ošetřovatelské diagnózy:

Akutní bolest (00132) v souvislosti s operačním výkonem projevující se výrazem v obličeji, pláčem a verbálními projevy.

Porušené polykání (00103) v souvislosti s rozštěpem patra projevující se pomalou konzumací jídla.

Nedostatek spánku (00096) v souvislosti s častým buzením v noci projevující se ospalostí.

Potencionální ošetřovatelské diagnózy:

Riziko infekce (00004) v souvislosti s invazivním vstupem.

Riziko pádu (00155) v souvislosti s věkem chlapce

Riziko aspirace (00039) v souvislosti s operací měkkého a tvrdého patra

PLÁN OŠETŘOVATELSKÉ PÉČE

00132 Akutní bolest v souvislosti s operačním výkonem projevující se výrazem v obličeji, pláčem a verbálními projevy.

Cíl: Pacient bude bez bolesti do hodiny od podání analgetik dle ordinace lékaře

Výsledná kritéria:

Matka chápe, jak má sledovat projevy pooperační bolesti

Matka dokáže vyjmenovat pooperační komplikace

Matka zná možnosti a dávkování analgetik

Matka má dostatek informací o pooperační péči

Matka zvládne zmírnit bolest kojenci chováním

1. den pozorování = 2. den hospitalizace

Intervence

Monitoruj bolest u pacienta každou hodinu.

Sleduj krevní tlak, pulz a saturaci každých 30 minut.

Sleduj neverbální projevy pacienta po celý den.

Podaj analgetika dle ordinace lékaře dle potřeby pacienta

Sleduj účinnost analgetik po každém podání léku

Zhodnocení:

Matka pacienta byla informována o projevech pooperační bolesti, byla edukována o možných pooperačních komplikacích a dokáže je vyjmenovat. Všechny dotazy byly matce zodpovězeny. Cíl pokračuje.

2. den pozorování = 3. den hospitalizace

Intervence

Monitoruj bolest pacienta pětkrát za den

Sleduj krevní tlak a pulz dvakrát za den

Sleduj neverbální projevy pacienta po celý den.

Podaj analgetika dle potřeby dítěte a dle ordinace lékaře (Nurofen sirup 1 ml p.o.)

Zhodnocení:

Chlapec celý den pláče a je neklidný. Byla mu podána analgetika dle ordinace lékaře (Nurofen sirup 1 ml p.o.). Do hodiny od podání analgetik byl chlapec klidný. Poté byly chlapci podány analgetika na noc. Cíl pokračuje.

3. den pozorování = 4. den hospitalizace**Intervence**

Monitoruj bolest pacienta třikrát denně

Sleduj neverbální projevy po celý den

Podej analgetika dle potřeby dítěte a dle ordinace lékaře (Nurofen sirup 1 ml)

Zhodnocení:

Chlapec byl celý den klidný. Chlapci nebyly podány již žádná analgetika. Každé tři hodiny se pravidelně budí na kojení. Vše je již ve stejném rytmu, na který je chlapec s matkou zvyklý. Cíl byl splněn.

00103 Porušené polykání v souvislosti s rozštěpem patra projevující se pomalou konzumací jídla.

Cíl: Pacient bude lépe polykat potravu a tekutiny do 24 hodin po operaci patra.

Výsledná kritéria:

Pacient je schopen přijímat potravu a tekutiny do 2 hodin po operaci.

Pacient nemá bolest při polykání po podání analgetik dle ordinace lékaře

Matka zná nejvhodnější způsob krmení (speciální kojeneckou lahev)

Matka zajišťuje chlapci dostatečnou hydrataci a výživu

Matka zná riziko aspirace

1. den pozorování = 2. den hospitalizace**Intervence**

Zhodnot' stav dutiny ústní

Změň dietní opatření u dítěte

Podej analgetika dle ordinace lékaře a dle potřeby dítěte

Zajisti vhodnou polohu pro pacienta během jídla

Chlapce krm ve zvýšené poloze, pomalu a s přestávkami na odpočinek

Edukuj matku o kontrole dutinu ústní chlapce po každém jídle

Zhodnocení:

Matka kontroluje dutinu ústní po každém jídle. Matka chlapci našla vhodnou polohu během jídla. Chlapec začíná tolerovat umělé mléko. Cíl byl částečně splněn.

2. den pozorování = 3. den hospitalizace

Intervence

Edukuj matku o možnosti přesnídávky pro chlapce

Edukuj matku o vhodné poloze během jídla

Zhodnocení:

Matka zkouší chlapci přidávat po menších porcích přesnídávku. Chlapec s přesnídávkou nemá žádné problémy. Cíl byl splněn.

00096 Nedostatek spánku v souvislosti s bolestí po operaci projevující se ospalostí a častým buzením v noci

Cíl: Chlapec nerušeně spí 5 hodin v noci po celou dobu hospitalizace.

Výsledná kritéria:

Matka dokáže zajistit rituály chlapce

Pacient spí v pravidelných intervalech

Pacient nejeví známky unavenosti

Matka dokáže zajistit vhodné prostředí pro chlapce

Matka dokáže zajistit správnou polohu při spánku

1. den pozorování = 2. den hospitalizace

Intervence

Zjistí rituály chlapce

Zajisti nejvhodnější polohu chlapce při spánku

Vyvětrej pokoj

Zvlhči vzduch na pokoji před spánkem

Zajisti klidné prostředí během spánku

Pozoruj známky únavy pacienta

Zhodnocení:

Matka nám řekla všechny rituály chlapce. Našli jsme s pomocí matky nejvhodnější polohu pro chlapce. Před spaním jsme nárazově vyvětrali a zvlhčili pokoj. Po celý den pozorujeme známky únavy u chlapce. Cíl pokračuje.

2. den pozorování = 3. den hospitalizace

Intervence

Vyvětrej pokoj

Zvlhči vzduch na pokoji před spánkem

Zajisti klidné prostředí během spánku

Zhodnocení:

Matka dodržuje všechny rituály chlapce. Matka pravidelně větrá pokoj před spaním. Matka zajišťuje po celou noc klidné prostředí. Cíl byl částečně splněn.

3. den pozorování = 4. den hospitalizace

Intervence:

Pozoruj známky únavy pacienta

Vyvětrej pokoj

Zajisti klidné prostředí během spánku

Zhodnocení:

Chlapec si zvykl na jiné prostředí. Matka dodržuje rituály chlapce. Chlapec spí v noci nerušeně pět hodin. Cíl byl splněn.

00004 Riziko infekce v souvislosti s invazivním vstupem.

Cíl: Zamezit vzniku infekce po celou dobu zavedení permanentní žilní kanyly.

Výsledná kritéria:

Matka ví o správné manipulaci s PŽK

Matka vyjmenuje příznaky infekce v místě vpichu

Matka dokáže udržet místo vpichu klidné a v suchu

1. den pozorování = 2. den hospitalizace

Intervence:

Sleduj místo vpichu

Udržuj místo vpichu v suchu po celou dobu přítomnosti PŽK

Pouč matku kojence o příznacích infekce

Pouč matku o péči o PŽK

Pravidelně proplachuj PŽK (minimálně třikrát za den)

Zhodnocení:

Matka dokáže vyjmenovat alespoň tři příznaky infekce u zavedení PŽK. Matka udržuje místo vpichu v suchu. Třikrát za den sestra proplachuje PŽK. Cíl pokračuje.

2. den pozorování = 3. den hospitalizace

Intervence:

Sleduj místo vpichu po celou dobu hospitalizace

Udržuj místo vpichu v suchu po celou dobu hospitalizace

Pravidelně proplachuj PŽK (minimálně třikrát za den)

Zhodnocení:

Po celý den bylo okolí kanyly v suchu, bez známek infekce. Sestra pravidelně proplachuje kanylu. Cíl pokračuje.

3. den pozorování = 4. den hospitalizace

Intervence:

Sleduj místo vpichu po celou dobu zavedení PŽK

Udržuj místo vpichu v suchu po celou dobu hospitalizace

Pravidelně proplachuj PŽK (minimálně třikrát za den)

Zhodnocení:

Po celý den bylo okolí kanyly v suchu, bez známek infekce. Sestra pravidelně proplachuje kanylu. Cíl pokračuje.

00155 Riziko pádu v souvislosti s pooperačním stavem.

Cíl: Zamezit riziko pádu u chlapce během 24 hodin po operaci.

Výsledná kritéria:

Matka zvládá správnou manipulaci s chlapcem

Matka zná rizika spojená s nepřítomností u chlapce

1. den pozorování = 2. den hospitalizace**Intervence:**

Zajisti bezpečné prostředí u pacienta

Zajisti dohled nad pacientem

Pouč matku o správné manipulaci s pacientem

Zajisti vhodnou postel pro chlapce

Nenechávej pacienta bez dozoru na přebalovacím stole

Zhodnocení:

Matka byla informována o možných rizicích spojené s nepřítomností u kojence. Byla zajištěna vhodná postel pro kojence. Matka byla edukována o správné manipulaci s kojencem. Matka byla edukována o manipulaci s bezpečnostními postranicemi postele. Cíl pokračuje.

2. den pozorování = 3. den hospitalizace**Intervence:**

Zajisti dohled nad kojencem po celou dobu hospitalizace

Zodpověz všechny možné matčiny otázky

Zhodnocení:

Matka při každé nepřítomnosti využívá postranice postele. Matka nenechává dítě samotné na přebalovacím stole. Matka je s kojencem po celou dobu hospitalizace. Matce byly zodpovězeny všechny otázky. Cíl pokračuje.

00039 Riziko aspirace v souvislosti s operací měkkého a tvrdého patra

Cíl: Zamezit riziku aspirace v prvních dvou dnech po operaci.

Výsledná kritéria:

Matka rozpozná rizikové faktory vyvolávající aspiraci

Matka zná techniky, jak předcházet aspiraci

Pacient nejeví známky aspirace

1. den pozorování = 2. den hospitalizace

Intervence:

Zhodnot' možná rizika aspirace u pacienta

Edukuj matku o možnostech vzniku aspirace

Edukuj matku o možnostech odsání z horních nebo dolních dýchacích cest

Nepodávej stravu příliš horkou nebo studenou

Zajisti zvýšenou polohu během jídla

Zhodnocení:

Matka dokáže zamezit vzniku aspirace zvýšenou polohou dítěte při konzumaci stravy. Matka dítě odsává z horních/dolních cest dýchacích před každým jídlem. Matka ohřívá stravu chlapci na adekvátní teplotu. Chlapec zaujímá zvýšenou polohu po celou dobu během jídla. Cíl pokračuje.

2. den pozorování = 3. den hospitalizace

Intervence:

Edukuj matku o odsátí z horních/dolních cest dýchacích

Nepodávej stravu příliš horkou nebo studenou

Zajisti zvýšenou polohu během jídla

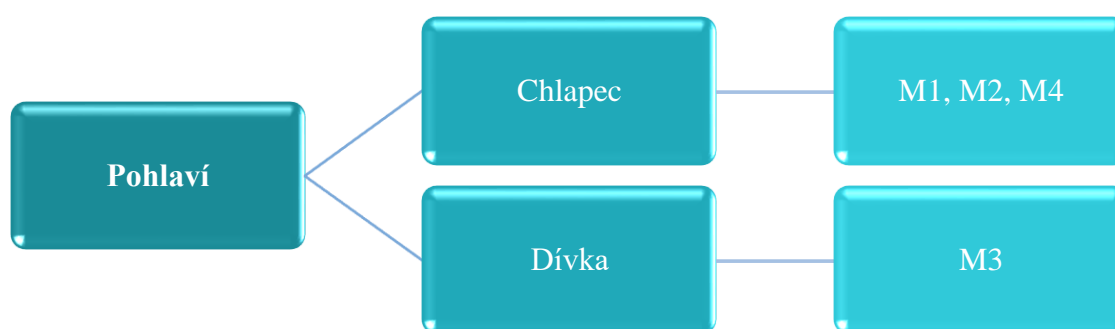
Zhodnocení:

Matka chlapci odsává horní/dolní cesty dýchací před každým jídlem. Matka ohřívá stravu chlapci na adekvátní teplotu. Chlapec zaujímá zvýšenou polohu po celou dobu během jídla. Chlapec nejeví rizikové známky aspirace. Cíl byl splněn.

4.3 Výsledky rozhovorů

Rozhovory byly uskutečněny s rodiči dětí, které jsou již po operaci rozštěpové vady. Výsledky rozhovorů s rodiči byly rozděleny do šesti kategorií. Kategorie pohlaví, diagnostika vrozené vývojové vady, informace o vrozené vývojové vadě, průběh těhotenství a druh rozštěpu obličeje a edukace o kojení. Pro lepší orientaci byly rozděleny do kategorií, podkategorií a podrobně popsána.

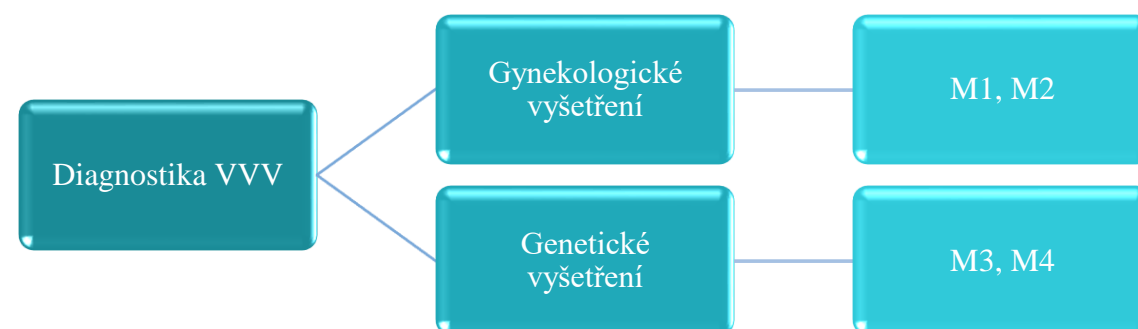
Kategorie 1 – Pohlaví



(Zdroj: vlastní tvorba)

V první kategorii jsem zjišťovala, jaké pohlaví je více postiženo rozštěpovou vadou obličeje. Většina (M1, M2 a M4) odpověděla, že rozštěpovou vadu má dítě chlapeckého pohlaví. Jen jedna matka (M3) odpověděla, že rozštěpovou vadu má dítě dívčího pohlaví.

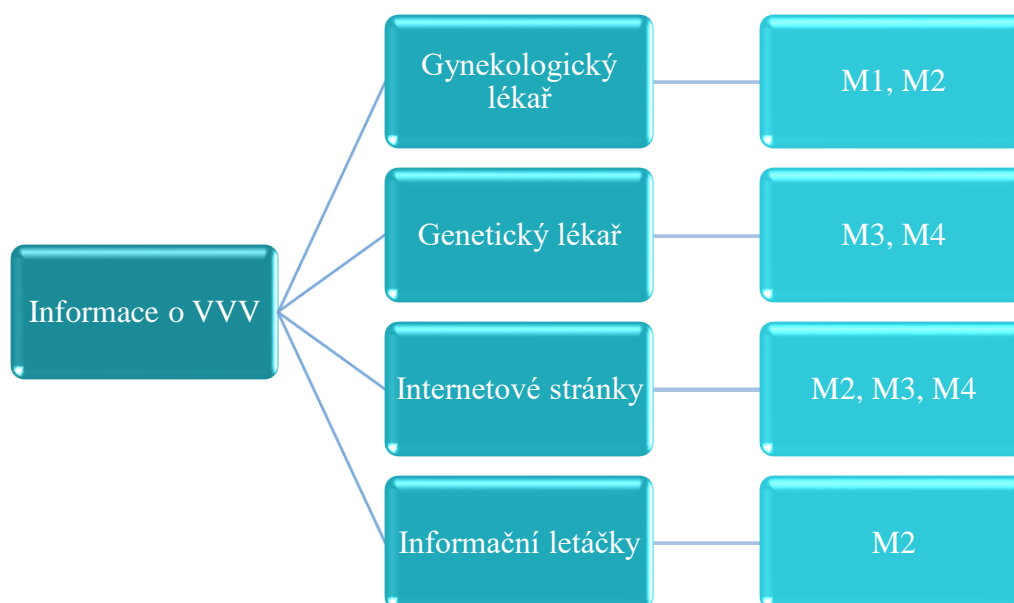
Kategorie 2 – Diagnostika vrozených vývojových vad



(Zdroj: vlastní tvorba)

V této kategorii jsem zjišťovala u matek, kde je poprvé informovali o výskytu rozštěpové vadě u jejich dítěte a v kolikátém týdnu gravidity tuto rozštěpovou vadu diagnostikovali. Matka M1 odpověděla, že jejich dítěti byla diagnostikována rozštěpová vada v 2. trimestru těhotenství během prohlídky u gynekologického lékaře. Tato diagnostika byla velmi neurčitá, z důvodu nepřehledného prostředí. Chlapec skrýval obličej rukama. Matka M2 také zodpověděla otázku, že jim diagnostikovali rozštěpovou vadu na screeningovém vyšetření v 16. týdnu těhotenství. Matka M3 a matka M4 se shodly na odpovědi. Obě z matek odpověděly, že se diagnostiku dozvěděly na genetickém vyšetření. Matka M3 sdělila „rozštěpovou vadu jsem se dozvěděla v 20. týdnu těhotenství“. Matka M4 se o rozštěpové vadě dozvěděla v 16. týdnu těhotenství

Kategorie 3 – Informace o vrozené vývojové vadě

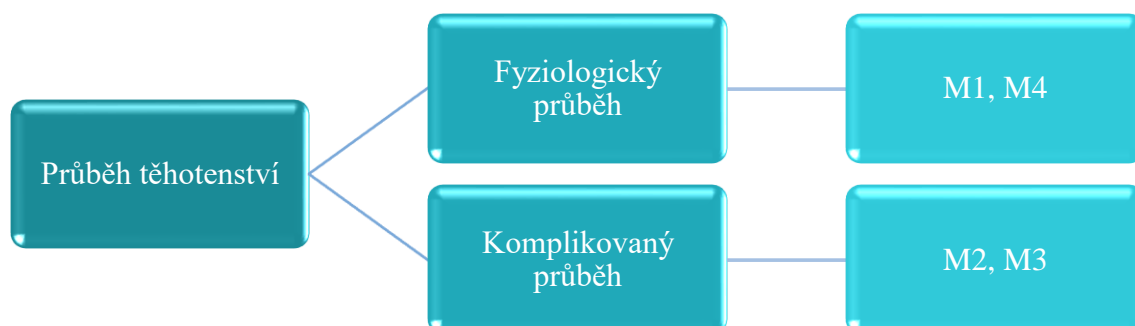


(Zdroj: vlastní tvorba)

Ve třetí kategorii jsou zaznamenané údaje o tom, kde matky dostaly informace o vrozených vývojových vadách, jaký bude další postup. Tato kategorie se dělí na další čtyři podskupiny. Matka M1 byla informována o definici, diagnostice, dalším řešení rozštěpové vady u svého gynekologického lékaře při pravidelné kontrole. Tyto informace byly pro matku dostačující a již nikde žádné informace nevyhledávala. Matka M2 byla také o všech informacích informována u gynekologického lékaře, ale vyhledávala si další informace ještě na internetové stránce Šťastný úsměv a v informačním letáčku Od rozštěpu k úsměvu. Matka M3 odpověděla „všechny informace jsem dostala

od genetického lékaře a poté jsem si další informace hledala na internetových stránkách“. Stejnou odpověď sdělila matka M4.

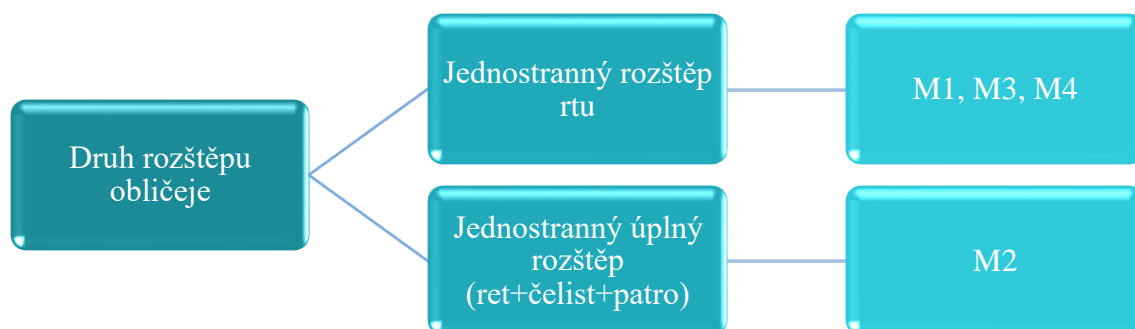Kategorie 4 – Průběh těhotenství



(Zdroj: vlastní tvorba)

V této kategorii jsou zaznamenány odpovědi na otázku *Průběh těhotenství*. Tuto otázku jsem rozdělila na další dvě podkategorie, fyziologický průběh a komplikovaný průběh. Matka M1 odpověděla „*celé těhotenství probíhalo bez jediné závažné komplikace, skoro celé těhotenství jsem chodila do práce*“, celé těhotenství bylo fyziologické. Matka M4 měla také bezproblémové těhotenství, celé probíhalo fyziologicky. Matku M2 a matku M3 doprovázely různé komplikace během celého těhotenství. Matka M2 měla v těhotenství vysoký tlak a těhotenský diabetes, ale vše ostatní probíhalo fyziologicky. Matka M3 řekla „*měla jsem špatné těhotenství. Pár dnů po potvrzení těhotenství, jsem zjistila, že mám pozitivní test na Covid-19. Do 20 týdne těhotenství mi bylo nevolno a nemohla jsem nic jíst, během dvou měsíců jsem zhubla 10 kilogramů. Poté se mi probudila Crohnova choroba, kterou jsem musela léčit kortikoidy*“.

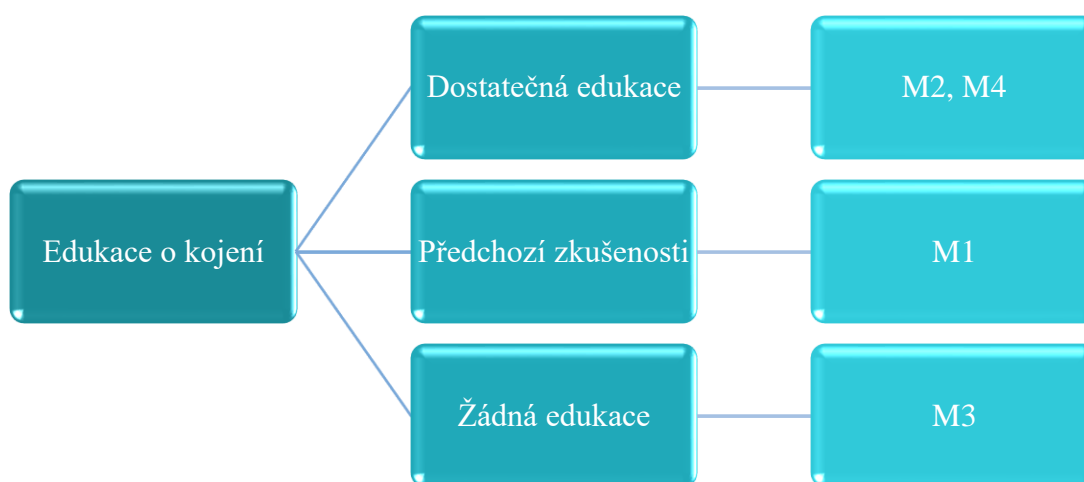
Kategorie 5 – Druh rozštěpu obličej



(Zdroj: vlastní tvorba)

Do této kategorie jsem zařadila druh rozštěpové vady. Matka M1 odpověděla „*byl nám diagnostikován jednostranný rozštěp rtu*“. Tato diagnóza byla sdělena i matce M3 a matce M4. Jediná matka M2 uvedla „*našemu chlapci byl diagnostikován jednostranný úplný rozštěp rtu, čelisti a patra*“.

Kategorie 6 – Edukace o kojení



(zdroj: vlastní tvorba)

Do poslední kategorie je zařazena edukace o kojení. První, co jsem se ptala matek je, zda byly edukovány o kojení. Matka M2 a matka M4 byly dostatečně edukovány od sester již v porodnici. Matka M2 řekla „*sestřičky mne naučily s lahví Haberrman od Medeli*“ dále dodala „*malý měl velký rozsah rozštěpu patra, takže se kojit nepovedlo*“. Matka M4 uvedla „*sestřičky mne upozorňovaly, že se nemusí podařit kojení*“. Dále matka M4 dodala „*trvalo to vše delší dobu než jsme se to vše s malým naučili,*

ale naštěstí se vše podařilo“. Matka M1 měla zkušenosti již z předchozího těhotenství a řekl *„sestřičky mi vysvětlovali vše stejně jako u předchozího dítěte“.* Matka M3 uvedla, že nebyla edukována žádným způsobem o kojení. Dále jsem se matek ptala, zda preferují mateřské mléko před umělou výživou. Na tuto otázku matka M1, matka M3, a matka M4 odpověděly, že preferují mateřské mléko. Matka M2 řekla *„preferovala jsem mateřské mléko, odsávala jsem ho každé tři hodiny. Bohužel se mléko pomalu vytrácelo a museli jsme plně přejít na umělé mléko“.* Dále jsem se matek ptala, zda stále kojí a jak často dítě jí. Matka M1 uvedla *„ano kojím plně podle potřeby malého, většinou to vychází na každé 3 hodiny“.* Matka M2 řekla *„bohužel nekojím a chlapec jí umělé mléko 8x až 9x za den“.* Matka M3 řekla *„holčičku nekojím a jí 6x až 7x za den“.* Matka M4 dodala *„chlapečka stále kojím, přibližně 7 až 8 krát za den“.*

5 Diskuse

Tématem mé bakalářské práce je „Ošetrovatelská péče u dětí s rozštěpovými vadami rtu a patra“. Výzkumná část byla zpracována kvalitativní formou výzkumu. Technikou výzkumu ke sběru dat bylo použito pozorování ošetrovatelské péče u dítěte s vrozenou vadou rtu a patra, práce se zdravotnickou dokumentací k vytvoření podrobných kazuistik dítěte a rozhovor s rodiči dětí s rozštěpovými vadami. Výzkumné šetření probíhalo na specializovaném pracovišti zaměřeném na léčbu vývojových vad rtu a patra u dětských pacientů. Všechny tyto informace, které byly zjištěny jsou zcela anonymní. Rozhovor obsahoval celkem 23 předem připravených otázek. Rozhovory byly nahrávány na mobilní telefon a následně doslova přepsány do MS Word. Výsledky rozhovorů byly zpracovány pomocí metody „tužka a papír“. Výzkum probíhal od února do poloviny dubna roku 2023.

Celkem byly stanoveny tři cíle bakalářské práce. Prvním cílem bylo zjistit ošetrovatelskou péči v oblasti výživy u dítěte s rozštěpovou vadou rtu a patra. Druhým cílem bylo zjistit ošetrovatelskou péči po operaci dítěte s rozštěpovou vadou rtu a patra. Jako třetí cíl jsem si stanovila zjistit informovanost rodičů o rozštěpové vadě rtu a patra u jejich dětí. K těmto cílům byly stanoveny tři výzkumné otázky. První výzkumnou otázkou bylo: Jaká je péče v oblasti výživy u dětí s vývojovými vadami rtu a patra? Druhá otázka byla: Jaká je péče po operaci u dětí s vývojovými vadami rtu a patra? A poslední třetí výzkumná otázka byla: Jakým způsobem a do jaké míry jsou informováni rodiče dítěte s rozštěpovou vadou rtu a patra?

Nejzávažnějším problémem u dětí s rozštěpovými vadami je oblast výživy. Sání se vyvíjí již v prenatálním růstu plodu. To je období mezi 28. týdnem a 34. týdnem těhotenství (Dvořák, 2009). Z výzkumu rozhovorů matek se toto tvrzení potvrdilo. Matky zodpověděly, že jim byla u dítěte diagnostikována rozštěpová vada obličeje před 28. týdnem těhotenství. Princip mechanismu sání spočívá v obklopení bradavky nebo dudlíku od lahvičky rty dítěte. Pokud je vše fyziologické, bez žádné patologie, mělo by zde vzniknout neprodyšné místo, kde neuniká žádný vzduch. Dítě, které má rozštěpovou vadu obličeje, tento mechanismus nemá. Proto se u dětí s těmito rozštěpovými vadami rtu a patra doporučují speciální kojenecké lahve. Tyto kojenecké lahve jsou speciálně upravené pro potřeby těchto dětí. Nejčastěji se využívá Habermanova savička s prodlouženým kompresivním dudlíkem (Dvořák, 2009). Tento fakt byl potvrzen díky výzkumu z rozhovorů s rodiči. Matka M2 potvrdila, že jim byla

doporučena speciální kojenecká lahev. Dítěte matky M2 mělo nejrozsáhlejší rozštěpovou vadu ze všech tázaných. Již v porodnici dětské sestry naučily matku krmení dítěte pomocí této speciální lahve. Matka na to byla upozorněna již při diagnostice rozštěpové vady. Dle mého názoru a informací od matky, sestry dostatečně matku edukovaly o používání této speciální kojenecké lahve. Matka M1 a matka M4 uvedly, že s kojením neměly žádné problémy a kojí dítě do teď. Autoři Dvořák a Kejklíčková ve své publikaci uvádí, děti s rozštěpovou vadou rtu a patra mají specifickou péči již od narození. Důvodem této specifické péče je právě výše uvedený příjem potravy. U těchto dětí hrozí riziko aspirace, narušené polykání a nemožnosti plného kojení. Toto pravidlo vyvrátila kazuistika č. 1 kde matka uvedla, že problémy s aspirací, narušeném polykání ani s kojením skoro žádné neměla, jen trvalo o něco déle, než se chlapec přisál k prsu. Tato matka chlapce do teď plně kojí bez problému. Dle mého názoru je to velká zásluha matky, že se kojení povedlo, protože se nevzdala výhradního kojení u svého dítěte, a také malým rozsahem rozštěpové vady u chlapce. Chlapce v kazuistice č. 2, měl rozštěp patra. Ani u něho nebyl žádný problém s výživou před operací. Chlapec má umělé mléko a již zkouší příkrmy. Po operaci patra se lékaři báli rizika aspirace, z důvodu nově vzniklého prostoru v dutině ústní. Dále měl chlapec zhoršené polykání v souvislosti s operací. Dle mého názoru byla chlapcova matka dostatečně informována o možných problémech nebo rizicích po operaci. Díky tomu, že se operace uskutečnila brzy, myslím si, že chlapec do budoucna žádné problémy s výživou mít nebude. V rozhovorech Matek M3 řekla, že ji o kojení nikdo needukoval. Z důvodu, že toto bylo matky první těhotenství, nevěděla, jak má postupovat. Nakonec se matce nepodařilo mechanismus kojení a musela přejít na umělou výživu. Naštěstí dítě mělo jen jednostranný rozštěp rtu, proto krmení z kojenecké lahve šlo bez problému. Dle Dvořáka by se matky měly edukovat již na konci těhotenství o možných rizicích. S tímto tvrzením souhlasím a domnívám se, že by se matky měly edukovat o kojení více. Dle mého názoru a výsledků šetření, byla nejlépe edukována jen jedna matka. Ostatní matky měly zkušenosti z předchozího těhotenství nebo edukovány vůbec nebyly. Přemýšlím nad tím, že by bylo neadekvátnější začít edukovat matky již při diagnostice rozštěpové vady rtu nebo patra. Tyto matky se mohou psychicky i tělesně připravit na možné problémy u kojení. Dále je důležitá edukace již po narození dítěte ihned v porodnici. Zde by bylo vhodné, aby tyto matky navštěvovala častěji laktační poradkyně, a pomohla matkám s přikládáním k prsu nebo poté manipulace se speciálními kojeneckými lahvemi.

Děti s rozštěpovou vadou obličeje se již narodí ve specializovaném pracovišti nebo jsou zde následně hospitalizovány, kvůli včasné operaci. Autoři Malá et al. (2014), Fiala et al. (2017) a Pražský (2014) ve své literatuře uvádějí, že je důležitá multidisciplinární spolupráce. Mezi členy multidisciplinárního týmu patří dětský anesteziolog, neonatolog, pediatr, otorinolaryngolog a foniatr, ortodontista, logoped, genetik a také samozřejmě psycholog. Nejvíce tuto péči potřebuje dítě do jednoho roku života, ale i nadále je dispenzarizováno až do dospělosti (Malá et al., 2014; Fiala et al., 2017; Pražský, 2014). Během mého výzkumu jsem měla tu možnost se dostat na operační sál. Na tomto sále probíhala operace rozštěpu měkkého a tvrdého patra u dítěte, které bylo hospitalizováno ve specializačním centru. Toto dítě mělo za sebou již operaci rozštěpové vady rtu. Výzkumné šetření potvrdilo slova Měšťáka et al., a mnoho dalších autorů, kteří ve své literatuře uvádějí, že se nejdříve rekonstruuje rozštěp rtu a až později rozštěp patra. Díky zkušenosti u operace jsem si dokázala lépe představit rekonstrukci rozštěpové vady dutiny ústní, kterou popisují ve svých publikacích autoři jako jsou Kuklík a Dvořák. Tuto operaci rozštěpu měkkého a tvrdého patra předcházela operace vpravení ventilačních trubiček, které vyrovnávají tlak v uších. Toto popisuje několik autorů ve svých literaturách. Tato operace je z důvodu častého výskytu opakujících se zánětů středního ucha. Pokud by tyto záněty byly velmi časté, hrozí u těchto dětí nedoslýchavost. (Dvořák, 2009; Fiala et al., 2017; Borský et al., 2012). Operace rozštěpu patra je velmi fyzicky i časově náročná. Operace, na které jsem mohla být, trvala více jak dvě hodiny. Po operaci jsou tyto děti převezeny na jednotku intenzivní péče, kde jsou po celých 24 hodin sledováni. V prvních 24 hodinách hrozí několik pooperačních rizik, jako je například riziko krvácení. Toto pooperační období popisuje ve své literatuře autorka Malá et al. a také se mi to potvrdilo ve výzkumném šetření.

Všechny informace, které jsem zjistila analýzou ošetrovatelského procesu u dětí v kazuistice č.1 a v kazuistice č.2, rozšířily informace sdělené v rozhovorech rodičů. Tyto rozhovory byly také zaměřeny na to, zda rodiče byli seznámeni s protokoly léčby, vše, co se týká načasování, způsobu chirurgické korekce a také následné péče u jejich dětí. Všechny rodiče se shodli na odpovědi, že jim to bylo sděleno velmi opatrně. Vše se začalo řešit již po diagnostice v těhotenství, dále ihned v porodnici po porodu. Jedna z matek, matka M2, dále uvedla, že při diagnostice v Centru lékařské genetiky, jim paní doktorka popsala veškeré informace o operacích, také rodičům poskytla fotografie dětí s rozštěpovými vadami obličeje před operací, ale také i po operaci.

Jak je uvedeno v literatuře (Měšťák et al., 2015) včasná operace je velmi důležitá. Tato brzká operace má dva hlavní důvody. Mezi tyto důvody můžeme zařadit vytvoření jemných a nenápadných jizev po operaci rozštěpu rtu v neonatálním období. Samozřejmě také psychologické hledisko je velmi důležité. Frustrace nebo také deprese jsou procentově nižší u rodičů dětí, které podstoupily operaci již v prvních týdnech života. Toto se mi potvrdilo v mém výzkumu. Obě děti z kazuistik byly operované před prvním rokem života. Dále to potvrdila i matka během rozhovoru, která uvedla, že operace proběhla v prvních 7 dnech života a poté plastika v 11. měsících života chlapce.

Posledním cílem mé bakalářské práce bylo zjistit informovanost rodičů o rozštěpové vadě rtu a patra u dětí. Většina rodičů byla informována již v těhotenství během diagnostiky rozštěpové vady. Více autorů ve své literatuře popisuje, že se ženám se v těhotenství dělá těhotenský screening, do kterého spadá ultrazvukové vyšetření. Díky tomuto vyšetření lze právě diagnostikovat vadu u plodu. Ve většině případů se tuto diagnostiku rodiče dozvídají mezi 14. až 22. týdnem těhotenství. Tyto rozštěpové vady nemusejí být, ale diagnostikovány v prenatalním období. U 40% případů se tyto rozštěpové vady zjistí až po porodu (Maříková a Seemanová, 2013; Fiala et al., 2017; Peterka a Peterková, 2015)

Všechny informace, během diagnostiky rozštěpové vadě byly sděleny rodičům velmi opatrně. Lékaři vše rodičům dopodrobna vysvětlili, ukázali jim fotografie dětí s rozštěpovou vadou a následné rekonstrukce těchto vad. Ve většině případů byla rodičům nabídnuta psychologická pomoc, tuto možnost nevyužil žádný z rodičů z mého výzkumu. O této možnosti psychologické pomoci nevěděla pouze jedna matka z participantů. Všechny matky uvedly, že informace, které obdržely u diagnostiky rozštěpové vady byly dostačující. Ale ze zajímavosti některé z matek hledaly informace dále na internetových stránkách, nebo také v brožuře, kterou jim poskytla lékařka na genetickém vyšetření. Dle mého názoru by předání informací mělo být individuální a s dostatkem informací, tak aby nemusely matky hledat na internetových stránkách. Nějací rodiče potřebují více času na zpracování všech informací. Měla by být možnost dalších konzultací, rad během těhotenství. Většinu rodičů napadají možné otázky až po delší době po diagnostice. Řešení těchto rozštěpových vad je na dlouhé období. Proto je velmi důležitá trpělivost u zdravotníků.

6 Závěr

Tato bakalářská práce řeší Ošetrovatelskou péči u dětí s rozštěpovými vadami rtu a patra. V této bakalářské práci byly stanoveny tři cíle výzkumu. Prvním cílem byla zjistit ošetrovatelskou péči v oblasti výživy u dítěte s rozštěpovou vadou rtu a patra. Druhým cílem bylo zjistit ošetrovatelskou péči po operaci dítěte s rozštěpovou vadou rtu a patra. Jako třetí cíl jsem si stanovila zjistit informovanost rodičů o rozštěpové vadě rtu a patra u jejich dětí.

Na základě výzkumného šetření bylo zjištěno, že děti s rozštěpovou vadou mají specifickou ošetrovatelskou péči v oblasti výživy. Pokud je možné kojení, je těmto dětem doporučováno kojení se speciálními pomůckami, jako je například kojící klobouček. Pokud kojení možné není doporučují se speciální kojenecké lahvičky, tzv. Habermanova savička s prodlouženým kompresivním dudlíkem.

Dle teoretické části vyplynulo stanovisko, že děti jsou operovány ve specializovaných pracovištích, které jsou v České republice pouze dvě. Je důležité, aby celý proces probíhal multioborově. Toto stanovisko je patrné i z výzkumu, kde jsem prováděla analýzu ošetrovatelské péče u dětí s rozštěpovými vadami ve specializovaném pracovišti a z několika rozhovorů s rodiči dětí, které byly také operovány ve specializovaném pracovišti z důvodu rozštěpové vady.

Dle mého názoru si myslím, že by předání informací o diagnostice rozštěpové vady mělo být individuální. A dle výzkumného šetření se mi toto tvrzení potvrdilo. Ne všichni rodiče tuto prognózu zpracují bez problému. Rodiče potřebují více času na zpracování všech informací. Měla by být možnost dalších konzultací a rad během těhotenství. Většinu rodičů napadají možné otázky až po delší době po diagnostice. Řešení těchto rozštěpových vad je na dlouhé období. Proto je velmi důležitá trpělivost u zdravotníků.

Na základě výzkumného šetření bylo zjištěno, že výživa je zcela individuální. Dítě s jednostranným rozštěpem rtu nemělo žádné velké problémy s kojením. Druhé dítě s rozštěpem patra má jediný problém spojenou s výživou, a to je porušené polykání v souvislosti s rozštěpem, je krmeno umělým mlékem a matka mu zkouší přidávat příkrmy. U tohoto dítěte hrozí riziko aspirace v souvislosti s operací měkkého a tvrdého patra. Dále bylo zjištěno, že jsou rodiče informováni velmi opatrně a dostatečně. Přes to, že matky sdělily dostatečnou informovanost, některé vyhledávaly další informace na

internetu anebo v letáčcích od lékaře. Z hlediska ošetrovatelské péče u dětí po operaci, jsou tyto děti hospitalizovány co nejdříve po narození. Tyto časně operace se uskutečňují z důvodů rychlejšího hojení a z psychického hlediska.

Výsledky šetření bakalářské práce mohou být využity při přípravě studentů na zdravotnické zaměření. Dále si myslím, že by tato práce mohla být využita pro rozšíření povědomí o rozštěpových vadách i u zdravotníků.

7 Seznam použité literatury

1. ANDRÉSOVÁ, M., SLEZÁKOVÁ, L., 2013. *Ošetřovatelství pro střední zdravotnické školy*. 2., dopl. vyd. Praha: Grada. Sestra. ISBN 978-80-247-4341-7.
2. BORSKÝ, J. et al., 2012. *Rozštěpy rtu a patra, plánování počáteční fáze léčby a interdisciplinární péče u pacientů v novorozeneckém a batolecím věku*. [online]. ProLékaře.cz. [cit. 2023-1-7]. Dostupné z: <https://www.prolekare.cz/casopisy/ceska-stomatologie/2012-1/rozstepy-rtu-a-patra-planovani-pocatecni-faze-lecby-a-interdisciplinari-pecce-u-pacientu-v-novorozeneckem-a-batolecim-veku-37490>
3. COBOURNE, M.T., 2012. *Cleft Lip and Palate*. 16th Edition. London: © Copyright: S. Karger. ISBN 978-3-318-02107-3.
4. ČIHÁK, R., 2016. *Anatomie 1*. Třetí, upravené a doplněné vydání. Ilustroval Ivan HELEKAL, ilustroval Jan KACVINSKÝ, ilustroval Stanislav MACHÁČEK. Praha: Grada. ISBN 978-80-247-3817-8.
5. ČIHÁK, R., 2016. *Anatomie 2*. Třetí, upravené a doplněné vydání. Ilustroval Ivan HELEKAL, ilustroval Jan KACVINSKÝ, ilustroval Stanislav MACHÁČEK. Praha: Grada. ISBN 978-80-247-4788-0.
6. DVOŘÁK, Z., 2009. *Přehled chirurgických metod u rozštěpových vad* [online]. Fakultní nemocnice u sv. Anny v Brně. [cit. 2022-12-28]. Dostupné z: <http://www.rozstep.cz/prehled-chirurgickych-metod-a-nove-trendy-lecby-rozstepu-patra/>
7. FIALA, M., KOŠKOVÁ, O., VOKURKOVÁ, J., BARTOŠKOVÁ, J., 2017. Cleft lip and palate - principles of primary care and aftercare. *Pediatric pro praxi* [online]. 18(5), 297-299 [cit. 2022-11-8]. DOI: 10.36290/ped.2017.057. ISSN 12130494. Dostupné z: <http://www.pediatricpropraxi.cz/doi/10.36290/ped.2017.057.html>
8. FRISOVÁ, V., 2013. *Vrozené obličejové rozštěpy*. [online]. Šance dětem. 30.7. 2013 [cit. 2023-1-7]. Dostupné z: <https://sancedetem.cz/vrozene-oblicejove-rozstepy>
9. HAHN, A., 2018. *Otorinolaryngologie a foniatrie v současné praxi*. 2., doplněné a aktualizované vydání. Praha: Grada Publishing. ISBN 978-80-271-0572-4.

10. HÁJEK, Z., ČECH, E., MARŠÁL, K., 2014. *Porodnictví*. 3., zcela přeprac. a dopl. vyd. Praha: Grada. ISBN 978-80-247-4529-9.
11. JAKUBÍKOVÁ, J., 2012. *Vrozené anomálie hlavy a krku*. Praha: Grada. ISBN 978-80-247-4064-5.
12. KACHLÍK, D., 2018. *Anatomie pro nelékařské zdravotnické obory*. Praha: Univerzita Karlova, nakladatelství Karolinum. ISBN 9788024640587.
13. KEJKLÍČKOVÁ, I., 2016. *Vady řeči u dětí: návody pro praxi*. Praha: Grada. Pedagogika. ISBN 978-80-247-3941-0.
14. KLÍMA, J., 2016. *Pediatric pro nelékařské zdravotnické obory*. Praha: Grada Publishing. Sestra. ISBN 978-80-247-5014-9.
15. KUKLÍK, M., 2013. Rozštěpové vady. In: *Časopis lékařů českých* [online]. Praha: Česká lékařská společnost Jana Evangelisty Purkyně, s. 185-189 [cit. 2023-1-7]. Dostupné z: <https://www.prolekare.cz/casopisy/casopis-lekaru-ceskych/2013-4/download?hl=cs>
16. *Legislativa v ČR: do kdy je možná interupce*, 2023. [online]. Interupce.info. Copyright © [cit. 2023-2-7]. Dostupné z: <https://www.interupce.info/do-kdy-interupce>
17. MALÁ, M., SOUČKOVÁ, L., 2014. Léčba rozštěpových vad čelisti a patra. *Sestra*. 24(6), 34-36. ISSN 1210-0404.
18. MAŘÍKOVÁ, T., SEEMANOVÁ, E., 2013. *Klinická genetika: praktické aplikace*. Praha: Karolinum. ISBN 978-80-246-2318-4.
19. MAZÁNEK, J., 2018. *Zubní lékařství: pro studující nestomatologických oborů*. Praha: Grada Publishing. ISBN 978-80-247-5807-7.
20. MCKINNEY, E. et al., 2021. *Maternal-child nursing*. 6. St. Louis: Elsevier. ISBN 978-0-323-69788-0.
21. MĚŠŤÁK, J., MOLITOR, M., MĚŠŤÁK, O., KALINOVÁ, L., 2015. *Základy plastické chirurgie*. Vydání druhé. V Praze: Univerzita Karlova v Praze, nakladatelství Karolinum. ISBN 978-80-246-2839-4.
22. NAIDU, P., YAO, C.A., CHONG, D.K., MAGEE, W.P., 2022. Cleft Palate Repair: A History of Techniques and Variations. *Plastic and Reconstructive Surgery – Global Open* [online]. 10(3), 1-7 [cit. 2022-12-28]. DOI: 10.1097/GOX.0000000000004019. ISSN 2169-7574. Dostupné z: <https://journals.lww.com/10.1097/GOX.0000000000004019>

23. Národní zdravotnický informační portál [online]. Praha: Ministerstvo zdravotnictví ČR a Ústav zdravotnických informací a statistiky ČR, 2022 [cit. 09.12.2022]. Dostupné z: <https://www.nzip.cz/clanek/644-rozstepy-rtu-a-patra>. ISSN 2695-0340.
24. OTOVÁ, B., MIHALOVÁ, R., BOBKOVÁ, K., 2020. *Základy biologie a genetiky člověka*. Vydání druhé. Praha: Univerzita Karlova, nakladatelství Karolinum. ISBN 978-80-246-4565-0.
25. PETERKA, M., PETERKOVÁ, R., 2015. Kritické periody pro vznik rozštěpů obličeje a incidence rozštěpů v Čechách. *Neonatologické listy* [online]. 21/2015(1), 20-26 [cit. 2022-12-11]. ISSN 1211-1600. Dostupné z: <http://www.neonatology.cz/upload/www.neonatology.cz/Neolisty/neolisty20151.pdf>
26. PHALKE, N., GOLDMAN, J.J., 2022. *Cleft palate* [online]. 26.9. 2022 [cit. 2023-1-7]. Dostupné z: <https://www.ncbi.nlm.nih.gov/books/NBK563128/>
27. POKORNÁ, V., 2017. *Pomáháme dětem s rozštěpem obličeje projít léčbou s úsměvem: ORL*. [online]. Šťastný úsměv. Děčín [cit. 2023-1-7]. Dostupné z: <http://stastny-usmev.cz/orl-2/>
28. PRAŽSKÝ, B., 2014. *Léčba rozštěpových vad*. [online]. Zdraví.euro.cz. [cit. 2023-1-7]. Dostupné z: <https://zdravi.euro.cz/clanek/sestra/lecba-rozstepovych-vad-celisti-a-patra-475734>
29. RAYMOND, J.L., MORROW, K., 2021. *Krause and Mahan's food & the nutrition care process*. 15th edition. St. Louis: Elsevier. ISBN 978-0-323-74962-6.
30. ROZTOČIL, A., 2020. *Porodnictví v kostce*. Praha: Grada Publishing. ISBN 978-80-271-2098-7.
31. SEDLÁŘOVÁ, P., 2008. *Základní ošetrovatelská péče v pediatrii*. Praha: Grada. Sestra (Grada). ISBN 978-80-247-1613-8.
32. SLEZÁKOVÁ, L. et al., 2016. *Stomatologie I: pro SZŠ a VOŠ*. Praha: Grada Publishing. ISBN 978-80-247-5826-8.
33. SLEZÁKOVÁ, L. et al., 2019. *Ošetrovatelství v chirurgii I. 2.*, přeprac. a dopl. vyd. Praha: GRADA Publishing. Sestra. ISBN 978-80-247-2900-8.
34. ŠTROMBACHOVÁ, V. et al., 2019. Metodika sledování nežádoucí události PÁD u Agentur domácí zdravotní péče (ADP): Hodnocení a přehodnocení rizika pádu. *Úzis.cz* [online]. Praha, 1/2019, 13-14 [cit. 2023-4-30]. Dostupné z:

https://shnu.uzis.cz/res/file/metodicke_dokumenty/ADP_metodika_pad_plna_ve_rze.pdf

35. TÓTHOVÁ, V. a kol., 2014. *Ošetrovatelský proces a jeho realizace*. 2., aktualiz. vyd. Praha: Triton. ISBN 978-80-7387-785-9.
36. WEBER, T., 2012. *Memorix zubního lékařství*. 2. české vyd. Přeložil Magdalena KOŤOVÁ. Praha: Grada. ISBN 978-80-247-3519-1.

8 Seznam příloh

Příloha 1 – Řez hlavou a krkem

Příloha 2 – Rty a tváře

Příloha 3 – Dutina ústní

Příloha 4 – Vývoj rtu

Příloha 5 – Vývoj patra

Příloha 6 – Rozštěpy rtu

Příloha 7 – Rozštěpy patra a rtu

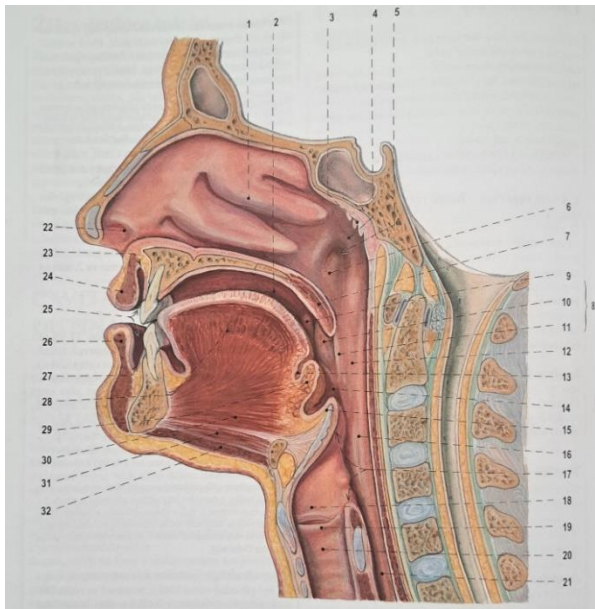
Příloha 8 – Nejmodernější techniky rekonstrukce rozštěpu rtu

Příloha 9 – Rossovo devatero kraniofaciálního růstu

Příloha 10 – Otázky pro rozhovor s rodiči

Příloha 11 – Riziko pádu „Humpty Dumpty“

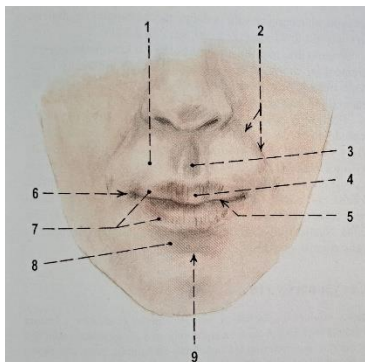
Příloha 1 – Řez hlavou a krkem



1- cavitas nasi; 2 - cavitas oris; 8 - isthmus faucium; 24 – labium oris; 25 – vestibulum oris

Zdroj: ČIHÁK, R., 2016. *Anatomie 1*

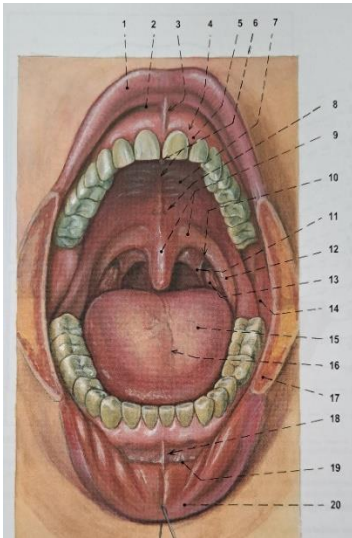
Příloha 2 – Rty a tváře



1 – labium superius; 3- philtrum; 5 – rima oris; 6 – anguli oris; 8 – labium inferius; 9 – sulcus mentolabialis

Zdroj: ČIHÁK, R., 2016. *Anatomie 1*

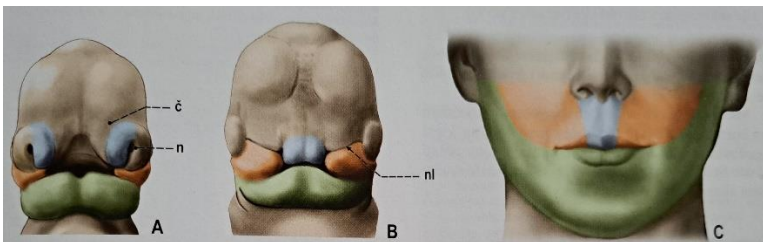
Příloha 3 – Dutina ústní



1 – labium superius; 2 – fornix vestibuli superior; 3 – frenulum labii superioris; 4 – margo gingivalis; 6-8 – palatum durum; 9 – palatum molle a uvula palatina; 11 – arcus palatopharyngeus; 17 – m. buccinator

Zdroj: ČIHÁK, R., 2016. *Anatomie 1*

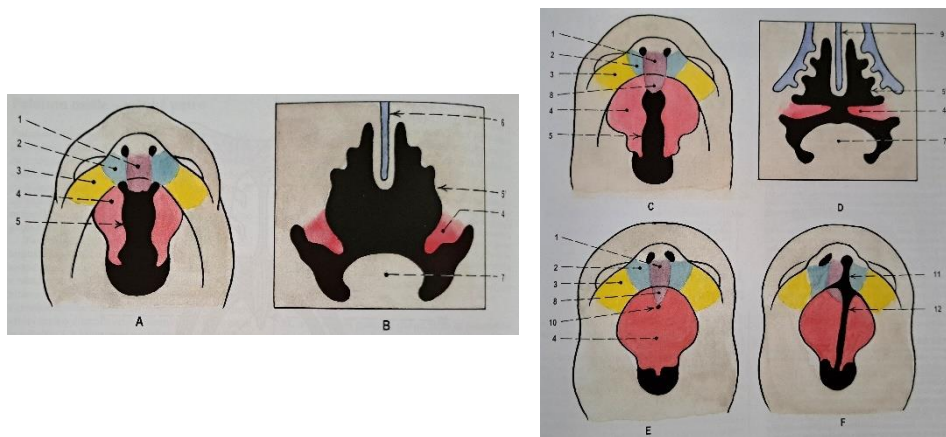
Příloha 4 – Vývoj rtu



A) embrionální stadium (začátek 6. týdne); B) embryonální stadium (konec 7. týdne); C) rty dospělého člověka

Zdroj: ČIHÁK, R., 2016. *Anatomie 1*

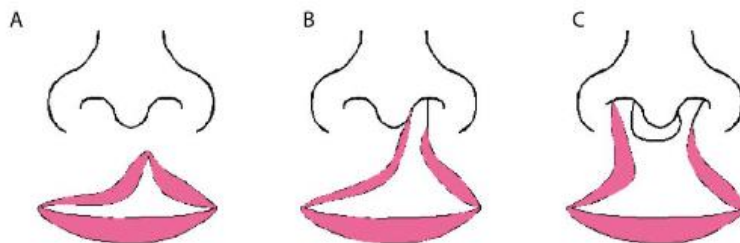
Příloha 5 – Vývoj patra



A-E) postup vývoje; F) vrozená vada – rozštěp rtu a patra

Zdroj: ČIHÁK, R., 2016. *Anatomie 1*

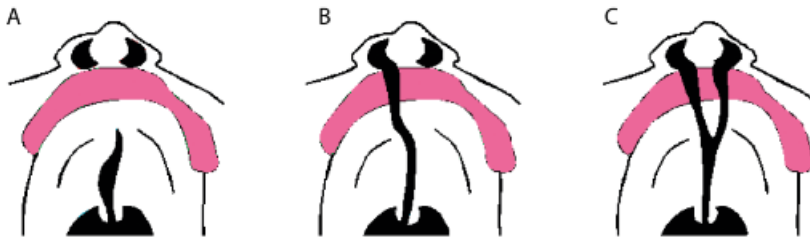
Příloha 6 – Rozštěp rtu



A) Neúplný jednostranný rozštěp rtu; B) úplný rozštěp rtu; C) úplný oboustranný rozštěp rtu

Zdroj: JAKUBÍKOVÁ, J., 2012. *Vrozené anomálie hlavy a krku*

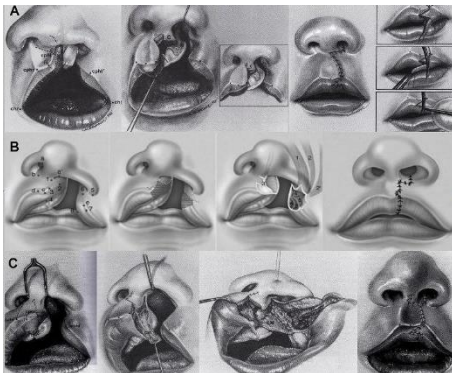
Příloha 7 – Rozštěp patra a rtu



- A) Neúplný rozštěp patra; B) Jednostranný úplný rozštěp patra a rtu; C) Oboustranný úplný rozštěp patra a rtu

Zdroj: JAKUBÍKOVÁ, J., 2012. *Vrozené anomálie hlavy a krku*

Příloha 8 – Nejmodernější techniky rekonstrukce rozštěpu rtu



Zdroj: DVOŘÁK, Z., 2009. *Přehled chirurgických metod u rozštěpových vad*

Příloha 9 – Rossovo devatero kraniofaciálního růstu

1.	Vlastní porucha kraniofaciálního růstu je minimální mimo oblast přímo postiženou rozštěpem
2.	Růst maxilárního komplexu je dostatečný k vytvoření harmonických skeletálních vztahů
3.	Dentální a alveolární složka je schopna korigovat mírnou deficienci maxilárního komplexu a vytvořit uspokojivou okluzi
4.	Pooperační jizvení omezuje maxilární růst. Každé toto omezení růstu se může zásadně projevit u dětí s rozštěpovou vadou obličeje
5.	Pooperační jizvení patra omezuje volný dentální růst a přetváří zubní oblouk změnou prořezávání zubů
6.	Sekundární změny postavení jazyka vychylují a deformují mandibulu
7.	Časná rekonstrukce alveolu s nebo bez implantace kostního štěpu je zhoubná pro faciální růst
8.	Nejdůležitějším parametrem ovlivňující výsledek rekonstrukce patra je chirurg. Mezi tradičními metodami uzávěru rozštěpu patra není většího rozdílu, co se týče omezení růstu čelisti
9.	Načasování uzávěru patra během první dekády života není rozhodující. Odložení operace do 4. až 7. roku věku dítěte nepřináší žádný benefit

Zdroj: Dvořák, 2009 *Přehled chirurgických metod u rozštěpových vad*

Příloha 10 – Otázky pro rozhovor s rodiči

- 1) Kolikáté je toto vaše dítě?
- 2) Pohlaví dítěte?
- 3) Mají nějakou VVV ostatní děti?
- 4) Jakým způsobem vás informovali o rozštěpové vadě?
- 5) Byly tyto informace dostatečné?
- 6) Vyhledávali jste si nějaké informace? Popřípadě kde?
- 7) Jakým způsobem probíhalo těhotenství?
- 8) Rodila jste v blízkosti specializovaného centra?
- 9) Kdy jste se dozvěděli, že vaše dítě bude mít rozštěpovou vadu? (v jakém týdnu gravidity)
- 10) Setkali jste se s předsudky?
- 11) Pokud ano, jakými a kdy? Od koho?
- 12) Měli jste zajištěnou psychologickou/odpornou pomoc?
- 13) Jakým způsobem vás edukovaly sestřičky ohledně péče o dítě? (pokud jste již dříve rodila, lišila se tato péče?
- 14) Zapojuje se do péče o dítě celá rodina/otec dítěte?
- 15) S jakým rozštěpem obličeje se dítě narodilo? (jedno/oboustranné – ret, patro, ret+čelist, ret+čelist+patro)
- 16) Byli jste seznámeny s různými protokoly léčby, co se týká načasování, způsobu chirurgické korekce a následné péče?
- 17) Jakým způsobem vás informovali o dalším postupu? (operace, plastika)
- 18) Jakým způsobem vás edukovaly sestřičky ohledně výživy?
- 19) Preferujete mateřské mléko před umělou výživou?
- 20) Kolikrát denně dítě jí?
- 21) Kojíte?
- 22) Navštěvuje vás rehabilitační pracovník?
- 23) Jak dlouho dítě spí? Je to nerušený spánek?

Zdroj: autor

Příloha 11 – Riziko pádu „Humpty Dumpty“

Parametr	Kritéria	Skóre
Věk	Méně než 3 roky	4
	3-7 let	3
	7-13 let	2
	Nad 13 let	1
Pohlaví	Mužské	2
	Ženské	1
Diagnóza	Neurologické onemocnění	4
	Změna oxygenace, respirační onemocnění, dehydratace, anémie, anorexie atd	3
	Psychické problémy/problémy s chováním	2
	Jiné diagnózy	1
Kognitivní poruchy	Neuvědomující si omezení	3
	Zapomínající omezení	2
	Uvědomující si své schopnosti	1
Faktory související s okolním prostředím	Anamnéza nebo batole uložené v postýlce	4
	Pacient používající rehabilitační pomůcky nebo dítě v postýlce	3
	Pacient uložený v posteli	2
	Ambulantní prostředí	1
Reakce na chirurgický zákrok/sedativa/anestezii	Do 24 hodin	3
	Do 48 hodin	2
	Více jak 48 hodin	1
Medikace	Opakovaná medikace sedativ (kromě ochrnutých pacientů), hypnotik, barbiturátů, antidepresiv, projímadel, diuretik, narkotik	3
	Jeden z výše uvedených medikamentů	2
	Jiná medikace	1
Celkem:		18 bodů
RIZIKO ÚRAZU POKUD JE CELKOVÉ SKÓRE ROVNO NEBO VYŠŠÍ NEŽ 12		

Zdroj: Štrombachová et al., 2019 *Metodika sledování nežádoucích událostí PÁD u ADP*

9 Seznam použitých zkratk:

DÚ – ústní dutina

Lat. – latinsky

Tzv. – takzvaný

VV – vrozená vada

UZ – ultrazvukový screening

JIP – jednotka intenzivní péče

NGS – nazogastrická sonda

č. – číslo

PŽK – periferní žilní kanyla

p.o. – per os

i.v. – intra venózně

ADP – Agentura domácí zdravotní péče