



VYSOKÉ UČENÍ TECHNICKÉ V BRNĚ

BRNO UNIVERSITY OF TECHNOLOGY

FAKULTA ELEKTROTECHNIKY

A KOMUNIKAČNÍCH TECHNOLOGIÍ

FACULTY OF ELECTRICAL ENGINEERING AND COMMUNICATION

ÚSTAV BIOMEDICÍNSKÉHO INŽENÝRSTVÍ

DEPARTMENT OF BIOMEDICAL ENGINEERING

IMPLEMENTACE ALGORITMU PRO DETEKCI TROMBŮ V MULTIFÁZICKÝCH CT DATECH

IMPLEMENTATION OF THROMBI DETECTOR IN MULTIPHASE CT DATA

BAKALÁŘSKÁ PRÁCE

BACHELOR'S THESIS

AUTOR PRÁCE

AUTHOR

Filip Rudol

VEDOUCÍ PRÁCE

SUPERVISOR

Ing. Roman Jakubíček, Ph.D.

BRNO 2024



Bakalářská práce

bakalářský studijní program **Biomedicínská technika a bioinformatika**

Ústav biomedicínského inženýrství

Student: Filip Rudol

ID: 240557

Ročník: 3

Akademický rok: 2023/24

NÁZEV TÉMATU:

Implementace algoritmu pro detekci trombů v multifázických CT datech

POKYNY PRO VYPRACOVÁNÍ:

1) Prostudujte problematiku ischemické mozkové příhody, možnosti diagnostiky, zejména pomocí rentgenové výpočetní tomografie, a její možnosti léčby. 2) Vypracujte rešerši na danou problematiku včetně přehledu publikovaných metod se zaměřením na možnosti automatické lokalizace trombu v CT datech. 3) Seznamte se s dostupnými vícefázickými CT daty a připravte databázi ručně segmentovaných trombů. 4) Navrhněte a realizujte přístupy za účelem lokalizace trombu ve zvoleném programovacím prostředí či pomocí dostupných nástrojů. 5) Proveďte vyhodnocení úspěšnosti lokalizace trombu vzhledem k manuální anotaci. Na základě úspěšnosti navrhněte případné změny v algoritmu. 6) Vytvořte komplexní funkční prototyp detekčního softwaru a diskutujte možnosti využití CT dat z vícefázického vyšetření pro lokalizaci trombů.

DOPORUČENÁ LITERATURA:

[1] MOJTAHEDI, Mahsa; KAPPELHOF, Manon; PONOMAREVA, Elena; TOLHUISEN, Manon; JANSEN, Ivo et al., 2022. Fully Automated Thrombus Segmentation on CT Images of Patients with Acute Ischemic Stroke. Online. Diagnostics. Roč. 12, č. 3. ISSN 2075-4418. Dostupné z: <https://doi.org/10.3390/diagnostics12030698>. [cit. 2023-08-14].

[2] AMUKOTUWA, Shalini A.; STRAKA, Matus; DEHKHARGHANI, Seena a BAMMER, Roland, 2019. Fast Automatic Detection of Large Vessel Occlusions on CT Angiography. Online. Stroke. Roč. 50, č. 12, s. 3431-3438. ISSN 0039-2499. Dostupné z: <https://doi.org/10.1161/STROKEAHA.119.027076>. [cit. 2023-08-14].

Termín zadání: 5.2.2024

Termín odevzdání: 29.5.2024

Vedoucí práce: Ing. Roman Jakubíček, Ph.D.

doc. Ing. Jana Kolářová, Ph.D.
předseda rady studijního programu

UPOZORNĚNÍ:

Autor bakalářské práce nesmí při vytváření bakalářské práce porušit autorská práva třetích osob, zejména nesmí zasahovat nedovoleným způsobem do cizích autorských práv osobnostních a musí si být plně vědom následků porušení ustanovení § 11 a následujících autorského zákona č. 121/2000 Sb., včetně možných trestněprávních důsledků vyplývajících z ustanovení části druhé, hlavy VI. díl 4 Trestního zákoníku č.40/2009 Sb.

ABSTRAKT

Klíčovým faktorem pro úspěšnou léčbu ischemické mozkové příhody je včasná diagnostika. Software pro automatickou detekci trombů může být pomocným nástrojem pro radiology. Bakalářská práce se zabývá detekcí trombů v multifázických CT datech. Hlavním cílem práce bylo detekovat tromby a vytvořit prototyp detekčního softwaru. Algoritmus umožňuje tromby také segmentovat. Navržený přístup je plně automatický. Úspěšnost algoritmu bylo možné objektivně ohodnotit pomocí dostupných manuálních anotací. Praktická část byla realizována v programovacím prostředí MATLAB R2023b. V teoretické části byla vypracována rešerše na danou problematiku.

KLÍČOVÁ SLOVA

Multifázická CT angiografie, cévní mozková příhoda, detekce trombu, segmentace trombu, narůstání oblastí, Frangiho filtr

ABSTRACT

Early diagnosis is a key factor for the successful treatment of ischemic stroke. Software for automatic thrombi detection can be a helpful tool for radiologists. The bachelor's thesis deals with thrombi detection in multiphase CT data. The main objective of this thesis was to detect thrombi and develop a prototype of the detection software. The algorithm also allows the thrombi to be segmented. The proposed approach is fully automatic. The success of the algorithm could be objectively evaluated using the available manual annotations. The practical part was implemented in the MATLAB R2023b programming environment. In the theoretical part, a research on the issue was developed.

KEYWORDS

Multiphase CT angiography, stroke, thrombus detection, thrombus segmentation, region growing, Frangi filter

RUDOL, Filip. *Implementace algoritmu pro detekci trombů v multifázických CT datech*. Bakalářská práce. Brno: Vysoké učení technické v Brně, Fakulta elektrotechniky a komunikačních technologií, Ústav biomedicínského inženýrství, 2024. Vedoucí práce: Ing. Roman Jakubíček, Ph.D.

Prohlášení autora o původnosti díla

Jméno a příjmení autora: Filip Rudol
VUT ID autora: 240557
Typ práce: Bakalářská práce
Akademický rok: 2023/24
Téma závěrečné práce: Implementace algoritmu pro detekci trombů v multifázických CT datech

Prohlašuji, že svou závěrečnou práci jsem vypracoval samostatně pod vedením vedoucí/ho závěrečné práce a s použitím odborné literatury a dalších informačních zdrojů, které jsou všechny citovány v práci a uvedeny v seznamu literatury na konci práce.

Jako autor uvedené závěrečné práce dále prohlašuji, že v souvislosti s vytvořením této závěrečné práce jsem neporušil autorská práva třetích osob, zejména jsem nezasáhl nedovoleným způsobem do cizích autorských práv osobnostních a/nebo majetkových a jsem si plně vědom následků porušení ustanovení § 11 a následujících autorského zákona č. 121/2000 Sb., o právu autorském, o právech souvisejících s právem autorským a o změně některých zákonů (autorský zákon), ve znění pozdějších předpisů, včetně možných trestněprávních důsledků vyplývajících z ustanovení části druhé, hlavy VI. díl 4 Trestního zákoníku č. 40/2009 Sb.

Brno

.....

podpis autora*

* Autor podepisuje pouze v tištěné verzi.

PODĚKOVÁNÍ

Rád bych poděkoval vedoucímu bakalářské práce panu Ing. Romanu Jakubíčkoví, Ph.D. za konzultace, ochotu, trpělivost a cenné rady k práci.

Obsah

Úvod	9
1 Mozkové tepny a cévní mozková příhoda	10
1.1 Mozkové tepny	10
1.2 Cévní mozková příhoda	10
2 Diagnostika ischemické mozkové příhody	15
2.1 Výpočetní tomografie	15
2.2 Digitální subtrakční angiografie	18
2.3 MR angiografie	18
3 Obrazová analýza	20
3.1 Lokální operace	20
3.2 Segmentace obrazu	22
3.3 Morfologické operace	23
3.4 Frangiho filtrace	24
3.5 Publikované metody pro automatickou lokalizaci trombů v CT datech	26
4 Návrh a realizace praktické části	29
4.1 Dostupná data	29
4.2 Navržená metoda	30
4.3 Segmentace mozkové tkáně	30
4.4 Zvýraznění mozkových cév	32
4.5 Segmentace mozkových cév	33
4.6 Přerušení cévního systému – analýza endpointů	36
4.7 Přerušení cévního systému – zvýraznění a segmentace trombu	39
4.8 Výběr příznaků a lokalizace trombu	40
5 Výsledky a diskuze	45
5.1 Segmentace mozkové tkáně	45
5.2 Zvýraznění a segmentace mozkových cév	46
5.3 Přerušení cévního systému	49
5.4 Lokalizace trombů	51
Závěr	56
Literatura	57
Seznam symbolů a zkratk	63

Seznam obrázků

1.1	Willisův okruh	11
1.2	Hemoragická cévní mozková příhoda na CT snímku	12
1.3	Ischemická cévní mozková příhoda na CT snímku	13
2.1	MIP pro tři fáze multifázického CTA vyšetření	17
3.1	Ukázka využití Gaussovy filtrace	21
3.2	Ukázka využití mediánové filtrace	21
3.3	Ukázka morfologické eroze a dilatace	24
3.4	Znázornění vlastních čísel a vlastních vektorů Hessovy matice	25
4.1	Ukázka dostupných dat	29
4.2	Blokový diagram praktického řešení.	30
4.3	3D binární maska mozku	31
4.4	3D parametrický obraz zvýrazněných mozkových cév	32
4.5	Závislost prahové hodnoty na mediánu okolí přijatého sousedního voxelu	34
4.6	Inicializační semínka a segmentované cévy v parametrickém obraze	35
4.7	Segmentovaný cévní systém	35
4.8	Skeleton a endpointy cévního systému	36
4.9	Predikce pokračování přerušovaných cév	38
4.10	Ukázka zvýraznění a segmentace trombu v nativních datech	39
4.11	Vymezení oblasti pro výpočet příznaků I.	40
4.12	Vymezení oblasti pro výpočet příznaků II.	41
4.13	Ukázka rozdělení příznakového prostoru perceptronem	42
4.14	Morfologické úpravy segmentovaného trombu	43
4.15	Transverzální a frontální řez s vyznačeným bounding boxem	44
5.1	Binární masky mozků pro testovací data	46
5.2	Ukázky segmentace mozkové tkáně	46
5.3	Segmentované cévní systémy pro testovací data	47
5.4	Vliv okluze hlavních mozkových tepen na segmentaci cév	47
5.5	Objektivní hodnocení segmentace cév	48
5.6	Ukázka segmentace mozkových cév pro Willisův okruh	49
5.7	Ukázka chyb skeletonizace	50
5.8	Jiný endpoint v blízkosti správného cévního zakončení	50
5.9	Nesprávné vymezení oblasti	51
5.10	Výsledky detekce a segmentace trombů pro původní data	53
5.11	Výsledky detekce a segmentace trombů pro testovací data	54
5.12	Houslové grafy pro hodnocení detekce a segmentace trombů	55

Úvod

Cévní mozková příhoda je druhou nejčastější příčinou úmrtí na celém světě. Klíčovým faktorem pro její úspěšné vyléčení je včasná diagnostika. Automatická detekce cévního uzávěru může být přínosem pro rychlejší vyhodnocení snímků pořízených z výpočetní tomografie nebo magnetické rezonance. Detekční algoritmus může být v klinické praxi vhodným nástrojem pro radiology. Cílem této práce je vytvořit prototyp softwaru pro detekci trombů v multifázických CT datech.

Teoretická část je rozdělena do tří kapitol. První kapitola pojednává o hlavních mozkových tepnách a o problematice cévní mozkové příhody, včetně popisu současných léčebných přístupů. Druhá kapitola se zaměřuje na diagnostiku ischemické mozkové příhody, a to zejména pomocí výpočetní tomografie. Stručně je popsán princip výpočetní tomografie a jsou charakterizovány jednotlivé typy CT vyšetření – nativní, CT angiografie a CT perfuze. Je zde také uvedeno, jak je možné cévní uzávěr rozpoznat pomocí těchto zobrazovacích technik. Třetí kapitola věnuje pozornost metodám obrazové analýzy, které byly využity v praktické části, a sice lokálním operacím, segmentačním technikám a morfologickým operacím. Součástí této kapitoly je také shrnutí tří vybraných publikovaných článků, které se zabývají automatickou lokalizací trombů v CT datech.

V praktické části byla nejprve vytvořena binární maska mozku, která sloužila pro extrakci mozku z CT snímků. Následně byly zvýrazněny mozkové cévy. Na vzniklém parametrickém obraze zvýrazněných cév proběhla metoda narůstání oblastí pro segmentaci mozkových cév. Ucpání cévy trombem způsobí její přerušování. Pro hledání těchto cévních přerušování byly navrženy dvě metody. První je založena na analýze endpointů skeletonizovaného cévního systému. Pro druhou metodu je potřeba možné tromby segmentovat. Výsledné místo se vybere pomocí skórovacího systému, které počítá skóre na základě vypočtených příznaků. Tromby byly v této práci detekovány a také segmentovány. Úspěšnost algoritmu byla objektivně ohodnocena pomocí anotačních masek trombů. Tromby byly manuálně segmentovány lékařem. Výsledky jsou vyjádřeny pomocí metriky Intersection over Union a Dice koeficientu. Praktická část byla realizována v programovacím prostředí MATLAB R2023b.

1 Mozkové tepny a cévní mozková příhoda

Mozek, řídicí centrum lidského organismu, je jedním z nejvíce prokrvených orgánů. Proudí do něj asi 15 – 20 % krve z celkového srdečního výdeje. Přitom jeho hmotnost představuje pouhé 2 % celkové tělesné hmotnosti. Mozek pro své vysoké metabolické nároky vyžaduje kromě vysokého podílu srdečního výdeje také neustálou dodávku kyslíku, a tudíž stálý průtok krve. [1] Při náhlém snížení průtoku krve člověk během 10 sekund upadá do stavu bezvědomí. [2]

1.1 Mozkové tepny

Krev je do mozku přiváděna čtyřmi velkými tepnami, a sice *arteria carotis interna dextra et sinistra* a *arteria vertebralis dextra et sinistra*. [1]

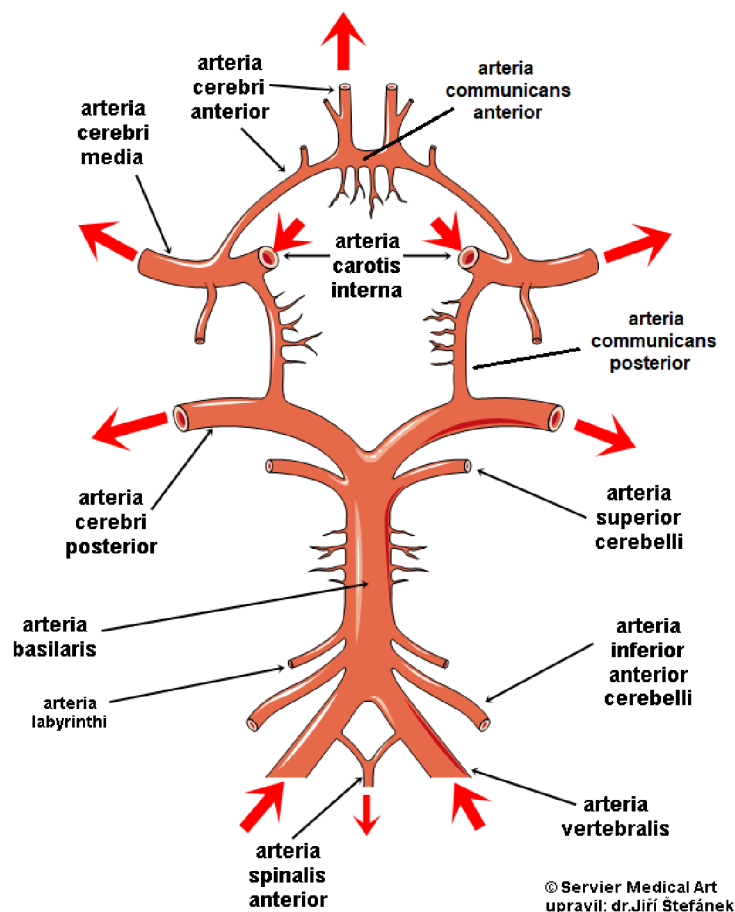
A. carotis interna vzniká bifurkací *a. carotis communis*. Do lebky vstupuje přes *canalis caroticum*. Její konečné větve *a. cerebri anterior* a *a. cerebri media* zásobují krví většinu tkáně mozkových hemisfér. *A. cerebri anterior* probíhá nad *corpus callosum* a zásobuje mediální plochu hemisfér. *A. cerebri media* přivádí krev do části bazálních ganglií a na laterální stranu hemisfér, kromě týlních laloků. *A. carotis interna* zajišťuje přední cirkulaci mozku. [3, 4]

A. vertebralis, vycházející z *a. subclavia*, vstupuje do lebky skrz *foramen occipitale magnum*. Následně se spojí s druhostrannou *a. vertebralis* za vzniku *a. basilaris*. *A. basilaris* se dělí na dvě větve *a. cerebri posterior*, které dodávají krev do zadních částí mozkových hemisfér (týlní lalok a část spánkového laloku), mozkového kmene a mozečku. *A. vertebralis* zajišťuje zadní cirkulaci mozku. [3, 4]

Aa. carotis internae, *aa. vertebrales* a jejich větve společně s komunikačními tepnami vytváří pod lebeční bází Willisův tepenný okruh (*circulus arteriosus Willisii*, obr. 1.1). Tepenná spojka *a. communicans anterior* tvoří spojení mezi *aa. cerebri anteriores*. Další komunikační tepnou je *a. communicans posterior*, která spojuje *a. carotis interna* s *a. cerebri posterior*. Willisův okruh zajišťuje spojení přední a zadní cirkulace a pravé a levé hemisféry. V případě ucpaní jedné přívodné tepny může být zásobení krve do dané oblasti nahrazeno z jiné tepny. Willisův okruh plní funkci kolaterálního oběhu, chrání tedy mozek před ischemií. [4]

1.2 Cévní mozková příhoda

Cévní mozková příhoda (CMP, iktus, mozková mrtvice) je celosvětově druhou nejčastější příčinou úmrtí a nejčastější příčinou nemohoucnosti. CMP je následkem nedostatečného prokrvení mozkové tkáně. Kyslík a potřebné živiny se tak nemohou dostat do nervových buněk mozku, což má za následek jejich odumírání. V závislosti



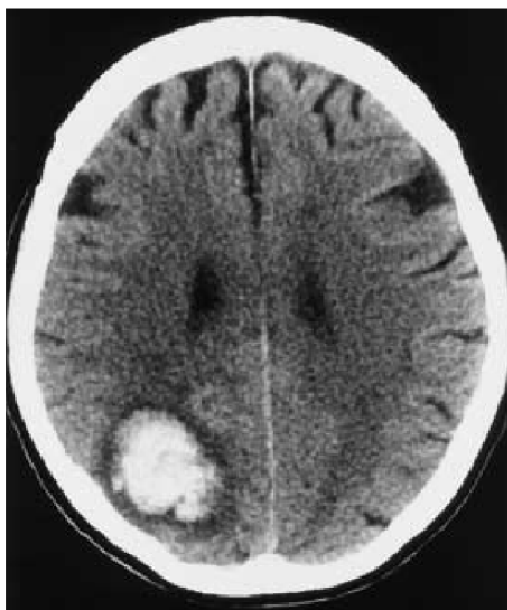Obr. 1.1: Willisův okruh. Šipky znázorňují směr toku krve. Převzato z [5], upraveno.

na místě postižení mozkové tkáně se pak dostaví neurologické poruchy, jako třeba ochrnutí, poruchy řeči či zraku. Pravděpodobnost propuknutí CMP roste s přibývajícím věkem. Rizikovými faktory jsou např. hypertenze, diabetes, nezdravý životní styl nebo zvýšená hladina cholesterolu v krvi. [6, 7]

Mezi základní typy CMP patří hemoragická a ischemická mozková příhoda. Asi 87 % všech CMP jsou ischemického charakteru. Přibližně zbylých 13 % pak představuje hemoragický typ mozkové příhody. Existují také další typy, kterými jsou tranzitorní ischemická ataka („malá mrtvice“) a asymptomatická cévní mozková příhoda („tichá mrtvice“). Jedná se však o méně časté a méně závažné mozkové příhody. [6, 7]

1.2.1 Hemoragická cévní mozková příhoda

Hemoragická cévní mozkové příhoda (HCMP) je způsobena intrakraniálním krvácením, které dále rozlišujeme na intracerebrální a subarachnoidální. Při intracerebrální hemoragii dochází k prasknutí cévy a nahromadění krve v mozkovém parenchymu.



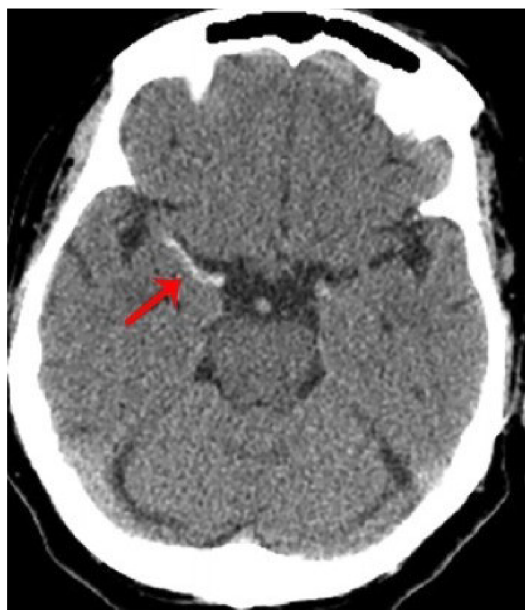Obr. 1.2: Hemoragická cévní mozková příhoda na CT snímku. Převzato z [9].

Tento typ se vyskytuje zejména u lidí s dlouhodobou hypertenzí. Během subarachnoidální hemoragii se krev hromadí v subarachnoidálním prostoru. Může se objevit např. při aneuryzmatu nebo po poranění hlavy. [6, 7]

Vzniklý hematoma zvyšuje intrakraniální tlak a tlačí mozkovou tkáň. Mezi další komplikace patří zánět nebo narušení hematoencefalické bariéry. Obvykle dochází k rychlému postupu krvácení, což vede k náhlému zhoršení vědomí. HCMP se vyznačuje vysokou mírou úmrtnosti. Pro přežití pacienta je klíčová včasná diagnostika a léčba. Jako prvotní vyšetření se většinou volí výpočetní tomografie (CT). Kvůli typicky vysokému útlumu RTG záření se hematoma na CT snímku zobrazuje jako světlejší oblast vzhledem k okolní tkáni (obr. 1.2). [8, 9]

1.2.2 Ischemická cévní mozková příhoda

Při ischemické cévní mozkové příhodě (ICMP) dochází k náhlému narušení krevního oběhu vlivem okluze, která vzniká na podkladě trombózy nebo embolie mozkových cév. Při trombóze snižuje krevní perfuzi krevní sraženina (trombus). Trombóza je důsledkem aterosklerózy, kdy akumulované lipidy na cévní stěně zabraňují průtoku krve. Před nahromaděným plakem může v důsledku hemokoagulace vzniknout trombus. Během embolie se céva zablokuje vmetkem (embolem), který cestuje v krevním řečišti, dokud se nezachytí v dostatečně úzké cévě. Při usazení částečně nebo úplně zablokuje dodávání krve do cílové tkáně. Materiál embolu může být různého původu. Většinou se jedná o trombus nebo jeho fragment. Dále pak embolem mohou být lipidy, vzduchové bubliny, hnis z abscesu, fragmenty srdečních chlopní nebo



Obr. 1.3: Ischemická cévní mozková příhoda na CT snímku. Převzato z [12], upraveno.

nádorů. [10, 11]

Nejčastěji postiženou mozkovou tepnou je *a. cerebri media*. Její uzávěr vede obvykle ke zhoršení motorických a senzorických funkcí na obličeji a horních končetinách, což se projevuje poruchami řečového centra, ochrnutím obličeje a snížením motoriky na horních končetinách. Při obstrukci *a. cerebri anterior* dochází k obrně druhostranné dolní končetiny. Infarkty způsobené uzavřením *a. cerebri anterior* jsou však vzácné, jelikož zásobení krve je nahrazeno významným kolaterálním zásobením této tepny. Obstrukce *a. cerebri posterior* může způsobit poškození zraku a narušení zornicového reflexu. [3, 10]

Pro určení, zda pacient trpí ischemickou nebo hemoragickou CMP, se využívá nativního CT vyšetření. Trombus se projevuje na CT snímku jako tzv. hyperdenzní znak (obr. 1.3). [12]

Léčba ischemické mozkové příhody

Ischemická oblast může být tvořena mrtvou tkání (ischemické jádro) nebo tkání se sníženou perfuzí (penumbra), kterou lze při rekanalizaci obnovit. Cílem léčby je zachovat oblast penumbry a zabránit vzniku ischemických jader. Zásadní roli při léčbě ICMP hraje čas. Pro úspěšný výsledek léčby je nutné rychlé obnovení průtoku krve. Existují dva hlavní léčebné způsoby – medikamentózní trombolýza a mechanická trombektomie. Pro rozhodnutí o typu léčby je důležité určit dobu od vzniku příznaků. [10, 13, 14]

První možností je medikamentózní trombolýza, během které jsou pacientovi podány léky způsobující fibrinolýzu. Dochází tak k rozpuštění krevní sraženiny a následnému obnovení krevního průtoku. Nejčastěji užívanou léčivou látkou je rekombinantní tkáňový aktivátor plazminogenu (rt-PA). Trombolytickou léčbu je možné provést buď intravenózně, nebo intraatriálně. Při intravenózní trombolýze dochází k podání medikamentu do celého krevního oběhu. Srážlivost krve je tak omezena ve všech místech cévního řečiště. Terapeutické okno tohoto způsobu léčby je 4,5 hodin. Pokud u pacienta není celkové ředění krve vhodné, je možné aplikovat intraatriální trombolýzu, během které je účinná látka podána do cílového místa pomocí katetru. Tento způsob je účinnější a je možné jej použít až do 6 hodin od vzniku příznaků. [6, 13]

Dalším přístupem je mechanická trombektomie, která může být použita u pacientů, u nichž byla trombolytická léčba neúčinná. Tato léčebná metoda spočívající v mechanickém odstranění trombu se zpravidla kombinuje s výše zmíněnou trombolytickou léčbou. Při mechanické trombektomii dochází k zavedení endovaskulárního katetru se speciálním zařízením (stent retriever), do kterého se trombus zachytí a poté se z ucpané cévy vytáhne. Jedná se o intervenční výkon, při kterém je katetr zaveden až do mozkové tepny. Mechanickou trombektomii je žádoucí provést mezi 6 až 16 hodinách od nástupu příznaků. [10, 13, 14]

2 Diagnostika ischemické mozkové příhody

Mezi hlavní cíle zobrazovacích metod při diagnostice ischemické mozkové příhody patří vyloučení mozkového krvácení, lokalizace trombu a posouzení závažnosti poškození mozkové tkáně. Při podezření na akutní mozkovou ischemii je zlatým standardem CT vyšetření. [15]

2.1 Výpočetní tomografie

Výpočetní tomografie (CT) pro zobrazení scény využívá ionizujícího záření. Z rentgenky jsou emitovány fotony RTG záření, které po průchodu pacientem jsou detekovány soustavou detektorů. V současné době se využívají systémy třetí generace s helikálním typem skenování, kdy stůl s ležícím pacientem se posouvá po předem stanovených vzdálenostech během současné rotace gantry. Pod jednotlivými úhly natočení gantry jsou nasnímány projekce, ze kterých jsou nejčastěji pomocí iterativní rekonstrukce nebo filtrované zpětné projekce rekonstruovány tomografické řezy pacienta v axiální rovině. Tomografické řezy je možné pak rekonstruovat také do roviny frontální nebo sagitální. [16, 17]

Lineární koeficient útlumu daného materiálu vyjadřuje, v jaké míře je dopadající RTG paprsek oslaben při průchodu tímto materiálem. [18] Pro standardizaci a lepší interpretaci se využívá přepočet, který je proveden v závislosti na lineárním koeficientu útlumu vody. Výsledkem je univerzální bezrozměrná Hounsfieldova jednotka (HU) neboli CT číslo [19]:

$$HU = \frac{\mu_a - \mu_v}{\mu_v} \cdot K \quad (2.1)$$

V rovnici 2.1 vystupuje μ_a jako lineární součinitelů útlumu daného materiálu, μ_v jako lineární součinitelů útlumu vody a konstanta K , pro kterou je stanoveno $K = 1000$. [19] Voda má CT číslo rovno 0 HU, vzduch -1000 HU, kompaktní kost od 1000 HU výše. Hodnota CT čísla pro téměř všechny měkké tkáně nabývá hodnot od 10 do 90 HU. [16, 19]

Informace o útlumu RTG záření (CT číslech) jsou během akvizice ukládány do počítače. Každému CT číslu přísluší konkrétní odstín šedi. Výsledný CT snímek je tedy šedotónový digitální obraz, který je reprezentován trojrozměrnou maticí. Jednotlivé prvky matice představují voxely (objemové elementy) diskretizované scény. Každý voxel reprezentuje právě jednu konkrétní hodnotu CT čísla. [16] CT snímky se většinou ukládají s 12bitovou hloubkou (tzn. 4096 úrovní HU) o rozsahu od -1024 do 3071 HU. Monitory většiny počítačů ale mohou zobrazit pouze 256 úrovní šedi a lidské oko dokáže rozlišit asi jen 20 úrovní. Z tohoto důvodu softwary pro

vizualizaci CT dat umožňují měnit tzv. radiologické okno a tím zvýraznit konkrétní tkáňové struktury. [16, 19, 20]

2.1.1 Nativní CT

Při detekci ICMP je nativní CT vyšetření (NCCT, z angl. non-contrast CT) prvním krokem v diagnostickém algoritmu. Vyznačuje se svou širokou dostupností, nízkými náklady a rychlým vyšetřením trvajícím pouze několik sekund. Pro NCCT v akutních případech neexistují kontraindikace. Například těhotenství není překážkou pro provedení tohoto vyšetření. [15]

NCCT umožňuje vyloučit intrakraniální krvácení, které je kontraindikací pro trombolytickou léčbu. Dále umožňuje odhalit včasné příznaky ischemie a vyloučit patologické stavy připomínající ischemii (např. nádor). [21] Markerem trombu je jeho zvýšená hodnota CT čísla vzhledem k okolní tkáni, tj. hyperdenzní znak (obr. 1.3). CT číslo hyperdenzního znaku nabývá hodnot od 60 do 90 HU, což je způsobeno zvýšeným obsahem erytrocytů v trombu. [22] CT číslo trombu může být ovlivněno také přítomností vápníku v cévních stěnách, zvýšeným hematokritem nebo věkem. Je však důležité odlišit cévní uzávěr od kalcifikace cévy. Lékařům může NCCT pomoci při výběru vhodné léčebné metody. [23] Podle článku [23] hyperdenzní znak delší než 8 mm má zanedbatelnou šanci na rekanalizaci pomocí intravenózní trombolýzy.

Podle výsledku NCCT se doporučují další vyšetření zobrazovacími modalitami. Pokud má pacient nález menší velikosti a je vyšetřen do 6 hodin od začátku projevů příznaků, doporučuje se jako další krok CT angiografie nebo MR angiografie. Pokud se u pacienta objeví okluze velké cévy a dostaví se mezi 6 až 24 hodinou od nástupu příznaků, je doporučeno provést CT perfuzi nebo difuzně vážené MR. [21, 24]

2.1.2 CT angiografie

CT angiografie (CTA) umožňuje s nízkou mírou invazivity zobrazit cévy. Při vyšetření NCCT je kontrast krve a okolní tkáně téměř nulový. Pro zobrazení cév je potřeba zvýraznění cévních struktur intravenózní aplikací kontrastní látky. Jodová kontrastní látka je podávána přetlakovým injektorem. V závislosti na akvizičním čase je stanoven potřebný objem kontrastní látky. Míra kontrastu závisí na průtoku kontrastní látky. Pro vyšší kontrast mezi krví a mozkovou tkání je potřeba vyšší průtok. Pro vizualizaci mozkových cév se často využívají techniky MIP¹ nebo VRT². CTA slouží pro odhalení tepenného uzávěru, který se projevuje náhlým ukončením kontrastně naplněné tepny. CTA vyšetření mozkových cév by mělo být vždy provedeno až po NCCT. [25]

¹Maximum intensity projection

²Volume rendering technique

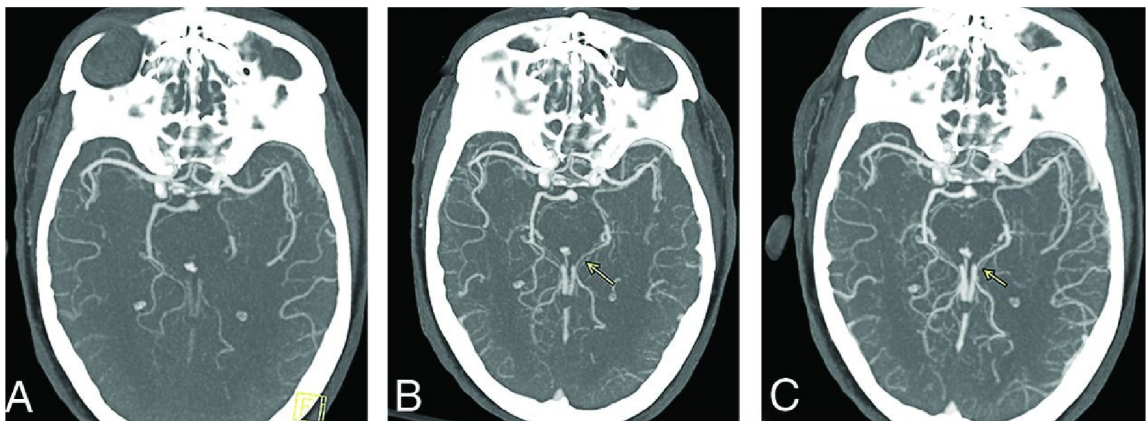
Multifázická CT angiografie

Při diagnostice akutní ICMP poskytuje multifázická CT angiografie (mCTA) několik významných výhod oproti jednofázové CTA. Přínosem může být přesnější detekce okluze velkých mozkových cév, lepší posouzení stavu kolaterálních cév a zvýšená odolnost vůči pohybu pacienta. mCTA poskytuje vyšší spolehlivost při hodnocení stavu pacienta a podává cennější informace pro rozhodnutí o způsobu rekanalizace. Nevýhodou je vyšší dávka ionizujícího záření pro pacienta a případně mírně zvýšená zátěž při zpracování dat. [24]

Podle článku [24] jsou jednotlivé fáze mCTA charakterizovány takto:

1. Vrcholová arteriální fáze – zahrnuje pokrytí od arteriálního oblouku po vrchol klenby lební.
2. Vrcholová venózní fáze – zahrnuje pokrytí od báze lební po vrchol klenby lební; provádí se 4 sekundy po dokončení 1. fáze.
3. Pozdní venózní fáze – zahrnuje pokrytí od báze lební po vrchol klenby lební; provádí se 4 sekundy po dokončení 2. fáze.

K detekci cévního uzávěru může na mCTA přispět tzv. příznak opožděné cévy. Takto označená céva dosahuje svého vrcholového zvýraznění později než její ekvivalentní neokludovaná céva v opačné hemisféře. Tento jev se zobrazuje ve 2. a 3. fázi mCTA a nejspíše nastává díky kolaterálním tepnám a retrográdnímu toku krve. Dochází tedy k opožděnému zesílení cévního segmentu distálně od místa okluze (obr. 2.1). [24]



Obr. 2.1: MIP pro tři fáze multifázického CTA vyšetření. V 1. fázi je patrná okluze *a. cerebri posterior* (a). Ve 2. a 3. fázi je žlutou šipkou vyznačen příznak opožděné cévy (b, c). Převzato z [24].

2.1.3 CT perfuze

CT perfuze (CTP) je funkční vyšetření umožňující zobrazit prokrvení mozku za použití kontrastní látky. Přináší aktuální informace o stavu mozkové cirkulace. Při CTP vyšetření jsou vyhodnocovány následující parametry: průtok krve určitým objemem mozkové tkáně (CBF, z angl. cerebral blood flow), celkový objem krve v daném objemu mozkové tkáně (CBV, z angl. cerebral blood volume), doba průtoku kontrastní látky (MTT, z angl. mean transit time) a doba do maximálního nasycení tkáně kontrastní látkou (TTP, z angl. time to peak). Pomocí těchto parametrů může lékař rozlišit oblast penumbry od ischemického jádra. [22] Ischemické jádro je definováno prodlouženým MTT a výrazně sníženým CBF a CBV. Podle článku [22] hodnota CBF nižší než 30 % hodnoty v kontralaterální hemisféře je znakem výskytu ischemického jádra. Oblast penumbry má také prodloužený MTT, na rozdíl od jádrové oblasti má mírně snížený CBF a normální nebo i zvýšený CBV. CTP slouží k rozhodnutí o rekanalizační terapii v přítomnosti dostatečného objemu penumbry. [22, 26]

2.2 Digitální subtrakční angiografie

Pro vizualizaci cévního řečiště je hojně využívanou technikou v intervenční radiologii digitální subtrakční angiografie (DSA). Jedná se o skiaskopickou metodu, během které se zhotoví nativní snímek a poté snímek po nástřiku kontrastní látky. Subtrakcí (rozdílem) těchto snímků je umožněno zobrazit pouze oblasti s kontrastní látkou, tedy cévy. [27] DSA může poskytnout informace o stavu průchodnosti mozkových cév, konkrétně o rozsahu stenózy nebo uzávěru cévy. Pomocí DSA lze hodnotit funkci kolaterál. Vzhledem k vyšší časové náročnosti však není tato metoda v akutních případech využívána. [28]

2.3 MR angiografie

MR angiografie (MRA) je zobrazovací metoda založená na fyzikálním principu nukleární magnetické rezonance. Výhodou oproti CTA je absence ionizujícího záření, možnost nekontrastního vyšetření, vysoké rozlišení výsledného obrazu a skutečnost, že gadolinium, kontrastní látka pro MRA, způsobí alergickou reakci s nižší pravděpodobností než jodová kontrastní látka. Nevýhodou je nižší dostupnost, vyšší finanční a hlavně časová náročnost. Z tohoto důvodu MRA není vhodná pro diagnostiku akutních stavů. Při nekontrastním vyšetření může mít signál tekoucí krve odlišné hodnoty než signál z okolní stacionární tkáně. Lze využít techniku TOF (z angl.

time of flow) umožňující zvýraznit cévy. Pohyblivá krev v tomto případě vysílá intenzivnější signál než nehybná tkáň. [29]

3 Obrazová analýza

V této kapitole jsou teoreticky popsány jednotlivé metody, které jsou využity v praktické části, a již publikované přístupy vedoucí k lokalizaci trombů v CT datech.

3.1 Lokální operace

Při digitálním zpracování obrazu mohou být aplikovány bodové, lokální nebo globální operace na vstupní obraz za účelem transformace na obraz výstupní. Při bodových operacích je výstupní hodnota pixelu závislá pouze na hodnotě vstupního pixelu téže souřadnice. Užitím globálního operátoru je výstupní hodnota pixelu dána hodnotami pixelů v celém vstupním obrazu. V této práci byly využity lokální (maskové) operace, při kterých je výstupní pixel dané souřadnice ovlivněn okolím vstupního pixelu totožné souřadnice. [30]

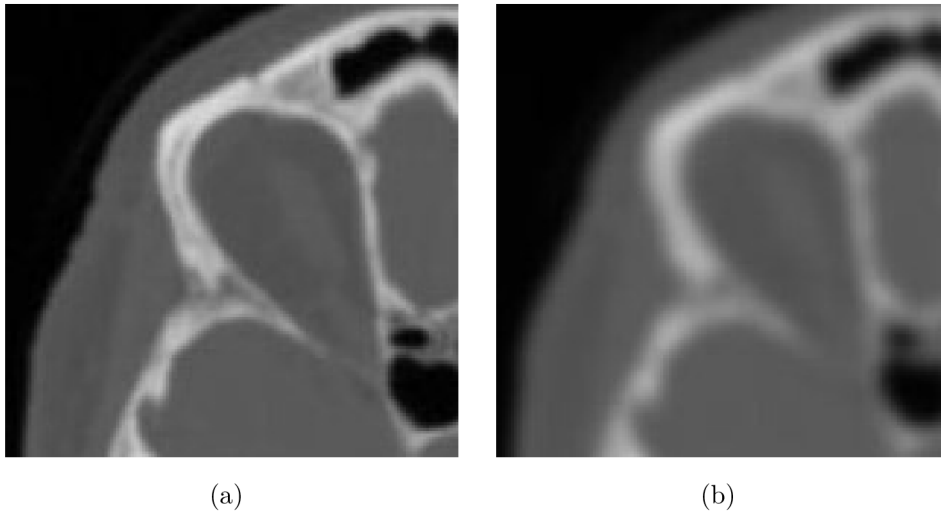
Lokálním operátorem je maska o určité velikosti, která se posouvá po vstupním obraze. Při lineárních lokálních operacích je váženým součtem ze všech pixelů pod maskou pro centrální pixel vypočtena výstupní hodnota. Z matematického hlediska dochází ke konvoluci vstupního obrazu s maskou. Podle rozložení jednotlivých hodnot prvků v masce dochází k vyhlazení nebo ostření vstupního obrazu. Existují také nelineární lokální operátory, které nepracují na principu konvoluce, ale například na výběru maxima, minima nebo mediánu z intenzit pixelů pod maskou. [17]

3.1.1 Gaussova filtrace

Při této lineární filtraci je na rozdíl od klasického průměrujícího filtru využita sofistikovanější maska, v níž rozložení hodnot aproximuje Gaussovu křivku. Při aplikaci tohoto filtru má největší vliv centrální pixel a vliv okolních pixelů klesá s narůstající vzdáleností od středu masky. Konkrétní hodnoty masky jsou závislé na směrodatné odchylce (sigma). Využití Gaussovy filtrace může vést k redukci šumu nebo ke chtěnému rozmazání obrazu (obr. 3.1). [17, 31] V praxi se může použít například pro potlačení šumu typu speckle, který postihuje ultrazvukové obrazy nebo obrazy z magnetické rezonance. [32] Nevýhodou v tomto případě je ztráta detailů a rozmazání hran. Podle článku [31] Gaussův filtr poskytuje lepší vyhlazení a zachování hran než klasický průměrující filtr stejné velikosti.

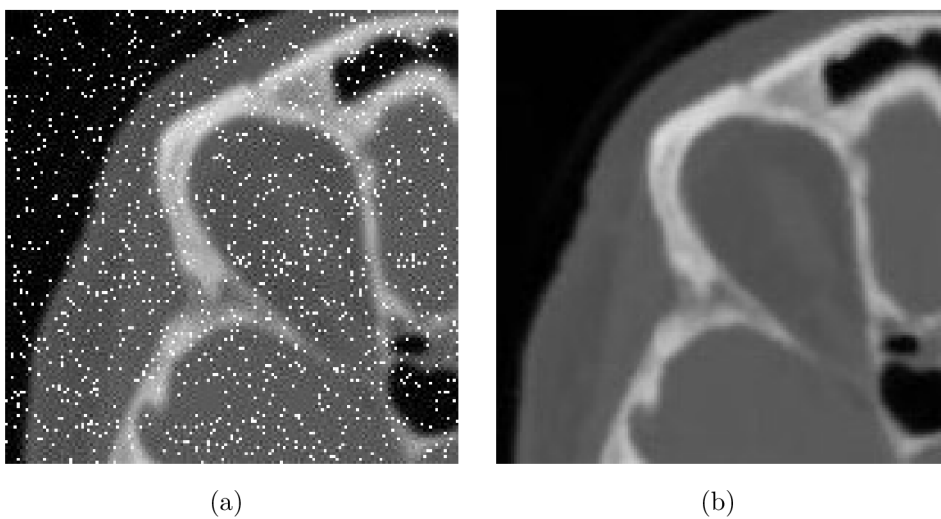
3.1.2 Mediánová filtrace

Mediánová filtrace spadá do skupiny nelineárních operací. Hodnoty intenzit pod maskou jsou vzestupně seřazeny a jako výstup je zvolena prostřední hodnota (medián) z této číselné posloupnosti. Využívá se pro redukci impulzního šumu, který se



Obr. 3.1: Původní obraz (a), výsledný obraz po aplikaci Gaussova filtru pro chtěné rozmazání obrazu (b). Využito v praktické části při segmentaci mozkové tkáně.

projevuje zřetelně odlišnými hodnotami některých pixelů oproti okolí. Výhodou této metody je zachování hran a okrajů objektů (obr. 3.2). Filtr je však neúčinný pro potlačení těch typů šumů, které postihují všechny pixely v obraze. [17, 30]



Obr. 3.2: Obraz znehodnocený impulzním šumem (a), výsledný obraz po aplikaci mediánového filtru (b).

3.2 Segmentace obrazu

Proces segmentace obrazu vede k vymezení oblastí, které jsou reprezentovány skutečnými objekty. V případě medicínských obrazů se jedná např. o orgány, tkáně nebo cévy. Při binární segmentaci je cílem od sebe odlišit oblast zájmu a pozadí. Ve výsledné binární masce mají ideálně pixely oblasti zájmu hodnotu 1 a pixely pozadí 0. Žádná segmentační metoda není univerzální. Výběr vhodné techniky závisí na konkrétním obraze a charakteristice objektu, který má být segmentován. [17, 30]

3.2.1 Prahování

Nejjednodušší segmentační metodou je prahování, které předpokládá homogenitu určitého parametru ideálně pro celou zájmovou oblast i pozadí. Nejčastěji hodnoceným parametrem je intenzita pixelů. Prahování může být realizováno takto: pixel vstupního obrazu je považován za pixel oblasti zájmu, pokud je jeho hodnota vyšší než zvolený práh T . Pro výslednou binární masku $B(x, y)$ a původní dvourozměrný obraz $I(x, y)$ platí [17, 30]:

$$B(x, y) = \begin{cases} 1 & \text{pro } I(x, y) > T \\ 0 & \text{pro } I(x, y) \leq T \end{cases} \quad (3.1)$$

V tomto případě se jedná o globální prahování, kdy hodnota prahu je společná pro všechny pixely obrazu. Práh může být určen empiricky, automaticky pomocí histogramu obrazu nebo v případě binární segmentace tzv. Otusovou metodou, která optimalizačním způsobem vybere prahovou hodnotu tak, aby byl minimalizován vnitrotřídní rozptyl oblasti zájmu a pozadí. Je možné také nastavit dva prahy (horní a dolní hranici intenzity), které vymezují interval intenzit představující oblast zájmu. [17]

Přijatelný výsledek globálního prahování lze očekávat, pokud jsou pro daný objekt charakteristické hodnoty intenzity, pokud se histogramy zájmového objektu a pozadí nepřekrývají a pokud se intenzita příliš nemění vzhledem k poloze v obraze. Z tohoto důvodu může být aplikováno adaptivní prahování, které využívá pro různé oblasti obrazu odlišné hodnoty prahu. Práh může být odvozen od lokálního průměru z určité oblasti nebo může být určen pomocí regionálního histogramu. [17, 33]

3.2.2 Narůstání oblastí

Metoda narůstání oblastí (RG, z angl. region growing) kromě konceptu homogenity zajišťuje také konektivitu oblasti zájmu. Nejdříve je nutné definovat tzv. inicializační semínko (z angl. seed). Jedná se o vhodně zvolený pixel, který je součástí

případného regionu a kontrolovaným parametrem (nejčastěji intenzitou) charakterizuje tento region. Zvolení inicializačního semínka může být provedeno interaktivně nebo automaticky podle předchozí analýzy. Pro počáteční semínko a následně i pro přijaté pixely do regionu jsou kontrolovány okolní pixely. Může být kontrolováno 4-okolí nebo 8-okolí pixelu, v případě 3D obrazu se vyhodnocuje 6-okolí nebo 26-okolí voxelu. [17, 33]

Podmínka pro přijetí analyzovaného pixelu může být stanovena takto: pokud je hodnota intenzity analyzovaného pixelu p_a blízká hodnotě intenzity semínka p_s s rozdílem ne větším než zvolený práh T , je takovýto pixel přijat do regionu a stává se novým bodem, jehož okolí bude vyhodnocováno. Kritérium RG lze vyjádřit následovně [17]:

$$|p_s - p_a| \leq T \quad (3.2)$$

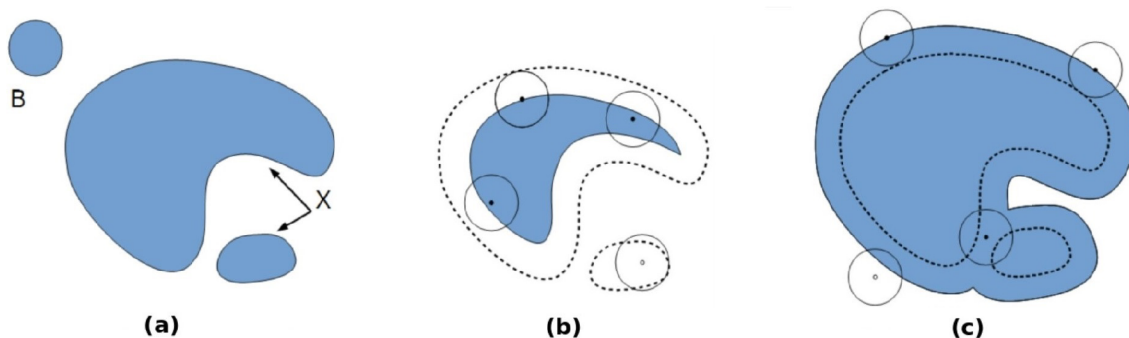
V tomto případě je napevno stanovena referenční hodnota, podle které se kontrolovají všechny analyzované pixely. Pro vyrovnání změn intenzity v závislosti na poloze v obraze je možné využít adaptivní podobu RG. Analyzovaný pixel tak může být porovnán například s průměrnou hodnotou intenzit již přijatých pixelů v definovaném okolí. Segmentace je ukončena, pokud není k dispozici žádný pixel pro analýzu. [17]

3.3 Morfologické operace

Segmentační metody mohou ve výsledné binární masce zanechat určité chyby. Může se jednat o falešně segmentované menší objekty, díry v oblasti zájmu nebo nepřesnosti segmentace na okrajích objektů. Cílem morfologických operací je odstranit zmíněné nedokonalosti v binární masce. [34] Tyto operace mohou být chápány jako nelineární lokální operace. Základem je posouvání strukturního elementu (masky) o dané velikosti. Výsledná hodnota pixelu pak závisí na jeho okolí. [17]

3.3.1 Eroze a dilatace

Při erozi je kontrolováno, zda jsou pod všemi jedničkami masky jedničky i ve vstupním binárním obraze. Při splnění této podmínky je do výsledného obrazu pro centrální pixel uložena hodnota 1. V opačném případě je výstupem na této souřadnici hodnota 0. Hraniční pixely objektů jsou tak převedeny na pixely pozadí. Eroze vede tedy ke snížení velikosti oblasti zájmů, odstranění menších izolovaných objektů a může způsobit nechtěné rozpojení zájmových oblastí (obr. 3.3). [17, 34]



Obr. 3.3: Původní objekt X a strukturní element B (a). Na původní objekt aplikována eroze (b) a dilatace (c). Převzato z [35], upraveno.

Při dilataci je vyhodnocováno, zda alespoň pod jednou jedničkou masky se v binárním obraze nachází také jednička. Pokud ano, je do výstupního obrazu na souřadnici centrálního pixelu uložena hodnota 1, jinak je výstupem hodnota 0. Dilatací dochází ke zvětšení velikosti oblasti zájmu, vyplnění děr a blízké objekty mohou být spojeny (obr. 3.3). [17, 34]

3.3.2 Otevření a uzavření

Aplikace eroze nebo dilatace na binární obraz způsobí změnu velikosti objektů, což může být v mnoha případech nevhodné. Kombinací obou metod můžeme tento problém eliminovat. [17, 34]

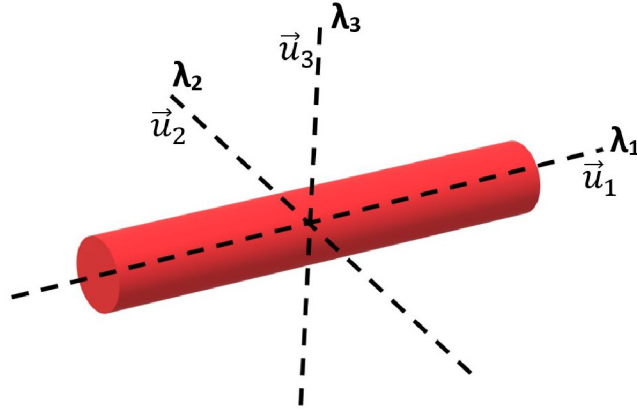
Otevření zahrnuje erozi následovanou dilatací. Eroze zmenší velikost objektů a malé izolované objekty odstraní natrvalo. Zachované objekty jsou zvětšeny přibližně na původní velikost pomocí dilatace. [17, 34]

Při uzavření jsou operace provedeny v opačném pořadí. Dilatací jsou objekty rozšířeny a blízké objekty jsou případně spojeny dohromady. Následovaná eroze by měla tyto spojení zachovat a pouze zmenšit velikost objektů. [17, 34]

3.4 Frangiho filtrace

Účelem Frangiho filtrace je zvýraznit trubicovité struktury v obrazových datech. Na CTA snímku jsou cévy zobrazeny světleji vzhledem k okolní měkké tkáni a z geometrického hlediska je lze považovat za trubicovité struktury. Tyto zmíněné skutečnosti jsou využity pro zvýraznění cév za současného potlačení pozadí. Tento krok může být předstupněm samotné segmentace cév. [36, 37]

Frangiho filtrace probíhá na základě vyhodnocení tzv. Hessovy matice. Hessova matice H je definována jako matice parciálních derivací druhého řádu skalární funkce, kterou je v tomto případě 3D obraz $I(x, y, z)$ [37, 38]:



Obr. 3.4: Schematické znázornění vlastních čísel a jim přiřazených vlastních vektorů Hessiany matice v daném bodě cévy.

$$H = \nabla^2 I = \begin{pmatrix} \frac{\partial^2 I}{\partial x^2} & \frac{\partial^2 I}{\partial x \partial y} & \frac{\partial^2 I}{\partial x \partial z} \\ \frac{\partial^2 I}{\partial x \partial y} & \frac{\partial^2 I}{\partial y^2} & \frac{\partial^2 I}{\partial y \partial z} \\ \frac{\partial^2 I}{\partial x \partial z} & \frac{\partial^2 I}{\partial y \partial z} & \frac{\partial^2 I}{\partial z^2} \end{pmatrix} \quad (3.3)$$

Při práci s digitálním obrazem je odhad derivace proveden jako konvoluce obrazu s derivovaným Gaussovským jádrem, jehož směrodatná odchylka σ je volena podle očekávaného průměru cév, které mají být zvýrazněny. Tato konvoluce zároveň potlačuje šum okolo predikovaných cév. [36, 37]

Analýza vlastních čísel (eigenvalues) Hessiany matice umožňuje pro každý voxel sledovat směr lokálního zakřivení a orientaci trubicovitých struktur. [37] Pro vlastní čísla platí: λ_1 představuje změnu intenzity podél průběhu cévy, λ_2 a λ_3 zachycují změnu intenzity ve vertikálním směru cévy. [38] Pro příslušné vlastní vektory (eigenvectors) platí: \vec{u}_1 udává směr podél průběhu cévy (v tomto směru dochází k minimální změně intenzity), \vec{u}_2 a \vec{u}_3 utváří rovinu kolmou k \vec{u}_1 (obr. 3.4). Voxel je součástí cévy, pokud jsou splněny následující podmínky [36, 38]:

$$\begin{aligned} |\lambda_1| &\approx 0 \\ |\lambda_1| &\ll |\lambda_2| \\ \lambda_2 &\approx \lambda_3 \end{aligned} \quad (3.4)$$

Podle Frangiho funkce (3.5, převzato z [36]) je na základě vlastních čísel Hessiany matice pro každý voxel přiřazena hodnota parametru v rozmezí 0 až 1. Hodnota 0 odpovídá necévní struktuře, hodnota 1 cévní struktuře.

$$v_0(\sigma) = \begin{cases} 0 & \text{pro } \lambda_2 > 0 \vee \lambda_3 > 0, \\ (1 - \exp(-\frac{R_A^2}{2\alpha^2}))\exp(-\frac{R_B^2}{2\beta^2})(1 - \exp(-\frac{S^2}{2c^2})) & \text{jinak} \end{cases} \quad (3.5)$$

Ve funkci 3.5 vystupují α , β , c jako konstanty dávající váhu pro koeficienty R_A , R_B , S . Tyto koeficienty jsou vypočteny z vlastních čísel [36, 38]:

$$\begin{aligned} R_A &= \frac{|\lambda_2|}{|\lambda_3|} \\ R_B &= \frac{|\lambda_1|}{\sqrt{|\lambda_2||\lambda_3|}} \\ S &= \sqrt{\lambda_1^2 + \lambda_2^2 + \lambda_3^2} \end{aligned} \tag{3.6}$$

R_A slouží k určení deskovitých a liniových tvarů, R_B umožňuje rozpoznat kapkovité struktury a koeficient S je normou Hessovy matice určující míru kontrastu, která má být zvýrazněna. Směrodatná odchylka Gaussova jádra σ přibližně odpovídá průměru tubulárních struktur, na které bude odezva Frangiho filtru nejvyšší. [36, 38]

3.5 Publikované metody pro automatickou lokalizaci trombů v CT datech

Tato podkapitola obsahuje shrnutí tří publikovaných článků, které je věnují automatické lokalizaci trombů v CT datech.

Detekce okluzí velkých cév v CTA datech

Autoři publikace [39] vytvořili plně automatizovaný software pro rychlou a spolehlivou detekci okluzí velkých cév (LVO, z angl. Large vessel occlusion) ze snímků CTA. Při detekované přítomnosti LVO má algoritmus upozornit radiologa o pozitivním nálezu.

V rámci předzpracování dat byly zachovány pouze řezy hlavy. Pomocí non-rigidní transformace byla šablona hlavy elasticky slícována s CTA snímkem. Díky tomu šablony anatomických struktur a tří relevantních hemisférických oblastí, použitých pro následnou analýzu, se prostorovou transformací slícovaly na CTA snímek. Pomocí kostní šablony byla odstraněna lebka. Použitím tubulární filtrace došlo k extrahování cév a k jejich rozdělení podle průměru na velké a malé. Pro jednotlivé oblasti se určil celkový součet intenzit voxelů cév v jednotkách HU. Následně došlo k porovnání těchto hodnot mezi příslušnými oblastmi obou hemisfér. Výskyt okluze v dané oblasti je určen relativně nízkou hodnotou celkové intenzity vzhledem k celkové hodnotě intenzity v příslušné kontralaterální oblasti. Pomocí analýzy ROC křivky byla určena optimální prahová hodnota relativního poklesu intenzity. Algoritmus tedy nedetekuje přímo cévní uzávěr, ale označí podezřelou oblast na základě ztráty opacifikace cévy při výskytu trombu.

Výkonnost algoritmu autoři ohodnotili na základě konsenzuální anotace dvou zkušených neuroradiologů. Analyzováno bylo celkem 926 patientských CTA snímků, z toho na 531 snímcích nebyla přítomna žádná okluze. Senzitivita a specifita byly pro LVO 97 % a 74 %. Pokud byly zahrnuty i okluze M2 segmentu *a. cerebri media*, byly hodnoty senzitivity a specifity 95 % a 79 %. Diagnostickou úspěšnost algoritmu je možné přirovnat ke schopnostem zkušených radiologů. [39]

Detekce trombů v NCCT datech pomocí konvoluční neuronové sítě

Vzhledem k malým patologickým změnám intenzity v místě výskytu trombu a možným zaměněním okluze cévy s vaskulární kalcifikací je detekce trombů v NCCT datech náročným úkolem. [40] V publikaci [40] byla navržena 3D konvoluční neuronová síť (CNN, z angl. convolutional neural network) pro detekci trombů v NCCT datech.

Je využita anatomické symetrie mozku pro bilaterální porovnávání rysů hemisfér, což pomáhá rozpoznat malé změny postižené strany vzhledem k druhé straně. Data byla převzorokována na izovolumetrické voxely a zarovnána do referenčního datasetu zvaného atlas. CNN pro svou charakteristickou architekturu lze nazvat jako Butterfly CNN. Oblast zájmu se totiž podobně jako motýlí křídla „přehne“ podél mozkové střední linie, což vede ke vzniku dvou vstupních 3D kanálů pro kontralaterální oblasti mozku a umožňuje tak hemisférické srovnání. Dalšími vstupy do sítě jsou souřadnice x , y , z referenčního atlasu, což vede k začlenění anatomického kontextu. Výstupem CNN je pro každý voxel informace, zda náleží nebo nenáleží trombu, popř. že nelze určit. Bylo k dispozici 122 CT skenů, které byly rozděleny přesně na dvě poloviny. První polovina byl použita pro trénování a druhá pro testování CNN.

Výsledky jsou interpretovány jako plocha pod ROC křivkou a plocha pod precision¹-recall² křivkou. Hodnoty jsou po řadě 0,997 a 0,562. Podle autorů nejsou výsledky dostatečné pro klinické využití. [40]

Detekce a segmentace trombů v NCCT a CTA datech pomocí modelu hlubokého učení

Autoři článku [41] vyvinuli model hlubokého učení pro automatickou detekci a segmentaci trombů na NCCT a CTA snímcích. Přesná segmentace trombu umožňuje posoudit charakteristiky trombů (délka a objem), jejichž znalost souvisí s úspěšností reperfuze.

NCCT snímky byly automaticky registrovány na CTA snímky pomocí rigidní transformace. Následně byla odstraněna lebka. Na základě architektury U-net byla

¹Precision – pozitivní předpovědní hodnota

²Recall – senzitivita

navržena dvoustupňová neuronová síť, na jejímž vstupu jsou NCCT i CTA data. Do studie bylo zahrnuto 499 pacientů s LVO. Pro všechny pacienty byly pořízeny NCCT i CTA snímky. Data byla náhodně rozdělena na trénovací (263), validační (66) a testovací (170). Model byl také externě testován na 83 patientských datech z jiné nezávislé studie.

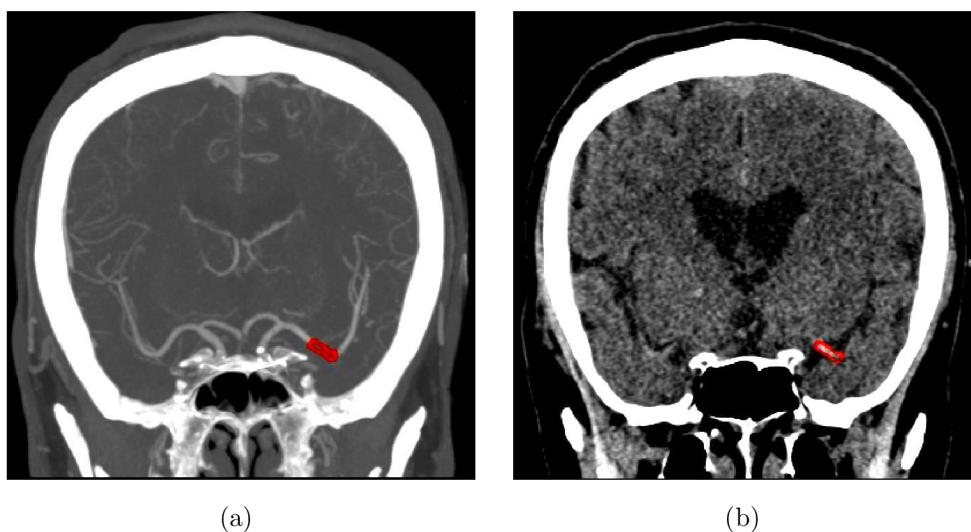
Výsledky modelu byly porovnány s expertní manuální segmentací pomocí Dice koeficientu. Medián Dice koeficientu pro testovací data byl 70,7 % a pro externí data 66,8 %, senzitivita a specificita nabývaly hodnot pro externí data 94,12 % a 97,96 %. Korelační analýzou byly úspěšně ohodnoceny délky a objemy trombů z výsledků modelu a ručního měření. Vyvinutý model dokáže přesně detekovat a segmentovat intrakraniální tromby, zejména u pacientů s LVO. [41]

4 Návrh a realizace praktické části

Následující část bakalářské práce se věnuje již samotným přístupům, které vedou k detekci trombů v multifázických CT datech. Praktické řešení je realizováno v programovacím prostředí MATLAB R2023b s využitím knihoven Image Processing Toolbox, Symbolic Math Toolbox a Deep Learning Toolbox. V praktické části byl využit nástroj generativní umělé inteligence, konkrétně ChatGPT 3.5 od společnosti OpenAI [42], za účelem asistence a konzultace při tvorbě programového kódu.

4.1 Dostupná data

Veškerá dostupná data byla poskytnuta vedoucím práce. Původní dataset obsahuje anonymizované CT skeny mozku pro osm pacientů, kterým byla diagnostikována ischemická mozková příhoda. Pro každého pacienta jsou přítomna následující data: nativní snímek, tři kontrastní snímky multifázického vyšetření a jejich fúzovaný snímek, který vznikl vybráním maximálních hodnot na všech pozicích kontrastních snímků. K dispozici je také binární maska vyznačeného trombu, který byl ručně segmentován lékařem. Pro závěrečné testování algoritmu bylo poté k dispozici dalších pět patientských dat.



Obr. 4.1: Ukázka dostupných dat: MIP fúzovaného snímku (a), nativní snímek (b). Červeně vyznačen obrys manuálně segmentovaného trombu. Pacient ID: 2.

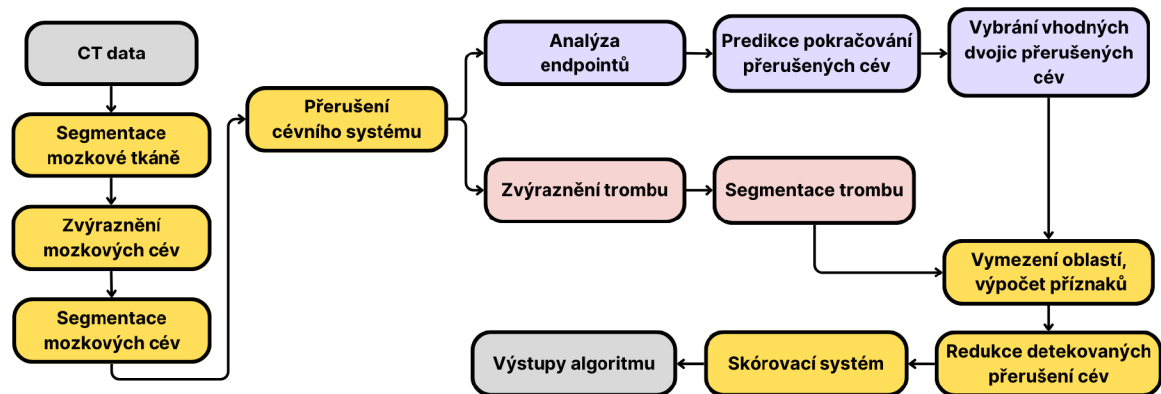
Předzpracování CT dat není součástí bakalářské práce. Data již byla předzpracována, postup je popsán v článku [43]. Poskytnuté CT snímky byly tedy již registrovány a uloženy v radiologické poloze. Data jsou ve formátu NIfTI¹, který se běžně

¹Neuroimaging Informatics Technology Initiative

používá pro zobrazování 3D medicínských dat v radiologii a neurovědách. Hlavička CT dat obsahuje metadata nesoucí popisné informace o snímcích. Voxely snímků jsou izovolumetrické. Všechny snímky mají totožné rozměry pro frontální a sagitální rovinu, a sice 512×512 voxelů. Pro transverzální rovinu jsou u jednotlivých pacientů rozměry odlišné.

4.2 Navržená metoda

Blokový diagram navržené metody je zobrazen na obr. 4.2. Prvním krokem je segmentace mozkové tkáně, následně probíhá zvýraznění a segmentace mozkových cév. Byly navrženy dvě metody pro hledání cévních přerušení. V první metodě dochází pomocí skeletonizovaného cévního systému k analýze endpointů, tedy přerušení cév a predikují se pokračování přerušovaných cév. Následně se vybírají možné dvojice přerušovaných cév, které mohou značit okluzi trombem. Tento přístup však nefunguje u všech patientských dat, byl proto naprogramován druhý přístup, pro který je potřeba zvýraznit a segmentovat možné tromby v nativních datech. Algoritmus poté vymezí oblast, ve které jsou následně spočítány příznaky, a redukuje přerušování, které nemohou představovat výskyt trombů. Výsledná lokalizace trombu je pak vybrána pomocí skórovacího systému. Jednotlivé kroky jsou detailně představeny dále v této kapitole.




Obr. 4.2: Blokový diagram praktického řešení.

4.3 Segmentace mozkové tkáně

Pro účely segmentace mozkové tkáně byl použit nativní snímek. Během tohoto kroku došlo k odstranění pozadí CT snímku a lebky. Na základě prahování obrazu a morfologických operacích byla vytvořena binární maska mozku.

Pro přijatelnější výsledek segmentace byl nativní snímek nejprve cíleně rozmazán Gaussovským filtrem. Optimalizačním přístupem byl nastaven parametr $\sigma = 2$. Binární maska mozkové tkáně byla vytvořena globálním prahováním, kdy byly zvoleny dva prahy na základě znalosti CT čísel měkkých tkání. Hodnota většiny voxelů představujících měkkou tkáň se pohybuje v rozmezí mezi 0 až 100 HU (viz 2.1). Zvolené prahy vymezují tento interval. Myšlenka provedení Gaussova vyhlazení a zvolení výše uvedených prahů byla inspirována ze článku [44]. Ve výsledném 3D binárním obraze představuje mozek největší objekt. Pro uspokojivý výsledek bylo však nutné provést následující úpravy.

Na binární masce proběhla eroze, která zmenšila oblast zájmu a odstranila menší objekty. Jako strukturní element byl zvolen sférický útvar o poloměru 5. Následně byl vybrán největší ohraničený útvar (mozek) a proběhla dilatace pro rozšíření tohoto útvaru. Strukturním elementem byl opět sférický útvar o poloměru 5. Dále bylo nutné vyplnit díry v oblasti zájmu. Při vyplnění děr v celém objemu nebyly vyplněny otevřené díry na okraji oblasti zájmu. Pro eliminaci těchto otevřených děr bylo třeba vyplnit díry po 2D řezech ve všech třech rovinách. Výsledná binární maska mozku je zobrazena na obr. 4.3. Morfologické operace (eroze, dilatace a vyplnění děr) byly implementovány pomocí funkcí v Matlabu, které jsou součástí knihovny Image Processing Toolbox.



Obr. 4.3: Výsledná 3D binární maska mozku z transverzálního (a), sagitálního (b) a frontálního (c) pohledu. Pacient ID: 1.

Na závěr pro extrakci mozku stačí vynásobit výslednou binární masku s příslušným CT skenem. Tímto krokem je získán 3D objem mozku. Voxely mozkové tkáně pak budou mít původní hodnoty vyjádřené v jednotkách HU. Hodnota ostatních voxelů bude nastavena na hodnotu 0. Mozek je možné extrahovat také z fúзованého snímku, jelikož je slícován se snímek nativním. Pomocí binární masky byly oříznuty příslušné CT skeny pro snížení výpočetní náročnosti následujících algoritmů.

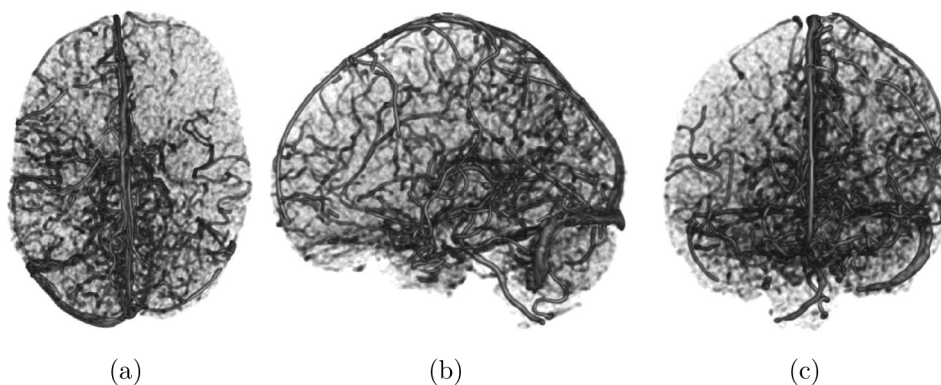
4.4 Zvýraznění mozkových cév

Před samotnou segmentací mozkových cév bylo nejprve nutné cévy zvýraznit. K tomuto účelu byla využita Frangiho filtrace, při které jsou vyhodnocovány vlastní čísla Hessovy matice. Dochází tak ke zvýraznění trubicovitých struktur v obrazových datech (viz 3.4).

Zvýraznění mozkových cév proběhlo na extrahovaném mozku rozdílového snímku. Tento snímek vznikl odečtením nativního snímku od fúzovaného. Ve výsledném rozdílovém snímku je kontrast cév a okolní tkáňe značně vyšší než ve fúzovaném snímku a jsou více potlačeny necévní struktury u báze lební. Na rozdílový snímek byla následně aplikována mediánová filtrace o velikosti masky $3 \times 3 \times 3$ za účelem vyhlazení při dostatečném zachování hran. Provedením těchto kroků dochází k lepšímu zvýraznění cév a k vyššímu potlačení šumu a necévních struktur.

Frangiho filtr byl implementován pomocí funkce v Matlabu – *fibermetric* [45], která je součástí knihovny Image Processing Toolbox. Využité vstupní parametry této funkce jsou *thickness* (tloušťka trubicovitých struktur) a *StructureSensitivity* (prahová hodnota pro odlišení trubicovitých struktur od pozadí). [45] Optimalizačním přístupem byly nastaveny vstupní parametry funkce *fibermetric* následovně: *thickness* = [4, 6, 8, 10, 12] a *StructureSensitivity* = 18.

Výstupem funkce je parametrický obraz, ve kterém hodnoty jednotlivý voxelů nabývají hodnot od 0 do 1. Hodnota 0 odpovídá necévní struktuře, hodnota 1 naopak vyjadřuje cévní strukturu. Výstup Frangiho filtrace byl následně vyhlazen Gaussovským filtrem s parametrem *sigma* = 0,5. Výsledný 3D parametrický obraz je zobrazen na obr. 4.4.



Obr. 4.4: Výsledný 3D parametrický obraz z transverzálního (a), sagitálního (b) a frontálního (c) pohledu. Pacient ID: 8.

4.5 Segmentace mozkových cév

Segmentace mozkových cév probíhá na parametrickém obraze zvýrazněných cév. Metodou narůstání oblastí je vytvořena binární maska, ve které by v ideálním případě měly mít voxely cév hodnotu 1 a ostatní voxely hodnotu 0.

Výběr inicializačních semínek pro metodu narůstání oblastí

Důležitým krokem, který výrazně ovlivní výsledek segmentace, je výběr inicializačních semínek. Počáteční semínka jsou vybírána jako lokální maxima v parametrickém obraze. Pokud je hodnota semínka nižší než experimentálně stanovený práh (50 % maximální hodnoty v parametrickém obraze), dochází k jeho odstranění. Tato podmínka má zaručit, že se dané semínko nenachází mimo cévu. Dále dochází k selekci semínek, kdy je kontrolováno 26-okolí daného semínka a pokud hodnota jednoho okolního voxelu je nižší než určitý práh (0,1), semínko není použito pro segmentaci cév. Tyto kroky mají omezit falešnou segmentaci menších necévních objektů. Obě výše zmíněné prahové hodnoty byly nastaveny empiricky. Inicializační semínka jsou zobrazena na obr. 4.6a.

Realizace metody narůstání oblastí

Pro implementaci segmentační metody narůstání oblastí byl využit volně dostupný algoritmus na MathWorks [46]. Bylo nutné algoritmus přizpůsobit pro účely bakalářské práce. Funkce se musela modifikovat tak, aby bylo možné použít více inicializačních semínek. Dále bylo potřeba upravit podmínky pro přijetí nového voxelu do segmentované oblasti.

Pro každé semínko se analyzují jeho sousední voxely ve 26-okolí. Pokud jsou pro hodnotu kontrolovaného voxelu splněny obě následující podmínky (4.1 a 4.2), daný voxel je přijat do segmentované oblasti a stává se tak novým bodem, jehož okolí bude následně analyzováno. Pokud není k dispozici pro analýzu žádný kontrolní bod, je proces ukončen.

$$M - I \leq M \cdot e^{M-\sqrt{2}} \quad (4.1)$$

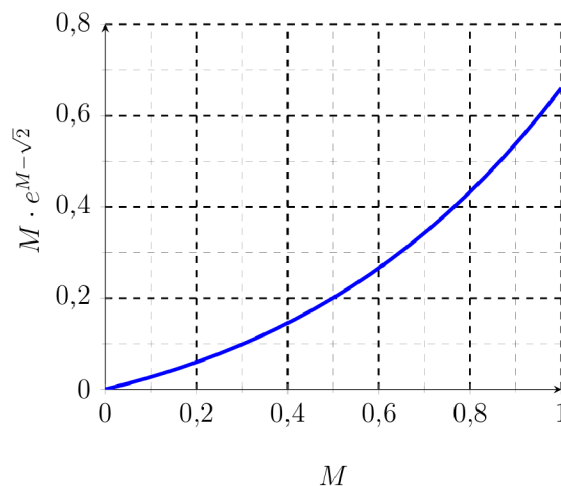
$$I \geq 0,1 \quad (4.2)$$

V první podmínce (4.1) vystupuje hodnota kontrolovaného voxelu I , medián okolí již přijatého sousedního voxelu M a prahová hodnota $M \cdot e^{M-\sqrt{2}}$. Do určení mediánu jsou zahrnuty pouze ty sousední voxely, které již byly přijaty do segmentované oblasti. Dochází k porovnání rozdílu hodnot mediánu a kontrolovaného voxelu s prahovou hodnotou, která se adaptivně mění v závislosti na hodnotě mediánu.

Byla experimentálně zvolena nelineární závislost, konkrétně závislost exponenciální. Na rozdíl od lineární funkce strmota exponenciální funkce není po celém definičním oboru konstantní. S narůstajícím mediánem se tak rychlost růstu funkce zvyšuje, což je vhodné pro tento účel. Funkce vyjadřující závislost prahové hodnoty na mediánu je zobrazena na obr. 4.5.

Pokud se kontrolovaný voxel v parametrickém obraze nachází uprostřed cévy, tzn. v oblasti s vyšším zvýrazněním (vyšší medián), prahová hodnota bude vyšší. Podmínka v tomto případě bude mírnější. Může tak být přijat voxel, který se více liší od svého okolí. V opačném případě pokud daný voxel bude na okraji cévy, tzn. v oblasti s nižším zvýrazněním (nižší medián), prahová hodnota bude nižší. Tudíž bude podmínka pro přijetí nového voxelu přísnější.

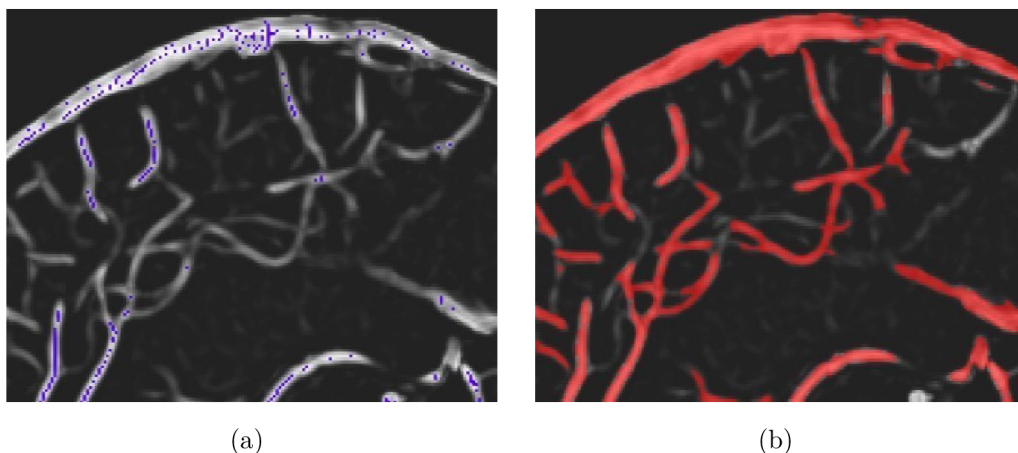
Druhá podmínka (4.2) zajišťuje, že nebudou segmentovány jiné části obrazu mimo zájmovou oblast. Pokud by segmentace přetekla v jediném místě do nízkých hodnot, došlo by k segmentování pozadí a celý algoritmus by selhal. Hodnota analyzovaného voxelu I nesmí být tedy nižší než 0,1. Hodnoty nižší než 0,1 nepředstavují voxely cév.



Obr. 4.5: Závislost prahové hodnoty na mediánu okolí přijatého sousedního voxelu. Pokud je medián okolí 0,5, prahová hodnota přibližně odpovídá 0,2. Pro přijetí analyzovaného voxelu do segmentované oblasti nesmí být tedy jeho hodnota nižší než 0,3.

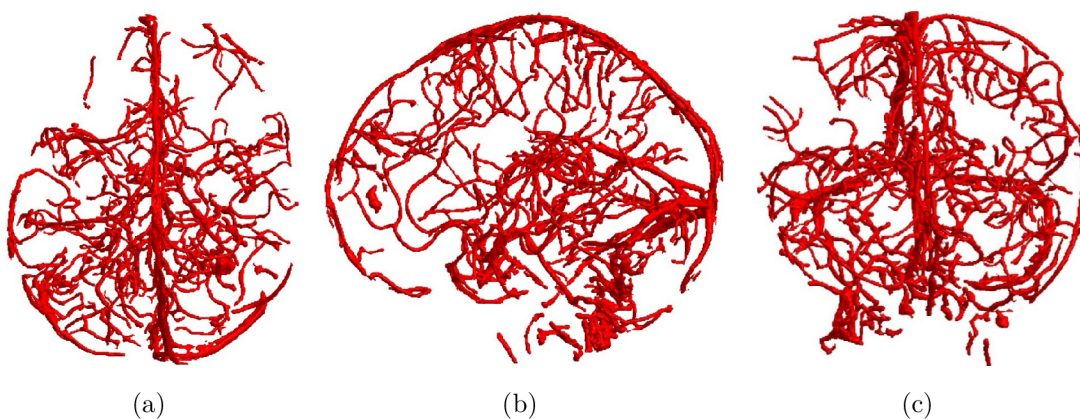
Úpravy segmentovaného cévního systému

Algoritmus narůstání oblastí segmentuje menší periferní cévy, které nejsou potřebné pro následnou analýzu. Také dochází k falešné segmentaci menších objektů. Tyto nedokonalosti bylo vhodné eliminovat postprocessingovými úpravami. Malé objekty



Obr. 4.6: MIP několika sagitálních řezů parametrického obrazu. Modře vyznačena inicializační semínka (a). Červeně vyznačeny segmentované cévy (b). Pacient ID: 2.

byly odstraněny. Bylo nutné zavést hraniční počet voxelů, který bude určovat, zda bude daný objekt považován za malý, a tedy zda bude odstraněn. Byl experimentálně nastaven fixní práh 300 voxelů, který bezpečně zanechal důležité tepny pro další analýzu. Řez segmentovaných mozkových cév je zobrazen na obr. 4.6b. Výsledný segmentovaný cévní systém je zobrazen na obr. 4.7.



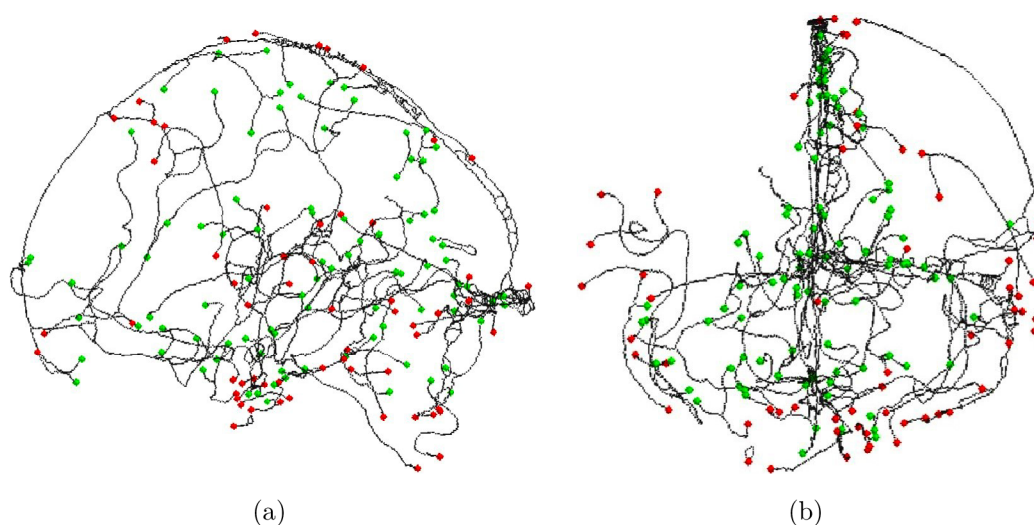
Obr. 4.7: Segmentovaný cévní systém z transverzálního (a), sagitálního (b) a frontálního (c) pohledu. Pacient ID: 7.

4.6 Přerušení cévního systému – analýza endpointů

Prvotní metoda pro detekci trombů je založena na nalezení dvojic přerušovaných cév ve fúzovaných datech, mezi kterými se může nacházet trombus. Ten je následně vybrán pomocí hyperdenzního znaku v nativních snímcích. Tento přístup předpokládá zvýraznění proximálního, ale také distálního segmentu cévy od místa okluze v multifázických datech (příznak opožděné cévy, viz 2.1.2).

Na segmentovaný cévní systém byla aplikována skeletonizace pomocí funkce *bwskel*, která je součástí knihovny Image Processing Toolbox. Cévní strom je tedy reprezentován větvemi o šířce jednoho voxelu. Pro redukci nežádoucích útvarů nebyly zachovány větve kratší než 5 voxelů. Ve skeletonu je možné získat souřadnice tzv. endpointů neboli koncových bodů jednotlivých větví, které představují zakončení nebo přerušení cév. Tato metoda spočívá na analýze těchto koncových bodů.

Na okrajových částech mozku bylo přítomno velké množství endpointů z důvodu zakončení periferních tepen, žil a sinusových splavů, ale také necévních struktur u báze lební. Tyto zmíněné struktury však nejsou pro detekci trombů v hlavních mozkových tepnách potřebné a zbytečně by zatěžovaly algoritmus. Proto byla binární maska mozku erodována sférickým útvarem o poloměru 4. Endpointy, které ležely mimo tuto erodovanou masku, byly odstraněny.



Obr. 4.8: Skeletonizovaný cévní systém ze sagitálního (a) a frontálního (b) pohledu pro pacienta ID: 8. Zeleně vyznačeny zachované endpointy, červeně vyznačeny odstraněné endpointy. Pro lepší vizualizaci byly endpointy dilatovány.

4.6.1 Predikce pokračování přerušovaných cév

Pro lokalizaci trombů je vhodné určit možné pokračování přerušovaných cév a v těchto místech hledat hyperdenzní znak v nativních datech.

Pro každé cévní zakončení byly spočítány směrové vektory a poloměry cév. K tomuto účelu bylo použito pěti bodů, a sice endpointu a jeho čtyř nejbližších bodů na dané větvi skeletonu. Mezi těmito po sobě jdoucími sousedními body byly vypočteny dílčí směrové vektory. Jejich zprůměrováním byl získán výsledný směrový vektor určující směr pokračování ukončené cévy. Z důvodu zatáčení cév bylo použito pro určení vektoru pouze pěti posledních bodů na dané větvi. Tento počet se ukázal jako vyhovující.

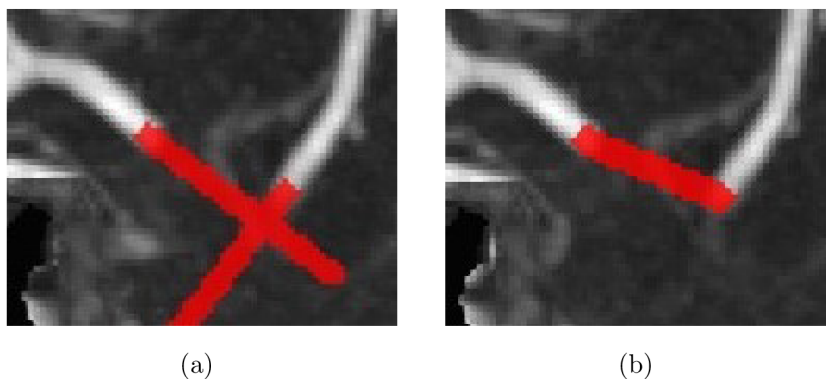
Pro každý z těchto pěti bodů byla také nalezena nejbližší vzdálenost k voxelům pozadí v masce segmentovaných cév. Dílčí vzdálenosti byly zprůměrovány a tím byl získán přibližný poloměr zakončeného cévního úseku.

Protože není možné přesně určit, jak bude céva dále postupovat, byly realizovány dva přístupy, které odhadují pokračování cév odlišnými způsoby. Pro první přístup byl využit endpoint daného cévního zakončení, směrový vektor a poloměr cévy. Pomocí souřadnice endpointu a vektoru byla definována rovnice přímky v parametrickém tvaru, která aproximuje následný průběh cévy. Parametr v rovnici přímky bylo nutné deklarovat pomocí symbolické proměnné z knihovny Symbolic Math Toolbox. Následně byl nalezen bod ležící na této přímce ve vzdálenosti 40 jednotek od endpointu. Tato vzdálenost se ukázala jako dostatečná. Mezi tímto nalezeným bodem a endpointem byla vytvořena úsečka pomocí tzv. Bresenhamova algoritmu. Tento algoritmus se běžně používá pro vykreslování úseček v rastrové mřížce. Již implementovaná, volně dostupná funkce Bresenhamova algoritmu uzpůsobená pro 3D diskretní prostor byla převzata z MathWorks [47]. Následně byla tato úsečka dilatována sférickým útvarem s přibližnou hodnotou vypočteného poloměru cévy. Tímto bylo získáno pokračování přerušovaných cév (obr. 4.9a). Tento přístup byl použit pro každé cévní zakončení.

Druhý přístup pak vytváří mezi dvěma cévními zakončeními, tedy mezi dvěma endpointy, úsečku pomocí již zmíněného Bresenhamova algoritmu. Úsečka byla dilatována sférickým útvarem s přibližnou hodnotou poloměru větší cévy z dané dvojice (obr. 4.9b). Tato druhá metoda je ale aplikována pouze pro ty dvojice endpointů, které splňují určitá kritéria (viz dále).

4.6.2 Vybrání vhodných dvojic přerušovaných cév

Cílem tohoto bloku je vybrat ty dvojice endpointů, které by potencionálně mohly značit přerušování cév v důsledku výskytu trombu. Pro každý endpoint cévního zakončení se tedy hledají vhodné endpointy jiných konců cév. Dvojice musí splňovat



Obr. 4.9: Predikce pokračování přerušovaných cév: první (a) a druhý (b) způsob. Pacient ID: 2. Zobrazeno pomocí MIP několika frontálních řezů.

následující stanovená kritéria.

Jednotlivé větve skeletonu byly označeny pomocí funkce *bwlabeln*, která je součástí knihovny Image Processing Toolbox. Oba endpointy musí ležet na jiné větvi a zároveň jejich vzdálenost musí být menší než 60 jednotek.

Jelikož jsou hledány okluze velkých cév, jsou vyřazovány dvojice zakončení, které mají malé poloměry. Bylo vyzorováno, že proximální zakončení okludovaných cév mají poloměr vyšší než 2. Poloměr distální části okludované cévy může být z důvodu okluze a nižšího průtoku kontrastní látky nižší, než ve skutečnosti je. Na základě těchto pozorování bylo nastaveno, že součet poloměrů obou cévních zakončení musí být roven alespoň 2,8, což poskytuje případnou rezervu i při možných chybách segmentace nebo skeletonizace cév.

Dále jsou vyhodnocovány úhly, které spolu svírají směrové vektory jednotlivých dvojic cévních zakončení. V ideálním případě pokud by cévy postupovaly opačným směrem přesně proti sobě, jejich vektory by svíraly úhel 180° . Cévní segmenty však ve skutečnosti v důsledku přerušování trombem nevykazují přímý směr, ale různě se klikatí. Jejich vektory mohou svírat dokonce i pravý úhel. Proto bylo nastaveno, že úhel vektorů musí být větší než 75° .


Dalším kritériem je nejnižší vzdálenost souřadnic bodů predikovaných cév prvním navrženým přístupem (viz 4.6.1, obr. 4.9a). Pokud dojde k vzájemnému průniku, nejnižší vzdálenost je rovna 0. Pokud se však predikované cévy neprotnou, musí být minimální vzdálenost jejich souřadnic nižší než 10 jednotek.

Pokud jsou všechna výše uvedená kritéria splněna, je pro danou dvojici endpointů aplikována druhá metoda pro predikci přerušované cévy (viz 4.6.1, obr. 4.9b). Vybrané dvojice endpointů, souřadnice predikovaných cév prvním i druhým způsobem byly uloženy pro další vyhodnocení.

4.7 Přerušení cévního systému – zvýraznění a segmentace trombu

U některých pacientů nebyl ve fúzovaných datech zvýrazněn distální segment cévy od místa okluze. Důvodem může být, že kontrastní látka ve 2. nebo 3. fázi multifázického vyšetření zde přes kolaterální tepny nenatekla. To mělo za následek to, že nebyl pro analýzu přerušení cév přítomen druhý endpoint. Jeho absence může být způsobena také chybou skeletonizace, kdy skeleton není zakončen v místě ukončené cévy. V těchto případech tedy není možné pomocí prvotní metody trombus detekovat. Algoritmus proto bylo potřeba doplnit novým blokem, který předpokládá přítomnost pouze jednoho endpointu cévního zakončení, na které navazuje v nativních datech trombus. Objekty, které mohou představovat tromby, byly segmentovány.

Trombus se v nativních snímcích projevuje světleji než okolní mozková tkáň (hyperdenzní znak, viz 2.1.1). Jelikož se nachází v cévě, jeho tvar odpovídá přibližně trubcovité struktuře. Tyto skutečnosti umožňují využít pro zvýraznění trombu Frangiho filtraci. Byla opět implementována funkce *fibermetric* se vstupními parametry nastavenými takto: *thickness* = [4, 6, 8, 10, 12] a *StructureSensitivity* = 10. Tyto parametry jsou více popsány v podkapitole 4.4. Filtr vykazuje vyšší odezvu na trombus (obr. 4.10), ale také na šum.



Obr. 4.10: Trombus zobrazen na nativním snímku (a) a parametrickém obraze (b). Červeně vyznačen segmentovaný trombus (c). Pacient ID: 1.

Následně došlo k segmentaci dostatečně zvýrazněných objektů na parametrickém obraze. Protože má tento obraz stejné vlastnosti jako parametrický obraz zvýrazněných cév, bylo možné použít již implementovanou metodu narůstání oblastí jako při segmentaci cév (viz 4.5). Inicializační semínka byla opět vybrána jako lokální maxima v parametrickém obraze. Dochází také k selekci semínek, kdy hodnota semínka musí být alespoň 40 % maximální hodnoty v parametrickém obraze a jejich hodnota v nativním snímku musí být nižší než 100 HU. Tyto kroky mají zabránit segmentaci šumu.

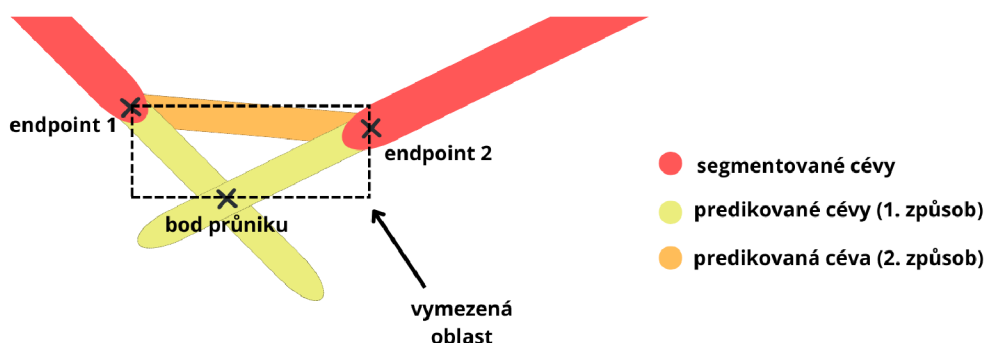
Segmentovaný trombus je zobrazen na obr. 4.10. Metoda narůstání oblastí segmentovala kromě trombu také nežádoucí objekty. Proto byly analyzovány segmentované spojené komponenty. Pokud byla jejich velikost nižší než 100 voxelů nebo pokud jejich průměrná hodnota v nativním obraze vyšší než 100 HU, byla komponenta odstraněna.

Cílem tohoto kroku je najít segmentované objekty v blízkosti cévních zakončení, tedy v blízkosti endpointu. Tyto objekty totiž mohou představovat tromby. Protože tato metoda předpokládá spíše přítomnost endpointu proximálního úseku cévy, byly vybrány pouze endpointy větších cévních zakončení. Jak již bylo dříve zjištěno, tyto cévní zakončení mají vypočtený poloměr vyšší než 2. Bylo tedy stanoveno, že poloměr cévy musí být alespoň 1,8, což zajišťuje případnou rezervu pro jiná data. Tímto se předešlo případným chybám při výběru šumu u menších segmentovaných cév. Pokud je segmentovaný objekt poblíž endpointu, tedy pokud je nejbližší vzdálenost souřadnic segmentovaného objektu a endpointu nižší než 10 jednotek, uloží se toto místo pro další analýzu.

4.8 Výběr příznaků a lokalizace trombu

4.8.1 Vymezení oblasti a výběr statistických veličin

Pro lokalizaci trombu bylo nejprve potřeba definovat oblast, ve které budou vypočítány vybrané příznaky. Jelikož tromby jsou různě veliké a také se mohou klikatit, není možné přesně určit oblast jejich výskytu. Optimální způsob vymezení oblasti byl realizován následovně pro obě navržené metody.

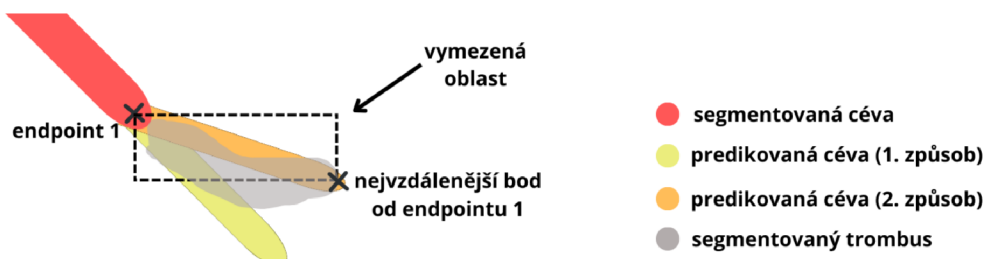


Obr. 4.11: Schematické znázornění způsobu vymezení oblasti pro výpočet příznaků. Pro případ, kdy jsou dostupné oba cévní zakončení.

Pokud jsou k dispozici oba cévní zakončení, je oblast vymezena pomocí dvou endpointů a bodu průniku predikovaných cév (obr. 4.11). Pokud dochází u predikovaných cév k protnutí, je tento bod dán průměrem souřadnic protnutých bodů.

Pokud k protnutí nedojde, je bod průniku získán zprůměrováním dvou nejbližších bodů na predikovaných cévách.

V případě, že je dostupné pouze jedno cévní zakončení, je oblast vymezena jen pomocí jednoho endpointu a bodu segmentovaného trombu, jehož souřadnice je od endpointu nejvíce vzdálena. Tento bod nahrazuje chybějící endpoint také pro predikci cév druhým způsobem (obr. 4.12).



Obr. 4.12: Schematické znázornění způsobu vymezení oblasti pro následnou analýzu. Pro případ, kdy je dostupné pouze jedno cévní zakončení.

Pro následnou analýzu jsou využity jen ty souřadnice predikovaných cév, které jsou ve vymezené oblasti. Trombus jakožto hyperdenzní znak je možné určit pomocí statistických veličin. Ty byly vypočteny v nativním snímku a parametrickém obraze, který vznikl Frangiho filtrací nativního snímku v předchozím kroku. Tento obraz poskytuje cennější informace o výskytu trombu než samotný nativní snímek. Pro tři prostory, konkrétně vymezené oblasti, predikované cévy prvním a druhým způsobem, byly vypočteny tyto hodnoty: aritmetické průměry v nativním a parametrickém obraze a směrodatná odchylka v nativním obraze.

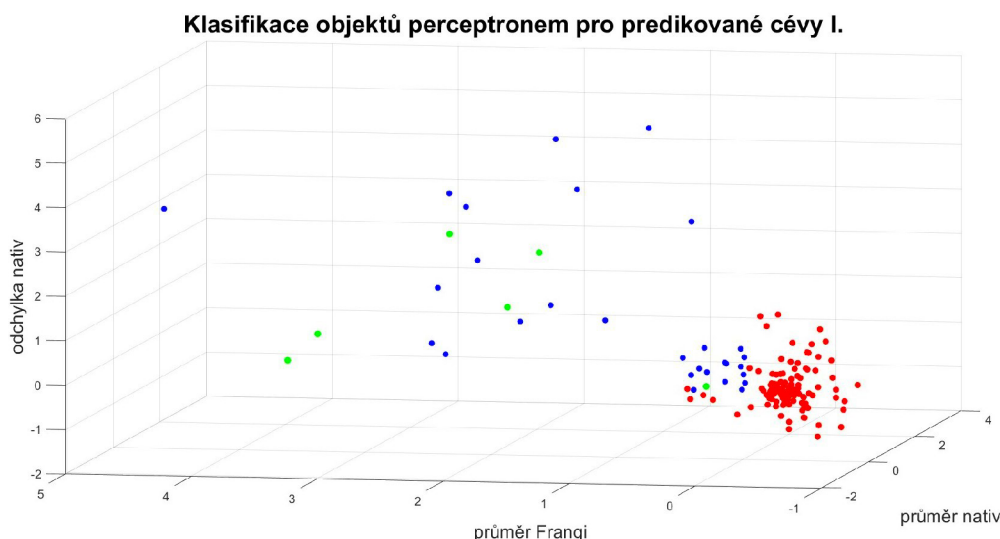
4.8.2 Redukce detekovaných přerušení cév

Do této části vstupují výše zmíněné statistické veličiny (příznaky) každého cévního zakončení (objekty). Jelikož je přítomno poměrně velké množství objektů, byly pomocí příznaků redukovány ty, které nemohou vyznačovat výskyt trombu. Cílem bylo určit kandidáty na trombus a vyřadit nevhodné objekty.

Pro tento účel byly využity tři jednoduché lineární neurony – perceptrony. První perceptron sloužil pro příznakový prostor vymezené oblasti, další dva perceptrony pro predikované cévy. Byla využita funkce *perceptron* z knihovny Deep Learning Toolbox. Perceptrony byly natrénovány pouze pro pět patientských dat. Jedná se o ta, ve kterých je možné detekovat trombus prvotním navrženým způsobem (obsahují oba cévní zakončení). To, zda bude objekt redukován, rozhodnou 3 dílčí výstupy perceptronů.

Příznaky byly pro každého pacienta zvlášť standardizovány a následně byly natrénovány tři perceptrony pro skupiny příznaků všech těchto pěti pacientů. Nutno poznamenat, že tento způsob slouží pouze pro hrubou klasifikaci vhodných kandidátů a těch objektů, které jistě nevyznačují výskyt trombu. Pokud by byl naučen pouze jeden perceptron pro všech devět příznaků, nedošlo by k vhodnému oddělení příznakového prostoru. V případě, že by byla natrénována vícevrstvá neuronová síť pro všechny příznaky, došlo by při tak nízkém počtu dat k jejímu přeučení. Problémem je také nevyvážený dataset. Pozitivních objektů (vyznačujících výskyt trombu) je pouze šest² a negativních je 147.

Pro naučení perceptronů byla výstupní hodnota 1 přiřazena pozitivním objektům, ale také těm negativním, které potenciálně mohou představovat trombus. Negativním objektům, které jistě místo výskytu trombu vykazovat nemohou, byla přiřazena výstupní hodnota 0 (obr. 4.13). Tímto krokem byla zajištěna hrubá klasifikace příznaků bez přeučení perceptronů.



Obr. 4.13: Rozdělení příznakového prostoru perceptronem pro prostor predikovaných cév I pro pět patientských dat. Na osách jsou standardizované hodnoty příznaků. Červeně zbarvené objekty mají výstup 0. Modře a zeleně zbarvené objekty mají výstup 1. Šest zelených objektů představuje trombus. Obdobně provedeno pro vymezenou oblast a predikované cévy II.

Klasifikace proběhla pro tři skupiny příznaků zvlášť. Pokud jsou pro daný objekt alespoň dva výstupy perceptronů hodnoty 1, je objekt zachován pro další analýzu. Tento krok poskytuje případnou rezervu pro jiná data.

²U jednoho pacienta výskyt trombu mohou vyznačovat dva objekty z důvodu větvení cév za místem okluze.

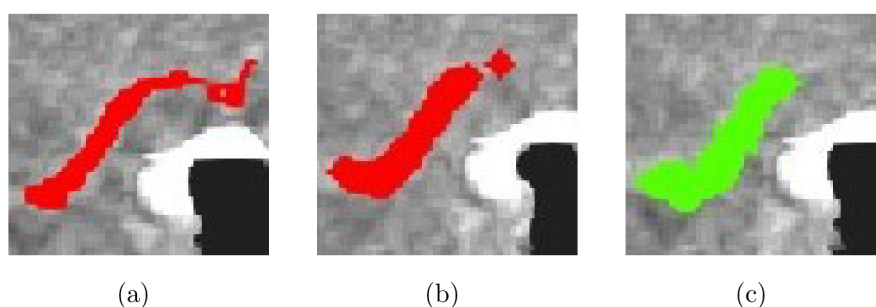
4.8.3 Skórovací systém

Do této části vstupují zachované objekty z předchozího kroku – kandidáti na trombus. Bylo nutné vymyslet způsob, jak určit ten správný objekt. Předpokladem je, že správný objekt má vysokou hodnotu průměru v nativním snímku a také v parametrickém obraze kvůli přítomnosti hyperdenzního znaku.

Z důvodu vysoké variability dat není možné stanovit prahové hodnoty, které by přesně určily ten správný objekt. Byl proto navržen poměrně jednoduchý způsob, který reflektuje to, jak moc se příznaky objektů liší od jejich středních hodnot (mediánů) u jednotlivých pacientů. Jako příznaky byly využity vypočtené průměry v nativním a parametrickém obraze pro vymezenou oblast a predikované cévy oběma metodami. Pro tyto příznaky je zjištěn medián. A ke skóre je připočítán podíl hodnoty příznaku daného objektu a mediánu. Čím vyšší hodnoty příznaky vykazují, tedy čím více se liší od mediánu, tím vyšší skóre je připočteno. Jako trombus je vybrán kandidát s nejvyšším skórem.

4.8.4 Morfologické úpravy trombu a výstupy algoritmu

Pokud se na vybraném místě vyskytuje segmentovaný objekt (trombus) získaný v předcházejícím kroku při segmentaci trombu na zvýrazněném parametrickém obraze (viz 4.7), je tento objekt dále zpracován. Jelikož objekt segmentovaného trombu může obsahovat připojený šum, jsou provedeny morfologické úpravy. Je aplikována eroze se sférickým elementem o poloměru 1, což má odstranit nechtěný šum. Erodivaný trombus je následně dilatován sférickým útvarem o poloměru 2. Vyšší poloměr u dilatace více rozšíří hranice trombu. Tento krok vykazuje lepší výsledky pro detekci a segmentaci trombu (obr. 4.14).

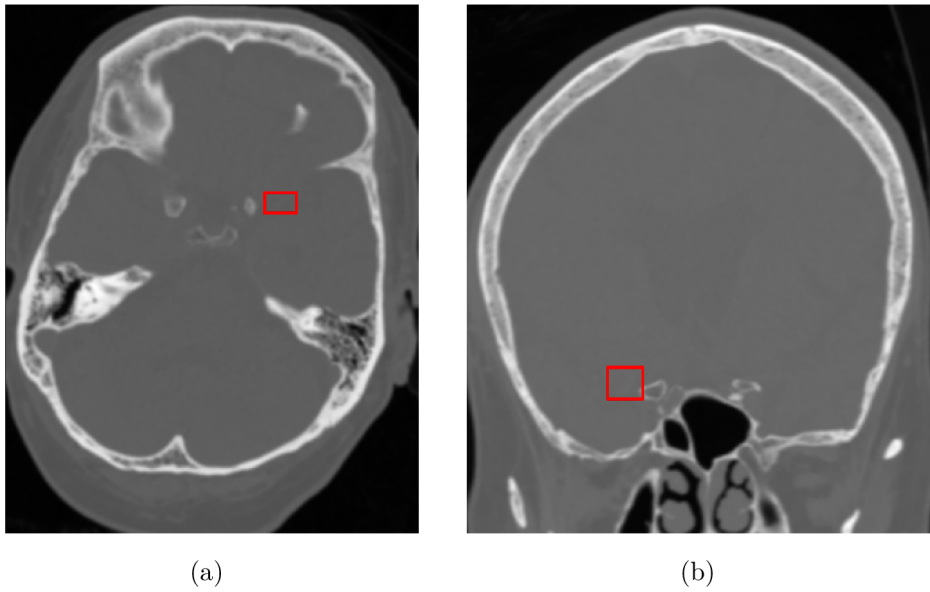


Obr. 4.14: Morfologické úpravy segmentovaného trombu. Původní objekt trombu (a), po morfologických úpravách (b). Manuální anotace (c). Pacient ID: 8. Zobrazeno pomocí MIP několika řezů.

Kolem výsledného objektu je vytvořen bounding box ohraničující detekovaný trombus. Výsledný bounding box může přesahovat vymezenou oblast, ve které byly

počítány příznaky. Tento objekt je uložen také jako výsledek segmentace trombu. Pokud však není na detekovaném místě segmentován objekt, je bounding box definován jako původní vymezená oblast. Trombus v tomto případě není segmentován, ale je pouze detekován.

Finální výstupy algoritmu jsou pak následující: textový dokument obsahující informace o bounding boxu detekovaného trombu, tři obrázky pro sagitální, frontální a transverzální rovinu s červeně vyznačeným bounding boxem (obr. 4.15), NIFTI soubory ořezaného nativního snímku bounding boxem s maskou segmentovaného trombu.



Obr. 4.15: Transverzální (a) a frontální (b) řez s vyznačeným bounding boxem. Pacient ID: 8.

5 Výsledky a diskuze

Původních osm dat (pacienti ID: 1–8) sloužilo k optimalizaci algoritmu a k vhodnému nastavení využitých prahových hodnot a parametrů. Dalších pět dat (pacienti ID: 9–13) bylo použito pro testování navrženého algoritmu. Výsledky pro jednotlivé dílčí bloky jsou vyhodnoceny buď objektivně pomocí hodnotících metrik, nebo subjektivně pomocí softwaru MITK¹. Tento software umožňuje vizualizovat 3D data samotná, ale také například s překrytím binárních masek zájmových oblastí.

Pro manuálně segmentované tromby byly vytvořeny Ground Truth bounding boxy. Pro objektivní hodnocení detekce trombů bylo tedy možné využít metriku Intersection over Union (IoU, neboli Jaccardův index), která vyhodnocuje překrytí predikovaného B_P a Ground Truth B_{GT} bounding boxu. IoU se vypočítá podle následujícího vzorce [48]:

$$IoU = \frac{B_{GT} \cap B_P}{B_{GT} \cup B_P} \quad (5.1)$$

IoU nabývá hodnot 0 až 1. Hodnota rovna 1 značí dokonalý překryv bounding boxů, hodnota 0 naopak vyznačuje žádný překryv.

Vyhodnocení segmentace trombů a jednoho cévního systému proběhlo pomocí Dice koeficientu. V následujícím vzorci V_{GT} značí voxely manuální anotace, V_P označuje predikované voxely oblasti zájmu [48]:

$$Dice = \frac{2|V_{GT} \cap V_P|}{|V_{GT}| + |V_P|} \quad (5.2)$$

Dice koeficient nabývá hodnot v rozmezí 0 až 1. Při dokonalé segmentaci je Dice koeficient roven 1, v opačném případě je roven 0. [48]

5.1 Segmentace mozkové tkáně

Výsledek tohoto kroku byl vyhodnocen subjektivně pro všechna původní i testovací data. Binární masky mozků pro testovací data jsou vyobrazeny na obr. 5.1.

V některých případech je nedostatkem přelití segmentace do oblastí ležících mimo lebeční dutinu. Chybně jsou tak segmentovány oblasti krku a prodloužené míchy. Tato chyba je nejvíce patrná u pacienta ID: 6 (obr. 5.2a). Tento zmíněný nedostatek má za následek vyšší časovou náročnost následujících algoritmů, jelikož nedochází k dostatečnému oříznutí snímků pomocí binární masky a jsou také analyzovány cévní přerušování mimo lebeční dutinu.

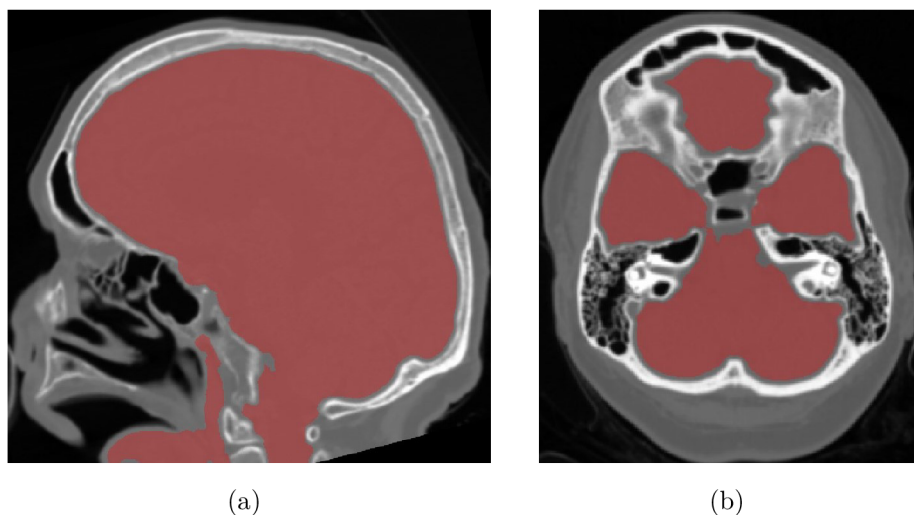
Při segmentaci mozku je velmi důležité, aby byla ve výsledné binární masce zachována oblast u báze lebny. Zde se totiž nachází velké mozkové tepny, v nichž při

¹The Medical Imaging Interaction Toolkit



Obr. 5.1: Binární masky mozků pro testovací data. Pacienti ID: 9–13 (zleva).

ischemické mozkové příhodě bývá často přítomen trombus. Výsledek segmentace pro tuto oblast mozku je zobrazen na obr. 5.2b. U všech dat tato zmíněná oblast byla zachována. Nedošlo tedy ke ztrátě důležitých informací pro detekci trombů.

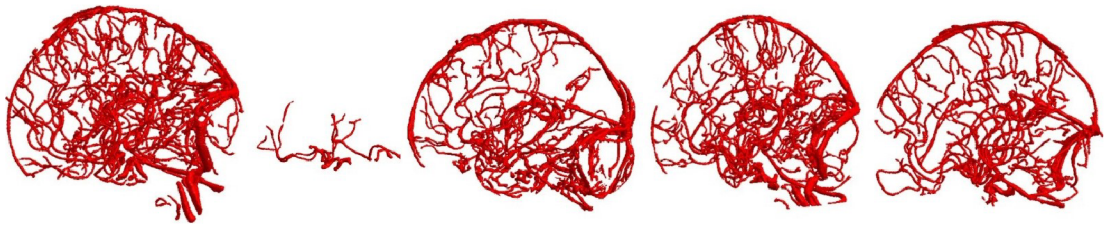


Obr. 5.2: Chybná segmentace mozkové tkáně zobrazena ze sagitálního pohledu pro pacienta ID: 6 (a). Transverzální řez v oblasti báze lební pro pacienta ID: 10 (b). Červeně vyznačen segmentovaný řez mozkové tkáně.

5.2 Zvýraznění a segmentace mozkových cév

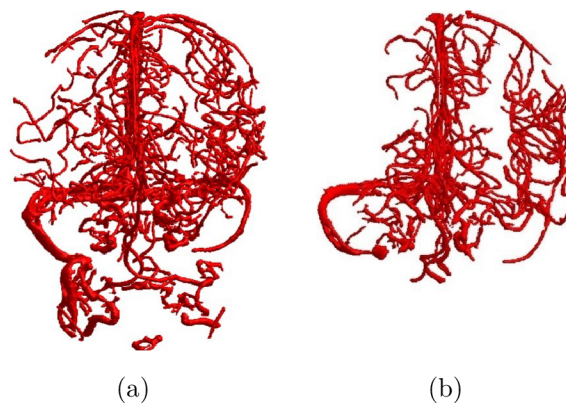
Výsledky této části byly pro všechna dostupná data vyhodnoceny pouze subjektivně, jelikož nebyly přítomny manuální anotace cév. Pro každý původní patientský snímek byl krok segmentace cév proveden uspokojivě. Segmentované cévní systémy pro testovací data jsou zobrazeny na obr. 5.3.

Na obr. 5.3 je patrné, že pro jeden snímek z testovací sady (pacient ID: 10) segmentace cév selhala. Tato chyba je způsobena nízkým kontrastem cév a okolní tkáně ve fúzovaném snímku. Byl tak segmentován pouze Willisův okruh a část tepen,



Obr. 5.3: Segmentované cévní systémy pro testovací data. Pacienti ID: 9–13 (zleva).

které na něj navazují. U tohoto pacienta sice byla přítomna jedna segmentovaná céva, na kterou navazuje trombus, detekce trombu však selhala (viz dále). V některých případech může být nedostatečná segmentace cév vysvětlena tím, že kontrastní látka z důvodu okluze hlavní mozkové tepny dostatečně nenateče dále do cévního řečiště. Na obr. 5.4 je patrné, že v okludované hemisféře je relativně málo segmentovaných cév vzhledem k druhostranné hemisféře.



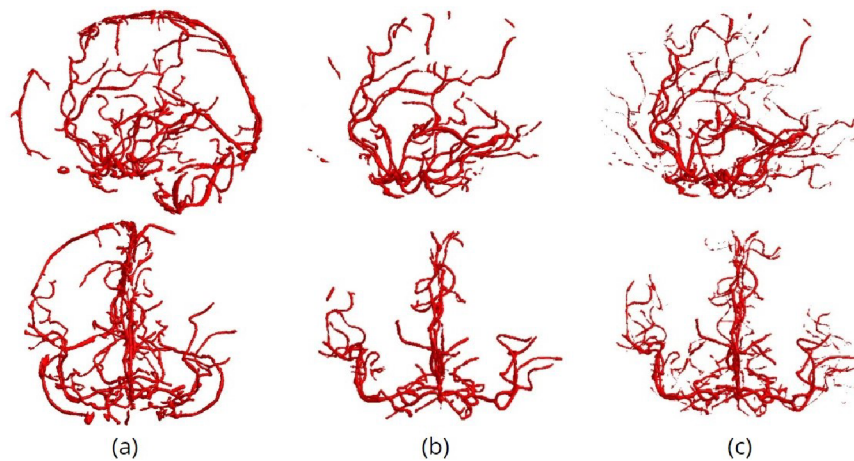
Obr. 5.4: Vliv okluze hlavních mozkových tepen na segmentaci cév. Frontální pohled pro pacienty ID: 6 (a) a 13 (b). U pacienta ID: 6 jsou z důvodu chybné segmentace mozkové tkáně segmentovány také cévy mimo lebeční dutinu.

Objektivní ohodnocení segmentace cévního systému

Krok segmentace cév bylo možné pro jeden externí patientský snímek ohodnotit také objektivně pomocí manuálně segmentovaného cévního systému (Ground Truth), který byl převzat z již obhájené bakalářské práce [49]. Na CT sken pacienta, pro kterého byla ruční segmentace provedena, se aplikoval navržený algoritmus. Následně došlo k porovnání Ground Truth a výsledku segmentace. Nutno podotknout, že tento externí snímek je výsledkem jednofázového CTA vyšetření a že nebyl přítomen

nativní snímek pro segmentaci mozkové tkáně. Tento krok byl upraven a proveden na CTA snímku.

Dice koeficient je roven 0,40. Nízká hodnota může být vysvětlena tím, že Ground Truth neobsahuje segmentované menší cévy, ale pouze velké mozkové tepny. Algoritmus však segmentuje i žíly a menší cévy. Dochází také k falešně pozitivní segmentaci menších objektů. Proto byl segmentovaný cévní systém upraven tak, aby v něm byly přítomny pouze hlavní mozkové tepny. Dilatovaná anotační maska (Ground Truth) byla vynásobena s výsledkem segmentace. Výsledný Dice koeficient po úpravě je 0,65 (obr. 5.5).

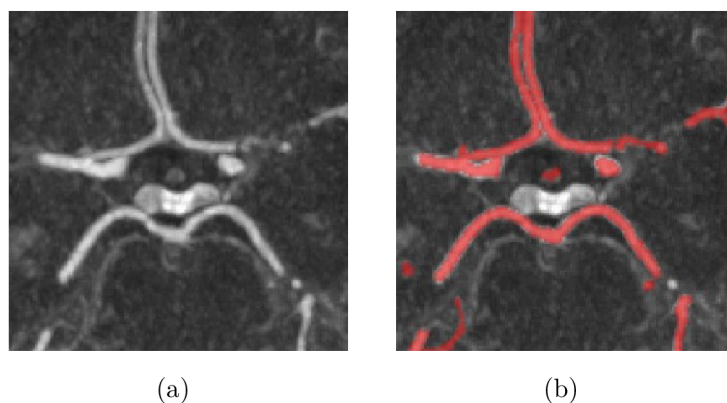


Obr. 5.5: Segmentovaný cévní systém před úpravou (a) a po úpravě (b). Ground Truth (c) převzatý z [49].

Diskuze navrženého segmentačního přístupu

Jelikož se bakalářská práce věnuje detekci trombů nacházejících se v hlavních mozkových tepnách, byly parametry pro funkci *fibermetric* (založené na Frangiho filtraci) voleny tak, aby docházelo ke spolehlivému zvýraznění zejména větších cév. U všech dat kromě pacienta ID: 10 byly hlavní mozkové tepny dostatečně zvýrazněny. Pokud by byly parametry funkce nastaveny i pro cílené zvýrazňování cév s nízkými poloměry, docházelo by ve větší míře také k nechtěnému zvýraznění menších necévních objektů. Menší periferní cévy a necévní objekty by byly následně segmentovány a výpočetní náročnost dalších algoritmů by výrazně stoupla.

Výsledek segmentace mozkových cév závisí na nastavení kritérií metody narůstání oblasti, která probíhá na parametrickém obraze. Prahová hodnota pro přijetí analyzovaného voxelu (podmínka 4.1) byla nastavena empiricky tak, aby byl výsledek segmentace pro původní data optimální. Segmentované hlavní mozkové cévy v oblasti Willisova okruhu jsou zobrazeny na obr. 5.6.



Obr. 5.6: Ukázka segmentace mozkových cév pro Willisův okruh. MIP několika transverzálních řezů fúzovaného snímku (a). Červeně vyznačeno překrytí segmentovaných cév (b). Pacient ID: 5.

5.3 Přerušení cévního systému


Tato část diskutuje způsoby analýzy přerušení cévního systému oběma navrženými metodami (4.6 a 4.7). Prvotní metoda založená na analýze endpointů pro přerušení cévního systému by fungovala pouze pro pět z osmi původních patientských dat (pacienti ID: 1–5). Pro zbylá tři data (pacienti ID: 6–8) bylo potřeba navrhnout jinou metodu. Ta spočívá na analýze segmentovaných objektů z nativních dat v blízkosti cévních zakončení. Nutno poznamenat, že obě metody jsou aplikovány pro všechna data a všechny výsledky jsou pak stejným způsobem vyhodnocovány. Musí být aplikovány obě metody, protože není možné dopředu pro každého pacienta určit, zda bude prvotní metoda účinná.

Chyba prvotní metody je způsobena buď nepřítomností kontrastní látky v distální části cévy od místa okluze nebo je dána chybou skeletonizace, popř. segmentace cév (obr. 5.7). Absenci kontrastní látky ve fúzovaných datech není možné ovlivnit, chyby skeletonu ale bylo snaha opravit morfologickými úpravami, což nebylo úspěšné.

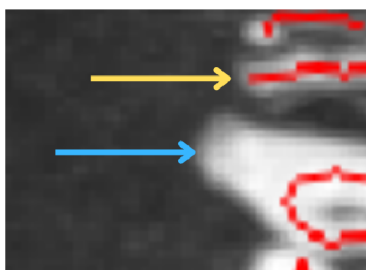
U pacienta ID: 10 selhaly obě metody. Jelikož je přítomen pouze jeden endpoint a v jeho blízkosti se nenachází segmentovaný objekt, nebylo možné trombus detekovat. U pacienta ID: 11 (obr. 5.7b) není přítomen ani jeden endpoint. Pokud chybí oba endpointy z jakéhokoli důvodu, nelze místo výskytu trombu určit ani pomocí druhé navržené metody.

Paradoxem je, že u pacienta ID: 6 chybí správný endpoint u proximálního segmentu, ale v jeho blízkosti se nachází jiný endpoint, pomocí kterého lze vymezit oblast. Tato skutečnost umožňuje trombus v tomto případě detekovat (obr. 5.8).

Chyba u druhé metody pro nalezení přerušení cév je způsobena nižším zvýrazněním trombu na parametrickém obraze. Méně zvýrazněné objekty nejsou segmen-



Obr. 5.7: Ukázka chyb skeletonizace. Větvení cév má za následek neukončení cévy a absenci endpointu. Transverzální pohled na distální segment u pacienta ID: 8 (a). Frontální pohled na proximální segmentu u pacienta ID: 11 (b). Modrá šipka ukazuje na cévní zakončení. Zobrazeno pomocí MIP několika řezů.




Obr. 5.8: Jiný endpoint v blízkosti správného cévního zakončení. Modrá šipka ukazuje na správné cévní zakončení s chybějícím endpointem, žlutá šipka ukazuje na jiné cévní zakončení. Pacient ID: 6. Zobrazeno pomocí MIP několika řezů.

továny proto, aby nebyl také segmentován šum, který by mohl zapříčinit chybnou detekci trombu. Pokud je prvotní metoda funkční, chyba druhé metody způsobí, že trombus nebude segmentován, pořád ale může být detekován.

Prahové hodnoty nastavené v těchto krocích, zejména při vybírání vhodných dvojic přerušovaných cév (4.6.2), byly voleny podle nejmenší nebo největší hodnoty daného parametru u původních dat. Daná prahová hodnota je pak nastavena s dostatečnou rezervou, která počítá s případnými chybami algoritmu. A také proto, aby algoritmus správně fungoval i na jiná data.

5.4 Lokalizace trombů

Může nastat situace, kdy je vybrán objekt, který vyznačuje výskyt trombu, ale nejedná se o správnou dvojici přerušných cév. V blízkosti správné dvojice endpointů se totiž mohou nacházet jiné endpointy cévních zakončení a ty mohou s těmi správnými vymezit oblast (obr. 5.9).



Obr. 5.9: Nesprávné vymezení oblasti. Zelené šipky ukazují na správné cévní zakončení, červená šipka ukazuje na jiné cévní zakončení. Červeně zobrazen predikovaný bounding box, zeleně Ground Truth bounding box. Pacient ID: 4.

Není možné, aby algoritmus vyhodnotil, zda je daná dvojice endpointů opravdu správná. Ve své podstatě se nejedná o chybu, jelikož se zde trombus opravdu nachází, ale dochází ke snížení úspěšnosti detekce. Toto je možné opravit, pokud se ve vymezené oblasti nachází segmentovaný objekt. Bounding box je pak vytvořen kolem něj i mimo původní vymezenou oblast, čímž se pro naprostou většinu případů výrazně zlepšuje úspěšnost detekce trombů.

Správné objekty (představující tromby) nebylo vhodné vybrat pomocí metod umělé inteligence, protože při malém počtu původních dat by došlo k přeučení zvoleného modelu. Ukázalo se, že redukování objektů pomocí perceptronů (4.8.2) není potřeba. Provedení tohoto kroku nemá vliv na výsledky u žádných dostupných dat. Samotný skórovací systém je dostatečný pro zvolení správného objektu.

Bylo sledováno, jaký je rozdíl mezi skóre správných a nesprávných objektů. Pro vhodnou rozhodující schopnost je vhodné, aby rozdíl byl co největší. Například u pacienta ID: 5 jsou tři nejvyšší skóre 16,88, 15,77 a 14,45. Všechna mohou označovat správný objekt z důvodu přítomnosti i jiných endpointů v okolí a využití dvou metod pro detekci přerušných cév. Na čtvrtém místě je hodnota skóre 4,75, což značí nesprávný objekt. U naprosté většiny dat je pozorován vyšší rozdíl, což značí robustnost navržené metody. Skórovací systém funguje správně pro všechna dostupná data, pokud tedy není chyba v předcházejících krocích algoritmu.

5.4.1 Objektivní ohodnocení detekce a segmentace trombů

Jelikož jsou dostupné manuální anotace, bylo možné výsledky algoritmu objektivně ohodnotit. Detekce byla ohodnocena pomocí metriky IoU, pro hodnocení segmentace se využil Dice koeficient. Výsledky pro původní data jsou zaznamenány v tab. 5.1. Nízké hodnoty IoU jsou způsobeny segmentací šumu v okolí trombu (pacient ID: 2) nebo tím, že trombus nebyl natolik zvýrazněn v parametrickém obraze, aby byl segmentován (pacient ID: 4). Bounding box se tedy neupravil podle segmentovaného trombu, ale zachoval si pozici, jakou měl při vymezení oblasti pro výpočet příznaků. Dice koeficient je v tomto případě roven 0. Výsledky pro tyto a další vybrané pacienty jsou zobrazeny na obr. 5.10.


Pacient ID:	1	2	3	4	5	6	7	8
IoU	0,7677	0,1398	0,6222	0,1848	0,8350	0,7273	0,7392	0,7218
Dice	0,7890	0,5284	0,8412	0	0,7466	0,7092	0,7940	0,6667

Tab. 5.1: Výsledky detekce a segmentace pro původní data.

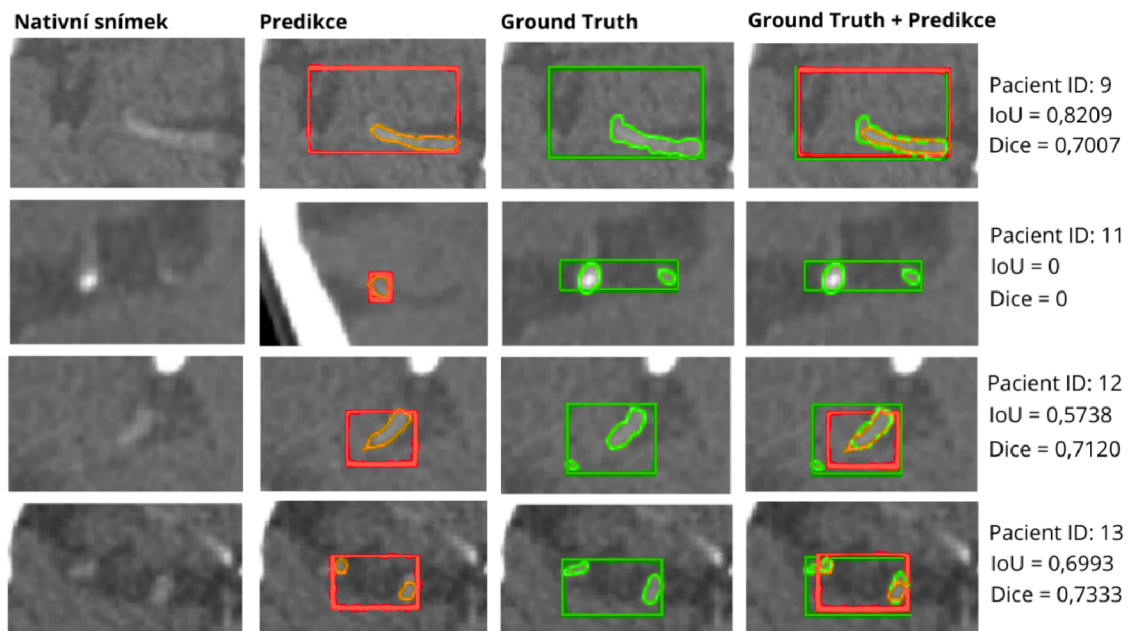
Výsledky pro testovací data jsou zapsány v tab. 5.2. U pacienta ID: 10 není detekováno žádné místo. V tomto případě je přítomen pouze jeden endpoint, což vede k neúspěchu první metody. A trombus v parametrickém obraze nebyl natolik zvýrazněn, aby byl segmentován. To má za následek selhání druhé metody. Pro pacienta ID: 11 bylo detekováno a segmentováno zcela jiné místo než značí manuální anotace. Nebyly totiž přítomny oba endpointy u správných cévních zakončení. Toto chybně detekované místo vykazuje vyšší hodnoty HU než okolní tkáň a nachází se poblíž segmentovaných cévních zakončení. Výsledky pro testovací data jsou zobrazeny na obr. 5.11.

Pacient ID:	9	10	11	12	13
IoU	0,8209	0	0	0,5738	0,6993
Dice	0,7007	0	0	0,7120	0,7333

Tab. 5.2: Výsledky detekce a segmentace pro testovací data.



Obr. 5.10: Výsledky detekce a segmentace trombů pro vybraná původní data. Pro pacienta ID: 3 jsou výsledky detekce a segmentace zvlášť rozděleny z důvodu lepší vizualizace. U ostatních pacientů jsou výsledky zobrazeny dohromady. Červeně vyznačen predikovaný bounding box a obrys segmentovaného trombu. Zeleně vyznačen Ground Truth bounding box a obrys manuálně segmentovaného trombu. Zobrazeno na transverzálních řezech nativního snímku.



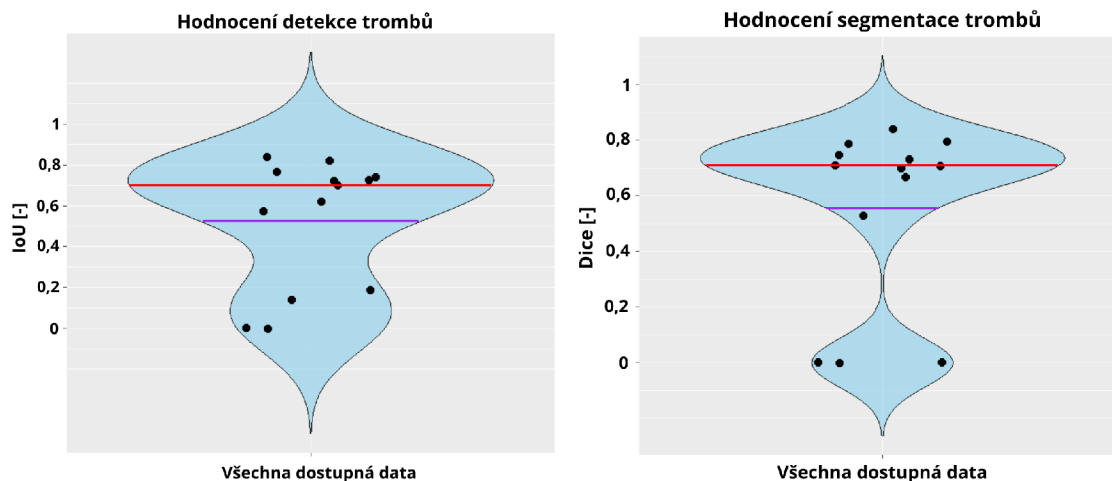
Obr. 5.11: Výsledky detekce a segmentace trombů pro testovací data. U pacienta ID: 11 pro predikci zobrazeno zcela jiné místo. Výsledky detekce a segmentace jsou zobrazeny dohromady. Červeně vyznačen predikovaný bounding box a obrys segmentovaného trombu. Zeleně vyznačen Ground Truth bounding box a obrys manuálně segmentovaného trombu. Zobrazeno na transverzálních řezech nativního snímku.

Výsledky pro všechna dostupná data jsou zobrazeny v houslových grafech na obr. 5.12. Vyhodnocení pro všech 13 patientských dat je následující. Pro metriku IoU je průměrná hodnota 0,53 a medián 0,70. Pro Dice koeficient je průměrná hodnota 0,56 a medián 0,71. Celkově se vůbec nepodařilo detekovat dva tromby. Segmentace trombů selhala ve třech případech. Dice koeficient však u mnoha pacientů vykazuje vyšší hodnoty než IoU, tomu odpovídá i celkové vyhodnocení těchto metrik. Nedostatečná segmentace trombu nebo segmentace okolního šumu velmi ovlivní posunutí bounding boxu. Jelikož jsou při hodnocení porovnávány 3D bounding boxy, může i malé posunutí v jednom směru způsobit vysoký pokles metriky IoU. Dice koeficient je tímto méně ovlivněn.

5.4.2 Výpočetní náročnost

Pro praktickou práci bylo využito zařízení s procesorem Intel Core i3-1005G1 1,20 GHz s 8 GB RAM pamětí. Pro dosažení rychlejšího výpočetního času by bylo potřeba využít výkonnější zařízení, popřípadě také paralelizovat výpočty.

Časová náročnost na využitém zařízení se pohybuje v rozmezí 3–6 minut pro celý běh algoritmu. Závisí zejména na množství segmentovaných cév a počtu endpointů,



Obr. 5.12: Houslové grafy (violin plots) pro hodnocení detekce a segmentace trombů pro všechna dostupná data. Fialová čára představuje průměrnou hodnotu, červená čára představuje medián.

kteří jsou vyhodnocovány. Horní hranice 6 minut byla dosažena pouze jednou z důvodu nedostatečného ořezání snímků pomocí binární masky mozku, z čehož plyne segmentace cév mimo lebeční dutinu a velké množství cévních přerušení pro analýzu. Nejrychlejšího času 3 minut je možné dosáhnout při analýze nižšího množství cévních zakončení. V průměru výpočetní čas algoritmu činí okolo 4 minut. Dostupná data byla již předzpracována, tedy slícována a zarovnána do radiologické pozice. Tyto kroky by jinak vyžadovaly výpočetní čas navíc. Nutno však přihlídnout k tomu, že se jedná o analýzu volumetrických dat a že použité metody vyžadují vyšší čas pro jejich zpracování. Nicméně pro využití v akutních případech by byl vysoký výpočetní čas výraznou nevýhodou.

5.4.3 Možnosti využití mCTA dat pro lokalizaci trombů

Oproti jednofázovým datům mohou multifázická data pro detekci a segmentaci trombů poskytnout cennou informaci v podobě zvýraznění distálního segmentu cévy od místa okluze. Při fúzování všech tří fází tohoto vyšetření se tedy získá pokud možno ideální snímek vhodný pro účel této práce. Bakalářská práce však naráží na problém, kdy distální segment zvýrazněn není. Může to nastat v případě, že kontrastní látka ve 2. nebo 3. fázi mCTA nenateče do tohoto segmentu. Tato skutečnost je sledována zejména u větších trombů. Další problémy mohou plynout z chyb použitých metod zpracování obrazu (segmentace, skeletonizace cév). Multifázická data společně s nativními daty nabízí mnoho důležitých informací pro detekci trombů. Celkově lze říci, že multifázická data jsou pro tento účel vhodnější než jednofázová.

Závěr

V teoretické části byly popsány hlavní mozkové tepny, cévní mozková příhoda, její způsoby léčby a možnosti diagnostiky. Možnosti diagnostiky byly soustředěny na výpočetní tomografii. Dále byly popsány metody obrazové analýzy využití v praktické části a již publikované přístupy pro lokalizaci trombů v CT datech.

Moderní přístupy pro lokalizaci trombů využívají zejména metody strojového učení. Využití těchto metod v této práci je limitováno nižším počtem dostupných dat. Proto byly v praktické části využity klasické metody pro zpracování obrazu. Nejdříve byla pomocí globálního prahování vytvořena binární maska mozku, která umožnila extrahovat mozek z CT snímků. Dále byla aplikována Frangiho filtrace pro zvýraznění mozkových cév. Následovala segmentace cév s využitím metody narůstání oblastí. Výsledný cévní systém byl skeletonizován a byly analyzovány endpointy, které značí přerušování cév. Dále došlo k predikci možných pokračování přerušovaných cév. Tento prvotní přístup pro nalezení cévních přerušování však nefungoval u všech patientských dat. Pro druhý přístup byly zvýrazněny a segmentovány objekty v nativních datech. Tromby byly zvýrazněny pomocí Frangiho filtrace, která se sice primárně používá pro zvýrazňování cév, filtr však vykazuje také vyšší odezvu na tromby v nativních datech. Následná segmentace trombů proběhla také pomocí metody narůstání oblastí.

Následně jsou vypočteny statistické veličiny ve vymezených oblastech přerušovaných cév. Výsledné místo výskytu trombu je pak určeno pomocí skórovacího systému. Jako předstupeň skórovacího systému byla navržena klasifikace objektů pomocí perceptronů, což se ve výsledku ukázalo jako nepotřebný krok.

Původním cílem bakalářské práce bylo detekovat tromby v mutlifázických CT datech a vytvořit prototyp detekčního softwaru. Tromby se podařilo díky navržené metodě také segmentovat. Přítomnost anotačních masek umožnila objektivně ohodnotit úspěšnost algoritmu. Výsledky jsou zaznamenány v poslední kapitole. Navržený přístup je plně automatický. Stačí pouze, aby uživatel zadal vstupní cestu k nativnímu a fúzovanému snímku.

Literatura

- [1] CIPOLLA, Marilyn J., 2009. *The Cerebral Circulation*. Online. San Rafael: Morgan & Claypool Life Sciences.
Dostupné z: <https://www.ncbi.nlm.nih.gov/books/NBK53081/>. [citováno 2023-12-03]
- [2] ČIHÁK, Radomír, 2004. *Anatomie*. 2., upr. a dopl. vyd. Praha: Grada. ISBN 80-247-1132-X.
- [3] NAŇKA, Ondřej; ELIŠKOVÁ, Miloslava a ELIŠKA, Oldřich, 2009. *Přehled anatomie*. 2., dopl. a přeprac. vyd. Praha: Galén. ISBN 978-80-7262-612-0.
- [4] ROSNER, Julie; REDDY, Vamsi a LUI, Forshing, 2023. *Neuroanatomy, Circle of Willis*. Online. Treasure Island: StatPearls Publishing.
Dostupné z: <https://www.ncbi.nlm.nih.gov/books/NBK534861/>. [citováno 2023-12-04]
- [5] ŠTEFÁNEK, Jiří, 2011. *Willisův okruh*. Online. In: *Medicína, nemoci, studium na 1. LF UK*.
Dostupné z: <https://www.stefajir.cz/willisuv-okruh>. [citováno 2023-12-03]
- [6] KURIAKOSE, Diji a XIAO, Zhicheng, 2020. Pathophysiology and Treatment of Stroke: Present Status and Future Perspectives. Online. *International Journal of Molecular Sciences*. Roč. 21, č. 20. ISSN 1422-0067.
Dostupné z: <https://doi.org/10.3390/ijms21207609>. [citováno 2023-12-04]
- [7] *Cévní mozková příhoda: co to je?*, Online. Národní zdravotnický informační portál.
Dostupné z: <https://www.nzip.cz/clanek/980-cevni-mozkova-prihoda-co-to-je>. [citováno 2023-12-04]
- [8] UNNITHAN, Ajaya Kumar A.; DAS, Joe M a MEHTA, Parth, 2023. *Hemorrhagic Stroke*. Online. Treasure Island: StatPearls Publishing.
Dostupné z: <https://www.ncbi.nlm.nih.gov/books/NBK559173/>. [citováno 2023-12-05]
- [9] PARIZEL, P.; MAKKAT, S.; VAN MIERT, E.; VAN GOETHEM, J.; VAN DEN HAUWE, L. et al., 2001. Intracranial hemorrhage: principles of CT and MRI interpretation. Online. *European Radiology*. Roč. 11, č. 9, s. 1770-1783. ISSN 0938-7994.
Dostupné z: <https://doi.org/10.1007/s003300000800>. [citováno 2023-12-07]
- [10] HUI, Channing; TADI, Prasanna a PATTI, Laryssa, 2022. *Ischemic Stroke*. Online. StatPearls Publishing.
Dostupné z: <https://www.ncbi.nlm.nih.gov/books/NBK499997/>. [citováno 2023-12-09]

- [11] WAUGH, Anne a GRANT, Allison, 2014. *Ross and Wilson Anatomy and Physiology in Health and Illness*. 12th Edition. Churchill Livingstone. ISBN 978-0702053252.
- [12] LIN, Michelle P. a LIEBESKIND, David S., 2016. Imaging of Ischemic Stroke. Online. *CONTINUUM: Lifelong Learning in Neurology*. Roč. 22, č. 5, s. 1399-1423. ISSN 1538-6899.
Dostupné z: <https://doi.org/10.1212/CON.0000000000000376>. [citováno 2023-12-09]
- [13] *Akutní cévní mozková příhoda: léčba*. Online. Národní zdravotnický informační portál. Dostupné z: <https://www.nzip.cz/clanek/985-akutni-cevni-mozkova-prihoda-lecba>. [citováno 2023-12-12]
- [14] OLIVEIRA, Ananda Jessyla Felix; VIANA, Sônia Maria Nunes a SANTOS, André Soares, 2022. Mechanical thrombectomy for acute ischemic stroke: systematic review and meta-analysis. Online. *Einstein (São Paulo)*. 2022-08-02, roč. 20. ISSN 1679-4508.
Dostupné z: https://doi.org/10.31744/einstein_journal/2022RW6642. [citováno 2023-12-12]
- [15] MALIKOVA, Hana a WEICHET, Jiri, 2022. Diagnosis of Ischemic Stroke: As Simple as Possible. Online. *MDPI Open Access Journals*. Č. 1452.
Dostupné z: <https://doi.org/https://doi.org/10.3390/diagnostics12061452>. [citováno 2023-12-13]
- [16] Computed Tomography, 2012. Online. *Clinical Veterinary Advisor*. S. 700-705. ISBN 9781416099796.
Dostupné z: <https://doi.org/10.1016/B978-1-4160-9979-6.00785-6>. [citováno 2023-12-29]
- [17] JAN, Jiří, 2019. *Medical image processing, reconstruction and analysis* Second Edition. Taylor & Francis. ISBN 9781138310285.
- [18] NADRLJANSKI, Mirjan M.; WORSLEY, Calum; CHIENG, R et al., 2010. Attenuation coefficient. Online. *Radiopaedia*. Č. 9035.
Dostupné z: <https://doi.org/10.53347/rID-9035>. [citováno 2023-12-29]
- [19] GREENWAY, Kyle; BABA, Yahya a WILCZEK, M., 2015. Hounsfield unit. Online. *Radiopaedia*. Č. 38181.
Dostupné z: <https://doi.org/10.53347/rID-38181>. [citováno 2023-12-13]
- [20] MURPHY, Andrew; BABA, Y. a KUBE, J., 2023. Windowing (CT). Online. *Radio-graphy*. Č. 52108.
Dostupné z: <https://doi.org/10.53347/rID-52108>. [citováno 2023-12-13]

- [21] GAILLARD, Frank; MURPHY, Andrew a DENG, F., 2011. Ischemic stroke. Online. *Radiopaedia*. Č. 13437.
Dostupné z: <https://doi.org/10.53347/rID-13437>. [citováno 2023-12-13]
- [22] VINKLÁREK, Jan; HARŠÁNY, Michal; CIMFLOVÁ, Petra; MIKULÍK, Robert a VOLNÝ, Ondřej, 2018. Výpočetní tomografie u akutního mozkového infarktu. Online. *NEUROLOGIE PRO PRAXI*. Roč. 19, č. 4, s. 256–261.
Dostupné z: <https://www.neurologiepropraxi.cz/pdfs/neu/2018/04/05.pdf>. [citováno 2023-12-15]
- [23] QAZI, Shakeel; QAZI, Emmad; WILSON, Alexis T.; MCDOUGALL, Connor; AL-AJLAN, Fahad et al., 2021. Identifying Thrombus on Non-Contrast CT in Patients with Acute Ischemic Stroke. Online. *Diagnostics*. Roč. 11, č. 10. ISSN 2075-4418.
Dostupné z: <https://doi.org/10.3390/diagnostics11101919>. [citováno 2023-12-13]
- [24] DUNDAMADAPPA, S.; IYER, K.; AGRAWAL, A. a CHOI, D.J., 2021. Multiphase CT Angiography: A Useful Technique in Acute Stroke Imaging—Collaterals and Beyond. Online. *American Journal of Neuroradiology*. 2021-02-09, roč. 42, č. 2, s. 221-227. ISSN 0195-6108.
Dostupné z: <https://doi.org/10.3174/ajnr.A6889>. [citováno 2023-12-14]
- [25] FERDA, Jiří, c2004. *CT angiografie*. Praha: Galén. ISBN 80-726-2281-1.
- [26] GAILLARD, Frank; KNIPE, Henry a MALAGNINO, A. et al., 2013. CT perfusion in ischemic stroke. Online. *Radiopaedia.org*. Č. 24526.
Dostupné z: <https://doi.org/10.53347/rID-24526>. [citováno 2023-12-15]
- [27] NEKULA, Josef, 2001. *Radiologie*. Olomouc: Univerzita Palackého. ISBN 80-244-0259-9.
- [28] SHABAN, Shirin; HUASEN, Bella; HARIDAS, Abilash; KILLINGSWORTH, Murray; WORTHINGTON, John et al., 2022. Digital subtraction angiography in cerebrovascular disease: current practice and perspectives on diagnosis, acute treatment and prognosis. Online. *Acta Neurologica Belgica*. Roč. 122, č. 3, s. 763-780. ISSN 0300-9009.
Dostupné z: <https://doi.org/10.1007/s13760-021-01805-z>. [citováno 2023-12-15]
- [29] DE LEUCIO, Alessandro a DE JESUS, Orlando, 2023. *MR Angiogram*. Online. StatPearls Publishing.
Dostupné z: <https://www.ncbi.nlm.nih.gov/books/NBK558984/>. [citováno 2023-12-15]

- [30] YOUNG, Ian T.; GERBRANDS, Jan J. a VAN VLIET, Lucas J., 2007. *Fundamentals of Image Processing*. Version 2.3. Online.
Dostupné z: https://homepages.inf.ed.ac.uk/rbf/CVonline/LOCAL_COPIES/TUDELFT/FIP2_3.pdf. [citováno 2023-12-24]
- [31] SINGH, Amanjot, 2016. Comparative Analysis of Gaussian Filter with Wavelet Denoising for Various Noises Present in Images. Online. *Indian Journal of Science and Technology*. 2016-01-20, roč. 9, č. 1, s. 1-8. ISSN 09746846.
Dostupné z: <https://doi.org/10.17485/ijst/2016/v9i47/106843>. [citováno 2023-12-22]
- [32] KUMAR, Nalin a NACHAMAI, M, 2017. Noise Removal and Filtering Techniques used in Medical Images. Online. *Oriental journal of computer science and technology*. 2017-03-28, roč. 10, č. 1, s. 103-113. ISSN 09746471.
Dostupné z: <https://doi.org/10.13005/ojcst/10.01.14>. [citováno 2023-12-30]
- [33] BIRKFELLNER, Wolfgang, 2014. *Applied Medical Image Processing*. Second Edition. CRC Press. ISBN 978-1-4665-5557-0.
- [34] BANKHEAD, Pete, 2023. *Morphological operations*. Online. Introduction to Bioimage Analysis.
Dostupné z: <https://bioimagebook.github.io/chapters/2-processing/5-morph/morph.html>. [citováno 2023-12-24]
- [35] LEGLAND, David a ARGANDA-CARRERAS, Ignacio, 2014. *MorphoLibJ*. Online. In: ImageJ.
Dostupné z: <https://imagej.net/imagej-wiki-static/MorphoLibJ.html>. [citováno 2024-02-10]
- [36] FRANGI, Alejandro F.; NIESSEN, Wiro J.; VINCKEN, Koen L. a VIERGEVER, Max A., 1998. Multiscale vessel enhancement filtering. Online. *Medical Image Computing and Computer-Assisted Intervention — MICCAI'98*. Roč. 1998, č. 1496, s. 130-137.
Dostupné z: <https://doi.org/10.1007/BFb0056195>. [citováno 2023-12-26]
- [37] DESHPANDE, Aditi; JAMILPOUR, Nima; JIANG, Bin; MICHEL, Patrik; ESKANDARI, Ashraf et al., 2020. Automatic segmentation, feature extraction and comparison of healthy and stroke cerebral vasculature. Online. *NeuroImage: Clinical*. Roč. 30, č. 102573, s. 1-11, Supplementary Materials.
Dostupné z: <https://doi.org/10.1016/j.nicl.2021.102573>. [citováno 2023-12-26]
- [38] XIAO, Ruoxiu; CHEN, Cheng; ZOU, Hanying; LUO, Ying; WANG, Jiayu et al., 2020. Segmentation of Cerebrovascular Anatomy from TOF-MRA Using Length-Strained

- Enhancement and Random Walker. Online. *BioMed Research International*. 2020-09-21, roč. 2020, s. 1-16. ISSN 2314-6133.
Dostupné z: <https://doi.org/10.1155/2020/9347215>. [citováno 2023-12-26]
- [39] AMUKOTUWA, Shalini A.; STRAKA, Matus; DEHKHARGHANI, Seena a BAMMER, Roland, 2019. Fast Automatic Detection of Large Vessel Occlusions on CT Angiography. Online. *Stroke*. Roč. 50, č. 12, s. 3431-3438. ISSN 0039-2499.
Dostupné z: <https://doi.org/10.1161/STROKEAHA.119.027076>. [citováno 2023-12-27]
- [40] LISOWSKA, Aneta; BEVERIDGE, Erin; MUIR, Keith a POOLE, Ian, 2017. Thrombus Detection in CT Brain Scans using a Convolutional Neural Network. Online. *Proceedings of the 10th International Joint Conference on Biomedical Engineering Systems and Technologies*. 2017-2-21, s. 24-33. ISBN 978-989-758-215-8.
Dostupné z: <https://doi.org/10.5220/0006114600240033>. [citováno 2023-12-27]
- [41] ZHU, K.; BALA, F.; ZHANG, J.; BENALI, F.; CIMFLOVA, P. et al., 2023. Automated Segmentation of Intracranial Thrombus on NCCT and CTA in Patients with Acute Ischemic Stroke Using a Coarse-to-Fine Deep Learning Model. Online. *American Journal of Neuroradiology*. 2023-06-08, roč. 44, č. 6, s. 641-648. ISSN 0195-6108.
Dostupné z: <https://doi.org/10.3174/ajnr.A7878>. [citováno 2023-12-28]
- [42] OPENAI, 2024. *ChatGPT 3.5*. Online. Dostupné z: <https://chat.openai.com/>. [citováno 2024-04-11]
- [43] NEMCEKOVA, Petra; HOLECEK, Tomas; CHMELIK, Jiri; OUREDNICEK, Petr; VALIS, Katerina et al., 2024. Establishing the Optimal Standard for Preprocessing Head CT Data in Diagnostic Analysis. Online. *MEDICON'23 and CMBEBIH'23. IFMBE Proceedings*. 2024-01-04, s. 162-169. ISBN 978-3-031-49067-5. Dostupné z: https://doi.org/10.1007/978-3-031-49068-2_18. [citováno 2024-05-28]
- [44] MUSCHELLI, John; ULLMAN, Natalie L.; MOULD, W. Andrew; VESPA, Paul; HANLEY, Daniel F. et al., 2015. Validated automatic brain extraction of head CT images. Online. *NeuroImage*. Roč. 114, s. 379-385. ISSN 10538119.
Dostupné z: <https://doi.org/10.1016/j.neuroimage.2015.03.074>. [citováno 2024-01-27]
- [45] THE MATHWORKS, INC, 2023. *Fibermetric*. Online. MathWorks.
Dostupné z: <https://www.mathworks.com/help/images/ref/fibermetric.html#bviet0f-1-thickness>. [citováno 2023-11-18]
- [46] KELLNER, Daniel, 2011. *Region Growing (2D/3D grayscale)*. Online. MATLAB Central File Exchange.
Dostupné z: <https://www.mathworks.com/matlabcentral/fileexchange/32532-region-growing-2d-3d-grayscale>. [citováno 2023-11-18]

- [47] SHEN, Jimmy, 2008. *3D Bresenham's line generation*. Online. MATLAB Central File Exchange.
Dostupné z: <https://www.mathworks.com/matlabcentral/fileexchange/21057-3d-bresenham-s-line-generation>. [citováno 2024-04-08]
- [48] ALI, Sharib; ZHOU, Felix; BRADEN, Barbara; BAILEY, Adam; YANG, Suhui et al., 2020. An objective comparison of detection and segmentation algorithms for artefacts in clinical endoscopy. Online. *Scientific Reports*. Roč. 10, č. 1. ISSN 2045-2322.
Dostupné z: <https://doi.org/10.1038/s41598-020-59413-5>. [citováno 2024-04-23]
- [49] SUCHÁČEK, Jan, 2022. *Segmentace mozkových cév v objemových datech*. Online. Bakalářská práce. Brno. Vysoké učení technické v Brně, Fakulta elektrotechniky a komunikačních technologií, Ústav biomedicínského inženýrství. Vedoucí práce: Ing. Roman Jakubíček, Ph.D.
Dostupné z: https://www.vut.cz/www_base/zav_prace_soubor_verejne.php?file_id=242221. [citováno 2023-11-30]

Seznam symbolů a zkratek

CBF	Cerebral blood flow
CBV	Cerebral blood volume
CNN	Konvoluční neuronová síť (z angl. Convolutional neural network)
CMP	Cévní mozková příhoda
CT	Výpočetní tomografie (z angl. Computed tomography)
CTA	CT angiografie
CTP	CT perfuze
DSA	Digitální subtrakční angiografie
HCMP	Hemoragická cévní mozková příhoda
HU	Hounsfieldova jednotka (z angl. Hounsfield unit)
ICMP	Ischemická cévní mozková příhoda
IoU	Intersection over Union
LVO	Okluze velké cévy (z angl. Large vessel occlusion)
MIP	Maximum intensity projection
MITK	The Medical Imaging Interaction Toolkit
MR	Magnetická rezonance
MRA	MR angiografie
mCTA	Multifázická CT angiografie
MTT	Mean transit time
NCCT	Nativní CT (z angl. Non-contrast computed tomography)
NIfTI	Neuroimaging Informatics Technology Initiative
PPV	Pozitivní předpovědní hodnota (z angl. Positive predictive value)
RG	Narůstání oblastí (z angl. Region growing)
ROC	Receiver operating characteristic

RTG	Rentgen
TPR	Senzitivita (z angl. True positive rate)
TOF	Time of flight
TTP	Time to peak
VRT	Volume rendering technique