

Univerzita Palackého v Olomouci

Fakulta tělesné kultury



Fakulta
tělesné kultury

**VLIV POLOHOVÉ DEFORMITY LEBKY NA POSTURÁLNÍ
ASYMETRII KOJENCE**

Diplomová práce

Autor: Bc. Natálie Žůrková

Studijní program: Aplikovaná fyzioterapie

Vedoucí práce: Mgr. Markéta Procházková, Ph.D.

Olomouc 2024

Bibliografická identifikace

Jméno autora: Bc. Natálie Žůrková

Název práce: Vliv polohové deformity lebky na posturální asymetrii kojence

Vedoucí práce: Mgr. Markéta Procházková, Ph.D.

Pracoviště: Katedra fyzioterapie

Rok obhajoby: 2024

Abstrakt:

Diplomová práce se zabývá vlivem polohové deformity lebky na posturální asymetrii kojence. Výzkumu, který probíhal na Plagio klinice v Ostravě, se zúčastnilo 19 probandů, 6 dívek a 13 chlapců, z nichž 10 mělo těžký stupeň a 9 velmi těžký stupeň deformity lebky. Tíže deformity lebky byla charakterizována CVAI a CI indexem. Míra posturální asymetrie byla ve skupině probandů s těžkou a velmi těžkou tíží deformity lebky hodnocena prostřednictvím hodnotící škály asymetrie dle Philippi při zahájení léčby kraniální remodelační ortézou, v 6. a ve 12. týdnu od zahájení léčby kraniální remodelační ortézou. Míra posturální asymetrie se snižovala u probandů v obou skupinách s narůstající délkou trvání léčby kraniální remodelační ortézou. Míra posturální asymetrie se lišila mezi skupinou probandů s těžkou a velmi těžkou tíží deformity lebky. Nebyla zjištěna statisticky významná korelace mezi CVAI/CI indexem a celkovým skóre hodnotící škály asymetrie dle Philippi napříč všemi 3 měřeními.

Klíčová slova: psychomotorický vývoj, asymetrie, dětská lebka, deformace lebky, asymetrická brachycefalie, kraniální remodelační ortéza

Souhlasím s půjčováním práce v rámci knihovních služeb.

Bibliographical identification

Author: Bc. Natálie Žůrková
Title: The influence of positional skull deformity on postural asymmetry in infants

Supervisor: Mgr. Markéta Procházková, Ph.D.
Department: Department of Physiotherapy
Year: 2024

Abstract:

The diploma thesis focuses on the influence of positional skull deformity on postural asymmetry in infants. The research, conducted at the Plagio Clinic in Ostrava, involved 19 subjects, comprising 6 girls and 13 boys, among whom 10 had a severe degree and 9 had a very severe degree of skull deformity. The severity of skull deformity was characterized by CVAI and CI indices. The degree of postural asymmetry was assessed in the group of subjects with severe and very severe skull deformity using the asymmetry measurement scale according to Philippi at the initiation of cranial remolding orthosis treatment, at 6 and 12 weeks from the initiation of cranial remolding orthosis treatment. The degree of postural asymmetry decreased in subjects in both groups with increasing duration of cranial remolding orthosis treatment. The degree of postural asymmetry differed between the group of subjects with severe and very severe skull deformity. There was no statistically significant correlation found between CVAI/CI index and the overall score of the Philippi asymmetry measurement scale across all 3 measurements.

Keywords: psychomotor development, asymmetry, pediatric skull, cranial deformation, asymmetrical brachycephaly, cranial remodeling orthosis

I agree the thesis paper to be lent within the library service.

Prohlašuji, že jsem tuto práci zpracovala samostatně pod vedením Mgr. Markéty Procházkové, Ph.D., uvedla všechny použité literární i odborné zdroje a dodržovala zásady vědecké etiky.

V Olomouci dne 28. dubna 2024

.....

Děkuji vedoucí mé diplomové práce Mgr. Markétě Procházkové, Ph.D., za podnětné rady, odborné vedení práce a čas, který mi věnovala při řešení dané problematiky. Děkuji také Mgr. Ivaně Hanzlíkové, Ph.D., za pomoc při statistickém zpracování dat. Dále bych chtěla poděkovat panu Ing. Jiřímu Rosickému, CSc., za umožnění realizovat můj výzkum ve spolupráci s Plagio klinikou v Ostravě. Poděkování patří také rodičům zúčastněných probandů za poskytnutí informací, spolupráci a důvěru. V neposlední vděčím zejména Mgr. Lucii Ambrusové a Mgr. Denise Uhlířové, za pomoc se sháněním vhodných probandů, za poskytnutí cenných informací, rad a za jejich investovaný čas.

OBSAH

Seznam Zkratk.....	10
1 Úvod	11
2 Přehled poznatků.....	12
2.1 Vývojová kineziologie a důležité vývojové milníky v psychomotorickém vývoji.....	12
2.1.1 První trimenon	12
2.1.2 Druhý trimenon.....	13
2.1.3 Třetí trimenon	15
2.1.4 Čtvrtý trimenon	15
2.2 Infantilní posturální asymetrie	15
2.2.1 Symptomatická infantilní asymetrie.....	16
2.2.2 Idiopatická infantilní asymetrie.....	16
2.2.3 Hodnocení infantilní posturální asymetrie	16
2.3 Lebka.....	18
2.3.1 Lebka novorozence	18
2.3.1.1 Růst dětské lebky.....	20
2.3.1.1.1 Růst klenby lebeční	21
2.3.1.1.2 Růst baze lební.....	21
2.4 Deformity lebky	22
2.4.1 Diagnostika	22
2.4.2 Strukturální deformity.....	24
2.4.2.1 Kraniosynostóza.....	24
2.4.2.1.1 Klasifikace a etiologie kraniosynostózy	25
2.4.2.1.2 Nesyndromové kraniosynostózy.....	26
2.4.2.1.2.1 Sagitální kraniosynostóza.....	26
2.4.2.1.2.2 Metopická kraniosynostóza.....	26
2.4.2.1.2.3 Koronární kraniosynostóza.....	27
2.4.2.1.2.4 Lambdová kraniosynostóza	28
2.4.2.1.3 Terapie	29
2.4.3 Polohové deformity lebky	29

2.4.3.1	Symetrická brachycefalie	29
2.4.3.2	Dolichocefalie	30
2.4.3.3	Plagiocefalie.....	30
2.4.3.4	Asymetrická brachycefalie	31
2.4.3.5	Historie.....	31
2.4.3.6	Etiologie a rizikové faktory	32
2.4.3.6.1	Prenatální příčiny a rizikové faktory vzniku	32
2.4.3.6.2	Perinatální příčiny a rizikové faktory vzniku	33
2.4.3.6.3	Postnatální příčiny a rizikové faktory vzniku	33
2.4.3.7	Prevence vzniku	33
2.4.3.7.1	Handling.....	34
2.4.3.7.2	Polohování dítěte	34
2.4.3.7.3	Informovanost rodičů	34
2.4.3.8	Sekundární vliv na vývoj dítěte	35
2.4.3.9	Terapie	36
2.4.3.9.1	Léčba kraniální remodelační ortézou.....	36
3	Cíle a hypotézy	40
3.1	Cíl diplomové práce	40
3.2	Hypotézy.....	40
3.3	Výzkumné otázky.....	41
4	Metodika	42
4.1	Charakteristika výzkumného souboru	42
4.1.1	Informovanost zákonných zástupců probandů	43
4.2	Metodika sběru dat	43
4.2.1	Infantile postural asymmetry measurement scale.	44
4.3	Statistické zpracování dat.....	47
5	Výsledky.....	49
5.1	Výsledky k hypotéze H ₀₁	49
5.2	Výsledky k hypotéze H ₀₂	49
5.3	Výsledky k hypotéze H ₀₃	50
5.4	Výsledky k hypotéze H ₀₄	51

5.5	Výsledky k hypotéze H ₀₅	51
5.6	Výsledky k hypotéze H ₀₆	53
5.7	Výsledky k hypotéze H ₀₇	54
5.8	Výsledky k výzkumné otázce 1.....	55
5.9	Výsledky k výzkumné otázce 2.....	56
6	Diskuse.....	57
7	Závěry	63
8	Souhrn.....	65
9	Summary.....	66
10	Referenční seznam.....	67
11	Přílohy.....	78
11.1	Informovaný souhlas	78
11.2	Vyjádření etické komise FTK UP.....	79
11.3	Dotazník	80
11.4	Výsledky dotazníku.....	82
11.5	Nepřímá metoda hodnocení posturální asymetrie kojence	88
11.5.1	Úchop přes střed v poloze na zádech	88
11.5.2	Úchop v poloze na bříše	89
11.5.3	Výsledky úchopu přes střed v poloze na zádech.....	90
11.5.4	Výsledky úchopu v poloze na bříše.....	91

SEZNAM ZKRATEK

95% CI – 95% konfidenční interval

AAP – American Academy of Pediatrics, Americká asociace pediatriů

CI – cranial/cephalic index, cefalický index

CNS – centrální nervová soustava

CVA – cranial vault asymmetry, asymetrie klenby lebeční

CVAI – cranial vault asymmetry index, index asymetrie lebeční klenby

ES – effect size, hladina věcné významnosti

IPA – infantilní posturální asymetrie

IQR – interquartile range, mezikvartilové rozpětí

LHK – levá horní končetina

PHK – pravá horní končetina

MED – medián

n – počet probandů ve skupině

p-hodnota – hladina statistické významnosti

r – korelační koeficient

r_s – Spearmanův korelační koeficient

RF – rizikový faktor

RM – Hodges-Lehmanův odhad rozdílu mediánů

SIDS – sudden infant death syndrome, syndrom náhlého úmrtí kojence

1 ÚVOD

Asymetrie v kojeneckém věku se vyznačuje velkou variabilitou co do vzhledu, lokalizace, stupně závažnosti, tak i do multifaktoriální etiologie. V praxi běžně rozeznáváme asymetrii idiopatickou a symptomatickou. Jednou z nejčastěji zmiňovaných forem infantilní asymetrie je právě polohová deformita lebky vznikající na základě souvislého působení zevních sil na tvárnou a poddajnou lebku dítěte.

O polohové deformitě lebky jako takové mluvíme u kojenců starších 6 týdnů, u nichž nedošlo k přirozené tvarové korekci. Polohové deformity mohou být různého typu, stupně závažnosti a prenatální, perinatální i postnatální etiologie. V našich podmínkách se nejčastěji setkáváme s kombinovanou vadou, tzv. asymetrickou brachycefalií. Kromě polohových abnormit lebky se v praxi setkáváme rovněž se strukturálně vzniklými deformitami, pro které je typický předčasný uzávěr jednoho či více lebečních švů a přidružená symptomatika. Adekvátně zvolená diferenciatální diagnostika je klíčem k odlišení těchto dvou abnormit.

Důležitým předpokladem pro snížení rizika výskytu a závažnosti polohových deformit je dodržování preventivních opatření, která jsou v posledních 3 desetiletí téměř neměnná. Mezi základní pilíře prevence patří správný handling, polohování dítěte a dostatečná informovanost rodičů v dané problematice.

Komplexní terapie polohových abnormit lebky spočívá v důsledném polohování, multisenzorické stimulaci dítěte, vhodně zvoleném handlingu a v neposlední řadě ve fyzioterapeutické intervenci. Nedochozí-li k úpravě přítomné deformity, naopak je její tendence spíše progredovat, je vhodné kombinovat léčebné postupy a indikovat tak léčbu kraniální remodelační ortézou, která se jeví jako efektivní, bezpečná, avšak někdy bohužel finančně náročná metoda v léčbě polohových deformit lebky.

I přestože jsou polohové deformity lebky některými odborníky označovány za pouhý kosmetický prvek, kterému není nutno věnovat příliš pozornosti, výsledky z posledních let poukazují na možný negativní vliv nejen na kvantitu a kvalitu psychomotorického vývoje u daného jedince, ale i na jeho tělesné struktury a funkce. Otázkou zůstává, jaký vliv má tíže deformity lebky na posturální asymetrii kojence.

2 PŘEHLED POZNATKŮ

2.1 Vývojová kineziologie a důležité vývojové milníky v psychomotorickém vývoji

Psychomotorický vývoj dítěte je druhově specifický, geneticky determinovaný a automaticky probíhající proces v závislosti na dozrávání centrální nervové soustavy (CNS) s možností ovlivnění vnějšími faktory, a to jak pozitivně, tak i negativně (Skaličková-Kovačiková, 2017). Důležitým stimulem pro správný průběh je emoční motivace vznikající na podkladě podnětů z vnějšího prostředí. Psychomotorický vývoj dítěte rozdělujeme do několika životních etap, v nichž se objevují zásadní vývojové milníky, na kterých může dítě dále stavět. O psychomotorickém vývoji začínáme hovořit už v prenatální fázi, která hraje v životě jedince zásadní roli a ovlivňuje jeho následný postnatální vývoj, ať už fyziologicky či patologicky (Marková & Chvílová Weberová et al., 2021). I přes dané ontogenetické modely, jimiž by dítě mělo ve vývoji procházet, je nutné nezapomínat, že každé dítě je osobnost a tempo jeho motorického vývoje může být zcela individuální dle aktuálních možností (Kačírková & Rybová, 2022).

2.1.1 První trimenon

Čerstvě narozené miminko si po porodu prochází náročným obdobím adaptace na nové prostřední mimo dělohu matky. Do života je vybaveno primitivními reflexy, vrozenou schopností učení a chování. Pohyby novorozence jsou generalizované, holokinetické s převahou aktivity posturálních svalů nad fázickými, bez svalové koaktivace (Skaličková-Kovačiková, 2017).

V prvním měsíci se u ležícího novorozence zatím nedá hovořit o opěrné bázi, popisujeme spíše stále měnící se úložnou plochu. V pronační i supinační poloze zaujímá nestabilní asymetrickou polohu a převládá tzv. flekční držení končetin (Bláhová, Fencel & Lebl, 2019). Tělo novorozence je uloženo v poloze na břicho na hrudní kosti a kolenou, ruce jsou většinu času v pěst s možností pěstičku krátkodobě uvolnit, páteř je v kyfotickém postavení s pánví ve výrazné anteverzi v poloze výše, než je hlava (Kačírková & Rybová, 2022). Hlava je otočena ke konvexní straně páteře v reklinaci s úklonem ke straně opačné. Na rotaci hlavy reaguje nastavení trupu ve frontální rovině vytvořením konvexity na čelistní stranu (Skaličková-Kovačiková, 2017). V bdělém stavu novorozenec nedokáže symetricky extendovat hlavu nad podložku, ale měl by být schopen otočit hlavu na obě strany ve stejném rozsahu, a to s možností ji v této poloze udržet. Až do šesti týdnů věku může miminko při otáčení hlavy preferovat jednu stranu, mluvíme

o tzv. fyziologické predilekci. Později je preference jedné strany naopak považována za stav patologický. Zakryjeme-li dítěti naší dlaní zorné pole jedné strany, mělo by aktivně otočit hlavu na stranu opačnou, není-li toho schopné, mluvíme o tzv. predilekci fixované (Kačírková & Rybová, 2022; Kolář, 2009). Další dovedností ve věku šesti týdnů je schopnost dítěte krátce navázat oční kontakt, zatím bez možnosti optické fixace (Kačírková & Rybová, 2022).

Období okolo 2. měsíce se vyznačuje především pozvolným uvolňováním flekčního stádia, synergickou svalovou aktivitou, postupnou symetrizací postury a úsilím navázat oční kontakt, s nímž se pojí první snaha o zacílení pohybu (Fremuth, Stožický & Sýkora, 2021). Stabilnější polohu na zádech se snahou o zrakovou fixaci můžeme vidět v motorickém modelu nazývaném „šermíř“ (Skaličková-Kovačiková, 2017). U jedinců s fixovanou predilekci vidíme nemožnost aktivně otočit hlavu, tudíž i opticky fixovat a adekvátně posturálně reagovat, což může sekundárně vést k rozvoji dalších asymetrických pohybových vzorů (Dunsirn, Smyser, Liao, Inder & Pineda, 2016).

Pro konec prvního trimenonu je typické vytvoření stabilní opěrné báze s posunem těžiště směrem kaudálně. V poloze na břiše je opora o mediální epikondyly humeru obou horních končetin a oblast symfýzy. V poloze na zádech se dítě opírá o lebku v oblasti linea nuchae, angulus inferior scapulae a o gluteální svaly (Poděbradská, 2018). Osa páteře je ve frontální rovině napřímená. Podélně je napřímená až ke thorakolumbálnímu přechodu a intersegmentálně rotuje (Skaličková-Kovačiková, 2017). Svou hlavu miminko udrží ve střední rovině, za běžných okolností ji spontánně otočí v plném rozsahu na obě strany bez viditelné reakce trupu (Poděbradská, 2018). Dolní končetiny v supinační poloze symetricky zvedá nad podložku. V pronační poloze pánve udrží na podložce a volně pohybuje dolními končetinami v kolenních a hlezenních kloubech. Dlaně má především rozevřené. Postupně se začíná objevovat souhra oko-ruka-ústa, jež je důležitá nejen pro budování tělesného schématu (Kačírková & Rybová, 2022). Viditelná asymetrie těla v tomto věku vede ke stranové preferenci, která se dále prohlubuje i v dalších pohybových vzorech (Malak, Torzyńska, Żółkiewska, Matecka & Samborski, 2023).

2.1.2 Druhý trimenon

Novou dovedností na začátku druhého trimenonu je cílené uchopování hračky, nabízené laterálně od střední linie. Jedná se o laterální (ulnární) úchop. Úchop na horní končetině je doprovázen aktivním otočením hlavy, optickou fixací, intersegmentální rotací axiálně napřímené páteře, zešíkmením pánve na téže straně a asociovaným úchopem na dolních končetinách držených nad podložkou. Vedeme-li hračku do střední linie, ruka ji následuje. Pokud se předmět

dostane přes středovou linii, dojde k jeho přechycení do ruky opačné. V období 4,5 měsíců je již dítě schopno uchopit hračku i přes střední linii. Osa ramen nasměřuje svůj pohyb do transversální roviny. Zatížení se přesune k druhostranné lopatce a lopatka na straně uchopující ruky je naopak v odlehčení. Kvalitní opora o lopatku umožní aktivaci šikmých břišních řetězců a zešikmení pánve. Po uchopení hračky se dítě vrací na střed, kde si hračku prohlíží a hraje si s ní. Tato dovednost úzce souvisí se zapojením svalových řetězců, které jsou v 5 měsících nezbytné pro zvládnutí otočky na bok, později i na břicho, kde kojeneček již evidentně disponuje dokonalým zkříženým vzorem. S koncem 6. měsíce vytrvá úchop ruky z laterálního na radiální (Skaličková-Kováčiková, 2017; Kačírková & Rybová, 2022). V poloze na zádech, díky opoře v oblasti dolních úhlů lopatek, je dítě schopno elevovat pánev a postupně si sáhnout oběma rukama na úroveň třísel, stehů až ke kolenům, vnitřní hrany nohou se dotýkají a vzniká koordinace noha-noha. Na konci 6. měsíce se dítě dostává oběma rukama až na úroveň nohou, vzniká tak koordinace ruka-noha, později ruka-noha-ústa (Kolář et al., 2009).

V poloze na břiše dítě postupně získává větší jistotu, symetrická poloha je pomalu nahrazována polohou asymetrickou, ve které dítě poprvé viditelně použije zkřížený motorický vzor (Skaličková-Kováčiková, 2017). Dle studie autorů Gajewska et al. (2022) je nezbytným základem pro dosažení kvalitní asymetrické polohy ve 4,5 měsících kvalitní symetrická poloha ve 3. měsících. Kojeneček v poloze na břiše, za cílem uchopit hračku přesouvá své těžiště na mediální epikondyl opěrné horní končetiny – vysunutě dopředu ve 120° flexi a na stejnostrannou oblast pánve. Dalším opěrným bodem je mediální kondyl femuru kontralaterálně nakročené dolní končetiny. Při zaujetí kvalitní opěrné báze dochází k funkční diferenciaci svalů a synergistické práci ventrální a dorzální muskulatury. Pánev se na straně uchopující ruky posouvá ve frontální rovině směrem kranialním a poprvé ve vývoji vidíme i její torzi. Úseky krční a hrudní páteře rotují směrem k volné horní končetině. Bederní úsek vytváří na záhlavní straně konvex. Na takto zajištěné opěrné bázi je kojeneček schopen vysunout volnou horní končetinu za hračku. Následně dítě supinačním a pronačním pohybem manipuluje s hračkou. Na konci druhého trimenonu je kojeneček v pronaci schopen opět symetrické opory o rozvinuté ruce s nataženými horními končetinami, během níž se zatížení přesouvá kaudálně na stehna, později dokáže dítě horní končetiny zatížit i asymetricky, obdobně jako tomu bylo při opoře o lokty. Opěrnými body je nyní celá dlaň extendované končetiny, distální část stehna a druhostranné koleno (Skaličková-Kováčiková, 2017). Čas strávený v poloze na břiše se postupně prodlužuje a dítě zkoumá své nové pohybové možnosti. Jednou z nich je i tzv. „pivotování“, kde se ve zkříženém asymetrickém vzoru dítě otáčí kolem své vlastní osy (Kačírková & Rybová, 2022).

2.1.3 Třetí trimenon

Mezi 7.–8. měsícem života se kojenec koordinovaně přetáčí ze zad na břicho i zpět. Kompletně dokončené otáčení je důležitým základem pro lezení po čtyřech (Kačírková & Rybová, 2022). Do vertikály se kojenec vzpřimuje z pozice na boku, kde nejprve využívá pozici nízkého šikmého sedu. Později přechází do vysokého šikmého sedu s oporou o dlaň extendované horní končetiny. Tuto novou pozici využívá nejen pro zdokonalení jemné motoriky, konkrétně k rozvoji pinzetového úchopu, ale také jako přechodnou lokomoční polohu (Skaličková-Kovačiková, 2017; Kačírková & Rybová, 2022). Do kvadrupedální pozice se může dostat také z polohy pronační. V této pozici se uskutečňují první pokusy o lokomoci s diferenciací končetin na střídavě náročnou a opěrnou (Kolář et al., 2009). První kroky provedené dítětem neprobíhají dle ideálního vzoru a označují se jako nezralé lezení. Dle Kačírkové a Rybové (2022) děti, které dostatečně dlouho lezou si mohou samy srovnat drobné asymetrické motorické odchylky vývoje. Koncem tohoto období se dítě stále více zajímá o prostor nad sebou, a tak se mezi 8.–9. měsícem začínají objevovat základy vertikalizace (Kolář et al., 2009).

2.1.4 Čtvrtý trimenon

Ve čtvrtém trimenonu dítě využívá doposud naučené motorické vzorce a přechody mezi nimi (Čápková, 2016). Po úspěšné vertikalizaci následují první nejisté krůčky ve frontální rovině podél nábytku (Skaličková-Kovačiková, 2017). Toto obcházení nábytku může trvat několik týdnů i měsíců, než se dítě odváží udělat první krok do volného prostoru. Pro první vykročení musí dítě zvládnout samostatně stát bez přidržení, kdy horní končetiny držené do stran plní balanční funkci (Kačírková & Rybová, 2022). Chůze je nejprve o široké bázi, vrávoravá, chybí ji souhyby končetin a z důvodu prozatímní nestability často končí pády. S postupem času chůze vyzárává, zdokonaluje se a s příchodem 18. měsíce by dítě mělo být schopné samostatné bipedální chůze, tzn. samostatně se rozejít, zastavit a změnit směr (Kačírková & Rybová, 2022; König, 2020).

2.2 Infantilní posturální asymetrie

Asymetrie v kojeneckém věku je klinický stav se širokým spektrem příznaků vyznačujících se velkou variabilitou co do vzhledu, lokalizace, stupně závažnosti, tak i do multifaktoriální etiologie. V praxi rozeznáváme asymetrii idiopatickou a symptomatickou, přičemž správně provedená diferenciativní diagnostika je zásadní pro lékařskou i fyzioterapeutickou intervenci (Malak et al., 2023; Nuysink, van Haastert, Takken & Helders, 2008).

2.2.1 Symptomatická infantilní asymetrie

Symptomatická asymetrie, založená na změnách způsobujících funkční nebo strukturální poruchy, se mezi kojenci vyskytuje méně. Mezi nejčastější asymetrie tohoto typu řadíme vývojové dysplazie kyčelních kloubů, perinatální zlomeninu klíční kosti, perinatální poškození brachiálního plexu, vrozenou svalovou torticollis (Nuysink et al., 2008) a KISS syndrom (poruchu symetrie způsobenou změnou v oblasti hlavových kloubů) (Brurberg, Dahm & Kirkehei, 2018). Kromě toho zahrnuje i poškození CNS, kraniosynostózy, vrozené malformace, geneticky podmíněné muskuloskeletální anomálie a také sensorické poruchy související většinou se zrakovým i sluchovým deficitem (Nuysink et al., 2008).

2.2.2 Idiopatická infantilní asymetrie

Idiopatická infantilní asymetrie zahrnuje celé spektrum deformit spojených s preferenční polohou (Philippi et al., 2006a). Výskyt této asymetrie je v dětské populaci četnější ve srovnání s asymetrií symptomatickou. I přestože je její etiologie nejasná, většina autorů se shoduje, že největší podíl na jejím vzniku mají právě faktory prostředí. Příkladem těchto faktorů může být první těhotenství, vícečetná gravidita s omezeným děložním prostorem, asistovaný porod s možnými perinatálními komplikacemi (Malak et al., 2023), vysoká porodní hmotnost novorozence, předčasný porod a neobvyklá poloha plodu v děloze (Pastor-Pons et al., 2021). Svou roli hraje i handling, celkové zkušenosti a informovanost rodičů (Michalska, Szczukocki, Szwilling & Wendorff, 2016). Jednou z nejčastěji diskutovanou formou infantilní asymetrie je polohová deformita lebky tzv. plagiocefalie, která je ve většině případů doprovázena opožděním psychomotorického vývoje (viz kapitola 2.4.3.8) (Jung & Yun, 2020).

2.2.3 Hodnocení infantilní posturální asymetrie

Pro přesné diagnostikování vývojových odchylek a infantilní posturální asymetrie (IPA) je nezbytně nutné provést komplexní klinické vyšetření. Součástí takového vyšetření je podrobné odebrání anamnézy, aspekce, palpace, zhodnocení stereotypu dýchání, spontánní motoriky včetně případných motorických odchylek (Skaličková-Kováčiková & Procházková, 2019), vyšetření reflexů, polohových reakcí, popřípadě přítomnost klonu což, je především v kompetenci lékařů (Skaličková-Kováčiková, 2017).

Dostupné a v současnosti používané hodnotící metody posturální asymetrie jsou především založené na subjektivním úsudku, obvykle vycházejícího ze znalostí či zkušeností fyzioterapeuta. Již v minulých letech probíhaly pokusy výzkumných týmů o vytvoření

objektivizujícího hodnocení IPA. Většina navrhovaných přístupů byla založena na pozorování a manuálních měřeních prováděných na předem shromážděných videozáznamech (Ledwón et al., 2023).

Dle Philippi et al. (2006a) je IPA diagnostický termín charakterizovaný převážně asymetrickými pohybovými vzory. Konkrétně mluvíme o konvexitě trupu a deficitu rotace krční páteře. Na základě tohoto konceptu vytvořili Philippi a kolegové (2006a) neinvazivní měřicí škálu pro diagnostiku a kvantifikaci infantilní asymetrie. Kojenec je hodnocen bodově ve dvou předchozích zmiňovaných parametrech, v supinační i v pronační poloze na základě videodokumentace. Tato škála kvantifikující IPA je standardizovanou škálou a je známá pod názvem The IPA measurement scale – Měřicí škála IPA, přičemž její podrobný popis je uveden v kapitole 4.2.1.

Jelikož je měřicí škála IPA navržena zejména pro kojence od 6 do 16 týdnů, byla v dalších studiích snaha hodnotící škálu modifikovat (Ledwón et al., 2023). V pilotní studii Sachera et al. (2018) bylo navrženo objektivní skóre sensoricko-motorického vývoje pro kojence ve věku 3 až 6 měsíců s infantilní posturální i pohybovou asymetrií. Díky výzkumu se podařilo vytvořit další hodnotící škálu se standardizovaným bodovým systémem známou pod názvem 4-item symmetry score (4-položkové skóre symetrie). Mezi testované oblasti patří aktivní rotace hlavy v poloze na zádech, symetrie vzpřimovacích reakcí trupu, symetrické zvedání hlavy v poloze na bříše hodnocené individuálně 1–5 body a rozdílné svalové napětí při rotačních pohybech v kyčlích hodnoceno subjektivně (ano/ne, 1–2 body). Přidělené body v prvních 3 kategoriích souvisí s rozdílem stranových úhlových odchylek měřených digitálním goniometrem v natočeném videozáznamu. Po výsledném součtu bodů z jednotlivých kategorií získáme výsledek v rozmezí od 4 bodů (velmi symetrické) do 17 bodů (velmi asymetrické). Hodnotící škála se využívá pro výzkumné účely, v praxi k hodnocení vývoje IPA v čase a v neposlední řadě slouží v mnoha studiích jako klíčový prvek při posuzování efektivity manuální terapie (Sacher et al., 2022; Sacher et al., 2021).

Mimo hodnotící škály se v praxi setkáváme i s nejrůznějšími objektivizujícími přístroji či metodami. Nejedná se přímo o standardizované screeningové nástroje, ale poskytují užitečné informace, díky nimž můžeme alespoň orientačně hodnotit IPA (Ledwón et al., 2023). Řadíme sem například tlakové podložky pro hodnocení opěrné báze a rozložení tlaku (Pyzio-Kowalik, Wójtowicz & Skrzek, 2013; Szopa, Domagalska & Nowotny, 2007), Moiré topografii (Labecka & Plandowska, 2021), nositelná zařízení s integrovanými senzory, počítačovou diagnostiku s využitím algoritmů umělé inteligence a další (Airaksinen et al., 2020; Ledwón et al., 2023).

2.3 Lebka

Lebka (cranium) je integrovaná struktura tvořící kostěnou ochranu mozku a je sídlem důležitých smyslových orgánů jako je rovnovážné ústrojí, zrak, sluch, čich a chuť. Lidskou lebku dělíme na dvě základní, geneticky, morfologicky a funkčně rozdílné celky — na část obličejovou (splanchnocranium) a část mozkovou (neurocranium), jež se dále dělí na bázi lební a klenbu lebeční (Waschke, Böckers & Paulsen, 2018). Na utváření těchto dvou celků se podílejí jak kosti primární (krycí), osifikující desmogenně, tak kosti sekundární (náhradní), zakládající se chondrogenně. Funkční provázanost jednotlivých lebečních kostí zapříčiňuje jejich tvarovou závislost, kdy změna v jedné oblasti vyvolává druhotně změnu i v oblasti další (Krahulík & Brichtová, 2021).

2.3.1 Lebka novorozence

Novorozenecká lebka (cranium infantis) se od lebky dospělého liší celou řadou růstových i tvarových odchylek. Proporcionálně odpovídá zhruba jedné čtvrtině tělesné délky, v dospělém věku pouze osmině (Dylevský, 2021). Nejnápadnější je vztah poměrně velkého neurocrania s relativně malým a nízkým splanchnocraniem, tento vztah je ovlivněn mnoha faktory, jako je například plně nedovyvinutý žvýkací a respirační aparát. Tento poměr se s růstem lebky a funkčním vývojem postupně zmenšuje (Dylevský, 2017).

Dalším výrazným znakem je při pohledu ze shora předozadně protažený, pětiúhelníkový tvar lebky s nápadně prominujícími čelními a týlními hrboly, jakožto osifikačními středy a zároveň nejsilnějšími místy kostí (Dylevský, 2017; Heutinck et al., 2021). Naopak při pohledu ze strany je zjevné, že se větší část lebky nachází nad porus acusticus externus, zatímco u dospělého člověka bývá tento poměr obvykle obrácený (Krahulík & Brichtová, 2021).

Rozdíly mezi lebkou novorozence a dospělého člověka vykazují i jednotlivé kosti. Odlišnosti nacházíme například v oblasti čelisti. V jamce temporomandibulárního kloubu není přítomno tuberculum articulare, discus articularis se pohybuje ve fossa mandibularis – v podélné mělké rýze umístěné více laterálně než u dospělého jedince, s převahou pohybu v sagitální rovině. S funkčním rozvojem chrupu je pohyb v temporomandibulárním kloubu obohacen o rotační složku a následně se vyvíjí již dříve zmiňované tuberculum articulare (Bender, Lipin & Goudy, 2018). Změny nacházíme i v případě nízké mandibuly nesoucí základy mléčného chrupu, jež je rozdělena na dvě poloviny spojené pomocí symphysis menti, která vymizí během prvního roku života. Tělo a rameno mandibuly svírá úhel okolo 140°. Svou stavbou se liší i maxilla, oddělená od premaxilly švem, párová os frontale, která je rozdělena pomocí frontálního švu, stejně jako jednotlivé části os occipitale a os temporale. Dalšími typickými znaky je absence

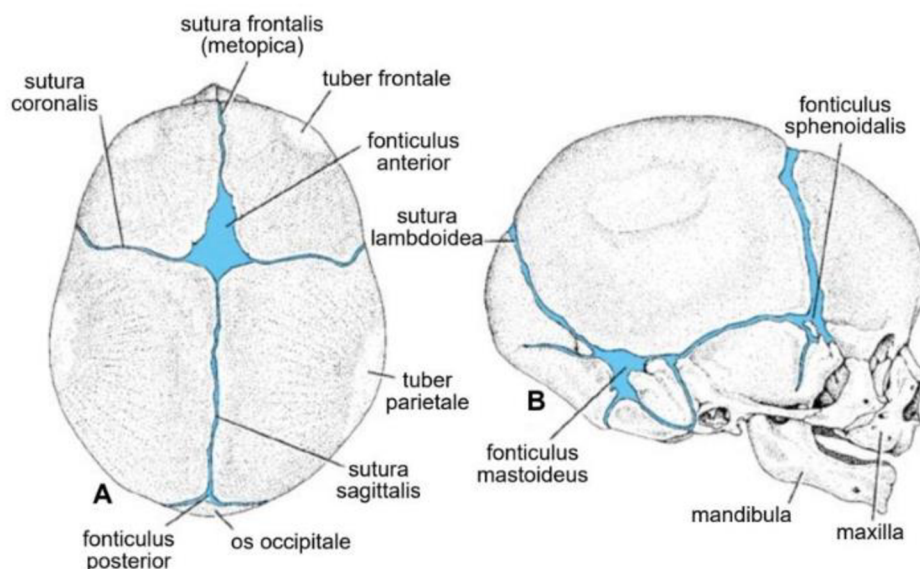
processus mastoideus, s tím související umístění foramen stylomastoideum na laterálním povrchu lebky, os tympanicum tvořeno neúplným prstencem, krátký a rovný meatus acusticus, jehož budoucí kostěná část je prozatím neosifikovaná a poměrně nízká squama temporalis (Gaivoronskiy, Kurtseva, Gaivoronskaya & Nichiporuk, 2022).

Charakteristické pro ploché lebeční kosti novorozence je jejich spojení prostřednictvím vazivových proužků, jež zprostředkovávají vzájemné střechovité překrývání při průchodu hlavy porodními cestami během vaginálního porodu. Postnatálně se tyto úzké vazivové proužky postupně ztenčují, mění se v tzv. lebeční švy (suturae cranii) a umožňují následný růst lebky do plochy (Krahulík & Brichtová, 2021). Na lebce novorozence popisujeme celkem šest základních švů (viz Obrázek 1) – šev metopický (sutura metopica) spojující čelní kosti, šev šípový (sutura sagittalis) ležící mezi kostmi temenními, levý a pravý lambdový šev (sutura lambdoidea) vyskytující se mezi kostí týlní a kostmi temenními, šupinový šev (sutura squamosa) nacházející se mezi kostí spánkovou a kostí temenní, šev koronární (sutura coronalis) umístěný mezi čelní kostí a kostmi temenními a šev spojující poloviny horní čelisti ve střední čáře (sutura intermaxillaris) (Gaivoronskiy et al., 2022).

Postupný růst lebky je doprovázen obliterací jednotlivých švů. Tento proces probíhá u každého jedince značně variabilně. Obecně se obliterace lebečních švů děje v případě žen později a pomaleji, než je tomu u mužské populace, tudíž není výjimkou, že švy jsou u žen rozpoznatelné až do pozdního stáří (Krahulík & Brichtová, 2021). Všeobecně dochází k obliteraci švů po 20. roku života bez určení horní věkové hranice (Ruengdit, Troy Case & Mahakkanukrauh, 2020). Výjimkou je šev metopický začínající fúzovat mezi 3.–4. měsícem života. Dle většiny autorů bývá kompletně fúzován během prvního roku, avšak tyto časové parametry mohou být proměnlivé (Nikolova, Toneva, Tasheva-Terzieva & Lazarov, 2022). Neúplné uzavření metopického švu v pozdějším věku nese název metopismus. Frekvence metopismus vykazuje značnou variabilitu napříč geografickými populacemi i pohlavími (Çakin & Kazan, 2021). Dojde-li k předčasnému zániku jednoho či více švů, je zamezen růst kostí v kolmém směru k tomuto švu a dochází ke vzniku charakteristické deformity lebky k tzv. kraniosynostóze (Alam, Kamath, Hema, Srivastav & Patil, 2020).

Další významnou strukturou jsou vazivové lupínky označované jako fontanely (fonticulli cranii) nacházející se v místě styku třech a více lebečních kostí. Rozeznáváme celkem 6 vazivových lupínek, dva párové a dva nepárové (viz Obrázek 1) Fontanely jsou důležité z mnoha různých hledisek. Jsou nápomocné pro určení polohy hlavy dítěte, a zároveň podněcují pružnost i přizpůsobivost lebky během porodu. Postnatálně jsou jakýmsi ukazatelem aktuálního zdravotního stavu a vývoje dítěte (Roztočil et al., 2020). Největší z fontanel je fonticulus anterior, kosočtvercového tvaru, která se nachází na spojnici švů koronových, sagitálního a metopického.

Velikost a doba jejího uzavření jsou považovány za užitečné klinické příznaky pro časnou diagnostiku onemocnění, například kosterních poruch, zvýšeného kraniálního tlaku, endokrinních poruch, patologií ovlivňujících růst mozku, abnormální morfogeneze skeletu apod. (Boran, Oğuz, Furman & Sakarya, 2018; Oumer, Tazebew, & Alemayehu, 2021). Skrze fonticulus anterior lze aspekci i palpačním vyšetřením orientačně zhodnotit nitrolební tlak, udělat sonografické vyšetření, popřípadě provést punkci subarachnoidového prostoru (Krahulík & Brichtová, 2021). Další, klinicky méně významnou nepárovou fontanelou trojúhelníkového tvaru, je fonticulus posterior ležící v místě styku švy sagitálního se švy lambdovými. Posledními dvěma párovými fontanelami jsou antero-laterální fonticulus sphenoidalis a postero-laterální fonticulus mastoideus překryté ve svém průběhu měkkými tkáněmi. Věk uzavírání již zmiňovaných fontanel je taktéž velmi variabilní. Průměrná doba uzávěru přední fontanely je 18 měsíců, ale obvykle se uzavírá do 12. měsíce života (Oumer at al., 2021). Naopak v případě zadní fontanely, jež často bývá u novorozenců málo zřetelná, dochází k vymizení do 3. měsíce věku (Krahulík & Brichtová, 2021).



Obrázek 1. Lebka novorozence s popisem kostí, švů a fontanel – pohled shora (A) a zprava (B) (Sadler, 2023).

2.3.1.1 Růst dětské lebky

Obvod lebky při narození činí 34 cm. V průběhu 1. roku života se dostává průměrně na 46 cm, okolo 10. roku dosahuje obvod hlavy dítěte 51–52 cm. Konečná velikost u dospělého člověka se pohybuje okolo 55–57 cm. Co se týče ostatních rozměrů, novorozenecká lebka

odpovídá pro porovnání s dospělou lebku – 59 % definitivní délky, 58 % definitivní šířky, 64 % nadušní výšky, 60 % šířky čela a 45 % šířky na úrovni processu mastoidei (Dylevský, 2017).

Celkový růst lebky je nejrychlejší v prvních 18 měsících života (Liang et al., 2023). Vývoj lebky má všeobecně polygenní charakter, je ovlivněn působením genetických, environmentálních a socioekonomických faktorů (Drnkova et al., 2018; Richmond, Howe, Lewis, Stergiakouli & Zhurov, 2018). Mozková i obličejová část lebky rostou rozdílným tempem, to platí také pro bazi lební a klenbu lebeční (Dylevský, 2017). Dominantní místo růstu je oblast neurocrania, jež je úzce spojeno s vývojem mozku. Objem mozku se v prvních 6 měsících života zdvojnásobí a dosáhne až 50 % objemu mozku dospělého jedince (Delteil et al., 2020). Splanchnocranium zažívá svůj intenzivní růst později. Obličejová část lebky se rozvíjí zejména s výskytem mléčného, později trvalého chrupu, kdy dochází ke snížení stupně zalomení baze lební v oblasti sella turcica, což sekundárně ovlivňuje mechaniku dolní čelisti, jazyka a postavení očí. Na tvarování obličejové části se mimo jiné podílí i rozvoj paranasálních dutin (Dylevský, 2017).

2.3.1.1.1 Růst klenby lebeční

Klenba lebeční (calvaria) je tvořena desmogenními kostmi – konkrétně částí kosti týlní, párovou kostí temenní a kostí čelní, které jsou vzájemně propojeny pomocí pružných vazivových švů. Růst lebeční klenby je uskutečněn pasivně translací na základě impulsů rostoucího mozku. Oddalováním kostí narůstá tlak v oblasti sutur, který vyvolává na krajích kostí osteogenezi. Růst transversálně probíhajících švů je v jejich mediálních oblastech vyšší než v laterálních, jelikož je v těchto místech růst mozku a posun kostí intenzivnější. Ploché kosti klenby narůstají i ve své tloušťce, a to apozičním růstem na endokraniálních i exokraniálních částech. Endostální resorpce rozšiřuje diploe na vnitřních stranách lamina externa a lamina interna. I přestože je schopnost remodelace plochých kostí poměrně malá, může se měnit jejich zakřivení a celkový tvar klenby procesem resorpce nebo se může měnit odlišnou intenzitou apozice v jednotlivých částech lebky (Brichtová, 2009; Šmahel, 2001).

2.3.1.1.2 Růst baze lební

Baze lební (basis cranii) – spodina lebky tvořená chondrogenními kostmi – konkrétně částí kosti týlní, enchondrálními částmi kostí spánkových, kostí čelní a mezi nimi ležící kostí klínovou a čichovou (Waschke, Böckers & Paulsen, 2018). V novorozeneckém i kojeneckém období je spodina lebky relativně vyhlazená, s postupem času se objevuje výraznější členitost doprovázená prohloubením jednotlivých kostí (Krahulík & Brichtová, 2021). Prostor baze lební je rozdělen na přední, střední a zadní jámu lebeční (fossa cranii interior, media, posterior). Jámy

jsou navzájem spojeny synchondrózami, jež slouží jako místa intenzivního růstu kontrolovaného hormonálně somatotropinem, který svým působením stimuluje proliferaci chondrocytů. (Šmahel, 2001; Vu et al., 2021). K největšímu růstu dochází do 5 let věku. Synchondrózy přední lebeční baze zanikají do 6 let, délka zadní baze roste ze sfenookcipitální synchondrózy i po ukončení pubertálního růstu, přičemž je prokázáno, že rozměrové změny pokračují až do pozdní dospělosti, i když pomalým tempem (Currie et al., 2017; Vu et al., 2021). Růst také probíhá v oblasti švů, obdobně jako je tomu v případě klenby lebeční. Kromě růstu se opět uplatňují i remodelační procesy – depozice a resorpce. Oproti růstu klenby lebeční, dochází na spodině lebky k resorpci v endokraniálních částech, zatímco apozice se uplatňuje v oblastech exokraniálních. Endokraniální apozicí jsou modelovány pouze prominující části kostí oddělující lebeční dutinu (Dylevský, 2017).

2.4 Deformity lebky

Pro účely této diplomové práce se budeme zabývat synostotickými (strukturálními) a nesynostotickými (polohovými) deformitami. Synostotická deformita vzniká z důvodu předčasného srůstání lebečních švů. Předčasně vyvolána obliterace způsobuje nerovnoměrný růst lebky nesoucí s sebou přidružené obtíže, zatímco nesynostotická deformita lebky vzniká na základě působení zevních sil během nejrychlejšího růstu lebky (Krahulík & Brichtová, 2021).

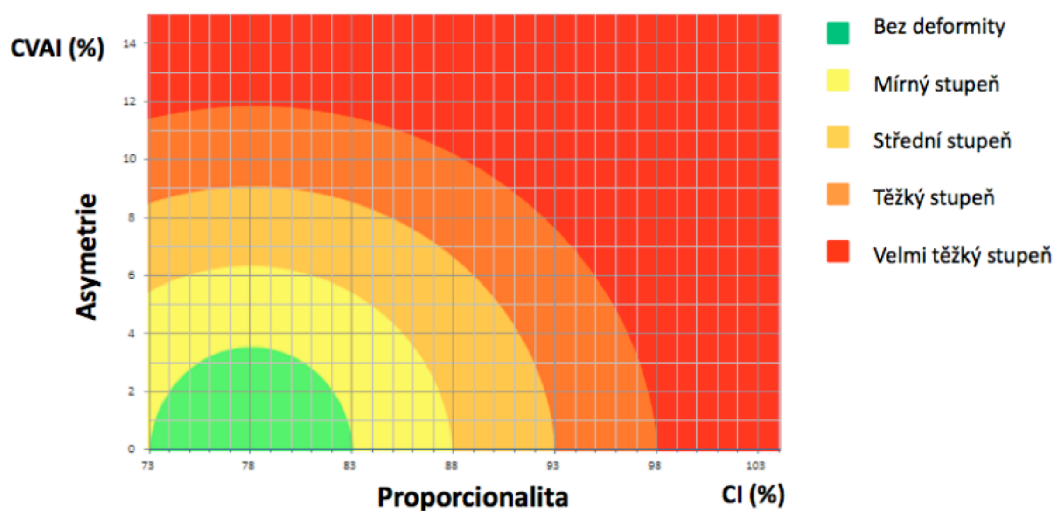
2.4.1 Diagnostika

Dle prezentovaných poznatků, v rámci proběhlého odborného symposia nesoucí název Plagio konference (2023) v Ostravě, je hodnocení tvarové abnormality lbi se stanovením diagnózy v kompetenci dětského neurologa, neurochirurga, ortopeda nebo pediatra. Diferenciální diagnostika se opírá o komplexní klinické vyšetření, z něhož je nutné rozlišit, zda se jedná o deformitu polohovou či strukturální. Klinické vyšetření by mělo být doplněné o některou ze zobrazovacích metod. Pro určení typu a závažnosti deformity, popřípadě pro sledování samotného vývoje tvaru lebky, jsou prováděna antropometrická měření s konkrétními výstupními hodnotami (osobní sdělení, 17. června, 2023). V případě podezření na výskyt kraniosynostózy je nutné doplnit diagnostiku o genetické testy a vyšetření očního pozadí (Přibáň & Mraček, 2022).

Mezi kvantitativní hodnocení kraniofaciálního růstu patří základní antropometrická měření pomocí posuvných měříték (kefalometru, kranioometru) a předem stanovených orientačních bodů. Jedná se o neinvazivní, jednoduché měření, z něhož lze získat potřebné

rozměry pro výpočet důležitých parametrů, díky kterým lze definovat stupeň deformity do několika kategorií viz Obrázek 2 (Drnkova et al., 2018; Watt, Zammit & Lee, 2022).

- První je tzv. cefalický index – CI (z angl. cranial/cephalic index) charakterizující tvar neurocrania předozadně. Tento index je dán poměrem maximální šířky (vzdálenost euryon – euryon) a maximální délky lebky (vzdálenost glabella – opisthocranion) vynásobeným 100. Hodnota CI do 74,9 značí lebku dolichocefalickou, hodnoty mezi 75 až 79,9 lebku mezocefalickou a hodnoty indexu nad 80 lebku brachycefalickou (Krahulík & Brichtová, 2021; Lipina, Rosický, Kaleta, Chlachula & Golová, 2015).
- Druhým je CVA – asymetrie klenby lebeční (z angl. cranial vault asymmetry), jde o rozdíl naměřených hodnot transkraniálních diagonálních rozměrů lebky, měřených od frontozygomaticku (fz) k protilehlému euryonu (eu), nacházející se cca 30° od středové linie lebky (op).
- Z rozdílu lze následně vypočítat index asymetrie lebeční klenby tzv. CVAI (z angl. cranial vault asymmetry index). Hodnotu indexu lze stanovit rozdílem delší a kratší diagonály, děleno kratší diagonálou, vynásobeno 100, pro získání výsledku v %. Normální hodnota CVAI je do 3,5 % (Lipina, Rosický & Golová, 2012).



Obrázek 2. Grafické znázornění typu a závažnosti tvarových abnormalit hlavy založených na hodnotách CVAI a CI (Lipina et al., 2015).

Mezi další alternativní metody měření patří plagiocefalometrie s využitím termoplastických pásů a hodnocení na základě 2D fotografie. Tyto metody sice poskytují dostačující výsledky, ale v praxi byly překonány novějšími modalitami technologického vývoje,

kteří mají větší výpovědní hodnotu (Kubátová, Melichar, Libý, Drnková & Černý, 2019; Watt et al., 2022).

Mezi finančně i časově náročnější metody řadíme velmi moderní optické či laserové skenování, sonografické vyšetření hlavy se zaměřením na lebeční švy a dnes spíše obsoletní RTG vyšetření lbi poskytující jen orientační přehled o šíři lebečních švů a kostí kalvy, což je ve většině případů pro přesnou diagnostiku nedostačující (Krahulík & Brichtová, 2021; Kubátová et al., 2019). Nepostradatelnou zobrazovací metodou při podezření na kraniosynostózu představuje CT vyšetření s 3D rekonstrukcí zobrazující lebeční švy, intrakraniální prostory, popřípadě intrakraniální patologie (Krahulík & Brichtová, 2021; Watt et al., 2022). Nutno zmínit, že její použití by mělo být pečlivě zváženo, i přestože nejnovější výzkumy (Callahan et al., 2018.; de Rover et al., 2023) zdůrazňují, že nedávné pokroky v CT technologii umožňují podstatně rychlejší zobrazení při nižší radiační zátěži, čímž u mnoha indikací odpadá nutnost anestezie a farmakologicky navozené sedace u dětských pacientů.

Díky technologickému pokroku nejnovější studie představují progres ve vývoji diagnostických nástrojů, které jsou výrazně dostupnější, uživatelsky přívětivější a bez potřeby speciálně vyškolených uživatelů. Jde o možnosti založené na chytrých telefonech využívajících klasifikační algoritmy umělé inteligence a mobilní aplikace k vytváření 3D modelů dětských hlav spolu s antropometrickými indexy, jež mohou být velkým příslibem do budoucna, jak pro lékařské, tak i pro nelékařské profese k hodnocení lebečních deformit a kraniofaciálního růstu v průběhu času (Quispe-Enriquez, Valero-Lanzuela & Lerma, 2023; Watt, Lee & Gilardo, 2023).

2.4.2 Strukturální deformity

2.4.2.1 Kraniosynostóza

Kraniosynostóza je heterogenní onemocnění s multifaktoriální příčinou. Jedná se o jednu ze synostotických deformit lebky, pro níž je typický předčasný uzávěr jednoho či více lebečních švů. Tato částečná nebo úplná obliterace znemožní lebce růst kolmo na daný šev a rovnoměrný růst lebky je tímto narušen. Neřešená kraniosynostóza se postupně projevuje zjevnou progredující deformitou, typickou pro konkrétní osifikovaný šev, doprovázenou omezením růstu mozku společně s případným neurologickým deficitem (Krahulík & Brichtová, 2021). U závažných kraniosynostóz se mohou objevit určité komplikace jako jsou poruchy sensorického vnímání, respiračního systému, opoždění psychomotorického vývoje, obličejové deformity, bolesti hlavy, potíže v sociální interakci (Kajdic, Spazzapan & Velnar, 2018; Richterová, Mičurová, Opšenák & Kolarovszki, 2023), zvýšení intrakraniálního a nitroočního

tlaku, jež mohou sekundárně vést ke vzniku amblyopie, strabismu či optické neuropatie (Rostamzad et al., 2022).

2.4.2.1.1 Klasifikace a etiologie kraniosynostózy

Kraniosynostózy dělíme podle nejrůznějších kritérií. Prvním z nich je dělení dle počtu obliterujících švů. V případě srůstu pouze jednoho, označujeme synostózu za prostou, obliteruje-li vícero švů jedná se o synostózu komplexní (Richterová et al., 2023).

Dalším hodnotícím kritériem je mechanismus vzniku rozdělující kraniosynostózy na primární a sekundární. Patofyziologie primární synostózy sahá až do embryonálního vývoje, kde jsou okolnosti vzniku idiopaticky nebo geneticky podmíněné. Uvádí se, že zhruba 20–30 % všech kraniosynostóz je genetického původu, z nichž 96 % je způsobeno mutací jednoho genu a zbylá 4 % chromozomální aberací (Stanton, Urata, Chen & Chai, 2022). Nutno neopomenout také familiárně vázaný výskyt s autozomálně dominantní dědičností (H. Kalantar-Hormozi, Abbaszadeh-Kasbi, Sharifi, Davai, & A. Kalantar-Hormozi, 2019). Sekundárně vzniklá synostóza je naopak nejčastěji výsledkem systémové choroby s hematologickou/metabolickou návazností jako je například hypertyreóza, hypofosfatémie, rachitida a další (Kajdic et al., 2018). Vzácněji se může rozvinout i u novorozenců s mikrocefalií nebo po zavedení ventrikulárního shuntu u dětí s hydrocefalem. Kromě již zmíněných systémových chorob se na vzniku podílí i působení zevního prostředí. Mezi další rizikové faktory (RF) mající vliv patří intrauterinní infekce, gestační diabetes, nevhodná poloha plodu v děloze, poranění matky, užívání některých léků či návykových látek, předčasný porod a jiné (Krahulík & Brichtová, 2021; Schraw et al., 2021).

Kraniosynostózu lze dále klasifikovat jako syndromovou, jelikož se vyskytuje jako hlavní symptom u nejrůznějších genetických syndromů. Kromě předčasné obliterace jsou pro tyto syndromy typické anomálie končetin, kardiovaskulární malformace, kraniofaciální deformity a neurokognitivní deficit (Buchanan, 2019). Kraniofaciálních syndromů s předčasným srůstem švů nebo kraniofaciálních dysplazií je v praxi rozpoznáno více než 170 a jejich popis přesahuje rámec této diplomové práce. Mezi nejběžnější zástupce řadíme Apertův, Saethre-Chatzenův, Muenkeův, Pfeiferův, Carpenterův a Crouzonův syndrom (Buchanan, 2019; Katouni et al., 2023).

Naopak o nesyndromové kraniosynostóze mluvíme, jedná-li se o samostatný izolovaný defekt (Kubátová et al., 2019). Odhaduje se, že celosvětově se každý rok narodí 85 tisíc dětí s kraniosynostózou, přičemž zhruba v 86 % případů se jedná právě o kraniosynostózu nesyndromatickou (Shlobin et al., 2022), která bývá diagnostikována časně po narození, popřípadě v průběhu prvního roku života (Kajdic et al., 2018).

2.4.2.1.2 Nesyndromové kraniosynostózy

Tato nesyndromová skupina zahrnuje kraniosynostózy koronární, sagitální, lambdové a metopické. Navzdory narůstající prevalenci v lidské populaci není etiologie vzniku doposud zcela objasněna (Přibáň & Mraček, 2022).

2.4.2.1.2.1 Sagitální kraniosynostóza

Nejčtenější zastoupení, uvádí se 45–50 % všech nesyndromových kraniosynostóz, postihující především chlapce v poměru 3–3,5 : 1, má právě synostóza sagitální (Krahulík & Brichtová, 2021). Běžně označována jako skafocefalie nebo dolichocefalie. V praxi dle lokalizace srůstu rozlišujeme skafocefalii ventrální nebo dorzální. Tato deformita se typicky vyznačuje hodnotou CI menší než 75, úzkým podlouhlým tvarem lebky se zmenšením jejího příčného rozměru, hřebenovitou prominencí v místě obliterace, vysokým čelem a frontálním i okcipitálním bossingem (T. Skadorwa, J. Skadorwa & Wierzbieniec, 2024). Sekundární následky u dětí se skafocefalií jsou téměř zanedbatelné. Psychomotorický vývoj probíhá bez deficitu, nárůst nitrolebního tlaku a případné další doprovodné komplikace se objevují velmi zřídka. Za neobvyklou formu skafocefalie je považována lebka sedlová tzv. klinocefalie mající vnější povrch lebky konkávní a z boku připomínající svým tvarem sedlo (Krahulík & Brichtová, 2021). U nedonošených novorozenců se můžeme běžně setkávat s fyziologickým dolichocefalickým tvarem lebky, proto je důležité v běžné praxi myslet na diferenciální diagnostiku k odlišení od patologické sagitální kraniosynostózy (Krahulík & Brichtová, 2021; Willis, Hsiao, Holland, Lee & Pitetti, 2019).

2.4.2.1.2.2 Metopická kraniosynostóza

Druhou nejběžněji se vyskytující kraniosynostózou je synostóza metopická, běžně označována jako tzv. trigonocefalie. Tradičně se uvádí výskyt 1 na 5000–15000 živě narozených dětí s poměrem chlapců a dívek 3,3 : 1, přičemž poporodní prevalence metopické synostózy v průběhu času výrazně narůstá (Jaskolka, 2017). Dle studie autorů Shlobin et al., (2022) je hlavním důvodem lepší informovanost lékařů/zdravotníků a celkově zkvalitnění diagnostických postupů než samotný nárůst incidence trigonocefalie. Předčasná obliterace metopického švu začíná už prenatálně, proto může být typická trigonocefalická konfigurace lebky s úzkým bitemporálním a rozšířeným biparietálním rozměrem patrná již při narození (Jaskolka, 2017). V praxi je nutno dbát na diferenciální diagnostiku, aby nedošlo k záměně s pouhým fyziologickým fúzováním metopického švu, popřípadě s některými jinými sekundárně vzniklými deformitami (Krahulík & Brichtová, 2021).

Nejnápadnějšími znaky trigonocefalie je čelo trojúhelníkového tvaru s prominencí v oblasti metopické sutury, doprovázeno abnormálním zakřivením frontálních kostí a plně nevyvinutou přední jámou lební. Deficit se vyskytuje rovněž v oblasti periorbitální – viditelný hypertelorismus, oploštění nadočnicových oblouků a mělké orbity (Krahulík & Brichtová, 2021). Ani v tomto případě se nejedná o pouhou estetickou vadu a jedinci s touto deformitou trpí kognitivním i behaviorálním deficitem (Osborn, Roberts, Mathias, Anderson & Flapper, 2019).

2.4.2.1.2.3 Koronární kraniosynostóza

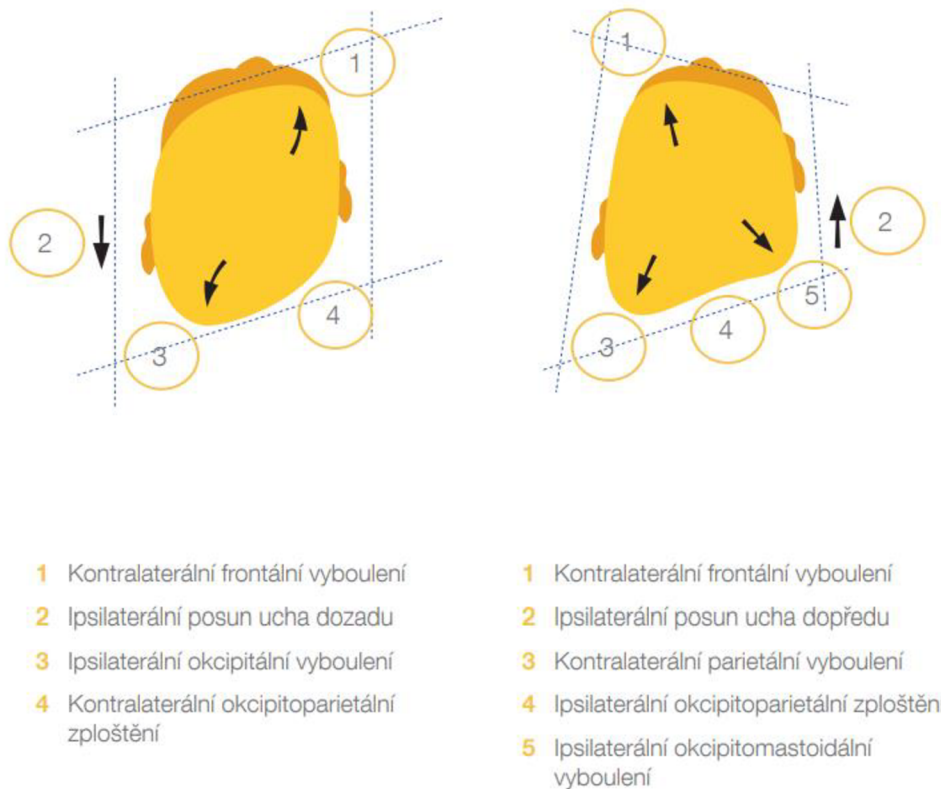
Výskyt předčasné fúze koronárního švu odpovídá zhruba čtvrtině všech diagnostikovaných případů nesyndromových kraniosynostóz. Dle lokalizace srůstu rozeznáváme formu monolaterální (jednostrannou) či bilaterální (oboustrannou) (Fotouhi et al., 2022).

Méně častá, koronární kraniosynostóza jednostranná, známá také jako frontální plagiocefalie, se vyskytuje v populaci nezávisle na pohlaví či predominanci postižené strany (Krahulík & Brichtová, 2021). V důsledku asymetrického růstu mozkovny vzniká oploštění postižené poloviny čela, objevuje se faciální skolióza a orbitální dystopie (Mellgren et al., 2024). Charakteristickým znakem této deformity je tzv. harlekýново oční znamení viditelné na zobrazovacích metodách. Jedná se o posun orbity a malého křídla kosti klínové lehce výše (Krahulík & Brichtová, 2021). Přítomnost monolaterální koronární synostózy má vliv na orbitální vývoj, který predisponuje pacienty ke vzniku očních vad, jako je strabismus, astigmatismus a amblyopie (Luo, Chen, Zhang, Liu & Qiao, 2020). Psychomotorický vývoj u jedinců s touto deformitou bývá nedotčen (Krahulík & Brichtová, 2021).

Koronární kraniosynostóza bilaterální je v literatuře označována různými pojmy – brachycefalie, akrobrachycefalie, akrocefalie, turicefalie či turibrachycefalie. Specificky se tato deformita vyskytuje spíše u dívek. Častěji se s ní setkáváme jako se součástí kraniofaciálních syndromů a pouze velmi zřídka izolovaně (Krahulík & Brichtová, 2021). Brachycefalie je charakterizovaná zkrácenou předozadní délkou lebky, rozšířeným biparietálním průměrem, symetrickým týlním zploštěním, plochým oblým čelem patrným již při narození a nadměrnou vzdáleností mezi očnicemi (Kajdic et al., 2018). Dojde-li ke zpožděnému uzavření velké fontanely s vytvořením zaostřeného vertexu, mluvíme o akrocefalii. Zvláštním typem koronární bilaterální kraniosynostózy, většinou spíše syndromovým, je turicefalie s věžovitým tvarem lebky (Thakre & Murki, 2020). Všechny deformity tohoto typu jsou doprovázeny opožděným psychomotorickým vývojem, různým stupněm mentální retardace a přidruženými malformacemi jako je například hypospadie, rozštěp uvuly, rozštěp patra, srdeční vady a další (Krahulík & Brichtová, 2021).

2.4.2.1.2.4 Lambdová kraniosynostóza

Stejně jako koronární, tak i lambdové synostózy dělíme na monolaterální a bilaterální. V současné době zůstává prevalence předčasně fúzovaného lambdového švu poměrně nízká. Podílí se na 1–4 % výskytu všech kraniosynostóz (Reardon, Fiani, Kosarchuk, Parisi & Shlobin, 2022), v poměru 2 : 1 ve prospěch chlapců (Krahulík & Brichtová, 2021). Málokdy se objevuje izolovaně, nejčastěji se vyskytuje v kombinaci s obliterací sagitálního švu. V případě oboustranného srůstu hovoříme o pachycefalii/brachycefalii s typickým oploštěním v zadní části lebky. Pro jednostrannou obliteraci, nazývanou okcipitální plagiocefalií, je typické stejnostranné oploštění zadní části lebky, dorzokaudální posun ipsilaterálního ucha, kontralaterální parietální/frontální bossing a faciální skolióza ve tvaru C s ipsilaterální konvexitou způsobenou stranovým kompenzačním růstem lebky (Lee et al., 2023). Pro potvrzení okcipitální plagiocefalie je klíčové provést diferenciální diagnostiku pomocí srovnávací morfologie, popřípadě zobrazovacích metod, neboť tato deformita svým vzhledem nápadně připomíná polohovou plagiocefalii (viz Obrázek 3) (Lee et al., 2023; Krahulík & Brichtová, 2021).



Obrázek 3. Diferenciální diagnostika polohové plagiocefalie (nalevo) a lambdové kraniosynostózy (napravo) (Plagio klinika, 2016).

2.4.2.1.3 Terapie

V současné době je léčba kraniosynostózy téměř výhradně chirurgická. Zvolená korekce se liší dle závažnosti klinického obrazu, typu synostózy a věku dítěte (Schmidt et al., 2023). Cílem této intervence je uvolnit intrakraniální objem – obnovit předčasně obliterované švy, optimalizovat tvar neurocrania a zachovat tak správný vývoj mozku. Chirurgické postupy prošly v minulosti významným vývojem. Od prosté resekcí švů přes komplexní remodelaci kalvy, až po dnes nejvyužívanější metodu endoskopické resekcí, mnohdy pooperačně doplněnou o léčbu kraniální remodelační ortézou (Příbáň & Mraček, 2022). Vzhledem k maximálnímu růstu mozku v prvním roce života je optimální vykonat zákrok právě v průběhu prvního roku. U endoskopických operací, pro maximalizaci efektu, ideálně mezi 4.–6. měsícem života (Krahulík & Brichtová, 2021). S přibývajícím věkem narůstá nepřímou úměrou náročnost operace, a naopak klesá její efektivita (Schmidt et al., 2023). Operační techniky v brzkém věku dítěte jsou často spojené s rizikem četných komplikací, které prodlužují nejen proces hojení, ale i celkovou dobu hospitalizace (Kubátová et al., 2019). Cílem nejnovějších výzkumů, doposud realizovaných pouze na zvířecích modelech, je vyvinout méně invazivní terapeutickou metodu. Zkoumané metody jsou založené na využití kmenových buněk, které dle nynějších výsledků mohou v budoucnu představovat významný příslib v léčbě kraniosynostóz a jejich následků (Bok et al., 2023; Stanton et al., 2022).

2.4.3 Polohové deformity lebky

O polohové deformitě lebky mluvíme u kojenců starších 6 týdnů, u kterých doposud nedošlo k přirozené korekci tvaru lebky (Linz, Kunz, Böhm & Schweitzer, 2017). Jak již bylo výše zmíněno, polohové deformity lebky vznikají na základě souvislého působení zevních sil během nejrychlejšího růstu lebky (Krahulík & Brichtová, 2021). K deformaci dochází nejčastěji v prvních měsících života dítěte, kdy je lebka nejvíce tvárná a poddajná, tudíž náchylná k deformacím (Huang et al., 2023).

Na základě zkušeností zaměstnanců Plagio kliniky se v našich podmínkách nejčastěji setkáváme s plagiocefalií, brachycefalií, s kombinovanou vadou (zahrnující prvky plagiocefalie i brachycefalie), tzv. asymetrickou brachycefalií a nejméně častou dolichocefalií (osobní sdělení, 5. května 2023). Jednotlivé deformity se od sebe odlišují místem zploštění lebky (Palašáková Špringrová & Fasselová, 2022).

2.4.3.1 Symetrická brachycefalie

Symetrická brachycefalie, v zahraniční literatuře nejčastěji označována jako deformační/nesynostotická brachycefalie, představuje symetrické bilaterální oploštění v týlní

oblasti způsobené externím tlakem. Jedná se o variantu konfigurace neurocrania charakterizovanou hodnotou CI nad 80 – zkrácenou anteroposteriorní délkou a rozšířeným biparietálním průměrem (viz Obrázek 4). Dalšími typickými znaky je ploché oblé čelo s výrazným temporálním bossingem a nadměrná vzdálenost mezi očnicemi (Kajdic et al., 2018). Díky okcipitálnímu oploštění se posouvá těžiště hlavy anteriorně a kraniálně. Sekundárně se flexory krku zkracují a extenzory se reflexně elongují, což vede ke vzniku svalových dysbalancí s řetěžením do celé postury kojence (Kelly et al., 2018).

2.4.3.2 Dolichocefalie

Termín dolichocefalie popisuje polohovou deformitu lebky s hodnotou CI menší než 75, úzkým podlouhlým tvarem, se zmenšením příčného rozměru, vysokým čelem a frontálním i okcipitálním bossingem, bez viditelné hrany podél sagitálního švu (viz Obrázek 4) (T. Skadorwa et al., 2024). Polohová dolichocefalie se typicky vyskytuje u předčasně narozených dětí, zejména u těch, kteří jsou dlouhodobě hospitalizováni na novorozenecké jednotce intenzivní péče (viz kapitola 2.4.3.6.3) (Kubik, Welton, Holmes, Struwe & Gonzales, 2023).



Obrázek 4. Polohové deformity (Plagio klinika, 2016).

2.4.3.3 Plagiocefalie

Plagiocefalie, v zahraniční literatuře nejčastěji označována jako deformační/polohová/nesynostotická plagiocefalie nebo flat head syndrome, představuje asymetrickou deformitu lebky. Tato deformita, nejčastěji rovnoběžníkového tvaru, se vyznačuje unilaterálním týlním oploštěním s anteriorním posunem ucha a frontálním vyklenutím na téže straně společně s prominencí v týlní oblasti na straně kontralaterální. V obličeji dítěte je zřejmá faciální skolióza s asymetrií orbit ve frontální i sagitální rovině a posunutí brady

na kontralaterální stranu od okcipitálního oploštění (Kamat & Sivaswamy, 2023; Palaščáková Špringrová & Fasselová, 2022).

Navzdory velkému počtu studií zabývajících se právě polohovou plagiocefalií jsou uváděna data o prevalenci dosti variabilní. Tato velká variabilita výsledků je pravděpodobně způsobena nízkou diagnostickou homogenitou, celkovou náročností v získávání dat a věkovým rozdílem u hodnocených probandů (Pastor-Pons et al., 2021).

2.4.3.4 *Asymetrická brachycefalie*

Termín asymetrická brachycefalie představuje kombinaci polohové plagiocefalie společně se symetrickou brachycefalií (Invent Medical Group, 2023). Deformita se manifestuje zvýšenými hodnotami CI, abnormálními hodnotami CVAI a oboustranným týlním oploštěním v asymetrické míře. Na straně viditelnějšího zploštění pozorujeme anteriorní posun ucha s frontálním vyklenutím na téže straně, obdobně jako je tomu u plagiocefalie (viz Obrázek 5). Zmiňovaná asymetrie se může projevit i v obličejové části (Graham et al., 2020).

V literatuře existují škály hodnotící plagiocefalii a symetrickou brachycefalii, ale neexistuje žádná specificky jen pro asymetrickou brachycefalii. I přes její četný výskyt prozatím neexistuje dostatek studií zkoumajících tuto deformitu (Graham et al., 2020).



Obrázek 5. Polohové deformity (Plagio klinika, 2016).

2.4.3.5 *Historie*

Výrazný populační nárůst polohových deformit byl zpozorován v 90. let 20. století jako důsledek kampaně „Back to Sleep“ Americké asociace pediatriů (American Academy of Pediatrics, AAP), která doporučuje supinační spánkovou polohu jako prevenci syndromu náhlého úmrtí kojence (sudden infant death syndrome, SIDS) (American Academy of Pediatrics [APP], 1992). Incidence SIDS vrcholí mezi 1. a 4. měsícem věku, přičemž 90 % případů se

vyskytuje před 6. měsícem věku (Horne, 2019). „Back to Sleep“ kampaň splnila svůj účel, došlo ke snížení výskytu SIDS o více než 40 %. Sekundárním negativním dopadem byl nárůst incidence polohové plagiocefalie, a to o 400–600 % oproti původním číslům. Výsledky studií dále prokazují signifikantní korelaci mezi spánkovými polohami a konfigurací neurocrania. Zatímco supinační poloha predikuje vyšší hodnoty CI, pronační poloha naopak predikuje hodnoty CI nižší (Huang, Cheng, Lin, Liou & Chen, 1995; Marshall & Shahzad, 2020). V nejnovějším systematickém přehledu z roku 2022, bylo navíc zjištěno, že spánek na zádech pravděpodobně zpomaluje vývoj hrubé motoriky u kojenců do 6 měsíců věku (Priyadarshi, Balachander & Sankar, 2022).

Ve stejném období, kdy pediatři začali prosazovat praktiky bezpečného spánku, sekundárně doprovázené nárůstem četnosti polohových deformit, zaznamenali i chirurgové rychlý nárůst pacientů indikovaných k operacím okcipitální asymetrie. I přestože se nejednalo o strukturální problém, ve smyslu lambdové kraniosynostózy, nedostatek zkušeností s diagnostikou a léčbou těchto deformit přispívaly i nadále k vývoji tohoto trendu. Díky postupnému rozvoji diagnostických nástrojů, zobrazovacích metod a nabývání nových zkušeností jsme nyní schopni provést adekvátní diferenciální diagnostiku tak, abychom tyto dvě deformity od sebe odlišili (viz kapitola 2.4.1) (Birgfeld & Heike, 2020; G. S. Santiago, C. N. Santiago, Chwa & Purnell, 2023).

2.4.3.6 *Etiologie a rizikové faktory*

V patogenezi polohových deformit lebky hrají roli RF prenatální, perinatální i postnatální (Linz et al., 2017).

2.4.3.6.1 Prenatální příčiny a rizikové faktory vzniku

Mezi nejčastěji zmiňované prenatální RF patří intrauterinní malpozice plodu, zejména pokud se jedná o polohu příčnou, kdy hlava plodu naléhá na plochu kyčelní kosti nebo žebra matky (Pastor-Pons et al., 2021). Dále omezený děložní prostor s narůstajícím nitroděložním tlakem, vícečetná těhotenství, vrozené vývojové vady, vrozená svalová tortikolis (Ditthakasem & Kolar, 2017) a v neposlední řadě mužské pohlaví dítěte. Příčina častějšího výskytu polohové deformity lebky u chlapců nebyla doposud zcela objasněna. Spekuluje se o možné menší pružnosti lebečních kostí a větším obvodu hlavy než u dívek (Solani et al., 2022), což by sekundárně mohlo vést k větší komprimaci a deformaci hlavy při průchodu porodními cestami. Jednou z dalších diskutovaných možností je celkově větší hmotnost, tudíž i narůstající síla působící na lebku v poloze vleže na zádech (Jung & Yun, 2020).

Dle některých studií může být příčinou i nedostatečný příjem kyseliny listové a vitamínu D, zejména v posledním trimestru těhotenství (Inchingolo et al., 2022).

2.4.3.6.2 Perinatální příčiny a rizikové faktory vzniku

K perinatálním RF řadíme instrumentální porod s využitím extrakčních nástrojů jako jsou kleště či vakuumextraktor. Dojde-li během porodu při tahu za hlavu k násilnému protažení až k natržení kraniocervikálních svalů (torticollis) (Ellwood, Draper-Rodi, & Carnes, 2020), ke vzniku blokad v oblasti horní krční páteře (KISS syndrom) (Pastor-Pons et al., 2021) či vzniku kefalohematomu, objevuje se u dítěte určitá míra diskomfortu a bolesti. Reflexní odpovědí je svalové stažení s charakteristickým reklinačním postavením hlavy, s úklonem ke straně postižené, s rotací ke straně zdravé a omezeným rozsahem v krční páteři. Toto přetrvávající postavení hlavy se rovněž může podílet na vzniku polohové deformity (Kamat & Sivaswamy, 2023; Pastor-Pons et al., 2021).

Mezi další RF řadíme protrahovaný porod s perinatálními komplikacemi, prematuritu a porod dítěte koncem pánevním (Valkama et al., 2020).

2.4.3.6.3 Postnatální příčiny a rizikové faktory vzniku

Jak již bylo výše zmíněno, nízká zralost systému u předčasně narozených dětí na jednotce intenzivní péče může být dalším z RF. Tyto děti jsou ohrožené vznikem polohové deformity hned z několika důvodů – mají velmi tvárné lebeční kosti, vyskytuje se u nich svalová hypotonie a jsou nucené dlouhodobě setrávat v inkubátoru ve specifických polohách při napojení na dechovou podporu či jiné přístroje (Kubik et al., 2023; Willis et al., 2019).

V posledních letech probíhá snaha na některých jednotkách intenzivní péče implementovat do praxe komplexní preventivní programy zaměřené zejména na správné polohování, fyzioterapeutickou/ergoterapeutickou intervenci, používání speciálních pomůcek a aktivní vzdělávání personálu i rodičů (Kubik et al., 2023).

Zvýšené riziko výskytu polohové deformity se objevuje nejen u předčasně narozených, ale i u donošených dětí s poziční preferencí. Přítomná preference různé etiologie může být ve vývoji posílena také rodiči, ať už nevhodnou manipulací, nedostatečnou variabilitou v polohování nebo jednostranným přísunem podnětů. Stejnorodé polohování dítěte podněcuje vznik polohové plagiocefalie stejně jako jednostranný přístup rodičů k dítěti během běžných denních činností (Cabrera-Martos et al., 2021; Lennartsson, 2020).

2.4.3.7 Prevence vzniku

Cílem primární prevence je v postnatálním období předejít vzniku polohových deformit a zabránit jejich rozvoji. I přes vysokou incidenci a snahu zlepšit preventivních opatření, se standardní doporučené rady za téměř tři desetiletí nijak zásadně nezměnily (Ballardini et al., 2018).

Základními pilíři prevence je často zmiňovaný správný handling, polohování dítěte a dostatečná informovanost rodičů (Cabrera-Martos et al., 2021; Lennartsson, 2020).

2.4.3.7.1 Handling

Za handling považujeme jakoukoliv manipulaci s dítětem během každodenních činností, jenž zohledňuje jeho individuální potřeby, věk a psychomotorickou zralost (Kraus, 2005). Cílem handlingu je optimalizovat svalového napětí, umožnit dítěti kvalitněji prožít zamyšlený pohyb a zároveň inhibovat patologické pohybové vzory (Marková & Chvílová Weberová et al., 2021).

V rámci manipulace s miminkem je třeba nezapomínat na to, aby dostávalo podněty rovnoměrně z obou stran, tzn. chovat miminko střídavě na obou rukách, přistupovat k němu zprava i zleva, měnit jeho polohu v postýlce, střídat strany i při krmení apod. (Kačírková & Rybová, 2022).

2.4.3.7.2 Polohování dítěte

Nejjednodušším preventivním i terapeutickým opatřením je vhodné polohování prováděné edukovaným rodičem, kdy pasivní polohování dítěte do určitých pozic může podpořit jeho aktivní výkon (Linz et al., 2017). Správné polohování je nedílnou součástí symetrického vývoje dítěte. Již v prvních dnech je vhodné pokládat miminko nejen na záda, ale i na břicho a boky (Kačírková & Rybová, 2022). Tzv. „tummy time“, v překladu čas strávený v poloze na břiše, by měl u bdělého miminka probíhat několikrát za den pod dozorem dospělé osoby v kratších časových intervalech (Williams & Galea, 2023). Na bok můžeme dítě polohovat i ve spánku. Pro zaujetí vhodné polohy je možné využít okraj hnízdečka, polohování v zavinovače nebo například polohovací polštáře, nikoliv ergonomické polštářky, podhlavníčky či hračky. Při polohování na boky je nutné myslet nejen na střídání stran, ale zohledňovat také to, kam je hlava dítěte otočená, zejména při preferování jedné strany (Kačírková & Rybová, 2022).

Obecně je pro polohování vhodné používat pevnější podložky umožňující vytvořit ideální podmínky pro kvalitní oporu (Inchingolo et al., 2022). Využití měkké podložky/matrace v poloze na zádech miminku znemožní se fyziologicky napřímít a dochází tak ke kyfotizaci jeho páteře (Kačírková & Rybová, 2022). Současné studie doporučují využívat pro maximalizaci efektu polohování ortopedické matrace (Inchingolo et al., 2022). Neméně důležitá je eliminace vertikálních poloh, s výjimkou odříhnutí a celkové omezení pobytu v autosedačkách, lehátkách či kočárcích na nezbytně nutnou dobu (Kačírková & Rybová, 2022).

2.4.3.7.3 Informovanost rodičů

Důležitou strategií v prevenci je včasná edukace budoucích i nynějších rodičů, kteří jsou dle nejnovějších studií stále nedostatečně informováni (Blanco-Diaz et al., 2023; Williams

& Galea, 2023). Rodiče by měli být srozumitelně, zároveň dostatečně edukováni o správném polohování, o symetrické stimulaci dítěte variabilními podněty, o technikách manipulace s dítětem, o používání vhodných či nevhodných pomůcek a měli by být obeznámeni s mechanismem vzniku polohových deformit (Cabrera-Martos et al., 2021; Lennartsson, 2020).

Součástí této strategie je podpora rodičů v aktivním vyhledávání odborné pomoci, ať už jde o lékaře, fyzioterapeuty či specialisty orientující se v této problematice. Poskytování důvěryhodných informačních zdrojů a konzultace s odborníky může rovněž významně přispět k prevenci polohových deformit a včasnému intervenčnímu zásahu (Blanco-Diaz et al., 2023).

2.4.3.8 Sekundární vliv na vývoj dítěte

I přestože někteří odborníci doposud považují polohové deformity lebky za pouhý kosmetický prvek, kterému není třeba věnovat přílišnou pozornost (Lipina et al., 2015), nejnovější poznatky naznačují, že přítomnost těchto deformit může výrazně ovlivnit budoucí vývoj jedince (Inchingolo et al., 2022).

Výsledky výzkumů z posledních let poukazují na opoždění psychomotorického vývoje u dětí s polohovou deformitou lebky, jak z hlediska kvantity, tak z hlediska kvality. Některé dostupné zdroje uvádějí, že míra opoždění je nezávislá na tíži dané deformity (De Bock, Braun, & Renz-Polster, 2017; Hussein, Woo, Yun, Park & Kim, 2018). Jiné studie naopak popisují přímou úměru mezi tíží deformity a mírou opoždění (Huang, 2023; Martiniuk, Vujovich-Dunn, Park, Yu & Lucas, 2017). Viditelné rozdíly mezi vrstevníky jsou nejvíce patrné zhruba do 1 roku života (Marinus, 2019), přičemž největší deficit je údajně v oblasti hrubé motoriky (Leport et al., 2022).

Co se týče vlivu polohové deformity lebky na kognitivní deficit, existuje v názorech jistá kontroverze. Starší studie uvádějí, že neexistuje vztah mezi kognitivním deficitem a polohovou deformitou lebky (Laughlin, Luerssen & Dias, 2011; Hussein et al., 2018). Zatímco novější studie naopak jistý vztah popisují (González-Santos et al., 2020; Leport et al., 2022). Výzkumy prováděné na vzorku dětí školního věku s přetrvávající polohovou deformitou lebky navíc odhalily problémy s udržením pozornosti a logopedické potíže (Collet et al., 2021; Collett, Wallace, Kartin, Cunningham & Speltz, 2019).

V mnoha studiích byl potvrzen vliv asymetrické polohové deformity lebky na tělesné struktury a jejich funkce. Jednou z nich je posun dolní čelisti směrem k nepostižené straně, způsobený posunem báze lební u zdeformované lebky dítěte. Takto vzniklá asymetrie zapříčiňuje dysfunkci v oblasti temporomandibulárního kloubu, s čímž souvisí poruchy artikulace, malokluze (Nevaste-Boldt, Saarikko, Kaprio, Leikola & Kiukkonen, 2023), nadměrné slinění, problémy se žvýkáním, omezení rozsahu pohybu v čelistním kloubu, výskyt bolesti a postupem času i degenerativních změn (Kamat & Sivaswamy, 2023).

Další asymetrii zaznamenáváme v oblasti uší, kde kvůli anteriornímu posunu ucha v místě týlního oploštění, dochází k fázovému posunu zvuku, což může sekundárně ovlivnit orientaci dítěte v prostoru (Çakin & Kazan, 2021).

Systém rovněž ovlivněný přítomností asymetrické polohové deformity je zrak. Dostupné studie potvrzují vztah mezi výskytem této deformity a poruchami zorného pole či jinými oftalmologickými deficity jako je astigmatismus, strabismus, popřípadě další refrakční vady. Nutno připomenout, že poruchy vizu mohou sekundárně limitovat senzomotorický, vestibulární i proprioceptivní vývoj dítěte (Filisetti, Cattarelli & Bonomi, 2020; Roider et al., 2021).

2.4.3.9 Terapie

Léčba polohových abnormit lebky spočívá v komplexní terapii zahrnující důsledné polohování, multisenzorickou stimulaci dítěte a adekvátně zvolený handling (Blanco-Diaz et al., 2023). Nedílnou součástí je fyzioterapeutická intervence, zejména při omezení aktivní/pasivní rotace krční páteře, nedostatečné kontrole hlavy proti gravitaci a výskytu jiných posturálních odchylek od normálního psychomotorického vývoje (Pastor-Pons et al., 2021). Do terapie by mělo být zařazeno manuální ošetření/stretching měkkých tkání, facilitace volní hybnosti v pohybových vzorcích, korekce přítomné asymetrie, optimalizace svalového napětí a případná mobilizace vedoucí k odstranění kloubních blokády (Blanco-Diaz et al., 2023; Cabrera-Martos et al., 2021). K fyzioterapeutické intervenci mohou být využity nejrůznější metody i koncepty. V našich podmínkách je to především Vojtova reflexní lokomoce a Bobath koncept (M. W. Jung, Landenberger, T. Jung, Lindenthal & Philippi, 2017).

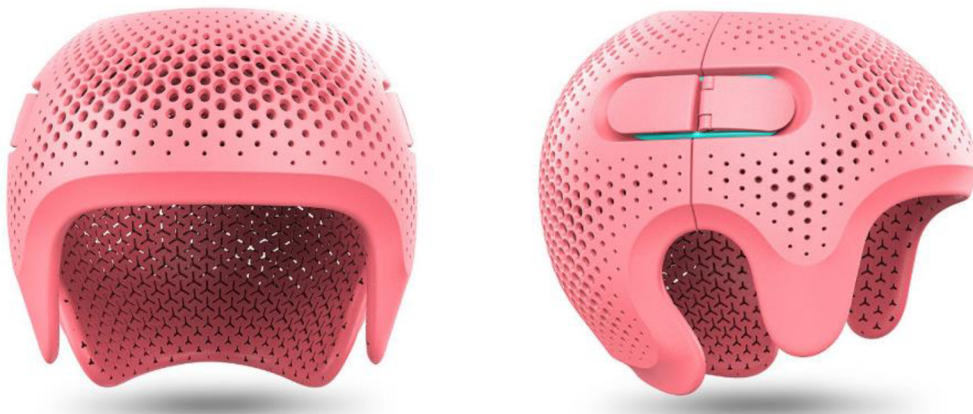Nedochází-li k úpravě, a naopak přítomná deformita lebky u dítěte spíše progreduje, je vhodné kombinovat léčebné postupy, tzn. indikovat léčbu kraniální remodelační ortézou neboli helmou (Jung & Yun, 2020).

2.4.3.9.1 Léčba kraniální remodelační ortézou

První zmínka o laminátové remodelační ortéze se objevila v 80. letech minulého století v USA, kde byla poprvé efektivně využívána pro korekci asymetrického tvaru lebky (Jung & Yun, 2020). Dle prezentovaných poznatků, v rámci proběhlého odborného sympozia nesoucí název Plagio konference (2023) v Ostravě, se využití kraniální ortézy za posledních několik desetiletí rapidně zvýšilo. Samotná ortéza prošla materiálovým i tvarovým vývojem téměř k dokonalosti do nynější podoby jakou je helma Talee (viz Obrázek 6), vyráběná společností Invent Medical Group s.r.o.

Talee je individuálně vyrobená kraniální ortéza z ekologických materiálů pomocí 3D tisku. Oproti předešlým helmám je výrazně lehčí, prodyšnější, při nošení dítětem lépe

akceptovatelná a s možností výběru designu na míru. Nejnovější „update“ je Talee 2v1 s měnitelnou pěnovou vnitřní výstelkou, která zajišťuje komfort, stabilitu a umožňuje snáze kontrolovat růst lebky (osobní sdělení, 17. června, 2023).

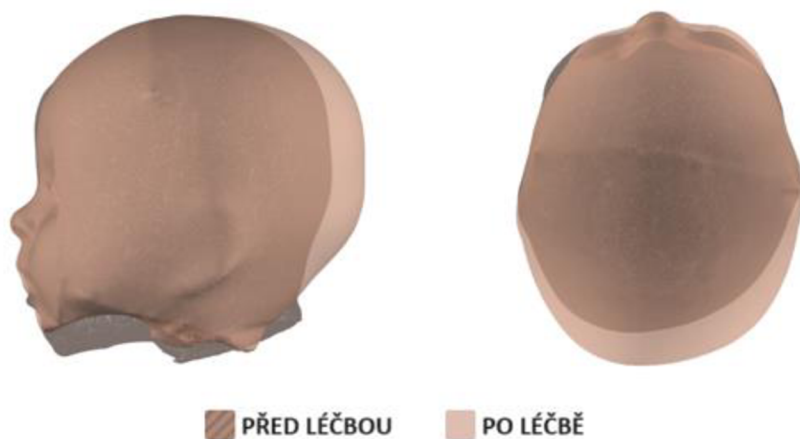


Obrázek 6. Helma talee (Invent Medical Group, 2019).

Remodelační ortézy plní pouze pasivní funkci, tzn. nijak násilně netlačí na hlavu dítěte, pouze napomáhají směřovat přirozený růst lebky z více prominujících oblastí do míst požadovaného růstu a formovat tak lebku do tížené normocefalie (Jimenez, 2022).


Jak již bylo výše zmíněno, helmy jsou v současné době indikovány k léčbě polohových abnormit lebky. Na léčbu deformity lebky pomocí kraniální ortézy se na území České republiky specializují pouze dvě zdravotnická zařízení – Plagio klinika se sídlem v Ostravě a v Praze (viz <https://www.plagio.cz/>). Indikaci samotné helmy provádí odborný lékař při vstupním vyšetření, na základě posouzení neurofyziologického vývoje, kraniometrického vyšetření a sejmutí tvaru hlavy pomocí 3D skeneru. Následná úprava 3D modelu hlavy dítěte s pomocí počítačové technologie umožní určit typ a stupeň závažnosti deformity (Lipina et al., 2012). Dle zaměstnanců Plagio kliniky v Ostravě, po vstupní prohlídce a se souhlasem rodičů, je zahájena výroba individuálně navržené ortézy v délce trvání 1–2 týdnů. Při předávání helmy dochází k jejímu přezkoušení, k případným drobným úpravám a k podrobné edukaci rodičů, která je doplněna informační brožurou. Režim nošení je striktní, 23 hodin denně se čtyřdenním přivykacím režimem. V některých případech ortéza nošena není – při nemoci, horečkách, při koupání, je-li to nutné odkládá se i při rehabilitaci. Během léčby jsou děti pravidelně sledovány. V rámci jednotlivých kontrol probíhá skenování za cílem objektivního monitorování vývoje polohové deformity (viz Obrázek 7 a Obrázek 8). Pravidelné kontroly probíhají na zmíněném ortotickém pracovišti s možností poskytnutí online konzultace v případě akutně vzniklé komplikace (osobní sdělení, 20. prosinec, 2023). Dle studie Graham & Wang (2022) mezi

komplikace léčby patří výskyt potniček, lokálního ekzému, otlaků, drobných zarudnutí trvajících déle než 1 hodinu a špatně padnoucí helma, přičemž až u 87 % uživatelů lze zmiňovaným komplikacím předejít. Jiné studie uvádějí další, avšak méně časté komplikace jako je vypadávání vlasů v místě kontaktu, alergické reakce v závislosti na použitém materiálu a nadměrné pocení hlavy (Cabrera-Martos et al., 2021; Jung & Yun, 2020).



Obrázek 7. Grafické znázornění výsledků kompletní léčby jednoho z probandů (data poskytnuta Plagio klinikou, 2024).

Vývoj závažnosti deformity v průběhu léčby



Růstový graf (obvod hlavy)

Obrázek 8. Objektivní monitorování vývoje polohové deformity v čase u jednoho z probandů (data poskytnuta Plagio klinikou, 2024).

Délka léčby může být různá. Závisí nejen na věku dítěte a stupni závažnosti deformity, ale i na rychlosti růstu lebky, přičemž zhruba 85 % růstu lebky je dosaženo během prvního roku života (Jung & Yun, 2020).

Remodelační ortéza nebývá indikovaná dětem do 4 měsíců věku (Invent Medical Group, 2023). V zahraničních studiích je tato hranice stanovena na 4–6 měsíců (Cabrera-Martos et al., 2021; Jung & Yun, 2020), z důvodu možné spontánní úpravy deformity. Obecně platí pravidlo, čím dříve je léčba zahájena, tím lepší výsledky můžeme očekávat (Blanco-Diaz et al., 2023). Je-li v rámci terapie indikovaná léčba helmou v brzkém věku, je nutno vyčkat s jejím nasazením do doby, než dítě dovede zaujmout kvalitní oporu o horní končetiny v pronační poloze. I přestože je hmotnost ortézy minimální, může u těchto dětí krátkodobě omezit jejich pohybový vývoj (Looman & Flannery, 2012).

Horní věková hranice pro zahájení je poté stanovena na 14 měsíců, přičemž léčba bývá ukončena nejpozději v 18. měsících dítěte (Invent Medical Group, 2023). Zahraniční studie navíc uvádějí, že korigovat deformitu lebky u dítěte staršího 1 roku je pravděpodobně bez efektu (Cabrera-Martos et al., 2021).

Celková doba léčby helmou se pohybuje v průměru mezi 3 až 6 měsíci. Obecně platí pravidlo čím těžší je stupeň deformity a starší dítě, tím delší je trvání léčby (Blanco-Diaz et al., 2023; Jung & Yun, 2020), přičemž v případě korekce asymetrické brachycefalie je počáteční hodnota CI nejdůležitějším faktorem předpovídajícím, zda pacienti dosáhnou úplné korekce či nikoli (Graham et al., 2020).

S ohledem na finanční stránku léčby, je v České republice u dětí do 1 roku kraniální ortéza hrazena z 95 % veřejným zdravotním pojištěním. Nutným kritériem je splnění všech legislativně daných podmínek, tzn. přítomnost minimálně těžkého stupně polohové deformity, absolvování minimálně dvouměsíční cílené rehabilitace a souhlas revizního lékaře. Průměrná cena v České republice se pohybuje okolo 15 000 Kč (Řepka, 2021). Oproti tomu v cizině rodiče zaplatí v rozmezí 1 500–3 000 \$ (Watt, Alabdulkarim, Lee & Gilardino, 2022).

3 CÍLE A HYPOTÉZY

3.1 Cíl diplomové práce

Hlavním cílem diplomové práce je zhodnotit a porovnat míru posturální asymetrie u kojenců na základě jejich tíže deformity lebky.

3.2 Hypotézy

H₀₁:

Celkové skóre hodnotící škály asymetrie dle Philippi se po 6 týdnech od zahájení léčby kraniální remodelační ortézou ve skupině probandů s těžkou tíží deformity lebky neliší.

H₀₂:

Celkové skóre hodnotící škály asymetrie dle Philippi, hodnocené v 6. a 12. týdnu od zahájení léčby kraniální remodelační ortézou, se ve skupině probandů s těžkou tíží deformity lebky neliší.

H₀₃:

Celkové skóre hodnotící škály asymetrie dle Philippi se po 6 týdnech od zahájení léčby kraniální remodelační ortézou ve skupině probandů s velmi těžkou tíží deformity lebky neliší.

H₀₄:

Celkové skóre hodnotící škály asymetrie dle Philippi, hodnocené v 6. a 12. týdnu od zahájení léčby kraniální remodelační ortézou, se ve skupině probandů s velmi těžkou tíží deformity lebky neliší.

H₀₅:

Celkové skóre hodnotící škály asymetrie dle Philippi se při zahájení léčby kraniální remodelační ortézou mezi skupinou probandů s těžkou a velmi těžkou tíží deformity lebky neliší.

H₀₆:

Celkové skóre hodnotící škály asymetrie dle Philippi se po 6 týdnech od zahájení léčby kraniální remodelační ortézou mezi skupinou probandů s těžkou a velmi těžkou tíží deformity lebky neliší.

H₀₇:

Celkové skóre hodnotící škály asymetrie dle Philippi se po 12 týdnech od zahájení léčby kraniální remodelační ortézou mezi skupinou probandů s těžkou a velmi těžkou tíží deformity lebky neliší.

3.3 Výzkumné otázky

1. Existuje korelace mezi CVAI indexem a celkovým skóre hodnotící škály asymetrie dle Philippi napříč všemi 3 měřeními?
2. Existuje korelace mezi CI indexem a celkovým skóre hodnotící škály asymetrie dle Philippi napříč všemi 3 měřeními?

4 METODIKA

4.1 Charakteristika výzkumného souboru

Do výzkumného souboru bylo původně zahrnuto 24 probandů, 9 dívek a 15 chlapců. Všichni probandi splňovali vstupní kritéria pro zařazení do studie. 4 probandi byli z důvodu nemoci nuceni předčasně léčbu ukončit/popřípadě dočasně přerušit a v 1 případě se jednalo o nespolupráci ze strany rodičů. Ze zmiňovaných důvodů nemohli být tito probandi zařazení do statistického zpracování dat. Do konečného výzkumného souboru bylo nakonec zahrnuto celkem 19 probandů, 6 dívek a 13 chlapců, z nichž 10 mělo těžký stupeň a 9 velmi těžký stupeň deformity lebky. Během samotného testování nedošlo k žádným nežádoucím událostem.

Mezi vstupní kritéria patřil kalendářní věk 4–7 měsíců. Spodní hranice byla stanovena na základě nemožnosti indikovat léčbu kraniální ortézou dříve než ve věku 4 měsíců dítěte. Horní hranice 7 měsíců byla ovlivněna předpokladem, že v praxi valná většina kojenců zahájí léčbu kraniální remodelační ortézou nejpozději v tomto věku. Dalšími vstupními kritérii bylo narození probanda v termínu, přítomnost asymetrické brachycefalie (minimálně těžkého stupně deformity), být bez patologií ve smyslu přítomnosti centrální parézy, systémových onemocnění a kraniosynostózy.

Výzkum probíhal ve zdravotnickém zařízení nesoucí název Plagio klinika, se sídlem v Ostravě, které všichni zúčastnění probandi pravidelně navštěvovali se svými rodiči, z důvodu léčby polohové deformity lebky pomocí kraniální remodelační ortézy.

Věk probandů je po zaokrouhlení uveden v týdnech (< 3 dny – zaokrouhleno na 1 týden, ≥ 3 dny – zaokrouhleno na 0 týdnů). Věkové rozmezí probandů na začátku testování bylo od 20 týdnů – do 30 týdnů. Průměrný věk probandů byl 25,7 týdnů ($\pm 3,17$). Průměrná porodní hmotnost činila 3554,7 g ($\pm 389,51$ g). Průměrná porodní délka byla 50,2 cm ($\pm 1,23$ cm).

Poporodní adaptace byla u 16 zúčastněných v normě, u 2 novorozenců se rozvinula lehká asfyxie a u 1 středně těžká asfyxie. 13 porodů proběhlo vaginálně, z toho 11 spontánně a 2 asistovaně s využitím extrakčních nástrojů. 6 zbývajících proběhlo císařským řezem (4 z indikace matky a 2 pro nepostupující porod). Před porodem 2 novorozenci zaujali polohu koncem pánevním, zatímco zbylých 17 naopak záhlavím (viz Tabulka 1).

Tabulka 1

Charakteristika souboru

	Poporodní adaptace	Způsob porodu	Poloha plodu v děloze
Norma	16		
Lehká asfyxie	2		
Středně těžká asfyxie	1		
Vaginální spontánní porod		11	
Vaginální instrumentální porod		2	
Porod císařským řezem		6	
Poloha koncem pánevním			2
Poloha záhlavím			17

4.1.1 Informovanost zákonných zástupců probandů

Zákonným zástupcům vybraných probandů bylo v rámci prvních návštěv Plagio kliniky v Ostravě, jež byly ve většině případů absolvovány za cílem prvotního zhodnocení deformity lebky před samotným zahájením léčby, řečeny základní informace o průběhu výzkumu zaměstnanci Plagio kliniky. Podrobné informace o cílech výzkumu, celém průběhu testování a zpracování osobních údajů i dat jsem osobně předala v rámci prvního společného setkání, při předávání již vyhotovené remodelační kraniální ortézy. Rodiče probandů měli možnost se zeptat na nejasnosti a bylo zdůrazněno, že v případě jakýchkoliv nesrovnalostí mají možnost kdykoliv ze studie odstoupit. V neposlední řadě byli rodiče informováni o mé spolupráci s Plagio klinikou, která mi pro praktické účely diplomové práce umožnila nahlédnout a následně i poskytla data o vývoji dětské deformity lebky v čase a anamnestické údaje dítěte, včetně okolností těhotenství i porodu.

Jeden ze zákonných zástupců dítěte poté podepsal informovaný souhlas o dobrovolné účasti ve studii (Příloha 1). Studie byla schválena etickou komisí Fakulty tělesné kultury Univerzity Palackého v Olomouci (Příloha 2).

4.2 Metodika sběru dat

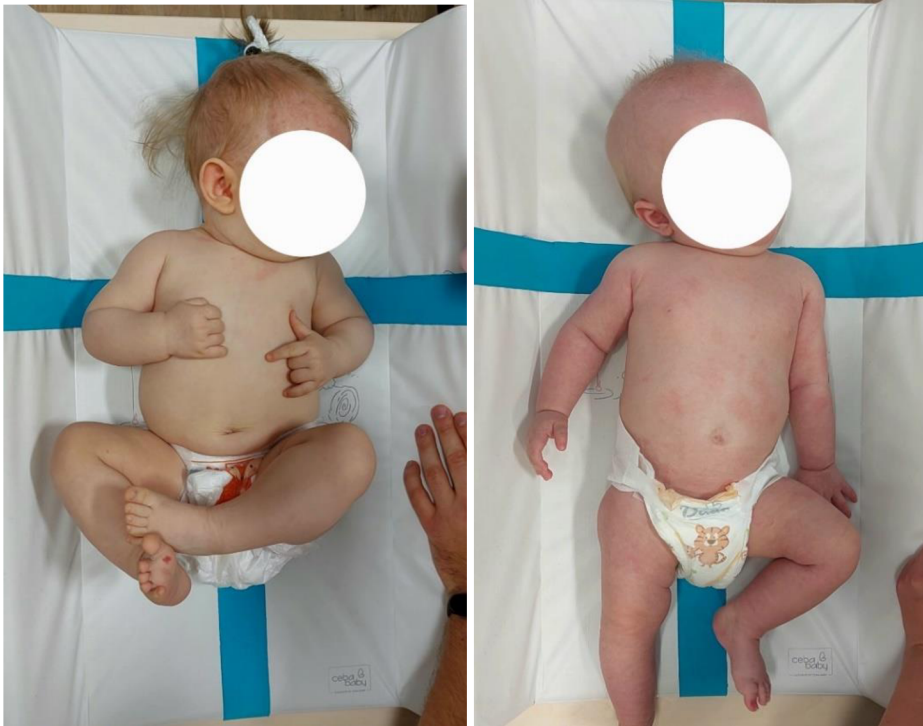Jednotlivé testování a sběr dat probíhal v rámci předem domluvených kontrol přímo na Plagio klinice v Ostravě. Jednalo se celkem o 3 testování s časovým odstupem 6 týdnů.

První testování proběhlo v den zahájení léčby kraniální remodelační ortézou a bylo navíc doplněno o vyplňování krátkého dotazníku (celkem 8 otázek uzavřených, 1 otevřená). Dotazník v papírové formě (Příloha 3) sloužil k získání doplňujících informací o probandech. Před každým mým měřením proběhl ještě optický sken hlavy, provedený jednou ze zaměstnankyň Plagio kliniky za cílem objektivního monitorování vývoje polohové deformity. Nejdůležitějšími parametry byl CI a CVAI index. Samotné testování v délce trvání 10–15 minut probíhalo

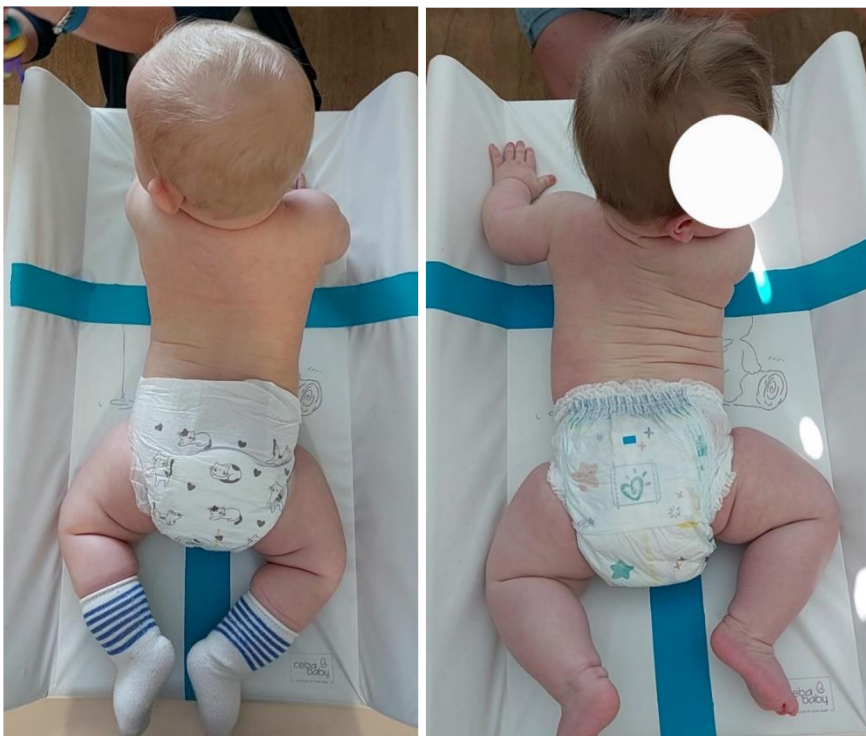v místnosti s monotónním prostředím s ideální pokojovou teplotou, mírnou a jednotnou intenzitou světla. U testování byl vždy přítomen minimálně jeden ze zákonných zástupců dítěte, který se na testování aktivně podílel. K pozdějšímu vyhodnocování byly provedeny celkem 2 videozáznamy nahrávané na 2 mobilní telefony. 1. mobilní telefon, na který byl pořizován záznam, byl umístěn vertikálně nad kojencem ve vzdálenosti 1,5 metru. 2. mobilní telefon (speciálně pro posouzení deficitu rotace krční páteře v poloze vleže na zádech) byl umístěn horizontálně za hlavou kojence, ve vzdálenosti 1 metru, ve výšce podložky. Do takto připravených podmínek byl svlečený kojenec umístěn na přebalovací podložku s profilovanými okraji, které do jisté míry omezily jeho pohyb. Na podložce byl nalepen kříž z barevného kinesiotepu tak, aby bylo možné během testování posoudit podélnou osu (páteř) a vodorovnou osu (ramenní pletence). Podložka byla mezi jednotlivými probandy vždy dezinfikována.

4.2.1 Infantile postural asymmetry measurement scale

Hodnotící škála dle Philippi, primárně určena pro kojence od 6 do 16 týdnů, zahrnuje celkem 4 testovaná kritéria – konvexitu trupu v poloze na zádech/v poloze na břicho a deficit rotace krční páteře v poloze na zádech/v poloze na břicho (viz Obrázek 9 a Obrázek 10). Pro každé z hodnocených kritérií bylo natočeno video. Rodič byl důkladně seznámen s průběhem testování a následně adekvátně zainstruován. Pro zahájení testování bylo nutné uvést bdělého kojence bez pláče do výchozí polohy (ideálně do supinační polohy na střed kříže z kinesiotepu). Rodič krátce přidržel hlavu dítěte ve středním postavení a následně ho motivoval hračkou k motorické aktivitě – k maximálnímu otočení hlavy za podnětem/hračkou postupně na obě strany (minimálně 2krát na každou stranu). V případě, že se kojenec za hračkou otočil na jeden nebo druhý bok, popřípadě se úplně přetočil na břicho, byl pokus opakován. Zmiňovaný postup byl následně prováděn i v poloze na břicho.



Obrázek 9. Testování deficitu rotace krční páteře a konvexity trupu v poloze na zádech (zdroj vlastní).









Obrázek 10. Testování deficitu rotace krční páteře a konvexity trupu v poloze na břiše (zdroj vlastní).

Videa ze všech 3 testování byla důkladně analyzována autorkou předkládané práce, zaškolenou pro hodnocení prostřednictvím Philippi škály. Jednotlivá kritéria byla pokaždé ohodnocena 1–6 body (viz Tabulka 2, Tabulka 3). Z jednoho měření bylo možné v součtu získat minimálně 4 body, což dle Philippi škály odpovídalo symetrii a maximálně 24 bodů, což poukazovalo na asymetrii (viz Tabulka 4).

Tabulka 2

Rozdělení deficitu rotace krční páteře do 6 úrovní (Philippi et al., 2006a)

Kategorie		Piktogramy cervikální rotace.
1 bod	Volná rotace, bez omezení.	
2 body	Mírný deficit rotace hlavy, s mírným odporem při rotaci.	
3 body	Zřetelný deficit rotace hlavy, preferenční poloha hlavy.	
4 body	Omezená rotace hlavy (rozsah pohybu – vnitřní šipka), kterou lze občas překonat, pracovní oblast = vnější šipka.	
5 bodů	Omezená rotace hlavy (rozsah pohybu – vnitřní šipka), kterou lze částečně, nesouvisle překonat (tečkovaná šipka), pracovní oblast = vnější šipka.	
6 bodů	Omezená rotace hlavy (rozsah pohybu – vnitřní šipka), kterou lze jen stěží překonat, pracovní oblast = vnější šipka.	

Tabulka 3

Rozdělení konvexity trupu (páteře) do 6 úrovní (Philippi et al., 2006a)

Kategorie		Piktogramy zakřivení trupu (páteře)
1 bod	Bez konvexity páteře nebo stejnostranná konvexnost páteře.	nebo)(
2 body	Mírně odlišná konvexnost páteře.)(
3 body	Zřetelně odlišná konvexnost páteře, je možná úprava.)(
4 body	Konvexnost páteře může být upravena do rovné linie.)
5 bodů	Konvexnost páteře může být upravena do mírného zakřivení.	((
6 bodů	Není možná úprava konvexity páteře.	((

Tabulka 4

Hodnotící škála asymetrie (Philippi et al., 2006a)

Supinovaná poloha	
Konvexita trupu	1 – 6 bodů
Deficit cervikální rotace	1 – 6 bodů
Pronovaná ploha	
Konvexita trupu	1 – 6 bodů
Deficit cervikální rotace	1 – 6 bodů
Celkové skóre	4 – 24 bodů
	symetrie – asymetrie

4.3 Statistické zpracování dat

Pro statistické zpracování dat byl použit program Microsoft Excel® MS Office 365 MSO (Version 2402 Build 16.0.17328.20124) a program RStudio verze 1.1.463 (R Core Team, Vídeň, Rakousko). Na základě Shapiro-Wilk testu všechna použitá data odpovídala nenormálnímu rozložení, tedy byly použity neparametrické testy. Byla ověřena také homogenita variance

pomocí Levenova testu, který nebyl signifikantní, tedy data byla homogenní. Medián a mezikvartilové rozpětí (interquartile range, IQR) byly použity na popis základní statistické charakteristiky. K přijetí nebo zamítnutí hypotéz byla hladina statistické významnosti stanovena jako $p < 0,05$.

K porovnání dat mezi skupinou s těžkým a velmi těžkým stupněm deformity lebky v jednotlivých vyšetřeních byl použit nepárový neparametrický Wilcoxonův test. Rozdíl mezi skupinami byl kvantifikován pomocí Hodges-Lehmanova odhadu rozdílu mediánů (RM) s 95% konfidenčními intervaly (CI) (Staffa & Zurakowski, 2020). Velikost účinku (effect size, ES) byla vypočítána pomocí Wilcoxonova r spolu s 95% konfidenčními intervaly a byla interpretována následně:

- $ES < 0,1$ = zanedbatelná,
- $0,1-0,3$ = malá,
- $0,3-0,5$ = střední
- $ES > 0,5$ = velká (Pallant, 2020).

K porovnání dat pro jednu skupinu (těžká/velmi těžká deformita lebky) v průběhu třech vyšetření byla použita neparametrická verze ANOVY – dvoufaktorový Friedmanův test s Wilcoxon signed-rank post hoc testem (Salas-Parra, Castro-Ochoa & Machado-Aranda, 2023) a Bonferroniho korekcí.

K ozřejmění vztahu mezi CVAI/CI indexem a celkově dosaženým skóre na Philippi škále asymetrie byl využit Spearmanův korelační koeficient (r_s), který byl interpretován na základě těchto hodnot:

- $0,00 - 0,19$ = velmi slabá korelace,
- $0,20 - 0,39$ = slabá korelace,
- $0,40 - 0,59$ = střední korelace,
- $0,60 - 0,79$ = silná korelace,
- $0,80 - 1,00$ = velmi silná korelace (Evans, 1996).

Dle Janáčka (2022) nabývá korelační koeficient (r) hodnot v intervalu $\langle -1 ; +1 \rangle$. Obecně platí, že čím větší je jeho absolutní hodnota, tím těsnější je korelace mezi dvěma zkoumanými proměnnými. Nabývá-li korelační koeficient kladných hodnot – vyjadřuje pozitivní korelaci mezi veličinami. Nabývá-li záporných hodnot – vyjadřuje negativní korelaci obou veličin.

Byla provedena analýza síly senzitivity pomocí programu G*Power verze 3.1.9.7. Výpočet byl proveden pro Spearmanův korelační koeficient, statistickou významnost $\alpha = 0,05$; sílu $1-\beta = 0,80$ a velikost vzorku $n = 19$. Výsledkem byla minimálně detekovatelná hodnota korelačního koeficientu stanovena na $r_s = 0,6$.

5 VÝSLEDKY

5.1 Výsledky k hypotéze H₀₁

H₀₁: Celkové skóre hodnotící škály asymetrie dle Philippi se po 6 týdnech od zahájení léčby kraniální remodelační ortézou ve skupině probandů s těžkou tíží deformity lebky neliší.

Tabulka 5

Základní statistická charakteristika celkového skóre hodnotící škály asymetrie dle Philippi při 1. a 2. měření ve skupině probandů s těžkým stupněm deformity lebky

Total Philippi score	n	MED	IQR	p-hodnota
1. měření	10	13,5	3,75	0,026
2. měření	10	9,5	2	

Vysvětlivky k tabulce 5: n – počet probandů ve skupině, MED – medián, IQR – mezikvartilové rozpětí, p-hodnota – hladina statistické významnosti, 1. měření – zahájení léčby kraniální remodelační ortézou, 2. měření – 6 týdnů od zahájení léčby kraniální remodelační ortézou.

Ve skupině probandů s těžkou tíží deformity lebky byl zjištěn statisticky významný rozdíl ($p = 0,026$) v celkovém skóre hodnotící škály asymetrie dle Philippi po 6 týdnech od zahájení léčby kraniální remodelační ortézou. Pokles mediánů mezi 1. a 2. měřením činil 29,6 %. S ohledem na tyto výsledky byla hypotéza H₀₁ zamítnuta na hladině statistické významnosti $p < 0,05$.

5.2 Výsledky k hypotéze H₀₂

H₀₂: Celkové skóre hodnotící škály asymetrie dle Philippi, hodnocené v 6. a 12. týdnu od zahájení léčby kraniální remodelační ortézou, se ve skupině probandů s těžkou tíží deformity lebky neliší.

Tabulka 6

Základní statistická charakteristika celkového skóre hodnotící škály asymetrie dle Philippi při 2. a 3. měření ve skupině probandů s těžkým stupněm deformity lebky

Total Philippi score	n	MED	IQR	p-hodnota
2. měření	10	9,5	2	0,016
3. měření	10	7,5	2,75	

Vysvětlivky k tabulce 6: n – počet probandů ve skupině, MED – medián, IQR – mezikvartilové rozpětí, p-hodnota – hladina statistické významnosti, 2. měření – 6 týdnů od zahájení léčby kraniální remodelační ortézou, 3. měření – 12 týdnů od zahájení léčby kraniální remodelační ortézou.

Ve skupině probandů s těžkou tíží deformity lebky byl zjištěn statisticky významný rozdíl ($p = 0,016$) v celkovém skóre hodnotící škály asymetrie dle Philippi, hodnocené v 6. a 12. týdnu od zahájení léčby kraniální remodelační ortézou. Pokles mediánů mezi 2. a 3. měřením činil 21,1 %. S ohledem na tyto výsledky byla hypotéza H_02 zamítnuta na hladině statistické významnosti $p < 0,05$.

5.3 Výsledky k hypotéze H_03

H_03 : Celkové skóre hodnotící škály asymetrie dle Philippi se po 6 týdnech od zahájení léčby kraniální remodelační ortézou ve skupině probandů s velmi těžkou tíží deformity lebky neliší.

Tabulka 7

Základní statistická charakteristika celkového skóre hodnotící škály asymetrie dle Philippi při 1. a 2. měření ve skupině probandů s velmi těžkým stupněm deformity lebky

Total Philippi score	n	MED	IQR	p-hodnota
1. měření	9	16	2	0,025
2. měření	9	13	2	

Vysvětlivky k tabulce 7: n – počet probandů ve skupině, MED – medián, IQR – mezikvartilové rozpětí, p-hodnota – hladina statistické významnosti, 1. měření – zahájení léčby kraniální remodelační ortézou, 2. měření – 6 týdnů od zahájení léčby kraniální remodelační ortézou.

Ve skupině probandů s velmi těžkou tíží deformity lebky byl zjištěn statisticky významný rozdíl ($p = 0,025$) v celkovém skóre hodnotící škály asymetrie dle Philippi po 6 týdnech od zahájení léčby kraniální remodelační ortézou. Pokles mediánů mezi 1. a 2. měřením činil 18,8

%. S ohledem na tyto výsledky byla hypotéza H₀₃ zamítnuta na hladině statistické významnosti $p < 0,05$.

5.4 Výsledky k hypotéze H₀₄

H₀₄: Celkové skóre hodnotící škály asymetrie dle Philippi, hodnocené v 6. a 12. týdnu od zahájení léčby kraniální remodelační ortézou, se ve skupině probandů s velmi těžkou tíží deformity lebky neliší.

Tabulka 8

Základní statistická charakteristika celkového skóre hodnotící škály asymetrie dle Philippi při 2. a 3. měření ve skupině probandů s velmi těžkým stupněm deformity lebky

Total Philippi score	n	MED	IQR	p-hodnota
2. měření	9	13	2	0,026
3. měření	9	9	4	

Vysvětlivky k tabulce 8: n – počet probandů ve skupině, MED – medián, IQR – mezikvartilové rozpětí, p-hodnota – hladina statistické významnosti, 2. měření – 6 týdnů od zahájení léčby kraniální remodelační ortézou, 3. měření – 12 týdnů od zahájení léčby kraniální remodelační ortézou

Ve skupině probandů s velmi těžkou tíží deformity lebky byl zjištěn statisticky významný rozdíl ($p = 0,026$) v celkovém skóre hodnotící škály asymetrie dle Philippi, hodnocené v 6. a 12. týdnu od zahájení léčby kraniální remodelační ortézou. Pokles mediánů mezi 1. a 2. měřením činil 30,8 %. S ohledem na tyto výsledky byla hypotéza H₀₄ zamítnuta na hladině statistické významnosti $p < 0,05$.

5.5 Výsledky k hypotéze H₀₅

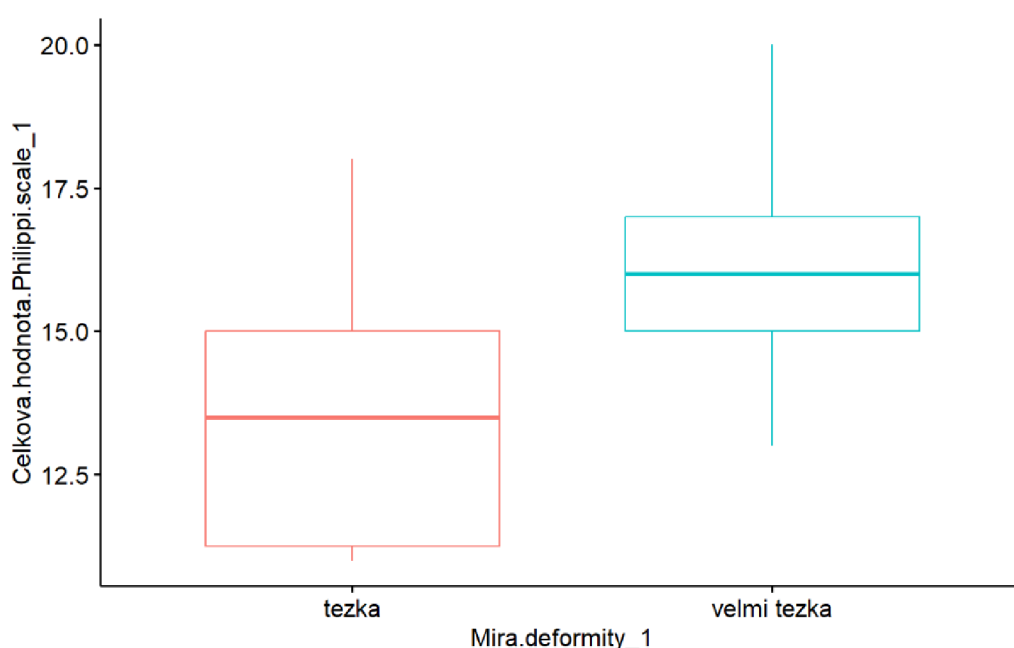
H₀₅: Celkové skóre hodnotící škály asymetrie dle Philippi se při zahájení léčby kraniální remodelační ortézou mezi skupinou probandů s těžkou a velmi těžkou tíží deformity lebky neliší.

Tabulka 9

Základní statistická charakteristika celkového skóre hodnotící škály asymetrie dle Philippi při zahájení léčby kraniální remodelační ortézou ve skupině probandů s těžkým a velmi těžkým stupněm deformity lebky

Total Philippi score	n	MED	IQR	RM [95% CI]	p-hodnota	ES [95% CI]
Těžký stupeň	10	13,5	3,75	-2 [-5-0]	0,048	0,463 [0,1-0,77]
Velmi těžký stupeň	9	16	2			

Vysvětlivky k tabulce 9: n – počet probandů ve skupině, MED – medián, IQR – mezikvartilové rozpětí, RM – Hodges-Lehmanův odhad rozdílu mediánů, p-hodnota – hladina statistické významnosti, ES – hladina věcné významnosti.



Obrázek 11. Grafické znázornění celkového skóre hodnotící škály asymetrie dle Philippi u probandů s těžkou a velmi těžkou tíží deformity lebky při zahájení léčby kraniální remodelační ortézou.

Vysvětlivky k obrázku 11.: tučná horizontální linka – medián, vertikální linka – minimální a maximální naměřené hodnoty, obdélník – mezikvartilové rozpětí.

Ve skupině probandů s těžkou a velmi těžkou tíží deformity lebky byl zjištěn statisticky významný rozdíl ($p = 0,048$) v celkovém skóre hodnotící škály asymetrie dle Philippi při zahájení léčby kraniální remodelační ortézou. Dle Hodges-Lehmanova odhadu rozdílu mediánů byl rozdíl mezi zmiňovanými skupinami -2. Hodnota $ES=0,463$ ukazuje na středně vysokou věcnou významnost, která se pohybuje mezi 0,3–0,5. S ohledem na tyto výsledky byla hypotéza H_05 zamítnuta na hladině statistické významnosti $p < 0,05$.

5.6 Výsledky k hypotéze H₀₆

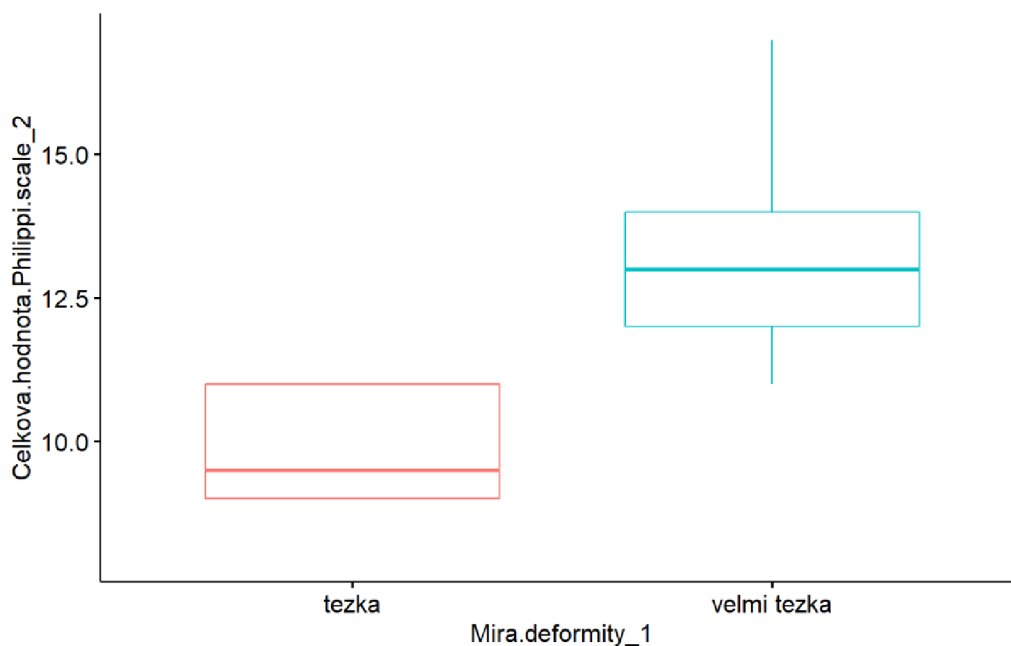
H₀₆: Celkové skóre hodnotící škály asymetrie dle Philippi se po 6 týdnech od zahájení léčby kraniální remodelační ortézou mezi skupinou probandů s těžkou a velmi těžkou tíží deformity lebky neliší.

Tabulka 10

Základní statistická charakteristika celkového skóre hodnotící škály asymetrie dle Philippi po 6 týdnech od zahájení léčby kraniální remodelační ortézou ve skupině probandů s těžkým a velmi těžkým stupněm deformity lebky

Total Philippi score	n	MED	IQR	RM [95% CI]	p-hodnota	ES [95% CI]
Těžký stupeň	10	9,5	2	-3 [-4–1]	0,090	0,399 [0,02–0,82]
Velmi těžký stupeň	9	13	2			

Vysvětlivky k tabulce 10: n – počet probandů ve skupině, MED – medián, IQR – mezikvartilové rozpětí, RM – Hodges-Lehmanův odhad rozdílu mediánů, p-hodnota – hladina statistické významnosti, ES – hladina věcné významnosti.



Obrázek 12. Grafické znázornění celkového skóre hodnotící škály asymetrie dle Philippi u probandů s těžkou a velmi těžkou deformitou po 6 týdnech od zahájení léčby kraniální remodelační ortézou.

Vysvětlivky k obrázku 12.: tučná horizontální linka – medián, vertikální linka – minimální a maximální naměřené hodnoty, obdélník – mezikvartilové rozpětí.

Ve skupině probandů s těžkou a velmi těžkou tíží deformity lebky nebyl zjištěn statisticky významný rozdíl ($p = 0,090$) v celkovém skóre hodnotící škály asymetrie dle Philippi po 6 týdnech od zahájení léčby kraniální remodelační ortézou. Dle Hodges-Lehmanova odhadu rozdílu mediánů byl rozdíl mezi zmiňovanými skupinami -3. Hodnota $ES=0,399$ ukazuje na středně vysokou věcnou významnost, která se pohybuje mezi 0,3–0,5. S ohledem na tyto výsledky byla hypotéza H_06 přijata na hladině statistické významnosti $p < 0,05$.

5.7 Výsledky k hypotéze H_07

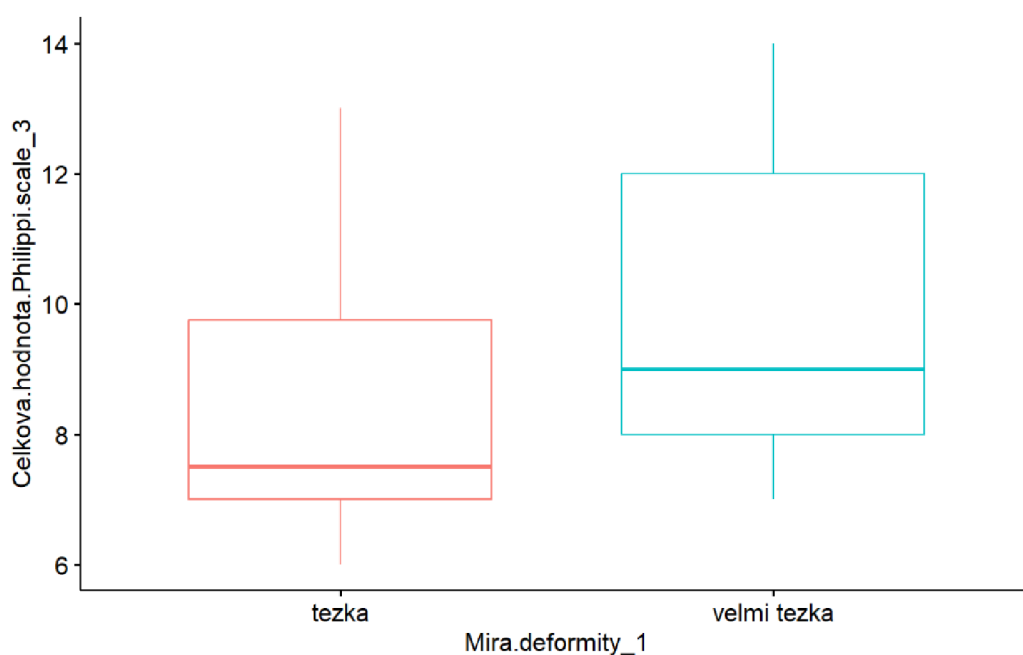
H_07 : Celkové skóre hodnotící škály asymetrie dle Philippi se po 12 týdnech od zahájení léčby kraniální remodelační ortézou mezi skupinou probandů s těžkou a velmi těžkou tíží deformity lebky neliší.

Tabulka 11

Základní statistická charakteristika celkového skóre hodnotící škály asymetrie dle Philippi po 12 týdnech od zahájení léčby kraniální remodelační ortézou ve skupině probandů s těžkým a velmi těžkým stupněm deformity lebky

Total Philippi score	n	MED	IQR	RM [95% CI]	p-hodnota	ES [95% CI]
Těžký stupeň	10	7,5	2,75	-1 [-4–1]	0,212	0,296 [0,02–0,66]
Velmi těžký stupeň	9	9	4			

Vysvětlivky k tabulce 11: n – počet probandů ve skupině, MED – medián, IQR – mezikvartilové rozpětí, RM – Hodges-Lehmanův odhad rozdílu mediánů, p-hodnota – hladina statistické významnosti, ES – hladina věcné významnosti.



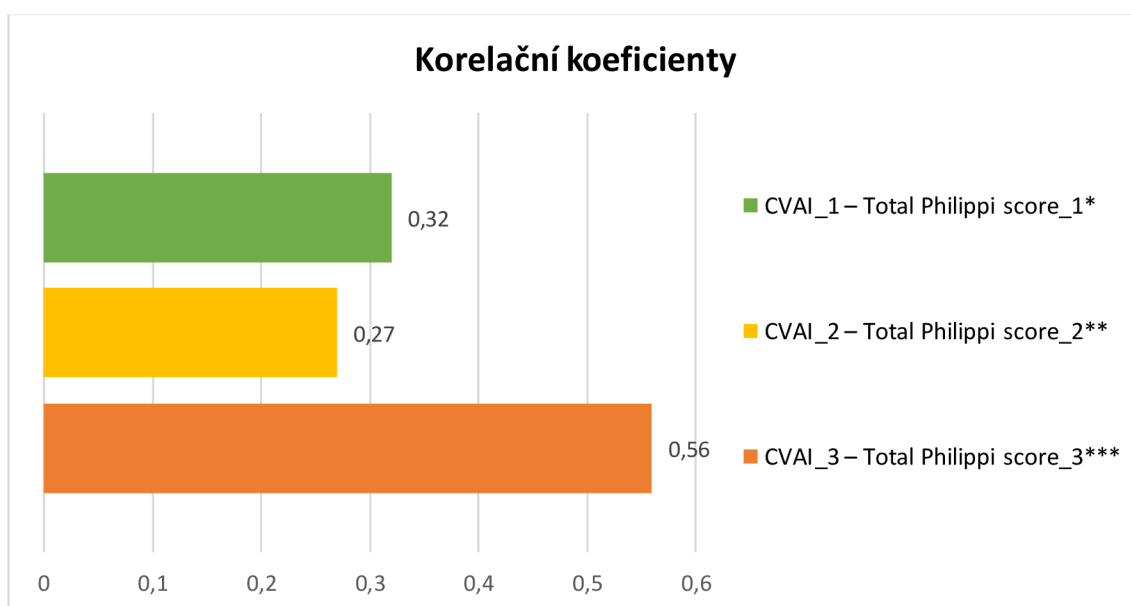
Obrázek 13. Grafické znázornění celkového skóre hodnotící škály asymetrie dle Philippi u probandů s těžkou a velmi těžkou deformitou lebky po 12 týdnech od zahájení léčby kraniální remodelační ortézou.

Vysvětlivky k obrázku 13.: tučná horizontální linka – medián, vertikální linka – minimální a maximální naměřené hodnoty, obdélník – mezikvartilové rozpětí.

Ve skupině probandů s těžkou a velmi těžkou tíží deformity lebky nebyl zjištěn statisticky významný rozdíl ($p = 0,212$) v celkovém skóre hodnotící škály asymetrie dle Philippi po 12 týdnech od zahájení léčby kraniální remodelační ortézou. Dle Hodges-Lehmanova odhadu rozdílu mediánů byl rozdíl mezi zmiňovanými skupinami -1. Hodnota $ES=0,296$ poukazuje na malou věcnou významnost, která se pohybuje mezi 0,1–0,3. S ohledem na tyto výsledky byla hypotéza H_07 přijata na hladině statistické významnosti $p < 0,05$.

5.8 Výsledky k výzkumné otázce 1

Výzkumná otázka 1: Existuje korelace mezi CVAI indexem a celkovým skóre hodnotící škály asymetrie dle Philippi napříč všemi 3 měřeními?



Obrázek 14. Graf korelačních koeficientů mezi CVAI indexem – Total Philippi score napříč všemi 3 měřeními

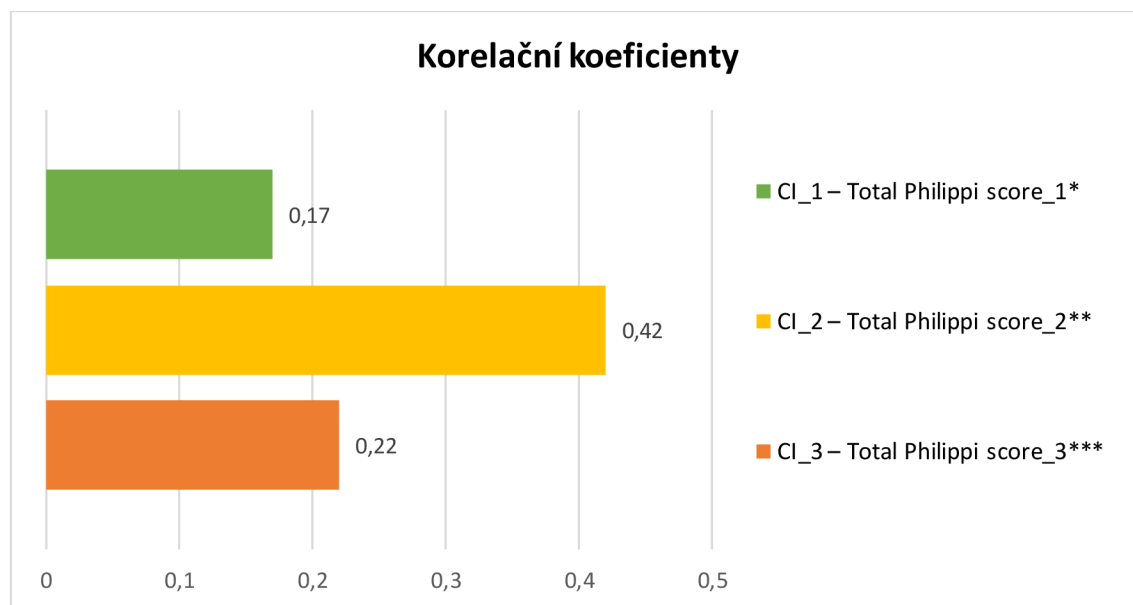
Vysvětlivky k obrázku 14.: *při zahájení léčby kraniální remodelační ortézou, **6 týdnů po zahájení léčby kraniální remodelační ortézou, ***12 týdnů po zahájení léčby kraniální remodelační ortézou.

Po provedení korelační analýzy pro CVAI index a celkové skóre hodnotící škály asymetrie dle Philippi, byly zjištěny ve všech případech pozitivní korelační koeficienty – v 1. měření – 0,32,

ve 2. měření – 0,27 a ve 3. měření – 0,56. Slabá korelace byla prokázána v 1. a 2. měření ($r_s = 0,20-0,39$), zatímco ve 3. měření byla potvrzena korelace středně silná ($r_s = 0,40-0,59$). Žádný z výsledků nebyl prokázán jako statisticky významný.

5.9 Výsledky k výzkumné otázce 2

Výzkumná otázka 2: Existuje korelace mezi CI indexem a celkovým skóre hodnotící škály asymetrie dle Philippi napříč všemi 3 měřeními?



Obrázek 15. Graf korelačních koeficientů mezi CI indexem – Total Philippi score napříč všemi 3 měřeními

Vysvětlivky k obrázku 15.: *při zahájení léčby kraniální remodelační ortézou, **6 týdnů po zahájení léčby kraniální remodelační ortézou, ***12 týdnů po zahájení léčby kraniální remodelační ortézou.

Další korelační analýza byla provedena pro CI index a celkové skóre hodnotící škály asymetrie dle Philippi. Opět byly zjištěny ve všech případech pozitivní korelační koeficienty – v 1. měření – 0,17, ve 2. měření – 0,42 a ve 3. měření – 0,22. V 1. měření byla prokázána velmi slabá korelace ($r_s = 0,00-0,19$), ve 2. měření byla nalezena korelace středně silná ($r_s = 0,40-0,59$) a ve 3. měření byla potvrzena korelace slabá ($r_s = 0,20-0,39$). Ani v tomto případě nebyl žádný z výsledků prokázán jako statisticky významný.

6 DISKUSE

Asymetrie v kojeneckém věku je klinický stav se širokým spektrem příznaků. Jednou z nejčastěji diskutovanou formou infantilní asymetrie je právě asymetrická polohová deformita lebky (Jung & Yun, 2020). Pro výzkum byla po konzultaci se zaměstnanci Plagio kliniky v Ostravě zvolena asymetrická brachycefalie, se kterou se v našich podmínkách setkáváme nejčastěji, konkrétně těžkého a velmi těžkého stupně, jenž je indikován k léčbě kraniální remodelační ortézou.

Idiopatická infantilní asymetrie je nejčastěji se vyskytujícím druhem asymetrie mezi kojenci (Malak et al., 2023). Dle Jung et al. (2017) je charakteristická především asymetrickými pohybovými vzory. Konkrétně mluvíme o konvexitě trupu a deficitu rotace krční páteře. Ke kvantifikaci těchto parametrů byla pro výzkum zvolena neinvazivní standardizovaná škála, známá pod názvem The IPA measurement scale – Měřicí škála IPA. Jedná se o validní a reliabilní škálu, jejíž bodové skóre v minulosti dosahovalo vysoké spolehlivosti a konzistence mezi jednotlivými hodnotiteli (Philippi et al., 2006a; Philippi et al., 2006b). Výhodou této hodnotící škály asymetrie dle Philippi je možnost kvantifikovat stranovou asymetrii nejen v poloze na zádech, ale i v poloze na bříše (Philippi et al., 2006a). Naopak za nevýhodu Philippi škály asymetrie je dle studie Sacher et al. (2018) považováno právě testování v poloze na bříše nejen z důvodů časté intolerance pronační polohy hlavně u kojenců ve věku 6–16 týdnů s abnormálním psychomotorickým vývojem, ale také z důvodu často nepřesné a ztížené interpretace konvexity trupu. Bohužel v praxi neexistuje mnoho studií, které by Philippi škálu asymetrie používaly a autorka ani její tým v souvislosti se škálou dále nepublikovali, i přestože měli v plánu vypracovat hodnotící škálu asymetrie i pro děti starší 4 měsíců.

Philippi škálou asymetrie byla v roce 2018 inspirovaná pilotní studie Sacher et. al (2018), ve které bylo navrženo objektivní skóre pro kojence od 3 do 6 měsíců věku s infantilní posturální i pohybovou asymetrií. Díky výzkumu se podařilo vytvořit další hodnotící škálu se standardizovaným bodovým systémem známou pod názvem 4-item symmetry score (4-položkové skóre symetrie). Mezi testované parametry patří stejně jako u Philippi škály aktivní rotace hlavy v poloze na zádech, dále hodnocení symetrických vzpřimovacích reakcí trupu, symetrické zvedání hlavy v pronační poloze a hodnocení svalového napětí při rotačních pohybech v kyčlích.

Bohužel ani jedna ze standardizovaných škál hodnotící IPA není primárně určena pro kojence starší 6 měsíců, kteří jsou součástí výzkumu. Výběr vhodné škály byl tedy nejvíce ovlivněn mými dosavadními zkušenostmi, a zároveň jednoduchostí a srozumitelností dané škály pro interpretaci rodičům, kteří se podíleli na praktickém testování. I přestože je v praxi nutné pro diagnostikování vývojových odchylek a IPA provést komplexní klinické vyšetření, měl by být

součástí také nástroj/postup schopný objektivně kvantifikovat a hodnotit míru posturální asymetrie, což je do budoucna vhodným podnětem k dalšímu zkoumání.

Přestože v současné době neexistuje žádná studie hodnotící míru posturální asymetrie v závislosti na tíži deformity lebky, existují četné studie hodnotící vliv polohové deformity lebky na kvantitu a kvalitu psychomotorického vývoje. Systematické review z roku 2017 dokonce potvrdilo opoždění ve vývoji u dětí s polohovou plagiocefalií ve 13 z 19 zkoumaných studií (Martiniuk et al., 2017). Studie autorky Lepout et al. (2022) upozorňuje, že většina provedených výzkumů, jenž popisuje opoždění psychomotorického vývoje u dětí s polohovou deformitou lebky, jsou prováděny zejména na kojencích ve věku pouhých několika měsíců, často bez adekvátní fyzioterapeutické intervence, která by ve většině případech mohla vést ke snížení posturální asymetrie a k optimalizaci psychomotorického vývoje, což není případ naší studie, kde naopak adekvátní fyzioterapeutická intervence probíhala u všech zúčastněných probandů.

Na základě předchozích poznatků a zvoleného cíle práce, byla míra IPA nejprve hodnocena a následně porovnávána u skupiny s těžkou a s velmi těžkou tíží deformity lebky v den zahájení léčby, v 6. a ve 12. týdnu od zahájení léčby kraniální remodelační ortézou. Výsledky celkového skóre hodnotící škály asymetrie dle Philippi se ve skupině probandů s těžkou tíží deformity lebky po 6 týdnech ($p = 0,026$) a po 12 týdnech ($p = 0,016$) od zahájení léčby kraniální remodelační ortézou statisticky významně lišily. Medián celkového skóre hodnotící škály asymetrie mezi 1. a 2. měřením poklesl o 29,6 % a mezi 2. a 3. měřením o 21,1 %. Po 12 týdnech od zahájení léčby kraniální remodelační ortézou poklesl medián z původní hodnoty naměřené v den zahájení léčby z 13,5 na 7,5, což odpovídá celkovému 44,4% snížení. Výsledky celkového skóre hodnotící škály asymetrie dle Philippi se taktéž statisticky významně lišily ve skupině probandů s velmi těžkou tíží deformity lebky, po 6 ($p = 0,025$) a po 12 týdnech ($p = 0,026$) od zahájení léčby. Medián celkového skóre hodnotící škály asymetrie mezi 1. a 2. měřením poklesl o 18,8 % a mezi 2. a 3. měřením dokonce o 30,8 %. Po 12 týdnech od zahájení léčby kraniální remodelační ortézou poklesl medián z původní hodnoty naměřené v den zahájení léčby z 16 na 9, což odpovídá celkovému 43,8% snížení. Na základě těchto výsledků můžeme tedy říct, že míra IPA klesá u probandů v obou skupinách, s narůstající délkou trvání léčby kraniální remodelační ortézou, tudíž s poklesem CI a CVAI indexu. I přestože některé dostupné zdroje uvádějí, že míra opoždění psychomotorického vývoje je nezávislá na tíži dané deformity (Hussein et al., 2018). Přikláníme se na základě výsledků práce spíše k názoru, že existuje jistá přímá úměra mezi tíží deformity lebky a kvantitativním i kvalitativním opožděním psychomotorického vývoje (Huang, 2023; Martiniuk, Vujovich-Dunn, Park, Yu & Lucas, 2017). Kromě těchto 2 pohledů na danou problematiku se v literatuře rovněž setkáváme s názorem,

že přítomnost polohové deformity různého stupně je vnímána spíše jako následek než jedna z možných příčin nekvalitního psychomotorického vývoje (Collet et al., 2021).

I přes toto zjištění je nutné zmínit, že léčba polohových deformit lebky spočívá zejména v komplexní terapii zahrnující fyzioterapeutickou intervenci, adekvátní handling, polohování a dostatečnou edukaci rodičů, kteří poctivě dodržují stanovenou léčbu i doporučení. Léčba kraniální remodelační ortézou je "jen" součástí ucelené léčby cílené nejen na zmírnění asymetrické polohové deformity lebky, ale obecně na snížení posturální asymetrie vyskytující se u kojence (Blanco-Diaz et al., 2023). Toto tvrzení lze doložit odpověďmi respondentů na otázky z dotazníku, ve kterém bylo prokázáno, že 100 % zúčastněných probandů pravidelně rehabilituje. Ve skupině s těžkou deformitou lebky dokonce 90 % probandů rehabilituje 3–4x denně, ve skupině s velmi těžkou deformitou jde jen o 66,7 %. Dominantní metodou léčebné rehabilitace v obou skupinách byla Vojtova reflexní terapie, dalšími čteně zmiňovanými metodami byl Bobath koncept, polohování a manipulace s dítětem.

Dále byla míra posturální asymetrie porovnávána i mezi skupinami. Při porovnání výsledku celkového skóre hodnotící škály asymetrie dle Philippi mezi skupinou s těžkou a velmi těžkou tíží deformity v den zahájení léčby kraniální remodelační ortézou se naměřené hodnoty statisticky ($p = 0,048$) i věcně ($ES = 0,463$) významně lišily. Medián celkového skóre hodnotící škály asymetrie ve skupině probandů s těžkou tíží deformity lebky byl 13,5, ve skupině probandů s velmi těžkou tíží deformity dosahoval o 15,6 % vyšších hodnot, tudíž 16. Po 6 týdnech od zahájení léčby se celkové skóre hodnotící škály asymetrie již staticky významně nelišilo ($p = 0,090$), za to věcně byl výsledek významný ($ES = 0,399$). Medián celkového skóre hodnotící škály asymetrie ve skupině probandů s těžkou tíží deformity lebky byl 9,5, ve skupině probandů s velmi těžkou tíží deformity dosahoval o 26,9 % vyšších hodnot, tudíž 13, což by mohlo mít význam zejména pro klinickou praxi. Ani po 12 týdnech od zahájení léčby kraniální remodelační ortézou se výsledky mezi skupinami statisticky významně nelišily ($p = 0,212$), taktéž věcná významnost lehce poklesla ($E = 0,296$) a medián celkového skóre hodnotící škály asymetrie ve skupině probandů s těžkou tíží deformity lebky byl 7,5 ve skupině probandů s velmi těžkou tíží deformity dosahoval o 16,7 % vyšších hodnot, tudíž 9. I v tomto případě mohou být výsledky ovlivněny nejrůznějšími faktory. Uvažujeme-li o vlivu tíže deformity lebky na posturální asymetrii kojence, měli bychom také zohlednit různě měnící se tíži deformity lebky v průběhu léčby kraniální remodelační ortézou u každého probanda individuálně, a to v závislosti na rychlosti růstu lebky, na věku probanda, na případných vyskytujících se komplikacích, na důsledném dodržování léčby rodiči apod. Zajímavý poznatek doprovázející léčbu kraniální remodelační ortézou, který bohužel není v práci podložen daty, byl postupně se snižující deficit rotace krční páteře v supinační poloze přímo úměrně se zvyšující symetrizací hlavy, avšak mnohdy

s přetrvávající konvexitou trupu. Kromě výše zmíněných, mohou být výsledky ovlivněny také osobním sdělením zákonných zástupců probandů, na základě něhož bylo zjištěno, že 7 z 19 probandů (36,8 %) – 3 (30 %) ze skupiny s těžkou tíží deformity a 4 (44,4 %) ze skupiny s velmi těžkou tíží deformity lebky ukončili léčebnou rehabilitaci mezi 6. – 12. týdnem od zahájení léčby kraniální remodelační ortézou. I přestože se v praxi stále setkáváme s názory, že jsou polohové deformity lebky pouhý kosmetický prvek, kterému není nutné věnovat přílišnou pozornost (Lipina et al., 2015), ztotožňujeme se na základě výsledků s novějšími poznatky, které naopak naznačují, že přítomnost těchto deformit negativně ovlivňuje budoucí psychomotorický vývoj jedince (Inchingolo et al., 2022).

Na základě těchto kontroverzních poznatků jsem ve své práci zkoumala, zda existuje vztah mezi CVAI a CI indexem, které v praxi slouží k popisu tíže deformity lebky, a celkovým skóre hodnotící škály asymetrie dle Philippi napříč všemi 3 měřeními. I přestože nebyly výsledky korelační analýzy statisticky významné, ve všech případech dosahoval korelační koeficient pozitivních hodnot. Nemůžeme tedy s jistotou říct, že existuje definitivní vztah mezi CVAI /CI indexem a celkově dosaženým skóre na Philippi škále asymetrie, tudíž mírou posturální asymetrie. K zajímavému výsledku došla studie Huang et al. (2023), ve které byl prokázán negativní dopad narůstajícího CVAI indexu, a naopak nebyl prokázán negativní dopad narůstajícího CI indexu na motorický vývoj kojenců do 4 měsíců věku.

Největší deficit je u kojenců s polohovou deformitou lebky v oblasti hrubé motoriky (Leport et al., 2022), kde je často doprovázen celkově sníženou aktivitou dítěte a asymetrickým svalovým tonem (Santiago et al., 2023). Viditelné rozdíly mezi vrstevníky jsou nejvíce patrné zhruba do 1 roku života, přičemž s narůstajícím věkem se vývojové odchylky normy snižují (Marinus, 2019). Jestliže je asymetrická polohová deformita lebky spojena s asymetrickým svalovým napětím a rozsahem pohybu v krční páteři (Pastor-Pons et al., 2021), dochází k iradiaci a tonické dysharmonii i v dalších svalových skupinách. Preferovaná strana je více zatěžována, což se projevuje zejména při opoře, fázickém úchopu a obecně rozvoji jemné motoriky v supinační i pronační poloze (Skaličková-Kovačiková, 2017). Neoptimální svalové napětí vede k neadekvátní aktivitě trupového a šíjového svalstva, tudíž k nefunkčnosti souhry zejména ve svalech ramenního pletence, k nedostatečné opoře o horní končetiny a k následnému řetězení i do vzdálenějších míst, kterými jsou břišní svaly a svaly pánevního pletence.

Testování Philippi škály asymetrie bylo proto doplněno o nepřímou metodu hodnocení posturální asymetrie ve skupině probandů s těžkou a velmi těžkou tíží deformity lebky, prostřednictvím úchopů v poloze na zádech a v poloze na břiše, která je nad rámec této diplomové práce (viz Příloha 5). Vybrané asymetrické vzory, objevující se u kojenců od 4 měsíců života, disponují funkční svalovou diferenciací, synergistickou prací ventrální a dorzální

muskulatury, kvalitní oporou, intersegmentální rotací axiálně napřímené páteře a zešíkmením pánve, jež jsou klíčové pro motorické dovednosti v pozdějším věku.

Výsledky výzkumu ukázaly, že při hodnocení schopnosti úchopu přes střed v poloze na zádech dosahovaly obě skupiny obdobných výsledků, přičemž úchop v supinační poloze se pro obě skupiny jevil dle výsledků jako snadnější. Zatímco při testování úchopu v poloze na břiše skupina s těžkým stupněm deformity dosahovala obecně lepších výsledků v průběhu všech 3 testování ve srovnání se skupinou s velmi těžkým stupněm deformity lebky. Můžeme tedy uvažovat o možném větším dopadu posturální asymetrie na motorické vzory u kojenců s velmi těžkou tíží deformity lebky.

Mimo opoždění motorického vývoje je dalším kontroverzním tématem vliv polohové deformity lebky na kognitivní funkce jedince. Výsledky starších studií uvádějí, že neexistuje vztah mezi kognitivním deficitem a polohovou deformitou lebky (Laughlin, Luerssen & Dias, 2011; Hussein, Woo, Yun, Park & Kim, 2018). Zatímco novější studie naopak popisují u dětí s přetrvávající polohovou deformitou lebky jistý kognitivní deficit zejména v komunikační a sociální sféře (González-Santos et al., 2020; Lepout et al., 2022). Výzkumy prováděné na vzorku starších dětí školního věku s přítomnou polohovou deformitou lebky navíc odhalily problémy s udržením pozornosti a logopedické potíže (Collet et al., 2021; Collett et al., 2019). Přesné mechanismy vývojového opoždění nejsou doposud zcela jasné. Spekuluje se o možných anatomických důvodech – konkrétně deformaci corpus callosum a dalších mozkových struktur (Collet et al., 2012).

Přínos pro klinickou praxi

I přestože není možné jednoznačně definovat vztah mezi tíží asymetrické brachycefalie a posturální asymetrií kojence, závěry diplomové práce ukazují, že míra IPA u probandů klesá s narůstající délkou trvání léčby kraniální remodelační ortézou, tudíž s poklesem CI i CVAI indexu a celkovou symetrizací tvaru lebky kojence. Jedná se o zajímavé zjištění zejména pro oblast dětské rehabilitace a zároveň připomenutí, že polohové deformity nejsou pouhým kosmetickým prvkem a je nutné na ně v praxi pohlížet komplexně, v závislosti na jejich možném klinickém dopadu a celkovém vlivu na posturu kojence.

Poznatky a zvolená metodika sběru dat, které předkládaná práce přináší, mohou být rovněž přínosem pro oblast výzkumu této doposud neprozkoumané problematiky.

V závěru můžeme říct, že se léčba kraniální remodelační ortézou společně s fyzioterapeutickou intervencí, adekvátním handlingem a polohováním, jeví jako vhodná kombinace vedoucí ke snížení posturální asymetrie u kojenců.

Limity práce

Prvním limitem práce je zvolená výzkumná metoda ve formě hodnotící škály asymetrie dle Philippi, která je běžně určena pouze pro kojence od 6 a do 16 týdnů života. Ačkoliv se v praxi jedná o metodu praktickou a snadno normalizovatelnou, nesmíme opomenout fakt, že je založena na hodnocení autora, které odráží jeho dosavadní zkušenosti v dané problematice. I přestože mé dosavadní praktické zkušenosti v dětské rehabilitaci nejsou velké, klíčovou roli hrálo především kvalitní zaškolení pro hodnocení prostřednictvím Philippi škály asymetrie a absolvování dvoutýdenního intenzivního kurzu dětské rehabilitace, které mi umožnily se v této problematice lépe orientovat.

Určitý limit, který musíme v práci zohlednit je skutečnost, že vzhledem k menšímu počtu zúčastněných probandů, výsledky diplomové práce odrážejí stav výběrové skupiny a nelze je zcela zobecnit na celou populaci, i přestože v nich můžeme nalézt cenné informace, které lze následně uplatnit v klinické praxi.

Posledním úskalím této pilotní studie je nedostatečné množství studií, které by se v minulosti zabývaly vlivem polohové deformity lebky (její tíže) na posturální asymetrii kojence. Proto diskuse obsahuje kromě závěrů odborných vědeckých prací, také větší množství úvah založených na poznatcích z teoretické části práce a na výsledcích výzkumu. Nové poznatky a zvolená metodika sběru dat, která předkládaná práce přináší, mohou být přínosné pro další výzkum této doposud neprobádané problematiky.

7 ZÁVĚRY

Na základě výsledků této práce jsme dospěli hned k několika závěrům.

Míra IPA, hodnocena prostřednictvím hodnotící škály asymetrie dle Philippi v den zahájení léčby, v 6. a ve 12. týdnu od zahájení léčby kraniální remodelační ortézou, se snižovala u probandů v obou skupinách, s narůstající délkou trvání léčby kraniální remodelační ortézou, tudíž s poklesem CI a CVAI indexu a to následovně:

- Výsledky celkového skóre hodnotící škály asymetrie dle Philippi se ve skupině probandů s těžkou tíží deformity lebky po 6 týdnech ($p = 0,026$) od zahájení léčby kraniální remodelační ortézou statisticky významně lišily. Medián celkového skóre hodnotící škály asymetrie po 6 týdnech od zahájení léčby kraniální remodelační ortézou poklesl o 29,6 %.
- Výsledky celkového skóre hodnotící škály asymetrie dle Philippi se ve skupině probandů s těžkou tíží deformity lebky po 12 týdnech ($p = 0,016$) od zahájení léčby kraniální remodelační ortézou statisticky významně lišily. Medián celkového skóre hodnotící škály asymetrie mezi 6. a 12. týdnem od zahájení léčby kraniální remodelační ortézou poklesl o 21,1 %.
- Výsledky celkového skóre hodnotící škály asymetrie dle Philippi se ve skupině probandů s velmi těžkou tíží deformity lebky po 6 týdnech ($p = 0,025$) od zahájení léčby kraniální remodelační ortézou statisticky významně lišily. Medián celkového skóre hodnotící škály asymetrie po 6 týdnech od zahájení léčby kraniální remodelační ortézou poklesl o 18,8 %.
- Výsledky celkového skóre hodnotící škály asymetrie dle Philippi se ve skupině probandů s velmi těžkou tíží deformity lebky po 12 týdnech ($p = 0,026$) od zahájení léčby kraniální remodelační ortézou statisticky významně lišily. Medián celkového skóre hodnotící škály asymetrie mezi 6. a 12. týdnem od zahájení léčby kraniální remodelační ortézou poklesl o 30,8 %.

Míra IPA, hodnocena prostřednictvím hodnotící škály asymetrie dle Philippi v den zahájení léčby, v 6. a ve 12. týdnu od zahájení léčby kraniální remodelační ortézou, se lišila mezi skupinou probandů s těžkou a velmi těžkou tíží deformity lebky a to následovně:

- Výsledky celkového skóre hodnotící škály asymetrie dle Philippi se mezi skupinou s těžkou a velmi těžkou tíží deformity v den zahájení léčby kraniální remodelační ortézou statisticky ($p = 0,048$) i věcně ($ES = 0,463$) významně lišily. Medián celkového skóre

hodnotící škály asymetrie ve skupině probandů s těžkou tíží deformity lebky byl 13,5, ve skupině probandů s velmi těžkou tíží deformity dosahoval o 15,6 % vyšších hodnot, tudíž 16.

- Výsledky celkového skóre hodnotící škály asymetrie dle Philippi se mezi skupinou s těžkou a velmi těžkou tíží deformity po 6 týdnech od zahájení léčby kraniální remodelační ortézou již statisticky významně nelišily ($p = 0,090$), za to věcná významnost dosahovala středních hodnot ($ES = 0,399$). Medián celkového skóre hodnotící škály asymetrie ve skupině probandů s těžkou tíží deformity lebky byl 9,5, ve skupině probandů s velmi těžkou tíží deformity dosahoval o 26,9 % vyšších hodnot, tudíž 13.
- Výsledky celkového skóre hodnotící škály asymetrie dle Philippi se mezi skupinou s těžkou a velmi těžkou tíží deformity po 12 týdnech od zahájení léčby kraniální remodelační ortézou statisticky významně nelišily ($p = 0,212$), taktéž věcná významnost lehce poklesla ($E = 0,296$). Medián celkového skóre hodnotící škály asymetrie ve skupině probandů s těžkou tíží deformity lebky byl 7,5 ve skupině probandů s velmi těžkou tíží deformity dosahoval o 16,7 % vyšších hodnot, tudíž 9.

Nebyla zjištěna statisticky významná korelace mezi CVAI/CI indexem a celkovým skóre hodnotící škály asymetrie dle Philippi napříč všemi 3 měřeními na základě těchto výsledků:

- Při korelační analýze CVAI indexu a celkového skóre hodnotící škály asymetrie dle Philippi byly ve všech případech zjištěny pozitivní korelační koeficienty – v den zahájení léčby $-0,32$, po 6 týdnech od zahájení léčby $-0,27$ a po 12 týdnech od zahájení léčby kraniální remodelační ortézou $-0,56$. Slabá korelace byla prokázána v den zahájení a po 6 týdnech od zahájení léčby kraniální remodelační ortézou. Po 12 týdnech od zahájení léčbou kraniální remodelační ortézou byla potvrzena korelace středně silná.
- Při korelační analýze CI indexu a celkového skóre hodnotící škály asymetrie dle Philippi byly ve všech případech zjištěny pozitivní korelační koeficienty – v den zahájení léčby $-0,17$, po 6 týdnech od zahájení léčby $-0,42$ a po 12 týdnech od zahájení léčby kraniální remodelační ortézou $-0,22$. V den zahájení léčby byla prokázána velmi slabá korelace, po 6 týdnech od zahájení léčby byla nalezena korelace středně silná a po 12 týdnech od zahájení léčby kraniální remodelační ortézou byla potvrzena korelace slabá.

8 SOUHRN

Hlavním cílem diplomové práce bylo zhodnotit a porovnat míru posturální asymetrie u kojenců na základě jejich tíže deformity lebky.

V teoretické části byla pozornost věnována důležitým milníkům v psychomotorickém vývoji a symptomatické i idiopatické infantilní asymetrii včetně jejího hodnocení. Hlavní část shrnuje poznatky o anatomii, růstu dětské lebky a strukturálně i polohově vzniklé deformaci. Nejrozsáhlejší kapitola popisuje jednotlivé deformity, možnosti diagnostiky, v případě polohových abnormit také multifaktoriální etiologii společně s rizikovými faktory, prevencí vzniku a sekundárním vlivem na budoucí vývoj dítěte. Poslední podkapitola teoretické části se zabývá možnostmi terapie polohových deformit lebky, v popředí s léčbou kraniální remodelační ortézou.

Výzkum probíhal na Plagio klinice v Ostravě. Výzkumný soubor tvořilo celkem 19 probandů, 6 dívek a 13 chlapců, z nichž 10 mělo těžký stupeň a 9 velmi těžký stupeň deformity lebky. Průměrný věk probandů byl 25,7 týdnů ($\pm 3,17$). Všichni probandi byli narozeni v termínu. Průměrná porodní hmotnost činila 3554,7 g ($\pm 389,51$ g). Průměrná porodní délka byla 50,2 cm ($\pm 1,23$ cm). Míra posturální asymetrie byla ve skupině probandů s těžkou a velmi těžkou tíží deformity lebky hodnocena prostřednictvím hodnotící škály asymetrie dle Philippi v den zahájení léčby kraniální remodelační ortézou, v 6. a 12. týdnu od zahájení léčby kraniální remodelační ortézou. 1. měření bylo navíc doplněno o vyplňování krátkého dotazníku, který sloužil k získání doplňujících informací o probandech.

Z výsledků vyplývá, že se celkového skóre hodnotící škály asymetrie dle Philippi ve skupině probandů s těžkou i s velmi těžkou tíží deformity lebky v 6. i ve 12. týdnu od zahájení léčby kraniální remodelační ortézou statisticky významně lišilo. Celkové skóre hodnotící škály asymetrie dle Philippi se mezi skupinou s těžkou a velmi těžkou tíží deformity při zahájení léčby kraniální remodelační ortézou staticky významně lišilo. V 6. a 12. týdnů od zahájení léčby kraniální remodelační ortézou se naměřené hodnoty celkového skóre hodnotící škály asymetrie dle Philippi již statisticky významně nelišily. Mezi CVAI/CI indexem a celkovým skóre hodnotící škály asymetrie dle Philippi nebyla prokázána statisticky významná korelace napříč všemi 3 měřeními.

9 SUMMARY

The main aim of the thesis was to evaluate and compare the level of postural asymmetry in infants based on the severity of their cranial deformity.

In the theoretical part, attention was paid to important milestones in psychomotor development and both symptomatic and idiopathic infantile asymmetry, including its assessment. The main section summarizes the findings on the anatomy, growth of the infant skull, and structurally as well as positionally induced deformation. The most extensive chapter describes individual deformities, diagnostic possibilities, multifactorial etiology in the case of positional abnormalities along with risk factors, prevention, and secondary impact on the child's future development. The final subsection of the theoretical part deals with therapeutic options for positional skull deformities, primarily focusing on cranial remolding orthosis treatment.

The research was conducted at the Plagio Clinic in Ostrava. The research sample consisted of a total of 19 subjects, 6 girls and 13 boys, of whom 10 had a severe degree and 9 had a very severe degree of cranial deformity. The average age of the subjects was 25.7 weeks (± 3.17). All subjects were born at term. The average birth weight was 3554.7 g (± 389.51 g). The average birth length was 50.2 cm (± 1.23 cm). The degree of postural asymmetry was assessed in the group of subjects with severe and very severe cranial deformities using the Philippi asymmetry measurement scale on the day of initiation of cranial remolding orthosis treatment, at 6 and 12 weeks after initiation of treatment. Additionally, the first measurement was supplemented with the completion of a brief questionnaire aimed at obtaining additional information about the subjects.

The results indicate that the overall score of the Philippi asymmetry measurement scale in the group of subjects with both severe and very severe cranial deformities significantly differed at 6 and 12 weeks after the initiation of cranial remolding orthosis treatment. The overall score of the Philippi asymmetry measurement scale differed significantly between the group with severe and very severe cranial deformities at the initiation of cranial remolding orthosis treatment. At 6 and 12 weeks after the initiation of treatment, the measured values of the overall score of the Philippi asymmetry measurement scale did not significantly differ statistically. There was no statistically significant correlation between the CVAI/CI index and the overall score of the Philippi asymmetry measurement scale across all three measurements.

10 REFERENČNÍ SEZNAM

- Airaksinen, M., Räsänen, O., Ilén, E., Häyrynen, T., Kivi, A., Marchi, V., ... & Vanhatalo, S. (2020). Automatic posture and movement tracking of infants with wearable movement sensors. *Scientific Reports*, 10(1), 1-15. doi: 10.1038/s41598-019-56862-5
- Alam, M., Kamath, V., Hema, N., Srivastav, A., & Patil, S. (2020). A study on differences in the obliteration of cranial sutures and their clinical significance. *Journal of the Anatomical Society of India*, 69(2), 97-102. doi: 10.4103/JASI.JASI_240_19
- American Academy of Pediatrics [APP]: task force on infant positioning and SIDS (1992). Positioning and SIDS. *Pediatrics*, 89(6), 1120-1126.
- Ballardini, E., Sisti, M., Basaglia, N., Benedetto, M., Baldan, A., Borgna-Pignatti, C., & Garani, G. (2018). Prevalence and characteristics of positional plagiocephaly in healthy full-term infants at 8-12 weeks of life. *European Journal of Pediatrics*, 177(10), 1547-1554. doi: 10.1007/s00431-018-3212-0
- Bender, M. E., Lipin, R. B., & Goudy, S. L. (2018). Development of the pediatric temporomandibular joint. *Oral and Maxillofacial Surgery Clinics of North America*, 30(1), 1-9. doi: 10.1016/j.coms.2017.09.002
- Birgfeld, C. B., & Heike, C. (2020). Distinguishing between lambdoid craniosynostosis and deformational plagiocephaly: a review of this paradigm shift in clinical decision-making and lesson for the future. *Craniofacial Trauma & Reconstruction*, 13(4), 248-252. doi: 10.1177/1943387520965801
- Bláhová, K., Fencl, F. & Lebl, J. (2019). *Pediatrická propedeutika* (3. přepracované a rozšířené vydání). Praha, Česká republika: Galén
- Blanco-Diaz, M., Marcos-Alvarez, M., Escobio-Prieto, I., De la Fuente-Costa, M., Perez-Dominguez, B., Pinero-Pinto, E., & Rodriguez-Rodriguez, A. M. (2023). Effectiveness of conservative treatments in positional plagiocephaly in infants: a systematic review. *Children-Basel*, 10(7), 1-15. doi: 10.3390/children10071184
- Bok, S., Yallowitz, A. R., Sun, J., McCormick, J., Cung, M., Hu, L., ... & Greenblatt, M. B. (2023). A multi-stem cell basis for craniosynostosis and calvarial mineralization. *Nature*, 621(7980), 804-812. doi: 10.1038/s41586-023-06526-2
- Boran, P., Oğuz, F., Furman, A., & Sakarya, S. (2018). Evaluation of fontanel size variation and closure time in children followed up from birth to 24 months. *Journal of Neurosurgery: Pediatrics*, 22(3), 323-329. doi: 10.3171/2018.3.PEDS17675
- Brichtová, E. (2009). *Onemocnění dětského neurokrania*. Pardubice, Česká republika: Triton

- Brurberg, K. G., Dahm, K. T., & Kirkehei, I. (2018). Manipulation techniques for infant torticollis. *Tidsskrift for Praktisk Medicin*, 138(1), 1-11. doi: 10.4045/tidsskr.17.1031
- Buchanan, E. P. (2019). *Pediatric Craniofacial Surgery: State of the Craft, An Issue of Clinics in Plastic Surgery*. Amsterdam, Netherlands: Elsevier Health Sciences
- Cabrera-Martos, I., Ortigosa-Gómez, S. J., López-López, L., Ortiz-Rubio, A., Torres-Sánchez, I., Granados-Santiago, M., & Valenza, M. C. (2021). Physical therapist interventions for infants with nonsynostotic positional head deformities: a systematic review. *Physical Therapy*, 101(8), 1-10. doi: 10.1093/ptj/pzab106
- Çakin, H., & Kazan, S. (2021). Metopism: Anatomical, clinical and surgical aspects. In *The Sutures of the Skull: Anatomy, Embryology, Imaging, and Surgery* (pp. 115-128). New York City, USA: Springer International Publishing. doi: 10.1007/978-3-030-72338-5_9
- Callahan, M. J., Macdougall, R. D., Bixby, S. D., Voss, S. D., Robertson, R. L., & Cravero, J. P. (2018). Ionizing radiation from computed tomography versus anesthesia for magnetic resonance imaging in infants and children: patient safety considerations. *Paediatric Radiology*, 48, 21-30. doi: 10.1007/s00247-017-4023-6
- Chmelík, F. (2014). *Manuál pro publikování v kinantropologii podle normy APA*. Olomouc, Česká republika: Univerzita Palackého.
- Collett, B. R., Aylward, E. H., Berg, J., Davidoff, C., Norden, J., Cunningham, M. L., & Speltz, M. L. (2012). Brain volume and shape in infants with deformational plagiocephaly. *Child's nervous system*, 28(7), 1083-1090. doi: 10.1007/s00381-012-1731-y
- Collett, B. R., Wallace, E. R., Kartin, D., Cunningham, M. L., & Speltz, M. L. (2019). Cognitive outcomes and positional plagiocephaly. *Pediatrics*, 143(2), 1-9. doi: 10.1542/peds.2018-2373
- Collett, B. R., Wallace, E. R., Ola, C., Kartin, D., Cunningham, M. L., & Speltz, M. L. (2021). Do infant motor skills mediate the association between positional plagiocephaly/brachycephaly and cognition in school-aged children? *Physical therapy*, 101(2), 1-10. doi:10.1093/ptj/pzaa214
- Currie, K., Sawchuk, D., Saltaji, H., Oh, H., Flores-Mir, C., & Lagravere, M. (2017). Posterior cranial base natural growth and development: a systematic review. *The Angle Orthodontist*, 87(6), 897-910. doi: 10.2319/032717-218.1
- Čápoová, J. (2016). *Od posturální ontogeneze k terapeutickému konceptu*. Ostrava, Česká republika: Repronis
- De Bock, F., Braun, V., & Renz-Polster, H. (2017). Deformational plagiocephaly in normal infants: a systematic review of causes and hypotheses. *Archives of Disease in Childhood*, 102, 535-542. doi: 10.1136/archdischild-2016-312018

- Delteil, C., Lesieur, E., Tuchtan, L., Carballeira Alvarez, A., Chaumoitre, K., Saliba, B., ... & Piercecchi-Marti, M. (2020). Study of the growth and shape of the brain and cranial base during the first two years of life. *Morphologie*, *105*(348), 45-53. doi: 10.1016/j.morpho.2020.09.007
- de Rover, I., Wylleman, J., Dogger, J. J., Bramer, W. M., Hoeks, S. E., & de Graaff, J. C. (2023). Needle-free pharmacological sedation techniques in paediatric patients for imaging procedures: a systematic review and meta-analysis. *British Journal of Anaesthesia*, *130*(1), 51-73. doi: 10.1016/j.bja.2022.09.007
- Ditthakasem, K., & Kolar, J. C. (2017). Deformational plagiocephaly: a review. *Pediatric Nursing*, *43*(2), 59-64.
- Drnková, J., Černý, P., Kosteas, A., Libý, P., Tichý M., & Krásničanová, H. (2018). Efektivní využití kraniálních remodelačních ortéz u polohových deformit hlavy a po endoskopické operaci kraniosynostózy. *Ortopedická protetika*, *21*, 64-73. Retrieved from <https://www.researchgate.net/publication/325404471>
- Dunsirn, S., Smyser, C., Liao, S., Inder, T., & Pineda, R. (2016). Defining the nature and implications of head turn preference in the preterm infant. *Early Human Development*, *96*, 53-60. doi: 10.1016/j.earlhumdev.2016.0
- Dylevský, I. (2017). *Anatomie dítěte – Nipioanatomie* (2. díl). Praha, Česká republika: České vysoké učení technické v Praze
- Dylevský, I. (2021). *Klinická kineziologie a patokineziologie* (1. díl, 2. díl). Praha, Česká republika: Grada Publishing
- Ellwood, J., Draper-Rodi, J., & Carnes, D. (2020). The effectiveness and safety of conservative interventions for positional plagiocephaly and congenital muscular torticollis: a synthesis of systematic reviews and guidance. *Chiropractic & Manual Therapies*, *28*(31), 1-11. doi:10.1186/s12998-020-00321-w
- Evans, J. D. (1996). *Straightforward Statistics for the Behavioral Sciences*. Pacific Grove, USA: Brooks/Cole Publishing Company
- Filisetti, M., Cattarelli, D., & Bonomi, S. (2020). Positional plagiocephaly from structure to function: clinical experience of the service of pediatric osteopathy in Italy. *Early Human Development*, *146*, 1-6. doi: 10.1016/j.earlhumdev.2020.105028
- Fotouhi, A. R., Chiang, S. N., Peterson, A. M., Doering, M. M., Skolnick, G. B., Naidoo, S. D., ... & Patel, K. B. (2022). Neurodevelopment in unilateral coronal craniosynostosis: a systematic review and meta-analysis. *Journal of Neurosurgery: Pediatrics*, *31*(1), 16-23. doi: 10.3171/2022.9.PEDS22283
- Fremuth, J., Stožický, F. & Sýkora, J. (2021). *Propedeutika dětského lékařství*. Praha, Česká republika: Univerzita Karlova, nakladatelství Karolinum

- Gaivoronskiy, I. V., Kurtseva, A. A., Gaivoronskaya, M. G., & Nichiporuk, G. I. (2022). *Anatomy of Bone System. The manual for medical students*. Moscow, Russia: Litres. Retrieved from https://www.google.cz/books/edition/Anatomy_of_Bone_System_The_manual_for_me/hXCwCgAAQBAJ?hl=cs&gbpv=1
- Gajewska, E., Naczka, M., Naczka, A., & Sobieska, M. (2022). Dynamics of changes in motor development depending on the quality in the 3rd month of life. *Frontiers in Public Health*, *10*, 1-12. doi: 10.3389/fpubh.2022.939195
- González-Santos, J., González-Bernal, J., De-la-Fuente-Anuncibay, R., Aguilar-Parra, J. M., Trigueros, R., Soto-Cámara, R., & López-Liria, R. (2020). A Prospective study of cranial deformity and delayed development in children. *Sustainability*, *12*(6), 1-9. doi: 10.3390/su12061949
- Graham, T., Millay, K., Wang, J., Adams-Huet, B., O'Briant, E., Oldham, M., & Smith, S. (2020). Significant factors in cranial remolding orthotic treatment of asymmetrical brachycephaly. *Journal of Clinical Medicine*, *9*(4), 1-14. doi: 10.3390/jcm9041027
- Graham, T., & Wang, J. (2022). Side effects of cranial remolding orthoses: a multi-site review. *The Journal of Craniofacial Surgery*, *33*(5), 1358-1362. doi: 10.1097/SCS.00000000000008529
- Heutinck, P., Knoop, P., Naiara Rodriguez, F., Biffi, B., Breakey, W., James, G., ... & Alessandro Borghi, A. (2021). Statistical shape modelling for the analysis of head shape variations. *Journal of Cranio-Maxillofacial Surgery*, *49*(6), 449-455. doi: 10.1016/j.jcms.2021.02.020
- Horne, R. S. C. (2019). Sudden infant death syndrome: current perspectives. *Internal Medicine Journal*, *49*(4), 433-438. doi: 10.1111/imj.14248
- Huang, C. S., Cheng, H. C., Lin, W. Y., Liou, J. W., & Chen, Y. R. (1995). Skull morphology affected by different sleep positions in infancy. *The Cleft Palate-Craniofacial Journal*, *32*(5), 413-419. doi: 10.1597/1545-1569_1995_032_0413_smabds_2.3.co_2
- Huang, T., Li, W., Wang, C., Qu, F., Yang, Q., Pan, Q., ... & Zhang, Y. (2023). Research into the correlation between positional skull deformation and motor performance of infants aged under 4 months. *BMC Pediatrics*, *23*(1), 1-12. doi: 10.1186/s12887-023-03959-6
- Hussein, M. A., Woo, T., Yun, I. S., Park, H., & Kim, Y. O. (2018). Analysis of the correlation between deformational plagiocephaly and neurodevelopmental delay. *Journal of Plastic, Reconstructive & Aesthetic Surgery*, *71*(1), 112-117. doi: 10.1016/j.bjps.2017.08.015
- Inchingolo, A. D., Inchingolo, A. M., Piras, F., Malcangi, G., Patano, A., Di Pede, C., ... & Dipalma, G. (2022). A systematic review of positional plagiocephaly prevention methods for patients in development. *Applied Science* *12*(21), 1-15. doi: 10.3390/app122111172
- Invent Medical Group (2023). *Komfortní léčba polohových deformit (Informace pro rodiče)*. Ostrava, Česká republika: © Invent Medical Group

- Invent Medical Group (2019). Talee – 3D printed cranial orthosis. *In Bigsee*. Retrieved from <https://bigsee.eu/talee-3d-printed-cranial-orthosis-by-ales-grygar-czech-republic/>
- Janáček, J. (2022). *Statistika jednoduše: Průvodce světem statistiky*. Praha, Česká republika: Grada Publishing
- Jaskolka, M. S. (2017). Current controversies in metopic suture craniosynostosis. *Oral and Maxillofacial Surgery Clinics of North America*, 29(4), 447-463. doi: 10.1016/j.coms.2017.07.003
- Jimenez, F. D. (2022). *Endoscopic Craniosynostosis Surgery*. Amsterdam, Netherlands: Elsevier Health Sciences
- Jung, B. K., & Yun, I. S. (2020). Diagnosis and treatment of positional plagiocephaly. *Archives of Craniofacial Surgery*, 21(2), 80-86. doi: 10.7181/acfs.2020.00059
- Jung, M. W., Landenberger, M., Jung, T., Lindenthal, T., & Philippi, H. (2017). Vojta therapy and neurodevelopmental treatment in children with infantile postural asymmetry: a randomised controlled trial. *Journal of Physical Therapy Science*, 29(2), 301-306. doi: 10.1589/jpts.29.301
- Kajdic, N., Spazzapan, P., & Velnar, T. (2018). Craniosynostosis – recognition, clinical characteristics, and treatment. *Bosnian Journal of Basic Medical Sciences*, 18(2), 110-116. doi: 10.17305/bjbms.2017.2083
- Kalantar-Hormozi, H., Abbaszadeh-Kasbi, A., Sharifi, G., Davai, N. R., & Kalantar-Hormozi, A. (2019). Incidence of familial craniosynostosis among patients with nonsyndromic craniosynostosis. *The Journal of Craniofacial Surgery*, 30(6), 514-517. doi: 10.1097/SCS.00000000000005419
- Kamat, D., M., & Sivaswamy, L. (2023). *Symptom-Based Approach to Pediatric Neurology*. New York City, USA: Springer International Publishing
- Katouni, K., Nikolaou, A., Mariolis, T., Protogerou, V., Chrysikos, D., Theofilopoulou, S., & Filippou, D. (2023). Syndromic craniosynostosis: a comprehensive review. *Cureus*, 15(12), 1-9. doi: 10.7759/cureus.50448
- Kelly, K. M., Joganic, E. F., Beals, S. P., Riggs, J. A., McGuire, M. K., & Littlefield, T. R. (2018). Helmet treatment of infants with deformational brachycephaly. *Global Pediatric Health*, 5, 1-11. doi: 10.1177/2333794X18805618
- Kolář, P. et al. (2009). *Rehabilitace v klinické praxi* (1. vydání). Praha, Česká republika: Galén
- König, K. (2020). *První tři roky dítěte: osvojení si vzpřímené chůze, osvojení si mateřské řeči, procitnutí myšlení*. Lelekovice, Česká republika: Franesa
- Krahulík, D., & Brichtová, E. (2021). *Dětská neurochirurgie*. Praha, Česká republika: Grada Publishing
- Kraus, J. (2005). *Dětská mozková obrna*. (1. vydání) Praha, Česká republika: Grada Publishing
- Kubátová, M. A., Melichar, M. J., Libý, M. P., Drnková, M. J., & Černý, M. (2019). Kraniosynostóza – časná správná diagnóza, časné endoskopické řešení. *Pediatric pro praxi*, 20(4), 229-233. Retrieved from <https://www.pediatricpropraxi.cz/pdfs/ped/2019/04/05.pdf>

- Kubik, A., Welton, J., Gonzales, K., Holmes, L., & Struwe, L. (2023). The PLAY bundle for head deformities: a NICU quality improvement project (2023). *Journal of Neonatal Nursing, 10*, 1-8. doi: 10.1016/j.jnn.2023.10.006
- Labecka, M. K., & Plandowska, M. (2021). Moiré topography as a screening and diagnostic tool—a systematic review. *PLoS One, 16*(12), 1-15. doi: 10.1371/journal.pone.0260858
- Laughlin, J., Luerssen, T. G. & Dias, M. S. (2011). Prevention and management of positional skull deformities in infants. *Pediatrics, 128*(6), 1236-1241. doi: 10.1542/peds.2011-2220
- Ledwoń, D., Danch-Wierzchowska, M., Doroniewicz, I., Kieszczyńska, K., Affanasowicz, A., Latos, D., ... & Myśliwiec, A. (2023). Automated postural asymmetry assessment in infants neurodevelopmental evaluation using novel video-based features. *Computer Methods and Programs in Biomedicine, 233*, 1-11. doi: 10.1016/j.cmpb.2023.107455
- Lee, J., Naran, S., Mazzaferro, D., Wes, A., Anstadt, E. E., Taylor, J., ... & Losee, J. (2023). Frontofacial features of unilateral lambdoid craniosynostosis: a multicenter assessment. *Plastic and Reconstructive Surgery Global Open, 11*(5), 1-5. doi: 10.1097/GOX.0000000000005011
- Lennartsson F. (2020). Nonsynostotic Plagiocephaly: Prevention strategies in child health care. *Journal of Clinical Medicine, 9*(12), 1-15. doi: 10.3390/jcm9123946
- Leport, B., Duflos, C., Papalardo, P., Daude, H., Picot, M., & Captier, G. (2022). Positional head deformities is not associated with an increase of the psychomotor development at 24 months of age. *Archives of Pediatrics, 7*(2), 1-10. doi: 10.29011/2575-825X.100216
- Liang, C., Profico, A., Buzi, C., Khonsari, R. H., Johnson, D., O'Higgins, P., & Moazen, M. (2023). Normal human craniofacial growth and development from 0 to 4 years. *Scientific Reports, 13*(1), 1-14. doi: 10.1038/s41598-023-36646-8
- Linz, C., Kunz, F., Böhm, H., & Schweitzer, T. (2017). Positional skull deformities. *Deutsches Arzteblatt international, 114*(31-32), 535-542. doi: 10.3238/arztebl.2017.0535
- Lipina, R., Rosický, J. & Golová, Š. (2012). Léčba polohového plagiocefalu pomocí kraniální remodelační ortézy. *Pediatric pro praxi, 13*(1), 36-39. Retrieved from <https://www.pediatricpropraxi.cz/pdfs/ped/2012/01/09.pdf>
- Lipina, R., Rosický, J., Kaleta, E., Chlachula, M. & Golova, Š. (2015). Výsledky léčby polohových deformit LBI u dětí pomocí kraniální remodelační ortézy. *Pohybové ústrojí. Pokroky ve výzkumu, diagnostice a terapii, 22*(3-4), 264-280. Retrieved from http://www.pojivo.cz/pu/PU_34_2015_160715.pdf
- Looman, W. S., & Flannery, A. B. (2012). Evidence-based care of the child with deformational plagiocephaly, Part I: assessment and diagnosis. *Journal of Pediatric Health Care, 26*(4), 242-253. doi: 10.1016/j.pedhc.2011.10.003

- Luo, W. T., Chen, X., Zhang, Y. D., Liu, Q. Y., & Qiao, T. (2020). Ophthalmological outcomes of unilateral coronal synostosis in young children. *BMC Ophthalmol* 20(1), 1-11. doi: 10.1186/s12886-020-01547-1
- Malak, R. E., Torzyńska, P., Żółkiewska, J., Matecka, M., & Samborski, W. (2023). Assessment of motor development in children with postural asymmetry and the application of neurodevelopmental-based improvement methods. *Rheumatology Forum, ahead of print*, 1-23. doi: 10.5603/rf.90800
- Marinus, M. (2019) Is there an effect of positional plagiocephaly on neurodevelopmental delay in infants and toddlers? *Journal of Clinical Chiropractic Pediatrics*, 18(2), 1576-1581. Retrieved from <https://jccponline.com/Marinus.pdf>
- Marková, D., & Chvilová Weberová, M. et al. (2021). *Předčasně narozené dítě: Následná péče – kdy začíná a kdy končí?* Praha, Česká republika: Grada Publishing
- Marshall, J. M., & Shahzad, F. (2020). Safe sleep, plagiocephaly, and brachycephaly: assessment, risks, treatment, and when to refer. *Pediatric Annals*, 49(10), 440-447. doi: 10.3928/19382359-20200922-02
- Martiniuk, A. L., Vujovich-Dunn, C., Park, M., Yu, W., & Lucas, B. R. (2017). Plagiocephaly and developmental delay: a systematic review. *Journal of Developmental and Behavioral Pediatrics*, 38(1), 67-78. doi: 10.1097/DBP.0000000000000376
- Mellgren, J., Säljö, K., Tarnow, P., Maltese, G., Bhatti-Søfteland, M., Olsson, ... & Kölby, L. (2024). Improved facial and skull-base symmetry following osteotomy and distraction of unilateral coronal synostosis. *Plastic and Reconstructive Surgery*, 153(2), 447-456. doi: 10.1097/PRS.00000000000010530
- Michalska, A., Szczukocki, M., Szwilling, Z., & Wendorff, J. (2016). The differential diagnosis of asymmetry in infants. *Developmental Period Medicine*, 20(4), 335-341. Retrieved from https://www.researchgate.net/publication/319777424_The_differential_diagnosis_of_asymmetry_in_infants
- Nevaste-Boldt, T., Saarikko, A., Kaprio, L., Leikola, J., & Kiukkonen, A. (2023). Facial asymmetry in children with either unilateral lambdoid craniosynostosis or positional posterior plagiocephaly. *Orthodontics & Craniofacial Research*, 26(2), 216-223. doi: 10.1111/ocr.12603
- Nikolova, S., Toneva, D., Tasheva-Terzieva, E., & Lazarov, N. (2022). Cranial morphology in metopism: a comparative geometric morphometric study. *Annals of Anatomy*, 243, 1-14. doi: 10.1016/j.aanat.2022.151951
- Nuysink, J., van Haastert, I. C., Takken, T., & Helders, P. J. (2008). Symptomatic asymmetry in the first six months of life: differential diagnosis. *European Journal of Pediatrics*, 167(6), 613-619. doi: 10.1007/s00431-008-0686-1

- Osborn, A. J., Roberts, R. M., Mathias, J. L., Anderson, P. J., & Flapper, W. J. (2019). Cognitive, behavioral and psychological functioning in children with metopic synostosis: a meta-analysis examining the impact of surgical status. *Child Neuropsychology: A Journal on Normal and Abnormal Development in Childhood and Adolescence*, 25(2), 263-277. doi: 10.1080/09297049.2018.1441821
- Oumer, M., Tazebew, A., & Alemayehu, M. (2021). Anterior fontanel size among term newborns: a systematic review and meta-analysis. *Public Health Reviews*, 42, 1-13. doi: 10.3389/phrs.2021.1604044
- Palaščáková Špringrová, I., & Fasselová, V. (2022). Výskyt deformační plagiociefalie u kojenců do 1 roku. *Ortopedická protetika: odborný časopis Federace ortopedických protetiků technických oborů*, 24, 64-68
- Pallant, J. (2020). *SPSS Survival Manual: A Step by Step Guide to Data Analysis Using IBM SPSS* (7th Edition). London, UK: McGraw-Hill, Open University Press
- Pastor-Pons, I., Lucha-López, M. O., Barrau-Lalmolda, M., Rodes-Pastor, I., RodríguezFernández, Á. L., Hidalgo-García, C., & Tricás-Moreno, J. M. (2021). Active cervical range of motion in babies with positional plagiocephaly: analytical cross-sectional study. *Children*, 8(12), 1146-1155. doi: 10.3390/children8121146
- Philippi, H., Faldum, A., Bergmann, H., Jung, T., Pabst, B., & Schleupen, A. (2004). Idiopathic infantile asymmetry, proposal of a measurement scale. *Early Human Development*, 80(2), 79-90. doi: 10.1016/j.earlhumdev.2004.05.008
- Philippi, H., Faldum, A., Jung, T., Bergmann, H., Bauer, K., Gross, D., & Spranger, J. (2006a). Patterns of postural asymmetry in infants: a standardized video-based analysis. *European Journal of Pediatrics*, 165(3), 158-164. doi: 10.1007/s00431-005-0027-6
- Philippi, H., Faldum, A., Schleupen, A., Pabst, B., Jung, T., Bergmann, H., ... & Reitter B. (2006b). Infantile postural asymmetry and osteopathic treatment: a randomized therapeutic trial. *Developmental Medicine and Child Neurology*, 48(1), 5-9. doi: 10.1017/S001216220600003X
- Plagio klinika (2016). *Kraniální remodelační ortéza (Informace pro lékaře)*. Ostrava, Česká republika: © Plagioklinika
- Poděbradská, R. (2018). *Komplexní kineziologický rozbor*. Praha, Česká republika: Grada Publishing
- Priyadarshi, M., Balachander, B., & Sankar, M. J. (2022). Effect of sleep position in term healthy newborns on sudden infant death syndrome and other infant outcomes: a systematic review. *Journal of Global Health*, 12, 1-20. doi: 10.7189/jogh.12.12001
- Pyzio-Kowalik, M., Wójtowicz, D., & Skrzek, A. (2013). Assessing postural asymmetry with a podoscope in infants with central coordination disturbance. *Research in Developmental Disabilities*, 34(5), 1832-1842. doi: 10.1016/j.ridd.2013.02.031

- Quispe-Enriquez, O. C., Valero-Lanzuela, J. J., & Lerma, J. L. (2023). Smartphone photogrammetric assessment for head measurements. *Sensors*, *23*(21), 1-16. doi: 10.3390/s23219008
- Reardon, T., Fiani, B., Kosarchuk, J., Parisi, A., & Shlobin, N. A. (2022). Management of lambdoid craniosynostosis: a comprehensive and systematic review. *Pediatric Neurosurgery*, *57*(1), 1-16. doi: 10.1159/000519175
- Richmond, S., Howe, L. J., Lewis, S., Stergiakouli, E., & Zhurov, A. (2018). Facial genetics: a brief overview. *Frontiers in Genetics*, *9*, 1-21. doi: 10.3389/fgene.2018.00462
- Richterová, R., Mičurová, G., Opšenač, R., & Kolarovszki, B. (2023). Kraniosynostózy. *Česko-slovenská neonatologie*, *29*(1), 70-76. Retrieved from <https://www.prolekare.cz/en/journals/czech-and-slovak-neonatology/2023-1-29/kraniosynostozy-134631>
- Roider, L., Ungerer, G., Shock, L., Aldridge, K., Al-Samarraie, M., Tanaka, T., & Muzaffar, A. (2021). Increased incidence of ophthalmologic findings in children with concurrent isolated nonsyndromic metopic suture abnormalities and deformational cranial vault asymmetry. *The Cleft Palate-Craniofacial Journal*, *58*(4), 497-504. doi: 10.1177/1055665620954739
- Rostamzad, P., Arslan, Z. F., Mathijssen, I. M. J., Koudstaal, M. J., Pleumeekers, M. M., Versnel, S. L., & Loudon, S. E. (2022). Prevalence of ocular anomalies in craniosynostosis: a systematic review and meta-analysis. *Journal of clinical medicine*, *11*(4), 1-16. doi: 10.3390/jcm11041060
- Roztočil et al. (2020). *Porodnictví: v kostce*. Praha, Česká republika: Grada Publishing
- Ruengdit, S., Troy Case, D., & Mahakkanukrauh, P. (2020). Cranial suture closure as an age indicator: a review. *Forensic Science International*, *307*(3), 1-11. doi: 10.1016/J.FORSCIINT.2019.11011
- Řepka, M. (2021). Za jakých podmínek můžeme získat pro naše dítě tzv. helmičku, která by pomohla upravit tvar jeho hlavy? In Svaz tělesně postižených v České republice z. s. krajská organizace Jihomoravského kraje, *Paprsek*, *74*, 5-6. Retrieved from <https://www.mozaikaub.cz/obr/pdf/2021-02.pdf>
- Sadler, W. T. (2023). *Langmanova lékařská embryologie* (překlad 14. vydání). Praha, Česká republika: Grada Publishing
- Sacher, R., Loudovici-Krug, D., Wuttke, M., Spittank, H., Ammermann, M., & Smolenski, U. C. (2018). Development of a symmetry score for infantile postural and movement asymmetries: preliminary results of a pilot study. *Journal of Chiropractic Medicine*, *17*(3), 206-216. doi: 10.1016/j.jcm.2018.03.006
- Sacher, R., Knüdel, M., Wuttke, M., Wüstkamp, N., Derlien, S., & Loudovici-Krug, D. (2021). Manual therapy of infants with postural and movement asymmetries and positional preference. *Manuelle Medizin* *59*, 117-127. doi: 10.1007/s00337-020-00760-9
- Sacher, R., Wuttke, M., Göhmann, U., Kayser, C., Knabe-Ulner, K., Ammermann, E., ... & Loudovici-Krug, D. (2022). Effects of single manual medicine treatment for infants with postural and

- movement asymmetries and positional preference: a multicentre randomised controlled trial – SMMT for IPMA. *Physikalische Medizin, Rehabilitationsmedizin, Kurortmedizin*, 32(5), 263-272. doi: 10.1055/a-1704-3494
- Salas-Parra, R. D., Castro-Ochoa, K.J., & Machado-Aranda, D. A. (2023). Chapter 32 - Basic science statistics. In *Handbook for Designing and Conducting Clinical and Translational Research* (pp. 195-199). Cambridge, Massachusetts, USA: Academic Press. doi: 10.1016/B978-0-323-90300-4.00022-7
- Santiago, G. S., Santiago, C. N., Chwa, E. S., & Purnell, C. A. (2023). Positional plagiocephaly and craniosynostosis. *Pediatric Annals*, 52(1), 10-17. doi: 10.3928/19382359-20221114-03
- Schmidt, L., Fassl, V., Erhardt, L., Winter, J., Lollert, A., Heider, J. & Ottenhausen, M. (2023) Moderne behandlung von kraniosynostosen. *Monatsschrift Kinderheilkunde*, 172(1), 1-9. doi: 10.1007/s00112-022-01683-6
- Schraw, J. M., Woodhouse, J. P., Langlois, P. H., Canfield, M. A., Scheuerle, A. E., Agopian, A. J., ... & Lupo, P. J. (2021). Risk factors and time trends for isolated craniosynostosis. *Birth Defects Research*, 113(1), 43-54. doi: 10.1002/bdr2.1824
- Skadorwa, T., Skadorwa, J., & Wierzbieniec, O. (2023). The accuracy of classification systems in nonsyndromic sagittal craniosynostosis. *The Journal of Craniofacial Surgery*, 35(1), 13-17. doi: 10.1097/SCS.00000000000009670
- Skaličková-Kováčiková, V. (2017). *Diagnostika a fyzioterapie hybných poruch dle Vojty* (1. vydání). Olomouc, Česká republika: RL-CORPUS
- Skaličková-Kováčiková, V., & Procházková, M. (2019). Doporučený postup vyšetření kojenců a batolat v ordinaci dětského fyzioterapeuta z pohledu vývojové kineziologie a reflexní lokomoce dle Vojty. *Rehabilitace a fyzikální lékařství*, 26(2), 101-106.
- Staffa, S. J., & Zurakowski, D. (2020). Calculation of confidence intervals for differences in medians between groups and comparison of methods. *Anesthesia and Analgesia*, 130(2), 542-546. doi: 10.1213/ANE.0000000000004535
- Stanton, E., Urata, M., Chen, J. F., & Chai, Y. (2022). The clinical manifestations, molecular mechanisms and treatment of craniosynostosis. *Disease Models & Mechanisms*, 15(4), 1-18. doi: 10.1242/dmm.049390
- Szopa A., Domagalska M., Nowotny J. (2007). Distribution of body mass on the support base in cerebral motor disorders children as an expression of antigravity unabilities. *Fizjoterapia Polska*, 7(3), 250-257. Retrieved from <https://www.scopus.com/inward/record.uri?eid=2-s2.0-78549263044&partnerID=40&md5=c4fcfae3fb8c8956a72690963a4694e0>
- Šmahel, Z. (2001). *Principy, teorie a metody auxologie*. Praha, Česká republika: Univerzita Karlova, nakladatelství Karolinum

- Thakre, R., & Murki, S. (2019). *Atlas & Synopsis of Neonatology*. New Delhi, India: Jaypee Brothers Medical Publishers
- Valkama, A. M., Aarnivala, H. I., Sato, K., Harila, V., Heikkinen, T., & Pirttiniemi, P. (2020). Plagiocephaly after neonatal developmental dysplasia of the hip at school age. *Journal of Clinical Medicine*, *9*(1), 1-5. doi: 10.3390/jcm9010021
- Vinchon, M. (2019). The metopic suture: natural history. *Neurochirurgie*, *65*(5), 239-245. doi: 10.1016/J.NEUCHI.2019.09.006
- Vu, G. H., Xu, W., Go, B. C., Humphries, L. S., Kalmar, C. L., Taylor, J. A., ... & Swanson, J. W. (2021). Physiologic timeline of cranial-base suture and synchondrosis closure. *Plastic and Reconstructive Surgery*, *148*(6), 973-982. doi: 10.1097/PRS.00000000000008570
- Waschke, J., Böckers, T. M., & Paulsen, F. (2018). *Sobotta Atlas of Anatomy. English Version with Latin Nomenclature* (16th ed.). Munich, Germany: Elsevier
- Watt, A., Alabdulkarim, A., Lee, J., & Gilardino, M. (2022). Practical review of the cost of diagnosis and management of positional plagiocephaly. *Plastic and Reconstructive Surgery – Global open*, *10*(5), 1-6 doi: 10.1097/GOX.00000000000004328
- Watt, A., Lee, J., Toews, M., & Gilardino, M. S. (2023). Smartphone integration of artificial intelligence for automated plagiocephaly diagnosis. *Plastic and Reconstructive Surgery – Global Open*, *11*(5), 1-8. doi: 10.1097/GOX.00000000000004985
- Watt, A., Zammit, D., & Lee, J. (2022). Novel screening and monitoring techniques for deformational plagiocephaly: a systematic review. *Pediatrics*, *149*(2), 1-18. doi: 10.1542/peds.2021-051736
- Williams, E., & Galea, M. (2023). Another look at "tummy time" for primary plagiocephaly prevention and motor development. *Infant Behavior & Development*, *71*, 1-19. doi: 10.1016/j.infbeh.2023.101839
- Willis, S., Hsiao, R., Holland, R. A., Lee, K., & Pitetti, K. (2019). Measuring for nonsynostotic head deformities in preterm infants during NICU management: a pilot study. *Early Human Development*, *131*, 56-62. doi: 10.1016/j.earlhumdev.2019.03.002

11 PŘÍLOHY

11.1 Informovaný souhlas

Informovaný souhlas

Název studie: Vliv polohové deformity lebky na posturální asymetrii kojence

Autorka práce: Bc. Natálie Žůrková

Vedoucí práce: Mgr. Markéta Procházková, Ph.D.

Jméno:

Datum narození:

Účastník byl do studie zařazen pod číslem:

1. Já, níže podepsaný(á) souhlasím s účastí mého dítěte ve studii.
2. Beru na vědomí, že prováděná studie je výzkumnou činností a její výsledky budou zveřejněny jako součást závěrečné diplomové práce.
3. Byl(a) jsem podrobně informován(a) o cíli studie, o jejích postupech, průběhu a o tom, co se od mého dítěte očekává.
4. Jsem informován/a, že je možnost kdykoliv od spolupráce na výzkumu odstoupit, a to i bez udání důvodu, přičemž je rozhodnutí o účasti mého dítěte ve studii zcela dobrovolné.
5. Po zařazení do studie budou poskytnutá osobní data uchována s plnou ochranou důvěrnosti dle platných zákonů České republiky.
6. Při samotném provádění studie mohou být osobní údaje poskytnuty jiným než výše uvedeným subjektům pouze bez identifikačních údajů, tzn. anonymní data pod číselným kódem. Rovněž pro výzkumné a vědecké účely mohou být osobní údaje poskytnuty pouze bez identifikačních údajů nebo s mým výslovným souhlasem.
7. Porozuměl(a) jsem tomu, že jméno mého dítěte se nebude nikdy vyskytovat v referátech o této studii. Já naopak nebudu proti prezentaci výsledků z této studie.
8. Souhlasím s pořizováním videozáznamů mého dítěte a jsem informován(a), že budou-li tyto záznamy prezentovány na veřejnosti, budou upraveny tak, aby nebylo možno osobu na záznamu identifikovat.

Podpis účastníka:

Podpis pověřeného touto studií:

Datum:

Datum:

11.2 Vyjádření etické komise FTK UP



Fakulta
tělesné kultury

Vyjádření Etické komise FTK UP

Složení komise: doc. PhDr. Dana Štěrbová, Ph.D. – předsedkyně
Mgr. Ondřej Ješina, Ph.D.
Mgr. Michal Kudláček, Ph.D.
Mgr. Filip Neuls, Ph.D.
prof. Mgr. Erik Sigmund, Ph. D.
doc. Mgr. Zdeněk Svoboda, Ph. D.
Mgr. Jarmila Štěpánová, Ph.D.

Na základě žádosti ze dne **28. 6. 2023** byl projekt diplomové práce

Autor /hlavní řešitel/: **Bc. Natálie Žůrková**

s názvem **Vliv polohové deformity lebky na posturální asymetrii kojence**

schválen Etickou komisí FTK UP pod jednacím číslem: **78/ 2023**
dne: **5. 9. 2023**

Etická komise FTK UP zhodnotila předložený projekt a **neshledala žádné rozpory** s platnými zásadami, předpisy a mezinárodními směrnicemi pro výzkum zahrnující lidské účastníky.

Řešitelka projektu splnila podmínky nutné k získání souhlasu etické komise.

za EK FTK UP
doc. PhDr. Dana Štěrbová, Ph.D.
předsedkyně

Univerzita Palackého v Olomouci
Fakulta tělesné kultury
Komise etická
třída Míru 117 | 771 11 Olomouc

Fakulta tělesné kultury Univerzity Palackého v Olomouci
třída Míru 117 | 771 11 Olomouc | T: +420 585 636 009
www.ftk.upol.cz

11.3 Dotazník

DOTAZNÍK

Vážení rodiče,

Jmenuji se Natálie Žůrková a jsem studentkou oboru nMgr. Aplikované fyzioterapie na Fakultě tělesné kultury Univerzity Palackého v Olomouci a obracím se na Vás s žádostí o vyplnění dotazníku, jehož výsledky poslouží jako doplňující informace pro mou závěrečnou diplomovou práci na téma: „Vliv polohové deformity lebky na posturální asymetrii kojence“, jejíž vedoucí je Mgr. Markéta Procházková, Ph.D. Dovoluji si Vás rovněž požádat o co nejpřesnější a pravdivé vyplnění dotazníku.

Děkuji za Vaši ochotu a čas.

Jméno dítěte: _____

Datum narození dítěte: _____

1. Kdy jste si deformity lebky u svého dítěte poprvé všimli?

- Ihned po narození
- Během 1. týdne po narození dítěte
- Během 1. měsíce po narození
- 2. měsíc po narození
- 3. měsíc po narození
- Během prvního půl roku po narození dítěte
- Jiné (prosím uveďte) _____.

2. Polohovali jste své dítě pravidelně na oba boky?

- Ano
- Ne

3. Pokud jste v předchozí otázce odpověděli ano, od jakého věku jste své dítě polohovali?

- Ihned po narození
- V průběhu 1. měsíce po narození
- V průběhu 2. měsíce po narození
- V průběhu 3. měsíce po narození
- Jiné (prosím uveďte) _____.

4. Bylo Vám v minulosti doporučeno využít fyzioterapeutickou intervenci?

- Ano
- Ne

5. Pokud jste v předchozí otázce odpověděli ano, kým Vám byla rehabilitace doporučena?

- Pediatr
- Neurolog
- Rehabilitační lékař
- Ortoped
- Jiné (prosím uveďte) _____.

6. Navštěvujete pravidelně se svým dítětem rehabilitační centrum/fyzioterapii?

- Ano
- Ne

7. V kolika týdnech/měsících věku dítěte jste zahájili rehabilitaci?

_____.

8. Jaké metody léčebné rehabilitace jsou u Vašeho dítěte využívány? (možno zaškrtnout více možností)


- Vojtova reflexní lokomoce (VRL).
- Bobath koncept (*Neurodevelopmental Treatment – NDT*).
- Dynamické neuromuskulární stabilizace (DNS).
- Proprioceptivní neuromuskulární facilitace (PNF).
- Protahování.
- Mobilizace hlavových kloubů a krční páteře.
- Polohování, manipulace s dítětem.
- Synergická reflexní terapie.
- Jiná (prosím uveďte) _____.

9. Kolikrát denně/týdně tuto metodu/y se svým dítětem doma cvičíte? (započítává se zde i cvičení v rámci léčebné rehabilitace)

- 1–2x denně
- 3–4x denně
- 24hodinová terapie
- 5krát /týdně
- 3krát /týdně
- Méně než 3krát/týdně
- Jiné (prosím uveďte) _____.

11.4 Výsledky dotazníku

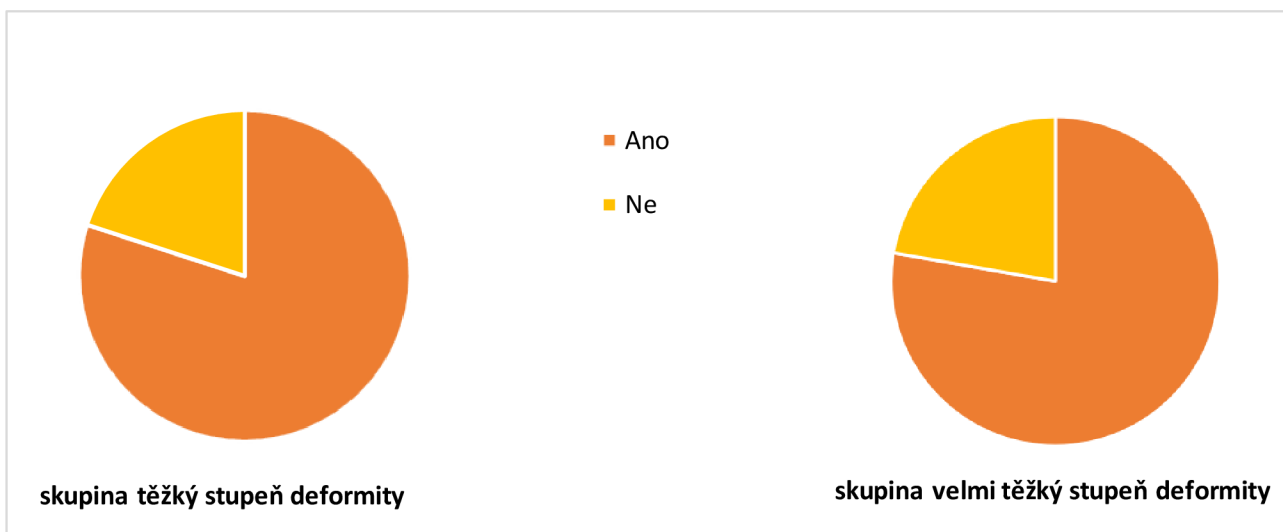
Dotazník vyplněný zákonnými zástupci probandů (respondenty) obsahoval sérii 9 otázek. Po rozdělení probandů do 2 skupin dle tíže deformity lebky (10 probandů – skupina těžký stupeň deformity, 9 probandů – skupina velmi těžký stupeň deformity) byly odpovědi respondentů na jednotlivé otázky graficky znázorněny.



Obrázek 16. Graf znázorňující odpovědi na otázku č. 1: Kdy jste si deformity lebky u svého dítěte poprvé všimli?


U otázky č. 1, ve skupině s těžkým stupněm deformity lebky, respondenti nejčastěji volili možnost „Ihned po narození“ (3 respondenti – 30 %). Nižší četnost měly odpovědi „Během 1. měsíce po narození“ – 2 respondenti (20 %), „2. měsíc po narození“ – 2 respondenti (20 %) a „3. měsíc po narození“ – rovněž 2 respondenti (20 %). Nejméně zastoupenou odpovědí byla „Během prvního půl roku po narození“ – 1 respondent (10 %).

Četnost výskytu jednotlivých odpovědí se ve skupině s velmi těžkým stupněm deformity lebky lišila. Dominantní odpovědí byla „Během 1. měsíce po narození“ zvolena celkem 4 respondenty (44,4%). Ve 2 případech byla vybrána možnost „Ihned po narození“ (22,2%) a „2. měsíc po narození“ (22,2 %). Nejméně zastoupenou odpovědí (1 respondent – 11,1 %) byla možnost „Během prvního půl roku po narození“, obdobně jako ve druhé skupině.



Obrázek 17. Graf znázorňující odpovědi na otázku č. 2: Polohovali jste své dítě pravidelně na oba boky?

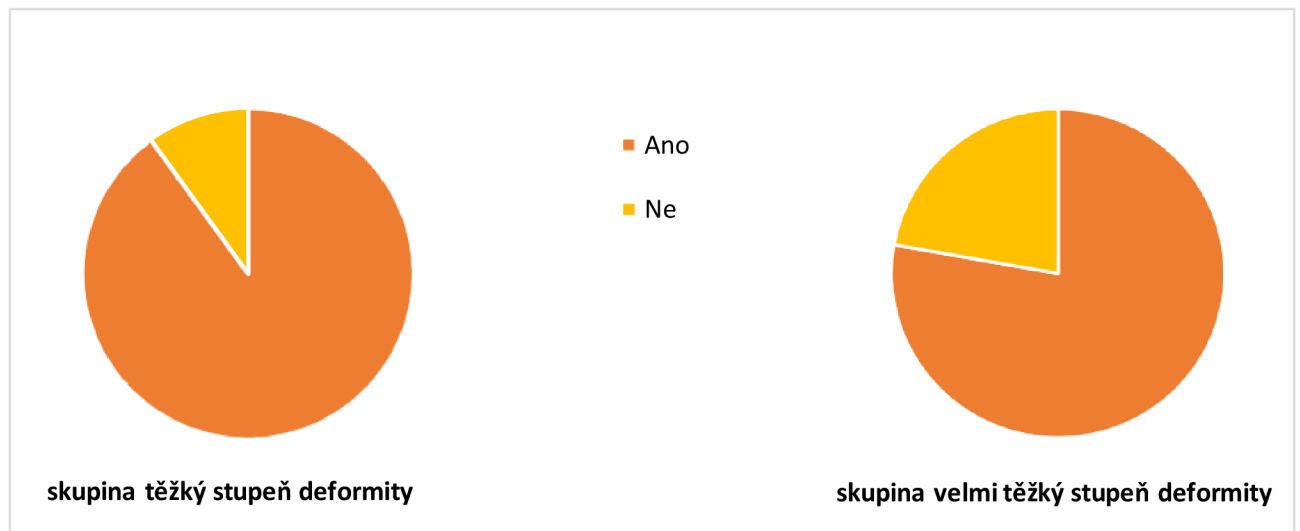
U otázky č. 2 označili respondenti ve většině odpověď „Ano“ [skupina těžký stupeň deformity – 8 respondentů (80 %), skupina velmi těžký stupeň deformity 7 respondentů (77,8 %)]. Odpověď „Ne“ se vyskytla jen u malého procenta (skupina těžký stupeň deformity – 2 respondenti (20 %), skupina velmi těžký stupeň deformity 2 respondenti (22,2 %)).



Obrázek 18. Graf znázorňující odpovědi na otázku č. 3: Pokud jste v předchozí otázce odpověděli ano, od jakého věku jste své dítě polohovali?

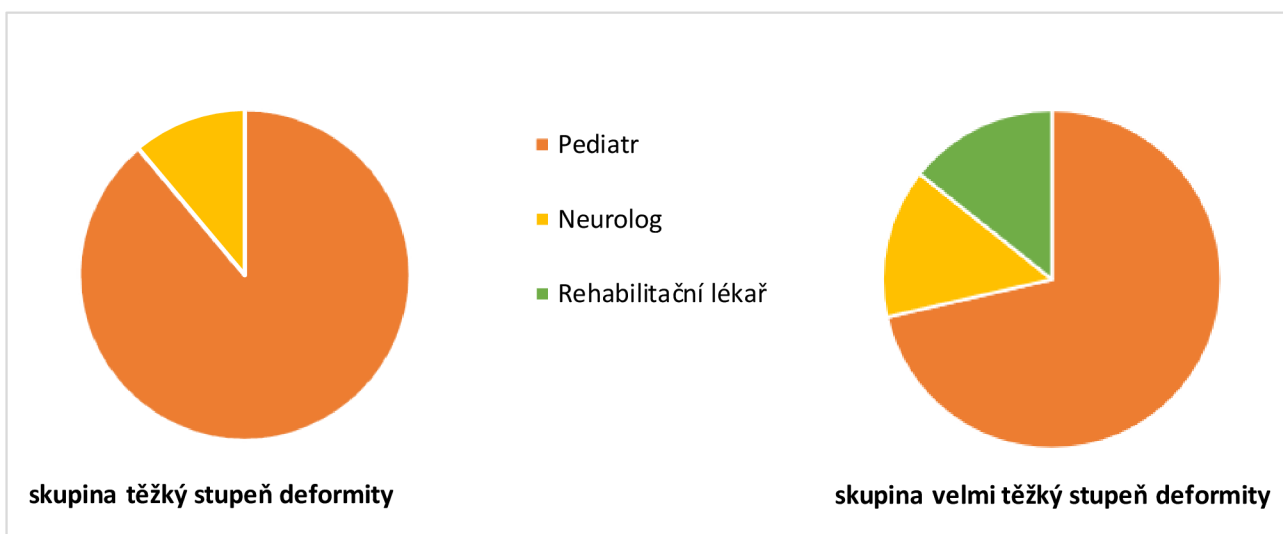
Na otázku č. 3 odpovídali jen respondenti, kteří v předchozí otázce zvolili možnost „Ano“. V případě odpovědí na otázku č. 3. jsou mezi skupinami zřejmé rozdíly. I přestože dominantní odpovědí v obou skupinách je „Ihned po narození“, četnost jejího zastoupení se v rámci skupin

liší [skupina těžký stupeň deformity – 6 respondentů (75 %), skupina velmi těžký stupeň deformity – 3 respondenti (42,9%)]. Další 2 odpovědi, zvolené respondenty ve skupině s těžkým stupněm deformity, byly „V průběhu 2. Měsíce po narození“ (26,3 %). Méně frekventovanými odpověďmi, vybrány v obou případech jen jedním respondentem, byly „V průběhu 1. měsíce po narození“ (14,3 %) a „V průběhu 3. Měsíce po narození“ (14,3 %).



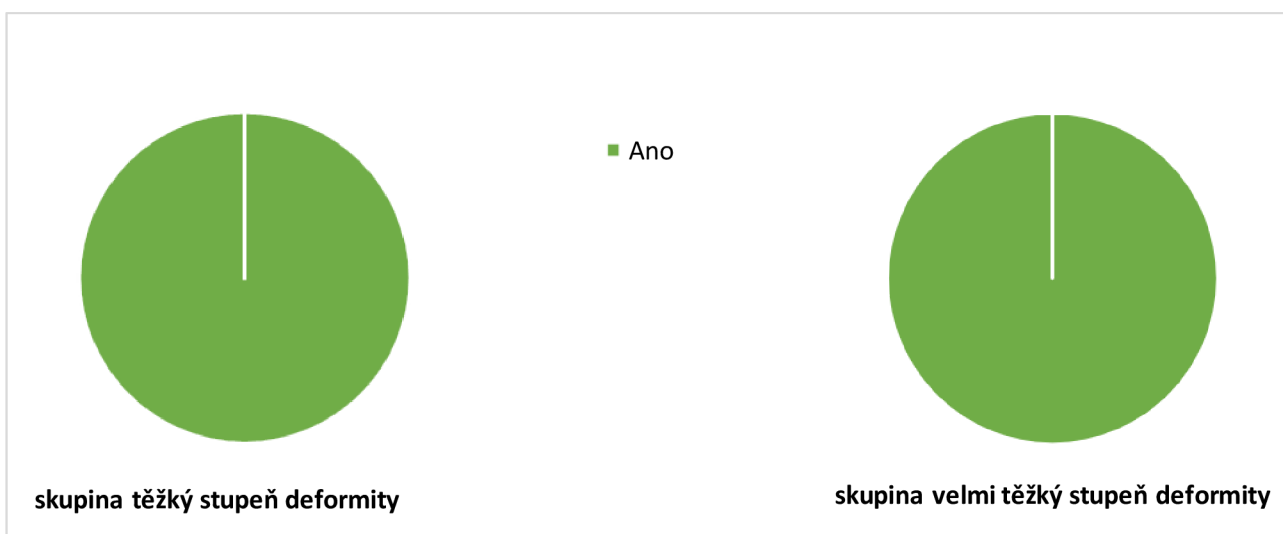Obrázek 19. Graf znázorňující odpovědi na otázku č. 4: Bylo Vám v minulosti doporučeno využít fyzioterapeutickou intervenci?

V případě odpovědí na otázku č. 4 převažovala v obou skupinách Odpověď „Ano“ [skupina těžký stupeň deformity – 9 respondentů (90 %), skupina velmi těžký stupeň deformity 7 respondentů (77,8%)]. Odpověď „Ne“ se vyskytla jen u malého procenta (skupina těžký stupeň deformity – 1 respondent (10%), skupina velmi těžký stupeň deformity – 2 respondenti (22,2 %).



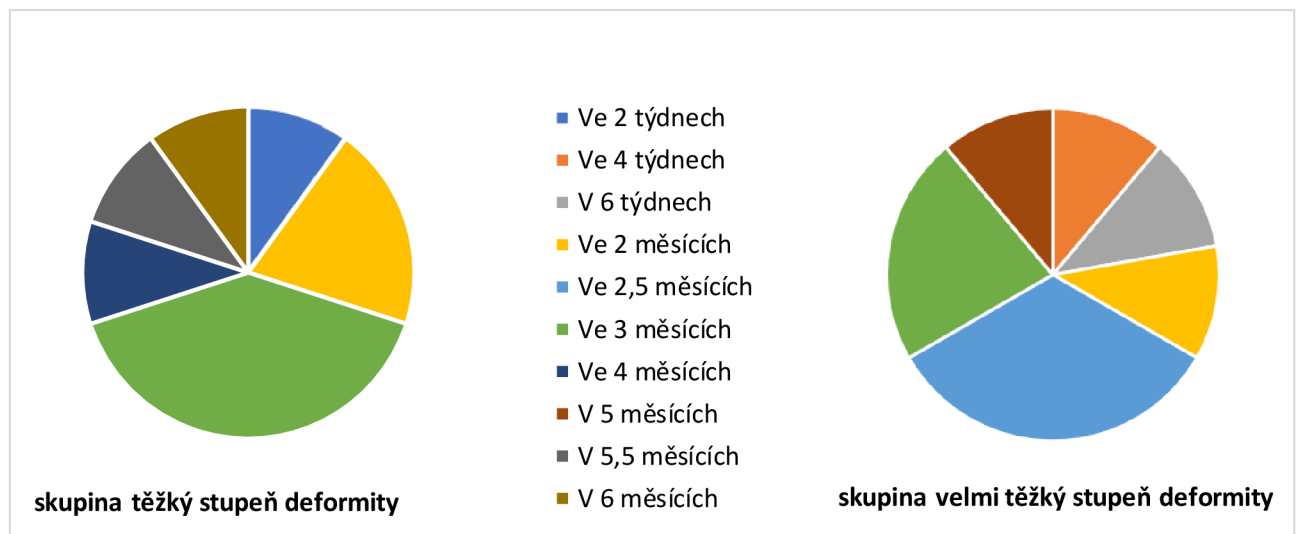
Obrázek 20. Graf znázorňující odpovědi na otázku č. 5: Pokud jste v předchozí otázce odpověděli ano, kým Vám byla rehabilitace doporučena?

Na otázku č. 5 odpovídali jen respondenti, kteří v předchozí otázce zvolili možnost „Ano“. Dominantní odpovědí na otázku č. 5 byla v obou skupinách „Pediatr“ [skupina těžký stupeň deformity – 8 respondentů (89,1 %), skupina velmi těžký stupeň deformity – 5 respondentů (71,4 %)]. Další zmiňovanou odpovědí byla „Neurolog“ (ve skupině s těžkým stupněm deformity – 1 respondent (10,9 %), ve skupině velmi těžkým stupněm deformity rovněž 1 respondent (14,3 %)). Poslední ze zmiňovaných odpovědí byla „Rehabilitační lékař“ a to konkrétně 1 respondentem (14,3 %) ve skupině s velmi těžkým stupněm deformity.



Obrázek 21. Graf znázorňující odpovědi na otázku č. 6: Navštěvujete pravidelně se svým dítětem rehabilitační centrum/fyzioterapii?

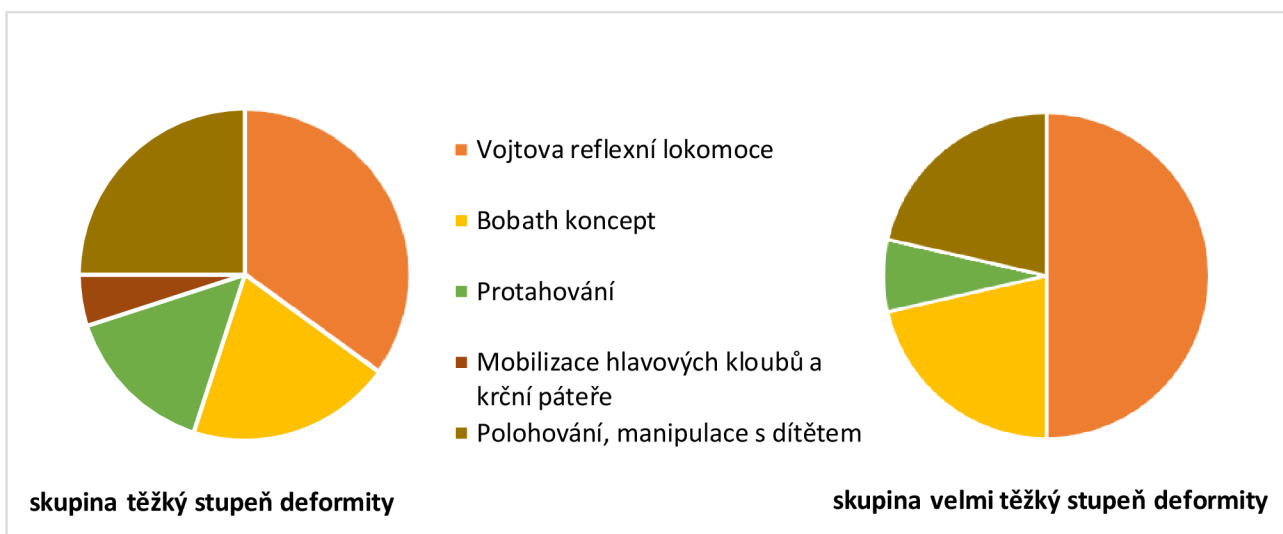
Odpovědi na otázku č. 6 byly jednoznačné – všichni respondenti (100 %) v obou zmiňovaných skupinách zvolili možnost „Ano“.



Obrázek 22. Graf znázorňující odpovědi na otázku č. 7: V kolika týdnech/měsících věku dítěte jste zahájili rehabilitaci?

Odpovědi na otevřenou otázku č. 7 byly značně variabilní. Ve skupině těžký stupeň deformity se nejčastěji vyskytovala odpověď „Ve 3 měsících“, která byla napsána celkem 4 respondenty (40 %). Druhou v pořadí byla odpověď „Ve 2 měsících“ – 2 respondenti (20 %). Možnost „Ve 2 týdnech“ byla zmíněna 1 respondentem (10 %), stejně jako možnost „Ve 4 měsících“ (10 %), „V 5,5 měsících“ (10 %) a „V 6 měsících“ (10 %).

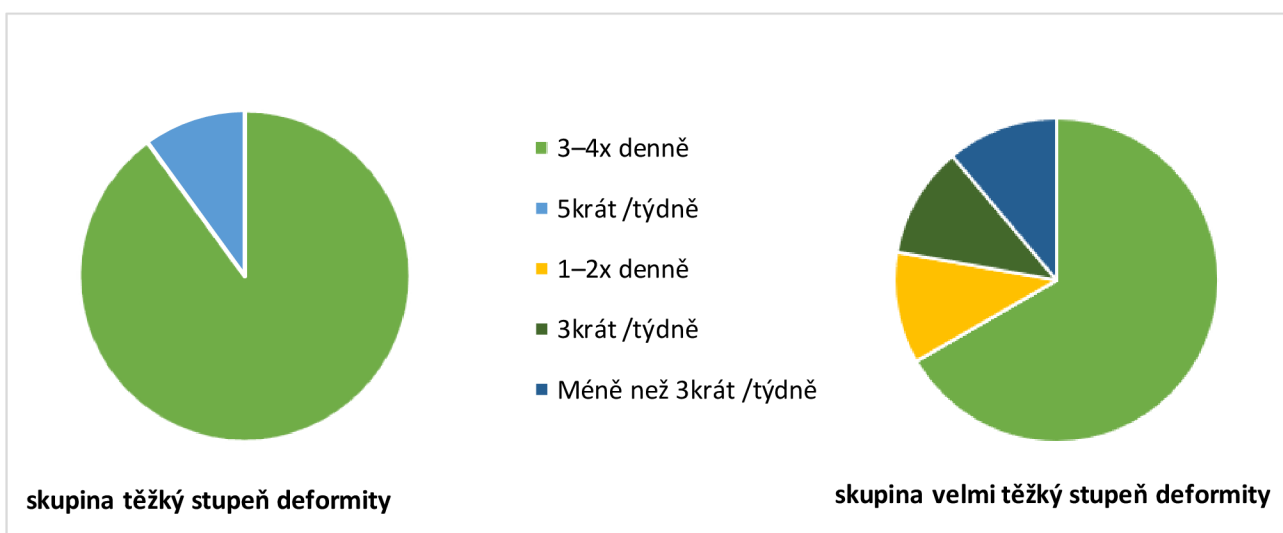
Ve skupině s velmi těžkým stupněm deformity dominovaly odpovědi „Ve 3 měsících“ – 2 respondenti (22,2 %) a „Ve 2,5 měsících“ – 2 respondenti (22,2 %). Zbylé odpovědi jako jsou „Ve 4 týdnech“ (11,1 %), „V 6 týdnech“ (11,1 %), „Ve 2 měsících“ (11,1 %) a „V 5 měsících“ (11,1 %) byly vybrány vždy pouze 1 respondentem.



Obrázek 23. Graf znázorňující odpovědi na otázku č. 8: Jaké metody léčebné rehabilitace jsou u Vašeho dítěte využívány? (možno zaškrtnout více možností)

Dle odpovědí na otázku č. 8, kde bylo možné zaškrtnout i více možností, se stala nejfrekventovanější odpovědí „Vojtova reflexní lokomoce“, která byla v rámci obou skupin zvolena 7krát (35 %). Ve skupině s těžkým stupněm deformity byla 5krát (25 %) zaškrtnutá možnost „Polohování, manipulace s dítětem“, 4krát (20 %) „Bobath koncept“, 3krát (15 %) „Protahování“ a pouze 1krát (5 %) „Mobilizace hlavových kloubů a krční páteře“.

Ve skupině s velmi těžkou deformitou lebky měla možnost „Bobath koncept“ četné zastoupení (4krát – 20 %), obdobně jako „Protahování“ (4krát – 20 %). Nejméně (2krát – 10 %) byla respondenty zaškrtnuta možnost „Protahování“.



Obrázek 24. Graf znázorňující odpovědi na otázku č. 9: Kolikrát denně/týdně tuto metodu/y se svým dítětem doma cvičíte? (započítává se zde i cvičení v rámci léčebné rehabilitace)

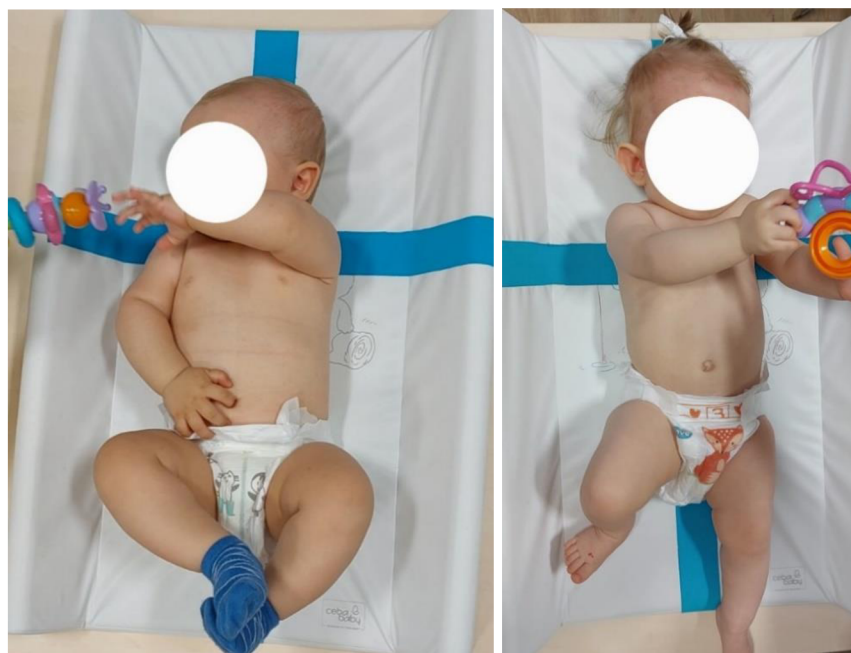Odpověď na otázku č. 9 byla ve skupině s těžkým stupněm deformity většinou „3–4x denně (9 respondentů – 90 %). Jeden respondent (10 %) z této skupiny se lišil od ostatních svým výběrem „5krát týdně“.

Ve skupině s velmi těžkým stupněm deformity už odpovědi na tuto otázku tak jednoznačné nebyly. Stejně jako ve druhé skupině, i zde dominovala odpověď „3–4x denně (6 respondentů – 66,7 %). Zbylí 3 respondenti odpovědi „1–2 x denně“ (11,1 %), „3krát /týdně“ (11,1 %) a „Méně než 3krát /týdně“ (11,1 %).

11.5 Nepřímá metoda hodnocení posturální asymetrie kojence

11.5.1 Úchop přes střed v poloze na zádech

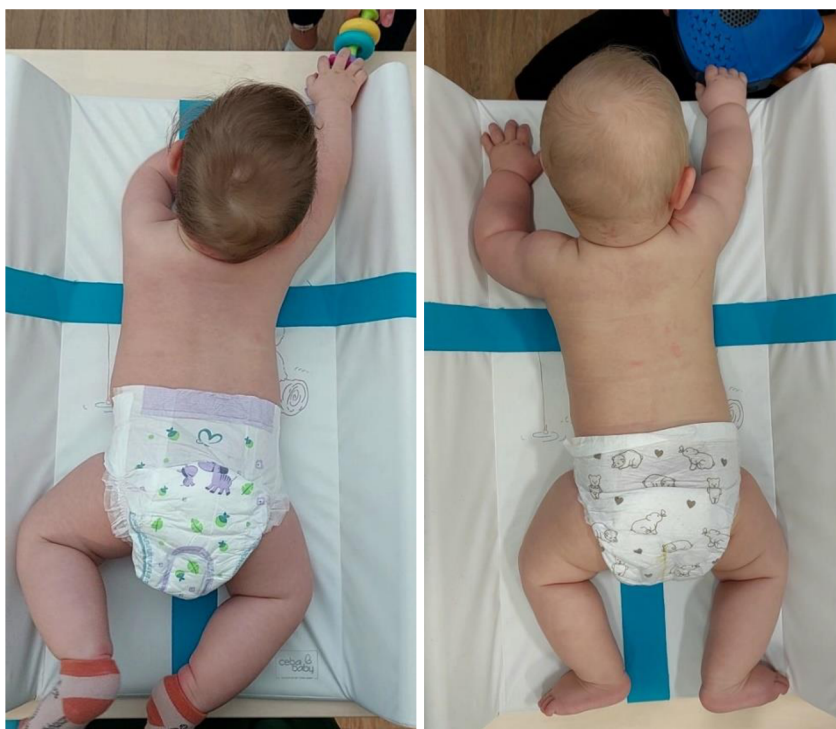Součástí měření v poloze na zádech bylo otestovat si dovednost kojence uchopit hračku přes střední linii pravou i levou horní končetinou (viz Obrázek 24) Kojenec byl opět umístěn do výchozí pozice. Rodič s využitím hračky stimuloval kojence k úchopu. Klíčové bylo zaujmout dítě, získat si jeho pozornost a probudit v něm touhu daný předmět uchopit. Při viditelné snaze kojence uchopit, rodič pomalu hračku posouval. V ideálním případě ji kojeneček následoval postupně až za střední linii, kde bylo jeho úkolem ji uchopit. Důležitým hodnotícím parametrem nebyla kvalita pohybového vzoru, ale dovednost kojence hračku přes střední linii vůbec uchopit. Na základě autorkou práce provedené videoanalýzy, byl úchop přes střed zvlášť pravou i levou horní končetinou hodnocen slovně: úchop provede ano/ne.



Obrázek 24. Testování úchopu přes střed v poloze na zádech (zdroj vlastní).

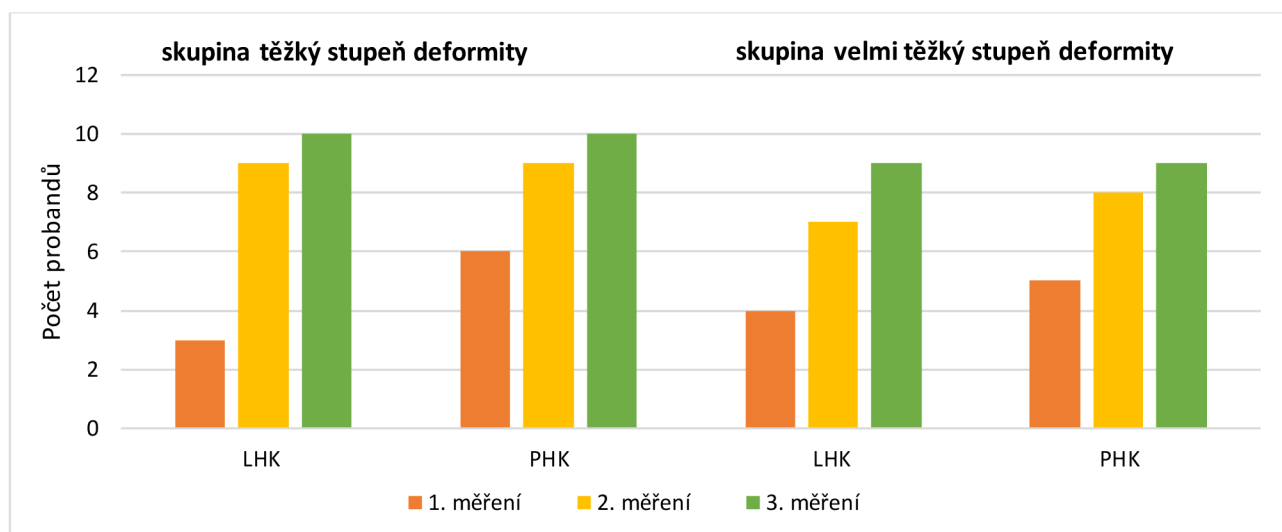
11.5.2 Úchop v poloze na břicho

Součástí měření v poloze na břicho bylo otestovat si dovednost kojence uchopit hračku (viz Obrázek 25). Kojenec byl opět umístěn do výchozí polohy. Rodič s pomocí hračky stimuloval kojence k úchopu. Hračka byla dítěti nabízena v jeho dosahové vzdálenosti, postupně z pravé i levé strany. Nutným předpokladem pro zvládnutí úchopu bylo nadzvednutí a vysunutí volné horní končetiny zakončené samotným uchopením hračky. V případě, že dítě během videoanalýzy tuto dovednost prokázalo/neprokázalo, byl úchop v poloze na břicho opět hodnocen slovně ano/ne.



Obrázek 25. Testování úchopu v poloze na břicho (zdroj vlastní).

11.5.3 Výsledky úchopu přes střed v poloze na zádech



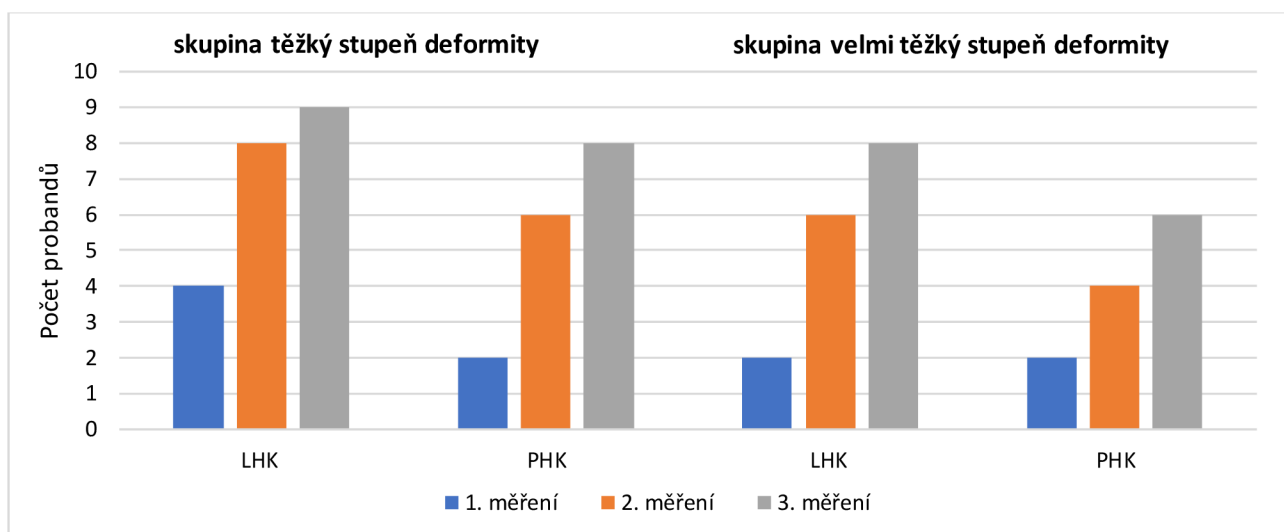
Obrázek 26. Graf hodnotící dovednost úchopu přes střed v poloze na zádech levou i pravou HK (vývoj v průběhu testování).

Vysvětlivky k Obrázku 26.: LHK – levá horní končetina, PHK – pravá horní končetina, 1. měření – při zahájení léčby kraniální remodelační ortézou, 2. měření – 6 týdnů od zahájení léčby kraniální remodelační ortézou, 3. měření – 12 týdnů od zahájení léčby kraniální remodelační ortézou.

V 1. měření probandi s těžkým stupněm deformity lebky prokázali dovednost úchopu přes střed v poloze na zádech LHK celkem 3krát (30 %), PHK dokonce 6krát (60 %), ve 2. měření došlo ke zlepšení, dovednost uchopit LHK zvládlo 9 probandů (90 %) a PHK rovněž 9 probandů (90 %). Ve 3. měření uchopilo LHK 10 probandů (100 %) a PHK taktéž všech 10 probandů (100 %).

V 1. měření probandi s velmi těžkým stupněm deformity lebky prokázali dovednost úchopu v poloze na břiše LHK celkem 4krát (44,4 %) a PHK 5krát (55,6 %), ve 2. měření zvládlo uchopit přes střed LHK 7 probandů (77,8 %), PHK 8 probandů (88,9 %). V posledním 3. měření uchopilo LHK 9 probandů (100 %) a PHK taktéž všech 9 probandů (100 %).

11.5.4 Výsledky úchopu v poloze na břicho



Obrázek 27. Graf hodnotící dovednost úchopu v poloze na břicho levou i pravou HK (vývoj v průběhu testování).

Vysvětlivky k Obrázku 27.: LHK – levá horní končetina, PHK – pravá horní končetina, 1. měření – při zahájení léčby kraniální remodelační ortézou, 2. měření – 6 týdnů od zahájení léčby kraniální remodelační ortézou, 3. měření – 12 týdnů od zahájení léčby kraniální remodelační ortézou.

V 1. měření probandi s těžkým stupněm deformity lebky prokázali dovednost úchopu v poloze na břicho LHK celkem 4krát (40 %) a PHK 2krát (20 %), ve 2. měření zvládlo uchopit LHK 8 probandů (80 %), PHK 6 probandů (60 %) a ve 3. měření uchopilo LHK 9 probandů (90 %) a PHK 8 probandů (80 %).

V 1. měření probandi s velmi těžkým stupněm deformity lebky prokázali dovednost úchopu v poloze na břicho LHK celkem 2krát (22,2 %), PHK rovněž 2krát (22,2 %), ve 2. měření došlo ke zlepšení, uchopit LHK dovedlo 6 probandů (66,7 %) a PHK 4 probandi (44,4 %). V posledním 3. měření zvládlo uchopit LHK celkem 8 probandů (88,9 %) a PHK 6 probandů (66,7 %).