



Zdravotně  
sociální fakulta  
Faculty of Health  
and Social Sciences

Jihočeská univerzita  
v Českých Budějovicích  
University of South Bohemia  
in České Budějovice

**Rehabilitace po kombinovaném poranění  
šlachového a nervového aparátu ruky**

## **BAKALÁŘSKÁ PRÁCE**

Studijní program:

**SPECIALIZACE VE ZDRAVOTNICTVÍ**

Obor:

**FYZIOTERAPIE**

**Autor:** Kateřina Žáková

**Vedoucí práce:** Mgr. Tomáš Hrdý

**České Budějovice 2023**

## **Prohlášení**

Prohlašuji, že svoji bakalářskou práci s názvem „*Rehabilitace po kombinovaném poranění šlachového a nervového aparátu ruky*“ jsem vypracovala samostatně pouze s použitím pramenů v seznamu citované literatury.

Prohlašuji, že v souladu s § 47b zákona č. 111/1998 Sb. v platném znění souhlasím se zveřejněním své bakalářské práce, a to v nezkrácené podobě elektronickou cestou ve veřejně přístupné části databáze STAG provozované Jihočeskou univerzitou v Českých Budějovicích na jejích internetových stránkách, a to se zachováním mého autorského práva k odevzdanému textu této kvalifikační práce. Souhlasím dále s tím, aby toutéž elektronickou cestou byly v souladu s uvedeným ustanovením zákona č. 111/1998 Sb. zveřejněny posudky školitele a oponentů práce i záznam o průběhu a výsledku obhajoby bakalářské práce. Rovněž souhlasím s porovnáním textu mé bakalářské práce s databází kvalifikačních prací Theses.cz provozovanou Národním registrem vysokoškolských kvalifikačních prací a systémem na odhalování plagiátů.

V Českých Budějovicích dne 2.5. 2023

.....

*Kateřina Žáková*

### **Poděkování**

Ráda bych poděkovala panu Mgr. Tomáši Hrdému za vedení mé práce a za jeho trpělivost. Dále bych chtěla poděkovat všem fyzioterapeutkám a lékařům z Ústavu chirurgie ruky ve Vysokém nad Jizerou za cenné vědomosti a zkušenosti, které mi poskytly během zpracování práce.

# **Rehabilitace po kombinovaném poranění šlachového a nervového aparátu ruky**

## **Abstrakt**

Tato bakalářská práce si klade za cíl představit adekvátní rehabilitační postupy po poranění šlachového a nervového aparátu ruky, které byly aplikovány u pacienta s poraněním ruky. Přínos vybraných rehabilitačních metod byl následně okomentován v diskuzi.

Teoretická část se na začátku zabývá anatomií a fyziologií ruky, především flexorového a nervového aparátu, jejíž znalost a orientace v ní je zásadní pro sestavování rehabilitačních postupů a zlepšení spolupráce s ošetřujícími lékaři. Dále jsou zde okrajově popsány chirurgické postupy týkající se chirurgického ošetření poraněných flexorových šlach a nervů pro zlepšení orientace a lepší pochopení všech náležitostí pooperační péče. Dále byly zmíněny nejčastější rehabilitační postupy, užívané po poranění flexorového aparátu ruky, protiotoková terapie, práce s měkkými tkáněmi, fyzikální terapie, desenzibilizační cvičení a prevence adhezí. Pozornost byla věnována i protektivnímu dlahování ruky po šlachových lézích a volbě materiálu pro výrobu dlah.

Hlavním cílem této práce bylo ozřejmění adekvátních rehabilitačních postupů po poranění šlachového a nervového aparátu ruky a aplikace vybraných postupů na pacienta s poraněním ruky a zhodnocení jejich přínosu.

Pro praktickou část jsem užila kvalitativní metodu výzkumu. Výzkumu se zúčastnil pacient z Ústavu chirurgie ruky a plastické chirurgie ve Vysokém nad Jizerou se šlachovou a nervovou lézí po traumatu. Po operaci byl vytvořen, aplikován a sledován rehabilitační plán. Stav pacienta byl sledován ode dne operace po dobu šesti měsíců, přičemž při každé kontrole jsem spolupracovala s chirurgem.

## **Klíčová slova:**

Ruka; rehabilitace ruky; šlachové poranění; flexory; digitální nervy; dlahování ruky

# **Rehabilitation after a combined tendon and nerve injury of the hand**

## **Abstract**

This bachelor thesis aims to clarify the adequate rehabilitation procedures after lesions of the tendon and nerve apparatus of the hand, which were applied to the patient with a hand injury. The benefit of the selected rehabilitation methods was subsequently commented on in the discussion.

The theoretical part deals with the anatomy and physiology of the hand, concretely with the flexor and nervous apparatus, which is essential for establishing the rehabilitation processes and improving collaboration between attending physicians. For a better orientation and understanding of the postoperative care, the thesis describes the procedures related to the surgical treatment of flexor tendons and nerves injury. It further introduces the most common rehabilitation procedures, soft tissue, antiedema and physical therapy, desensitization exercises, and adhesion prevention. Lastly, I comment on the protective splinting for the hand after tendon lesions and selection of splinting materials.

In my bachelor thesis I applied qualitative research method. A patient from the Institute of Hand Surgery and Plastic Surgery in Vysoké nad Jizerou with a tendon and nerve lesion after trauma participated in the research. After the operation, a rehabilitation plan was created, applied and observed. The patient's condition was monitored from the day of the surgery for six months. Each checkup I cooperated with the surgeon.

## **Key Words:**

Hand; Hand rehabilitation; Tendon injury; Flexors; Digital nerves; Hand splint

## Obsah

Úvod.....	8
1 Anatomická východiska.....	9
1.1 Svaly .....	9
1.2 Nervy .....	10
1.3 Šlachy.....	15
1.4 Biomechanika šlachového aparátu.....	15
1.5 Flexorový aparát .....	16
1.6 Šlachové pochvy a šlachová poutka .....	16
1.7 Klouby ruky .....	18
1.8 Cévy .....	20
2 Patofyziologie šlachového aparátu ruky .....	21
3 Diagnostika šlachového poranění .....	22
4 Zóna poranění flexorového aparátu .....	23
5 Fyziologie hojení šlachových sutur .....	26
5.1 Vlivy na hojení.....	27
6 Chirurgické náležitosti u šlachové léze .....	28
6.1 Vlastnosti sutur .....	29
6.2 Počet vláken sutury .....	29
6.3 Obšití a vliv na pevnost .....	30
6.4 Šicí materiál .....	30
6.5 Uzlení .....	30
6.6 Komplikace hojení šlachových sutur .....	30
7 Traumatické poranění periferních nervů.....	32
7.1 Klasifikace poranění nervu .....	32
7.2 Patofyziologie přerušeni nervu .....	33
7.3 Chirurgické řešení .....	34
7.4 Načasování chirurgického výkonu.....	34
7.5 Vyšetření senzitivního cití .....	34
8 Pooperační péče .....	37
9 Rehabilitační protokoly.....	39
9.1 Imobilizace.....	39
9.2 Pasivní protokol vedení rehabilitace sutur flexorového aparátu.....	39
9.2.1 Rehabilitace časná pasivní-dle Durana-Hausera.....	39
9.2.2 Rehabilitace časná pasivní-dle Cooneye.....	40
9.3 Semiaktivní protokol vedení rehabilitace sutur flexorového aparátu .....	40
9.3.1 Rehabilitace časná semiaktivní-dle Kleinerta.....	40
9.3.2 Rehabilitace časná semiaktivní-metoda place and hold .....	41
9.3.3 Protokol dle Stricklanda.....	41
9.4 Aktivní protokol vedení rehabilitace sutur flexorového aparátu .....	42
9.4.1 Rehabilitace časná aktivní-dle Manterové.....	42
9.4.2 Protokol Belfast a Sheffield .....	42
10 Způsoby podpůrného dlahování.....	43

10.1	Materiály pro zhotovování odlehčených dlah.....	44
11	Zásady při terapii .....	46
11.1	Syndaktilizace.....	46
11.2	Tenodesis efekt .....	47
11.3	Nácvik funkčního pohybu.....	47
11.4	Graded motor imagery .....	47
12	Protiotoková terapie .....	49
13	Péče o jizvu.....	50
14	Prevence adhezí .....	52
15	Fyzikální terapie a další metody .....	53
16	Cíle práce .....	54
17	Výzkumné otázky .....	55
18	Metodika .....	56
18.1	Metoda výzkumu .....	56
18.2	Charakteristika výzkumného souboru .....	56
18.3	Techniky sběru dat.....	56
18.3.1	Anamnéza .....	57
18.3.2	Aspekce.....	57
18.3.3	Palpace .....	57
18.3.4	Goniometrické vyšetření ruky .....	57
18.3.5	Vyšetření horní končetiny.....	58
18.3.6	Svalový test dle Jandy.....	58
18.3.7	Vyšetření senzitivní inervace.....	59
19	Výsledky .....	60
19.1	Vstupní vyšetření horních končetin .....	60
19.2	Rehabilitační proces.....	62
19.2.1	Kontrola pooperační den.....	62
19.2.2	Kontrola 11. den po operaci:.....	63
19.2.3	Kontrola 24 dní po operaci: .....	64
19.2.4	Kontrola 6 týdnů po operaci: .....	65
19.2.5	Kontrola po 2 měsících od sutury .....	66
19.2.6	Kontrola po 3 měsících od sutury .....	67
19.2.7	Kontrola půl roku od sutury .....	67
19.3	Výstupní vyšetření horních končetin a trup .....	69
20	Diskuze .....	71
21	Závěr .....	75
22	Seznam použité literatury .....	77
23	Seznam tabulek a obrázků .....	81
24	Přílohy.....	82
25	Seznam zkratk .....	83

## Úvod

Ruka je pro člověka velmi důležitá a nezastupitelná část těla. Díky ní může vnímat informace o bolesti, teplotě, hlubokém cití, může díky ní vykonávat úchop a jemné pohyby, což nám umožní její zapojení do běžných denních aktivit a zapojujeme ji i do nonverbální komunikace. Seběmenší narušení její funkce či i její ztráta vedou k zásadnímu narušení kvality života, a proto je při každém poranění či diskomfortu ruky třeba věnovat náležitě úsilí jejímu navrácení k původnímu stavu.

Téma bakalářské práce jsem si vybrala s ohledem na můj blízký vztah k rehabilitaci ruky, a též bych se tímto tématem chtěla i nadále zabývat v profesním životě. Svou prací bych ráda podpořila terapeutů, které, stejně jako mě, toto téma oslovilo, aby aktivně rozšiřovali své povědomí a znalosti v rámci této tematiky, protože poranění či jiné patologie týkající se ruky jsou vzhledem k její vytiženosti v běžném životě poměrně časté a jejich důkladné řešení je zásadní pro kvalitu života pacienta.

Tato bakalářská práce se zabývá vhodnou aplikací pooperačního rehabilitačního postupu po poranění šlach a nervů v oblasti ruky a jejího dlahování. V současné době existuje mnoho přístupů a protokolů aplikovatelných při rehabilitačním procesu, některé pasivní, vhodné spíše, když není ideální compliance pacienta, přes semiaktivní, které jsou hojně využívány, až po aktivní přinášející dobré funkční výsledky, ale to pouze za předpokladu, že je revidovaná šlacha pro takovýto typ rehabilitace dostatečně odolná a pacient plně spolupracuje.

Teoretická část bakalářské práce pojednává stručně o anatomii svalů, nervů a dalších strukturách ruky. Snaží se stručně shrnout chirurgické náležitosti pro revizi šlach a nervů ruky, což jsou stěžejní znalosti pro co nejpřesnější a nejefektivnější volbu rehabilitačního protokolu, popřípadě jeho modifikaci.

V praktické části je popsána aplikace rehabilitačního postupu na pacienta po šlachovém a nervovém traumatu ruky, a následně zhodnocení efektivity vybraného postupu v dlouhodobém časovém horizontu.



# 1 Anatomická východiska

## 1.1 Svaly

Ohyb tříčlankových prstů je prováděn pomocí šlach hlubokého a povrchového flexoru, jež jsou součástí ventrální skupiny svalů na předloktí. Ohyb je prováděn i za pomoci vlastních svalů ruky – muscoli lumbricales (Sukop et al., 2013).

Svaly ruky a předloktí mají funkční převahu flexorů a supinátorů proti extenzorům a pronátorů (Hudák a Kachlík, 2013).

### **Musculus flexor digitorum superficialis**

Je to sval, jehož část – caput humeroulnare odstupuje od mediálního epikondylu humeru na ligamentum collaterale mediale lokte a od tuberositas ulnae a další jeho část – caput radiale odstupuje od radia, distálně vedle s úponem musculus pronator teres. Sval vede na předloktí až cca do 2/3 distálně, kde na něj navazují šlachy, které se upínají na mediální články 2.-5. prstu (Sukop et al., 2013). Ještě, než se upnou k mediálnímu článku, dochází k jejich rozdělení zvaném chiasma tendineum, jímž prochází šlacha musculus flexor digitorum profundus (FDP) k jeho úponu na distálním článku. Jeho hlavní funkcí je především flexe PIP (proximálních interfalangeální) kloubů, ale má podíl i na flexi v RC (radiokarpálním) kloubu. Inervován je prostřednictvím nervus medianus (Dušková et al., 2010; Sukop et al., 2013).

### **Musculus flexor digitorum profundus**

Sval odstupující z mediální a přední plochy ulny v místě pod úponem m. brachialis až k hornímu okraji m. pronator quadratus. Jeho průběh je obdobný jak u FDS (flexor digitorum superficialis) a jak už jeho název napovídá, vede pod povrchovým flexorem až se v úrovni chiasma tendinum vynoří mezi úpony FDS a upíná se na distální články prstů. Jeho funkcí je především flexe DIP kloubů a též se podílí na flexi v RC kloubu. U tohoto svalu je inervace dvojí, a to nervus interosseus anterior inervující část svalu ovládající 2. a 3. prst a nervus ulnaris inervující část svalu pro 4. a 5. prst (Sukop et al., 2013).

## Svaly středního prostoru

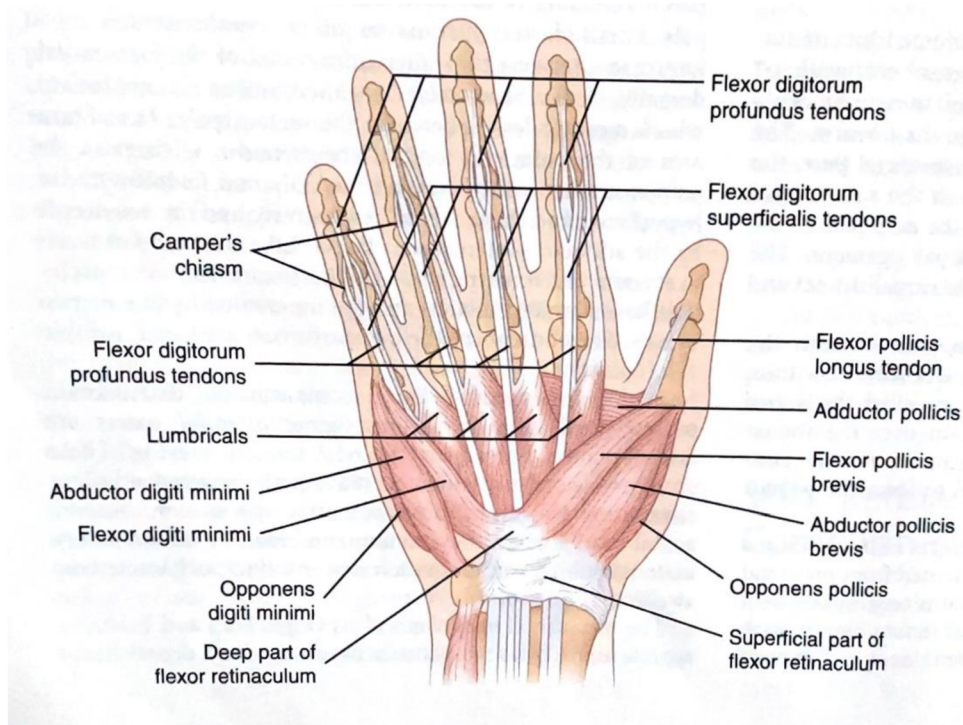
### Musculi lumbricales I-IV

Jedná se o 4 štíhlé svaly odstupující od šlach musculus flexor digitorum profundus a upínající se dorzálně na baze proximálních článků 2.-5. prstu z radiální strany. Jejich funkcí je flexe v MCP kloubech, extenze IP kloubů a dukce prstů směrem k palci (Sukop et al., 2013).

### Musculi interossei palmares I-III et musculi interossei dorsales I-IV

Útlé svaly vyplňující I. až IV. intermetakarpální prostory (Sukop et al., 2013).

Podílí se na provedení flexe proximálního článku prstu a zároveň provádí extenzi PIP a DIP kloubu, dále provádí abdukci prstů (musculi interossei dorsales) a addukci prstů (musculi interossei palmares) (Dušková et al., 2010; Sukop et al., 2013).



Obrázek 1 Svalový aparát ruky (Skriven et al., 2011)

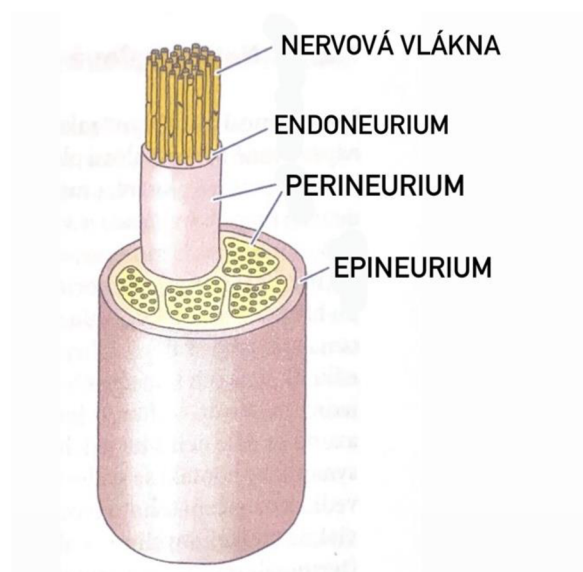
### 1.2 Nervy

Strukturálně nejmenší částí nervu jsou axony s myelinovou pochvou, což jsou obecně nervová vlákna. Kolem nervového vlákna je endoneurium, jež je tvořeno kolagenem a okolo nervového vlákna formuje tzv. endoneurální trubici. Vzhledem k tomu, že je

endoneurální trubice místem, kde probíhají všechny degenerační i regenerační procesy, je důležitým dílkem k pochopení většiny patologií nervu (Dungl, 2014).

Nervová vlákna se seskupují do svazků či fascikulů, které obaluje perineurium. Fascikly se seskupují, kolem je podpůrné vazivo s lymfatickými a krevními cévami a nervy nervorum a celé je to spojeno epineuriem (Dungl, 2014).

Konkrétně epineurium je struktura, která je při nesprávné regeneraci nervu zodpovědná za vytvoření interneurální jizvy, jež vede k tvorbě nevíтанého neuromu. Nejpovrchněji uložená je pak vazivová tkáň – mezoneurium (Dungl, 2014).



Obrázek 2 Anatomie periferního nervu (Švestková et al., 2017)

Ruku zásobují nervy z plexus brachialis z kořenů C5-Th1– nervus medianus, ulnaris a radialis. Při poškození kteréhokoliv z nich v jejich průběhu dojde k narušení funkce ruky (Pilný et al., 2006; Hirt et al., 2017).

### **Nervus medianus**

Složením je nervus medianus klasifikován jako nerv smíšený. Skrze své větve nervově zásobuje m. flexor digitorum superficialis, m. flexor carpi radialis, m. palmaris longus a m. pronator teres. Pomocí motorické větve n. interosseus anterior zásobuje m. flexor digitorum profundus 2. a 3. prstu, m. pronator quadratus a m. flexor pollicis longus (Pilný et al., 2006).

Do ruky vstupuje skrze karpální tunel společně s hlubokým a povrchovým flexorem a s dlouhým flexorem palce. Nervus medianus zásobuje m. opponens pollicis, m. abductor pollicis brevis a m. flexor pollicis brevis a 1. a 2. lumbrikální svaly. Senzoricky zásobuje kůži na laterální straně ruky konkrétně palmární stranu 1.-3. prstu a polovinu 4. prstu a z dorzální strany zásobuje distální konce zmiňovaných prstů. Jedna větev senzitivně zásobující dlaň neprochází karpálním tunelem, ale nad prochází povrchově nad ním (Pilný et al., 2006; Agur a Dalley, 2018).

V oblasti ruky a zápěstí vysílá nervus medianus *ramus palmaris n. mediani* zásobující radiální polovinu zápěstí a kůži v thenarové oblasti. Dále *nn. (nervii) digitales palmares communes I.-* inervující svaly thenaru a *nn. digitales palmares communes II., III.* inervující první dva mm. lumbricales a senzitivně kůži volární strany palce, 2. a 3. prstu a radiální hrany 4. prstu. Následně se dále dělí na *nn. digitales palmares proprii* probíhající na radiální polovině I.-IV. prstu a ulnární polovině I.-III. prstu až k lůžkům nehtů (Sukop et al., 2013; Pilný et al., 2017).

Poškození n. medianus v oblasti předloktí má za následek klinický obraz deformity opičí ruky, způsobenou porušením inervace pro flexory. Poškození v oblasti karpálního tunelu vede k poruše senzitivity a atrofii svalů thenaru (Hirt et al., 2016).

Nejčastější příčinou poranění digitálních volárních nervů jsou řezné či bodné rány či komprese způsobená například ouškem nůžek (Pilný et al., 2017).

### **Nervus ulnaris**

Nervus ulnaris je nerv smíšeného charakteru. Pro funkci ruky je zásadní hlavně vzhledem k zajišťování jemných pohybů prstů (Pilný et al., 2006).

Ulnární nerv přechází do dlaně nad retinaculum flexorum radiálně vedle os pisiforme. Větví se a rozděluje na ramus superficialis a ramus profundus (Čihák, 2004).

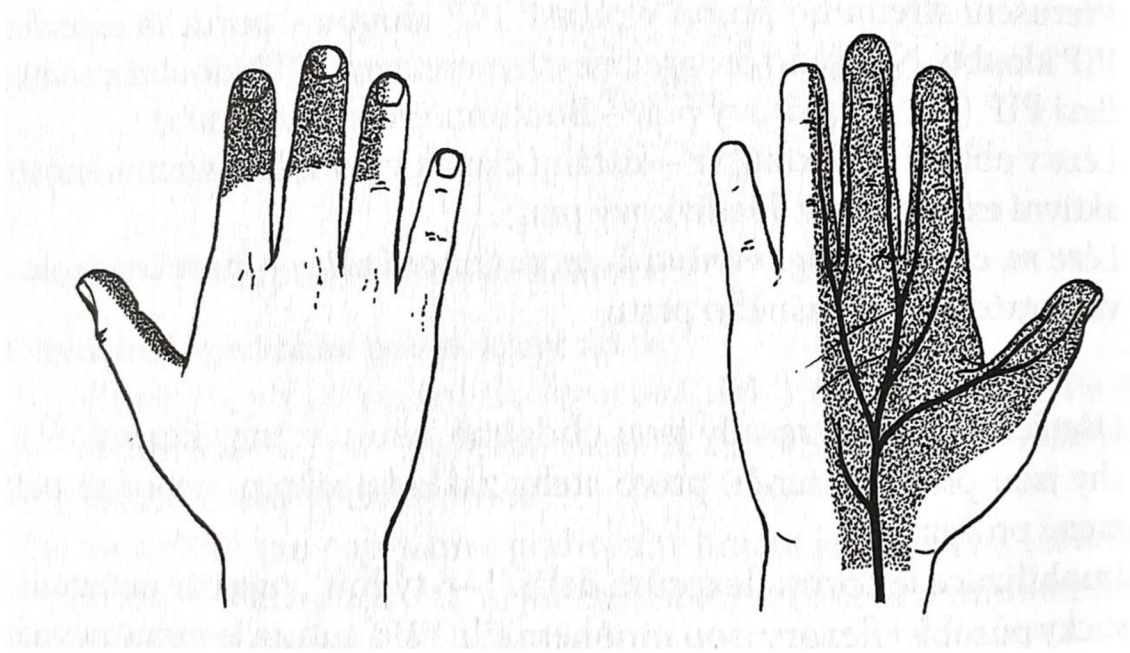
Na předloktí ulnární nerv inervuje m. flexor carpi ulnaris a m. flexor digitorum profundus pro 4. a 5. prst. Na ruce zásobuje všechny svaly středního prostoru, svaly hypothenaru a m. adductor pollicis. Dále ulnární nerv pokračuje distálním směrem do ruky skrze Guyonův kanál, jehož spodní část je tvořena flexorovým retinaculem. Senzoricky zásobuje kůži na mediální straně ruky palmárně i z dorza, a to malík a mediální stranu

prsteníku. Ulnární nerv je označován jako nerv jemných pohybů, protože inervuje svaly zabývající se složitými pohyby rukou (Pilný et al., 2006; Agur a Dalley, 2019).

Morfologickou i funkční jednotkou všech nervů je neuron. Existují 2 základní typy neuronů, které mají podíl na tvorbě všech nervů. Jeden typ jsou motorické neurony vedoucí informaci eferentně, jež mají tělo v předních rozích míšních. Druhý typ jsou senzitivní neurony vedoucí informaci aferentně mající tělo, které je pseudounipolárního typu, ve spinálních gangliích. Ve chvíli oddělení vláken od těla neuronu nejsou vlákna schopna samostatně existovat. U periferního nervového vlákna není strukturálně rozlišitelné, jestli vede eferentně, nebo aferentně. Regenerační proces je započat vždy od centra, konkrétně neuronového těla (Pilný et al., 2006; Dungal, 2014).

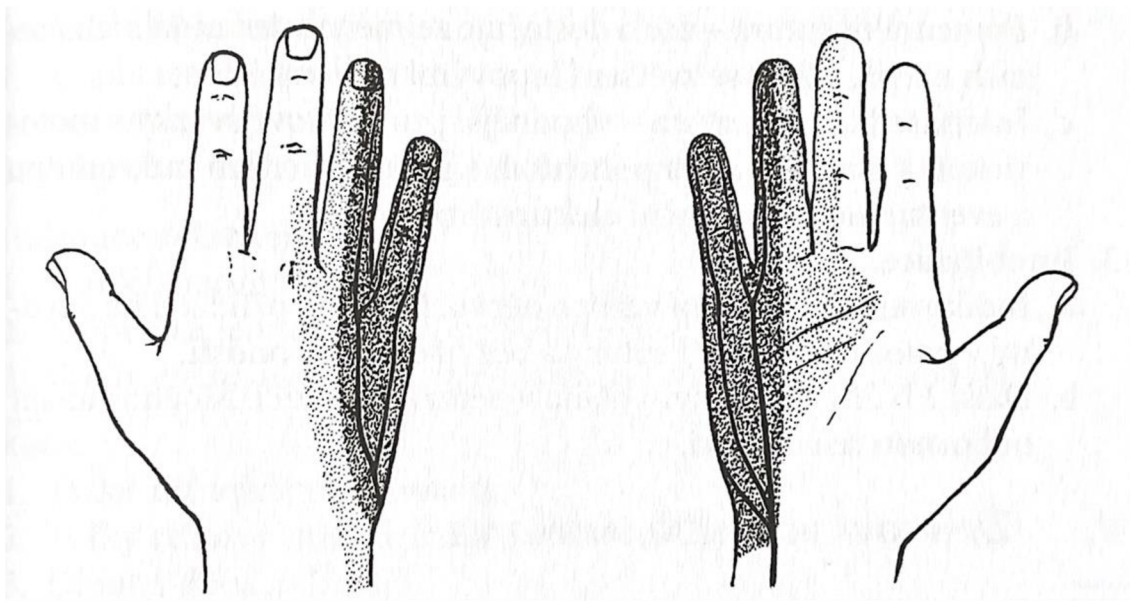
Díky senzitivním neuronům je možno vnímat různé podněty. Vnímání se rozlišuje na protopatické, epikritické a propioceptivní (Hirt et al., 2016).

- Protopatické vnímání je citlivost pro bolest, teplotu a vnímání tlaku. Díky tomuto čítí může být v rámci ochranné reakce teplo vnímáno jako bolest. Zajištěno je termoreceptory, nociceptory a mechanoceptory.
- Epikritické vnímání je hmatová citlivost kůže na dotek, tlak, vibrace a napětí. Je zajištěno mechanoceptory. Vyšetřit se dá jako vnímání dvou bodů od určité vzdálenosti – dvoubodová diskriminace.
- Proprioceptivní vnímání zajišťuje schopnost vnímání polohy a pohybu v prostoru. Je zajištěno Golgiho šlachovými tělísky, svalovými vřetenky kloubními mechanoceptory (Hirt et al., 2016).



Obrázek 3 Senzitivní inervační oblast n. medianus (Ferko et al., 2015)

obrázek [9-s. 457]



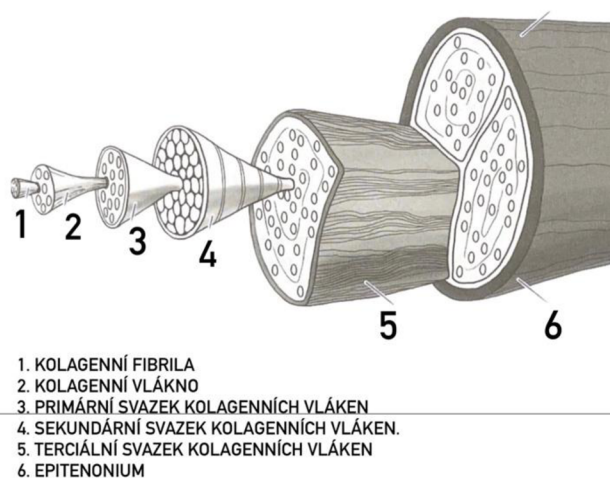
Obrázek 4 Senzitivní inervační oblast n. ulnaris (Ferko et al., 2015)

### 1.3 Šlachy

Šlacha připojuje sval ke kosti a umožňuje pohyb v kloubech. Jsou nezbytné pro komplexní funkci ruky (Hudák a Kachlík, 2013). Je součástí myotendinózní jednotky ruky. Její hlavní funkce je transformace síly ze svalu na pohyb v příslušném kloubu. Slouží k tlumení nárazů a pomáhají udržet posturu skrze proprioceptory v nich se nacházející. Síla šlacha je závislá na počtu, velikosti a orientaci kolagenních vláken. Napětí ve šlachách je vyvíjeno ve všech směrech, proto jsou kolagenní vlákna nerovnoměrně uspořádána. Šlacha je velmi silná, udrží až 17násobek tělesné hmotnosti (Maffulli et al., 2010).

Šlachy se liší velikostí a tvarem, některé mohou být zploštělé či oblé. Mají tendenci soustředit tah svalu na malou oblast, což svalu umožní měnit směr tahu a působit na větší vzdálenosti (Maffulli et al., 2010).

Lidskou šlachu tvoří cca ze 70 % kolagen s dlouhými molekulami, jež jsou formovány z peptidových řetězců ve formě tropokolagenu (Pilný et al., 2017).



Obrázek 5 Anatomie šlachy (Švestková et al., 2017)

### 1.4 Biomechanika šlachového aparátu

Flexorové šlachy přecházejí přes mnoho kloubů, zahrnující i zápěstí, metakarpofalangeální klouby (MCP), proxiální interfalangeální klouby (PIP) a distální interfalangeální klouby (DIP). Proto je k plnému rozsahu pohybu potřeba velká exkurze šlach. Šlachy flexorů nesou velké tíhové zatížení během silového úchopu ruky a jsou vystaveny velkému počtu opakovaných pohybů během rutinních činností (Tang et al., 2012).

Dle vědeckých prací věnujících se fyziologii flexorového systému je pro plnou flexi v zápěstí a prstech potřebná exkurze šlachy až 9 centimetrů (cm), přičemž při zápěstí ve středním postavení je potřeba exkurze šlachy jen 2,5 cm (Pilný et al., 2017).

### ***1.5 Flexorový aparát***

Proximálně na mediálním předloktí palmárně tvoří vnější (extrnizické) flexory ruky svalovou masu, jež je rozdělena do 3 skupin svalů. Povrchově leží m. pronator teres, m. flexor carpi radialis et ulnaris a m. palmaris longus. Prostřední vrstva obsahuje m. flexor digitorum superficialis a hluboká vrstva obsahuje m. flexor digitorum profundus a m. flexor pollicis longus. Distálně na předloktí svalová bříška přechází do šlach, která jsou krom m. palmaris longus uspořádaná jak na distálním předloktí (Pilný et al., 2017).

### ***1.6 Šlachové pochvy a šlachová poutka***

#### **POCHVY**

Šlachové pochvy se dají popsat jako vazivové kanálky, jejichž vnitřek je vystlán epitenoniem (Pilný et al., 2007) a fungují jako ochrana šlach při průběhu retinaculum flexorum a na prstech ruky. Šlachové pochvy ruky jsou vyplněny viskózní tekutinou (Hudák a Kachlík, 2013).

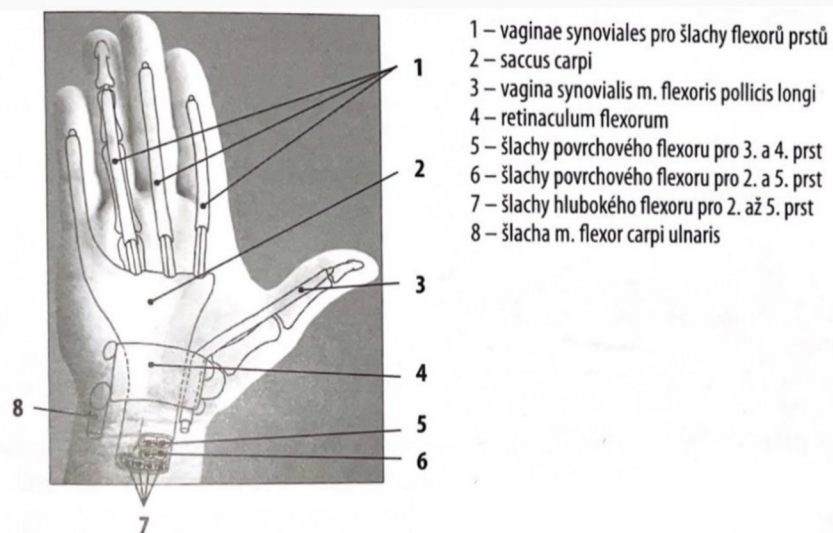
Synoviální tekutina, jež se nachází ve šlachových pochvách, je zodpovědná za výživu a hladký povrch šlach. Vlastností synoviální tekutiny je ulehčení klouzání šlachy čili lubrikační efekt, čímž je umožněn bezproblémový pohyb šlachy skrz šlachovou pochvu. Je produkována buňkami synoviální pochvy. (Dušková, 2010; Pilný et al., 2017)

Na volární straně ruky jsou šlachové pochvy dvojího typu: první obalují šlachy za průchodem v canalis carpi a ve dlani, ty druhého typu obalují šlachy v úrovni prstů.

Jmenují se:

- a) Vagina tendinis musculi flexoris pollicis longi
- b) Vagina tendinis musculi flexoris carpi radialis
- c) Vagina communis tendinum musculorum flexorum (Čihák, 2011)





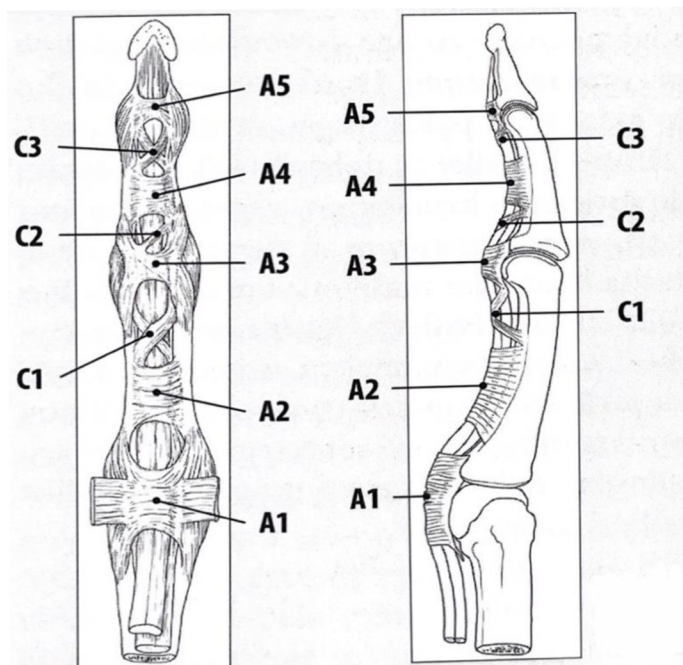
Obrázek 6 Šlachové pochvy dlani (Sukoup et al., 2013)

## POUTKA

Šlachová pochva je na prstech zpevněna poutky (Pilný et al., 2017).

Udržují polohu šlach flexorů podélně u každého článku prstu a brání je napnutí při flexi (Hirt et al., 2017).

Poutka mohou být prstencová (pars anularis; A1-A5) a zkřížená (pars cruciformis; C1-C3). Pro prsty existuje 8 poutek, pro palec jich je 5 (Hudák a Kachlák, 2013).



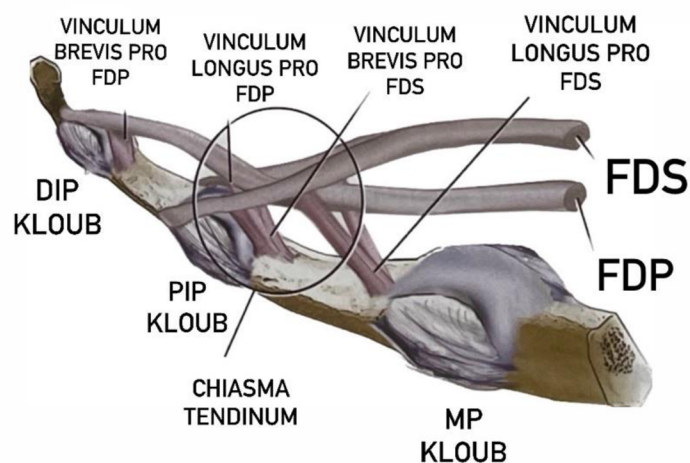
Obrázek 7 Šlachová poutka (Sukoup et al., 2013)

Pro funkci jsou nejdůležitější A2 a A4. Odstupují od periostu proximálního, případně mediálního článku prstu. Spolu s ostatními poutky A1,3 a 5, které začínají od volární ploténky MCP, PIP a DIP kloubu prstu (Pilný et al., 2017).

Zkřížená poutka jsou užší než prstencová a nachází se mezi A2-3, mezi A3-4 a mezi A4-5. Ne vždy jsou přítomna nebo se vyskytuje pouze pár zkřížených vláken (Hirt et al., 2017).

V místě chiasma tendinum jsou šlachy obou flexorů spojeny s články prstů pomocí párových šlašitých poutek – vincula tendinum – která jsou dlouhá, v oblasti PIP kloubu a krátká blíže DIP kloubu. Jejich funkcí je přivádět ke šlaše cévy pro její výživu (Čihák, 2011; Hunt et al., 2016).

V případě poranění šlachy tato vinkula pomáhají omezit retrakci pahýlu přerušené šlachy směrem proximálně. Vzhledem k absenci vinkul na palci se tento mechanismus v případě přerušení šlachy neuplatňuje a je někdy nutné rozšířit incizi proximálně (Hunt a Wiesel, 2016).



Obrázek 8 uspořádání struktur v oblasti prstu (Hunt a Wiesel, 2016)

## 1.7 Klouby ruky

### Articulatio radiocarpalis

Kloub tvořený kloubní plochou radia a proximální řadou karpálních kůstek. Spojení mezi ulnou a karpálními kůstkami je tvořeno vazivově chrupavčítým diskem. Kloubní pouzdro je volné, ale zpevňují ho kolaterální vazy (Sukop et al., 2013).

### **Articulatio mediocarpalis**

Kloub sestávající s proximální a distální řady karpálních kůstek. Funkčně propojen s articulatio radiocarpalis. Jak na dorzální, tak volární straně je toto kloubní spojení a spojení jednotlivých karpů mezi sebou posíleno ligamenty (Sukop et al., 2013).

Jak radiokarpální, tak mediokarpální skloubení může vykonávat dorzální a palmární flexi, ulnární a radiální dukci, a spojením těchto pohybů cirkumdukci (Sukop et al., 2013).

### **Articulatio carpometacarpalis**

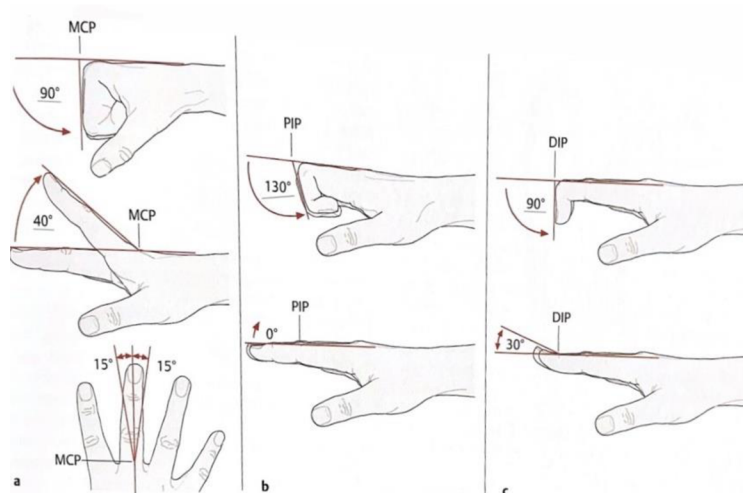
Kloubní spojení mezi distální řadou zápěstních kůstek a bazemi metakarpů. Kloubní pouzdra těchto spojení jsou stejně jako jejich ligamenta krátká a tuhá. Specifický je tento kloub u palce, je zde separovaný od ostatních a umožňuje velký rozsah pohybu (Sukop et al., 2013).

### **Articulatio metacarpophalangeales**

Kloubní spojení základních článků prstů s metakarpy. Vzhledem k tvaru hlavice metakarpu, která je kulově válcová, jsou prsty schopny dukcí, ale pouze v extenční pozici, při flexi nikoli. Kloubní pouzdra jsou volnější, ale zesílena pomocí kolaterálních vazů (Sukop et al., 2013).

### **Articulatio interphalangeales**

Klouby nacházející se mezi jednotlivými články prstů mají poměrně volná kloubní pouzdra, zato jsou ale zesílena kolaterálními ligamenty a z volární strany destičkami tvořenými vazivovými chrupavkami – fibrocartilagine palmares. Jsou schopny flexe a extenze (Sukop et al., 2013).



Obrázek 9 Rozsahy v jednotlivých kloubech ruky (Hirt et al., 2016)

## 1.8 Cévy

Ruka je zásobena větvemi arteria brachialis – a. radialis a a. ulnaris. Arteria radialis zajišťuje zásobení laterální oblasti ruky a předloktí. Arteria ulnaris zajišťuje zásobení mediální oblasti ruky a předloktí. Obě tyto arterie pokračují až do dlaně, ale ani jedna neprochází karpálním tunelem. V oblasti dlaně tvoří obloukové anastomózy (Hudák a Kachlík, 2013).

Výživu šlachy zabezpečují cévy, probíhající longitudinálně ve šlaše. Přes dlouhé a krátké vinkulum se ve dlaně dostávají do šlachy, a v místě úponu na středním a distálním článku pomocí periostálních větví (Pilný et al., 2017).

V porovnání s ostatními tkáněmi jsou šlachy méně cévně zásobené (Titan et al., 2019).

## 2 Patofyziologie šlachového aparátu ruky

Vzhledem k tomu, že ruka je velmi vytěžovaný nástroj, tudíž je vystavena mnoha rizikovým činnostem v běžném životě. Traumatické poranění šlach může být vzhledem k manipulaci například s nožem i jinými ostrými předměty velmi časté (Kukačková, 2019).

Šlachová zranění mohou být na základě traumatu, chronického přetížení anebo degenerace v souvislosti s pokročilým věkem (Titan et al., 2019).

Většina akutních poranění flexorů je způsobena traumatem s ostrým přerušением šlachy, s porušením i okolních struktur (Hunt a Wiesel, 2016).

Výskyt šlachových poranění je častější u mužů a u osob mezi 20-29 roky. Nejčastěji je poraněna šlacha FDP malíku (Peters et al, 2021).

V případě podezření na porušení kontinuity šlachy flexoru nalézáme absenci či omezení nebo bolest při pokusu o flexi v PIP či DIP kloubu, společně s otokem či zarudnutím. Každá porucha funkce ruky musí být pečlivě vyšetřena (Sukop et al., 2013).

Šlacha může být přerušena úplně či částečně, nicméně řešení by mělo být vždy chirurgické. Výjimkou by byla parciální šlachová léze do rozsahu 25 % (Vyskotová et al., 2021).

Pro kvalitní rehabilitační péči je důležité vědět typ operačního výkonu, který byl proveden, jaké struktury byly poraněny, jaký byl stav a kvalita tkání a samozřejmě druh poranění (Kukačková, 2019).

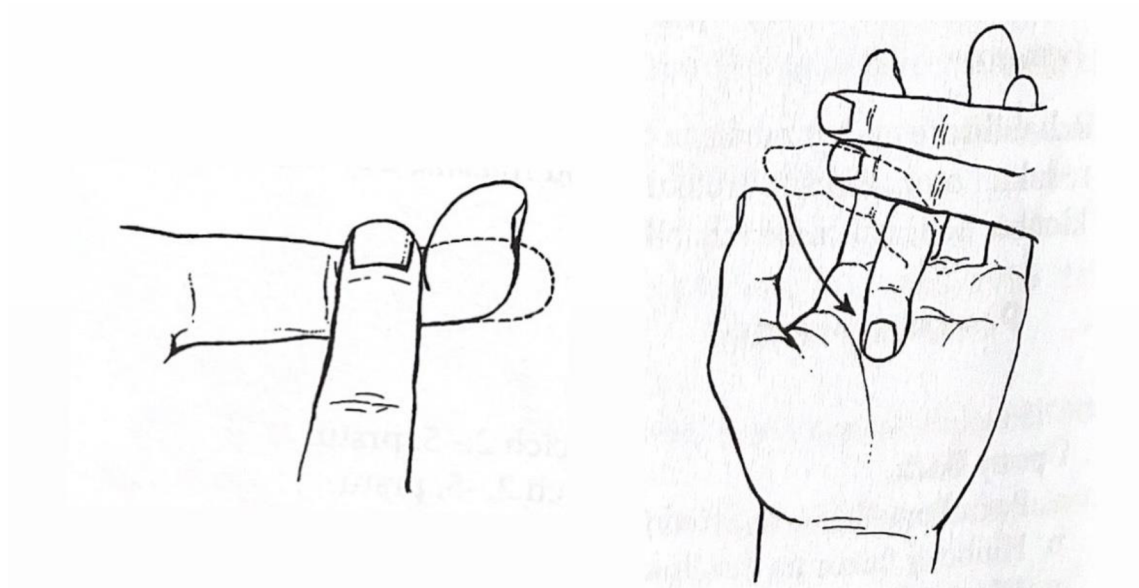
Po operačním zákroku potřebují šlachy dlouhou dobu rekonvalescence, aby došlo k jejich zhojení a obnově funkce. Obvykle je toto období přibližně 12 týdnů. V případě složitějších zranění či při komplikacích jako deformity kloubů to může být i déle (Peters et al., 2021).

### 3 Diagnostika šlachového poranění

U komplikovanějších traumat může být diagnostika zkruslena bolestí, poraněním nervů či kostí. Vyšetření probíhá ve srovnání s druhou rukou (Dušková et al., 2010).

Krom na první pohled zjevného porušení kožního krytu je důležité zjištění krevního a nervového zásobení a hybnost segmentu distálně od léze. Hybnost se zjišťuje individuálně pro každý prst a zápěstí. Hybnost je testována volně i s lehkým odporem, u prstů se rozlišuje hybnost jednotlivých šlach. Pro FDP se zjišťuje flexí prstu v DIP kloubu, pro FDS je to flexe PIP kloubu. Při vyšetření jednotlivých prstů jsou ostatní fixované k podložce. Vzhledem k faktu, že řezné zranění flexoru může být způsobeno ve flektovaném postavení prstu, je nutné počítat s tím, že léze flexoru bude odpovídat proximálněji uložené zóně z důvodu retrakce flexoru po jeho přerušení (Pilný et al., 2017).

V případě nespolupracujícího pacienta lze využít principu tenodesis efektu (Hunt a Wiesel, 2016).



Obrázek 10 Testování flexorů (Ferko et al., 2015)

## 4 Zóna poranění flexorového aparátu

Poraněny mohou být šlachy flexorů prstů, dlaně, zápěstí či předloktí. Technicky nejnáročnějšími jsou revize šlachových poranění v oblasti prstů a jejich šlachových pochev (Tang et al., 2012).

Na podkladě anatomických specifikací se šlachy flexorů dají rozdělit do 5 zón (Tang et al., 2012).

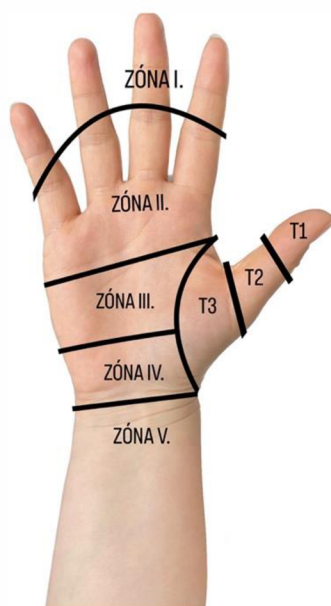
Pooperační léčba revidované šlachy flexoru vyžaduje důsledné pochopení anatomie, fyziologie, biomechaniky a standardního a patologického hojení nejen flexorových šlach, ale i všech přilehlých poraněných struktur (Tang et al., 2012). Místo léze flexorové šlachy je zásadní z hlediska chirurgického přístupu a pro následnou rehabilitační péči. Zóny jsou rozděleny dle Verdana (Pilný et al. 2017)

Ve dlani to jsou:

- Zona I je lokalizována distálně od úponu povrchového flexoru, pouze léze hlubokého flexoru
- Zona II od úponu povrchového flexoru směrem k 1. anulárnímu poutku (A1), zvaná „no man land“ zóna, kde může dojít často k lézi obou flexorů, což komplikuje hojení srůsty mezi oběma šlachami i srůsty s okolím
- Zona III od úrovně MCP kloubů až po distální okraj retinaculum mesculorum flexorum
- Zona IV zahrnuje oblast karpálního tunelu
- Zona V zahrnuje distální část předloktí

Na palci jsou:

- T I zona zahrnuje distální článek palce po jeho ohybovou rýhu
- T II zona zahrnuje základní článek palce
- T III zona zahrnuje oblast thenaru (Pilný et al., 2017).



Obrázek 11 Zóny flexorů (zdroj vlastní)

Při lézi šlach flexorů v 5. zóně dochází během hojení k časté tvorbě adhezí. Vzhledem ale k anatomické struktuře, kdy se adheze tvoří mezi tukovou tkání a šlachami, jsou relativně snadno oslovitelné oproti těm, které se tvoří v dlani. V této lokalitě může být složitější sutura myotendinózního přechodu či samotného svalu, kdy může dojít k prořezání sutury (Dušková et al., 2010; Kukačková, 2019).

Ve 4. zóně, která zahrnuje oblast karpálního tunelu, je možnost, že se adheze vytvoří mezi šlachami, synoviálními pochvami a ostatními měkkými tkáněmi. Na základě těchto adhezí může dojít k omezení funkce ruky a zhoršenému skluzu šlach. Je zde také nutné brát v potaz možné poškození a následnou revizi nervus medianus, který zde má těsný průběh společně se šlachami (Dušková et al., 2010; Kukačková, 2019).

Ve 3. zóně je riziko vzniku adhezí mezi probíhajícími šlachami, k fasciím a kůži, ale též k interosseálním svalům. I přes to bývají výsledky hojení v této oblasti velmi dobré (Dušková et al., 2010; Kukačková, 2019).

2. zóna, které se též přezdívá „zóna nikoho“, právě pro časté komplikace během hojení a obtížnou prognózu. Je zde mnoho struktur, které mohou být poraněny, od šlach pro FDP a FDS, šlachová poutka a ostatní měkké tkáně, zejména pro jejich těsné uložení v malém



prostoru ruky. Zvláště pečlivě se přistupuje v oblasti chiasma tendineum. Přesto ale při společné zkušené intervenci chirurga a terapeuta lze dosáhnout obstojných funkčních výsledků (Dušková et al., 2010; Kukačková, 2019).

V případě porušení šlachy v 1. zóně blízko úponu v oblasti distálním článku se přistupuje k její reinzerci (Dušková et al., 2010).

Orientace v operačním přístupu nám umožňuje snazší sestavování terapeutického plánu i předpoklad, jak by mohla rekonvalescence probíhat. V případě, že nemáme dostatek informací k operačnímu postupu, je dobré kontaktovat chirurga a zkonzultovat stav pacienta (Kukačková, 2019).

## 5 Fyziologie hojení šlachových sutur

Pro následnou terapii revidované flexorové šlachy a všech traumatizovaných přilehlých struktur je nutné důkladné porozumění anatomie, biomechaniky a fyziologie šlach a tkání, a také znalosti jejich fyziologického i patologického procesu hojení (Tang et al., 2012).

Jsou popsány 2 teorie hojení. První teorie – vnější hojení – předpokládá, že k regeneraci dochází pomocí buněk nacházejících se mimo šlachu v jejím okolí na základě fibroblastické reakce, za předpokladu vzniku peritendinózních adhezí. Druhá teorie se přiklání k vnitřnímu způsobu hojení šlachy, kdy během řízené mobilizace dochází k podpoře hojení šlachy a zároveň k prevenci adhezí (Hunter et al., 2002).

V rámci hojení šlachové léze je velmi důležitá synoviální tekutina, nacházející se ve šlachové pochvě. Ta je totiž společně s cévním zásobením zodpovědná za výživu a regeneraci poraněné šlachy. Důležitá je snaha o zachování, popř. uzavření šlachové pochvy po sutuře šlachy, protože ta je důležitá pro uchování vitality a lubrikace šlachového aparátu, a tím dostatečné funkci prstů (Pilný et al., 2017).

Regenerační proces u šlach je dělen do 3 částí, které se v průběhu mohou i překrývat:

- Zánětlivá fáze
  - probíhá přibližně 3-5 dní od sutury
- Fibroblastická fáze čili fáze produkující kolagen
  - od 5. dne a trvá 3-6 týdnů
- Remodelační fáze čili fáze maturační
  - probíhá 6-9 měsíců od sutury (Pilný et al., 2017)

Během hojení dochází k počátečnímu ukládání kolagenu 3. typu, což probíhá neorganizovaně. Postupně je ale kolagen 3. typu nahrazen kolagenem 1. typu během remodelační fáze. V průběhu následujících 2 měsíců šlachová tkáň dozrává a díky působení tahových sil se vlákna podélně přeorientují (Titan et al., 2019).

Je dokázáno, že v prvních přibližně 10 dnech pevnost sutury značně klesá. Naopak v tomto období pevnost srůstající šlachy roste a po 10.-12. týdnu můžou být přidávány i pokročilejší aktivní silová cvičení (Dungl, 2014).

V první fázi hojení určuje pevnost suturované šlachy téměř bez výjimky pevnost šicího materiálu, což je nutné brát v potaz v rámci rehabilitační intervence těsně po operaci. Vhodná a prokazatelně přínosná je včasná pasivní mobilizace suturované šlachy, zejména kvůli prevenci adhezí a lepší stabilitě šlachy (Pilný et al., 2017).

### ***5.1 Vlivy na hojení***

Dostatečná pevnost sutury pro provedení aktivního nesilového záběru je standardně od 6. týdne. Což se ale může lišit, protože vliv na časový úsek hojení šlachy může mít chirurgické ošetření, vlastní mechanismus traumatu, zóna poranění, kvalita ošetřovaných šlach, věk a velmi důležitá je i spolupráce pacienta (Kukačková, 2019).

Můžeme si všimnout, že určitou informaci o možném průběhu rekonvalescence nám poskytne i fenotyp pacienta. U lidí se štíhlými a dlouhými prsty bývá progrese poměrně příznivější. Dosahují rychle zlepšení rozsahu pohybu, na druhou stranu se ale hojí jemněji a pomaleji. V případě lidí s kratšími a silnými prsty lze očekávat komplikace hojení v podobě tvorby otoku a adhezí (Kukačková, 2019).

## 6 Chirurgické náležitosti u šlachové léze

Důležitým aspektem úspěšné léčby sruženého zranění je korektní ošetření šlachové léze. Chirurgický zásah by měl být proveden co nejdříve, výjimkou mohou být např. ztrátová šlachová poranění (Kaiser et al., 2016).

Ošetření flexorových šlach může být provedeno buď primárně, u čehož se udává časový údaj do 24 hodin po úrazu či jako odložená primární revize, kde je to do 2 týdnů po úrazu. I u odložené primární sutury jsou uváděny přívětivé výsledky. Ještě v období mezi 2 a 5 týdny lze provést časnou sekundární revizi, což ale již většinou nepřináší dobré výsledky (Pilný et al., 2006).

Z praktického hlediska je nejvýhodnější provést suturu co nejdříve, než dojde k proximální retrakci šlachy, načež se musí přistoupit k rozšíření operační rány. Při pozdní revizi dojde ke stažení svalu a po opětovném spojení konců šlach může docházet ke zvýšení napětí v místě sutury, a to může vyústit v „gaping“ (Hunt a Wiesel, 2016).

V průběhu let došlo k zásadnímu pokroku v chirurgickém řešení šlachových lézí, stále ale panují neshody ohledně nejvhodnějšího počtu vláken sutury či ideální konfigurace stehů (Griffin et al., 2012).

Jako cíl chirurgické léčby lézí šlach lze uvést dosažení primární reparační šlachy, která umožní použití dostatečného tahu šlachy pro následnou aplikaci neoptimálnějšího rehabilitačního protokolu (Mass a Phillips, 2005).

Je zastáván názor, že je nutno suturovat jádro šlachy (core sutura) podélně situovaným vláknem či vlákny (2,4,6 strand suture) a epitendinózní suturou. Volba operačního postupu se odvíjí od zkušeností a preferencí operátora (Pilný et al., 2017).

Před provedením revize šlachy musí být dle pravidel vedení kožních incizí rozšířená rána v dostatečném rozsahu. Dalším všeobecným předpokladem vlastností sutury je, aby umožňovala hladký průběh prokluzu (gliding) šlachy. Dle Stricklanda dalším předpokladem je minimalizace poškození cévního zásobení vinou sutury, snadná technika, pevný a bezpečně provedený uzel s dobrým spojením konců šlachy, aniž by vzniklo ztluštění v revidovaném místě (Dungl, 2014).

Pro následnou rehabilitaci i dlouhodobý funkční výsledek je důležité zachování anulárních poutek-primárně A2 a A4, alespoň z poloviny u obou z nich. U většího poškození nutná revize (Hunt a Wiesel, 2016).

První, kdo se vědecky zabýval technikou sutur šlach, byl Bunnell. Je dle něj pojmenována technika odlehčené sutury v různých variantách (Dungl, 2014).

Spolu se šlachami často dochází i k poškození nn. digitales palmares, takže je nutná i jejich revize (Sukop et al., 2013).

### **6.1 Vlastnosti sutur**

V současnosti je v pooperačním období upřednostňován aktivní postup rehabilitace po sutuře šlach. Aby se k tomuto postupu mohlo přistoupit, je důležité, aby byla dostatečně pevná šlachová sutura, která bude schopna ustát požadované nároky během rehabilitace (Justan et al., 2010).

Momentálně je žádoucí, aby sutura krom pevnosti splňovala i kritéria jako minimální objem revidovaného místa, aby se vlákno neprořezávalo a samozřejmě nebylo bráněno hladkému průběhu šlachy. Tato kritéria splňuje například Kirchmayrův, Tsugeho, Stricklandův či Kesslerův steh (Dungl, 2014).

### **6.2 Počet vláken sutury**

U chirurgické revize flexorových lézí lze jejich techniky stručně rozdělit do kategorií dle počtu vláken, jež byly použity. Například 1, 2, 4, 6 i 8vláknové stehy (Chen et al., 2014).

V posledních letech bylo na základě výzkumů zjištěno, že pokud je sutura pouze dvouvláknová a je použit běžný šicí materiál, její pevnost není dostatečná pro následnou časnou pooperační rehabilitaci (Justan et al., 2010).

Jako dostačující se zdá být 4vláknová sutura, jejíž síla může dosahovat až 50 N, což je víc, než je žádaná síla 35 N. [8-s. 66] Studie ukázaly, že 4vláknová sutura s epitenonovým stehem byla schopna vydržet časnou aktivní rehabilitaci v omezeném rozsahu (Hunt a Wiesel, 2016)

Ovšem čím více vláken je, tím je sutura technicky složitější (Justan et al., 2010).

### **6.3 Obšití a vliv na pevnost**

Zásadní vliv na pevnost sutury má zakotvení vlákna. To totiž brání prořezání vlákna, když je na šlachu aplikován tah, což by mohlo vést k selhání sutury (Justan et al., 2010).

Přínosnost epitendinózní sutury je dána faktem, že po jejím provedení je síla sutury flexoru zvětšena o 10-50 % (Pilný et al., 2017).

### **6.4 Šicí materiál**

K revizi se používá monofilní atraumatické syntetické a nylonové vlákno. Polyesterová či polypropylenová vlákna (Prolene) hůře odolávají tahu. Množství jak přírodních, tak polyglykolicke – kyselinových materiálů (Dexon, Vicryl) poměrně záhy ztrácí sílu (Dungl, 2014).

Převládá značná neshoda, jestli je vhodné volit vstřebatelná, nebo nevstřebatelná vlákna.

S ohledem na vlastnost vstřebatelných materiálů odpadá riziko pozdější iritace sousedních tkání stehem. Jejich nevýhodou ale je, že vstřebání může probíhat lehce zánětlivě, což podporuje vznik adhezi (Justan et al., 2010).

### **6.5 Uzlení**

Umístění uzlu stehu může být faktorem, který ovlivňuje skluznost šlachy. Usuzovalo se, že když bude uzel situován mezi šlachové konce, docílí se lepšího efektu při klouzání šlachy. Nicméně bylo dokázáno, že i přes možné riziko dráždění uzlem je jeho umístění mimo šlachové pahýly pro výsledný efekt přínosnější (Kaiser et al., 2016).

Šlachová sutura má nejslabší místo v uzlu, kde může právě také nejčastěji dojít k selhání (Justan et al., 2010).

### **6.6 Komplikace hojení šlachových sutur**

Riziková může být situace, kdy dojde k tzv. „gappingu“. Což je vlastně uvolnění v oblasti sutury a rozestup konců šlachy od sebe, tím se zvyšuje riziko ruptury šlachy. Pokud šlacha vydrží a nedojde k jejímu selhání, šlacha se prodlouží. Tím se ale naruší funkce šlachy, a i po jejím zhojení je pravděpodobnost omezeného záběru (Kukačková, 2019).

Ve chvíli, kdy se mezera mezi konci šlachy dostane na větší vzdálenost než 3 mm, může dojít k situaci, kdy se šlachy při snaze o posun skrze poutka mohou zadrhnout. Tato situace se označuje jako „triggering“ (Justan et al., 2010).

## **7 Traumatické poranění periferních nervů**

Incidence poranění digitálního nervu je ve všech věkových skupinách, nejčastěji pak u lidí v produktivním věku, a 2 až 5krát častější u mužů než žen. Standardně se provádí chirurgická revize nervu pomocí mikrosatur. V případě chirurgické revize se snižuje riziko vzniku neuromu (Dunlop, 2019).

Léze periferního nervu má dopad na funkci nervu nad místem poškození, tak i pod ním (Vyskotová et al., 2021).

Na základě studie, která se zabývala zkoumáním efektu chirurgické versus konzervativní léčby poškození digitálních nervů, lze říci, že návrat cití byl jak při operačním, tak konzervativním řešení uspokojivý. V případě operačního řešení byl návrat funkce mírně lepší. Diagnostika byla prováděna na základě dvoubodové diskriminace cití (Dunlop, 2019).

Zásadní je v první řadě rozlišit stupeň poranění nervu a dále jeho příčinu a následnou etiologii (Dunlop, 2014).

Faktorem, který může mít vliv na výsledek regenerace nervu, je i věk pacienta. Mladší pacienti mají prokazatelně lepší regeneraci nervu než ti starší. Dalším z faktorů ovlivňujícím úspěšnost regenerace revidovaného nervu je zkušenost operátora (Dunlop, 2019).

Důsledná oprava a revize bez napětí nervu jsou velmi důležité předpoklady pro úspěch. V případě lézí motorických nervů lze chirurgickou revizi provést do 6 měsíců, později totiž zaniká nervosvalová ploténka. Kdežto v případě senzitivních větví nervů, především pro prsty, se k chirurgické revizi může přistoupit i po delším časovém období, až kolem 2 let. Ale i u senzitivních větví po určité době úspěšnost reinervace markantně klesá (Dušková et al., 2010).

### **7.1 Klasifikace poranění nervu**

Rozlišení stupně poranění je důležité z hlediska ozřejnění degeneračních a regeneračních procesů v nervu a též v možnostech diagnostiky. Klasicky se používá klasifikace dle Seddona na tři stupně a dle Sunderlanda na 5-7 stupňů (Dunlop, 2014).



Tabulka 1 Stupně poranění nervu dle Seddona Sunderlanda (Dungl, 2014)

Seddon	Sunderland	neurom	Wallerova degenerace		Wallerova regenerace	Úprava
				denervační fibrilace		
Neurapraxe	1. stupeň – funkční blok axonů	0	ne	ne	ne	týdny (6)
Axonotmeze	2. stupeň – přerušení axonů	terminální	ano	za 2–3 týdny ano	spontánní	měsíce (4–6)
Neurotmeze	3. stupeň – přerušení endoneuria a axonů		ano	ano	může být spontánní	měsíce roky
	4. stupeň – přerušení perineuria a fasciкулů		ano	ano	po resekci a sutuře	
	5. stupeň – přerušení epineuria a nervu		ano	ano	jen po sutuře	
	6. parciální a smíšené léze (kontinuální neurom)	kontinuální	ano	většinou ano	podle stupně	
	7. iritační		ano	většinou ano		

## 7.2 Patofyziologie přerušení nervu

Funkční jednotka nervu je tvořena neurony předních míšních rohů nebo spinálními ganglii a jejich výběžky společně s motorickými ploténkami nebo receptory. Buněčné tělo je důležitým nutritivním centrem zajišťujícím trvalý tok axoplazmy do periferie. V případě, kdy je porušeno spojení s buněčným tělem, nemohou výběžky existovat, tudíž ve chvíli, kdy dojde k přerušení nervu, jeho distální pahýl zaniká-Wallerova degenerace. V důsledku oddělení axonu reaguje buněčné tělo rozsáhlou novotvorbou bílkovin, což je snaha o spojení s periferním odděleným pahýlem-Wallerova regenerace (Dungl, 2014).

Poté, co je axon přerušen, dochází k degeneraci distální části, stejně tak jako jeho myelinové pochvy. Zachována zůstává endoneurální trubice spolu s endoneuriem a pomocí Schwannových buněk je umožněna regenerace. Ovšem drážditelnost a vodivost distální části přerušeného nervu je zachována až v řádu dní po zániku axonu, takže s ohledem na tuto skutečnost by vyvolání reakce u nervu s podezřením na přerušení neměla svádět k chybné diagnóze (Dungl, 2014).

Časový úsek, odkdy začíná být svalová atrofie nevratná, se udává na 1 rok. Čím dál delší časový interval od reinervace znamená sníženou úpravu vodivosti svalů, avšak atrofie je již nevratná. Ovšem u senzitivní reinervace můžeme počítat s úpravou stavu v řádu let (Dungl, 2014).

### **7.3 Chirurgické řešení**

U revize nervů je upřednostňována mikrochirurgická technika s důsledným a bezpečným stavěním krvácení, s adekvátním a dostačujícím operačním přístupem k revidovanému nervu. U nervu se operatér věnuje prvně proximálnímu pahýlu a následně až distálnímu. V případě preparace nervu je již použita mikrochirurgická technika (Dungl, 2014).

Studie zabývající se porovnáním výsledku mezi revidovaným nervem a konzervativně řešenou lézí digitálního nervu ukázala, že u konzervativně řešené léze nervu se stav senzitivity ustálil kolem 6. měsíce od poranění, kdežto u operovaného nervu byl stav variabilní až 24 měsíců od zákroku (Dunlop, 2019).

### **7.4 Načasování chirurgického výkonu**

V případě ostrých poranění (sečná, řezná, bodná) se revize provádí hned, popřípadě do 3 dnů. Distální úsek je až do 72 hodin od přerušení vodivý, takže lze nalezení jeho pahýlu usnadnit pomocí stimulace. K retrakci přerušovaných pahýlů může dojít ale i jeden den po zranění, což revizi komplikuje (Kaiser et al., 2016).

V případě tržných poranění (například kousnutí, střelná zranění) se nerv reviduje až po vyčistění a ošetření rány, což může být až za 3 týdny. V takovém případě již dojde ke tvorbě terminálních neuromů na koncích pahýlů (Kaiser et al., 2016).

V případě porušení digitálního nervu při přerušení šlach by měla být v první řadě opravena šlacha a následně až nerv, aby se předešlo podráždění mikrosutury nervu při revizi šlachy (Hunt a Wiesel, 2016).

### **7.5 Vyšetření senzitivního cití**

Ruka je velmi důležitý nástroj se specifickou funkcí a má důležité zastoupení v senzomotorickém kortexu ruky (Kukačková, 2019).

Vyšetření citlivosti senzitivních větví prstů před chirurgickou revizí provádíme např. pomocí štětíčky či jiného nástroje, s vyloučením vizuální kontroly pacientem (Dušková et al., 2010)

## **Senzitivní inervace**

Při vyšetření senzitivní inervace můžeme pozorovat jisté odchylky od všeobecného schématu. Stojí za nimi komunikace mezi větví čtvrtého n. digitalis palmaris communis větvičeho se z nervus ulnaris a mezi větví 4 n. digitalis palmaris communis z nervus medianus. Tato spojka se nazývá ramus communicans cum nervi ulnaris (Maňák, 2015).

Vyšetření senzitivního cití obvykle podléhá subjektivní specifikaci údajů od pacienta (Maňák, 2015).

V současnosti se k vyšetření citlivosti může použít Semmes-Weinsteinův test, jenž pomocí stlačení kůže v jednom bodě ukazuje schopnost pocítění doteku. K vyšetření se používá souprava monofilamentních silonových vláken o různé síle. Síla vláken je kalibrací nastavena na různý tlak, a při použití většího tlaku se deformují (Maňák, 2015).

První se při vyšetření použije nejslabší vlákno a postupně se přechází na silnější (Korábová, 2021).


Semmes-Waisteinův test je citlivé vyšetření schopné odhalit jemnou a časnou ztrátu cití. Přínosné jsou např. při vyšetření úžinového syndromu (Hunt a Wiesel, 2016).

Dalším testem, který je možno použít pro diagnostiku citlivosti, je test v rozlišení 2 bodů (2PD, Two-point discrimination test). Dvoubodová diskriminace pomáhá specifikovat míru poškození nervu (Maňák, 2015; Hunt a Wiesel, 2016). Při běžné citlivosti je možno rozeznat 2 otupělé hroty vyšetřujícího nástroje jako 2 body na vzdálenost už 2-3 mm. Tlak při vyšetřování je velmi jemný, jinak dojde k podráždění rozsáhlejší oblasti kůže a nadměrné stimulaci (Maňák, 2015). Dříve se používaly např. konce kancelářské sponky, to se ale nedoporučuje, špičky vyšetřujícího nástroje by měly být stejné geometrie, a hlavně tupé, aby nevyvolávaly bolest (Skriven et al., 2011). K vyšetření se konkrétně používá nástroj zvaný Weberovo kružítko. Vyšetření probíhá bez zrakové kontroly pacienta. Dle americké společnosti chirurgie ruky je za normální citlivost považováno rozlišení 2 bodů na vzdálenost 6 a méně milimetrů (Kolář et al., 2012; Maňák, 2015).

Klasifikace na základě dvoubodové diskriminace cití:

- Normální citlivost: 6 mm a méně
- Snížená citlivost: 6-10 mm

- Nízká citlivost: 11-15 mm (Hunt a Wiesel., 2016)



Obrázek 12 Nástroj pro vyšetření dvoubodového diskriminačního čítí (Skriven et al., 2011)

## 8 Pooperační péče

Již na základě některých studií víme, že brzká pooperační mobilizace suturovaných šlach je přínosná. Ovšem je též zřejmé, že výsledky u různých přístupů jsou velmi individuální. Zásadní je správná indikace léčebného postupu, korektně vyrobená a aplikovaná dlaha, specialista z oboru fyzioterapie nebo ergoterapie, ale hlavně jasná a správná edukace pacienta, a především motivovaný a odhodlaný pacient. V případě, že nějaký ze zmíněných není dodržen, a při nejisté spolupráci pacienta je možné volit konzervativnější přístup, i pokud to znamená delší imobilizaci (Pilný et al., 2017).

Primárně se v pooperačním období snažíme bránit otoku, redukuje se bolest a v požadované míře je končetina protektivně imobilizována mimo dobu cvičení (Pilný et al., 2017).

V prvních dnech po zákroku je snaha o respektování zánětlivé fáze během hojení a nedráždit měkké tkáně nadměrnou zátěží (Kukačková, 2010).

Důsledná redukce otoku je velmi důležitá, vzhledem k omezenému prostoru ruky je velké riziko komprese tkání a limitace pohybu. Když se tento krok zanedbá, otok může po určité době fibrotizovat a markantně omezit pohyb, což je později čím dál hůře ovlivnitelné. Zároveň může otok podpořit tvorbu adhezí, a to nejen v místě zranění, ale i v odlehlejších oblastech končetiny (Vyskotová et al., 2021).

Funkce ruky je závislá na souhře a pohyblivosti měkkých tkání ve všech vrstvách. Při poranění ale mohou velmi snadno vznikat adheze i z menších ran, což může zásadně pohyb celé ruky omezit. Toto riziko je potencováno faktem, že na ruce se jednotlivé vrstvy nachází těsně vedle sebe, tudíž je případná adheze schopna způsobit větší omezení i v opravdu malém rozsahu rány (Vyskotová et al., 2021).

Striktní imobilizace, která se dřív vyžadovala, je dnes aplikována jen v případech problematických nespolupracujících pacientů či u dětí mladších 5 let, kde by měla postačovat imobilizace nejvíce na 4 týdny, která zajišťuje relativně příznivé výsledky. V případě problematických pacientů lze přistoupit k častějším kontrolám aktuálního stavu pacienta (Dungl, 2014; Kukačková, 2019).

Velmi důležitý je aktivní přístup pacienta. Negativní přístup pacienta k rehabilitačnímu procesu ho může nepříznivě ovlivnit (Griffin et al., 2012).

Mobilizace je zahajována co nejdříve po operaci. Pokud to stav pacienta umožňuje, zahajuje se ideálně od 2. či 3. dne po zákroku. Postupně se navyšuje rozsah cvičených pohybů. Standardně se minimální doba pro imobilizaci ruky bere v rozmezí 4-6 týdnů. V případě potřeby může být prodloužena (Dungl, 2014).

Léčba je kvalifikovaným terapeutem vedena na základě požadavků a informací od odesílajícího chirurga (Tang et al., 2012).

Pro kvalitní rekonvalescenci je vedle důsledné péče o ránu a její krytí a eliminace bolesti důležitá i kvalitní edukace a spolupráce pacienta stran cvičebního postupu (Yin a Sun, 2022).

## **9 Rehabilitační protokoly**

Rehabilitační postupy se mohou různě kombinovat, například užití pasivní mobilizace doplněné o place and hold techniku či se mohou modifikovat. Stejně tak může být variabilní jejich délka aplikace a frekvence opakování pohybů (Peters et al., 2021).

Nicméně, bylo dokázáno, že mobilizace šlach během hojení pomáhá jeho lepšímu a rychlejšímu průběhu, šlachy jsou pevnější a s menším počtem adhezí (Griffin et al., 2012).

### **9.1 Imobilizace**

Během imobilizace se neprovádí žádné cvičení. Pacientovi je obvykle aplikována ochranná dlahy z dorzální strany zhotovená buď ze sádry či termoplastu, fixující prsty a zápěstí (Peters et al., 2021).

### **9.2 Pasivní protokol vedení rehabilitace sutur flexorového aparátu**

Pasivní cvičení provádí pacient zdravou rukou či ho provádí další osoba (např. fyzioterapeut) (Peters et al., 2021).

#### **9.2.1 Rehabilitace časná pasivní-dle Durana-Hausera**

Díky pozorování Duran a Houser zjistili, že pouhý pohyb šlachy v rozsahu 3-5 mm při opakování 2x denně 6-8 pohybů vede k výraznému omezení tuhých srůstů mezi povrchovým a hlubokým flexorem a okolními měkkými tkáněmi ve 2. zóně (Vyskotová et al., 2021).

Během tohoto protokolu je ruka fixována do dlahy umístěné z dorzální strany na 3 týdny. Prsty jsou v dlaze umístěny tak, aby bylo zabráněno jejich extenzi, aby nedošlo k ruptuře suturovaných šlach. Den po zákroku zahajujeme mobilizaci prstů opakovanou 2-3x denně po 10-15 pohybech. Mobilizace je prováděna tím způsobem, že prst se pasivně flektuje v plném rozsahu za pomoci tlaku na distální článek a poté je pacient vyzván k jeho aktivní extenzi. Po uplynutí 6 týdnů pacient provádí aktivní flexi. Od 10.-12. týdne může být zahájena plná zátěž ruky (Sukop et al., 2013).

Tato metoda je vedle aktivních protokolů s horšími klinickými výsledky (Pilný et al., 2017).

### **9.2.2 *Rehabilitace časná pasivní-dle Cooneye***

Ruka je fixována dlahou umístěnou z dorza po dobu 3 týdnů, v ochranném postavení prstů tak, aby se zamezilo jejich extenzi. Mobilizace je zahájena následující den po zákroku, kdy pacient provádí 10-15 opakování pasivních pohybů do flexe a extenze v zápěstí 3x denně. Při tomto cvičení dochází k tomu, že při pasivním pohybu v zápěstí do natažení dochází k pasivnímu ohnutí prstů a opačně, při pasivním pohybu ruky v zápěstí do flexe dojde k pasivnímu natažení prstů. Po 6 týdnech může pacient provádět aktivní flexi prstů do pěsti. Od 10.-12. týdne může být zahájena plná zátěž ruky (Sukop et al., 2013).

### **9.3 *Semiaktivní protokol vedení rehabilitace sutur flexorového aparátu***

Díky časně rehabilitaci je lépe obnoveno krevní zásobení šlachy a jejího okolí, což zajišťuje nutrienty potřebné k její kvalitní regeneraci. Dále je díky ní zlepšeno hojení operační rány a okolních nervů. Tímto přístupem je možno docílit snížení tvorby adhezí flexorů a měkkých tkání, předejít ztuhlosti kloubů a podpořit rekonvalescenci flexoru (Yin a Sun, 2022).

#### **9.3.1 *Rehabilitace časná semiaktivní-dle Kleinerta***

Často využívaná metoda, již v 60.-80. letech zavedli Kleinert a Lister (Pilný et al., 2017).

Pohyb operovaného prstu je prováděn tahem přes kladku umístěnou ve dlani a je veden proximálně směrem k předloktí. Aktivní záběr poraněného flexoru je nahrazován pasivní komponentou v rámci možné flexe do středu dlaně a pohyb do natažení je prováděn pacientem aktivně proti tahu pomocného flekčního aparátu. Na základě elektromyografické studie se zjistilo, že při pasivně prováděném flektování prstu nedochází ke svalové kontrakci příslušných flexorů, a ty zůstávají v relaxovaném stavu i při aktivním záběru do extenze (Dungl, 2014).

V protokolu dle Kleinerta je tedy využíván dynamický odpor gumiček při extendování prstů v DIP a PIP, což má efekt recipročního útlumu antagonistů, v tomto případě suturovaných flexorů (Vyskotová et al., 2021).

Gumičky jsou přichyceny k prstu pacienta buď pomocí háčku přilepenému k nehtu vteřinovým lepidlem či za pomoci kineziologické tejpky nebo cobanu. Na noc jsou prsty fixovány do extenze IP kloubů do dlahy (Kukačková, 2019).



### **Průběh cvičení:**

Ruka je obdobně jako u předešlých zmíněných protokolů fixována dlahou z dorzální strany po dobu 3 týdnů. Pomocí dostatečně silného lepidla jsou aplikovány háčky na nehty operovaných prstů a za pomoci gumiček jsou prsty vedeny šetrně do tahu do dlaně. Následný den po operaci je zahájena mobilizace s následnou frekvencí: 1. týden 5-10 pohybů, 2. týden 10-15 pohybů, 3. týden 20-25 pohybů s četností 2-3x denně. Po uplynutí doby 6 týdnů může pacient začít s aktivní flexí prstů. Po 10-12 týdnech může pacient ruku plně zatížit (Sukop et al., 2013).

#### **9.3.2 *Rehabilitace časná semiaktivní-metoda place and hold***

Aktivní záběr s výdrží je prováděn po pečlivém pasivním rozcvičení, přičemž se snažíme rozpracovat otok a tuhost, která by mohla aktivní záběr stěžovat. Dříve se využívalo polohování do plné pasivní flexe, dnes se to vzhledem k riziku již neprovádí. Poloha zápěstí se uvádí jako mírné extenze a pasivně se prsty vpolohují do semiflexe či nejvíce poloviční pěsti. Pacient cvičí 4 týdny každou hodinu, od 4. týdne přidá nácvik jemného aktivního záběru s frekvencí po 2 hodinách. Na základě poznatků vycházejících z výzkumů Evanse a Thompsona by poloha prstů a zápěstí při cvičení měla být přizpůsobena síle působení na šlachu během flexe, protože síla na šlachu působící ve flexi prstů a zápěstí má rostoucí tendenci. Při větší flexi při cvičení zároveň dochází ke zvýšení napětí extenzorů, což značně ztěžuje aktivní záběr do flexe (Vyskotová et al., 2021).

Dorzální dlahou je ruka fixována po dobu 3 týdnů. Cvičení začíná pasivní flexí prstů do aktuálně možného rozsahu a poté pacient provede lehký aktivní záběr a snaží se ho udržet 5 sekund. Cvičení je zahajováno 2. pooperační den. Frekvence cvičení se postupně zvyšuje a od 6. týdne pacient provádí aktivní flexi. Plná zátěž je povolena od 10.-12. týdne (Sukop et al., 2013).

Po pečlivé edukaci je pacient schopen toto cvičení provádět sám pomocí zdravé ruky v rámci autoterapie. Zpočátku je ale cvičení prováděno v průběhu řízené rehabilitace s terapeutem (Kukačková, 2019).

#### **9.3.3 *Protokol dle Stricklanda***

Tato metoda je používána za předpokladu pevné sutury (minimálně 4vláknová) a pevně suturovaného epitendinea (Pilný et al., 2017).

Postup u tohoto protokolu začíná pasivní flexí operovaného prstu při mírné flexi zápěstí s následnou pasivní extenzí zápěstí, během které se pacient snaží udržet flexi operovaného prstu. Takto se cvičení provádí co hodinu po 15-20 opakováních (Pilný et al., 2017).

#### **9.4 Aktivní protokol vedení rehabilitace sutur flexorového aparátu**

Nejvíce jsou aktivní protokoly užívané při poranění flexoru v oblasti 2. zóny. Využívá se hlavně pro přínos stran většího skluzu šlachy, nicméně její aplikace patří do uvážení zkušeného chirurga a fyzioterapeuta. Dle studií je dostatečně pevná sutura dobrý předpoklad pro časnou aktivní mobilizaci, prováděnou aktivním pohybem do flexe bez odporu, aniž by došlo ke gappingu nebo ruptuře šlachy (Vyskotová et al., 2021).

V případě kvalitně provedené sutury je možná časná aktivní mobilizace šlachy bez odporu již během hojení (Pilný et al., 2017).

Základem pro aktivní protokoly je důsledné pasivní rozcvičení prstů a vypracování otoku. Aktivní pohyb musí být vykonán plynule a nenásilně (Kolínová a Tošovská, 2021).

##### **9.4.1 Rehabilitace časná aktivní-dle Manterové**

Metoda využívaná zejména pro terapii poranění v I. flexorové zóně po reinzerci flexorové šlachy na distálním článku. Po dobu 3 týdnů je ruka fixována dlahou z dorzální strany. K aktivní flexi bez odporu se přistupuje od 2. pooperačního dne. Počet opakování se postupně navyšuje a od 10.-12. týdne je povolena plná zátěž (Sukop et al., 2013).

##### **9.4.2 Protokol Belfast a Sheffield**

U tohoto protokolu je užívaná dlaha, která je ve 20stupňové flexi zápěstí, 80 až 90stupňové flexi MCP kloubů a s plně extendovanými prsty. Cvičení je zahajováno první až druhý pooperační den s ohledem na zónu poranění šlachy. Cviky jsou prováděné každé 3 hodiny, přičemž 2x pacient pasivně flektuje prsty do pěsti a provede aktivní extenzi následovanou aktivní flexí (Vyskotová et al., 2021).

## 10 Způsoby podpůrného dlahování

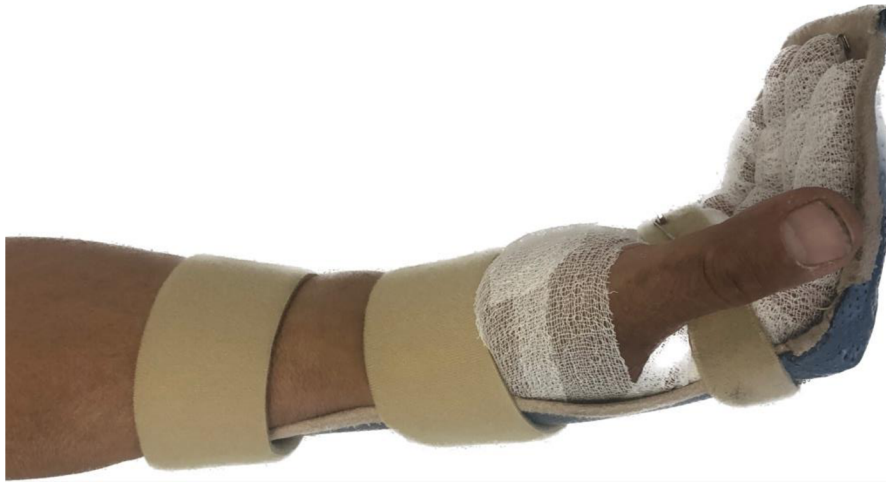Znalost anatomie je důležitá i z hlediska dlahování, aby se předešlo případným komplikacím způsobeným nesprávnou fixací. Pozornost se musí věnovat i určitým skupinám pacientů, jako jsou děti, pacienti s polytraumatem či hůře spolupracující pacienti (Ekanayake et al., 2023).

Dlahy se využívají k omezení nežádoucího používání ruky, ale zároveň umožňují pohyb kloubů v bezpečném rozsahu (Peters et al., 2021).

Prvních pár pooperačních dní má pacient sádrou fixaci, rána a přilehlé okolí je dostatečně kryto. Fixace je snímána jen v případě řízené rehabilitace, při které se hlavně pracuje s otokem, a dále je ovlivněna bolestivost a podpora hojení. Jakákoliv manipulace je ale prováděna se zajištěním ochranného postavení ruky bez nadměrného tahu v sutuře (Kukačková, 2019).

Po revizi léze šlachových poranění tříčlankových prstů se používá dlouhá dlahy z dorzální strany ruky a předloktí, která sahá od konce prstů po cca polovinu předloktí. Dlahy je tvarována do lehké flexe zápěstí – 20-30°, flexe v metakarpofalangeálních kloubech - 80° a s plně extendovanými PIP a DIP klouby, nebo se na základě nejnovějších studií nastaví nulové postavení zápěstí a 30° až 50° flexe MCP kloubů a plně extendované IP klouby (Sukop et al., 2013; Kukačková, 2019)

V případě sdruženého nervového poranění digitálních nervů spolu se šlachovou lézí je nutno zohlednit polohování konkrétního prstu či prstů s postiženým nervem. Pokud je totiž nerv revidován pod určitým úhlem, je vhodné spolu s dorzální blokovací dlahou bránící extenzi prstů a zápěstí polohovat postižený prst přidanou dorzální dlahou s 30° flexí v PIP kloubu. Počínaje 3. týdnem je dlahy postupně vyrovnávána po 10° (Duncan a Flowers, 2015).



Obrázek 13 Příklad dlahování po revizi flexoru (zdroj vlastní)

### **10.1 Materiály pro zhotovování odlehčených dlah**

Vedle tradičních sádrových dlah je možnost užití vodou aktivovatelných termoplastických materiálů. Termoplastické dlahy, tvořeny polyesterovým polymerem, jsou aktivovatelné ve vodě o teplotě přibližně 70°C-85°C po dobu 1-5 minut. U těchto materiálů je nutná opatrnost manipulace a aplikace na poraněnou ruku. Po aktivaci ve vodě může docházet v počátečních minutách k termickému podráždění měkkých tkání ruky pacienta (Ekanayake et al., 2023).

Při testování vlastností termoplastických materiálů došli Breger-Lee a Buford (1992) k závěru, že materiály podléhají 0-86% trvalé deformaci během opakovaného použití, což ale závisí na konkrétním druhu termoplastu, tudíž ty s větší elastickou pamětí podléhaly menší deformaci (Ekanayake et al., 2023).

Termoplastické materiály mají výhody proti klasickým sádrám v případě voděodolnosti či perforaci, která umožňuje cirkulaci vzduchu. Na základě studií se ukázalo, že někteří pacienti preferují syntetické dlahy pro jejich odlehčenost, pohodlí a přívětivé mechanické vlastnosti. Mají ale i své nevýhody jako již zmíněné termické podráždění či kratší dobu pro tvarovatelnost, protože tyto materiály tuhnou již během manipulace, kdy mimo ohřevnou nádobu přirozeně chladnou. Další nevýhodou může být i cena, která je vyšší než u klasických dlah (Ekanayake et al., 2023).

V současné době se do povědomí dostává materiál – Woodcast – který je vyroben z biologicky odbouratelného termoplastického polymeru a dřevěných třísek. Lze brát

jako netoxickou variantu běžného termoplastu. Aktivuje se stejně jako termoplast v teplé vodě. Woodcast ale měkne již při teplotách kolem 65°C (Ekanayake et al., 2023).

## 11 Zásady při terapii

V rámci terapeutického procesu se kromě rehabilitačních postupů přistupuje v pokročilejším období po revizi šlach např. k nácviku a posílení úchopu, podpoře funkčního zapojení v rámci běžných denních činností a sebeobsluhy, a nakonec k pracovnímu zařazení (Peters et al., 2021).

Během rehabilitace je důležitá snaha o vyvarování se bolesti při cvičení (Kukačková, 2019).

Ještě před odstraněním stehů může být pacient instruován v šetrných měkkých technikách, díky kterým podpoří přirozenou regeneraci tkání a zároveň podpoří mobilizaci otoku z přilehlých oblastí. Tlakové masáže je ale vhodné provádět velmi opatrně, bez nadměrného tlaku, aby nedocházelo k mikrotraumatizaci tkání a jizvy, která v reakci na přílišný tlak může hypertrofovat (Kukačková, 2019).

Pro udržení plné flexe prstů je přínosné jejich vyvazování do pěsti na dlaze mezi jednotlivým cvičením. Tato technika může být užita i při deficitu pasivní flexe. Kromě flexe je důležité zajistit i plnou extenzi IP kloubů, zvláště pak PIP kloubu. V případě, kdy se tento krok zanedbá, je vysoká pravděpodobnost rozvoje flekční kontraktury operovaných prstů. Tomu se dá předcházet i pomocí cvičení po sejmutí dlahy, která se po cvičení opět vrací. Cvičení je ale nutno provádět v odlehčené pozici, tj. s mírnou flexí zápěstí a MCP kloubů. Pohyb je prováděn lehkým silovým záběrem proti odporu do extenze PIP kloubu (Kukačková, 2019).

### 11.1 Syndaktilizace

Při odložení fixace kolem 6. týdne se může stát, že pacient má operovaný prst či prsty tendenci vynechávat z aktivního zapojování do funkce ruky. Je tedy důležité pacienta redukovat v rámci zapojování ruky do ADL (activity of daily living – běžné denní činnosti). K tomu může být využita například syndaktilizace, kdy se operovaný prst připojí k sousednímu zdravému prstu, a tím je nabádán k běžnému zapojování během ADL (Kukačková, 2019).

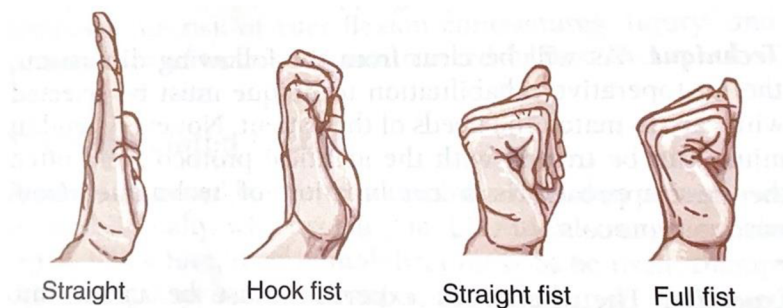
### **11.2 Tenodesis efekt**

Je to přínosná technika pro podporu prokluzu šlach a šetrnou mobilizaci zápěstí. Vzhledem k vyváženému napětí mezi šlachami flexorů a extenzorů lze pomocí šetrné pasivní flexe docílit extenze prstů a při šetrné pasivní extenzi docílit flexe prstů. Přínosnost tohoto cvičení je v tom, že je docíleno určitého posunu šlach, aniž by bylo nutno aktivního záběru svalů (Kukačková, 2019).

### **11.3 Návik funkčního pohybu**

V případě, kdy je již možno trénovat aktivní záběr, je vhodné zaměřit se, aby pacient v rámci jeho náviku neužíval kompenzačních mechanismů v případě, kdy je aktivní záběr ještě poměrně oslabený. Tento kompenzační mechanismus se může projevovat v rámci výrazné flexe v MCP kloubech, což se děje nadměrným zapojením intrinsic (vnitřních) svalů ruky na úkor oslabených FDP a FDS (Kukačková, 2019).

Jako podpurné cvičení lze využít mobilizaci prstů specificky zaměřenou na podporu diferenciaci pohybu šlach a jejich co největší exkurze (Skriven et al., 2011).



Obrázek 14 Cvičení pro podporu diferenciaci pohybu šlach (Skriven et al., 2011)

### **11.4 Graded motor imagery**

Důležitá je i zmínka vlivu kortikální funkce na reparační proces a změn v senzitivní citlivosti. Tyto vědomosti jsou velmi důležité pro využití v terapii nejen k obnovení funkce spojené s inaktivitou, ale i při lézi senzitivního digitálního nervu (Kukačková, 2019).

Vzhledem k tomu, že jistý stupeň inaktivity či omezení aktivního fungování ruky je v průběhu regeneračních procesů žádoucí v rámci odlehčení sutury, musíme se obrátit na jiný způsob, jak udržet operovanou ruku co nejvíce v kondici. Použit může být například

postup „Graded Motor Imagery“, což je soubor více tréninkových úkonů, jejichž cílem je udržení adekvátních sensorických vjemů. Jako první příklad může být zmíněno cvičení v představách. Je důležité pacientovi pečlivě vysvětlit princip a přínos tohoto cvičení. Pacienti mohou trénovat například sledováním videí, kde jsou prováděny běžné aktivity, například vaření. Jako druhý stupeň může být zmíněn nácvik rozeznávání levé a pravé končetiny na obrázcích. A jako třetí stupeň je zrcadlová terapie známá pod anglickým názvem – Mirror therapy (Kukačková, 2019).

GMI byl vyvinut jako nástroj k pomoci pacientovi postupně pohybovat postiženou končetinou. GMI cílí na léčebný proces prostřednictvím postupného používání implicitní (rozlišení P/L ruka) a explicitní pohybové představivosti a pozorování pohybu (mirror therapy) zrcadlené zdravé ruky (Strauss, 2021).



## 12 Protiotoková terapie

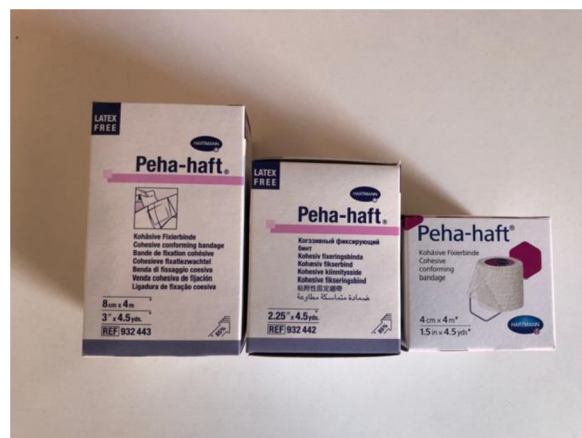Po operaci či traumatu bývá otok častou reakcí organismu. Může být také ukazatelem, který signalizuje přetížení během terapie. Je ale velmi důležité, aby byl otok včasně zredukován, protože krom jiného může podporovat i vznik adhezí ve vzdálenějších místech, než bylo poranění (Kukačková, 2019).

Otok je možné regulovat buď farmakologickým přístupem, fyzikálním přístupem- ledování či důslednou elevací operované končetiny, přičemž nejpřínosnější je kombinace všech zmiňovaných možností, a popřípadě použití kompresního obvazu (obrázek č. 15+16), které ale nebrání dostatečnému prokrvení (Pilný et al., 2017).

Velmi přínosné v případě regulace otoku je též užití kompresního obinadla k obvázání nateklých prstů a odlehčení tak regenerujícím tkáním (Kukačková, 2019).



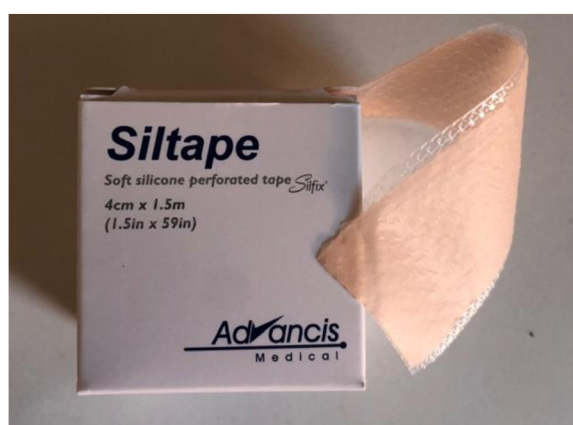Obrázek 15 Kompresní obvaz coban (zdroj vlastní)



Obrázek 16 Kompresní obinadlo Peha-haft (zdroj vlastní)

### 13 Péče o jizvu

V rámci péče o jizvu je důležitá její hydratace a zvláčňování, což je prováděno promašťováním neparfémovanými mastmi či nesoleným sádlem a aplikací silikonových náplastí s obsahem minerálních olejů přes noc (obr. 17+18). K promašťování se přistupuje až po odstranění stehů a dohojení rány. Přínosné může být i použití vibračních masážních pomůcek (Vyskotová et al., 2021).



Obrázek 17 Gelový návalek pro hojení jizev (zdroj vlastní)    Obrázek 18 Gelový pásek pro hojení jizev (zdroj vlastní)

Velmi důležitou součástí péče o jizvu je její desenzibilizace, protože může velmi často po čas hojení docházet k její hypersenzitivitě i na jemné taktilní podněty. Během desenzibilizace postupně a šetrně vystavujeme jizvu různým podnětům, čímž si jizva opět navykne na běžnou manipulaci. Můžeme k tomu využít různé pomůcky od plastových míčků s hroty, kartáčky po přehrabování v různých suchých luštěninách či obdobných drobných předmětech stimulujících jizvu a její okolí (Vyskotová et al., 2021).

Po operacích dochází k procesu jizvení měkkých tkání, který může být poznamenán rozsahem operačního zásahu, hloubkou řezu, vliv mívá i genetická predispozice či mechanismus poranění. Péče o jizvu je započata hned po úrazu či operaci. Ruka je cíleně polohována do takové pozice, aby nedocházelo během hojení ke vzniku kontraktur. Polohování má značný vliv i na prevenci poruch hojení jizvy. Hlavní metodou pro práci s jizvou jsou měkké techniky a mobilizace jizvy, které mohou být prováděny co nejdříve po operaci či po extrakci stehů. Mobilizace je prováděna jemnými pohyby s adekvátním tlakem, využít se může i míčkování klasickým molitanovým míčkem. Péči o jizvu si může pacient po pečlivé edukaci provádět sám v domácím prostředí i několikrát denně (Pilný et al., 2017).

K mobilizaci jizvy lze využít myofasciálních technik ve formě cvičení protažitelnosti jizvy a měkkých tkání do tzv. „esíček“, dále lze využít fenomén tání dle Lewita (Kukačková, 2019).

## 14 Prevence adhezí

Jak neoperativní, tak operativní řešení šlachových lézí může být komplikováno tvorbou fibrotických adhezí, které narušují funkci ruky omezením skluznosti šlach. Adheze jsou nejčastěji pozorovány při hojení šlach intrasynoviálních flexorů (Titan et al., 2019).

Kromě rozsahu poranění a kvality následné chirurgické intervence je pro eliminaci adhezí důležité mechanické zatěžování, které musí být ale adekvátní, protože nadměrná zátěž hojení naopak zhoršuje (Titan et al., 2019).

Vzhledem k anatomickému uložení tkání ruky je vysoké riziko tvorby adhezí během hojícího procesu. Bohužel lidské tělo není schopno odlišit jednotlivé struktury mezi sebou, což zároveň se statickou fixací může vést k vytvoření adhezí. Tím je samozřejmě omezena funkce ruky, k čemuž stačí již malé omezení, které je schopno vytvořit výrazný funkční deficit. Ve chvíli, kdy nedochází ke zlepšení funkce ruky v období 3-6 měsíců terapie, může se přistoupit k chirurgickému řešení uvolnění adhezí – tenolýze (Kukačková, 2019).

## 15 Fyzikální terapie a další metody

Fyzikální terapie, pokud není kontraindikována, je vhodná zejména díky jejímu autoreparačnímu vlivu. Vliv fyzikální terapie je široký. Pro její výběr je důležité vědět požadovaný účinek a stadium poškození. Nejčastější efekt, který je požadován, je efekt analgetický (Pilný et al., 2017).

Stejně jako řízená mobilizace může mít fyzikální terapie zásadní vliv na prevenci omezení hybnosti prstů, zabránění vzniku adhezí, zabránění atrofii, podporu exkurze šlach a celkové navrácení správné funkce ruky. K mírnění bolesti jde využít například TENS (transkutánní elektroneuro stimulace) (Rrecaj et al., 2014).

Možnou fyzikální metodou může být i lymfodrenáž či ultrazvuková terapie. Dalším způsobem, jak lze pasivně udržovat mobilitu ruky v rehabilitačním plánu po revizi šlach, je cvičení na speciální motodlaze (Kolář et al., 2012).

Po uplynutí doby hojení šlachy, kdy se terapie může doplnit o aktivní cvičení se zátěží, lze do rehabilitačního plánu zapojit i různá odporová cvičení, cvičí se na podkladě proprioceptivní neuromuskulární facilitace či rytmická stabilizace (Kolář et al., 2012).

## **16 Cíle práce**

1. Zjištění adekvátních rehabilitačních postupů u poranění šlach a nervů ruky
2. Aplikace a vyhodnocení užitých postupů, zhodnocení klinických výsledků

## **17 Výzkumné otázky**

1. Jaké jsou efektivní postupy při poranění šlach a nervů ruky?
2. Jaký vliv bude mít aplikovaný postup na funkci ruky z dlouhodobého hlediska?

## **18 Metodika**

### ***18.1 Metoda výzkumu***

Praktická část je vypracována formou kvalitativního výzkumu – metodou případové studie (kazuistiky). Výzkum probíhal v Ústavu chirurgie ruky a plastické chirurgie ve Vysokém nad Jizerou.

Výzkum probíhal po dobu půl roku od operačního výkonu, jenž měl za cíl navrátit funkci ruky probanda společně s navrhovaným a aplikovaným rehabilitačním postupem, který je v této práci rozebrán. Zpracování výsledků probíhalo formou vstupního a výstupního vyšetření.

V rámci vyšetření probanda bylo použito goniometrické vyšetření rozsahu kloubní pohyblivosti operované ruky, vyšetření funkce flexorů prstů, vyšetření senzitivity ruky a kineziologický rozbor horní končetiny.

Terapie byla přizpůsobena aktuálnímu stavu pacienta a byl sestaven individuální rehabilitační plán, který odpovídal požadavkům operátora a schopnosti pacienta spolupracovat.

### ***18.2 Charakteristika výzkumného souboru***

Výzkumný soubor tvořil pacient (muž) z Ústavu chirurgie ruky a plastické chirurgie ve Vysokém nad Jizerou. Pacient přišel k odbornému vyšetření specialisty po traumatickém poranění ruky, kam byl referován z traumatologické ambulance v místě bydliště.

Pacient prodělal poranění flexorového a nervového aparátu ruky a byl odborně ošetřen a instruován v rámci následné péče. Pacient byl seznámen s případnými riziky a podepsal informovaný souhlas viz příloha.

### ***18.3 Techniky sběru dat***

Sběr dat byl realizován pomocí kineziologického vyšetření. Byla provedena vstupní, průběžná a výstupní vyšetření sestávající z odebrání anamnézy, provedení aspekčního a palpačního vyšetření, měření rozsahů jednotlivých kloubů celé horní končetiny, vyšetření celkové postury a zjišťování funkce revidovaných šlach a nervů.



### ***18.3.1 Anamnéza***

Anamnéza je klíčová pro správné zhodnocení současného stavu pacienta. Jsou při ní zjišťovány informace o prodělaných operacích či zraněních, dále dědičné onemocnění, případně informace o pravidelném užívání farmak, pracovní a alergologická anamnéza (Poděbradská, 2018).

### ***18.3.2 Aspekce***

Pomocí aspekce získáváme za poměrně krátký časový úsek mnoho informací o stavu pacienta. Pomocí komplexní aspekce můžeme hodnotit pacienta již při vstupu do ordinace, kdy pozorujeme jeho běžně prováděný pohyb při chůzi, sezení či manipulaci s předměty, kdy ještě není pacient korigován a provádí je tedy spontánně.

Pomocí cílené aspekce je pak pacient korigován do určitých pozic, kde pak hodnotíme například celkovou konstituci, provádíme vyšetření z více pohledů či cílené vyšetření chůze (Poděbradská, 2018).

### ***18.3.3 Palpace***

Palpace je složitá vyšetřovací metoda, zejména proto, že je velmi subjektivní metodou k hodnocení a každý terapeut či lékař ji může vnímat a popisovat rozdílně.

Pro co nejpřesnější hodnocení je důležitá stabilní poloha a plná pozornost při vyšetření jak pacienta, tak terapeuta, adekvátní tlak provádění vyšetřujícím a vhodné prostředí pro vyšetření. Pomocí palpace se hodnotí stav kůže jako teplota, protažitelnost či posunlivost vůči podkoží, u fascií posunlivost vůči svalu, samotných svalů.

Jeden z nejdůležitějších palpačních vjemů při palpaci je vyšetření bariér či reflexních změn (Poděbradská, 2018).

### ***18.3.4 Goniometrické vyšetření ruky***

Měření rozsahu prstů se provádí pomocí prstového goniometru přiložením z dorzální strany ruky, kdy jeho pevná část je umístěna nad distální článek vyšetřovaného prstu a jeho pohyblivá část kopíruje pohyb, který je schopen vykonat jeho distálně umístěným článkem a výsledná hodnota se zapisuje jako rozsah pohybu prstu. Vyšetřovat se může aktivní a pasivní rozsah kloubů (Maňák, 2015).

### **18.3.5 Vyšetření horní končetiny**

Pro zjištění funkce a pohyblivosti horní končetiny lze použít například aktivní a pasivní rozsahy v ramenním pletenci, loketním kloubu a zápěstí.

Je sledován rozsah a posloupnost zapojení jednotlivých svalů, případná bolestivost při provádění pohybu (Kolář et al., 2012).

#### **Rozsah v ramenním pletenci:**

Základním vyšetřovaným pohybem pro ramenní pletenec je pohybový stereotyp abdukce dle Jandy. Pacient sedí a vyšetřovanou horní končetinu má v 90° flexi v lokti. Pohyb je veden do 90° v ramenním kloubu. V ideálním případě se aktivuje musculus deltoideus spolu s musculus supraspinatus následovaný dolními fixátory lopatek (Poděbradská, 2018).

#### **Rozsah v loketním kloubu:**

Základním vyšetřením je provedení aktivní extenze loketního kloubu do maximálního rozsahu a poté je pohyb terapeutem pasivně dotažen (Poděbradská, 2018).

Rozsah do extenze je možný až do 10° a u extenze až do 150°. Hodnocen může být i pohyb do pronace a supinace předloktí (Kolář et al., 2012).

#### **Rozsah v zápěstí:**

V zápěstním kloubu je možno mnoho typů pohybu. Nejčastěji hodnocené jsou rozsahy do palmární flexe, kde je rozsah až kolem 80° a dorzální flexe, kde je rozsah kolem 60° (Kolář et al., 2012).

### **18.3.6 Svalový test dle Jandy**

Pomocí svalového testu lze vyšetřit svalovou sílu potřebnou pro pohyb v určitém segmentu, nelze testovat jeden sval separovaně. Pro správné hodnocení svalového testu je nutné testování v celém rozsahu pohybu, konstantní silou a rychlostí, vhodná fixace segmentu a kladení odporu ve správném úhlu a pouze přes kloub, ve kterém je vyšetřován pohyb. Svalové testy mohou být různé, pro srovnání viz tabulka (Kolář et al., 2012).

Tabulka 2 Hodnocení svalového testu (Kolář et al., 2012)

Vyšetření	Janda	Lovett		Kendall	Neurolog
	(stupeň)	(slovo)	(písmeno)	(procento)	(škála)
Pohybuje a následně udrží segment proti gravitaci a maximálnímu odporu	5	Normální	N (Normal)	100	++++
	5 –	Normální –	N –	95	
Pohybuje a následně udrží segment proti gravitaci a střednímu odporu	4 +	Dobrý +	G +	90	
	4	Dobrý	G (Good)	80	+++
Pohybuje a následně udrží segment proti gravitaci a minimálnímu odporu	4 –	Dobrý –	G –	70	
	3 +	Slabý +	F +	60	
Pohybuje a následně udrží segment proti gravitaci	3	Slabý	F (Fair)	50	++
Pohybuje segmentem proti gravitaci, neudrží segment proti gravitaci v konečné poloze	3 –	Slabý –	F –	40	
Pohybuje segmentem v celém rozsahu s »vyloučením« gravitace	2 +	Velmi slabý +	P +	30	
	2	Velmi slabý	P (Poor)	20	+
Viditelné nebo palpovatelné záškuby, bez pohybu segmentu	2 –	Velmi slabý –	P –	10	
	1	Zášklub	T (Trace)	5	
Bez známek kontrakce	0	Nic	0	0	0

### 18.3.7 Vyšetření senzitivní inervace

Pro vyšetření senzitivní inervace lze využít dvoubodový diskriminační test. Princip tkví v rozeznání dvou bodů působících na vyšetřovaný okrsek kůže. Použitý tlak pro vyšetření musí být jemný a proveden tupými, ale malými hroty s definovanou vzdáleností mezi sebou a vyšetření probíhá bez zrakové kontroly pacienta. Začíná se cca na vzdálenosti 2-3 mm a v případě, kdy pacient stlačení necítí jako 2 body, se vzdálenost zvětšuje. Při vzdálenosti 15 mm a více se vyšetření ukončuje. Za normální citlivost bývá považována vzdálenost do 6 mm (Maňák, 2015).

## 19 Výsledky

### Základní údaje:

Proband V.F., rok narození 1962

### Osobní anamnéza:

v minulosti artroskopie genu bilat., operace tříselné kýly, cca ve 30 letech pád na záda – bez lékařské intervence, trvale se s ničím neléčí, levák,

### Abúzus:

nekuřák, alkohol občas

### Farmakologická anamnéza:

proband trvale neužívá žádné léky

### Sociální anamnéza:

žije s manželkou

### Pracovní anamnéza:

profesí strojvedoucí, momentálně elektrikář

### Nynější onemocnění:

transcize FDS a FDP III. prstu, FDS a FDP IV. prstu, ve 2. zóně a FDP V. v 1. zóně + léze RDN v arborizaci na PRAVÉ ruce

### 19.1 Vstupní vyšetření horních končetin

#### Hodnocení aspektů

**Zepředu:** hlava ve středním postavení, pravé rameno postaveno výše, paže ve vnější rotaci, zápěstí ve středním postavení, pravá tajle zepředu nezřetelná, levá decentně přítomna, levé rameno je lehce v protrakci, levý m. pectoralis major ve viditelném napětí, pravý m. pectoralis major relaxován, hrudník ve fixovaném inspiračním postavení, břišní stěna relaxovaná, pánev lehce elevovaná ve frontální rovině

**Ze zadu:** hlava ve středním postavení, ramena nerovnoměrně uložená, pravé rameno v mírné elevaci, pravá lopatka v abdukci od páteře, paže ve středním postavení, osvalení paží rovnoměrné, zápěstí a prsty volné, pravá taje nezřetelná, levá decentně přítomná, pravý bok lehce vtáhlý nad crista iliaca

**Zboku:** hlava v mírném předsunu, pravé rameno ve středním postavení, levé rameno lehce v protrakci, loketní kloub, zápěstí a prsty relaxované, téměř vyrovnaná bederní lordóza

### **Hodnocení palpací**

Palpačně bylo zjištěno zvýšené napětí v oblasti horní a střední části m. trapezius na pravé straně, dále pak v oblasti paravertebrálních svalů v bederní oblasti bilaterálně, svaly horních končetin nevykazovaly žádné reflexní změny

### **Vyšetření ramenního kloubu**

Pohybový stereotyp dle Jandy: pacient vsedě provedl abdukci při pozici 90° v lokti do 90° abdukce v ramenním kloubu. Na obou horních končetinách provedl pohybový stereotyp bez zjevných patologií, tj. jako první byl do pohybu zapojen m. deltoideus a m. supraspinatus, m. trapezius – jeho střední část působila pouze stabilizačně.

### **Vyšetření loketního kloubu**

Pacient byl vyzván k provedení plné aktivní extenze z plné možné flexe v loketním kloubu. Pohyb byl schopen provést na obou horních končetinách v plném rozsahu pohybu i s mírným pasivním dopružením do extenze bez bolestivého či nepříjemného pocitu.

Dále provedl pohyb do pronace a následně supinace předloktí. Pohyby byly opět provedeny v plné míře bez patologie.

### **Vyšetření zápěstí**

Při tomto vyšetření byl rozsah pohybu pacientovy ruky po operačním výkonu omezen pro charakter zranění, který neumožňoval provedení plné dorzální flexe ani aktivní palmární flexe. Nicméně se podařilo velmi šetrně provést měření do pasivní palmární flexe, kde byl zjištěn rozsah 45° a pasivně do pocitu lehkého tahu ve dlani byl při měření do dorzální flexe zjištěn rozsah 35°.

## Svalový test dle Jandy

První měření svalové síly prstů proběhlo 6. týden po operaci vzhledem k zahájení cvičení se zapojením aktivního pohybu prstů do flexe.

Tabulka 3 Měření svalové síly prstů 6. týden po operaci (zdroj vlastní měření)

	MP KLOUB	PIP KLOUB	DIP KLOUB
II.prst	4+	4	4
III.prst	3+	3+	3-
IV.prst	3+	3+	3-
V.prst	3+	3+	3+

## 19.2 Rehabilitační proces

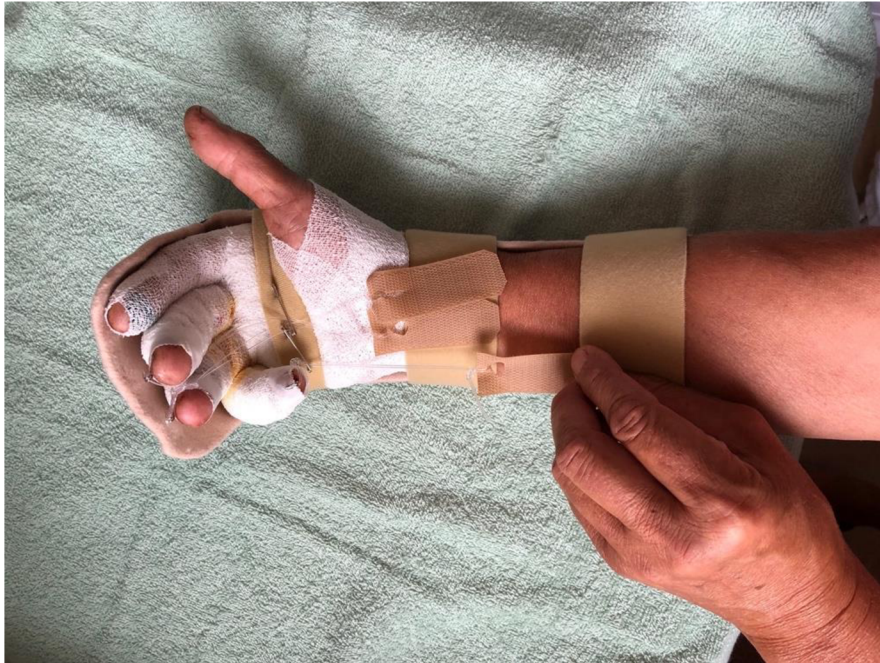### 19.2.1 Kontrola pooperační den

Následný den po operaci pacient poučen o režimu:

- Pacient schopen plné PASIVNÍ flexe a extenze IP kloubů, MP s krajní polohou do dlahy též, zápěstí volné
- Po odeznění anestezie popisuje lehce parestézii III.-V. prstu

### Terapie:

- Dle indikace ošetřující lékařky: Kleinertův modifikovaný semiaktivní protokol
  - o Pacient cvičí při současném intrinsic dlahování k zajištění ochranné polohy ruky, aplikované háčky pro PASIVNÍ tah do flexe
  - o Zhotovena termoplastická dlaha, ve 20° flexi zápěstí a 80° flexi MP kloubů s plně extendovanými IP klouby
  - o Režim po operaci je cvičení á 2 h po 6-8 opakováních, přičemž flexe je prováděna PASIVNĚ pomocí táhla s kladkou ve dlani, aby došlo k plné flexi prstu a extenze je prováděna AKTIVNĚ do rozsahu, který umožňuje dlaha-hlavně s důslednou extenzí v DIP+PIP pro prevenci kontraktur, za současné semiflexe MP pro ochranu sutur
  - o Ruku umisťuje do zvýšené polohy pro podporu redukce otoku za současného vyvážení elastickým protiotokovým obinadlem



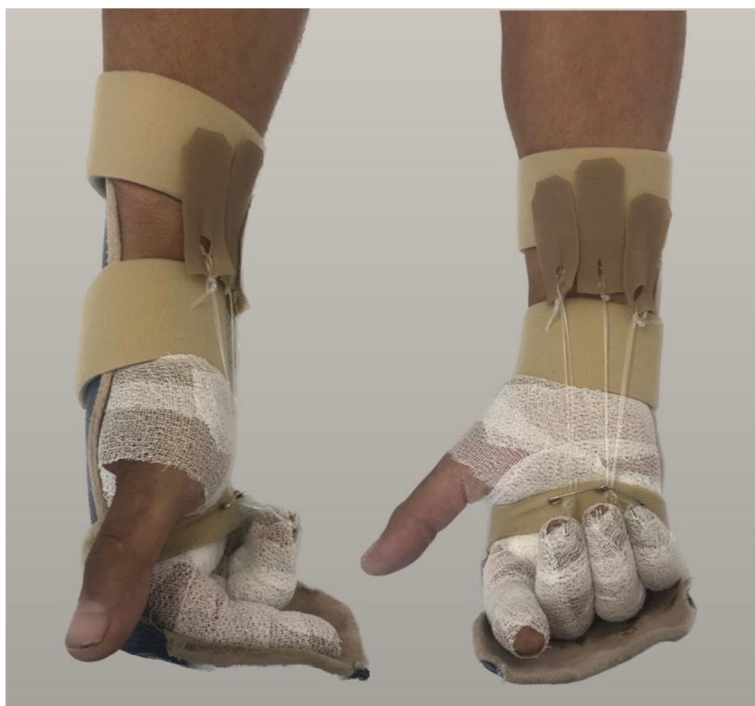Obrázek 17 Pasivní mobilizace pomocí táhla (zdroj vlastní)

### **19.2.2 Kontrola 11. den po operaci:**

- Proběhlo odstranění stehů
- Zhojeno per primam, rány klidné, tonus normální, tenodesis efekt výbavný, PIP volné bez tendence ke kontrakturám, prokrvení dostatečné
- Bolesti mírné, parestezie III.-V. regredovaly
- Při vyšetření 2DP pouze změna v oblasti apexu V. prstu (7-8 mm)

### **Terapie:**

- Režim, jak zavedeno, od 14. pooperačního dne cvičí á 1 h po 8-12 opakováních, PAS flexe, AKT extenze, v závěru cvičení přidá 3-5 pohybů do AKT extenze proti lehkému odporu gumiček místo táhel
- Po plném zhojení ran šetrná práce s jizvami, tlakové masáže, promašťování, mobilizace jizev pro prevenci adhezí
- Nadále vyvazování elastickým obinadlem proti otoku zejména na noc, eventuálně i přes den mimo cvičení
- Mimo cvičení pacient polohuje prsty PASIVNĚ do flexe pomocí táhel 3 až 4x denně pro podporu a udržení plné flexe prstů



Obrázek 18 Ukázka polohování prstů do pěsti (zdroj vlastní)

### **19.2.3 Kontrola 24 dní po operaci:**

- Pacient spokojen s dosavadním progresem, je bez bolesti, bez obtíží, ruku šetří
- PAS prsty plně do pěsti, vyjma IV.-deficit 0,5 cm
- Jizvy klidné
- Prsty mírně oteklé
- Vyšetření 2DP stále deficit v oblasti apexu V. prstu (7 mm)

### **Terapie:**

- Cvičí dle zavedeného režimu, možno přidat 2x denně po PASIVNÍM rozcvičení 3 šetrné aktivní záběry, co prsty dovolí
- Otok prstů eliminuje vyvazováním elastickým obinadlem, dále práce s otokem-manuální vypracování, míčkování
- Důsledná práce s jizvami, provádí šetrné masáže bez nadměrného tlaku, ruku promazává mastí pro hydrataci jizvy
- Důsledná taktilní stimulace prstů pomocí gumového míčku s hroty či terapeutických kamínků
- Na noc cirkulární siliposový návlek na prsty pro změkčení jizev



- Termoplastická dlaha upravena, zápěstí téměř v 0° postavení, MP klouby v 50° flexi

#### 19.2.4 Kontrola 6 týdnů po operaci:

- Pacient spokojen s dosavadním progresem
- Jizvy zhojené, měkké, lehce přisedlé, bez iritací
- PAS plná pěst, AKT náznak záběru
- Mírně naznačena FK PIP III.+IV.- cca 10°
- Mírně citlivý pohyb v zápěstí zejména do flexe+extenze, jinak zápěstí volné
- Vyšetření 2DP prokazuje již menší senzitivní deficit (6 mm)

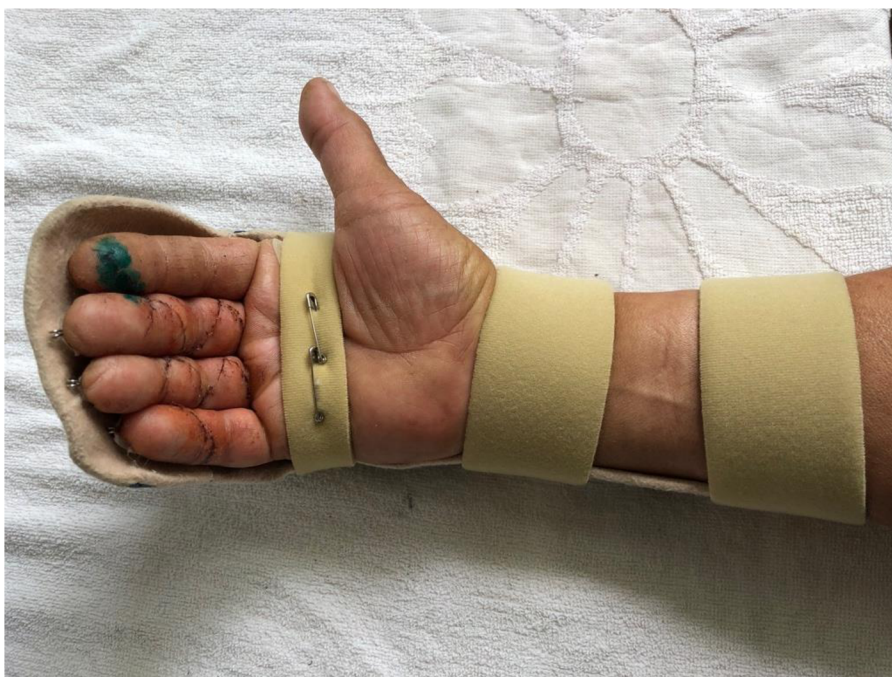#### Terapie:

- Postupné odkládání dlaha, ponechat ještě jako ochranu na noc
- Již možný AKTIVNÍ záběr do pěsti, po co nejdůkladnějším PASIVNÍM rozcvičení, bez silového záběru proti odporu, bez zátěže!
- Taktilní stimulace
- Zařazuje nácvik jemné motoriky a úchopů

Tabulka 4 Rozsahy jednotlivých prstů (zdroj vlastní měření)

	MP KLOUB	PIP KLOUB	DIP KLOUB
<b>AKTIVNĚ</b>	<b>Extenze/Flexe</b>	<b>Extenze/Flexe</b>	<b>Extenze/Flexe</b>
II.prst	0° /90°	0°/100°	0°/70°
III.prst	0° /70°	5°/100°	0°/45°
IV.prst	-5° /85°	0°/90°	0°/35°
V.prst	-5° /90°	0°/90°	0°/60°

	MP KLOUB	PIP KLOUB	DIP KLOUB
<b>PASIVNĚ</b>	<b>Extenze/Flexe</b>	<b>Extenze/Flexe</b>	<b>Extenze/Flexe</b>
II.prst	-20° /90 °	0°/100°	-10°/70°
III.prst	-20° /90°	0°/100°	-10°/55°
IV.prst	-25° /85°	-5°/105°	0°/55°
V.prst	-15° /90°	-5°/100°	0°/70°



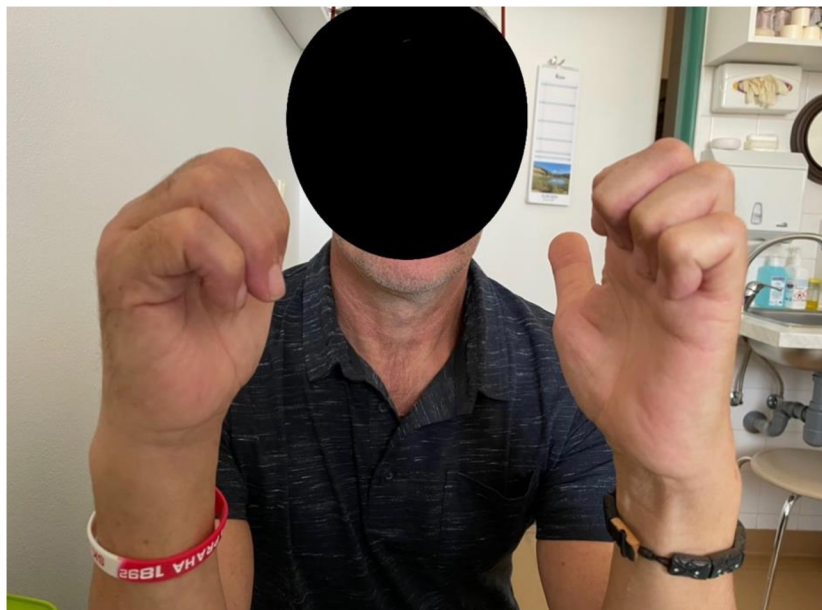
Obrázek 19 stav ruky po 24 dnech (zdroj vlastní)

#### **19.2.5 Kontrola po 2 měsících od sutury**

- Bez obtíží
- Jizvy lokálně klidné, jemné, posunlivé proti okolním měkkým tkáním, neiritující
- Aktivní záběr uspokojující, deficit ke střední ohybové rýze 0,5 cm III.-IV. prstu, již bez náznaku FK, cítí v normě
- Test „háčku“ viz obrázek č. 20
- Zápěstí mírně citlivé při pohybu do krajních poloh, je to schopen rozcvičit v rámci používání při ADL

#### **Terapie:**

- Ještě minimálně měsíc bez těžké manuální zátěže
- Dlahu lze už úplně odložit, v případě nutnosti lze dát na noc
- Dále pokračuje v péči o jizvu a taktilní stimulaci
- Pokračuje v tréninku úchopů a postupného zařazení ruky do ADL



Obrázek 20 Orientační zjištění ROM prstů- „háček“ (zdroj vlastní měření)

#### **19.2.6 Kontrola po 3 měsících od sutury**

- Diskomfort v oblasti PIP kloubů III.+IV. prstu při flexi- udává pnutí z dorzální strany
- Ruka klidná, bez zjevného otoku, nedověr DIP kloubu IV. prstu ke střední ohybové rýze cca 0,5 cm, lehce vážne háček, jinak hybnost velmi uspokojivá
- Vyšetření 2DP již neprokazuje deficit cití (3 mm)

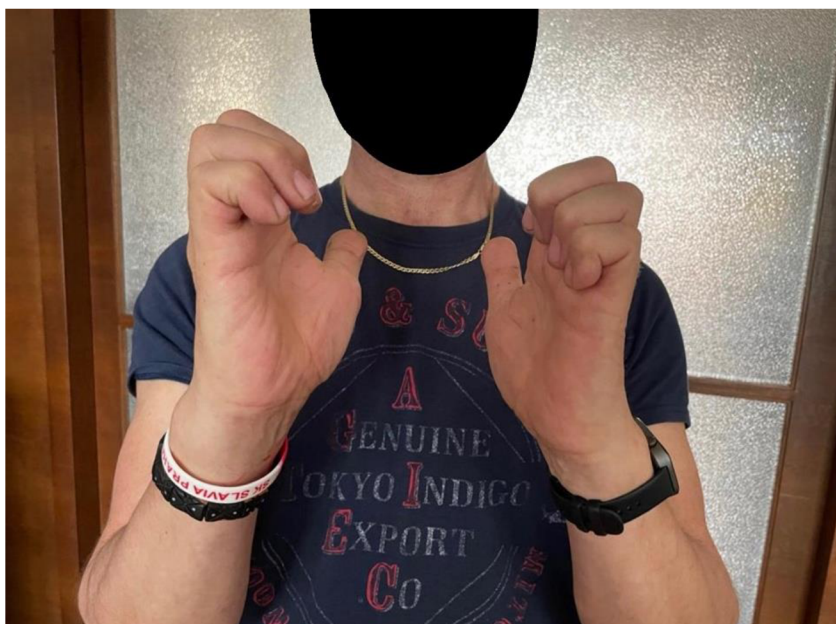#### **Terapie:**

- Možno začít plně zatěžovat
- Edukace v centraci zápěstí dle DNS
- Edukace stran šetrné trakce prstů pro uvolnění kloubů

#### **19.2.7 Kontrola půl roku od sutury**

- V oblasti středních článků s hranicí v ohybových rýhách IP kloubů na III.-IV. pociťuje parestezie při doteku
- Při testování 2PD udává změnu citlivosti pouze na středních člancích III.-IV. (4-5 mm)
- V. prst bez senzitivního deficitu, plně funkční stran citlivosti

- Při úchopu pociťuje omezený senzitivní vjem při kontaktu s předmětem v oblasti středních článků III. a IV. prstu
- Jizvy v oblasti středních článků klidné, bez iritací, povrchově volné, pouze hloubkově tužší, na první pohled aspekčně neznatelné viz obrázek č. 22
- Plná síla stisku
- Schopen ruku plně zatěžovat, bez významných znatelných problémů

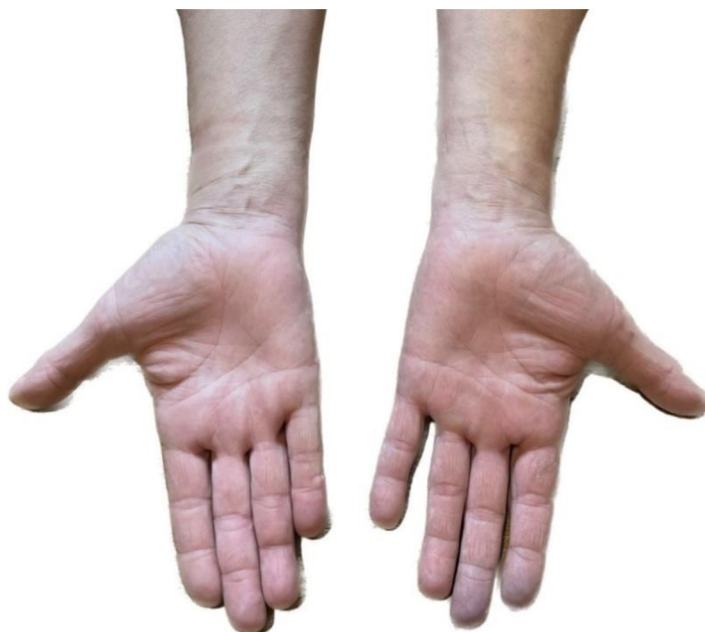

Obrázek 21 Orientační zjištění ROM prstů „háček“ (zdroj vlastní)

Tabulka 5 Rozsahy jednotlivých prstů (zdroj vlastní měření)

	MP KLOUB	PIP KLOUB	DIP KLOUB
<b>AKTIVNĚ</b>	<b>Extenze/Flexe</b>	<b>Extenze/Flexe</b>	<b>Extenze/Flexe</b>
II.prst	5° /90°	0°/105°	-10°/75°
III.prst	-10° /90°	-10°/100°	0°/55°
IV.prst	-10° /85°	0°/95°	5°/45°
V.prst	-15° /90°	-10°/100°	-5°/65°

	MP KLOUB	PIP KLOUB	DIP KLOUB
<b>PASIVNĚ</b>	<b>Extenze/Flexe</b>	<b>Extenze/Flexe</b>	<b>Extenze/Flexe</b>
II.prst	-20° /95°	-10°/110°	-15°/75°
III.prst	-25° /90°	-10°/105°	-5°/65°
IV.prst	-25° /95°	-10°/100°	0°/65°
V.prst	-25° /100°	-10°/100°	-10°/70°



Obrázek 22 stav rukou 6 měsíců od revize (zdroj vlastní)

### **19.3 Výstupní vyšetření horních končetin a trup**

#### **Hodnocení aspektů**

**Zepředu:** oproti vstupnímu vyšetření došlo ke změně v postavení ramen, kdy pravé rameno je ještě více elevováno a hlava je lehce přitahována doprava

**Ze zadu:** pravé rameno je v lehce zvýšené elevaci oproti vstupnímu vyšetření, pravá lopatka je elevovaná a její angulus inferior odstává od hrudního koše, lopatka je celkově ve vnější rotaci, pravá paže je v lehké semiflexi v lokti

**Zboku:** hlava v mírném předsunu, pravé rameno ve středním postavení, levé rameno lehce v protakci

#### **Hodnocení palpací:**

Palpačně bylo zjištěno přetrvávající zvýšené napětí v oblasti horní a střední části m. trapezius nyní s hmatnými triggerpointy, dále pak přetrvávající zvýšené napětí v oblasti paravertebrálních svalů v bederní oblasti, svaly horních končetin vykazují zvýšené svalové napětí v oblasti musculus biceps brachii s hmatnými triggerpointy

## **Vyšetření ramenního kloubu**

Pohybový stereotyp dle Jandy:

Na levé horní končetině (neoperované) nebyl pohybový stereotyp odlišný od vstupního vyšetření

Na pravé horní končetině již byla pozorována mírná patologie ve formě přivednutí ramene při započetí pohybu vlivem zapojení m. trapezius, jeho horní části, jako prvního v pořadí

## **Vyšetření loketního kloubu**

Vyšetření rozsahů pohybu do flexe a extenze se nelišilo od vstupního vyšetření

Pohyb do pronace a supinace byl proband schopen vykonat v celém rozsahu do krajních poloh

## **Vyšetření zápěstí**

Rozsah pohybu levé (neoperované) ruky byl naměřen 65° do dorzální flexe a 75° do palmární flexe

Rozsah pohybu pravé ruky byl naměřen 55° do dorzální flexe a 60° do palmární flexe

## **Svalový test prstů dle Jandy**

Dle porovnání s prvním měřením bylo zjištěno zlepšení svalové síly prstů

*Tabulka 6 Měření svalové síly prstů půl roku po operaci (zdroj vlastní měření)*

	MP KLOUB	PIP KLOUB	DIP KLOUB
II.prst	5	5	5
III.prst	5	5-	4+
IV.prst	5	5-	4+
V.prst	5	4+	5-

## 20 Diskuze

Svou bakalářskou práci jsem si zvolila, protože mě již během studia oslovilo téma rehabilitace ruky. Je to téma, se kterým jsem se na praxích nesetkávala příliš často, a když už ano, tak v omezeném množství a rozsahu. Proto jsem již během volitelných praxí v rámci studia absolvovala praxe v Ústavu chirurgie ruky a plastické chirurgie ve Vysokém nad Jizerou, což mě utvrdilo, že toto téma je to pravé, čemu bych se ráda do budoucna věnovala.

Dle mého názoru se detailně terapii ruky v ČR nevěnuje tolik pozornosti jako třeba v sousedních zemích, což je samozřejmě velmi škoda. Je omezené množství studijních materiálů, a proto často zájemci o tuto tematiku sahají po zahraničních zdrojích, kde se zdá být terapie i chirurgie ruky o krok napřed. Některé úrazové ambulance nejsou na léčbu traumatických poranění ruky plně uzpůsobené, a o tom jsem se přesvědčila v případě mého probanda, který byl po prvotním ošetření v místě bydliště odeslán na specializované pracoviště pro tuto problematiku.

Bakalářská práce „Rehabilitace po kombinovaném poranění šlachového a nervového aparátu ruky“ se zabývá problematikou lézí flexorového aparátu a příslušných senzitivních nervů ruky a následně nabízí možnosti rehabilitačního postupu této problematiky a jejich praktickou aplikaci.

Teoretická část práce nastiňuje anatomii svalů a nervů ruky, jejichž znalost je důležitá pro následné porozumění rehabilitačnímu postupu. Dále jsou zmíněny chirurgické náležitosti při řešení šlachových a nervových lézí, pro pochopení následné rekonvalescence tkání a též usnadnění mezioborové komunikace s operátorem. Dále jsou zmíněny stručné informace o pooperační péči společně s vybranými nejčteněji používanými terapeutickými protokoly.

Jak léze flexorového aparátu, tak i toho nervového nejsou výjimečným poraněním v dnešní době, zejména pro vyčerpání tohoto velmi důležitého orgánu, jako je ruka. Traumata ruky se stanou v podstatě během vteřiny i při běžných denních aktivitách jako je například vaření či práce v dílně či na zahradě. Právě ale vzhledem k vyčerpání je pro člověka ruka nezastupitelným nástrojem v běžném i profesním životě. Tím pádem i její ošetření by mělo být kvalitní a na odborné úrovni.

Na základě toho, jak uvádí Kukačková (2019), že v rámci předpokladu průběhu rekonvalescence nám může napovědět vzhled a velikost ruky pacienta, přičemž u štíhlých a dlouhých prstů je vznik adhezí a tuhosti kloubů menší než u lidí s kratšími a mohutnými prsty jsem věnovala pozornost této myšlence a v případě zkoumaného probanda, který měl štíhlé a dlouhé prsty, by se na základě pozitivního efektu terapie dalo konstatovat, že by tato myšlenka mohla mít klinický význam. Ale vzhledem k velmi omezenému výzkumnému souboru to nelze říci s jistotou.

V případě přístupu k revidované šlaše byl zvolen Kleinertův semiaktivní protokol, který byl modifikován za pomoci užití statického táhla pro pasivní flexi místo elastického. To bylo přidáno až 11. den po operaci společně s navýšením zátěže z 6-8 pohybů do PASIVNÍ flexe a AKTIVNÍ extenze co 2 hodiny na 8-12 pohybů obdobně co 1 hodinu společně s přidáním 3-5 pohybů k závěru cvičení za použití elastických gumiček. Tento přístup byl zvolen z důvodu faktu, že suturovaná šlacha je v prvních 10 dnech po operaci nejzranitelnější, jak udává Dungl (2014). Ale na základě tvrzení Vyskotové et al. (2021) při zapojení elastické komponenty dochází k uplatnění reciproční inhibice antagonistů, zde tedy operovaných flexorů, což vyloučí případné napětí působící na suturu a usnadní následný přechod na aktivní zátěž.

Na základě pokroku v oblasti rehabilitace a dlahování ruky máme dnes slušné možnosti ve výběru materiálů pro výrobu fixačních dlah. Namísto původních sádrových, které jsou těžší než termoplastové, mohou snadněji prasknout a nemůžeme je upravovat na základě požadavků aktuálního stavu pacienta, zdá se, že nám termoplastové materiály mohou pomoci v dosažení lepších podmínek pro fixaci.

V průběhu terapie byly měněny rozměry dlahy pro předcházení dlouhodobé imobilizace v jedné statické poloze, což by mohlo podpořit postupný vznik omezení hybnosti v MP kloubech, kdy z původních 20° flexe v zápěstí a 80° v MP kloubech, jak tyto rozměry zmiňuje Sukop et al. (2013), byla dlaha přetvarována do v podstatě 0° polohy v zápěstí a 50° flexe v MP kloubech a plná extenze IP kloubů byla zachována jak u původních rozměrů. Nově nastavené úhly v kloubech by měly být na základě nejnovějších studií zabývajících se dlahováním ruky po šlachových lézích flexorů, jak tvrdí Kukačková (2019). Vzhledem k vlastnostem termoplastických materiálů, jež nastiňuje Ekanayake (2023), je přizpůsobení požadovaného tvaru a požadovaných rozměrů dlah poměrně



jednoduché, ovšem stále závisí na konkrétním typu materiálu, opakované tvarování je nejnásadší u plastů s určitým poměrem elastické komponenty.

Jak poznamenávají Duncen a Flowers (2015), v případě, kdy je společně se šlachou zasažen během traumatu i digitální nerv, lze v případě komplikované revize nervu, u které je nutné, aby byl nerv v odlehčené pozici, přidat ochrannou dlažku pro prst s nervovou lézí, aby bylo zamezeno plné extenze prstu, a tím nedošlo k potencionální ischemizaci suturovaného nervu. V případě sledovaného probanda ale pro ochrannou pozici nejen šlach, ale i revidovaného nervu plně postačovala ochranná termoplastická dlaha z dorzální strany od konečků prstů do cca distální třetiny předloktí.

Co se týče regenerace suturovaného nervu u probanda, bylo dosaženo plného navrácení citlivosti digitálního nervu V. prstu již po půl roce od operace, což mohlo předčít očekávání plynoucí ze studie, jež se zabývá hodnocením rozdílů mezi operační a konzervativní léčbou poranění digitálního nervu, která zmiňuje ustálení senzitivní inervace u operační terapie i v období kolem 24 měsíců, jak uvádí Dunlop et al. (2019). Ovšem jak zmiňuje Poděbradská (2018) ohledně jizevnaté tkáně, která na tak malém prostoru, jako jsou lidské prsty výrazně ovlivňuje jejich terapii i v delším časovém horizontu od revize, je v reakci na tuto myšlenku hned zřejmý původ potíží v oblasti středních článků III. a IV. prstu u probanda až 6 měsíců po revizi zraněné ruky v podobě změněné citlivosti – hypestezie, ač původně k poškození digitálních nervů došlo pouze na V. prstě. Jizevnatá tkáň může být totiž aktivní ve smyslu sklonu k tunutí a omezování elasticity a protažitelnosti okolních měkkých struktur i jizvy samotné, což mohlo být příčinou změněné citlivosti právě i v místech, kde digitální nervy porušeny nebyly, ale mohlo tam dojít k omezení vnímavosti senzitivních receptorů vlivem aktivní jizvy. Z čehož se může vyvodit, že práce s jizvou by měla být prováděna i v delším časovém horizontu od operace.

Na základě goniometrického měření prstů vyplývá, že v pooperačním stavu byly prsty plně pasivně flektovatelné a s náznakem aktivního záběru, přes měření 6. týden od operace, kdy již bylo možné uplatnit aktivní záběr, nicméně rozsah pohybu prstů byl mírně deficientní jak pasivně, tak aktivně až po měření půl roku od sutury, kdy se prsty začaly blížit mobilitě zdravé ruky.

Jako jeden ze sledovaných parametrů zlepšení mobility prstů bylo použito cvičení pro diferenciaci šlach při flexi. Pro tuto situaci bylo využitelné cvičení, kdy pacient

od 6. týdne začne pomalu s procvičováním plného natažení prstů, dále přejde do „háčku“, kdy z natažené dlaně flektuje pouze IP klouby prstů, následně provede flexi v MP kloubech a PIP kloubech, přičemž jsou DIP klouby extendovány a opírají se o patku dlaně a konečný pohyb je sevření plné pěsti. Znázornění těchto užitých cviků je pro představu na obrázku č. 14 od Skriven et al. (2011).

Byť je otok běžná reakce po traumatu či operaci ruky, jeho dlouhodobé setrvávání není pro dlouhodobý stav končetiny příznivé, jak potvrzuje Vyskotová et al. (2021). Nejen, že může dramaticky omezit pohyb prstů a zápěstí, ale působí i velmi pocitově nepříjemně na pacienta, který při jeho dlouhodobé stagnaci může získat pocit, že se stav ruky celkově nelepší. Což může být po čase i pravda, protože při jeho dlouhodobé stagnaci se může strukturálně změnit a je čím dál hůře ovlivnitelný. S pacientem jsme se zaměřili proto na jeho důslednou mobilizaci a vypracování jak manuálně pomocí lymfatických masáží, tak i za pomoci míčkování, v akutní fázi i elevaci paže, a hlavně důslednému bandážování pomocí elastického obinadla.

Na základě vstupního a výstupního kineziologického vyšetření bylo zjištěno, že z dlouhodobého hlediska může mít vliv poměrně dlouhý šetřící režim na operovanou ruku i paži. Při vstupním vyšetření měl pacient mírnou asymetrii ve výšce postavení ramen, což se, jak bylo zjištěno, po půl roce mírně prohloubilo, spolu s doprovodnými reflexními změnami v podobě triggerpointů v oblasti horního a středního musculus trapezius. Dále došlo ke změně v oblasti volného postavení v lokti, kdy z původně symetrického středního postavení je pravý loket v mírné semiflexi oproti levému. To může být způsobeno zvýšeným napětím v musculus biceps brachii opět s výbavnými reflexními změnami ve formě triggerpointů. Obě tyto změny přisuzují protektivnímu postavení ruky a horní končetiny, které bylo provozováno relativně dlouhou dobu pro to, aby se takovéto změny byly schopny manifestovat.

Z dlouhodobého hlediska je tedy zřejmé, že by se kromě striktního zaměření na oblast poškozených šlach a nervů měla věnovat dostatečná pozornost i kompenzačnímu cvičení v oblasti celých horních končetin a ramenních pletenců.

Pacient se ale i v současné době pečlivě věnuje péči o ruku ve formě péče o jizvy a znovuzískání senzitivního cití v oblasti aktivní jizvy, nácvik jemné motoriky, a její znovuzapojení do všech úchopů, což jen podporuje dlouhodobý pozitivní přínos terapie a dosažení co největší původní funkce operované ruky.

## 21 Závěr

Cílem práce bylo nastínit adekvátní rehabilitační postup po poranění šlach a nervů ruky na základě interdisciplinární spolupráce s ošetřujícím chirurgem a zahrnutí rehabilitační problematiky tohoto tématu. Dalším cílem bylo následné aplikování a vyhodnocení užitých rehabilitačních postupů a zhodnocení jejich klinických výsledků.

První výzkumná otázka měla za úkol objasnit, jaké jsou efektivní postupy po poranění šlach a nervů ruky. Druhá výzkumná otázka zjišťovala, jaký vliv bude mít aplikovaný postup na funkci ruky z dlouhodobého hlediska.

Mnou navržený a aplikovaný terapeutický postup, jehož obsah, intenzita a případné modifikace v reakci na průběh terapie se opíral o informace od ošetřujícího chirurga a ukázal se být jako přínosný. Pacient vzorně dodržoval nastavený režim a byl po celou dobu terapie proaktivně a pozitivně naladěný, což jen podpořilo úspěšnost terapie a následného znovuzapojení do pracovního procesu.

Pacient se i v současné době, což je půl roku od operace, pečlivě věnuje péči o ruku, a její znovuzapojení do všech jemných i hrubých úchopů, což jen podporuje dlouhodobý pozitivní přínos terapie a dosažení co největší původní funkce operované ruky.

V teoretické části byla stručně shrnuta anatomie a fyziologie šlachového a nervového aparátu společně s nastíněním chirurgického přístupu k řešení jejich lézí. Dále byla popsána možná pooperační péče a různé druhy rehabilitačních protokolů, které byly rozděleny podle toho, v jakém případě se používají na imobilizaci, pasivní, semiaktivní a aktivní protokol. Tyto informace jsou základním pilířem pro sestavení vhodného terapeutického postupu.

V praktické části byla sledována a zaznamenávána terapie zahrnující modifikovaný Kleinertův semiaktivní protokol aplikovaná na pacientovi Ústavu chirurgie a plastické chirurgie ve Vysokém nad Jizerou. Pacient byl poučen v autoterapii sestávající z důsledného dodržování nastaveného rehabilitačního postupu.

Účelem práce bylo představení rehabilitačních postupů při šlachových a nervových lézích ruky a návrh co nejefektivnějšího postupu a jeho aplikace na konkrétního pacienta na specializovaném pracovišti zabývající se touto problematikou.

Práce a získané poznatky mohou být využity jako zdroj stručných informací, v případě obdobné problematiky v klinické praxi. A dále jako zdroj informací pro zdravotníky, kteří mají o tuto problematiku zájem, mohla by jim rozšířit povědomí v tomto tématu.

## 22 Seznam použité literatury

1. AGUR, A., DALLEY, A. F. 2018. *Moore's Essential Clinical Anatomy*. 6th ed. LWW. ISBN 978-1975114435.
2. BITNAR, P., KOLÁŘ, P., 2012. Zápěstí a ruka In. KOLÁŘ, P., *Rehabilitace v klinické praxi*. Praha: Galén, s.487-488 ISBN 9788072626571.
3. BOYER, M., 2005. Flexor tendon biology. In MASS, D., PHILLIPS, C. (ed.). *Flexor Tendon Injuries: An Issue of Hand Clinics*, (The Clinics: Orthopedics, volume 21-2). Saunders, p. 159–166. ISBN 978-1416026617.
4. ČIHÁK, R., 2004. *Anatomie 3. 2.*, upr. a dopl. vyd. Ilustroval Ivan HALEKAL. Praha: Grada. ISBN 978-80-247-1132-4.
5. ČIHÁK, R., 2011. *Anatomie 1. 3.*, upr. a dopl. vydání. Ilustroval Ivan HELEKAL, ilustroval Jan KACVINSKÝ, ilustroval Milan MED. Praha: Grada, ISBN 978-80-247-3817-8.
6. DUNCAN, S.F.M., FLOWERS, C.W. 2015. *Therapy of the Hand and Upper Extremity*. Springer, Cham. ISBN 978-3-319-14411-5.
7. DUNGL, P., 2014. Ortopedie. 2., přeprac. a dopl. Vydání. Praha: Grada. ISBN 978-80-247-4357-8.
8. DUNLOP, R. L. E. et al., 2019. Outcome of surgical repair of adult digital nerve injury: a systematic review. [online] *BMJ open*, 9(3), e025443. [cit. 19.04.2023]. Dostupné z: <https://pubmed.ncbi.nlm.nih.gov/30872549/>
9. EKANAYAKE, C., et al., 2023. Revolution in orthopedic immobilization materials: A comprehensive review. [online] *Heliyon*, 9(3), e13640. [cit. 2023-04-20] Dostupné z: <https://pubmed.ncbi.nlm.nih.gov/36915506/>
10. FERKO, A., ŠUBRT, Z., DĚDEK, T., ed., 2015. *Chirurgie v kostce. 2.*, dopl. a přeprac. vyd. Praha: Grada. ISBN 97880247-1005-1.
11. GRIFFIN, M., HINDOCHA, S., JORDAN, D., SALEH, M., KHAN, W., 2012. An overview of the management of flexor tendon injuries. [online] *The open orthopaedics journal*, 6, 28–35. [cit. 2023-04-24]. Dostupné z: <https://pubmed.ncbi.nlm.nih.gov/22431948/>
12. HIRT, B., SEYHAN, H., WAGNER, M., ZUMHASCH, R., 2016. *Hand and Wrist Anatomy and Biomechanics*, New York: Thieme. ISBN 978-3-13-205341-0.

13. HUDÁK, R., KACHLÍK, D., 2013. *Memorix anatomie*. Praha. Triton. ISBN 978-80-7387-674-6.
14. HUNT, T. R., WIESEL, S., W., 2016. *Operative Techniques in Hand, Wrist, and Elbow Surgery*, 2nd ed. Philadelphia: Wolters Kluwer. ISBN 978-1451193053.
15. HUNTER, J., MACKIN, E., CALLAHAN, A. D., et al., 2002. *Rehabilitation of the Hand and Upper Extremity vol. 1*. 5th ed. St. Louis: Mosbi. ISBN 0323010946.
16. CHEN, J., WANG, K., KATIRAI, F., CHEN, Z., 2014. A new modified Tsuge suture for flexor tendon repairs: the biomechanical analysis and clinical application. [online] *Journal of orthopaedic surgery and research*, vol. 9, 136. [cit. 2023-04-24]. Dostupné z: <https://pubmed.ncbi.nlm.nih.gov/25551285/>
17. JUSTAN, I., VESELÝ, J., BISTONI, G., 2010. Současný pohled na suturu flexorů ruky. [online]. *Acta chirurgiae orthopaedicae et traumatologiae čechoslovaca*, 77(1), 65–69 [cit. 2023-04-22] Dostupné z: <http://www.achot.cz/cislo.php?cis=26>
18. KAISER, R., et al. 2016. *Chirurgie hlavových a periferních nervů s atlasem přístupů*. Praha: Grada. ISBN 97880247-5808-4.
19. KOBESOVÁ, A., 2012. Vyšetření senzitivních funkcí In. KOLÁŘ, P., *Rehabilitace v klinické praxi*. Praha: Galén, s. 69 ISBN 9788072626571.
20. KOLÁŘ, P. et al., 2012. *Rehabilitace v klinické praxi*. Praha: Galén, ISBN 9788072626571.
21. KOLÍNOVÁ, K., TOŠOVSKÁ, M., 2021. Semiaktivní a aktivní rehabilitační přístupy po sutuře flexorových šlach. [online]. *Buletin* č. 10 [cit. 2023-04-24], s. 5–6. Dostupné z: <https://www.terapieruky.cz/dokumenty/>
22. KORÁBOVÁ, P., 2021. Vyšetření somatosenzorických funkcí ruky – vyšetření monofilamenty. [online]. *Buletin* č. 10 [cit. 2023-04-24], s.7. Dostupné z: <https://www.terapieruky.cz/dokumenty/>
23. KUKAČKOVÁ, M., 2019. Rehabilitace po poranění šlach flexorů ruky. *Umění fyzioterapie*, 7, 35–43. ISSN 2464 6784.
24. MAFFULLI, N., et al. (ed.), 2010. *Tendon Injuries: Basic Science and Clinical Medicine*. London: Springer. ISBN 978-1-84996-877-5.
25. MAŇÁK, P., 2015. *Klinické vyšetření ruky pro fyzioterapeuty*. Olomouc: Univerzita Palackého v Olomouci. ISBN 978-80-244-4427-7.

26. PETERS, S.E., BHAVANA, J., ROSS, M., 2021. Rehabilitation following surgery for flexor tendon injuries of the hand. [online] *Cochrane Database Syst Rev*;1(1), [cit. 2023-04-24]. Dostupné z: <https://pubmed.ncbi.nlm.nih.gov/33434949/>
27. PILNÝ, J., ČIŽMÁŘ, I., et al. 2006. *Chirurgie zápěstí*. Praha: Galén. ISBN 80-7262-376-1.
28. PILNÝ, J., SLODIČKA, R., et al., 2017. *Chirurgie ruky*. 2. aktual. a dopl. vydání. Praha: Grada. ISBN 9788027101801.
29. PODĚBRADSKÁ, R., 2018. *Komplexní kineziologický rozbor: funkční poruchy pohybového systému*. Praha: Grada Publishing. ISBN 9788027108749.
30. RRECAJ, S., et al., 2014. Physical therapy and splinting after flexor tendon repair in zone II. [online] *Medical archives*, 68(2), 128–131. [cit. 2023-04-23] Dostupné z: <https://pubmed.ncbi.nlm.nih.gov/24937939/>
31. SKRIVEN, T., M., OSTERMAN, A.L., FEDORCZYK, J., AMADIO, P.C., 2011. *Rehabilitation of the hand and upper extremity vol. 1*, 6th edition. Philadelphia: Mosby. ISBN 978-0323056021.
32. STRAUSS, S., et al., 2021. Graded motor imagery modifies movement pain, cortical excitability and sensorimotor function in complex regional pain syndrome. [online] *Brain communications*, 3(4), fcab216. [cit. 2023-04-20] Dostupné z: <https://pubmed.ncbi.nlm.nih.gov/34661105/>
33. SUKROUP, A., DŘEVÍNKOVÁ, E., 2010. Poranění ruky, diagnostika, léčba, rehabilitace In. DUŠKOVÁ, M. et al., *Plastická chirurgie: učební texty pro studenty 3. LF*. Praha: Univerzita Karlova v Praze, 3. lékařská fakulta, Klinika plastické chirurgie 3. LF a FNKV. s. 38-49. ISBN 978-80-254-8780-8.
34. SUKROUP, A., et al., 2013. *Akutní poranění ruky*. Praha: Galen. ISBN 978-80-7492-080-6.
35. ŠVESTKOVÁ, O., ANGEROVÁ, Y., DRUGA, R., PFEIFFER, J., VOTAVA, J., 2017. *Rehabilitace motoriky člověka: fyziologie a léčebné postupy*. Praha: Grada. ISBN 978-80-271-0084-2.
36. TANG, J. B., AMADIO, P. C., GUIMBERTEAU, J. C., CHANG, J., 2012. *Tendon Surgery of the Hand*. Philadelphia: Saunders. ISBN 978-1437722307.

37. TITAN, A. L., et al., 2019. Flexor Tendon: Development, Healing, Adhesion Formation, and Contributing Growth Factors. [online] *Plastic and reconstructive surgery*, 144(4), 639e–647e. [cit. 2023-04-22] Dostupné z: <https://pubmed.ncbi.nlm.nih.gov/31568303/>
38. VYSKOTOVÁ, J., KREJČÍ, I., MACHÁČKOVÁ, K., et al., 2021. *Terapie ruky*. Olomouc: Univerzita Palackého v Olomouci, ISBN 978-80-244-5767-3.
39. YIN, S., SUN, X., 2022. Analysis of the Effects of Early Rehabilitation Treatment Conducted by Nurses on the Prevention of Tendon Adhesion after Finger Flexor Tendon Rupture: A Randomized Clinical Trial. [online] *International journal of clinical practice*, 8284646. [cit. 2023-04-23] Dostupné z: <https://doi.org/10.1155/2022/8284646>



## 23 Seznam tabulek a obrázků

Obrázek 1 Svalový aparát ruky (Skriven et al., 2011).....	10
Obrázek 2 Anatomie periferního nervu (Švestková et al., 2017) .....	11
Obrázek 3 Senzitivní inervační oblast n. medianus (Ferko et al., 2015) .....	14
Obrázek 4 Senzitivní inervační oblast n. ulnaris (Ferko et al., 2015).....	14
Obrázek 5 Anatomie šlachy (Švestková et al., 2017) .....	15
Obrázek 6 Šlachové pochvy dlani (Sukoup et al., 2013).....	17
Obrázek 7 Šlachová poutka (Sukoup et al., 2013).....	17
Obrázek 8 uspořádání struktur v oblasti prstu (Hunt a Wiesel, 2016).....	18
Obrázek 9 Rozsahy v jednotlivých kloubech ruky (Hirt et al., 2016) .....	20
Obrázek 10 Testování flexorů (Ferko et al., 2015).....	22
Obrázek 11 Zóny flexorů (zdroj vlastní) .....	24
Obrázek 12 Nástroj pro vyšetření dvoubodového diskriminačního čítí (Skriven et al., 2011) .....	36
Obrázek 13 Příklad dlahování po revizi flexoru (zdroj vlastní) .....	44
Obrázek 14 Cvičení pro podporu diferenciacce pohybu šlach (Skriven et al., 2011) .....	47
Obrázek 15 Kompresní obvaz coban (zdroj vlastní) .....	49
Obrázek 16 Kompresní obinadlo Peha-haft (zdroj vlastní) .....	49
Obrázek 17 Pasivní mobilizace pomocí táhla (zdroj vlastní) .....	63
Obrázek 18 Ukázka polohování prstů do pěsti (zdroj vlastní).....	64
Obrázek 19 stav ruky po 24 dnech (zdroj vlastní) .....	66
Obrázek 20 Orientační zjištění ROM prstů- „háček“ (zdroj vlastní měření) .....	67
Obrázek 21 Orientační zjištění ROM prstů „háček“ (zdroj vlastní).....	68
Obrázek 22 stav rukou 6 měsíců od revize (zdroj vlastní) .....	69
Tabulka 1 Stupně poranění nervu dle Seddona Sunderlanda (Dungl, 2014).....	33
Tabulka 2 Hodnocení svalového testu (Kolář et al., 2012) .....	59
Tabulka 3 Měření svalové síly prstů 6. týden po operaci (zdroj vlastní měření) .....	62
Tabulka 4 Rozsahy jednotlivých prstů (zdroj vlastní měření).....	65
Tabulka 5 Rozsahy jednotlivých prstů (zdroj vlastní měření).....	68
Tabulka 6 Měření svalové síly prstů půl roku po operaci (zdroj vlastní měření).....	70

## 24 Přílohy

### INFORMOVANÝ SOUHLAS

Vážený pane, vážená paní,

Jsem studentkou 5. ročníku oboru fyzioterapie na Zdravotně sociální fakultě v Českých Budějovicích a ráda bych Vás poprosila o spolupráci v rámci výzkumu k mé bakalářské práci zaměřující se na rehabilitaci po poranění šlachového a nervového aparátu ruky. Mým cílem bude vypracování kineziologického rozboru horní končetiny, což zahrnuje vyšetření pohledem a pohmatem, délce změřených rozsahů jednotlivých kloubů, svalovou silou a zhodnocení senzitivity ve dlani. V průběhu léčby bude pohledem a pohmatem hodnocen stav měkkých tkání a měřena progresse rozsahů pohybu v kloubech ruky pomocí goniometru. Dále bude sledována nervová regenerace pomocí dvoubodového diskriminačního čítí a svalová síla pomocí svalového funkčního testu dle Jandy. První vyšetření proběhne první pooperační den a následující vyšetření budou probíhat společně s chirurgickou kontrolou po odstranění stehů, dále po 3 týdnech, 6 týdnech, 2 měsících, dále 3. měsíc a nakonec 6 měsíců od operace. Hodnocena bude průběžná změna funkce ruky a míra s jakou se funkčně navrátila k původnímu stavu před traumatem. Vlastní vyšetření bude probíhat v Ústavu chirurgie ruky ve Vysokém nad Jizerou.

#### Prohlášení

Prohlašuji, že souhlasím s účastí na výše uvedeném výzkumu. Studentka mě informovala o podstatě výzkumu a seznámila mě s cíli, metodami a postupy a též s výhodami a riziky, která pro mě z účasti na výzkumu vyplývají. Souhlasím s tím, že všechny získané údaje budou zcela anonymně zpracovány a použity pro účely vypracování bakalářské práce studenty.

Měl/a jsem možnost si vše řádně zvážit a měl/a jsem možnost se studentky zeptat na všechny podstatné informace týkající se výzkumu.

Prohlašuji, že beru na vědomí informace obsažené v tomto informovaném souhlasu a souhlasím se zpracováním osobních údajů účastníka výzkumu v rozsahu, způsobem a za účelem výše uvedeným.

**Podpisem souhlasím s účastí ve výše uvedeném výzkumu.**

Dne 15.8.2022

Podpis .....

## 25 Seznam zkratek

2PD – dvoubodová diskriminace

a. – arteria

ADL – activity of daily living, běžné denní činnosti

cm – centimetr

DIP – distální interfalangeální

FDP – flexor digitorum superficialis

FDS – flexor digitorum profundus

GMI – graded motor imagery

IP – interfalangeální

m. – musculus

MCP – metakarpofalangeální

mm – millimetr

mm. – musculi

nn. – nervi

PIP – proximální interfalangeální

r. – rami

RC – radiokarpální

TENS – transkutánní elektrická nervová stimulace