

Univerzita Palackého v Olomouci

Fakulta tělesné kultury



---

Fakulta  
tělesné kultury

**POSTUP REHABILITACE PO ŠLACHOSVALOVÝCH TRANSFERECH  
NA HORNÍ KONČETINĚ U OSOB SE SPINÁLNÍ LÉZÍ**

Bakalářská práce

Autor: Bára Meierová

Studijní program: Fyzioterapie

Vedoucí práce: Mgr. Štěpánová Jarmila, Ph.D.

Olomouc 2024





## **Bibliografická identifikace**

**Jméno autora:** Bára Meierová

**Název práce:** Postup rehabilitace po šlachosvalových transferech na horní končetině u osob se spinální lézí

**Vedoucí práce:** Mgr. Štěpánová Jarmila, Ph.D.

**Pracoviště:** Katedra fyzioterapie

**Rok obhajoby:** 2024

### **Abstrakt:**

Poranění míchy vzniká nejčastěji v důsledku traumatu, přičemž postižení jedinci čelí ztrátě motorických, senzitivních i autonomních funkcí. Jedná se o velmi závažný stav, který vede k různému stupni závislosti na pomoci jiné osoby. Problémem je, že doposud neexistuje léčba míšního poranění, která by umožnila návrat všech funkcí tak, jak tomu bylo před zraněním. Komplexní terapeutický přístup má za cíl provádět preventivní opatření, která zabraňují vzniku sekundárních změn. Dále je snaha začlenit jedince zpátky do běžného života a zajistit větší samostatnost například pomocí kompenzačních pomůcek. V chronickém stadiu, kdy již nedochází k úpravě zdravotního stavu, je pacientům nabídnuta možnost šlachových transferů. Jedná se o chirurgický zákrok, který může zajistit částečnou obnovu funkce horních, případně i dolních končetin. V teoretické části se zaměřuji na vysvětlení metody šlachových transferů včetně historie, indikací, kontraindikací a rehabilitace. Dále popisuji jednotlivé typy šlachových transferů prováděných na horních končetinách. Praktická část obsahuje kazuistiku pacienta, který podstoupil šlachový transfer pro obnovu laterálního úchopu. Obsahuje anamnézu, vyšetření a návrh rehabilitačního plánu.

### **Klíčová slova:**

Šlachové transfery, spinální léze, mícha, tetraplegie, rehabilitace ruky, úchop

Souhlasím s půjčováním práce v rámci knihovních služeb.

## **Bibliographical identification**

**Author:** Bára Meierová  
**Title:** Rehabilitation protocol following tendon transfers in the upper extremity in individuals with spinal cord injury

**Supervisor:** Mgr. Štěpánová Jarmila, Ph.D.  
**Department:** Department of Physiotherapy  
**Year:** 2024

### **Abstract:**

Spinal cord injury most commonly occurs due to trauma, resulting in individuals facing loss of motor, sensory, and autonomic functions. It is a highly severe condition that leads to varying degrees of dependency on others. The problem lies in the fact that there is currently no treatment for spinal cord injury that would allow a return to all functions as they were before the injury. The comprehensive therapeutic approach aims to implement preventive measures to prevent secondary changes. Additionally, efforts are made to reintegrate individuals back into normal life and ensure greater independence, for example, through the use of compensatory aids. In the chronic stage, when there is no longer any improvement in health status, patients are offered the option of tendon transfers. This involves a surgical procedure that can provide partial restoration of function in the upper, and possibly lower, limbs. In the theoretical part, I focus on explaining the method of tendon transfers, including their history, indications, contraindications and rehabilitation. Furthermore, I describe the various types of tendon transfers performed on the upper limbs. The practical part includes a case study of a patient who underwent tendon transfer for the restoration of lateral grip. It comprises medical history, examination, and a proposal for a rehabilitation plan.

### **Keywords:**

Tendon transfers, spinal cord injury, spinal cord, tetraplegia, rehabilitation of the hand, grasp

I agree the thesis paper to be lent within the library service.

Prohlašuji, že jsem tuto práci zpracovala samostatně pod vedením Mgr. Jarmily Štěpánové, Ph.D., uvedla všechny použité literární a odborné zdroje a dodržovala zásady vědecké etiky.

V Olomouci dne 26. dubna 2024

.....

Ráda bych poděkovala Mgr. Jarmile Štěpánové, Ph.D. za vedení bakalářské práce a zejména za její cenné rady a čas, který mi věnovala. Děkuji také své rodině a přátelům za jejich podporu nejen během psaní této práce, ale i v průběhu celého studia.

## SEZNAM ZKRATEK

ADL – aktivity běžného denního života

APB – m. abductor pollicis brevis

APL – m. abductor pollicis longus

BB – m. biceps brachii

BR – m. brachioradialis

CMC kloub – karpometakarpální kloub

ECRB – m. extensor carpi radialis brevis

ECRL – m. extensor carpi radialis longus

ECU – m. extensor carpi ulnaris

EDC – m. extensor digitorum communis

EDM – m. extensor digiti minimi

EPL – m. extensor pollicis longus

FCR – m. flexor carpi radialis

FDS – m. flexor digitorum superficialis

FDP – m. flexor digitorum profundus

FPL – m. flexor pollicis longus

IP kloub – interphalangeální kloub

LOK – loketní kloub

MCP kloub – metakarpofalangeální kloub

PL – m. palmaris longus

PT – m. pronator teres

SCM – m. sternocleidomastoideus

TB – m. triceps brachii

# OBSAH

SEZNAM ZKRATEK .....	7
Obsah .....	8
1 Úvod .....	10
2 Cíle .....	11
3 Metodika .....	12
4 Přehled poznatků .....	13
4.1 Spinální léze .....	13
4.1.1 Klinický obraz léze krční míchy .....	13
4.1.2 Rehabilitace u osob se spinální lézí .....	16
4.2 Funkce ruky .....	17
4.3 Šlachové transfery .....	18
4.3.1 Historie šlachových transferů .....	20
4.3.2 Podmínky pro efektivní šlachový transfer .....	21
4.3.3 Kontraindikace šlachových transferů .....	23
4.3.4 Příprava na šlachový transfer .....	23
4.3.5 Předoperační rehabilitace .....	24
4.4 Nejčastější šlachové transfery na horní končetině .....	25
4.5 Obnova extenze v loketním kloubu .....	26
4.5.1 Šlachové transfery pro obnovu extenze v loketním kloubu .....	26
4.5.1.1 Přenos BB na TB .....	27
4.5.1.2 Přenos deltového svalu na TB .....	28
4.5.2 Nervové transfery pro obnovu extenze v loketním kloubu .....	29
4.6 Obnova pronace předloktí .....	30
4.7 Obnova extenze zápěstí .....	31
4.8 Obnova postavení a stabilizace palce .....	33
4.9 Obnova úchopové funkce ruky .....	33
4.9.1 Obnova laterálního úchopu .....	33
4.9.2 Obnova palmárního úchopu .....	34
4.10 Obnova interoseálních a lumbrikálních svalů .....	34
4.11 Obnova otevření ruky (extenzorové fáze) .....	36

4.12	Rehabilitace po šlachových transferech .....	37
4.12.1	Časná rehabilitace .....	38
4.12.2	Následná rehabilitace .....	40
4.12.3	Pozdní rehabilitace .....	42
4.12.4	Terapeutické metody .....	42
4.12.5	Možnosti hodnocení funkce ruky po šlachových transferech .....	44
5	Kazuistika .....	46
5.1	Anamnéza .....	46
5.2	Vyšetření.....	47
5.3	Návrh rehabilitačního plánu .....	50
5.3.1	Krátkodobý rehabilitační plán.....	50
5.3.2	Dlouhodobý rehabilitační plán.....	51
5.3.3	Komprehensivní rehabilitace .....	51
6	Diskuse.....	54
7	Závěr .....	59
8	Souhrn.....	60
9	Summary .....	61
10	Referenční seznam .....	62
11	Přílohy.....	71
11.1	Vzor informovaného souhlasu.....	71

# 1 ÚVOD

Spinální léze neboli poranění míchy může vzniknout z různých příčin, ale nejčastěji to bývá trauma. V důsledku toho jsou doposud aktivní lidé náhle upoutáni na invalidní vozík, v horším případě jsou odkázáni na přístroje, které udržují jejich vitální funkce. Jedná se tedy o závažný zdravotní problém, který má vliv na kvalitu života. I přes velký pokrok v medicíně jsou v současnosti dostupné způsoby léčby omezené a poskytují pouze podpůrnou úlevu pacientům s celoživotním postižením. Proto je velmi důležité včasné zahájení léčby a komplexní terapeutický přístup, ve kterém hraje rehabilitace nezastupitelnou roli. Cílem je dosažení co nejvyšší úrovně soběstačnosti a zprostředkování kvalitního života.

Klinický obraz po spinální lézi je u každého jedince individuální a závisí na několika faktorech. Jedním z nich je lokalizace poškození. Pokud dojde k poranění krční míchy, nalézáme z hlediska motoriky deficit svalů dolních i horních končetin. Výsledným stavem je potom tetraplegie nebo tetraparéza, což jedince velmi výrazně omezuje ve vykonávání ADL a spolu s chybějící funkcí ruky dochází ke značnému omezení soběstačnosti.

Lidská ruka je totiž velmi dokonalý nástroj, který nám pomáhá v zajištění veškerých potřeb a dosažení kvalitního života. Proto je u osob se spinální lézí obnova funkce ruky velmi důležitá a je na ni kladen velký důraz. V chronickém stadiu už nelze dosáhnout výrazného zlepšení funkčního stavu prostřednictvím rehabilitace a dalších léčebných metod. V tomto okamžiku je pacientům doporučen rekonstrukční chirurgický zákrok metodou šlachových transferů (také označovaných jako šlachosvalové transfery), který umožní alespoň částečnou funkční obnovu ruky nebo celé horní končetiny. Hlavní myšlenku a význam šlachových transferů vystihl Sterling Bunnell touto větou: Když nemáš nic, i trochu je hodně. Popisuje, že i sebemenší pokrok ve funkčním stavu má pro jedince s poraněním míchy velký význam, neboť nemají nic, co by mohli ztratit. Pro dosažení optimálního výsledku po šlachovém transferu je klíčová rehabilitace. Fyzioterapeut pomáhá pacientovi naučit se ovládat a aktivovat přenesený sval, což může být zpočátku obtížné. Dále se zaměřuje na posilování svalů, zlepšení rozsahu pohybu a trénink ADL.



## 2 CÍLE

Hlavním cílem bakalářské práce je shrnout formou rešerše nejnovější teoretické poznatky o metodě šlachových transferů, jejich přínosu pro osoby se spinální lézí a pooperační rehabilitaci.

Jedním z dalších cílů je zpracování kazuistiky pacienta s poraněním míchy, který absolvoval šlachový transfer pro obnovu laterálního úchopu.

### 3 METODIKA

Teoretická část bakalářské práce shrnuje informace získané převážně ze zahraničních zdrojů. Vyhledávání jsem prováděla v období od listopadu 2023 do dubna 2024 a využívala jsem online databáze PubMed, Scopus, částečně i Google Scholar. Při vyhledávání jsem zadávala klíčová slova jako tendon transfers, spinal cord, spinal cord injury, tetraplegia, rehabilitation of the hand, grasp, reconstruction v různých kombinacích podle specifikace jednotlivých kapitol.

V práci jsem čerpala celkem z 94 zdrojů, z toho 18 bylo českých a 76 zahraničních. Z celkového počtu zdrojů bylo 42 vědeckých článků (1 meta-analýza, 5 systematických přehledů, 10 klinických studií, 20 primárních výzkumů, 6 experimentálních výzkumů), 20 monografií, 8 konferenčních příspěvků, 12 odborných časopisů, 2 disertační práce, 10 webových zdrojů.

Pro stylistickou a formální úpravu bakalářské práce jsem využila umělou inteligenci a pro překlad zahraniční literatury překladač DeepL.

## 4 PŘEHLED POZNATKŮ

### 4.1 Spinální léze

Poranění míchy je závažný neurologický stav, který postihuje celosvětově podle odhadů 250 000 až 500 000 jedinců ročně (Anjum et al., 2020). Nejčastěji dochází k poškození míchy v oblasti krční páteře, hlavně v segmentech C5–7 (Ambler et al., 2023). Pro jedince s míšní lézí je potom výsledkem fyzická závislost, nemocnost, psychický stres a finanční zátěž. Tento stav vede ke snížení kvality života (Anjum et al., 2020).

Nejčastější příčinou poškození míchy bývají úrazy, při kterých dochází k poranění páteře s následnou kompresí páteřního kanálu luxovaným obratlem nebo kostěnými úlomky. Úrazy páteře spojené s míšními lézemi jsou převážně způsobeny autonehodami, dále pády z výšky nebo sportovními úrazy. Další, i když menší skupinu míšních lézí tvoří neúrazové příčiny, které mohou být způsobeny cévními onemocněními, záněty nebo nádory (Kolář et al., 2020).

Ihned po poranění míchy se u pacientů rozvíjí míšní šok, který je charakteristický vymizením reflexní aktivity, ztrátou cití pod úrovní míšní léze a svalovou atonií. Po odeznění míšního šoku dochází u pacientů postupně ke spontánnímu zotavení některých senzomotorických funkcí. Ovšem je nutné zdůraznit, že se nejedná o celkovou obnovu do stavu před poraněním (Kříž & Hyšperská, 2013).

#### 4.1.1 *Klinický obraz léze krční míchy*

U míšních lézí obecně nalézáme motorické, senzitivní, sfinkterové a další autonomní poruchy. Klinický obraz je individuální a závisí na několika faktorech. V první řadě rozlišujeme, zda se jedná o kompletní či inkompletní lézi. Pokud je poškozen celý průřez míchy, mluvíme o lézi kompletní a jde o závažnější stav s úplnou ztrátou volní hybnosti, všech kvalit cití pod úrovní léze a rozvojem autonomní dysfunkce. U inkompletní léze je poškozena pouze část míšního průřezu a některá kvalita cití či hybnosti je zachována. Klinický obraz se dále odvíjí od výšky patologického procesu, tzn. jaký míšní segment je postižen. Mícha je celkem rozdělena na 31 segmentů, z toho je 8 krčních. Segmenty C4–Th2 tvoří krční intumescenci a zajišťují inervaci horních končetin. Podle nejkaudálnějšího míšního segmentu se zachovanou motorickou a senzitivní funkcí se potom určuje neurologická úroveň. Pod místem léze bývá obraz centrální obrny, naopak v úrovni léze bývají přítomny známky obrny periferní (Ambler et al., 2023).

U míšních lézí v segmentu C4 a výše není zachována žádná funkce horních ani dolních končetin a u těchto pacientů se rozvíjí obraz centrální obrny provázený vznikem spasticity, dále

dochází k paréze bránice (Vyskotová et al., 2021). Tento stav je nazýván pentaplegií (Faltýnková, 2012).

Výsledkem kompletní léze krční míchy mezi segmenty C5–Th1 je stav nazývaný jako tetraplegie či kvadruplegie. Všechny čtyři končetiny jsou postiženy a zbývající funkce ruky je závislá na lokalizaci léze (Wendsche, 2009). Pacienti s poraněním segmentu C5 mají neporušenou aktivitu flexorů loketního kloubu. Síla svalů v oblasti ramenního kloubu (m. deltoideus) často bývá dostatečná na to, aby mohli zvednout ruku směrem k obličeji. Avšak chybí jim aktivita svalů v oblasti zápěstí a ruky, což brání ve schopnosti uchopit předměty pomocí náhradního tenodézního úchopu. Tento proces zahrnuje pasivní otevření ruky při aktivní palmární flexi zápěstí, což umožní chytit předmět, a aktivní dorzální flexi zápěstí, která způsobí uzavření úchopu díky pasivnímu napnutí flexorů prstů a palce (Obrázek 5). Namísto toho mohou pacienti s lézí C5 využít gravitační sílu k pasivnímu úchopu, při kterém se při pronaci předloktí zápěstí a prsty přirozeně dostanou do pozice natažení díky mechanickému tahu extenzorů přes zápěstí. Naopak, při supinaci předloktí se zápěstí dostane do pozice extenze a prsty se pasivně semknou díky tahu flexorů. Tento jev je nazýván pasivní tenodézni (funkční) úchop. I přesto většina pacientů raději používá různé pomůcky, jako jsou dlaňové pásky nebo objímky, pro uchycení předmětů v dlani (Vyskotová et al., 2021).

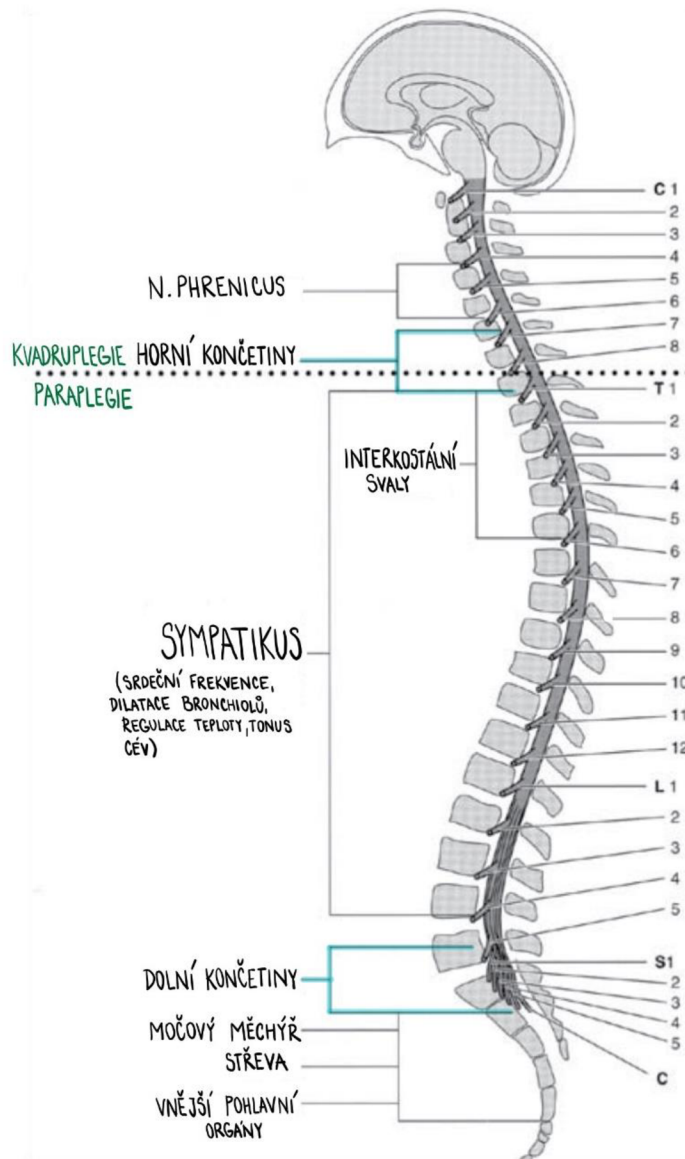
U léze C6 mají pacienti dostatečnou sílu svalů v oblasti ramenního kloubu a mohou bez obtíží udržovat ruku u úst. Kvalitní svalová síla extenzorů zápěstí je zachována, ale svaly všech prstů a palce jsou paralyzované. To otevírá možnost použití tenodézního úchopu pro uchopování předmětů (Vyskotová et al., 2021).

Pacienti s poraněním C7 mají silné svaly zápěstí, současně mohou mít aktivní extenzory prstů, což komplikuje tenodézni úchop. To znamená, že mohou využít tenodézni efekt pouze pro úchop mezi palcem a extendovaným ukazovákem nebo mezi prvním a třetím prstem, pro propletený úchop nebo bimanuální úchop (Vyskotová et al., 2021).

U léze C8 pacienti trpí oslabením flexorů prstů a palce. Současně jsou postiženy interoseální a lumbrikální svaly ruky. I když je obvykle možné použít všechny typy úchopů jako u zdravé ruky, stisk je oslaben. To vede k narušení jemné motoriky a koordinace (Vyskotová et al., 2021).

## Obrázek 1

Stupně poranění míchy a rozsah ochrnutí (Rhule, 2016; upraveno autorkou bakalářské práce)



Po poranění míchy dochází k postupné ztrátě svalové hmoty a hustoty kostí. Změny ve svalové tkáni jsou dány především ztrátou nervového řízení, zatímco snížení kostní hustoty je způsobeno nedostatečnou mechanickou zátěží, poruchou autonomní inervace a hormonálními změnami. Svalová vlákna postupně atrofují a nahrazují se tukovými buňkami a kolagenem. Po dosažení věku 40 let mají jedinci s poraněním míchy méně svalové hmoty a více intramuskulárního tuku. Podobné trendy jsou pozorovány i u jedinců 6 a více let po úrazu. Tento proces vede k poruchám svalových souher, svalovým dysbalancím, decentraci kloubů a bolestem muskuloskeletálního aparátu (Kříž et al., 2019).

Pacienti v chronickém stadiu čelí různým zdravotním problémům a komplikacím způsobeným narušenou motorickou, senzitivní a autonomní inervací. V této době se často zvyšuje výskyt močových infekcí, bronchopneumonie nebo poruch močení a stolice. V důsledku svalových dysbalancí dochází ke vzniku svalových kontraktur, stále je vysoké riziko vzniku dekubitů. Dále se mohou objevit metabolické poruchy, předčasné degenerativní změny, deprese, neuropatická bolest a další komplikace (Kříž et al., 2019).

#### **4.1.2 Rehabilitace u osob se spinální lézí**

Rehabilitace u osob s poškozením míchy si klade za cíl dosáhnout co největší míry nezávislosti v běžném životě, přičemž tento cíl je individualizován v závislosti na rozsahu poškození a potřebách konkrétního jedince. U osob s poškozením lumbální míchy se samostatností rozumí péče o sebe, vykonávání každodenních činností, včetně vedení domácnosti. Pro jedince s vysokou kvadruplegií na úrovni C4, AIS A, může maximální nezávislost znamenat schopnost používat hlavu (bradu) k řízení elektrického vozíku a instruování asistentů k provedení každodenních úkolů (Harder et al., 2023).

S rehabilitací se začíná již v akutní fázi po spinální lézi, kdy je pacient hospitalizován. Cílem je udržení rozsahu pohybu, zvýšení svalové síly, úprava spasticity a svalového napětí, snížení otoku a dále předcházení sekundárně vzniklým komplikacím (např. svalové zkrácení či vznik kontraktur) (Vyskotová et al., 2021).

V postakutní fázi se k výše zmíněným cílům přidává trénink ruky, který zahrnuje cvičení náhradních úchopů s postupným zvyšováním náročnosti úkolů při uchopování. Zpočátku je hlavním cílem dosažení efektivní funkce horní končetiny a postupně maximalizovat její využití při ADL. K dosažení těchto cílů můžeme využít různé techniky, včetně funkční elektrické stimulace (FES) a elektrogymnastiky (Vyskotová et al., 2021).

Rehabilitace v chronické fázi reaguje na existující nebo nově se objevující problémy, jako jsou předčasné degenerativní změny, bolestivé stavy z přetížení, svalové dysbalance vedoucí ke kontrakturám nebo deformitám (Kříž et al., 2019).

Pokračuje se v udržování rozsahu pohybu pomocí pasivního protahování, přičemž můžeme přizpůsobit postup podle individuálních potřeb a doplnit ho o polohování či dlahování. I v této fázi je cílem zajistit co největší samostatnost pacienta, takže se pokračuje ve výcviku náhradních strategií pro zvládnutí ADL a jsou mu doporučeny vhodné kompenzační pomůcky. Vždy je nutné pacienta dostatečně informovat o jeho zdravotním stavu a současných omezeních ve funkci a následně ho povzbudit k dodržování doporučeného rehabilitačního plánu i v domácím prostředí. Zvláštní důraz se klade na ergonomii pohybů ruky a horní končetiny,

zejména při propulzní mechanice a přesunech, aby se minimalizovalo riziko přetížení nebo zranění (Vyskotová et al., 2021).

Fyzioterapeutické techniky a koncepty používané u jedinců se spinální lézí by měly být vybírány s cílem aktivovat centrální nervovou soustavu co nejefektivněji pomocí exterocepce a propiocepce. Vhodné je využití konceptu Bobathových, Vojtovy reflexní lokomoce (VRL), Dynamické neuromuskulární stabilizace (DNS), Bazálních posturálních programů podle Čáповé, Proprioceptivní neuromuskulární facilitace (PNF), Feldenkraisovy metody a mnoho dalších. Významné jsou i měkké a mobilizační techniky (Kříž et al., 2019). Z léčebných metod je vhodné využití vířivky na ruce, parafínového zábalu nebo elektroterapie pro analgetický či antispastický účinek (Vyskotová et al., 2021).

Přístroje, které poskytují vizuální nebo zvukovou zpětnou vazbu ohledně pohybu anebo zátěže, jsou užitečné při obtížích s motorickým učením, zapojením ruky do složitých pohybů celé horní končetiny nebo s aktivací konkrétních svalů ruky. Mezi tyto přístroje patří například myofeedback a virtuální realita (Vyskotová et al., 2021). Dále se využívají přístroje jako MOTomed, Lokomat, Exoskeleton nebo ortézy s funkční elektrickou stimulací (Kříž et al., 2019).

## 4.2 Funkce ruky

Horní končetinu lze vnímat jako velice důležitý prostředek komunikace, který nám umožňuje navazovat spojení jak s okolím, tak i s vlastním tělem (Dylevský, 2009). Během evoluce prošla lidská ruka postupným vývojem, aby byla schopna provádět manipulační aktivity, které vyžadují precizní a jemné pohyby. K dosažení tohoto cíle je nezbytná přesná koordinace mezi zápěstím a prsty. Úchop a manipulace s předměty představují základní funkce pro samostatnou péči o sebe a cílené účelné pohyby (Pilný & Slodička, 2017).

Celá horní končetina, ale převážně ruka disponuje velkou pohyblivostí a možností diferencovaných pohybů. Z hlediska vývoje je velmi důležité postavení palce do opozice. Jedná se o typický znak lidské ruky, díky kterému je zprostředkováno uchopování a následná manipulace s předměty (Dylevský, 2009). Lidská ruka je v živočišné říši unikátem a svou obratností dovolila rychlý rozvoj civilizace (Kolář et al., 2009).

Vyskotová et al. (2021) u ruky rozlišuje základní čtyři funkce: manipulační, smyslovou, komunikační a posturálně-lokomoční. Manipulační funkcí se rozumí úchop předmětu a jeho puštění, dále jemná motorika. Smyslovou funkci představuje hmat, tzn. schopnost vnímat informace z okolí a stereognózie, tzn. rozpoznávání předmětů podle hmatu bez zrakové kontroly. Využívání gest, podání ruky, poplácání po rameni jsou příklady komunikační funkce

ruky a je tak zprostředkován sociální kontakt. Gestikulace zobrazuje naši aktuální náladu a vyjadřuje emoce. Například palcem vzhůru dáváme najevo, že se nám něco líbí, že jsme spokojeni a vše je v pořádku.

Horní končetiny včetně rukou mají klíčovou úlohu v posturálně-lokomočním funkci. Při kvadrupedální lokomoci se aktivně zapojují do každého kroku, ať už jde o opěrnou fázi nebo fázi letovou. I při chůzi bipedální plní ruce několik funkcí. Uspořádání svalů do dlouhých řetězců je takové, aby mohly účinně a synchronizovaně fungovat při pohybu končetinami ve zkříženém vzoru. Tím, že ruce vytvářejí pohyb směrem dopředu, přispívají k celkovému pohybu těla. Tímto způsobem se horní končetiny účinně zapojují do pohybu při chůzi, přispívají k rovnováze a udržení stability těla. Omezení těchto pohybů může zvýšit nároky na kyslík a tepovou frekvenci (Vyskotová et al., 2021).

Poranění krční míchy (nad úroveň Th1) vede k postižení motoriky horních končetin. V závislosti na výšce a rozsahu léze dochází nejen ke ztrátě funkce rukou, ale i celých horních končetin. Obvykle platí, že čím výše je poškození lokalizováno, tím je stav horší. Absence funkce ruky nejvíce postihuje kvalitu života jedince a vede k závislosti na druhé osobě (Fusini et al., 2022). Průzkum potřeb pacientů s poraněním míchy, do kterého bylo zařazeno 565 tetraplegiků odhalil, že 77 % subjektů očekávalo významné zlepšení kvality života po zlepšení funkce rukou. Pro pacienty byla úprava funkce rukou stejně důležitá jako zlepšení fungování močového měchýře nebo střev (Snoek et al., 2004).

Odborníci tvrdí, že obnova funkce horních končetin je pro pacienta stěžejní a měla by být provedena přednostně. Metody obnovy funkce horních končetin po poškození krční míchy zahrnují rehabilitační trénink, funkční ortézy, funkční elektrickou stimulaci, implantaci mikroelektrod pro elektrickou stimulaci, šlachové přenosy, nervové přenosy a biomechanické elektricky vodivé rukavice. Zvláště šlachové přenosy jsou považovány za chirurgickou metodu, která může účinně a trvale zlepšit funkci horních končetin u pacientů s poškozením krční míchy (Li et al., 2018).

### **4.3 Šlachové transfery**

Šlachový transfer neboli šlachový přenos představuje inovativní chirurgickou metodu, která může obnovit ztracené funkce způsobené neurologickým postižením v centrální či periferní nervové soustavě, nebo traumatickou ztrátou svalově-šlachové jednotky, anglicky muscle-tendon unit (MTU) (Gardenier et al., 2020). Lima et al. (2018) popisuje MTU jako spojení mezi svaly a šlachami, přes které jsou generovány a přenášeny kontraktilní síly. Svalová vlákna nejen přenášejí sílu na šlachy, ale také s nimi interagují díky svým mechanickým vlastnostem.



Ve videu České asociace paraplegiků – CZEPA, z.s. (2022) označuje Zdeňka Faltýnková šlachové transfery pojmem chirurgická rehabilitace, jelikož dochází ke zlepšení funkce horních nebo i dolních končetin.

Technika šlachových transferů využívá nadbytečnosti a nahraditelnosti určitých svalů k oddělení neesenciální MTU od její anatomické vložky a přesměrování k plnění funkce, pro kterou nebyla původně určena. Tento chirurgický postup poskytuje možnost využití funkčních, avšak neesenciálních MTU k plnění jiných funkcí, které jsou ovlivněny poruchou šlachy, úmrtím svalu, ireverzibilním poškozením periferního nervu nebo dysfunkcí centrálního nervového systému (Gardenier et al., 2020).

Při šlachovém transferu dochází k přesunu šlachy z dárcovského svalu označovaného jako donor, který je primárně inervován nad úrovní léze, do úponu paralyzovaného svalu příjemce (Zlotolow et al., 2023). Zjednodušený postup je takový, že se dárcovský sval a jeho šlacha se distálně přeřízne a následně se zaplete do jedné či více šlach příjemce. To je označováno jako aktivní tenodéza. Může být provedena i pasivní tenodéza, při které se upevňuje šlacha do kosti s cílem svalového zkrácení. V některých případech je nezbytné provedení doplňující korekční či stabilizační operace (Česká asociace paraplegiků – CZEPA, z.s., 2022).

V minulosti byly šlachové transfery značně podceňovány a nedostatečně využívány, i když zachování funkce horních končetin je u jedinců s tetraplegií nejvyšší prioritou. Toto nedostatečné využití bylo způsobeno několika faktory, včetně preferencí pacientů (například obava z dlouhé doby sádrování), systémových omezení (nedostatek možností na pooperační rehabilitaci) a nedostatku zkušených chirurgů specializovaných na chirurgii ruky. Avšak nové inovativní techniky ke zlepšení funkce horních končetin obnovují zájem (Fox et al., 2018).

Zlotolow et al. (2019) uvádí, že bylo prokázáno, že šlachové transfery zvyšují kvalitu života a zlepšují funkci končetin, avšak rehabilitační zařízení pro pacienty s poraněním míchy často buď váhají odkazovat pacienty na specializovaná centra pro péči o tetraplegii, nebo nemají povědomí o existenci těchto center. To vede k tomu, že jsou pacienti odsouzeni ke zbytečné závislosti. Obvykle mohou pacienti díky šlachovým transferům dosáhnout zlepšení funkce o jednu cervikální úroveň. Většina pacientů s poraněním na úrovni C6 nebo nižší má možnost dosáhnout nezávislosti díky šlachovým a nervovým transferům.

Nervové transfery pracují s podobným principem jako šlachové transfery, avšak místo samotných svalů je manipulováno s nervovým vláknem, které si zachovalo volní kontrolu. Tento nerv je přeříznut a přišit k nervu, který ztratil kontrolu v důsledku zranění. Axony ze zdrojového nervu pak rostou a zásobují dříve ochrnutý sval a obnovují jeho kontrolu. V tomto případě se původní sval „probudí“, aby plnil svou původní funkci a obnovil v podstatě normální biomechaniku (Bazarek & Brown, 2020).

Ačkoli jsou přenosy šlach spolehlivé a dobře tolerované, vyžadují několik týdnů fixace a omezení pohybu končetin. V poslední době se zdá být vhodná kombinace šlachových a nervových transferů pro dosažení co nejlepšího výsledku (Fox et al., 2018). Studie potvrzují, že šlachové transfery jsou v porovnání s těmi nervovými předvídatelnější, jelikož se nespolehají na regeneraci nervů, která se může u každého pacienta lišit (Chung et al., 2023).

Mezi operacemi v případě přenosu šlach a nervů existují i další rozdíly. U přenosu šlach jsou řezy obvykle rozsáhlejší, aby bylo možné mobilizovat příslušné šlachy dárce a příjemce; může být zapotřebí dalších operačních míst pro odběr šlachového štěpu (např. při přenosu deltové šlachy na triceps je často nutné odebrat šlachový štěp ze stehna) (Fox et al., 2018).

#### **4.3.1 Historie šlachových transferů**

První známý přenos šlach provedl francouzský chirurg Missa v roce 1770, kdy na poraněnou šlachu EDC 3. prstu připojil šlachu extenzoru 2. a 4. prstu. Avšak na Missu bylo poměrně brzy zapomenuto, jelikož se v té době zakázalo sešívání šlach. V roce 1839 Alfred Velpeau a v roce 1845 Joseph-François Malgaigne navrhovali, podobně jako Missa, provádět laterální Y anastomózy na sousedních šlachách při poraněních ruky, kdy nebylo možné provést suturu. V roce 1874 Paul-Jules Tillaux obnovil extenzi pomocí EDC 3. prstu u pacienta s přetržením extenzorů 4. a 5. prstu. Simon-Emmanuel Duplay a Tillaux v roce 1875 obnovili přetržený EPL pomocí pásky z ECR. Všechny tyto postupy vlastně vycházely z prvního šlachového transferu popsáného Missou (Moutet et al., 2022).

Moderní techniky nahrazení funkce paralyzovaného svalu pomocí postradatelné MTU začaly vznikat v době, kdy Evropu postihla epidemie dětské obrny (poliomyelitidy). Za zakladatele moderní metody šlachosvalových transferů je považován rakouský chirurg Carl Nicoladoni, který v roce 1882 provedl přenos šlachy m. peroneus longus na Achillovu šlachu k léčbě ochrnutí způsobeného dětskou obrnou. Němec Tomasz Drobnik využil techniku transferů při lézi n. radialis. V roce 1918 Steindler zdůraznil důležitost uchování krevního zásobení přenesené šlachy pro obnovení flexe lokte, což vedlo k dalšímu zlepšení výsledků. S ohledem na zkušenosti zejména z druhé světové války Bunnell a Boyes v roce 1960 zdůraznili důležitost atraumatické techniky, která je nezbytná pro udržení integrity přenesené šlachy (Gardenier et al., 2020).

V roce 1954 Friedenberg poprvé podrobně popsal úspěšný přenos BB na TB k obnově extenze lokte (Kuz et al., 1999). Mayer i Friedenberg použili metodu laterálního vedení k přenosu šlachy BB do úponu TB. Laterální vedení bylo z velké části opuštěno kvůli komplikacím způsobeným kompresí radiálního nervu. U pacientů s vysokou spinální lézí je radiální nerv

jediným funkčním nervem pod úrovní lokte. Jeho poranění během laterálního vedení způsobí ztrátu aktivní extenze zápěstí. Technika mediálního vedení byla vyvinuta tak, aby pokračovala v používání BB pro extenzi lokte a zároveň se vyhnula radiálnímu nervu (Zlotolow et al., 2023).

Přenos šlachy zadní části m. deltoideus na TB pro obnovu extenze v loketním kloubu byl poprvé popsán Mobergem v roce 1975. Využil volný šlachový štěp z extenzorů prstů nohy, nicméně byly pozorovány suboptimální funkční výsledky s neschopností plné extenze loketního kloubu kvůli prodloužení rekonstruovaného šlachového komplexu deltoid-triceps. Od té doby mnoho autorů upravilo jeho techniku vzhledem k proximální nebo distální fixaci a typům štěpů (Chung et al., 2024).

Bertelli et al. (2011) využil myšlenky nervového přenosu při rekonstrukci brachiálního plexu a poprvé popsal možnost nervového přenosu pro obnovu funkce loketního kloubu. Jednalo se o přenos větve teres minor axilárního nervu na motorickou větev dlouhé hlavy tricepsu radiálního nervu. Avšak Bertelli & Ghizoni (2015) zjistili, že větev teres minor není ideální volbou, protože nevyvolá vždy silné kontrakce, takže se zkoušely využít další větve axilárního nervu.

V moderní historii se první postupy šlachových transferů zaměřovaly na obnovu schopnosti sevření a úchopu. Avšak pro léčbu se využíval jasně daný algoritmus, který přehlížel individualitu pacientů a všechny míšní léze byly klasifikovány jako kompletní, tudíž nebylo dosaženo zcela optimálních výsledků (Fox et al., 2018).

V České republice se otázkou šlachových transferů zabývá již přes 20 let profesor Igor Čižmář, majitel a odborný zástupce IC kliniky v Brně (Faltýnková, 2022). Například v roce 2011 publikoval studii s názvem Obnova pohybu horní končetiny u pacientů s vysokou míšní lézí. Jedná se o důležitý výzkum a klinickou praxi zaměřenou na pacienty s poraněním míchy na úrovni C5, s důrazem na chirurgické postupy a rehabilitaci vedoucí ke zlepšení jejich kvality života (Čižmář et al., 2010).

#### **4.3.2 Podmínky pro efektivní šlachový transfer**

Indikace k rekonstrukční operaci u pacienta s tetraplegií jsou složité. Je nutné individuálně klasifikovat funkční nedostatek. Vztah mezi úrovní poškození skeletu a úrovní neurologického poškození často není přesný. Do jednoho roku po úrazu obvykle dochází ke zlepšení svalové síly na úrovni poškození, proto se v tomto období nad možností šlachových transferů neuvažuje. Neexistuje tedy žádný časový limit, ve kterém by měl být zákrok proveden (Medina et al., 2017). Metodu šlachosvalových transferů obecně volíme u pacientů s výškou léze C5 a nižší (Vyskotová et al., 2021).

Načasování přenosu šlach může být závislé na mnoha proměnných a operace se často odkládá až na vhodnou dobu. V takových situacích je mimořádně důležité udržovat klouby, které budou ovlivněny přenosem šlachy nebo které budou překříženy přenosem šlachy, co nejpružnější a nejpohyblivější. Pokud došlo ke ztuhnutí kloubů nebo se vyvinuly deformity, je velmi důležité polohování, klínování a také techniky mobilizace kloubů, aby se zajistila adekvátní pohyblivost kloubů při přípravě na budoucí přenos šlach (Gardenier et al., 2020).

Podle Gardeniera et al. (2020) je klíčové, aby před zahájením operace byla splněna určitá kritéria pro dosažení optimálních výsledků. To zahrnuje zastavení neurologického zhoršení u pacienta a dosažení rovnováhy ve tkáních, což znamená snížení zánětu a otoku s cílem minimalizovat tvorbu jizev nebo vaziva. Důležité je také udržení pohyblivosti kloubů, ideálně dosažení úplného nebo téměř úplného pasivní rozsahu pohybu. Dále by měla být zhojena případná poranění či zlomeniny kostí, nebo zajištěna stabilní fixace. Je důležité, aby pacient byl emočně stabilní a motivovaný.

Metoda výběru dárce je zásadní součástí rozhodování o přenosu šlachy. Vyžaduje pečlivé a důkladné posouzení toho, jaké svalové jednotky pracují, jejich síly a požadované funkce po přenosu. Dárce a příjemce by se měli shodovat z hlediska síly, amplitudy, exkurze, směru tahu a funkce (Gardenier et al., 2020). Dárcovský sval by měl být postradatelný a doporučuje se použít nadbytečné svaly, například jeden ze tří extenzorů zápěstí – ECU, ECRL nebo ECRB. V ideálním případě by mělo dojít k synergickým vlastnostem funkčních svalových skupin, například využití flexoru zápěstí k posílení extenze prstů (Gardenier et al., 2020). Dárcovský sval by měl mít svalovou sílu stupně 4 a vyšší dle Jandy (Vyskotová et al., 2021).

Pochopení fyziologie a biomechaniky MTU je klíčem k úspěšnému výsledku. Na nejzákladnější úrovni to znamená maximalizovat překrytí aktinových a myosinových filament v klidovém stavu, aby se umožnila maximální možná exkurze šlachy. Tento princip je vyjádřen Blixovou křivkou, která popisuje vztah mezi klidovou délkou svalového vlákna a jeho schopností generovat napětí při nervové stimulaci nebo pasivním protažení. Jinak řečeno, křivka naznačuje, že jakmile délka svalu překročí jeho klidovou délku, schopnost svalu generovat napětí kontrakcí rychle klesá. Nicméně po určité délce napětí začne opět stoupat díky pasivnímu protažení svalu. (Gardenier et al., 2020).

Spokojenost s chirurgickým zákrokem je přímo spojena s dosažením cílů, které si pacient stanovil před operací. Pacienti s nereálnými cíli jsou proto nevhodnými kandidáty pro chirurgický zákrok. Cíle, jako je samostatné provedení katetrizace, snížení výskytu dekubitů, zlepšená chůze nebo mobility, samostatné sycení a sebeobsluha mohou být dosažitelné u vhodných pacientů. Jednotné dosažení funkce před zraněním není možné (Zlotolow, 2011).

### **4.3.3 Kontraindikace šlachových transferů**

Základním důvodem, proč je kontraindikováno provést zákrok, je nedostatek funkčních svalů nebo jejich nedostatečná síla, která je měřena na pětistupňové škále MSG (Muscle Strength Grade). Kromě toho se hodnotí fyzické faktory, jako je celkový zdravotní stav, například přítomnost čtených zánětů, nekontrolovatelná spasticita, vznikající vředy na kůži (dekubity) nebo bolesti. Zákroky nejsou vhodné pro jedince s dekompenzovaným duševním stavem. Z hlediska sociálního zvažujeme kontraindikaci zákroku u pacientů, kteří nemají zajištěnou pomoc nebo následnou rehabilitaci (Vyskotová et al., 2021).

### **4.3.4 Příprava na šlachový transfer**

Před samotným zákrokem je důležité provést určitá vyšetření a testy. Používá se formulář Spinal Cord Independence Measure (SCIM) pro hodnocení funkční nezávislosti a International Standards for Neurological Classification of Spinal Cord Injury (ISNCSCI) (Vyskotová et al., 2021).

V současné době je po celém světě hojně využívána klasifikace ASIA pro hodnocení neurologické funkce po poranění míchy. Tato klasifikace však hodnotí pouze svalovou sílu pěti klíčových svalů horní končetiny, tudíž při návrhu funkční rekonstrukce ochrnuté ruky (např. hodnocení zbývající funkce) je neúplná a nedostačující. Pro provedení transferu šlach ke zlepšení funkce horní končetiny je zapotřebí přesnější hodnocení svalové síly horní končetiny, převážně síla svalů BR a PT, které jsou důležitými dárci. Na 10. Mezinárodní konferenci o funkční rekonstrukci tetraplegické horní končetiny proto vědci za účelem pečlivější klasifikace typů a formulování operačních plánů nepoužili klasifikaci ASIA, ale použili klasifikaci ICSHT (Mezinárodní klasifikace pro chirurgii ruky při tetraplegii) (Li et al., 2018).

ICSHT umožňuje lepší plánování chirurgického postupu a výběr vhodné rekonstrukční techniky pro dosažení co nejlepšího výsledku. Klasifikace obsahuje celkem 10 skupin, do kterých jsou jednotlivci s tetraplegií zařazeny podle nejnižší zachovalé motorické funkce a podle funkčních svalů pod úrovní lokte (viz Tabulka 1) (Fusini et al., 2022).

Funkčním svalem se rozumí sval, jehož svalová síla odpovídá stupni 4 a více podle Muscle Grading System, kdy stupeň 0 je charakterizován jako žádná svalová kontrakce a stupeň 5 jako normální svalová síla (James, 2007).

## Tabulka 1

*Mezinárodní klasifikace pro chirurgii ruky při tetraplegii (ICSHT) (Zlotolow, 2011)*

Stupeň	Nejnižší zachovalá motorická funkce	Funkční sval pod úrovní lokte	Neurologická úroveň
0	Flexe v loketním kloubu/supinace předloktí	Žádný	C5 a výše
1	Neutralizace předloktí	BR	C5
2	Slabá extenze zápěstí	ECRL	C6
3	Silná extenze zápěstí	ECRB	C6
4	Pronace předloktí	PT	C7
5	Flexe zápěstí	FCR	C7
6	Extenze prstů	EDC	C7
7	Extenze palce	EPL	C8
8	Slabá flexe prstů	FDS	C8
9	Silná flexe prstů	FDP	C8-Th1
X	Výjimky	Variabilní	

Dále se u pacientů vyšetřuje síla stisku, rozsah pohybu, hodnotí se svalový tonus a bolest. Vyšetření zahrnuje testy jako The Graded Redefined Assessment of Strength, Sensation and Prehension (GRASSP), Jebsen Hand Function Test (JHFT) nebo Grasp and release test (GRT). Výše zmíněné testy lze ještě doplnit o další specifické testy podle cílů operace. Pacient by také měl absolvovat EMG vyšetření, případně další diagnostické metody jako je RTG nebo CT k posouzení kapacity svalů a struktur (Vyskotová et al., 2021).

Důležitým bodem v přípravě na rekonstrukční výkon je edukace pacienta. Je mu vysvětlen průběh budoucí operace a následné postupy rehabilitace tak, aby měl reálná očekávání. Nutno zdůraznit, že úplné obnovy funkce ruky nelze dosáhnout ani šlachosvalovým transferem (Vyskotová et al., 2021).

### **4.3.5 Předoperační rehabilitace**

Rehabilitace před rekonstrukční operací navazuje na dosažené výsledky předešlé rehabilitace a soustředí se na zvětšení rozsahu pohybu kloubů, protažení zkrácených svalů a zejména posílení svalů, které budou přeneseny. Pro posílení svalů je vhodné využít například elektrogymnastiku. Dále tato fáze rehabilitace zahrnuje zahřívání a masáž svalů horní končetiny

a ruky, využití měkkých a mobilizačních technik. Po mobilizačních a protahovacích technikách je důležité umístit danou část ruky do dlahy. Úprava polohy sedu a sledování pohybového stereotypu na vozíku jsou rovněž velmi důležité. V neposlední řadě probíhá edukace pacienta a jeho rodiny o průběhu operace a pooperačním režimu (Čižmář & Faltýnková, 2012; Vyskotová et al., 2021).

#### 4.4 Nejčastější šlachové transfery na horní končetině

S ohledem na individuální potřeby a úroveň poranění míchy se u každého pacienta volí konkrétní chirurgická metoda. U ruky se nejčastěji jedná o obnovu laterálního (klíčového) úchopu, který umožňuje udržet předmět mezi palcem a hranou ukazováku. To je potřebné například pro úchop močového katétru nebo vidličky a pro vykonání dalších běžných denní činností. Dále se provádí obnova palmárního úchopu, aby se zlepšila schopnost udržet předmět v dlaních pomocí flexe v MCP a PIP. V neposlední řadě rekonstrukce otevření ruky, což je pro pacienty důležité nejen z funkčního hlediska, ale také z hlediska sociálního, například pro podání ruky při pozdravu (Fridén & Gohritz, 2015).

##### Tabulka 2

*Přehled šlachových transferů podle neurologické úrovně spinální léze (Fridén & Gohritz, 2015; Zlotolow et al., 2019)*

Šlachový transfer	Inervace	Cíl v rámci funkce	Cíl v rámci aktivit
Zadní deltový sval – TB, BB – TB	C5, C6	Extenze lokte	Stabilizace lokte v prostoru, dosažení na předmět nad hlavou, pohánění mechanického vozíku, udržení stability trupu
BR – FPL, ECRL/ECRB – FDP, PT – FPL, PT – FDP	C6, C7	Úchop, rekonstrukce aktivního klíčového úchopu, flexe palce a prstů	Použití kuchyňského náčiní, psaní, pohon mechanického vozíku
PT – EDC/EPL/APL, FCR – EDC, EDM/PL/ECU – APB	C7	Aktivní otevření ruky, rekonstrukce extenze palce a prstů	Dosahování na předmět – např. postavení palce a prstů při úchopu hrnku či sklenice pro zlepšení kontroly

*Poznámka.* Šlachové transfery uvedené v Tabulce 2 je adekvátní zkombinovat s dalšími zákroky, konkrétně s nervovými transfery, artrodézami a tenodézami (Fridén & Gohritz, 2015).

## **4.5 Obnova extenze v loketním kloubu**

Jedinci se spinální lézí v segmentu C5 nebo C6 trpí paralýzou TB, což vede ke ztrátě aktivní extenze v loketním kloubu. Tím je dána neschopnost spolehlivě používat ruce nad úroveň ramen, jelikož jedinci nejsou schopni udržet loketní kloub v prodloužení proti vlivu gravitace (Zlotolow et al., 2023). Extenze v loketním kloubu je nezbytná pro samostatné vykonávání ADL. Například pro oblékání, sycení, pohyb na invalidním vozíku, přesuny a pro dosahování předmětů nad úroveň ramen (Zlotolow et al., 2023).

Obnova extenze loketního kloubu se provádí u skupiny 0 a 1 podle ICSHT (viz Tabulka 1). Pacienti skupiny 0 mají neurologickou úroveň poranění C5 a nemají žádný funkční sval stupně 4 a více pod úroveň lokte. U skupiny 1 je neurologická úroveň taktéž C5, ale je zde zachována funkce BR (Fusini et al., 2022).

Pokud je v budoucnu plánována rekonstrukce úchopu, je vhodné provést přednostně rekonstrukci extenze v loketním kloubu (Kříž et al., 2019). Nutno poznamenat, že obnova extenze v loketním kloubu není široce prováděný výkon a neustále vznikají nové modifikované postupy. Více tradiční možností jsou šlachové transfery, ale oblibu si postupně získávají i transfery nervů, případně jejich kombinace (Chung et al., 2024).

### **4.5.1 Šlachové transfery pro obnovu extenze v loketním kloubu**

Existují dva způsoby šlachových transferů, případně jejich modifikace, které se používají pro obnovu extenze v loketním kloubu. První je označován jako Zancollého postup a jedná se o přenos šlachy BB na TB. Druhý neboli Mobergův postup využívá přenosu šlachy zadní části m. deltoideus na TB. Pokud vyšetření odhalí deficit funkce deltového svalu nebo teres minor, nelze využít deltový sval pro rekonstrukční výkon a přistupuje se k jinému postupu (Fusini et al., 2022).

Chung et al. (2024) ve svém systematickém přehledu uvádí, že pro skupinu pacientů, kteří podstoupili přenos šlach byla ve většině studií hlášena mediánová síla tricepsu stupně 3, s širokým rozsahem procentuálního selhání dosáhnout antigravitace (0 až 87,5 %). Wangdell et al. (2012) také uvedla, že kromě relativně rychlého obnovení síly TB po operaci se pacienti i po prvním roce od operace nadále zlepšovali, a to jak z hlediska výkonnosti, tak z hlediska spokojenosti.

Mulcahey et al. (2003) provedl studii, která systematicky porovnávala obě techniky šlachových transferů. Bylo provedeno osm přenosů svalové šlachy z BB na TB a osm přenosů



z deltového svalu na TB. Během dvouletého sledování se ukázalo, že sedm z osmi přenosů z BB vytvořilo antigravitační sílu, zatímco pouze jeden z osmi přenosů z deltového svalu udržel antigravitační sílu s extenzí v lokti. Kromě toho existují důkazy, které poukazují na lepší rehabilitaci po přenosu z BB na TB ve srovnání s přenosem z deltového svalu na TB (Peterson et al., 2017).

Mezi běžné komplikace chirurgického výkonu patří postupné natahování šlachosvalové jednotky, ruptura přenesené šlachy, kontraktura loketního kloubu a infekce (Chung et al., 2024).

#### **4.5.1.1 Přenos BB na TB**

Tento postup je preferován zejména v případech výrazné flekční kontraktury lokte nad 45° nebo pokud jsou stabilizátory ramene, jako je deltový sval a velký prsní sval, oslabené. Nicméně, je kontraindikován u pacientů s vysokou lézí míchy, kteří mají nefunkční biceps, supinátor nebo brachialis. Dále pokud je plánován budoucí nervový přenos pro obnovení funkce prstů a zápěstí (Chung et al., 2024).

Výhodou je, že pro tuto techniku není potřebný žádný štěp. Mezi nevýhody se řadí náročnější rehabilitace a možná ztráta síly flexe lokte (Curtin & Hentz, 2016).

Medina et al. (2017) provedl studii zaměřenou na přenos šlachy BB na TB u tetraplegických pacientů. Celkem se jednalo o 6 šlachových přenosů provedených modifikovanou Zancolliho technikou. U všech pacientů bylo dosaženo plné aktivní extenze lokte proti gravitaci v období 12 měsíců po operaci. Komplikace byly zaznamenány pouze u jednoho pacienta, který pooperačně uvedl ztrátu flexe v loketním kloubu, což mu znemožnilo zvednutí stehna potřebné pro přesuny.

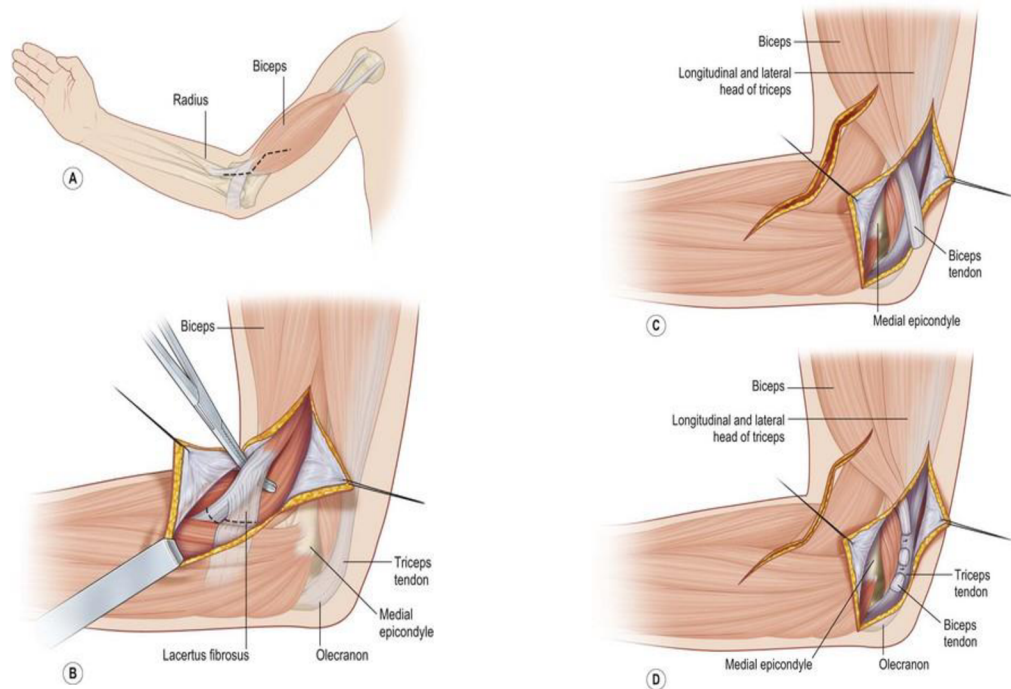
Operace proběhla za použití celkové anestezie, pacient ležel na zádech s horní končetinou umístěnou na operačním stole. Byl proveden podélný řez z anteriorní strany paže nad mediální částí bříška BB. Po celou dobu operace se dbalo na to, aby nedošlo k poškození n. musculocutaneus. Dále byl veden zadní podélný řez na úrovni distální třetiny šlachy TB laterálně od olekranonu. Podél mediální části paže byl vytvořen podkožní tunel pro spojení obou řezů. BB a jeho šlacha byly odděleny a přeneseny do zadního řezu skrz tento tunel a byly vetkány podle Pulvertaftova postupu do distální šlachy TB. Následně se obě šlachy sešily nevstřebatelným stehem do plné extenze lokte s maximální kontrakcí TB (Medina et al., 2017).

Po operaci byl po dobu 2 týdnů loketní kloub znehybněn v plné extenzi a supinaci pomocí sádrové dlahy. Mezi 2. a 5. týdnem byla použita loketní ortéza, která postupně umožňovala omezenou flexi. Každý týden byl rozsah pohybu do flexe zvětšen o 15°. Od 5. týdne terapie dále zahrnovala i funkční aktivity denního života a postupně se začínalo s aktivní rehabilitací ve flexi nad 45°. Pacient nosil extenční dlahu na noc po dobu 3 měsíců po operaci (Medina et al., 2017).

Aby bylo dosaženo maximální pevnosti transferu, je nutné několik měsíců opatrného používání. Tím je zabráněno i případnému přetažení transferu (Curtin & Hentz, 2016).

## Obrázek 2

*Přenos BB na TB mediální cestou (Curtin & Hentz, 2016)*



*Poznámka.* A) linie řezu pro odhalení úponové části BB, B) oddělení šlachy BB od úponu na radiu a od lacertus fibrosus, C) druhý řez pro odhalení úponu TB, vedení BB subkutánním tunelem D) sutura BB a TB

### 4.5.1.2 Přenos deltového svalu na TB

U tetraplegiků s poraněním míchy v úrovni C5–C6, kteří mají funkční deltový sval a BB, ale ochrnutý TB, je doporučován přenos zadního deltového svalu na triceps. Výběr vhodného pacienta a předoperační vyhodnocení stavu představují klíčový krok. Přenos zadního deltového svalu na šlachu TB je kontraindikován v případě nedostatečné síly zadní části deltového svalu. Pokud síla svalu dosahuje hodnoty nižší než 4 podle klasifikace MSG, je možné prostřednictvím fyzikální terapie usilovat o zvýšení síly až k této požadované úrovni. V případě, že je kontraktura flexe v lokti větší než 45°, doporučuje se předoperačně její zmírnění pomocí postupného dlahování a protahování. V situaci, kdy tato konzervativní léčba nepřinese očekávané výsledky, je možné zvážit chirurgické uvolnění před provedením šlachosvalového přenosu. Kromě toho, v případě nedostatečné motivace pacienta nebo neschopnosti plně se angažovat v intenzivní rehabilitaci, je chirurgický zákrok kontraindikován (Netscher & Sandvall, 2011).

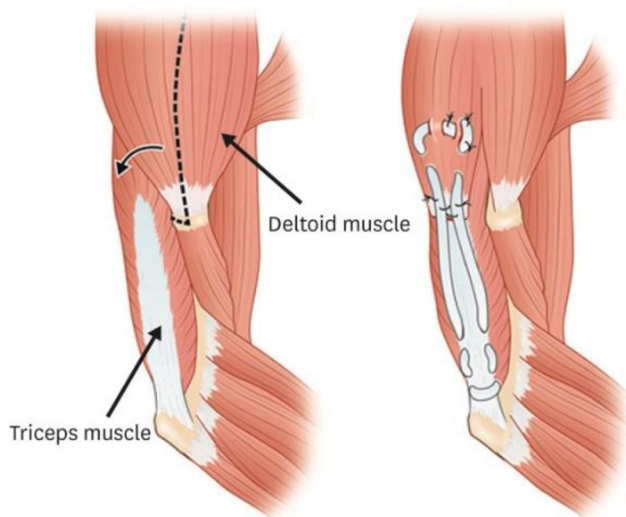
Využívá se Mobergův postup, kdy je zadní deltový sval transponován do šlachy tricepsu prostřednictvím interpozičního štěpu složeného buď ze syntetických vazů nebo jiných šlach (Medina et al., 2017). Chirurgický zákrok může být problematický z toho důvodu, že deltový sval nemá velký šlachový úpon a mezi jeho úponem a aponeurózou TB je mezera přes 15 cm. Tudíž musí být využit šlachový štěp (nejčastěji z m. tibialis anterior nebo z m. tensor fasciae latae), který bývá zdrojem komplikací (Chung et al., 2024).

Mezi hlášené komplikace patří útlum interpozičního štěpu vedoucí k opoždění extenzoru, infekce štěpu, heterotopická osifikace zadního deltového svalu a nedosažení aktivní extenze proti gravitaci (Kuz et al., 1999; Medina et al., 2017). Aby se předešlo těmto komplikacím, mnoho chirurgů dává přednost přenosu šlachy BB na TB k obnovení aktivní extenze lokte (Zlotolow et al., 2023). Avšak podle studie Koch-Borner et al. (2016), ve které byl přenos zadní části deltového svalu na TB proveden u 53 paží, nebyly hlášeny žádné větší komplikace. Nedošlo k žádné ruptuře či prodloužení šlachy. Svalová síla měřená 1 rok po operaci byla v průměru stupně 3 dle MSG. Schopnost extenze lokte proti gravitaci byla dosažena u 62 % paží (svalová síla stupně 3 a více).

Fridén & Lieber (2001) upozorňují, že po transferu deltového svalu na TB je nutné zabránit addukci ramene. To by vedlo k prodloužení přenesené šlachy.

### Obrázek 3

*Šlachový transfer zadní části deltového svalu na TB (Liew et al., 2020)*



#### 4.5.2 Nervové transfery pro obnovu extenze v loketním kloubu

V poslední době získávají oblibu mezi chirurgy ruky přenosy nervů, které se dají taktéž využít pro obnovu funkce loketního kloubu. Byl popsán přenos větve axilárního nervu do motorické větve dlouhé hlavy tricepsu radiálního nervu (Chung et al., 2024).

Většina studií taktéž uvádí dosažení svalové síly TB stupně 3, jako tomu je u tradičních šlachových transferů. Avšak byla zde zaznamenána nižší míra vzniku komplikací. Dále nebyl zaznamenán žádný deficit v oblasti dárcovského místa, tzn. schopnost abdukce a zevní rotace v ramenním kloubu nebyla negativně ovlivněna. Problémem by mohla být menší předvídatelnost kvůli závislosti na regeneraci nervu a dlouhá doba nutná k tomu, než je pacient schopen pohybu (Chung et al., 2024). Probíhá totiž axonální regenerace a reinervace, adaptace centrálních struktur a fáze neuroplasticity, která trvá 12 až 24 měsíců u většiny nervových přenosů horní končetiny (Cavallaro et al., 2019).

Nervové přenosy umožňují rychlou mobilizaci a rehabilitaci a mohou zajistit vícečetnou inervaci svalu pomocí jednoho nervového přenosu, zejména u pacientů s omezenými možnostmi šlachového přenosu v nižších skupinách podle ICSHT (Chung et al., 2024).

#### **4.6 Obnova pronace předloktí**

Pronace předloktí je zcela rozhodující pro náhradní úchop nebo manipulaci. Nerovnováha mezi funkčním BB a supinátorem spolu s oslabenými nebo paralyzovanými pronátory může vážně ovlivnit funkci ruky tím, že způsobí supinační kontrakturu. Tento stav zvyšuje riziko gravitací vyvolané extenzní kontraktury zápěstí (Fridén & Gohritz, 2015).

Ke korekci fixovaného supinačního postavení předloktí lze využít přenos šlachy BR na FPL. Šlacha BR je přemístěna přes interoseální membránu ze zadní strany na přední stranu distálního předloktí a vložena do šlachy FPL. Tím je umožněna současná pronace předloktí a flexe palce, což jsou předpoklady pro provedení náhradního úchopu (Fridén & Gohritz, 2012a).

U pacientů s vysokou míšní lézí je často jediným funkčním svalem pro vykonání pronace předloktí BR. Při tradičním palmárním přenosu BR na FPL dochází u těchto pacientů ke ztrátě síly pronace, tudíž jsou ponecháni v méně žádoucím stavu, než v jakém byli před operací. Pro funkci ruky je poté nutná gravitační pronace nebo provedení klíčového úchopu v poloze předloktí v supinaci (Fridén et al., 2012b).

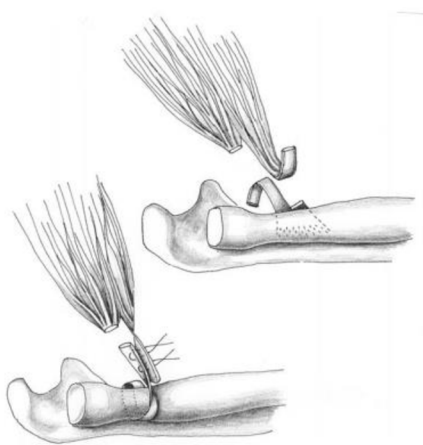
Fridén et al. (2012b) proto provedl studii, ve které potvrdil, že dorzálním přenosem BR na FPL lze současně rekonstruovat jak laterální úchop, tak pronaci předloktí bez ztráty síly. To je výhodné pro pacienty, kteří chtějí obnovu laterálního úchopu, ale mají pouze jeden funkční sval, a to BR. Do výzkumu bylo zahrnuto celkem 12 pacientů, kteří byli rozděleni do dvou skupin. U poloviny pacientů byl proveden tradiční palmární přenos šlachy BR na FPL, zatímco u druhé poloviny byl proveden dorzální přenos kolem radia přes interoseální membránu. O rok později byla zhodnocena síla klíčového úchopu a rozsah pohybu při pronaci předloktí a obě skupiny byly porovnány. Bylo zjištěno, že aktivní pronace byla významně větší u pacientů s dorzálním

přenosem ve srovnání se skupinou s palmárním přenosem (6° vs. 3°, v tomto pořadí), měřeno z polohy maximální supinace do maximální pronace. Navíc pacienti s dorzálním přenosem nevykazovali významně nižší sílu stisku ve srovnání s pacienty s tradičním přenosem šlachy.

Pro eliminaci supinačního efektu BB může být dále využita změna rotace úponu jeho šlachy k radiu. Tímto způsobem se BB stává pronačním svalem, což vede k funkčně výhodnějšímu postavení ruky pro úchop bez omezení svalové síly. Ke šlaše BB se dostává buď pomocí jednoho esovitého řezu v kubitální jamce, nebo se provádí řezy dva. Následně se rozdělí šlacha BB na poloviny v podélném směru. Jedna polovina šlachy se oddělí se od jejího úponu na radiu, druhá polovina v místě přechodu šlachy ve svalové bříško. Poté je distální část šlachy otočena mediolaterálně kolem krčku radia a spojena suturou k proximálnímu pahýlu. Při této proceduře je nutné zajistit dostatečné překrytí sešíváných konců šlachy. V případě kontraktury bicepsu může být tento postup kombinován s elongací tendinózní části BB, přičemž se často používá volný šlachový štěp, jako je tendinózní část PL, k dosažení pevnějšího spojení šlach a umožnění časnější aktivity (Čižmář et al., 2010).

#### **Obrázek 4**

*Derotace BB (Čižmář et al., 2010)*



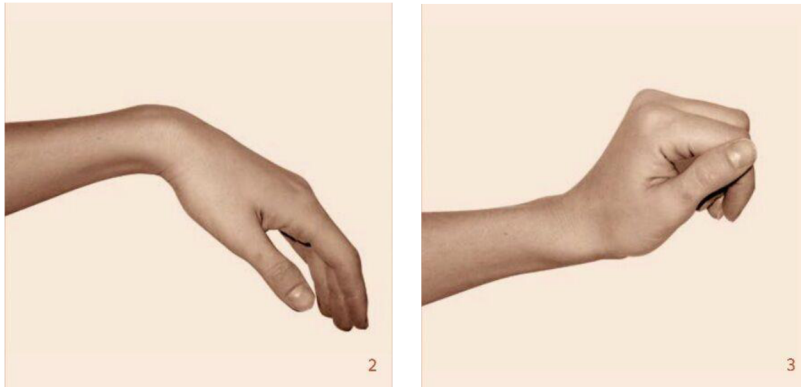
Další metodou volby je pronační osteotomie diafýzy radia. Rehabilitace začíná u obou výše zmíněných postupů aktivně asistovaným cvičením již druhý den po operaci a horní končetina je fixována v plné extenzi v lokti pomocí dlahy (Čižmář et al., 2010).

### **4.7 Obnova extenze zápěstí**

Rekonstrukce extenze v zápěstí je důležitá pro náhradní funkční úchop, kdy při aktivní extenzi zápěstí dojde k pasivnímu přitažení prstů do dlaně. To je označováno jako tenodézní stisk (Kříž et al., 2019).

## Obrázek 5

Tenodézní stisk (Gregorová, 2018)



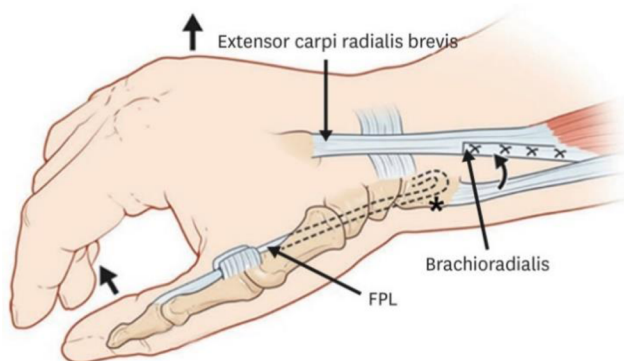
U pacientů, kteří nezvládají aktivní extenzi zápěstí a jediným funkčním svalem pod úrovní lokte je BR (skupina 1 dle ICSHT), se provádí přenos BR na ECRB. Současně se vykoná fixace šlachy FPL k distálnímu radiu (Obrázek 6). Tímto způsobem se u pacienta současně obnovuje i pasivní klíčový úchop, který je zásadní pro zvládnutí samostatné katetrizace, čímž je předcházeno komplikacím močového měchýře (Liew et al., 2020; Moberg 1978).

Princip pasivního laterálního úchopu je takový, že při aktivní extenzi zápěstí dojde k pasivnímu dotyku palce ukazováčku. Při pasivní flexi zápěstí vlivem gravitace potom dojde k otevření úchopu. Tento šlachový transfer lze uplatnit u skupiny 1 dle ICSHT (Liew et al., 2020; Moberg 1978).

Rekonstrukci aktivní extenze zápěstí pomocí šlachového transferu nelze provést u skupiny 0 podle ICSHT. Důvodem je nedostatek dárcovských svalů pod úrovní lokte. Pasivního klíčového úchopu je možné dosáhnout pouze přenosem motorického nervu brachialis do motorické větve nervu ECRL v kombinaci s tenodézou FPL na radius (Fridén & Gohritz, 2012b).

## Obrázek 6

Přenos šlachy BR na ECRB a tenodéza FPL (Liew et al., 2020)



*Poznámka.* Hvězdička značí tenodézu FPL k distálnímu radiu, křížky značí suturu šlachy BR k ECRB. Výraznější černé šipky naznačují, že při aktivní extenzi zápěstí dojde pasivně k dotyku palce ukazováčku, což je označováno jako pasivní laterální úchop.

## **4.8 Obnova postavení a stabilizace palce**

Zajištění správné polohy palce je zásadní pro efektivní využití klíčového a pinzetového úchopu. Přizpůsobení polohy palce je proto často součástí chirurgických zákroků při přenosu šlach k obnově funkce úchopu (Kříž et al., 2019).

Provádí se několik výkonů. Prvním z nich je artrodéza trapeziometakarpálního kloubu ve 30° flexi a radiální dukci pomocí T dlahy, čímž se zajišťuje správné postavení palce vůči ukazováku (Fridén et al., 2013).

Dalším chirurgickým postupem je stabilizace IP kloubu palce, jelikož u pacientů s funkčním FPL dochází při flexi palce k výrazné flexi v IP kloubu a je tak znemožněn dotyk s ukazovákem. Buď se provádí artrodéza IP kloubu, nebo zkrácení šlachy EPL, čímž se flexe IP kloubu omezí na 30° (Fridén et al., 2013).

## **4.9 Obnova úchopové funkce ruky**

U jedinců s tetraplegií se objevuje pouze slabý spontánní stisk ruky závislý na aktivní extenzi zápěstí, což je označováno jako tenodézni stisk (Obrázek 5). Pro skupinu 2 dle ICSHT je ECRL jediným spolehlivým extenzorem zápěstí, tudíž není dostupný ke šlachovému přenosu. V případě jedinců ve skupinách 3 a vyšších dle ICSHT, kde jsou přítomny dva silné radiální extenzory zápěstí, je ECRL postradatelný a díky svým lepším anatomickým vlastnostem je preferovaným dárcovským svalem pro aktivní přenos (Fridén & Gohritz, 2012a).

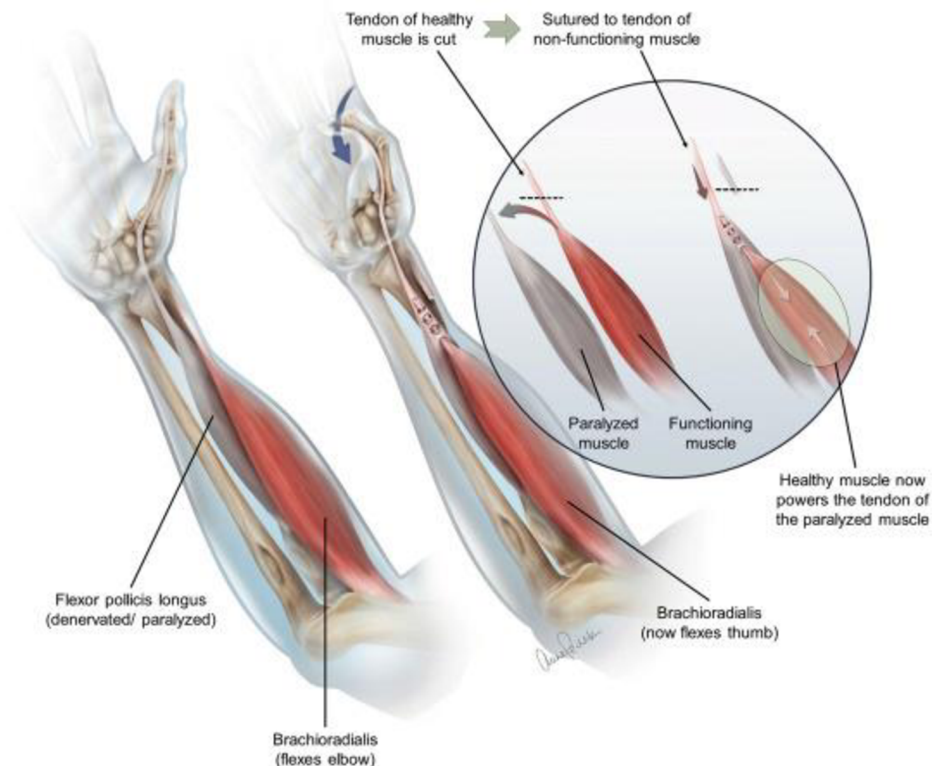
### **4.9.1 Obnova laterálního úchopu**

Rozlišujeme chirurgické postupy pro obnovu aktivního nebo pasivního laterálního úchopu. Pokud má pacient silné extenzory zápěstí a zvládne vykonat aktivně pohyb do extenze (skupina 2 dle ICSHT), provádí se přenos šlachy BR na FPL pro obnovení aktivního laterálního úchopu (Obrázek 7). Pokud pacient nemá schopnost aktivní extenze zápěstí a jediným dostupným fungujícím svalem pod úrovní lokte je BR, pak je možné provést přenos šlachy BR do ECRB. Současně je šlacha FPL připojena k distálnímu radiu, tím je obnoven pasivní laterální úchop (Obrázek 6) (Liew et al., 2020; Zlotolow, 2011).



## Obrázek 7

Přenos šlachy BR na FPL (Bazarek & Brown, 2020)



### 4.9.2 Obnova palmárního úchopu

V případě, že má pacient dostatečně silnou aktivní extenzi zápěstí a oba svaly extenzorů zápěstí (ECRL a ECRB) jsou funkční, může být ECRL přenesen na svaly flexorů prstů (FDP) s cílem obnovit palmární úchop. Tento přenos se provádí u skupiny 3 dle ICSHT (Liew et al., 2020; Zlotolow, 2011).

Je značně obtížné vyhodnotit, zda zůstane po operaci, s využitím ECRL jako dárce, dostatečná svalová síla extenze zápěstí. Podle Fridéna & Gohritze (2015) je jediným důvěryhodným způsobem, jak zjistit dostatečnou sílu obou radiálních extenzorů zápěstí, vyvolání svalové síly extenze zápěstí stupně 4 a zároveň souběžné síly PT alespoň stupně 3. Pokud vyšetření poukáže na nižší svalovou sílu, ECRL není použit k přenosu a přistupuje se k obnově pasivního laterálního úchopu.

### 4.10 Obnova interoseálních a lumbrikálních svalů

U pacientů ve skupinách ICSHT 3 a vyšších, u kterých je možný úchop, by se mělo zvážit obnovení vnitřní funkce ruky buď aktivními transfery nebo tenodézou. Pouze skupiny 8 a 9 mají



dostupné dárce pro aktivní vnitřní obnovu, nicméně nižší skupiny mohou těžit z dosažení pasivní vnitřní funkce (Zlotolow, 2011).

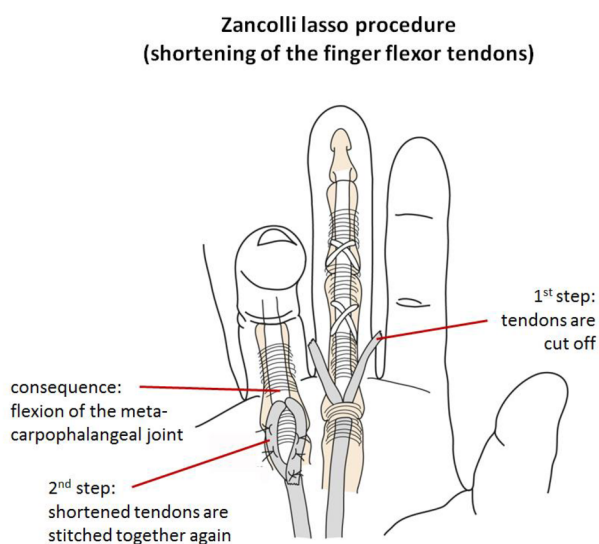
Pomocí šlachových transferů a tenodéz se usiluje o zlepšení vnitřní rovnováhy ruky pro úchop. Flexi prstů lze obnovit přenosem šlachy ECRL na FDP (Fridén & Gohritz, 2015). Rekonstrukce flexe prstů se provádí v následujícím pořadí: nejprve v DIP, potom v PIP, a nakonec v MCP kloubech. To může způsobit problémy při uchopování větších předmětů, stejně jako při klíčovém úchopu, kdy se palec dostatečně nedotýká středního kloubu ukazováku (Kříž et al., 2019).

K dosažení přirozeného a funkčního úchopu je důležité obnovit nejen pohyb flexe prstů pomocí šlachového transferu, ale také fungování vnitřních svalů. Když jsou vnitřní svaly ruky aktivní, vzdálenost mezi špičkou prstu a dlaní je při provádění uchopovacího pohybu větší. Proto lze sevřít i větší předměty (Muzykewicz et al., 2013).

Existují dvě chirurgické metody: Househo a Zancolliho laso. U metody Zancolliho lasa se šlacha FDS rozřízne a zkrátí tím, že se obtočí kolem poutka A1 a přišije zpět k sobě. To vede k trvalé mírné flexi v MCP kloubech. Tím se změní výchozí pozice pro provedení úchopu (Muzykewicz et al., 2013).

## Obrázek 8

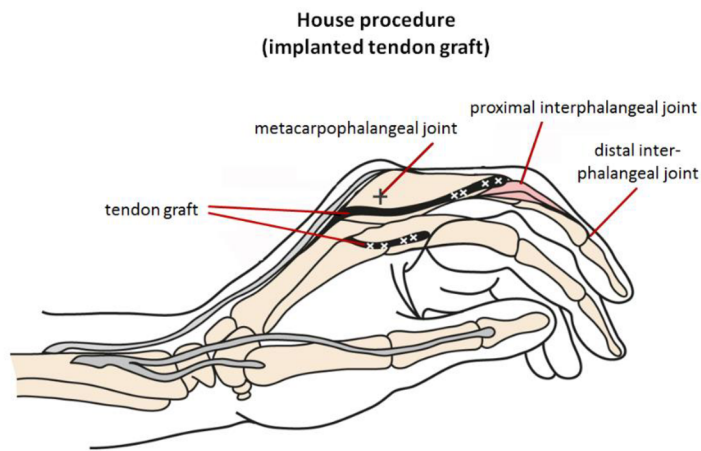
*Metoda Zancolliho lasa (Arnet, 2016)*



Househo metoda využívá šlachový štěp z paralyzovaného flexoru prstu, pomocí kterého je PIP kloub 2. prstu spojen s PIP 3. prstu. Totéž se provádí i s druhým šlachovým štěpem na PIP kloubech 4. a 5. prstu (Muzykewicz et al., 2013).

## Obrázek 9

Househo metoda (Arnet, 2016)



Muzykewicz et al. (2013) ve své studii vyšetřoval celkem 12 rukou, které pocházely od zesnulých osob. Šest rukou bylo operováno podle metody Zancolliho lasa, zbylých šest podle Househo metody. Cílem studie bylo porovnat oba chirurgické postupy z hlediska kinematiky úchopu. Aby se simuloval uchopovací pohyb, šlachy flexorů prstů byly spojeny s motorem. Motor byl nastaven tak, že natažené prsty otevřené ruky se stáhly a vytvořily pěst. Vědci natočili video zachycující pohyby prstů. Z videa byly poté vypočteny úhly jednotlivých článků prstů, sled pohybu kloubů a vzdálenost mezi špičkou prstu a dlaní během pohybu. Poté byla získaná data porovnána.

Obě chirurgické metody ukázaly, že vzdálenost mezi špičkou prstu a dlaní při úchopovém pohybu byla větší než před operací. U metody Zancolliho lasa docházelo nejprve k flexi v IP kloubech a následně v MCP kloubech, což připomínalo ruku s absencí vnitřní funkce. Na druhou stranu, u rukou rekonstruovaných pomocí Househo metody docházelo jako první k flexi v MCP kloubech, což připomínalo přirozený pohybový vzorec zdravé ruky (Muzykewicz et al., 2013).

Další postup, který se využívá k rekonstrukci aktivní funkce interoseálních svalů je označován jako Brandův (Fridén & Gohritz, 2015). Abdukci palce lze obnovit transferem EDM do APB, přičemž svalová síla EDM musí být alespoň stupně 3 (Fridén et al., 2012a).

### 4.11 Obnova otevření ruky (extenzorové fáze)

Aby bylo možné předmět pevně uchopit, je klíčové zajistit dostatečné otevření ruky. Flexory prstů bývají velmi často zkráceny, čímž je znemožněno úplné otevření ruky, a to i při pasivní flexi zápěstí. Dalším problémem může být spasticita flexorů prstů, kterou gravitace ani zachovaná aktivní extenze prstů nedokáže překonat (Fridén & Reinholdt, 2008).

Pacienti ve skupině ICSHT 4 nebo vyšší mají potenciál pro dosažení pokročilých funkčních cílů. K zachovalým svalům pod úrovní lokte se přidává PT, který bývá často využit jako dárce pro rekonstrukci aktivní extenze prstů a palce (Zlotolow, 2011).

Ze šlachových přenosů se nabízí transfer PT do šlachy EPL nebo APL pro rekonstrukci aktivního otevření prostoru mezi palcem a ukazovákem. Pro globální otevření ruky se provádí přenos PT do EDC. Pasivní otevření lze docílit tenodézou EPL do fascie předloktí, tudíž při aktivní nebo pasivní flexi zápěstí dojde k otevření prostor u mezi palcem a ukazovákem (Forner-Cordero et al., 2003).

#### **4.12 Rehabilitace po šlachových transferech**

V oblasti chirurgie ruky se uvádí, že polovina úspěchu operace závisí na správném vedení rehabilitačního procesu (Měšťák et al., 2015). Tuto skutečnost potvrdili i Wangdell & Fridén (2010) ve svém hodnocení účinků rekonstrukční operace a následné rehabilitace na funkci horní končetiny a celkovou spokojenost u 20 pacientů. Ti podstoupili operační zákrok s cílem obnovit úchop ruky. Pozorovalo se zlepšení výkonnosti a míry spokojenosti ve všech skupinách činností, což bylo zjištěno prostřednictvím Canadian Occupational Performance Measure (COPM). Tato metoda hodnocení zahrnuje polostrukturované rozhovory, které identifikují osobní problémy jedince a sledují změny ve vnímání pracovního výkonu v průběhu času. Před operací nebylo možné provést 36 % stanovených cílů. Po operaci bylo možné provést 78 % těchto cílů. Největší zlepšení bylo zaznamenáno u základní činnosti stravování, ale významné zlepšení bylo zaznamenáno i u činnostech, které jsou obecně považovány za složité a nejsou běžně měřeny v rámci standardních ADL, jako je provádění domácích prací a účast na volnočasových aktivitách.

Rehabilitace ruky po šlachovém transferu se vždy řídí typem zákroku a požadovaným cílem, kterého má být dosaženo, a také komplikacemi, které mohou vzniknout během operace nebo po ní (Vyskotová et al., 2021). Fyzioterapeut Mgr. P. Pliska zmínil, že obecnou zásadou pooperační rehabilitace je vyvarování se pohybům, které nadměrně protahují šlachový transfer nebo tenodézu. Například u přenosu zadní části deltového svalu na TB to je pohyb do horizontální addukce v ramenním kloubu, při přenosu m. tibialis posterior pro obnovu dorzální flexe nohy to je potom pohyb do plantární flexe. V případě tenodézy ECU ke korekci přílišné radiální dukce ruky je to pohyb do radiální dukce. Pohybům se vyhýbáme do té doby, než transferovaná šlacha získá určitou sílu a pružnost (osobní sdělení, 10. dubna, 2024).

#### **4.12.1 Časná rehabilitace**

Vyskotová et al. (2021) uvádí, že časná fáze rehabilitace nastává v období od 1. do 5. dne po operaci.

Během pobytu v nemocnici je pacientovi poskytnut denní plán terapií a také informace ohledně provádění domácího cvičebního programu. Pokud je to možné, je rodinný příslušník nebo osobní asistent instruován, aby dohlížel na cvičení a poskytoval pomoc (Fridén & Lieber, 2019).

Názory na vhodnou dobu zahájení rehabilitace po rekonstrukčním výkonu se po celém světě liší. Wangdell et al. (2016) provedla výzkum, ve kterém byl zjišťován efekt včasné aktivní rehabilitace u pacientů po šlachovém transferu pro obnovu úchopové funkce ruky. Celkem bylo provedeno 49 rekonstrukčních operací, přičemž nebyly hlášeny žádné ruptury nebo prodloužení přenesených šlach. Tři týdny po operaci byli všichni pacienti (100 %) schopni vykonávat základní činnosti běžného života, 74 % pacientů zvládlo instrumentální činnosti. Bylo také zaznamenáno zlepšování svalové síly úchopu.

Protokol včasné rehabilitace vychází z toho, že díky technikám silného šití šlach (side-to-side) je možné začít s aktivním tréninkem ruky bezprostředně po operaci. K zatížení šlachy do selhání je zapotřebí síly 200 N, což poskytuje přibližně desetinásobnou bezpečnostní rezervu pro provádění aktivního tréninku rozsahu pohybu (Tsiampa et al., 2012; Fridén et al., 2010).

Ve Švédsku se s časnou mobilizací transferovaných šlach pracuje již od roku 1995 a od roku 2008 se využívá úplný protokol časně aktivní rehabilitace. Terapeuti hrají důležitou roli ve vzdělávání, podpoře a vedení pacienta v průběhu pooperačního tréninku (Wangdell et al., 2016).

Protokol časně aktivní rehabilitace podle Wangdell et al. (2016) zahrnuje dvě části: časnou mobilizaci transferovaných šlach a program svalové reedukace/rehabilitace.

Mezi pozitivní aspekty časně mobilizace patří snížení rizika adhezí, tuhosti kloubů, svalových atofií a otoků. Tento přístup rovněž přispívá k udržení funkce nervosvalové soustavy a kontraktilní schopnosti přenesených svalů, což v konečném důsledku zkracuje dobu pooperační rehabilitace a vede k lepším výsledkům (Sultana et al., 2013).

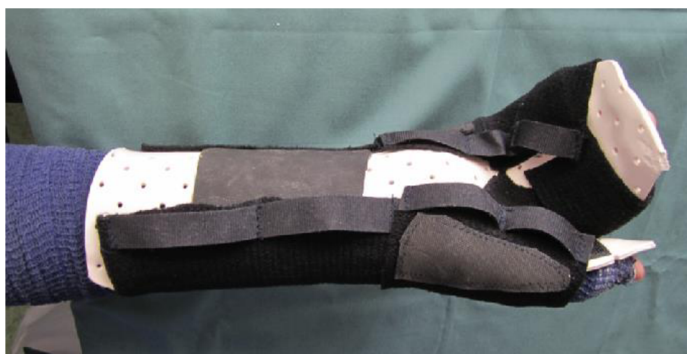V prvních dnech po operaci se provádí kontrola otoků, kdy se využívají kompresní obvazy, které tolik neomezují pohyb a pacientovi je doporučováno umístit ruku do zvýšené polohy. Dále je nezbytná ochrana transferu pomocí individuálně zhotovené dlahy a podporuje se pohyblivost tkání pro prevenci vzniku adhezí. Podle konkrétního typu šlachového transferu se určuje optimální poloha ruky nebo celé horní končetiny v dlazi. Například u šlachového transferu BR na FPL to je extenze 30° v zápěstí, flexe 60–80° v MCP kloubech, extenze 0° v PIP

kloubech a palec se lehce dotýká ukazováku. Dlahy se v tomto případě sundávají dvakrát až třikrát denně a pacient se učí aktivovat „nové“ motory (Fridén & Lieber, 2019; Wangdell et al., 2016).

Obecně by měly být struktury v dlazě v uvolněné, ale lehce natažené poloze tak, aby se minimalizovalo přílišné namáhání transferovaných šlach. Dále by fixace neměla omezovat nedotčené části. Upevnění se provádí na volární straně předloktí pomocí elastických suchých zipů, které jsou umístěny přes dorzální stranu prstů ruky a v případě delší dlahy mohou být umístěny i přes předloktí. Dlahy je navržena tak, aby umožňovala provádění různých úkonů, jako je nezávislé nasazování a sundávání dlahy, ovládání invalidního vozíku, psaní na počítači nebo asistence při katetrizaci (Wangdell et al., 2016).

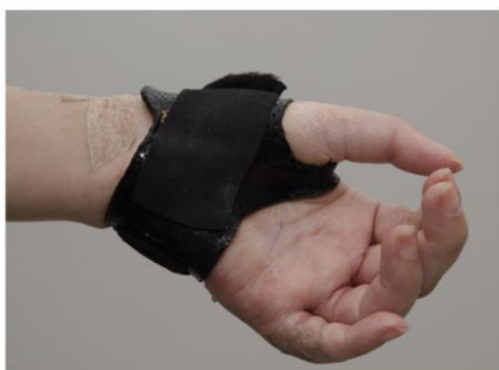### **Obrázek 10**

*Pooperační palmární dlahy (Wangdell et al., 2016)*



### **Obrázek 11**

*Ochranná dlahy po dezi CMC kloubu palce (Wangdell et al., 2016)*



### **Trénink svalové reedukace**

Fyzioterapeut nebo ergoterapeut začíná postupně do terapie začleňovat aktivaci svalů a pasivní pohyby podle pokynů lékaře, opakovaně několikrát denně od 2. dne po operaci. Trénink svalové reedukace zahrnuje volní aktivitu přeneseného svalu a udržení posunlivosti šlachových struktur, aby se zabránilo adhezi (Wangdell et al., 2016).

V prvních 24 hodinách po operaci je odpor vůči počátečním pohybům minimální, protože pooperační otok ještě není zcela rozvinutý. Cílem je usnadnit motorické učení pomocí vnějších podnětů (například zrakových a hmatových) a pomocí propiocepce z protažení svalů. V důsledku poranění míchy jsou často tyto vjemy omezené nebo zcela chybí, proto je při učení nových funkcí klíčové i zrakové vnímání. Pro usnadnění volní aktivace přeneseného svalu je pacient povzbuzován k soustředění na pohyb, který měl přenesený sval ve své původní funkční poloze. Například pokud byla přenesena šlacha BR na FPL pro obnovu flexe palce, je pacientovi sděleno, aby při pokusu o aktivní flexi palce myslel na flexi lokte, a poté je povzbuzen, aby vizuálně pozoroval a vnímal nově vzniklý pohyb, pokud je to možné (Wangdell et al., 2016).

Při aktivním cvičení s přeneseným svalem je vhodné využít vnějšího odporu. Na začátku se toto provádí přidáním odporu na původní funkci přeneseného (dárcovského) svalu. Například, pokud je šlacha BR přenesena na FPL, přidání odporu při flexi lokte usnadní volní aktivaci BR při flexi palce. Cílem všeobecného aktivního přístupu je zabránit otokům aktivací svalové pumpy, minimalizovat riziko vzniku tlakových vředů pohybem na vozíku, udržovat celkovou kondici, a především udržet nezávislost a kontrolu nad vlastním životem (Wangdell et al., 2016).

Pokud není možné aktivně dosáhnout plného rozsahu pohybu v nové funkci, pacient je povzbuzován, aby pokračoval v pohybu pasivně, s dopomocí druhé ruky. Cílem pasivních pohybů je udržení posunlivosti/klouzání mezi paralelními šlachovými strukturami. Pokud dojde k adhezím, dochází přibližně kolem 2 týdnů po operaci ke zvýšení odporu při pohybu. Na to je nutné reagovat zvýšením intenzity rehabilitace (Wangdell et al., 2016).

Během prvních dnů po operaci se cvičení provádí čtyřikrát denně, s opakováním pohybů 7–10krát. Pokud se projevuje vyšší únava nebo jsou svaly slabší, snižuje se počet opakování. (Wangdell et al., 2016).

Pacienti jsou seznámeni s cvičebním programem pro domácí prostředí a obvykle jsou propuštěni z nemocnice 3 dny po operaci, za předpokladu, že jejich domácí podmínky jsou optimální a mají zajištěnou následnou rehabilitaci. V opačném případě je možné zůstat v nemocnici až 10 týdnů (Wangdell et al., 2016).

#### **4.12.2 Následná rehabilitace**

Vyskotová et al. (2021) uvádí, že následná rehabilitace trvá v období 2 až 8 týdnů po operaci. Častými překážkami pro cvičení bývají pooperační otoky, omezený rozsah pohybu, strach a bolest.

Pro udržení aktivity během prvních týdnů po operaci je pacient povzbuzován k aktivaci ruky s použitím ochranné dlahy, aby se předešlo efektu tzv. naučeného nepoužívání ruky.

Aktivace pacienta v této fázi je důležitá pro prevenci kardiovaskulárních komplikací, vzniku dekubitů a dalších potenciálních problémů (Wangdell et al., 2016).

Využívají se měkké techniky na uvolnění svalů, vhodné je i cvičení v představě, kdy pacient myslí na provedení určitého pohybu. Následně se přistupuje k aktivnímu cvičení, na které se odkládá dlahu. Zpočátku se využívají polohy, kde je vyloučen vliv gravitace. Cvičí se jak v uzavřeném, tak otevřeném kinematickém řetězci. Je doporučeno provádět cvičení 2krát denně s ohledem na svalovou únavu (Čižmář & Faltýnková, 2012).

Po 2 týdnech jsou obvykle vytaženy stehy a aktivity jsou pak více zaměřeny na každodenní život a ovládání ruky. Trénink funkcí se zaměřuje na izolované pohyby a jejich koordinaci a také na regulaci síly. Jakmile pacient dosáhne plného rozsahu pohybu bez vnější síly, začínají se provádět dynamická cvičení. Trénink probíhá v aktivním rozsahu pohybu, a není používána žádná síla k jeho zvětšení (Fridén & Lieber, 2019; Wangdell et al., 2016).

Je zvláště důležité začít postupně používat ruce v ADL. Aktivity a pomůcky jsou přizpůsobeny tak, aby bylo dosaženo co největší nezávislosti pacienta a byl schopen vykonávat činnosti modifikovaným způsobem. Lze využít například protiskluzový nástavec na vidličku, díky kterému je pacient schopen sníst více soust, nebo třeba zesílenou rukojeť kartáče na vlasy (Wangdell et al., 2016).

V období od 3 týdnů do 3 měsíců po operaci se palmární dlahu používá pouze na noc. V situacích s výrazným otokem se však doporučuje pokračovat s nošením dlahy i několik hodin přes den v kombinaci se zvýšenou polohou končetiny během odpočinku. Pokud se při rekonstrukci úchopu prováděla déza CMC kloubu palce, je doporučeno nosit ochrannou dlahu při aktivitách po dobu 10 týdnů. Zároveň je důležité, aby byla zachována pohyblivost zápěstí a MCP kloubů (Obrázek 11) (Wangdell et al., 2016).

Pacient může ohrozit nebo dokonce ztratit nově získanou funkci ruky v důsledku špatných pohybových stereotypů nebo návyků. Například při používání opor při přesunech nebo při pohybu na lůžku může docházet k nevhodnému protahování či přetěžování šlach a svalů. Proto je důležité průběžně identifikovat tyto nesprávné stereotypy a včas pacienta instruovat, aby je korigoval. Když pacient zvládne aktivovat obnovený úchop, není již třeba používat některé dřívější kompenzační pohyby, jako například v rameni. Rehabilitace se proto soustředí i na analýzu držení horní končetiny a terapeut pomáhá pacientovi znovu si osvojit efektivnější držení horní končetiny a ergonomické pohybové vzorce (Wangdell et al., 2016).

Rehabilitace se také zaměřuje na péči o jizvu a její okolí pro podporu fyziologického hojení (Čižmář & Faltýnková, 2012). Obecný model hojení ran lze rozdělit do tří hlavních procesů: zánět, proliferace a remodelace (Son & Harijan, 2014). Proces proliferace začíná kolem 4. nebo 5. dne po poranění tkáně migrací fibroblastů do matrice rány (Almine et al., 2012). Poslední fáze

remodelace obvykle začíná 3 týdny od poranění tkáně a je zásadní pro výslednou kvalitu jizvy. Péče o jizvu by měla pokračovat minimálně po dobu jednoho roku (Son & Harijan, 2014).

Jizvu je vhodné promazávat vazelínou nebo měsíčkovou masťou a chránit ji před poraněním či slunečním zářením pomocí přikrytí. Dále využíváme techniky jako je tlaková masáž, při které se 30 sekund vyvíjí tlak na jizvu směrem dolů, dokud kůže nezbělá. Poté se prsty uvolní a místo se nechá prokrvit. Tímto způsobem se postupuje po celé délce jizvy. Dále lze provádět „esíčka a céčka“, nikdy jizvu neroztahujeme od sebe. Pokud bychom nevěnovali jizvě dostatečnou péči, mohlo by dojít k jejímu přirůstání k hlubším vrstvám, což by mohlo vést k omezení pohybu (Čižmář & Faltýnková, 2012).

#### **4.12.3 Pozdní rehabilitace**

Dle Vyskotové et al. (2021) se jedná o období, které nastává od 10. týdne po operaci a již je povolena plná zátěž. Wangdell et al. (2016) ve svém protokolu časně rehabilitace začíná s plnou zátěží a silový tréninkem přenesených šlach od 3. měsíce po operaci.

V tomto období již neexistují žádná zbývající omezení ve využívání ruky, s výjimkou situací, jako je například hraní ragby, kde jsou dodatečně stanoveny čtyřtýdenní omezení (Vyskotová et al., 2021).

Při rehabilitaci pokračujeme v posílení svalu a jeho integraci do funkčních pohybů. Účinnost terapie je ovlivněna duševním stavem pacienta, a proto je klíčové reagovat na případné poklesy nálady, motivace či aktivity. S rostoucí jistotou ve využívání ruky v běžných činnostech pak potřeba terapeutické podpory klesá. V momentě, kdy pacient získá schopnost integrovat nově nabyté dovednosti do každodenního života, můžeme postupně snižovat frekvenci vedených tréninků nebo je úplně ukončit a přesměřovat ho na doporučené pravidelné kontroly (Wangdell & Fridén, 2010).

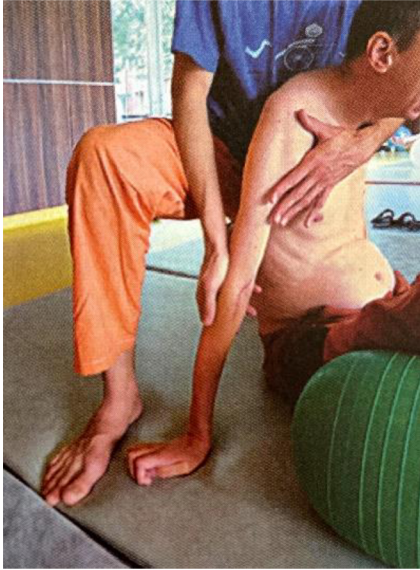#### **4.12.4 Terapeutické metody**

Terapeut pracuje na zlepšení svalové koordinace a přizpůsobuje různé režimy svalové práce podle nové funkce a povoleného rozsahu pohybu a zátěže. Strategicky diferencuje funkce svalů tím, že zapojuje ruku do otevřeného nebo uzavřeného kinematického řetězce. Důraz je kladen na správné provedení pohybů, aby nedošlo k zafixování neoptimálních pohybových stereotypů (Vyskotová et al., 2021).



## Obrázek 12

*Řízené zatížení ruky s aktivací svalů, uzavřený kinematický řetězec (Vyskotová et al., 2021)*



Pro efektivní trénink je vhodné kombinovat principy Bobath konceptu, PANat konceptu a další metody na neurofyziologickém podkladě. Dále je výhodné použití poloh z posturální ontogeneze. Podporuje se vnímání nového tělesného schématu prostřednictvím ideomotorických cvičení. V situacích, kdy má jedinec problém s nácvikem pohybu lze použít myofeedback, který využívá princip vizuální či zvukové zpětné vazby a vyhodnocuje míru svalové aktivity (Vyskotová et al., 2021).

Jako doplňkové metody terapie můžeme začlenit i přístrojové techniky. Podle doporučení lékaře zahrnujeme aplikaci laserové terapie s cílem podpořit proces hojení. Volbu termoterapie nebo kryoterapie pak zohledňujeme podle aktuálního stavu, s cílem uvolnit tkáň nebo ovlivnit otok. Kromě toho, po zahojení rány, využíváme hydroterapii ve vířivce nebo lymfatické tejpování k další redukci otoku. Tejpování může být užitečné i k facilitaci správného postavení ruky (Vyskotová et al., 2021).

### Obrázek 13

*Využití tejpování po šlachových transferech (Vyskotová et al., 2021)*



*Poznámka.* a) lymfotejp pro redukcí otoku, b) facilitace postavení palce a zápěstí pomocí tejpů (zelený), kombinováno s lymfotejpelem (žlutý).

Pro stimulaci svalů lze využít elektrogymnastiku, kterou začínáme aplikovat v období od 4. nebo 6. týdne. Tato metoda je primárně zaměřena na posílení svalů, prevenci tvorby adhezí a usnadnění integrace svalu do nových funkcí (Vyskotová et al., 2021).

V poslední době několik studií poukazuje na pozitivní výsledky dosažené využitím virtuální reality v rehabilitaci u různých neurologických diagnóz včetně poranění míchy. Díky principu zpětné vazby je usnadněno motorické učení a je dosaženo lepšího zapojení svalů do pohybových vzorců (Vyskotová et al., 2021). Určité studie potvrdily, že využitím virtuální reality u pacientů se spinální lézí došlo ke zlepšení motorické funkce (Carlozzi et al., 2013; Dimbwadyo-Terrer et al., 2013; Roosink et al., 2016; Villiger et al., 2013), neuropatické bolesti (Jordan & Richardson, 2016; Villiger et al., 2013), rovnováhy (Sayenko et al., 2010; Villiger et al., 2013) a aerobních funkcí (Gaffurini et al., 2013; Hasnan et al., 2013).

#### **4.12.5 Možnosti hodnocení funkce ruky po šlachových transferech**

Doporučená dispenzarizace stavu obvykle probíhá 6 až 12 měsíců po operaci (případně i 3 měsíce po něm, pokud je to potřeba). Posuzuje se stav a funkce transferu a navrhuje se další kroky k dosažení stanovených cílů. Následně se sleduje účinek zákroku po dobu 2–3 let a poté znovu po 5 letech. Prostřednictvím specifických testů a hodnocení se porovnávají počáteční data s daty získanými během jednotlivých kontrol (Vyskotová et al., 2021). Spolu s pacientem

hodnotíme přínosy operace a spokojenost pomocí Canadian Occupational Performance Measure (Wangdell & Fridén, 2010).

Důležité je posouzení zvládnutí ADL z hlediska funkčnosti horních končetin. Actual Amount Use Test zjišťuje míru spontánního využívání postižené horní končetiny při každodenních činnostech, avšak v kontrolovaném prostředí laboratoře, nikoli v domácím prostředí. Pacienti jsou zaznamenáváni na video a aktivity jsou realizovány podle standardizovaného scénáře, který zahrnuje celkem 17 různých úkolů. Dalším příkladem testu pro posouzení funkce ruky v ADL je Jebsen Test of Hand Function, zahrnující 7 podtestů, které pacient nejprve vykonává nedominantní rukou, následně dominantní (Vyskotová & Macháčková, 2013). Dále zjišťujeme schopnost zapojení horních končetin pacienta při stravování (např. uchopení lahve, otevírání nádob, krájení, přesun sousta do úst), hygieně (mytí, sušení ručníkem, čištění zubů), oblékání, vyprazdňování močového měchýře a střeva. Tyto schopnosti můžeme hodnotit například balbiprostřednictvím dotazníku SCIM (Vyskotová et al., 2021). Wheelchair skills test se používá pro posouzení stereotypu pohybu ruky při pohánění invalidního vozíku a také k hodnocení dovedností potřebných pro každodenní pohyb na vozíku (Dalhousie University, 2023).

Pro posouzení manipulačních funkcí ruky lze využít Funkční test ruky dle Masného. „Jde o orientační vyšetření schopnosti zaujmout funkční postavení ruky do špetky, štipce, háčku, stříšky, pěsti, provedení opozice palce, úchop válce a koule a dynamometrie“ (Vyskotová & Macháčková, 2013, p. 92).

Dalšími možnostmi pro posouzení jemné motoriky jsou kolíčkové testy, které se zaměřují na hodnocení jedné konkrétní dovednosti – schopnosti provádět precizní úchop. Může se jednat o Nine-Hole Peg Test nebo Purdue Pegboard Test (Vyskotová & Macháčková, 2013).

## 5 KAZUISTIKA

Jméno a příjmení: J. H.

Pohlaví: muž

Věk: 33 let

Dominantní končetina: levá

Diagnóza: spastická tetraplegie z důvodu poranění krční míchy

Datum vyšetření: 19. 4. 2024

### 5.1 Anamnéza

#### Osobní anamnéza:

- Červen 2020 – traumatické poranění míšních segmentů C4–C7, spastická tetraplegie.
- 14. 6. 2021 – deliberace levého LOK z důvodu flekční kontraktury, derotace BB na LHK z důvodu supinační deformity, zároveň proveden transfer šlachy zadní části m. deltoideus na TB se štěpem z m. tibialis anterior pro obnovu extenze levého LOK, pooperační komplikace: absence extenze levého zápěstí z důvodu blokace n. radialis (po cca 10 týdnech spontánní obnova), adheze proximální části jizvy ke šlaše BB (bolestivost a pocit nepříjemného tahu při aktivaci BB, omezení rozsahu pohybu, zlepšení stavu domácí elektrogymnastikou).
- 30. 5. 2023 – šlachový transfer zadní části m. deltoideus na TB na PHK se štěpem z m. tibialis anterior pro obnovu extenze pravého LOK, bez komplikací.
- 4. 10. 2023 – chirurgická rekonstrukce flekčních kontraktur obou hlezenních kloubů a flekčních deformit palců obou DKK.

**Rodinná anamnéza:** Nerelevantní.

**Sociální anamnéza:** Žije s matkou, které zajišťuje péči, v bezbariérově upraveném bytě v přízemí.

**Farmakologická anamnéza:** Pravidelně neužívá žádné léky.

**Pracovní anamnéza:** Invalidní důchod, v budoucnu by chtěl pracovat na počítači.

**Pohybová anamnéza:** Před úrazem míchy aktivně sportoval (hlavně cyklistika a fotbal), nyní nesportuje.

**Nynější onemocnění:**

- Po úrazu míchy nezládal samostatně vykonávat ADL. Největší problém činily přesuny (například z vozíku na postel a zpět), oblékání a osobní hygiena – potřeba pomoci druhé osoby. Samostatně se zvládl najíst pouze s využitím speciálně upraveného příboru. Chodil pravidelně na rehabilitaci se zaměřením na zmírnění spasticity, udržování rozsahu pohybu, zvýšení svalové síly zbytkového svalstva, centraci kloubů, trénink přesunů, mobility, tenodézního efektu, nácvik modifikovaného výkonu ADL. Opakovaně byl na pobytu v Centru Paraple a Rehabilitačním ústavu v Hrabyni.
- V ParaCENTRU Fenix v Brně mu byla doporučena metoda šlachových transferů. Po rekonstrukci extenze obou loketních kloubů popisoval spokojenost. Naplánoval se tedy další zákrok – obnova laterálního úchopu na LHK. Předoperačně byl schopen aktivních pohybů v RAKK, LOKK, aktivní dorzální flexe zápěstí (funkční BR a ECRL, skupina 2 dle ICSHT), ale neuplatní se pro supinační postavení předloktí, absence pronace předloktí a funkce prstů, levou ruku měl v radiální deviaci.
- 20. 4. 2024 – rekonstrukce aktivního laterálního úchopu na LHK transferem šlachy BR na FPL, současně provedeny další výkony: dynamická tenodéza v předpětí FPL na základní článek palce a tenodéza EPL do septa 2. a 3. kompartmentu s předpětím do plné extenze palce pro podporu tenodézního efektu, stabilizace palce dézou CMC kloubu, tenodéza ECU ke korekci radiální dukce. Nasazena dlaha pro ochranu transferu.
- Průběh operace bez komplikací, ale pooperačně vznik dekubitu pod dlahou chránící CMC kloub palce, proto ji po 3 týdnech odložil, puchýře a patologické hojení jizvy po celé délce dorzální strany palce. Silový úchop povolen po 5 týdnech.

## 5.2 Vyšetření

### Posturálně-lokomoční (funkční) stav:

- Orientovaný a motivovaný.
- Pohyb na mechanickém vozíku, pro zajištění stability sedu používá hrudní pás pro připoutání k vozíku. Sám zvládne pohánět kola jen po krátkou vzdálenost, v jednoduchém terénu a po rovině. Jinak nutná pomoc druhé osoby.
- Pacient popisuje spokojenost s proběhlou operací pro obnovu laterálního úchopu a vnímá větší samostatnost ve vykonávání některých ADL. Například se zvládne samostatně najíst klasickým příborem, podat si ze stolu hrnek o hmotnosti cca 500 g

a napít se, udržet v ruce mobilní telefon, uchopovat a přemísťovat drobnější předměty, někdy zvládne samostatné svlečení volného trička. Při podávání vzdálenějších předmětů, kdy je nutné provést dopředný pohyb trupem se objevují spazmy v břiše, také problém se stabilitou sedu. Občas mívá bolesti levého ramene.

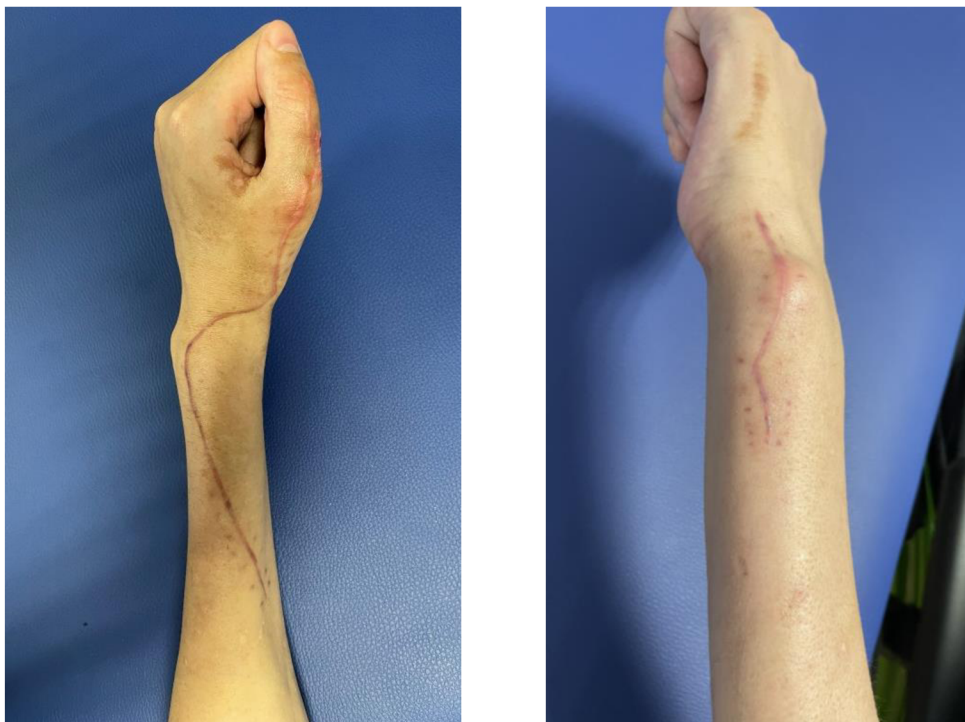- Stále největší problém s přesuny, osobní hygienou a oblékáním. Intermitentní katetrizaci taktéž nezvládá samostatně. Pomoc při těchto činnostech zajišťuje matka.

#### **Aspekce:**

- Sed na vozíku – hlava v předsunu, protrakce ramen, mírná deviace trupu doleva, zvýšená hrudní kyfóza (neschopnost udržet napřímenou páteř), flekční držení prstů na obou rukách, jinak bez typického spastického držení, břišní svaly povolené, pánev v retroverzi.
- Jizvy – stehy extrahovány, v okolí jizvy na dorzální straně palce patrné mírné zarudnutí, vpravo od jizvy přítomny puchýře (již vykazují známky hojení), pokračování jizvy na zápěstí a předloktí bez známek patologického hojení, jizva na laterální straně zápěstí taktéž bez známek patologického hojení (Obrázek 14).

#### **Obrázek 14**

*Jizvy po sérii výkonů pro rekonstrukci laterálního úchopu (zdroj vlastní)*



**Palpace:**

- Omezená posunlivost jizvy latero-laterálně nad MCP kloubem palce, zbylé části jizev bez známek adheze.
- Mírně zvýšená teplota v okolí jizvy na dorzální straně palce.
- Hypertonus ascendentních vláken m. trapezius, m. SCM bilaterálně, mm. scalení.

**Orientační vyšetření svalové síly:**

- Aktivní flexe ramenních kloubů vsedě proti gravitaci.
- Aktivní flexe loketních kloubů proti lehkému odporu, LHK asi o 10 % silnější oproti PHK.
- Aktivní dorzální flexe LHK proti lehkému odporu, PHK proti gravitaci.
- Aktivní palmární flexe oboustranně pouze s vyloučením gravitace.
- Aktivní flexe palce na LHK proti lehkému odporu, na PHK palec nefunguje.

**Neurologické vyšetření:**

- Povrchové taktilní cití 0/10 na každé ruce.
- Vyšetření spasticity podle Modifikované Ashworthovy škály:
  - LHK: BB 2
  - PHK: BB 2

**Vyšetření funkčních schopností ruky:**

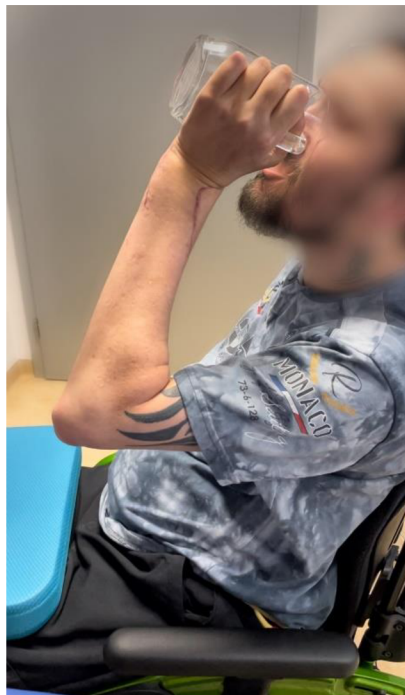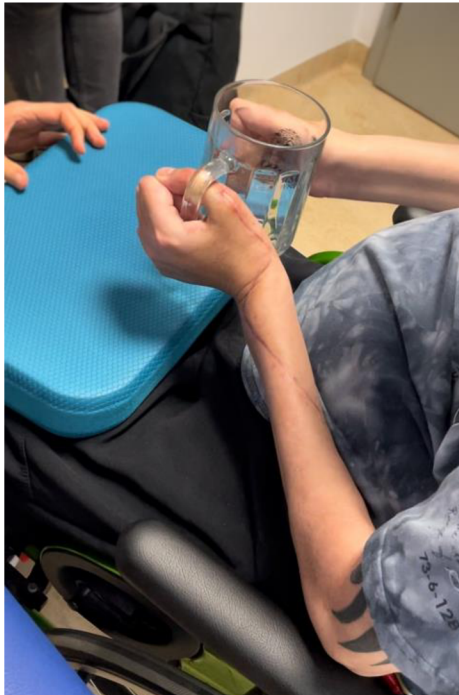- Aktivní pohyb do palmární a dorzální flexe levého zápěstí spojen s mírnou radiální dukcí.
- Neoptimální tenodézní efekt – při aktivní palmární flexi levého zápěstí zůstávají prsty ve flexi, ale palec se pasivně extenduje.
- Schopen laterálního uchopení předmětu (např. pingpongový míček, malý molitanový míček, svazek klíčů, 0,5 kg činka) nad úrovní ramen před sebou, následně ho přemístit a položit na stůl po levé straně. Při uchopení a puštění využívá tenodézní efekt (aktivní stisk palce při dorzální flexi zápěstí, uvolnění při palmární flexi). S mírným souhybem levého ramene, PHK se zahákne o vozík pro zajištění stability trupu.
- Zvládne uchopit pивní půllitr (zaplněný do poloviny objemu) položený na stole před ním a samostatně se napít. Pro optimální provlečení palce uchem je nutné správné



natočení pŕllitru. Pomocí laterálního ŕchopu, zapření prstŕ a kořene dlaně o sklo a pomocí druhé ruky dokáže zvednout pŕllitr ze stolu a přemístit do k ŕstŕm. Samotný náklon pŕllitru pak zvládá pouze LHK (Obrázek 15). Problémem je, pokud má pŕllitr nebo hrnek postupně zužující tvar, který brání v zapření prstŕ a kořene dlaně. Limitací je třes při pohybu, který se vyskytuje nepravidelně s různou intenzitou.

### Obrázek 15

*Bimanuální ŕchop pŕllitru a samostatné napití (zdroj vlastní)*



### Závěr vyšetřeni:

- Tetraplegický pacient po rekonstrukci laterálního ŕchopu na LHK s aktivní flexí palce proti mírnému odporu, s neoptimálním funkčním pohybem při ŕchopu společně s radiální deviací ruky a s instabilitou sedu.

## 5.3 Návrh rehabilitačního plánu

### 5.3.1 Krátkodobý rehabilitační plán

- Nácviik funkčního pohybu při ŕchopu s dopomocí terapeuta (při palmární flexi zápěstí extenze prstŕ a palce, při dorzální flexi flexe prstŕ a palce), důraz na neutrální postavení ruky.



- Trénink silového laterálního úchopu v dorzální flexi v neutrálním postavení ruky – úchop a manipulace s předměty (např. 0,5 kg činka, láhev s vodou, svazek klíčů, hrnek nebo půllitr, míčky, tužka, mobilní telefon), trhání ubrousku (Obrázek 19).
- Zvýšení svalové síly zachovalých svalů – analytické posilování, elektrogymnastika.
- Péče o jizvy – tlaková masáž, céčka, esíčka, protahování v podélné ose, promazávání (pro podporu fyziologického hojení a prevence adheze jizev ke spodním vrstvám).

### **5.3.2 Dlouhodobý rehabilitační plán**

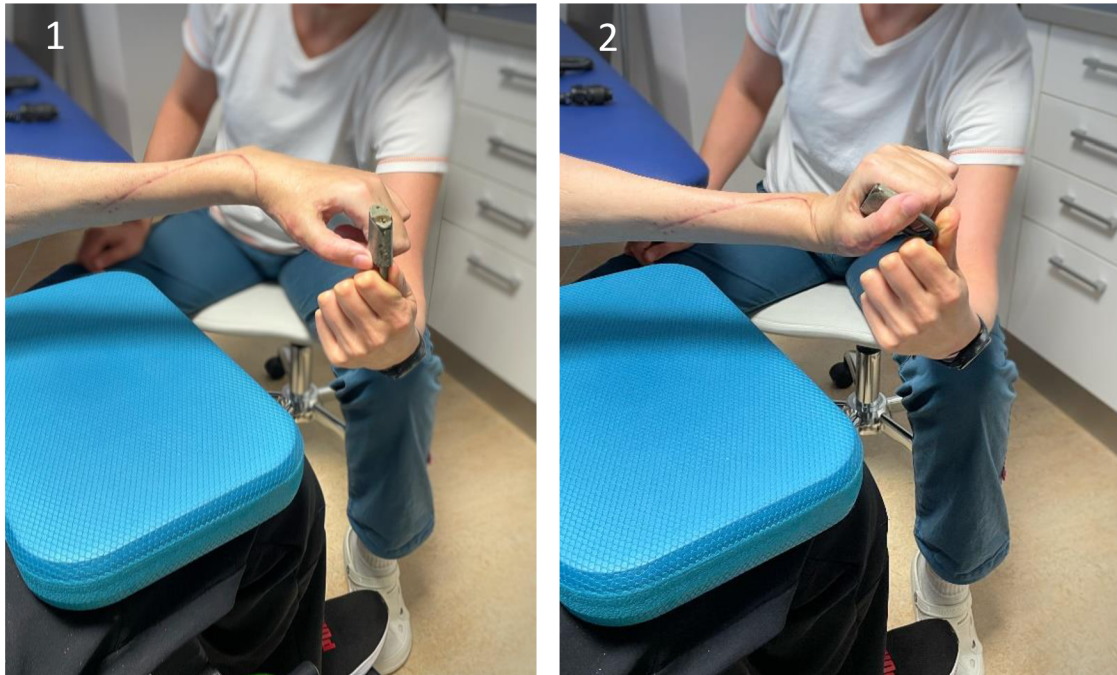
- Pokračování v aktivitách z krátkodobého rehabilitačního plánu + větší zaměření na využití obnoveného úchopu při ADL aktivitách (sycení, hygiena, přesuny).
- Laser na podporu hojení jizev.
- Zlepšení stability sedu (např. s využitím Bobath válce, Redcord, Vojtova metoda).
- Centrace ramenních kloubů a jejich stabilizace v opoře vsedě.
- Statický prolongovaný progresivní stretching spastických svalů, udržení rozsahu pohybu.
- Měkké techniky se zaměřením na m. trapezius, m. SCM, mm. scaleni, uvolnění fascií krku a hrudníku.
- Doporučení vhodných sportů – např. handbike.
- Pobyt v Centru Paraple, následně v Rehabilitačním ústavu Kladruby.

### **5.3.3 Komprehensivní rehabilitace**

- Ergoterapie – nácvik ADL pro zvýšení soběstačnosti, doporučení speciálně upraveného počítače a dalších kompenzačních pomůcek.

## Obrázek 16

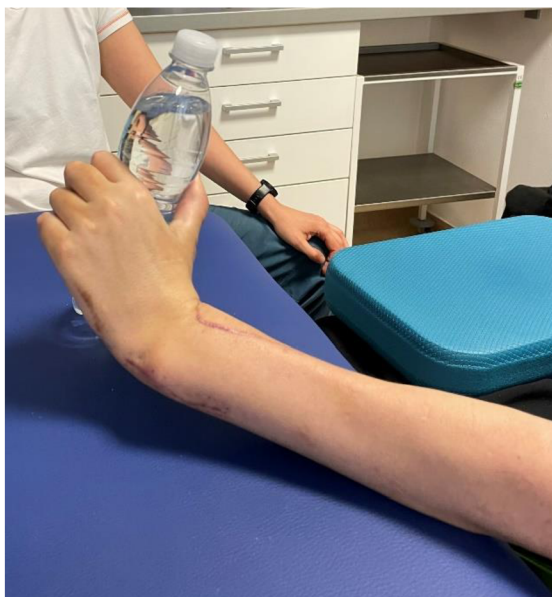*Laterální uchopení předmětu s funkčním pohybem zápěstí (zdroj vlastní)*



*Poznámka.* 1) při aktivní palmární flexi zápěstí pasivní otevření prostoru mezi palcem a ukazovákem, extenze prstů, 2) při dorzální flexi zápěstí pasivní přitažení prstů do dlaně, aktivní flexe palce a sevření předmětu laterálním úchopem.


## Obrázek 17

*Laterální úchop lahve s vodou (zdroj vlastní)*



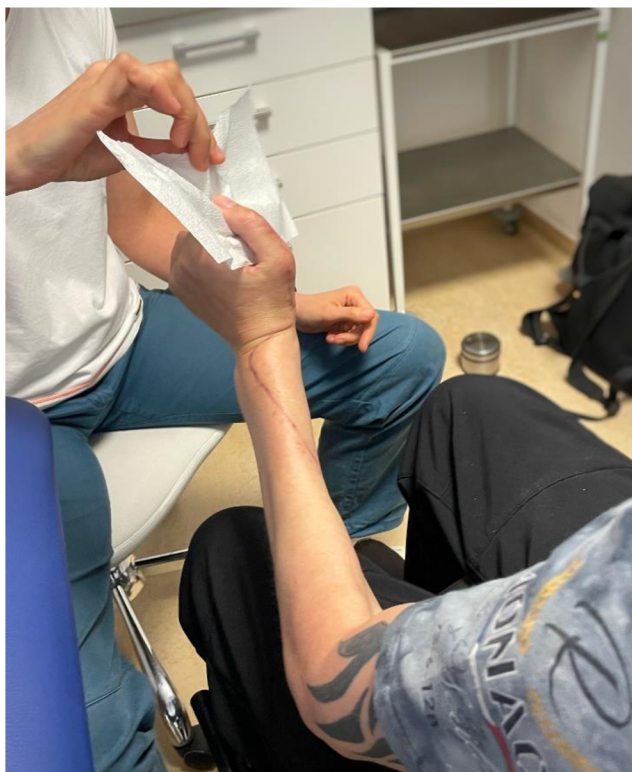### Obrázek 18

*Puštění předmětu při nácviku manipulace s předměty (zdroj vlastní)*



### Obrázek 19

*Trénink silového laterálního úchopu s ubrouskem (zdroj vlastní)*



*Poznámka.* Terapeut se snaží vzít pacientovi ubrousek, avšak ten ho pevně svírá, dokud nedojde k roztržení.

## 6 DISKUSE

Při poranění míchy dochází k přerušení nervového přenosu z mozku do těla a zpět. Jde o závažný stav, jehož následky často vedou k trvalému postižení pohybu, citlivosti a autonomního nervového systému. Dosud neexistuje léčba, která by umožnila obnovení narušených funkcí u pacientů s touto diagnózou. V klinické praxi se tak prioritně uplatňuje strategie časné dekomprese a stabilizace poraněné páteře, prevence sekundárního poškození míchy a souvisejících komplikací, spolu s intenzivní rehabilitací. V oblasti experimentální léčby se zkoumají různé metody s cílem ovlivnit jednotlivé patofyziologické procesy poranění míchy, včetně neuroplasticity, regenerace míšních drah a obnovy ztracených funkcí (Hejčl et al., 2015). Zkoumány jsou například neuroprotektivní látky, přičemž mezi významné se řadí kortikosteroidy (Bracken, 2012; Lukáš et al., 2011). Další slibnou metodou by v budoucnu mohla být epidurální stimulace míchy (Anderson et al., 2022; Harkema et al., 2011) nebo využití kmenových buněk (Akiyama et al., 2002; Ankeny et al., 2004; Nori et al., 2011; Romanyuk et al., 2015; Sasaki et al., 2001).

V dnešní době se léčba zaměřuje na zmírnění následků poranění míchy a na podporu pacientů v dosažení co největší míry nezávislosti a kvalitního života. Jako součást komplexního terapeutického přístupu může být zvažována metoda šlachových transferů, jelikož zlepšení funkce horních končetin je pro pacienty zásadní. To potvrzuje hned několik studií. Hanson & Franklin (1976) provedli průkopnickou studii, ve které se jako první zaměřili na hodnocení potřeb pacientů z hlediska vnímané subjektivní důležitosti. Celkem 74 mužů s tetraplegií bylo požádáno, aby ohodnotilo důležitost určitých aspektů života na stupnici od 1 do 4. Mezi tyto aspekty patřilo normální používání dolních končetin, ovládání močového měchýře, citlivost pohlavních orgánů a sexuální funkce a normální používání horních končetin. Výsledky ukázaly, že 75,7 % pacientů dalo obnově funkce horních končetin nejvyšší prioritu. Nicméně, tato studie má svá omezení, neboť zkoumaná skupina byla poměrně malá, účastníci pocházeli pouze ze dvou výzkumných center a jejich individuální potřeby nebyly vyhodnocovány v závislosti na úrovni poranění.

Snoek et al. (2004) zkoumal jako první vliv postižení horních končetin na rozsáhlém souboru jedinců s tetraplegií a porovnával ho s dalšími postiženími spojenými se spinální lézí, které mají taktéž významný dopad na život. Došel k podobnému závěru jako Hanson & Franklin, a to že 77 % z 565 jedinců s tetraplegií očekávalo zlepšení kvality života po obnovení funkce rukou. Oproti tomu Cox et al. (2001) zahrnul do své studie 54 osob s poraněním míchy, kteří hodnotili své aktuální potřeby u 29 různých položek pomocí 5 bodové škály (žádná potřeba, minimální potřeba, určitá potřeba, vysoká potřeba a velmi vysoká potřeba). Získaná data

ukázala, že pouze 17 % účastníků uvádělo určitou, vysokou nebo velmi vysokou potřebu terapie na zlepšení funkce ruky. Celkově 16 položek dosáhlo vyššího skóre, z nichž se čtyři týkaly tělesného postižení (fyzické změny, křeče, bolest a sexualita). Avšak studie měla taktéž určité limitace.

I přesto, že je evidováno více než 5000 nových případů tetraplegie ročně, z nichž více než 65 % splňuje podmínky pro šlachový transfer, provádí se každoročně méně než 500 operací pro zlepšení funkce horních končetin (Zlotolow et al., 2019). V minulosti se metoda šlachových transferů často podceňovala a nedostatečně využívala, což bylo způsobeno různými faktory, včetně preferencí pacientů, systémových omezení a nedostatku zkušených chirurgů (Fox et al., 2018). Při hledání relevantních článků a studií o šlachových transferech jsem zjistila, že povědomí o těchto možnostech není dostatečně rozšířené napříč Českou republikou, navzdory tomu, že se jedná o efektivní terapeutickou volbu pro zvýšení míry autonomie u jedinců s poraněním míchy. Informace o šlachových transferech jsou pro pacienty dostupné například na webových stránkách Vozejkov, Centrum Paraple nebo Česká asociace paraplegiků. Edukací pacientů se spinální lézí se dlouhodobě zabývá Zdeňka Faltýnková a informuje je mimo jiné i o možnosti šlachových transferů. V České republice zahájil provádění šlachových transferů spolu se svým týmem profesor Igor Čižmář. V současné době operuje a zajišťuje následnou rehabilitaci na IC Klinice v Brně. K roku 2017 provedl šlachové transfery u téměř 50 klientů s tetraplegií (Vozejkov, 2017). Avšak publikační činnosti na toto téma se již nevěnuje. Počet chirurgů specializujících se na šlachové transfery není v České republice příliš vysoký. Podle mého názoru je to způsobeno náročností zákroku, zejména pokud jde o prostorovou představivost.

Hned několik studií potvrzuje vysokou úroveň spokojenosti pacientů po chirurgické rekonstrukci horních končetin. Například Wuolle et al. (2003) provedl průzkum u 67 jedinců s míšní lézí, u nichž byly provedeny šlachové transfery pro zlepšení funkce horních končetin a zjistil, že více než 70 % účastníků bylo obecně spokojeno s výsledky a operaci by podstoupili znovu nebo by ji doporučili dalším osobám se spinální lézí. Wangdell & Fridén (2010) provedli pooperační hodnocení pomocí COPM. Uvádí, že pacienti po 12 měsících po operaci hodnotili více než 50 % svých cílů známkou 7 nebo vyšší, a to jak z hlediska výkonu, tak z hlediska spokojenosti. Jednalo se o cíle v oblastech mobility, sebeobsluhy a volného času, které byly pro konkrétního pacienta důležité. Přičemž stupnice hodnocení byla od 1 do 10, kde 1 znamenala „nejsem schopen daný úkol udělat“ nebo „vůbec nejsem spokojen“. 10 znamenala „jsem schopen daný úkol udělat velmi dobře“ nebo „jsem velmi spokojen“.

Studie zaměřené na sílu úchopu, rozsah pohybu a obecný výkon ADL taktéž prokázaly zlepšení funkce ruky po operaci (Forner-Cordero et al., 2003; Gansel et al., 1990; Vastamäki, 2006).

Na základě klasifikace pacientů do skupin podle ICSHT jsou vybrány vhodné šlachové transfery s ohledem na individuální potřeby. Pro obnovení extenze lokte existují dvě alternativy: buď se přenáší zadní část deltového svalu na TB, nebo BB na TB. Několik studií naznačuje lepší výsledky při transferu BB na TB (Medina et al., 2017; Mulcahey et al., 2003; Peterson et al., 2017). U přenosu deltového svalu na TB byly zaznamenány komplikace kvůli nutnosti použití šlachového štěpu (Chung et al., 2024; Kuz et al., 1999; Medina et al., 2017). To potvrzuje i Hamou et al. (2009) ve svém systematickém přehledu, kde identifikuje 14 studií, které popisovaly výsledky celkem 201 rekonstrukcí extenze lokte. (Z toho byl ve 12 studiích proveden přenos deltového svalu na TB, ve 2 studiích pak přenos BB na TB a v jedné studii byly použity obě metody.) Nežádoucí účinky, jako je ruptura či prodloužení transferované šlachy, byly hlášeny v 11 studiích u 156 rekonstrukcí. Nicméně Koch-Borner et al. (2016) nezaznamenal žádné komplikace u 53 pacientů s transferem deltového svalu na TB.

Větší svalovou sílu po přenosu BB na TB lze vysvětlit různými chirurgickými a rehabilitačními faktory. Operační postup je technicky méně složitý než transfer deltového svalu na TB. Samotná operace, při níž je BB oddělen z jeho úponů měkkých tkání, je jednodušší a méně pravděpodobně vede k adhezím nebo poškození motorického nervu bicepsu ve srovnání s disekcí deltového svalu. Fixace šlachy BB k olekranonu je také přímější a bezpečnější. Po transferu BB na TB není rehabilitace tak přísná a náročná, jelikož pozice ramene má menší vliv na šlachové spojení. Nakonec se zdá, že pro pacienta je snazší izolovat a využívat nový TB po přenosu BB než po přenosu deltového svalu, který spojuje pohyb ramene a lokte (Mulcahey et al., 2003).

Pozitivní informaci pro pacienty, kteří touží po obnově laterálního úchopu, avšak disponují pouze jedním svalem s pronačním efektem (BR) přinesl Fridén et al. (2012b). Uvedl, že pro současnou obnovu laterálního úchopu a pronace předloktí lze využít pouze jeden sval, a to BR, který se přenáší dorzálně na FPL. Ve svém výzkumu porovnával tuto metodu s tradičním palmárním přenosem šlachy BB na FPL. Zjistil, že lepší výsledky byly dosaženy při použití dorzálního přenosu, kde byl zaznamenán větší rozsah aktivního pohybu do pronace předloktí, svalová síla byla srovnatelná při obou metodách.

V poslední době se chirurgové ruky zajímají o potenciál nervových transferů, jelikož přenosy šlach nejsou dostupné pro pacienty, kteří mají nefunkční sousední svaly, nebo pokud je úroveň poranění míchy příliš vysoká. Právě pomocí nervových transferů je nyní možné poskytnout pacientovi s lézí C5 schopnost aktivně ovládat všechny prsty, což by nebylo dosažitelné pouze samotnými transfery šlach (Brown et al., 2012; van Zyl et al., 2019). Fridén & Gohritz (2012b) popisují, že u skupiny 0 dle ICSHT lze dosáhnout transferem nervu brachialis

do motorické větve ECRL v kombinaci s tenodézou FPL na radius pasivního klíčového úchopu při aktivní extenzi zápěstí.

Fusini et al. (2022) představuje nový přístup, který kombinuje techniky šlachových a nervových transferů s cílem maximalizovat obnovu funkce horních končetin. Fox et al. (2018) poukazuje na rozdíly mezi šlachovými a nervovými transfery a taktéž navrhuje, že jejich kombinací by mohlo být dosaženo optimálních výsledků.

U nervových transferů je nevýhodou menší předvídatelnost z důvodu regenerace nervu, kdy axon musí dorůst z místa opravy k novému cíli. Kvůli tomu dochází ke zpoždění realizace nové funkce. Na druhou stranu, šlachové transfery mají také své vlastní omezení, jako je potřeba delší doby imobilizace, větší rozsah chirurgických řezů, možnost ruptury transferu nebo patologického zjizvení a omezenou schopnost obnovit složitější pohyby a jemnou motoriku (Bazarek & Brown, 2020; Fox et al., 2018; Chung et al., 2024).

Cílem chirurgické rekonstrukce je dosáhnout co největší samostatnosti pacienta. Proto se často neomezuje pouze na jediný zákrok, ale provádí se postupná kombinace několika chirurgických procedur spolu se stabilizačními výkony. Například Fridén et al. (2011) uvádí, že kompletní rekonstrukce úchopu může zahrnovat 7 jednotlivých operací.

Názory na pooperační rehabilitaci se různí, avšak autoři se shodují na její důležitosti. V této práci vycházím převážně z konceptu časně rehabilitace, který popsala Wangdell et al. (2016) ve své retrospektivní studii. Tento přístup poukazuje na pozitivní výsledky, kdy u žádné z 49 operací na obnovu úchopu nebyly hlášeny ruptury ani prodloužení přenesených šlach. U všech pacientů se podařilo aktivovat flexi palce do 24 hodin po operaci. Tři týdny po zákroku byli všichni pacienti schopni vykonávat základní činnosti každodenního života, přičemž 74 % z nich zvládalo i instrumentální činnosti. V systematickém přehledu 23 článků od Hamou et al. (2009), který zahrnoval 377 rekonstrukcí úchopu, byla průměrná obnovená síla uváděna jako 2,0 kg. Nicméně Wangdell et al. (2016) ve své studii udávala průměrnou obnovenou sílu úchopu jako 3,7 kg.

Pozitivních pooperačních výsledků dosáhl i Li et al. (2018), který využil po operaci k obnově úchopu ruky jiný koncept rehabilitace než Wangdell et al. (2016). Předloktí bylo fixováno pomocí sádry po dobu 4 týdnů. Během této doby byly prováděny aktivní pohyby ruky uvnitř sádry. Po odstranění sádry následovalo 2týdenní cvičení aktivní flexe prstů a trénink laterálního úchopu. Postupně, během 6 týdnů po operaci, byly přidávány cviky zahrnující odporovou flexi prstů, trénink laterálního úchopu a dalších pohybů ruky. Výzkumu se účastnilo celkem 21 osob, kdy u 19 z nich bylo dosaženo pozitivních výsledků bez žádných pooperačních komplikací, zahrnující infekci, adhezi či rupturu přenesených šlach.



S ohledem na nedostatek dříve publikovaných článků, které by detailně popisovaly rehabilitační postupy, však není možné srovnání rehabilitačních strategií. Navíc rozdíly v operačních technikách mezi jednotlivými centry mohou dále komplikovat porovnání. Wandell et al. (2016) uvádí, že pacienti, kteří byli léčeni podle staršího a omezenějšího rehabilitačního protokolu, často nedosahovali plného aktivního rozsahu pohybu v obnovených funkcích 4 týdny po operaci.

Šlachové transfery nenalézají uplatnění jen u spinálních lézí, ale i u jiných diagnóz, nejčastěji při parézách periferních nervů. Dalším příkladem je jejich využití u osob s dětskou mozkovou obrnou nebo k opravě ruptur šlach spojených s revmatoidní artritidou (Gardenier et al., 2020).

Kazuistika v této bakalářské práci má svá omezení. Jako limitaci vnímám to, že jsem se s pacientem setkala pouze jednou. Bylo by přínosnější setkávat se častěji, abych mohla sledovat vývoj jeho stavu a přizpůsobit terapii aktuálním potřebám. Neměla jsem také možnost vidět stav pacienta před operací, tudíž jsem vycházela pouze z jeho subjektivní výpovědi a z informací, které mi poskytli jeho fyzioterapeuti. Dalším krokem by mohlo být ověření navrženého rehabilitačního plánu, abych zjistila, zda je dobře koncipován a přispívá k pozitivním změnám v jeho zdravotním stavu.

Na závěr bych ráda poznamenala, že šlachové transfery jsou podle mého názoru účinnou metodou, která by měla být standardně doporučována jedincům se spinální lézí, jelikož přináší významné zlepšení kvality života. S ohledem na výsledky studií, které jsem uváděla v bakalářské práci, na rozhovor s pacientem, který podstoupil chirurgický zákrok a vyjádřil svou spokojenost, a na sdílené zkušenosti fyzioterapeuta Mgr. P. Plisky, si myslím, že rizika spojená s touto léčebnou metodou nejsou vysoká a zákrok je celkově spolehlivý.



## 7 ZÁVĚR

Během prvního roku po poranění míchy dochází k úpravě stavu díky procesům nervové regenerace a neuroplasticity. Nicméně, v chronickém stádiu se tento vývoj zpravidla zastavuje. Právě v této fázi je vhodné začít zvažovat indikaci šlachových transferů, jelikož obnova funkce horních končetin je pro osoby s tetraplegií zásadní. Z dostupných zdrojů vyplývá, že tyto chirurgické postupy představují vynikající metodu pro zlepšení kvality života a dosažení větší soběstačnosti u osob s tetraplegií. Po důkladném vyšetření se pacienti klasifikují do skupin podle ICShT a následně se na základě počtu funkčních svalů rozhoduje, který typ šlachového transferu je nejvhodnější pro konkrétního pacienta. Důležitým aspektem pooperační péče je individuálně přizpůsobený terapeutický program, který kombinuje fyzioterapii, ergoterapii a psychosociální podporu. Rehabilitace se soustředí na svalovou reedukaci a dosažení kontroly nad transferovaným svalem. Dalším cílem je postupné zvyšování rozsahu pohybu a svalové síly, nácvik ADL a také péče o jizvy. Všechny kroky jsou řízeny pokyny chirurga a měly by vést k maximalizaci funkčního zisku.

## 8 SOUHRN

Tato bakalářská práce shrnuje nejnovější poznatky o problematice šlachových transferů u osob, které jsou v důsledku poranění míchy omezeni v samostatném výkonu ADL a jsou odkázáni na pomoc druhé osoby. Práce se skládá z teoretické a praktické části.

V úvodní teoretické části jsou uvedeny obecné informace o spinálních poraněních, klinickém obrazu při poranění krční míchy a rehabilitaci, pro lepší porozumění problematice. Primárně se ale tato část zabývá představením chirurgické metody šlachových transferů jako možnosti pro dosažení obnovy určitých funkcí horních končetin. Je zde popsána historie, kritéria pro efektivní transfer, indikace a kontraindikace k operaci, předoperační rehabilitace a jednotlivé typy transferů používaných k obnovení extenze lokte, zápěstí a prstů, pronace předloktí, úchopové a vnitřní funkce ruky. Další kapitola se věnuje pooperační rehabilitaci, která je rozdělena na časnou, následnou a pozdní, a dále potom terapeutickým metodám a možnostem hodnocení funkce ruky po chirurgickém zákroku.

Ve druhé praktické části práce je prezentována případová studie pacienta s míšní lézí C4–C7, který podstoupil šlachový transfer s cílem obnovy funkce laterálního úchopu. Zaznamenána byla anamnéza a provedeno vyšetření, následované navržením rehabilitačního plánu. Pacient hodnotil operaci pozitivně a nyní je schopen vykonávání určitých ADL samostatně.

## 9 SUMMARY

This bachelor thesis summarizes the latest findings on the issue of tendon transfers in individuals who, due to spinal cord injury, are limited in performing ADL and rely on assistance from others. The thesis consists of theoretical and practical parts.

The introductory theoretical section provides general information on spinal cord injuries, the clinical presentation of cervical spinal cord injuries, and rehabilitation, aimed at better understanding the issue. However, this section primarily focuses on introducing the surgical method of tendon transfers as a possibility for restoring certain functions of the upper limbs. It describes the history, criteria for effective transfers, indications and contraindications for surgery, preoperative rehabilitation, and various types of transfers used to restore elbow extension, wrist and finger extension, forearm pronation, grip, and intrinsic hand function. Another chapter deals with postoperative rehabilitation, divided into early, subsequent, and late stages, as well as therapeutic methods and options for assessing hand function after surgery.

The second practical part of the thesis presents a case study of a patient with a spinal cord injury at the C4–C7 level who underwent tendon transfer surgery to restore lateral grip function. Anamnesis was recorded, followed by examination, and concluded with the proposal of a rehabilitation plan. The patient evaluated the surgery positively and is now capable of performing certain activities of daily living independently.

## 10 REFERENČNÍ SEZNAM

- Akiyama, Y., Radtke, C., & Kocsis, J. D. (2002). Remyelination of the rat spinal cord by transplantation of identified bone marrow stromal cells. *The Journal of neuroscience: the official journal of the Society for Neuroscience*, 22(15), 6623–6630. <https://doi.org/10.1523/JNEUROSCI.22-15-06623.2002>
- Almine, J. F., Wise, S. G., & Weiss, A. S. (2012). Elastin signaling in wound repair. Birth defects research. Part C, *Embryo today: reviews*, 96(3), 248–257. <https://doi.org/10.1002/bdrc.21016>
- Ambler, Z., Potužník, P., & Polívka, J. (2023). *Základy neurologie*. Praha: Galén.
- Anderson, M. A., Squair, J. W., Gautier, M., Hutson, T. H., Kathe, C., Barraud, Q., Bloch, J., & Courtine, G. (2022). Natural and targeted circuit reorganization after spinal cord injury. *Nature neuroscience*, 25(12), 1584–1596. <https://doi.org/10.1038/s41593-022-01196-1>
- Anjum, A., Yazid, M. D., Fauzi Daud, M., Idris, J., Ng, A. M. H., Selvi Naicker, A., Ismail, O. H. R., Athi Kumar, R. K., & Lokanathan, Y. (2020). Spinal Cord Injury: Pathophysiology, Multimolecular Interactions, and Underlying Recovery Mechanisms. *International journal of molecular sciences*, 21(20), 7533. <https://doi.org/10.3390/ijms21207533>
- Ankeny, D. P., McTigue, D. M., & Jakeman, L. B. (2004). Bone marrow transplants provide tissue protection and directional guidance for axons after contusive spinal cord injury in rats. *Experimental neurology*, 190(1), 17–31. <https://doi.org/10.1016/j.expneurol.2004.05.045>
- Arnet, U. (2016, April 25). *Comparing two surgical procedures used to restore a functional grasping movement*. Swiss Paraplegic Research. <https://community.paraplegie.ch/en/blog/archive-blog/intrinsic-hand-muscle-function-part-2-274>
- Bazarek, S., & Brown, J. M. (2020). The evolution of nerve transfers for spinal cord injury. *Experimental neurology*, 333, 113426. <https://doi.org/10.1016/j.expneurol.2020.113426>
- Bertelli, J. A., & Ghizoni, M. F. (2015). Nerve transfers for elbow and finger extension reconstruction in midcervical spinal cord injuries. *Journal of neurosurgery*, 122(1), 121–127.
- Bertelli, J. A., Ghizoni, M. F., & Tacca, C. P. (2011). Transfer of the teres minor motor branch for triceps reinnervation in tetraplegia: case report. *Journal of neurosurgery*, 114(5), 1457–1460.
- Bracken, M. B. (2012). Steroids for acute spinal cord injury. *The Cochrane database of systematic reviews*, 1(1), CD001046. <https://doi.org/10.1002/14651858.CD001046.pub2>

- Brown, J. M., Dimitrijevic, M., & Kakulas, B. (2012). *The reconstructive neurosurgery of spinal cord injury* (pp. 134-168). New York: Oxford University Press.
- Carlozzi, N. E., Gade, V., Rizzo, A. S., & Tulsy, D. S. (2013). Using virtual reality driving simulators in persons with spinal cord injury: three screen display versus head mounted display. *Disability and rehabilitation. Assistive technology*, 8(2), 176–180. <https://doi.org/10.3109/17483107.2012.699990>
- Cavallaro, D. C., Mikalef, P., & Power, D. M. (2019). A comparison of tendon and nerve transfer surgery for reconstruction of upper limb paralysis. *Journal of Musculoskeletal Surgery and Research*, 3, 69.
- Cox, R. J., Amsters, D. I., & Pershouse, K. J. (2001). The need for a multidisciplinary outreach service for people with spinal cord injury living in the community. *Clinical rehabilitation*, 15(6), 600-606.
- Curtin, C. & Hentz, V. R. (2016, February 21). *Restoration of upper extremity function in tetraplegia*. Plastic Surgery Key. <https://plasticsurgerykey.com/restoration-of-upper-extremity-function-in-tetraplegia/>
- Česká asociace paraplegiků – CZEPA, z.s. (2022, August 30). *Webinář: Šlachové transfery* [Video]. YouTube. <https://www.youtube.com/watch?v=v8z9XB3GS-A>
- Čižmář, I. & Faltýnková, Z. (2012). *Když nemáš nic, i trochu je hodně. Možnosti a formy rehabilitace pohybu horních končetin klienta s míšní lézí, včetně chirurgického přenosu šlach zaměřeného na obnovu funkcí tetraplegické ruky* [Video]. Ministerstvo zdravotnictví České republiky.
- Čižmář, I., Ehler, E., Calabová, N., Vinter, R., & Palčák, J. (2010). Obnova pohybu horní končetiny u pacientů s vysokou míšní lézí. *Acta chirurgiae orthopaedicae et traumatologiae Čechoslovaca*, 77(6), 494-500. doi: 10.55095/achot2010/082
- Dalhousie University. (2023). *Wheelchair Skills Program Manual Version 5.4*. <https://wheelchairskillsprogram.ca/en/skills-manual-forms/>
- Dimbwadyo-Terrer, I., Trincado-Alonso, F., de los Reyes-Guzmán, A., Bernal-Sahún, A., López-Monteagudo, P., Polonio-López, B., & Gil-Agudo, Á. (2013, September). Clinical, Functional and Kinematic Correlations using the Virtual Reality System Toyra® as Upper Limb Rehabilitation Tool in People with Spinal Cord Injury. In *NEUROTECHNIX* (pp. 81-88).
- Dylevský, I. (2009). *Funkční anatomie*. Praha: Grada
- Faltýnková, Z. (2012). *Vše okolo tetraplegie*. Praha, Česká republika: Česká asociace paraplegiků – CZEPA.

- Forner-Cordero, I., Mudarra-García, J., Forner-Valero, J. V., & Vilar-de-la-Peña, R. (2003). The role of upper limb surgery in tetraplegia. *Spinal cord*, *41*(2), 90–96. <https://doi.org/10.1038/sj.sc.3101415>
- Fox, I. K., Miller, A. K., & Curtin, C. M. (2018). Nerve and Tendon Transfer Surgery in Cervical Spinal Cord Injury: Individualized Choices to Optimize Function. *Topics in spinal cord injury rehabilitation*, *24*(3), 275–287. <https://doi.org/10.1310/sci2403-275>
- Fridén, J., & Gohritz, A. (2012a). Novel concepts integrated in neuromuscular assessments for surgical restoration of arm and hand function in tetraplegia. *Physical Medicine and Rehabilitation Clinics*, *23*(1), 33-50.
- Fridén, J., & Gohritz, A. (2012b). Brachialis-to-extensor carpi radialis longus selective nerve transfer to restore wrist extension in tetraplegia: case report. *The Journal of hand surgery*, *37*(8), 1606-1608.
- Fridén, J., & Gohritz, A. (2015). Tetraplegia Management Update. *The Journal of hand surgery*, *40*(12), 2489–2500. <https://doi.org/10.1016/j.jhsa.2015.06.003>
- Fridén, J., & Lieber, R. L. (2001). Quantitative evaluation of the posterior deltoid to triceps tendon transfer based on muscle architectural properties. *The Journal of hand surgery*, *26*(1), 147-155.
- Fridén, J., & Lieber, R. L. (2019). Reach out and grasp the opportunity: reconstructive hand surgery in tetraplegia. *The Journal of hand surgery, European volume*, *44*(4), 343–353. <https://doi.org/10.1177/1753193419827814>
- Fridén, J., & Reinholdt, C. (2008). Current concepts in reconstruction of hand function in tetraplegia. *Scandinavian journal of surgery*, *97*(4), 341-346.
- Fridén, J., Gohritz, A., Turcsányi, I., & Ejeskär, A. (2012a). Restoration of active palmar abduction of the thumb in tetraplegia by tendon transfer of the extensor digiti minimi to abductor pollicis brevis. *Journal of Hand Surgery (European Volume)*, *37*(7), 665-672.
- Fridén, J., Reinholdt, C., & Gohritz, A. (2013). The extensor pollicis longus-loop-knot (ELK) procedure for dynamic balance of the paralyzed thumb interphalangeal joint. *Techniques in hand & upper extremity surgery*, *17*(4), 184–186. <https://doi.org/10.1097/BTH.0b013e3182a1458a>
- Fridén, J., Reinholdt, C., Gohritz, A., Peace, W. J., Ward, S. R., & Lieber, R. L. (2012b). Simultaneous powering of forearm pronation and key pinch in tetraplegia using a single muscle-tendon unit. *The Journal of hand surgery, European volume*, *37*(4), 323–328. <https://doi.org/10.1177/1753193411423894>
- Fridén, J., Reinholdt, C., Turcsányii, I., & Gohritz, A. (2011). A single-stage operation for reconstruction of hand flexion, extension, and intrinsic function in tetraplegia: the

- alphabet procedure. *Techniques in hand & upper extremity surgery*, 15(4), 230–235. <https://doi.org/10.1097/BTH.0b013e31821b5896>
- Fridén, J., Shillito, M. C., Chehab, E. F., Finneran, J. J., Ward, S. R., & Lieber, R. L. (2010). Mechanical feasibility of immediate mobilization of the brachioradialis muscle after tendon transfer. *The Journal of hand surgery*, 35(9), 1473–1478. <https://doi.org/10.1016/j.jhsa.2010.06.003>
- Fusini, F., Titolo, P., Artiaco, S., Battiston, B., Risitano, S., & Massè, A. (2022). Nerve and tendon transfers in tetraplegia: A new narrative. In *Diagnosis and Treatment of Spinal Cord Injury* (pp. 299–312). Elsevier. <https://doi.org/10.1016/B978-0-12-822498-4.00023-3>
- Gaffurini, P., Bissolotti, L., Calza, S., Calabretto, C., Orizio, C., & Gobbo, M. (2013). Energy metabolism during activity-promoting video games practice in subjects with spinal cord injury: evidences for health promotion. *European journal of physical and rehabilitation medicine*, 49(1), 23–29.
- Gansel, J., Waters, R., & Gellman, H. (1990). Transfer of the pronator teres tendon to the tendons of the flexor digitorum profundus in tetraplegia. *The Journal of bone and joint surgery. American volume*, 72(3), 427–432.
- Gardenier, J., Garg, R., & Mudgal, C. (2020). Upper Extremity Tendon Transfers: A Brief Review of History, Common Applications, and Technical Tips. *Indian journal of plastic surgery: official publication of the Association of Plastic Surgeons of India*, 53(2), 177–190. <https://doi.org/10.1055/s-0040-1716456>
- Gregorová, Z. (2018, January 15). *Šlachový transfer – rekonstrukční chirurgie horní končetiny*. Centrum Paraple. <https://www.paraple.cz/poraneni-michy/telo/terapie-ruky/slachovy-transfer-rekonstrucni-chirurgie-horni-koncetiny/>
- Hamou, C., Shah, N. R., DiPonio, L., & Curtin, C. M. (2009). Pinch and elbow extension restoration in people with tetraplegia: a systematic review of the literature. *The Journal of hand surgery*, 34(4), 692–699. <https://doi.org/10.1016/j.jhsa.2008.12.002>
- Hanson, R. W., & Franklin, M. R. (1976). Sexual loss in relation to other functional losses for spinal cord injured males. *Archives of physical medicine and rehabilitation*, 57(6), 291-293.
- Harder, M., Baumberger, M., Pannek, J., Decker, J., & Bersch, I. (2023). Rehabilitation nach einer Querschnittlähmung: Aktuelle Trends und Grundlagen [Rehabilitation after Spinal Cord Injury: Current trends and principles]. *Unfallchirurgie (Heidelberg, Germany)*, 126(10), 764–773. <https://doi.org/10.1007/s00113-023-01360-7>
- Harkema, S., Gerasimenko, Y., Hodes, J., Burdick, J., Angeli, C., Chen, Y., Ferreira, C., Willhite, A., Rejc, E., Grossman, R. G., & Edgerton, V. R. (2011). Effect of epidural stimulation of the lumbosacral spinal cord on voluntary movement, standing, and assisted stepping after

- motor complete paraplegia: a case study. *Lancet (London, England)*, 377(9781), 1938–1947. [https://doi.org/10.1016/S0140-6736\(11\)60547-3](https://doi.org/10.1016/S0140-6736(11)60547-3)
- Hasnan, N., Engkasan, J. P., Husain, R., & Davis, G. M. (2013). High-Intensity Virtual-reality Arm plus FES-leg Interval Training in Individuals with Spinal Cord Injury. *Biomedizinische Technik. Biomedical engineering*, 58 Suppl 1, /j/bmte.2013.58.issue-s1-A/bmt-2013-4028/bmt-2013-4028.xml. <https://doi.org/10.1515/bmt-2013-4028>
- Hejčl, A., Jendelová, P., Sameš, M., & Syková, E. (2015). Experimentální léčba poranění míchy. *Česká a slovenská neurologie a neurochirurgie*, 111(4), 377–393. <http://dx.doi.org/10.14735/amcsnn2015377>
- Hentz, V. R., & Leclercq, C. (2002). Surgical rehabilitation of the upper limb in tetraplegia. (*No Title*).
- Chung, M. M. T., Leung, G. C. N., & Ip, W. Y. (2024). Surgical Reconstruction of Elbow Extension in Spinal Cord Injury and Tetraplegia: A Systematic Review. *Journal of Hand Surgery Global Online*. <https://doi.org/10.1016/j.jhsg.2023.11.012>
- James, M. A. (2007). Use of the Medical Research Council muscle strength grading system in the upper extremity. *Journal of Hand Surgery*, 32(2), 154-156.
- Jordan, M., & Richardson, E. J. (2016). Effects of Virtual Walking Treatment on Spinal Cord Injury-Related Neuropathic Pain: Pilot Results and Trends Related to Location of Pain and at-level Neuronal Hypersensitivity. *American journal of physical medicine & rehabilitation*, 95(5), 390–396. <https://doi.org/10.1097/PHM.0000000000000417>
- Koch-Borner, S., Dunn, J. A., Fridén, J., & Wangdell, J. (2016). Rehabilitation After Posterior Deltoid to Triceps Transfer in Tetraplegia. *Archives of physical medicine and rehabilitation*, 97(6 Suppl), S126–S135. <https://doi.org/10.1016/j.apmr.2016.01.037>
- Kolář, P. (2020). *Rehabilitace v klinické praxi*. Praha: Galén
- Kříž, J., & Hyšperská, V. (2014). Development of neurological and functional clinical picture after spinal cord injury. *Česká a Slovenská Neurologie a Neurochirurgie*, 77(2), 186-195–195.
- Kříž, J., et al. (2019). *Poranění míchy: Příčiny, důsledky, organizace péče*.
- Kuz, J. E., Van Heest, A. E., & House, J. H. (1999). Biceps-to-triceps transfer in tetraplegic patients: report of the medial routing technique and follow-up of three cases. *The Journal of hand surgery*, 24(1), 161-172.
- Li, J., Du, L., Liu, H., Gao, F., Liu, L., Guo, Y., Wang, C., Yang, M., Li, J., & Zhang, Y. (2018). *Zhongguo xiu fu chong jian wai ke za zhi = Zhongguo xiufu chongjian waike zazhi = Chinese journal of reparative and reconstructive surgery*, 32(5), 542–547. <https://doi.org/10.7507/1002-1892.201711078>



- Liew, S. K., Shim, B. J., & Gong, H. S. (2020). Upper Limb Reconstruction in Tetraplegic Patients: A Primer for Spinal Cord Injury Specialists. *Korean journal of neurotrauma*, 16(2), 126–137. <https://doi.org/10.13004/kjnt.2020.16.e48>
- Lima, K. M. M. E., Costa Júnior, J. F. S., Pereira, W. C. A., & Oliveira, L. F. (2018). Assessment of the mechanical properties of the muscle-tendon unit by supersonic shear wave imaging elastography: a review. *Ultrasonography (Seoul, Korea)*, 37(1), 3–15. <https://doi.org/10.14366/usg.17017>
- Lukáš, R., Zýková, I., Barsa, P., & Srám, J. (2011). Současný pohled na užívání methylprednisolonu v léčbě akutního poškození míchy [Current role of methylprednisolone in the treatment of acute spinal cord injury]. *Acta chirurgiae orthopaedicae et traumatologiae Cechoslovaca*, 78(4), 305–313.
- Medina, J., Marcos-García, A., Jiménez, I., Muratore, G., & Méndez-Suárez, J. L. (2017). Biceps to Triceps Transfer in Tetraplegic Patients: Our Experience and Review of the Literature. *Hand (New York, N.Y.)*, 12(1), 85–90. <https://doi.org/10.1177/1558944716646764>
- Měšťák, J., Molitor, M., & Měšťák, O. (2015). *Základy plastické chirurgie*. Karolinum.
- Moberg, E. (1978). The upper limb in tetraplegia: a new approach to surgical rehabilitation. (*No Title*).
- Moutet, F., Corcella, D., Forli, A., Bouyer, M., Aribert, M., & Giot, J. P. (2022). General principles of tendon transfers: The ten commandments. *Hand surgery & rehabilitation*, 41S, S11–S15. <https://doi.org/10.1016/j.hansur.2018.03.010>
- Mulcahey, M. J., Lutz, C., Kozin, S. H., & Betz, R. R. (2003). Prospective evaluation of biceps to triceps and deltoid to triceps for elbow extension in tetraplegia. *The Journal of hand surgery*, 28(6), 964–971.
- Muzykewicz, D. A., Arnet, U., Lieber, R. L., & Fridén, J. (2013). Intrinsic hand muscle function, part 2: kinematic comparison of 2 reconstructive procedures. *The Journal of hand surgery*, 38(11), 2100–2105.e1. <https://doi.org/10.1016/j.jhsa.2013.08.098>
- Nas, K., Yazmalar, L., Şah, V., Aydın, A., & Öneş, K. (2015). Rehabilitation of spinal cord injuries. *World journal of orthopedics*, 6(1), 8–16. <https://doi.org/10.5312/wjo.v6.i1.8>
- Netscher, D. T., & Sandvall, B. K. (2011). Surgical technique: posterior deltoid-to-triceps transfer in tetraplegic patients. *The Journal of hand surgery*, 36(4), 711–715. <https://doi.org/10.1016/j.jhsa.2011.01.027>
- Nori, S., Okada, Y., Yasuda, A., Tsuji, O., Takahashi, Y., Kobayashi, Y., Fujiyoshi, K., Koike, M., Uchiyama, Y., Ikeda, E., Toyama, Y., Yamanaka, S., Nakamura, M., & Okano, H. (2011). Grafted human-induced pluripotent stem-cell-derived neurospheres promote motor functional recovery after spinal cord injury in mice. *Proceedings of the National Academy*

- of Sciences of the United States of America, 108(40), 16825–16830.  
<https://doi.org/10.1073/pnas.1108077108>
- Peterson, C. L., Bednar, M. S., Bryden, A. M., Keith, M. W., Perreault, E. J., & Murray, W. M. (2017). Voluntary activation of biceps-to-triceps and deltoid-to-triceps transfers in quadriplegia. *Plos one*, 12(3), e0171141.
- Pilný, J., & Slodička, R. (2017). *Chirurgie ruky* (2.vyd.). Praha: Grada.
- Rajendram, R., Preedy, V. R., & Martin, C. R. (2022). Nerve and tendon transfers in tetraplegia: A new narrative. In F. Fusini, P. Titolo, S. Artiaco, B. Battiston, S. Risitano, & A. Massè (Eds.), *Diagnosis and Treatment of Spinal Cord Injury* (pp. 299-312). Academic Press.  
<https://doi.org/10.1016/B978-0-12-822498-4.00023-3>
- Rhule, V. (2016, February 10). *American Spinal Injury Association (ASIA) Impairment Scale*. Physiopedia. [https://www.physio-pedia.com/American\\_Spinal\\_Injury\\_Association\\_\(ASIA\)\\_Impairment\\_Scale](https://www.physio-pedia.com/American_Spinal_Injury_Association_(ASIA)_Impairment_Scale)
- Romanyuk, N., Amemori, T., Turnovcova, K., Prochazka, P., Onteniente, B., Sykova, E., & Jendelova, P. (2015). Beneficial Effect of Human Induced Pluripotent Stem Cell-Derived Neural Precursors in Spinal Cord Injury Repair. *Cell transplantation*, 24(9), 1781–1797.  
<https://doi.org/10.3727/096368914X684042>
- Roosink, M., Robitaille, N., Jackson, P. L., Bouyer, L. J., & Mercier, C. (2016). Interactive virtual feedback improves gait motor imagery after spinal cord injury: An exploratory study. *Restorative neurology and neuroscience*, 34(2), 227–235. <https://doi.org/10.3233/RNN-150563>
- Sasaki, M., Honmou, O., Akiyama, Y., Uede, T., Hashi, K., & Kocsis, J. D. (2001). Transplantation of an acutely isolated bone marrow fraction repairs demyelinated adult rat spinal cord axons. *Glia*, 35(1), 26–34. <https://doi.org/10.1002/glia.1067>
- Sayenko, D. G., Alekhina, M. I., Masani, K., Vette, A. H., Obata, H., Popovic, M. R., & Nakazawa, K. (2010). Positive effect of balance training with visual feedback on standing balance abilities in people with incomplete spinal cord injury. *Spinal cord*, 48(12), 886–893.  
<https://doi.org/10.1038/sc.2010.41>
- Snoek, G. J., IJzerman, M. J., Hermens, H. J., Maxwell, D., & Biering-Sorensen, F. (2004). Survey of the needs of patients with spinal cord injury: impact and priority for improvement in hand function in tetraplegics. *Spinal cord*, 42(9), 526-532.  
<https://doi.org/10.1038/sj.sc.3101638>
- Son, D., & Harijan, A. (2014). Overview of surgical scar prevention and management. *Journal of Korean medical science*, 29(6), 751–757. <https://doi.org/10.3346/jkms.2014.29.6.751>

- Sultana, S. S., MacDermid, J. C., Grewal, R., & Rath, S. (2013). The effectiveness of early mobilization after tendon transfers in the hand: a systematic review. *Journal of hand therapy: official journal of the American Society of Hand Therapists*, 26(1), 1–21. <https://doi.org/10.1016/j.jht.2012.06.006>
- Tsiampa, V. A., Ignatiadis, I., Papalois, A., Givissis, P., Christodoulou, A., & Fridén, J. (2012). Structural and mechanical integrity of tendon-to-tendon attachments used in upper limb tendon transfer surgery. *Journal of plastic surgery and hand surgery*, 46(3-4), 262–266. <https://doi.org/10.3109/2000656X.2012.684097>
- van Zyl, N., Hill, B., Cooper, C., Hahn, J., & Galea, M. P. (2019). Expanding traditional tendon-based techniques with nerve transfers for the restoration of upper limb function in tetraplegia: a prospective case series. *The Lancet*, 394(10198), 565-575.
- Vastamäki M. (2006). Short-term versus long-term comparative results after reconstructive upper-limb surgery in tetraplegic patients. *The Journal of hand surgery*, 31(9), 1490–1494. <https://doi.org/10.1016/j.jhsa.2006.06.001>
- Villiger, M., Bohli, D., Kiper, D., Pyk, P., Spillmann, J., Meilick, B., Curt, A., Hepp-Reymond, M. C., Hotz-Boendermaker, S., & Eng, K. (2013). Virtual reality-augmented neurorehabilitation improves motor function and reduces neuropathic pain in patients with incomplete spinal cord injury. *Neurorehabilitation and neural repair*, 27(8), 675–683. <https://doi.org/10.1177/1545968313490999>
- Vozejkov. (2017). *Šlachový transfer*. Vozejkov. <https://vozejkov.cz/cz/aktuality/zdravi-2/slachovy-transfer>
- Vyskotová, J., & Macháčková, K. (2013). *Jemná motorika*. Praha: Grada.
- Vyskotová, J., Krejčí, I., & Macháčková, K. (2021). *Terapie Ruky*. Univerzita Palackého v Olomouci.
- Wangdell, J., & Fridén, J. (2010). Satisfaction and performance in patient selected goals after grip reconstruction in tetraplegia. *The Journal of hand surgery, European volume*, 35(7), 563–568. <https://doi.org/10.1177/1753193410373184>
- Wangdell, J., Bunketorp-Käll, L., Koch-Borner, S., & Fridén, J. (2016). Early Active Rehabilitation After Grip Reconstructive Surgery in Tetraplegia. *Archives of physical medicine and rehabilitation*, 97(6 Suppl), S117–S125. <https://doi.org/10.1016/j.apmr.2015.09.025>
- Wendsche, P. (2009). *Poranění míchy: Ucelená ošetrovatelsko-rehabilitační péče*. Brno: NCO NZO.
- Wuolle, K. S., Bryden, A. M., Peckham, P. H., Murray, P. K., & Keith, M. (2003). Satisfaction with upper-extremity surgery in individuals with tetraplegia. *Archives of physical medicine and rehabilitation*, 84(8), 1145-1149.

- Zlotolow D. A. (2011). The role of the upper extremity surgeon in the management of tetraplegia. *The Journal of hand surgery*, 36(5), 929–935. <https://doi.org/10.1016/j.jhsa.2011.03.001>
- Zlotolow, D. A., Kripke, L. A., & Kozin, S. H. (2023). Current Concepts in Elbow Extension Reconstruction for the Tetraplegic Patient. *The Journal of the American Academy of Orthopaedic Surgeons*, 31(5), 221–228. <https://doi.org/10.5435/JAAOS-D-22-00348>
- Zlotolow, D. A., Lipa, B., & Pahys, J. M. (2019). Team Approach: Treatment and Rehabilitation of Patients with Spinal Cord Injury Resulting in Tetraplegia. *JBJS reviews*, 7(4), e2. <https://doi.org/10.2106/JBJS.RVW.18.00009>

# 11 PŘÍLOHY

## 11.1 Vzor informovaného souhlasu

### Informovaný souhlas

**Název bakalářské práce:** Postup rehabilitace po šlachosvalových transferech na horní končetině u osob se spinální lézí

Jméno:

Datum narození:

1. Já, níže podepsaný(á) souhlasím s mou účastí ve studii. Je mi více než 18 let.
2. Byl(a) jsem podrobně informován(a) o cíli studie, o jejich postupech, a o tom, co se ode mě očekává. Beru na vědomí, že prováděná studie je výzkumnou činností.
3. Porozuměl(a) jsem tomu, že svou účast ve studii mohu kdykoliv přerušit či odstoupit. Moje účast ve studii je dobrovolná.
4. Při zařazení do studie budou moje osobní data uchována s plnou ochranou důvěrnosti dle platných zákonů ČR. Je zaručena ochrana důvěrnosti mých osobních dat. Při vlastním provádění studie mohou být osobní údaje poskytnuty jiným než výše uvedeným subjektům pouze bez identifikačních údajů, tzn. anonymní data pod číselným kódem. Rovněž pro výzkumné a vědecké účely mohou být moje osobní údaje poskytnuty pouze bez identifikačních údajů (anonymní data) nebo s mým výslovným souhlasem.
5. Porozuměl(a) jsem tomu, že mé jméno se nebude nikdy vyskytovat v referátech o této studii. Já naopak nebudu proti použití výsledků z této studie.
6. Souhlasím s pořizováním fotografií během vyšetření. Fotografie budou anonymní a budou použity pouze pro potřeby bakalářské práce.

Podpis účastníka:

Podpis autora práce:

Datum:

Datum: