

**Česká zemědělská univerzita v Praze**  
**Fakulta agrobiologie, potravinových a přírodních zdrojů**  
**Katedra veterinárních disciplín**



**Fakulta agrobiologie,  
potravinových a přírodních zdrojů**

**Kongenitální anomálie u koní**

**Bakalářská práce**

**Nela Matoušková**

**Chov koní**

**Vedoucí práce: Mgr. Ing. Tereza Krejčová, Ph.D.**

**© 2023 ČZU v Praze**

## **Čestné prohlášení**

Prohlašuji, že svou bakalářskou práci „Kongenitální anomálie u koní“ jsem vypracovala samostatně pod vedením vedoucího bakalářské práce a s použitím odborné literatury a dalších informačních zdrojů, které jsou citovány v práci a uvedeny v seznamu literatury na konci práce. Jako autorka uvedené bakalářské práce dále prohlašuji, že jsem v souvislosti s jejím vytvořením neporušila autorská práva třetích osob.

V Praze dne

---

Nela Matoušková

## **Poděkování**

Ráda bych touto cestou poděkovala Mgr. Ing. Tereze Krejčové, Ph.D. za odborné a trpělivé vedení, cenné rady, připomínky, vstřícný přístup a čas, který mi věnovala. Také mým blízkým patří velké poděkování za podporu a trpělivost po celou dobu mého studia.

# Kongenitální anomálie u koní

## Souhrn

Tato bakalářská práce se zabývá kongenitálními anomáliemi u koní napříč různými plemeny a přináší formou literární rešerše náhled na vybraná onemocnění.

Kongenitální anomálie jsou defekty, které mohou být způsobeny dědičnými vlivy, vlivy vnějšího prostředí během nitroděložního vývoje jedince, případně jejich kombinací. Mohou se projevit bezprostředně po narození, ale i během života jedince. Stávají se pro chovatele nejen velkou ekonomickou ztrátou, ale jsou nežádoucí také z hlediska welfare a zdraví koní. Setkat se můžeme s poruchami letálními, které způsobují bezprostřední smrt jedince ihned po narození, případně se hříbě narodí bez známek života. Mezi takové poruchy patří například syndrom fragilních hříbat teplokrevníků nebo syndrom levandulového hříběte. Jiné vady mohou být závažné, ale v jistých formách operovatelné, jako například encefalokéla nebo křivý nos. Dále existuje množství anomálií, jež se mohou projevovat lehkými příznaky, které jedince do jisté míry neomezují, a dokáže s nimi v určitých podmínkách běžně fungovat. Mezi takové anomálie můžeme zařadit vitiligo, podkus či předkus, nicméně i v tomto případě je důležité jim předcházet a zasažené jedince, pokud je to možné, nepouštět do chovu. Je nutné nebrat na lehkou váhu skutečnost, že každá anomálie dokáže koni kromě letality způsobit bolest, diskomfort nebo zamezit projevy běžného chování.

Veškerým onemocněním je důležité předcházet, což je v případě kongenitálních poruch možné skrze dohledávání nositelů defektních genů na základě rodokmenů a jejich vyřazení z chovu. Některá plemena trpí kvůli omezenému genofondu a tím vysoké míry příbuzenského křížení inbreední depresí, což je stav, kdy dochází k homozygotizaci. To znamená, že se snižuje genová variabilita populace a v genotypu se upevňují alely, jež mohou nést vadu, která by se normálně neprojevila. Příkladem může být hydrocefalus, který se projevuje více u Fríských koní než u jiných plemen. Dalším příkladem je syndrom nahého hříběte vyskytující se u Achaltekinského koně. Obě uvedená plemena mají uzavřenou plemennou knihu, což znamená, že nelze do chovu používat jedince, kteří jsou jiné plemenné příslušnosti.

**Klíčová slova:** dědičné poruchy, kůň, vrozená onemocnění, vrozené defekty, vrozené vývojové vady

# Congenital malformations in horses

## Summary

This bachelor thesis deals with congenital anomalies in horses across different breeds and provides an insight into selected diseases through a literature search.

Congenital anomalies are defects that can be caused by hereditary influences, environmental influences during the intrauterine development of the individual, or their combination. They can manifest immediately after birth, but also during the lifetime of the individual. They are not only a major economic loss for the breeder but are also undesirable from the point of view of the welfare and health of the horse. We can encounter lethal disorders that cause immediate death of the individual immediately after birth, or the foal is born without signs of life. Examples of such disorders include Warmblood Fragile Foal Syndrome or Lavender Foal Syndrome. Other defects can be severe but operable in certain forms, such as encephalocele or wry nose. Furthermore, there are several anomalies that may manifest themselves as mild symptoms that do not limit the individual to a certain extent and that he or she can function normally under certain conditions. Such anomalies include vitiligo, underbite or overbite, but even in this case it is important to prevent them and not to allow affected individuals to breed if possible. It is important not to take lightly the fact that any anomaly, apart from lethality, can cause pain, discomfort, or prevent the horse from showing normal behaviour.

It is important to prevent all diseases, which in the case of congenital disorders is possible by tracing carriers of defective genes through pedigrees and removing them from the breeding stock. Some breeds suffer from inbreeding depression, a condition where homozygous inbreeding occurs due to a limited gene pool and thus a high rate of inbreeding. This means that the genetic variability of the population is reduced, and alleles are fixed in the genotype that may carry a defect that would not normally be present. An example is hydrocephalus, which is more common in Friesian horses than in other breeds. Another example is the Naked Foal Syndrome occurring in the Achaltekin horse. Both of these breeds have a closed studbook, which means that it is not possible to breed individuals that are of a different breed affiliation.

**Keywords:** hereditary disorders, horse, congenital diseases, congenital defects, congenital developmental defects

# Obsah

<b>1</b>	<b>Úvod.....</b>	<b>8</b>
<b>2</b>	<b>Cíl práce.....</b>	<b>9</b>
<b>3</b>	<b>Literární řešerše.....</b>	<b>10</b>
3.1	Kongenitální anomálie.....	10
3.1.1	Anomálie nervové soustavy.....	11
3.1.1.1	Hydrocefalus.....	11
3.1.1.2	Cerebelární abiotrofie.....	12
3.1.1.3	Holoprosencefalie.....	12
3.1.1.4	Encefalokéla.....	14
3.1.1.5	Syndrom levandulového hříbče.....	15
3.1.1.6	Narkolepsie.....	16
3.1.2	Vady svalstva.....	17
3.1.2.1	Myotonie.....	17
3.1.2.2	Maligní hypertermie.....	19
3.1.2.3	Hyperkalemická periodická paralýza.....	20
3.1.2.4	Polysacharidová myopatie.....	21
3.1.3	Poruchy kůže.....	23
3.1.3.1	Epidermolysis bullosa.....	23
3.1.3.2	Syndrom nahého hříbče.....	24
3.1.3.3	Dědičná koňská regionální dermální astenie.....	25
3.1.3.4	Syndrom fragilních hříbat teplokrevníků.....	27
3.1.3.5	Hypotrichóza.....	28
3.1.3.6	Vitiligo.....	29
3.1.4	Vady trávicího traktu.....	30
3.1.4.1	Syndrom letální bílé.....	30
3.1.4.2	Brachygnatismus a prognatismus.....	32
3.1.4.3	Křivý nos.....	34
3.1.5	Anomálie očí.....	35
3.1.5.1	Syndrom mnohočetných vrozených očních vad.....	35
3.1.5.2	Mikroftalmie.....	35
3.1.5.3	Katarakta.....	36
3.1.6	Poruchy imunitního systému.....	37
3.1.6.1	Syndrom hříběcí imunodeficience.....	37
3.1.6.2	Težká kombinovaná imunodeficience.....	38

<b>4</b>	<b>Závěr.....</b>	<b>39</b>
<b>5</b>	<b>Seznam literatury .....</b>	<b>40</b>
<b>6</b>	<b>Seznam obrázků .....</b>	<b>48</b>

# 1 Úvod

Kongenitální anomálie se vyskytují u řady druhů živočichů, včetně lidí. Jedná se o vady, které se mohou projevit ihned po narození, ale také i během života jedince. Mohou být způsobeny genetickými faktory, ale také vnějšími vlivy, případně kombinací obou. Některé jsou letální, jiné svou závažností neslučitelné se životem a mnohdy je nutné přistoupit k eutanázii. Vyskytují se ale také anomálie, které nejsou život ohrožující a při správných podmínkách a léčbě může jedinec prožít kvalitní život bez velkých omezení a v souladu s welfare.

V každém případě je třeba zamezit přenosu defektních genů, způsobujících anomálie a zasažené jedince, pokud je to možné, nepouštět do chovu. V některých případech jsou i postižení jedinci do chovu vpuštěni a to kvůli omezenému genofondu určitých plemen.

U koní je zaznamenáno celkem 259 genetických poruch, z čehož je většina děděna jednoduše mendelisticky, nicméně u mnoha poruch je příčina prozatím neznámá. Koně se řadí mezi druhy, u kterých se oproti jiným hospodářským zvířatům vyskytuje menší počet vad. Předpokládá se, že je to způsobeno jejich pozdější domestikací.



## **2 Cíl práce**

Cílem práce je vypracování podrobného literárního přehledu zaměřeného na vybrané vývojové anomálie u koní.

## 3 Literární rešerše

### 3.1 Kongenitální anomálie

Obecně lze kongenitální anomálie definovat jako vady struktury nebo funkce způsobené mutací jednoho nebo více genů (Trommershausen-Smith 1980). V současné době existuje mnoho onemocnění, které snižují výkonnost koní. Mohou být zapříčiněny genetickými faktory či vnějšími vlivy jako je nevhodné krmení, nadměrná zátěž a následné přetížení, nebo jsou důsledkem infekcí a parazitóz (Collinder & Rasmuson 2000), případně kombinací vnějších a genetických faktorů. Mezi genetické poruchy patří vrozené poruchy (poruchy, které jsou přítomny již při narození) nebo ty, které mají pozdní nástup, a to až několik let po narození (Trommershausen-Smith 1980). Faktory vnějšího prostředí jsou u koní i dalších domácích zvířat nejčastějším důsledkem vzniku kongenitálních anomálií (Collinder & Rasmuson 2000), nicméně se předpokládá, že výskyt genetických poruch u koní je nižší než u ostatních domácích zvířat, což je pravděpodobně způsobeno pozdější domestikací koní (Bowling & Ruvinsky 2000). Mnoho onemocnění se zdánlivě vnějšími příčinami může být důsledkem genetických mutací (Collinder & Rasmuson 2000).

Vady mladých koní, jako jsou například různé deformace, závažné pohybové či neurologické problémy, jsou vždy nepřijatelné a jsou častým důvodem k vyřazení jedince z chovu i provozu. Defektní gen je možné odhalit prostřednictvím rodokmenů a nositele takových genů vyřadit z dalšího chovu (Collinder & Rasmuson 2000). Vzhledem k dlouhé generační době, malému počtu potomků na jednu klisnu, rozptýlením odstavených koní po světě s poměrně častou změnou majitelů, mnohdy neúplnou evidencí a existenci mnoha onemocnění s opožděným nástupem projevů nebo proměnlivou penetrancí (Finno et al. 2009), není vždy snadné prokázat dědičnost chorob koní, i když se časem ukáže, že jsou daná onemocnění genetického původu (Collinder & Rasmuson 2000). Studie týkající se dědičnosti genetických poruch u koní bývají nejen obtížné a zdlouhavé, ale také nákladné. Genetické poruchy jsou nežádoucí nejen z ekonomického hlediska, ale také z hlediska zdraví a welfare. Snižují hodnotu a výkonnost koně, některé z nich jsou bolestivé a snižují kvalitu života postiženého koně (Finno et al. 2009).

Až do roku 2006 byly k dispozici jen omezené nástroje pro studium genetických onemocnění koní, přičemž se pokrok opíral zejména o výskyt homologií (společných znaků) u jiných druhů. Poměrně nedávný vývoj genomových map koní a kompletní sekvenování genomu koně urychlilo tempo genetických objevů. V roce 2007 byly pomocí mapování genomu identifikovány dvě genetické mutace a to pro hereditární regionální koňskou astenii (HERDA) a polysacharidovou myopatii (PSSM) a poté následovaly další. Kromě jednoduchých mendelistických genetických znaků mohou poskytnout tyto nové technologie prostředky k identifikaci lokusů kvantitativních znaků pro vícefaktorové znaky (Finno et al. 2009).

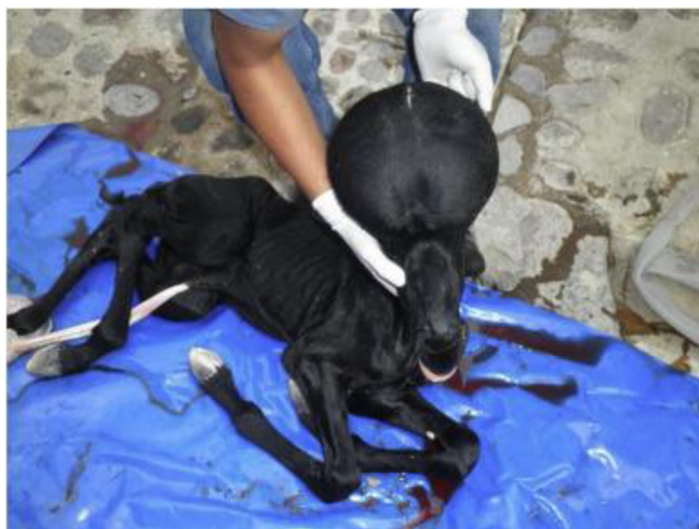### 3.1.1 Anomálie nervové soustavy

#### 3.1.1.1 Hydrocefalus

Hydrocefalus je porucha vyskytující se u všech druhů savců včetně exotických druhů a ptáků (Schmidt & Ondreka 2019). Objevuje se také u lidí, odhadovaná prevalence je 0,5 až 0,8 postižených dětí na tisíc narozených. U koní je hydrocefalus poměrně neobvyklou poruchou, u které bylo zaznamenáno pouze několik případů. Ve studii Crowe & Swerczek (1985) bylo zjištěno, že hydrocefalus měl u plnokrevníků prevalenci 3 % (18 z 602 případů). Celková prevalence potratů u koní se odhaduje na 2 %, takže prevalenci hydrocefalu lze odhadnout přibližně na 0,6 zasažených plodů na 1 000 porodů, což je podobné prevalenci u lidí (Sipma et al. 2013).

Hydrocefalus je charakterizován nadměrnou akumulací mozkomíšního moku v komorovém systému mozku a dilatací komor v důsledku obstrukce toku mozkomíšního moku, jeho zvýšenou produkcí nebo změnou v absorpci (Sipma et al. 2013). Porucha je také spojována s dystokií u klisen a může vést k fatálním komplikacím při porodu. Postižená hříbata jsou většinou předčasně narozena, a to buď již mrtvá, nebo je přistoupeno k eutanazii. Příčinou tohoto defektu je mutace v genu B3GALNT2 (Ducro et al. 2015). Klinické příznaky mohou být různě závažné a nejsou zcela specifické. Je popsána celá řada nespecifických příznaků jako například změna mentality nebo špatná vazba hříběte s matkou. Ačkoliv je u většiny hříbat zřejmá klenba lebky, některá mohou vypadat fyzicky normálně (Schmidt & Ondreka 2019).

Základní patomechanismy jsou velmi variabilní a druhově specifické. U přežvýkavců jsou hlavní příčinou vrozeného hydrocefalu teratogenní viry. U koňovitých nehrají roli nitroděložní infekce a místo obstrukce průtoku mozkomíšního moku obvykle zůstává neurčeno. U ptáků a velkých kočkovitých šelem je hydrocefalus obvykle získaný a často souvisí s nedostatkem vitamínu A. U psů a koček může být vrozený, ale také spojený s poruchou růstu lebky a obratlů (Schmidt & Ondreka 2019).



Obr. 1 Hříbě s hydrocefalem (Převzato z Ayala-Valdovinos et al. 2017)

V posledních letech se ukázalo, že výskyt hydrocefalu je u Fríských koní větší než u jiných plemen. Důvodem je, že populace tohoto plemene byla uzavřena pro vnější chov a křížení s jedinci jiné plemenné příslušnosti tedy není možné. V důsledku omezeného genofondu se vyvinul vysoký stupeň příbuzenské plemenitby. Podobná patogeneze byla prokázána u populace psů s podobně úzkým genetickým fondem (Sipma et al. 2013).

### 3.1.1.2 Cerebelární abiotrofie

Cerebelární abiotrofie (CA) je dědičné, neurodegenerativní onemocnění, které postihuje Purkyňovy buňky v mozečku a způsobuje ataxii u arabských hříbat (Scott et al. 2017). Je způsobeno specifickou atrofií v mozečku, která je důsledkem vrozeného metabolického defektu během vývoje (Scott et al. 2018).

Vyskytuje se u několika druhů včetně psů, ovcí a skotu, ale je pravděpodobné, že u těchto druhů nemá CA stejnou etiologii jako u koní. Objevuje se u Arabských plnokrevníků či koní z tohoto plemene vycházejících, ale objevila se také u Gotlandského poníka a Oldenburského teplokrevníka (Cavalleri et al. 2013). Porucha byla poprvé zdokumentována u skotu v roce 1951.

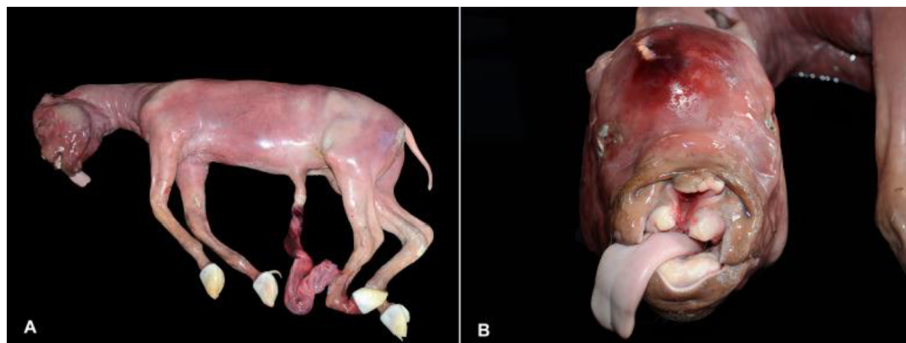Histologicky vede cerebelární abiotrofie obvykle ke ztrátě Purkyňových buněk v mozečku během několika dnů až několika měsíců po narození. Většina zasažených koní se zdá být při narození normální (Scott et al. 2018). Progresivní degenerace Purkyňových buněk způsobuje klinické příznaky, ve většině případů mezi narozením a šestým měsícem věku, je však možný i pozdější projev (Cavalleri et al. 2013). Obvykle nedochází k žádnému zásadnímu zmenšení velikosti mozečku, jako můžeme vidět u hypoplazie mozečku, a ztráta Purkyňových buněk je často považována za rozptýlenou po celém mozečku. Definitivní diagnóza poruchy zůstává založena na postmortem histologických nálezech. Neurologicky se často vyskytují třesy hlavy spojené s volním, nekoordinovaným, přehnaným pohybem končetin a celkově abnormálním posturálním chováním (často opožděným), také chybí reakce na hrozbu (často kvůli nedostatečnému mrkání) (Scott et al. 2018). Obvykle bývá pozorovatelná taktéž hyperaktivita a sklony k úleku a pádu (Cavalleri et al. 2013). Příklady těchto motorických deficitů na mozečku lze nalézt u dobře známých onemocnění, jako je Parkinsonova choroba a syndrom fragilního X (Scott et al. 2018). Tato porucha byla spojena s mutací v genu TOE1, která byla odhalena u arabských koní. Onemocnění se dědí recesivně (Cavalleri et al. 2013).

### 3.1.1.3 Holoprosencefalie

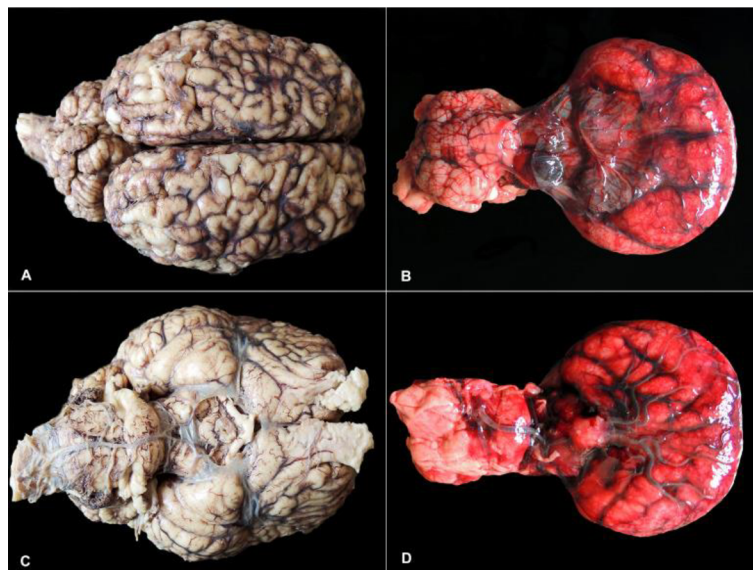
Holoprosencefalie je vzácná mozková anomálie, která se může vyskytnout u živě narozených zvířat, i když je častější u mrtvě narozených (Schmidt & Ondreka 2019). Tento stav je považován za nejčastější malformaci předního mozku u lidí a občasně je hlášen u několika druhů zvířat včetně psů, ovcí, prasat a koní. Jedná se o malformaci centrálního nervového systému, která je charakterizovaná neúplně nebo úplně chybějícím rozdělením hemisfér předního mozku, běžně doprovázená kraniofaciálními malformacemi například kyklopií či výskytem „chobotu“ a absencí čichových nervů. Výskyt kyklopie a „chobotu“ je většinou popisován u zvířat spásačů, kteří v raném stádiu březosti pozřou teratogenní

alkaloidy v rostlinách. Etiologie této vady je různorodá, nicméně u většiny případů zůstává příčina neobjasněna (Henker et al. 2022).

Holoprosencefalie může mít tři různé typy a to alobární, lobární a semilobární. Alobární je nejzávažnější formou s kompletním selháním v separaci předního mozku na pravou a levou hemisféru, kde dochází ke kraniofaciálním defektům a k několika dalším anomáliím ve strukturách CNS. Semilobární, lobární a další méně často diagnostikované podtypy jsou mírnějšími formami této malformace, které se vyznačují různým stupněm neúplného oddělení hemisfér předního mozku a mohou být také doprovázeny kraniofaciálními malformacemi (Henker et al. 2022). První případ, kde byla semilobární holoprosencefalie spojena s anomáliemi dalších orgánů byl uveden ve studii Pintore & Cantile (2016).



Obr. 2 Alobární holoprosencefalie u potraceného fétu American Quarter Horse (Převzato z Henker et al. 2022)



*Poznámka: Na obrázcích A, C zobrazen běžně vypadající mozek. Na obrázcích B, D zobrazen mozek zasažený holoprosencefalií.*

Obr. 3 Srovnání mezi mozky koňských plodů s gestačním stářím okolo devíti měsíců (Převzato z Henker et al. 2022)


Příčinou některých forem jsou mutace v genu SHH, který je zodpovědný za utváření středových struktur CNS. První zprávu o alobární formě u koní uvedla studie Henker et al. (2022), kde byl postmortálnímu vyšetření podroben potracený fétus American Quarter Horse,

nicméně nebyla zjištěna příčina vzniku. První zprávou o semilobární formě je studie Koch et al. (2005), kde byla diagnostikována u klisny plemene Morgan.

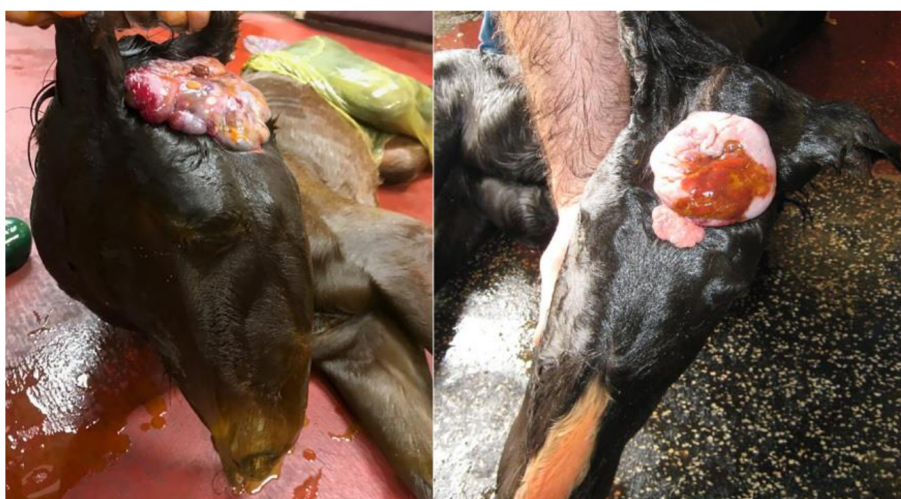#### 3.1.1.4 Encefalokéla

Encefalokéla je vzácný defekt neurální trubice, který je dobře zdokumentován v lékařské literatuře. V jihovýchodní Asii se uvádí výskyt až 1 : 5 000 porodů na rozdíl od 1 : 40 000 porodů ve vyspělých zemích. Obecně je vada definována jako výhřez mozkové tkáně včetně mozkových plen skrze defekt v jedné nebo více kostech lebky (Buck & Hunt 2019). Tento defekt může být různého rozsahu, od malého až po týkajícího se většiny lebky. Taktéž se může vyskytovat jak samostatně i v doprovodu jiných vývojových vad (Hahn 2008).

Chirurgická korekce encefalokély u člověka obvykle vede k příznivému výsledku, i když prognóza závisí na závažnosti případu. Úspěšná chirurgická léčba byla také zaznamenána u psů a koček (Buck & Hunt 2019). U koní obvykle dojde k potratu, případně se hříbě narodí předčasně a dojde k úmrtí či eutanázii, jelikož vada je neslučitelná se životem (Hahn 2008). Nicméně v roce 2019 se objevil první případ měsíc a půl starého hříběte, u kterého byla úspěšně provedena chirurgická korekce poruchy (Buck & Hunt 2019).



Obr. 4 Na prvním obrázku je viditelná encefalokéla. Druhý a třetí obrázek zobrazuje hříbě pět měsíců po operaci (Převzato z Buck & Hunt 2019)



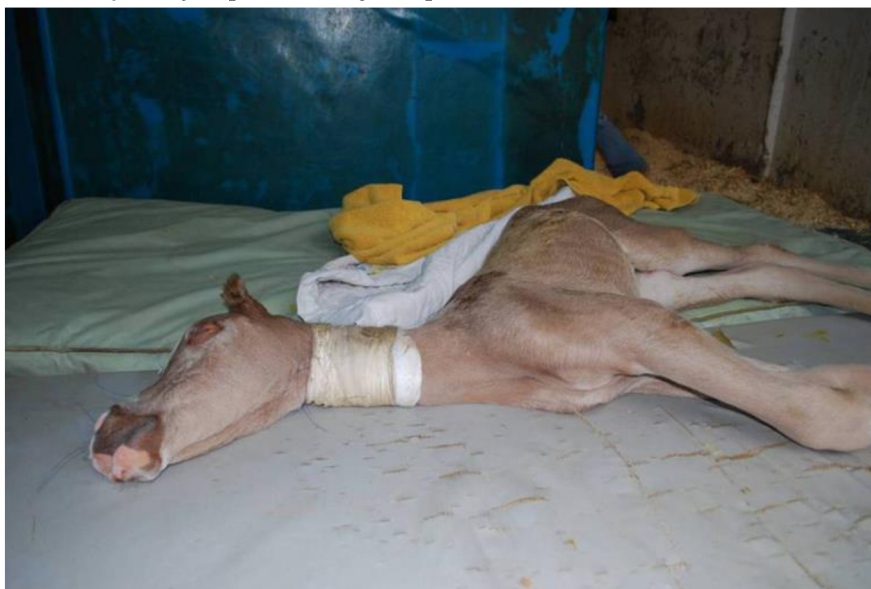Obr. 5 Otevřená frontální encefalokéla (Převzato z Buck & Hunt 2019)

### 3.1.1.5 Syndrom levandulového hříběte

Syndrom levandulového hříběte, taktéž nazýván „letální zředění barvy srsti“ (Brooks et al. 2010) je letální, dědičné onemocnění, které se dědí autozomálně recesivním způsobem (AbouEl Ela et al. 2022) na základě alely LFS (Efendić et al. 2018). Tato mutace je častější u arabských hříbat egyptského původu než u hříbat z jiných krevních linií. Heterozygotní koně, kteří jsou nositeli LFS vypadají normálně, zatímco recesivně homozygotní hříbata umírají krátce po narození v důsledku vážných komplikací.

U recesivních homozygotů byl popsán závažný stav s přítomností neurologických příznaků jako je slabý sací reflex, neschopnost stát, svalová tetanie, opistotonie, dorzoflexe hlavy a krku, stočení hlavy k jedné straně krku, kmitavý pohyb očních bulbů a spontánní ztuhlé nebo pádlující pohyby nohou (AbouEl Ela et al. 2022), příležitostně se vyskytuje i mírný pokles v počtu leukocytů. Kromě těchto abnormalit je pro postižená hříbata charakteristická „levandulová“ barva srsti. Tato barva, popisovaná jako bledě šedá, cínová, světle kaštanová a levandulová, zformovala název poruchy. Počáteční diagnóza může být obtížná, neboť klinické příznaky LFS lze snadno zaměnit s řadou neonatálních stavů včetně neonatálního maladjustačního syndromu a encefalitidy (Brooks et al. 2010).

Dříve popsané mutace u lidí a myši poskytují několik fenotypů, které jsou podobné syndromu levandulového hříběte. Zejména dva geny, RAB27A a MYO5A, poskytují fenotypy s nápadnou podobností k LFS. U lidí bylo prokázáno, že několik specifických recesivních mutací v těchto dvou genech způsobují podobné poruchy (Brooks et al. 2010). MYO5A byl proto identifikován jako gen, který by mohl stát za onemocněním. Sekvenováním kódující oblasti byla identifikována delece jedné báze v oblasti koncové domény. Delece vytváří zkrácený proteinový produkt prostřednictvím vkladu předčasného stop kodonu. Tato chyba byla potvrzena jako příčinná mutace (Bierman et al. 2010).



Obr. 6 Hříbě se syndromem levandulového hříběte a projevem opistotonu, jedním z hlavních neurologických příznaků poruchy (Převzato z Brooks et al. 2010)

### 3.1.1.6 Narkolepsie

Narkolepsie je nevléčitelné, neprogresivní onemocnění centrálního nervového systému (van Nieuwstadt et al. 1993). Jedná se o poruchu rapid eye movement (REM) fáze spánku (Hahn 2008). U lidí způsobuje narkolepsie během dne nadměrnou ospalost (někdy se objeví spánkový záchvat), kataplexii (náhlá ztráta svalového tonusu), halucinace a spánkovou paralýzu. U koní a jiných savců je kataplexie nejčastěji pozorovaným příznakem. Může se objevit nadměrná ospalost, ale je obtížnější ji pozorovat. Kataplexie je způsobena rozdělením REM spánku. Etiologie narkolepsie je stále předmětem debat, částečně proto, že normální spánkové vzorce nejsou zcela pochopeny. U lidí a některých plemen byla prokázána dědičnost. U Shetlandských poníků se nemoc vyskytuje v určitých liniích. Role traumatu a infekce je předmětem debat (van Nieuwstadt et al. 1993).

Byly popsány případy výskytu nadměrné ospalosti u koní v souvislosti s příbuzností jedinců. Primární poruchy spánku charakterizované nadměrnou denní spavostí u lidí lze rozlišit jako narkolepsii s kataplexií, narkolepsii bez kataplexie, idiopatickou hypersomnií s dlouhou dobou spánku a idiopatickou hypersomnií bez dlouhé doby spánku. Narkolepsie je charakterizována výskytem kataplexie nebo abnormalit REM spánku. Sporadická narkolepsie s kataplexií (náhlá a přechodná epizoda ztráty svalového tonusu) u lidí a psů je obvykle charakterizována nedostatkem hypokretinu-1 v mozkomíšním moku. Hypokretiny jsou neuropeptidy produkované neurony hypotalamu. Podílejí se na chuti k jídlu, energetické homeostáze, neuroendokrinních funkcích a podpoře bdělosti. Diagnóza narkolepsie je u koní většinou založena na vyvolání emočních situací (např. vyběhnutí ze stáje na pastvu) a negativních výsledcích klinických, laboratorních a neurologických vyšetření. U těchto koní je nutné vyloučit spánkovou deprivaci způsobenou bolestivými ortopedickými poruchami (Ludvikova et al. 2012). Incidenty kolapsu u novorozených hříbat se mohou objevit spontánně nebo mohou být vyvolané podnětem, jako je manipulace nebo nejčastěji krmení. Syndrom může být přítomen od narození nebo může být spuštěn po zákroku, jako je operace (Hahn 2008).

Ve studii Ludvikové et al. (2012), je uvedena série tří případů, kde je popsán výskyt poruch spánku u tří Lipických koní. Všichni se narodili po stejném hřebci, ale z různých klisen.

V prvním případě byla klisna přijata na kliniku ve věku šesti týdnů. Kolébání, klopýtání a nepřetržitý spánek byly pozorovány od věku dvou týdnů. Výsledky klinického vyšetření a hematologického a krevního biochemického vyšetření neodhalily žádné abnormality. Klisna byla ospalá, ale bylo možné ji na několik vteřin probudit hlučným podnětem. Byla schopna následovat svou matku, ale při chůzi se jevila ospalá s občasnou tendencí upadnout. Spánkové chování hříběte bylo v noci normální a hříbě spalo vleže na boku. Neurologické vyšetření s výjimkou psychického stavu bylo v normě. Byla stanovena předběžná diagnóza narkolepsie. Hříbě bylo propuštěno z kliniky a znovu vyšetřeno ve věku 6 let, známky poruchy spánku se od 2 let postupně snižovaly, kolapsy byly pozorovány jednou za 2–3 měsíce.

V druhém případě byla klisnička na kliniku přijata ve věku 5 měsíců. Ospalost byla přítomna od věku deseti dnů. Klisna vypadala neustále ospale nebo spala, kymácela se a klopýtala. Stála široce rozkročena s nízkým držením hlavy a probudila se, když se její nos dotkl země, pád nebyl pozorován. Tělesné a neurologické vyšetření hříběte neodhalilo žádné



patologické nálezy s výjimkou psychického stavu, který by se dal označit za ospalost. Hříbě bylo možné probudit hlučným podnětem nebo odebráním matky. Normální vědomí bylo zachováno pouze 10–15 vteřin. Chování a duševní stav byl normální, když bylo hříbě vzhůru. Výsledky hematologie a biochemie krve neodhalily žádné abnormality. Hříbě bylo na žádost majitele propuštěno z kliniky a utraceno v terénu. Pitva nebyla bohužel provedena.

Ve třetím případě byla klisna lipicána poprvé vyšetřena ve věku 5 let. Klisna byla prvních pár měsíců ježděna denně a majitel nezaznamenal žádné problémy. Když byla klisna přemístěna do jiné stáje a pracovala jen sporadicky, ošetřovatelé hlásili ospalost, vybočení hrudních končetin až pád na karpální klouby. Ospalost byla význačná vyvedením koně ze stáje. Spánek mohl být přerušen silnou energetickou stimulací. Po návratu klisny do předchozí stáje začala klisna opět pravidelně pracovat a klinický stav se zlepšil. Majitel uvedl silný vztah mezi fyzickou aktivitou koně a snížením klinických příznaků. Chovatel klisny uvedl, že od hříběte byl kůň poměrně pomalý, občasně klopýtal a kýval se během chůze. Klinické a neurologické vyšetření klisny neodhalilo žádný patologický nález. Rutinní hematologie a biochemie krve byly v běžných mezích. Ve věku sedmi let byla klisna pravidelně ježděna. Klinické příznaky ospalosti byly přítomny každý den ráno, když byla klisna vyvedena ze stáje do výběhu. Intenzita ospalosti byla větší v krátkých obdobích (několik dní), během kterých klisna nebyla ježděna.



*Poznámka: Příznaky vykazovalo po krmení a bylo velmi obtížné jej probudit.*

Obr. 7 Hříbě Amerického miniaturního koně s narkolepsií (Převzato z Hahn 2008)

### **3.1.2 Vady svalstva**

#### **3.1.2.1 Myotonie**

Myotonie jsou získané nebo dědičné neuromuskulární poruchy charakterizované pomalou relaxací svalů po kontrakci nebo elektrické stimulaci. Genetické formy vrozené myotonie jsou charakterizovány poruchou funkce transportních kanálů chloridových, sodných nebo draselných iontů v membráně buněk kosterního svalstva. Další mutace v genech, které

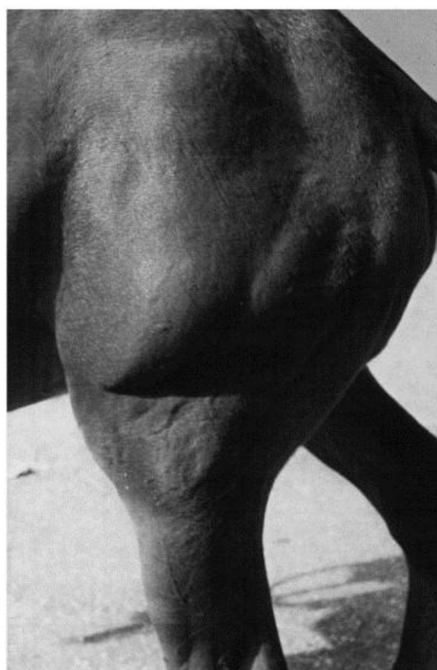
kódují iontové kanály, se podílejí na různých dědičných svalových onemocněních. Kongenitální myotonie jsou u lidí způsobeny recesivními nebo dominantními mutacemi v genu *CLCN1*, které způsobují Beckerovu či Thomsenovu chorobu (Wijnberg et al. 2012). V tomto genu bylo nalezeno více než 120 mutací (Miryounesi et al. 2016). Svalový chloridový kanál, kódovaný genem *CLCN1*, reguluje elektrickou vzrušivost membrány kosterního svalstva (Wijnberg et al. 2012) a hlavním rysem této poruchy je právě zvýšená dráždivost membrány svalové buňky (Miryounesi et al. 2016). Souvislost mezi mytonií a kondukcí chloridů byla poprvé popsána u myotonických myší. První mutace v genu *CLCN1*, u které se ukázalo, že způsobuje mytonii, byla nalezena u domácích zvířat, například u „omdlévajících“ koz, u kterých se během prudkých pohybů vyvinula závažná akutní svalová ztuhlost, nebo se při leknutí znehybnily.

V roce 1962 byl hlášen první případ podezření na mytonii u koní (Wijnberg et al. 2012). V mnohých případech byla myotonie u koní na základě svalové biopsie spojena se svalovou dystrofií. Vzhledem k tomu, že další příznaky zahrnovaly hypoplazii varlat, šedý zákal a dystrofii sítnice, které se často objevují v pozdním průběhu onemocnění, myotonie u koní byla označena jako ekvivalent lidské myotonické dystrofie (DM) nebo Steinertovy choroby (Montagna et al. 2001).

Studie Wijnberg et al. (2012) popisuje případ 7 měsíců starého hřebečka plemene New Forest Pony, který byl převezen na equinní kliniku Utrechtské univerzity. Během prvních 4–6 týdnů života se hříbě vyvíjelo normálně. Hlavní abnormality pozorovány majitelem byly opakující se příhody ležení s následnými potížemi se zvednutím na nohy v důsledku svalové ztuhlosti. Frekvence těchto příhod se zvýšila během měsíce před převezením na kliniku. V době klinického vyšetření bylo zjištěno, že hříbě je dobře vyvinuté s nadprůměrnou svalovou hmotou ve srovnání s jinými hříbaty stejného plemene. Při stimulaci (například při otevření dveří stáje nebo při vstávání) se hříbě zdálo být hyperaktivní a došlo k dočasnému vyklenutí třetího víčka v důsledku jednostranného či oboustranného zatažení oka. Během vokalizace skončilo řehání pronikavým pískáním nebo hlubokým, mručivým zvukem. Pánevní končetiny byly extrémně rovné a hříbě kráčelo neochotně, strnulým krokem. Při chůzi pánevní končetiny ne vždy následovaly stopu hrudních končetin a v důsledku ztuhlosti ztrácelo hříbě snadno rovnováhu a příležitostně ztratilo i oporu v končetinách. Všeobecné vyšetření neodhalilo žádné jiné abnormality kromě zatažení oka a vyklenutí třetího víčka po dobu přibližně 30 vteřin. Neurologické vyšetření odhalilo normální mentální stav, příležitostně široký postoj a žádné deficity hlavových nervů. Posturální reakce nebylo možné provést a zvednutí končetin bylo ztíženo svalovou ztuhlostí. Manuální flexe kloubů nebyla možná. Pohyby krku a trupu byly velmi omezené a hříbě se snadno vyvedlo z rovnováhy. Přestože vykazovalo známky slabosti, chyběla ataxie a hlavním problémem se zdála být neohebnost. Mutace genu *CLCN1* byla považována za možnou příčinu a byla provedena mutační analýza. Postižené hříbě bylo pro tuto mutaci homozygotní, vykazovala recesivní způsob dědičnosti. Mutace v genu *CLCN1* je tedy považována za možnou příčinu vrozené myotonie.



Obr. 8 Stažení oční bulvy jako důsledek myotonie (Převzato z Wijnberg et al. 2012)



Obr. 9 Svalový tonus zadní končetiny přetrvávající v klidu po spontánním pohybu koně (Převzato z Montagna et al. 2001)

### 3.1.2.2 Maligní hypertermie

Maligní hypertermie je farmakogenetická porucha kosterního svalstva, která se projevuje jako hypermetabolická reakce na silně těkavé anestetické plyny jako je halotan, sevofluran, desfluran a isofluran (Rosenberg et al. 2015). Dále se může projevit jako reakce na neanestetické faktory, které mohou zahrnovat trénování, stres, rozmnožování, nemoci a souběžné myopatie. Anestetické i neanestetické myopatické projevy maligní hypertermie se vyskytují u plemene Quarter Horse s mutací v genu RyR1 a onemocnění se dědí jako autozomálně dominantní znak. Stejná porucha byla popsána také u lidí, prasat a psů (Aleman et al. 2009).

Příznaky způsobené anestetickými i neanestetickými faktory jsou podobné. Mezi klinické a laboratorní symptomy patří tachykardie, hypertermie, svalová ztuhlost, rhabdomyolýza, respirační a metabolická acidóza a poruchy elektrolytů (Aleman et al. 2009), protruze třetího víčka, trismus, nadměrné pocení a neschopnost koně stát (Delfiol et al. 2018). Výrazné zvýšení svalového metabolismu má za následek rychlé zvýšení tělesné teploty, která může překročit 43 °C (109,4 °F). První zpráva o nemoci se u koní objevila v roce 1975 a od té doby byly zdokumentovány další případy. Mezi hlášené koně patří Quarter Horse, plnokrevníci, Appalossa, Arabové a poníci. Klinické příznaky projevující se při expozici spouštěcím agens jsou podobné těm, které jsou popsány u lidí. Neanestetické projevy onemocnění bez přítomnosti anestetické formy a rhabdomyolýzy nebyly u koní hlášeny (Aleman et al. 2009), ale byly zdokumentovány u lidí a prasat (Nieto & Aleman 2009).

### 3.1.2.3 Hyperkalemická periodická paralýza

Hyperkalemická periodická paralýza (HYPP) je autozomálně kodominantní forma myotonie u koní Quarter Horse, American Paint Horse a Appalossa, kteří jsou potomky populárního hřebce Quarter Horse Impressive (Valberg 2018). Alela HYPP pravděpodobně zůstala zachována v populaci Quarter Horse kvůli potřebě souvisejícího svalového fenotypu v soutěžích halter (Brosnahan et al. 2010).

Klinické příznaky jsou epizodické, charakterizované myotonií, svalovými fascikulacemi (samovolné záškuby svalových vláken), prolapsem třetího víčka, slabostí, dechovými obtížemi a ležením (Brosnahan et al. 2010). Samovolné záškuby svalových vláken jsou nejčastějším příznakem (Naylor 1997). Závažnost příznaků se může pohybovat od asymptomatických přes každodenní epizody až po smrt (Brosnahan et al. 2010). Smrt může nastat v důsledku srdečního nebo respiračního selhání (McAuliffe 2014a), v některých případech byla zvířata utracena kvůli zvýšené frekvenci a závažnosti atak nebo zranění, jako jsou zlomeniny kostí, které byly následkem pádů způsobených atakami (Reynolds et al. 1998). Zvýšená frekvence dechu je během atak častá (McAuliffe 2014a) a koncentrace draslíku v séru jsou během záchvatů obvykle zvýšené (Naylor 1997). Postiženy mohou být i hltanové a hrtanové svaly což má za následek stridor (šelest při dýchání) nebo dušnost. Ataky mohou být vyvolány stresory, jako je doprava, předvádění, změna počasí a celková anestezie (McAuliffe 2014a). Záchvaty obvykle trvají několik minut až několik hodin, avšak často ustanou bez lékařského zásahu (Naylor 1997).

HYPP je onemocnění kosterního svalstva a s výjimkou sekundární srdeční arytmie nebo hyperkalémie lze všechny příznaky vysvětlit vlivem zaměněného genu, který je zodpovědný za transport sodíku ve vláknech kosterního svalstva (Naylor 1997). Jedná se o substituci C za G v genu napěťově řízeného sodíkového kanálu SCN4A. Tato záměna ovlivňuje klidový membránový potenciál tak, že se kanál po počáteční depolarizaci nedeaktivuje v reakci na zvýšení draslíku (Brosnahan et al. 2010). Svalová vlákna koní s HYPP jsou méně depolarizovaná, a tedy blíže k prahovému potenciálu pro kontrakci než normální svalová vlákna (Naylor 1997) a dochází ke nepřetržité depolarizaci myocytů, která se klinicky projevuje jako přechodná paralýza (Brosnahan et al. 2010).

Písemné zprávy o tomto stavu se objevily poprvé v roce 1986 (Naylor 1997). Nemoc nemá žádnou pohlavní ani věkovou predispozici (Delfiol et al. 2015) a většina případů je

pozorována u mladých, dobře osvalených hřebců, ve věku okolo 2–3 let, ale případy byly pozorovány také u hříbat již ve věku 4 měsíců (McAuliffe 2014a). Poruchou je postiženo pouze 1,5 % celkové populace Quarter Horse, nicméně více než polovina elitních koní určených pro soutěže halter nese mutaci (Tryon et al. 2009).

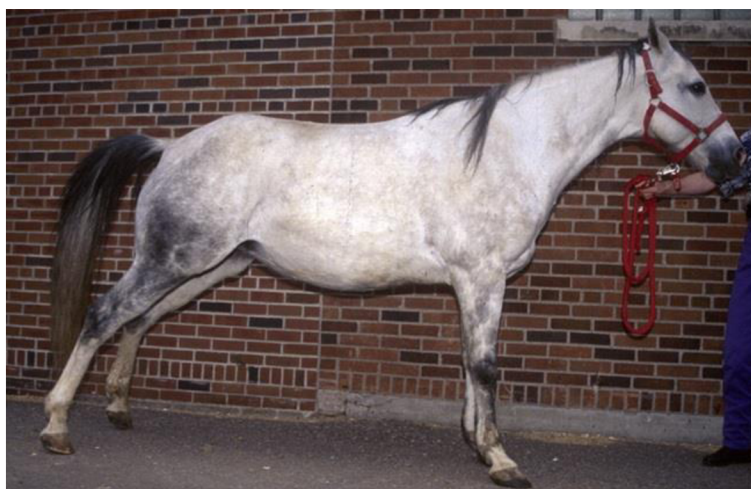#### 3.1.2.4 Polysacharidová myopatie

Polysacharidová myopatie (PSSM) je dědičné onemocnění svalů vyskytující se u řady plemen koní. Klinické nálezy odpovídající této poruše byly poprvé popsány na počátku 20. století u pracovních tažných koní, u kterých se při návratu do práce po několikadenním odpočinku objevila námahová rhabdomyolýza. PSSM však byla uznána jako glykogenóza kosterního svalstva až v roce 1992 (McCue et al. 2008), přičemž bylo zjištěno, že vada je příčinou opakované rhabdomyolýzy, známé také pod názvem „tying up“ u mnoha plemen koní. Nejčastější je výskyt u Quarter Horse a příbuzných plemen (Firshman et al. 2003), ale výskyt byl také zaznamenán kromě tažných koní například u haflingů (Schröder et al. 2015), arabských koní a teplokrevníků (Valberg et al. 2021). Vada je charakterizovaná abnormální akumulací glykogenu v kosterním svalstvu a poškozením svalů při námaze. Na rozdíl od jiných známých poruch glykogenu, které byly popsány u lidí a domácích zvířat, se zde jedná o jeho kumulaci. Porucha je rozdělena na dva typy, přičemž u typu 1 se vyskytuje genetická mutace v genu GYS1, která se dědí s autozomální neúplnou dominancí, u typu 2 se tato mutace nevyskytuje a její původ je prozatím neznámý (Valberg et al. 2011).

Ačkoliv někteří koně s PSSM typu 1 mohou být asymptomatictí, u většiny z nich se příznaky projeví průměrně ve věku 6 let, nicméně věkové rozmezí je 1–14 let. Majitelé obecně popisují koně s tímto typem jako koně s klidným chováním. Akutní příznaky se často objevují po méně než 20 minutách lehké fyzické zátěže a zahrnují zatahování břicha, svalové záškuby na boku, ztuhlost svalů, pocení, neochotu k pohybu vpřed a zjevné svalové kontraktury (Valberg et al. 2011). Také se může objevovat zastavování a protahování, jako kdyby chtěl kůň močit, nechut k práci a nedostatek energie. Tyto příznaky patří mezi chronické (Firshman et al. 2003). Příležitostně se vyskytuje i neschopnost vstát (McCue et al. 2008). Nejčastěji jsou postiženy svaly zadních končetin, ale mohou být zasaženy i svaly zad, břicha a předních končetin. U hříbat a odstavenců plemen Quarter Horse a Paint Horse může dojít k rhabdomyolýze i bez námahy. Během akutní epizody mají koně s PSSM typu 1 často výrazně zvýšenou aktivitu kreatinkinázy, může být přítomna myoglobinurie, což znamená, že se v moči vyskytuje myoglobin, který je běžně přítomen ve vláknech kosterní svaloviny. U neléčených Quarter Horse může být kreatinkináza v séru zvýšená i v době klidu. Nejvíce náchylní jsou koně, kteří nejsou na začátku tréninku v dobré kondici, měli značnou dobu odpočinku nebo konzumují stravu s vysokým obsahem nestrukturálních sacharidů. Někteří majitelé uvádějí sezónní výskyt akutních klinických příznaků, což někteří připisují kvalitě trávy, která je v daném období k dispozici (Valberg et al. 2011).

Termín PSSM typu 2 zahrnuje všechny koně, u kterých se vyskytuje špatná snášenlivost fyzické zátěže a abnormální kumulace polysacharidů ve svalových vláknech, ale nemají mutaci v genu GYS1. Tento typ je nejčastěji se vyskytující formou PSSM u teplokrevníků a arabských koní a to ve více než v 80 % (Valberg et al. 2021).

Nejúčinnějším prostředkem pro kontrolu klinických příznaků je dieta v kombinaci s pravidelným pohybovým režimem (McKenzie & Firshman 2009). Jedním z důležitých faktorů pro rozvoj klinických příznaků PSSM je typ stravy. Podávání stravy s vysokým obsahem nestrukturálních sacharidů může vést k vyšší hladině kreatinkinázy po fyzické zátěži. Dieta s nízkým obsahem nestrukturálních sacharidů naopak potenciálně zvyšuje dostupnost volných mastných kyselin a může snížit námahovou rhabdomyolýzu (Schröder et al. 2015). Stejný dietní a pohybový režim předepsaný pro PSSM1 se doporučuje i pro PSSM2, avšak přínos těchto doporučení pro PSSM2 však není zdokumentován (Williams et al. 2018). Dietní management postižených koní by měl zahrnovat zajištění většiny kalorické potřeby prostřednictvím zdrojů tuků a vlákniny s minimalizací obsahu rozpustných sacharidů v krmivu. Splněny by měly být samozřejmě požadavky na vitaminy a minerální látky (McKenzie & Firshman 2009).



Obr. 10 Quarter Horse vykazující typické příznaky PSSM (Převzato z McCue et al. 2008)



Obr. 11 Quarter Horse trpící těžkou námahovou rhabdomyolýzou, schopen stát jen pár minut za pomoci závěsu (Převzato z McCue et al. 2008)

### 3.1.3 Poruchy kůže

#### 3.1.3.1 Epidermolysis bullosa

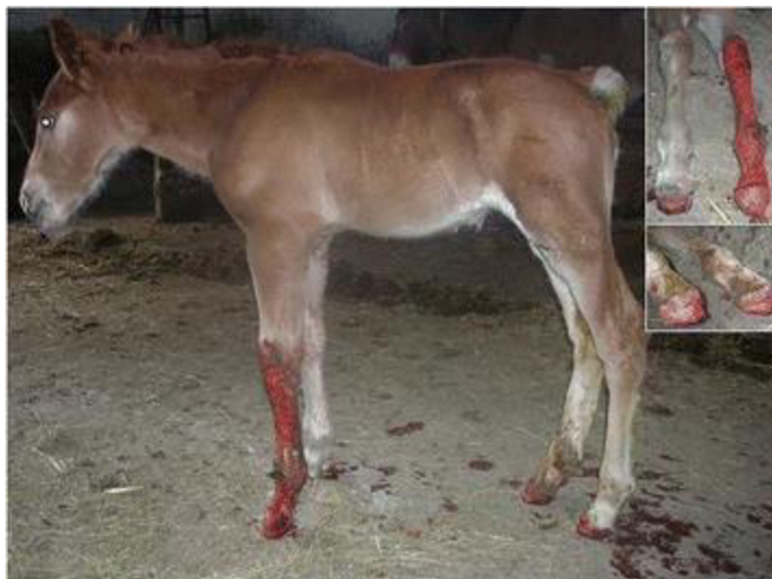Epidermolysis bullosa (EB) je dědičné, mechanobulózní onemocnění lidí a zvířat (Medeiros & Riet-Correa 2015). Bylo popsáno u psů, ovcí, koní, skotu, koz a koček (Cappelli et al. 2015). Porucha se vyznačuje extrémní křehkostí kůže a sliznic. Lidská forma tohoto onemocnění je také známá pod názvem nemoc motýlích křídel. Hlavním rysem EB u lidí i zvířat je tvorba puchýřů a oděrek v reakci na drobné mechanické trauma (Medeiros & Riet-Correa 2015). U koní byla porucha poprvé popsána na začátku 20. století, kdy se objevila domněnka, že nemoc může mít genetickou příčinu a autozomálně recesivní dědičnost (Cappelli et al. 2015).

Pod tímto pojmem je zahrnuto několik onemocnění, které jsou charakterizovány tvorbou poranění (puchýřků nebo puchýřů) v jakékoli vrstvě kůže nebo pod ní, na dermoepidermálním spojení (Cappelli et al. 2015). Na základě klinických charakteristik můžeme tuto poruchu rozdělit do dvou hlavních forem: JEB-Herlitz (JEB-H), u které extrémní křehkost kůže a sliznic obvykle vede ke smrti během prvních let života a mírnější formy souhrnně nazývané JEB-other (označované také jako non-Herlitz) (Kiritsi et al. 2013). Na základě ultrastrukturálních úrovní separace tkání se EB dělí do následujících tří širších kategorií: epidermolysis bullosa simplex, junkční epidermolysis bullosa a dystrofická epidermolysis bullosa (Medeiros & Riet-Correa 2015). Léze mohou být přítomny při narození nebo se objeví krátce po narození (Cappelli et al. 2015). U všech druhů zvířat, s výjimkou buvolů s epidermolysis bullosa simplex, jsou pozorovány multifokální vředy na dásních, tvrdém a měkkém patře, sliznici rtů, sliznici tváří a hřbetu jazyka. Dystrofické nebo chybějící nehty, častý příznak pozorovaný u lidských pacientů s EB, odpovídá deformacím a slupováním kopyt u kopytníků a dystrofii nebo atrofii drápů u psů a koček.

Epidermolysis bullosa je způsobena mutacemi v genech, které kódují strukturální proteiny cytoskeletu bazálních keratinocytů nebo zóny bazální membrány (Medeiros & Riet-Correa 2015). U koní byly s onemocněním spojeny dvě mutace zahrnující dva různé geny kódující proteinový komplex Laminin 332 (Cappelli et al. 2015), který je základní složkou dermoepidermálního spojení, vysoce specializované zóny bazální membrány, která připojuje kůži ke škáře a tím zajišťuje integritu pokožky a odolnost vůči vnějším mechanickým vlivům. JEB-H je způsobeno ztrátou funkce a mutací genů LAMA3, LAMB3 a LAMC2, což porušuje nebo narušuje funkce Lamininu 332. JEB-other je spojeno s mutacemi ve výše uvedených třech genech nebo v COL17A1, genu kódujícím kolagen XVII, což je vazebný ligand Lamininu 332 (Kiritsi et al. 2013).

Studie Cappelli et al. (2015) popisuje první případ hlášený v Itálii, kde se narodil hřebeček v termínu, bezproblémovým porodem. Hříbě po narození vykazovalo přítomnost lézí postihujících distální části končetin všech čtyř nohou. Od karpu levé přední nohy a od korunek ostatních tří nohou kůže chyběla a obnažená škára byla sporadicky pokryta kousky kůže. Nebyly pozorovány žádné léze na mukokutánních spojeních nebo v ústní sliznici. Hříbě bylo léčeno intravenózními antibiotiky a na nohu, kde chybělo kopyto, byla použita kopytní bota. I přes léčbu hříbě po šesti dnech uhynulo. Histologické vyšetření kožních biopsií odhalilo přítomnost puchýřovitých lézí charakterizovaných úplným

oddělením pokožky od škály. V tomto případě genetické testy odhalily mutaci v genu LAMC2.



*Poznámka: Ložiskové, rozsáhlé, erozivní až zvrhodovatělé léze byly přítomny na všech čtyřech nohách a zvláště závažné na levé přední noze. Léze byly krvácivé, pokryty krustami s následným slupováním kopyta.*


Obr. 12 Čtyři dny staré hříbě Italského tažného koně (Převzato z Cappelli et al. 2015)

### 3.1.3.2 Syndrom nahého hříběte

Syndrom nahého hříběte je geneticky podmíněná kožní choroba u koní Achaltekinského plemene. Plemeno má svůj původ ve střední Asii a je známé vysokou odolností a charakteristickým kovovým leskem srsti. Plemennou knihu má plemeno uzavřenou od roku 1932. Vzhledem k omezenému genofondu a praktikování liniového šlechtění existuje u těchto koní vysoký stupeň příbuzenské plemenitby, který podporuje výskyt recesivních genetických poruch. Koně s touto poruchou se rodí bez srsti a často umírají během dnů až měsíců po narození. První záznamy o bezsrstých achaltekinských hříbátech pocházejí z roku 1938 a od té doby se počet takových hříbat neustále zvyšuje. Není zcela jasné, proč mají zasažená hříbata tak krátkou délku života. Žádné z dosud známých postižených hříbat se sice nedožilo více než tři let, ale zároveň byla zaznamenána obrovská variabilita, kdy některá hříbata uhynula ve věku několika týdnů a jiná se dožila věku dvou a více let. U zasažených hříbat byly také objeveny další vady jako poruchy srdce, imunitního systému a hydrocefalus, nicméně vzhledem nízkému počtu vyšetřených hříbat je nelze požadovat za specifické pro tento syndrom.

Syndrom nahého hříběte se dědí jako monogenní, autozomálně recesivní znak. U koní tuto poruchu způsobuje mutace v genu ST14, která je u lidí zodpovědná za autozomálně recesivní kongenitální ichtyózu (Bauer et al. 2017).





*Poznámka: Obě nemají téměř žádnou srst. Jsou ve zbarvení cremello, které vede k velmi silnému smíšení pigmentu, ale s fenotypem NFS nemá souvislost.*

Obr. 13 Hřibata postižená NFS (Převzato z Bauer et al. 2017)

### 3.1.3.3 Dědičná koňská regionální dermální astenie

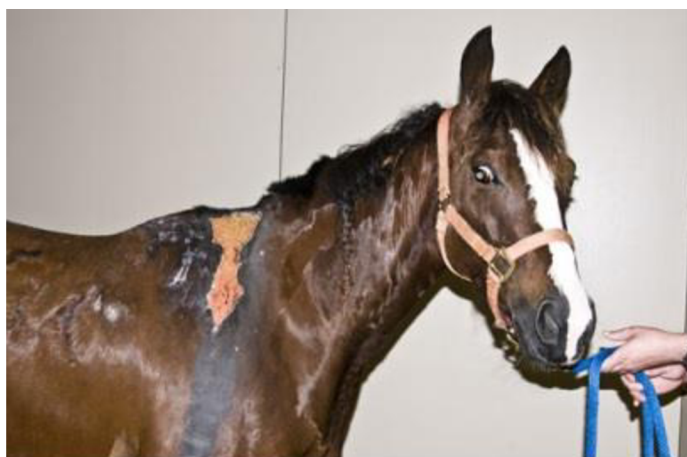Dědičná koňská regionální dermální astenie (HERDA) je autozomálně recesivní onemocnění, vyskytující se u American Quarter Horse a příbuzných plemen (Patterson Rosa et al. 2021). Tato porucha způsobuje abnormální strukturu kolagenu (Walker et al. 2020). Jedná se o formu Ehlers-Danlosova syndromu (EDS), který se vyskytuje u člověka a řady dalších druhů, jako jsou skot, ovce, psi, kočky a norci. Ehlers-Danlosovův syndrom je skupina geneticky různorodých poruch pojivové tkáně, které jsou důsledkem mutací genů kódujících různé typy kolagenu, enzymů modifikujících kolageny a dalších proteinů mezibuněčné hmoty. HERDA začala být rozsáhle popisována ve veterinární literatuře od roku 1978. Vzhledem k běžné praxi liniové plemenitby koní se porucha poslední dobou stala jednou z nejčastěji hlášených dědičných chorob (Rashmir-Raven 2013).

Postižení koně se vyznačují křehkou, hyperelastickou kůží (Patterson Rosa et al. 2021). Charakteristické jsou pro onemocnění také abnormality v dalších tkáních, konkrétně v očích, muskuloskeletálním, imunitním a srdečním systému. Na všech oblastech těla je kůže postižená, ale nejvíce je zasažena oblast hřbetu, pravděpodobně z důvodu zvýšené náchylnosti k poškození nebo vystavení ultrafialovému záření (Walker et al. 2020).

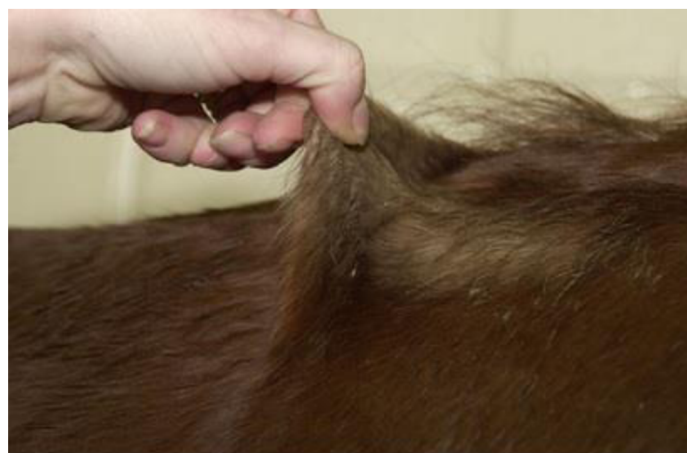U vážněji postižených koní dochází ke spontánnímu odlupování kůže a rozsáhlým tržným ranám, hematomům a seromům z drobného poranění, což často vede k znetvořujícím jizvám (Rashmir-Raven 2013). Koně postižení dědičnou koňskou regionální dermální astenií mají zvýšený výskyt vředovatení rohovky, sníženou tloušťku rohovky a také sporadicky umístěná kolagenová vlákna v rohovce. Taktéž mají zesílenou produkci slz, zvýšený výskyt zákalů rohovky a kůže je obecně dvakrát až pětkrát slabší než u běžného koně (Walker et al. 2020). Podobně jako u lidí s EDS, kteří často pociťují bolesti kloubů a osteoartrózu, stále více důkazů naznačuje, že zasažení koně jsou vystaveni zvýšenému riziku osteoartrózy. Předpokládá se, že léze jsou také ovlivněny hormonálním stavem, závažnost lézí se u některých zvířat mění v závislosti na tom, zda jsou březí či nikoliv. Nicméně nejvážněji postižení koně jsou obvykle hřebci (Rashmir-Raven 2013), ale klisny mají stejnou šanci, že budou přenašeči genu nebo budou mít mutaci (Walker et al. 2020).

I když se při narození mohou vyskytovat mírné projevy tohoto stavu, jako je volná kůže nebo neobvyklá míra ohebnosti kloubů, nejčastěji se HERDA nezaznamená, dokud se kožní léze nevyvinou. To bývá přibližně ve věku 18 až 24 měsíců. U některých postižených jedinců se léze nevyvinou do 4 nebo 5 let věku. Obvykle se zvýrazní v momentě, kdy kůň vstupuje do tréninku (Rashmir-Raven 2013) a kůže se začne trhat pod tlakem sedla a tréninkového vybavení (Walker et al. 2020).

Vzhledem k tomu, že neexistuje žádná léčba tohoto stavu, jsou postižení koně obvykle vedeni jako nejezditelní, a pokud jsou přetrvávající zranění dostatečně závažná, může být vyžadována eutanazie (Patterson Rosa et al. 2021). Léze se obecně zlepšují, když jsou koně omezeni na stání v boxu po dobu 2 až 4 týdnů a pokud jsou neustále udržováni uvnitř a mimo slunce, mají méně problémů než koně ve venkovním ustájení. Proto minimalizace vystavení slunečnímu záření ve spojení s vhodnými doplňky stravy a šetrnou péčí o rány může zlepšit kvalitu života postižených koní a některým může významně prodloužit život (Rashmir-Raven 2013). I přes závažnost onemocnění podstoupilo mnoho koní rutinní chirurgické zákroky, jako je například kastrace nebo šití traumatických ran s velmi dobrými výsledky (Rashmir-Raven & Spier 2015).



Obr. 14 Spontánní slupování kůže u koně plemene Quarter Horse (Převzato z Rashmir-Raven & Spier 2015)

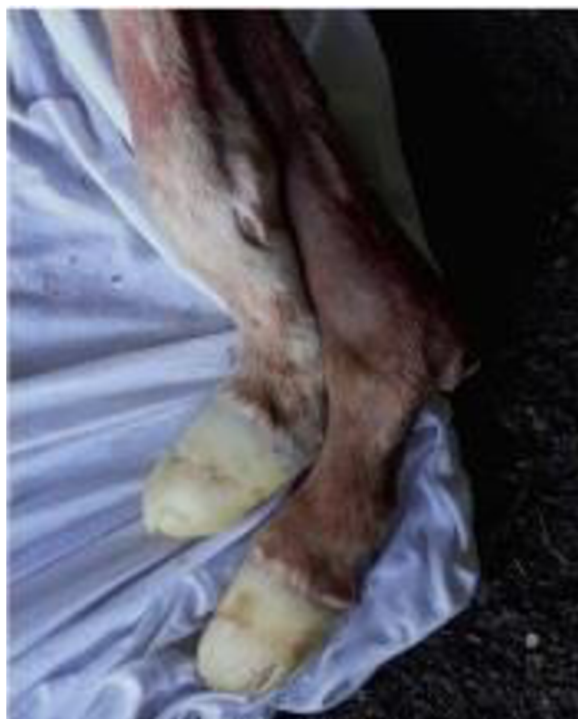

Obr. 15 Hyperelastická kůže u postiženého koně plemene Quarter Horse (Převzato z Rashmir-Raven & Spier 2015)

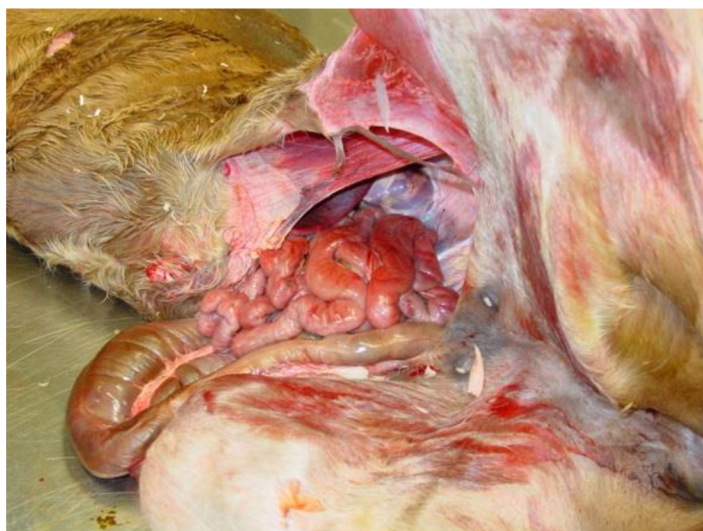
### 3.1.3.4 Syndrom fragilních hřibat teplokrevníků

Syndrom fragilních hřibat teplokrevníků (WFFS) je autozomálně recesivní onemocnění, jež je způsobeno mutací v genu *PLOD1*, který je spojen se syntézou kolagenu (Dias et al. 2019). Při páření dvou přenašečů bude 50 % potomků heterozygotních přenašečů, 25 % zdravých a 25 % postižených (Aurich et al. 2019). Homozygotnost pro tuto mutaci vede k defektní syntéze kolagenu, což se klinicky projevuje narozením mrtvých nebo neživotaschopných hřibat (Rowe et al. 2021), která jsou následně kvůli špatné prognóze utracena. Postižená hřibata vykazují kožní abnormality, včetně hyperextenzivní a abnormálně tenké kůže, která vede k otevřeným lézím. Ihned po narození je také viditelná abnormální ohebnost kloubů. Úloha alely WFFS při potratu však zatím není známa (Reiter et al. 2020). Ačkoliv byla mutace identifikována i u jiných plemen než teplokrevníků, včetně plnokrevníků, všechny homozygotní případy klinického postižení popsání ve vědecké literatuře se dosud týkaly hřibat teplokrevníků (Rowe et al. 2021).

Dědičné onemocnění s příznaky hyperextenzivní, abnormálně křehké kůže a hyperextenzivity kloubů bylo u lidí poprvé popsáno v roce 1892. Název Ehlers-Danlosův syndrom (EDS) byl pro tento komplex onemocnění navržen v roce 1934. Tento syndrom je způsoben různými mutacemi s odlišným způsobem dědičnosti a byl rozdělen do různých podtypů kvůli odlišnostem v postižení cév, vnitřních orgánů, hojení ran a dopadu na březost, zcela typické jsou však změny na kůži a kloubech. U lidí bylo zaznamenáno více než 20 různých mutací v genu *PLOD1*, které jsou spojené s EDS, nicméně ve světě zvířat byla mutace v tomto genu popsána jen u koní (Monthoux et al. 2015). Původ onemocnění zůstává neznámý. Dříve existovala hypotéza, že původcem onemocnění je hřebec Arabského plemene Bairactar Or. Ar., jehož potomci v 19. století vykazovali fenotyp podobný WFFS. Nicméně DNA z muzejního vzorku hřebce tuto hypotézu vyvrátila, kuň nositelem mutace tedy nebyl (Reiter et al. 2020).



Obr. 16 Abnormální ohebnost kloubů (Převzato z Aurich et al. 2019)



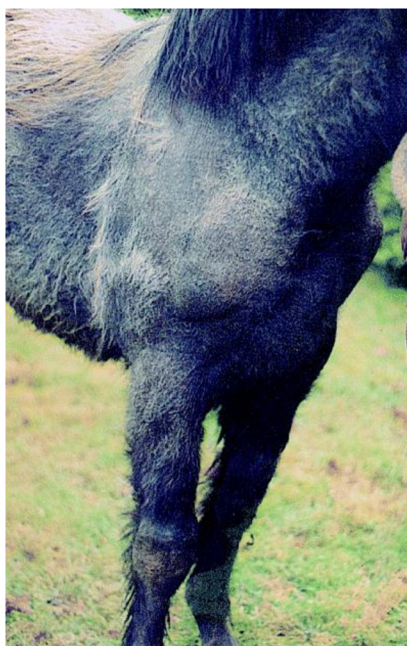Obr. 17 Otevřená břišní dutina a výhřez střev v důsledku křehkosti kůže (Převzato z Monthoux et al. 2015)

### 3.1.3.5 Hypotrichóza

Hypotrichóza znamená menší množství osrstění, než je běžné (Lindgren et al. 2020). Jedná se o dědičné onemocnění (Scott & Miller 2011), jehož stav vede až k alopecii, která je zjevná hned po narození nebo se během neonatálního období rozvíjí. Může být spojena s defekty dalších ektodermálních struktur, jako jsou zuby, kopyta, oči nebo potní žlázy (Lindgren et al. 2020). Hypotrichóza může být regionální nebo víceložisková, ale obvykle je rozšířená přes celé tělo (Scott & Miller 2011). U hospodářských zvířat se tato porucha objevuje nejčastěji u skotu, kde bylo popsáno až osm různých druhů hypotrichózy, z nichž jsou některé letální. Také byl popsán výskyt u ovcí, prasat a koz (Valentine et al. 2001).

Koňská forma hypotrichózy se vyskytuje převážně u kudrnatých plemen jako je American Bashkir Curly a Missourský klusák. U těchto plemen dochází k běžnému období línání, ale u některých jedinců dochází k trvalému vypadávání srsti na hřívě a ocasu. Projevuje se jako rozptýlená až úplná alopecie v důsledku dysplazie vlasových folikulů. Koně s neúplnou hypotrichózou mají chlupy polámané a vypadané na laterální straně kořene ocasu a na kštici (Lindgren et al. 2020). Kůže v postižených oblastech může být šupinatá a na omak tenčí (Scott & Miller 2011).

Ojedinele byla hypotrichóza popsána ve studii Valentine et al. (2001) u hříběte plemene Peršeron ve zbarvení blue roan. Pro roan zbarvení srsti koní je charakteristická rozptýlená bílá srst s tmavými body. Tento fenotyp se vyskytuje u široké škály plemen koní, přičemž základní genetické pozadí není dosud známo (Grilz-Seger et al. 2020). Kůň se narodil s nerovnoměrně ohraničenou, skvrnitou alopecii trupu a nohou. Zuby a kopyta byly normální. Alopecie postupovala a ve věku jednoho roku byla téměř úplná. Histopatologické nálezy kožní biopsie získané ve věku 7 měsíců ukázaly těžkou folikulární hypoplazii a hyperkeratózu. Ve věku pěti let byl kůň téměř bez srsti, žíně na hřívě a ocasu byly přítomny, ale řídké. Kůň byl citlivý ke změnám vnějších teplot, a také ke slunečnímu záření, jež mu způsobovalo poškození kůže zejména na nepigmentovaných částech těla (Valentine et al. 2001).



*Poznámka: Hříva byla normální, ale osrstění bylo řídké, složeno z dlouhých, hrubých chlupů.*

Obr. 18 Hřibě Peršerona v pěti měsících stáří (Převzato z Valentine et al. 2001)



Obr. 19 Stejný kůň jako na obr. 13 ve věku pěti let (Převzato z Valentine et al. 2001)

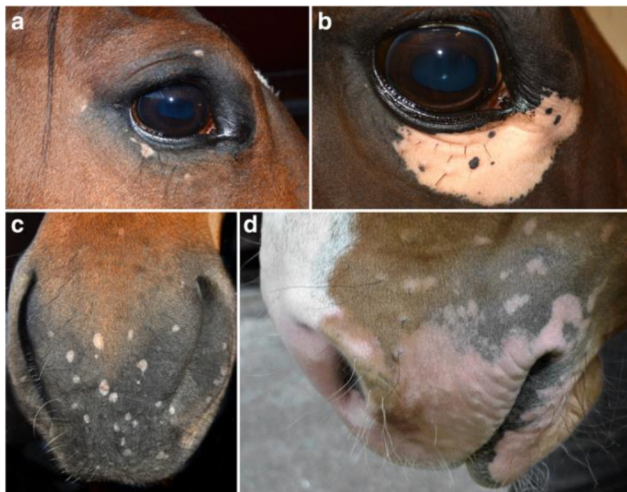
### 3.1.3.6 Vitiligo

Depigmentace u koní, která je podobná lidskému vitiligu, se vyskytuje převážně u zvířat bílé barvy srsti a je charakterizována progresivní skvrnitou depigmentací kůže kolem očí, tlamy a perianální oblasti (Druml et al. 2021).

Depigmentace může narůstat či slábnout na intenzitě, ale obvykle je trvalá. Není viditelný zánět kůže a kůň nemá žádné další příznaky (Lindgren et al. 2020). Tato kožní porucha je způsobena ztrátou melanocytů, které produkují epidermální pigment. U lidí postihuje vitiligo oblasti kůže hlavně v obličejí, rukou, nohou a genitáliích a je pozorováno u 0,5–2 % populace. Patogeneze lidského vitiliga je popsána jako interakce mezi vnitřními defekty melanocytů, autoimunitními mechanismy, environmentálními a genetickými faktory. Melanocyty u pacientů s vitiligem rostou méně efektivně a vykazují strukturální defekty.

Kromě vnitřních abnormalit se také ukázalo, že exogenní faktory oxidačního stresu mohou iniciovat vyšší úroveň destrukce melanocytů u jedinců postižených vitiligem (Druml et al. 2021). U lidí vitiliginózní kůže vykazuje lymfocytární zánětlivý infiltrát T-lymfocytů, proliferaci Langerhansových buněk, tvorbu vakuol v pokožce a degenerativní změny v kožních nervových fibrilách. U pacientů s touto poruchou jsou často přítomny zvýšené autoprotilátky proti melaninu, tyrosináze a dalším látkám. Onemocnění je často přidruženo k systémovým abnormalitám a nutričním nedostatkům (Montes et al. 2008).

V současné době byly popsány fenotypy depigmentace zvířat podobné vitiligo u koní, psů, koček, prasat, kuřat a myši. Toto onemocnění bylo pozorováno u gelderlandů, plnokrevníků, arabských, belgických, oldenburských, meklenburských koní a u Quarter Horse. Zprávy o fenotypech podobných vitiligo se týkaly arabských koní (Arabský syndrom blednutí), Pura Raza Espanola – P.R.E., Starokladrubských a Lipických koní. Tato plemena koní se vyznačují střední až vysokou frekvencí mutace alel STX17 spojené s bílou barvou srsti, která je příčinou progresivního vybělování (Druml et al. 2021). Vitiligo mohou mít všechny barvy plemene, ale je častější u koní s vybělující barvou srsti (Lindgren et al. 2020), kde je pozorována na úrovni prevalence 26–67 % u bílých koní ve srovnání s pouze 0,8–3,5 % u koní jiných barev (Druml et al. 2021). Nedávné studie u španělských čistokrevných koní a odvozených plemen naznačují, že mezi melanomem a vitiligem existuje genetická souvislost. Avšak dědičnost vitiliga je vyšší než dědičnost melanomu (Lindgren et al. 2020). I přes to, že bylo vitiligo předmětem intenzivního genomického vědeckého výzkumu u lidí, genetické pozadí tohoto autoimunitního onemocnění u koní zůstává neznámé (Druml et al. 2021).



Obr. 20 Koňské vitiligo (Převzato z Tham et al. 2019)

### 3.1.4 Vady trávicího traktu

#### 3.1.4.1 Syndrom letální bílé

Syndrom letální bílé je vrozená anomálie koní charakterizovaná bílou barvou srsti a agangliózou střev, která je podobná Hirschsprungově chorobě (HSCR). Hirschsprungova nemoc (HSCR) je vrozená lidská porucha charakterizovaná absencí enterických gangliových

buněk (aganglióza) v distálním úseku gastrointestinálního traktu. Aganglióza se vyskytuje u hlodavců, koček, prasat a koní. Hlodavci mají také charakteristický vzor barvy srsti, což naznačuje, že genetický defekt spočívá ve společném mechanismu, který se podílí na regulaci vývoje dvou buněčných linií odvozených z buněk neurální lišty, jmenovitě enterického nervového systému (ENS) a epidermálních melanocytů (Yang 1998).

Hříbata s tímto onemocněním mají typicky bílou srst, která je způsobena absencí kožních melanocytů a mohou mít modré oči v důsledku depigmentace duhovky (Ayala-Valdovinos et al. 2016). Syndrom letální bílé se vyskytuje u novorozených hřibat, která získají kopii mutovaného genu od každého rodiče. Koně se zbarvením overo jsou pravděpodobněji nositeli genu než jednobarevní koně. Postižená hříbata trpí agangliózou submukózních a myenterických ganglií distální části tenkého střeva a tlustého střeva, což má za následek střevní nehybnost a koliku (Lightbody 2002). Střevní obstrukce je způsobena absencí střevních nervových buněk. Neexistuje žádná známá léčba tohoto stavu, který je ve všech případech smrtelný, a proto vyžaduje humánní eutanazii (Ayala-Valdovinos et al. 2016). Použití rychlého a spolehlivého genetického testování je nezbytné pro včasnou diagnózu mutace, aby se zabránilo dalšímu utrpení nebo produkci postižených zvířat (Badial et al. 2018).

Vzor srsti Overo je popsán jako bílé znaky na bočních a ventrálních stranách krku a trupu. Vzor s více bílými oblastmi na hřbetu, krku, bedrech a na nohou se nazývá tobiano. Vzor srsti Overo lze vidět například u American Paint Horse, Amerického miniaturního koně a také u Quarter Horse, kteří byli vyřazeni z chovu pro nadměrný výskyt bílé. Letální gen je autozomálně dominantní. To znamená, že při spojení dvou přenašečů mutovaného genu by vzniklo homozygotní bílé hříbě. Heterozygoti vykazují různé vzory bílé srsti a ve velmi vzácných případech mohou být jednobarevní, například pokud dominantní letální gen není exprimován nebo spontánně zmutoval (Lightbody 2002).



Obr. 21 Hříbě postiženo syndromem letální bílé (Převzato z Ayala-Valdovinos et al. 2016)

### 3.1.4.2 Brachygnathismus a prognathismus

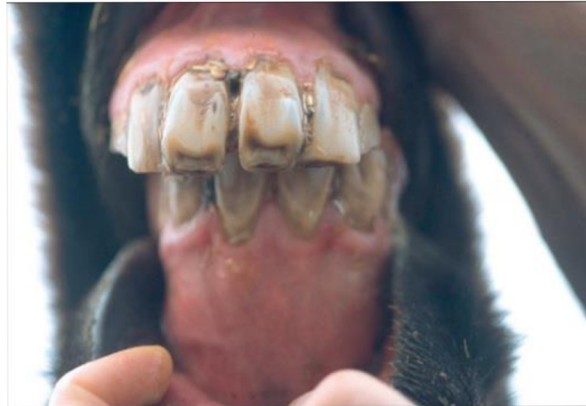U vývojových dentofaciálních deformit se předpokládá, že jsou dědičného charakteru (Rodrigues et al. 2013). Dědičné variace v morfologii hlavy a malformace hlavy jsou známy u mnoha druhů (Signer-Hasler et al. 2014). U koňovitých jsou kraniofaciální abnormality definovány jako nerovnoměrná okluze (skus) horních a dolních řezáků v důsledku růstových abnormalit v kraniofaciálních kostech (Rodrigues et al. 2013). Nejběžnější variací, se kterou se setkáváme u koní, je maxilární (týkající se horní čelisti) prognathismus. Výsledná malokluze (vadný skus) může negativně ovlivnit opotřebením zubů a je považována za nežádoucí vlastnost v chovatelských programech (Signer-Hasler et al. 2014). Předkus a podkus jsou považovány za extrémní případy a mohou časem vést k úplnému zablokování dolní čelisti, což výrazně ovlivní správný žvýkací pohyb, normální rychlost růstu kostí obličeje a dolní čelisti a vzroste možnost poškození měkkých tkání, což způsobí nenapravitelné poškození temporomandibulárního kloubu (Rodrigues et al. 2013). Kromě toho mohou mít tyto syndromy také negativní důsledky na jezdecké použití postiženého koně, protože pro koně s malokluzí může být udidlo nekomfortní (Signer-Hasler et al. 2014).

Papouščí tlama (brachygnathie) je běžná vrozená abnormalita charakterizovaná nepoměrem délek mandibuly a maxily (dolní a horní čelisti). Mandíbula je kratší než maxila a mezi horními a dolními řezáky není žádný okluzní kontakt. Častěji jsou postiženi samci (Weese 2008). V mírnějších případech nemusí být plný rozsah nesrovnalých čelistí zřejmý po narození, stává se patrnější až když se prořezávají trvalé řezáky a dorůstají do svých normálních okluzních pozic. Selhání důležité okluze má za následek stoupající přerůstání horních řezáků a náraz mandibulárních zubů do měkkých tkání tvrdého patra. Jedinci s nižším stupněm brachygnathie mohou být postiženi méně, ale lingvální (jazykové) okraje dolních řezáků mohou být ostré a poškrábat dásně a tvrdé patro. Častěji mají dolní řezáky tendenci prodlužovat linii dolní čelisti a labiální (retní) okraje horních řezáků bývají dlouhé, ostré a mohou roztrhnout spodní ret (McAuliffe 2014b). Hříbata nevykazují příznaky brachygnathie zřejmě díky tekuté povaze jejich stravy. S přibývajícím věkem může okluzní disparita vést k tvorbě sklovinných háčků podél tváře v důsledku neúplné okluze a opotřebením. Tyto háčky mohou zapříčinit nemalou morbiditu pacientů, pokud nejsou pravidelně řešené. Většina brachygnátních koní zůstává asymptomatická, dokud nejsou nuceni spásat krátké pastviny nebo dokud se háčky na zubech nevyvinou do té míry, že dojde ke klinickému nepohodlí (DeBowes & Gaughan 1998). V mnoha případech je papouščí tlama spíše kosmetickým defektem než opravdovým zdravotním problémem. Léčebný postup záleží na závažnosti poruchy a věku. Je popsáno, že použití rovnátek snižuje vývoj poruchy u kosterně nezralých koní. Dědičnost tohoto stavu je neznámá (Weese 2008).

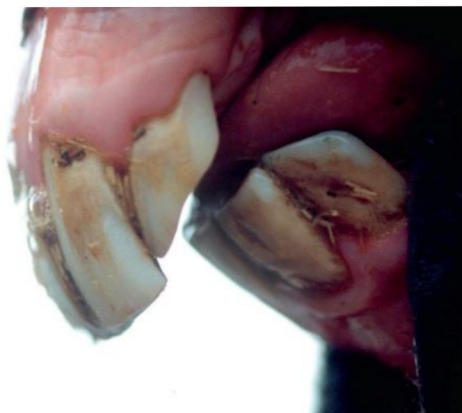Vepřová tlama (prognathie) je kongenitální abnormalita charakterizovaná malokluzí řezáků z důvodu podrůstání horní čelisti nebo přerůstání dolní čelisti (Weese 2008). Prognathismus je porucha pozorovaná primárně jako vrozená vada u hříbat poníků při narození nebo během několika dnů věku, ale byla pozorována také u hříbat miniaturních či koní běžné velikosti, která současně trpí jinými čelistními deformitami, jako je například fraktura čelisti (DeBowes & Gaughan 1998). Tato abnormalita se vyskytuje mnohem méně než brachygnathie (McAuliffe 2014b). Stejně jako v případě brachygnátních hříbat není specifický kauzální mechanismus prognathismu znám. Předpokládá se, že porucha je genetického původu, ale



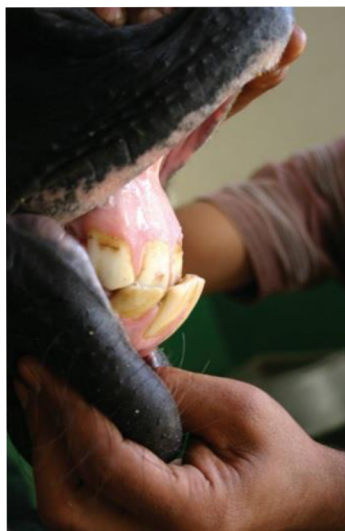konkrétní způsob dědičnosti zůstává neznámý (DeBowes & Gaughan 1998). Klinické abnormality nebývají často přítomny a vepřová tlama může být čistě kosmetická vada (McAuliffe 2014b). Prognátní koně jsou nevhodní pro udržování na krátkých pastvinách (DeBowes & Gaughan 1998).



Obr. 22 Brachygnathismus. Kraniální pohled na dospělého koně s poruchou (Převzato z McAuliffe 2014b)



Obr. 23 Brachygnathismus. Laterální pohled u stejného koně jako obr. 15 (Převzato z McAuliffe 2014b)



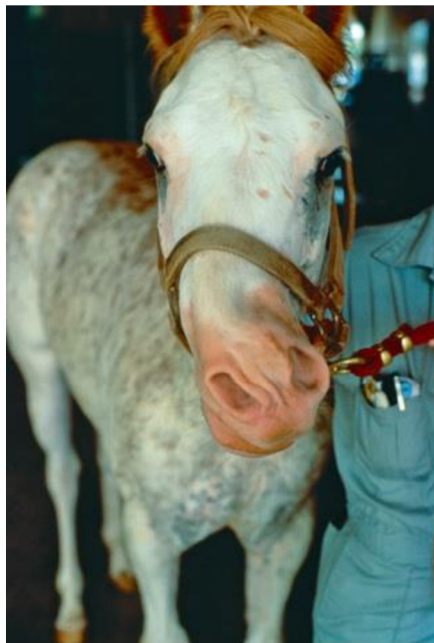
Obr. 24 Prognathismus (Převzato z McAuliffe 2014b)

### 3.1.4.3 Křivý nos

Křivý nos je syndrom zahrnující zkrácení, odchylku řezákové a maxilární kosti, který může také postihnout nosní a radličné kosti (Dixon 2011). Jedná se o vzácně hlášený stav, někdy spojený s jinými vrozenými anomáliemi, jako je rozštěp měkkého patra (palatoschisis), pupeční kýla a zkrácené šlachy končetiny. Výskyt křivého nosu se objevil u celé řady plemen koní, ale malformace se zdá být nejvíce rozšířená u arabských koní (Easley & Schumacher 2011). Jde o vrozenou deformitu a její etiologie není dobře definována, je však spojena s polohou plodu uvnitř dělohy a špatnou distenzí dělohy během fáze tvorby kosti u prvorodiček (Rangel et al. 2020).

Kvůli abnormalitě obličeje dochází k částečné obstrukci dýchacích cest, tedy jedním z hlavních klinických příznaků deformity je respirační obstrukce. U koní s křivým nosem je běžné, že při dýchání vydávají zvuky a jsou dušní. V některých případech se může objevit odchylka septa, která způsobuje těžkou obstrukci dýchacích cest. Tato odchylka je považována za závažnou, pokud je vyšší než 90° (Rangel et al. 2020). Dalším znakem onemocnění je špatný skus, zejména řezáků. Zuby koní neustále rostou a správný skus je zodpovědný za opotřebení zubů, tento proces není však u koní s křivým nosem dostatečný.

Většina postižených hříbat je schopna kojení a mohou přežít bez léčby, ale těžce postižená hříbata mohou vyžadovat bezprostřední, intenzivní péči, jelikož kvůli rozsahu vady nemusí být kojení schopna (Easley & Schumacher 2011). Proto je běžné, že hříbata s křivým nosem mají nízkou tělesnou kondici. U dospělých koní jsou patrné potíže s pasením, protože chybí normální tvar pysků a řezáků (Rangel et al. 2020).



Obr. 25 Kůň s křivým nosem (Převzato z Easley & Schumacher 2011)

Ačkoli někteří koně mají schopnost se této abnormalitě přizpůsobit a pro vlastní přežití se ji naučí zvládnout, nejlepší léčbou deformací obličeje, které jsou považovány za středně závažné nebo extrémní, je operace, zejména u hříbat krátce po narození. První techniku


použitou pro korekci křivého nosu popsali Valdez et al. (1978), která zahrnuje premaxilární osteotomii a rostrální fixaci žeberního štěpu Steinmannovými kolíky (Rangel et al. 2020).

### 3.1.5 Anomálie očí

#### 3.1.5.1 Syndrom mnohočetných vrozených očních vad

Syndrom mnohočetných vrozených očních vad (MCOA), dříve pojmenovaný jako dysgeneze předního segmentu, je dědičný syndrom postihující především přední segment oka. Anomálie byla poprvé popsána u plemene Rocky Mountain Horse v roce 1999 (Ramsey et al. 1999) a skládá se z kombinace různých očních vad, mezi něž řadíme například cysty sítnice či duhovky, šedý zákal, hypoplazie duhovky nebo cornea globosa (Depecker et al. 2013), což je vada vyskytující se především u Rocky Mountain Horse, která způsobuje vzhled vystouplých očí (Dubielzig et al. 2010). MCOA silně souvisí se zbarvením srsti, vyskytuje se zejména u koní s genem „Silver dapple“, což je například zesvětlený hnědák (silver bay) nebo zesvětlený vraník (silver black) (Ségard et al. 2013). Dřívější studie ukázaly, že tato zbarvení a syndrom MCOA jsou způsobeny stejnou mutací v genu premelanosomového proteinu PMEL. Mutace podněcuje záměnu cytosinu za thymin, která zeslabuje pigment zejména v hřívě a ocasu (Johansson et al. 2017). Onemocnění se dědí kodominantně (Depecker et al. 2013).

Klinicky můžeme zasažené koně rozdělit na dvě rozdílné skupiny, a to na heterozygotní koně, kteří mají méně závažné příznaky, a na homozygotní koně, mající závažnější příznaky, které způsobují poruchy zraku až slepotu (Johansson et al. 2017). Dosud nebylo prokázáno, zda se u heterozygotních koní poruchy zraku vyskytují. Syndrom byl zaznamenán také u plemen miniaturních koní i poníku, Morganů, Kentucky Mountain Saddle Horse, Mountain Pleasure Horse a Islandských koní (Depecker et al. 2013).



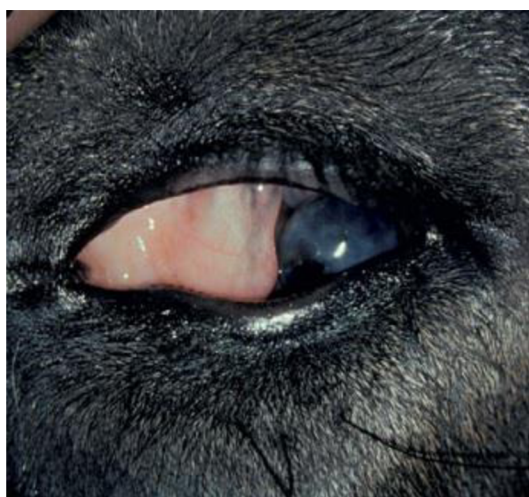
Obr. 26 Klisna poníka s MCOA. Abnormality sestávaly z cyst cévnatky (viz šipky) (Převzato z Komáromy et al. 2011)

#### 3.1.5.2 Mikroftalmie

Mikroftalmie je vrozená přítomnost menší oční koule, než je obvyklé. Může se vyskytovat samostatně i v kombinaci s dalšími očními vadami, jako je například nystagmus, což je kmitavý, samovolný pohyb očních bulbů nebo katarakta, která bývá

obvykle neprogresivní, či dysplazie sítnice (Townsend et al. 2009). Porucha může vzniknout v raném stádiu vývoje v důsledku abnormálního rozvoje optického váčku nebo v důsledku selhání nitroočního tlaku, který za normálních okolností přispívá k růstu a rozšiřování oční koule (Dubielzig et al. 2010). Stupeň postižení zraku závisí na rozsahu abnormalit.

Anomálie se vyskytuje nejčastěji u plnokrevníků a plemene Clydesdale (Hughes 2012), ale byla zaznamenána u mnoha dalších plemen (Dubielzig et al. 2010). Genetický základ tohoto stavu zatím nebyl zjištěn a příčina poruchy není známá (Hughes 2012).

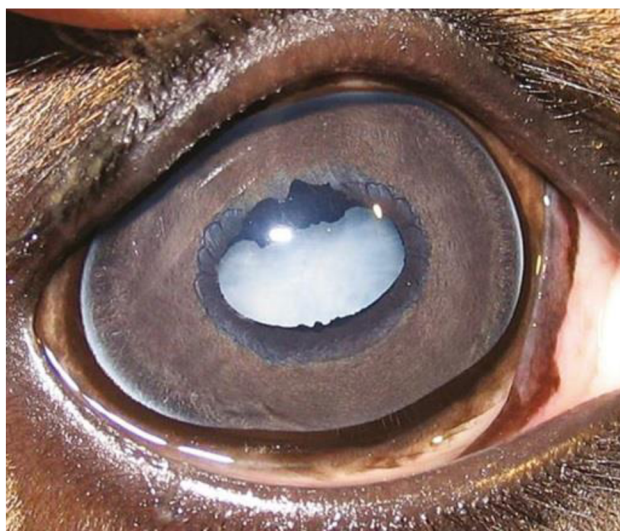

Obr. 27 Mikroftalmie u plnokrevného hříběte (Převzato z Dubielzig et al. 2010)

### 3.1.5.3 Katarakta

Katarakta neboli šedý zákal je označení pro zákal čočky a je nejčastější oční vadou u hříbat. Onemocnění je často spojeno s dalšími vrozenými očními vadami jako je například mikroftalmie. Šedý zákal představuje 33,6–35,3 % zaznamenaných vrozených očních vad a objevuje se obvykle po narození nebo do tří měsíců (Slovis 2008). Poruchu lze rozdělit podle jejího umístění v čočce a ztráta zraku je úměrná jejímu umístění a rozsahu. Obecně platí, že čím více vzadu a v centru čočky se zákal nachází, tím je vizuálně výraznější. Malý zákal na přední straně čočky může být spojen s malým nebo žádným snížením zraku a velký zákal na zadní straně čočky může vést k rozsáhlému zhoršení zraku. Katarakta na zadním pólu má větší vliv na zrak než umístění na předním pólu.

Dominantní dědičnost byla zaznamenána u belgických a plnokrevných koní, Rocky Mountain Horse a u plemene Morgan, u kterého byla zaznamenána neprogresivní, oboustranná katarakta, která nenarušuje vidění. Žádná léčba pomocí medikamentů nedokáže vyřešit narušení vláken, které způsobuje zákal čočky. Pokud kůň nebo hříbě není schopno vykonávat běžné činnosti, je možné podstoupit operaci. Většina veterinárních oftalmologů doporučuje odstranění katarakty u hříbat mladších 6 měsíců za předpokladu, že je hříbě zdravé. U hříbat je tato operace nejbezpečnější, jelikož jejich celková anestezie je obecně méně rizikovější než u dospělých koní a po operaci se velmi rychle hojí (Brooks 2005).



Obr. 28 Kongenitální katarakta u tří týdnů starého hříběte (Převzato z Slovis 2008)

### 3.1.6 Poruchy imunitního systému

#### 3.1.6.1 Syndrom hříběcí imunodeficience

Syndrom hříběcí imunodeficience je smrtelné onemocnění s autozomálně recesivním způsobem dědičnosti, které bylo poprvé zaznamenáno u Fellského ponyho (Carter et al. 2013). U tohoto plemene došlo ke ztrátě genetické rozmanitosti v důsledku malého počtu zvířat a nadměrného využívání prominentních hřebců. Postižená hříbata jsou homozygotní pro defektní gen, heterozygotní nositelé jsou asymptomatictí (Tallmadge et al. 2020). První záznam o této nemoci se datuje do roku 1998, kde se ve Spojeném království objevila pod názvem Fell Pony Syndrom (Scholes et al. 1998; Tallmadge et al. 2012). Brzy se ukázalo, že se každoročně rodí značné množství hříbat s tímto syndromem (Carter et al. 2013). V roce 2009 byl tento stav zaznamenán u plemene Daleský pony a je pravděpodobné, že mutace přešla mezi plemeny vzhledem kvůli jejich podobnosti a využívání příležitostného křížení (Fox-Clipsham et al. 2011). Postižená hříbata se rodí zdánlivě zdravá, ale během prvních týdnů věku se objevuje malátnost, hubnutí a také příznaky infekce (nekrotizující enterokolitida, bronchopneumonie a sepse), zahrnující výskyt nežádoucích bakterií, virů a oportunních organismů. Po narození se objevuje neregenerativní anémie způsobená nedostatkem krvetvorných prekurzorů v kostní dřeni, snížený počet B-lymfocytů a nedostatek plazmatických buněk, což jsou přeměněné B-lymfocyty, které se specializují na produkci imunoglobulinů (Tallmadge et al. 2020). Tyto příznaky jsou samy o sobě dostatečně závažné, aby způsobily smrt, a jsou hlavním markerem pro rozhodnutí veterinářů o eutanazii (Fox-Clipsham 2011). Koncentrace imunoglobulinu M (IgM) v séru je výrazně nízká nebo nedetekovatelná a koncentrace IgG v séru odráží výhradně protilátky pocházející z kolostra (Tallmadge et al. 2020). Paradoxně jsou počty cirkulujících T-lymfocytů normální. Snížené hladiny protilátek u postižených hříbat odpovídají neschopnosti vytvořit adaptivní imunitní odpověď, což vede k imunodeficienci, jakmile se ve věku 3–6 týdnů sníží hladiny imunoglobulinů získaných z mléka. Tato ztráta mateřských protilátek koreluje s typickým nástupem příznaků syndromu mezi čtyřmi až šesti týdny věku jedince (Fox-Clipsham 2011). Kromě toho se objevuje periferní gangliopatie, která je charakterizovaná rozpadem

chromatinu v jádře neuronů postihující trojklanná, kraniální mezenterická a dorzální kořenová ganglia (Tallmadge et al. 2020). V důsledku poruchy hříbata umírají nebo jsou humánně utracena ve věku 1–3 měsíců, přičemž toto onemocnění je stoprocentně smrtelné (Fox-Clipsham 2011).

Společnost Animal Health Trust vyvinula test založený na DNA, který umožňuje plánovat řízení reprodukce, aby se zabránilo páření heterozygotních nositelů genetické vady, což by vedlo k 25% pravděpodobnosti, že se narodí postižené homozygotní potomstvo. Pomocí genetického testu byla frekvence nositelů mutace vypočtena na 39 % u plemene Fellský pony, 18 % u koní plemene Dales. Ostatní hojně využívaná plemena (Velšský pony, Welsh Part-Bred, Highland pony, Exmoorský pony a Clydesdale) byla testována ve Spojeném království, ale přenašeči nebyli zjištěni. Výhradní použití zdravých koní v chovu je omezeno počtem koní a úzkým genofondem populací koně Fellského a Daleského plemene, a také vysokou frekvencí heterozygotů (Tallmadge et al. 2020).

### 3.1.6.2 Težká kombinovaná imunodeficiencie

Těžká kombinovaná imunodeficiencie (SCID) je genetická porucha vyskytující se u lidí, koní, psů a myši. U koní postihuje onemocnění především arabské koně a jejich křížence. Onemocnění se dědí jako autozomálně recesivní s 25 % pravděpodobností dědičnosti v případě spojení dvou přenašečů. Porucha je charakterizovaná závažným úbytkem či úplnou absencí imunitních buněk, jako jsou T-lymfocyty a B-lymfocyty, jedinec tak nemá dostatečnou imunitní reakci. Vada je způsobená deleční mutací pěti párů bází, které se nacházejí na chromozomu 9. Zasažená hříbata jsou během prvního až třetího měsíce života klinicky zdravá (AbouEl Ela et al. 2018), jelikož po dobu kojení získávají pasivní imunitu z mléka matky. Po poklesu získaných mateřských protilátek se však stávají velmi náchylná k oportunním infekcím, kterým normální hříbata snadno odolávají (Bugno-Poniewierska et al. 2019). Jako první je obvykle zasažen dýchací systém a v menší míře gastrointestinální trakt. Mezi původce potíží patří adenoviry, které byly ve studii Perryman et al. (1978) potvrzeny u dvou třetin hříbat, dále *Rhodococcus equi*, *Pneumocystis sp.* či *Cryptosporidium sp.* Ačkoliv hříbata zpočátku mohou zareagovat na antimikrobiální léčbu, vzhledem k neustále se opakujícím infekcím (Crisman & Scarratt 2008) většina postižených hříbat uhynie do pěti měsíců od narození, a to navzdory intenzivní veterinární péči (Bugno-Poniewierska et al. 2019).

Porucha byla poprvé popsána u arabského hříběte v roce 1973 a byla pojmenována jako kombinovaná imunodeficiencie, což má poukazovat na kombinovanou absenci T-lymfocytů a B-lymfocytů (McGuire & Poppie 1973; Perryman 2000). Termín „těžká“ byl k názvu přidán až později, a to z důvodu sjednocení názvosloví mezi čtyřmi druhy, u kterých se tato porucha vyskytuje (Perryman 2000).

## 4 Závěr

Cílem bakalářské práce bylo zpracovat ucelený přehled vybraných kongenitálních anomálií, které se vyskytují u koní.

Kongenitální anomálie představují poruchy různého stupně závažnosti, které v chovu koní mohou, kromě dopadu na zdraví zvířete, působit výrazné ekonomické ztráty pro chovatele. Poruchy se mohou vyskytovat v různých podobách, a to od lehčích forem, po formy letální, tedy neslučitelné se životem. U mnoha vad již v dnešní době známe původce, ať už se jedná o mutaci v určitém genu nebo vlivy vnějšího prostředí. Nicméně stále existují anomálie, u kterých zůstává příčina prozatím neobjasněna. U některých vad je možné provést chirurgickou korekci, což zvířeti nabízí možnost prožít plnohodnotný život bez omezení.

Výskyt veškerých abnormalit je v chovu nežádoucí a koně s jakýmkoliv typem poruchy by neměli být, pokud je to možné, do chovu vpouštěni. U některých plemen se vyskytuje vysoký stupeň příbuzenské plemenitby, kdy se upevňují homozygotní genotypy v populaci a následkem toho se vyskytují určité genetické vady. U koní může být někdy složité prokázat dědičnost onemocnění, a to vzhledem k malému počtu potomků připadajících na jednu klisnu, mnohdy neúplné evidenci a rozptýlení koní po celém světě s častou změnou majitelů. Anomálie mohou být způsobeny nejen vnitřními, ale také vnějšími vlivy, a proto je nadále potřeba prosazovat lepší management zdraví a genetické testování koní.

## 5 Seznam literatury

- AbouEl Ela NA, El-Nesr KA, Ahmed HA, Brooks SA. 2018. Molecular Detection of Severe Combined Immunodeficiency Disorder in Arabian Horses in Egypt. *Journal of Equine Veterinary Science* **68**:55–58. W.B. Saunders.
- AbouEl Ela NH, el Araby IE, Saleh AA, Abd El-fattah AH, Hagag NM, Brooks SA, Radwan MA, Kalbfleisch T. 2022. Evidence for origin of lavender foal syndrome among Egyptian Arabian horses in Egypt. *Equine Veterinary Journal* DOI: 10.1111/evj.13604.
- Aleman M, Nieto JE, Magdesian KG. 2009. Malignant Hyperthermia Associated with Ryanodine Receptor 1 (C7360G) Mutation in Quarter Horses. *Journal of Veterinary Internal Medicine* **23**:329–334.
- Aurich C, Müller-Herbst S, Reineking W, Müller E, Wohlsein P, Gunreben B, Aurich J. 2019. Characterization of abortion, stillbirth and non-viable foals homozygous for the Warmblood Fragile Foal Syndrome. *Animal Reproduction Science* **211**:106202. Elsevier.
- Ayala-Valdovinos MA, Galindo-García J, Sánchez-Chiprés D, Duifhuis-Rivera T. 2016. New test for endothelin receptor type B (EDNRB) mutation genotyping in horses. *Molecular and Cellular Probes* **30**:182–184. Academic Press.
- Badial PR, Teixeira RBC, Delfiol DJZ, da Mota LSL, Borges AS. 2018. Validation of high-resolution melting analysis as a diagnostic tool for endothelin receptor B mutation in American Paint horses and allele frequency estimation. *Molecular and Cellular Probes* **41**:52–56. Academic Press.
- Bauer A et al. 2017. A Nonsense Variant in the *ST14* Gene in Akhal-Teke Horses with Naked Foal Syndrome. *G3 Genes|Genomes|Genetics* **7**:1315–1321.
- Bierman A, Guthrie AJ, Harper CK. 2010. Lavender foal syndrome in Arabian horses is caused by a single-base deletion in the *MYO5A* gene. *Animal Genetics* **41**:199–201.
- Bowling AT, Ruvinsky A. 2000. Genetic aspects of domestication, breeds and their origins. Pages 25–70 *The genetics of the horse*. CAB International, UK.
- Brooks DE. 2005. Phacoemulsification Cataract Surgery in the Horse. *Clinical Techniques in Equine Practice* **4**:11–20. W.B. Saunders.
- Brooks SA, Gabreski N, Miller D, Brisbin A, Brown HE, Streeter C, Mezey J, Cook D, Antczak DF. 2010. Whole-Genome SNP Association in the Horse: Identification of a Deletion in Myosin Va Responsible for Lavender Foal Syndrome. *PLoS Genetics* **6**:e1000909.
- Brosnahan MM, Brooks SA, Antczak DF. 2010. Equine clinical genomics: A clinician's primer. *Equine Veterinary Journal* **42**:658–670.



- Buck AM, Hunt RJ. 2019. Surgical correction of a meningoencephalocele in a thoroughbred filly. *Veterinary Surgery* **48**:1483–1489.
- Bugno-Poniewierska M, Stefaniuk-Szmukier M, -Kajtoch AP, Fornal A, Piórkowska K, Ropka-Molik K. 2019. Genetic screening for cerebellar abiotrophy, severe combined immunodeficiency and lavender foal syndrome in Arabian horses in Poland. *The Veterinary Journal* **248**:71–73.
- Cappelli K, Brachelente C, Passamonti F, Flati A, Silvestrelli M, Capomaccio S. 2015. First report of junctional epidermolysis bullosa (JEB) in the Italian draft horse. *BMC Veterinary Research* **11**:55.
- Carter SD, Fox-Clipsham LY, Christley R, Swinburne J. 2013. Foal immunodeficiency syndrome: carrier testing has markedly reduced disease incidence. *Veterinary Record* **172**:398–398.
- Cavalleri JM, Metzger J, Hellige M, Lampe V, Stuckenschneider K, Tipold A, Beineke A, Becker K, Distl O, Feige K. 2013. Morphometric magnetic resonance imaging and genetic testing in cerebellar abiotrophy in Arabian horses. *BMC Veterinary Research* **9**:105.
- Collinder E, Rasmuson M. 2000. Genetic aspects of disease in horses. Pages 157–170 *The genetics of the horse*. CAB International, UK.
- Crisman M v., Scarratt WK. 2008. Immunodeficiency Disorders in Horses. *Veterinary Clinics of North America: Equine Practice* **24**:299–310. Elsevier.
- Crowe MW, Swerczek TW. 1985. Equine congenital defects. *American journal of veterinary research* **46**:353–8.
- DeBowes RM, Gaughan EM. 1998. Congenital Dental Disease of Horses. *Veterinary Clinics of North America: Equine Practice* **14**:273–289. Elsevier.
- Delfiol DJZ, de Oliveira-Filho JP, Badial PR, Battazza A, Araujo Junior JP, Borges AS. 2018. Estimation of the Allele Frequency of Type 1 Polysaccharide Storage Myopathy and Malignant Hyperthermia in Quarter Horses in Brazil. *Journal of Equine Veterinary Science* **70**:38–41. W.B. Saunders.
- Delfiol DJZ, de Oliveira-Filho JP, Battazza A, de Souza CP, Badial PR, Araujo Jr. JP, Borges AS. 2015. Prevalence of the hypercalemic periodic paralysis mutation in Quarter Horses in Brazil/Prevalencia da mutacao causadora da paralisia periodica hipercalemica em equinos da raca Quarto de Milha no Brasil. *Ciencia Rural* **45**:854.
- Depecker M, Ségard E, Cadoré J-L. 2013. Phenotypic description of multiple congenital ocular anomalies in Comtois horses. *Equine Veterinary Education* **25**:511–516.
- Dias NM, de Andrade DGA, Teixeira-Neto AR, Trinque CM, Oliveira-Filho JP de, Winand NJ, Araújo Jr JP, Borges AS. 2019. Warmblood Fragile Foal Syndrome causative single

- nucleotide polymorphism frequency in Warmblood horses in Brazil. *The Veterinary Journal* **248**:101–102.
- Dixon PM. 2011. Disorders of development and eruption of the teeth and developmental craniofacial abnormalities. *Equine Dentistry*:99–113. W.B. Saunders.
- Druml T, Brem G, Velie B, Lindgren G, Horna M, Ricard A, Grilz-Seger G. 2021a. Equine vitiligo-like depigmentation in grey horses is related to genes involved in immune response and tumor metastasis. *BMC Veterinary Research* **17**:336.
- Dubielzig RR, Ketring K, McLellan GJ, Albert DM. 2010. Congenital, developmental, or hereditary abnormalities in animals. *Veterinary Ocular Pathology*:29–57. W.B. Saunders.
- Ducro BJ et al. 2015. A nonsense mutation in B3GALNT2 is concordant with hydrocephalus in Friesian horses. *BMC Genomics* **16**:761.
- Easley J, Schumacher J. 2011. Basic equine orthodontics and maxillofacial surgery. *Equine Dentistry*:289–317. W.B. Saunders.
- Efendić M, Maćešić N, Samardžija M, Vojta A, Korabi N, Capak H, Sušnić MA, Žaja IŽ, Pećin M, Babić NP. 2018. Determination of Sublethal Mutation Causing Lavender Foal Syndrome in Arabian Horses From Croatia. *Journal of Equine Veterinary Science* **61**:72–75.
- Finno CJ, Spier SJ, Valberg SJ. 2009. Equine diseases caused by known genetic mutations. *The Veterinary Journal* **179**:336–347.
- Firshman AM, Valberg SJ, Bender JB, Finno CJ. 2003. Epidemiologic characteristics and management of polysaccharide storage myopathy in Quarter Horses. *American Journal of Veterinary Research* **64**:1319–1327.
- Fox-Clipsham LY, Carter SD, Goodhead I, Hall N, Knottenbelt DC, May PDF, Ollier WE, Swinburne JE. 2011. Identification of a Mutation Associated with Fatal Foal Immunodeficiency Syndrome in the Fell and Dales Pony. *PLoS Genetics* **7**:e1002133.
- Grilz-Seger G et al. 2020. A Genome-Wide Association Analysis in Noriker Horses Identifies a SNP Associated With Roan Coat Color. *Journal of Equine Veterinary Science* **88**:102950. W.B. Saunders.
- Hahn C. 2008. Chapter 15 - The nervous system. Pages 347–377 in McAuliffe SB, Slovis NM, editors. *Color Atlas of Diseases and Disorders of the Foal*. W.B. Saunders, Edinburgh. Dostupné z <https://www.sciencedirect.com/science/article/pii/B9780702028106500199>
- Henker LC, Lorenzett MP, Piva MM, Wronski JG, de Andrade DGA, Borges AS, Driemeier D, Oliveira-Filho JP, Pavarini SP. 2022. Alobar Holoprosencephaly in an Aborted American Quarter Horse Fetus. *Journal of Equine Veterinary Science* **112**:103898. W.B. Saunders.

- Hughes K. 2012. Ophthalmology. Equine Medicine, Surgery and Reproduction: Second Edition:235–260. W.B. Saunders.
- Johansson MK, Jäderkvist Fegraeus K, Lindgren G, Ekesten B. 2017. The refractive state of the eye in Icelandic horses with the Silver mutation. *BMC Veterinary Research* **13**:153.
- Kiritsi D, Has C, Bruckner-Tuderman L. 2013. Laminin 332 in junctional epidermolysis bullosa. *Cell Adhesion & Migration* **7**:135–141.
- Koch T, Loretto Ai, Lahunta Ai, Kendall A, Russell D, Bienzle D. 2005. Semilobar Holoprosencephaly in a Morgan Horse. *Journal of Veterinary Internal Medicine* **19**:367–372.
- Komáromy AM, Rowlan JS, la Croix NC, Mangan BG. 2011. Equine Multiple Congenital Ocular Anomalies (MCOA) syndrome in PMEL17 (Silver) mutant ponies: five cases. *Veterinary Ophthalmology* **14**:313–320.
- Lightbody T. 2002. Foal with Overo lethal white syndrome born to a registered quarter horse mare. *The Canadian veterinary journal = La revue vétérinaire canadienne* **43**:715–7.
- Lindgren G, Naboulsi R, Frey R, Solé M. 2020. Genetics of Skin Disease in Horses. *Veterinary Clinics of North America: Equine Practice* **36**:323–339. Elsevier.
- Ludvikova E, Nishino S, Sakai N, Jahn P. 2012. Familial narcolepsy in the Lipizzaner horse: a report of three fillies born to the same sire. *Veterinary Quarterly* **32**:99–102.
- McAuliffe SB. 2014a. Chapter 8 - Muscle. Pages 293–304 Knottenbelt and Pascoe's Color Atlas of Diseases and Disorders of the Horse (Second Edition) Second Edition. W.B. Saunders. Dostupné z <https://www.sciencedirect.com/science/article/pii/B9780723436607000080>.
- McAuliffe SB. 2014b. Chapter 1 - Gastrointestinal system. Pages 1–83 Knottenbelt and Pascoe's Color Atlas of Diseases and Disorders of the Horse (Second Edition). W.B. Saunders. Dostupné z <https://www.sciencedirect.com/science/article/pii/B9780723436607000018>.
- McCue ME, Valberg SJ, Miller MB, Wade C, DiMauro S, Akman HO, Mickelson JR. 2008. Glycogen synthase (GYS1) mutation causes a novel skeletal muscle glycogenosis. *Genomics* **91**:458–466. Academic Press.
- McGuire TC, Poppie MJ. 1973. Hypogammaglobulinemia and Thymic Hypoplasia in Horses: a Primary Combined Immunodeficiency Disorder. *Infection and Immunity* **8**:272–277.
- McKenzie EC, Firshman AM. 2009. Optimal Diet of Horses with Chronic Exertional Myopathies. *Veterinary Clinics of North America: Equine Practice* **25**:121–135.
- Medeiros GX, Riet-Correa F. 2015. Epidermolysis bullosa in animals: a review. *Veterinary Dermatology* **26**:3-e2.

- Miryounesi M, Ghafouri-Fard S, Fardaei M. 2016. A Novel Missense Mutation in CLCN1 Gene in a Family with Autosomal Recessive Congenital Myotonia. *Iranian journal of medical sciences* **41**:456–8.
- Montagna P, Liguori R, Monari L, Strong PN, Riva R, di Stasi V, Gandini G, Cipone M. 2001. Equine muscular dystrophy with myotonia. *Clinical Neurophysiology* **112**:294–299. Elsevier.
- Montes LF, Wilborn WH, Hyde BM, Vaughan JT, Bennett JS. 2008. Vitiligo in a Quarter Horse Filly: Clinicopathologic, Ultrastructural, and Nutritional Study. *Journal of Equine Veterinary Science* **28**:171–175. W.B. Saunders.
- Monthoux C, de Brot S, Jackson M, Bleul U, Walter J. 2015. Skin malformations in a neonatal foal tested homozygous positive for Warmblood Fragile Foal Syndrome. *BMC Veterinary Research* **11**:12.
- Naylor JM. 1997. Hyperkalemic Periodic Paralysis. *Veterinary Clinics of North America: Equine Practice* **13**:129–144. Elsevier.
- Nieto JE, Aleman M. 2009. A Rapid Detection Method for the Ryanodine Receptor 1 (C7360G) Mutation in Quarter Horses. *Journal of Veterinary Internal Medicine* **23**:619–622.
- Patterson Rosa L, Troop TW, Martin K, Vierra M, Foster G, Lundquist E, Brooks SA, Lafayette C. 2021. Hereditary Equine Regional Dermal Asthenia homozygote adult working horse with mild signs - A Case Report. *Journal of Equine Veterinary Science* **106**:103756. W.B. Saunders.
- Perryman LE. 2000. Primary Immunodeficiencies of Horses. *Veterinary Clinics of North America: Equine Practice* **16**:105–116. Elsevier.
- Pintore MD, Cantile C. 2016. Semilobar Holoprosencephaly Associated with Multiple Malformations in a Foal. *Anatomia, Histologia, Embryologia* **45**:148–153.
- Ramsey DT, Hauptman JG, Petersen-Jones SM. 1999. Corneal thickness, intraocular pressure, and optical corneal diameter in Rocky Mountain Horses with cornea globosa or clinically normal corneas. *American journal of veterinary research* **60**:1317–21.
- Rangel JPP, de Oliveira APL, Baiotto GC, Junior OS, Figueiró GM, Araujo AL, Rossi Junior JL. 2020. Correcting Campylorrhinus Lateralis in a Foal by Bone Distraction: A Case Report. *Journal of Equine Veterinary Science* **87**:102897. W.B. Saunders.
- Rashmir-Raven A. 2013. Heritable Equine Regional Dermal Asthenia. *Veterinary Clinics of North America: Equine Practice* **29**:689–702. Elsevier.
- Rashmir-Raven AM, Spier SJ. 2015. Hereditary equine regional dermal asthenia (HERDA) in Quarter Horses: A review of clinical signs, genetics and research. *Equine Veterinary Education* **27**:604–611.

- Reiter S et al. 2020. Distribution of the Warmblood Fragile Foal Syndrome Type 1 Mutation (P<sub>LOD1</sub> c.2032G>A) in Different Horse Breeds from Europe and the United States. *Genes* **11**:1518.
- Reynolds JA, Potter GD, Greene LW, Wu G, Carter GK, Martin MT, Peterson T v., Murray-Gerzik M, Moss G, Erkert RS. 1998. Genetic-diet interactions in the Hyperkalemic Periodic Paralysis syndrome in quarter horses fed varying amounts of potassium: Part II-symptoms of HYPP. *Journal of Equine Veterinary Science* **18**:655–661. W.B. Saunders.
- Rodrigues JB, Araújo S, Guedes-Pinto H, San Roman F, Viegas C, Bastos E. 2013. Analysis of new Matrillin-1 gene variants in a case–control study related to dental malocclusions in *Equus asinus*. *Gene* **522**:70–74. Elsevier.
- Rosenberg H, Pollock N, Schiemann A, Bulger T, Stowell K. 2015. Malignant hyperthermia: a review. *Orphanet Journal of Rare Diseases* **10**:93.
- Rowe Á, Flanagan S, Barry G, Katz LM, Lane EA, Duggan V. 2021. Warmblood fragile foal syndrome causative single nucleotide polymorphism frequency in horses in Ireland. *Irish Veterinary Journal* **74**:27.
- Schmidt M, Ondreka N. 2019. Hydrocephalus in Animals. Pages 53–95 *Pediatric Hydrocephalus*. Springer International Publishing, Cham.
- Scholes SFE, Holliman A, May PDF, Holmes MA. 1998. A syndrome of anaemia, immunodeficiency and peripheral ganglionopathy in Fell pony foals. *Veterinary Record* **142**:128–134.
- Schröder U, Licka TF, Zsoldos R, Hahn CN, MacIntyre N, Schwendenwein I, Schwarz B, van den Hoven R. 2015. Effect of Diet on Haflinger Horses With GYS1 Mutation (Polysaccharide Storage Myopathy Type 1). *Journal of Equine Veterinary Science* **35**:598–605. W.B. Saunders.
- Scott DW, Miller WH. 2011. Congenital and Hereditary Skin Diseases. *Equine Dermatology*:421–435. W.B. Saunders.
- Scott EY, Penedo MCT, Murray JD, Finno CJ. 2017. Defining Trends in Global Gene Expression in Arabian Horses with Cerebellar Abiotrophy. *The Cerebellum* **16**:462–472.
- Scott EY, Woolard KD, Finno CJ, Murray JD. 2018. Cerebellar Abiotrophy Across Domestic Species. *The Cerebellum* **17**:372–379.
- Ségaré EM, Depecker MC, Lang J, Gemperli A, Cadoré J-L. 2013. Ultrasonographic features of *PMEL17* (*Silver*) mutant gene-associated multiple congenital ocular anomalies (MCOA) in Comtois and Rocky Mountain horses. *Veterinary Ophthalmology* **16**:429–435.
- Signer-Hasler H, Neuditschko M, Koch C, Froidevaux S, Flury C, Burger D, Leeb T, Rieder S. 2014. A Chromosomal Region on ECA13 Is Associated with Maxillary Prognathism in Horses. *PLoS ONE* **9**:e86607.

- Sipma KD, Cornillie P, Saulez MN, Stout TAE, Voorhout G, Back W. 2013. Phenotypic Characteristics of Hydrocephalus in Stillborn Friesian Foals. *Veterinary Pathology* **50**:1037–1042.
- Slovis NM. 2008. Chapter 14 - The eye and related structures. Pages 326–346 in McAuliffe SB, Slovis NM, editors. *Color Atlas of Diseases and Disorders of the Foal*. W.B. Saunders, Edinburgh. Dostupné z <https://www.sciencedirect.com/science/article/pii/B9780702028106500187>.
- Tallmadge RL, Antczak DF, Felipe MJB. 2020. Genetics of Immune Disease in the Horse. *Veterinary Clinics of North America: Equine Practice* **36**:273–288. Elsevier.
- Tallmadge RL, Stokol T, Gould-Earley MJ, Earley E, Secor EJ, Matychak MB, Felipe MJB. 2012. Fell Pony Syndrome: Characterization of Developmental Hematopoiesis Failure and Associated Gene Expression Profiles. *Clinical and Vaccine Immunology* **19**:1054–1064.
- Tham HL, Linder KE, Olivry T. 2019. Autoimmune diseases affecting skin melanocytes in dogs, cats and horses: vitiligo and the uveodermatological syndrome: a comprehensive review. *BMC Veterinary Research* **15**:251.
- Townsend W, Bedford P, Jones G. 2009. Abnormal appearance. *Small Animal Ophthalmology: A Problem-Oriented Approach*:67–115. W.B. Saunders.
- Trommershausen-Smith A. 1980. Aspects of Genetics and Disease in the Horse. *Journal of Animal Science* **51**:1087–1095.
- Tryon RC et al. 2009. Evaluation of allele frequencies of inherited disease genes in subgroups of American Quarter Horses. *Journal of the American Veterinary Medical Association* **234**:120–125.
- Valberg SJ. 2018. Disorders of the Musculoskeletal System. *Equine Internal Medicine: Fourth Edition*:542–579. W.B. Saunders.
- Valberg SJ, Finno CJ, Henry ML, Schott M, Velez-Irizarry D, Peng S, McKenzie EC, Petersen JL. 2021. Commercial genetic testing for type 2 polysaccharide storage myopathy and myofibrillar myopathy does not correspond to a histopathological diagnosis. *Equine Veterinary Journal* **53**:690–700.
- Valberg SJ, McCue ME, Mickelson JR. 2011. The Interplay of Genetics, Exercise, and Nutrition in Polysaccharide Storage Myopathy. *Journal of Equine Veterinary Science* **31**:205–210.
- Valdez H, McMullan WC, Hobson HP, Hanselka D v. 1978. Surgical correction of deviated nasal septum and premaxilla in a colt. *Journal of the American Veterinary Medical Association* **173**:1001–4.

- Valentine BA, Hedstrom OR, Miller WH, Scott DW, Mathies S. 2001. Congenital hypotrichosis in a Percheron draught horse. *Veterinary Dermatology* **12**:215–217.
- van Nieuwstadt RA, van der Want CJ, Binkhorst GJ. 1993. [Narcolepsy in horses]. *Tijdschrift voor diergeneeskunde* **118**:765—768. Dostupné z <http://europepmc.org/abstract/MED/8273109>.
- Walker NL, Patout AR, Cater M. 2020. Industry Perceptions of HERDA in Performance Horses. *Journal of Equine Veterinary Science* **88**:102939. W.B. Saunders.
- Weese JS. 2008. Chapter 4 - The gastrointestinal system. Pages 79–131 in McAuliffe SB, Slovis NM, editors. *Color Atlas of Diseases and Disorders of the Foal*. W.B. Saunders, Edinburgh. Dostupné z <https://www.sciencedirect.com/science/article/pii/B9780702028106500084>.
- Wijnberg ID, Owczarek-Lipska M, Sacchetto R, Mascarello F, Pascoli F, Grünberg W, van der Kolk JH, Drögemüller C. 2012. A missense mutation in the skeletal muscle chloride channel 1 (CLCN1) as candidate causal mutation for congenital myotonia in a New Forest pony. *Neuromuscular Disorders* **22**:361–367. Elsevier.
- Williams ZJ, Bertels M, Valberg SJ. 2018. Muscle glycogen concentrations and response to diet and exercise regimes in Warmblood horses with type 2 Polysaccharide Storage Myopathy. *PLOS ONE* **13**:e0203467.
- Yang G. 1998. A dinucleotide mutation in the endothelin-B receptor gene is associated with lethal white foal syndrome (LWFS); a horse variant of Hirschsprung disease. *Human Molecular Genetics* **7**:1047–1052.

## 6 Seznam obrázků

Obr. 1 Hříbě s hydrocefalem (Převzato z Ayala-Valdovinos et al. 2017).....	11
Obr. 2 Alobární holoprosencefalie u potraceného fétu American Quarter Horse (Převzato z Henker et al. 2022).....	13
Obr. 3 Srovnání mezi mozky koňských plodů s gestačním stářím okolo devíti měsíců (Převzato z Henker et al. 2022) .....	13
Obr. 4 Na prvním obrázku je viditelná encefalokéla. Druhý a třetí obrázek zobrazuje hříbě pět měsíců po operaci (Převzato z Buck & Hunt 2019) .....	14
Obr. 5 Otevřená frontální encefalokéla (Převzato z Buck & Hunt 2019) .....	14
Obr. 6 Hříbě se syndromem levandulového hříběte a projevem opistotonu, jedním z hlavních neurologických příznaků poruchy (Převzato z Brooks et al. 2010).....	15
Obr. 7 Hříbě Amerického miniaturního koně s narkolepsií (Převzato z Hahn 2008) .....	17
Obr. 8 Stažení oční bulvy jako důsledek myotonie (Převzato z Wijnberg et al. 2011).....	19
Obr. 9 Svalový tonus zadní končetiny přetrvávající v klidu po spontánním pohybu koně (Převzato z Montagna et al. 2001).....	19
Obr. 10 Quarter Horse vykazující typické příznaky PSSM (Převzato z McCue et al. 2008)....	22
Obr. 11 Quarter Horse trpící těžkou námahovou rhabdomyolýzou, schopen stát jen pár minut za pomoci závěsu (Převzato z McCue et al. 2008).....	22
Obr. 12 Čtyři dny staré hříbě Italského tažného koně (Převzato z Cappelli et al. 2015) .....	24
Obr. 13 Hříbata postižená NFS (Převzato z Bauer et al. 2017).....	25
Obr. 14 Spontánní slupování kůže u koně plemene Quarter Horse (Převzato z Rashmir-Raven & Spier 2015) .....	26
Obr. 15 Volná kůže u postiženého koně plemene Quarter Horse (Převzato z Rashmir-Raven & Spier 2015) .....	26
Obr. 16 Abnormální ohebnost kloubů (Převzato z Aurich et al. 2019).....	27
Obr. 17 Otevřená břišní dutina a výhřez střev v důsledku křehkosti kůže (Převzato z Monthoux et al. 2015).....	28
Obr. 18 Hříbě Peršerona v pěti měsících stáří (Převzato z Valentine et al. 2001) .....	29
Obr. 19 Stejný kůň jako na obr. 13 ve věku pěti let (Převzato z Valentine et al. 2001).....	29
Obr. 20 Koňské vitiligo (Převzato z Tham et al. 2019).....	30
Obr. 21 Hříbě postižené syndromem letální bílé (Převzato z Ayala-Valdovinos et al. 2016) .	31
Obr. 22 Brachygnathismus. Kraniální pohled na dospělého koně s poruchou (Převzato z McAuliffe 2014b) .....	33
Obr. 23 Brachygnathismus. Laterální pohled u stejného koně jako obr. 15 (Převzato z McAuliffe 2014b) .....	33
Obr. 24 Prognathismus (Převzato z McAuliffe 2014b) .....	33
Obr. 25 Kůň s křivým nosem (Převzato z Easley & Schumacher 2011).....	34
Obr. 26 Klisna poníka s MCOA. Abnormality sestávaly z cyst cévnatky (viz šipky) (Převzato z Komáromy et al. 2011) .....	35
Obr. 27 Mikroftalmie u plnokrevného hříběte (Převzato z Dubielzig et al. 2010).....	36
Obr. 28 Kongenitální katarakta u tří týdnů starého hříběte (Převzato z Slovis 2008).....	37



