

Česká zemědělská univerzita v Praze
Fakulta agrobiologie, potravinových a přírodních zdrojů

Katedra veterinárních disciplín



**Česká zemědělská
univerzita v Praze**

**Možnosti využití parazitické houby *Pythium
oligandrum* v terapii dermatofytóz u skotu a koní**

Bakalářská práce

Autor práce: Barbora Božková

Obor studia: Živočišná produkce

Vedoucí práce: Mgr. Ing. Tereza Krejčová, Ph.D.

© 2022 ČZU v Praze

Čestné prohlášení

Prohlašuji, že svou bakalářskou práci "Možnosti využití parazitické houby *Pythium oligandrum* v terapii dermatofytóz u skotu a koní" jsem vypracovala samostatně pod vedením vedoucího bakalářské práce a s použitím odborné literatury a dalších informačních zdrojů, které jsou citovány v práci a uvedeny v seznamu literatury na konci práce. Jako autorka uvedené bakalářské práce dále prohlašuji, že jsem v souvislosti s jejím vytvořením neporušila autorská práva třetích osob.

V Praze dne _____

Poděkování

Ráda bych touto cestou poděkovala paní Mgr. Ing. Tereze Krejčové, Ph.D. za pomoc při odborném vedení bakalářské práce, za cenné rady, pravidelné konzultace a vstřícný přístup.

Možnosti využití parazitické houby *Pythium oligandrum* v terapii dermatofytóz u skotu a koní

Souhrn:

Parazitická houba *Pythium oligandrum* je v posledních 10 letech využívána při experimentální léčbě dermatofytóz jak u lidí, tak u zvířat.

Pythium oligandrum je houbový organismus, který díky svému mykoparazitismu může být využíván jako účinný prostředek v alternativní terapii dermatofytóz. Tato terapie navíc, již ze své podstaty, nevyvolává žádné nežádoucí účinky. Mykoparazitismus je druh parazitismu, při kterém houbový parazit napadá pouze jiné houbové patogeny.

Ze zatím dostupných doložených výsledků terapií dermatofytóz, kde bylo používáno *Pythium oligandrum* jako jediná terapie, lze potvrdit, že je tato houba velice efektivní v terapii dermatofytóz. Využívání houby *Pythium oligandrum* s sebou nepřináší riziko vzniku rezistence, která často představuje velký problém při používání klasických antimykotik.

Dermatofytóza je povrchové kožní onemocnění, které způsobují různé houbové patogeny. Mezi dermatofyta jsou řazena: *Trichophyton verrucosum*, *Trichophyton equinum*, *Trichophyton mentagrophytes*, *Microsporum equinum*, *Microsporum canis*, *Microsporum gypseum*.

Tyto mikroskopické patogeny napadají povrchové struktury kůže. Včasná rozpoznání klinických příznaků a správná diagnostika je nezbytná pro rychlou a efektivní terapii. Důležitou roli zde hraje i prevence, ať již v podobě karantény nově přichozících jedinců, tak i přísné dodržování hygieny u zvířat.

Dermatofytóza patří mezi zoonózy, jedná se tedy o druh onemocnění, které je přenosné ze zvířat na člověka. Mezi nejčastějšími onemocněními vyvolanými přenosem ze zvířete na člověka jsou *tinea capitis* nebo *tinea barbae*.

V chovech skotu i koní je účinná terapie dermatofytóz často poměrně problematická, a to z několika hledisek. Klasický způsob terapie je nejenom finančně, ale často i časově nákladný a onemocnění se zvláště ve velkých chovech nemusí dařit eradikovat. Možnost využití alternativní terapie, která je levnější a snadno aplikovatelná, může tedy být pro chovatele velice zajímavou a žádanou alternativou ke klasickému způsobu terapie.

Klíčová slova: dermatofytóza, koně, *Microsporum canis*, *Microsporum equinum*, *Microsporum gypseum*, skot, *Trichophyton equinum*, *Trichophyton mentagrophytes*, *Trichophyton verrucosum*, *Pythium oligandrum*

Possibilities of using the parasitic fungus *Pythium oligandrum* in the treatment of dermatophytosis in cattle and horses

Summary:

The parasitic fungus *Pythium oligandrum* has been used in the experimental treatment of dermatophytoses in both humans and animals for the last 10 years.

Pythium oligandrum is a fungal organism that can be used as an effective agent in the alternative therapy of dermatophytoses thanks to its mycoparasitism effects. Moreover this therapy does not cause any side effects. Mycoparasitism is a type of parasitism in which a fungal parasite attacks only other fungal pathogens.

From the results of studies of dermatophytosis therapies where only *Pythium oligandrum* has been used as a cure, it's confirmed this fungus is very effective in the treatment of this disease. The use of *Pythium oligandrum* does not involve the risk of resistance which is often a major problem with conventional antifungals.

Dermatophytosis is a superficial skin disease caused by various fungal pathogens. The dermatophytes include *Trichophyton verrucosum*, *Trichophyton equinum*, *Trichophyton mentagrophytes*, *Microsporum equinum*, *Microsporum canis*, *Microsporum gypseum*.

These microscopic pathogens attack the structures of the skin surface. Early recognition of clinical signs and correct diagnosis of this disease is essential for prompt and effective therapy. Prevention also plays an important role.

Dermatophytosis is a zoonosis a type of disease that is transmissible from animal to human. The most common diseases caused by this transmission are *tinea capitis* or *tinea barbae*.

In cattle and equine farms, effective treatment of dermatophytoses is often quite problematic in several respects. Classical therapy is not only financially but also often time-consuming, and the disease may not be eradicated, especially in large breeds. The possibility of using alternative therapies, which are cheaper and easy to apply, may therefore be a very interesting and desirable alternative to classical therapies for breeders

Key words: cattle, dermatophytosis, horse, *Microsporum canis*, *Microsporum equinum*, *Microsporum gypseum*, *Trichophyton equinum*, *Trichophyton mentagrophytes*, *Trichophyton verrucosum*, *Pythium oligandrum*

Obsah

1	Úvod	8
2	Cíl práce	9
3	Literární rešerše	10
3.1	Dematofytóza	10
3.2	Diagnostika původců dermatofytóz	10
3.3	Prevence a terapie dermatofytóz	13
3.4	Dermatofytózy vyvolané <i>Trichophyton verrucosum</i>	15
3.4.1	Taxonomické zařazení	15
3.4.2	Charakteristika	15
3.4.3	Diagnostika	15
3.4.4	Terapie	16
3.4.5	Prevence	16
3.4.6	Nákaza u člověka	16
3.5	Dermatofytózy vyvolané <i>Trichophyton mentagrophytes</i>	18
3.5.1	Taxonomické zařazení	18
3.5.2	Charakteristika	18
3.5.3	Diagnostika	18
3.5.4	Terapie	19
3.5.5	Prevence	19
3.5.6	Nákaza u člověka	19
3.6	Dermatofytózy vyvolané <i>Trichophyton equinum</i>	21
3.6.1	Taxonomické zařazení	21
3.6.2	Charakteristika	21
3.6.3	Diagnostika	21
3.6.4	Terapie	21
3.6.5	Prevence	22
3.6.6	Nákaza u člověka	22
3.7	Dermatofytózy vyvolané <i>Microsporum canis</i>	24
3.7.1	Taxonomické zařazení	24
3.7.2	Charakteristika	24
3.7.4	Terapie	24
3.7.5	Prevence	25
3.7.6	Nákaza u člověka	25
3.8	Dermatofytózy vyvolané <i>Microsporum equinum</i>	27

3.8.1	Taxonomické zařazení	27
3.8.2	Charakteristika	27
3.8.3	Diagnostika	27
3.8.4	Terapie	27
3.8.5	Prevence	28
3.9	Dermatofytózy vyvolané <i>Microsporium gypseum</i>	29
3.9.1	Taxonomické zařazení	29
3.9.2	Charakteristika	29
3.9.3	Diagnostika	29
3.9.4	Terapie	29
3.9.5	Nákaza u člověka	30
4	<i>Pythium oligandrum</i>	31
4.1	Taxonomické zařazení	31
4.2	Rod <i>Pythium</i>	31
4.3	Charakteristika	31
4.4	Morfologie	33
4.5	Mechanismy působení <i>Pythium oligandrum</i>	33
4.5.1	Mykoparazitismus	34
4.5.2	Antibióza	34
4.5.3	Indukovaná rezistence	34
4.5.4	Stimulace růstu	35
4.6	Vývojový cyklus	36
4.6.1	Nepohlavní rozmnožování	36
4.6.2	Pohlavní rozmnožování	36
4.7	Použití <i>Pythium oligandrum</i> při léčbě zvířat	38
5	Závěr	41
6	Seznam literatury	42

1 Úvod

Tato bakalářská práce je zaměřena na možnosti využití parazitické houby *Pythium oligandrum* při terapii dermatofytóz u skotu a koní.

Pythium oligandrum je parazitická houba, která je využívána především v rostlinné výrobě k šetrnějšímu ošetření rostlin při výskytu různých plísní. Posledních 10 let se také využívá při experimentální léčbě dermatofytóz u hospodářských a domácích zvířat, a dokonce i u lidí. *P. oligandrum* dokáže svým mykoparazitismem účinně bojovat proti mnohým houbovým patogenům, a to nejenom u rostlin, ale také u zvířat. Výhodou je, že použití *P. oligandrum* není spojeno s rizikem vzniku rezistence a ani nezatěžuje organismus, na rozdíl od většiny antimykotik.

Dermatofytóza je popisována jako onemocnění povrchových struktur kůže. K úplnému vyléčení dermatofytózy je často nutná dlouhodobá terapie. Tato terapie může být pro chovatele ekonomicky i časově poměrně náročná a nerentabilní. Mezi nejčastější původce dermatofytóz u skotu a koní jsou řazeny houby rodu: *Trichophyton verrucosum*, *Trichophyton equinum*, *Trichophyton mentagrophytes*, *Microsporum equinum*, *Microsporum canis*, *Microsporum gypseum*.

Dermatofytóza je zoonotickým onemocněním. To znamená, že výskyt tohoto onemocnění u zvířete může být z hlediska možného přenosu rizikem i pro člověka.

2 Cíl práce

Cílem této bakalářské práce je vypracovat podrobný literární přehled o možnostech využití mykoparazitické houby *Pythium oligandrum* v terapii dermatofytóz u skotu a koní.

3 Literární rešerše

3.1 Dermatofytóza

Dermatofytóza je poměrně často se vyskytující onemocnění u domácích i hospodářských zvířat, které negativně ovlivňuje celkový zdravotní stav zvířete, případně i produkci. Toto onemocnění je zoonózou, což znamená, že se při kontaktu s infikovaným zvířetem může nakazit i člověk. Původci tohoto onemocnění se nazývají dermatofyta (Cafarchia et al. 2013).

Dermatofyta jsou vláknité houby, které napadají keratinózní tkáň zvířat a způsobují na ní vřídky naplněné hnisem, které jsou infekční. Lze rozeznat zoofilní dermatofyta, antropofilní dermatofyta a geofilní dermatofyta. Mezi nejčastější původce dermatofytóz u skotu a koní se řadí rody *Microsporum* (*Microsporum equinum*, *Microsporum canis*, *Microsporum gypseum*) a *Trichophyton* (*Trichophyton verrucosum*, *Trichophyton mentagophytes*, *Trichophyton equinum*) (Cafarchia et al. 2013, Bugen et al. 2020).

Nejčastěji se zvířata mohou nakazit zoofilními nebo geofilními druhy dermatofyt. Výjimečně dochází k infekci antropofilními dermatofyty. Mezi hlavní společné klinické příznaky mykóz patří opakující se lokální alopecie s erytémem a squamóza, obvykle nepruriginózní (Chermette et al 2008). U skotu se objevují vystouplé šedobílé kruhové krusty. Vyskytují se především na hlavě a v oblasti krku. Může však docházet i k závažnějším případům, při kterých se léze vyskytují po celém těle (Abdalla 2019).

U koní se objevuje mírná až vážná alopecie spojená s erytémem. Léze způsobené *T. equinum* nebo *M. canis* jsou suché, s tenkými šupinkami epidermis a od báze odlomenými chlupy (Cafarchia et al. 2013).

Dermatofytóza často postihuje zvířata s poruchami imunitního systému, dále starší jedince, ale i velmi mladá zvířata, která ještě nemají imunitní systém plně vyvinutý (Abdalla 2019).

3.2 Diagnostika původců dermatofytóz

Mezi metody diagnostiky patří odběr šupinek kůže nebo chlupů, který se provádí seškrabem, například pomocí skalpelu. Jde o hloubkový nebo povrchový seškrab. K dalším metodám jsou řazena přímá mikroskopická vyšetření, vyšetření Woodovou lampou, kultivace odebraných vzorků a histologická vyšetření odebrané tkáně. Při samotném odběru vzorku z postižené oblasti těla je možné chlupy nebo šupinky/krusty z kůže vytrhnout pomocí peánu nebo pinzety. Chlupy musí být vytrženy u jejich báze. K diagnostice se často využívá kombinace několika těchto metod (Hubka 2018).

Nejrozšířenější a nejpoužívanější technikou odběru vzorku pro detekci dermatofyt je stěr pomocí měkkého zubního kartáčku nebo kousku drsného koberce. K zachycení dostatečného množství vzorku chlupů v kartáčku je ideální několika minutové (2-3 minuty) stírání dané postižené oblasti. Tato technika je nejjednodušší, atraumatická a rychlá. Méně používaným způsobem odběru vzorku je odběr pomocí lepící pásky, která se nejprve přilepí na lézi, a poté se páska přenesne na povrch kultivační misky. Tato metoda je citlivostí podobná metodě se zubním kartáčkem (Chermette et al. 2008).

Přímé mikroskopické vyšetření chlupů a šupinek kůže patří mezi nejzákladnější způsoby diagnostiky přítomnosti dermatofyt, které je navíc rychlé a levné. Ze vzorků jsou

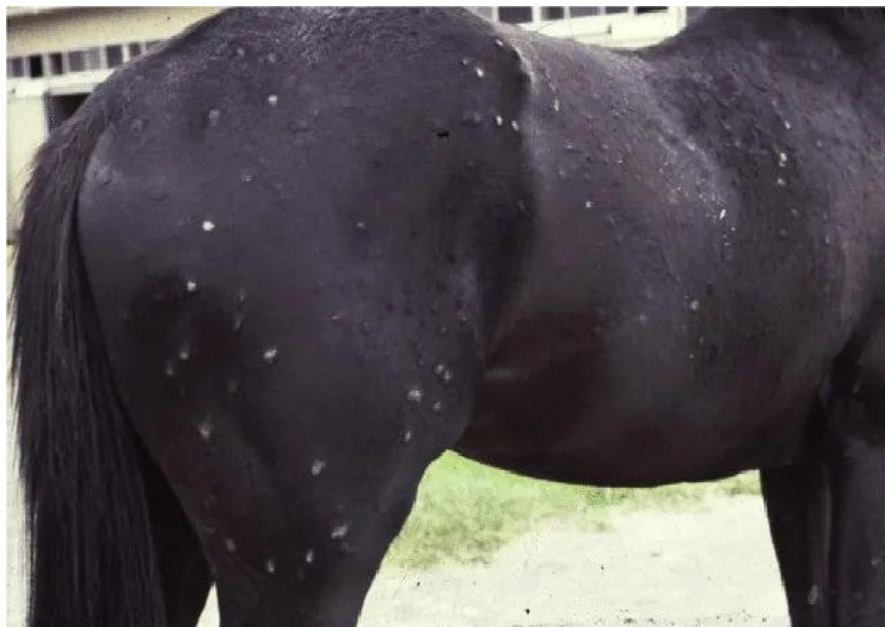připraveny preparáty, kde jsou odebrané chlupy vhodně zamontovány, například do minerálního oleje, roztoku KOH (10 % či 20 %), případně roztoku NaOH anebo do chlorfenolu. Barviva používaná k lepší vizualizaci vnitřních struktur chlupu v KOH preparátech, jsou zejména bavlnová modř, případně speciální fluorescenční barviva. Louhové preparáty vyžadují před vlastním hodnocením 10-20 minut trvající inkubaci, kvůli změkčení a projasnění odebraných chlupů a kožních šupin. Při použití minerálního oleje nedochází k projasnění odebraných chlupů, ale to nijak neovlivňuje vizualizaci spor a hyf. Výhodou použití minerálního oleje a chlorfenolu je, že vzorek lze pozorovat buď ihned, nebo později. Minerální olej také, na rozdíl od KOH, nepoškozuje optiku mikroskopu. Je tedy možné říci, že minerální olej bývá častěji doporučován jako nejvhodnější médium na přímé mikroskopické vyšetření vzorků při diagnostice dermatofyt. Charakter shluků artrokonidií a jejich velikost se liší v závislosti na druhu dermatofytu. Shluky menších artrokonidií (2-4 μm) jsou nacházeny u *M. canis*. Řetízky artrokonidií jsou přítomny u druhů rodu *Trichophyton*. U zoofilních kmenů *T. interdigitale* je velikost 2-3 μm . Variabilní velikost najdeme u druhu *T. equinum*. U *T. verrucosum* se vyskytují velké artrokonidie, které dosahují velikosti až 12 μm (Hubka 2018).

Vyšetření Woodovou lampou se často používá při detekci infekce *M. canis* u domácích zvířat. Napadené chlupy žlutozeleně fluoreskují. Vyšetření Woodovou lampou je však vždy nutné potvrdit mikroskopicky nebo kultivačně (Moriello et al. 2017).

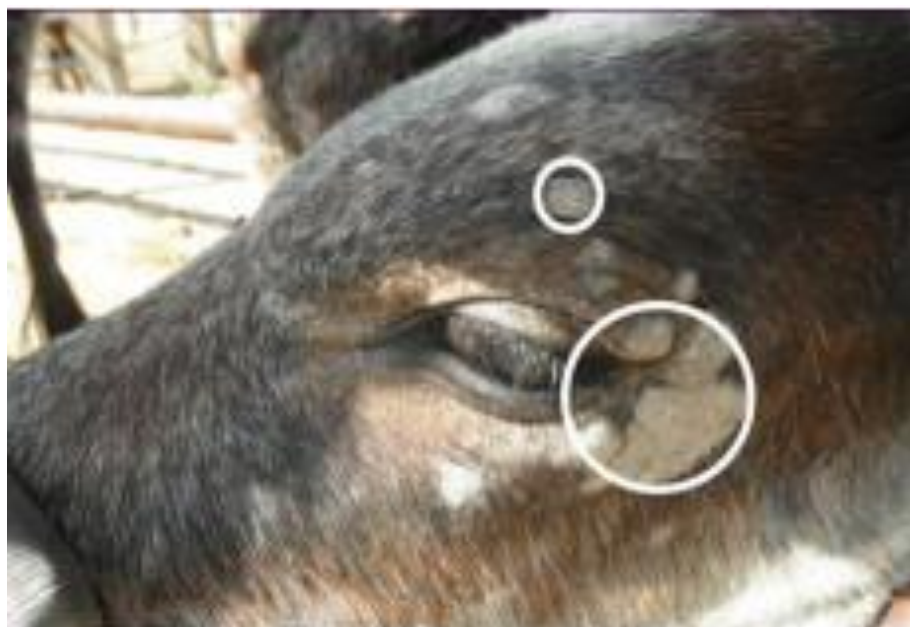Mykologická kultivace vzorku je jednou z nejspolehlivějších metod prokázání přítomnosti dermatofyt, ale má svá úskalí. V závislosti na způsobu odběru vzorku a vzhledu a lokalizaci lézí mohou být na kultivační půdě inokulované různé typy odebraného materiálu: chlupy, šupiny, krusty, drápy a biopsie tkání. Pokud byl k odběru vzorku použit zubní kartáček, doporučuje se kultivační půdu v Petriho misce inokulovat opakovaným vpichováním štětín kartáčku do povrchu kultivační půdy tak, aby byl vždy viditelný jeho otisk. Pro kultivaci dermatofyt je nejvíce využívaným Sabouraudův agar (SGA) a dále také tzv. Dermatophyte Test Medium (DTM). Inkubace probíhá při teplotě 25-30 $^{\circ}\text{C}$, minimálně 14 dní, v závislosti na použité kultivační půdě, po které následuje odečtení počtu narostlých kolonií a detekce daného původce dermatofytózy. Nejspolehlivějšího výsledku je dosaženo při kombinaci mykologické kultivace s počítáním narostlých kolonií (cfu – colony forming units) s přímým vyšetřením vzorku mikroskopii a vyšetřením Woodovou lampou. Podle počtu kolonií narostlých na kultivační půdě lze stanovit míru infekce u daného jedince, lze také odlišit infikovaná zvířata bez klinických příznaků, která mohou být skrytými přenašeči onemocnění. U vzorků neléčených zvířat s aktivní infekcí nebo zvířat v časně fázi léčby, je obvykle patrný velký počet narostlých kolonií (>10 cfu/půda). S postupující léčbou se počet kolonií snižuje, což je i známkou účinnosti terapie. Za vyléčené lze zvíře považovat, pokud se po kultivaci vzorku v kultivační půdě nenachází ani jedna kolonie daného dermatofyta. Nízké počty kolonií (do 3 cfu/půda) mohou být občas způsobeny i mechanickou kontaminací vzorku, ke které může dojít při nesprávné manipulaci se vzorkem a nemusí tedy dostatečně vypovídat o míře infekce u daného jedince. Proto je vždy vhodné výsledky získané kultivací porovnat i s jinými metodami diagnostiky dermatofytóz (Chermette et al. 2008, Hubka 2018, Moriello et al. 2017).

Histologické vyšetření se k diagnostice dermatofytóz provádí ojedinele, a to zejména v případě výskytu neobvyklých klinických projevů, jako jsou chronické a nehojící se léze a

abscesy (kerion, psedomycetom), nebo nehojící se puchýře. V těchto případech se doporučuje jako vhodné histologické barvení preparátu, barvení PAS, nebo stříbření podle Grocotta (GMS). Využití Giemsova barviva je případně vhodné pro cytologické vyšetření získaného aspirátu (Chermette et al. 2008, Hubka 2018,).



Obr.1 Kůň s infekcí *Trichophyton equinum* (Carafarchia 2013)



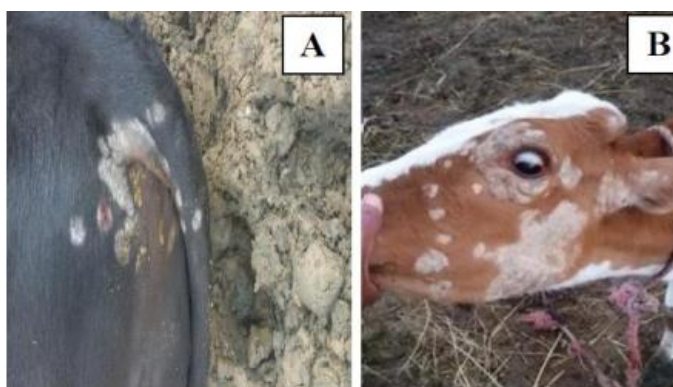Obr.2. Tele s lézemi způsobené *Trichophyton verrucosum* (Mousa et al. 2018)

3.3 Prevence a terapie dermatofytóz

Imunitní systém zdravého jedince se většinou dokáže v průběhu času sám vypořádat s infekcí dermatofytního původu. Problém však nastává u zvířat, jejichž imunitní systém je z nějakého důvodu suprimovaný. Takováto zvířata vyžadují terapii dermatofytózy, ať již se bude jednat o lokální, nebo systémovou terapii. Vzhledem k možnosti výskytu skrytých přenašečů, u nichž klinické příznaky nejsou patrné, je vždy třeba skupinu zvířat, ve které je přítomný jedinec s klinickými příznaky, ošetřovat jako celek. K zamezení možnosti případné mechanické kontaminace zvířat z prostředí, v němž se pohybují, je potřeba důkladně omýt všechny možné zdroje kontaminace (povrchy, stěny, podlahy...) vhodným antifungálním prostředkem, a toto je třeba v průběhu času několikrát zopakovat (ideálně 1x týdně). Tím se zamezí šíření arthrokonidií mezi jednotlivými zvířaty a prostředím. V současné době se ke konvenční terapii dermatofytóz doporučuje kombinace systémové a lokální (topické) léčby. Předpokládá se, že systémová antimykotika přispívají k urychlení řešení infekce, zatímco lokální antimykotika jsou nutná ke snížení rizika přenosu dermatofyt mezi zvířaty a kontaminace okolního prostředí. Konvekční systémová léčba je založena na perorální aplikaci antimykotik, například griseofulvinu, lufenuronu, terbinafinu, ketokonazolu nebo nejčastěji používaného itrakonazolu. Je však nutné vždy dodržet délku terapie. V jejím průběhu je doporučeno pravidelně odebírat kontrolní vzorky k mykologické kultivaci, a to každé 2–4 týdny. Po dvou negativních výsledcích z kultivací je možné zvíře považovat za vyléčené a antimykotika vysadit. Chovatelé dobytek často považují dermatofytózu za benigní infekci, která si nezaslouží specifická a nákladná opatření, která však v důsledku mohou mít vážný ekonomického dopad (Abdalla 2019).

Jistou prevencí před výskytem a šířením dermatofytózy ve skupině zvířat je omezování vzájemného kontaktu zvířat. To však nemusí být, i s ohledem na welfare zvířat, jednoduše proveditelné (Chermette a kol. 2008).

Dalším způsobem prevence dermatofytóz může být také vakcinace proti jednotlivým původcům dermatofytóz. To je účinné opatření, ale ve větších chovech finančně poměrně nákladné, a ne vždy ekonomicky rentabilní. K dispozici je řada vhodných vakcín, z nichž některé vakcíny obsahují živé kmeny například *Trichophyton equinum*, popřípadě *Trichophyton mentagrophytes*, které byly úspěšně využívány už v bývalé SSSR u koní. U skotu se používají vakcíny, které obsahují živé kmeny *Trichophyton verrucosum* jako ochrana před bovinní trichofytózou (Mackenzie 1986, Gudding 1995)



Obr. 3. Obrázek A + B – bezsrsté oblasti jako doprovodný příznak dermatofytózy (Mousa 2018)

Tabulka č.1 – Přehled zoofilních dermatofytů, jejich přirozených hostitelů a rozšíření (zdroj: Hubka et al. 2018, upraveno autorem)

Druh	Hlavní hostitel(ké) zdroj, další hostitelé	Rozšíření	Epidemický potenciál u hlavních hostitelů	Frekvence infekcí člověka
Microsporum canis (syn. M. equinum)	Kočka, pes, kůň, další savci	Celosvětově	Vysoký	Vysoká
Trichophyton gallinae (syn. Microsporum gallinae, M. vanbreuseghemii)	Drůbež, půda, ptáci, savci	Celosvětově	Nízký	Nízká
Trichophyton benhamiae (syn. Arthroderma benhamiae)	Morče, králík, další hlodavci, pes	Evropa, severní Amerika, Japonsko, Blízký východ	Vysoký	Vysoká
Trichophyton bulbosum	kůň, osel	Severní Afrika, Francie, ČR	Nedostatečná data	Velmi nízká
Trichophyton equinum	kůň	celosvětově	Vysoký	Nízká
Trichophyton erinacei	Ježci (Erinaceus europaeus, Atelerix albiventris)	Evropa, Nový Zéland, Japonsko, Afrika	Vysoký	Relativně nízká, stoupající trend
Trichophyton eritrephon	Neznámý (pes)	Nizozemí, Írán	Nedostatečná data	Velmi nízká
Trichophyton interdigitale (zoofilní)	Králík, hlodavci, kočky, psi (volně žijící), dobytek, koně	Celosvětově	Vysoký	Nízká
Trichophyton quinckeanum	Hlodavci (myši), kočka	Celosvětově	Nedostatečná data	vysoká
Trichophyton simii	Půda, primáti. Drůbež, pes	Celosvětově	Nízký	Velmi nízká
Trichophyton verrucosum	Dobytěk, přežvýkavci, všichni savci, ptáci	Celosvětově	Vysoký	Vysoká v oblastech bez vakcinace skotu

3.4 Dermatofytózy vyvolané *Trichophyton verrucosum*

Trichophyton verrucosum je zoofilní dermatofyt, který je často izolován na kůži hospodářských zvířat, konkrétně u skotu (Pal 2017).

3.4.1 Taxonomické zařazení

Říše – *Fungi* – Houby

Třída – *Eurotiomycetes*

Řád – *Onygenales* -kazirohovaré

Čeleď – *Arthrodermataceae*

Rod – *Trichophyton*

3.4.2 Charakteristika

T. verrucosum je nejčastějším původcem kožního onemocnění u skotu. Onemocnění způsobené touto houbou se nazývá trichofytóza. Je to velmi časté a závažné onemocnění, které je pro chovatele ekonomicky zatěžující. Také je tato nemoc považována za zoonózu, to znamená, že trichofytózou se může nakazit i člověk, který přišel do kontaktu s kůží infikovaného zvířete (Abdalla 2019).

Mezi klinické příznaky patří kožní léze, které jsou kruhovitě nebo ohraničené plaky alopecie (1-5 palců), které mohou navzájem tvořit velké nepravidelné plochy šedavě-bílé barvy. Poté se objevují strupy, které jsou obvykle přirostlé ke kůži. Jejich nejběžnější výskyt je na hlavě, krku, lících a kolem očí. Přítomnost lézí kolem očí představuje potenciální zdroj další nákazy. Olizováním a drbáním postižených míst může docházet k roznesení infekce po celém těle. Výsledky některých studií ukazují na vyšší výskyt lézí na bocích a zádech. Četnost infekcí je ovlivněna věkem, stresem, celkovou kondicí zvířete, přepravou a dalšími faktory. Příznaky se mohou objevit i u telat, která mají oslabený imunitní systém (Mousa et al.2018).

Ve vyspělých zemích jsou hlavním rezervoárem farmy zaměřené na intenzivní chov skotu. Tyto infekce zde mohou mít vliv na produkci mléka a masa, a také na kvalitu kůže, která je po porážce zvířete určena pro další zpracování. Prevalence se odvíjí od proočkovanosti skotu. Díky očkování je výskyt *T. verrucosum* v evropských zemích nízký, naopak v oblastech s nízkou proočkovaností je výskyt infekcí vysoký. Nejvíce onemocnění se vyskytuje ve skupině mladých zvířat. Problém představuje i poměrně velké procento asymptomatických jedinců (Hubka 2018).

3.4.3 Diagnostika

Diagnostika trichofytózy skotu vychází z klinického obrazu, který musí být dostatečně typický, aby mohla být stanovena diagnóza. Poté se prokazuje přímým mikroskopickým vyšetřením odebraných vzorků srsti z postižených oblastí těla a dále kultivací odebraných vzorků na specifickém médiu (Hofírek et al. 2009, Mousa 2018).

Pro mikroskopické vyšetření je odebrán vzorek ze šupinek kůže a chlupů z léze nebo z krust. Z tohoto vzorku je připraven preparát, který se pod mikroskopem s dostatečným zvětšením (alespoň 300x) hodnotí a prokazuje se přítomnost hyf a spor lokalizovaných kolem chlupu. Pro přesné určení konkrétní plísně je zapotřebí kultivace vzorku na vhodné živné půdě (Hofírek et al. 2009, Swai et al 2012, Hubka 2018).

3.4.4 Terapie

Při včasné zachycení prvních příznaků lze uplatnit lokální léčbu. Tato léčba spočívá v omývání ložisek speciálním mýdlem a vede k odstranění strupů a šupin trichofytických ložisek. Poté se aplikují léčiva na postižená místa. Léčiva mohou být nanášena manuálně, a to za přísného dodržení hygienických postupů (použití ochranných prostředků). Osoba aplikující léky musí mít rukavice nebo se přípravek může nanášet kartáčkem. Moderní způsob nanášení léčiv představuje použití sprejů s příměsí barviva, které zajistí přehled o správném nanášení léčiva. Léčená místa se denně ošetřují, nejméně 3x-4x denně, po dobu 4 dní. Nejčastěji používaným přípravkem je Lotagen. Jako další antimykotikum můžeme použít 0,2 % emulzi enilkonazolu, který se nachází v přípravku Imavesol. Tato léčba je však zdlouhavá a namáhavá (Hofírek et al. 2009).

Druhým způsobem léčby je vakcinace lyofilizovanými vakcínami. Velmi účinnou vakcínou je Trichoben, který se podává telatům ve stáří od 1 do 7 dnů. Po 10 dnech se provádí revakcinace. Imunita je vytvořena po 1 měsíci a může trvat až roky. Aplikace samotné vakcíny se provádí do hýžd'ového svalu ve dvou profylaktických dávkách po 2,5 ml podaných s odstupem 10 dnů. Vakcinace se používá za terapeutickým nebo profylaktickým účelem (Rybníkář et al. 1992).



Obr.4 – Léze na kůži krávy způsobené *Trichophyton verrucosum* (Łagowski et al. 2020)

3.4.5 Prevence

U tohoto onemocnění je prevence velmi zásadní. Základem prevence je zabránění zavlečení této dermatofytózy do chovu. Ve stáji je nutné dodržovat vysokou hygienu, zejména je třeba podestýlat nekontaminovanou slámou. Při nákupu nových zvířat je nutné zkontrolovat, zda u nich proběhla vakcinace. Jestliže vakcinace neproběhla, je třeba očkovat co nejdříve. Při výskytu příznaků naznačujících toto onemocnění je třeba zvíře izolovat od ostatních a začít s co nejintenzivnější lokální léčbou (Hofírek et al. 2009).

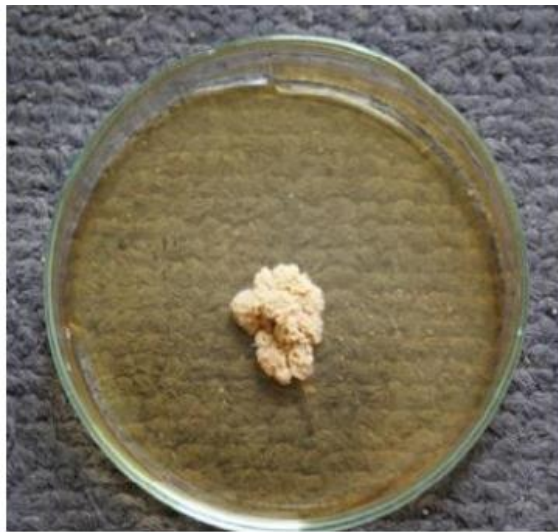3.4.6 Nákaza u člověka

Trichophyton verrucosum je kosmopolitní zoofilní druh houby, který se vyskytuje u hospodářských zvířat, od nichž se člověk může nakazit. Přenos *T. verrucosum* na člověka je velmi častý. Nejčastěji k němu dochází při kontaktu chovatele s infikovaným zvířetem. Občas může způsobit *tinea barbae* nebo zánětlivou *tinea capitis*. Lidská infekce se vyznačuje vysoce zánětlivými lézemi (Jiang et al.2019). Infikovaný člověk může mít silnou zánětlivou reakci,

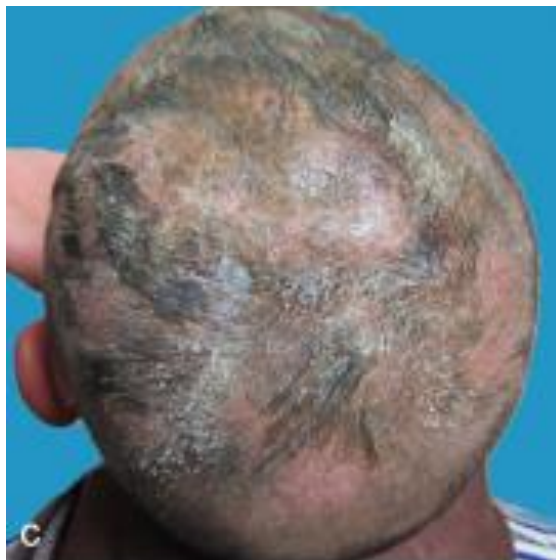která se může objevovat na pokožce hlavy, v oblasti vousů nebo lysé kůže (Cabañes 2000, Swai et al. 2012, Naseri et al. 2013).

Tinea barbae je dermatofytická trichomykóza vyskytující se v oblasti vousů a kníru, a velmi se podobá *tinea capitis*, což je infekce vlasového stvolu a pokožky v dané oblasti hlavy. K nákaze člověka obvykle dochází po kontaktu s infikovaným zvířetem (Sabota et al. 1996).

Tinea capitis je běžná plísňová infekce pokožky hlavy, která se vyskytuje nejčastěji na temeni. Tato infekce postihuje především preadolescenty a je způsobena dermatofyty patřící do rodu *Trichophyton* a *Microsporum*. Léčba vyžaduje systémovou protiplísňovou terapii, protože lokální antimykotika nemohou dostatečně proniknout od vlasového stvolu (Alkeswami et al. 2019).



Obr. 5 - *T. verrucosum* vykazující pomalý růst, s knoflíkovým vzhledem, barva kolonie bílá (Mousa et al. 2018)



Obr. 6 – *Tinea capitis* u 3letého dítěte, způsobená *T. verrucosum* (Jiang et al. 2019)

3.5 Dermatofytózy vyvolané *Trichophyton mentagrophytes*

Trichophyton mentagrophytes je druhým nejčastějším zoofilním dermatofytem. Často bývá příčinou kožních onemocnění jak u domácích, tak u hospodářských zvířat. Tento původce se vyskytuje především u koní (Yao Shi et al. 2014, Kurtdeede 2014).

3.5.1 Taxonomické zařazení

Říše – *Fungi* – Houby

Třída – *Eurotiomycetes*

Řád – *Onygenales* -kazirohotvaré

Čeleď – *Arthrodermataceae*

Rod – *Trichophyton*

3.5.2 Charakteristika

T. mentagrophytes je keratinofilní houba patřící do skupiny hub nazývaných dermatofyta. *T. mentagrophytes* jako většina druhů dermatofyt má schopnost trávit a metabolizovat zrohovatělé části kůže. Inkubační doba infekce *T. mentagrophytes* se pohybuje mezi 7 až 14 dny. Infekce se může také projevit až po několika týdnech. Typickými klinickými příznaky infekce jsou mokvající léze o průměru 3–4 mm na různých částech těla. Krusty jsou měkké, hnědé s porézním vzhledem, které většinou odpadají po 8-10 dnech (Oyeka 2000, Nweze et al. 2011, Rybníkář et al. 2015).

T. mentagrophytes je proměnlivý organismus, schopný se vyskytovat v různých podobách. Na Sabouraudově agaru (SDA) roste antropofilní forma v podobě plochých stél s bílými okraji a krémově zbarveným středem. Na agaru PDA můžeme pozorovat řídké vzdušné mycelium s četnými sporiemi. Zoofilní izoláty tvoří rychle rostoucí zrnité, nažloutlé, žlutohnědé kolonie. Někdy se kolonie zbarví až do červenohnědé barvy. Mezi typické znaky *T. mentagrophytes* patří četné mikroaleuriospory, makroaleuriospory a několik spirálovitých nebo stočených hyf (Oyeka 2000).

Tato dermatofytická houba produkuje, jako většina kožních dermatofytů, různé hydrolytické enzymy, které poškozují strukturu kůže u hostitele. Tyto enzymy často napadají keratinizované části těla např. chlupy (Yamada et al. 2005).

Tento druh má nejméně 5 poddruhů. Těmi jsou *T. mentagrophytes* var. *interdigitale*, který je antropofilní. Dále *T. mentagrophytes* var. *nodulare*, tato varianta je velmi vzácným antropofilním dermatofytem. Další je *T. mentagrophytes* var. *mentagrophytes*, *T. mentagrophytes* var. *quinckeanum* a *T. mentagrophytes* var. *erinacei*. Poslední tři jmenování zástupci jsou řazeni mezi zoofilní dermatofyta (Oyeka 2000).

3.5.3 Diagnostika

Diagnostika se z počátku opírá o klinický nález. Typickým znakem je vypadávání srsti a přítomnost malých svědivých lézí na kůži. Tyto léze se postupně zvětšují. Na místě vypadané srsti se kůže stává šupinatou. Na okrajích zánětlivého ložiska se objevuje červená kůže. Většina lézí se vyskytuje v oblastech, kde dochází ke kontaktu kůže se sedlem (Hanns-Jürgen Wintzer et al. 1999).

Pro diagnostické ověření původce onemocnění jsou odebírané vzorky postižené kůže nebo chlupů. K diagnostice se také může použít otisk léze. Těsně před odběrem je nutno vydezinfikovat místo 70 % alkoholem k odstranění kontaminantů, které by mohly zkreslit

výsledek stanovení. Vzorky se odebírají z okrajů léze, kde je dermatofyt nejaktivnější (Ahdy et al. 2016).

Vzorky se mohou použít k přímému mikroskopickému vyšetření, kdy se preparát barví pomocí barviva Chlorazol black. Toto barvivo umožňuje snadnější diagnostiku dermatofyt, které na světle šedém pozadí zbarví do zelena (Pilsworth et al. 2007, Ahdy et al. 2016).

Dále se provádí kultivace vzorku na Sabouraudově agaru. Naočkované medium je inkubováno při 37 °C při 30% vlhkosti po dobu 30 dnů. Po této době se plísně identifikují pomocí koloniálních makromorfologických, mikromorfologických a biochemických testů (Ahdy et al. 2016).

3.5.4 Terapie

Onemocnění způsobené *Trichophyton mentagrophytes* u zdravého jedince obvykle odezní spontánně během 1–4 měsíců. I přesto zvíře musí být léčeno. Léčba je povinná z důvodů zoonotické povahy onemocnění. Antifungální terapie zahrnuje většinou lokální nebo perorální léčbu. Léčba, při které dochází k postupnému odeznění příznaků a projevu nemoci může trvat až 5–7 týdnů (Cafarchia et al. 2013).

Lokální léčba zahrnuje vystříhání postižených míst. V některých případech je lepší zvíře ostříhat celé. Na postižená místa je nejčastěji aplikována ketokonazolová mast. Mezi výhody této masti patří především snadná aplikovatelnost a cenová dostupnost (Hanns-Jürgen Wintzer et al. 1999, Cafarchia et al. 2012, Rodríguez Flores et al. 2015).

Je možné používat také fungicidy na bázi fenolu, kyseliny salicylové, jódu nebo síry. Z dražších antimykotik je používána kyselina undecylenová, dichlorphen, nystatin, chlormadizol, imidazol a jiné (Hanns-Jürgen Wintzer et al. 1999).

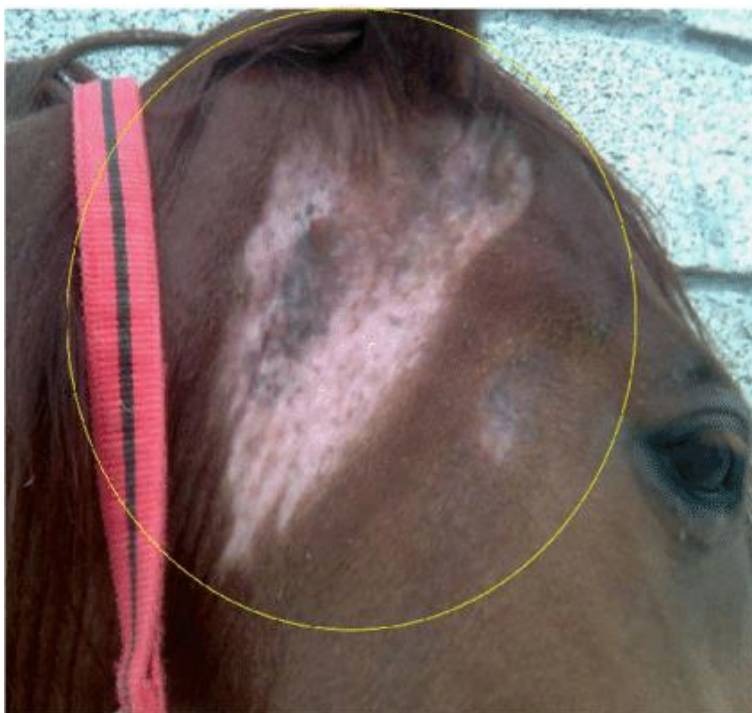Při systémové léčbě se používá natamycin, enilkonazol nebo griseofulvin. Léčba by měla trvat ještě 2-4 týdny po vymizení klinických příznaků a může být ukončena po dvou negativních výsledcích z kultivace vzorků na kultivačních médiích (Rochette et al. 2003).

3.5.5 Prevence

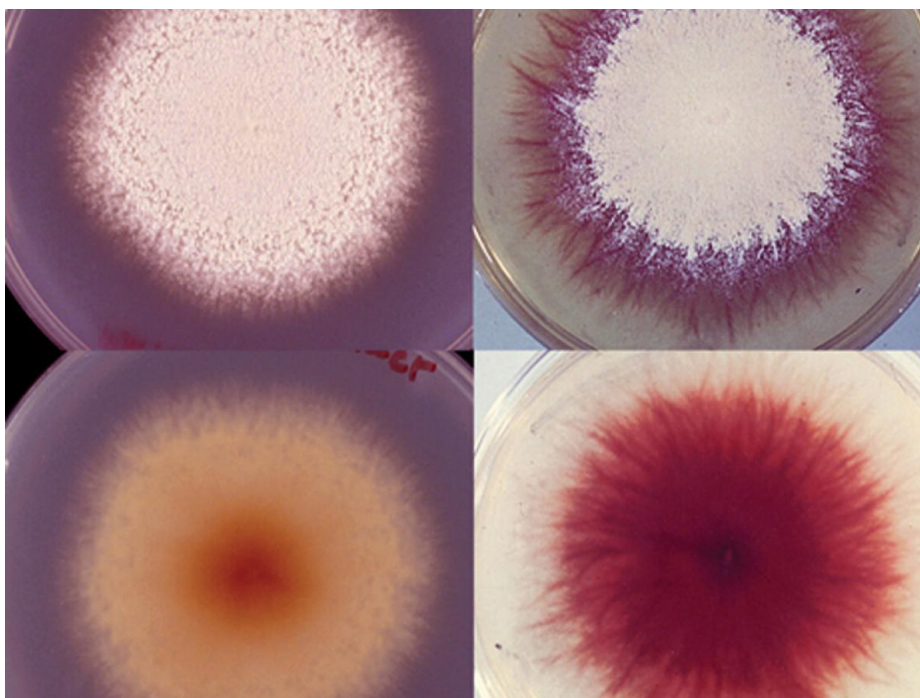
Základním prostředkem prevence je dezinfekce objektu po infikovaných zvířatech. Mimo samotného objektu se provádí dezinfekce i veškerého vybavení pro úpravu srsti. K dezinfekci je používán zředěný roztok bělidla (1:10), který zabíjí dermatofytické arthrokonidie. Na dezinfekci prostředí se může využít chlornan sodný nebo spreje s obsahem enilkonazolu (Cafarchia et al. 2012).

3.5.6 Nákaza u člověka

T. mentagrophytes způsobuje u člověka favus, plísnovou infekci pokožky hlavy. Na pokožce hlavy se objevují šupinaté a svědivé léze. Léčba tohoto druhu onemocnění probíhá systémovou léčbou griseofulvinem, která může být doplněna o lokální léčbou enilkonazolem. K dalším nákazám těmito dermatofyty patří keratomykóza, lokální infekce rohovky oka. Jedná se o velmi vzácnou infekci a léčba probíhá topickou léčbou flukonazolem (Shenoy et al. 2003, Besbes et al. 2003).



Obr.7 – *Trichophyton mentagrophytes* na kaudální straně hlavy koně, od základny ucha ke spodní čelisti, další léze u spánku (Rodríguez et al. 2016)



Obr. 8 - Kultura *Trichophyton mentagrophytes* (Ellis 2022)

3.6 Dermatofytózy vyvolané *Trichophyton equinum*

Trichophyton equinum je hlavní zoofilní dermatofyt, který způsobuje kožní onemocnění u koní. Kromě koní postihuje i skot, psy, kočky, velbloudy a norky. Vzácně může dojít k infekcím u lidí, kdy je popsán přenos z koně na člověka (Veraldi 2018, Watanabe et al. 2021).

3.6.1 Taxonomické zařazení

Říše – *Fungi* – Houby

Třída – *Eurotiomycetes*

Řád – *Onygenales* -kazirohovaré

Čeleď – *Arthrodermataceae*

Rod – *Trichophyton*

3.6.2 Charakteristika

Trichophyton equinum se ve většině případů objevuje během zimy a může se ve stáji rychle rozvinout v epidemii. Tento dermatofyt se vyskytuje nejčastěji u mladých koní (Khalaf et al. 2020).

Trichophyton equinum na Sabouraudově agaru vytváří sametovou kolonii bílé barvy. Spodní strana se barví do žluté až oranžové, později do hnědočervené nebo tmavě hnědé barvy s tmavým středem. Obvykle se dělí na dvě varianty: *Trichophyton equinum* var. *equinum* a *Trichophyton equinum* var. *autotrophicum* (Rybníkář et al 1992).

Dermatofyt vytváří na kůži nesyvědivé léze o průměru 25 mm. Kůže ve vznikajících ložiscích má hnědě zbarvené šupinky, objevuje se také exsudát. Léze se většinou objevují na horní části hrudníku, na bocích, ramenou a v oblasti kontaktu se sedlem nebo uzdečkou, kde dochází k tření kůže (Rybníkář et al. 1992, Watanabe et al. 2021, Khalaf 2021).

3.6.3 Diagnostika

Diagnostika probíhá odebráním vzorku seškrabem šupinek kůže z postižené oblasti. Vzorky je nutné pečlivě označit. Uvádí se jméno koně, místo odběru, datum odběru, pohlaví a věk. Takto označený vzorek je vložen do sáčku a odeslán do laboratoře. Při přímém mikroskopickém vyšetření je vzorek umístěn na mikroskopické sklíčko a následně jsou na vzorek nakapány 1-2 kapky 20 % KOH. Vzorek je zafixován krycím sklíčkem a hodnocen pod mikroskopem s dostatečným zvětšením. Při mikroskopickém vyšetření jsou pozorovány kulovité mikrokonidie a malé hladkostěnné a tenkostěnné makrokonidie s několika dutinkami. Při mykologické kultivaci je vzorek naočkován na Sabouraudův agar a inkubován při teplotě 26 °C. Při této teplotě se rychle vytvoří ploché kolonie s granulovaným povrchem, radiálním okrajem a lehce žlutou barvou. Spodní strana se zabarvuje do tmavě žluta až oranžova. Dále se může použít fluorescence Woodovou lampou, kdy při pozitivním nálezu vzorek fluoreskuje zeleno-žlutě (Brasch et al. 1998, Khalaf et al. 2021).

3.6.4 Terapie

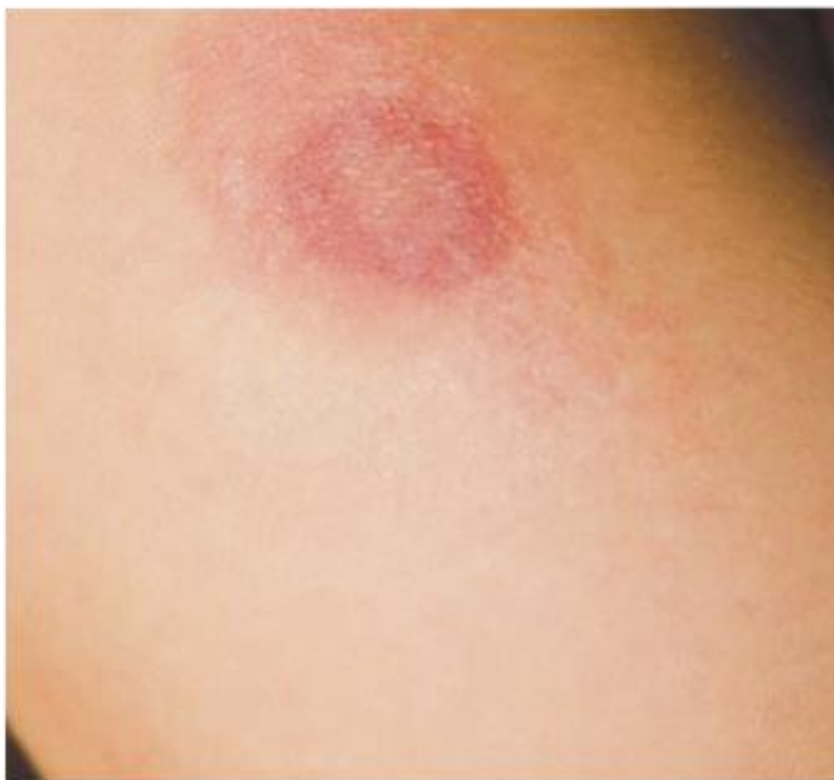Při terapii *Trichophyton equinum* je účinná systémová léčba, za použití griseofulvinu, kdy doporučené dávkování je 100 mg/kg denně po dobu 7-10 dnů. Griseofulvin je teratogen a neměl by být používán při léčbě březích klisen (White 2005).

3.6.5 Prevence

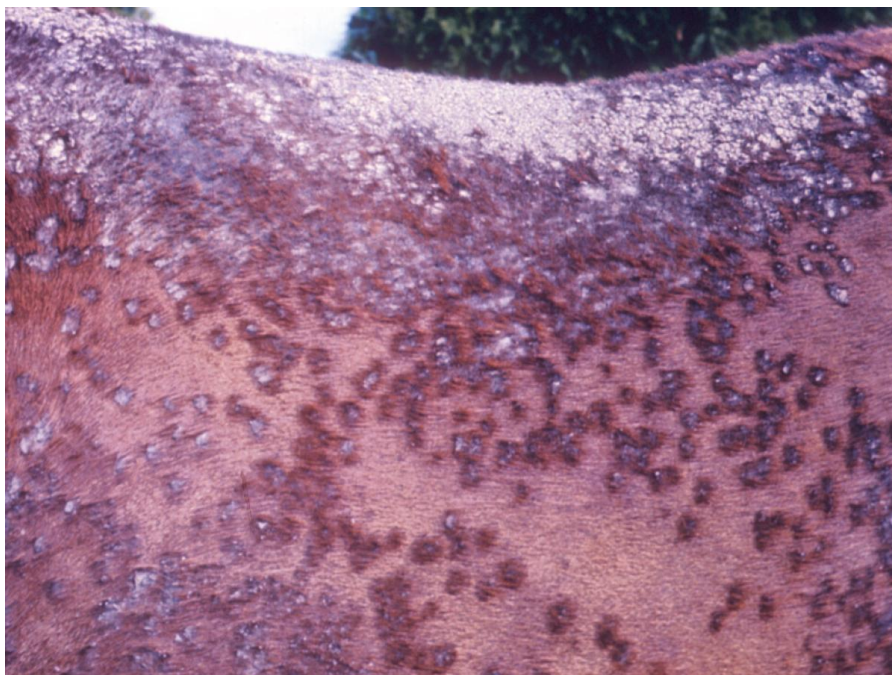Prevenčí může být očkování, které sníží výskyt nových infekcí a ochrání vysoké procento očkovaných jedinců před infekcí. Proti opětovnému výskytu tohoto dermatofytu je zapotřebí provést dezinfekci stáje a dezinfekci vybavení stáje, včetně věcí pro koně (sedlo, dečky a uzdy) (White 2005).

3.6.6 Nákaza u člověka

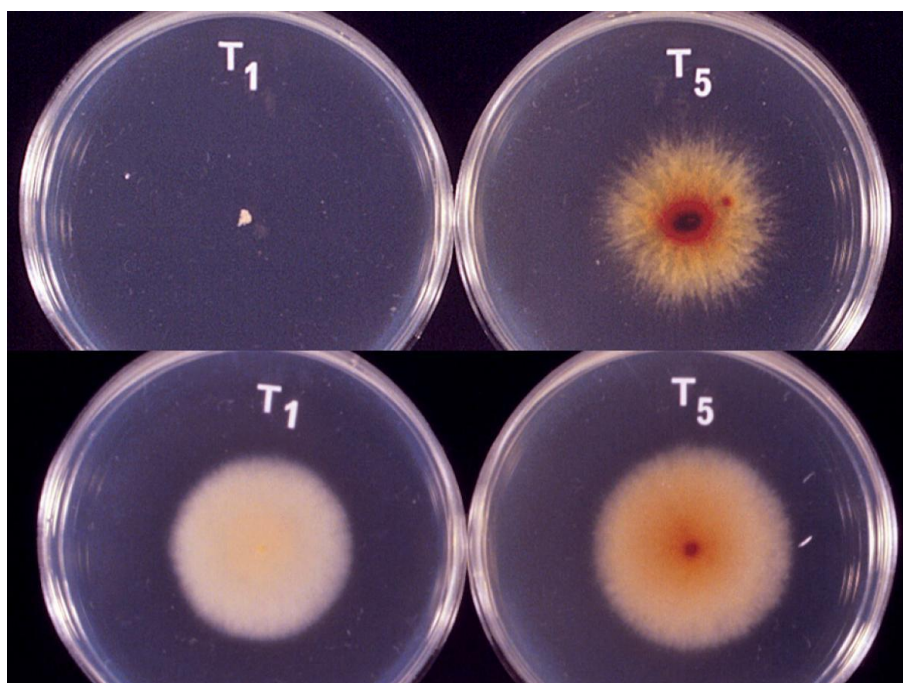
K nakažení tímto dermatofytem dochází přímým stykem s nemocným koněm. Je také možné se nakazit i nepřímo z prostředí, ve kterém se nacházelo nakažené zvíře. Konkrétně kontaktem s infikovanými předměty jako je sedlo, postroje, příkrývky a další. *Trichophyton equinum* u člověka způsobuje nejčastěji *tinea capitis*, *tinea corporis* a onychomykózu. K terapii je využívána lokální aplikace krému s obsahem 1 % terbinafinu na postižená místa, a to 1x denně po dobu 3 týdnů. Dále systémová terapie griseofulvinem v dávkování 10 mg / den, též po dobu 3 týdnů. (Brasch et al. 2009, Rybníkář 2010, Maurice et al. 2016, Veraldi 2018).



Obr. 9 - Infekce na kůži způsobená *Trichofyton equinum* (Brasch et al. 2009)



Obr.10 - Dermatofytóza u koně způsobená *T. equinum* (Ellis 2022)



Obr.11 - Kultura *Trichophyton equinum* (Ellis 2022)

3.7 Dermatofytózy vyvolané *Microsporum canis*

Microsporum canis je nejrozšířenější patogenní zoofilní dermatofyt. Tento dermatofyt vzácně způsobuje kožní onemocnění u koní. Dále se také vyskytuje u psů a koček. Dochází i k nákazám u člověka (Klaban 2011).

3.7.1 Taxonomické zařazení

Říše – *Fungi* – Houby

Třída – *Eurotiomycetes*

Řád – *Onygenales* – kazirohovčáky

Čeleď – *Arthrodermataceae*

Rod – *Microsporum*

3.7.2 Charakteristika

Microsporum canis je patogenní vláknitá houba zodpovědná za povrchovou kožní infekci, která způsobuje dermatofytózu u lidí a zvířat. K infekci zvířete dochází jeho přímým stykem s arthrokonidiiem vyskytujícími se v prostředí nebo kontaktem s symptomatickým či asymptomatickým přenašečem. Hlavními příznaky onemocnění jsou alopecie s erytémem, která obvykle nesvědí. Objevuje se však i velké množství variabilních symptomů a příznaků onemocnění, které jsou snadno zaměnitelné s jinými onemocněními. To může být příčinou chybné diagnostiky, která následně vede ke zbytečnému prodlužování léčby zvířete (Bāguṭ et al. 2012, da Cunha et al. 2019).

Dermatofyta napadají keratinizované struktury, jako jsou vlasy, kůže, nehty a zrohovatělá kůže hostitele. Tyto struktury jindy tvoří spolehlivou bariéru proti invazi podobných patogenů. Kolonie *Microsporum canis* jsou ploché, bílé, rozložené, s hustým povrchem, který může vykazovat radiální záhyby. Mají obvykle zlato-žlutý nebo hnědožlutý reverzní pigment. Také se mohou vyskytnout i nepigmentované kmeny. V tomto případě jsou okraje žluté nebo bezbarvé a textura vločkovitá s lysým okrajem. Makrokonidie jsou typicky vřetenovité, verukózní, silnostěnné. Velikost makrokonidií se pohybuje v rozmezí 35–110 x 12–25 μm. Makrokonidie jsou velké a nejčastěji se vyskytují se středu kolonie (Yamada et al. 2005, Campbell et al. 2013).

3.7.3 Diagnostika

Odběr vzorku je prováděn seškrabem šupinek kůže nebo odebráním srsti. Před odebráním vzorků je nutné místo, na kterém se nachází léze způsobená dermatofyty, očistit 70% alkoholem. To je nutné k odstranění mechanických nečistot. Vzorky jsou v laboratoři inokulovány na Petriho misku s Micosel agarem a inkubovány po dobu 30 dnů při teplotě 25 °C (da Cunha et al. 2019).

Při diagnostice *Microsporum canis* se využívá také vyšetření Woodovou lampou, která je schopna odhalit přítomnost dermatofyta zelenou fluorescencí postižených částí chlupů v místech infekce. (Kefalidou et al. 2009, da Cunha et al. 2019).

3.7.4 Terapie

U zvířat se používá lokální terapie, která zahrnuje aplikaci vápenné síry, enikonazolu, mikonazolového nebo chlorhexidinového šamponu. Mikonazolové šampony patří mezi

nejúčinnější v kombinaci s chlorhexidinem. Klotrimazol, mikonazol a enilkonazol se také doporučují při lokální léčbě. Pokud jsou přítomny aktivní infekční léze nebo pokud se jedná o asymptotická zvířata, je nutná systémová antimykotická léčba (griseofulvin – GRI, itrakonazol – ITZ, ketokonazol – KTZ, terbinafin – TER). Tuto léčbu lze ještě podpořit další lokální léčbou. Účinek griseofulvinu lze podpořit používáním šamponu chlorhexidin / mikonazol, a to při aplikaci 2x týdně. Ještě větší účinnost a rychlost při hojení lézí než u griseofulvinu, je zaznamenána u přípravku Itrakonazol. (Anek et al. 2018).

3.7.5 Prevence

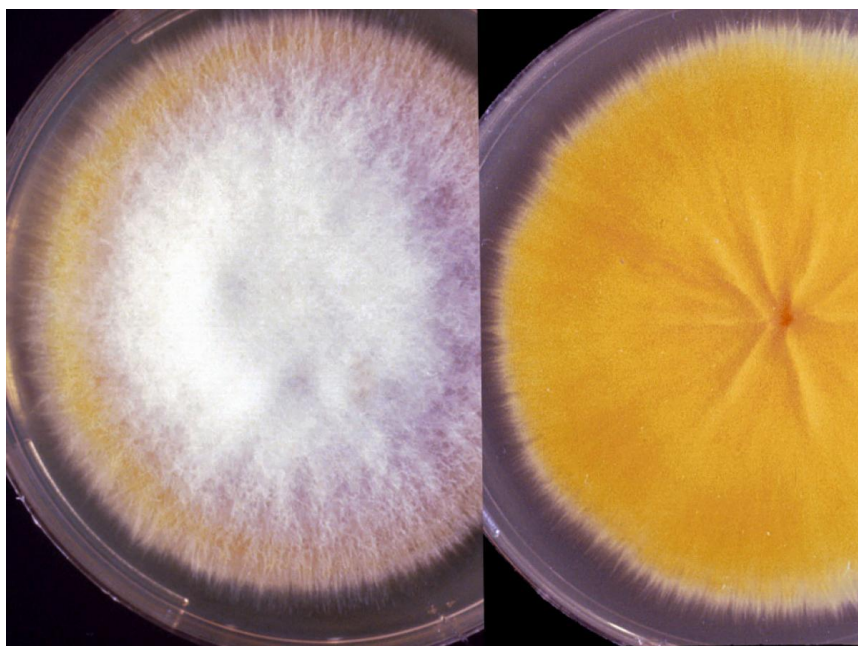
Za nejvhodnější prevenci se považuje očkování proti dermatofytickým houbám. Proti dermatofytu *Microsporum canis* existují jen monovaletní, neadjuvované vakcíny, které se používají u koček (Biofel M Plus) a psů (Biocan M Plus). U koní se používá živá vakcína s *Trichophyton equinum*. Vakcína přímo určená na *Microsporum canis* neexistuje (Lund et al. 2008).

Neúčinnější prevencí proti opakovanému výskytu nákazy je dokonalá hygiena stáje, stájových prostor a hygiena všech nástrojů, náradí a pomůcek, které se používají při práci se zvířaty a péči o ně (White 2005).

3.7.6 Nákaza u člověka

Microsporum canis způsobuje u člověka onemocnění vlasové části hlavy, které se nazývá *tinea capitis*. Toto onemocnění se nejvíce vyskytuje u dětí. Vlasy jsou obalené rostoucí plísní. Mezi klinické příznaky patří bolest pokožky hlavy a svědění. V mikroskopickém preparátu můžeme pozorovat mikrokonidie a makrokonidie větveného tvaru. Na vhodné kultivační půdě se mohou společně s vláknitým myceliem také objevovat chlamydospory (Klaban 2011).

Někdy může u člověka dojít k hypersenzitivní reakci, při které vzniká kerion. Kerion je hnisavý, bolestivý útvar, který je spojený s hnisavou drenáží a lokální lymfadenopatií. Včasná diagnostika kerionu je nesmírně důležitá pro včasné zahájení antimykotické léčby. Při té se podává perorálně terbinafin v kombinaci s topickým 2 % ketokonazolovým krémem po dobu dvou měsíců. Dále se s výše uvedenými léky může na potlačení zánětu současně používat prednison (Yanga et al. 2020).



Obr. 12 - *Microsporium canis* (Ellis 2022)



Obr. 13 - Vyšetření Woodovou lampou – fluorescence *Microsporium canis*
(da Cunha et al 2019)

3.8 Dermatofytózy vyvolané *Microsporium equinum*

Microsporium equinum je vzácně se vyskytující dermatofyt způsobující dermatofytózu u koní. Tento zoofilní dermatofyt se někdy přenáší i na člověka (Kano et al. 2001).

3.8.1 Taxonomické zařazení

Říše – Fungi – Houby

Třída – Eurotiomycetes

Řád – Onygenales -kazirohotvaré

Čeleď – Arthrodermataceae

Rod – *Microsporium*

3.8.2 Charakteristika

Zoofilní dermatofyt *Microsporium equinum* se vyskytuje nejčastěji u mladých koní. K nakažení dochází přímým kontaktem s infikovaným zvířetem, půdou, kousnutím hmyzu nebo oděrkou kůže. Tento dermatofyt má menší mikrokoniidie (<50 µm), které mají hruškovitý až kyjovitý tvar, po stranách se vyskytují podélné přisedlé hyfy. Makrokoniidie se vyskytují ve středu kolonie. Mají tvar elipsovité až vřetenovité, se silnými, hrubými stěnami a dvěma až třemi přepážkami. Velikostně mají 20–40 µm x 5-15 µm (Chermette et al 2008, Singh et al 2010, Campbell et al. 2013).

Kolonie *Microsporium equinum* jsou ploché, zbarvením jsou žlutohnědé až krémové. Mají sametový povrch, okraje kolonie jsou žluté. Predispoziční místa výskytu jsou obličej, trup, končetiny. Kolonie vzhledově připomínají *Microsporium audouinii*, nebo *Microsporium canis* bez žluté pigmentace. Při mikroskopické diagnóze připomínají *Microsporium canis*, ale na rozdíl od něj mají větší makrokoniidie s výraznějším apikálním zakřivením (Campbell et al. 2013).

Objevují se malé oblasti alopecie, nebo zrohovatělé kožní léze. Může být přítomen hnisavý výtok spojený s folikulitidou. Léze obvykle nejsou svědivé. Jsou lokalizovány převážně na hlavě a končetinách. Dále pak v místech kontaktu se sedlem a další jezdeckou výstrojí (McVey et al. 2019, Munroe 2020).

3.8.3 Diagnostika

Diagnostiku lze provádět Woodovou lampou na vzorku srsti, kdy *Microsporium equinum* fluoreskuje podobně jako *Microsporium canis*. Nejčastěji se k diagnostice používá kultivace vzorku na glukózo – peptonovém agaru při 30° C. Za jeden týden dokáže dermatofyt vytvořit kolonii o průměru 40 mm. Dále je možné *Microsporium equinum* kultivovat na Sabouraudově agaru při teplotě 25 °C, kdy se kolonie vytvoří během 2 týdnů a má průměr 60-70 mm (Kane et al. 1982, Campbell et al. 2013, Munroe 2020).

3.8.4 Terapie

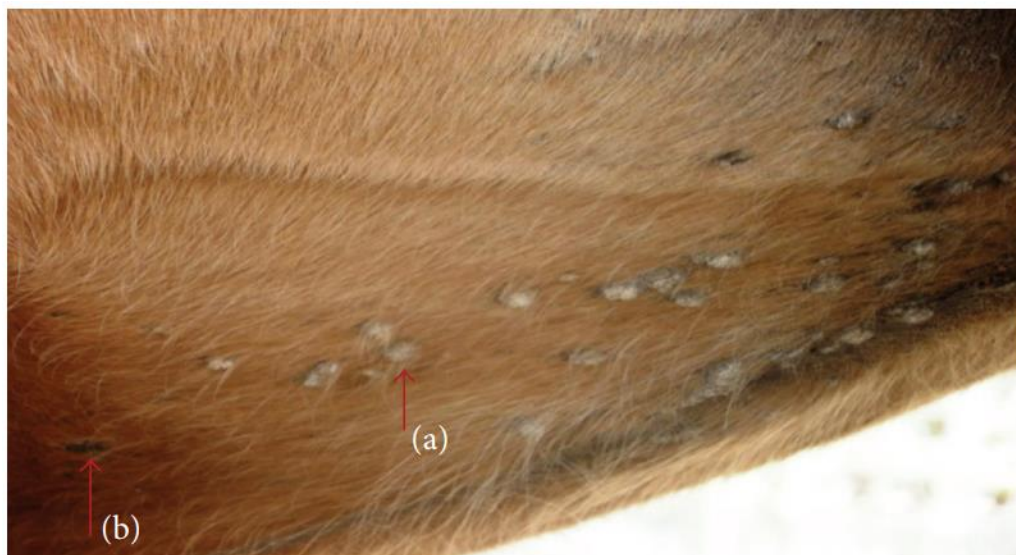Doporučuje se lokální léčba, a to použití přípravku s obsahem vápenaté síry, který se aplikuje na postižená místa 1x-2x týdně. Tato terapie je velmi účinná a významně pomáhá i při potlačení svědění a urychluje hojení krust a šupinek na kůži, jež zůstávají po zhojení ran. Tato léčba se provádí po dobu 2 týdnů. Nevýhodou této terapie je však výrazný zápach síry a zvýšené vysoušení kůže. Další možností je použití šamponu s obsahem Miconazolu v kombinaci s chlorhexidinem, a to 2x týdně. Tato léčba by neměla být ukončena předčasně. (Marsella 2016).

3.8.5 Prevence

Za prevenci se považuje vakcinace proti dermatofytům. Mezi další preventivní opatření lze zařadit důkladnou hygienu prostředí a pomůcek, které přichází do přímého kontaktu s koněm, jako jsou deky, uzdy, sedlo, kartáče. Tento krok může zabránit opětovnému výskytu dermatofytózy (Marsella 2016).



Obr. 14 - Kolonie *Microsporum equinum* (Maurice et al. 2016)



Obr. 15 – (a) krusty a (b) alopecie způsoben *Microsporum equinum* (Maurice et al. 2016)

3.9 Dermatofytózy vyvolané *Microsporium gypseum*

Microsporium gypseum je houbový organismus běžně se vyskytující v půdě. Způsobuje lidskou i zvířecí dermatitidu (Nardoni et al. 2013).

3.9.1 Taxonomické zařazení

Říše – Fungi – Houby

Třída – Eurotiomycetes

Řád – Onygenales - kazirohovaré

Čeleď – Arthrodermataceae

Rod – *Microsporium*

3.9.2 Charakteristika

Microsporium gypseum spolu s *Microsporium canis* a *Trichophyton mentagrophytes* jsou jedněmi z nejčastějších etiologických původců dermatofytóz. Rezervoárem tohoto geofilního dermatofytu je půda. Tento typ dermatofytu se může vyskytovat u koní, dále také u králíků, koček a psů. Infekce u zvířat je způsobena jejich kontaktem s půdou. Onemocnění je přenosné na člověka nejen po jeho kontaktu s půdou, ale i kontaktem s infikovaným zvířetem. Jedná se tedy o zoonózu (Connole et al. 2000, Chermette et al. 2008, Nardoni et al. 2013, Hubka 2014).

Microsporium gypseum se při onemocnění kopyt nejvíce vyskytuje v kopytní rohovině. Dále se vyskytuje na krku, hrudníku a zádech. *Microsporium gypseum* vytváří léze, které mají strupovitý povrch. Identifikace je nejrychlejší pomocí PCR, též je důležitá mykologická analýza (Apprich et al. 2006, Xavier et al. 2008, Dolenc - Voljč et al. 2017, Ahdy et al. 2016).

3.9.3 Diagnostika

Před samotným odběrem je nutné okolí léze a její okolí dekontaminovat 70% roztokem ethanolu. Pro diagnostiku se provádí odběr vzorků kožních šupinek, které se přenesou na podložní sklíčko a následně se k nim přidá kapka 10-20 % KOH. KOH rozpouští epiteliální tkáň a v preparátu zůstávají pouze hyfy s athrokonidiosporami. Mezi další diagnostické metody řadíme kultivaci vzorku na Sabouraudově agaru, který je inkubován při 27 °C po dobu 7-14 dní. Samotná identifikace je založená na makroskopickém a mikroskopickém posouzení kolonií. Při mikroskopii jsou pozorovány větrovité multiseptované makrokonidie se zaoblenými konci (Dolenc – Voljč et al. 2017, Leung et al. 2020).

Kolonie jsou ploché, granulované, okrové až skořicově hnědé. Rub kolonie je světle žlutý. Kultury produkují velké množství symetrických, elipsoidních, tenkostěnných, verukózních čtyř až šesti buněčných makrokonidií. Koncové a distální konce většiny makrokonidií jsou mírně zaoblené a připojení k hyfám je kratší (Xavier et al. 2008, Lysková et al. 2014).

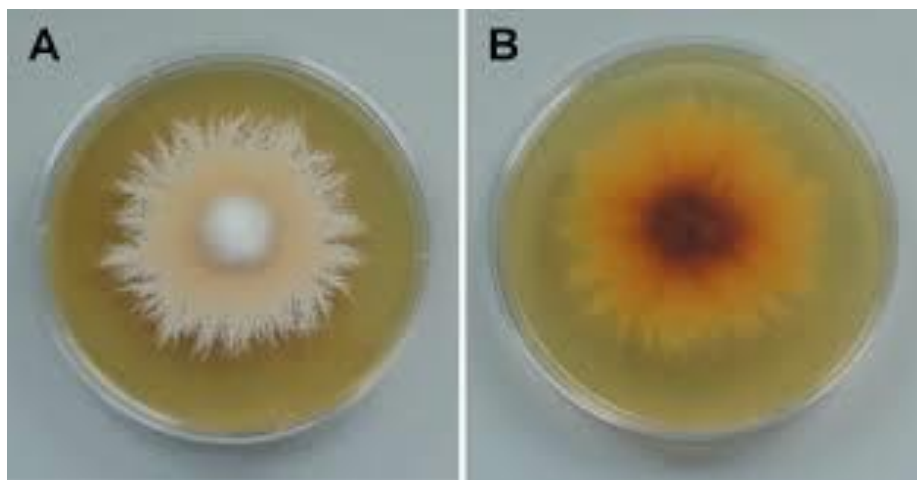
3.9.4 Terapie

Léčba je založená na podávání systémového léku griseofulvinu, který je nejlevnějším dostupným antimykotikem pro systémové použití. Nejběžnější dávkování je 50 mg/ kg denně. Mezi další dostupné a účinné léky patří ketokonazol, který se používá při léčbě psů. Dalšími léky používanými při léčbě dermatofytózy způsobené *Microsporium gypseum* jsou flukonazol

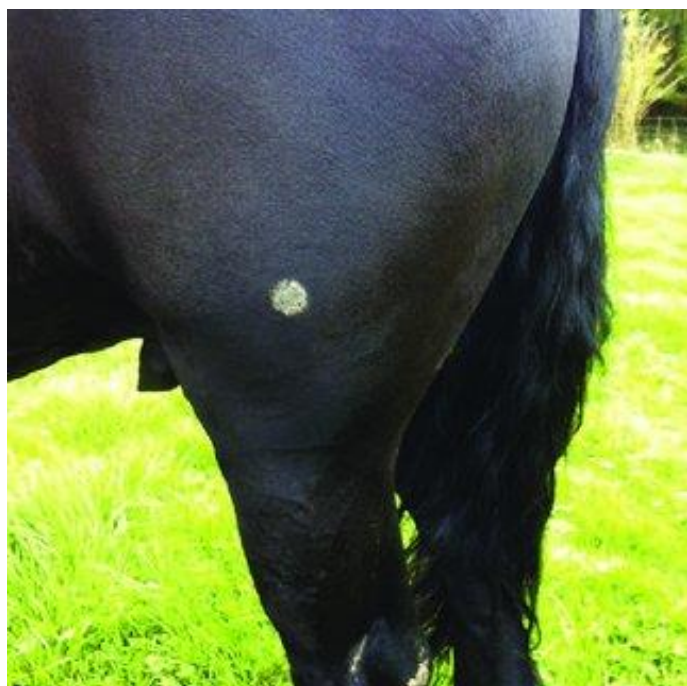
itrakonazol a terbinafin, které se používají při systémové i topické léčbě (Krakhecke et al. 2005, Nardoni et al. 2013).

3.9.5 Nákaza u člověka

Microsporium gypseum je geofilní dermatofyt vyskytující se v půdě. V přirozeném prostředí se vyskytuje jako saprofyt, který kolonizuje keratinové substráty. Zdrojem infekce pro člověka je přímý kontakt s půdou, proto nejčastějšími nakaženými bývají lidé, pracující přímo s půdou. Zdrojem nepřímé infekce pro člověka je kontakt s nakaženým člověkem nebo zvířetem. Nejčastěji se nákaza projevuje jako dermatofytická infekce *tinea corporis*. Léze má tvar ploché šupinaté skvrny, která se rozšiřuje od středu a vytváří prstencovitou lézi. Dále se mohou vyskytnout formy jako jsou *tinea manus*, *tinea facies*, *tinea unguinalis* a *tinea pedis* (Ginter 2009, Turan et al, 2014, Dolenc – Voljč et al. 2017, Leung et al.2020).



Obr. 16 - *Microsporium gypseum* na Sabouraudově půdě (Boyen et al. 2018)



Obr. 17 – Ohraničená léze u koně způsobená *Microsporium gypseum* (Boyen et al, 2018)

4 *Pythium oligandrum*

Pythium oligandrum je houbový mikroorganismus, který má mykoparazitické vlastnosti (Klaban 2011).

4.1 Taxonomické zařazení

Říše: *Chromalveolata*

Kmen: *Peronosporomycota* (Řasovky)

Třída: *Peronosporomycetes* (Oomycety)

Řád: *Pythiales* – Pytiotvaré

Čeleď: *Pythiaceae* (Pytiovité)

Rod: *Pythium*

4.2 Rod *Pythium*

Rod *Pythium* má přes 350 druhů, které se vyskytují v rozmanitých ekologických systémech. Mezi hlavní rozlišovací znaky jednotlivých zástupců řadíme tvary jejich sporangií a oogonií. K dalším znakům patří velikost oogonií a oospor či původ, tvar, počet a způsob uchycení antheridií na oogoniu. Hyfy rodu *Pythium* jsou hyalinní, vícejaderné a neobsahují křížová septa. Sporangia se vyskytují běžně ve vodě a nejsou obvykle zcela oddělena od sporangioforu. Velká část zástupců rodu *Pythium* patří mezi významné patogeny jednoděložných rostlin, obilnin či trav, u kterých způsobuje vážné poškození, jež vede k hnilobě jejich plodů, kořenů a stonků. Hniloba může postihnout i semena a mladé sazenice. Jiné druhy mohou způsobovat onemocnění ryb, mořských červených řas a také savců. Zástupce rodu *Pythium* může u člověka způsobovat onemocnění nazývané pythióza. Jiné druhy rodu *Pythium* obsahující cenné sloučeniny a polynenasycené mastné kyseliny, naopak představují přínos pro farmakologii a potravinářský průmysl. Některé mykoparazitické druhy jsou schopny potlačovat choroby u rostlin a živočichů, které jsou způsobené jinými druhy hub. Nejvýznamnějším zástupcem mykoparazitických druhů je *Pythium oligandrum*. Pro jeho vlastnosti a schopnosti je hlavní součástí některých preparátů využívaných pro ochranu rostlin a živočichů před jinými rody hub (Kulišová et al. 2021).

4.3 Charakteristika

Pythium oligandrum bylo poprvé popsáno mykologem Charlesem Drechslerem. Bylo původně izolováno z kořenů hrachu. Drechsler postupně izoloval *P. oligandrum* z několika dalších druhů rostlin. Původně bylo *Pythium* považováno za původce hniloby kořenů hrachu (Deacon 1976, Al – Rawahi, Hancock 1997).

Zatímco jiné druhy rodu *Pythium* jsou rostlinné patogeny, *P. oligandrum* se od nich odlišuje svou schopností využívat mykoparazitismus, tedy schopnosti zaútočit na mikroorganismus i příbuzného rodu a potlačit jeho působení a tím ochraňovat a léčit napadené jedince (Benhamou et al. 2012).

P. oligandrum má schopnost pronikat, pomocí svých hyfových vláken, do buněk parazita (plísně, kvasinky) a dokáže z něj čerpat látky pro svůj růst a výživu. Na základě výživové a prostorové kompetice vytlačuje z příslušné mikrolokality přítomné patogenní houby. Po rozkladu hostitelské houby mikrostanoviště opustí. *P. oligandrum* produkuje tři proteinové sloučeniny oligandrin, POD-1 a POD-2. Mezi specifické biologické vlastnosti druhu *Pythium* patří produkce sporangií, které uvolňují zoospory, ty pak dále napadají hyfy cílového hostitele. Tento organismus v podstatě získává potřebné živiny konzumací svého

hostitele. Když spotřebuje všechny živiny, které se nachází v hostiteli, opustí místo, kde působil (Klaban 2011, Kulišová et al. 2021, Klaban, 2011).

P. oligandrum se používá k lokální léčbě dermatofytóz u lidí i ve veterinární medicíně. Na našem trhu lze nalézt přípravky obsahující *Pythium oligandrum* například od firmy Bio Agens Research and Development – B.A.R.D s.r.o., která byla založena v roce 2006. Tato firma se zabývá výrobou produktů s obsahem *Pythium oligandrum*, určených k potlačení plísňových onemocnění zvířat i lidí. B.A.R.D používá pro *Pythium oligandrum* lidový název „chytrá houba“. K nabízeným přípravkům patří Ecosin, Dermasion oil, Pythie Dog Veterinární masť, Pythie dog balzám na tlapy (B.A.R.D 2014).

Ecosin se prodává ve formě šumivých tablet rozpustných ve vodě. Používají se při plísňových a kvasinkových infekcích kůže či při hnilobě kopyt u koní. Pokud se tento přípravek používá na srst a kůži zvířat, jsou tablety rozpouštěny ve 2 litrech vody. Zvíře je následně v tomto roztoku vykoupáno. Pokud se jedná o končetiny (drápy, kopyta a paznehty), je postup víceméně stejný jako při aplikaci na kůži. V tomto případě je roztok aplikován na gázu a je vytvořen zábal na dané postižené části, případně je aplikován formou koupele končetin. Dermasion oil je přípravek vhodný pro péči o kůži a srst. Nejvíce je využíván k péči o suchou kůži, která je náchylná k atopickému ekzému. Pythium Dog Balzám na tlapy se používá při poškození tlapek solí, zmrzlých chůzí sněhem nebo poškozených chůzí po hrubém terénu. Pythium Dog Veterinární masť je používána při špatně se hojících ranách nebo při drobných poraněních jako jsou oděrky, ztvrdlá a šupinatá kůže, po hmyzím bodnutí, popáleninách a jiných drobných poraněních (B.A.R.D 2014).

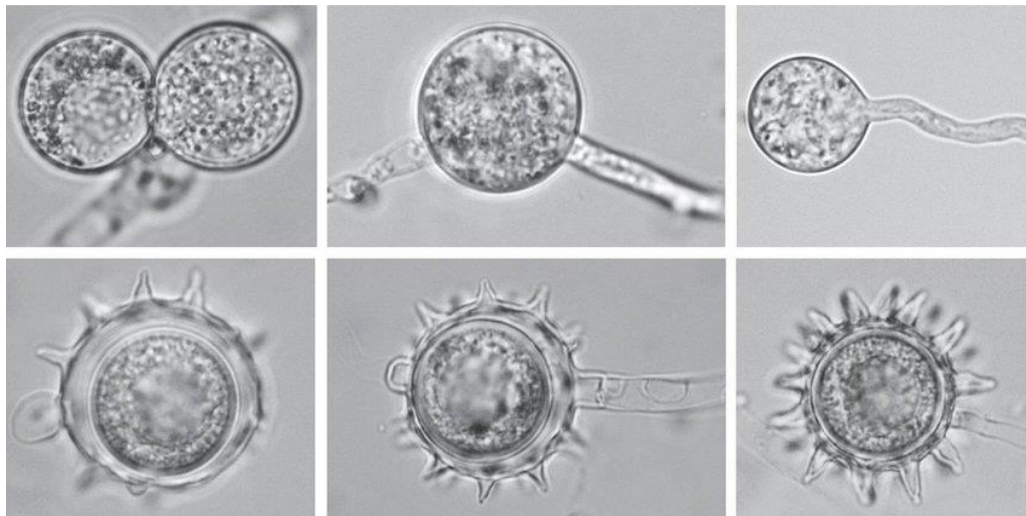


Obr.18 - Přípravek Ecosin (B.A.R.D. 2014)

4.4 Morfologie

Pythium oligandrum je tvořeno z hyalinních hyf. Shluk hyf je nazýván mycelium. Mycelium je ceonocytické. Hlavní hyfy jsou široké 5–7 μm , ojedíněle dosahují 10 μm . Na koncích hyf se nacházejí haustoria, která mají tvar háčku. Haustoria jsou přeměněná houbová vlákna, která slouží k odčerpávání živin z hostitele. Na těle *Pythium oligandrum* se objevují sporangia, která se skládají z nepravidelných komplexů vláknitých toruloidních, zduřelých a subkulovitých struktur. Sporangia se též nazývají výtrusnice, což je struktura, ve které vznikají spory. Sporangia kulovitěho tvaru mají v průměru 12x20 μm , vláknitá sporangia mají velikost až 38x12 μm . Dále zde najdeme encystované zoospory o velikosti do 10 μm . Ty vznikají při encystaci. Encystace je vytvoření cysty kolem hostitele. Na některých agarech má *Pythium oligandrum* v důsledku velkého množství oospor žluté zbarvení kolonie (Lodhi 2005).

Pohlavní orgány u *Pythium oligandrum* se nazývají oogonia a antheridia. Oogonia jsou samičí orgány, které mají kulovitý až limoniformní tvar, mohou být interkalární nebo terminální. Stěna oogonie je hladká. Velikost mají v rozmezí od 22 do 27 μm . Oogonie mají ostré výběžky, které jsou dlouhé 4–6 μm a 2–3 μm široké. Antheridia jsou samčí pohlavní orgány, které jsou tvořeny antheridiálními buňkami, které můžou být přisedlé na hyfě. Antheridiová buňka se dotýká oogonia a vytváří fertilizační trubici (Van Der Plaats- Niterink 1981, Lodhi 2005).



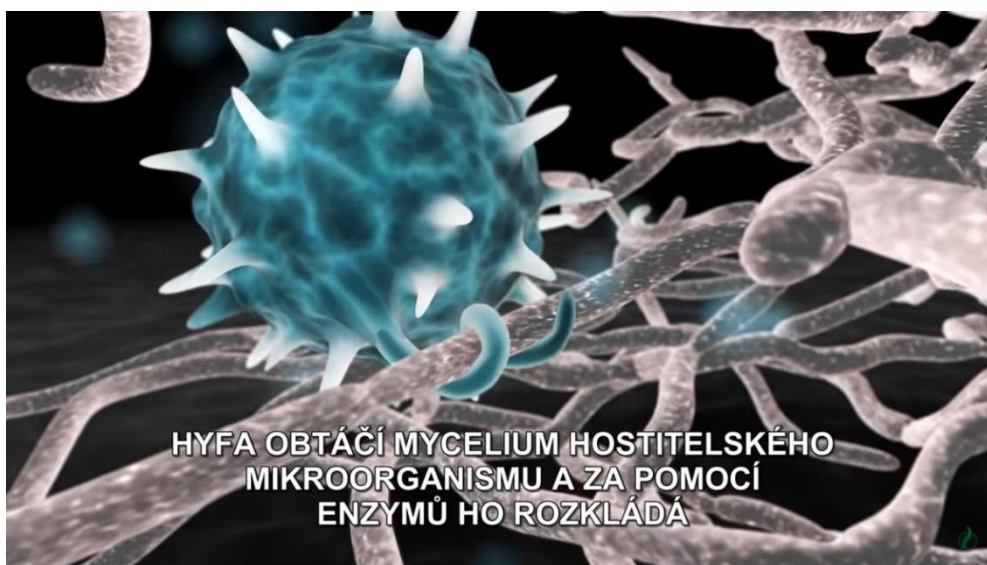Obr. 19 - Morfologie *Pythium oligandrum* vytvořeno v kultuře stébel trávy (You X. et al, 2019)

4.5 Mechanismy působení *Pythium oligandrum*

Pythium oligandrum využívá při svém parazitismu několika mechanismů, mezi které lze zařadit mykoparazitismus, antibiózu, indukovanou rezistenci a stimulaci růstu (Gerborá et al. 2014, B.A.R.D 2015).

4.5.1 Mykoparazitismus

Základním mechanismem *P. oligandrum* je mykoparazitismus. Mykoparazitismus je charakterizován napadením hostitelova mycelia prostřednictvím hyf, které jej obtáčejí a vylučují hydrolytické enzymy, které narušují stěnu hostitelské buňky a rozkládají hostitelské mycelium. Získané živiny využívá *Pythium oligandrum* pro svůj růst. Je omezena rozmnožovací schopnost a růst hostitele. Tím může docházet k jeho úplné destrukci. *P. oligandrum* je schopno využít mykoparazitismus u více než 50 druhů hub a oomycet, včetně některých jemu příbuzných. Předpokládá se, že využívá tří hydrolytických enzymů, mezi které řadíme chitinázy, celulózy a glukonázy (Procházková-Rulfová 2011, Gerbore et al. 2014, Gabrielová et al. 2018).



Obr. 20 – Hyfa obtáčející hostitelský mikroorganismus – záznam z videomikroskopie (B.A.R.D 2015)

4.5.2 Antibióza

Antibióza je definována jako interakce, při které je hostitel zničen sekundárními metabolity produkovanými antagonistickými mikroorganismy. U *P. oligandrum* byla tato interakce studována na třech hlavních patogenech hrachu: *Fusarium solani f.sp.*, *Phoma medicaginis var. pinodella* a *Mycospharella pinodes*. *Pythium oligandrum* snižovalo růst těchto patogenů. Mykoparazitismus a antibiózu lze pozorovat při stejné interakci s houbovým hostitelem. Jsou také uváděné závěry, že antibióza může přecházet v mykoparazitismus (Gerbora et al. 2014).

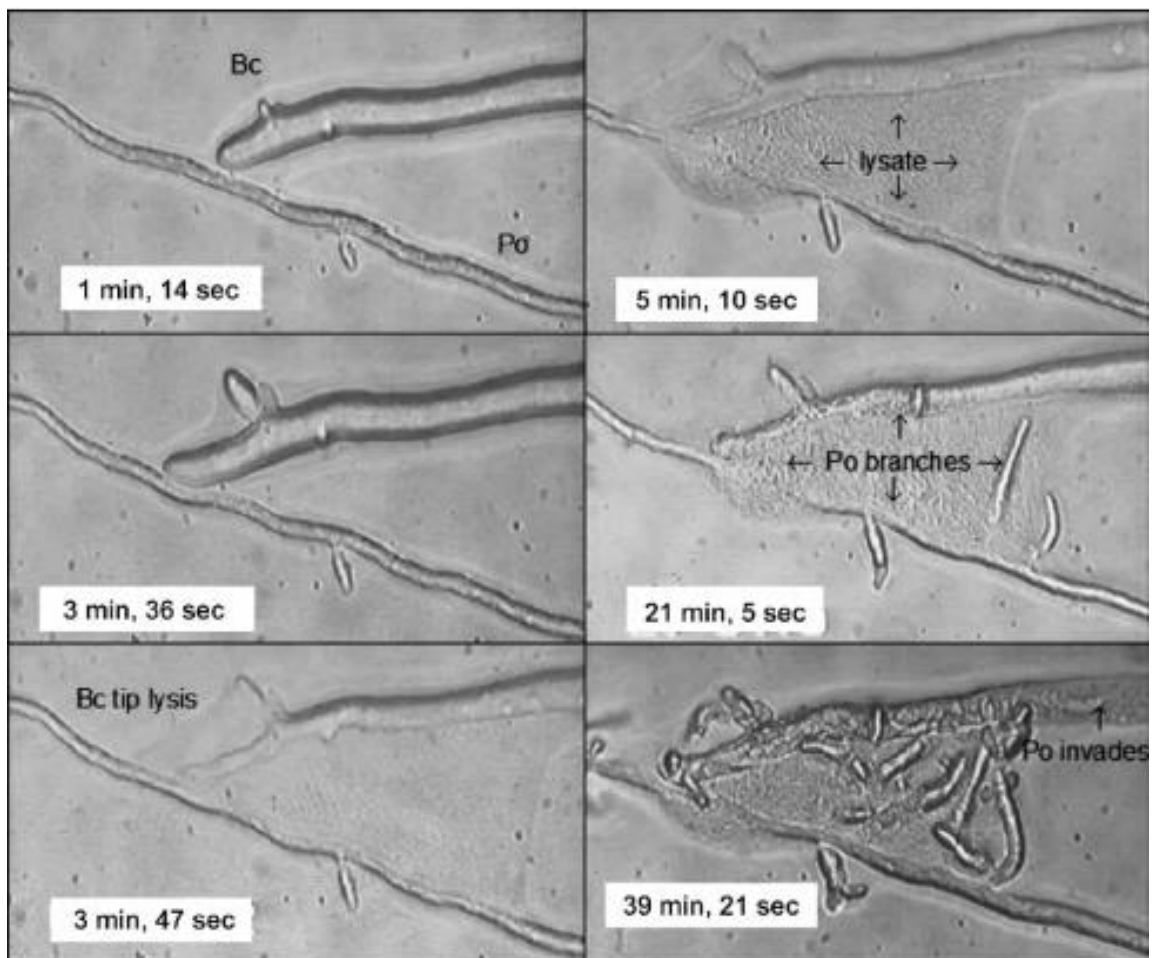
4.5.3 Indukovaná rezistence

Indukovaná rezistence je způsob, jakým rostlina odolává patogenům a je ovlivněna biochemicky. Rezistence je vyvolána zvýšenou reakcí po infekci patogeny, poté co předtím bylo aplikováno *P. oligandrum*. *P. oligandrum* produkuje dva typy elicitorů, které jsou produkovány oomycetou nebo z jiné části buněčné stěny. Mezi tyto elicitory řadíme oligandrin a proteiny buněčné stěny (CWP) (Gerbore 2014, Picard et al. 2000).

Oligandrin je nízkomolekulární protein, který je produkován mykoparazitickou houbou *Pythium oligandrum*. Tento protein při aplikaci na rostliny vyvolává obranné reakce rostlin. Rostliny ošetřené oligandrinem vykazují menší výskyt onemocnění. Mezi proteiny buněčné stěny řadíme POD - 1, POD - 2 a POS - 1. Tyto proteiny zprostředkovávají ochranu proti bakteriálním a houbovým patogenům (Picard et al. 2000, Tekanaka et al. 2006).

4.5.4 Stimulace růstu

Jde o mechanismus, který má příznivý účinek na podporu růstu rostlin a je spojen s kolonizací jejich kořenů. Podáním *P. oligandrum* podpoříme růst rostlin. Za stimulaci rostlin je zodpovědná auxinová sloučenina tryptamin (THN2). Tryptamin je prekurzorem indol-octové kyseliny, která je fytohormonem. Tento hormon je zodpovědný za růst a vývoj rostlin. Tento mechanismus je dále podporován účinkem mykoparazitismu a indikované rezistence (Lee Floch et al. 2003, Načeradská et al. 2021).



Obr.21 - Ukázka mykoparazitismu *Pythium oligandrum* na *Botrytis cinerea* (Plíseň šedá) (Deacon 2006)

4.6 Vývojový cyklus

Pythium oligandrum prochází dvěma druhy reprodukčních cyklů, pohlavním (generativním) nebo nepohlavním (vegetativním) rozmnožováním. Během vývojového cyklu se u rodu *Pythium* vytváří samčí i samičí gametangie. Nepohlavní rozmnožování převažuje nad pohlavním. Představuje 80% reprodukce (Van Der Plaats – Niterink 1981).

4.6.1 Nepohlavní rozmnožování

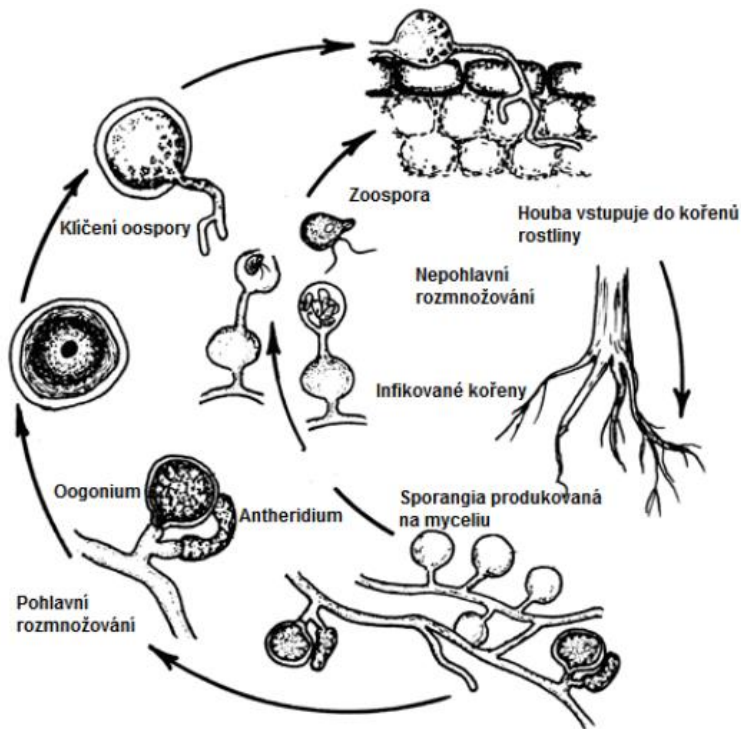
Nepohlavní rozmnožování probíhá pomocí zoosporangií a zoospor. Zoospory se neprodukují ve sporangiu, ale ve váčku mimo něj (Van Der Plaats – Niterink 1981).

Ze zoosporangia se uvolňuje velké množství bičíkatých zoospor, které aktivně vyhledávají parazitické houby (BARD 2014).

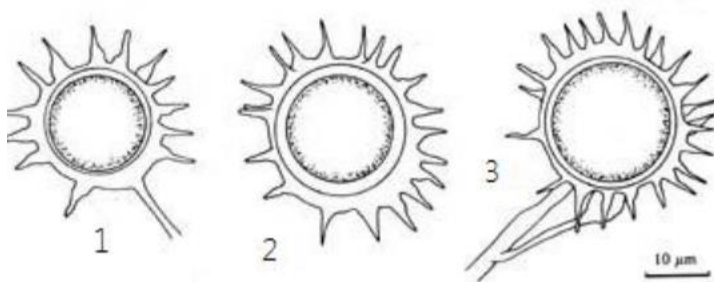
Výtrusnice neboli sporangium, je oddělena od zbytku mycelia příčnou stěnou. Výtrusnice mohou být vláknité nebo více či méně kulovité. V určitém místě sporangia se vyvine zárodečná trubice. Nediferencovaný obsah sporangia se pohybuje touto trubicí a tvoří na jejím konci vezikulu. Zde dojde k ohraničení zoospory, která se začíná pohybovat. Po nějaké době zmizí stěna vezikulu a zoospory odplavou v různých směrech. Zoospory se uvolňují pouze ve vlhkém prostředí. Uvolněné zoospory jsou v klidovém stádiu před započítím nového reprodukčního cyklu. Zoospory se vyvíjí ve vezikulu, který se vytváří na konci zárodečné trubice ze sporangia, ve kterém proudí protoplazma. Zoospory klíčí v jeden či více zárodečných útvarů, které se dále vyvíjí v mycelium. Zoospory jsou diploidní. Zoospory jsou laterálně uloženy ve ventrální drážce. Jsou dlouhé a hladké. Produkce sporangií je stimulována ionty hořčíku, draslíku a vápníku. Exsudáty z kořenů a klíčících semen mají stimulační účinky na klíčení sporangií a růst mycelií (Van Der Plaats – Niterink 1981, Kulišová 2021).

4.6.2 Pohlavní rozmnožování

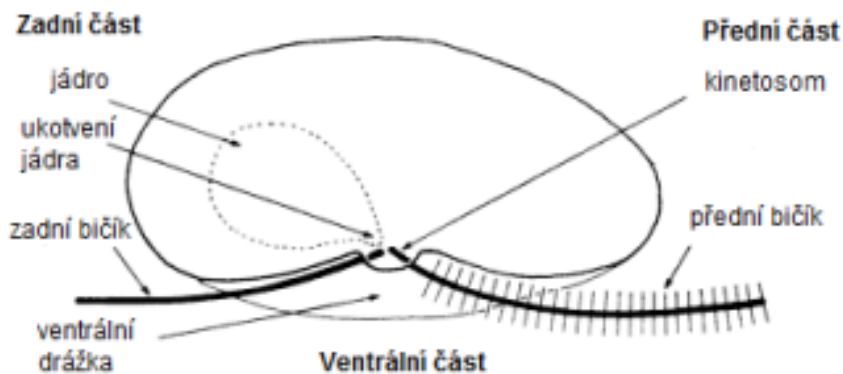
Pohlavní rozmnožování probíhá za pomoci orgánů oogonium a artheridium. Samičí pohlavní orgány se nazývají oogonia. Jsou kulovitého až limoniformního tvaru a mají dlouhé, trnité a úzké výběžky. Oogonium obsahuje jednu oosféru, která představuje velkou nepohyblivou buňku zvanou vajíčko. Stěna oogonia může být hladká nebo zvrásněná. Artherida jsou samčími pohlavními orgány. Artheridium někdy chybí, ale také se mohou tvořit jedno i dvě na oogoniu. Artheridium se skládá z antheridální buňky, která bývá přisedlá na hyfě. Antheridiová buňka při spojení s oogoniem tvoří oplodňovací trubici, která oogoniem dále proniká. Po oplození se vytváří v oogoniálním obsahu zygota neboli oospora. Pouze ve vzácných případech se v oogoniu tvoří více oospor. Po dozrání je nutná klidová fáze, ve které může dojít ke klíčení, během této fáze se stěna oospory ztenčí (Klaban 2011, Van Der Plaats – Niterink 1981).



Obr. 22 - Vývojový cyklus *Pythium oligandrum*
http://www.agf.gov.bc.ca/cropprot/images/pythium_cycle.gif



Obr. 23 - Oogonia a antheridium (Van Der Plaats – Niterink 1981)



Obr. 24 - Popis Zoospory (Dick 2000)

4.7 Použití *Pythium oligandrum* při léčbě zvířat

Pythium oligandrum je známé pro svůj silný mykoparazitismus proti více než 50 druhům hub a oomycet. Jeho schopnost potlačit a zabít původce dermatofytóz je neustále předmětem dalších výzkumů. Již 10 let se využívá spíše k experimentálním léčbám jako lokální terapie dermatofytóz. Tato terapie se využívá ve veterinární medicíně i v humánní medicíně (Načeradská et al. 2011, Gabrielová et al. 2018).

Charakteristickou vlastností *Pythia* je vytváření zoosporangií, které v sobě obsahuje 8-40 pohybujících se zoospor. Tyto zoospory se pohybují v prostředí s dostatkem potravy. Po nalezení takového místa začne vznikat nová kolonie *Pythium oligandrum*. Ve svém klidovém stádiu vytváří ostnitě oospory, které jsou hlavní součástí většiny biopreparátů používaných při léčbě parazitických a mykoparazitických onemocnění. V prostředí, ve kterém působí, se chová jako predátor, který parazituje na mikroskopických houbách (Načeradská et al. 2010, Načeradská et al. 2011).

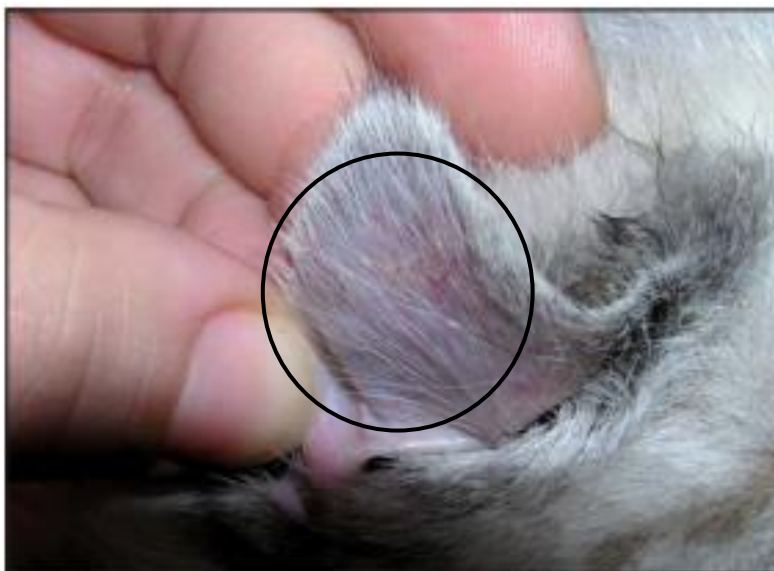Délka terapie za pomoci preparátů obsahujících *Pythium oligandrum* je srovnatelná s délkou lokální či systémové terapie jinými antimykotiky jako je klotrimazol, enilconazol, mikanazol, griseofulvin, itrakonazol či ketonazol. Výhodou terapie za pomoci *Pythium oligandrum* je, že nebyly zatím pozorovány žádné vedlejší účinky a díky mechanismu působení, je možné jej využít při léčbě u zvířat s ledvinovým či jaterním selháním, protože tyto orgány jsou, v případě použití systémových antimykotik, zatěžovány. Léčba za použití *Pythium oligandrum* je levnější ve srovnání s použitím standardně používaných antimykotik (Načeradská et al. 2013).

U koček byl popsán případ, kdy si majitelka přivezla domů 2 měsíce staré kotě. Jednalo se o plemeno Britské kočky barvy colourpoint. Kotě mělo malé bílé šupinky na boltcích, mezi lopatkami a v mezinoží. Jako původce tohoto onemocnění bylo diagnostikováno *Microsporum canis*. K léčbě byl použit prostředek Ecosin, který obsahuje *Pythium oligandrum*. Kotě bylo ošetřeno koupelí z přípravku Ecosin, která trvala 15 minut. Tyto koupele se opakovaly první, sedmý a čtrnáctý den. Vždy den po koupeli byla postižená místa natřena částí naředěného přípravku. Léčba byla výrazně kratší, než kdyby bylo kotě léčeno systémovými antimykotiky. Jelikož *Pythium* využívá mykoparazitismus a živí se jen patogenními plísněmi, nezatěžuje organismus a nedochází k vytvoření rezistence vůči *Pythiu*. Pokud je patogen zlikvidován, *Pythium oligandrum* samo hyne nedostatkem potravy (Načeradská et al. 2011).

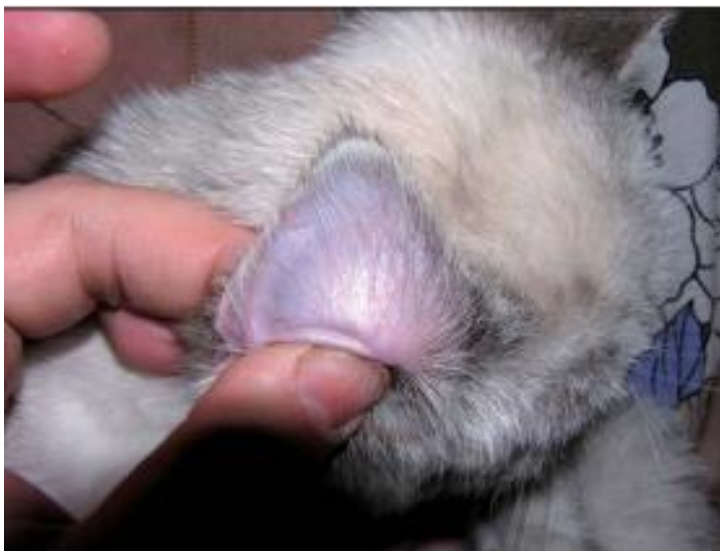V další studii, která prokázala účinnost *Pythium oligandrum* vůči dermatofytům, byla sledována terapie dermatofytózy u morčat. Tato studie zahrnovala 25 morčat s příznaky dermatofytózy. Hladkosrstá plemena byla zastoupena v počtu 17 morčat, 7 morčat bylo hrubosrstých. Všechna vykazovala typické příznaky dermatofytózy, jako nálezy šupin kůže nebo krust v oblasti hlavy a uší, dále byla postižena kůže břicha nebo končetin. Také bylo pozorováno svědění a alopecie na místě lézí. Diagnostika zahrnovala mikroskopické vyšetření, kde byly prokázány artrospory a dermatofytická vlákna. Dále se prováděla kultivace vzorků na Sabaraudově půdě po dobu 14–28 dní. Těmito kultivacemi byl u 14 morčat diagnostikován *Trichophyton mentagrophytes* a u 11 morčat bylo diagnostikováno *Microsporum canis*. Léčba byla provedena aplikací přípravku Ecosin, který obsahuje *Pythium oligandrum*. Terapie trvala 7 až 14 dní, poté bylo provedeno kontrolní mykologické vyšetření, při kterém byly hodnoceny výsledky stupni od 1 do 4 (1- výborný efekt, 2- dobrý efekt, 3-

slabý efekt,4- žádný efekt). Výborného efektu bylo dosaženo u 12 morčat, dobrého efektu u 10, slabého efektu u 3 a žádný efekt nebyl pozorován u 4 morčat (Vršková 2014).

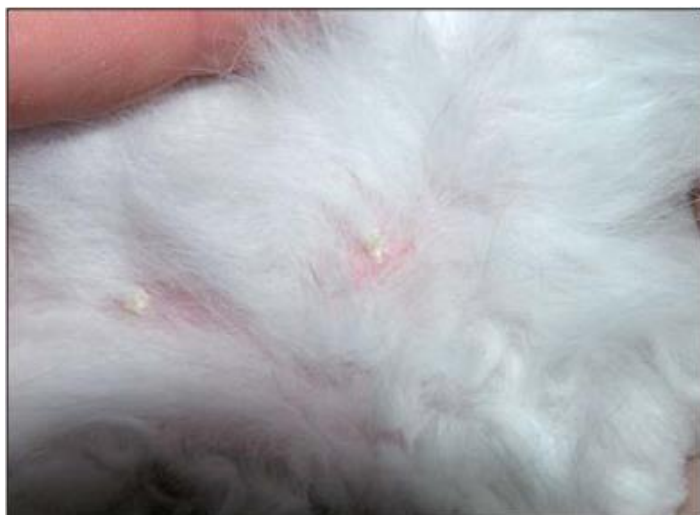Mezi nejnovější studie patří použití *Pythium oligandrum* v kočičích útulcích. U koček má dermatofytóza většinou mírný průběh a obvykle u nich dochází k spontánnímu uzdravení. Neplatí to však u koček, které žijí ve větších skupinách, u mladých koček nebo u koček se sníženou imunitou, způsobenou například retrovirovými onemocněními, mezi které patří FeLV (virus kočičí leukémie) a FIV (virus kočičí imunodeficience). Tato studie byla provedena ve třech útulcích. V prvním útulku bylo provedeno nejprve vyšetření klinických příznaků, jakými byly výskyt alopecie a hnědých krust. Následovalo vyšetření kultivací vzorků na DTM (dermatofyte test medium), které potvrdilo výskyt *Microsporum canis*. Ve dvou ostatních útulcích byl proveden screening všech zvířat. Diagnostika byla provedena za pomoci odběru vzorku sterilním zubním kartáčkem a poté byla provedena kultivace na Saboraudově agaru. Opět se potvrdila přítomnost *Microsporum canis*. V třetím útulku byly kočky rozděleny na dvě skupiny: kočky pozitivní na FeLV, ty jako jediné dostávaly léčbu itrakozolem (Itrafungol) po dobu 6 týdnů a poté byly léčeny Ecosinem. Druhá skupina koček byla léčena pouze přípravkem Ecosin, který byl kočkám vtírán do srsti. Po skončení léčby byly sice některé kočky stále kultivačně pozitivní, u všech však zcela vymizely klinické příznaky nemoci (Načeradská et al. 2021).



Obr. 25 – Ušní boltec kočky postižené dermatofytózou (Načeradská et al. 2011)



Obr. 26 – Ušní boltec při druhém vyšetření po léčbě biopreparátem Ecosin (Načeradská et al. 2011)



Obr. 27 – Změny na kůži v mezinoží při 1.vyšetření (Načeradská et al. 2011)



Obr. 28 – Změny na kůži při prvním kontrolním vyšetření po použití biopreparátu Ecosin (Načeradská et al. 2011)

5 Závěr

Dermatofytóza je poměrně závažné onemocnění, které může představovat v chovech hospodářských zvířat velké zdravotní i ekonomické problémy. Léčba je často náročná a nákladná. *Pythium oligandrum* by mohlo představovat vhodnou alternativu ke konvenčním terapiím systémovými antimykotiky. Velkou výhodou představuje to, že nezatěžuje organismus léčeného zvířete.

Pythium oligandrum je mykoparazitický organismus, který se převážně vyskytuje s půdě, což potvrzuje první izolace *Pythia oligandra* z kořenů hrachu. Tento mikroorganismus využívá několik mechanismů, díky kterým je schopný se živit jinými rody hub, které jsou často patogeny napadající jak rostliny, tak zvířata. Mezi tyto mechanismy řadíme mykoparazitismus, antibiózu, indukovanou rezistenci a podporu růstu. Hyfy *P. oligandrum* se obtáčí kolem hostitelského organismu a vylučují enzymy, které narušují jeho buněčnou stěnu. Za pomoci těchto enzymů proniká hyfa *P. oligandrum* až do cytoplazmy hostitelské buňky a získává živiny, které může využívat ke svému růstu. Většina experimentů s účinky *Pythium oligandrum* byla prováděna na rostlinách, u kterých se vyskytovaly plísňové choroby. Pomocí těchto pokusů bylo zjištěno, že *Pythium oligandrum* má i schopnost rostlinu bránit.

Pro léčbu dermatofytóz u zvířat se nejvíce používá přípravek Ecosin (od firmy B.A.R.D). Tento výrobek je používán při plísňových a kvasinkových onemocněních kůže a hnilobě kopyt u koní. Výsledky používání tohoto přípravku jsou příznivé a potvrzují, že je *Pythium oligandrum* schopno poradit si s původci dermatofytózy.

Nejčastější původci dermatofytóz jsou dermatofyta rodu *Trichophyton* a *Microsporum*. Na základě uvedených experimentů a popsaných případů tohoto onemocnění lze říci, že *Pythium oligandrum* dokáže účinně působit na různé druhy dermatofyt (*Microsporum canis* a *Trichophyton mentagrophytes*). Díky těmto výsledkům lze také předpokládat, že by mohlo mít *Pythium oligandrum* stejný účinek i na další druhy dermatofyt.

6 Seznam literatury

1. Abdalla, W. G. 2019. An Over View of Bovine Dermatophytosis. Asian Journal of Research in Animal and Veterinary Sciences, **3**(4), 1-12.
2. Ahdy A.M., Sayed – Ahmed M. Z., Younis E. E., Baraka H. N., EL-khodery S.A., 2016. Prevalence and potential risk factors of dermatophytosis in Arabian horses in Egypt. Journal of Equine Veterinary Science. **37**:71-76
3. Alkeswami A., Cantrell W., Elawski B. 2019. Treatment of Tinea Capitis. Skin Appendage Disord **5**: 201–210
4. Apprich V., Spersger J., Rosengarten R., Stanek Ch. 2006. In vitro effects of fungi isolated from equine hooves on primary human keratinocytes. Medical Mycology **44**: 715-722
5. Begum, J., & Kumar, R. (2020). Prevalence of dermatophytosis in animals and antifungal susceptibility testing of isolated *Trichophyton* and *Microsporum* species. Tropical animal health and production **3**: 1-8
6. Benhamou N, LeFloch G, Vallance J, Gerbore J, Grizard D, Rey P, 2012. *Pythium oligandrum*: an example of opportunistic success. Microbiology **158**: 2679–2694
7. Besbes M., Cheikhrouho F., Sellami H., Makni F., Bouassida S., Ayadi A. 2003. Favus due to *Trichophyton mentagrophytes* var. *quinckeanum*. Mycoses **46**:340-342
8. Bio Agens Research and Development – B.A.R.D s.r.o. 2014. Available from : <https://www.vet-pythium.eu/cs/veterinarni-pripravky/> (accessed January 2022)
9. Brasch J., Fölster – Holst R., Christophers E. 1998. Tinea durch *Trichophyton equinum*. Der Hautarzt **49**: 397–402
10. Brasch J., Lögering B., Gräser Y. 2009. Tinea Capitis Caused by *Trichophyton equinum*. Acta Dermato – Venerologica **89**: 204-205
11. Cabañes F.J., Kushwaha R. K., Guarro J. 2000. Dermatophytes in domestic animals. Revista Iberoamericana de Micología **17**: 104–8
12. Cafarchia C., Figueredo L. A., Otranto D. 2013. Fungal diseases of horse. Veterinary Microbiology **167**: 215-234
13. Campbell C.K., Johnson E. M. Warnock D.W. 2013. Identification of Pathogenic fungi. Second edition. John Wiley & Sons. ISBN: 1444330705
14. Connole M. D., Yamaguchi H., Elad D., Hasegawa A., Segal E., Torres – Rodriguez J. M. 2000. Natural pathogens of laboratory animals and their effects on research. Medical Mycology **38**: 59–65
15. da Cunha M.M., Capote – Bonato F., Capoci I. R.S., Bonato D.V., Ghizzi L. G., Paiva – Liam L., Baeza L. C., Svidzinski T. I. E. 2019. Epidemiological investigation and molecular typing of dermatophytosis caused by *Microsporum canis* in dogs and cats. Preventive Veterinary Medicine **167**: 39-45
16. Deacon J.W. 1976. Studies on *Pythium Oligandrum*, aggressive parasite of other fungi, Transactions of The British Mycological Society **66**: 383-391.
17. Dick M.W. 2000. Classification of the Peronosporomycetes. In Encyclopedia of Food microbiology (Richard K. Robinson eds). San Diego: Academic Press, ISBN: 0-12-227070-3
18. Dolenc – Voljč M., Gasparič J. 2017. Human Infections with *Microsporum gypseum* Complex (*Nannizzia gypsea*) in Slovenia. Mycopathologia **182**: 1069-1075

19. Ellis D. 2021. Fungal Description and Antifungal Susceptibility. The University of Adelaide. Available from <https://www.adelaide.edu.au/mycology/fungal-descriptions-and-antifungal-susceptibility> (accessed February 2022)
20. Gabrielová A., Mencl K., Suchánek M., Klimeš R., Hubka V., Kolařík M. 2018. The Oomycete *Pythium oligandrum* Can Suppress and Kill the Causative Agents of Dermatophytes. *Mycopathologie* **183**: 751-764
21. Gerbore J., Benhamou N., Vallance J., Le Floch G., Grizard D., Regnault-Rpger C., Rey P. 2014. Biological control of plant pathogenes: advantages and limitations seen through the case study of *Pythium oligandrum*. *Environ Sci Pollit Res* **21**: 4487-4860
22. Ginter G. 2009. Ecology, epidemiology and clinical symptomatology of infections due to *Microsporium gypseum*. *Mycoses* **32**(10):531-5
23. Gudding R, Lund A. 1995. Immunoprophylaxis of bovine dermatophytosis. *Can Vet J.* **36**:302-306
24. Hofírek B. 2009. Nemoci skotu. Noviko. ISBN: 978-80-86542-19-5
25. Hubka V., Dobiášová S., Dobiáš R., Kolařík M. 2014. *Microsporium aenigmaticum* sp. nov. from *Microsporium gypseum* complex, isolated as a cause of tinea corporis. *Medical Mycology* **52** (4): 387-396
26. Hubka V.; Cmokova A.; Peano A.; Vetrovsky T.; Dobias R.; Mallatova N.; Lyskova P.; Mencl K.; Janouskovcova H.; Stara J.; Kuklova I.; Dolezalova J.; Hamal P.; Svobodova L.; Koubkova J.; Kolarik M. 2018. Zoonotic dermatophytoses: Clinical manifestation, diagnosis, etiology, treatment, epidemiological situation in the czech republic. *Česko-Slovenská Dermatologie* **6**:208-236
27. Chermette R., Ferreira L., Guillot J., 2008. Dermatophytoses in Animals. *Mycopathologia* **166**:385-405
28. Jiang Y., Zhan P., Al – Hatmi A.M.S., Shi G., Wei Y., Hoog de G.S., Ende van den A. H. G. G., Meis J.F., Lu H. 2019. Extensive *tinea capitis* and corporis in a child caused by *Trichophyton verrucosum*. *Journal de Mycologie Medicale* **29**: 62-66
29. Kane J., Padhye A. A., Ajello L. 1982. *Microsporium equinum* in North America. *Journal of Clinical Microbiology* **16** (5): 943-947
30. Khalaf J.M, Minnat T. R., Hussein R. A. 2021. Equine dermatophytosis: clinical, epidemiological and species distribution among horses of equestrian club in Baghdad governorate, Iraq. *Veterinary Practitioner* **2**: 457-463
31. Klaban V. Ekologie mikroorganismů: Ilustrovaný lexikon biologie, ekologie a patogenity mikroorganismů. 1. vyd. Praha: Galén, 2011, 549 s., ISBN 978-807-2627-707
32. Krakhecke A. G., Afonso E., Ferreira J. C., Candido R. C. 2005. In vitro susceptibility testing of *Microsporium gypseum* isolated from healthy cattle and soil samples against itraconazole, terbinafine, fluconazole and topical veterinarian drugs. *Mycopathologia* **159**: 377-380
33. Kulišová M., Kolouchová I. 2021. ROD *Pythium* se zaměřením na jeho mykoparazitismus. *Chemické listy* **115**: 254-259
34. Łagowski D., Gnat S., Nowekewicz A, Osińska M., Trościańczyk A., Zięba P. 2020. Dermatophytosis with concurrent *Trichophyton verrucosum* and *T. benhamiae* in calves after long-term transport. *Veterinary Dermatology*, **31**(5) 415- e111

35. Leung A. K., Lam J. M., Leong K. F., Hon K. L. 2020. Tinea corporis: an updated review. *Drugs in Context* [online]. 2020, **9**, 1-12
36. Lodhi A. M., Shahzad S., Ghaffar A. 2005. A new report of *Pythium oligandrum* from Pakistan. *Pakistan Journal of Botany* **37**(2): 487-491
37. Pilsworth R. C., Knottenbelt D. 2007. Dermatophytosis (ringworm). *Equine Veterinary Education*. **19**(3) 151–154
38. Lund A., DeBoer D. J. 2008. Immunoprophylaxis of Dermatophytosis in Animals. *Mycopathologie* **166**: 407-424
39. Lysková P., Hubka V., Bodnářová J. 2017. Případ tinea corporis vyvolaný *Microsporium incurvatum*, geofilním druhem příbuzným *Microsporium gypseum*. *Česko – slovenská dermatologie* **89**: 149–212
40. Marsella R. 2016. Fungal Skin Diseases. *Veterinary key*. Available from: <https://veteriankey.com/fungal-skin-diseases/> (accessed January 2022)
41. Maurice M.N., Kazeem H.M., Kwanashie C.N., Maurice N. A., Hgbede E. O., Adamu H. N., Mshelia W. P., Edeh R. E. 2016. Equine Dermatophytes : A Survey of Its Occurrence and Species Distribution almond Horses in Kaduna State, Nigeria. *Scientifica* **2**: 1-7
42. McVey D.S., Kennedy M., Chengappa M. M., *Veterinary Microbiology*. Third edition. John Wiley & Sons. ISBN: 9780470959497
43. Moriello K. A, Coyner K., Paterson S. 2017. Diagnostis and treatment of dermatophytosis in dogs and cats. *Vet dermatol* **28**: 266–268
44. Mousa W. S. Abdeen E. 2018. Review: overview on bovine dermatophytosis. *International Journal of Veterinary Sciences and Animal Husbandry* **3**(2): 16-19
45. Munroe G. 2020. *Equine Clinical Medicine, Surgery and Reproduction*. Second edition. Taylor & Francis Group. ISBN: 9781138196384
46. Načeradská M., Fridrichová M., Kolářová Frühauf M., Krejčová T. 2021. Novel approach of dermatophytosis eradication in shelters: effect of *Pythium oligandrum* on *Microsporium canis* in FIV or FeLV positive cats. *BMC Vet Res* **17**: 1-10
47. Načeradská M., Lány P., Loučka M. 2013. Kontrola a terapie dermatofytóz u praktických veterinárních lékařů v České republice – retrospektivní studie. *Veterinářství* **63**:508-511
48. Načeradská M., Mencl K., Zálabská E. 2011. Léčba dermatofytózy pomocí *Pythium oligandrum* – kazuistika. *Veterinární lékař*. **1**: 11-13
49. Načeradská M., Mencl K. 2010. Biopreparáty s *Pythium oligandrum* při léčbě dermatofytózy u koček – kazustika. *Veterinářství* **10**: 559-563
50. Nardoni S., Mugnaini L., Papini R., Fiaschi M., Mancianti F. 2013. Canine and feline dermatophytosis due to *Microsporium gypseum*: A retrospective study of clinical data and therapy outcome with griseofulvin. *Journal de Mycologie Medicale* **23** (3):165-167
51. Naseri A., Fata A., Najafzadeh J. A., Shokri H. 2013. Surveillance of Dermatophytosis in Nirtheast of Iran (Mahhad) and Review of Published Studies. *Mycopathologie* **176**: 247-253
52. Nweze, E. I. 2011. Dermatophytes in domesticated animals. *Rev Indy Med Trop Sao Paulo* **53**: 95–99

53. Oyeka, C.A., Kushwaha, R.K., & Guarro, J. (2000). *Trichophyton mentagrophytes* a keratinophilic fungus. *Revista Iberoamericana de Micología* **17**:60-65
54. Pal M. 2017. Dermatophytosis in an adult cattle due to *Trichophyton verrucosum*. *Animal Husbandry, Dairy and Veterinary Science*. ISSN 2513-9304
55. Picard K., Ponchet M., Blein J.P., Rey P., Tirily Y., Benhamou N. 2000. Oligandrin. A proteinaceous molecule produced by the mycoparasite *Pythium oligandrum* induces resistance to Phytophthora parasitica infection in tomato plants. *Plant Physiology* **24**: 379-395
56. Procházková-Rulfová. Polyversum – biologický fungicid na ochranu rostlin. Sborník z konference Prosperující olejniny. Available from : <https://www.yumpu.com/xx/document/read/38438037/24-prochazkova-rulfova-polyversum-biol-konference-agro> (accessed January 2022)
57. Rodríguez I. Del S.F., Monteagudo M.M., Orozco A.L., Sánchez T.C. 2016. Use of Mexican Propolis for the Topical Treatment of Dermatophytosis in Horses. *Open Journal of Veterinary Medicine* **6**: 1-8
58. Rochette F., Endelen M., Vander Bossche H. 2003. Antifungal agents of use in animal health – practical applications. *J. Ve. Pharmacol. Ther.* **26**: 31-53
59. Rybníkář A. 2010. Přežívání dermatofytů ve vzorcích patologického materiálu odebraného z kožních mykotických změn zvířat. *Veterinářství* **60**:564-565
60. Rybníkář A. Vrzal V., Chumela J. 1992. Vaccination of young calves against *Trichophytosis*. *Acta VET.* **62**:55-61
61. Rybníkář A., Kuja J. 2015. Dermatofytózy koní. *Veterinářství* **65**:130-135
62. Shenoy R., Shenoy U.A.K., Al Mahrooqi Z. H. 2003. Keratomycosis due to *Trichophyton mentagrophytes*. *Mycoses* **46**:157-158
63. Singh I., Dixit A. K., Kushwaha R. K. S. 2010. Antagonism of *Microsporum* species by fungi. *Mycoses* **53**: 32-39
64. Swai E.S. Sanka P.N. 2012. Bovine Dermatophytosis Caused by *Trichophyton Verrucosum*: A Case Report. *Veterinary World* **5**:297-300
65. Tekanaka S., Nakamura Y., Kono T., Sekiguchi H., Madunaka A., Takahashi H. 2006. Novel elicitor-like protein isolated from the cell wall of the biocontrol agent *Pythium oligandrum* induce defence-related genes in sugar beet. *Mol Plant Pathol* **7**(5): 325-339
66. Turan E., Yeşilova Y., Sürücü H. A., Tanrikulu O., Eroğlu N. 2014. Generalized Tinea Corporis : Report of Two Cases. *Turk J. Dermatol* **1**: 53-55
67. Van Der Plaats – Niterink J. 1981. Monograph of the genus *Pythium*. *Studies in Mycology* **21**. Available from: <https://www.studiesinmycology.org/sim/Sim21/full%20text.html>. (Accessed January 2022)
68. Veraldi S., Genovese G., Peano A., 2018. *Tinea corporis* caused by *Trichophyton equinum* in a rider and review of the literature. *Infection* **46**:135-137
69. Vršková D. 2014. Zkušenosti s biologickou léčbou dermatofytózy morčat pomocí mikroorganismu *Pythium oligandrum*. *Veterinářství* **64**: 510-514

70. Watanabe R., Huruta H., Ueno Y., Nukada T., Niwa H., Shinyashoiki N., Kano R. 2021. The clonal population of *Trichophyton equinum* from dermatophytoses of Japanese racehorses. *Mycopathologia* **186**:435-43
71. White S. D. 2005. Equine Bacterial and Fungal Diseases: A Diagnostic and Therapeutic Update. *Clinical Techniques in Equine Practice*. **4** (4): 302-310
72. Wintzer H.-J. et al. 1999. Choroby koní, Nemoci koní. H&H. ISBN: 80-88700-45-0
73. Xavier G. A. A., da Silva L. B. G., da Silva R. D., de Moraes Peixoto R., Limo G. C., Mota R. A. 2008. Dermatophytosis caused by *Microsporum canis* and *Microsporum gypseum* in free-living *Bradypus variegatus* (Schiz, 1825) in the state of Pernambuco, Brazil. *Brazilian Journal of Microbiology* **39**: 508-210
74. Yamada T., Makimura K., Uchida K., Yamaguchi H., 2005. Reproducible genetic transformation system for two dermatophytes, *Microsporum canis* and *Trichophyton mentagrophytes*, *Medical Mycology* **43** :533–544
75. Yanga X., Shia X., Chena W., Zhoua Y., Lionaskibs M.S., Kontoyiannisc D.P. Liua W. 2020. First report of kerion (tinea capitis) caused by combined *Trichophyton mentagrophytes* and *Microsporum canis*. *Medical Mycology Case Reports* **29**: 5-7