

UNIVERZITA PALACKÉHO V OLOMOUCI
FAKULTA ZDRAVOTNICKÝCH VĚD
Ústav radiologických metod

Vendula Labašová

Možnosti vaskulárních intervencí v léčbě postižení
tepen dolních končetin
Bakalářská práce

Vedoucí práce: MUDr. Jiří Kozák

Olomouc 2024

Prohlašuji, že jsem bakalářskou práci vypracovala samostatně a použila jen uvedené bibliografické a elektronické zdroje.

Olomouc 19. dubna 2024

Podpis autora

Děkuji vedoucímu práce panu MUDr. Jiřímu Kozákovi za odborné vedení a trpělivost při zpracování bakalářské práce. Také děkuji rodině, převážně svojí mamince za podporu při psaní bakalářské práce.

ANOTACE

Typ závěrečné práce:	Bakalářská práce
Téma práce:	Možnosti vaskulárních intervencí v léčbě postižení tepen dolních končetin
Název práce:	Možnosti vaskulárních intervencí v léčbě postižení tepen dolních končetin
Název práce v Aj:	Possibilities of vascular interventions in the treatment of lower extremity artery disease
Datum zadání:	2023-11-30
Datum odevzdání:	2024-04-19
Vysoká škola, fakulta, ústav	Univerzita Palackého v Olomouci Fakulta zdravotnických věd Ústav radiologických metod
Auto práce:	Labašová Vendula
Vedoucí práce:	MUDr. Jiří Kozák
Oponent práce:	Mgr. Pavel Jemelka
Abstrakt v ČJ:	Bakalářská práce se zabývá onemocněními tepen dolních končetin a jejich následnou endovaskulární léčbou. Cílem práce je shrnutí poznatků o možnostech endovaskulární léčby tepen, postižených akutní nebo chronickou ischemickou chorobou dolních končetin.

Abstrakt v AJ:

The bachelor thesis deals with diseases of the lower extremity arteries and their subsequent endovascular treatment. The aim of the thesis is to summarize the knowledge about the possibilities of endovascular treatment of arteries affected by acute or chronic ischaemic disease of the lower extremities.

Klíčová slova v ČJ:

Ischemická choroba dolních končetin, ateroskleróza, vaskulární intervence, PTA, DEB, intravaskulární litotrypse, SIR, Lokální trombolýza, systém Rotarex, rotační aterektomie

Klíčová slova v AJ:

Ischaemic disease of lower extremities, atherosclerosis, vascular intervention, PTA, DEB, intravascular lithotripsy, SIR, local thrombolysis, Rotarex system, rotational atherectomy

Rozsah:

46 stran

OBSAH

ÚVOD.....	7
REŠERŠNÍ ČINNOST	8
1 ANATOMIE TEPEN DOLNÍCH KONČETIN	9
2 ÚVOD DO PATOLOGIE TEPEN DOLNÍCH KONČETIN.....	11
2.1 Ateroskleróza.....	11
2.2 Aneurysma.....	12
2.3 Akutní arteriální uzávěry dolní končetiny	12
2.4 Vaskulitidy.....	13
2.5 Syndrom diabetické nohy	13
3 ISCHEMICKÁ CHOROBA TEPEN DOLNÍCH KONČETIN.....	14
3.1 Chronická ischemická choroba tepen dolní končetin	14
3.2 Akutní ischemie tepen dolních končetin (ALI).....	16
4 ZÁSADY VASKULÁRNÍCH INTERVENCÍ	17
4.1 Příprava pacienta před a po intervenčním výkonu	17
4.2 Punkce cévního přístupu pomocí seldingerovy metody	17
4.3 DSA – digitální subtrakční angiografie	18
4.4 Farmaka užívané v intervenční radiologii	19
4.5 Role radiologického asistenta na intervenčním sále.....	20
5 ENDOVASKULÁRNÍ INTERVENCE NA TEPNÁCH DKK	21
5.1 Endovaskulární intervence při chronické ICHDK.....	21
5.1.1 Perkutánní transluminální angioplastika (PTA)	21
5.1.2 Subintimální rekanalizace (SIR).....	28
5.1.3 Aterektomie	31
5.2 Endovaskulární intervence při akutních závěrech.....	32
5.2.1 Lokální Trombolýza	32
5.2.2 Trombektomie	35
ZÁVĚR.....	37
SEZNAM POUŽITÝCH ZDROJŮ.....	38
SEZNAM ZKRATEK	44
SEZNAM POUŽITÝCH OBRÁZKŮ A TABULEK	46

ÚVOD

Intervenční radiologie je samostatný rozvíjející se medicínský obor, který se vyvinul z metod diagnostické angiografie. Je poměrně mladým odvětvím. Využívá postupy endoluminálního, endovaskulárního zavedení nástroje pod kontrolou zobrazovacích metod za účelem terapeutického výkonu. V dnešní době má pro svoji miniinvazivitu své nezastupitelné místo v diagnostice a v léčbě mnoha orgánových postižení. Intervenční radiologie usnadňuje, mnohdy úplně nahrazuje chirurgický výkon. Můžeme ji rozdělit na: vaskulární intervence a nevasculární intervence. (Ferda et al., 2015; Kozák, 2023)

Vaskulární intervence mají několik historických průkopníků. V roce 1953 publikoval švédský rentgenolog Sven Seldinger práci, jak zpřístupnit perkutánně arteriální řečiště. Následně roku 1966 Charles Dotter publikoval práci, kde se mu úspěšně povedlo obnovit krevní oběh stenotické, povrchové, femorální tepny pomocí perkutánní dilatace katétru. Následně v roce 1974 německý lékař Andreas Grüntzig poprvé použil balónkový katétr ke znovuotevření silně zúžené stehenní tepny, což původně nazval, „perkutánní transluminální dilatace“ (Barton et al., 2014; Kozák, 2023; Pourmoussa et al., 2022)

Při tvorbě této bakalářské práce byly vytyčeny tyto cíle:

1. Dohledat poznatky o ateroskleróze, akutní a chronické ischemické chorobě tepen dolních končetin.
2. Dohledat poznatky o možnostech endovaskulární léčby chronické ischemické choroby dolních končetin.
3. Dohledat poznatky o možnostech endovaskulární léčby akutních uzávěrů.

Vstupní studijní literatura:

1. ČIHÁK, R. (2016). Anatomie (Třetí, upravené a doplněné vydání, ilustroval Ivan HELEKAL, ilustroval Jan KACVINSKÝ, ilustroval Stanislav MACHÁČEK). Grada.
2. VOMÁČKA, J., NEKULA J., & KOZÁK, J. (2023). Zobrazovací metody pro radiologické asistenty (Třetí, doplněné vydání). Univerzita Palackého v Olomouci.
3. HEŘMAN, M. (2014). Základy radiologie. Univerzita Palackého.
4. KARETOVÁ, D., & CHOCHOLA, M. (c2017). Vaskulární medicína. maxdorf jessenius. Jessenius. ISBN 978-80-7345-536-1.
5. MALÍKOVÁ, H. (2022). Základy radiologie a zobrazovacích metod (Druhé, aktualizované vydání). Univerzita Karlova, nakladatelství Karolinum.

REŠERŠNÍ ČINNOST

Rešerše bakalářské práce byla provedena v českém a anglickém jazyce s latinskými názvy. Byla použita literatura na základě vyhledávání publikací v knihovně lékařské fakulty a fakulty zdravotnických věd Univerzity Palackého v Olomouci. Dalším zdrojem pro vyhledávání publikací byla online-knihovna BOOKPORT. Rešerše odborných článků byla provedena pomocí časopisu Solen a vyhledávačů PubMed a Google Scholar pomocí klíčových slov vypsáných výše.

1 ANATOMIE TEPEN DOLNÍCH KONČETIN

Arteria iliaca communis:

Arteriae iliacaes communes vznikají bifurkací (rozdělením) břišní aorty v místě čtvrtého bederního obratle (L4). Obě arterie mezi sebou svírají úhel 60-80 stupňů. Dále sestupují po mediálním okraji musculus psoas major až po místo sakroiliakálního kloubu, kde se rozvětvují na arteriae iliacaes internae a arteria iliace extrenae. (Naňka & Elišková, [2015])

Arterie iliaca externa:

Arterie sestupuje od sakroiliakálního kloubu po mediální straně musculus psoas major. Prostupuje ligamentum inguinale do lacuna vasorum, kde přechází na arterii femoralis. (Naňka & Elišková, [2015])

Arteria femoralis:

Arteria femoralis je nejdůležitější tepna dolní končetiny, která začíná v lacuna vasorum a je pokračováním arterie iliaca externa. Arteria femoralis klesá do fossa iliopectinea a poté do trigonum femorale. Poté projde skrz canalis adductorius a končí ve fossa poplitea. Ve fossa poplitea přechází na arteria poplitea. (Grim & Druga, [2016] ; Čihák, 2016)

Arteria poplitea:

Sestupuje od konce arterie femoralis přes fossa poplitea (zákolenní jáma) až po spodní konec musculus popliteus, kde se arteria femoralis rozděluje na dvě arterie. Arteria tibialis anterior a arteria tibialis posterior. (Grim & Druga, [2016])

Arteria tibialis anterior:

Tepna prochází ze zákolenní jámy směrem vpřed, kde prochází mezikostní membránou mezi fibulu a tibií, a přechází na přední stranu bérce mezi musculi extensores. Dále sestupuje na hřbetní stranu nohy jako arteria dorsalis pedis, která vytváří oblouk arteria arcuata pedis větvemi, které odstupují ke kotníkům. Tepny pro jednotlivé prsty, šlachy odstupují z tohoto oblouku. (Naňka & Elišková, [2015])

Arterie tibialis posterior

Tepna sestupuje od spodního okraje musculus popliteus pod musculus biceps surae mezi flexory bérce. Svým průběhem se dostává za vnitřní kotník, kde je přichycena spolu s okolními útvary vazivovým poutem retinaculum musculorum flexorum. Arterie směřuje do canalis malleolaris, kde se větví na arteria plantaris medialis a arteria plantaris lateralis. (Naňka & Elišková, [2015]; Grim & Druga, [2016])

Arterie fibularis

Arterie odstupuje z arterie tibialis posterior a sestupuje do tzv. Hyrtllova kanálu mezi fibulu a musculus flexor hallucis longus. Arterie vysílá své větve na laterální kotník, hřbet nohy a vytváří cévní síť kosti patní. (Čihák, 1997)

2 ÚVOD DO PATOLOGIE TEPEN DOLNÍCH KONČETIN

2.1 Ateroskleróza

Ateroskleróza je civilizačně degenerativní onemocnění středních a větších tepen svalového a elastického typu, které postihuje lidi především středního a staršího věku. Řadí se mezi nejčastější příčiny smrti. Je to progresivní chronické zánětlivé onemocnění arterií, ke kterému dochází akumulací lipidů a zvýšenou tvorbou vaziva především v intimě. Dochází k ukládání tuků především LDL (low dose lipids) cholesterolu v intimě a ke zmnožení a tvrdnutí vaziva. Ateroskleróza má progredující průběh. Při větším ukládání cholesterolu se postupně zužuje průsvit arterie, který vede k ischemii orgánů. (Dohnalová, 2016; Mačák & Mačáková, 2022)

Je možné rozlišit 3 druhy aterosklerózy:

1. Stupeň – již v mladém věku můžeme sledovat žluté proužky na povrchu arterií, jsou to tzv. lipoidní proužky. V tomhle stupni ještě nedochází ke zmnožení vaziva, je to reversibilní (vratný) stav.
2. Stupeň – v arteriích už najdeme fibrózní a ateromové pláty, které postupně omezují průtok krve. Při druhém stupni dochází jak k ukládání tuků, tak i k zmnožení vaziva, tyto změny jsou ireversibilní (nevratné). Uvnitř ateromového plátu dochází k odumírání vazivové tkáně a vzniká kašovitá hmota tzv. aterom.
3. Stupeň – Při třetím nejtěžším stupni vznikají ateromové vředy, které se vytvoří porušením povrchu plátu. Stabilní ateromové pláty mají neporušený kryt z vaziva, naproti tomu nestabilní ateromové pláty, u kterých může dojít až k trombóze. (Dohnalová, 2016)

Na vzniku aterosklerózy se podílí celá řada faktorů. Některé z nich můžeme ovlivnit jako např. (kouření, nedostatek fyzické aktivity, vysoký podíl živočišných tuků ve stravě) a některé ovlivnit nelze, jako např. (rasa, charakter metabolismu). (Dohnalová, 2016)

2.2 Aneurysma

Je vyklenutí patologicky změněné cévní stěny. Cévní stěna je výrazně zeslabená a za pomoci zvýšeného intraluminárního krevního tlaku dojde k vyklenutí stěny a vznikne aneurysma neboli aneurysma pravé. Příčinou vzniku aneurysmatu může být zánětlivý proces v okolí cévy (např. absces), nádor, traumatické změny, vaskulitidy či ateroskleróza. Aneurysmata mohou být různých velikostí od jednoho milimetru až do velikosti několika centimetrů. (Mačák & Mačáková, 2022).

Podle patologického podkladu můžeme rozdělit aneurysmata na aneurysmata pravé, kdy vyklenutí je tvořeno patologicky změněnou cévní stěnou, nebo změněnou stěnou srdeční komory. A aneurysmata nepravé (pseudoaneurysmata), která vznikají porušením cévní stěny a následného ohraničení krevního výronu. Vznikne tak hematoma, který může připomínat aneurysma pravé svým vazivovým ohraničením. (Češka, 2015; Mačák & Mačáková, 2022)

2.3 Akutní arteriální uzávěry dolní končetiny

Akutní arteriální uzávěr je stav, při kterém dochází k ohrožení vitality končetiny. Je to stav emergentní, příčinou může být embolizace do periferní tepny, nebo trombóza ateroskleroticky postižené tepny. (Vrablík, Marek, 2019)

Trombóza

Trombóza je tvorba krevní sraženiny – trombu v cévách nebo v srdci během života. Příčinou vzniku trombózy může být poškození cévní výstelky (např. ateroskleróza, zánět, zavádění kanyl), změny ve složení krve nebo zpomalení krevního toku. Na vzniku trombózy se také může podílet prasknutí aterosklerotického plátu. Trombus se krevním proudem dostává do tepen s menším průsvitem, až uvízne. Dojde k následné ischemii tkáně. (Dohnalová, 2016; Mačák & Mačáková, 2022; Povýšil & Šteiner, c2011)

Embolie

Embolií se označuje stav, kde dochází k zanesení embolu neboli vmetku krevním proudem na místo, kde zúžení cévy brání jeho dalšímu pohybu. Po ucpání cévy embolem dochází k ischemické nekróze tkáně za uzávěrem. (Povýšil & Šteiner, c2011)

Rozlišujeme různé typy embolií, na základě toho, co je vmeteno do oběhu:

1. Embolie trombotická – kdy dochází k zanesení části trombu do cévy, kterou ucpe. Je to nejčastější druh embolie.

2. Embolie tuková – komplikace dislokovaných zlomenin. Dochází k zanesení tukových kapének do krevního oběhu.
3. Embolie plodovou vodou – dochází k penetraci plodové vody do děložních žil.
4. Embolie vzduchová – při poranění krčních žil, hrudníku dochází k průniku vzduchu do krevního oběhu.
5. Embolie celulární – buňky zhoubného nádoru se dostanou do krevního oběhu a šíří se dále organismem. (Dohnalová, 2016)

2.4 Vaskulitidy

Vaskulitidy se vyznačují zánětlivým onemocněním cév, které vede k destrukci cévní stěny a následnému zánětlivému zmnožení, až dojde k uzávěru cév. Charakteristickým znakem u vaskulitid je nedostatečné prokrvení tkání zásobovaných poškozenými cévami.

(Souček et al., 2011)

2.5 Syndrom diabetické nohy

Syndromem označujeme postižení distálně od kotníku dolních končetin. Syndrom se objevuje u pacientů s diabetes mellitus, následkem jsou rozsáhlé ulcerace (zvrředovatění) s rizikem ztráty tkání a v některých případech dojde až k amputaci končetiny. V mnoha případech se syndrom diagnostikuje poprvé až při vzniku a objevení defektu na noze. Na vzniku syndromu diabetické nohy se podílejí určité faktory např, ischemie končetiny, působení tlaku na chodidlo, diabetická neuropatie, snížení kloubní pohyblivosti.

(Roztočil & Piřha, 2017)

3 ISCHEMICKÁ CHOROBA TEPEN DOLNÍCH KONČETIN

Ischemická choroba tepen dolních končetin (ICHDK) vzniká stenózou anebo úplným uzávěrem tepny, či tepen zásobujících dolní končetiny. Dochází k nedostatečnému zásobení tepen dolních končetin kyslíkem, následkem vzniká ischemie. Projevuje se klaudikacemi (bolesti při chůzi), bolestmi klidovými, trofickými změnami. Vyskytuje se v akutní nebo chronické formě. (Roztočil & Piřha, 2017)

Etiopatogeneze

ICHDK nejčastěji vzniká na podkladu aterosklerózy. Další příčinou vzniku je např. embolizace nebo trombóza. Prevalence onemocnění stoupá s věkem. V 50 letech je v rozmezí 1–10 % s nárůstem k 15–20% u osob starších 70 let. Častěji se ICHDK objeví u mužů. (Karetová et al., [2016]); Roztočil & Piřha, 2017)

Mezi hlavní rizikové faktory patří:

- kouření (nejčastěji postihuje femorální, pánevní tepny)
- diabetes mellitus (dominance postižení bérceových tepen, způsobuje horší průběh)
- hypertenze
- dyslipidemie
- věk
- mužské pohlaví

Mezi rizikové faktory řadíme i renální insuficienci, hyperkoagulační stavy, pozitivita zánětlivých markerů a nízkou hladinu lipoproteinů. (Karetová et al., [2016])

3.1 Chronická ischemická choroba tepen dolní končetin

Vzniká ve většině případech na podkladě obliterující aterosklerózy. Proces ve stěně tepny vede k růstu aterosklerotického plátu, s možností úplného uzávěru tepny na podkladu aterotrombózy. (Karetová et al., [2016])

Chronickou ICHDK můžeme rozdělit na dvě formy:

1. Asymptomatická forma – je zachycená náhodně, anebo cíleným vyšetřením nemocného. Nemocný má zhoršenou i v této formě celkovou prognózu (dochází ke vyšší kardiovaskulární morbiditě i mortalitě)
2. Symptomatická forma – u symptomatické formy je typickým, hlavním symptomem klaudikace intermitentní. Jde o projev, kdy vzniká ischemie svalu při jeho zatížení. Charakteristickým znakem u klaudikace je, že se objevuje jako trvalá, vzniká svíravá

nebo křečovitá bolest určitých svalů při zatížení. S pokračující námahou dochází k narůstající, nesnesitelné bolesti, až je nucen nemocný zastavit. Po ukončení námahy bolest zmizí. (Karetová et al., [2016])

Chronická kritická končetinová ischemie (critical limb ischaemia – CLI)

Je závažná forma, kdy je ohrožená životaschopnost končetiny, vzniká postupnou progredující ischemií, která způsobuje alespoň dvoutýdenní vytrvalou končetinovou bolest. O kritické končetinové ischemii hovoříme tehdy, pokud má nemocný přítomnost klidových bolestí dolní končetiny a nehojící se defekt. (Karetová et al., [2016]; Roztočil & Piřha, 2017)

Ischemické bolesti jsou u CLI obohaceny o bolesti způsobenými nekrózou ischemických tkání a ischemickou neuropatií. Zpravidla vycházejí z oblasti defektů anebo z distálních konců končetin. (Čeřka, 2015)

Pro správné určení symptomů ischemické choroby dolních končetin se používá nejznámější evropská klasifikace dle Fontaine, někteří cévní specialisté používají klasifikaci i od Rutherforda. Klasifikace jsou založené na různé prokrvenosti končetiny. (Karetová et al., [2016]); Roztočil & Piřha, 2017)

Tabulka 1 Klinická stádia ICHDK:

Fontainova klasifikace		Rutherfordova klasifikace		
Stadium	Klinický obraz	Stadium	Kategorie	Klinický obraz
I.	Asymptomatické stadium	0	0	Asymptomatické stadium
II.	Nelimitující klaudikace (po méně než 200 m)	I	1	Mírné klaudikace
		I	2	Středně těžké klaudikace
IIb	Limitující klaudikace (po méně než 200 m)	I	3	Limitující klaudikace
III.	Ischemická klidová bolest	II	4	Ischemická klidová bolest
IV.	Ulcerace nebo gangréna	III	5	Malá ztráta tkáně
		III	6	Velká ztráta tkáně

(Karetová et al., [2016])

3.2 Akutní ischemie tepen dolních končetin (ALI)

Vzniká náhlým nedostatečným prokrvením končetin, nebo náhlým zhoršením již existující ischemické choroby tepen dolních končetin. Následek ischemie je závislý na její lokalizaci, rozsahu uzávěru, délce trvání a předchozím stavu tepenného řečiště.

(Karetová et al., [2016; Kettner & Kautzner, 2021)

Etiologie ALI

Výskyt onemocnění je odhadován na 150 nových případů na 1 milion obyvatel za rok, přičemž jsou více postiženi muži než ženy. Za akutní ischemii se považuje stav, trvají-li příznaky do 14 dní. Onemocnění můžeme rozeznat na základě dvou základních příčin. Nejčastěji je to trombóza vzniklá na aterosklerotických plátech nebo embolizace do periferního řečiště. (Ručka et al, 2011)

Akutní embolický uzávěr vzniká nejčastěji v srdci (80-90 %), kdy nejčastější příčinou bývá fibrilace levé srdeční síně, chlopenní vada nebo kardiomyopatie. Další hlavní příčinou je stav po prodělaném infarktu myokardu. Zvláštním typem akutního embolického uzávěru je tzv. paradoxní embolizace, kdy zdrojem je žilní trombóza. Dochází k zanesení vmetku do velkého oběhu, kvůli přítomnosti defektu srdečního septa. (Roztočil & Piřha, 2017; Ručka et al, 2011)

Akutní trombotický uzávěr patří mezi další příčiny vzniku ALI. Nejčastěji vzniká u pacientů s prokázanou aterosklerózou tepen dolních končetin, kdy trombóza vzniká při ruptuře aterosklerotického plátu. Nedochází k úplnému uzavření kolaterálního řečiště, proto se ischemie rozvíjí pozvolněji než u akutního embolického uzávěru. Dalším vznikem trombotického uzávěru může být např. traumatizace cévy, stenóza ne aterosklerotické etiologie (vaskulitidy). (Roztočil & Piřha, 2017; Ručka et al, 2011)

Symptomy a klinický obraz

Hlavní příznaky od vzniku ALI se vyvíjejí několik hodin až dní. Pro zhodnocení stavu pacienta se používá pravidlo 5 P. (Češka, 2015)

1. pain – náhle se objevuje krutá bolest
2. pale – končetina je bílá, bez otoku, studená
3. pulsless – chybí pulz distálně od uzávěru
4. paresis – pacient nemůže pohnout s končetinou
5. paresthesia – pocit kromě bolesti i změněného citění

4 ZÁSADY VASKULÁRNÍCH INTERVENČÍ

4.1 Příprava pacienta před a po intervenčním výkonu

Před každým intervenčním výkonem je nutné, aby pacient podepsal informovaný souhlas. Je potřeba pacientovi druh výkonu vysvětlit, probrat jeho onemocnění, popřípadě probrat možnosti alternativní léčby. Pacient by měl být informovaný o možných komplikacích a rizicích a znát jméno lékaře, který bude daný výkon provádět. Jakmile pacient odmítne podepsat informovaný souhlas, je nezbytné, aby podepsal negativní reverz. (Kozák, 2023)

Pacient musí být před intervenčním výkonem lačný (minimálně 4 hodiny), ale hydratovaný. Před začátkem výkonu je nutné provést kontrolu hemokoagulačních parametrů (trombocyty, krevní obraz, Quickův čas aj.). Dále je nutné znát hodnoty funkcí ledvin (kreatinin, urea), užívání léku při léčbě astmatu a medikaci pacienta (warfarin). Diabetičtí pacienti by měli být vyšetřováni dopoledne, při odpoledním vyšetřování je nutná aplikace glukózy a inzulínu i.v. Během výkonu je pacient monitorován (EKG, TK, saturace kyslíkem). (Kozák, 2023)

Po skončení výkonu je pacientovi sdělen výsledek výkonu a je předán na lůžkové oddělení. Po punkci femorální tepny je nutná komprese tepny v místě vpichu po dobu 15 minut poté je důležitý 12-24hodinový klid na lůžku. Jiným řešením je užití perkutánních uzavíratelných zařízení, kterými je tepna uzavřena nebo použití kompresivních přístrojů např. femostop. (Kozák, 2023)

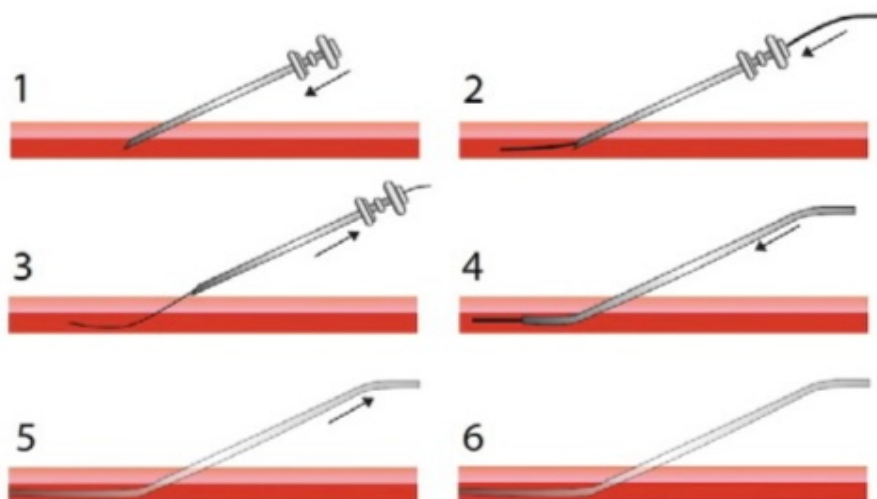
4.2 Punkce cévního přístupu pomocí Seldingerovy metody

Většina angiografických vyšetření se provádí pomocí Seldingerovy metody. Seldingerova metoda je univerzální postup, který se používá při angiografických vyšetřeních, ale i při drenážích patologických dutin, při punkci žlučových cest aj. Seldingerova metoda se jmenuje po švédském rentgenologovi Svenu Seldingerovi, který roku 1953 publikoval práci, ve které se zmiňuje o zpřístupnění arteriálního řečiště. (Kozák, 2023; Malíková, 2022)

Seldingerova technika se provádí za sterilních podmínek a začíná, jakmile punkční jehlou, která je dutá a vyplněná mandrénem punktuje danou strukturu, kterou je nejčastěji céva. Následně se po odstranění mandrénu zavede vodič (speciální drát), následně se jehla odstraní a poté se po vodiči zavádějí různé druhy katétrů, podle typu vyšetření. Pokud je vstup do cévy užší, pak je možné použít dilatátory k jeho rozšíření. Dilatátory se zavádějí taktéž po vodiči. Jeli potřeba odolného přístupu do cévy, lze zavést tzv. sheath (pouzdro), který se zavádí rovněž po vodiči a po následné dilataci nám zajistí bezpečný a odolný přístup do cévy.

Nejčastějším přístupem do cévního systému je arteria femoralis, dále arterie radialis, axillaris. Postup Seldingerovy metody je vyobrazen na Obrázku 1.

(Malíková, 2022)



Obrázek 1. Schéma Seldingerovy techniky. Na obrázku je graficky znázorněna punkce cévy: 1 – punkce cévy punkční jehlou; 2 – zavedení vodiče; 3 – odstranění punkční jehly; 4 – do lumenu cévy je po vodiči zaveden katétr; 5 – odstranění vodiče; 6 – zajištění vstupu do cévy katétrem. (Malíková, 2022)

4.3 DSA – digitální subtrakční angiografie

Výraz subtrakce bývá používán ve smyslu odečtení jednoho obrazu od jiného. V případě digitální subtrakční angiografie (DSA) se jedná o odečtení nativního snímku určité oblasti (masky) od kontrastního vyšetření téže oblasti při nástřiku cévních struktur. Na výsledném obrazu jsou zobrazeny pouze cévní struktury bez rušivého vjemu skeletu, měkkých tkání. DSA je tedy invazivní metoda, při níž dochází ke katetrizaci cévního řečiště. Poté je katérem aplikována kontrastní látka, která zobrazí cévní struktury. Od jejichž obrazu dojde digitálně k odečtení nativního vyšetření. (Malíková, 2022)

Limitací DSA jsou pohybové artefakty, které vznikají buď pohybem pacienta anebo fyziologicky např. činnost srdce, dýchání, střevní motilita). DSA se provádí na angiografické vyšetřovně, která musí splňovat hygienické požadavky, které jsou srovnatelné s operačním sálem. (Kozák, 2023)

Angiografická vyšetřovna

Musí splňovat hygienické požadavky srovnatelné s operačním sálem. Je vybavena speciálním angiografickým kompletem, který umožňuje skiaskopickou kontrolu prováděného výkonu (punkce cévy, poloha katétrů a vodiče aj.) a dynamické snímkování. Součástí skiaskopického kompletu je volně pohyblivý stůl a C-rameno. Pro aplikaci kontrastní látky do cév se používá tlakový injektor. Tlakový injektor je synchronizovaný s angiografickým přístrojem, přístroj pro monitoraci tlaku a EKG, oxymetr, defibrilátor, odsávačku, přívod plynů, prostředky k resuscitaci s anesteziologickým přístrojem, negatoskop (přístroj na prohlížení rtg. Filmů), PACS monitory. (Kozák, 2023; Malíková, 2022)

Novější angiografické sály už jsou vybaveny ultrazvukovým přístrojem s možností funkce dopplerovského záznamu. Nezbytností jsou ochranné pomůcky, proti ionizujícímu záření. (Kozák, 2023)

4.4 Farmaka užívaná v intervenční radiologii

Některé výkony vyžadují celkovou anestezii, kvůli bolestivosti nebo minimalizaci pohybu pacienta. U jiných výkonů stačí monitorová sedace neboli analgosedace. Látky, které se běžně využívají při analgosedaci: propofol, ketamin, midazolam, diazepam. A z opioidů se používají látky: fentanyl, subfentanyl. Analgosedace přináší pro pacienta klid a bezpečnost během výkonu. Při výkonech v lokální anestezii se používají běžně látky jako jsou Mesocain nebo Marcain. (Kozák & Vomáčka, 2023)

U perkutánní transluminální angioplastiky (PTA) pacienti dostávají 24 hodin předem antiagregační terapii - 100 mg kyseliny acetylsalicylové denně. Po ukončení výkonu by tato medikace měla trvat 3–6 měsíců. Během průběhu výkonu je pacientovi aplikován i.v. heparin v dávce 5000–7500 j. Po ukončení výkonu je pacientovi podáván subkutánně heparin třikrát denně po dobu dvou dnů v dávce 5000 j. Při intervenčních výkonech na infrapopliteálních tepnách nebo při komplikacích způsobenými embolizacemi se podává kontinuálně heparin dva dny v dávce 100 j/kg hmotnosti. (Kozák & Vomáčka, 2023)

U pacientů, kteří trpí astma bronchiale, rhinitis polynósou, polyvalentní alergií nebo alergií na konkrétní kontrastní látku už speciální premedikace s ohledem na nedostatek důkazů o efektivitě není nutná. (Kozák & Vomáčka, 2023)

4.5 Role radiologického asistenta na intervenčním sále

Je zásadní, aby radiologický asistent (RA) měl požadované odborné znalosti. Musí se orientovat v rentgenové anatomii, znát průběh jednotlivých výkonů, plnit včas požadavky radiologa a znát používaný materiál. Radiologický asistent musí být obeznámen s možnými komplikacemi a umět včas na ně zareagovat. Měl by také ovládat angiografické přístroje včetně injektoru dále zvládat postprocessingové úpravy u skiografického a skiaskopického obrazu. Před výkonem radiologický asistent spolupracuje se sestrou při přípravě sterilního stolku, asistuje lékaři při dezinfekci operačního pole, chystá tlakový injektor a udává pacientovy parametry do angiografického přístroje a nastavuje přístroj. Během výkonu RA plní pokyny lékaře, ovládá C-rameno. Po ukončení výkonu opravuje obraz v postprocessingu a posílá jej do PASCu, popřípadě ukládá na DVD, CD. (Kozák, 2013)

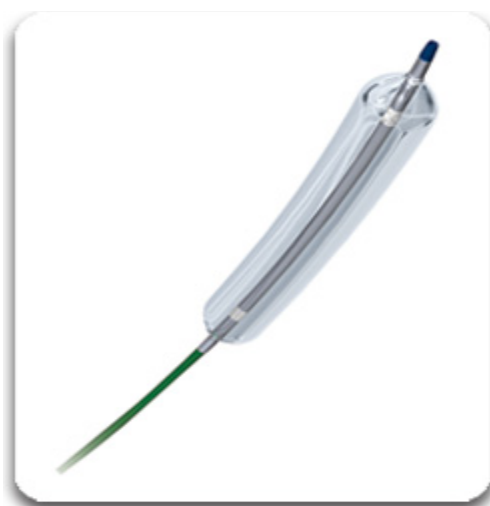5 ENDOVASKULÁRNÍ INTERVENCE NA TEPNÁCH DKK

Endovaskulární intervence jsou miniinvazivní terapeutické postupy. Provádějí se na tepenném či žilním řečišti. K endovaskulární léčbě indikujeme pacienty s ohroženou končetinou (chronická kritická ischemie končetiny, akutní končetinová ischemie), kteří mají klaudikační bolesti, nehojící se infekce, ulcerace nebo gangrény rychle progredující k amputaci. Endovaskulární výkon je méně invazivnější, než chirurgický výkon je při něm nízká morbidita i mortalita. (Bulvas, 2009; Kozák, 2023)

5.1 Endovaskulární intervence při chronické ICHDK

5.1.1 Perkutánní transluminální angioplastika (PTA)

Perkutánní transluminální angioplastika dále jen PTA je intervenční metoda, která se využívá při rekanalizaci stenotické nebo úplně uzavřené tepny v důsledku aterosklerózy. PTA se provádí pomocí speciálního balónkového katétru. Speciální balónkový katétr je vyobrazen na Obrázku 2. Výsledkem je navrácení lumenu cévy do fyziologického průměru. Roztažením katérového balónku dochází k trhlinám v intimě a mikrotrhlinám na medii. Hlavním principem PTA je tedy „předilatování“ medie a částečně i adventicie (zevní vrstva). (Krajina & Peregrin, 2005)



Obrázek 2. Balónkový dilatační katétr

Zdroj: (.035“ POWERFLEX® Pro PTA balónkový katétr, 2013)

Technika provedení výkonu PTA

Hlavními indikacemi k PTA končetinových tepen jsou: klidové bolesti končetin, intermitentní klaudikace, nehojící se vředy, gangréna, stenóza anastomóz a by-passů, uzávěry na podkladě aterosklerózy. Vždy je nutné zvážit, jestli výsledek PTA převažuje riziko výkonu. A jestli není u pacienta vhodnější volit konzervativní či chirurgický postup. U pacientů, kteří trpí defekty, klidovými bolestmi nebo gangrénou při postižení bércoých tepen provádíme PTA i infrapopliteálně. PTA se i dále využívají při léčbě stenóz femoropopliteálních bypassů. (Heřman, 2014, Kozák, 2023)

Pacienti dostávají 24 hodin před samotným výkonem antiagregační terapii - 100 mg kyseliny acetylsalicylové denně. Během průběhu výkonu je pacientovi aplikován i.v. heparin v dávce 5000–7500 j. Pacient je před výkonem lačný a přijímá pouze tekutiny. Důležité jsou před začátkem výkonu koagulační poměry. (Heřman, 2014; Kozák, 2023)

Samotný výkon začíná, jakmile punktujeme jehlou nejčastěji arteria femoralis communis (antegrádně či retrográdně podle postižení pánevních tepen nebo tepen DKK). Po jehle zavádíme vodič přes stenotický nebo úplně uzavřený úsek tepny až do místa zdravé tepny. V případě špatného průniku do cévy se používají speciální vodiče s rotační kontrolou. Následně zavádíme po vodiči balónkový katétr, přičemž by měla být jeho šířka maximálně o 10 % větší, než je průměr cévy a délka balónku by měla být shodná jako délka postiženého úseku tepny. Po umístění do správného místa se balónek naplní kontrastní látkou a dilatuje se. Dilatovaný balónek se ponechá v místě 1-2 minuty. Celý výkon probíhá pod kontrolou DSA (digitální subtrakční angiografie). (Heřman, 2014; Krajina & Peregrin, 2005)

Při zavádění balónkového katétru dochází k poranění cévní stěny, která způsobuje začátek autoreparativních procesů, které mohou vést k časně tromboze později k restenóze v léčené části tepny. Nejčastější příčinou pozdního selhání PTA je myointimální hyperplazie. Myointimální hyperplazie je způsobena migrací buněk hladké svaloviny a proliferací intimy. K předcházení komplikacím je nutná medikamentózní léčba jak během výkonu, tak i po ukončení výkonu. Pacienti by měli po ukončení výkonu užívat Anopyrin 100 mg/den p.o. po dobu 6 měsíců někdy i déle. U výkonů provedených na cévách menšího kalibru se podává duální protidesticková terapie. Podává se kombinace Anopyrinu a Clopidrogelu. Během výkonu dostávají pacienti 5000 j. heparinu i.v. a po ukončení výkonu dva dny 5000 j heparinu subkutánně třikrát denně. (Kozák, 2023)

V současné době se kvůli léčbě stenóz a restenózy periferních tepen stále více využívají balónky potahované léčivem DEB (drug eluting balloon). (Kozák, 2023)

DEB

Drug-eluting balónkové katétry (DEB) umožňují lokální aplikaci antiproliferativních látek, a využívají se za situace, kdy se chceme vyhnout implantaci metalické vrstvy stentu. Jedná se o balónkové katétry pokryté účinnou látkou, která se po insuflaci balónku uvolní do cévní stěny. Díky aplikaci lokální antiproliferativní látky dochází k omezení neointimální hyperplazie v cévní stěně. (Pleva, 2021)

Na povrchu balónku se jako účinná látka používá paclitaxel (cytostatikum), sirolimus (imunosupresivum). Nejčastěji z nich se využívá paclitaxel. Důležitou rolí je způsob vazby paclitaxelu na povrchu balónku. Nejčastěji je používán iopromid, který zvyšuje rozpustnost paclitaxelu. Iopromid-paclitaxelové balónkové katétry prokazují svoji efektivitu v léčbě instent restenózy. Paclitaxel se tedy snadno váže na povrch balónkového katétru a rychle proniká do tkání, kde se ireverzibilně váže na mikrotubuly v buňkách cévní stěny. Tato vazba má po krátké aplikaci dlouhodobý antiproliferativní účinek. Koncentrace paclitaxelu na balónkovém katétru by měla být 3 $\mu\text{g}/\text{mm}^2$. Použití DEB ale většinou brání vysoká cena. (Kozák, 2023; Pleva, 2021)

Intravaskulární litotrypse (IVL)

Intravaskulární litotrypse pomocí systému Shockwave je účinná technika pro léčbu arteriálních kalcifikací. Technika využívá sonické tlakové vlny, které procházejí neškodně měkkými tkáněmi, čímž minimalizují riziko pro nekalcifikované části cév. Je-li v místě postižení kalcifikace tlaková vlna ji roztříští. (Holden et al., 2019)

System se skládá z generátoru, propojovacího kabelu a katétru IVL, v němž je umístěna soustava litotryptických zářičů, které jsou umístěny v uzavřeném balónku. Jakmile je kalcifikovaná arteriální léze překonána vodícím drátem, je IVL katétre posunut napříč lézí. Balónek se pomocí směsi kontrastní látky a fyziologického roztoku roztáhne přibližně na tlak 4 atmosfér, díky tomu dojde k přiložení balónku k cévní stěně (nízký tlak snižuje riziko barotraumatu). Aktivuje se generátor, který produkuje energii o napětí 3 kV, napětí se šíří propojovacím kabelem a katétre k litotryptickým zářičům rychlostí 1 puls za sekundu, aby došlo k odpaření tekutiny v balónku a vytvoření rychle se rozpínající bubliny. Zvukové tlakové vlny mají tlak 50 atmosfér, procházejí balónkem a poté měkkou cévní stěnou, přičemž rozbíjí ztvrdlý kalcifikovaný plak. Po rozrušení vápníku se balónek nafoukne na nominální tlak 6 atm., aby se maximálně rozšířil lumen. Tento cyklus se opakuje, dokud není dosaženo požadovaného průměru lumen. (Adams et al, 2020; Wong et al., 2022)

Stenty

Stenty se využívají k implantaci do cév pro zachování dlouhodobé průchodnosti. Jsou to kovové výztuže trubicového tvaru. Indikací pro implantaci stentu do cévního řečiště je neuspokojivý výsledek po předchozím PTA jako je restenóza více než 30 %, elastický recoil, nebo je po PTA patrná okluzivní disekce. Doporučuje se implantovat stent o 10 % většího průměru, než je céva, tím je umožněno lepší vlačování stentu do cévní stěny. Stenty rozdělujeme na balónexpandibilní stenty a samoexpandibilní stenty.

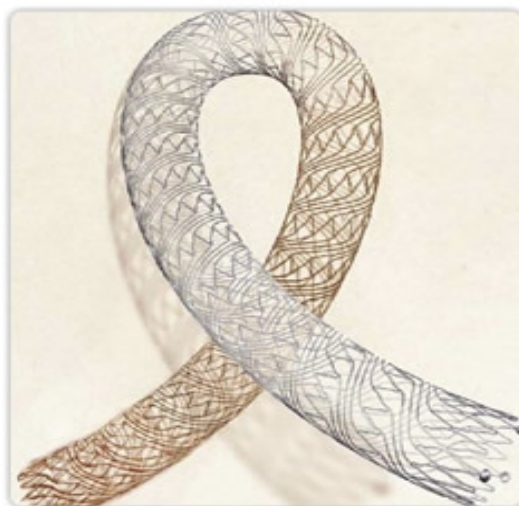Charakteristika stentů:

1. Radiální síla – což je schopnost, která umožňuje přetlačit kompresivní sílu stenózy.
2. Kruhová pevnost – což je schopnost vzdorovat zevní kompresy. (Heřman, 2014; Kozák, 2023)

Samoexpandibilní stenty

Samoexpandibilní stenty jsou vyráběny z nitinolu. Jedná se o slitinu niklu a platiny. Nitinol je známý pro svou tvarovou paměť, tedy schopnost slitiny po zahřátí na určitou teplotu vrátit se do preformovaného tvaru. Tato vlastnost je způsobena změnami v krystalické mřížce, za nízkých teplot zaujímá jinou konfiguraci než za teplot vyšších. Mezi další vlastnosti patří superelastická (díky této vlastnosti se stenty po odstranění zádržného mechanismu např. stažení pochvy samy roztahují a přiléhají k cévní stěně), a hysterezní chování (během spontánní expanze stent působí menší silou na cévní stěnu, než je síla potřebná k jeho opětovnému stlačení). Nitinol není feromagnetický, stenty jsou tudíž lépe kompatibilní s MRI. (Horák et al., 2014)

Samoexpandibilní nitinolové stenty díky svým vlastnostem lépe adherují na cévní stěnu, zejména u komplexních lézí u zužujících se cév nebo dilatovaných, aneuryzmaticky rozšířených cév. Typický Samoexpandibilní stent je vyobrazen na Obrázku 3. Využívají se při bifurkačních lezích, v namáhaných ohybových segmentech. Nevýhodou samoexpandibilních nitinolových stentů je v porovnání s ocelovými BE stenty nízká radiální síla. Nevýhoda je však do jisté míry vyvážena schopností expanze a tzv. superelasticitou. (Horák et al., 2014)



Obrázek 3. SMART® Flex stent

Zdroj: (Self-expandibilní stenty: SMART® Flex stent, 2013)

Balónexpandibilní stenty

Jedná se o stenty vyráběné z chirurgické oceli laserovým řezáním kovové trubičky. Stenty jsou tvořeny z prstencových segmentů, spojených kovovými můstky, které umožňují větší flexibilitu. Prvním stentem, který byl vyroben z oceli laserovým řezáním byl Palmatz stent. (Krajina & Peregrin, 2005)

Balónexpandibilní stenty mají větší kruhovou pevnost i radiální sílu než SE stenty. Dále lépe vzdorují elastickému recoilu, ale po překonání kruhové pevnosti se nevratně deformují. Lze je velmi přesně umístit, jsou vhodné při dilataci krátkých lézí v nepříliš vinuté tepně. Většina stentů je vyráběna jak ve formě, kdy je stent bez balónku nebo je balónek na stentu rovnou fixován. U stentů, na kterých není balónek fixován je nutné balónek nasadit manuálně. Výhodou je výběr různé velikosti balónku. Ručně nasazený balónek má ale nevýhodu, nasazený stent je k balónku daleko hůře fixován. V důsledku trvale přítomného kovu byla však znemožněna remodelace tepny a problémem se stala také časná a pozdní trombóza ve stentu. K podstatnému pokroku, zejména díky výraznému snížení četnosti restenózy, přispěly lékové stenty (drug eluting stent, DES). (Krajina & Peregrin, 2005; Želízko, 2017)

Zásadním limitem implantací BMS (neboli bare metal stenty) byl výskyt restenózy. Na základě výskytu restenózy, která je podmíněná proliferací buněk hladkých svalových vláken medie, byly zavedeny lékové stenty neboli Drug Eluting Stents. Zavedení DES vedlo k eliminaci klinické restenózy. DES prošel vývojem různých generací. První generace měla konstrukci z nerezové oceli a byla potažena sirolinem nebo paclitaxelem. DES druhé generace jsou sestaveny ze slitin kobalt-chrom nebo platina-chrom a jsou potaženy everolimem nebo

zotarolimem. Antiproliferativní látky potaženy na DES druhé generace umožňují lepší flexibilitu, biokompatibilitu, reendotelizaci. DES druhé generace jsou nyní převažujícími implantovanými stenty. DES třetí generace jsou s biodegradabilním polymerem nebo zcela absorbovatelnými scaffoldy. Dlouhodobé studie odhalily problém, kterým je pozdní a velmi pozdní trombóza stentu. Příčinou je antiproliferační účinek stentu, který zpomaluje reendotelizaci protetického materiálu. Po implantaci DES je zásadní antikoagulace. Doba antiagregační terapie po DES je standardně 6 měsíců, u některých stentů může být doba zkrácena individuálně na 3 měsíce až 1 měsíc. (Senst et al., 2023; Varvařovský, 2016; Želízko, 2017)

Biodegradabilní stenty (BVS)

Cílem resorbovatelných stentů je zajištění dostatečné radiální síly po implantaci na přechodnou dobu. Společně s aplikací antiproliferativní látky k zabránění restenózy. Po této době za 6-12 měsíců dochází k remodelaci tepny a mělo by dojít k resorpci materiálu stentu a k obnově cévní reaktivity (schopnosti vazodilatace). BVS stenty poskytují dočasnou oporu cévní stěny a mají schopnost se rozložit a kompletně vstřebat. Po vymizení cizího materiálu a následné obnově endotelu by mělo být sníženo riziko pozdní trombózy BVS. Výhodou je i možnost použití neinvazivních zobrazovacích metod jako je: MRI, CT koronarografie. Tyto zobrazovací metody jsou v přítomnosti kovových stentů pro své artefakty nehodnotitelné. Povaha BVS může hrát pozitivní psychologickou roli pro pacienta.

(Novotný et al., 2016; Želízko, 2017)

Aktuální BVS jsou složené z polymeru nebo z bioabsorbovatelné slitiny kovu, přičemž nejpoužívanějším polymerem je PLLA (poly-L-laktátová kyselina, která podléhá hydrolyze, přičemž laktát je metabolizován v Krebsově cyklu na oxid uhličitý a vodu). Jedná se o semikrystalický polymer složený z krystalické složky a amorfního segmentu. Semikrystalické polymery jsou používány za účelem mechanické opory (tělo stentu), amorfní polymery (coating neboli potažení stentu). (Novotný et al., 2016; Želízko, 2017)

Prvním představitelem je Absorb BVSTM. Je vybaven dvěma platinovými radiopaktními značkami na každé straně. Ty umožňují orientaci při angiografii. Jako druhý zástupce se do klinické praxe dostal DESolve[®] NOVOLIMUSTM. A dále sem patří stenty na bázi slitiny hořčíku – stent MAGMARIS (Biotronik). BVS stenty zatím nejsou v periferních intervencích používány, jen minimálně. Použití mají občas jen v kardiologii. (Novotný et al., 2016)

Stentgrafty

Stentgraft je kombinací stentu (skeletu) a cévní protézy, která je potažena na stentu zevnitř nebo zevně. Stentgrafty se využívají při zástavě krvácení rupturovaných nebo perforovaných cév. Dále při léčbě disekcí nebo výdutí velkých cév. Stentgrafty se liší svojí konstrukcí (která může být bifurkační, tubulární, uniliakální), materiálem stentu (nitinolu, chirurgická ocel), typem stentu, materiálem cévní protézy (příčemž nejčastějším potahovaným materiálem je polytetrafluoroetylen – PTFE), a fixačním materiálem.

(Köcher et al., 2012; Kozák, 2023)

Použitý stentgraft je dán morfologií aneurysmatu a pánevního řečiště. Máli aneurysma vhodný proximální a distální krček, který je delší než 15 mm je indikována implantace tubárního (aortoartální) stentgraftu. Bifurkační typ stentgraftu je ideálním řešením při aneurysmatu abdominální aorty bez vhodného distálního krčku. Bifurkační typ zachovává fyziologické hemodynamické poměry. Jednodušší léčbou výdutí bez distálního krčku je použití uniliakálního stentgraftu. Tento typ stentgraftu je doplněn o uzávěr kontralaterálního pánevního řečiště s revaskularizací druhostranné končetiny extraanatomicky pomocí femoro-femorálním crossover by-passem. Tento typ nerespektuje fyziologické hemodynamické poměry a je indikován pouze u složitých morfologických poměrů na pánevním řečišti, kde není možné implantovat bifurkační typ stentgraftu. (Heřman, 2014)

Principem endovaskulární léčby aneurysmatu je vyřazení výdutí z krevního oběhu přemostěním stentgraftem, který je zavedený endoluminálně. Výkon se provádí v epidurální, spinální nebo lokální anestezii, kvůli závažným onemocněním většiny pacientů. Pacienti jsou během výkonu heparizováni a jsou jim podána antibiotika. Implantace stentgraftu se provádí z jednostranné (tubulární, uniliakální stentgraft) nebo oboustranné (bifurkační stentgraft) arteriotomie arteria femoralis. Stentgraft je zaváděn v zavaděči v komprimovaném stavu, po zavedení do cíle zájmu je stentgraft uvolněn a přikotven v místě nad a pod výdutí v nedilatované tepně. (tzv. krček). (Heřman, 2014; Köcher et al., 2012)

Komplikace mohou být systémové, které mají obdobný charakter jako při angiografii či chirurgickém výkonu. Dále mohou být komplikace vázané na endoprotézu, kde řadíme její nesprávné umístění, okluze, infekce a přetrvávající perfuze vaku aneurysmatu. A komplikace vázané na zaváděcí systém, kde řadíme disekce aorty a pánevních tepen a jejich perforace. Hlavním kritériem časné úspěšnosti je úplné vyloučení aneurysmatu z oběhu. Kritériem pro dlouhodobou úspěšnost a účinnost endovaskulárního výkonu je přetrvávající vyloučení aneurysmatu z oběhu s postupným zmenšováním trombotizovaného vaku výdutě.

(Heřman, 2014)

5.1.2 Subintimální rekanalizace (SIR)

Kvůli nízké primární úspěšnosti PTA došlo k následnému vývoji metody subintimální rekanalizace. Subintimální rekanalizace dále jen SIR byla poprvé popsána v roce 1987 u léčby femoro-popliteální okluzivní choroby při intermitentní klaudikaci. Principem SIR je vytvoření tzv. „neolumen“ v subintimálním neboli extraluminálním prostoru (v místě tepny s nejmenší vitalitou, kde je stěna nejvíce náchylná k disekci). Po průniku vodiče subintimálně pomocí katétru, je na konci vytvořena klička, pomocí které dochází k otevírání subintimálního prostoru. (Krajina & Peregrin, 2005; Markose et al., 2010)

SIR se využívá zejména u kritické končetinové ischemie (CLI), ale i u pacientů s intermitentními klaudikacemi. Dalšími indikacemi jsou dlouhé uzávěry, difúzní aterosklerotické změny. U těchto pacientů je obvykle indikována chirurgická léčba. V případě kontraindikace chirurgické léčby je SIR technika metodou první volby. Metoda může být využita i v případě intraluminálního selhání plastiky nebo jako alternativa chirurgického bypassu. (Pernès et al, 2015; Heřman, 2014)

Technika SIR

Technika se podobá chirurgické endarektomii, kdy okludovaná tepna je rekanalizovaná pomocí tzv. „strippingu“ intimy a části tunici medii (odstranění vnitřní vrstvy a části střední vrstvy). Pomocí „strippingu“ dochází k vytvoření neolumenu, který je zbaveno aterosklerózy, která se nachází na postižené vnitřní vrstvě arterie. U techniky SIR je aterosklerózou postižená vnitřní vrstva a neolumen je vytvořen ve stěně arterie. (Krajina & Peregrin, 2005)

Výkon začíná, jakmile pronikáme vodičem do subintimálního prostoru v místě proximálního konce okluze nebo nad ní. Vodič je směřován pomocí katétru do stěny arterie. Jakmile vstoupíme vodičem do subintimálního prostoru je nutné, pro bezpečné vytvoření subintimálního kanálu, využít kličky na konci vodiče. Pro vytvoření kličky vodiče je důležité, aby byl vodič z nitinolu s hydrofilním povrchem. Vytvořená klička je velmi tuhá. Při jejímž posunu periferním směrem dochází k otevírání subintimálního prostoru. V subintimálním prostoru většinou klička prochází spirálovitě kolem arterie, takto se vytvoří kanál až k místu vstupu do lumina arterie tzv. „re-entry“ pod spodním koncem uzávěru rekanalizované tepny. Jeli arterie pod uzávěrem zcela zdravá, následně dochází k výstupu kličky spontánně ze subintimálního prostoru a následně vodič vchází do pravého lumen. U arterie, která je pod uzávěrem postižena aterosklerózou se nevytváří re-entry spontánně. V tomto případě je nutné změnit místo umístění vodiče v subintimálním prostoru tak, že vodič zavedeme do místa arterie, které není ateroskleroticky postižené a umožní vytvoření „re-entry“. Úspěšnost zpětného

vníknutí vodiče do lumenu je zkontrolována pomocí aplikace kontrastní látky. Disekce arterie je následně dilatována klasickým balónkem o průměru 5 mm. Schéma subintimální rekanalizace je vyobrazeno na Obrázku 4.

(Krajina & Peregrin, 2005)

Po ukončení výkonu je pacientovi indikována antikoagulační léčba. Léčba se určuje, podle délky uzávěru a kvality výtokového traktu. U krátkých uzávěrů je dostatečná miniheparinizace, u které se pacientovi podává 3 x 5000 jednotek heparinu subkutánně. U dlouhých uzávěrů je pacientovi podáván heparin 24 hodin po ukončení výkonu kontinuálně i.v. v množství 800–1000 jednotek/hodinu. Následně pacient užívá nízkomolekulární heparin po dobu 3 měsíců. (Heřman, 2014)

Re-entry katétry

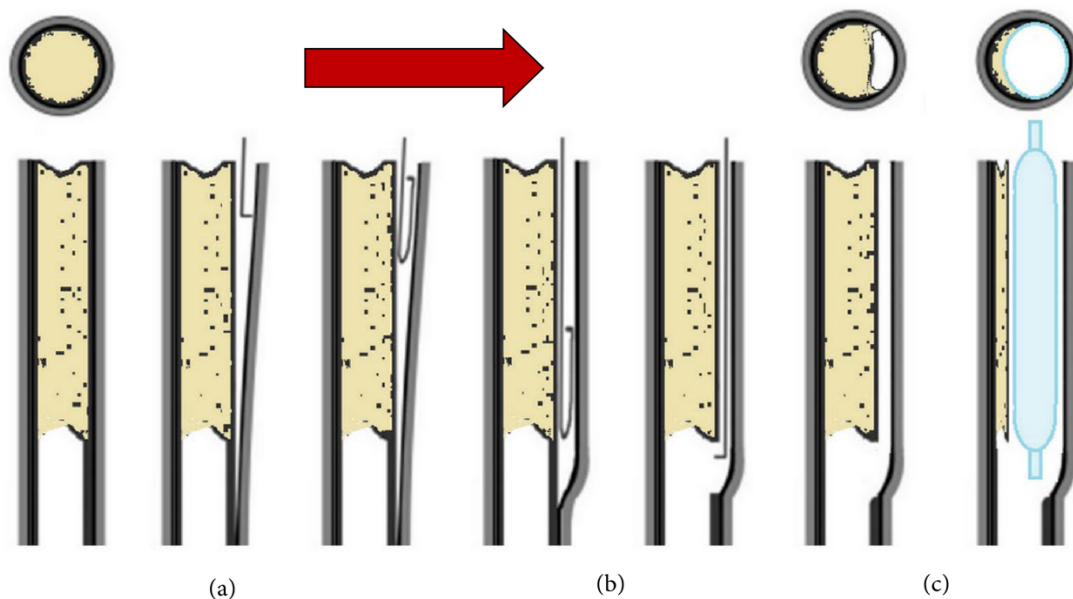
Pomocí re-entry katétrů se dá dostat ze subintimálního prostoru do původního lumen. Mezi používané re-entry katétry řadíme např. Outback, Enteer nebo Offroad. (Jacobs, 2014)

Outback katétr – je re-entry zařízení, které umožňuje re-entry do lumen cévy ze subintimálního prostoru během SIR. Zařízení je složeno z vodícího katétru s nitinolovou hypotubou, která je zakončená zahnutým hrotem jehly. Hrot postupuje z konce katétru, aby pronikl z disekce do pravého lumen. Jehla se zasune do vodícího katétru a zařízení je dopraveno přes vodič do místa opětovného vstupu. Drát je zasunut zpět do zařízení a víceúčelový úhel katétru je pod fluoroskopickou kontrolou upraven tak, aby jeho konec směřoval do pravého lumen. Poté je možné jehlu vysunout a zavést ji. (Husainy et al., 2021; Jacobs, 2014)

Katétr Enteer – používá plochý balónek s bočním výstupním bodem, což je lumen katétru ve středu plochého balónku. Nafouknutí plochého balónku v subintimální rovině vede k tomu, že se balónek orientuje tak, aby „křídla“ balónku byly ve směru intimální roviny. Boční otvor katétru směřuje ve směru adventicie, nebo intimy. Z bočního otvoru balónku je poté vyveden tupý katétr, který pronikne do plakové vrstvy a vytvoří re-entry. Zařízení je malé a snadno se sleduje až do místa re-entry a nafouknutí balónku zajišťuje orientaci katétru do skutečného lumen. (Jacobs, 2014)

Offroad katétr – zařízení se skládá z balónkového katétru kombinovaného s jehlovou hypotubou. Balónkový katétr je kompatibilní s vodícím drátem a je sledován do místa opětovného vstupu, distálně od okluze. Balónek má kónický tvar a je bez hrotu. Po nafouknutí v subintimální rovině v místě požadovaného re-entry se tvar balónku vychýlí z medie a adventicie směrem k intimě, čímž nasměruje hypotubu s jehlovým hrotem tak, aby pronikla intimou a umožnila průchod vodícího drátu do distálního pravého lumen. Systém re-entry

katétru Offroad je jedinečný tím, že se dodává ve dvou délkách (70 a 100 cm), ty umožňují operátorovi zvolit vhodnou délku katétru při práci s antegrádním nebo kontralaterálním femorálním přístupem. (Jacobs, 2014)



Obrázek 4. Schéma subintimální rekanalizace

Zdroj: (FEM Simulation of Subintimal Angioplasty for the Treatment of Chronic Total Occlusions, 2018)

5.1.3 Aterektomie

Aterektomie je endovaskulární metoda, při které dochází k odstranění aterosklerotického plátu obvykle řezáním, nebo obrušováním pomocí mechanického zařízení na bázi katétru. V současné době je několik technik aterektomie: Přímá aterektomie, laserová aterektomie nebo rotační aterektomie. (Bulvas, 2021)

Přímá aterektomie

Přímá aterektomie se využívá při léčbě periferních tepenných onemocnění. Přímá aterektomie je považována za minimálně invazivní léčbu, která odstraňuje kalcifikovaný plak a obnovuje průtok cévy. Mezi další výhody patří snížení rizika barotraumatu a menší riziko disekce. Pomocí systému SilverHawk dochází k podélnému odstranění ateromu. Systém je vybaven karbonovým ostřím, které odstraňuje aterom z poškozené cévní tkáně. Přístroj rozšiřuje lumen arterie mechanicky a minimalizuje trauma cévní stěny. (Ibáñez et al., 2011)

Lze využít i k dlouhým rekanalizacím bérceových tepen, přičemž oblíbeným místem je podkolenní tepna, kde nejsou vhodné podmínky k implantaci stentu. (Bulvas, 2011)

Rotační aterektomie

Rotační aterektomie se využívá při dlouhých, těžkých, kalcifikovaných lézích. Nejznámější zástupcem je systém Jetstream. Systém Jetstream je rotující a aspirační zařízení, které má rozšířitelný řezací hrot. Je určený k rotační aterektomii, ale i k trombektomii. Systém Jetstream se skládá ze dvou částí. Z konzole, která obsahuje elektromotor a dvě peristaltické pumpy (pro infuzi fyziologického roztoku a aspiraci sraženiny). Pumpa je připevněna na infuzní tyči. Druhou částí je ovládací pod, který používá operátor pro aktivaci zařízení. Katétry Jetstream (XC) využívají princip diferenciálního řezání, při kterém odřezávají kalcifikované plaky ve prospěch poddajnější tkáně. Během řezání se aplikuje fyziologický roztok a následně dojde k jeho aspiraci s rozbitými fragmenty do špičky katétru a následně do sběrného vaku. Katétra Jetstream (XC) využívá pro aterektomii dvě sady rotujících čepelí. Jedna sada je umístěna v kovovém pouzdře na špičce katétru. Při otáčení ve směru hodinových ručiček ovlivní řezání v průměru 3 mm. Druhá sada čepelí je výkyvná a nachází se na vnějším povrchu katétru. Ovlivňuje řezání při otáčení proti směru hodinových ručiček. Katétra je zaváděn po drátu pomalu, aby nedocházelo k poklesům rychlosti otáčení. Elektromotor roztáčí katétry vysokou rychlostí 60-70 tisíc otáček/minutu. (Akkus et al., 2015; Caputo; 2013; Shammass, 2015)

Excimerovaná laserová aterektomie (ELCA)

ELCA využívá monochromatický světelný paprsek s vysokou energií ke změně nebo rozpuštění plaku bez poškození okolní tkáně. Laser může také odpařovat tromby a potlačovat agregaci krevních destiček. K dodávce laseru se používají optické katétry. Pro endovaskulární aplikaci se používá xenochloridový laser a jeho vláknový optický katétr, který má více malých vláken, aby byl flexibilní při průchodu arteriemi. Postup katétru by měl být pomalý, aby bylo odstranění plaku účinné to kvůli malé hloubce pronikajícího energie. Pomalejší postup také vytvoří hladší kanál. U excimerovaného laseru je vysoká energie dodávána s krátkou dobou interakce neboli pulzně. Tímto způsobem jsou porušeny jenom tkáně, kterých se laser dotýká. (Akkus et al., 2015)

5.2 Endovaskulární intervence při akutních závěrech

Nejzávažnějším stavem je vznik akutní končetinové ischemie (ALI), která postihuje tepenný systém dolních končetin. ALI je definována jako náhlý pokles perfuze končetiny, který ohrožuje její životaschopnost a vyžaduje okamžitý léčebný zásah. Akutní tepenný uzávěr dolních končetin je způsoben na podkladě embolie nebo trombózy. Embolie představuje 70-80 %, trombóza zbývajících 20-30 %. V těchto případech se v léčbě uplatňuje lokální trombolýza, trombektomie, aterektomie. (Krajina & Peregrin, 2005; Theodoridis, 2018)

5.2.1 Lokální Trombolýza

V lidském organismu je za normálních okolností udržován rovnovážný poměr mezi koagulací a fibrinolýzou. Při poruše tohoto stavu a při převaze faktorů koagulace dochází ke vzniku trombózy. Tento stav může nastat jak v arteriálním, tak i v žilním řečišti. V arteriálním řečišti má trombóza za následek uzávěr tepny s následnou ischemií končetiny, bolestí, a dále může pacienta ohrožovat ztrátou končetiny, ale i na životě. Lokální trombolýza zaujímá místo v léčbě těchto postižení. Většinou bývá doplněna o PTA. Principem lokální trombolýzy je aplikace trombolytika přímo do trombu, tato aplikace následně akceleruje fibrinolytické procesy. Výhodou lokální trombolýzy je možnost redukce celkové dávky trombolytika a dále minimalizace systémového trombolytického účinku. Další výhodou je snížení krvácivých komplikací díky lokálnímu podání fibrinolytika. (Chochola, 2015; Heřman, 2014; Krajina & Peregrin, 2005; Kozák, 2023; Raupach et al., 2022)

Na základě výsledků angiografického vyšetření se indikuje provedení lokální trombolýzy. Rozhodnutí o indikaci provádí skupina specialistů, která je složena z klinika

(nefrologa, angiologa, kardiologa), cévního chirurga a intervenčního radiologa. Základem rozhodování pro indikaci je klinický stav pacienta, stav končetiny, příčina uzávěru a vyloučení absolutních kontraindikací s přihlédnutím ke kontraindikacím relativním.

(Krajina & Peregrin, 2005)

Indikacemi k volbě lokální trombolýzy jsou akutní či chronické uzávěry tepny nebo bypassu, akutní uzávěr dialyzačního katétru. Mezi absolutní kontraindikace patří nedávný chirurgický výkon, nedávné velké trauma (do 2 měsíců), gastrointestinální krvácení, intrakraniální tumor, cévní mozková příhoda, těhotenství, krvácivé stavy, kardiopulmonální resuscitace v posledních 10 dnech. Mezi relativní kontraindikace řadíme: věk po 75 let, vředová choroba v anamnéze, stav po předchozí katetrizaci a fibrilace síní s trombem.

(Heřman, 2014, Kozák, 2023)

Maximální doba k provedení trombolýzy u tepen dolních končetin je v pánevní oblasti 1 rok, u femoro-popliteální oblasti 6 měsíců a v bérkové oblasti 1 měsíc. U uzávěru tepenného bypassu jsou do 60 dne dobré výsledky trombolýzy. (Krajina & Peregrin, 2005)

Trombolytika

Výběr lytika je základem celkové bezpečnosti a účinnosti výkonu. Trombolytika rozdělujeme do dvou skupin. Z první skupiny trombolytik byly používané látky z tkáňových kultur (urokináza, streptokináza). Druhou skupinu tvoří technologicky rekombinantní látky (rekombinantní t-PA altepláza, retepláza). U nás v ČR je schválen a používán rekombinantní tkáňový aktivátor plasminogenu – actilyse. (Krajina & Peregrin, 2005; Kozák, 2023)

Lokální kontinuální trombolýza

Výkon začíná Seldingerovou punkcí postižené cévy. Po punkci pomocí vodiče pronikneme přes postižený úsek tepny a poté se do proximální části uzávěru zavádí katétr s postranními otvory. Katétr má distální konec opatřen chlopní. Do katétru je podáváno trombolytikum kontinuálně pomocí infuzní pumpy a efekt trombolytika je kontrolován pomocí skiaskopie. Není-li katétr správně umístěn do místa uzávěru, pak dochází k úniku trombolytika, následně může dojít k systémovému účinku. Přímé intratrombotické podání trombolytika zvyšuje kontaktní plochu pro jeho působení a díky tomu i vyšší účinnost aplikace. Pro úspěšnou trombolýzu je proniknutí vodičem přes uzávěr tzv., „guidewire traversal test“ Pod skiaskopickou kontrolou se katétr zasouvá do zbývajícího trombu.

(Krajina & Peregrin, 2005; Kozák, 2023)

Při lokální kontinuální trombolýze je nejčastěji aplikovaná dávka trombolytika 0,5-1 mg rt-PA (actilyse) za hodinu. Hodinová dávka trombolytika by neměla přesáhnout 2 mg a celkové podané množství nemá přesáhnout 40 mg. (Krajina & Peregrin, 2005)

Každých 6 hodin jsou prováděny kontrolní testy krevního obrazu, dávka trombolytika je následně upravována. Důležitá je hladina fibrinogenu, je-li hodnota pod 1 mg/l je poté nutné trombolýzu přerušit. Další důvody pro přerušení nebo ukončení trombolýzy jsou krvácení, rozvoj koagulopatie nebo závažný pokles v krevním obraze. (Radvan et al., 2020)

Během trombolýzy je doporučeno podat heparin jako prevence perikateérové trombózy. Na začátku trombolýzy se podává heparin ve formě bolusu – maximálně 5000 jednotek i.a. nebo i.v. Během trombolýzy se podává nefrakcionovaný heparin v infuzi 500 jednotek heparinu/hod. (Černá et al., 2018)

Lokální akcelerovaná trombolýza

Lokální akcelerovaná trombolýza je technika, která byla vyvinuta kvůli snížení doby potřebné pro provedení trombolýzy. Tato technika využívá koaxiálních systémů s rozdělením lytika: podání počátečního bolusu trombolytika do sraženiny, pulzní-sprejovou trombolýzu, nebo kombinaci. (Krajina & Peregrin, 2005)

Pulzní-sprejová farmakomechanická trombolýza (PST)

PST je kombinací kontinuální trombolýzy a mechanické fragmentace trombu. Tím je způsobeno působení trombolytika na větší ploše. U pulzní-sprejové metody se podává opakovaně malé množství trombolytické látky pod tlakem silnými nástřiky. Trombolytikum pulzně vstříkují do trombu mnohočetnými otvory v katétru. Pronikne-li vodič s katétreem skrz nebo do konce sraženiny, je PST doporučenou metodou. Následně je po ukončení trombolýzy provedena PTA kvůli případné zbytkové stenózy. (Krajina & Peregrin, 2005)

Sonotrombolýza

Sonotrombolýza je technika, která je založena na léčbě krevních sraženin pomocí ultrazvuku. Používá se pro zlepšení trombolytické léčby. Tato metoda využívá mechanických biologických účinků ultrazvukového vlnění k podpoře šíření trombolytických léčiv do krevní sraženiny a k mechanickému rozbití krevní sraženiny. Menší studie in vivo a in vitro prokázaly urychlení rozpadu trombu při použití ultrazvukového vlnění o frekvenci 20kHz-2MHz v kombinaci s trombolytiky. Mechanickým působením ultrazvukového vlnění dochází k vibraci trombu, narušení jeho struktury a urychlení průniku fibrinolytických enzymů. Dále

dochází k změnám velikosti mikrobublin v krevním řečišti, jejich nestabilitě, kolapsům a následného vzniku tzv. šokových vln. Čímž vznikají síly odpovědné za mechanickou složku. Důležitou roli hrají i netermální efekty ultrazvukového vlnění, díky kterým dochází k přímé aktivaci fibrinolytických enzymů a periferní vazodilatace. Efekt sonotrombolýzy lze zvýšit použitím echokontrastu – pulmostabilní mikrobubliny. (Ampapa, 2010; Goel & Jiang, 2020; Goldemund et al, 2007)

Systém EkoSonic™ Endovascular (EKOS) umožňuje cílené lokální podání trombololytika a zároveň aplikaci nízkofrekvenčního, vysokofrekvenčního ultrazvukového vlnění do místa uzávěru tepny pro rychlejší proniknutí fibrinolytika dovnitř trombu. Důvodem využití této terapie s pomocí EKOS systému je použití kratší doby infuze a nižší dávky trombololytické léčby. Díky tomu se snižují komplikace spojené s jejich použitím. EKOS systém se skládá z infuzního katétru, ultrazvukového jádra a řídicí jednotky. (Khan et al., 2019; Školoudík, 2014)

5.2.2 Trombektomie

Trombektomie je endovaskulární metoda, která se využívá u pacientů s akutními či subakutními uzávěry tepen dolních končetin. Nejčastějšími metodami jsou aspirační a mechanická trombektomie. Při aspirační trombektomie je trombus odsát, při mechanické trombektomie je trombus roztržěn na drobnou drť a následně odsát. (Bulvas, 2021)

Aspirační trombektomie (AT)

Aspirační trombektomie je využívána k odstranění malých izolovaných trombů, není účinná u dlouhých okluzí nebo u velkého postižení cév. Je také omezena neschopností dosáhnout do velmi malých cév. AT je nejvhodnější pro tromby umístěné na specifických místech v cévách např. bifurkace bérceových cév nebo zúžené úseky cév. Metoda začíná zavedením katétru do blízkosti trombu skrz pouzdro s odnímatelnou chlopní. Čím je trombus blíže hrotu katétru, tím se rychleji vytvoří sací mechanismus a trombus je nasátý dovnitř katétru. Pro tento účel se používá injekční stříkačka, která se nasadí na proximální konec a vytvoří se podtlak. Poté se provede rychlá aspirace, a jakmile se trombus zachytí v katétru, je aspirace pozastavena. Po odstranění chlopně se katétr může s tromby vytáhnout skrz pouzdro. (Chochola et al., 2005; Shammas, 2018)

Mechanická trombektomie

K metodě mechanické trombektomie se dnes přistupuje u pacientů s akutními či subakutními uzávěry tepen dolních končetin. Metodu lze použít pro reperfuzi i u nemocných s bezprostředně ohroženou končetinou. Tato metoda snižuje rizika spojená s chirurgickou a trombolytickou léčbou, omezuje hospitalizační dobu a téměř eliminuje nutnost pobytu pacienta na jednotce intenzivní péče. U primárně trombotických okluzí umožňuje katétru odstranit nejen krevní sraženinu, ale i fragmentabilní část příčné léze. U akutních a subakutních uzávěrů jsou okludované hmoty měkké a lze přes ně dobře proniknout vodičem a následně provést mechanickou trombektomii. Principem mechanické trombektomie je rychlé odstranění trombu bez nutnosti trombolýzy nebo zkrácení její doby. (Bulvas, 2021; Chochola, 2015)

Katétru, který se dnes nejčastěji používá k léčbě uzávěrů tepen dolních končetin je ROTAREX. Jedná se o katétru s rotující hlavicí, který je poháněn kovovou spirálou. Hlavice rotuje rychlostí až 60 000 otáček/minutu. Na povrchu hlavice nejsou žádné ostré čepele, výčnělky nebo nože. Hlavice je složena ze dvou válců, které mají aspirační otvory. Do trombu se aplikuje trombolitikum, tvar hlavice následně vytváří silný vír a díky němu dochází k fragmentaci okluzivních hmot. Uvolněné fragmenty s trombolitikem jsou odsávány skrz otvory ve válcích, ve kterých jsou rozmělněny na drť. Drť je poté transportována do sběrného vaku mimo tělo pacienta. Zařízení se používá u cév o průměru 3 mm a větších, pronikneme-li vodičem lézí intraluminálně. (Bulvas, 2021; Chochola, 2015))

Technický úspěch pomocí mechanické trombektomie katétru Rotarex se podle publikovaných dat pohybuje ve femoropopliteálních segmentech mezi 92-100 %. (Bulvas, 2021)

ZÁVĚR

Bakalářská práce se zabývá onemocněními tepen dolních končetin a jejich následnou endovaskulární léčbou. Cílem bakalářské práce bylo zpracovat poznatky o možnostech endovaskulární léčby dolních končetin.

V první kapitole jsem se věnovala úvodu do anatomie. V druhé a třetí kapitole jsou uvedeny poznatky o ateroskleróze, akutní a chronické ischemické chorobě dolních končetin. Ve čtvrté části bakalářské práce byly uvedeny zásady vaskulárních intervencí. Byla popsána příprava pacienta před výkonem a po výkonu, punkce cévního přístupu pomocí Seldingerovy metody, DSA, angiografická vyšetřovna, farmaka užívaná v intervenční radiologii a v poslední řadě role radiologického asistenta na intervenčním sále.

V předposlední kapitole byly popsány endovaskulární intervence pro léčbu chronické ischemické choroby dolních končetin. Z možností endovaskulární léčby byla popsána PTA s využitím lékem potaženým stentem, s lékem potaženým balónkem, biodegradabilním stentem nebo intravaskulární litotrypse. Druhá intervence, která byla popsána byla SIR a poslední popsanou metodou v této kapitole byla atrektomie, u které byly uvedeny stručně popsány systémy SilverHawk a Jetstream.

V poslední kapitole jsem se věnovala možnostem endovaskulárních intervencí pro léčbu akutní ischemie dolních končetin. Z metod byly popsány lokální trombolýza, trombektomie, u které byl uveden a popsán systém Rotarex.

V úvodní části byly stanoveny dílčí cíle, které byly v těchto kapitolách bakalářské práce splněny. Tato bakalářská práce může sloužit jako stručný přehled intervenčních zákroků na tepnách dolních končetin. Může také sloužit jako studijní text pro studenty radiologických oborů.

SEZNAM POUŽITÝCH ZDROJŮ

ADAMS, G., SHAMMAS, N., MANGALMURTI, S., BERNANDO, N. L., MILLER, W. E., SOUKAS, P. A., PARIKH, S. A., ARMSTRONG, E. J., TEPE, G., LANSKY, A., & GRAY, W. A. (2020). Intravascular Lithotripsy for Treatment of Calcified Lower Extremity Arterial Stenosis: Initial Analysis of the Disrupt PAD III Study. *Journal of Endovascular Therapy*, 27(3), 473-480. <https://doi.org/10.1177/1526602820914598>

AKKUS, N., ABDULBAKI, A., JIMENEZ, E., & TANDON, N. (2015). Atherectomy devices: technology update. *Medical Devices: Evidence and Research*. <https://doi.org/10.2147/MDER.S50594>

AMPAPA, R. (2010). Současnost a budoucnost rekanalizační léčby akutních ischemických mozkových příhod. *Www.neurologiepropraxi.cz*, (11(5), 342-346. <https://www.solen.cz/pdfs/neu/2010/05/15.pdf>

AMSTUTZ, C., BEHR, J., KREBS, S., HAEBERLIN, A., VOGEL, R., ZURBUCHEN, A., & BURGER, J. (2023). Design of percutaneous transluminal coronary angioplasty balloon catheters. *BioMedical Engineering OnLine*, 22(1). <https://doi.org/10.1186/s12938-023-01155-2>

BARTON, M., GRÄNTZIG, J., HUSMANN, M., & RÄSCH, J. (2014). Balloon Angioplasty – The Legacy of Andreas Gräntzig, M.D. (1939–1985). *Frontiers in Cardiovascular Medicine*, 1. <https://doi.org/10.3389/fcvm.2014.00015>

BULVAS, M. (2011). Česká angiologie a její proměny. *Vnitřní lékařství*, 672-680. <https://www.casopisvnitrnilekarstvi.cz/pdfs/vnl/2011/09/03.pdf>

BULVAS, M. (2009). Doporučení pro diagnostiku a léčbu ischemické choroby dolních končetin. *Cor et Vasa*, 51(2), 145-163. <https://doi.org/10.33678/cor.2009.036>

BULVAS, M. (2021). Endovaskulární mechanická aterotrombektomie. *Solen*, 210-216. <https://www.iakardiologie.cz/pdfs/kar/2021/04/05.pdf>

CAPUTO, R. P. (2013). Clinical Overview of the Jetstream Atherectomy System. www.vascular-disease-management.com.

<https://www.hmpgloballearningnetwork.com/site/vdm/content/clinical-overview-jetstream-atherectomy-system>

ČERNÁ, M., ROČEK, M., PEREGRIN, J. H., KOCHER, M., KRAJINA, A., PÁDR, R., HOŘEJŠ, J., & CIHLÁŘ, F. (2018). DOPORUČENÍ ČESKÉ SPOLEČNOSTI INTERVENČNÍ RADIOLOGIE ČLS JEP PRO PERIPROCEDURÁLNÍ MEDIKACI U ENDOVASKULÁRNÍCH VÝKONŮ, (72(2), 71-75. http://www.cesradiol.cz/dwnld/CesRad_1802_71_75.pdf

ČEŠKA, R. (2015). Interna - 3 svazky - 2., aktualizované vydání (Stanislav Juhaňák – Triton 2015). Triton.

ČIHÁK, R. (2016). Anatomie (Třetí, upravené a doplněné vydání, ilustroval Ivan HELEKAL, ilustroval Jan KACVINSKÝ, ilustroval Stanislav MACHÁČEK). Grada.

DOHNALOVÁ, D. (2016). Repetitorium patologie pro praktická cvičení. Univerzita Palackého v Olomouci.

FEM Simulation of Subintimal Angioplasty for the Treatment of Chronic Total Occlusions. (2018). Hindawi.com. Retrieved March 8, 2024, from <https://www.hindawi.com/journals/mpe/2018/2648910/fig1/>

FERDA, J., MÍRKA, H., BAXA, J., & MALÁ, A. (2015). Základy zobrazovacích metod.

GOLDEMUND, D., MIKULÍK, R., & REIF, M. (2007). SOUČASNÝ STAV A PERSPEKTIVY TROMBOLYTICKÉ TERAPIE (ČÁST II.). Solen, (8(5), 299-303. <https://www.neurologiepropraxi.cz/pdfs/neu/2007/05/10.pdf>

GRIM, M., & DRUGA, R. ([2016]). Základy anatomie. Univerzita Karlova v Praze, nakladatelství Karolinum.

HEŘMAN, M. (2014). *Základy radiologie*. Univerzita Palackého.

HOLDEN, A. (2019). The use of intravascular lithotripsy for the treatment of severely calcified lower limb arterial CTOs. *The Journal of Cardiovascular Surgery*, 60(1). <https://doi.org/10.23736/S0021-9509.18.10779-8>

HORÁK, D., HRABOŠ, V., ŠEMBERA, Z., & JAWORSKI, L. (2014). Selfexpandibilní koronární stenty, 127-130. <https://www.iakardiologie.cz/pdfs/kar/2014/03/05.pdf>

HUSAINY, M. A., SURESH, B., FANG, C., AMMAR, T., BOTCHU, R., & THAVA, V. (2021). OUTBACK catheter for treatment of superficial femoral and iliac artery chronic total occlusion: Experience from two centers. *Indian Journal of Radiology and Imaging*, 26(02), 249-253. <https://doi.org/10.4103/0971-3026.184410>

CHOCHOLA, M. (2015). Endovaskulární léčba akutní iliofemorální žilní trombózy. *Interní medicína pro praxi*, (17(3), 123-127. <https://www.internimedicina.cz/pdfs/int/2015/03/06.pdf>

IBÁÑEZ, M. A. V., CENIZO, N., RÍO, L., NORBERTO, E. S., Brizuela, J. -A., GUTIÉRREZ, V., & VAQUERO, C. (2011). Clinical and haemodynamic evolution of lesions treated by means of atherectomy with SilverHawk in the femoropopliteal sector. <https://doi.org/10.1016/j.ejrad.2011.01.018>

JACOBS, D. L. (2014). The Evolution of True Lumen Re-Entry. *Endovascular Today*. https://assets.bmctoday.net/evtoday/pdfs/et0314_Supp_bsx_Evolution%20of%20true.pdf

KARETOVÁ, D., VOJTÍŠKOVÁ, J., & ROZTOČIL, K. ([2016]). *Ischemická choroba dolních končetin: novelizace 2016*. Centrum doporučených postupů pro praktické lékaře, Společnost všeobecného lékařství.

KETTNER, J., & KAUTZNER, J. (2021). *Akutní kardiologie* (3., přepracované a doplněné vydání). Grada Publishing.

KHAN, K., YAMAMURA, D., VARGAS, C., ALEXANDER, T., & SURANI, S. R. (2019). The Role of EkoSonic Endovascular System or EKOS® in Pulmonary Embolism. *Cureus*. <https://doi.org/10.7759/cureus.6380>

KOCHER, M., UTÍKAL, P., ČERNÁ, M., BACHLEDA, P., & DRÁČ, P. (2012). Současný stav endovaskulární léčby aneurysmat abdominální aorty a její postavení v léčebném algoritmu, 124-133. <https://www.iakardiologie.cz/pdfs/kar/2012/03/07.pdf>

KRAJINA, A., & PEREGRIN, J. H. (2005). *Intervenční radiologie: miniinvazivní terapie*. Olga Čermáková.

KETTNER, J., &KAUTZNER, J. (2021). *Akutní kardiologie* (3., přepracované a doplněné vydání). Grada Publishing.

MAČÁK, J., & MAČÁKOVÁ, J. (2022). *Patologie* (3., doplněné a přepracované vydání). Grada Publishing.

MALÍKOVÁ, H. (2022). *Základy radiologie a zobrazovacích metod* (Druhé, aktualizované vydání). Univerzita Karlova, nakladatelství Karolinum.

MALÍKOVÁ, H. (2022). *Základy radiologie a zobrazovacích metod*. Bookport.cz. Retrieved February 6, 2024, from <https://www.bookport.cz/e-kniha/zaklady-radiologie-a-zobrazovacich-metod-1655946/>

MARKOSE, G., MILLER, F. N. A. C., &BOLIA, A. (2010). Subintimal angioplasty for femoro-popliteal occlusive disease. *Journal of Vascular Surgery*, 52(5), 1410-1416. <https://doi.org/10.1016/j.jvs.2010.03.046>

NAŇKA, O., & ELIŠKOVÁ, M. ([2015]). *Přehled anatomie* (Třetí, doplněné a přepracované vydání). Galén.

NOVOTNÝ, V., VARVAŘOVSKÝ, I., MATĚJKA, J., ROZSÍVAL, V., & LAZARÁK, T. (2016). Bioresorbable vascular scaffolds – Magic of the ephemeral? *Intervenční a akutní kardiologie*, 15(3), 127-134. <https://doi.org/10.36290/kar.2016.026>

PERNÉS, J. -M., AUGUSTE, M., BORIE, H., KOVARSKY, S., BOUCHAREB, A., DESPUJOLE, C., & COPPÉ, G. (2015). Infrapopliteal arterial recanalization: A true advance for limb salvage in diabetics. *Diagnostic and Interventional Imaging*, 96(5), 423-434. <https://doi.org/10.1016/j.diii.2014.09.002>

PLEVA, L. (2021). Iopromide-paclitaxel balloon catheters in coronary interventions. *Intervenční a akutní kardiologie*, 20(3), 133-138. <https://doi.org/10.36290/kar.2021.031>

POURMOUSSA, A. J., SMUCLOVISKY, E., PEŇA, C., & KATZEN, B. (2022). Maximizing Angioplasty.

POVÝŠIL, C., & ŠTEINER, I. (c2011). *Obecná patologie*. Galén.

PTA BALÓNKOVÉ KATÉTRY: .035“ POWERFLEX® Pro PTA balónkový katétr. (2013). Johnson & Johnson s.r.o. Retrieved February 27, 2024, from <https://www.jnj.cz/o-spolecnosti/struktura-spolecnosti/medical-devices-diagnostics/divize/cordis/periferni-intervence>

RADVAN, M., HUSTÝ, J., FLORIÁNOVÁ, A., HOŘÁKOVÁ, K., & KALA, P. (2020). Local thrombolysis for deep vein thrombosis: why, for whom and how? *Vnitřní lékařství*, 66(3), 146-151. <https://doi.org/10.36290/vnl.2020.043>

RAUPACH, J., MAŠEK, J., CHOVANEC, V., & MALÝ, R. (2022). Evolution of deep vein thrombosis treatment from leeches to mechanical thrombectomy. *Vnitřní lékařství*, 68(8), 508-512. <https://doi.org/10.36290/vnl.2022.108>

Results in Peripheral Interventions. *Techniques in Vascular and Interventional Radiology*, 25(3). <https://doi.org/10.1016/j.tvir.2022.100839>

ROZTOČIL, K., & PÍTHA, J. (2017). *Nemoci končetinových cév*. Mladá fronta.

RUČKA, DAVID et al., 2011. Akutní ischemie dolních končetin. *Medicína pro praxi* [online]. 10(8), 431-434 [cit. 2021-03-10]. ISSN 1803-5310. Dostupné z: <https://www.solen.cz/pdfs/med/2011/10/08.pdf>

Self-expandibilní stenty: SMART® Flex stent. (2013). Johnson & Johnson s.r.o. Retrieved February 26, 2024, from <https://www.jnj.cz/o-spolecnosti/struktura-spolecnosti/medical-devices-diagnostics/divize/cordis/periferni-intervence>

SENST, B., GOYAL, A., BASIT, H., & BORGER, J. (2023). Drug Eluting Stent Compounds. <https://www.ncbi.nlm.nih.gov/books/NBK537349/>

SHAMMAS, N. (2015). JETSTREAM Atherectomy: A Review of Technique, Tips, and Tricks in Treating the Femoropopliteal Lesions. *International Journal of Angiology*, 24(02), 081-086. <https://doi.org/10.1055/s-0034-1390083>

SHAMMAS, N. W. (2018). Thrombotic Lesions in the Lower Extremity Peripheral Arteries. *Cardiovascular Thrombus*, 459-467. <https://doi.org/10.1016/B978-0-12-812615-8.00032-6>

SOUČEK, M., ŠPINAR, J., & VORLÍČEK, J. (Eds.). (2011). *Vnitřní lékařství*. Grada.

- ŠKOLOUDÍK, D. (2014). Rekanalizační léčba mozkové ischemie – jak dál? *Solen*, (15(3), 125-130. <https://www.neurologiepropraxi.cz/pdfs/neu/2014/03/04.pdf>
- THEODORIS, P. G., DAVOS, C. H., DODOS, I., IATROU, N., POTOURIDIS, A., PAPPAS, G. M., STARAMOS, D., ANTONIADIS, P., ARGITIS, V., & DERVISIS, K. (2018). Thrombolysis in Acute Lower Limb Ischemia: Review of the Current Literature. *Annals of Vascular Surgery*, 52, 255-262. <https://doi.org/10.1016/j.avsg.2018.02.030>
- VARVAŘOVSKÝ, I. (2016). Bare metal stenty na cestě dinosaurů: studie LEADERS FREE, 100-101. <https://www.iakardiologie.cz/pdfs/kar/2016/02/10.pdf>
- VOMÁČKA, J., NEKULA, J., & KOZÁK, J. (2023). *Zobrazovací metody pro radiologické asistenty* (Třetí, doplněné vydání). Univerzita Palackého v Olomouci.
- VRABLÍK, M., MAREK, J. (Ed.). (2019). *Markova farmakoterapie vnitřních nemocí* (5., zcela přepracované a doplněné vydání). Grada Publishing.
- WONG, C. P., CHAN, L. P., Au, D. M., CHAN, H. W. C., & CHAN, Y. C. (2022). Efficacy and Safety of Intravascular Lithotripsy in Lower Extremity Peripheral Artery Disease: A Systematic Review and Meta-Analysis. *European Journal of Vascular and Endovascular Surgery*, 63(3), 446-456. <https://doi.org/10.1016/j.ejvs.2021.10.035>
- ZEMAN, M., & KRŠKA, Z. (2011). *Chirurgická propedeutika – Třetí, doplněné a přepracované vydání*. Grada Publishing.

SEZNAM ZKRATEK

ALI..... acute limb ischaemie (akutní končetinová ischemie)

AT.....aspirační trombektomie

Atmatmosféra

BE.....balónexpandibilní

BVS..... biodegradibilní stenty

CD..... compact disc (kompaktní disk)

CLI..... critical limb ischaemia (kritická končetinová ischemie)

cm..... centimetr

CT.....computer tomography (počítačová tomografie)

DEB.....drug elluting balloon (balón potažený léčivem)

DES.....drug elluting stent (stent potažený léčivem)

DKK.....dolní končetina

DSA.....digitální subtrakční angiografie

DVD..... digital video disk (digitální videodisk)

EKG..... elektrokardiografie

ELCA..... excimerovaná laserová atrektomie

i.a.intraaortálně

i.v...... intravenózně

IVL..... intravaskulární litotrypse

ICHDK.....ischemická choroba dolních končetin

J.jednotky

J/kg.....jednotky na kilogramy

kHz..... kilo hertz

kV..... kilo volt

LDL..... low dose lipids

MRI.....magnetická rezonance

mg.....miligram

MHz..... mega hertz

mm..... milimetr

mg/l.....miligram na litr

mm/l..... milimetr na litr

PACS.....picture archiving and communication systém (zobrazovací, ukládací a komunikační systém)

PLLA..... poly-L – laktátová kyselina

PST.....pulzní sprejová trombolýza

PTA..... perkutánní transluminální angioplastika

PTFE.....polytetrafluoroetylen

RA..... radiologický asistent

RTG..... rentgen

Rt-PA..... tkáňový aktivátor plazminogenu

SE..... samoexpandibilní

SIR..... subintimální rekanalizace

TK..... krevní tlak

SEZNAM POUŽITÝCH OBRÁZKŮ A TABULEK

Tabulka 1: Klinická stádia ICHDK dle Fontaina.....	15
Obrázek 1: Schéma Seldingerovi techniky.....	18
Obrázek 2: Balónkový dilatační balóněk.....	21
Obrázek 3: SMART Flex stent.....	25
Obrázek 4: Schéma Subintimální rekanalizace.....	29