



Zdravotně
sociální fakulta
Faculty of Health
and Social Sciences

Jihočeská univerzita
v Českých Budějovicích
University of South Bohemia
in České Budějovice

**Možnosti fyzioterapie u syndromu bolestivého
ramene**

BAKALÁŘSKÁ PRÁCE

Studijní program: **SPECIALIZACE VE ZDRAVOTNICTVÍ**

Autor: Tereza Loušová

Vedoucí práce: Mgr. Alena Bínová

České Budějovice 2022

Prohlášení

Prohlašuji, že svoji bakalářskou/diplomovou práci s názvem Možnosti fyzioterapie u syndromu bolestivého ramene jsem vypracoval/a samostatně pouze s použitím pramenů v seznamu citované literatury.

Prohlašuji, že v souladu s § 47b zákona č. 111/1998 Sb. v platném znění souhlasím se zveřejněním své bakalářské/diplomové práce, a to v nezkrácené podobě elektronickou cestou ve veřejně přístupné části databáze STAG provozované Jihočeskou univerzitou v Českých Budějovicích na jejích internetových stránkách, a to se zachováním mého autorského práva k odevzdanému textu této kvalifikační práce. Souhlasím dále s tím, aby toutéž elektronickou cestou byly v souladu s uvedeným ustanovením zákona č. 111/1998 Sb. zveřejněny posudky školitele a oponentů práce i záznam o průběhu a výsledku obhajoby bakalářské/diplomové práce. Rovněž souhlasím s porovnáním textu mé bakalářské/diplomové práce s databází kvalifikačních prací Theses.cz provozovanou Národním registrem vysokoškolských kvalifikačních prací a systémem na odhalování plagiátů.

V Českých Budějovicích dne 2.5.2022

Poděkování

V první řadě bych chtěla poděkovat Mgr. Aleně Bínové za vedení mé bakalářské práce, cenné rady a věnovaný čas. Dále bych chtěla poděkovat mým probandům za ochotu a trpělivost a vedoucí fyzioterapeutické ambulance, kde probíhal výzkum, za poskytnutí své ordinace. V neposlední řadě děkuji rodině a přátelům za podporu během celého studia.

Možnosti fyzioterapie u syndromu bolestivého ramene

Abstrakt

Tato bakalářská práce se zabývá problematikou syndromu bolestivého ramene. Text práce je rozdělen na dvě části – teoretickou a praktickou.

Teoretická část obsahuje anatomii pletence ramenního, ve které jsou popsány kosti, svaly, klouby a vazy. Zaměřuje se také na biomechaniku a kineziologii pletence ramenního. Dále charakterizuje jednotlivé formy syndromu bolestivého ramene, jejich diagnostiku a možnosti léčby. V neposlední řadě se zaměřuje na možnosti fyzioterapie v léčbě syndromu bolestivého ramene.

Praktická část se zaměřuje na kvalitativní výzkum a zhodnocení jeho výsledků. Údaje o probandech byly získávány pomocí polostrukturovaného rozhovoru a kineziologických rozborů. Výzkum obsahuje kazuistiky 3 probandek ženského pohlaví ve věkovém rozmezí 22 - 45 let s diagnózou syndromu bolestivého ramene. Všechny probandky podstoupily vstupní kineziologický rozbor, 10 terapií a následný výstupní kineziologický rozbor. Výsledky výzkumu jsou hodnoceny objektivně i subjektivně.

U dvou probandek došlo k výraznému zlepšení a odstranění bolestí díky pravidelnému docházení na terapie, dodržování domácího cvičení a ergonomie práce i pohybu. Třetí probandka dosáhla pouze mírného zlepšení a domácímu cvičení se příliš nevěnovala.

Cílem teoretické části práce bylo popsat struktury tvořící ramenní pletenec, příčiny vzniku syndromu bolestivého ramene a jeho symptomy. Cílem praktické části bylo sestavit vhodný rehabilitační plán na základě kineziologických rozborů.

Bakalářská práce může sloužit jako odborný materiál pro fyzioterapeuty a další zdravotnický personál, nebo jako pomocný studijní materiál pro studenty zdravotnických škol zejména oboru fyzioterapie.

Klíčová slova

Ramenní pletenec; syndrom bolestivého ramene; možnosti fyzioterapie

Physiotherapy options for painful shoulder syndrome

Abstract

This bachelor thesis addresses the topic of painful shoulder syndrome. The text of the thesis is divided into two parts - theoretical and practical.

The theoretical part contains the anatomy of shoulder knitting, where bones, muscles, joints, ligaments are described. It also focuses on biomechanics and kinesiology of the shoulder girdle. Furthermore, it characterizes the individual forms of painful shoulder syndrome, their diagnosis and treatment options. Last but not least, it focuses on the physiotherapy options in the painful shoulder syndrome treatment.

The practical part focuses on qualitative research and its results evaluation. Data about probands was acquired via semi-structured interviews and kinesiological analysis. The research includes 3 case reports of female probands with age range between 22 - 45 years and with the diagnosis of the painful shoulder syndrome. All probands underwent the entry kinesiological analysis, 10 therapies and the consecutive exit kinesiological analysis. The research results are evaluated objectively and subjective.

For two probands, there were a significant improvement and pain relief due to their regular attendance at therapies, their adherence to the home exercise and to the ergonomics of the work as well as the movement. The third proband achieved only a slight improvement and she did not pay much attention to the home exercise.

The theoretical part of the thesis aimed to describe the structure of the shoulder girdle, the causes of the painful shoulder syndrome and its symptoms. The practical part aimed to structure the appropriate rehabilitation plan based on the kinesiological analysis.

The bachelor thesis can serve as a professional material for physiotherapists and other medical persons, or as auxiliary study material for students of medical schools, especially with physiotherapy specialisation.

Key words

Shoulder girdle; painful shoulder syndrome; physiotherapy

Obsah

Úvod	9
1 Současný stav	10
1.1 Anatomie pletence ramenního.....	10
1.1.1 Kostí pletence ramenního	10
1.1.2 Klouby pletence ramenního	10
1.1.3 Svaly pletence ramenního	11
1.1.4 Vazy pletence ramenního.....	14
2 Biomechanika pletence ramenního	15
3 Kineziologie pletence ramenního	17
4 Syndrom bolestivého ramene	20
4.1 Impingement syndrom	20
4.1.1 Klasifikace dle Neera.....	20
4.1.2 Příčiny.....	21
4.1.3 Klinický obraz.....	21
4.1.4 Terapie	21
4.2 Ruptura rotátorové manžety	22
4.2.1 Klinický obraz.....	22
4.2.2 Klasifikace dle Gschwenda.....	22
4.2.3 Terapie	23
4.3 Syndrom zmrzlého ramene	23
4.3.1 Příčiny.....	23
4.3.2 Klinický obraz.....	24
4.3.3 Terapie	24
4.4 Artróza.....	24
4.4.1 Glenohumerální artróza	25
4.4.1.1 Klinický obraz	25
4.4.1.2 Terapie.....	25
4.4.2 Akromioklavikulární artróza.....	25
4.4.2.1 Klinický obraz	26
4.4.2.2 Terapie.....	26
4.5 Omartritida	26
4.6 Syndrom šlachy dlouhé hlavy bicepsu	26

4.6.1	Tendinóza dlouhé hlavy bicepsu.....	26
4.6.2	Subluxace šlachy dlouhé hlavy bicepsu.....	27
4.6.3	Ruptura šlachy dlouhé hlavy bicepsu	27
4.7	Kalcifikující tendinitida	28
4.7.1	Příčiny.....	28
4.7.2	Klinický obraz.....	28
4.7.3	Terapie	29
5	Možnosti fyzioterapie	30
5.1	Manuální techniky měkkých tkání.....	30
5.2	Postizometrická relaxace (PIR).....	30
5.3	Proprioceptivní neuromuskulární facilitace (PNF)	30
5.4	Dynamická neuromuskulární stabilizace (DNS).....	31
5.5	Centrace kloubu	31
5.6	Kinesiotaping	31
5.7	Fyzikální terapie.....	32
6	Cíl.....	34
6.1	Cíle práce	34
6.2	Výzkumné otázky.....	34
7	Metodika práce	35
8	Vyšetřovací metody	36
8.1	Anamnéza.....	36
8.2	Aspekce	36
8.3	Palpace	36
8.4	Goniometrie.....	36
8.5	Svalový test.....	37
8.6	Odporové testy	37
8.7	Pohybové stereotypy	38
8.8	Vyšetření zkrácených svalových skupin	39
8.9	Dynamické testy páteře	39
8.10	Kloubní vůle.....	39
8.11	Speciální vyšetřovací testy	39
8.11.1	Cyriaxův bolestivý oblouk.....	39
8.11.2	Neerův test	40
8.11.3	Speedův test.....	40

8.11.4	Test impingement syndromu podle Hawkinse.....	40
9	Výsledky	41
9.1	Kazuistika č. 1	41
9.1.1	Vstupní kineziologický rozbor.....	41
9.1.2	Krátkodobý rehabilitační plán	44
9.1.3	Individuální terapie	44
9.1.4	Výstupní kineziologický rozbor.....	46
9.1.5	Subjektivní hodnocení	49
9.1.6	Dlouhodobý rehabilitační plán.....	49
9.2	Kazuistika č. 2	49
9.2.1	Vstupní kineziologický rozbor.....	49
9.2.2	Krátkodobý rehabilitační plán	52
9.2.3	Individuální terapie	52
9.2.4	Výstupní kineziologický rozbor.....	55
9.2.5	Subjektivní hodnocení	57
9.2.6	Dlouhodobý rehabilitační plán.....	57
9.3	Kazuistika č. 3	57
9.3.1	Vstupní kineziologický rozbor.....	57
9.3.2	Krátkodobý rehabilitační plán	60
9.3.3	Individuální terapie	60
9.3.4	Výstupní kineziologický rozbor.....	62
9.3.5	Subjektivní hodnocení	64
9.3.6	Dlouhodobý rehabilitační plán.....	64
10	Diskuse.....	65
11	Závěr	68
12	Seznam použité literatury	70
13	Přílohy	75
14	Seznam tabulek.....	77
15	Seznam obrázků.....	78
16	Seznam zkratk.....	79

Úvod

Téma „Možnosti fyzioterapie u syndromu bolestivého ramene“ jsem si vybrala, jelikož je dle mého názoru velice aktuální. Pacienti s touto diagnózou přicházejí do ordinace čím dál častěji a ucelená odborná literatura na trhu chybí.

Problematika syndromu bolestivého ramene je velmi komplikovaná, má nespočet možných forem, které je často velmi těžké diagnostikovat a následně správně zacílit terapii. Příčina onemocnění může být přímo v ramenním kloubu, přilehlých strukturách, ale i odlehlých částech těla. Největším rizikem vzniku syndromu je přetěžování ramenního pletence, mezi další rizika vzniku se řadí trauma nebo degenerativní změny v kloubu. Předcházet rizikům můžeme omezením trvalého přetěžování ramene a pravidelným cvičením. Mezi základní příznaky syndromu bolestivého ramene se řadí bolest a často k ní přidružená porucha hybnosti v kloubu.

Pro správné fungování ramene je nutná funkčnost celého pohybového aparátu, proto je důležité nezaměřovat terapii izolovaně na ramenní pletenec, ale ošetřit i další části těla, funkčně s ramenem spojeny. Možností terapie je mnoho, ve většině případů se nejdříve upřednostňuje konzervativní léčba a až po jejím neúspěchu se přistupuje k léčbě operační.

Teoretická část této práce je přednostně zaměřena na jednotlivá onemocnění spadající pod syndrom bolestivého ramene a možnosti léčby. Zvláštní kapitola je věnována možnostem fyzioterapie.

Při výzkumu jsem u svých probandů zvolila běžně užívané terapeutické metody zaměřené jak na rameno, tak přilehlé struktury a hluboký stabilizační systém. U jednoho probanda byla terapie doplněna fyzikální terapií, konkrétně aplikací rázové vlny. Součástí práce je i objektivní a subjektivní zhodnocení výsledků výzkumu.

1 Současný stav

1.1 Anatomie pletence ramenního

1.1.1 Kostí pletence ramenního

Pletenec ramenní se skládá ze 3 kostí - lopatky (scapula), klíční kosti (clavicula) a kosti pažní (humerus).

Scapula je plochá trojúhelníková kost, která slouží zejména jako plocha pro začátek či úpon svalů. V základní poloze se dotýká horním úhlem 2. žebra a dolním okrajem 7. žebra. Zadní strana lopatky je příčně rozdělena hřebenem - spina scapulae na fossa supraspinata a fossa infraspinata. Spina scapulae se laterálně zvětšuje a tvoří nadpažek – acromion. Další důležitou strukturou je processus coracoideus, který se nachází na horním okraji lopatky a připojují se na něj svaly i vazy. Na přední straně lopatky se nachází vyhloubení fossa subscapularis. Na laterálním úhlu je mělká kloubní jamka ramenního kloubu - cavitas glenoidalis. (Dylevský, 2009b; Čihák, 2016)

Clavikula je štíhlá kost spojující sternum s akromiem. Je dlouhá 12-16 cm a je esovitě prohnutá. Mediální dvě třetiny jsou klenuté dopředu a laterální třetina dozadu. Přenáší tlaky a nárazy z horní končetiny na sternum. (Čihák, 2016)

Humerus je dlouhá kost, která se dělí na 3 části. Proximální částí je caput humeri, neboli kloubní hlavice. Střední část tvoří zaoblené trojhranné tělo corpus humeri a distálně je zakončena condylem humeri, který mediálně a laterálně vybíhá v epikondylus medialis a lateralis. (Čihák, 2016)

1.1.2 Klouby pletence ramenního

Articulatio acromioclavicularis (AC kloub) je plochý kloub spojující claviculu s acromionem. Umožňuje nepatrný posunlivý pohyb, který je omezen vazy, především ligamentem coracoclaviculare. (Dylevský, 2009a)

Articulatio sternoclavicularis (SC kloub) je složený kulový kloub spojující sternum a claviculu. Umožňuje pouze nepatrný pohyb všemi směry. Součástí kloubu je intraartikulární disk, který pohlcuje mírné nárazy přenášené z claviculy na sternum. (Dylevský, 2009a)

Articulatio Glenohumeralis (GH kloub) je volný kulový kloub, který tvoří spojení mezi lopatkou a humerem. Jedná se o nejpohyblivější kloub v těle, je schopný pohybů ve všech třech osách, i v jejich kombinacích – cirkumdukce. Kloubní plocha lopatky je třikrát menší než kloubní hlavice humeru, aby byl kloub stabilní, je kloubní plocha rozšířena chrupavčítým lemem - labrum glenoidale. (Hudák et al., 2013; Čihák, 2016).

Skapulothorakální spojení je nepravý kloub, u kterého je spojení uskutečněno vazivem mezi svaly na přední straně lopatky a hrudní stěnou. Umožňuje klouzavý pohyb, který je předpokladem pro posun lopatky. (Kolář et al., 2009)

Subakromiální spojení je též nepravý kloub. Skládá se z vaziva a burz vyplňujících prostor mezi spodní plochou akromionu, úpony svalů rotátorové manžety, kloubním pouzdem a spodní plochou m. deltoideus. (Kolář et al., 2009)

1.1.3 Svaly pletence ramenního

Svaly ramenní a lopatkové

M. deltoideus má název podle svého tvaru připomínajícího řecké písmeno delta. Začíná na zevních dvou třetinách spina scapulae, akromionu a zevním konci klavikuly. Upíná se na tuberositas deltoidea humeri. Je inervován z n. axillaris a kořenů C5-C6. Podle místa začátku se dělí na 3 části – klavikulární, akromiální a sternální. Klavikulární část provádí flexi, akromiální abdukci a sternální extenzi v rameni. (Čihák, 2016)

M. supraspinatus je silný sval, jenž začíná ve fossa supraspinata, kterou též vyplňuje, a upíná se na tuberculum majus humeri. Jeho funkcí je iniciace addukce paže a je také pomocným rotátorem ramene. Inervuje ho n. suprascapularis. (Dylevský, 2009a)

M. infraspinatus začíná na fossa infraspinata scapulae a končí na tuberculum majus humeri. Jeho funkcí je zevní rotace paže. Inervován je z n. suprascapularis. (Netter, 2016)

M. teres major začíná na zadní straně lopatky a na angulus inferior scapulae. Končí na crista tuberculi minoris humeri. Inervován je z n. subscapularis a jeho funkcí je addukce a vnitřní rotace paže. (Čihák, 2016)

M. teres minor má začátek na středu laterálního okraje lopatky a končí na tuberculum majus humeri. Jeho funkcí je zevní rotace paže a je inervován z n. axillaris. (Čihák, 2016)

M. subscapularis je plochý sval na přední straně lopatky, kde též začíná. Upíná se na tuberculum minus. Jeho hlavní funkcí je addukce a vnitřní rotace paže, dále podporuje flexi a abdukci v rameni. Je inervován z n. subscapularis. (Dylevský, 2009a)

Svaly zádové

M. trapezius začíná na protuberentia occipitalis externa, linea nuchae a trnových výběžcích krčních a hrudních obratlů až po Th12. Jeho kraniální sestupné snopce se upínají na zevní konec klavikuly, akromion a spinu scapulae, střední příčné snopce a kaudální vzestupné snopce končí na spině scapulae. Je inervován z n. accessorius a kořenů C3 a C4. Jeho funkcí je fixace a stabilizace lopatky i její addukce, elevace a deprese. (Čihák, 2016)

M. latissimus dorzi je plochý trojúhelníkový sval, který začíná na třech kaudálních žebrech, pěti až šesti trnech kaudálních hrudních obratlů a prostřednictvím aponeurosy jde z fascia thoracolumbalis na dorsální části crista iliaca, dorsální plochy kosti křížové a trnové výběžky bederních obratlů. Upíná se na crista tuberculi minoris. Je inervován z n. thoracodorsalis a jeho funkcí je addukce, vnitřní rotace a extenze paže. Při fixaci paže je pomocným nádechovým svalem. (Čihák, 2016)

M. rhomboideus minor začíná na trnových výběžcích obratlů C6 a C7 a m. rhomboideus major na trnových výběžcích Th1-Th4. Oba končí na mediální hraně lopatky. Jsou inervovány n. dorsalis scapulae. Jejich funkcí je posun lopatky k páteři a vzhůru. (Čihák, 2016)

M. levator scapulae začíná na příčných výběžcích obratlů C1-C4 a upíná se na horní úhel lopatky. Je inervován z kořenů C3-C4 a n. dorsalis scapulae. Jeho funkcí je elevace lopatky a při fixaci lopatky lateroflexe krku. (Dylevský, 2009a)

Svaly hrudníku

M. pectoralis major se dělí na tři části - klavikulární, sternokostální a abdominální. Klavikulární část začíná na mediální ploše claviculi a její funkcí je předpažení. Sternokostální část začíná na sternu a přilehlých částech prvních šesti žeber a abdominální část začíná na pochvě m. rectus abdominis, funkcí obou částí je addukce paže. M. pectoralis major se upíná na sulcus intertubercularis humeri a je inervován z nn. pectorales mediales et laterales. (Čihák, 2016)

M. pectoralis minor začíná na 3.-5. žebro a jde na processus coracoideus. Je inervován z n. pectoralis medialis. Táhne lopatku dopředu a dolů, při fixování pletence ramenního je to pomocný nádechový sval. (Čihák, 2016)

M. subclavius jde od spodní plochy klíční kosti na 1. žebro. Inervuje ho n. subclavius, jeho funkcí je táhnout claviculu kaudálně. (Čihák, 2016)

M. serratus anterior začíná na laterálním povrchu horních 8 - 9 žeber a upíná se na mediální hranu lopatky. Jeho funkcí je fixace lopatky k hrudníku, protrakce a rotace lopatky. Je inervován z n. thoracicus longus. (Netter, 2016)

Svaly paže

M. biceps brachii je vyklenutý sval na přední straně paže. Má dvě hlavy - caput longum a caput breve. Caput longum začíná na tuberculum supraglenoidale a caput breve na processus coracoideus. Obě hlavy se upínají silnou šlachou na tuberositas radií a plochou šlachou na předloketní fascii na ulnární straně předloktí. Je inervován z n. musculocutaneus a kořenů C5 a C6. Jeho funkcí jsou pohyby v ramenním i loketním kloubu. Hlavní funkcí je flexe a supinace v lokti. V rameni má každá hlava jinou funkci, caput longum napomáhá abdukci paže a caput breve její flexi a addukci. (Čihák, 2016)

M. triceps brachii se nachází na zadní ploše paže, má tři hlavy – caput longum, caput laterale a caput mediale. Každá hlava má svůj začátek, ale úpon mají společný. Caput longum začíná na tuberculum infraglenoidale, caput laterale na zadní ploše humeru proximálně od sulcus nervi radialis a caput mediale též na zadní ploše humeru ale distálně od sulcus nervi radialis. Společně se upínají na olecranon. Jeho funkcí je extenze lokte, caput longum navíc napomáhá addukci a

extenzi v rameni. M. triceps brachii je inervován z n. radialis a kořenů C6-C8. (Čihák, 2016)

M. coracobrachialis začíná na processus coracoideus a končí přibližně v polovině délky těla humeru. Je inervován z n. musculocutaneus a kořenů C6 a C7. Jeho funkcí je pomocná addukce a flexe v rameni. (Čihák, 2016)

1.1.4 Vazy pletence ramenního

Vazy jsou ztlustělé fibrózní vrstvy kloubního pouzdra. Mohou být součástí pouzdra, nebo od něj oddělena. Jejich funkcí je ochrana před nadměrnými pohyby v kloubu.

Vazy SC kloubu: ligamentum sternoclaviculare anterius et posterius, lig. interclaviculare, lig. costoclaviculare

Vazy AC kloubu: lig. coracoclaviculare, lig. acromioclaviculare

Vazy GH kloubu: lig. coracohumerale, ligamenta glenohumeralia

Lig. coracoacromiale – spojuje processus coracoideus s akromionem

Lig. transversum scapulae superius et inferius (Čihák, 2016)

2 Biomechanika pletence ramenního

Kloubní spojení

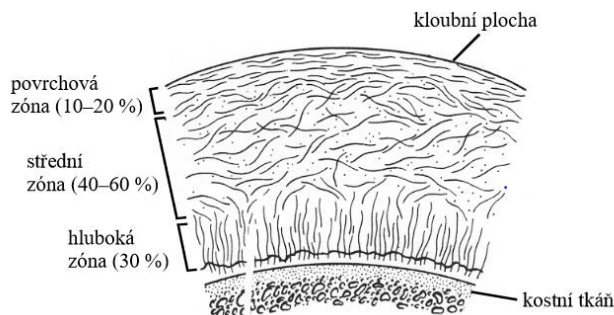
Základní pasivní elementy kloubního spojení jsou kosti, chrupavky, šlachy a vazy. Provedení pohybů je ovlivněno geometrickým tvarem styčných ploch, uspořádáním vazů a svalových úponů a vlastnostmi kloubního pouzdra. Možnosti provedení pohybů lze popsat pomocí počtu stupňů volnosti, kdy jeden stupeň volnosti umožňuje otáčení kolem jedné osy neboli pohyb segmentu v jedné rovině. (Janura, 2011)

Kost

Kost je orgán tvořený kostní tkání, vazivem, cévním zásobením a inervací. Její mechanické vlastnosti se liší podle struktury, lokality, směru zatížení, zátěžové historie a podobně. Základní typy kostní tkáně jsou spongiózní a kompaktní, výrazně se odlišují mechanickými vlastnostmi i strukturou. Reálné kosti jsou kombinací obou typů kostních tkání. Kost není neměnná tkáň, neustále dochází k její remodelaci, pomocí níž se kost adaptuje a reaguje na mechanické působení. (ftvs.cuni.cz, ©2018)

Chrupavka

Hyalinní chrupavka kryje kloubní plochy a její funkcí je přenos tlaku mezi kostmi, snížení tření v kloubu, rovnoměrné rozložení působících sil a tlumení nárazů. Skládá se z vody, elastinu a kolagenu. Strukturu tvoří kolagenní vlákna, která mají v jednotlivých vrstvách rozlišené uspořádání. V horní vrstvě jsou uspořádány rovnoběžně s povrchem, ve střední vrstvě jsou neuspořádané a v kontaktu s kostí jsou uspořádány kolmo na její povrch. (Janura, 2011)



Obrázek 1: Uspořádání kolagenních vláken v chrupavce (Janura, 2011)

Šlachy a vazy

Šlachy slouží k přenosu svalové síly na kost a umožňují uložení elastické energie. Vazy se podílejí na spojení kostí, stabilizaci a vymezení pohyblivosti kloubů. Šlachy i vazy se skládají především z vody, pevnou složku tvoří kolagenní a elastinová vlákna. Kolagenní vlákna jsou u šlach uspořádány paralelně, jelikož jsou zatěžována hlavně tahovou silou, u vazů je uspořádání kolagenních vláken závislé na jejich konkrétní funkci. Obě uspořádání jsou odolná hlavně vůči tahu, méně už vůči tlaku a smyku. (Janura, 2011)

Příčně pruhovaný sval

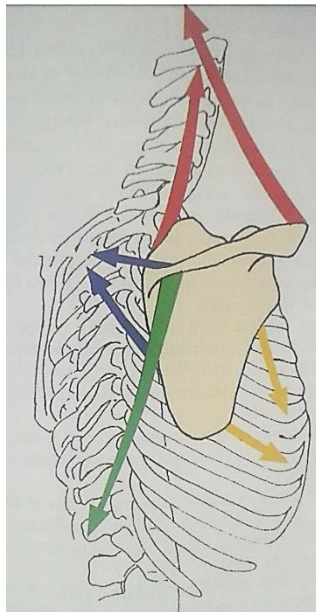
Sval je jediným aktivním subsystémem, který produkuje sílu svým zkrácením. Základní anatomickou stavební jednotkou je svalové vlákno, jejich počet ve svalu je konstantní. U dlouhých svalů mají všechna vlákna stejnou funkci, u plochých se funkce vláken jednotlivých částí svalu liší. Každý sval má své typické klidové napětí neboli tonus, který stabilizuje kloub. Vyšší tonus je charakteristický pro antigravitační svaly. (Janura, 2011)

3 Kineziologie pletence ramenního

Prakticky každý pohyb v rameni je komplexní a pro jeho provedení je nutná souhra všech struktur pletence ramenního. Výsledný pohyb je kombinací rotačních, skluzných a posuvných pohybů v pletenci. Centrace kloubu v průběhu celého pohybu je zajištěna statickými i dynamickými stabilizátory ramene a propioceptivním kinestetickým systémem. (Michalíček a Vacek, 2014a)

Pohyby lopatky

Lopatka může vykonávat posuvné rotační pohyby – elevaci, depresi, retrakci a protrakci. Elevaci provádí horní část m. trapezius a m. levator scapulae, depresi dolní část m. trapezius. Retrakce se účastní střední část m. trapezius a mm. rhomboidei a protrakce m. serratus anterior. (Dylevský, 2009a) Na obrázku 2: červené šipky – elevace, zelená šipka – deprese, žluté šipky - protrakce, modré šipky - retrakce.



Obrázek 2: Pohyby lopatky (Dylevský, 2009b)

Flexe paže

Pohyb probíhá v několika fázích, v první fázi do 60° pracuje přední část m. deltoideus, m. coracobrachialis a klavikulární část m. pectoralis major. Ve druhé fázi 60-120° se ke stávajícím svalům přidávají m. trapezius a m. serratus anterior. V poslední fázi 120-180° na pohybu spolupracují i svaly trupu a dochází k úklonu a zvětšení bederní lordózy. (Véle, 2006)

Extenze paže

Rozsah pohybu dosahuje 40°. Pohyb paže provádí hlavně m. latissimus dorsi, m. teres major a m. deltoideus. (Véle, 2006; Dylevský, 2009b)

Abdukce paže

Pohyb do abdukce má 4 fáze. V první fázi do 45° pracuje nejvíce m. supraspinatus a dopomáhá mu m. deltoideus. Ve druhé fázi 45-90° převládá aktivita m. deltoideus. Ve třetí fázi 90-150° pracuje hlavně m. trapezius a m. serratus anterior. V poslední fázi do 180° se zapojují i svaly trupu, dochází k úklonu a zvětšení bederní lordózy. (Véle, 2006)

Addukce paže

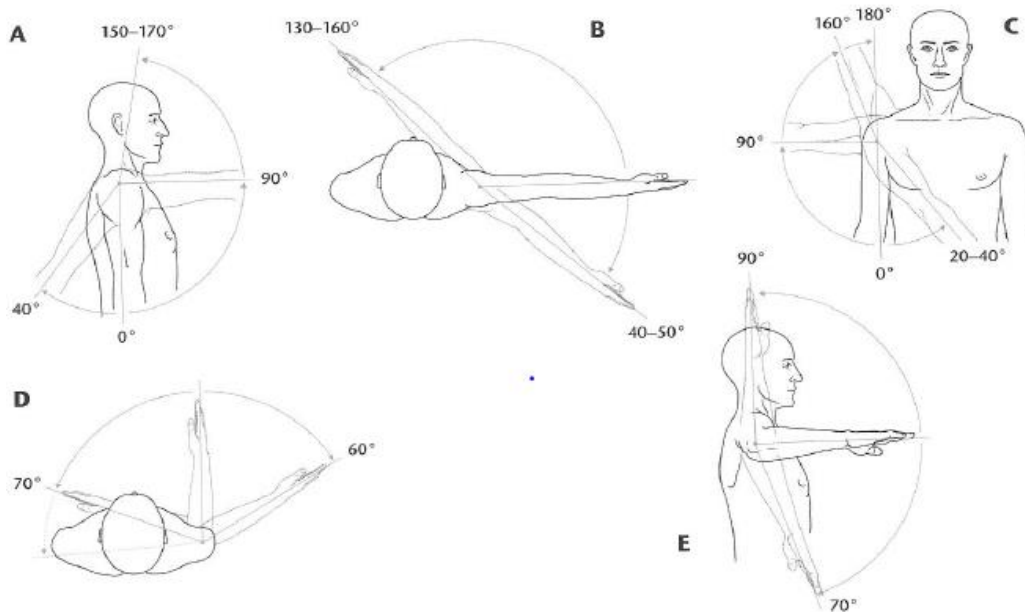
Addukci provádí m. pectoralis major, m. latissimus dorsi a m. teres major. Rozsah pohybu je přibližně 45°. (Dylevský, 2009a)

Horizontální pohyby

Jedná se o pohyby v 90° abdukci v rameni. Horizontální addukce má rozsah přibližně 140°. Do pohybu se zapojuje m. deltoideus, m. subscapularis, m. serratus anterior a mm. pectorales. Horizontální abdukce dosahuje rozsahu 40° a pracují při ní m. deltoideus, m. supraspinatus, m. infraspinatus, m. teres major, m. teres minor, mm. rhomboidei, m. trapezius a m. latissimus dorsi. (Kapandji, 2007)

Rotace paže

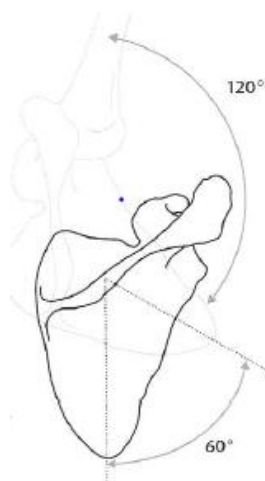Rozsahy rotací jsou závislé na stupni abdukce paže. V nulovém postavení je rozsah rotací okolo 60°, při 90° abdukci se zevní rotace zvětšuje na 90° a vnitřní rotace na 70°. Vnitřní rotace se účastní m. latissimus dorsi, m. teres major, m. subscapularis a m. pectoralis major. Vnější rotaci umožňuje m. supraspinatus, m. infraspinatus a m. teres minor. Přidružené pohyby lopatky u vnitřní rotace působí m. serratus anterior a m. pectoralis minor a u vnější rotace mm. rhomboidei a m. trapezius. (Véle, 2006; Kolář et al., 2009)



Obrázek 3: Pohyby ramenního kloubu (Kolář et al., 2009)

Skapulohumerální rytmus

Je poměr pohybu pažní kosti a lopatky při abdukci paže. Správný poměr by měl být 2:1, na každých 10° abdukce v GH kloubu připadá 5° rotace lopatky. Při funkčních poruchách ramenního pletence zpravidla dochází k rychlejší rotaci lopatky. Při některých patologiích, jako například u syndromu zmrzlého ramene, se může objevit obrácený skapulohumerální rytmus, což znamená, že pohyb lopatky při abdukci paže je větší než pohyb humeru. (Kolář et al., 2009; Michalíček a Vacek, 2014a)

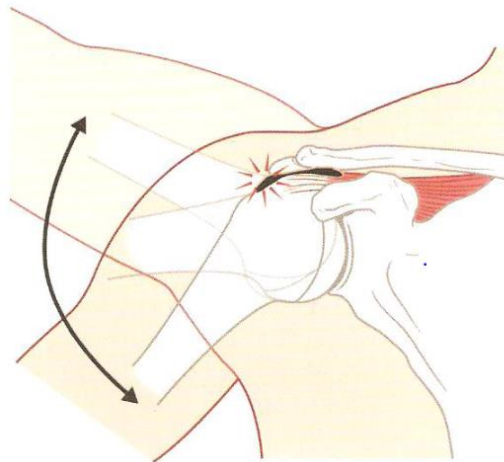


Obrázek 4: Skapulohumerální rytmus (Kolář et al., 2009)

4 Syndrom bolestivého ramene

4.1 *Impingement syndrom*

Pojem impingement v překladu znamená náraz nebo útlak. Jedná se o útlak měkkých tkání, jako jsou ligamentum coracoacromiale, šlacha musculus supraspinatus a subacromiální burza ve fornik humeri, ke kterému dochází během abdukce 70 - 120°. K útlaku dochází vlivem strukturálních, či funkčních změn pletence ramenního. (Dylevský, 2009a; Kolář et al., 2009)



Obrázek 5: Impingement syndrom (Kolář et al., 2009)

4.1.1 *Klasifikace dle Neera*

Impingement syndrom byl roce 1972 poprvé rozdělen Dr. Neerem do 3 stádií podle charakteru bolesti a degenerativních strukturálních změn:

- I. Stádium – Edém a hemoragie v rotátorové manžetě a subacromiální burze. Charakteristická je tupá bolest, pozitivní odporový test a oslabení abdukce nebo zevní rotace. V tomto stádiu bývají změny reverzibilní a vystačíme si s konzervativní terapií.
- II. Stádium – Fibrózní změny burzy a tendinitida rotátorové manžety, jenž může vyústit v mikroruptury šlach. Bolest je přítomna při pohybu a v noci, obvykle je omezen i pohyb. Zde už konzervativní terapie není vždy úspěšná.
- III. Stádium – Vznik částečných či úplných ruptur rotátorové manžety nejčastěji m. supraspinatus či poškození šlachy m. biceps brachii, též se

mohou vyskytovat kostní změny, jako je tvorba osteofytů. Dochází ke zmenšení subakromiálního prostoru a proximalizaci hlavice humeru. Aktivní pohyb je více omezen než pasivní a atrofují svaly rotátorové manžety. (www.surgicalclinic.cz)

4.1.2 Příčiny

Příčiny mohou být jak strukturální, tak funkční. Mezi strukturální příčiny se řadí anatomické zvláštnosti kostních struktur pletence ramenního, poúrazové a degenerativní změny rotátorové manžety. Mezi funkční příčiny patří protrakce ramen při hrudní hyperkyfóze, vnitřně rotační postavení humeru, spasmus m. biceps brachii, snížená funkce m. supraspinatus a další poruchy svalové koordinace mezi abduktory a zevními rotátory se stabilizátory lopatky. (Kolář et al., 2009)

4.1.3 Klinický obraz

Hlavním subjektivním příznakem je bolet při zátěži i v klidu, typicky noční bolest. Objektivním příznakem je bolestivá izometrická aktivace a palpace úponu m. supraspinatus či pozitivní extrakapsulární vzorec, kdy je omezena hybnost ramene postupně v těchto směrech VR – ABD – ZR. (Kolář et al., 2009; Michalíček a Vacek, 2014a) Pozitivní je též impingement test, při kterém pacient stojí, terapeut mu zezadu fixuje lopatku a provádí pasivní abdukci v rameni. Při pozitivním nálezu pacient vnímá bolest vyzařující do horní končetiny v rozmezí 60-120° pohybu. Po ukončení pohybu bolest vymizí. (Rychlíková, 2019)

4.1.4 Terapie

Terapie impingement syndromu závisí na stupni postižení. U I. stupně se terapie zaměřuje na řešení příčin a jejich následků. Je důležité důkladně vyšetřit klouby i svaly pletence ramenního, dále stabilizační systém páteře a blokády krční i hrudní páteře. V terapii se zaměříme na uvolnění nalezených blokády, ošetření TrPs například metodou PIR. Nejčastější výskyt TrPs je v m. supraspinatus, m. trapezius, m. deltoideus, mm. rhomboidei, mm. pectorales a m. biceps brachii. Okamžitou úlevu přináší ovlivnění m. supraspinatus. (Kolář et al., 2009) Dále se v terapii zaměříme na optimalizaci napětí v celém trupu, jenž tvoří s ramenem jeden funkční celek. Pro doplnění terapie je vhodné využít aplikaci kineziotapu či

zkontrolovat a následně upravit stereotypy pohybů, jenž rameno ovlivňují. (www.levitas.cz, ©2018)

U II. stupně se terapie velmi podobá prvnímu stupni. Je vhodné využít trakci a mobilizaci GH kloubu a mobilizaci lopatky. Terapii lze doplnit aplikací rázové vlny nebo ultrazvuku. (Kolář et al., 2009)

U III. stupně impingement syndromu je indikována operační léčba, kdy se provádí dekomprese subakromiálního prostoru, resekcce ligamentum coracoacromiale a parciální přední akromioplastika. Po operaci subacromiálního prostoru je nutná rehabilitace hned první pooperační den po odstranění drénu. Terapie se zahajuje pasivním cvičením, postupně se přidává i aktivní pohyb. Velmi účinné je cvičení v bazénu. (Kolář et al., 2009)

4.2 Ruptura rotátorové manžety

Ruptura rotátorové manžety úzce souvisí s impingement syndromem. Ve většině případů vznikají ruptury na podkladě chronických degenerativních změn způsobených přetěžováním svalů rotátorové manžety. Akutní ruptury se vyskytují pouze vzácně. (Michalíček a Vacek, 2014b)

4.2.1 Klinický obraz

Prvním příznakem je otok, následuje vznik malých trhlin a poté jizev. Typická je námahová i klidová bolest, omezení pohybu v krajních polohách a neschopnost provedení počáteční fáze flexe a abdukce paže. Po překonání bolestivého oblouku je pacient schopen pohyb dokončit bez problémů. Dalším příznakem je postupná atrofie nejčastěji m. deltoideus a m. supraspinatus. (Michalíček a Vacek, 2014b)

4.2.2 Klasifikace dle Gschwenda

1. Ruptura m. supraspinatus nebo m. subscapularis do 1 cm
2. Ruptura m. supraspinatus nebo m. subscapularis do 2 cm
3. Ruptura m. supraspinatus spolu s m. subscapularis nebo m. infraspinatus
 - A. Ruptura do 4 cm
 - B. Ruptura do 5 cm
 - C. Ruptura nad 5 cm
4. Ruptura celé manžety, hlavice je z manžety vysvlečena (Dungl, 2014)

4.2.3 Terapie

U ruptury rotátorové manžety je většinou indikována chirurgická operace. V případě traumatické ruptury je indikace jasná, u degenerativních poruch se musí zvážit několik faktorů, jako je věk pacienta, zaměstnání a další. (Dunkl, 2014)

Po operaci je končetina fixována po dobu 6 týdnů v 60° abdukci, po tuto dobu je přísně zakázána aktivní abdukce a flexe končetiny. Cvičení je lepší provádět několikrát denně v kratších časových intervalech. Rehabilitace se dělí do 4 fází podle uplynulé doby od zákroku. 1. fáze probíhá dva týdny po zákroku. Aplikuje se kryoterapie, cvičení pasivních pohybů v omezeném rozsahu a techniky měkkých tkání. 2. fáze probíhá 2.-6. týden po zákroku, v ní stabilizujeme a mobilizujeme ramenní kloub a lopatku. 3. fáze trvá v rozmezí 6.-12. týdne od operace, v této fázi se začíná s asistovaným a aktivním pohybem v celém rozsahu pohybu. Do terapie již lze též zařadit jemné posilování stabilizátorů lopatky a rotátorové manžety. 4. fáze probíhá v 12.-18. týdnu po zákroku, kdy využíváme odporová cvičení a pacient zařazuje končetinu do aktivit běžného života. (Kolář et al., 2009)

4.3 Syndrom zmrzlého ramene

Jedná se o postižení vnitřní synoviální části kloubu, které je spojeno s fibrózou a smršťováním kloubního pouzdra s omezením hybnosti v glenohumerálním kloubu. (Michalíček a Vacek, 2014)

4.3.1 Příčiny

Syndrom zmrzlého ramene rozdělujeme dle příčin na primární a sekundární. Etiologie primárního je nejasná, existují pouze hypotézy, mezi kterými převládá hypotéza o hormonálním původu onemocnění, jelikož jím trpí nejčastěji ženy v období klimakteria. K sekundárním příčinám se řadí diabetes mellitus, předchozí trauma, degenerativní procesy, impingement syndrom, autoimunitní onemocnění a další onemocnění omezující pohyb v pletenci ramenním. (Michalíček a Vacek 2014; Rychlíková, 2019)

4.3.2 Klinický obraz

Prvními příznaky je bolest hlavně v noci a omezení aktivního i pasivního pohybu do více směrů v tomto pořadí ZR - ABD – FL - VR a následně i ostatní pohyby. (Trnavský a Sedláčková et al., 2002) Průběh syndromu má 3 fáze a trvá přibližně 1-3 roky. První fáze „fáze mrznutí“ probíhá v řádu týdnů až 3 měsíců, odpovídá zánětlivému postižení kloubního pouzdra. Dochází k rychlému vzrůstu bolesti a omezení pohyblivosti ramene. Typicky je znemožněno spaní na postižené straně. Druhá fáze „fáze zmrznutí“ probíhá několik měsíců, odpovídá adhezivní kapsulitidě. Dochází k ústupu bolestí, ale omezení hybnosti přetrvává. Končetina zamrzá ve VR a ABD. Ve třetí fázi „fázi tání“ dochází k postupné obnově pohybu, která trvá měsíce až roky. Postupně se rozsahy pohybu dostává do normálu, jen někdy rozsah zůstává částečně omezený. (Michalíček a Vacek, 2014b).

4.3.3 Terapie

Fyzioterapie bývá předepisována již v časném stádiu onemocnění, aby se předešlo dalšímu rozvoji omezení pohybu a následně se napomohlo i jeho rychlejší obnově. V terapii využíváme trakci, mobilizační techniky a techniky měkkých tkání, při kterých ovlivňujeme přední i zadní axiální řasu a adduktory lopatky. Pro uvolnění ramenního kloubu jsou účinné kyvadlové pohyby končetiny v předklonu. V druhé zánětlivé fázi se terapie doplňuje kryoterapií. Z fyzikální terapie je vhodné využít analgetické proudy (např. Traběrtovy proudy), či distanční elektroterapii. (Kolář et al., 2009; Robinson et al., 2012)

Nejčastější operační léčbou je artroskopické uvolnění kloubního pouzdra. K tomu se přistupuje, pokud u pacienta i přes minimálně 3 – 6 měsíců konzervativní léčby přetrvávají bolesti i omezení pohybu. (Cho et al., 2019)

4.4 Artróza

Artróza je primárně nezáánětlivé degenerativní postižení kloubu, které může zasáhnout jakýkoli přetěžovaný kloub. Nejedná se o přirozený proces stárnutí, ale jde o poruchu funkce. (www.fyzioterra.cz, ©2020)

4.4.1 Glenohumerální artróza

Glenohumerální artróza je degenerativní porucha především chrupavky hlavičky humeru a jamky lopatky. Vzniká na základě vrozené dysplazie, metabolických poruch, traumatických a posttraumatických poruch a septických i aseptických zánětlivých procesů. Dle příčiny vzniku se posloupnost degenerace jednotlivých částí kloubu liší. (Kolář et al., 2009)

4.4.1.1 Klinický obraz

Subjektivním příznakem je nejprve startovací bolest a později bolest při zátěži i v klidu. Mezi objektivní příznaky řadíme omezení pohybu dle kloubního vzorce a krepitace při pohybu. (Kolář et al., 2009)

4.4.1.2 Terapie

První volbou terapie je konzervativní léčba, jejímž hlavním cílem je redukce bolesti a zvýšení rozsahů pohybu. Před zahájením léčby by měl být pacient pečlivě edukován o činnostech, které postiženému kloubu škodí, a naopak i o jeho vhodném zatěžování. (Boselli et al., 2010) Velmi účinná je fyzikální terapie, kdy v akutní fázi aplikujeme Priessnitzův zábal, TENS, izoplanární vektorové pole nebo laser. V chronické fázi můžeme využít krátkovlnnou diatermii, peloidní koupel nebo magnetoterapii. (Zeman, 2013) V manuální terapii je velmi účinná trakce a uvolnění retrahovaných a spastických svalů, nejčastěji m. subscapularis, m. pectorales a m. latissimus dorzi. (Kolář et al., 2009)

U pacientů s chondrální lézí, kteří již vyčerpali možnosti konzervativní léčby, je na místě využít léčbu operační. U těžkých artróz se přistupuje k totální endoprotéze. (Boselli et al., 2010)

4.4.2 Akromioklavikulární artróza

Akromioklavikulární artróza je degenerativní porucha kloubní chrupavky a disku AC kloubu s následnou tvorbou osteofytů. Poškození je velmi časté u sportovců a povolání zatěžujících skloubení například házením, či zvedáním těžkých břemen. (Kolář et al., 2009)

4.4.2.1 *Klinický obraz*

Typická je bolest při horizontální addukci, abdukci a elevaci. Při pohybu mohou být přítomny krepitace. Palpačně je kloub zdeformovaný a bolestivý. (Trnavský, Sedláčková et al., 2002)

4.4.2.2 *Terapie*

V akutní fázi je hlavní dodržování klidu. Z fyzikální terapie lze využít stejné procedury jako u glenohumerální artrózy. Z manuální terapie volíme mobilizaci a distrakci kloubu, aktivaci utlumených svalů, uvolnění svalových spasmů a reflexních změn. (Kolář et al., 2009)

4.5 *Omartritida*

Omartritida je zánět glenohumerálního skloubení revmatického nebo bakteriálního původu. Hlavními příznaky jsou bolest při pohybu všemi směry, otok, zarudnutí a zvýšená teplota povrchu ramene. Úlevová poloha bývá ve vnitřní rotaci ramene. Při septické artritidě je nutné pacienta okamžitě odeslat k lékaři. (Michalíček a Vacek, 2014b)

4.6 *Syndrom šlachy dlouhé hlavy bicepsu*

4.6.1 *Tendinóza dlouhé hlavy bicepsu*

Jedná se o onemocnění způsobené chronickým přetěžováním šlachy dlouhé hlavy bicepsu. Ve šlaše dochází k degeneraci kolagenu, která vede ke ztrátě síly a zvětšení objemu šlachy a způsobuje tím riziko pro vznik tendinitidy, či impingement syndromu.

Projevuje se bolestí přední strany ramene hlavně při flexi v rameni a lokti. Mimo bolest je přítomno omezení pohybu paže za tělo a krepitace při aktivaci bicepsu. Na ultrazvukovém vyšetření je viditelný otok a synovitida šlachy.

Terapie je výhradně rehabilitační a může trvat až 9 měsíců. Rehabilitace by měla zahrnovat ošetření TrPs především v m. biceps brachii, m. triceps brachii, mm. pectorales a adduktorech lopatky. Důležité je též do terapie zařadit techniky měkkých tkán, uvolnit blokády krční a hrudní páteře a ve cvičení se zaměřit na excentrické posilování. Po odeznění bolestí je vhodné využít Vojtovu metodu či

metodu PNF pro zařazení poškozeného svalu zpět do svalových souher. Pro dlouhodobý účinek terapie je nutné upravit ergonomii a biomechaniku pohybu. Pro doplnění můžeme pacientovi doporučit stravu bohatou na vitamin C, mangan a zinek, které podporují tvorbu kolagenu. (Kolář et al., 2009; Bass, 2012)

4.6.2 Subluxace šlachy dlouhé hlavy bicepsu

K subluxaci dochází při ruptuře ligamentum transversum capitis humeri, kdy dojde k posunu šlachy dlouhé hlavy bicepsu pod šlachou m. subscapularis. Projevuje se bolestí na ventrální straně ramenního kloubu podél bicipitální rýhy, s aktivací bicepsu se bolest zvětšuje. Dalším projevem je oslabení svalu. K diagnostice se využívá MR arthrografie. U starších pacientů se subluxace často vyskytuje v souvislosti s degenerativními trhlinami rotátorové manžety a u mladších pacientů v důsledku přetížení házením. Velmi důležitá je včasná diagnostika, protože subluxaci lze vyléčit jen operačně a bez léčby může dojít k dislokaci. Po operaci se zahajuje rehabilitace, při které nejprve využíváme pasivní pohyby a izometrickou kontrakci. Dále terapii zaměříme na obnovení rozsahů pohybů ramenního kloubu. (Khil et al., 2016; Kolář et al., 2009)

4.6.3 Ruptura šlachy dlouhé hlavy bicepsu

Nejčastěji se vyskytuje u pacientů nad 40 let a bývá spojena s rupturou rotátorové manžety. Může se však vyskytovat i u mladších pacientů nejčastěji při násilné flexi v ramenním kloubu doprovázené elevací lopatky (například u vzpěračů), nebo při abdukci a zároveň extenzi v ramenním kloubu (například při pádu). Často se také vyskytuje u pacientů s bicipitální tendinitidou, nebo u opakovaných lokálních aplikací kortikoidů do bicipitálního žlábků.

Na první pohled si u pacientů můžeme všimnout posunutí svalového břicha distálně zvláště při flexi v lokti proti odporu, též můžeme při addukci paže pozorovat posun hlavice humeru vzhůru. Pro přesnou diagnostiku se využívá ultrasonografie, magnetická rezonance nebo diagnostická arthroscopie. (Michalíček a Vacek, 2014b).

Obvykle postačuje konzervativní léčba, kdy veškerou funkci dlouhé hlavy bicepsu převezmou okolní svaly, nevýhodou však je kosmetická deformita a někdy i občasné křeče bicepsu. V některých případech se však přistupuje k chirurgickému

řešení – tenodéze. Ve fyzioterapii se věnujeme nejdříve pasivním pohybům v ramenním a loketním kloubu, izometrickému cvičení, následně cvičení v uzavřených kinematických řetězcích a později i cvičení proti odporu. Intenzitu rehabilitace upravujeme dle subjektivních pocitů pacienta, v případě operace provádíme terapii dle nařízení operátora. (Kolář et al., 2009; Hsu et al., 2022)

4.7 Kalcifikující tendinitida

Jedná se o entezopatii, kdy se ve šlachách rotátorové manžety ukládají krystalky vápenatých solí. Nejčastěji se vyskytuje u žen ve věku 30 – 50 let. Kalcifikující tendinitida je u některých šlach častější než u jiných, v 63% případů se vyskytuje ve šlaše m. supraspinatus, ve 20% současně ve šlachách m. supraspinatus a m. subscapularis, v 7% ve šlaše m. infraspinatus a subakromiální burze a pouze ve 3% izolovaně jen ve šlaše m. subscapularis. (Kim et al., 2020)

4.7.1 Příčiny

Existují dvě teorie vzniku kalcifikující tendinitidy – degenerativní kalcifikace a reaktivní kalcifikace. Degenerativní teorie kalcifikace předpokládá, že se degenerativní změny šlachy hromadí s věkem, a to vede ke snížení distribuce cév, následně k hypoxii, natržení šlachy, nekróze, a nakonec vzniku kalcifikací. Tato teorie však nedokáže vysvětlit, proč onemocnění samo odeznívá a proč se vykytuje ve věku 30 – 50 let. Druhá teorie reaktivní kalcifikace říká, že jde o sérii procesů, které se vyskytují v několika stádiích. První je prekalcifikační stádium, kdy dochází k přestavbě tkáně šlachy. Druhé stádium kalcifikační probíhá ve 3 fázích. Ve formativní fázi se tvoří vápenaté krystaly a zvětšují se. Následuje klidová fáze, kdy se tvorba krystalů zastaví a během resorpční fáze jsou vápenaté krystaly absorbovány buňkami pomocí fagocytózy. V posledním stádiu kalcifikačním se v prostorách tkáně, kde byly přítomny kalcifikace, tvoří granulační tkáň a dochází k remodelaci. (Kim et al., 2020)

4.7.2 Klinický obraz

První stádium (prekalcifikační) bývá asymptomatické. Ve druhém stádiu (kalcifikačním) a přechodu do třetího stádia (postkalcifikačního) se typicky vyskytují bolesti v subakromiální oblasti vystřelující podél celého deltového svalu až do místa úponu. Bolesti se typicky vyskytují v noci. Kromě bolestí je též

typické omezení pohybu a při déle trvajícím postižení dochází k atrofii rotátorové manžety.

Při klinickém vyšetření je pozitivní bolestivý oblouk mezi 70 - 110°, též je porušen skapulohumerální rytmus. Při podezření na kalcifikující tendinitidu je vždy nutné provést RTG vyšetření. (Dungl, 2014)

4.7.3 Terapie

První volbou pro terapii je konzervativní léčba zahrnující fyzioterapii a farmakoterapii, ve většině případů je úspěšná. Pokud konzervativní terapie selhává, nebo dochází k progresi symptomů přistupuje se buď k minimálně invazivním metodám, jako jsou laváž, či punkce, nebo k artroskopické, či otevřené operativní léčbě. (ElShewy, 2016)

Ve fyzioterapii se zaměříme na minimalizaci mechanismů přetěžování šlach manžety rotátorů posílením dolních fixátorů lopatek, optimalizací humeroskapulárního rytmu, obnovení rotability i extenze hrudní páteře a podobně. Z fyzikální terapie můžeme využít ultrazvuk, laser, diatermii nebo rázovou vlnu. (Kolář et al., 2009; Dungl, 2014)

5 Možnosti fyzioterapie

5.1 Manuální techniky měkkých tkání

Měkké tkáně mají velmi úzký anatomický i funkční vztah k pohybové soustavě. Změny měkkých tkání bývají často reflexní a odráží kloubní či svalovou poruchu, není tomu tak ale pokaždé jako například u chronických bolestí či metabolických poruch. Mezi techniky měkkých tkání řadíme:

1. protažení kůže – využití při léčbě kožních hyperalgických zón
2. protažení pojivové řasy - zřasení hlubší vrstvy pojiva, následné dosažení předpětí a protažení. Využívá se často u zkrácených svalů, nebo jizev.
3. posouvání fascií proti kosti - využití při zjištění snížené pohyblivosti hlubokých vrstev fascií proti kosti, dosažením bariéry a obnovením pohyblivosti.
4. léčení lehkým tlakem - dosažení předpětí a následné uvolnění. Využití u TrPs a jizev. (Lewit, 2003)

5.2 Postizometrická relaxace (PIR)

Je to technika spojující manuální terapii s vlastní rehabilitací, vždy vyžaduje spolupráci pacienta. Ovlivňuje hlavně svalové spasmy, zejména spoušťové body ve svalech. Její výhodou je možnost využití pro autoterapii. Využívá se pro navození svalové relaxace i pro kloubní mobilizaci. Při jejím provádění nejprve uvedeme sval do maximálního protažení, následně pacient jemnou izometrickou silou klade odpor asi 10 vteřin. Nakonec se pacient uvolní a terapeut čeká na spontánní prodloužení dekontrakcí, kdy cítí, že se svalová vlákna prodlužují. Proces se opakuje 3x - 5x. Techniku je možné kombinovat s dechem či pohyby očí. (Lewit, 2003)

5.3 Proprioeptivní neuromuskulární facilitace (PNF)

PNF je neurofyziologický koncept, který zahrnuje vyšetření i terapii, byl vyvinut americkým neurochirurgem Dr. Kabatem. Jedná se o metodu, jenž usnadňuje reakci neuromuskulárního mechanismu pomocí proprioeptivních orgánů. V metodě využíváme přirozené pohyby uspořádané do sdružených pohybových vzorců, to znamená, že na pohybu se podílí celé svalové skupiny a dochází k němu

v několika kloubech a rovinách zároveň. Pohybové vzorce jsou popsány pro pohyby hlavy, krku, trupu a končetin. Každý vzorec má 3 pohybové složky – flexi a extenzi, abdukci a addukci, vnitřní a zevní rotaci. Cílem je provedení pohybového vzorce koordinovaně, v plném rozsahu pohybu a v rovnováze agonistů s antagonisty. (Holubářová a Pavlů, 2011)

5.4 *Dynamická neuromuskulární stabilizace (DNS)*

DNS je diagnosticko-terapeutický koncept vyvinutý prof. Kolářem. Vychází z vývojové kineziologie. Zaměřuje se na ovlivnění funkce svalu v jeho posturálně lokomoční funkci na rozdíl od běžného posilování, které ovlivňuje hlavně anatomickou funkci svalu. DNS tedy nevychází jen z anatomie svalu, ale i z jeho zapojení do biomechanických řetězců. Správné zapojení do biomechanických řetězců umožňuje správnou funkci pohybového aparátu, kdy nedochází k přetěžování měkkých tkání ani skeletu. Principem konceptu je ovlivnění hlubokého stabilizačního systému a cvičení ve vývojových posturálně lokomočních řadách. (Kolář, 2009)

5.5 *Centrace kloubu*

Stav, kdy je kloub v neutrální poloze, která mu umožňuje ideální statické zatížení. Kloubní plochy jsou v maximálním kontaktu, síly působící na kloub jsou rovnoměrně rozloženy a kloubní pouzdro i vazy jsou v minimálním napětí. (Kolář et al., 2009)

5.6 *Kinesiotaping*

Je rehabilitační metoda vyvinutá japonským chiropraktikem Dr. Kasem. Jedná se o metodu aplikace elastických bavlněných pásek na kůži, které podporují hojení tkání. Na rozdíl od klasického sportovního tapingu neomezuje pohyb v kloubu, pohyb fascií ani průtok krve či lymfy. Hlavními účinky jsou zvýšení prokrvení, zmírnění otoku, snížení bolesti, obnovení toku lymfy a krve, podpora svalů a další. Často se využívá jako prevence před vznikem úrazů, kdy aplikovaný kineziotape podporuje stabilitu kloubů, vazů a svalů. (Kobrová a Válka, 2017)

5.7 Fyzikální terapie

Distanční elektroterapie (DET)

Při DET je elektromagnetické pole do těla přiváděno pomocí speciálního aplikátoru přiloženého těsně nad kůží. Magnetická složka pole je záměrně potlačena a v hloubce tkání působí elektrický proud, jehož intenzita je až 10x menší než u kontaktní elektroterapie. Nezanedbatelnou výhodou je možnost aplikace přes oděv nebo sádku a to, že pro většinu typů proudů není kontraindikací kov pod místem aplikace. Účinky závisí na zvolené frekvenci indukovaného proudu. Mezi hlavní účinky se řadí analgetický, vazodilatační, protizánětlivý, myorelaxační a trofotropní. (Poděbradský, 2009; Zeman, 2013)

Krátkovlnná diatermie

Jedná se o vysokofrekvenční distanční elektroterapii. Vysokofrekvenční pole dobře prochází i špatnými vodiči, je nedráždivé a v tkáních se přeměňuje na tepelnou energii. Hlavní jsou termické účinky jako myorelaxace, hyperemie a zvýšení metabolismu. Krom toho se diskutují biologické účinky jako například zvýšení extracelulární hladiny vápníku nebo změny na buněčné membráně. (Poděbradský, 2009; Zeman, 2013)

Vysokoindukční magnetoterapie

Jedná se o nejvyspělejší formu pulzní nízkofrekvenční magnetoterapie využívající indukci až 2500mT. V hloubce tkání vyvolává vznik elektrických proudů, které pacient subjektivně vnímá jako jemné brnění, vibrace, nebo mimovolní kontrakce svalů. Mezi experimentálně podložené účinky se řadí analgetický, disperzní, trofotropní, myorelaxační či antiedematózní. (Zeman, 2013)

Laser

Laser je druh fototerapie. Je to zařízení, které uvolňuje energii v podobě paprsku elektromagnetického záření. Jeho účinek je biostimulační – působí na mitochondrie, kde spouští energetické procesy, jako je zvýšení syntézy ATP, zvýšení replikace DNA a podobně. Mezi další účinky se řadí termický, analgetický, protizánětlivý a regenerační. (Zeman, 2013)

Rázová vlna

Rázová vlna je druh mechanoterapie. Jedná se o akustickou vlnu, která vzniká pohybem objektu v kapalině nebo vzduchu. Mechanismus účinků se dělí na fyzikální a biologický. Mezi fyzikální účinky řadíme rozklad pevných struktur u konkrementů a kalcifikací a mezi biologické řadíme analgetický, metabolický či cytoproliferační účinek. U některých pacientů se mohou vyskytovat přechodné vedlejší účinky jako lokální otok, hematom, či zvýšení bolesti v místě aplikace. (Zeman, 2013)

Ultrazvuk

Ultrazvuk je mechanické podélné vlnění hmotného prostředí, tudíž se jedná o mechanoterapii. Funguje na principu obráceného piezoelektrického jevu, kdy elektrický proud deformuje piezoelektrickou destičku a tím vzniká podélné vlnění. Podélné vlnění se přenáší na tkáň a způsobuje mikromasáž, mechanická energie se mění na tepelnou a způsobuje ohřev hluboko ležících tkání. Účinky jsou zlepšení lokální cirkulace, zlepšení metabolismu, analgezie, a další. (Zeman, 2013)

Kombinovaná terapie

Současná aplikace ultrazvuku a kontaktní elektroterapie. Využívá změněné dráždivosti nervových vláken v ultrazvukovém poli. V současnosti je to nejúčinnější metoda pro odstraňování TrPs. Nejčastěji se ultrazvuk kombinuje s nízkofrekvenčními proudy, středofrekvenčními proudy, nebo TENS. (Zeman, 2013)

Träbertův proud

Je to druh nízkofrekvenčního proudu o frekvenci 143 Hz. Účinek je analgetický, pacient může pociťovat úlevu již během aplikace. Výhodou je, že během aplikace nevzniká adaptace tkáně, i když je frekvence i intenzita konstantní. (Zeman, 2013)

6 Cíl

6.1 Cíle práce

1. Popsat struktury tvořící ramenní pletenec.
2. Popsat příčiny vzniku syndromu bolestivého ramene.
3. Popsat jednotlivé symptomy syndromu bolestivého ramene.
4. Sestavit vhodný fyzioterapeutický plán na základě kineziologického rozboru klienta.

6.2 Výzkumné otázky

1. Jaké struktury tvoří ramenní pletenec?
2. Jaké jsou příčiny vzniku syndromu bolestivého ramene?
3. Jaké jsou symptomy syndromu bolestivého ramene?
4. Jaké jsou možnosti fyzioterapie a její vliv na pacienty se syndromem bolestivého ramene?

7 Metodika práce

V praktické části bakalářské práce byla využita metoda kvalitativního výzkumu. Zkoumaný soubor tvoří 3 pacientky s diagnózou syndrom bolestivého ramene ve věkovém rozmezí 22 – 45 let. Všem pacientkám byla odebrána anamnéza v podobě polostrukturovaného rozhovoru, proveden vstupní kineziologický rozbor, navržen krátkodobý i dlouhodobý rehabilitační plán. Výsledky výzkumu byly zhodnoceny výstupním kineziologickým rozbohem a rozhovorem s pacientkami. Výzkum byl realizován na pracovišti ambulantní fyzioterapie. Odpovědný pracovník daného pracoviště souhlasil s provedením výzkumu podpisem formuláře Žádosti o provedení výzkumu a tento dokument je k nahlédnutí u autora práce.

8 Vyšetřovací metody

8.1 Anamnéza

Anamnéza je odběr potřebných informací od pacienta o jeho zdravotním stavu formou polostrukturovaného rozhovoru. Pro správné odebrání anamnézy je důležité klást správné otázky, naslouchat pacientovi a vzbudit v něm pocit, že o něj jevíme zájem. Na začátku se pacienta ptáme na nynější onemocnění, podrobně se ptáme na jednotlivé symptomy a dosavadní terapii. Nejčastějším a velmi důležitým symptomem bývá bolest, u té se ptáme na lokalizaci, charakter, závislost na pohybu či poloze, intenzitu, trvání, úlevovou polohu a podobně. Další složky anamnézy jsou osobní, rodinná, pracovní a sociální, alergologická, u žen gynekologická, sportovní a farmakologická. (Gross et al., 2005; Kolář et al., 2009)

8.2 Aspekce

Aspekce neboli vyšetření pohledem by mělo začít již při příchodu pacienta do ordinace, kdy můžeme sledovat jeho přirozené a nekorigované pohyby. Při provádění jednotlivých úkonů sledujeme i výraz pacientovy tváře. Pacienta vyšetřujeme ve stoje zezadu, zepředu a z boku. (Gross et al., 2005) U pletence ramenního se zaměříme na postavení ramen, držení paží vůči trupu, změny konfigurace ramene, otoky a barvu kůže. (Rychlíková, 2019)

8.3 Palpace

Palpace je velmi důležitá pro diagnostiku bolestivých změn ve tkáních. Při vyšetření tkáně se soustředíme na její teplotu, vlhkost, konzistenci a mechanické vlastnosti, jako jsou posunlivost, odpor, pružnost, protažitelnost a v neposlední řadě bolestivost. Palpačně můžeme vyšetřit kůži, kostní okraje a výběžky, svalová břívka a okraje, šlachy, vazy, kloubní pouzdra, burzy, periferní nervy a tepny. Cílem palpace je orientovat se v lokálních strukturách a následně je přesně vyšetřit a správně zacílit terapii. (Lewit, 2003; Reichert, 2021)

8.4 Goniometrie

Goniometrie je měření rozsahu pohybu v kloubu pomocí goniometru. Ve fyzioterapii se nejčastěji využívá mechanický dvouramenný goniometr, který umožňuje měřit ve 3 různých škálách podle výchozí polohy ramen na začátku

pohybu. Pro přesné měření musí terapeut dodržovat výchozí (nulovou) polohu kloubu, zajistit kvalitní fixaci a správně přiložit goniometr. Důležité je též dbát na to, aby byl pohyb prováděn pouze ve vyšetřovaném kloubu a v jedné rovině. Při vyšetření měříme aktivní i pasivní pohyb, vždy začínáme aktivním. (Kolář et al., 2009)

8.5 Svalový test

Svalový test je pomocná vyšetřovací metoda, která nás informuje o síle jednotlivých svalů nebo svalových skupin, pomáhá nám při určení rozsahu léze motorických periferních nervů nebo analýze jednoduchých hybných stereotypů a je podkladem analytických i léčebně tělovýchovných postupů při reedukaci oslabených svalů. Při testování je nutné dodržovat několik zásad: testovat v celém možném rozsahu pohybu, provádět pohyb stále stejnou rychlostí, pevně fixovat, klást odpor stále stejnou silou a kolmo ke směru pohybu, neklást odpor přes dva klouby, nechat nejdříve pacienta udělat pohyb, jak je zvyklý a až pak ho instruovat o správném provedení. Test má šest základních stupňů:

5: normální (100% síly normálního svalu) – sval v plném rozsahu pohybu překoná značný vnější odpor

4: dobrý (75% síly normálního svalu) – sval dokáže v celém rozsahu pohybu překonat středně velký vnější odpor

3: slabý (50% síly normálního svalu) – sval dokáže vykonat pohyb v celém rozsahu s překonáním gravitace

2: velmi slabý (25% síly normálního svalu) – sval dokáže vykonat pohyb v plném rozsahu při vyloučení gravitace

1: stopa (10% síly normálního svalu) – sval se při pokusu o pohyb smrští, ale pohyb nevykoná

0: nula - při pokusu o pohyb sval nevykoná ani záškub

Pokud je sval v přechodné fázi, doplníme stupeň o znaménko + (plus) nebo – (minus). (Janda, 2004)

8.6 Odporové testy

Odporovými testy zjišťujeme, zda bolest vyvolává izometrický stah svalů pohybujících kloubem. Bolest se nejčastěji nachází v místě úponu svalu a vychází

ze svalové tkáně, šlachy, či svalového úponu. Pokud bolest vyvolává pouze izometrický stah svalu, pasivní pohyby ve všech směrech bývají bez omezení a bez bolesti. Při vyšetření je důležité, aby pacient zaujal takovou polohu, kdy je kloub v klidu. Odpor klademe pouze takový, abychom vyvolali izometrický stah svalu, nevyvíjíme tedy maximální odpor, kterým bychom testovali svalovou sílu. U ramenního kloubu vyšetřujeme abdukci, flexi a obě rotace. Všechny pohyby testujeme vsedě s flektovanými lokty do 90°, odpor klademe na předloktí, u testování flexe na dlaně, proti vyšetřovanému pohybu. (Rychlíková, 2019)

8.7 Pohybové stereotypy

Vyšetření pohybových stereotypů se zaměřuje na testování koordinační funkce svalových celků, podstatné je kdy a do jaké míry se sval zapojí. Kvalita pohybových stereotypů závisí na mnoha faktorech, nejdůležitější jsou fyziologické předpoklady a vlastnosti centrálních složek hybného systému. Pro správné výsledky testování je nutné, aby vyšetřovaný prováděl pohyb pomalu bez korekce či dopomoci fyzioterapeuta. (Janda, 1982; Haladová a Nechvátalová, 2005)

1. Stereotyp flexe šíje – Výchozí poloha: vleže na zádech
Správné provedení: Obloukovitá flexe krční páteře
Nejčastější chyby: Předsun hlavy a rotace krční páteře
2. Stereotyp abdukce v ramenním kloubu – Výchozí poloha: vzpřímený sed
Správné provedení: Pohyb začíná pouze v ramenním kloubu aktivací abduktorů paže, m. trapezius má pouze stabilizační funkci
Nejčastější chyby: Pohyb začíná elevací ramene nebo úklonem trupu na opačnou stranu. Lopatka se nadměrně rotuje a jde do abdukce. Ramena se sunou do protrakce.
3. Stereotyp klik - vzpor – Výchozí poloha: leh na břicho, ruce opřeny před rameny
Správné provedení: Zvednutí se na horních končetinách do vzporu a následné vrácení zpět do lehu. Lopatky zůstávají fixované, páteř napříměna.
Nejčastější chyby: Odlepení lopatek od hrudníku, kyfotizace hrudní páteře a lordotizace bederní páteře. (Haladová a Nechvátalová, 2005)

8.8 Vyšetření zkrácených svalových skupin

Svalové zkrácení je stav, kdy dojde z různých důvodů ke klidovému zkrácení svalu. Při pasivním natahování sval nedovolí plný rozsah pohybu v kloubu. Největší tendenci ke zkrácení mají posturální svaly, které udržují vzpřímený stoj. Při vyšetření měříme pasivní rozsah pohybu v kloubu v takové pozici a směru, abychom zapojili izolovanou skupinu svalů. Pro přesnost testování je nutné dodržet výchozí polohu, fixaci a směr pohybu. Vyšetření je velmi přesné, jen pokud lze změřit dosažený úhel mezi dvěma segmenty, pokud tomu tak není měření je orientační. Svalové zkrácení se hodnotí třemi stupni: 0 – nejde o zkrácení, 1 – malé zkrácení, 2 - velké zkrácení. (Janda, 2004)

8.9 Dynamické testy páteře

Měřením vzdáleností na páteři zjišťujeme pohyblivost jednotlivých úseků páteře. Pro správnou funkci pletence ramenního je klíčový rozvoj hrudní a krční páteře. Čepojova vzdálenost ukazuje pohyblivost krční páteře do flexe. Ottova inkliniční vzdálenost hodnotí rozsah hrudní páteře při předklonu a Ottova rekliniční vzdálenost rozvoj hrudní páteře při záklonu. (Haladová a Nechvátalová, 2005)

8.10 Kloubní vůle

Kloubní vůli vyšetřujeme u kloubů, kde bylo nalezeno aktivní či pasivní omezení pohybu nebo bolest. Vymezuje ji kloubní pouzdro a tah periartikulárních svalů. Její vyšetření má velký význam pro diagnostiku kloubní blokády, která se projevuje tuhostí kloubu a zhoršením jeho pohyblivosti. Při vyšetření se jeden segment fixuje a druhý tangenciálně posouvá. Pohyb v kloubu je malý a lze ho provést pouze pasivně. Bariéra je první odpor, který při pohybu ucítíme, u zdravého kloubu je měkký a u kloubní blokády rychle narůstá a málo pruží. Při uvolňování kloubu vyčkáváme v předpětí a čekáme na fenomén tání, kdy se bariéra znormalizuje. (Véle, 2006; Kolář et al., 2009; Rychlíková, 2019)

8.11 Speciální vyšetřovací testy

8.11.1 Cyriaxův bolestivý oblouk

Jedná se o test bolestivosti abdukce paže. Podle části pohybu, kdy se bolest objeví můžeme určit postiženou oblast ramenního kloubu. Bolest do 30° se vyskytuje u

postižení m. supraspinatus. Bolest od 30 do 60° je typická pro postižení subakromiální burzy. Bolestivost od 60 do 120° bývá projevem postižení rotátorové manžety. Pokud se bolest vyskytuje při abdukci 180° naznačuje to postižení AC kloubu. (Kolář et al., 2009)

8.11.2 Neerův test

Test na přítomnost impingement syndromu. Terapeut shora fixuje lopatku a provádí pasivní vnitřní rotaci a následně flexi v rameni. (Kolář et al., 2009)

8.11.3 Speedův test

Hodnotí patologii šlachy dlouhé hlavy bicepsu. Pacient má rameno v 90° flexi, loket v extenzi a předloktí v supinaci. Provádí flexi v rameni proti odporu při supinovaném a následně i pronovaném předloktí. (Kolář et al., 2009)

8.11.4 Test impingement syndromu podle Hawkinse

Pacient má horní končetinu v 90° flexi v rameni i lokti. Terapeut provádí vnitřní rotaci ramene. (Trnavský, Sedláčková et al, 2002)

9 Výsledky

9.1 Kazuistika č. 1

9.1.1 Vstupní kineziologický rozbor

Proveden: 2.2.2022

Iniciály: VP

Pohlaví: žena

Rok narození: 1999

Výška: 180 cm

Hmotnost: 82 kg

Dominantní končetina: pravá

Diagnóza: syndrom bolestivého ramene vpravo

Osobní anamnéza:

Onemocnění: 2006 – 2 epileptické záchvaty, 2015 - mediální epikondylitida l. dx., 2015 – zánět n. ulnaris dx., 2019 – mononukleóza, 2019 – zánětlivé prosaky na pravé patě (léčba ultrazvukem, laserem a opichem)

Operace: 2017 – artroskopické odstranění mediálního menisku, 2021 - laparoskopie tříselné kýly vpravo, 2021 – punkce štítné žlázy

Nynější onemocnění: Bolest pravého ramene při pohybu trvající 3 roky. Nejbolestivější jsou pohyby při tenise – údery smeč a servis. Bolest se vyskytuje při ZR, VR a pohybu ze ZR a ABD do VR a ADD. Lokalizace bolesti je na ventrální straně GH kloubu, bolest je bodavá, paralyzující a vystřeluje přes m. biceps brachii – m. brachioradialis až k palci. Mimo bolest má pacientka sníženou sílu stisku ruky a některých pohybů v rameni. Silové problémy se vyskytují pouze při zátěži a přibližně 2 dny po ní. Při spánku se vyskytuje porucha citlivosti horní končetiny při elevaci končetiny již po několika minutách.

Dosavadní terapie: Občasná aplikace kineziotapu před výkonem, dočasně zmírnilo bolesti.

Sociální anamnéza: Bezvýznamná

Rodinná anamnéza: Matka – Leidenská mutace, gonartróza II. stupně bilaterálně, opakované záněty Achillovy šlachy bilaterálně, patní ostruha vpravo

Otec: zvýšený cholesterol, esenciální hypertenze, nedomykavost levé chlopně, 2017 – LAPPE

Sestra: Leidenská mutace

Pracovní anamnéza: studentka

Farmakologická anamnéza: bez léků

Gynekologická anamnéza: nepravidelný menstruační cyklus

Sportovní anamnéza: 2012-2018 – tenis vrcholově (5 hodin denně), od 2019 pouze rekreačně

Alergologická anamnéza: roztoči, psí srst

Aspekce:

Pohled zepředu

Celý trup je nakloněn vpravo. Hlava je v ose. Pravé rameno je postaveno výše než levé. Thorakobrachiální trojúhelníky jsou asymetrické, na pravé straně je velmi úzký a na levé úplně chybí. Na břicho se nachází 3 malé jizvy po laparoskopii, břišní svaly jsou hypotonické. Kotníky i kolena se nachází ve valgózním postavení.

Pohled z boku

Hlava je v lehkém předsunutí. Na trupu je zvýšena hrudní kyfóza a bederní lordóza. Ramena se nachází v protrakci, pánev v lehké anteverzii.

Pohled zezadu

Na páteři je viditelné skoliotické držení v oblasti hrudní páteře s konvexem vpravo. Pravá lopatka je v zevní rotaci. Pánev je sešikmená, levá crista iliaca je výše než pravá. Kotníky jsou ve valgózním postavení.

Palpace:

Palpačně bolestivá ventrální strana pravého GH kloubu v místě úponu m. biceps brachii caput longum. Palpačně citlivé úpony zevních rotátorů ramene. Hypertonické svaly: m. trapezius horní část oboustranně (pravý více než levý), mm. rhomboidei dextri, m. levator scapulae dexter, m. subscapularis dexter, mm. pectorales majores, paravertebrální val vpravo v oblasti beder. Ve všech se nachází TrPs.

Goniometrie:

Rozsahy pohybů nejsou významně omezeny. Pacientka však v některých krajních pozicích pociťuje bolest, a to při flexi, extenzi a horizontálních pohybech v rameni. Rozdíl mezi aktivním a pasivním pohybem je pouze při extenzi a vnitřní rotaci. U vnitřní rotace je rozdíl v rozsahu pohybu – aktivně 70° a pasivně 80° a u extenze aktivní pohyb omezuje bolest na 40°, pasivně je bez omezení.

Svalový test:

Při svalovém testu má pacientka u všech pohybů sílu 5, viz tabulka 1.

Tabulka 1: Svalový test

Svalová skupina	Svalová síla
Flexory GH kloubu	5
Extenzory GH kloubu	5
Abduktory GH kloubu	5
Adduktory GH kloubu	5
Zevní rotátory GH kloubu	5
Vnitřní rotátory GH kloubu	5
Horizontální flexory GH kloubu	5
Horizontální extenzory GH kloubu	5
M. trapezius	5
Adduktory lopatek	5

Zdroj vlastní

Tabulka 2: Pohybové stereotypy

Stereotyp	Patologie
Stereotyp kliku	Bolest v rameni v celém rozsahu pohybu, výrazná addukce lopatek, propadnutí v bedrech
Stereotyp abdukce paže	Lehká elevace ramene na počátku pohybu, dále plynulý pohyb v celém rozsahu
Stereotyp flexe krku	Obloukovitá flexe krku

Zdroj vlastní

Tabulka 3: Dynamické testy páteře

Čepojova vzdálenost	1 cm
Ottova inklinální vzdálenost	4 cm
Ottova reklinální vzdálenost	5 cm

Zdroj vlastní

Tabulka 4: Vyšetření zkrácených svalů

Sval	Pravá strana	Levá strana
Pectoralis major	0	0
Trapezius pars descendens	2	1
Levator scapulae	1	0
Sternocleidomastoideus	0	0

Zdroj vlastní

Tabulka 5: Vyšetření kloubní vůle

Glenohumerální kloub	Bez patologií
Costovertebrální skloubení	Snížená hybnost 4. žebra vpravo
Skapulothorakální skloubení	Omezen rotační pohyb lopatky

Zdroj vlastní

Odporové testy: negativní

Tabulka 6: Speciální vyšetřovací testy

Cyriaxův bolestivý oblouk	Negativní
Neerův test	Negativní
Speedův test	Negativní
Test dle Hawkinse	Negativní

Zdroj vlastní

9.1.2 Krátkodobý rehabilitační plán

Cílem terapie je maximálně snížit bolest. Terapie bude zaměřena na uvolňování hypertonických svalů, celkovou stabilizaci ramenního pletence a posílení hlubokého stabilizačního systému (HSS). K dosažení cílů budou využity hlavně techniky měkkých tkání (TMT), propioceptivní neuromuskulární facilitace (PNF), dynamická neuromuskulární stabilizace (DNS) nebo postizometrická relaxace (PIR). Do rehabilitace bude zařazena i kontrola a korekce stereotypu úderů v tenise.

9.1.3 Individuální terapie

2.2.2022

Pacientce byla odebrána anamnéza ve formě polostrukturovaného rozhovoru. Poté byl proveden vstupní kineziologický rozbor. Na závěr byla pacientka seznámena s terapií i jejími cíli a byly jí zodpovězeny veškeré dotazy.

8.2.2022

TMT oblast ramene a paže. Centrace GH kloubu, mobilizace ramene a lopatky. Trakce ramene a krční páteře. Využití techniky PIR na m. trapezius, m. levator scapulae, m. biceps brachii. Stabilizace lopatek v rámci DNS ve vývojové poloze 3. měsíce na bříše. Posilování rotátorů a abduktorů ramene s therabandem. Korekce sedu při provádění cviků. Na doma autoterapie PIR s následným protažením na m. trapezius, m. levator scapulae, m. biceps brachii a pozice 3. měsíce.

17.2.2022

TMT na oblast ramene a paže, centrace GH kloubu, mobilizace ramene i lopatky. Konzultace strečinku před a po tenise. Konzultace správného pohybového stereotypu tenisových úderů. Aktivace HSS v rámci DNS ve vývojové pozici 3. měsíce na zádech. Stabilizace ramene v kliku o zeď. Relaxace adduktorů lopatek a m. trapezius s využitím obou diagonál PNF pro lopatku. Aplikace kineziotapu před tenisem.

24.2.2022

TMT oblast ramene a paže. Trakce ramene. Mobilizace ramene i lopatky. Posilování v nízkém šikmém sedu. Protahování ramene na boku. Posilování HSS a fixátorů lopatek s využitím gymnastického míče. Opakování cviků ve vývojové pozici 3. měsíce na bříše i na zádech a posilovacích cviků s therabandem.

2.3.2022

TMT na hrudník, rameno a paži. Nespecifická mobilizace horních žeber a mobilizace 4. žebra vpravo. Mobilizace lopatky a ramene. Uvolnění ramene ve vyvěšení. Využití techniky PIR na m. trapezius, m. levator scapulae, adduktory lopatek a m. biceps brachii. Uvolnění hrudníku a ramen v jógové poloze dítěte. Cvičení pode diagonál PNF na HK s therabandem. Kineziotaping.

9.3.2022

TMT na oblast ramene a paže. Centrace GH kloubu a mobilizace ramene i lopatky. Aplikace metody PIR na m. trapezius, m. biceps brachii, adduktory lopatek.

Pacientku začalo bolet za krkem – TMT a mobilizace krku, uvolnění na overballu. Opakování cviků a jejich korekce – hlavně šikmého sedu (nízký i vysoký). Cvičení v poloze na čtyřech – zvedání končetin, přenášení váhy na HKK, podsouvání HK pod trupem.

17.3.2022

Terapie probíhá den po hraní tenisu (bez kineziotapu). TMT oblast lopatky, ramenního pletence, paže i předloktí. Využití PNF na horní končetinu - technika kombinace izotonických kontrakcí 1. Extenční diagonála pro HK a oba vzorce pro lopatku. Relaxační cviky na uvolnění pletence ramenního vleže na boku a ve stoje. Na doma cvičení dle diagonál PNF.

25.3.2022

Z důvodu nemoci terapie neproběhla. Terapie nahrazena konzultací po telefonu.

30.3.2022

TMT na oblast ramene a paže. Centrace GH kloubu. Mobilizace ramene a lopatky. Využití metody PIR na m. trapezius a m. biceps brachii. Cvičení v sedě a vleže na boku s therabandem. Cvičení na posílení HSS a stabilizaci lopatek v poloze na čtyřech a ve vývojové pozici medvěda.

7.4.2022

Výstupní kineziologický rozbor. Semistrukturovaný rozhovor o výsledcích terapie. Navržení dlouhodobého rehabilitačního plánu. Opakování a korekce cviků na doma. Konzultace dalších možností terapie.

9.1.4 Výstupní kineziologický rozbor

Aspekce:

Pohled zepředu

Asymetrie ramen zlepšena. Náklon trupu beze změn. Břišní svaly jsou lehce aktivnější.

Pohled z boku

Hlava stále v lehkém předsunutí. Zmírnila se protrakce ramen. Lehké snížení hrudní hyperkyfózy a bederní hyperlordózy.

Pohled zezadu

Skoliotické držení a sešikmení pánve beze změn. Pravá lopatka je méně rotovaná.

Palpace:

Místo úponu m. biceps brachii caput longum není již palpačně bolestivé, pouze citlivé, úpony zevních rotátorů paže zůstávají citlivé. Snížení hypertonu v mm. pectorales majores, m. levator scapulae dexter, m. subscapularis dexter. Výrazné uvolnění paravertebrálníhovalu vpravo, mm. trapezii a mm. rhomboidei dextri. TrPs se stále nacházejí v m. levator scapulae dexter a m. subscapularis dexter.

Goniometrie:

Bolest v krajních pozicích je oproti vstupnímu vyšetření snížena. Rozsahy jsou stále bez výrazného omezení. U vnitřní rotace je aktivní rozsah 75° a pasivní bez omezení, aktivní extenze je stále omezená bolestí.

Svalový test:

Při všech pohybech zůstává síla 5, viz tabulka 7.

Tabulka 7: Svalový test

Svalová skupina	Svalová síla
Flexory GH kloubu	5
Extenzory GH kloubu	5
Abduktory GH kloubu	5
Adduktory GH kloubu	5
Zevní rotátory GH kloubu	5
Vnitřní rotátory GH kloubu	5
Horizontální flexory GH kloubu	5
Horizontální extenzory GH kloubu	5
M. trapezius	5
Adduktory lopatek	5

Zdroj vlastní

Tabulka 8: Pohybové stereotypy

Stereotyp	Patologie
Stereotyp kliku	Bolesti v rameni jsou mírnější a nastupují až v pozdější fázi kliku. Addukce lopatek se snížila, bedra jsou stabilní.
Stereotyp abdukce paže	Stále přetrvává lehká elevace ramene na počátku pohybu, poté je pohyb plynulý v celém rozsahu
Stereotyp flexe krku	Obloukovitá flexe krku

Zdroj vlastní

Tabulka 9: Dynamické testy páteře

Čepojova vzdálenost	1 cm
Ottova inklinální vzdálenost	4 cm
Ottova reklinální vzdálenost	5 cm

Zdroj vlastní

Tabulka 10: Vyšetření zkrácených svalů

Sval	Pravá strana	Levá strana
Pectoralis major	0	0
Trapezius pars descendens	1	1
Levator scapulae	1	0
Sternocleidomastoideus	0	0

Zdroj vlastní

Tabulka 11: Vyšetření kloubní vůle

Glenohumerální kloub	Beze změn
Costovertebrální skloubení	Hybnost 4. žebra vpravo je stále snížena
Skapulothorakální skloubení	Hybnost lopatky zlepšena

Zdroj vlastní

Odporové testy: negativní

Tabulka 12: Speciální vyšetřovací testy

Cyriaxův bolestivý oblouk	Negativní
Neerův test	Negativní
Speedův test	Negativní
Test dle Hawkinse	Negativní

Zdroj vlastní

9.1.5 Subjektivní hodnocení

Pacientka pocítuje sníženou bolestivost pravého ramene. Při spánku ji již netrápí snížená citlivost při elevaci paže. Při aktivitě problémy nastupují později. Pacientka pocítovala výraznou úlevu vždy bezprostředně po terapii, dlouhodobě však tyto výsledky nepřetrvávají. Pacientka přiznala, že doma pravidelně necvičila, ale při sportu se snažila dodržovat doporučený strečink. Největší úlevou při sportu pro ni byl kineziotaping.

9.1.6 Dlouhodobý rehabilitační plán.

Pacientce bych doporučila pokračovat v zavedené rehabilitaci. Terapii by bylo možné doplnit o fyzikální terapii, konkrétně například o vysokoindukční magnetoterapii, distanční elektroterapii nebo ultrazvuk. Pacientka by se měla věnovat správným stereotypům úderů, provádět pravidelný strečink a kompenzační cvičení. Celkovému postavení těla by prospěla i aktivace HSS.

9.2 Kazuistika č. 2

9.2.1 Vstupní kineziologický rozbor

Proveden: 11.2.2022

Iniciály: JJ

Pohlaví: žena

Rok narození: 1977

Výška: 177 cm

Hmotnost: 72 kg

Dominantní končetina: levá

Diagnóza: syndrom bolestivého ramene vlevo

Osobní anamnéza: v dětství chybně diagnostikována roztroušená skleróza na základě MR, 2010 – operace žlučníku, karcinom obou prsou, 2012 – mastektomie obou prsou, 2014 – plastická operace obou prsou, 2017 - hysterektomie

Nynější onemocnění: Bolest levého ramene lehce přes půl roku. Stav se za celou dobu nezměnil. Bolest je tepavá, vystřeluje do přední části lokte a čelisti. Vyskytuje se při zátěži i v klidu, pacientku občas budí ze spaní. Bolestivé pohyby jsou do extenze a abdukce. Před měsícem aplikován ultrazvuk, který bolesti

zhoršoval – pacientka byla jen na dvou aplikacích. Pacientka je objednaná na RTG vyšetření ramene.

Sociální anamnéza: Bezvýznamná

Rodinná anamnéza: otec - hypertenze

Pracovní anamnéza: zdravotní sestra na ambulanci

Farmakologická anamnéza: neguje

Gynekologická anamnéza: 2 přirozené porody (2005, 2008), 2017 - hysterektomie

Sportovní anamnéza: jóga, turistika

Alergologická anamnéza: neguje

Aspekce

Pohled zepředu

Stoj celkově působí velmi dobře a stabilně jen s lehkými odchylkami. Hlava i ramena jsou v ose. Břicho je pouze lehce povolené. Kotníky se nachází ve valgózním postavení.

Pohled z boku

Hlava je v mírném předsunutí. Ramenní pletence jsou v lehké protrakci, pánev se nachází v lehké antevertzi. Bederní páteř je v hyperlordóze a hrudní v hyperkyfóze.

Pohled zezadu

Lopatky symetrické, páteř ve frontální rovině bez odchylek. Pánev v normě, symetrické subgluteální rýhy.

Palpace

Palpačně je hypertonický m. trapezius bilaterálně, levý levator scapulae, adduktory levé lopatky a lehce paravertebrální valy v bederní oblasti. TrPs se nachází pouze v m. trapezius sin.. Palpačně bolestivá je šlacha dlouhé hlavy bicepsu a citlivá je oblast pod klíčky. Lehká bolest se projevuje při palpaci 1. - 4. žebra bilaterálně.

Goniometrie:

Jediné omezené pohyby v ramenním kloubu jsou horizontální extenze a abdukce. Oba pohyby jsou omezeny bolestí. Abdukce ve 100° a horizontální extenze v 10°. V krajní pozici flexe pacientka pociťuje bolest a v krajní pozici addukce tah v oblasti GH kloubu. V krční páteři je omezená flexe na 40° a extenze na 55°.

Svalový test:

Svalová síla je u všech svalových skupin kromě rotátorů ramene 5, viz tabulka 13.

Tabulka 13: Svalový test

Svalová skupina	Svalová síla
Flexory GH kloubu	5
Extenzory GH kloubu	5
Abduktory GH kloubu	5
Adduktory GH kloubu	5
Zevní rotátory GH kloubu	3+
Vnitřní rotátory GH kloubu	4
Horizontální flexory GH kloubu	5
Horizontální extenzory GH kloubu	5
M. trapezius	5
Adduktory lopatek	5

Zdroj vlastní

Tabulka 14: Pohybové stereotypy

Stereotyp	Patologie
Stereotyp kliku	Nelze provést z důvodu bolesti
Stereotyp abdukce paže	Lehká elevace ramene na počátku pohybu, poté pohyb proveden v celém rozsahu
Stereotyp flexe krku	Obloukovitá flexe hlavy

Zdroj vlastní

Tabulka 15: Dynamické testy páteře

Čepojova vzdálenost	1 cm
Ottova inklinální vzdálenost	3 cm
Ottova reklinální vzdálenost	3 cm

Zdroj vlastní

Tabulka 16: Vyšetření zkrácených svalů

Sval	Pravá strana	Levá strana
Pectoralis major	0	Nelze z důvodu bolesti
Trapezius pars descendens	1	2
Levator scapulae	0	0
Sternocleidomastoideus	0	0

Zdroj vlastní

Tabulka 17: Vyšetření kloubní vůle

Glenohumerální kloub	Beze změn
Costovertebrální skloubení	Snížená hybnost 1. – 4. žebra bilaterálně
Skapulothorakální skloubení	Omezen rotační pohyb lopatky

Zdroj vlastní

Odporové testy: negativní

Tabulka 18: Speciální vyšetřovací testy

Cyriaxův bolestivý oblouk	Pozitivní od 100° abdukce
Neerův test	Negativní
Speedův test	Negativní
Test dle Hawkinse	Negativní

Zdroj vlastní

9.2.2 Krátkodobý rehabilitační plán

Cílem terapie je snížit bolest v oblasti ramene a zvýšit svalovou sílu do rotací. Terapie bude zaměřena na stabilizaci ramene, posílením rotátorů ramene, manuálním ošetření svalů v oblasti paže, ramene a hrudníku. K dosažení cílů budou využity hlavně techniky měkkých tkání (TMT), propioceptivní neuromuskulární facilitace (PNF), dynamická neuromuskulární stabilizace (DNS) nebo postizometrická relaxace (PIR). Do terapie bude též zařazeno poučení o ergonomii sedu a práce s počítačem.

9.2.3 Individuální terapie

11.2. 2022

Pacientce byla odebrána anamnéza ve formě polostrukturovaného rozhovoru. Poté byl proveden vstupní kineziologický rozbor. Závěrem byla pacientka seznámena s průběhem terapie i jejími cíli a byly jí zodpovězeny veškeré dotazy.

17.2.2022

TMT na oblast hrudníku a levého ramenního kloubu. Protážení hrudní a prsní fascie. Centrace a trakce levého GH kloubu. PIR na m. trapezius bilaterálně, adduktory levé lopatky. Relaxační vyvěšení HK z lehátka a točení do rotací, stabilizace ramene ve stoji v opoře o zeď. Návčik zevní rotace horních končetin vsedě. Tyto cviky a autoterapii PIR s následným protažením na m. trapezius dostala pacientka na doma.

25.2. 2022

TMT na oblast levé lopatky, ramene a paže. Mobilizace ramene a lopatky. Využití PNF metody-technika kombinace izotonických kontrakcí 1. flekční diagonála pro HK, 1.vzor pro lopatku. Opakování cviků z minulé terapie. Nové cviky na boku na uvolnění adduktorů lopatky a celého ramenního pletence – vytahování se za nataženou svrchní HK, cviky inspirované diagonálami PNF pro lopatku. Zvyšování rozsahu abdukce v rameni.

3.3. 2022

TMT oblast hrudníku, ramene a paže. Ergonomie sedu u počítače a na recepci, stabilizace ramene při dosahování na vysoká místa. Korekce pozic při józe – poloha na čtyřech, pozice stromu a pes hlavou dolů. Vytáčení se za HK v pozici na čtyřech a přenášení váhy na horní končetiny, ponechání cviků z minulých terapií. Pacientka neměla čas cvičit.

11.3. 2022

Protážení hrudní fascie. Nespecifická mobilizace 1. - 4. žebra bilaterálně, mobilizace lopatek. Využití metody PIR – m. trapezius bilaterálně, adduktory lopatek, flexory GH kloubu a m. biceps brachii caput longum. Centrace a trakce GH kloubu. Nově má pacientka na doma autoterapii PIR na m. biceps brachii caput longum. Uvolňování hrudníku a dotažení flexe v rameni v jógové pozici dítěte.

17.3. 2022

TMT oblast ramene a krku. Centrace GH kloubu, mobilizace ramene a lopatky. Využití metody PNF technika kombinace izotonických kontrakcí 1. flekční diagonála pro HK, 1. vzor pro lopatku. Opakování cviků. Posilování rotátorové manžety s therabandem vsedě inspirované PNF diagonálami pro HK. Aplikace kineziotapu.

25.3. 2022

TMT na hrudník, rameno a paži. Posilování svalů ramene a paže vsedě a vleže. Kliky o zeď s korekcí. Relaxační cviky na boku, posilování rotátorů. Posilovací cviky na HSS a stabilizaci lopatek– vývojová pozice medvěda, opakování cviků na čtyřech.

1.4. 2022

Pacientka má výsledky z RTG vyšetření, kde zjistili kalcifikaci na ventrální straně GH kloubu. Dle lékaře kalcifikace vymizí sama, zlepšení stavu napomůže fyzioterapie. TMT oblast ramene, paže a hrudníku. Centrace GH kloubu, mobilizace ramene a lopatky. Nespecifická mobilizace žeber. PIR na m. trapezius bilaterálně, adduktory lopatek, flexory GH kloubu a m. biceps brachii caput longum. Uvolňování ramene a trupu v jógové pozici dítěte.

8.4.2022

TMT oblast hrudníku, ramene a paže. Centrace GH kloubu, mobilizace lopatky i ramene. Cvičení dle metody DNS – plynulý přechod z vývojové pozice medvěda přes pozici na 4 s koleny nad podložkou do jógové pozice dítěte. Návlek a korekce dámského kliku. Posilování s therabandem inspirované diagonálami PNF pro HK.

14.4.2022

Výstupní kineziologický rozbor. Polostrukturovaný rozhovor o výsledcích terapie. Ergonomie sedu a práce s počítačem. Opakování a korekce cviků na doma. Konzultace ohledně dalších možností terapie.

9.2.4 Výstupní kineziologický rozbor

Aspekce

Pohled zepředu

Stoj působí stabilně, břicho stále lehce povoleno.

Pohled z boku

Snížené předsunutí hlavy, ramena stále v lehké protrakci. Pánev a páteř beze změn.

Pohled zezadu

Před terapií bez odchylek – beze změn.

Palpace

Hypertonus je stále přítomen u m. trapezius sin., m. levator scapulae sin.. TrPs se podařilo odstranit. Šlacha dlouhé hlavy bicepsu pouze citlivá, oblast pod klíčky bez palpační citlivosti. Bolest při palpaci žeber přetrvává.

Goniometrie:

Všechny pohyby v ramenním pletenci bez omezení. V krční páteři přetrvává omezená flexe 40° a extenze 55°.

Svalový test:

Svalová síla je u všech svalových skupin kromě zevních rotátorů ramene 5 viz tabulka 19.

Tabulka 19: Svalový test

Svalová skupina	Svalová síla
Flexory GH kloubu	5
Extenzory GH kloubu	5
Abduktory GH kloubu	5
Adduktory GH kloubu	5
Zevní rotátory GH kloubu	4
Vnitřní rotátory GH kloubu	5
Horizontální flexory GH kloubu	5
Horizontální extenzory GH kloubu	5

M. trapezius	5
Adduktory lopatek	5

Zdroj vlastní

Tabulka 20: Pohybové stereotypy

Stereotyp	Patologie
Stereotyp kliku	Pacientka bez problémů provede dámský klik, dochází k lehké addukci lopatek
Stereotyp abdukce paže	Plynulý pohyb v celém rozsahu
Stereotyp flexe krku	Obloukovitá flexe krku

Zdroj vlastní

Tabulka 21: Dynamické testy páteře

Čepojova vzdálenost	1 cm
Ottova inklinální vzdálenost	3 cm
Ottova reklinální vzdálenost	3 cm

Zdroj vlastní

Tabulka 22: Vyšetření zkrácených svalů

Sval	Pravá strana	Levá strana
Pectoralis major	0	0
Trapezius pars descendens	0	1
Levator scapulae	0	0
Sternocleidomastoideus	0	0

Zdroj vlastní

Tabulka 23: Vyšetření kloubní vůle

Glenohumerální kloub	Beze změn
Costovertebrální skloubení	Přetrvává snížená hybnost 1. – 4. žebra bilaterálně
Skapulothorakální skloubení	Bez patologií

Zdroj vlastní

Odporové testy: negativní

Tabulka 24: Speciální vyšetřovací testy

Cyriaxův bolestivý oblouk	Negativní
Neerův test	Negativní
Speedův test	Negativní
Test dle Hawkinse	Negativní

Zdroj vlastní

9.2.5 Subjektivní hodnocení

Pacientka ze začátku terapie pocítovala pouze uvolnění krční páteře. Bolesti ramene začali ustupovat až při 7. terapii a na posledních sezeních byla pacientka již bez problémů. Pacientka poctivě cvičila od 4. terapie přibližně 3x týdně, relaxační cviky a autoterapii PIR prováděla dle potřeby. Snažila se dodržovat ergonomii při práci i cvičení.

9.2.6 Dlouhodobý rehabilitační plán

Pacientce bych doporučila pokračovat v zavedeném domácím cvičení, soustředit se na ergonomii práce. Při józe by měla dbát na správné provádění jógových pozic, aby ramenní pletenec nepřetěžovala. Další terapii bych doporučila pouze pokud by se problémy navrátily.

9.3 Kazuistika č. 3

9.3.1 Vstupní kineziologický rozbor

Proveden: 4.2.2022

Iniciály: BO

Pohlaví: žena

Rok narození: 1979

Výška: 167 cm

Hmotnost: 65 kg

Dominantní končetina: levá

Diagnóza: syndrom bolestivého ramene vlevo

Osobní anamnéza: 1986 – fraktura levé ulny, 2018 – laparoskopické odstranění myomů v děloze

Nynější onemocnění: Bolesti levého ramene přetrvávající přibližně rok. Bolesti i svalová slabost se postupně horší. Bolest se vyskytuje na přední straně GH kloubu v oblasti úponu šlachy dlouhé hlavy bicepsu při zátěži i v klidu. Problémové pohyby jsou do flexe a abdukce v rameni. Bolest vystřeluje do oblasti lopatky, hrudníku a do m. biceps brachii. Síla je snížena hlavně u flexe v lokti. Dosavadní terapie: Již podstoupila 2 aplikace rázové vlny na oblast levého ramene a lopatky, zatím bez efektu. Celkem má předepsáno 6 aplikací.

Sociální anamnéza: bezvýznamná

Rodinná anamnéza: otec – hypertenze, CHOPN

Pracovní anamnéza: zdravotní sestra na ambulanci

Farmakologická anamnéza: neguje

Gynekologická anamnéza: odstranění myomů v děloze, 2 spontánní porody – 2005, 2009

Sportovní anamnéza: jóga, běh, pole dance

Alergologická anamnéza: neguje

Aspekce:

Pohled zepředu

Hlava v ose, levé rameno je výše než pravé. Břišní svaly jsou povolené. Kotníky se nachází ve valgózním postavení.

Pohled z boku

Hlava je v lehkém předsunutí, ramena v protrakci. Zakřivení páteře je v normě.

Pohled zezadu

Lehké skoliotické držení v oblasti bederní páteře s konvexem vpravo, sešikmená pánev – levá crista iliaca výše než pravá.

Palpace

Palpačně bolestivé je místo úponu m. biceps brachii caput longum. Hypertonické svaly – m. trapezius sin., m. subscapularis, mm. pectorales majores, mm. rhomboidei. TrPs se nachází v m. trapezius sin. a m. biceps brachii sin..

Goniometrie:

Rozsahy v ramenním i loketním kloubu jsou bez omezení. U některých aktivních pohybů pacientka pociťuje bolest, u flexe paže nad 90°, abdukce paže nad 80° a silové flexe v lokti. Pasivní pohyby jsou bez bolesti.

Tabulka 25: Svalový test

Svalová skupina	Svalová síla
Flexory GH kloubu	3+
Extenzory GH kloubu	5
Abduktory GH kloubu	3+

Adduktory GH kloubu	5
Zevní rotátory GH kloubu	4
Vnitřní rotátory GH kloubu	4
Horizontální flexory GH kloubu	5
Horizontální extenzory GH kloubu	5
M. trapezius	5
Adduktory lopatek	5
Flexory lokte	3+
Supinátory lokte	4

Zdroj vlastní

Tabulka 26: Pohybové stereotypy

Stereotyp	Patologie
Stereotyp kliku	Z důvodu bolesti lze provést pouze dámský klik – addukce lopatek, propadnutí v bedrech
Stereotyp abdukce paže	Lehká elevace levého ramene, zrychlená rotace levé lopatky
Stereotyp flexe krku	Plynulý obloukovitý pohyb

Zdroj vlastní

Tabulka 27: Dynamické testy páteře

Čepojova vzdálenost	2 cm
Ottova inklinální vzdálenost	4 cm
Ottova reklinální vzdálenost	3 cm

Zdroj vlastní

Tabulka 28: Vyšetření zkrácených svalů

Sval	Pravá strana	Levá strana
Pectoralis major	0	0
Trapezius pars descendens	1	1
Levator scapulae	0	1
Sternocleidomastoideus	0	0

Zdroj vlastní

Tabulka 29: Vyšetření kloubní vůle

Glenohumerální kloub	Bez patologií
Costovertebrální skloubení	Snížená hybnost žeber, hlavně 3. a 4. bilaterálně
Skapulothorakální skloubení	Bez patologií

Zdroj vlastní

Tabulka 30: Odporové testy

Abdukční	pozitivní
Flekční	pozitivní
Zevní rotace	negativní
Vnitřní rotace	negativní

Zdroj vlastní

Tabulka 31: Speciální vyšetřovací testy

Cyriaxův bolestivý oblouk	Pozitivní od 80° do 140°
Neerův test	Negativní
Speedův test	Pozitivní
Test dle Hawkinse	Negativní

Zdroj vlastní

9.3.2 Krátkodobý rehabilitační plán

Cílem terapie je minimalizovat bolest a obnovit svalovou sílu postižených svalů. V terapii se též zaměříme na centraci GH kloubu, mobilizaci ramene i lopatky, stabilizaci ramene, posilování svalů oblasti ramene i posílení HSS a v neposlední řadě uvolnění hypertonických svalů. Těchto cílů se budeme snažit dosáhnout využitím hlavně techniky měkkých tkání (TMT), propioceptivní neuromuskulární facilitace (PNF), dynamické neuromuskulární stabilizace (DNS) nebo postizometrické relaxace (PIR). Též proběhne konzultace ergonomie sedu při práci a správných poloh při cvičení.

9.3.3 Individuální terapie

4.2.2022

Pacientce byla odebrána anamnéza ve formě polostrukturovaného rozhovoru. Poté byl proveden vstupní kineziologický rozbor. Na závěr byla pacientka seznámena s terapií i jejími cíli a byly jí zodpovězeny veškeré dotazy.

11.2. 2022

TMT na oblast ramene, lopatky a paže. Centrace GH kloubu, mobilizace ramene. PIR na mm. trapezii, levý m. levator scapulae, levý m. biceps brachii caput longum. Pasivní i aktivní cvičení levého ramene do krajních poloh s tyčí. Využití metody DNS - snížená poloha na 4 s oporou o lokty.

18.2.2022

TMT na oblast hrudníku, ramene a paže. Centrace GH kloubu. Mobilizace ramene. Nespecifická mobilizace 1.-7. žebra bilaterálně. Využití metody PNF - technika rytmické stabilizace 1. a 2. flekční diagonála pro HK, a oba vzorce pro lopatku. Relaxační cvičení s vyvěšením HK z lehátka. Cvičení s therabandem i bez něj s využitím diagonál PNF.

24.2.2022

TMT hrudníku, ramene a paže. PIR na m. biceps brachii sin., mm. trapezii, m. levator scapulae sin.. Manuální ošetření TrPs v m. biceps brachii sin.. Ergonomie práce s počítačem a konzultace úpravy pracovního stolu. Korekce jednotlivých jógových pozic, instrukce stabilizace ramene během pole dance. Opakování cvičení z minulých terapií.

4.3.2022

TMT oblast hrudníku, ramene a krku. Centrace GH kloubu. Cvičení s využitím tyče a therabandu vsedě a ve stoje. Posilování, uvolňování a stabilizace ramene v nízkém i vysokém šikmém sedu.

10.3. 2022

TMT oblast hrudníku, ramene a paže. Nespecifická mobilizace 1.-7. žebra bilaterálně. Mobilizace ramene. PIR na mm. trapezii, m. levator scapulae sin.. Protahování krčních svalů. Využití metody DNS – vývojová pozice 3.měsíce na břicho i na zádech – na zádech protahování končetin do dálky.

17.3.2022

TMT oblast ramene a krku. Cvičení ve vývojových pozicích DNS – tripod a medvěd. Zvyšování svalové síly flexorů v lokti i rameni, abduktorů ramene a supinátorů lokte s využitím činek. Relaxace v sedu na patách.

25.3.2022

TMT oblast krční páteře. Centrace GH kloubu. PIR na mm. trapezii a m. levator scapulae sin.. Opakování a nové modifikace cviků z minulých terapií. Cvičení v poloze na čtyřech s therabandem, korekce polohy na čtyřech.

1.4.2022

TMT oblast hrudníku, ramene. Mobilizace ramene. Nespecifická mobilizace 1. - 7. žebra bilaterálně. Cvičení inspirované flekčními diagonálami PNF pro HK s therabandem. Protážení sternální fascie kaudálním směrem, stabilizace a posílení ramene i HSS na bosu. Uvolnění hrudníku v sedu na patách s HKK nataženými dopředu.

8.4.2022

Výstupní kineziologický rozbor. Semistrukturovaný rozhovor o výsledcích terapie. Konzultace dlouhodobého rehabilitačního plánu. Opakování a korekce cviků na doma, výběr nejvhodnějších cviků pro dlouhodobé domácí cvičení bez kontroly fyzioterapeuta. Zopakování ergonomie práce a správného držení těla při józe a pole dance.

9.3.4 Výstupní kineziologický rozbor

Aspekce:

Pohled zepředu

Hlava v ose, ramena symetrická. Břišní svaly výrazně aktivnější.

Pohled z boku

Hlava je stále v lehkém předsunutí, ramena v menší protrakci.

Pohled zezadu

Lehké skoliotické držení v oblasti bederní páteře, sešikmená pánev beze změn.

Palpace

Místo úponu m. biceps brachii caput longum je palpačně citlivé, nikoli bolestivé. Lehce hypertonický přetrvává levý m. trapezius a mm. pectorales majores. TrPs se podařilo odstranit.

Goniometrie:

Rozsahy v ramenním i loketním kloubu jsou bez omezení a bez bolesti.

Tabulka 32: Svalový test

Svalová skupina	Svalová síla
Flexory GH kloubu	4
Extenzory GH kloubu	5
Abduktory GH kloubu	4
Adduktory GH kloubu	5
Zevní rotátory GH kloubu	5
Vnitřní rotátory GH kloubu	5
Horizontální flexory GH kloubu	5
Horizontální extenzory GH kloubu	5
m. trapezius	5
Adduktory lopatek	5
Flexory lokte	4+
Supinátory lokte	5

Zdroj vlastní

Tabulka 33: Pohybové stereotypy

Stereotyp	Patologie
Stereotyp kliku	Lehká addukce lopatek na začátku pohybu
Stereotyp abdukce paže	Plynulý pohyb v celém rozsahu
Stereotyp flexe krku	Obloukovitá flexe krku

Zdroj vlastní

Tabulka 34: Dynamické testy páteře

Čepojova vzdálenost	2 cm
Ottova inklinální vzdálenost	4 cm
Ottova reklinální vzdálenost	3 cm

Zdroj vlastní

Tabulka 35: Vyšetření zkrácených svalů

Sval	Pravá strana	Levá strana
Pectoralis major	0	0
Trapezius pars descendens	0	1
Levator scapulae	0	0
Sternocleidomastoideus	0	0

Zdroj vlastní

Tabulka 36: Vyšetření kloubní vůle

Glenohumerální kloub	Bez patologií
Costovertebrální skloubení	Přetrvává snížená hybnost žeber, hlavně 3. a 4. bilaterálně
Skapulothorakální skloubení	Bez patologií

Zdroj vlastní

Odporové testy: negativní

Tabulka 37: Speciální vyšetřovací testy

Cyriaxův bolestivý oblouk	Negativní
Neerův test	Negativní
Speedův test	Negativní
Test dle Hawkinse	Negativní

Zdroj vlastní

9.3.5 Subjektivní hodnocení

Pacientka po 2 týdnech terapie a 3. aplikaci rázové vlny začala pociťovat zlepšení, po 4. terapii a 5. aplikaci rázové vlny bolesti ustoupily úplně. Dále jsme se v terapii věnovali celkovému posílení a stabilizaci ramene. Pacientka poctivě cvičila i po ustoupení obtíží a terapie dochodila.

9.3.6 Dlouhodobý rehabilitační plán

Pacientce bych doporučila pokračovat v zavedeném domácím cvičení, pokud se obtíže nevrátí, další terapie není nutná. Dále by se pacientka měla věnovat držení těla a stabilizaci celého ramenního pletence při józe i pole dance. Pacientka je velice aktivní, ale rameno při sportu přetěžuje. Dlouhodobě se může určitě zlepšovat aktivace břišních svalů a celého HSS.

10 Diskuse

Tématu syndrom bolestivého ramene se příliš publikací nevěnuje. Většinou se zaměřují pouze na jednu z forem jako například impingement syndrom, nebo syndrom zmrzlého ramene. Důvodem bude nejspíše rozsáhlost tématu, syndrom obsahuje nespočet forem, každá má odlišné příčiny, příznaky, diagnostiku i léčbu. Pro svou práci jsem využívala hlavně odborné články zabývající se jednotlivými formami. Pro navrhované možnosti fyzioterapie jsem čerpala hlavně z odborných knih a inspirovala jsem se na odborných praxích. Navrhnout ucelenou terapii obecně pro diagnózu syndromu bolestivého ramene je prakticky nemožné, každý případ je velice individuální a příčiny mohou být jak v samotném pletenci ramenním a přilehlých tkáních, tak i odlehlých částech těla, nejčastěji jsou problémy spojené s krční páteří nebo hrudníkem. Rizikovými faktory dle Trnavského a Sedláčkové (2002) jsou chronické bolesti krční a bederní páteře, osteoporóza kyčelního a kolenního kloubu, často též potíže vyskytující se s chronickým onemocněním. Riziko se nepochybně zvyšuje s věkem. Rizikovým faktorem je i dlouhodobé přetěžování ramenního kloubu, jak je tomu v případě mé 1. probandky. U většiny nemocných však rizikový faktor, který onemocnění způsobil, nelze určit, jak je tomu u dalších 2 probandek. Nejčastějšími obecnými příznaky jsou dle Michalíčka a Vacka (2015) kožní změny, poruchy cití, hypotonie nebo hypertonie svalů, snížení svalové síly, zhoršení koordinace a snížení rozsahu pohybu ramene.

V teoretické části jsem popsala strukturu pletence ramenního, biomechaniku a kineziologii. Také jsem charakterizovala jednotlivé formy syndromu bolestivého ramene, jejich příčiny, příznaky, diagnostiku i léčbu. Dále jsou v práci charakterizovány fyzioterapeutické metody, které byly využity při výzkumu popsaném v praktické části. Do možností terapie jsem zařadila i fyzikální terapii, kterou jsem v praxi využít nemohla, ale byla by vhodným doplněním rehabilitace. Dle Zemana (2013) je u funkčních poruch ramenního pletence vhodná aplikace termoterapie, hydroterapie, elektroterapie či mechanoterapie. V rámci elektroterapie lze využít například krátkovlnnou diatermii, distanční elektroterapii, magnetoterapii a další, z mechanoterapie například ultrazvuk nebo rázovou vlnu. Operační léčba je dle Koláře (2009) u některých forem syndromu nezbytná, jindy je však indikována až po neúspěšné konzervativní léčbě. Jelikož

operační léčba není hlavní podstatou této práce, jsou její možnosti jen stručně zmíněny u jednotlivých forem syndromu.

V praktické části jsem využila kvalitativní výzkum, který probíhal v ambulantním prostředí. Výzkumný soubor obsahoval 3 probandky ženského pohlaví, dvě ve věku 43 – 45 let a třetí ve věku 22 let. Původním záměrem bylo mít všechny probandky podobného věku, z důvodu nedostatku pacientek jsem od tohoto kritéria byla nucena odstoupit. Všechny probandky působí ve zdravotnictví, aktivně sportují a jejich problém je chronického charakteru.

Výzkum obsahuje vstupní kineziologický rozbor, samotnou terapii, výstupní kineziologický rozbor a zhodnocení terapie. Kineziologický rozbor by dle Sedláčkové (2002) měl obsahovat anamnézu, aspekci, palpaci, vyšetření pasivní i aktivní hybnosti, odporové testy, vyšetření kloubní vůle a speciální testy. Ze speciálních testů jsem ve výzkumu využila Cyriaxův bolestivý oblouk, Neerův test, Speedův test a test dle Hawkinse. Navíc jsem pro podrobnější a ucelenější vyšetření využila vyšetření svalového testu dle Jandy, vyšetření zkrácených svalů, vyšetření pohybových stereotypů a dynamické testy páteře.

K dosažení cílů navržených v krátkodobém rehabilitačním plánu jsem v terapii využila hned několik metod. Na začátku většiny terapií jsem aplikovala metody měkkých tkání, následně jsem jednotlivé metodiky střídala dle potřeby. Metodu PNF jsem využila pro stabilizaci, relaxaci, snížení bolestivosti i posílení svalů pletence ramenního a paže, dle Adlerové et al. (2014) jsem zvolila techniku kombinace izotonických kontrakcí a techniku rytmické stabilizace. Diagonály pro horní končetinu jsem využila i pro domácí cvičení. Metodu PIR jsem využila jak při samotné terapii, tak i pro autoterapii, pro uvolnění hypertonických svalů a TrPs, pro zkrácené svaly jsem metodu doplnila o protažení. Metodu DNS jsem též využila u všech probandek pro stabilizaci a posílení pletence ramenního a poté i k aktivaci HSS, která byla u všech probandek třeba.

Probandka 1 chodila poctivě na terapie, vynechala pouze jednu z důvodu nemoci. Místo této terapie proběhla konzultace cvičení po telefonu. Doporučené domácí cvičení ani ergonomická doporučení probandka příliš nedodržovala. Cvičila pouze nárazově maximálně 2x týdně. Její zlepšení bylo také nejmenší, výraznější

úlevu pociťovala krátce po terapii a při sportu ji velice pomáhala aplikace kineziotapu.

Probandka 2 též chodila poctivě na terapie a zúčastnila se všech 10 sezení. Doma začala poctivě cvičit až po 4. terapii, do té doby z osobních důvodů cvičení nezvládala. V průběhu terapie jsem probandce aplikovala kineziotape, způsobil ji však značné podráždění kůže (viz příloha 2) přetrvávající několik dní i po sundání kineziotapu, z tohoto důvodu jsem ho již znovu neaplikovala. Po prvních terapiích probandka pociťovala úlevu spíše v oblasti krční páteře, kde jsme aplikovali metodu PIR s protažením. Pokrok přímo v ramenním pletenci se dostavil až u 7. terapie a po dokončení rehabilitace pacientka odcházela bez bolesti. Úleva od bolesti byla náhlá ale trvalá.

Probandka 3 kromě terapií docházela na aplikaci rázové vlny 1x týdně. Kombinací pravidelné terapie a účinků rázové vlny dosáhla zlepšení velice brzy. Již při 4. terapii byla probandka bez bolestí, proto jsem následnou terapii zaměřila na udržení výsledků, posílení oslabených svalů a celkovou aktivaci HSS. Pacientka poctivě cvičila 4x – 5x týdně. Relaxační cvičení prováděla denně.

Ve využití fyzikální terapie mě limitovalo vybavení ambulance a nutný předpis lékařem. U 2. probandky navíc využití některých vhodných metod limitovala přítomnost onkologického onemocnění v osobní anamnéze. Probandka 3 měla předepsanou rázovou vlnu od svého lékaře, díky tomu jako jediná měla takto doplněnou terapii. Zeman (2013) uvádí, že účinek rázové vlny je sporný, v tomto případě byl však výrazně pozitivní.

11 Závěr

Tato bakalářská práce se zabývá syndromem bolestivého ramene a možnostmi fyzioterapie.

V teoretické části je rozebrána anatomie, biomechanika a kineziologie pletence ramenního. Dále se zabývá jeho formami, jejich příčinami, diagnostikou a léčbou. Jak název práce napovídá zabývá se též možnostmi fyzioterapie, charakteristikou jednotlivých metod terapie. Praktická část je věnovaná kvalitativnímu výzkumu, kterého se zúčastnily 3 probandky ženského pohlaví ve věku 22 – 45 let. Všechny probandky měly chronické bolesti trvající déle než půl roku bez počátečního traumatu. Pacientkám byla odebrána anamnéza v podobě polostrukturovaného rozhovoru a následně byl proveden vstupní kineziologický rozbor a navržen krátkodobý rehabilitační plán. Následovalo 10 terapií v průběhu 10 týdnů, jedna z pacientek se na jednu z terapií nedostavila z důvodu nemoci. Na závěr byl všem pacientkám odebrán výstupní kineziologický rozbor, rozebrány subjektivní pocity z výsledků terapie a navržen dlouhodobý rehabilitační plán.

V terapii jsem využila techniky měkkých tkání, postizometrickou relaxaci, dynamickou neuromuskulární stabilizaci, mobilizace, centraci GH kloubu, propioceptivní neuromuskulární facilitaci, v terapii jsem se též zaměřila na ergonomii práce a sportu. U jedné pacientky byla aplikována 6x rázová vlna.

Cílem práce bylo popsat anatomické struktury ramenního pletence, popsat příčiny a symptomy syndromu bolestivého ramene, a tak tomu i v teoretické části je. Cílem praktické části bylo navrhnout vhodný fyzioterapeutický plán na základě kineziologických rozborů. Myslím si, že byl splněn i cíl praktické části, jelikož terapie byla úspěšná u všech probandek.

Všechny pacientky na terapie docházely a jevily o terapii zájem. Jedna z probandek však nedodržovala doporučené pravidelné domácí cvičení. U všech probandek měla terapie pozitivní výsledky, u dvou došlo dokonce k úplnému odstranění bolestí. Pro efektivní terapii je dle mého názoru velmi důležitá spoluúčast pacientů, kteří se terapii musí věnovat i v domácím prostředí a dbát na doporučenou ergonomii práce i pohybu. Dle výsledků výzkumu zlepšení dokáže urychlit správně zvolená fyzikální terapie – v tomto případě rázová vlna.

Výsledky mohou být však zkreslené malým počtem probandů. Do budoucna by bylo třeba rozsáhlejšího výzkumu s větším počtem probandů, který se doufám uskuteční, jelikož tato problematika je nyní velmi aktuální a stává se čím dál častějším problémem ve fyzioterapeutických ambulancích.

Bakalářská práce by mohla být využita jako vzdělávací materiál či inspirace pro fyzioterapeuty a další zdravotnický personál, může sloužit také jako doplňkový edukační materiál pro studenty zdravotnických oborů především fyzioterapie.

12 Seznam použité literatury

1. ADLER, Susan, Dominiek BECKERS a Math BUCK. *PNF in Practice*. 4. Berlin: Springer, 2014. ISBN 13 978-3-642-34987-4.
2. *Artróza ramenního kloubu* – Fyzioterra. – Cesta ke snadnějšímu pohybu [online]. Copyright © 2020 Fyzioterra s.r.o. [cit. 17.12.2021]. Dostupné z: <https://www.fyzioterra.cz/artroza-ramenniho-kloubu/>
3. BASS E. *Tendinopathy: why the difference between tendinitis and tendinosis matters*. *Int J Ther Massage Bodywork*. 2012;5(1):14-17. doi:10.3822/ijtmb.v5i1.153. Dostupné na: <https://www.ncbi.nlm.nih.gov/pmc/articles/PMC3312643/>
4. BOSELLI KJ, AHMAD CS, LEVINE WN. *Treatment of Glenohumeral Arthrosis*. *The American Journal of Sports Medicine*. 2010;38(12):2558-2572. doi:10.1177/0363546510369250. Dostupné na: https://journals.sagepub.com/doi/10.1177/0363546510369250?url_ver=Z39.88-2003&rfr_id=ori:rid:crossref.org&rfr_dat=cr_pub%20%20pubmed
5. ČIHÁK, R., 2016. *Anatomie*. Třetí, upravené a doplněné vydání. Praha: Grada. ISBN 978-80-247-3817-8.
6. DUNGL, Pavel. *Ortopedie. 2., přeprac. a dopl. vyd.* Praha: Grada, 2014. ISBN 978-80-247-4357-8.
7. DYLEVSKÝ, Ivan. *Kineziologie: základy strukturální kineziologie*. Praha: Triton, 2009b. ISBN 978-80-7387-324-0.
8. DYLEVSKÝ, Ivan. *Speciální kineziologie*. Praha: Grada, 2009a. ISBN 978-80-247-1648-0.
9. ELSHEWY MT. *Calcific tendinitis of the rotator cuff*. *World J Orthop*. 2016 Jan 18;7(1):55-60. doi: 10.5312/wjo.v7.i1.55. PMID: 26807357; PMCID: PMC4716572. Dostupné na: <https://pubmed.ncbi.nlm.nih.gov/26807357/>

10. GROSS, Jeffrey M., Joseph FETTO a Elaine Rosen SUPNICK. *Vyšetření pohybového aparátu*: překlad druhého anglického vydání. Praha: Triton, 2005. ISBN 80-7254-720-8.
11. HALADOVÁ, Eva a Ludmila NECHVÁTALOVÁ. *Vyšetřovací metody hybného systému*. Vyd. 2. nezm. Brno: Národní centrum ošetrovatelství a nelékařských zdravotnických oborů, 2005. ISBN 80-7013-393-7.
12. HOLUBÁŘOVÁ, Jiřina a Dagmar PAVLŮ. *Proprioceptivní neuromuskulární facilitace*. Praha: Karolinum, 2012
13. HOSKOVCOVÁ, Martina. *Léčebná rehabilitace bolestivých stavů hybné soustavy*. Praha: Raabe, [2017]. Rehabilitační a fyzikální terapie. ISBN 978-80-7496-304-9.
14. HSU D, ANAND P, MABROUK A, CHANG KV. *Biceps Tendon Rupture*. 2022 Feb 7. In: StatPearls [Internet]. Treasure Island (FL): StatPearls Publishing; 2022 Jan–. PMID: 30020607. Dostupné na: <https://pubmed.ncbi.nlm.nih.gov/30020607/>
15. HUDÁK, Radovan a David KACHLÍK. *Memorix anatomie*. Vyd. 2. Praha: Triton, 2013. ISBN 978-80-7387-712-5.
16. CHO CH, BAE KC, KIM DH. *Treatment Strategy for Frozen Shoulder*. Clin Orthop Surg. 2019 Sep;11(3):249-257. doi: 10.4055/cios.2019.11.3.249. Epub 2019 Aug 12. PMID: 31475043; PMCID: PMC6695331. Dostupné na: <https://pubmed.ncbi.nlm.nih.gov/31475043/>
17. *Impingement syndrom ramenního kloubu*. www.levitas.cz [online]. 2018 [cit.2021-12-15]. Dostupné z: <https://www.levitas.cz/2018/02/impingement-syndrom-ramenniho-kloubu/>
18. *Impingement syndrom*. www.surgalclinic.cz [online]. [cit.2021-12-15]. Dostupné z: <https://www.surgalclinic.cz/index.php?pg=ortopedie--artroskopie--artroskopie-ramene--impingement-syndrom-subakromialni-dekomprese>

19. JANDA, Vladimír. *Svalové funkční testy*. Praha: Grada, 2004. ISBN 80-247-0722-5.
20. JANDA, Vladimír. *Základy kliniky funkčních (neparetických) hybných poruch: určeno pro rehabilitační pracovníky*. Brno: Ústav pro další vzdělávání středních zdravotnických pracovníků, 1982. Učební texty (Ústav pro další vzdělávání středních zdravotnických pracovníků).
21. JANURA, Miroslav. *Biomechanika II*. Ostrava: Ostravská univerzita v Ostravě, 2011. ISBN 978-80-7464-044-5.
22. KAPANDJI, A. I. *The physiology of the joints: Volume one - The upper limb*. 6th ed., Edinburgh: Churchill Livingstone, 2007, 372 s. ISBN 978-0443103506
23. KHIL EK, CHA JG, YI JS, KIM HJ, MIN KD, YOON YC, JEON CH. *Detour sign in the diagnosis of subluxation of the long head of the biceps tendon with arthroscopic correlation*. Br J Radiol. 2017 Feb;90(1070):20160375. doi: 10.1259/bjr.20160375. Epub 2016 Nov 25. PMID: 27885850; PMCID: PMC5685103. Dostupné na: <https://pubmed.ncbi.nlm.nih.gov/27885850/>
24. KIM MS, KIM IW, LEE S, SHIN SJ. *Diagnosis and treatment of calcific tendinitis of the shoulder*. Clin Shoulder Elb. 2020 Nov 27;23(4):210-216. doi: 10.5397/cise.2020.00318. PMID: 33330261; PMCID: PMC7726362. Dostupné na: <https://pubmed.ncbi.nlm.nih.gov/33330261/>
25. KOBROVÁ, Jitka a Robert VÁLKA. *Terapeutické využití tejpování*. Praha: Grada Publishing, 2017. ISBN 978-80-271-0181-8.
26. KOLÁŘ, Pavel. *Rehabilitace v klinické praxi*. Praha: Galén, c2009. ISBN 978-80-7262-657-1.
27. LEWIT, Karel. *Manipulační léčba v myoskeletální medicíně*. 5. přeprac. vyd. Praha: Sdělovací technika ve spolupráci s Českou lékařskou společností J.E. Purkyně, c2003. ISBN 80-86645-04-5.

28. *Mechanické vlastnosti kostní tkáně*. Fakulta tělesné výchovy sportu Univerzita Karlova [online]. 2018 [cit. 2022-04-10]. Dostupné z: ftvs.cuni.cz/FTVS-1395.html
29. MICHALÍČEK, Petr a Jan VACEK. *Rameno v kostce - I. část*. Rehabilitace a fyzikální lékařství. Praha, 2014a, 21(3), 153. ISSN 1211-2658.
30. MICHALÍČEK, Petr a Jan VACEK. *Rameno v kostce - II. část*. Rehabilitace a fyzikální lékařství. Praha, 2014b, 21(4), 211-214. ISSN 1211-2658.
31. MICHALÍČEK, Petr a Jan VACEK. *Rameno v kostce - III. část*. Rehabilitace a fyzikální lékařství. Praha, 2015, 22(3), 164. ISSN 1211-2658.
32. NETTER, Frank H. *Netterův anatomický atlas člověka*. Brno: CPress, 2016. ISBN 978-80-264-1176-5.
33. PODĚBRADSKÝ, Jiří a Radana PODĚBRADSKÁ. *Fyzikální terapie: manuál a algoritmy*. Praha: Grada, 2009. ISBN 978-80-247-2899-5.
34. REICHERT, Bernhard. *Palpační techniky: povrchová anatomie pro fyzioterapeuty*. Praha: Grada Publishing, 2021. ISBN 978-80-271-0670-7.
35. ROBINSON CM, SEAH KT, CHEE YH, HINDLE P, MURRAY IR. *Frozen shoulder*. *J Bone Joint Surg Br*. 2012 Jan;94(1):1-9. doi: 10.1302/0301-620X.94B1.27093. PMID: 22219239. Dostupné na: <https://pubmed.ncbi.nlm.nih.gov/22219239/>
36. RYCHLÍKOVÁ, Eva. *Funkční poruchy kloubů končetin: diagnostika a léčba*. 2., doplněné vydání. Praha: Grada Publishing, 2019. ISBN 978-80-271-2096-3.
37. TRNAVSKÝ, Karel a Marie SEDLÁČKOVÁ. *Syndrom bolestivého ramene*. Praha: Galén, 2002. ISBN 80-7262-170-X.

38. VÉLE, František. *Kineziologie: přehled klinické kineziologie a patokineziologie pro diagnostiku a terapii poruch pohybové soustavy*. Vyd. 2., (V Tritonu 1.). Praha: Triton, 2006. ISBN 80-7254-837-9.
39. ZEMAN, Marek. *Základy fyzikální terapie*. České Budějovice: Jihočeská univerzita v Českých Budějovicích, Zdravotně sociální fakulta, 2013. ISBN 978-80-7394-403-2.

13 Přílohy

Příloha 1: Informovaný souhlas

Informovaný souhlas

Vážená paní, vážený pane,

ráda bych Vás požádala o spolupráci a účast na kvalitativním výzkumu k mé bakalářské práci na téma „Možnosti fyzioterapie u syndromu bolestivého ramene“. Na začátku výzkumu bude proveden kineziologický rozbor, jenž bude obsahovat odebrání anamnézy, vyšetření aspekci(pohledem) a palpací (pohmatem), dále bude následovat goniometrické vyšetření kloubních rozsahů pohybů a vyšetření svalové síly. Pro doplnění budou využity speciální testy individuálně vybrané dle výsledků předešlého vyšetření. Poté bude následovat pravidelná terapie 1x týdně po dobu dvou měsíců. Součástí terapie bude i navržení cvičební jednotky pro domácí terapii. Na konci výzkumu bude proveden kontrolní kineziologický rozbor, který bude sloužit ke zhodnocení výsledků terapie.

Prohlášení

Prohlašuji, že souhlasím s účastí na výše uvedeném výzkumu. Studentka mne informovala o podstatě výzkumu a seznámila mne s cíli, metodami a postupy, které budou při výzkumu používány, stejně jako s výhodami a riziky, které pro mne z účasti na výzkumu vyplývají. Souhlasím s tím, že všechny získané údaje budou anonymně zpracovány a použity pro účely vypracování závěrečné práce studentky. Prohlašuji, že beru na vědomí informace obsažené v tomto informovaném souhlasu a souhlasím se zpracováním osobních a citlivých údajů účastníka výzkumu v rozsahu, způsobem a za účelem specifikovaným v tomto informovaném souhlasu.

Měl/a jsem možnost si vše řádně, v klidu a v dostatečně poskytnutém čase zvážit. Měl/a jsem možnost se studentky zeptat na vše pro mě podstatné a potřebné. Na tyto dotazy jsem dostal/a jasnou a srozumitelnou odpověď.

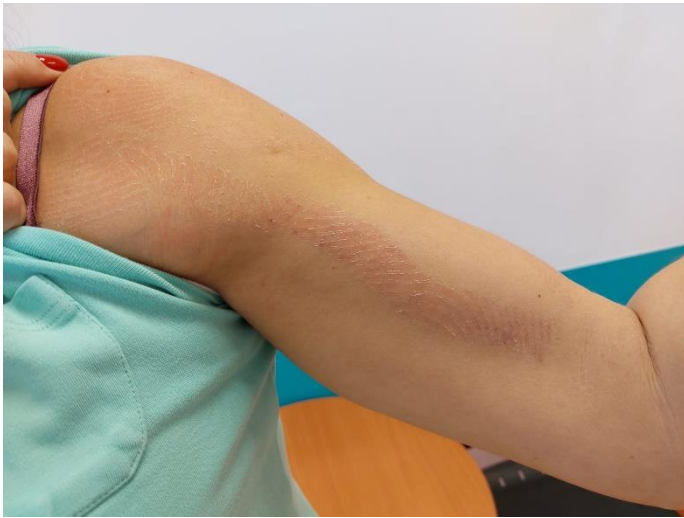Prohlašuji, že beru na vědomí informace obsažené v tomto informovaném souhlasu a souhlasím se zpracováním osobních a citlivých údajů účastníka výzkumu v rozsahu, způsobem a za účelem specifikovaným v tomto informovaném souhlasu.

Podpisem souhlasím s účastí na výše uvedeném výzkumu.

Dne:

Podpis:

Příloha 2: Negativní reakce na kineziotape (Zdroj vlastní)



14 Seznam tabulek

Tabulka 1: Svalový test.....	43
Tabulka 2: Pohybové stereotypy.....	43
Tabulka 3: Dynamické testy páteře.....	43
Tabulka 4: Vyšetření zkrácených svalů.....	44
Tabulka 5: Vyšetření kloubní vůle	44
Tabulka 6: Speciální vyšetřovací testy.....	44
Tabulka 7: Svalový test.....	47
Tabulka 8: Pohybové stereotypy.....	48
Tabulka 9: Dynamické testy páteře.....	48
Tabulka 10: Vyšetření zkrácených svalů.....	48
Tabulka 11: Vyšetření kloubní vůle	48
Tabulka 12: Speciální vyšetřovací testy.....	48
Tabulka 13: Svalový test.....	51
Tabulka 14: Pohybové stereotypy.....	51
Tabulka 15: Dynamické testy páteře.....	51
Tabulka 16: Vyšetření zkrácených svalů.....	52
Tabulka 17: Vyšetření kloubní vůle	52
Tabulka 18: Speciální vyšetřovací testy.....	52
Tabulka 19: Svalový test.....	55
Tabulka 20: Pohybové stereotypy.....	56
Tabulka 21: Dynamické testy páteře.....	56
Tabulka 22: Vyšetření zkrácených svalů.....	56
Tabulka 23: Vyšetření kloubní vůle	56
Tabulka 24: Speciální vyšetřovací testy.....	56
Tabulka 25: Svalový test.....	58
Tabulka 26: Pohybové stereotypy.....	59
Tabulka 27: Dynamické testy páteře.....	59
Tabulka 28: Vyšetření zkrácených svalů.....	59
Tabulka 29: Vyšetření kloubní vůle	59
Tabulka 30: Odporové testy.....	60
Tabulka 31: Speciální vyšetřovací testy.....	60
Tabulka 32: Svalový test.....	63
Tabulka 33: Pohybové stereotypy.....	63
Tabulka 34: Dynamické testy páteře.....	63
Tabulka 35: Vyšetření zkrácených svalů.....	64
Tabulka 36: Vyšetření kloubní vůle	64
Tabulka 37: Speciální vyšetřovací testy.....	64

15 Seznam obrázků

Obrázek 1: Uspořádání kolagenních vláken v chrupavce (Janura, 2011).....	15
Obrázek 2: Pohyby lopatky (Dylevský, 2009b)	17
Obrázek 3: Pohyby ramenního kloubu (Kolář et al., 2009)	19
Obrázek 4: Skapulohumerální rytmus (Kolář et al., 2009)	19
Obrázek 5: Impingement syndrom (Kolář et al., 2009).....	20

16 Seznam zkratek

ABD - abdukce
AC - acromioclaviculární
ADD - addukce
ATP - adenosintrifosfát
C – cervikální úsek páteře
cm - centimetr
DET - distanční elektroterapie
DNS - dynamická neuromuskulární stabilizace
dx. - dexter
FL - flexe
GH - glenohhumerální
HK - horní končetina
HKK – horní končetiny
HSS – hluboký stabilizační systém
l. – lateris
lig. - ligamentum
M. - musculus
Mm. - muscoli
MR - magnetická rezonance
N.- nervus
Nn. - nervi
PNF – proprioceptivní neuromuskulární facilitace
RTG – rentgen
SC - sternoclaviculární
sin. - sinister
TENS - transkutánní elektrická nervová stimulace
Th – thorakální úsek páteře
TMT – technika měkkých tkání
TrP – trigger point
TrPs – trigger points
VR – vnitřní rotace
ZR – zevní rotace