

UNIVERZITA PALACKÉHO V OLMOUCI

FAKULTA ZDRAVOTNICKÝCH VĚD

Ústav klinické rehabilitace

Daniela Strešková

Morfologické změny dolní končetiny v průběhu vývoje jedince

Bakalárska práca

Vedúci práce: Mgr. Radek Mlíka, Ph.D.

Olomouc 2024

Prehlasujem, že som bakalársku prácu vypracovala samostatne a použila som iba uvedené bibliografické a elektronické zdroje.

Olomouc, 8. mája 2024

Daniela Strešková

Rada by som poďakovala vedúcemu mojej bakalárskej práce Mgr. Radku Mlíkovi, Ph.D. za pripomienky, rady a čas venovaný vedeniu tejto bakalárskej práci. Tiež by som chcela poďakovať PhDr. Zuzane Svobodovej za ochotu a cenné rady ohľadom citačnej normy a vyhľadávania zdrojov.

ANOTÁCIA

Typ záverečnej práce: bakalárska

Téma práce: Morfológické zmeny dolnej končatiny v průběhu vývoje jedinca

Názov práce: Morfológické zmeny dolnej končatiny v průběhu vývoje jedinca

Názov práce v AJ: Morphological changes of the lower limb during the development of an individual

Dátum zadania: 2023-11-30

Dátum odovzdania: 2024-05-08

Vysoká škola, fakulta, ústav: Univerzita Palackého v Olomouci
Fakulta zdravotnických věd
Ústav klinické rehabilitace

Autor práce: Daniela Strešková

Vedúci práce: Mgr. Radek Mlíka, Ph.D.

Oponent práce: Mgr. Alena Svobodová, Ph.D.

Abstrakt v SJ: Morfológické zmeny na dolnej končatine sú dôležité pre pochopenie fyziologického vývoja, ale taktiež majú význam pri diagnostike a liečbe ortopedických a biomechanických porúch. Ide o kľúčové zmeny ktoré sú potrebné k správne mu vytvoreniu základu pre pohybový aparát. Cieľom práce bolo zhrnúť charakter týchto zmien v rôznych fázach vývoja od prenatálneho, cez zmeny po narodení až po patologické a degeneratívne zmeny. Pre spracovanie bakalárskej práce bolo pomocou internetových databáz PubMed, Google Scholar,

EBSCO, Ovid a Springer použitých 112 anglických odborných článkov, 4 české knižné publikácie, 7 anglických knižných zdrojov a 1 internetový zdroj.

Abstrakt v AJ: Morphological changes in the lower limb are important for understanding physiological development, but are also useful in the diagnosis and treatment of orthopaedic and biomechanical disorders. These are key changes that are necessary to properly establish the foundation for the musculoskeletal system. The aim of this thesis was to summarize the character of these changes at different stages of development, from prenatal and postnatal changes to pathological and degenerative changes. For the elaboration of the bachelor's thesis, 110 English scientific articles, 4 Czech book publications, 6 English book sources and 1 Internet source were used with the help of PubMed, Google Scholar, EBSCO, Ovid and Springer databases.

Klíčové slová v SJ: ľudská dolná končatina, prenatálny vývoj nohy, morfológické zmeny, degeneratívne a patologické procesy

Klíčové slová v AJ: human lower limb, prenatal development of the leg, morphological changes, degenerative and pathologic processes

Rozsah: 57 strán

Obsah

Úvod.....	8
1 Embryonálny vývoj a morfológické zmeny dolnej končatiny	10
1.1 Mechanizmy rastu z hľadiska molekulárnej medicíny	10
1.2 Vývoj končatín, všeobecný prehľad	11
1.3 Vývoj kostry dolnej končatiny.....	11
1.3.1 Vývoj v okolí bedrového kĺbu.....	12
1.3.2 Vývoj v oblasti kolenného kĺbu	14
1.3.3 Vývoj v oblasti nohy a členkového kĺbu.....	16
1.4 Vývoj muskulatúry na dolnej končatine	17
1.4.1 Morfológické variácie m. TVI a jeho neuro-vaskulárne zásobenie	18
2 Zmeny počas života jedinca	20
2.1 Bedrový kĺb – kolodiafyzálny uhol a dôležité rozmery	20
2.1.1 Deformity uhlov	21
2.1.2 Vplyv zmien veľkostí uhlov na okolité štruktúry	22
2.2 Kolenný kĺb.....	24
2.2.1 Patellofemorálne spojenie	24
2.3 Členkový kĺb – noha	25
2.3.1 Chronická nestabilita členku	29
2.3.2 Flat foot (Pes planus) – plochá noha	30
2.3.3 Pes cavus – prehnutá noha	32
2.4 Šport a záťaž na chrupku	34
2.4.1 Beh	34
2.4.2 Dynamické športy	35
2.4.3 Zmeny pri mechanickej záťaži na šľachy dolnej končatiny.....	36

3	Patologické zmeny dolnej končatiny.....	37
3.1	Prerušovaná klaudikácia	37
3.2	Diabetická noha	37
	Záver	39
	Referenčný zoznam.....	41
	Zoznam skratiek	55
	Zoznam obrázkov.....	56
	Zoznam tabuliek.....	57

Úvod

Dolná končatina je komplexný systém kostí, svalov, väzov a kĺbov, ktorý hrá dôležitú úlohu pri pohybe, koordinácii a podpore tela. Táto časť ľudského tela nám umožňuje chôdzu, beh a ďalšie pohybové aktivity. Za vývoj dolnej končatiny zodpovedá mnoho faktorov, ktoré ovplyvňujú morfológické či funkčné zmeny od embryonálneho štádia až po postnatálny vývoj jedinca.

Embryonálny vývoj je proces, v ktorom sa z embryonálneho pahýľu stáva pomocou série diferenciačných udalostí ako tvorba kostí, svalov a iných tkanív dolná končatina. Stále však nejde o úplne vyvinutú končatinu a jej vývoj prebieha aj po narodení. Mechanizmy rastu z hľadiska molekulárnej medicíny sú kľúčovými faktormi, ktoré riadia tieto procesy a determinujú morfológické vlastnosti dolnej končatiny.

Úvodná časť práce sa zameriava na proces embryonálneho vývoja a mechanizmus rastu dolnej končatiny. Ide o popísanie základnej anatómie a fyziológie v rámci vývoja kostí a špecifického vývoja novoobjavených svalov dolnej končatiny. Ide o súhrn zmien kostí v okolí bedrového, kolenného a členkového kĺbu a aký vplyv má tento vývoj a jeho zmeny na celkovú morfológiu končatiny.

Druhá časť a zároveň hlavná kapitola práce, sa sústreďí na zmeny, ktoré nastávajú počas života jedinca, v rámci morfológických či patologických stavov, ako je plochá noha u detí, pes cavus – prehnutá noha či deformity uhlov bedrového kĺbu. Taktiež boli načrtnuté okrajovo zmeny chrupavky pri športovej aktivite a mechanickom zaťažení.

V záverečnej a poslednej kapitole práce ide o predstavenie najznámejších patologických zmien na dolnej končatine, ktoré môžu predstavovať závažné problémy v klinickej praxi.

Cieľom práce je poskytnúť základný prehľad morfológických zmien dolnej končatiny a ich význam, ktorý by mohol slúžiť ako užitočný zdroj informácií pre študentov fyzioterapie či odborníkov v oblasti ortopédie a rehabilitácie.

K vyhľadávaniu odborných článkov boli použité elektronické databázy ako PubMed, EBSCO, Google Scholar, Ovid, Springer. Vyhľadávanie prebiehalo od novembra 2023 do apríla 2024. Tvorba práce bola realizovaná zo 4 českých knižných publikácií, 7 anglických knižných zdrojov, 1 internetového zdroju a 112 anglických odborných článkov. Ako vstupná študijná literatúra boli použité nižšie uvedené publikácie.

Čihák, R., Grim, M., & Fejfar, O. (2011). *Anatomie I* (3rd ed.). Grada.

Dungl, P., Adamec, O., Burian, M., Cinegr, P., Frydrychová, M., Geltner, D., Hajný, P., Chomiak, J., Kasal, T., Kofránek, I., Kolman, J., Koutný, Z., Kubeš, R., Lesenský, J., Majerníček, M., Malkus, T., Matějček, M., Matejovský, Z., Ošťádal, M., et al. (2014). *Ortopedie* (2nd ed.). Grada Publishing.

Ganey, T. M., & Ogden, J. A. (2007). Pre- and Postnatal Development of the Hip. In J. J. Callaghan, A. G. Rosenberg, & H. E. Rubash (Eds.), *Adult Hip, The* (2nd ed., pp. 35-51). Lippincott Williams & Wilkins.

Ganey, T. M., & Ogden, J. A. (2003). Development of the Knee. In J. J. Callaghan, A. G. Rosenberg, H. E. Rubash, P. T. Simonian, & T. L. Wickiewicz (Eds.), *Adult Knee, The* (pp. 25-34). Lippincott Williams & Wilkins.

Kapandji, A. I., & Judet, T. (2019). *The physiology of the joints* (7th ed.). Handspring Publishing.

Vacek, Z. (2006). *EMBRYOLOGIE* (1st ed.). Grada Publishing.

1 Embryonálny vývoj a morfológické zmeny dolnej končatiny

Embryológia je veda o poznávaní vývoja pred narodením, a teda prenatalným. Vývoj človeka začína spojením mužskej a ženskej pohlavnej bunky a končí sa pôrodom (Vacek, 2006, p. 89).

Prenatálny život sa z vedeckého aj historického hľadiska delí na embryonálne a fetálne obdobie. Embryonálna fáza, ktorá je charakteristická rýchlym objavením sa niekoľkých znakov vrátane väčšiny pomenovaných štruktúr tela, zahŕňa prvých 8 týždňov vývoja. Zaujímavé je, že prevažná väčšina závažných vrodených anomálií vzniká počas embryonálneho obdobia (O'Rahilly & Müller, 2010, p. 74).

Morfológia je časť biologických vied, ktorá sa zaoberá štúdiom tvaru a štruktúry živých organizmov a ich jedinečných štruktúrnych charakteristík (*Biology Articles, Tutorials*, 2024).

Organogenéza zahŕňa popis morfológického vývoja a taktiež funkciu orgánov jednotlivo či orgánov v systémoch. V niektorých literatúrach sa uvádza aj ako špeciálna embryológia, popisujúca prebiehajúce pochody v prenatalnom období človeka (Vacek, 2006, p. 89).

1.1 Mechanizmy rastu z hľadiska molekulárnej medicíny

U ľudského embrya je formovanie dolných končatín započaté v 4. týždni vývoja jedinca (Čihák et al., 2011, p. 241). Bolo preukázané, že vývoj nohy, a to ako bude vyzerat', sa vytvára veľmi skoro. V tomto rannom štádiu perspektívne bunky končatín prešli procesom a obsahujú HOX gény (Tickle, 2015, p. 421).

Poloha končatín je daná expozíciou HOX kódu. Končatinový vývoj je zahájený aktiváciou skupín mezenchýmových buniek (laterálnej platničky), ktoré vypúšťajú transkripčný faktor TBX4 v oblasti dolnej končatiny. Nahromadenie transkripčných faktorov TBX smeruje k produkcii fibroblastového rastového faktoru FGF10 v mezenchýmových bunkách a následnému povzbudeniu produkcie FGF8 v príľahlom ektoderme. FGF10 je kľúčovým faktorom pre indukciu, rast a proximo-dorzálne modelovanie končatín. V narastajúcej končatine sú potom exportované gény zo skupiny HOX, ktoré sú podmienkou pre základný vývoj kostí dolnej končatiny (Čihák et al., 2011, p. 241; Lours & Dietrich, 2005, p. 5555).

Z mezodermových buniek sa na presne určených miestach v embryu vytvárajú končatiny a vyjadrujú kľúčové TBX4. Tieto transkripčné faktory majú rovnaké funkcie pri kontrole tvorby púčikov tým, že iniciujú signalizačnú kaskádu zahrňujúcu FGF a regulujú nábor mezenchýmových buniek z epitelu do púčikov (Tickle, 2015, p. 418).

Pri výpadku jedného z génov dochádza k zníženiu signalizácie rastových faktorov FGF, a tým k redukcii hustoty mezenchýmu a k obmedzeniu diferenciácie chondrocytov. Výsledkom je vrodené poškodenie kosti (Čihák et al., 2011, p. 241).

1.2 Vývoj končatín, všeobecný prehľad

Zárodokné vrstvy (mezoderm a ektoderm) sa vyvíjajú súčasne a vzájomne sa prepájajú, aby vytvorili tzv. púčik končatiny. V prvých troch týždňoch tehotenstva môžu zoskupenia končatinového tkaniva pokračovať cez stredovú líniu embrya. Neskôr je konkrétne zoskupenie prerušené vývojom v hornej končatine, ale môže pretrvávajúť u púčikov dolných končatín. Koncom 6. týždňa sa púčiky končatín sploštia a vytvoria koncové platničky rúk a nôh a počiatočnú vonkajšiu formu končatiny. Neskôr sa vyvinú zúženia, ktoré ohraničujú prstence a rozdeľujú končatinu na proximálny a distálny segment (Guidera, 1994, p. 18).

Vacek (2006, p. 104) uvádza, že vývoj končatín prebieha vždy v kranio-kaudálnom slede, kde dolné končatiny sú o týždeň oneskorené od horných. V počiatku 5. týždňa púčiky pre základy nôh rastú a dostávajú plutvový tvar. Neskôr dochádza k cirkulárnemu zaškrteniu a vďaka tomu je základ končatiny rozdelený na proximálne valcové axopodium a distálne terčové autopodium. Kolenným ohnutím sa v 6. týždni vývoja rozlišuje axopodium na stylopodium (základ stehna) a zeugopodium (základ predkolenia). V tomto období sú na autopodiu štyri radiálne ryhy, ktoré tvoria základ pre päť prstov. Koncom 2. mesiaca má embryo zreteľne ľudský tvar končatín.

Končatina sa v priebehu rastu otáča, na začiatku smeruje oblasť budúceho kolena laterálne. Následne sa pretáča celá dolná končatina smerom do vnútornej rotácie, a to znamená, že koleno a aj prsty na nohách smerujú dopredu. V priebehu vnútromaternicového vývoja však otočenie nie je dokončené, a teda až postnatálne rotuje dolná končatina do definitívneho postavenia (Čihák et al., 2011, p. 238).

1.3 Vývoj kostry dolnej končatiny

Úspešný vývoj pre dolnú končatinu vyžaduje komplexný súbor interakcií medzi ektodermom a mezodermom. Mezoderm, z ktorého sa vytvoria púčiky končatín, a polarita púčikov sa určuje vzhľadom na antero-posteriórnu a dorzo-ventrálnu os tela (Tickle, 2015, p. 418).

Po 3 týždňoch od oplodnenia sa začínajú v embryu tvoriť primitívne končatinové púčiky. Spočiatku sú vyplnené mezenchýmom, ktorý sa časom diferencuje a vytvára všetky zložky kĺbov okrem ciev a nervov (Zaghloul, 2018, p. 9304).

Vývoj dlhých kostí sa začína mezenchýmovými kondenzáciami po 5. embryonálnom týždni, kedy sa prejaví dolné končatiny. Kondenzácie sa do 6. týždňa zmenia na malé modely chrupiek. Do 8. týždňa sú všetky kostrové prvky končatín prítomné ako chrupkové modely (Tabuľka 1) (Hootnick & Levinsohn, 2022, p. 10).

Tabuľka 1

Vývoj chrupkových základov kostí dolnej končatiny (Čihák et al., 2011, p. 241)

Dĺžka embrya	Týždeň vývoja	Zmeny na končatine
9 mm	5. týždeň	prechondrálly blastom je základom pre panvové kosti, femur, tibie, fibulu
11 mm	začiatok 6. týždňa	prechondrálne mezenchýmové zahustenie základov panvovej kosti, femuru a kostí predkolenia a začínajúca kondenzácia mezenchýmu pre kosti nohy
14 mm	koniec 6. týždňa	chondrofikujúce základy panvovej kosti, femuru, tibie a fibuly, počínajúca chondrofikácia základov tarzov a metatarzov, nedokončený rast prstov
20 mm	7. týždeň	chondrofikácia základov skeletu, končatina je úplná a pokračuje rast prstov

Akonáhle bol počiatkový zárodok sformovaný, aj keď sa jedná o nekompletné mezenchýmo-ektodermové interakcie, tak epitel na prednom okraji zárodka hrubne a nadobúda pseudostratifikovaný vzhľad, známy ako apikálny ektodermálny hrebeň (*angl. apical ectodermal ridge – AER*). Pod vplyvom AER sa v priebehu niekoľkých dní začína ukazovať rozlišovanie zložitých vzorov pre základ chrupky, kostí, svalov a ďalších podporných tkanív (Ganey & Ogden 2007, pp. 1-2).

1.3.1 Vývoj v okolí bedrového kĺbu

Diferenciácia ľudského bedrového kĺbu je veľmi rýchly proces, trvá len 3 mesiace, kde sa všetky kĺbové komponenty vyvíjajú z jedinej mezenchýmovej bunkovej hmoty. Počas

nasledujúcich 6 mesiacov sa vyvíjajú kĺbové elementy, počet buniek sa zvyšuje a dozrievajú. Kritickým obdobím pre vývoj bedrového kĺbu je medzi týmito dvomi obdobiami, kedy sa kĺbový priestor otvorí v 12., 13. týždni. Pre normálny vývoj je nevyhnutné, aby boli všetky zložky vyzreté ešte pred otvorením kĺbového priestoru. Akákoľvek morfológická či funkčná diferenciatná anomália vedie k zlému utváraniu a funkcii kĺbu (Portinaro et al., 1999, p. 39).

Vývojové zmeny v akejkoľvek zložke ovplyvňujú rast vedľajšej zložky a práve udržiavanie rovnováhy medzi nimi predlžuje mechanicky stabilný rozsah pohybu v priebehu dozrievania kostry (Ganey & Ogden 2007, p. 1).

Z hľadiska biomechaniky je bedrový kĺb modifikáciou guľového kĺbu s tromi stupňami voľnosti a tromi navzájom kolmými osami (Dungl et al., 2014, p. 654).

Vývoj proximálneho femuru, a teda jeho chondrooseálnej epifýzy a fýzy, je jedinečný a štruktúrne komplikovaný. Dochádza k vzniku troch osifikáčnych jadier. Taktiež musí dôjsť k väzivovému spojeniu s acetabulom, ktoré vychádza z centra proximálnej kĺbovej plochy a intrakapsulárnemu priebehu obmedzených krvných ciev hlavy femuru. Biomechanická aj štruktúrna dynamika proximálneho femuru je komplexná po kontinuálnom spojení kĺbovej chrupky s rastom chrupky hyalínnej, neelastickom puzdrovom leme a svalovou akciou rotujúcou femur po ose samostatne od medulárnej kôry (Ganey & Ogden 2007, p. 6).

Základ femuru, ktorý je mezenchýmový, sa tvorí v rastúcom končatinovom pupku na rozhraní 5. až 6. týždňa vývoja. V 6. týždni dochádza k chondroosifikácii tohto základu na distálnej časti femuru. V diafýze femuru k prvej osifikácii dochádza v 8. týždni vývoja (Čihák et al., 2011, p. 290).

V 8. týždni embryonálneho vývoja sa začína krčok femuru formovať a zauhlovať. Štrbina, ktorá predznamenáva pravú kĺbovú dutinu, sa vyvíja apoptózou a acetabulárne labrum je identifikovateľné ako samostatná jednotka. V 11. týždni je hlavička femuru guľovitá a je jasne oddelená od acetabula. V tomto období je možné vykĺbiť bedrový kĺb. Kolodiazálny uhol má hodnotu okolo 140 – 150°. V tomto období je taktiež možné zistiť anteverziu femuru, ktorá má uhol medzi 5 – 10° (Zaghloul, 2018, p. 9304).

Namerané uhly femuru vykazujú podľa Masloń et al. (2013, p. 5) slabú spojitosť s inými parametrami bedrového kĺbu. Zároveň žiadny z týchto uhlov sa nezdal byť užitočným ukazovateľom normálneho vývoja kĺbu. Pozorovania tiež naznačujú, že štruktúry mäkkých tkanív okolo kĺbu musia zohrávať dôležitú úlohu v stabilite u novorodenca.

Pri narodení má bedrový kĺb hemisférickú jamku, ktorú tvorí hyalinná chrupka. Po celom obvode jamky nasadá naň labrum na priereze trojuholníkového tvaru, ktoré je k nej prirastené. Uvedený tvar zväčšuje kapacitu acetabula, a tak umožňuje väčšie pohyby. Chrupka jamky má štruktúru epifyzárnej chrupky a funguje ako hemisférická rastová platnička. Jej rast je kľúčový pre správny vývoj acetabula a pri akomkoľvek periacetabulárnom poškodení dochádza k rastovej poruche (Dungl et al., 2014, p. 653).

K osifikácii femuru dochádza z diafýzy a dvoch epifýz, kde v tej distálnej sa osifikačné jadro objaví tesne pred narodením, a to je jedným zo znakov, že je plod donosený. V proximálnej epifýze sa osifikačné jadro objavuje až neskôr, a to v priebehu prvých 6 mesiacov po narodení (Čihák et al., 2011, p. 291).

Počas intrauterinného rastu je plod čoraz viac uzavretý v maternici a priestor, ktorý je k dispozícii na rozšírenie bokov, sa znižuje. V takejto ohnutej polohe je femur prevrátený (Jouve et al., 2005, p. 109).

U novorodenca je proximálny femur chrupkový. Jednotne tvorí štruktúru, ktorá sa zväčšuje a rozdeľuje súhrou epifyzárneho a apozičného rastu spolu s vrchným koncom diafýzy. Sekundárne epifyzárne osifikačné jadro sa objavuje v období medzi 3.-7. mesiacom a tvorí hlavicu femuru, ktorá je pokrytá vrstvou kĺbovej chrupky. V priebehu rastu sa chrupková vrstva epifyzárneho jadra a chrupka okolo acetabula stále znižuje. Jedinec dozrieva a v období okolo 8. roku života sa ukazujú tri samostatné osifikačné jadrá priliehajúce k jednotlivým kostiam acetabula (Dungl et al., 2014, p. 653).

1.3.2 Vývoj v oblasti kolenného kĺbu

Pri vývoji kolenného kĺbu sú oblasti, ktoré sú pre jeho správny vývoj najdôležitejšie. Zahŕňajú komplexné chrupkové komponenty kolena, napredujúce vzorce osifikácie spojené s chondro-epifýzou a správny vývoj vnútorných komponentov kolena (menisky, skrížené väzy a pod.) (Ganey & Ogden, 2003, p. 2).

K osifikácii tibie dochádza v diafýze a dvoch epifýzach. Osifikácia v diafýze nastáva od konca 7. týždňa vývoja, osifikačné jadro sa v proximálnej epifýze objavuje už pred narodením a jadro v distálnej epifýze v 1. roku života (Čihák et al., 2011, p. 295).

V 9. týždni sa podľa Mérida-Velasco (1997, p. 270) začína chondrifikácia na dolnej časti femuru a hornej časti tibie. Medzi týmito dvomi oblasťami sa vytvára medzi-zóna, pozostávajúca

z jedného pruhu mezenchýmového tkaniva. Taktiež sa ventrálne a kraniálne od kondylov femuru tvorí kondenzácia mezenchýmu, ktorý predstavuje budúcu patellu.

K vývoju fibuly dochádza o niečo neskôr ako tibie. K prvej osifikácii, ktorá sa uskutočňuje v diafýze fibuly, dochádza súčasne s diafýzou tibie, a to od 7. do 8. týždňa vývoja. Jadro osifikácie distálnej epifýzy fibuly sa objavuje v 1. roku a jadro proximálnej epifýzy v 3. – 4. roku života (Čihák et al., 2011, p. 297).

Menisky sa vyvíjajú diferenciaciou mezenchýmového tkaniva v zárodku dolnej končatiny. Objavujú sa už počas 4. týždňa vývoja človeka, zjavné sú však až v 9. týždni. V 14. týždni nadobúdajú dospelú podobu (Koyuncu et al., 2017, p. 564).

Distálna časť femuru a proximálna časť tibie sú pri narodení zložené štruktúry. V rámci epifýz sú prítomné početné chrupkové kanáliky, ktoré spočiatku poskytujú základ pre výživu chrupky. Neskôr vytvárajú kanál pre bunkové línie, ktoré podporujú diferenciaciu kosti. Tieto cievy prenikajú do chondro-epifýzy femuru vo veľkosti 39 mm embrya a s pokračujúcim vývojom chondro-epifýzy sa komplikujú a zväčšujú svoj objem (Ganey & Ogden, 2003, p. 3).

Formácia menisko-ligamentózneho komplexu je viditeľná v 7. týždni embryonálneho vývoja. Vzťah medzi meniskami a skríženými väzmi sa objavuje, ako sa vyvíja z danej štruktúry (Fowler & Lubliner, 1995, p. 10). Fukazawa et al. (2009, p. 28) sledovali rozdiely u meniskov plodov a dospelých ľudí. Zistilo sa, že laterálny meniskus má oválny tvar a pokrýva väčšiu časť laterálnej plochy tibie. Zaberaná plocha laterálnej tibie je u plodov väčšia ako u dospelých. Z toho môže vyplývať, že laterálny meniskus je u plodu zaoblenejší. Naopak mediálny meniskus sa nachádza okrajovo na tibiálnej ploche a jeho tvar je v intrauterinnom vývoji dlhší a štíhlejší.

Z distálnej epifýzy femuru vychádza hlavný dĺžkový rast pre femur. Táto distálna epifýzálna platnička je z časti uložená vo vnútri kolenného kĺbu (Čihák et al., 2011, p. 291).

V 14. týždni dochádza k osifikácii patelly, pričom chrupka preniká z prednej a hornej plochy (Mériada-Velasco 1997, p. 272). Patella je sezamská kosť, ktorá sa vyvíja neskôr ako ostatné kosti skeletu a jej základ sa tvorí v úponovej šľache musculus (m.) quadriceps femoris. Ďalej sa na jej tvorbe podieľa fibrózne väzivo. Jej chondrifikácia prebieha až v 4. mesiaci vývoja. K osifikácii dochádza až po narodení v období okolo 3. roku života (Čihák et al., 2011, p. 293).

1.3.3 Vývoj v oblasti nohy a členkového kĺbu

V prvej fáze vývoja je chodidlo v jednej línii s dolnou končatinou. V dôsledku relatívne veľkého rastu fibuly v porovnaní s tibiou sa v druhej fáze chodidlo posúva do inverzie a dorzálnej flexie, čo vedie k fyziologickému palcovému chodidlu. V tretej fáze sa rast tibie zvyšuje a spôsobuje, že chodidlo dosiahne normálnu polohu. Už v takomto rannom tehotenstve je možné merať uhly postavenia chodidla. Najskôr sa zväčšujú laterálne uhly, čo zodpovedá prvej fáze. Potom sa laterálne uhly zmenšia, za to je zodpovedná tretia fáza. Predpokladá sa, že neschopnosť prejsť z prvej do tretej fázy, má za následok vrodenú palcovú nohu (clubfoot) (Bogers et al., 2019, p. 284).

Počas intrauterinného vývoja hroty distálnych článkov prstov na nohe sú prvé, ktoré osifikujú, nasledujú medzičlánkové kosti a najneskôr dochádza k osifikácii proximálnych a stredných článkov prstov. Ostatné kosti nohy osifikujú až po narodení. V novorodeneckom štádiu dochádza k osifikácii calcaneu, talu a os cuboideum. Treba však dodať, že osifikácia os cuboideum sa môže posunúť a nastať až v 3. týždni po narodení (Tachdjian, 1997, p. 2).

Osifikácia ossis tarsi prebieha spôsobom ako u krátkych kostí, a teda pre každú kosť jedno osifikačné jadro. V prípade calcanea dochádza k výnimke, preto má ešte navyše epifýzu na zadnom povrchu hrboľu. Osifikácia nastáva medzi 3. – 4. mesiacom fetálneho vývoja (Čihák et al., 2011, p. 302).

Talus osifikuje v 6. mesiaci fetálneho vývoja a po ňom nasleduje os cuboideum, kde k jeho osifikácii dochádza v 9. mesiaci fetálneho vývoja (Čihák et al., 2011, p. 302).

U novorodenca sú prítomné všetky osifikačné centrá u medzičlánkových kostí a článkov nohy. Laterálny os cuneiforme osifikuje medzi 4. – 20. mesiacom, mediálny os cuneiforme okolo druhého roku, intermediálny os cuneiforme v 3. roku života a os naviculare medzi 2. – 5. rokom života. Apofýza calcaneu osifikuje medzi 4. až 6. rokom života u dievčat, 5. až 7. rokom u chlapcov (Tachdjian, 1997, p. 2).

Osifikačné centrá distálnej epifýzy tibie sú väčšinou prítomné už pri pôrode. Mediálny členok začína osifikovať v 7. roku života u dievčat a v 8. roku u chlapcov. Osifikačné centrum distálnej epifýzy fibuly sa objavuje medzi 11. a 18. mesiacom po narodení (Tachdjian, 1997, p. 2).

1.4 Vývoj muskulatúry na dolnej končatine

Kostrový sval je na končatinách tvorený bunkami odvodenými zo somitov prítomných na úrovni púčikov. Somity možno rozdeliť na epaxiálne a hypaxiálne časti podľa anatomického rozdelenia tela a jeho svalstva (Buckingham et al., 2003, p. 60).

Vývoj svalových komponentov je popísaný v rôznych literatúrach zameraných na embryonálny vývoj svalov na dolnej končatine. Ako uvádzajú Diogo et al. (2019, p. 6) v embryologickej literatúre je množstvo kontroverzií v oblasti vývoja a anatómie určitých svalov dolnej končatiny.

Jednou z nejasností ohľadom anatomického pôvodu je napríklad m. fibularis tertius, u ktorého sa publikuje, že je odvodený od m. extenzor digitorum longus. Niektorí autori však hovoria, že vychádza z malých, hlboko uložených svalov extenzorovej skupiny nohy. U pozorovaného plodu bolo vidieť netypickú konfiguráciu. Časť m. extenzor digitorum brevis, ktorý smeruje k štvrtému prstu, bola spojená s tenkou svalovou štruktúrou. Pokiaľ ide o jej distálnu časť, leží približne tam, kde by normálne ležal m. fibularis tertius dospelého jedinca, a teda tesne nad oblasťou piateho metatarzu. Celková analýza dostupných dát naznačuje, že táto tenká svalová štruktúra môže byť prípadom anatomickej variácie u jednotlivého plodu (Diogo et al., 2019, p. 6).

M. tensor vastus intermedius (TVI) je novo objaveným svalom, o ktorom sa predpokladá, že je piatym komponentom m. quadriceps femoris. Nedávno bol tento element prezentovaný ako morfológická variácia šľachovej štruktúry m. quadriceps okolo kolena (Grob et al., 2017, pp. 1097-1101). Neskoršie štúdie už pomenovávajú m. TVI ako samostatný sval, ktorý sa nachádza medzi m. vastus lateralis (VL) a m. vastus intermedius (VI), pod m. rectus femoris. Jeho miesto je v antero-laterálnej oblasti stehna. Kinetická funkcia či ontológia daného svalu je doteraz neznáma (Utsunomiya et al., 2021, p. 584).

Podľa výskumu sa m. TVI prvýkrát objavuje až v 22 CS (*angl. Carnegie stages* – štandardizovaný systém pre klasifikáciu chronologických štádií vývoja embryí), kde sa vyskytol v 7 z 10 dolných končatinách. V 23 CS bol okrem jedného nájdený vo všetkých testovaných. Keďže sú dôkazy o tom, v akom štádiu sa začína objavovať, môže sa hovoriť o neskoršom začiatku vývoja než ostatné svaly m. quadriceps (Utsunomiya et al., 2021, p. 587).

Embryonálny vývoj m. TVI môžeme klasifikovať do dvoch skupín. Typ, kedy vychádza z m. VL a druhý typ rastie z m. VI. Záleží to od toho, z ktorého svalu sa oddelí zhluk myocytov. Následné študovanie nového svalu TVI, je dôležité pre ortopédov a chirurgov kvôli prevencii

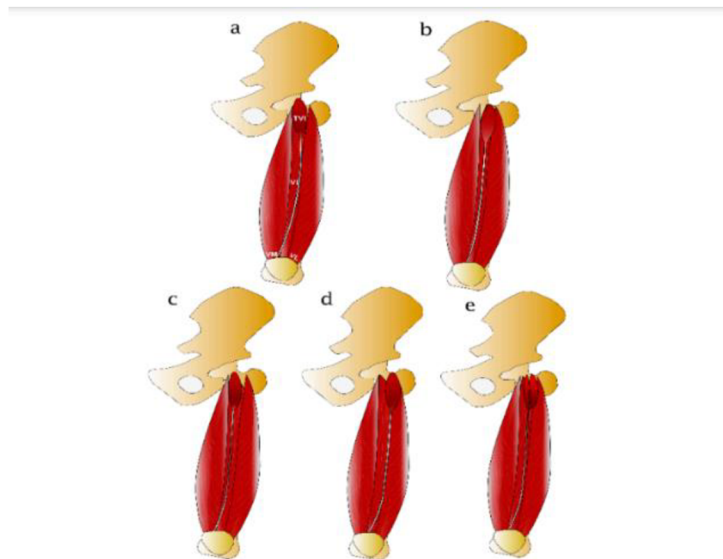
pooperačných komplikácií vzhľadom na dané anatomické úvahy a variácie (Utsunomiya et al., 2021, pp. 585, 587).

1.4.1 Morfológické variácie m. TVI a jeho neuro-vaskulárne zásobenie

Unikátnou charakteristikou m. TVI je jeho morfológická variácia. Ide o rozdelenie založené na priebehu aponeurózy daného svalu. Na Obrázku 1 sú zobrazené dané morfológické variácie (Grob et al., 2017, p. 1097).

Obrázok 1

Morfológické variácie m. TVI (Sahinis & Kellis, 2021, p. 9)



Typ 1 (nazývaný aj nezávislý typ) sa vzťahuje na prípad, keď je aponeuróza a bruško svalu jasne odlišiteľné od aponeuróz VI a VL. Typ 2 a 3 (pomenované aj ako typ VI a VL) zahŕňa prípady, kedy je sval rozpoznateľný, ale aponeuróza TVI je neoddeliteľná od VI a VL. Typ 4 (známy aj ako spoločný typ) sa vzťahuje na prípady, kde je pôvod brušnej svaloviny TVI ťažko rozpoznateľný, zatiaľ čo aponeuróza je odlišiteľná od VL a VI (Grob et al., 2017, p. 1097-1101; Sahinis & Kellis, 2021, p. 9).

Cievne zásobenie m. TVI je nezávisle cez jednotlivé vetvy priečných a vzostupných vetiev laterálnej femorálnej artérie. Taktiež bolo preukázané, že proximálne je TVI inervovaný

jednotlivými vetvami, ktoré vychádzajú z laterálnej strany zadného delenia femorálneho nervu. U m. TVI pri inervácii tiež záleží na anatomickej variante daného svalu. Pri type VL, VI a nezávislom type je sval inervovaný len nervami zo svaloviny VL. Zatiaľ čo pri spoločnom type ide o inerváciu z oboch nervov, ktoré zásobujú VL aj VI (Sahinis & Kellis, 2021, p. 11).

2 Zmeny počas života jedinca

2.1 Bedrový kĺb – kolodiafyzálny uhol a dôležité rozmery

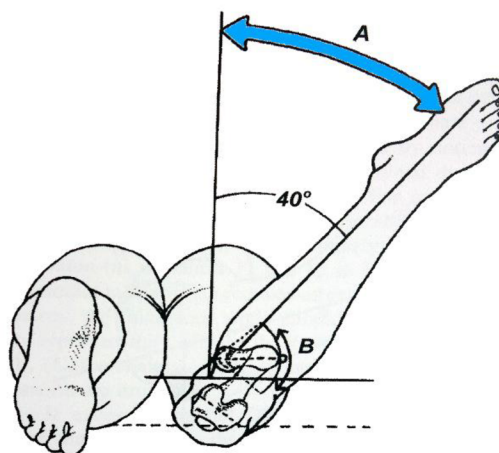
Hlava femuru je podporená krčkom, ktorý sa spája s telom. Os krčku je šikmo postavená a smeruje hore, mediálne a dopredu. V dospelosti zvierá krčok s telom femuru uhol približne 125° a nazýva sa aj uhlom sklonu či kolodiafyzálny uhol. S frontálnou rovinou zvierá uhol $10 - 30^\circ$ nazývaný aj uhol anteverzcie (Kapandji & Judet, 2019, p. 18).

Kolodiafyzálny uhol, označovaný ako CCD (centrum colum-diaphysis) je definovaný ako uhol medzi osou krčka femuru a dlhou osou femuru (Čihák et al., 2011, p. 289). Počas ontogenetického vývoja sa mení zo 150° po narodení na $120 - 130^\circ$ v dospelosti (Dungl et al., 2014, p. 654). Čihák et al. (2011, p. 289) a Dylevský (2013, p. 50) uvádzajú priemernú hodnotu kolodiafyzálneho uhlu v dospelosti 125° .

Rotácia bedrového kĺbu, ako aj anteverzcia a retroverzcia panvy ovplyvňujú postavenie a veľkosť CCD (Boese et al., 2016, p. 19). Anteverzcia (antetorzia) je priestorový, dopredu otvorený uhol, ktorý zvierá krčok s frontálnou rovinou. Craigov test je pasívny test (Obrázok 2), ktorý sa používa na meranie antetorzie (Scorcelletti et al., 2020, p. 819). Ako sa CCD po narodení a s vekom znižuje, tak sa aj tento uhol znižuje z 50° po narodení na $7 - 15^\circ$ v dospelom veku (Dungl et al., 2014, p. 654). Podľa Čihák et al. (2011, p. 289) je torzný uhol krčku 10° dopredu pootočený voči frontálnej rovine, a táto rovina je daná postavením kondylov.

Obrázok 2

Craigov test na meranie antetorzie (Izraelski, 2013, p. 143)



Legenda: Vyšetrujúci uchopí členok pacienta a otáča femurom, A – kým protiľahlá ruka nenahmatá veľký trochanter ako rovnobežný s vyšetrovacím stolom. B – zaznamenaním polohy tibie vzhľadom na vertikálu je možné určiť stupeň anteverzcie alebo retroverzcie femuru.

Kapandji & Judet (2019, p. 18) pomenúvajú dve extrémne variácie týchto uhlov. Typ 1 nastáva keď hlavica femuru tvorí viac ako dve tretiny gule. Maximálne čísla pre uhly sú CCD 125° a antetorzný 25°. Výsledok zmien uhlov vyzerá tak, že krčok femuru je štíhly, panva malá a vysoko postavená. Takéto usporiadanie napomáha a podporuje rozsah pohybu v kĺbe a zodpovedá adaptácii na rýchlosť pohybu.

Typ 2 sa objavuje, keď hlava femuru tesne presahuje pologuľu, minimálnymi hodnotami sú CCD – 115° a antetorzný uhol – 10°. Krčok femuru je silnejší a hrubší, panva veľká a široká. Rozsah pohybu v kĺbe je menší a strata rýchlosti je nahradená väčšou pevnosťou v kĺbe. Ide o pevnú a silnú konfiguráciu (Kapandji & Judet, 2019, p. 18).

Degeneratívne morfológické zmeny v oblasti bedrového kĺbu narastajú s pribúdajúcim vekom. Na proximálnej, acetabulárnej strane kĺbu, sa osteofyty formovali prevažne na lunárnej ploche, ktorá prilieha k jamke a menej často okolo vonkajšieho okraja. V pokročilých štádiách degeneratívnych zmien boli osteofyty vo veľkom rozsahu spojené s oboma oblasťami (Muehleman et al., 1997, p. 26).

Formácia osteofytov sa na distálnej femorálnej strane kĺbu objavovala hlavne okolo predného okraja. Najzávažnejšie prípady v štúdií s osteoartritídou 4. stupňa postihli celý povrch kĺbovej chrupky s osteofytmi na okraji (Muehleman et al., 1997, p. 26).

2.1.1 Deformity uhlov

Pacienti s unilaterálnou posunutou hlavicou stehennej kosti (*angl. slipped capital femoral epiphysis SCFE*) majú vysoké riziko bilaterálneho postihnutia (Hesper et al., 2018, p. 891; Hurley et al., 1996, pp. 228-229).

Predchádzajúce štúdie ukazujú na to, že pacienti liečení pre unilaterálnu SCFE, môžu mať v dlhodobom horizonte vyvinutú osteoartritídu v druhom bedrovom kĺbe (Goodman et al., 1997, p. 1491).

Hesper et al. (2018, pp. 893, 895) uvádzajú, že kontra laterálne asymptomatické bedrové kĺby u pacientov s unilaterálnou SCFE majú mierne zníženú konkávnosť pri spojení hlavice a krčka femuru.

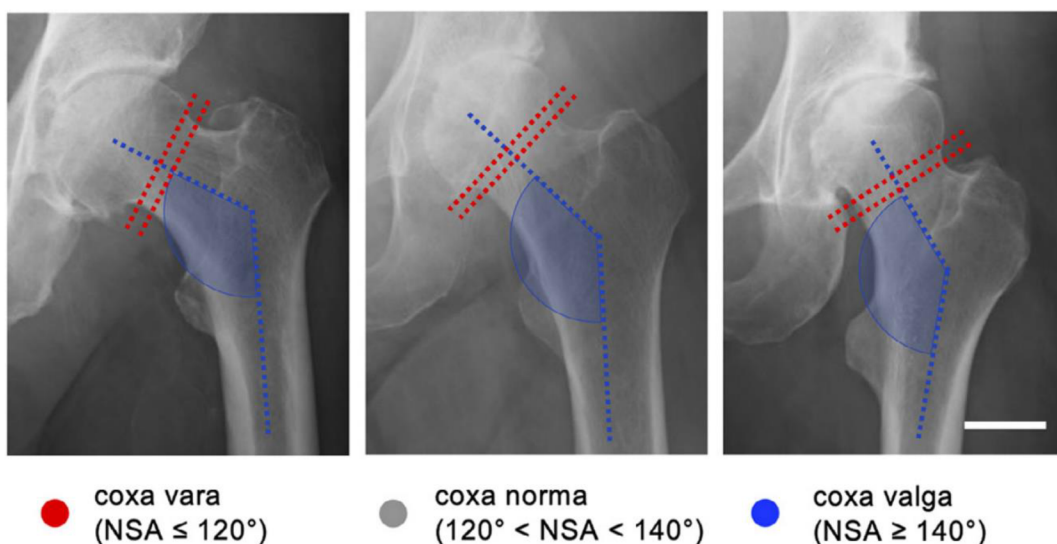
Nogier et al. (2022, pp. 530-531) v štúdií sledujú morfológické rozdiely u profesionálnych tanečníkov a u bežnej populácie. Z výsledkov vyplýva, že nie je rozdiel medzi kostenou štruktúrou bedrového kĺbu tanečníka a bežnou populáciou. Jediným rozdielom je väčší rozsah pohybu v kĺbe, čo môže byť spôsobené lepšou flexibilitou mäkkých štruktúr. Z toho vyplýva, že k totálnej endoprotéze bedrového kĺbu dochádza skôr z dôvodu deformít a morfológických zmien ako z lepšieho rozsahu v kĺbe či väčšej flexibility.

2.1.2 Vplyv zmien veľkostí uhlov na okolité štruktúry

Osteoartritída všeobecne vzniká ako výsledný faktor pôsobenia a správania sa okolitých štruktúr. Obzvlášť to platí pri kolennom kĺbe. V dôsledku zmien v konkrétnych miestnych faktoroch, môže dôjsť k vzniku nadmerného stresu na kĺb a spôsobiť poškodenie kĺbovej chrupky a rozvinutie osteoartritídy hlavne pri chybnom nastavení či laxacite. Spojenie medzi varus a valgus deformitami (Obrázok 3) a gonartrózou sú známe (Papaioannou, 2013, p. 1).

Obrázok 3

Zmeny veľkostí kolodiafyzálneho uhla (von Kroge et al., 2022, p. 235)



Predpokladá sa, že vzorce zaťaženia sa menia v závislosti od zmien CCD. Napríklad pri coxa vara charakterizovaná ako uhol CCD menší než 120° , typické zaťaženie počas fázy stoja a pohybu znamená zvýšené šmykové napätie a zníženú kompresiu. Naopak pri coxa valga, kedy je uhol CCD väčší ako 140° , je prítomné nižšie šmykové napätie a vyššia kompresia (von Kroge et al., 2022, p. 234).

Bretin et al. (2011, pp. 1119-1120) v štúdií uvádzajú, že stred sily tibio-femorálneho kĺbu sa pohyboval mediálne pri vonkajšej malrotácii femuru, spôsobenej mediálnym posunom mechanickej osi. Rotačná nerovnováha, ktorá sa v danej štúdií ukázala, by mohla mať za následok abnormálne zaťaženie kĺbovej chrupky kolena.

Pri normálnom uhle CDD (125°) je veľkosť antetorzie hlavným faktorom, ktorý ovplyvňuje rozsah stresu na oblasť mediálneho kondylu. Normálna antetorzia, a teda veľkosť uhlu 10° , eliminuje stresový faktor. Zatiaľ čo žiadna antetorzia či retrotorzia (-10°) ho zvyšujú až na 14 – 16 %. Štúdiá ďalej zistila, že uhol CDD sa javí ako pomerne nevýznamný faktor ovplyvňujúci osteoartritídu kolena. Zníženie torzie femuru naopak predstavuje najvplyvnejší parameter, pokiaľ ide o vytváranie nadmerného stresového faktoru na mediálnu stranu kolena (Kenawey et al., 2011, p. 1858; Papaioannou et al., 2013, p. 4).

V štúdií Coskun Benlidayi et al. (2015, pp. 374-375) sa pri meraní pacientov s osteoartritídou kolena nameralo, že ich priemerná hodnota veľkosti uhlu CDD je 132° , čo naznačuje spojitosť medzi širším CDD (coxa valga) a osteoartritídou kolena. Na základe meraní danej štúdie sa naznačuje, že coxa valga nad $134,4^\circ$ môže byť prediktorom a rizikovým faktorom pre vážnu osteoartritídu kolena. Záverom sa dá tvrdiť, že variácie v geometrii panvy a bedra ovplyvňujú závažnosť osteoartritídy kolena.

Femorálna retroverzia bola významne väčšia u pacientov, u ktorých sa genu valgum časom znížil, než u tých ktorým sa naopak zvýšil (Goutallier et al., 2006, p. 2446).

Predpokladá sa, že kolenný kĺb má väčšiu toleranciu voči vnútornému zatočeniu spôsobenému antetorziou, než vonkajšiemu zatočeniu spôsobenému retrotorziou. Tieto zistenia môžu byť aplikované u detí s rotačnými deformitami. U nich sa pravdepodobne osteoartritída nevyvinie. Na druhej strane deti, ktoré dospievajú s menej ako normálnou antetorziou, môžu mať zvýšené riziko pre budúci vývoj osteoartritídy mediálneho kolena (Papaioannou et al., 2013, p. 4).

2.2 Kolenný kĺb

Nastavenie a postavenie kolena je základným faktorom stability kolenného kĺbu (Wilson et al., 2018, p. 162). Krčok femuru presahuje mechanickú os dolnej končatiny. To znamená, že dlhá os krčku femuru sa nezhoduje s osou predkolena. Z toho vyplýva, že spolu vytvárajú tupý uhol 170-175°, otvárajúci sa smerom von. Tým pádom je koleno vo valgóznom postavení a hovorí sa tomu fyziologická valgózita kolena (Kapandji & Judet, 2019, p. 68).

Normálne postavenie kolena je v 6° uhle valgózne. Zvýšený valgus kolena však môže vytlačovať patellu z trochleárnej drážky laterálne a výsledkom prispeje k nestabilite patelly (Wilson et al., 2018, pp. 164-165).

Ak je antetorzný uhol femuru väčší ako 20°, zvýši sa riziko laterálnej dislokácie patelly, z dôvodu vytvárania veľkej sily smerovanej laterálne cez patellu (Weber et al., 2016, p. 420). Normálna vonkajšia rotácia tibie je počas detstva 15°. Indikáciou k chirurgickej úprave uvedenej torzie tibie je uhol viac ako 30° (Wolfe, 2023, p. 13).

Pri degeneratívnych zmenách kolenného kĺbu boli osteofyty náhodne rozmiestnené okolo hraníc kĺbovej plochy patelly, okrem spodnej hranice, kde sa vyskytovali len zriedka. Na femure boli osteofyty objavené hlavne v okolí hraníc patellárnej kĺbovej plochy a občas aj okolo hraníc kondylov (Muehleman et al., 1997, p. 27).

Známky degeneratívnych morfológických zmien na tibiálnych plochách sa najprv objavili v oblastiach, ktoré neboli pokryté meniskami. Všetky zmeny sa ale častejšie vyskytovali na mediálnej ako na laterálnej strane tibiálnych plôch (Muehleman et al., 1997, p. 27).

2.2.1 Patellofemorálne spojenie

Základom patellofemorálneho kĺbu je spodná plocha patelly a chrupková predná plocha femuru, ktorá tvorí trochleárnu drážku. Pre správnu biomechaniku je potrebné zachovať neporušenú anatomickú trochleárnu drážku a zhodné sily, ktoré pôsobia na patellu, aby sa mohla hladko kĺzať po trochleárnej drážke. Akékoľvek narušenie tohto mechanizmu môže spôsobiť dislokáciu patelly (Amis et al., 2008, pp. 867-868; Wolfe et al., 2023, p. 11).

Faktory zvyšujúce riziko nestability patellofemorálneho kĺbu sú nedostatočný mediálny patellofemorálny väz (MPFL), lateralizovaná tibiálna drsnatina (torzia tibie), patella alta, trochleárna dysplázia alebo genu valgum (kolená smerujúce dovnútra) (Habersack et al., 2022, p. 1).

Mediálny patellofemorálny väz je pás retinakulárneho tkaniva z mediálnej strany kolena. Jeho hlavnou funkciou je mediálna stabilizácia mäkkého tkaniva patelly, hlavne v počiatkovej flexii a je kľúčový pre držanie a stabilitu patelly v trochleárnej drážke (Aframian et al., 2017, p. 3756).

Patellofemorálna nestabilita môže byť definovaná ako individuálny, alebo skombinovaný deficit kostených štruktúr, väzov a neuro-svalových faktorov, ktorých výsledkom je nesprávne postavenie patelly v trochleárnej drážke počas flexie a extenzie kolena. Najznámejšia dislokácia sa objavuje v rozsahu flexie kolena 30° s vonkajšou rotáciou tibie a kontrakciou m. quadriceps femoris. Táto pozícia sa vyskytuje pri rôznych športoch, hlavne pri športoch s loptou (Habersack et al., 2022, p. 1).

Macri et al. (2016, p. 1455) v štúdiu skúmali súvislosť medzi zarovnaním patellofemorálneho kĺbu či morfológiu trochley, súvisiacou s patellofemorálnou osteoartritídou. Zo získaných poznatkov vyplýva dôkaz o vzťahu medzi meranou dyspláziou trochley a zvýšenou závažnosťou patellofemorálnej osteoartritídy.

V sagitálnej rovine vysoko umiestená patella môže zvýšiť pravdepodobnosť zníženia kontaktnej plochy patellofemorálneho spojenia, dôjde k strate stability v trochleárnej drážke, a to môže viesť k osteoartritíde (Macri et al., 2016, p. 1462).

Ak sa vezmú do úvahy degeneratívne morfológické zmeny len na femure, tak na patellárnom aj kondylárnom povrchu femuru bola závažnosť osteoartritídy podobná. V každom prípade, keď femorotibiálne spojenie ukázalo degeneratívne morfológické zmeny, patellofemorálne spojenie na tom bolo rovnako (Muehleman et al., 1997, p. 26).

2.3 Členkový kĺb – noha

Členok sa skladá z tibie, fibuly a talu. Distálna časť tibie z mediálnej strany vybieha smerom dole a vytvára sa vnútorný členok, ktorý je mediálnou kostenou oporou členkového kĺbu. Laterálny koniec, a teda členok sa formuje z fibuly. V členku sa mediálna hranica splošťuje do tibiofibulárnej syndezmózy (Sammarco, 1995, pp. 3-4).

Syndezmóзовé väzy spolu s distálnym tibiofibulárnym (DTF) kĺbom vytvárajú DTF komplex (Anand Prakash, 2020, p. 8). Dané väzy zaisťujú stabilitu syndezmotického kĺbu, ktorý je potrebný pre správne fungovanie členku a celej dolnej končatiny (Norkus & Floyd, 2001, p. 69). Môže sa stať, že dôjde k poraneniu DTF kĺbu, a to je väčšinou spôsobené vysoko energickými

traumami. Prejavuje sa buď izolovane väzivovým zranením, alebo je spojené so zlomeninami členku (Hunt, 2013, p. 304).

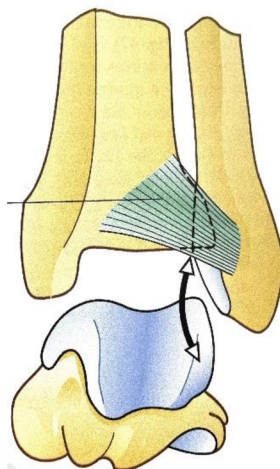
Ak je ruptúra syndezmotických väzov ponechaná bez diagnostiky, môže nastať chronická nestabilita, bolesť a taktiež sú pravdepodobné artrotické zmeny (Yammine et al., 2022, p. 242). Na báze syndezmózy je malá oblasť, kde sa tibia a fibula priamo dotýkajú. Ide o tibiofibulárnu kontaktnú zónu, ktorej hrany sú pokryté malým prúžkom hyalínnej chrupky s hrúbkou cca 0,5 – 1,0 mm (Hermans et al., 2010, p. 635).

Prevaha komponentov v tibiofibulárnej syndezmóze je podľa Yammine et al. (2022, p. 244) predné tibiofibulárne väzivo (ATFL), zadné tibiofibulárne väzivo (PTFL), medzi-kostné tibiofibulárne väzivo (IOL), spodné priečne tibiofibulárne väzivo (ITL) a pridaný oddelený distálny zväzok ATFL.

ATFL je formované z troch častí, hornej, strednej a dolnej časti, ktorá sa oddeľuje širokými medzerami. Prechádza šikmo dole a laterálne smerom z distálnej tibie k fibule (Obrázok 4). Vytvára 30 až 35° uhol s horizontálnou a 65° uhol so sagitálnou rovinou. Horná časť väziva je kratšia ako spodná časť. Stredná časť je najhrubšia a najširšia zo všetkých troch. Dolný okraj spodnej časti kríži vonkajší okraj talocrurálneho kĺbu a dotýka sa laterálneho hrebeňa kladky talu. Preto pri flexii členku ATFL lemuje prednú časť tohto útvaru, ktorý je preto sploštený (Bartoníček, 2003, pp. 380-381; Ebraheim et al., 2006, p. 143; Kapandji & Judet, 2019, p. 172; Lilyquist et al., 2016, p. 884).

Obrázok 4

Anatomické zobrazenie ATFL (Kapandji & Judet, 2019, p. 173)



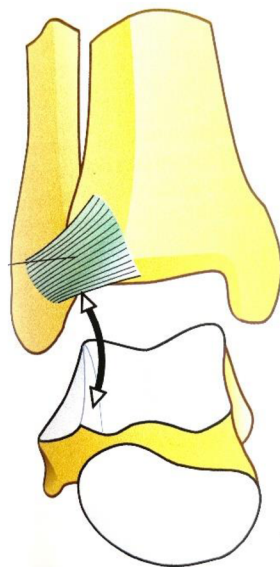
Štúdie zaznamenali zväzok vlákien distálne a oddelených od ATFL fibromastickým septom. Zväzok ide paralelne s ATFL v šikmom smere od predno bočnej distálnej tibie, pripájajúci sa k vonkajšiemu členku proximálne k začiatku ATFL. Distálny zväzok sa počas svojho priebehu dotýka s predno bočnou plochou talu (Akseki et al., 2002, p. 322; Nikolopoulos et al., 2004, p. 390).

IOL je sieť vlákien, ktoré sa vejárovito rozvetvujú šikmo a latero-distálne od tibie k fibule, ako distálne zhrubnutie medzi-kostnej membrány. Formuje silnú pyramídovú štruktúru, ktorá vyzerá na sagitálnom reze ako trojuholník (Nikolopoulos et al., 2004, p. 391; Williams et al., 2015, p. 92). Jeho predná plocha je oddelená od ATFL, zatiaľ čo jeho zadná plocha pokračuje ako PTFL bez prerušenia. Taktiež je väz vzadu prepichnutý perforujúcou vetvou fibulárnej artérie (Bartoníček, 2003, pp. 382-383).

PTFL je lokalizované v zadnej zložke syndezmotického kĺbu, prechádzajúce v infero-laterálnom smere od zadnej strany tibie k zadnej strane fibuly (Obrázok 5).

Obrázok 5

Anatomické zobrazenie PTFL (Kapandji & Judet, 2019, p. 173)



Oproti ATFL je PTFL viac horizontálne, a to v 20° uhle. Presentované je ako silné a kompaktné väzivo so silným spodným okrajom, vyplňajúci členok medzi zadným hrebeňom tibie a vonkajším členkom. PTFL taktiež prichádza do kontaktu so šikmou plochou trochleárnej časti

talú a skosí zadnú časť laterálneho hrebeňa trochleárnej plochy pri extenzii členka (Bartoníček, 2003, p. 381; Ebraheim et al., 2006, p. 143-144; Kapandji & Judet, 2019, p. 172; Lilyquist et al., 2016, p. 885).

Šírka trochleárnej plochy je menšia posteriórne približne o 5 mm. Aby bolo možné uchopiť pevne obe strany trochley, intermalleolárna vzdialenosť sa musí pohybovať v určitých rozmedziach. Od minima počas extenzie až po maximum v prípade flexie. Pri tomto pohybe oddelenia a následného priblíženia členkov nasleduje axiálna rotácia laterálneho členku, pričom PTFL pôsobí ako záves. V tom istom čase je ATFL natiahnuté v dôsledku zmeny jeho sklonu. Počas dorzálnej flexie sa tibiofibulárne väzy stavajú viac do horizontálnej roviny. V priebehu plantárnej flexie sa oba členku aktívne približujú. Laterálny členok je ťahaný smerom dole počas toho ako sa väzy posúvajú do vertikálnej polohy. (Kapandji & Judet, 2019, p. 174).

Rádiologické DTF syndezmóзовé medzery, ktoré sa objavovali pri poranení, možno vysvetliť vypočítaním veľkosti hlavných poranených väzov. Podstatný rozdiel medzi dĺžkami ATFL a PTFL môže vyvolať rozdielne hodnoty medzier. Relatívny význam jednotlivých syndezmotických väzov pre stabilitu členka bol zdokumentovaný na základe biomechaniky. Výsledky testov pre zlyhanie väzov po poranení bol pre ATFL 35 %, pre ITL 33 %, 22 % pre IOL a pre PTFL to bolo 9 % (Yamimine et al., 2022, p. 249).

DTF syndezmóza hrá dôležitú úlohu v stabilizovaní členkového kĺbu. Zranenie jeho kostných a väzivových komponentov môže viesť k chronickej nestabilite (Yammine et al., 2022, p. 250).

Najväčšie degeneratívne morfológické zmeny defektu chrupky v oblasti členku boli zistené hlavne medzi hranicou trochleárnej a členkovej oblasti talárnej klenby. Defekty sa vyskytovali častejšie na mediálnej strane kĺbu a boli to defekty fibrilácie a štiepenia (Muehleman et al., 1997, p. 27).

K tvorbe osteofytov, jedným z hlavných znakov osteoartritídy, dochádza hlavne v prednom a mediálnom okraji talárnej klenby a na prednom okraji tibiálneho výbežku. Ak sa osteofyty objavujú na prednom okraji tibie, dochádza k defektu kĺbovej chrupky talu (Muehleman et al., 1997, p. 27).

2.3.1 Chronická nestabilita členku

Chronická nestabilita členku je problémom pre veľké množstvo ľudskej populácie, s históriou akútneho podvrtnutia členka (van Rijn et al., 2008, p. 324).

Mechanickú nestabilitu definujú Hiller et al. (2011, p. 660) a Delahunt et al. (2010, p. 2106-2107) ako kĺbový rozsah pohybu, ktorý je mimo úrovne normálneho a očakávaného fyziologického rozsahu pohybu. Zvyčajne sa to považuje za nadmernú inverznú laxacitu zadnej časti nohy, alebo nadmernú prednú laxacitu v talocrurálnom kĺbe. Funkčnú nestabilitu definujú rovnakí autori ako časté epizódy poddajnosti, či pocity nestability členkového kĺbu. Výsledky štúdie (Hiller et al., 2011, p. 660) hovoria o možnej súvislosti chronickej nestability členku s propiocepciou, svalovou silou, neuro-muskulárnou a posturálnou kontrolou.

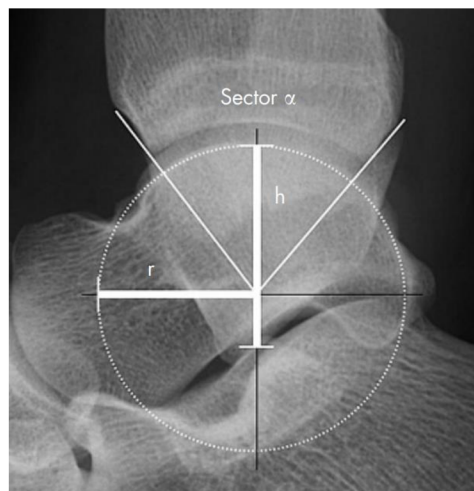
Nestabilný členok v porovnaní s členkom bez nestability preukazuje deficit v celkovej posturálnej stabilite. Pri chronickej nestabilite členka boli zistené odlišné anatomické pozície kostí (Hiller et al., 2011, p.660; Wikstrom et al., 2009, p. 1292).

Hubbard et al. (2006, p. 5) a Wikstrom et al. (2010, p. 141) sa zhodujú na tom, že poloha fibuly bola nájdená u chronicky nestabilného členku viac vpredu ako u zdravého. Naopak Magerkurth et al. (2010, p. 571) popisuje pozíciu fibuly u chronickej nestability viac vzadu z dôvodu prednejšieho postavenia talu.

Talus mal zvýšený polomer a zvýšenú hĺbku vo frontálnej rovine u testovaných s opakujúcim sa výronom členka (Obrázok 6) (Frigg et al., 2007, p. 421; Magerkurth et al., 2010, p. 569).

Obrázok 6

Kostné parametre členku. R =polomer, tibiotalárny sektor (α), h =výška talu (Frigg et al., 2007, p. 421)



Je možné, že tieto zmeny môžu viesť k opakovanému zraneniu z dôvodu hlbšieho zákrutu, ktorý zvyšuje amplitúdu ohýbania, čím obmedzuje osteochondrálnu reštrikciu, alebo umiestnenie nohy do väčšej inverznej polohy. Pri chôdzi s chronickou nestabilitou členku dochádza k zmene polohy členku do viac inverznej pozície a zníženému odstupu chodidla počas chôdze, čo môže súvisieť s anatomickými rozdielmi (Hiller et al., 2011, p. 667; Magerkurth et al., 2010, p. 570).

Preskúmanie kinetiky a kinematiky kĺbov zistilo, že sa členok javí skôr v inverznej polohe a bedrový kĺb menej externe rotovaný pri pristáti zo skoku (Delahunt et al., 2006, p. 1998).

U zranených členkov bola pozorovaná tendencia k dorzálnej flexii, z dôvodu väčšej ochrany laterálneho komplexu väzov, keďže je menej pravdepodobné, že sa väzy natiahnu v dorzálne ohnutej polohe členku (Caulfield & Garrett, 2002, p. 67).

2.3.2 Flat foot (Pes planus) – plochá noha

Kolaps plantárnej klenby spôsobuje rozpad svalového a väzivového oporného systému. Ide hlavne o svalovú nedostatočnosť, kedy svalové opory zlyhajú a väzy sa po určitom čase natiahnu a klenba spadne. Noha, ktorá nie je v kontakte so zemou, je teda v otvorenom kinematickom reťazci, sa nachádza vo varóznom postavení. Akonáhle na klenbu však zapôsobí hmotnosť tela, mediálna klenba sa zrúti a chodidlo sa vytočí do valgozity (Kapandji & Judet, 2019, p. 256).

Iným prípadom je flexibilná plochá noha, ktorá je známa aj pod pojmom pes planus či planovalgus u detí. Znamená objavenie zníženia mediálneho pozdĺžneho oblúku, s alebo bez everzie zadnej časti chodidla (Banwell et al., 2018, p. 2; Evans, 2011, p. 5).

Uvádza sa, že flexibilná plochá noha je normálna u detí až do 8 roku života (Halabchi et al., 2013, p. 252; Uden et al., 2017, p. 13). Je to z dôvodu veku primeranej kostnej a väzivovej laxacite, zvýšenom podkožnom tukovom tkanive a nezrelého neuro-muskulárneho ovládania (Bent et al., 2020, p. 7; Nemeth, 2011, p. 9; Sadeghi-Demneh et al., 2016, pp. 47-48).

Napriek tomu, že sa plochosť nohy v prvom desaťročí upraví (Halabchi et al., 2013, p. 252; Stolzman et al., 2015, p. 53; Uden et al., 2017, p. 15), boli zaznamenané zvýšené bolesti dolných končatín u detí s flexibilnými plochými nohami (Kothari et al., 2015, p. 789).

Na laterálnom rádiograme by mal byť talocalcaneárny uhol v rozmedzí 25° až 50° a prvý tarzometatarzálny uhol by nemalo byť vidieť. Na predo-zadnom rádiograme by mal mať talocalcaneárny uhol 15-35°. Ak je to uhol nad 35°, ide s veľkou pravdepodobnosťou o valgozitu v zadnej časti nohy (Atik & Ozyurek, 2014, p. 61).

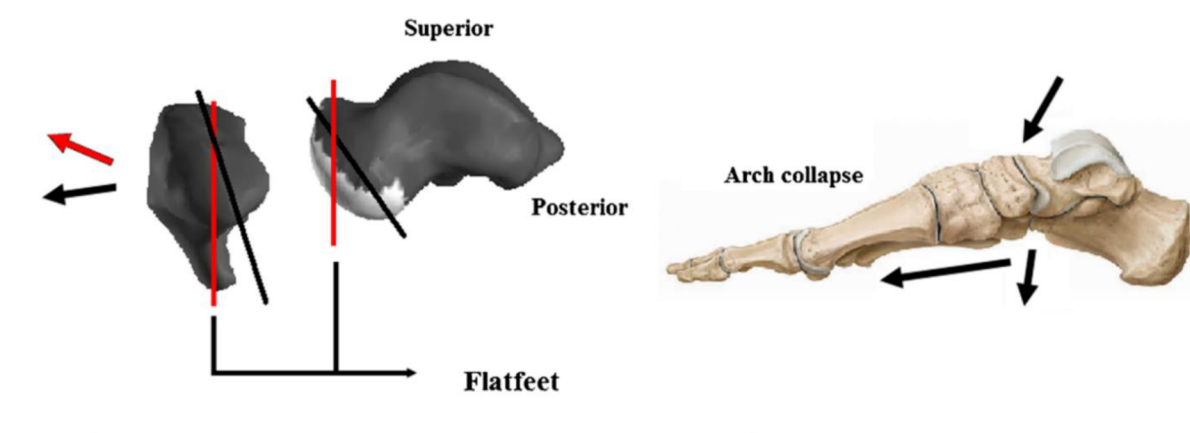
Rozdiely medzi pohlaviami vidno už pri morfológii nôh počas rastu jedinca. Dĺžka chodidla u chlapcov pokračuje v raste aspoň do 15. roku života, zatiaľ čo dievčatá prejavujú minimálny rast po 13. roku. Výška os naviculare sa u chlapcov postupne zvyšuje počínajúc v 12. roku, potom nasleduje rýchly nárast v 13. roku, a nakoniec je dosiahnutá rovnováha v 15. roku života. Naopak u dievčat výška os naviculare mierne narastá v 10. roku, rýchlo sa zvyšuje v 11. roku a dosahuje rovnováhu v 16. roku života (Jiang et al., 2023, p. 2; Waseda et al., 2014, p. 210).

Hlavným ukazovateľom plochej nohy bol sploštený mediálny pozdĺžny oblúk (MLA, *angl. medial longitudinal arch*) ukazujúci, že typ nohy má menší uhol oblúku. V štúdiu Jiang et al. (2023, p. 3) sa zistilo, že variácie v kostenej architektúre, postavenie nohy a distribúcia tlaku na podrážke sú ovplyvnené rozdielmi v pohlaví a veku.

Na Obrázku 7 zobrazujú červené čiary sklon povrchu talu a os naviculare pri plochých nohách v porovnaní so sklonom pri nohách (čierné čiary), ktoré ploché nie sú. Čiernymi šípkami na pravej strane Obrázku 7 je znázornená predpokladaná poloha, do ktorej sa os naviculare s vzhľadom na talus posunie v dôsledku pozorovaných morfológických zmien (Peeters et al., 2013, p. 287).

Obrázok 7

Morfologické zmeny talu a os naviculare u plochej nohy (Peeters et al., 2013, p. 287)



Kapandji & Judet (2019, p. 256) uvádzajú, že valgózne (smerom dovnútra) postavenie chodidla je spôsobené dvomi faktormi. Typom 1 je priečne zakrivenie klenby, ktorú by mala podporovať šľacha m. fibularis longus, ale ona sa sploští. Taktiež sa znižuje mediálna klenba, a tým

pádom sa predlžuje a celá plocha chodidla sa dotýka zeme. Typ 2 nastáva keď u plochej nohy dochádza k posunu calcaneu, tým sa stráca opora pre hlavicu talu, ktorá potom nadobudne kolmejšiu (vertikálnejšiu) polohu. Stratí sa normálna klenba, existujúce vzorce sa posúvajú mediálnejšie a chodidlo sa opiera o zem viac ako normálne (Atik & Ozyurek, 2014, p. 59).

Zmena talu bola v prípade plochých nôh len malá, jednalo sa o zmenšenie uhlu medzi normálnou kĺbovou plochou a sagitálnou osou, čo môže naznačovať smer hlavičky talu proximálne (Peeters et al., 2013, p. 284).

Peeters et al. (2013, p. 285) uvádzajú zmeny os naviculare v uhle sagitálnej roviny, ktorý bol pri plochej nohe značne znížený, čo vypovedá o proximálnejšie orientovanej kĺbovej ploche.

Bolo zistené, že ploché nohy sa pravdepodobnejšie vyskytujú u detí s nadváhou (Catan et al., 2020, p. 19; Riddiford-Harland et al., 2011, pp. 263-265). Aj keď sa zhodlo na závere, že zvýšenie hmotnosti počas rastu môže priamo, alebo nepriamo spôsobiť ploché nohy, ako napríklad plantárny tlak spôsobený nárastom hmotnosti a sploštením MLA (Jiang et al., 2023, p. 4), noha by mala udržiavať pozdĺžnu klenbu pomocou kompenzačných mechanizmov (Aboelnasr et al., 2019, pp. 20-21). Najmä osifikácia štruktúr nohy, ktorá je spojená s kosteným vývojom, by umožnila, aby oblúk zostal stabilný u detí pod tlakom hmotnosti (Kathirgamanathan et al., 2019, pp. 50-51).

Ako sa vyvíja a dospieva centrálny nervový systém u detí, zlepšuje sa aj motorika a stabilita jedinca. To by malo za výsledok lepšiu kontrolu postavenia dolnej končatiny (Jiang et al., 2023, p. 4).

Vonkajšia rotácia tibie z in-toe pozície pri narodení do out-toe pozície počas rastu, by mala za následok súčasné zníženie morfológie exostózy zadnej časti nohy. Zistilo sa, že deti s väčšou vnútornou rotáciou chodidla majú väčšiu flexibilitu dolných končatín a celého tela (Jiang et al., 2023, pp. 4-5).

2.3.3 Pes cavus – prehnutá noha

Opačným stavom plochej nohy je pes cavus, kedy sa oblúk nepreklápa s váhovou záťažou. Je to stav, ktorý môže byť spôsobený svalovou nerovnováhou a vtedy sa prejavuje ako deformita zadnej časti nohy, prednej časti nohy, alebo kombináciou oboch (Jiang et al., 2023, p. 2) Sú známe 3 typy pes cavus (Tabuľka 2) (Kapandji & Judet, 2019, p. 254).

Tabuľka 2

Pes cavus a jeho 3 prejavy (Kapandji & Judet, 2019, p. 254)

Typ pes cavus	Charakteristika
posteriórny typ	Lézia postihuje zadnú oporu, ide o insuficienciu m. triceps surae. Prevažujú svaly na konkávnej strane klenby a chodidlo je ďalej vyhlbené. Flexory nakláňajú chodidlo do flexie. Často môže byť kombinovaný s laterálnou inklináciou do valgóznej polohy z dôvodu kontraktúry abduktorových svalov.
"midfoot" typ	Zriedkavý typ, vyplýva z kontraktúr plantárnych svalov, spôsobených z používania topánok s veľmi tuhými podrážkami, alebo skracovaním plantárnej aponeurózy.
anteriórny typ	Môže byť rozdelený do ďalších podskupín, ktoré majú všetky deformitu equinus s 2 znakmi: equinus deformita prednej časti chodidla je spôsobená prehĺbeninou prednej opory; nesúmernosť medzi pätou a predným tarzom, ktorá sa môže čiastočne znížiť, keď je hmotnosť tela v opore.

Keď sa zmenší talocalcaneárny uhol, os naviculare sa posunie do polohy nad os cuboideum namiesto toho, aby sa posunula mediálne ku os cuboideum. Táto pozícia sťažuje fungovaniu Chopartovho kĺbu. Tým, že os cuboideum je plantárne od os naviculare a nie vedľa nej, dochádza k zablokovaniu strednej časti chodidla a preťaží sa laterálna strana chodidla (Aminian & Sangeorzan, 2008, pp. 193-195).

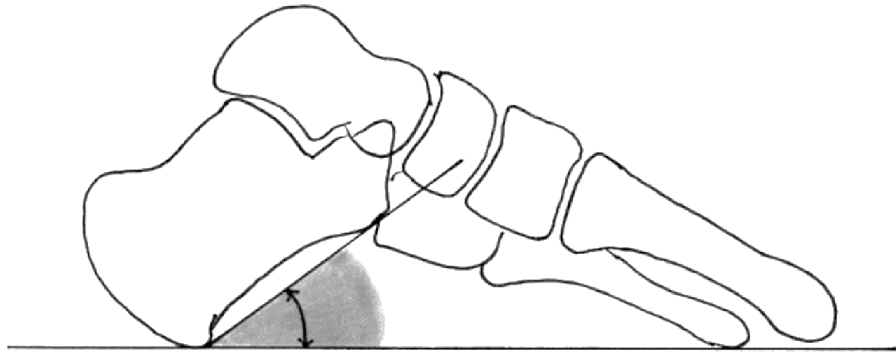
Táto deformita oblúka nohy je zriedkavo viditeľná u detí predškolského veku (do 3 rokov). S rastom bola os naviculare charakterizovaná svojou chybovosťou a formovateľnou povahou (Chang et al., 2014, p. 4; Woźniacka et al., 2013, p. 686).

Osifikácia os naviculare nastáva neskôr u chlapcov, pričom prevalencia pes cavus u nich vysoko narastá v období medzi 4.-13. rokom, ale častejšie sa vyskytuje v dievčenskej populácii (Woźniacka et al., 2013, pp. 686-687).

Chodidlo môže mať cavus bez akejkoľvek choroby, vtedy to je len variant normálneho chodidla. Výška sklonu uhla calcaneu (Obrázok 8) vzhľadom na zem môže ovplyvniť tvar chodidla. U normálneho chodidla je menší ako 10° a pri verzii s vysokým klenutím je väčší ako 25°. Abnormálna získaná deformita sa môže vyvinúť na už existujúcej forme s cavusom, ktorá dodáva nohe úplne iný tvar (Wicart, 2012, p. 814).

Obrázok 8

Vysoký uhol sklonu calcaneu – morfológický variant vysokého oblúku (Wicart, 2012, p. 814)



Priama prehnutá noha, ktorá často ovplyvňuje len sagitálnu rovinu, je iným stavom. Môže byť spojená s viacerými príčinami. Ako niekoľko štúdií ukázalo, ide o formu spôsobenú štrukturálnymi problémami v mozgu, mieche a periférnych nervov na nohe (Schwend & Drennan, 2003, pp. 202, 211).

Príčina tvorby vysokého oblúka môže pochádzať aj zo zmien v štruktúre nohy, a to na základe zistení v porovnaníach s výškou os naviculare, kde je korelácia medzi objemom oblúka a distribúciou tlaku na nohe vyššia (Putti et al., 2010, pp. 22-24).

Štruktúra nohy sa môže meniť s časom v dôsledku kolísania hmotnosti, rastu a vývoja nohy, čo by v konečnom dôsledku mohlo spôsobiť prejav muskulo-skeletálnych chorôb (Jiang et al., 2023, p. 8).

2.4 Šport a záťaž na chrupku

2.4.1 Beh

Beh a chôdza sa obvykle považujú za prospešnú fyzickú aktivitu. Je to dobré pre kardiovaskulárny systém a zdravý životný štýl (Hespanhol Junior et al., 2015, p. 1465). Všeobecne sa však zabúda na dopad v oblasti bedrového, kolenného či členkového kĺbu, ktorý táto aktivita má (McLaughlin et al., 2013, p. 677; Messier et al., 2008, p. 1878; Siverling et al., 2012, p. 29).

Vzhľadom na to, že sa vyskytuje množstvo zranení v oblasti dolnej končatiny spojených s behom, je možné, že beh má dlhodobý vplyv na zdravie chrupky. Hypoteticky môže spôsobovať skorší vývoj osteoartritídy (Khan et al., 2022, p. 55).

Uvádza sa však, že rekreačný beh má naopak oproti ostatným športom pozitívny účinok k zabráneniu predpokladaného vývoja artrózy bedrového kĺbu, spolu so zníženým rizikom totálnej výmeny kĺbu (Williams, 2013, p. 6).

Bezprostredné zmeny morfológie chrupky po behu u zdravých jedincov sa pohybovali okolo 3,3 % poklesu objemu chrupky femuru a do 4,1 % poklesu pre objem chrupky tibie. Hrúbka a objem chrupky sa zdajú byť menšie v mediálnej časti v porovnaní s laterálnym zaťažením femuru a tibie. Zmeny v zložení kompartmentov sa nelíšili medzi mediálnou a laterálnou chrupkou femuru. Laterálna chrupka tibie však vykazovala typicky menšie zmeny ako mediálna chrupka. Zistilo sa, že hrúbka a objem patelárnej chrupky boli o 5,1 % nižšie bezprostredne po behu. Po istom čase (prebehla relaxácia), došlo k zníženiu o 5,4 % a 9,9 % v rámci patelárnej a trochleárnej chrupky (Coburn et al., 2023, p. 146).

Bolo preukázané, že opakované zaťažovanie chrupky z jedného behu, či bežiaceho programu, je dobre tolerované a náhle zmeny sa viažu na normálnu výmenu tekutín v chrupke. Rýchly návrat k fyziologickej dynamike tekutín v kĺbovej chrupke naznačuje, že náhle zmeny dejúce sa počas behu nemajú trvalý dopad na morfológiu či zloženie kĺbovej chrupky (Gold et al., 2009, pp. 7-8, Khan et al., 2022, p. 56).

Skúmali sa morfológické zmeny chrupky po behu u jedincov s rizikom vývoja osteoartritídy. V jednej štúdii sa zistilo, že chrupky u jedincov s možným vznikom osteoartritídy po rekonštrukcii predného krížového väzu (ACL), sa po behu maratónu nezmenili (Leiter et al., 2012, pp. 440-442). Opakované merania však naznačili, že objem chrupky femuru zostal znížený po 15 minútach a neobnovil sa v laterálnej chrupke tibie 45 minút po behu u kolien s rekonštrukciou ACL (Van Ginckel et al., 2013, p. 557).

2.4.2 Dynamické športy

Chrupkové tkanivo je ovplyvňované statickými a dynamickými mechanickými podnetmi odlišným spôsobom. Statický podnet vyvoláva menšie zmeny v produkcii extracelulárnej hmoty v porovnaní s dynamickým stresom (Trovato et al., 2023, p. 1).

Pri futbale, a hlavne keď ide o profesionálny futbal, môže sa predpokladať vyššie riziko zmien u hráčoch v kĺbovej chrupke kolenného kĺbu (Waldenmeier et al., 2018, pp. 293, 295).

Pri basketbale či volejbale sa preukázal zvýšený predpoklad príznakov osteoartritídy kolien, pravdepodobne v dôsledku vysokého počtu opakovaných nárazov na kĺby typických pre tieto športy (Boeth et al., 2017, p. 9; Gao et al., 2021, pp. 1518-1519).

Taktiež bolo zistené, že vzpierači a ich šport indikuje degeneráciu chrupky, a teda vysoké riziko pre predčasný vývoj osteoartritídy (Grzelak et al., 2014, p. 927).

2.4.3 Zmeny pri mechanickej záťaži na šľachy dolnej končatiny

Šľacha je štruktúra, ktorá prenáša silu zo svalov na kosti, a tým umožňuje pohyb. Počas cyklu naťahovania a skracovania šľachy ukladajú a uvoľňujú elastickú energiu (Whittington et al., 2008, p. 4), ktorá zvyšuje výkon generovaný svalovo-šľachovou jednotkou. Znižuje metabolické náklady svalovej práce a môže znížiť riziko poškodenia svalov počas aktívneho predlžovania (Roberts et al., 2016, p. 273).

Mechano-senzitívne šľachy sú veľmi citlivé na zmeny mechanického zaťaženia a môžu sa stať tuhšími a silnejšími pri trvalom zvýšení zaťaženia. Táto adaptácia mení mechanickú funkciu šľachy, zažíva menšie napätie a pri danom zaťažení uchováva viac energie. Taktiež odolá väčšiemu vonkajšiemu zaťaženiu pred zlyhaním. Tuhšie šľachy dolných končatín sa spájajú s vyššou mierou rozvoja sily, lepšou ergonomikou behu a menším rizikom poškodenia šľachy (Lazarczuk et al., 2022, p. 2406).

Vlastnosti šliach sa menia aj v priebehu života. Počas detstva dozrieva a v dospievaní vedie k zvýšeniu plochy prierezu (*angl. cross-sectional area* CSA) a tuhosti, zatiaľ čo starnutie šľachy je zvyčajne spojené so znížením tuhosti šliach (Delabastita et al., 2019, p. 19; Mogi, 2020, p. 8).

Reakcia tuhosti šľachy *in vivo* na zmenené mechanické zaťaženie môže prebiehať prostredníctvom zmien morfológie šľachy. Ide napríklad o zväčšenie CSA, zmeny materiálových vlastností, alebo kombináciu týchto faktorov (Seynnes et al., 2015, pp. 136-137).

Výsledky štúdií sa zhodujú na tom, že u dospelých sa tuhosť šliach a CSA zvyšujú v reakcii na mechanickú záťaž. Mechanizmy, ktoré vyvolávajú zvýšenie tuhosti šliach môžu viesť k zmenám materiálu šľachy alebo jej morfológických vlastností. Treba však poznamenať, že jadro šľachového tkaniva môže mať obmedzený obrat a adaptácia sa obmedzí na periférne tkanivo. Čo sa však týka detí (menej ako 18 rokov) a starších účastníkov (nad 60) aj po tréningu s odporom stále narastala tuhosť šliach. U starších jedincov ide o malé zvýšenie tuhosti šliach, čo môže naznačovať starnutie a tlmivý účinok na veľkosť adaptácie (Lazarczuk et al., 2022, p. 2418-2419).

3 Patologické zmeny dolnej končatiny

Odhaduje sa, že na celom svete trpí cukrovkou približne 382 miliónov ľudí. Za menej ako 25 rokov sa toto číslo zvýši na odhadom 592 miliónov. Diabetické vredy na nohe sú jednou z hlavných komplikácií. Ak sa neliečia včas môže kvôli patologickým procesom hroziť amputácia (Hernandez-Contreras et al., 2015, p. 149).

Až jedna tretina ľudí starších ako 65 rokov zažije jeden alebo viac pádov. Vo veku nad 85 rokov sa tento podiel zvyšuje na 45%. Etiológia pádov je zvyčajne multifaktoriálna, ale kľúčovým prvkom zostáva udržiavanie rovnováhy. U pacientov s periférnym arteriálnym ochorením sa preukázalo, že majú poruchu udržiavania stability (Gohil et al., 2013, p. 68).

3.1 Prerušovaná klaudikácia

So zhoršenou chôdzou či fyzickou funkčnosťou je veľmi často spojená prerušovaná klaudikácia, čo môže viesť k nedostatočnej stabilite. Taktiež súvisí s periférnou arteriálnou chorobou, ktorá je jej najznámejším prejavom a výsledok chodenia je ischemická bolesť svalstva (Gohil et al., 2013, pp. 70, 72).

Na základe štúdie bolo zistené, že veľkosť svalu je na symptomatickej končatine značne menšia ako na končatine asymptomatickej (Harwood et al., 2017, pp. 1243-1245).

Existujú určité indikácie na poruchu koncentrickej kontrakcie, ktoré súvisia so zníženou funkčnou výkonnosťou pri chôdzi po rovine a po schodoch, ale nie pri vytrvalosti svalov plantárnej flexie, dorzálnej flexie, kolenných flexorov či extenzorov (Harwood et al., 2017, p. 1248; Wurdeman et al., 2012, pp. 507-508).

Harwood et al. (2017, p. 1251) upozorňujú na to, že aj keď predchádzajúce štúdie poukazujú na spojitosť menšej svalovej sily lýtka a prerušovanej klaudikácie, veľkosť svalu a jeho kvalita nie sú príliš odlišné od tých bez ochorenia. Je zrejmé, že závažnosť ochorenia zohráva podstatnú úlohu pri rozsahu neurologických porúch.

3.2 Diabetická noha

Ulcerácia diabetickej nohy (DFU) je multifaktoriálny proces, ktorý zahŕňa neodhalené a opakujúce sa traumy a ich výsledkom je zápal a rozpad tkaniva. Do daného procesu sa zahrňuje neuropatia či arteriálna choroba. Neuropatia má za následok stratu citlivosti a tiež vývoj abnormálnej architektúry nohy (Jones et al., 2022, pp. 1-2).

Wrobel & Najafi (2010, p. 838) uvádzajú, že u pacientov s diabetom sa prejavujú lokálne zmeny na nohe. Na začiatku dochádza k zmenšeniu hrúbky kože a zvýšeniu tvrdosti, zhrubnutiu šliach a atrofii svalov. Zmenšuje sa hustota kostí, a taktiež je obmedzená pohyblivosť kĺbov či môže byť pozorovaná redukcia hrúbky tukových vankúšikov. Všetky tieto zmeny vykazujú fibrotickú atrofiu, dislokáciu kĺbov a zvýšenú tuhosť na distálnych častiach nohy.

Kostné zmeny sú dôležitým faktorom v procese ulcerácie. Zistilo sa, že rozšírenie metatarzofalangeálneho kĺbu bolo častejšie u jedincov s diabetom. Pravdepodobne to je v dôsledku úbytku svalov, čo je spôsobené neuropatiou, ktorá je s diabetom spojená. Tento výsledok podporuje tvrdenia, že kladivkové prsty sú rizikovým faktorom pre vznik ulcerácie (Robertson et al., 2002, p. 1402).

Osoby s neuropatiou a diabetom vykazovali významné rozdiely vo funkcii chodidla, kinematike a aj v rozdelení plantárnych tlakových podoblastí. Faktory obmedzujúce dorzálnu flexiu členkového kĺbu sú u zdravej populácii väčšinou anatomicke, fyziologické alebo ortopedické. U diabetikov môže byť glykozylácia dôležitým faktorom pri zmene pohybu kĺbu (Guiotto et al., 2013, p. 608).

Chronická hyperglykémia poškodzuje senzorické, motorické a autonómne nervy. U osôb s diabetom a neuropatiou je objem, ktorý predtým zaberalo funkčné svalové tkanivo, nahradený vnútro-svalovým tukovým tkanivom. Aj keď je funkčný objem svalov rozhodujúci pre štruktúru a pohyby kĺbov, toto tukové tkanivo môže byť škodlivé pre celkovú výkonnosť dolnej končatiny (Cheuy et al., 2016, p. 519).

Aj bez špecifickej patológie určuje morfológia chodidla biomechanické správanie a funkčnosť nohy. Preto odchýlky týchto parametrov od normy pri zmenenej štruktúre môžu predchádzať diagnóze diabetu (Guiotto et al., 2013, p. 609).

Záver

V bakalárskej práci sa zaoberalo embryonálnym vývojom a jeho zmenami, morfológickými variáciami a patologickými stavmi dolnej končatiny.

Cieľom práce bolo priblížiť vývoj dolnej končatiny od začiatku až po patologické stavy, a taktiež poukázať na rôzne variácie zmien, ktoré môžu nastať počas života.

V prvej časti išlo o priblíženie mechanizmov rastu, všeobecný prehľad tvorby končatín a jej základov. Ďalej sa špecificky zameralo na vývoj v okolí bedrového, kolenného a členkového kĺbu. V neposlednej rade sa spomenula aj svalová tvorba, avšak tam boli spomenuté hlavne novo objavené a vývojovo nejasné svaly.

Druhá časť bola cielená na zmeny počas života jedinca, vrátanie dôležitých aspektov spojených s kľúčovými kĺbmi. Boli objasnené deformity uhlov u bedrového kĺbu a ich vplyv na okolité štruktúry. Došlo k ozrejmieniu, že deformita bedrového kĺbu môže mať vo veľkej miere vplyv na vznik osteoartritídy kolena. Ďalej išlo o nestabilitu kolena a čo na ňu vplýva z oblasti štruktúrnych zmien. Taktiež bola uvedená problematika spojená s chronickou nestabilitou členku. V rámci poraneného členku môže dôjsť k štruktúrnej zmene (kosti zmenia svoje postavenie). Noha si vytvorí kompenzačné mechanizmy na ochranenie členku ako zmenšenie rozsahu či väčšia tuhosť v okolitých mäkkých štruktúrach. Deformitami na nohe, ako plochá noha alebo pes cavus, sa venovalo hlavne z hľadiska vplyvu na daný segment. Ako posledná podkapitola bol spomenutý vplyv záťaže na chrupku dolnej končatiny, či už pri bežných aktivitách alebo pri dynamických športoch. Išlo o zistenie, že chrupka je zaťažovaná hlavne pri dynamických športoch a rýchlych pohyboch.

V záverečnej, a teda v tretej kapitole sa práca venovala vybraným patologickým zmenám dolnej končatiny. Konkrétne išlo o prerušovanú klaudikáciu a diabetickú nohu. Pri periférnom arteriálnom ochorení nastáva zhoršenie rovnováhy, čo môže viesť k častejším pádom. Bolo preukázané zhoršenie svalového tkaniva, ale hlavne neurologických funkcií. Tie majú za následok zhoršenú stabilitu dolnej končatiny, tým aj celého tela. Pri diabete je dôležité nezabúdať na znaky, ktorými môžu byť aj kladivkové prsty. Pri neuropatii a diabetickej nohe dochádza taktiež k štruktúrnym zmenám a narušeniu správnych pohybov či biomechanike kĺbov. To môže mať za následok patologické pohyby a funkčnosť nohy, ktorá môže ovplyvňovať aj segmenty nad sebou.

Prítomnosť spomenutých zmien na dolnej končatine má vplyv na spôsob prístupu ortopédov či fyzioterapeutov k diagnostike, liečbe a prevencii porúch pohybového aparátu. Sú dôležitými

faktormi pri optimalizácii výsledkov fyzioterapeutických intervencií, prevencii zranení či urýchlení procesu hojenia.

Referenčný zoznam

- Aboelnasr, E. A., El-Talawy, H. A., Abdelazim, F. H., & Hegazy, F. A. (2019). Sensitivity and specificity of normalized truncated navicular height in assessment of static foot posture in children aged 6–12 years. *Hong Kong Physiotherapy Journal*, 39(01), 15-23. <https://doi.org/10.1142/S1013702519500021>
- Aframian, A., Smith, T. O., Tennent, T. D., Cobb, J. P., & Hing, C. B. (2017). Origin and insertion of the medial patellofemoral ligament: a systematic review of anatomy. *Knee Surgery, Sports Traumatology, Arthroscopy*, 25(12), 3755-3772. <https://doi.org/10.1007/s00167-016-4272-1>
- Akseki, D., Pinar, H., Yaldiz, K., Akseki, N., & Arman, C. (2002). The anterior inferior tibiofibular ligament and talar impingement: a cadaveric study. *Knee Surgery, Sports Traumatology, Arthroscopy*, 10(5), 321-326. <https://doi.org/10.1007/s00167-002-0298-7>
- Aminian, A., & Sangeorzan, B. J. (2008). The Anatomy of Cavus Foot Deformity. *Foot and Ankle Clinics*, 13(2), 191-198. <https://doi.org/10.1016/j.fcl.2008.01.004>
- Amis, A. A., Oguz, C., Bull, A. M. J., Senavongse, W., & Dejour, D. (2008). The effect of trochleoplasty on patellar stability and kinematics. *The Journal of Bone and Joint Surgery. British volume*, 90-B(7), 864-869. <https://doi.org/10.1302/0301-620X.90B7.20447>
- Anand Prakash, A. (2020). Anatomy of Ankle Syndesmotic Ligaments: A Systematic Review of Cadaveric Studies. *Foot & Ankle Specialist*, 13(4), 341-350. <https://doi.org/10.1177/1938640019897214>
- Atik, A., & Ozyurek, S. (2014). Flexible flatfootness. *Northern Clinics of Istanbul*, 1(1), 57-63. <https://doi.org/10.14744/nci.2014.29292>
- Banwell, H. A., Paris, M. E., Mackintosh, S., & Williams, C. M. (2018). Paediatric flexible flat foot: how are we measuring it and are we getting it right? A systematic review. *Journal of Foot and Ankle Research*, 11(1), 1-13. <https://doi.org/10.1186/s13047-018-0264-3>
- Bartoníček, J. (2003). Anatomy of the tibiofibular syndesmosis and its clinical relevance. *Surgical and Radiologic Anatomy*, 25(5-6), 379-386. <https://doi.org/10.1007/s00276-003-0156-4>

- Bent, M. A., Stork, N. C., & Nemeth, B. A. (2020). The diagnosis and management of common childhood orthopedic disorders: An update. *Current Problems in Pediatric and Adolescent Health Care*, 50(10), 1-32. <https://doi.org/10.1016/j.cppeds.2020.100884>
- Boese, C. K., Dargel, J., Oppermann, J., Eysel, P., Scheyerer, M. J., Bredow, J., & Lechler, P. (2016). The femoral neck-shaft angle on plain radiographs: a systematic review. *Skeletal Radiology*, 45(1), 19-28. <https://doi.org/10.1007/s00256-015-2236-z>
- Boeth, H., MacMahon, A., Poole, A. R., Buttgerit, F., Önnarfjord, P., Lorenzo, P., Klint, C., Pramhed, A., & Duda, G. N. (2017). Differences in biomarkers of cartilage matrix turnover and their changes over 2 years in adolescent and adult volleyball athletes. *Journal of Experimental Orthopaedics*, 4(1). <https://doi.org/10.1186/s40634-017-0081-9>
- Bogers, H., Rifouna, M. S., Cohen-Overbeek, T. E., Koning, A. H. J., Willemsen, S. P., van der Spek, P. J., Steegers-Theunissen, R. P. M., Exalto, N., & Steegers, E. A. P. (2019). First trimester physiological development of the fetal foot position using three-dimensional ultrasound in virtual reality. *Journal of Obstetrics and Gynaecology Research*, 45(2), 280-288. <https://doi.org/10.1111/jog.13862>
- Bretin, P., O'Loughlin, P. F., Suero, E. M., Kendoff, D., Ostermeier, S., Hufner, T., Krettek, C., & Citak, M. (2011). Influence of femoral malrotation on knee joint alignment and intra-articular contract pressures. *Archives of Orthopaedic and Trauma Surgery*, 131(8), 1115-1120. <https://doi.org/10.1007/s00402-010-1210-4>
- Buckingham, M., Bajard, L., Chang, T., Daubas, P., Hadchouel, J., Meilhac, S., Montarras, D., Rocancourt, D., & Relaix, F. (2003). The formation of skeletal muscle: from somite to limb. *Journal of Anatomy*, 202(1), 59-68. <https://doi.org/10.1046/j.1469-7580.2003.00139.x>
- Catan, L., Amaricai, E., Onofrei, R. R., Popoiu, C. M., Iacob, E. R., Stanciulescu, C. M., Cerbu, S., Horhat, D. I., & Suci, O. (2020). The Impact of Overweight and Obesity on Plantar Pressure in Children and Adolescents: A Systematic Review. *International Journal of Environmental Research and Public Health*, 17(18), 1-21. <https://doi.org/10.3390/ijerph17186600>
- Caulfield, B. M., & Garrett, M. (2002). Functional Instability of the Ankle: Differences in Patterns of Ankle and Knee Movement Prior To and Post Landing in a Single Leg Jump. *International Journal of Sports Medicine*, 23(1), 64-68. <https://doi.org/10.1055/s-2002-19272>

Coburn, S. L., Crossley, K. M., Kemp, J. L., Warden, S. J., West, T. J., Bruder, A. M., Mentiplay, B. F., & Culvenor, A. G. (2023). Is running good or bad for your knees? A systematic review and meta-analysis of cartilage morphology and composition changes in the tibiofemoral and patellofemoral joints. *Osteoarthritis and Cartilage*, 31(2), 144-157. <https://doi.org/10.1016/j.joca.2022.09.013>

Coskun Benlidayi, I., Guzel, R., Basaran, S., Aksungur, E. H., & Seydaoglu, G. (2015). Is coxa valga a predictor for the severity of knee osteoarthritis? A cross-sectional study. *Surgical and Radiologic Anatomy*, 37(4), 369-376. <https://doi.org/10.1007/s00276-014-1359-6>

Čihák, R., Grim, M., & Fejfar, O. (2011). *Anatomie I* (3rd ed.). Grada.

Delabastita, T., Bogaerts, S., & Vanwanseele, B. (2019). Age-Related Changes in Achilles Tendon Stiffness and Impact on Functional Activities: A Systematic Review and Meta-Analysis. *Journal of Aging and Physical Activity*, 27(1), 1-40. <https://doi.org/10.1123/japa.2017-0359>

Delahunt, E., Coughlan, G. F., Caulfield, B., Nightingale, E. J., Lin, C. -W. C., & Hiller, C. E. (2010). Inclusion Criteria When Investigating Insufficiencies in Chronic Ankle Instability. *Medicine & Science in Sports & Exercise*, 42(11), 2106-2121. <https://doi.org/10.1249/MSS.0b013e3181de7a8a>

Delahunt, E., Monaghan, K., & Caulfield, B. (2006). Changes in lower limb kinematics, kinetics, and muscle activity in subjects with functional instability of the ankle joint during a single leg drop jump. *Journal of Orthopaedic Research*, 24(10), 1991-2000. <https://doi.org/10.1002/jor.20235>

Diogo, R., Siomava, N., & Gitton, Y. (2019). Development of human limb muscles based on whole-mount immunostaining and the links between ontogeny and evolution. *Development*, 146(20). <https://doi.org/10.1242/dev.180349>

Dungl, P., Adamec, O., Burian, M., Cinegr, P., Frydrychová, M., Geltner, D., Hajný, P., Chomiak, J., Kasal, T., Kofránek, I., Kolman, J., Koutný, Z., Kubeš, R., Lesenský, J., Majerníček, M., Malkus, T., Matějček, M., Matejovský, Z., Ošťádal, M., et al. (2014). *Ortopedie* (2.nd ed.). Grada Publishing.

Dylevský, I. (2013). *Základy funkční anatomie člověka*. České vysoké učení technické.

- Ebraheim, N. A., Taser, F., Shafiq, Q., & Yeasting, R. A. (2006). Anatomical evaluation and clinical importance of the tibiofibular syndesmosis ligaments. *Surgical and Radiologic Anatomy*, 28(2), 142-149. <https://doi.org/10.1007/s00276-006-0077-0>
- Evans, A. M. (2011). The paediatric flat foot and general anthropometry in 140 Australian school children aged 7 - 10 years. *Journal of Foot and Ankle Research*, 4(1), 1-7. <https://doi.org/10.1186/1757-1146-4-12>
- Fowler, P. J., & Lubliner, J. (1995). Functional anatomy and biomechanics of the knee joint. In G. Y. Letha, *Rehabilitation of the injured knee* (2nd ed., pp. 7-19). Mosby-Year Book.
- Frigg, A., Magerkurth, O., Valderrabano, V., Ledermann, H. -P., & Hintermann, B. (2007). The effect of osseous ankle configuration on chronic ankle instability. *British Journal of Sports Medicine*, 41(7), 420-424. <https://doi.org/10.1136/bjsm.2006.032672>
- Fukazawa, I., Hatta, T., Uchio, Y., & Otani, H. (2009). Development of the meniscus of the knee joint in human fetuses. *Congenital Anomalies*, 49(1), 27-32. <https://doi.org/10.1111/j.1741-4520.2008.00216.x>
- Ganey, T. M., & Ogden, J. A. (2007). Pre- and Postnatal Development of the Hip. In J. J. Callaghan, A. G. Rosenberg, & H. E. Rubash (Eds.), *Adult Hip, The* (2nd ed., pp. 35-51). Lippincott Williams & Wilkins.
- Ganey, T. M., & Ogden, J. A. (2003). Development of the Knee. In J. J. Callaghan, A. G. Rosenberg, H. E. Rubash, P. T. Simonian, & T. L. Wickiewicz (Eds.), *Adult Knee, The* (pp. 25-34). Lippincott Williams & Wilkins.
- Gao, K. T., Pedoia, V., Young, K. A., Kogan, F., Koff, M. F., Gold, G. E., Potter, H. G., & Majumdar, S. (2021). Multiparametric MRI characterization of knee articular cartilage and subchondral bone shape in collegiate basketball players. *Journal of Orthopaedic Research*, 39(7), 1512-1522. <https://doi.org/10.1002/jor.24851>
- Gohil, R. A., Mockford, K. A., Mazari, F., Khan, J., Vanicek, N., Chetter, I. C., & Coughlin, P. A. (2013). Balance Impairment, Physical Ability, and Its Link With Disease Severity in Patients With Intermittent Claudication. *Annals of Vascular Surgery*, 27(1), 68-74. <https://doi.org/10.1016/j.avsg.2012.05.005>

- Gold, G. E., Chen, C. A., Koo, S., Hargreaves, B. A., & Bangerter, N. K. (2009). Recent Advances in MRI of Articular Cartilage. *American Journal of Roentgenology*, 193(3), 1-28. <https://doi.org/10.2214/AJR.09.3042>
- Goodman, D. A., Feighan, J. E., Smith, A. D., Latimer, B., Buly, R. L., & Cooperman, D. R. (1997). Subclinical Slipped Capital Femoral Epiphysis. Relationship to Osteoarthritis of the Hip*. *The Journal of Bone & Joint Surgery*, 79(10), 1489-97. <https://doi.org/10.2106/00004623-199710000-00005>
- Goutallier, D., Van Driessche, S., Manicom, O., Ali, E. S., Bernageau, J., & Radier, C. (2006). Influence of Lower-Limb Torsion on Long-Term Outcomes of Tibial Valgus Osteotomy for Medial Compartment Knee Osteoarthritis. *The Journal of Bone & Joint Surgery*, 88(11), 2439-2447. <https://doi.org/10.2106/JBJS.E.01130>
- Grob, K., Manestar, M., Gascho, D., Ackland, T., Gilbey, H., Fretz, C., & Kuster, M. S. (2017). Magnetic resonance imaging of the tensor vastus intermedius: A topographic study based on anatomical dissections. *Clinical Anatomy*, 30(8), 1096-1102. <https://doi.org/10.1002/ca.22981>
- Grzelak, P., Domzalski, M., Majos, A., Podgórski, M., Stefanczyk, L., Krochmalski, M., & Polguy, M. (2014). Thickening of the knee joint cartilage in elite weightlifters as a potential adaptation mechanism. *Clinical Anatomy*, 27(6), 920-928. <https://doi.org/10.1002/ca.22393>
- Guidera, K. J., Ganey, T. M., Keneally, C. R., & Ogden, J. A. (1994). The embryology of lower-extremity torsion. *Clinical Orthopaedics and Related Research*, 302, 17-21. https://journals.lww.com/clinorthop/abstract/1994/05000/the_embryology_of_lower_extremity_torsion.4.aspx
- Guiotto, A., Sawacha, Z., Guarneri, G., Cristoferi, G., Avogaro, A., & Cobelli, C. (2013). The role of foot morphology on foot function in diabetic subjects with or without neuropathy. *Gait & Posture*, 37(4), 603-610. <https://doi.org/10.1016/j.gaitpost.2012.09.024>
- Habersack, A., Kraus, T., Kruse, A., Regvar, K., Maier, M., & Svehlik, M. (2022). Gait Pathology in Subjects with Patellofemoral Instability: A Systematic Review. *International Journal of Environmental Research and Public Health*, 19(17), 1-12. <https://doi.org/10.3390/ijerph191710491>

- Halabchi, F., Mazaheri, R., Mirshahi, M., & Abbasian, L. (2013). Pediatric flexible flatfoot; clinical aspects and algorithmic approach. *Iranian journal of pediatrics*, 23(3), 247–260. <https://www.ncbi.nlm.nih.gov/pmc/articles/PMC3684468/pdf/IJPD-23-247.pdf>
- Harwood, A. E., King, S., Totty, J., Smith, G. E., Vanicek, N., & Chetter, I. C. (2017). A systematic review of muscle morphology and function in intermittent claudication. *Journal of Vascular Surgery*, 66(4), 1241-1257. <https://doi.org/10.1016/j.jvs.2017.05.106>
- Hermans, J. J., Beumer, A., De Jong, T. A. W., & Kleinrensink, G. -J. (2010). Anatomy of the distal tibiofibular syndesmosis in adults: a pictorial essay with a multimodality approach. *Journal of Anatomy*, 217(6), 633-645. <https://doi.org/10.1111/j.1469-7580.2010.01302.x>
- Hernandez-Contreras, D., Peregrina-Barreto, H., Rangel-Magdaleno, J., Ramirez-Cortes, J., & Renero-Carrillo, F. (2015). Automatic classification of thermal patterns in diabetic foot based on morphological pattern spectrum. *Infrared Physics & Technology*, 73, 149-157. <https://doi.org/10.1016/j.infrared.2015.09.022>
- Hespanhol Junior, L. C., Pillay, J. D., van Mechelen, W., & Verhagen, E. (2015). Meta-Analyses of the Effects of Habitual Running on Indices of Health in Physically Inactive Adults. *Sports Medicine*, 45(10), 1455-1468. <https://doi.org/10.1007/s40279-015-0359-y>
- Hesper, T., Bixby, S. D., Maranhão, D. A., Miller, P., Kim, Y. -J., & Novais, E. N. (2018). Morphologic Features of the Contralateral Femur in Patients With Unilateral Slipped Capital Femoral Epiphysis Resembles Mild Slip Deformity: A Matched Cohort Study. *Clinical Orthopaedics & Related Research*, 476(4), 890-899. <https://doi.org/10.1007/s11999-000000000000127>
- Hiller, C. E., Nightingale, E. J., Lin, C. -W. C., Coughlan, G. F., Caulfield, B., & Delahunt, E. (2011). Characteristics of people with recurrent ankle sprains: a systematic review with meta-analysis. *British Journal of Sports Medicine*, 45(8), 660-672. <https://doi.org/10.1136/bjsm.2010.077404>
- Hootnick, D. R., & Levinsohn, E. M. (2022). Embryology of the lower limb demonstrates that congenital absent fibula is a radiologic misnomer. *The Anatomical Record*, 305(1), 8-17. <https://doi.org/10.1002/ar.24628>

- Hubbard, T. J., Hertel, J., & Sherbondy, P. (2006). Fibular Position in Individuals with Self-Reported Chronic Ankle Instability. *Journal of Orthopaedic & Sports Physical Therapy*, 36(1), 3-9. <https://doi.org/10.2519/jospt.2006.36.1.3>
- Hunt, K. J. (2013). Syndesmosis injuries. *Current Reviews in Musculoskeletal Medicine*, 6(4), 304-312. <https://doi.org/10.1007/s12178-013-9184-9>
- Hurley, J. M., Betz, R. R., Loder, R. T., Davidson, R. S., Alburger, P. D., & Steel, H. H. (1996). Slipped Capital Femoral Epiphysis. The Prevalence of Late Contralateral Slip*. *The Journal of Bone & Joint Surgery*, 78(2), 226-230. <https://doi.org/10.2106/00004623-199602000-00009>
- Chang, H. -W., Chieh, H. -F., Lin, C. -J., Su, F. -C., Tsai, M. -J., & Milanese, S. (2014). The Relationships between Foot Arch Volumes and Dynamic Plantar Pressure during Midstance of Walking in Preschool Children. *PLoS ONE*, 9(4), 1-7. <https://doi.org/10.1371/journal.pone.0094535>
- Cheuy, V. A., Hastings, M. K., Commean, P. K., & Mueller, M. J. (2016). Muscle and Joint Factors Associated With Forefoot Deformity in the Diabetic Neuropathic Foot. *Foot & Ankle International*, 37(5), 514-521. <https://doi.org/10.1177/1071100715621544>
- Izraelski J. (2013). Human Locomotion: The Conservative Management of Gait-Related Disorders. *The Journal of the Canadian Chiropractic Association*, 57(4), 366.
- Jiang, H., Mei, Q., Wang, Y., He, J., Shao, E., Fernandez, J., & Gu, Y. (2023). Understanding foot conditions, morphologies and functions in children: a current review. *Frontiers in Bioengineering and Biotechnology*, 11, 1-11. <https://doi.org/10.3389/fbioe.2023.1192524>
- Jones, A. D., De Siqueira, J., Nixon, J. E., Siddle, H. J., Culmer, P. R., & Russell, D. A. (2022). Plantar shear stress in the diabetic foot: A systematic review and meta-analysis. *Diabetic Medicine*, 39(1), 1-15. <https://doi.org/10.1111/dme.14661>
- Jouve, J. -L., Glard, Y., Garron, E., Piercecchi, M. -D., Dutour, O., Tardieu, C., & Bollini, G. (2005). Anatomical study of the proximal femur in the fetus. *Journal of Pediatric Orthopaedics B*, 14(2), 105-110. <https://doi.org/10.1097/01202412-200503000-00009>
- Kapandji, A. I., & Judet, T. (2019). *The physiology of the joints* (7th ed.). Handspring Publishing.

- Kathirgamanathan, B., Silva, P., & Fernandez, J. (2019). Implication of obesity on motion, posture and internal stress of the foot: an experimental and finite element analysis. *Computer Methods in Biomechanics and Biomedical Engineering*, 22(1), 47-54. <https://doi.org/10.1080/10255842.2018.1527320>
- Kenawey, M., Lioudakis, E., Krettek, C., Ostermeier, S., Horn, T., & Hankemeier, S. (2011). Effect of the lower limb rotational alignment on tibiofemoral contact pressure. *Knee Surgery, Sports Traumatology, Arthroscopy*, 19(11), 1851-1859. <https://doi.org/10.1007/s00167-011-1482-4>
- Khan, M. C. M., O'Donovan, J., Charlton, J. M., Roy, J. -S., Hunt, M. A., & Esculier, J. -F. (2022). The Influence of Running on Lower Limb Cartilage: A Systematic Review and Meta-analysis. *Sports Medicine*, 52(1), 55-74. <https://doi.org/10.1007/s40279-021-01533-7>
- Kothari, A., Dixon, P. C., Stebbins, J., Zavatsky, A. B., & Theologis, T. (2015). The relationship between quality of life and foot function in children with flexible flatfeet. *Gait & Posture*, 41(3), 786-790. <https://doi.org/10.1016/j.gaitpost.2015.02.012>
- Koyuncu, E., Özgüner, G., Öztürk, K., Bilkay, C., Dursun, A., & Sulak, O. (2017). The Morphological Anatomy of the Menisci of the Knee Joint in Human Fetuses. *Balkan Medical Journal*, 34(6), 559-566. <https://doi.org/10.4274/balkanmedj.2016.0081>
- Lazarczuk, S. L., Maniar, N., Opar, D. A., Duhig, S. J., Shield, A., Barrett, R. S., & Bourne, M. N. (2022). Mechanical, Material and Morphological Adaptations of Healthy Lower Limb Tendons to Mechanical Loading: A Systematic Review and Meta-Analysis. *Sports Medicine*, 52(10), 2405-2429. <https://doi.org/10.1007/s40279-022-01695-y>
- Leiter, J. R. S., MacDonald, L., McRae, S., Davidson, M., & MacDonald, P. B. (2012). Intrinsic Stresses on Bone and Cartilage in the Normal and Anterior Cruciate Ligament-Reconstructed Knee Before and After a Half Marathon. *Clinical Journal of Sport Medicine*, 22(5), 439-442. <https://doi.org/10.1097/JSM.0b013e31825d0d4a>
- Lilyquist, M., Shaw, A., Latz, K., Bogener, J., & Wentz, B. (2016). Cadaveric Analysis of the Distal Tibiofibular Syndesmosis. *Foot & Ankle International*, 37(8), 882-890. <https://doi.org/10.1177/1071100716643083>

- Lours, C., & Dietrich, S. (2005). The dissociation of the Fgf-feedback loop controls the limbless state of the neck. *Development*, 132(24), 5553-5564. <https://doi.org/10.1242/dev.02164>
- Macri, E. M., Stefanik, J. J., Khan, K. K., & Crossley, K. M. (2016). Is Tibiofemoral or Patellofemoral Alignment or Trochlear Morphology Associated With Patellofemoral Osteoarthritis? A Systematic Review. *Arthritis Care & Research*, 68(10), 1453-1470. <https://doi.org/10.1002/acr.22842>
- Magerkurth, O., Frigg, A., Hintermann, B., Dick, W., & Valderrabano, V. (2010). Frontal and lateral characteristics of the osseous configuration in chronic ankle instability. *British Journal of Sports Medicine*, 44(8), 568-572. <https://doi.org/10.1136/bjsm.2008.048462>
- Masłoń, A., Sibiński, M., Topol, M., Krajewski, K., & Grzegorzewski, A. (2013). Development of human hip joint in the second and the third trimester of pregnancy; a cadaveric study. *BMC Developmental Biology*, 13, 1-6. <http://www.biomedcentral.com/1471-213X/13/19>
- McLaughlin, P., Chowdary, P., Woledge, R., McCarthy, A., & Mayagoitia, R. (2013). The effect of neutral-cushioned running shoes on the intra-articular force in the haemophilic ankle. *Clinical Biomechanics*, 28(6), 672-678. <https://doi.org/10.1016/j.clinbiomech.2013.05.008>
- Messier, S. P., Legault, C., Schoenlank, C. R., Newman, J. J., Martin, D. F., & Devita, P. (2008). Risk Factors and Mechanisms of Knee Injury in Runners. *Medicine & Science in Sports & Exercise*, 40(11), 1873-1879. <https://doi.org/10.1249/MSS.0b013e31817ed272>
- Mérida-Velasco, J. A., Sánchez-Montesinos, I., Espín-Ferra, J., Rodríguez-Vázquez, J. F., Mérida-Velasco, J. R., & Jiménez-Collado, J. (1997). Development of the human knee joint. *The Anatomical Record: An Official Publication of the American Association of Anatomists*, 248(2), 269-278. <https://anatomypubs.onlinelibrary.wiley.com/doi/epdf/10.1002/%28SICI%291097-0185%28199706%29248%3A2%3C269%3A%3AAID-AR14%3E3.0.CO%3B2-N>
- Mogi, Y. (2020). The effects of growth on structural properties of the Achilles and Patellar tendons: A cross-sectional study. *Physiological Reports*, 8(16), 1-9. <https://doi.org/10.14814/phy2.14544>
- Morphology*. (2024, January 20). Biology Articles, Tutorials. Retrieved February 28, 2024, from <https://www.biologyonline.com/dictionary/morphology>

- Muehleman, C., Bareither, D., Huch, K., Cole, A. A., & Kuettner, K. E. (1997). Prevalence of degenerative morphological changes in the joints of the lower extremity. *Osteoarthritis and Cartilage*, 5(1), 23-37. [https://doi.org/10.1016/S1063-4584\(97\)80029-5](https://doi.org/10.1016/S1063-4584(97)80029-5)
- Nemeth, B. (2011). The Diagnosis and Management of Common Childhood Orthopedic Disorders. *Current Problems in Pediatric and Adolescent Health Care*, 41(1), 2-28. <https://doi.org/10.1016/j.cppeds.2010.10.004>
- Nikolopoulos, C. E., Tsirikos, A. I., Sourmelis, S., & Papachristou, G. (2004). The Accessory Anteroinferior Tibiofibular Ligament as a Cause of Talar Impingement. *The American Journal of Sports Medicine*, 32(2), 389-395. <https://doi.org/10.1177/0095399703258697>
- Nogier, A., Tourabaly, I., Barreau, X., Ramos-Pascual, S., van Rooij, F., Saffarini, M., & Courtin, C. (2022). Little or No Differences in Hip Morphology Between Professional Dancers and Controls: A Systematic Review. *Clinical Journal of Sport Medicine*, 32(5), e527-e542. <https://doi.org/10.1097/JSM.0000000000000985>
- Norkus, S. A., & Floyd, R. T. (2001). The anatomy and mechanisms of syndesmotic ankle sprains. *Journal of athletic training*, 36(1), 68-73. https://www.ncbi.nlm.nih.gov/pmc/articles/PMC155405/pdf/attr_36_01_0068.pdf
- O'Rahilly, R., & Müller, F. (2010). Developmental Stages in Human Embryos: Revised and New Measurements. *Cells Tissues Organs*, 192(2), 73-84. <https://doi.org/10.1159/000289817>
- Papaioannou, T. A., Digas, G., Bikos, C., Karamoulas, V., & Magnissalis, E. A. (2013). Femoral Neck Version Affects Medial Femorotibial Loading. *ISRN Orthopedics*, 2013, 1-6. <https://doi.org/10.1155/2013/328246>
- Peeters, K., Schreuer, J., Burg, F., Behets, C., Van Bouwel, S., Dereymaeker, G., Sloten, J. V., & Jonkers, I. (2013). Altered talar and navicular bone morphology is associated with pes planus deformity: A CT-scan study. *Journal of Orthopaedic Research*, 31(2), 282-287. <https://doi.org/10.1002/jor.22225>
- Portinaro, N. M. A., Boniforti, F. G., & Gargan, M. F. (1999). Embryology of the human hip. *Hip International*, 9(1), 36-40. <https://journals.sagepub.com/doi/pdf/10.1177/112070009900900109>

- Putti, A. B., Arnold, G. P., & Abboud, R. J. (2010). Foot pressure differences in men and women. *Foot and Ankle Surgery*, 16(1), 21-24. <https://doi.org/10.1016/j.fas.2009.03.005>
- Riddiford-Harland, D. L., Steele, J. R., & Baur, L. A. (2011). Medial midfoot fat pad thickness and plantar pressures: are these related in children? *International Journal of Pediatric Obesity*, 6(3-4), 261-266. <https://doi.org/10.3109/17477166.2011.579974>
- Roberts, T. J., Lindstedt, S. L., & Hoppeler, H. H. (2016). Contribution of elastic tissues to the mechanics and energetics of muscle function during movement. *Journal of Experimental Biology*, 219(2), 266-275. <https://doi.org/10.1242/jeb.124446>
- Robertson, D. D., Mueller, M. J., Smith, K. E., Commean, P. K., Pilgram, T., & Johnson, J. E. (2002). Structural changes in the forefoot of individuals with diabetes and a prior plantar ulcer. *JBJS*, 84(8), 1395-1404. https://journals.lww.com/jbjsjournal/fulltext/2002/08000/structural_changes_in_the_forefoot_of_individuals.16.aspx
- Sadeghi-Demneh, E., Azadinia, F., Jafarian, F., Shamsi, F., Melvin, J. M. A., Jafarpishe, M., & Rezaeian, Z. (2016). Flatfoot and obesity in school-age children: a cross-sectional study. *Clinical Obesity*, 6(1), 42-50. <https://doi.org/10.1111/cob.12125>
- Sahinis, C., & Kellis, E. (2021). Anatomy, Morphology and Function of the Tensor of Vastus Intermedius: A Systematic Review. *Journal of Functional Morphology and Kinesiology*, 6(3), 1-14. <https://doi.org/10.3390/jfmk6030077>
- Sammarco, G. J. (1995). Anatomy of the Foot and Ankle. In G. J. Sammarco, *Rehabilitation of the Foot and Ankle* (pp. 3-24). Mosby-Year Book.
- Seynnes, O. R., Bojsen-Møller, J., Albracht, K., Arndt, A., Cronin, N. J., Finni, T., & Magnusson, S. P. (2015). Ultrasound-based testing of tendon mechanical properties: a critical evaluation. *Journal of Applied Physiology*, 118(2), 133-141. <https://doi.org/10.1152/jappphysiol.00849.2014>
- Schwend, R. M., & Drennan, J. C. (2003). Cavus Foot Deformity in Children. *Journal of the American Academy of Orthopaedic Surgeons*, 11(3), 201-211. <https://doi.org/10.5435/00124635-200305000-00007>

- Scorcelletti, M., Reeves, N. D., Rittweger, J., & Ireland, A. (2020). Femoral anteversion: significance and measurement. *Journal of Anatomy*, 237(5), 811-826. <https://doi.org/10.1111/joa.13249>
- Siverling, S., O'Sullivan, E., Garofalo, M., & Moley, P. (2012). Hip osteoarthritis and the active patient: will I run again? *Current Reviews in Musculoskeletal Medicine*, 5(1), 24-31. <https://doi.org/10.1007/s12178-011-9102-y>
- Stolzman, S., Irby, M. B., Callahan, A. B., & Skelton, J. A. (2015). Pes planus and paediatric obesity: a systematic review of the literature. *Clinical Obesity*, 5(2), 52-59. <https://doi.org/10.1111/cob.12091>
- Tachdjian, M. O. (1997). *Clinical pediatric orthopedics : the art of diagnosis and principles of management* (1st ed.). Appleton & Lange.
- Tickle, C. (2015). How the embryo makes a limb: determination, polarity and identity. *Journal of Anatomy*, 227(4), 418-430. <https://doi.org/10.1111/joa.12361>
- Trovato, B., Petrigna, L., Sortino, M., Roggio, F., & Musumeci, G. (2023). The influence of different sports on cartilage adaptations: A systematic review. *Heliyon*, 9(3), 1-10. <https://doi.org/10.1016/j.heliyon.2023.e14136>
- Uden, H., Scharfbillig, R., & Causby, R. (2017). The typically developing paediatric foot: how flat should it be? A systematic review. *Journal of Foot and Ankle Research*, 10(1), 1-17. <https://doi.org/10.1186/s13047-017-0218-1>
- Utsunomiya, N., Kodama, R., Yamaguchi, Y., Tsuge, I., & Yamada, S. (2021). The development of the tensor vastus intermedius during the human embryonic period and its clinical implications. *Journal of Anatomy*, 239(3), 583-588. <https://doi.org/10.1111/joa.13453>
- Vacek, Z. (2006). *EMBRYOLOGIE* (1st ed.). Grada Publishing.
- Van Ginckel, A., Verdonk, P., Victor, J., & Witvrouw, E. (2013). Cartilage Status in Relation to Return to Sports After Anterior Cruciate Ligament Reconstruction. *The American Journal of Sports Medicine*, 41(3), 550-559. <https://doi.org/10.1177/0363546512473568>

- van Rijn, R. M., van Os, A. G., Bernsen, R. M. D., Luijsterburg, P. A., Koes, B. W., & Bierma-Zeinstra, S. M. A. (2008). What Is the Clinical Course of Acute Ankle Sprains? A Systematic Literature Review. *The American Journal of Medicine*, *121*(4), 324-331.e7. <https://doi.org/10.1016/j.amjmed.2007.11.018>
- von Kroge, S., Stürznickel, J., Bechler, U., Stockhausen, K. E., Eissele, J., Hubert, J., Amling, M., Beil, F. T., Busse, B., & Rolvien, T. (2022). Impaired bone quality in the superolateral femoral neck occurs independent of hip geometry and bone mineral density. *Acta Biomaterialia*, *141*, 233-243. <https://doi.org/10.1016/j.actbio.2022.01.002>
- Waldenmeier, L., Evers, C., Uder, M., Janka, R., Hennig, F. F., Pachowsky, M. L., & Welsch, G. H. (2018). Using Cartilage MRI T2-Mapping to Analyze Early Cartilage Degeneration in the Knee Joint of Young Professional Soccer Players. *CARTILAGE*, *10*(3), 288-298. <https://doi.org/10.1177/1947603518756986>
- Waseda, A., Suda, Y., Inokuchi, S., Nishiwaki, Y., & Toyama, Y. (2014). Standard growth of the foot arch in childhood and adolescence—Derived from the measurement results of 10,155 children. *Foot and Ankle Surgery*, *20*(3), 208-214. <https://doi.org/10.1016/j.fas.2014.04.007>
- Weber, A. E., Nathani, A., Dines, J. S., Allen, A. A., Shubin-Stein, B. E., Arendt, E. A., & Bedi, A. (2016). An Algorithmic Approach to the Management of Recurrent Lateral Patellar Dislocation. *Journal of Bone and Joint Surgery*, *98*(5), 417-427. <https://doi.org/10.2106/JBJS.O.00354>
- Whittington, B., Silder, A., Heiderscheit, B., & Thelen, D. G. (2008). The contribution of passive-elastic mechanisms to lower extremity joint kinetics during human walking. *Gait & Posture*, *27*(4), 1-12. <https://doi.org/10.1016/j.gaitpost.2007.08.005>
- Wicart, P. (2012). Cavus foot, from neonates to adolescents. *Orthopaedics & Traumatology: Surgery & Research*, *98*(7), 813-828. <https://doi.org/10.1016/j.otsr.2012.09.003>
- Wikstrom, E. A., Tillman, M. D., Chmielewski, T. L., Cauraugh, J. H., Naugle, K. E., & Borsa, P. A. (2010). Dynamic postural control but not mechanical stability differs among those with and without chronic ankle instability. *Scandinavian Journal of Medicine & Science in Sports*, *20*(1), 137-144. <https://doi.org/10.1111/j.1600-0838.2009.00929.x>

- Wikstrom, E. A., Naik, S., Lodha, N., & Cauraugh, J. H. (2009). Balance Capabilities after Lateral Ankle Trauma and Intervention. *Medicine & Science in Sports & Exercise*, 41(6), 1287-1295. <https://doi.org/10.1249/MSS.0b013e318196cbc6>
- Williams, B. T., Ahrberg, A. B., Goldsmith, M. T., Campbell, K. J., Shirley, L., Wijdicks, C. A., LaPrade, R. F., & Clanton, T. O. (2015). Ankle Syndesmosis. *The American Journal of Sports Medicine*, 43(1), 88-97. <https://doi.org/10.1177/0363546514554911>
- Williams, P. T. (2013). Effects of Running and Walking on Osteoarthritis and Hip Replacement Risk. *Medicine & Science in Sports & Exercise*, 45(7), 1292-1297. <https://doi.org/10.1249/MSS.0b013e3182885f26>
- Wilson, P. L., Black, S. R., Ellis, H. B., & Podeszwa, D. A. (2018). Distal Femoral Valgus and Recurrent Traumatic Patellar Instability: Is an Isolated Varus Producing Distal Femoral Osteotomy a Treatment Option? *Journal of Pediatric Orthopaedics*, 38(3), e162-e167. <https://doi.org/10.1097/BPO.0000000000001128>
- Wolfe, S., Varacallo, M., Thomas, J. D., Carroll, J. J., & Kahwaji, C. I. (2023). Patellar Instability. In StatPearls. StatPearls Publishing. <https://www.ncbi.nlm.nih.gov/books/NBK482427/>
- Woźniacka, R., Bac, A., Matusik, S., Szczygieł, E., & Cizek, E. (2013). Body weight and the medial longitudinal foot arch: high-arched foot, a hidden problem? *European Journal of Pediatrics*, 172(5), 683-691. <https://doi.org/10.1007/s00431-013-1943-5>
- Wrobel, J. S., & Najafi, B. (2010). Diabetic Foot Biomechanics and Gait Dysfunction. *Journal of Diabetes Science and Technology*, 4(4), 833-845. <https://doi.org/10.1177/193229681000400411>
- Wurdeman, S. R., Koutakis, P., Myers, S. A., Johanning, J. M., Pipinos, I. I., & Stergiou, N. (2012). Patients with peripheral arterial disease exhibit reduced joint powers compared to velocity-matched controls. *Gait & Posture*, 36(3), 506-509. <https://doi.org/10.1016/j.gaitpost.2012.05.004>
- Yamine, K., Jalloul, M., & Assi, C. (2022). Distal tibiofibular syndesmosis: A meta-analysis of cadaveric studies. *Morphologie*, 106(355), 241-251. <https://doi.org/10.1016/j.morpho.2021.10.004>
- Zaghloul, A. (2018). Hip Joint: Embryology, Anatomy and Biomechanics. *Biomedical Journal of Scientific & Technical Research*, 12(3), 9304-9318. <https://doi.org/10.26717/BJSTR.2018.12.002267>

Zoznam skratiek

ACL	predný skrížený väz / anterior cruciate ligament
AER	apikálny extodermálny výbežok / apical extodermal ridge
ATFL	predné tibiofibulárne väzivo / anterior tibiofibular ligament
CCD	kolodiafyzálny uhol / centrum colum-daphysis
CS	carnegierove štádia / carnegie stages
CSA	plocha prierezu / cross-sectional area
DTF	distálny tibiofibulárny kĺb / distal tibiofibular joint
FGF	fibroblastový rastový faktor / fibroblastic growth factor
HOX	homeotický box / homeobox
DFU	ulcerácia diabetickej nohy / diabetic foot ulceration
IOL	kostné tibiofibulárne väzivo / interosseal ligament
ITL	spodné priečne tibiofibulárne väzivo / inferior transversus ligament
m.	musculus, sval
MLA	mediálny pozdĺžny oblúk / medial longitudinal arch
MPFL	mediálny patellofemorálny väz / medial patellofemoral ligament
PTFL	zadné tibiofibulárne väzivo / posterior tibiofibular ligament
SCFE	posunutá hlavica stehennej kosti / slipped capital femoral epiphysis
TBX	transkripčný faktor / t-box transcription factor
TVI	tensor vastus intermedius
VI	vastus intermedius
VL	vastus lateralis

Zoznam obrázkov

Obrázok 1 Morfológické variácie m. TVI (Sahinis & Kellis, 2021, p. 9)	18
Obrázok 2 Craigov test na meranie antetozie (Izraelski, 2013, p. 143).....	20
Obrázok 3 Zmeny veľkostí kolodiafyzálneho uhla (von Kroge et al., 2022, p. 235)	22
Obrázok 4 Anatomické zobrazenie ATFL (Kapandji & Judet, 2019, p. 173)	26
Obrázok 5 Anatomické zobrazenie PTFL (Kapandji & Judet, 2019, p. 173)	27
Obrázok 6 Kostné parametre členku (Frigg et al., 2007, p. 421).....	29
Obrázok 7 Morfológické zmeny talu a os naviculare u plochej nohy (Peeters et al., 2013, p. 287)	31
Obrázok 8 Vysoký uhol sklonu calcaneu – morfológický variant vysokého oblúku (Wicart, 2012, p. 814).....	34

Zoznam tabuliek

Tabuľka 1 Vývoj chrupkových základov kostí dolnej končatiny (Čihák et al., 2011, p. 241).....	12
Tabuľka 2 Pes cavus a jeho 3 prejavy (Kapandji & Judet, 2019, p. 254)	33