

Česká zemědělská univerzita v Praze



Fakulta agrobiologie, potravinových a přírodních zdrojů

Katedra veterinárních disciplín

Syndrom dilatace a volvulu žaludku u psů

Bakalářská práce

Vedoucí práce: prof. Mgr. Ing. Markéta Sedmíková, Ph.D.

Autor práce: Petra Palasová

2015

Prohlášení

Prohlašuji, že jsem bakalářskou práci na téma „*Syndrom dilatace a volvulu žaludku u psů.*“ vypracovala samostatně a použila jen pramenů, které cituji a uvádím v příložené bibliografii.

V Praze dne:

Poděkování

V úvodu své bakalářské práce bych ráda poděkovala týmu veterinární kliniky Vetcare za ochotu a odborné vedení. Dále bych chtěla poděkovat všem, kteří mi poskytli cenné rady k mé práci. V neposlední řadě patří mé díky rodině a přátelům za podporu.

Souhrn

Syndrom GDV je onemocnění, při kterém dochází k zabránění průchodu krmiva funkční či mechanickou zábranou. Onemocnění je také nazýváno „torze žaludku“. Postihuje nejčastěji velká plemena psů s hlubokým hrudníkem.

Začátek práce je zaměřen na základní informace o anatomii, fyziologii žaludku psa a o příčinách vzniku onemocnění. Další část práce je věnována klinickým příznakům GDV, diagnostice a klinickému vyšetření, které je důležité z hlediska chirurgie a následné prognózy.

Rozlišujeme dvě formy onemocnění. Prostá dilatace vzniká z nadměrného příjmu potravy. Vyskytuje se především u štěňat a mladých psů. Dilatace a volvulus je akutní stav, který si vyžaduje chirurgický zákrok. Postihuje psy středního a vyššího věku. Diagnostika GDV je poměrně jednoduchá, vychází z klinického, rentgenologického a laboratorního vyšetření. Terapie je zaměřena na uvolnění distenze žaludku a léčbě šoku. Chirurgický zákrok spočívá v repozici žaludku do jeho fyziologické polohy.

Jednou z metod prevence je tzv. preventivní gastropexe, proto jedna z částí této práce popisuje její základní typy. Prevence dilatace a volvulu zahrnuje pravidelné krmení v menších krmných dávkách, zamezení pohybu před a po nakrmení.

Závěr práce je zaměřen na pacienty z vlastní praxe, které syndrom GDV postihl.

Klíčová slova:

pes, GDV, torze žaludku, dilatace, dilatace a volvulus, gastropexe

Summary:

GDV syndrome is a disease in which the passage of feed is not sufficient and becomes smaller due to its functional or mechanical barrier. The disease is also called "gastric torsion". It mostly affects large breed dogs with deep chest.

The beginning of this bachelor's work is focused on basic information about anatomy, physiology of dog's stomach and causes of the disease. Another part is devoted to the clinical symptoms of GDV, diagnosis and clinical examination, which is important in terms of surgery and subsequent prognosis.

We distinguish two forms of the disease. Simple dilation arises from excessive food intake. It occurs mainly in puppies and young dogs. Dilatation and volvulus is an acute condition that requires surgery. It affects middle-aged and elderly dogs. Diagnosis of GDV is relatively simple, based on clinical, rentgenological and laboratory examinations. Treatment focuses on the distension of the stomach and release the treatment of shock. The surgery involves repositioning the stomach into its physiological position.

One method of prevention is the so-called preventive gastropexy, therefore one part of this thesis describes its basic types. Dilation and volvulus prevention includes regular feeding in small portions, preventing from movement before and after feeding.

The conclusion is aimed at patients of my own experience affected by the GDV syndrome.

Key words:

Dog, GDV, torsion of the stomach, dilatation, dilatatin and volvulus, gastropexy

OBSAH

OBSAH	6
1. ÚVOD	7
2. CÍL PRÁCE	8
3. PŘEHLED LITERATURY	9
3.1 Anatomie a fyziologie žaludku	9
3.2 Etiologie GDV	10
3.3 Patologie	12
3.4 Klinické příznaky GDV	12
3.5 Diagnostika GDV	13
3.6 Terapie	19
3.7 Anestezie.....	20
3.8 Medikace.....	23
3.9 Chirurgie GDV	24
4. PROGNÓZA GDV	26
5. PREVENCE	27
5.1 Preventivní Gastropexe.....	27
5.2 Metody gastropexe.....	28
6. POOPERAČNÍ PÉČE	30
6.1 Veterinární dieta	30
7. PŘÍPADY Z PRAXE	32
8. ZÁVĚR	39
9. SEZNAM ZKRATEK	40
10. POUŽITÁ LITERATURA	41
11. PŘÍLOHY	43
11.1 Fotky z vlastní praxe.....	43

1. ÚVOD

Syndrom dilatace a volvulu žaludku je akutní onemocnění převážně velkých plemen psů středního a vyššího věku. Dalšími predispozičními faktory jsou pohlaví, věk, zhoršený výživný stav, plemeno, převážně velká plemena s hlubokým hrudníkem. Záleží na frekvenci krmení, zda se krmí jednou denně či vícekrát za den, na stresu, ve kterém se zvíře nachází.

Příčina vyvolávající tento stav není přesně známá, jedná se zpravidla o funkční nebo mechanickou obstrukci žaludečních vývodů (kardie a pyloru), které znemožní odvod plynu a zažitiny (<http://www.projekt-endoskopie.cz/attachment/GDV.pdf>). Pes nadměrně sliní, je apatický, snaží se zvracet a dochází k postupnému zvětšení dutiny břišní. Narušení perfuze gastrointestinálního traktu dochází k rozvoji řady patologických pochodů v organismu, které jsou příčinou možných komplikací (srdeční arytmie, nekróza žaludku, syndrom systémové zánětlivé odpovědi, multiorgánové selhání) vedoucí až k úhynu pacienta (Lexmaulová a kol., 2011). Rozsah otočení žaludku se pohybuje od 90° až po 360°. Přičemž nejčastěji je uváděno rozmezí 220° až 270° (<http://www.projekt-endoskopie.cz/attachment/GDV.pdf>). V zásadě se rozeznávají dvě formy uvedeného syndromu, a to buď prostou dilataci (bez volvulu, popřípadě s otočením do 90°), nebo dilataci a volvulus, který vyžaduje chirurgický zákrok. Syndrom GDV je onemocnění s vysokou mortalitou, každý chovatel, či majitel by měl být obezřetný a vnímavý z hlediska zdravotního stavu svého psa.

Téma k této práci jsem si vybrala, jelikož jsem chovatelkou velkého plemena psa a chci o problematice syndromu GDV vědět co nejvíce.

2. CÍL PRÁCE

Cílem práce je vypracovat podrobnou a aktuální literární rešerši na téma GDV (Gastric dilatation-volvulus) u psů. Práce bude dokumentovaná konkrétními případy z vlastní praxe studentky.

3. PŘEHLED LITERATURY

3.1 Anatomie a fyziologie žaludku

Začátek trávicí soustavy je tvořen dutinou ústní, dále pokračuje přes hltan, jícen, následně žaludek, tenké střevo, tlusté střevo a končí řitním otvorem. Žaludek (*ventriculus, gaster*) je objemný vakovitý orgán vložený v břišní dutině. Slouží k přechodnému uskladnění potravy a k jejímu trávení žaludeční šťávou (Marvan a kol., 2007). Žaludek šelem je jednokomorový a jednoduchý, jeho dutinu vystýlá pouze žlaznatá sliznice (*pars glandularis*) a má podobu trubice prohnuté do písmene „U“ (Černý, 2002). Tvoří protáhlý úzký vak, který se na levé straně rozšiřuje a přechází v kulovitou výduť (*fundus*). Na fundus navazuje jen o málo užší tělo žaludku (*corpus*). Na hranici výdutě a těla ústí nálevkovitě rozšířený jícen. Tělo žaludku přechází na druhé straně v pylorickou část, která je protáhlá a plynule přechází v pylorus (Najbrt a kol., 1980). Tvar, velikost a poloha žaludku je závislá na stupni jeho naplnění (Černý, 2002). Prázdný žaludek psa leží zcela v levé polovině brániční kopule, jen jeho pylorická část zasahuje do mediánní roviny. Část žaludku přiléhá na játra, fundus se přikládá přímo na bránici. Ze zadní a spodní strany se k žaludku přikládají kličky tenkého střeva, z levé strany se k žaludku připojuje slezina. Z horní strany se k výduti a pylorické části přikládá pankreas. Výrazně naplněný žaludek se rozšiřuje především v oblasti výdutě a těla a vyplňuje téměř celou levou polovinu břišní dutiny a přikládá se na levou a spodní část břišní stěny (Najbrt a kol., 1980). Krevní zásobení žaludku psa zajišťuje *a. celiaca*, která vystupuje z břišní aorty v úrovni prvního bederního obratle. Po svém výstupu se dělí na *a. hepatica*, *a. lienalis* a *a. gastrica sinistra*, která kopíruje malé zakřivení žaludku a anastomosuje s *a. gastrica dextra*. *A. lienalis* směřuje ke slezině a vydává *ramus gastrolienalis proximalis*, který se dále větví v *aa. gastricae*, které zajišťují krevní zásobení žaludeční výdutě. Krev z orgánů břišní dutiny odvádí zadní dutá žíla (*v. cava caudalis*) a vrátničná žíla (*v. portae*) (Najbrt a kol., 1982).

Při dilataci a volvulu žaludku dochází k zaškrcení *v. cava caudalis* a *v. portae*, což vede ke stagnaci krve, která má za následek kongesci orgánů břišní dutiny. Klesá žilní návrat a rozvíjí se šok s hypoxií orgánů (Svoboda a kol., 2008). V žaludku se zadržuje polknutá potrava, která se promíchává, mechanicky a chemicky zpracovává a postupně se dostává do tenkého střeva (Jelínek a kol., 2003). Žaludeční šťáva obsahuje organické i anorganické látky. Z anorganických látek je to voda, kyselina chlorovodíková, a soli Na, K, Ca, Mg, P (chloridy, fosforečnany a sírany). Kyselina chlorovodíková aktivuje pepsinogen, vytváří vhodné

prostředí pro působení pepsinu, denaturuje bílkoviny, chrání vitamíny rozpustné ve vodě, umožňuje využití některých minerálních látek (Ca a Fe), má baktericidní účinek, zabraňuje rozmnožování kvasinek a plísní, stimuluje vylučování sekretinu a dalších intestinálních hormonů a tlumí vylučování gastrinu (Jelínek a kol., 2003). Z organických látek mají význam enzymy. Mezi enzymy patří pepsin, gastriksin, chymosin, žaludeční lipáza a gastroferrin. Pepsin štěpí peptidové vazby bílkovin za vzniku vyšších polypeptidů, které se dále tráví až v tenkém střevě. Chymosin sráží mléko a při štěpení mléčného tuku se uplatňuje žaludeční lipáza, která má význam u mláďat. Optimální pH žaludku se pohybuje kolem hodnoty 1,5 – 3,5 (Jelínek a kol., 2003). Autodigesci žaludku zabraňuje slizniční bariéra, která je tvořena epitelialními buňkami, vrstvou hlenu, krevními cévami a slizničním imunitním systémem. Epitelialní buňky mají životnost 2 – 4 dny a neustále se obměňují (Svoboda a kol., 2008).

3.2 Etiologie GDV

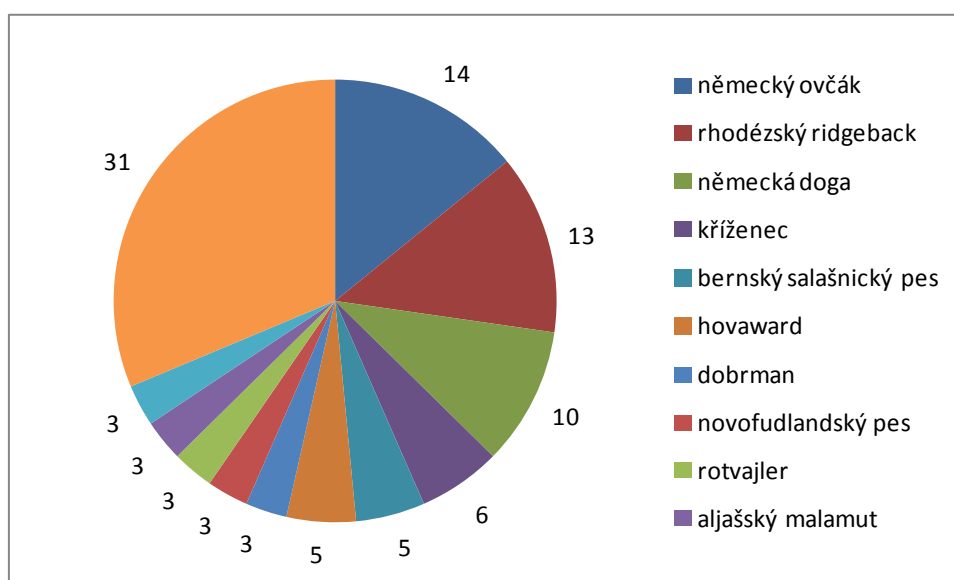
Mechanismus vzniku a rozvoj GDV je známý jen částečně (Urbanová a kol., 2011), ale faktory, které mají vliv na vznik tohoto onemocnění, jsou:

- plemenná predispozice – převážně plemena velkých a obřích plemen psů, hlavně plemena s hlubokým a úzkým hrudníkem, mezi tato plemena řadíme dle Lexmaulové a kol., (2011) německého ovčáka, rhodézského ridgebacka, německou dogu, křížence, bernského salašnického psa, hovawarta, dobrmana, novofundlandského psa, rotvajlera, aljašského malamuta, labradora a ostatní plemena
- přejídání, hlavně hltavým způsobem
- namočené granule
- požití velkého množství tekutin naráz
- fyzická zátěž po nakrmení
- krmení pouze jedenkrát denně
- větší kusy krmení (velké granule)
- spolykání velkého objemu vzduchu při krmení
- stres
- dle (<http://m.hkvet.cz/news/dilatace-a-torze-zaludku/>) patří mezi faktory vzniku GDV:
 - pohlaví psa - psi samci jsou postiženi častěji než feny
 - porucha říhacího reflexu

- zvýšené uvolňování hormonu gastrin, jehož nadbytek způsobuje zvyšování tlaku (tonusu) v oblasti spodního svěrače jícnu a znemožňuje odchod plynu jícnem tzv. říhání
- nádory na žaludeční stěně

Zajímavá je studie od Levina a Moore (2009), kdy byla pozorována četnost torzí u vojenských psů v biometeorologických podmínkách. Odhalila, že nejčastější výskyt onemocnění je v měsících listopad, prosinec a leden, a i příjmem většího množství tuku v krmné dávce. Dennler et al. (2005) uvádí, že více psů s GDV je postiženo v měsících: červen 10,5 %, červenec 11,5 %, srpen 10,5 %, říjen 10,8 % a prosinec 9,6 %.

Tabulka č. 1:



Zdroj dat: Zastoupení plemen psů se syndromem GDV (Lexmaulová a kol., 2011)

3.3 Patologie

Prostá dilatace vzniká na základě nadměrného příjmu potravy, nedostatečného vyprazdňování žaludku nebo akutní tympanií v důsledku nadměrného kvašení, popřípadě aerofagie, volvulus se vytváří otočením relativně volné pylorické části žaludku okolo kardie, která je fixována v hiátus oesophageus bránice (Svoboda a kol., 2000).

Torzi žaludku se rozumí každé jeho otočení kolem osy kolmo k ní. Může být od 90° do 180° a více. Rychle nastupuje celkově těžký stav, bolestivost a šok.

Syndrom dilatace a volvulu žaludku (GDV) je vážným onemocněním psů, při kterém dochází k dislokaci žaludku, případně sleziny a následné kumulaci tekutiny a plynu v žaludku. Příčinami rozvoje šoku jsou zhoršený žilní návrat, ztráty tekutin a pokles srdečního výdeje. Zvýšený nitrobřišní tlak navíc omezuje funkci plic. Strangulace cév v oblasti žaludku a sleziny vyvolává ischemické změny, které mohou vést až k nekróze žaludku (Lexmaulová a kol., 2011). Dvanáctník a pylorus se pohybují doleva od středové osy a jsou vtěsnány mezi jícnem a žaludkem. Slezina se obvykle posouvá na pravou stranu břicha. Kaudální *véna cava* a *véna portal* jsou stlačovány nafouklým žaludkem, což způsobuje zamezování krevního oběhu, a to může vést k srdeční příhodě. Šok, nedostatečná perfuze zasáhne orgány včetně ledvin, srdce, slinivky břišní, žaludku a tenkého střeva (Fossum et al., 2007). Srdeční arytmie může způsobit smrt, objevuje se u psů s GDV, kteří mají už nekrózu žaludku (Fossum et al., 2007). Částečná a chronická GDV je obvykle progresivní, ale neohrožující život, provázena zvracením, anorexií a úbytkem váhy.

3.4 Klinické příznaky GDV

Mezi typické klinické příznaky GDV patří převážně nauzea, nadměrné slinění, neklidné popocházení, nahrbenost, tachykardie, distendované břicho a známky šoku (<http://www.projekt-endoskopie.cz/attachment/GDV.pdf>).

Při příjmu pacienta do ordinace se pozoruje celá škála vnějších projevů, od téměř nezměněného celkového stavu až po stupor s imobilitou. Charakteristická je distenze abdomenu a dávení resp. neproduktivní pokusy o zvracení. Distenze břicha se obtížně prokazuje u osvalených velkých psů nebo u psů obézních (Svoboda a kol., 2008). Perkuzí se zjišťuje charakteristický tympanický poklep ve velkém rozsahu. Dále tachypnoe, rozvíjí se dyspnoe. Pulz zrychlený a nitkovitý, někdy téměř nehmatný. Sliznice bývají bledé, mohou

být, při rozvíjejícím se šoku, i septické. Často také pozorujeme prodloužené CRT, což znamená „čas zpětného plnění kapilár“. Zjistí se digitální komprese sliznice dutiny ústní a zaznamenává se doba přetrvání tlakové ischemie (Janda a kol., 1996).

3.5 Diagnostika GDV

Veterinární lékař posoudí celkový zdravotní stav zvířete. Na první pohled je zřejmé, zda zvíře jeví známky obezity. Dále sem spadá, držení těla, postoj, způsob pohybu, zvětšené břicho.

3.5.1 Klinické vyšetření

Kapitola se zabývá vyšetřovacími postupy u psa. Vyšetření psa je základním předpokladem, jak získat objektivní informace o aktuálním zdravotním stavu pacienta (Svoboda a kol., 2008). Vychází se především z údajů, jakými jsou nacionale a anamnéza.

3.5.1.1 Nacionale

Nacionale zahrnuje údaje, kterými jsou plemeno, pohlaví, stáří, věk, jméno, hmotnost pacienta, adresa majitele a telefonický kontakt.

3.5.1.2 Anamnéza

Je rovněž důležitou složkou celého diagnostického procesu. Podle Svobody a kol. (2008) mezi nejdůležitější otázky veterinárního lékaře na majitele patří: Kdy onemocnění začalo? Jaké byly úvodní příznaky? Čím je zvíře nakrmeno a kdy naposledy bylo nakrmeno? V jakém prostředí pes žije? Jakou má stolicí a jaký je příjem tekutin? Je třeba, aby do ordinace se zvířetem přišel člověk, který o zvířeti ví co nejvíce.

3.5.1.3 Trias

Hodnoty triasu následující v tomto pořadí:

Dechová frekvence, frekvence pulzu, tělesná teplota (tabulka č. 2)

Dechová frekvence se odečítá sledováním hrudníku při dýchání, popřípadě auskultací. Frekvence pulzu se hodnotí tak, že veterinární lékař přiloží prsty na mediální plochu stehna tak, aby pulzovou vlnu posoudil na arteria femoralis. Zvýšená frekvence pulzu (tachykardie) může být příznakem šoku, traumatu či hypertermie. Tělesná teplota se měří u psů v rektu digitálním teploměrem.

3.5.1.4 Vyšetření sliznic

Sliznice dutiny ústní se vyšetří nejprve na pyscích a gingivách. Tlakem na sliznici pysku se posoudí CRT. To by nemělo být delší jak 2,5 – 3 sekundy. Při rozvinutém šoku je CRT většinou delší. Anemii na sliznici se zjišťuje u pacientů trpících ztrátou většího objemu krve (Svoboda a kol., 2008).

3.5.1.5 Palpace

Nezastupitelnou součástí klinického vyšetření GIT (Svoboda a kol., 2008). Palpace se provádí na stojícím zvířeti a z obou stran se přikládají dlaně. Je možné tak dosáhnout i na žaludek. Může se tak zjistit, zda palpačně zvíře reaguje na bolest.

3.5.1.6 Perkuse

Perkuse krajiny žaludku má význam při tympanii (dilatace žaludku, GDV), kdy se registruje tympanický pokleповý zvuk (Svoboda a kol., 2008).

3.5.2 Diferenciální diagnostika

Syndrom GDV je nepřehlédnutelný stav, který má většinou jasné klinické příznaky. Některá onemocnění však mohou mít podobné klinické příznaky jako GDV. Zde jsou uvedena některá z těchto onemocnění: torze sleziny, brániční kýla, ascites a mezenterický volvulus (Fossum et al., 2007)

3.5.2.1 Hiátová kýla

Hiátová kýla vzniká na základě dvou příčin:

- poruchy ve vývoji jícnu, a to především jeho nedostatečné délky
- nadměrným otevřením jícnového hiátu

Jako gastroezofageální intususcepcce se označuje vchlípení celého žaludku do hrudního úseku jícnu. Vznik této poruchy může být usnadněn existencí vrozeného megaezofagu. Nejčastěji se s ní setkáváme u NO a dalších velkých plemen. Akutní průběh s vysokou mortalitou v důsledku distenze žaludku v hrudníku (Svoboda a kol., 2000).

3.5.2.2 Ascites

Ascites je definován jako přítomnost tekutiny v břišní dutině. Diferenciálně diagnosticky se musí ascites odlišit od distenze břicha jiného původu, jako je např. GDV. Ascites s malým množstvím efuze se prokáže pomocí USG vyšetření (Svoboda a kol., 2000).

3.5.2.3 Mezenterický volvulus

Otočení konvolutu střev kolem kořene mezenteria představuje nejtěžší formu změněné polohy střev s perakutním průběhem a drastickými kardiovaskulárními následky. Pro diagnózu má zásadní význam RTG vyšetření, kde na nativních snímcích pozorujeme výraznou distenzi tenkého střeva (Svoboda a kol., 2000), (obrázek č. 1).

3.5.3 Rentgenologické vyšetření

Rentgenologické vyšetření je velmi důležité pro určení dilatace (Fossum et al., 2007). Vyhotovují se obvykle dva typy snímků. Jeden snímek se provede v laterální poloze, to je poloha na boku, a druhý v dorzoventrální, což je poloha buď na zádech, či na břiše. Žaludeční plyn se tak hromadí v levé části žaludku a na levou stranu bývá většinou při volvulu rovněž dislokován pylorus. Při pouhé dilataci se žaludek zobrazí jako vak naplněný plynem, či tekutinou. V případě GDV pozorujeme dorzálně dislokovaný pylorus. Stěna žaludku se zpravidla zobrazuje jako tenká linie. Někdy pozorujeme přímo ve stěně bublinky plynu, což může být známkou probíhajícího nekrotického procesu (Svoboda a kol., 2008).

USG: Ultrasonografické vyšetření se v těchto případech neprovádí, poněvadž vzduchem, který žaludek obsahuje, ultrasonografické vlny neprocházejí, tudíž vyšetření nic neukáže.

3.5.4 Laboratorní vyšetření

Při příjmu pacienta na pracoviště lékař provede základní biochemické a hematologické vyšetření krve. Vyšetření krve se dělá kvůli prognóze stavu pacienta a občas to majitelům pomůže i do dalšího rozhodování, zda psa operovat, či ne, jelikož operační zákrok není pro spoustu lidí levnou záležitostí. Biochemický profil lékaři ukáže eventuální poškození dalších orgánů, jako jsou játra a ledviny. To je velmi důležité pro následnou anestezii. Hematologický profil odhalí, zda došlo k nitrobřišnímu krvácení z důvodu ruptury sleziny, či jater, popřípadě zahájení sekundárního hematologického problému (DIC – diseminovaná intravaskulární koagulace) (Svoboda a kol., 2000).

Podle Doubka a kol. (2007) se nejčastěji vyhotovují tyto biochemické parametry:

- **Glukóza (GLU, GLC)**
 - je hlavním zdrojem energie pro buňky
 - patří mezi jednoduché sacharidy
 - v krevní plazmě je koncentrace glukózy vyšší (u psa až o 0,5) než v plné krvi, neboť glukóza je spotřebována krvinkami
 - za 1hodinu činí úbytek až o 0,5mmol/l

Celková bílkovina (CB)

- synonymum: total protein (TP)
- syntéza probíhá hlavně v játrech, odtud jsou uvolňovány do krve
- hlavní funkce jsou:
 - udržování osmotického tlaku, důležité pro zachování objemu tělní tekutiny
 - funkce obranná
 - koagulace krve
 - transportní
 - pro enzymy a jejich inhibitory

- **Albumin**
 - skupina proteinů o poměrně malé molekulové hmotnosti
 - je významný pro transport látek – pro bilirubin, některé mastné kyseliny, vápník, tyroxin, vitamíny, antibiotika a sulfonamidy

- **Močovina (urea)**
 - diamid kyseliny uhličitě
 - u savců konečný produkt metabolismu proteinů
 - vzniká v játrech
 - vylučován především ledvinami

- **Kreatinin**
 - konečný produkt metabolismu kreatinu a kreatinfosfátu ve svalech
 - hodnoty fyziologicky závisí na věku
 - podle poměru urea/kreatinin lze určit azotemii

- **Bilirubin**
 - pigment vznikající hlavně rozpadem hemoglobinu
 - v krvi je bilirubin vázán na albumin
 - zvýšená koncentrace je spojena se vznikem žloutenky (ikteru)

- **Alaninaminotransferáza (ALT)**
 - u psa a kočky je poměrně specifická ve vztahu k játrům
 - dává informaci o poškození hepatocytů
 - při těžkém poškození jaterního parenchymu (mnohočetné nekrózy, abscesy, tumory) může být aktivita ALT v referenčním rozmezí větší nebo i nižší
- **Aspartátaminotransferáza (AST)**
 - vysoká aktivita v srdci, kosterní svalovině, játrech, ale i erytrocytech
 - zvýšení aktivity při poškození jater
- **Alkalická fosfatáza (ALP)**
 - zvýšení aktivity při aplikaci kortikoidů
 - při onemocnění jater, žlučníku, septické stavy a pankreatitidy

Dále je podle Doubka a kol. (2007) indikace k hematologickému vyšetření třeba při onemocnění GIT, zvracení, průjmů, šokového stavu, předoperačního vyšetření atd. Zjišťuje se počet erytrocytů, leukocytů, dále hemoglobinu a hematokritu.

- **Hemoglobin (HB)**
 - jeho hlavní rolí je transport krevních plynů (O_2 a CO_2), uplatňuje se při udržování AB rovnováhy
 - při poklesu pH a vzestupu teploty dochází k snazšímu uvolňování kyslíku z Hb
 - podíl hemoglobinu na hmotnosti erytrocytů činí 34%
- **Hematokrit (HT)**
 - udává podíl krvinek na objemu krve vzhledem k počtu leukocytů a trombocytů a možnostem jejich přesného odečtení.

3.6 Terapie

Při příjmu pacienta s GDV musíme zhodnotit možnosti, které klinika má. Pokud není možnost z jakéhokoli důvodu psa operovat, ať už je to malým počtem lidí v týmu, či nevybaveností ordinace, provedeme stabilizaci pacienta, a co nejrychleji ho necháme převézt na specializované pracoviště, kdy po telefonické domluvě je tým kliniky schopen pacienta přijmout a následně zoperovat. Prohmatání dutiny břišní odhalí různé stupně nadmutí anebo zvětšení. Dobré léčebné výsledky lze očekávat pouze tehdy, pokud majitel včas rozpozná stav a co nejdříve dojde na nejbližší kliniku, kde jsou schopni terapii provést. Každá minuta, která se ztratí nepotřebnými diagnostickými postupy, může rozhodovat o životě a smrti pacienta (Niemand a kol., 1996). V první fázi je léčba zaměřena na uvolnění distenze žaludku a léčbě šoku. Při příjmu pacienta na kliniku se zavede katetr. Katetr je tzv. infuzní kanyla, která se zavede do hrudní končetiny nejlépe do obou hrudních končetin. Vybereme co možná největší katetr (obrázek č. 2). Kanylaci provádíme do *venae cephalica*. Nasadí se infuzní terapie roztokem v dávce 60 – 90 ml/kg/hod (Hnízdo, 2013).

Další postup, který bude následovat, je dekomprese žaludku sondou. Použije se sonda s dostatečnou délkou, aby při zavádění dosáhla až do žaludku. Měla by mít i dostatečný průměr, aby při výplachu nedocházelo k ucpaní sondy zbytky potravy (granule, či větší kusy vařené stravy). Při prosté dilataci někdy může dojít k vypuštění nahromaděného plynu a tím se žaludek zmenší a vrátí zpět do fyziologické polohy. Následuje 24hodinový monitoring pacienta, kdy ho máme téměř stále pod kontrolou. Sonda se zavádí do tlamy bez sedace, nejlépe tak, že pacinta posadíme před sebe, zvedneme ho za hrudní končetiny směrem nahoru a na špičáky nasadíme rozvěrač (obrázek č. 3, 4) nebo vložíme na jazyk koban, aby nedošlo k překousnutí sondy. Sondu zavádíme přes hltan, jícen až do žaludku (obrázek č. 5, 6). Výplach žaludku usnadníme i tím, že do sondy pomalu naléváme vlažnou vodu, aby došlo k lepšímu promísení potravy a tak šel výplach lépe. Prostá dilatace se proto může obejít i bez chirurgického ošteření.

S krmením začínáme zhruba po dvanácti hodinách po chirurgii a začínáme s dietou, která spočívá ve vařené rýži a kousky kuřecího masa. Zpočátku krmíme až 3x denně, posléze můžeme krmnou dávku snížit na 2x denně, a tak by to mělo zůstat už celoživotně (Svoboda a kol., 2000).

3.6.1 Infuzní terapie

Součástí celého perioperačního období je infuzní terapie. Jejím cílem je obnova cirkulujícího objemu tekutin a stabilizace acidobazické a elektrolytové rovnováhy organismu (Lexmaulová a kol., 2011) (obrázek č. 7)

Indikace k infuzní terapii:

- velké ztráty tekutin a iontů (průjem, dehydratace, zvracení)
- šok

Isotonické krystaloidy:

- nejpoužívanějšími izotonickými roztoky jsou:

➤ Fyziologický roztok:

- 0,9 % NaCl, pH 5, obsahuje Na^+ Cl^-

- je acidogenní

➤ Ringerův roztok:

- obsahuje Na^+ , Cl^- , K^+ , Ca^{2+} , Mg^{2+} , pH 5,5

- je acidogenní

➤ Ringer laktát (Hartmannův roztok) (obrázek č. 8)

- obsahuje Na^+ , Cl^- , K^+ , Ca^{2+} , laktát, pH 6,5

Svým složením a pH se z izotonických krystaloidů nejvíce blíží složení krevní plazmy.

3.7 Anestezie

Syndrom GDV je většinou spojen s respirační a kardiovaskulární depresí, arytmiemi, hypotenzí a hypoxií, proto je nutná preanestetická stabilizace pacienta.

3.7.1 Látky pro premedikaci

Pro premedikaci se používá látka midazolam v dávce 0,1 mg/kg s fentanylem v dávce 0,02 mg/kg. Lze použít kombinaci midazolamu se sufentanilem. Tyto látky se aplikují intravenózně (i. v.) do katetru, jenž je zaveden do *veny cephalici* na hrudní končetině.

Midazolam:

- podává se v dávce 0,1 – 0,3 mg/kg ž. hm
- aplikace i. m., i. v., s. c.
- po i. v. aplikaci působí asi 15 – 30 minut
- zcela vyloučen je do 4 hodin
- má centrální myorelaxační účinek
- po rychlém podání i. v. může dojít k mírnému poklesu krevního tlaku
- nedráždivý

Opioidní agonisté

Fentanyl:

- vhodný pro peroperační i. v. podání
- velmi silné analgetikum s krátkou dobou působení
- tlumí dechové centrum
- minimální vliv na krevní tlak
- nepůsobí zvracení, ovlivňuje anální svěrač
- jeho deriváty působí bradykardii
- metabolizuje se v játrech, vylučuje se ledvinami
- dostupný v náplastech (transdermálních) – účinek nastupuje během 24 hodin a přetrvává minimálně 3 dny

Kombinace midazolamu se sufentanilem

- kombinace používaná pro anestezii vysoce rizikových pacientů
- používá se pouze u psů
- aplikace pouze i. v. v dávce 1 – 1,5 ml/kg ž. hm.
- jejich účinek odeznívá poměrně rychle, což vyžaduje podání dalších látek (butorfanolu, buprenorfinu)

3.7.2 Celková anestetika

Celková anestetika se používají k navození bezvědomí (uspání), aby mohla být provedena operace nebo jiné vyšetření

Propofol

- ultrakrátce působící hypnotikum
- podává se v dávce 7 mg/kg/ž. hm.
- nástup jeho účinku je okamžitý
- anestezie trvá podle premedikace 5 – 15 min.
- používán pro krátkodobou anestezii, pro úvod do anestezie, inhalační nebo totální intravenózní anestezii
- nemá dostatečnou analgezii
- při rychlém podání dochází k hypotenzii
- funkci jater a ledvin výrazněji neovlivňuje
- hrozí mu snadná kontaminace, protože v jeho směsi se nachází sojový olej
- probuzení bývá rychlé, bez vedlejších účinků

3.7.3 Inhalační anestetika

Izofluran:

- má myorelaxační účinky
- kardiovaskulární systém ovlivňuje minimálně
- nevyvolává arytmiie
- dráždí sliznici dýchacích cest
- neovlivňuje jaterní funkce
- snižuje prokrvení ledvin a i produkci moči
- vylučován plícemi, pouze 0,2 % je metabolizováno v játrech

3.8 Medikace

Amoxicilin clavulanat

- úvodní dávka vždy i. v., následně možno s. c. a později per os v kapslích
- širokospektrální baktericidní antibiotikum
- účinný proti mikroorganismům citlivým na amoxicilin i proti těm, které jsou proti němu odolné
- v injekční formě se používá Noroclav, Xiclav ve formě tablet
- je účinný proti různým mikroorganismům včetně:
 - Gram – pozitivní: stafylokoky, klostridia, streptokoky
 - Gram – negativní: bacteroides spp., escherichia coli, salmonela, pasteurely, klebsiely
- není indikován proti pseudomonas spp.
- indikace: kožní choroby (různé pyodermie), infekce močového traktu, infekce zažívacího traktu, infekce horních cest dýchacích

Antiemetika

Metoklopramid (Degan)

- je účinný zejména při zvracení navozeném toxiny (uremie, toxemie), respektive léčivy
- výhodným antiemetikem při akutním a častém zvracení provázeném opožděným vyprazdňováním žaludku
- kontraindikován u obstrukčního ileu i při perforaci GIT a u epileptiků
- jeho účinek je relativně krátký (1,5 hod), proto se dává často a kontinuálně
- vylučuje se ledvinami, proto při poruše jejich funkce se zvyšuje riziko vedlejších účinků
- dávkování: 0,2 – 0,5 mg/kg ž. hm. 3 – 4 denně s. c., p. o.
- působí hlavně na antropyloroduodenální koordinaci stahů a urychluje proto jen vyprazdňování tekutin

Prokinetika (Ranital)

- působí jako H₂ - blokátor
- aplikuje se v dávce 2 – 5 mg/kg ž. hm. 2krát denně p. o., s. c., i. v.
- rychlé i. v. může způsobit bradykardii a zvracení

3.9 Chirurgie GDV

K operačnímu zákroku přistupujeme po neúspěšném opakovaném pokusu o zavedení sondy nebo v případě ruptury žaludku a dislokace pyloru na RTG snímku, při podezření nekrózy žaludeční stěny a při nitrobršním krvácení (Svoboda a kol., 2008).

Vlastní operační zákrok spočívá v dekompresi žaludku, repozici do jeho fyziologické polohy, případném vyprázdnění tuhé zažitiny gastrotomií, zhodnocení vitality žaludeční stěny s případnou parciální resekcí, ve fixaci žaludku k zabránění recidiv a v provedení případných dalších zákroků na ostatních orgánech (především splenektomie, repozice dislokovaného jaterního laloku, repozice případného sekundárního volvulu střev) (Svoboda a kol., 2000). Laparotomie se provede v dorzální poloze, přístup se zvolí mediální v linea alba. Řez začíná těsně za mečovitou chrupavkou a končí kaudálně za pupkem. Žaludek se zafixuje dvěma 10 cm od sebe vzdálenými supramidovými smyčkami (Niemand a kol., 1996). Založí se břišní rozvěrač a zhodnotí se poloha žaludku a stav ostatních orgánů. Anesteziolog či nečistý asistent se pokusí o zavedení sondy do žaludku, pokud ani toto se nepodaří, provede se dekomprese silnou sterilní jehlou přímo přes stěnu žaludku. Nikdy se neprovádí repozice zvětšeného žaludku (Svoboda a kol., 2000). Hrozí mu tak poškození stěny i dalších orgánů. Může dojít i k jeho ruptuře. Repozici lékař provede uchopením pyloru do jedné ruky, jeho vytažením ventrálně do operační rány a následným vložením dorzálně vpravo za současného otáčení žaludečního fundu proti směru hodinových ručiček (Svoboda a kol., 2008). Pokud není žaludek vysloveně přeplněn zažitinou, která nejde odstranit výplachem, nedoporučuje se provádět gastrotomii. Po výplachu se zkontroluje vitalita žaludeční stěny (Svoboda a kol., 2000).

3.9.1 Gastrotomie

Při otevření žaludku je třeba dodržovat zásady kontaminace a je nezbytné provést dostatečně pevnou a těsnou suturu. Jelikož žaludek nejde kompletně izolovat mimo břišní dutinu, je nutné velmi důkladně vyrouškovat okolí zamyšlené incize. Na žaludek se založí fixační stehy a incize se provede mezi nimi. Manipulací s žaludkem pomocí fixačních stehů se sníží riziko vytlačování žaludečního obsahu (Svoboda a kol., 2008). Rovněž by mělo být v pohotovosti odsávání a v případě dilatace žaludku by se měla nejdříve zavést žaludeční sonda k bezpečné dekompresi. Pro incizi se volí zpravidla místo s nejmenší vaskularizací, asi v polovině mezi velkým a malým zakřivením (Svoboda a kol., 2008). *Muscularis* se serózou se uzavře stehem pokračovacím (Svoboda a kol., 2008).

4. PROGNÓZA GDV

Výsledky léčby syndromu GDV u psa se zlepšily díky rozšířenému tématu mezi chovateli a majiteli. Přesto se stále jedná o onemocnění s relativně vysokou mortalitou. Z hlediska úmrtnosti zůstává nadále nejdůležitějším parametrem čas mezi posledním nakrmením a zahájením první pomoci, případně čas mezi objevením se prvních klinických příznaků (Svoboda a kol., 2008). Svoboda a kol., (2008) uvádí, že u pacientů s komplikovaným průběhem (nekróza stěny žaludku, resekce žaludku, splenektomie) je úmrtnost více než 30%.

5. PREVENCE

Všeobecně platí, že psům nejlépe vyhovuje pravidelný režim s rovnoměrnou zátěží a pravidelné krmení (Svoboda a kol., 2008). Pokud je v plánu delší trasa na cestu, je lepší psa nekrmit vůbec, než překrmit, poněvadž GDV může být způsobeno i stresem. Dobré je krmit velká plemena psů pravidelně a třeba i denní dávku rozdělit na dvě menší dávky. Po nakrmení nechat psa v klidu a minimálně dvě hodiny s ním necvičit, netrénovat a neskákat. Pro prevenci je také důležitá tzv. gastropexe (viz následující kapitola).

5.1 Preventivní Gastropexe

Gastropexí se rozumí permanentní fixace stěny žaludku ke svalovině pravé strany stěny břicha (obrázek č. 9, 10, 11). Je popisována i technika fixace žaludku do rány uzavírající laparotomii v linea alba, ale tento způsob není, vzhledem k možným rizikům při další laparotomii, všeobecně doporučován (Urbanová a kol., 2011). Gastropexe je nedílnou součástí terapie dilatace a volvulu žaludku a zároveň je jedinou metodou prevence před jejím vznikem. U psů po prodělané torzi, s následně provedenou gastropexí, je riziko recidivy 4,3 %, zatímco u psů, u nichž gastropexe provedena nebyla, je riziko opětovného vzniku torze 54,5 % (Urbanová a kol., 2011). Gastropexe slouží jako prevence torze, nikoli však jako prevence prosté dilatace žaludku (Nelson et al., 1992). Kromě prevence vzniku torze je indikací k provedení gastropexe brániční kýla (Fossum et al., 2002). Je třeba si uvědomit, že cílem gastropexe není trvalá fixace žaludku pomocí šicího materiálu, ale vytvoření srůstu (adheze) v místě narušení integrity tkání, tedy žaludeční a břišní stěny.

Pro vytvoření permanentní adheze je nutné, aby byly v kontaktu svalové vrstvy, neporušená břišní stěna a žaludeční seróza adhezi nevytvoří (Fossum et al., 2002).

Existuje několik metod provedení gastropexe, obecně platí, že ideální gastropexe by měla být technicky jednoduchá na provedení, trvalá a neměla by negativně ovlivňovat činnost žaludku (Urbanová a kol., 2011). Jednotlivé metody se od sebe liší rozdílným rozsahem a pevností následně vzniklé adheze (<http://www.projekt-endoskopie.cz/attachment/GDV.pdf>).

5.2 Metody gastropexe

Tubární gastropexe resp. Gastrostomie

Tato metoda je rychlá a relativně jednoduchá na provedení, umožňuje pooperační dekompresi žaludku a aplikaci léčiv i potravy přímo do žaludku. Nevýhodou je prodloužená doba hospitalizace, kvůli zavedené sondě, která v žaludku zůstává 7 - 10 dní, a riziko prosakování žaludečního obsahu, které může vést k zánětu pobřišnice (Fossum et al., 2002).

Endoskopicky asistovaná perkutánní gastrostomie

Ve srovnání s předešlou technikou je tato metoda rychlejší, ale míra výskytu komplikací po operaci je statisticky shodná u obou metod. Navíc pevnost vzniklé adheze je výrazně menší než v prvním případě, proto není tato metoda doporučitelná k zajištění trvalé gastropexe (<http://www.projekt-endoskopie.cz/attachment/GDV.pdf>).

Cirkumkostální gastropexe

Tato metoda poskytuje pevnější adhezi než většina ostatních technik, ale patří k jedné z nejnáročnějších metod na provedení. Protože zde nedochází k otevírání žaludku, je riziko kontaminace pobřišnice žaludečním obsahem výrazně nižší, hrozí však vznik pneumothoraxu nebo zlomeniny žebra (Fossum et al., 2002).

Incizní gastropexe

Jedná se o relativně snadný a rychlý způsob fixace žaludku, při kterém nehrozí rizika spojená s otevíráním žaludku. Je to metoda velmi preferovaná (<http://www.projekt-endoskopie.cz/attachment/GDV.pdf>). Metoda spočívá v provedení incize seromuskulární vrstvy stěny žaludku v oblasti antrum pylori a následně v incizi pobřišnice a svalové povázky břišní stěny na pravé straně. Obě incize se k sobě přiloží a sešijí (Fossum et al., 2002).

Belt-loop gastropexe

Princip této metody spočívá ve vytvoření laloku ze stěny žaludku a v protažení laloku tunelem vytvořeným v břišní stěně. Lalok není tvořen celou žaludeční stěnou, zahrnuje pouze svalovinu a serózu. Tunel ve stěně břicha vytvoříme naříznutím a odpreparováním svalové vrstvy (<http://www.projekt-endoskopie.cz/attachment/GDV.pdf>).

Gastrokolopexe

Jedná se o fixaci žaludku k příčné části tlustého střeva (colon transversum) (<http://www.projekt-endoskopie.cz/attachment/GDV.pdf>).

Laparoskopicky asistovaná gastropexe

Jedná se v podstatě o incizní gastropexi, která není prováděna klasickým přístupem mediální laparotomií, ale za použití laparoskopu. Pevnost adheze za 30 dní po operaci je shodná s pevností adheze provedené při incizní gastropexi. Metoda však vyžaduje speciální vybavení a zkušenosti operátora (<http://www.projekt-endoskopie.cz/attachment/GDV.pdf>).

Endoskopicky asistovaná gastropexe

Jedná se o metodu, která má minimálně invazivní přístup a pro vytvoření adheze využívá gastroskop, jehož použití nám umožní zkontrolovat žaludeční sliznici. Výhodou metody je relativně krátký čas průběhu operace. I tato metoda vyžaduje speciální vybavení a zkušenosti operátora (<http://www.projekt-endoskopie.cz/attachment/GDV.pdf>).

6. POOPERAČNÍ PÉČE

Po operaci je třeba dodržovat NPO (nothing per os) s restrikcí vody po dobu 24 hodin. Hydrataci zabezpečujeme dostatečnou infuzní terapií, kontrolujeme mikci, hematologické a biochemické parametry krve (Svoboda a kol., 2000). Majitele je třeba dobře informovat o tom, jak mají s pacientem nadále zacházet a musí být srozuměni i s pravidelností krmení. Krmení je třeba podávat v menším množství. Důležité je podávat krmení dvakrát denně v pravidelných intervalech. Po krmení psa nechat v klidu přibližně dvě hodiny. Po chirurgickém zákroku se pes rozkrmí speciální veterinární dietou, kterou může prodávat pouze veterinární lékař. Po dobu vytažení stehů, což znamená 7 – 14 dní, nechá majitel psa v klidu.

6.1 Veterinární dieta

Prescription Diet Canine i/d

Obecné informace: Prescription Diet Canine i/d jsou formulovány tak, aby prospívaly psům s postižením trávicího traktu, jakými jsou vomitus, regurgitace, flatulence, dilatace žaludku a volvulus, konstipace a pankreatitis. Prospívají zvířatům s akutním i chronickým onemocněním a nedráždivá receptura diety dokonce pomáhá psům při epizodách akutního zvracení.

Vlastnosti krmiva: Krmení obsahuje rozpustnou vlákninu ve formě Fibrimu, poskytuje energii pro buňky, které tvoří výstelku střeva (enterocyty). Tvoří kyselé pH v tlustém střevě, podporuje růst střevních bakterií a působí proti růstu bakterií patogenních, podporuje vstřebávání vody a elektrolytů z tlustého střeva. Fibrim také pomáhá zlepšovat kvalitu trusu. Podporuje vznik mastných kyselin s krátkým řetězcem, které jsou prospěšné ve stěně tlustého střeva a pro zdravou střevní flóru. Má jedinečnou fermentabilitu, je schopen vytvořit nejvíce mastných kyselin s krátkým řetězcem v porovnání s ostatními druhy vlákniny. Elektrolyty, které jsou v krmivu obsaženy, pomáhají nahrazovat ztráty způsobené zvracením a průjmem. Biologické oxidanty pomáhají redukovat oxidativní poškození buněk. Tuk v krmivu zabraňuje dlouhému setrvávání potravy v žaludku a tím redukuje riziko zvracení. Omezuje množství nevstřebatelného tuku, který zvyšuje riziko vzniku průjmu.

Eukanuba Veterinary Diets Intestinal

Obecné informace: Krmivo Eukanuba Veterinary Diets Intestinal bylo vyvinuto speciálně pro zvířata s trávicími problémy. Dieta je vysoce stravitelná, pes ji velmi dobře tráví, veškeré živiny nezbytné pro uzdravení jsou plně vstřebány. K obnovení zdravé funkce střeva slouží směs tří druhů vlákniny, která brání růstu patogenních bakterií v trávicím traktu. Vysoce stravitelné látky jsou pojistkou, že budou tělem maximálně vstřebány, zvláště tehdy, není-li prostředí ve střevech v pořádku. Snížený obsah tuku omezuje riziko průjmu. Dieta je doplněna o omega 6 a omega 3 mastné kyseliny v poměru, který působí protizánětlivě.

7. PŘÍPADY Z PRAXE

Do veterinární kliniky Vetcare v Jablonci nad Nisou jsem začala docházet již na střední škole na povinnou praxi. Nyní zde pracuji jako veterinární technik. Tým kliniky představuje: MVDr. Martina Jirásková, MVDr. Tomáš Drda, MVDr. Jitka Zvolánková a MVDr. Ladislava Vašíčková. Na klinice jsem se po celou dobu svého působení setkala s mnoha pacienty trpících syndromem GDV. Ve své práci odprezentuji několik případů z naší praxe.

PACIENT Č. 1

Nacionale: Německý ovčák, samec, Ron, 3 roky, 39 kg

Anamnéza:

Dne 20. 11. 2006 v 17:54 hodin k nám do ordinace po telefonickém rozhovoru přijel majitel se svým tříletým německým ovčákem. Pes byl nakrmen zhruba kolem 13:00 a následně zavřen do svého kotce. Majitel odjel do města, a když se vrátil, našel v kotci svého psa stojícího s hlavou skloněnou směrem k zemi. Pes byl slinící a dilatovaný v oblasti dutiny břišní. Majitel přivezl psa v šokovém stavu. **Klinické vyšetření:** pes měl anemické sliznice, CRT neměřitelné, teplota 36,2 °C. Strnulý postoj, nahrbený. Břicho zvětšené, palpačně bolestivé, neprohmatné. **Diagnóza:** Syndrom GDV. **Terapie:** Pacientovi se zavedl katetr do obou hrudních končetin a protišoková terapie spočívala v aplikaci Dexamethazonu i. v.. Byla nasazena infuzní terapie – infusio Hartmanni 1000 ml. Následně, aby se snížil velký nitrobřišní tlak, zavedl se do dutiny břišní v oblasti žaludku katetr, pro pomalé vypouštění nahromaděného plynu. Žaludek přetočen o 360° naplněn kostmi a zažitinou uvnitř. Přes jícen se zavedla sonda, ale bohužel se do přetočeného žaludku nedostala. Pacient byl ve vážném stavu a majiteli byla doporučena chirurgie. Klient se však z důvodů finančních rozhodl pro euthanazii. Pacient byl nejprve uveden do celkové narkózy s použitím ketaminu a xylazinu s diazepamem. Pro euthanazii byl zvolen přípravek T61 s i. v. aplikací, který vyvolá zástavu dechu a srdce.

PACIENT Č. 2

Nacionale: Kříženec německého ovčáka s belgickým ovčákem, Lady, fena, 10 let, 28 kg

Anamnéza:

Dne 7. 2. 2011 v 17 hod. odpoledne přijela majitelka se svou fenkou, u které se projevovaly známky dilatace. **Klinické vyšetření:** Pacient s neproduktivními pokusy na zvracení, nadmuté břicho, teplota 37,8 °C, CRT 4 sekundy. Fena apatická, ale relativně se zájmem. Majitelka fenu nakrmila vařenými těstovinami s masem, vše zalité vývarem. **Diagnóza:** RTG potvrdil dilataci žaludku. Feně zaveden katetr do hrudní končetiny a nasazena infuze – infusio Hartmanni 500 ml. **Anastezie:** aplikace Propofolu 1% i. v. v dávce 50 ml. Nasadil se rozvěrač do tlamy, aby se mohla zavést do žaludku sonda. Rozvěrač se dává z důvodu nechtěného překousnutí zavedené sondy. Výplach žaludku vlažnou vodou. Fena zůstala na hospitalizaci s intenzivní péčí. Majiteli doporučena veterinární dieta na rozkrmení zvířete. Chirurgie nebylo třeba, žaludek se výplachem přetočil do své fyziologické polohy.

PACIENT Č. 3

Nacionale: Tosa inu, fena, narozena 29. 2. 2005, 45 kg

Anamnéza:

Dne 12. 2. 2011 15:05 hod., přijel majitel s problémem, že našel u své feny na mléčné žláze útvar velikosti přibližně 1,5 cm na levé straně. Doporučena chirurgie (Mammaectomie) – odstranění mléčné lišty a histologické vyšetření daného útvaru. Útvar palpačně nebolestivý bez známek zánětu. Pacient objednan na chirurgické odstranění daného útvaru dne 14. 02. 2011.

14. 02. 2011

Fena přijata na operační zákrok, zoperována a tentýž den puštěna do domácího ošetření s kontrolou následujícího dne.

15. 02. 2011

Kontrola po zákroku: Rána klidná, bez známek zánětu, palpačně nebolestivá, čistá, suchá. Teplota 37,8 °C. Antibiotika a léky na bolest dány majiteli domů v tabletách per os.

16. 02. 2011

Majitel přijel na veterinární kliniku s fenkou, že se mu zdá tympanická. Přiznal, že fena naráz vypila velké množství vody. RTG snímek ukázal výrazně plynatý žaludek. Doporučena chirurgie s gastropexí. Premedikace: Butomidol inj v dávce 0,4 ml, Fentanyl inj. i. m., Propofol inj. i. v. 120 ml. Sondáž žaludku bez úspěchu zavedení, proto dekomprese spočívala v provedení perkutánní gastrocentézy a provedena laparotomie. Odsání obsahu žaludku odsávačkou, v žaludku 3 litry vody s rozmáčenými granulemi, tekutina nijak extra zapáchající. Provedena gastropexe proti recidivě. Následná hospitalizace s noční intenzivní péčí a infuzní terapií (Hartmannův roztok, 4krát 1000 ml i. v.).

17. 02. 2011

Pacient ve večerních hodinách propuštěn do domácího ošetření, teplota 37,8 °C, rána klidná, suchá, bez známek zánětu, fena celkově lepší. Majitel seznámen s tím, že fena nesmí přijmout velké množství tekutin naráz a že nesmí vodu nechávat volně k dispozici, pouze

nechat napít v menším množství a opět misku odebrat. Dávat pít v pravidelných intervalech. Za týden až deset dní přijít na vytažení stehů (obrázek č. 12).

27. 02. 2011

Pacient přijat na vyndání stehů. Celkový stav dobrý, rána čistá, suchá, nehnisavá, teplota 38,9 °C.

PACIENT Č. 4

Nacionale: Bernský salašnický pes, Jonáš, samec, narozen 17. 04. 2006

26. 06. 2013

Před měsícem návštěva jiného pracoviště z důvodu plynatosti, doporučeny léky proti plynatosti. Majitelka přivezla psa do ordinace s tím, že se čas od času nafoukne, příčinou toho je patrně porucha eruktace a opožděné vyprazdňování pevného krmiva. Příznaky se objevují ve formě ataků střídaných obdobími klidu. Pacient nechce přijímat krmivo, hubne, občas zvrací a tyto stavy spontánně odezní. RTG vyšetření ukázalo, že žaludek je zcela naplněn plynem. Vyšetření krve nás informovalo o zvýšené hladině glukózy, zřejmě ze stresu, zvýšené hladině ALT, vápníku, zvýšená je také urea a snižená hladina albuminu. Veškerá tato vyšetření potvrdila, že se jedná o chronický volvulus žaludku (obrázek č. 13, 14).

Terapie:

Sondáž pro vypuštění plynu ze žaludku. Pouze chvilkové řešení, proto doporučena chirurgie spočívající v repozici žaludku a následné gastropexe, pro možnou recidivu.

PACIENT Č. 5

Nacionale: Brazilská fila, fena, Andy, narozena 9. 12. 2007, hmotnost 53 kg

Anamnéza:

Dne 29. 03. 2013 15:22 hod., pacient přijat s torzí žaludku 360 °C, s výraznými změnami na slezině (obrázek č. 15, 16).

Chirurgie:

Splenektomie a gastropexe, následná hospitalizace s infúzní terapií – infusio Hartmanni 1000ml.

31. 03. 2013 15:27 hod

Propuštěna do domácího ošetřování, krmivo přijímá, pije, nezvrací, močí, kálí, rána klidná, suchá, břicho palpačně nebolestivé. Teplota 38,7 °C. Majiteli řečeno, že má ránu držet v suchu a čistotě, ponechat krytí a nesundávat límec do vytažení stehů. Krmit veterinární dietou Hill's i/d ve formě granulí a vodu. Podávat tablety Clavaseptin 250 mg 1 – 0 – 1 po 12 hodinách, Clavaseptin 500 mg 1 – 0 – 1 po 12 hodinách. Kontrola v případě potřeby, jinak na kontrolu při dobírání antibiotik.

PACIENT Č. 6

Nacionale: Pes, Dobrman, samec, Brutus, narozen 01. 01. 2007, hmotnost 41,5 kg

Anamnéza:

Zápis ze dne 26. 07. 2013, 12:42 hod. Od rána pacient nafouklý, apatický. Po dobu tří dnů mu majitel podává brufen, protože si pes podvrkl nohu. Ibuprofen je u psů kontraindikovaný!!!! Způsobuje žaludeční vředy. Krmení dostal 25. 07. večer a krmí ho 1krát denně.

Dle klinického vyšetření: Tachykardie, tachypnoe, CRT 4 sec., spojivky tmavě růžové, snížený krevní tlak na pánevních končetinách, končetiny tak neprokrvené, studené. RTG – počínající GDV (obrázek č. 17, 18, 19, 20).

Terapie:

Sondáž žaludku, žaludek obsahoval 4 litry hnědé zapáchající tekutiny s trávou.

Chirurgie:

Laparotomie s gastropexí, antibiotika – Synulox inj. i. m., Tramal 100 mg i. m.

27. 07. 2013

Stav se zlepšil, spojivky tmavě růžové, nezvracel, močí.

Terapie: Nadále se pokračuje v infuzní terapii (Infusio Hartmanni)

28. 07. 2013

Propuštěn do domácího ošetřování s kontrolou následujícího dne. Z krmiva přijal dvě dietní konzervy od firmy Hill's i/d.

29. 07. 2013

Kontrola v ordinaci: Antibiotika stále užívá, Tramal dostal majitel s sebou v injekční stříkačce. Jednu ampuli podat na noc, pouze v případě potřeby. Zkrmeny 4 konzervy i/d. Pacient přijímá vodu bez potíží, žere, močí, kálí, je veselý. Doporučeno pokračovat v dietě.

PACIENT Č. 7:

Nacionale: Německý ovčák, fena, Vega Ro-Kop Bohemia, 6 let, 33kg

Anamnéza:

Syndrom GDV se u tohoto pacienta diagnostikoval na základě anamnézy (neproduktivní zvracení, salivace, distenze břicha, poruchy srdečního rytmu), klinických příznaků a rentgenového nálezu. Ihned po příjmu pacienta byla zahájena protišoková terapie intravenózní aplikací izotonických krystaloidů (Hartmannův roztok, Ringerův roztok v dávce 60 až 90ml/kg/h t. hm.).

Terapie:

Dekomprese žaludku byla provedena zavedením orogastrické sondy. Po stabilizaci krevního oběhu byl pacient uveden do celkové anestezie kombinací butorfanolu, midazolamu a propofolu. Před vlastním zákrokem byl psovi podán intravenózně amoxicilin klavulanát.

Chirurgie:

V průběhu celé operace byl pacientovi podán Hartmannův nebo Ringerův roztok. Po chirurgickém zákroku byl pacientovi podán intramuskulárně amoxicilin klavulanát. V pooperačním období se pokračovalo v infúzní terapii. Během 12 – 24 hodin se pacientovi začala po malých dávkách podávat perorálně voda a kašovitě krmivo. U pacienta provedeno hematologické a biochemické vyšetření krve. Po deseti dnech doporučení vytažení stehů.

8. ZÁVĚR

Syndrom GDV je jedním z nejčastějších onemocnění psů velkých plemen. Faktory, které mohou pomoci před vznikem tohoto onemocnění, jsou:

- krmení v menších dávkách, místo jedné velké porce
- nekrmit psa několik hodin před plánovanou pohybovou aktivitou
- nekrmit alespoň hodinu po pohybové aktivitě
- zkrmovat větší kusy potravy
- nenechat psa vypít velké množství vody naráz
- u psů velkých plemen nechat provést preventivní gastropexi

Diagnostika syndromu GDV je velmi důležitá. Vychází z rentgenologického a klinického vyšetření. Dobré léčebné výsledky lze očekávat tehdy, pokud majitel včas rozpozná stav a co nejdříve vyhledá odborné pracoviště, protože každá minuta může rozhodovat o životě a smrti pacienta.

Pro prevenci je důležitá gastropexie, která je nedílnou součástí terapie. V této práci jsou popsány i její základní metody. Uvedena je i pooperační péče, která je důležitá pro majitele po provedeném chirurgickém zákroku.

Přínosem této práce je zejména poučení chovatelské veřejnosti. Základem je ovšem informovat chovatele velkého plemene psa o správnosti a kvalitě krmení, aby se zabezpečila správná stravitelnost. Proto bychom měli zvážit, zda si pořídit psa velkého plemene, zda jsme schopni mu nabídnout kvalitní stravu po celý jeho život, a zhodnotit i naše finanční možnosti, jelikož chirurgický zákrok a následná pooperační péče patří mezi ty finančně náročnější.

9. SEZNAM ZKRATEK

Ca	vápník
CO ₂	oxid uhličitý
CRT	čas kapilárního plnění
DIC	diseminovaná intravaskulární (koagulace)
Fe	železo
GDV	gastric dilatation volvulus
GIT	gastrointestinální trakt
Hb	hemoglobin
i. m.	nitrosvalová injekce
i. v.	nitrožilní injekce
K	draslík
Mg	hořčík
Na	sodík
NaCl	chlorid sodný
O ₂	kyslík
Per os	dutina ústní
s. c.	podkožní injekce

10. POUŽITÁ LITERATURA

Černý, H., Jelínek, P., Konrád, J. 2002. Veterinární anatomie pro studium a praxi. vyd., NOVIKO a. s., Brno, 528 s. ISBN 80-86542-01-7

Dennler, J., Koch, D., Hassig, M., Howard, J., Montavon, P. M. 2005. Climatic conditions as a risk factor in canine gastric dilatation-volvulus. *The Veterinary Journal*. 169. 97-101

Doubek, J., Šlosárková, S., Scheer, P., Beránková, J. 2007. Interpretace základních biochemických a hematologických nálezů u zvířat. vyd., NOVIKO a. s., Brno, 78 s. ISBN 80-86542-16-5

Fossum, T. W., Hedlund, S. CH., Johnson, A. L., Schulz, K. S., Seim, H. B., Willard, M. D., Bahr, A., Carroll, G. L. 2007. Small animal surgery. vyd., Mosby Elsevier, 1610 s. ISBN–13: 978-0-323-04439-4 ISBN–10: 0-323-04439-5

Hnízdo, J., Alexa, M., Gaško, M. 9. Listopadu 2013 [cit. 2014-01-10] Endoskopie gastrointestinálního traktu u malých zvířat. Praha 1-13 s.

Janda, J., Ledecký, V., Tkáč, J., Huba, F., Kottman, J., Němeček, L., Žert, Z. 1996. Všeobecná veterinárna chirurgia. vyd., Datahelp Košice, 252 s., ISBN 80-88867-07-x

Jelínek, P., Koudela, K., Doskočil, J., Illek, J., Kotrbáček, V., Koudela, K., Kovářů, F., Kroupová, V., Kučera, M., Kudláč, E., Trávníček, J., Valent, M. 2003. Fyziologie hospodářských zvířat. vyd., MZLU Brno, 414 s. ISBN 80-7157-644-1

Lexmaulová, L., Raušer, P., Crha, M., Fichtel, T., Uhriková, I., Řeháková, K. 2011. Syndrom dilatace a volvulu žaludku – Riziko výskytu pooperačních komplikací. *Veterinářství* č. 1, roč. 60, 17–21 s.

Marvan, F., Hampl, A., Hložánková, E. 2003. Morfologie hospodářských zvířat. vyd., ČZU Praha, Brázda s.r.o., 304 s. ISBN 80-209-0319-4

Najbrt, R., Červený, Č., Kaman, J., Mikyska, E., Štarha, O., Štěrba, O. 1980. Veterinární anatomie 1. díl. vyd., Státní zemědělské nakladatelství Praha, 524 s.

Najbrt, R., Červený, Č., Kaman, J., Mikyska, E., Štarha, O., Štěrba, O. 1982. Veterinární anatomie 2. díl, vyd., Státní nakladatelství Praha, 557 s.

Nelson, R. W., Couto, C. G. 1998. Small animal internal medicine. vyd., Mosby, 1417 s. ISBN 0-8151-6351-7

Svoboda, M., Senior, D. F., Doubek, J., Klimeš, J. 2000. Nemoci psa a kočky 1. díl, vyd., Noviko a.s. Brno, 1014 s. ISBN 80-902595-2-9

Svoboda, M., Senior, D. F., Doubek, J., Klimeš, J. 2008. Nemoci psa a kočky 1. díl, vyd., Noviko a.s. Brno, 1152 s. ISBN 978-80-865-42-18-8

Urbanová, L., Crha, M., Nečas, A. 2011. Rizika vzniku GDV a význam gastropexe v prevenci dislokace žaludku. Veterinářství č. 1, roč. 60, 13-16 s.

Internetové zdroje:

Levine, M., Moore, G. E. A time series model of the occurrence of gastric dilatation-volvulus in a population of dogs. [online]. 15. dubna 2009. [cit. 2013-09-18]. Dostupné z <http://apps.webofknowledge.com.infozdroje.czu.cz/full_record.do?product=UA&search_mode=GeneralSearch&qid=1&SID=S1gBtIXmhLDbSa2xsB8&page=1&doc=1>

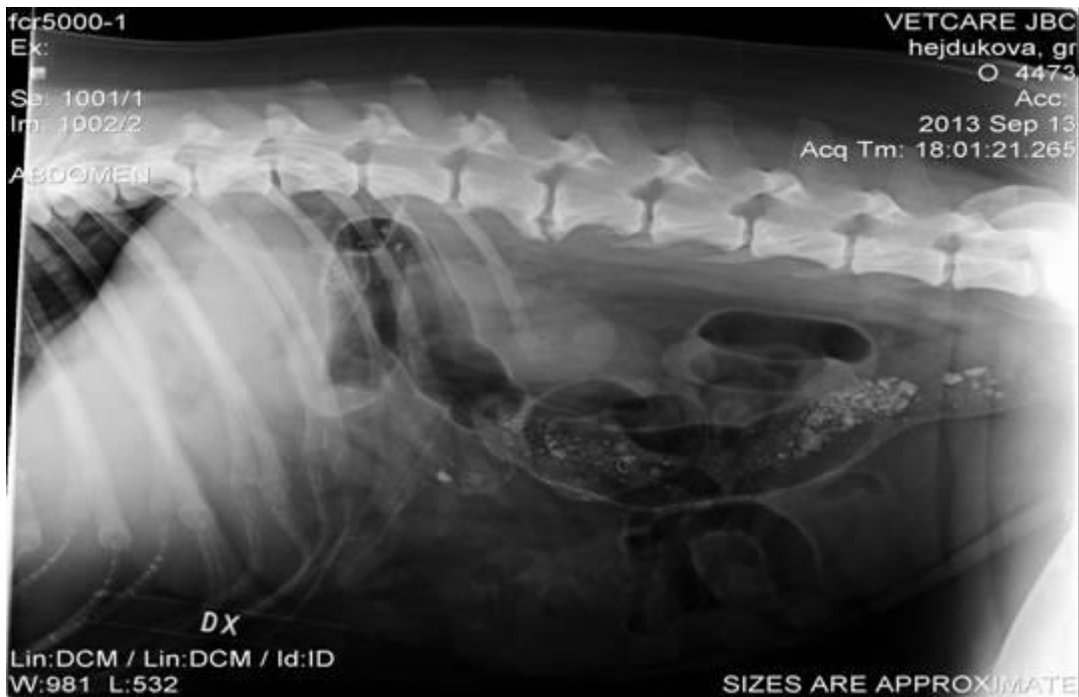
Urbanová, L., Crha, M., Nečas, A. GDV a Gastropexe. [online] [cit. 2013-09-10]. Dostupné z <<http://www.projekt-endoskopie.cz/attachment/GDV.pdf>>

Veterinární klinika HK Vet s.r.o. Dilatace a torze žaludku [online]. 7. března 2013 [cit. 2013-08-02]. Dostupné z <<http://m.hkvet.cz/news/dilatace-a-torze-zaludku/>>

11. PŘÍLOHY

11.1 Fotky z vlastní praxe

Obrázek č. 1: RTG – Mezenterický volvulus u Golden Retrievera. Na snímku je vidět zřetelná plynatost střev. RTG snímek na pravém boku.



Obrázek č. 2: Příprava na kanylaci – K přípravě na kanylaci je důležitý holicí strojek na vyholení hrudní končetiny, škrtidlo, dezinfekce, katetr a náplast na přichycení katetru.



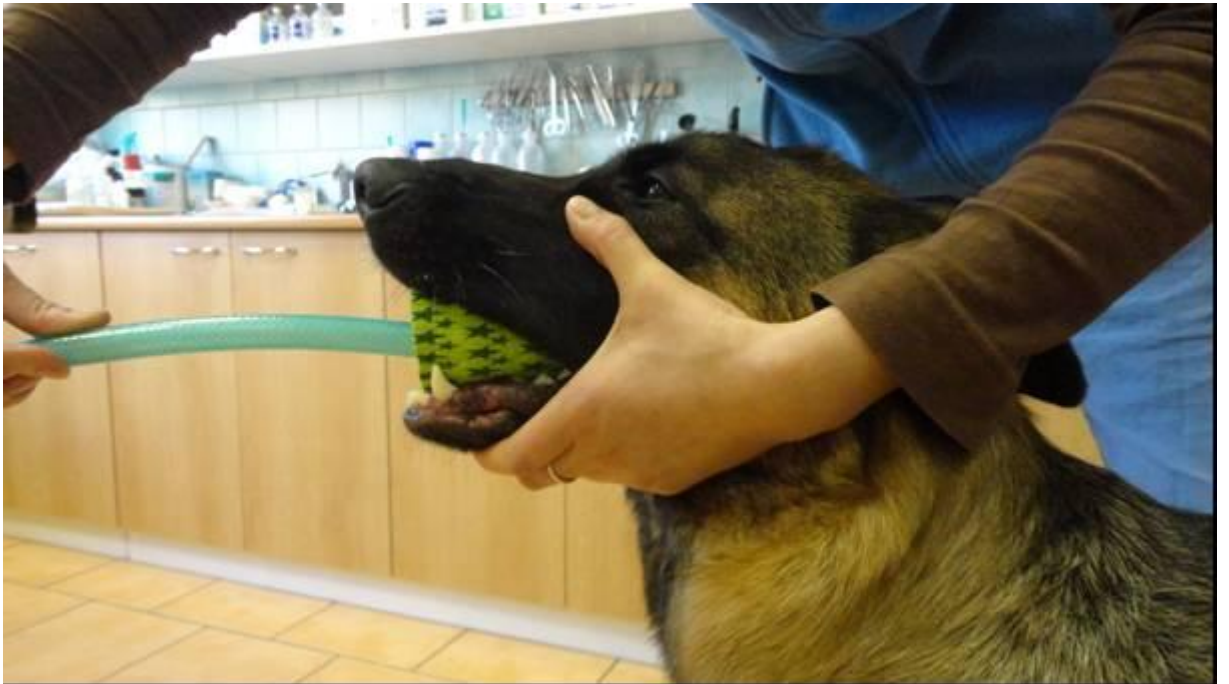Obrázek č. 3: Existují různé typy rozvěračů na otevření tlamy. Toto je první typ, kterým si můžeme pomoci. Je to tzv. koban, na převázání končetin, nicméně se jako typ rozvěrače osvědčil a může jím bez problému projít sonda.



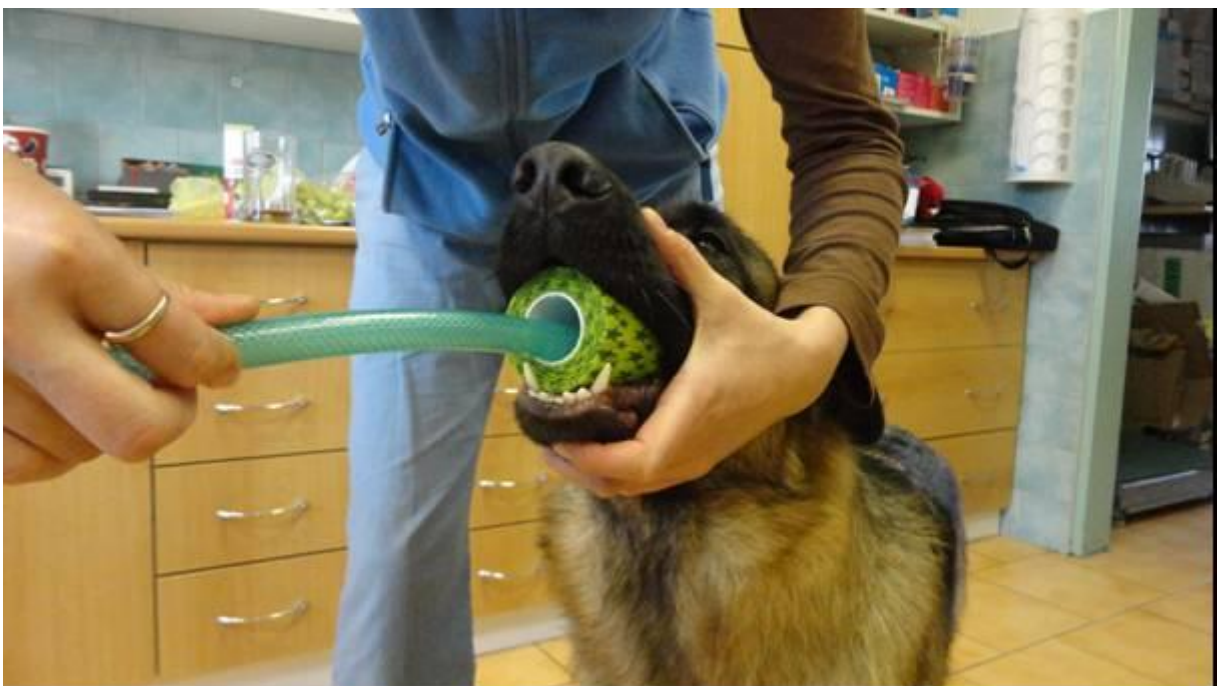Obrázek č. 4: Na obrázku jsou dva typy rozvěračů, žaludeční sonda a odměrka na výplach žaludku. Jeden rozvěrač je kovový, ten se zachytí za špičáky na horní a dolní čelisti a druhý tzv. koban, který se vloží do tlamy.



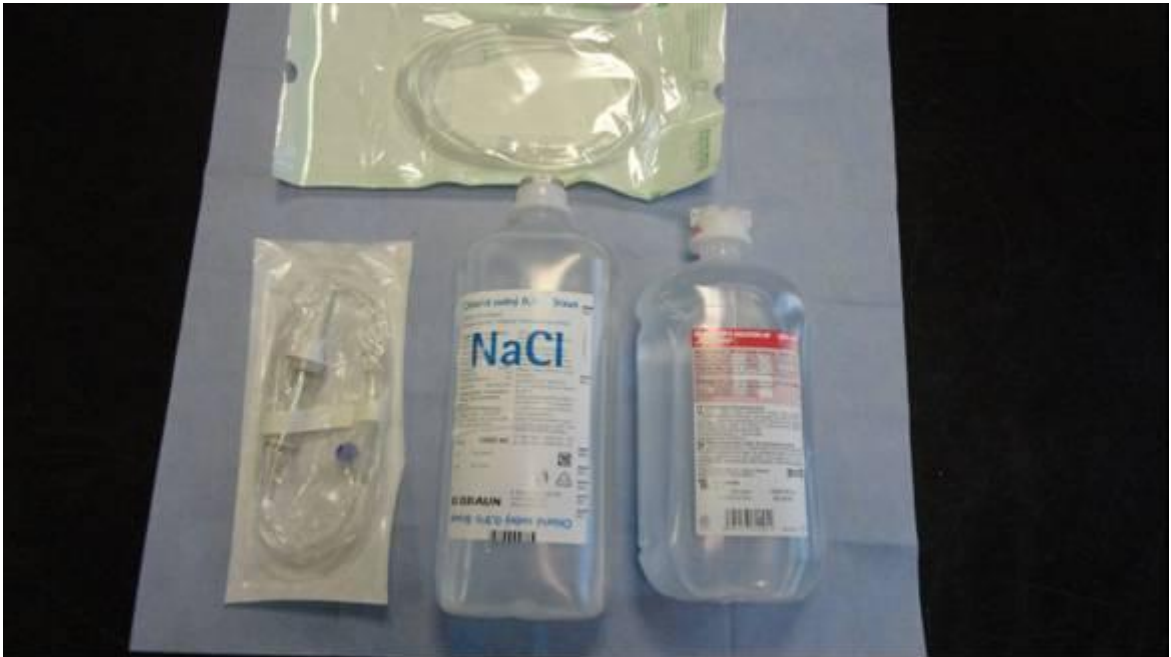Obrázek č. 5: Zavedení sondy do žaludku přes rozvěrač, aby pes nemohl sondu překousnout, poněvadž sonda se zavádí na neuspaném pacientovi.



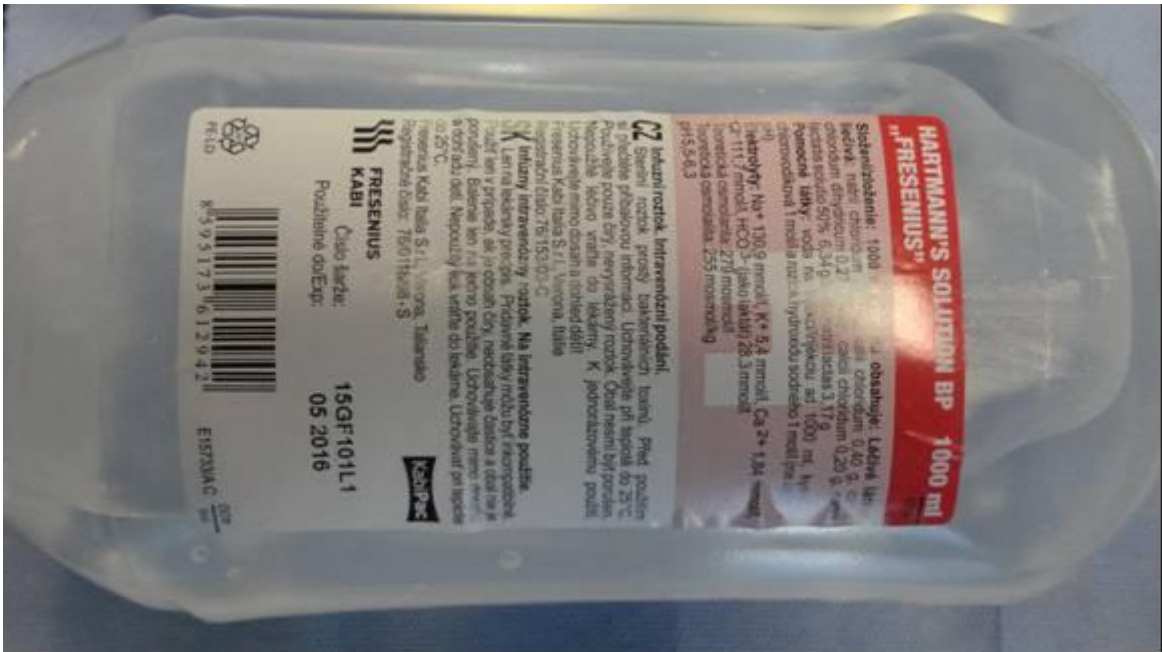Obrázek č. 6: Zavedení sondy zepředu.



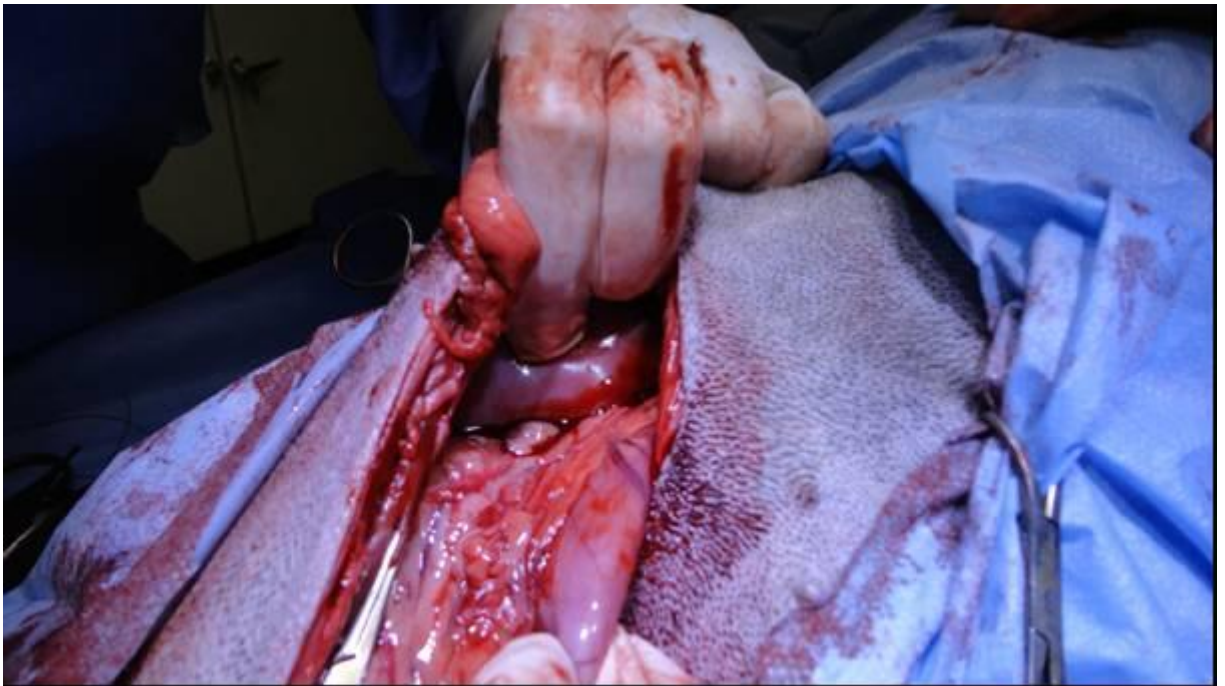
Obrázek č. 7: Izotonické krystaloidy: Na obrázku je infúzní set, prodlužovací hadička, Hartmannův roztok a roztok NaCl k intravenóznímu podání.



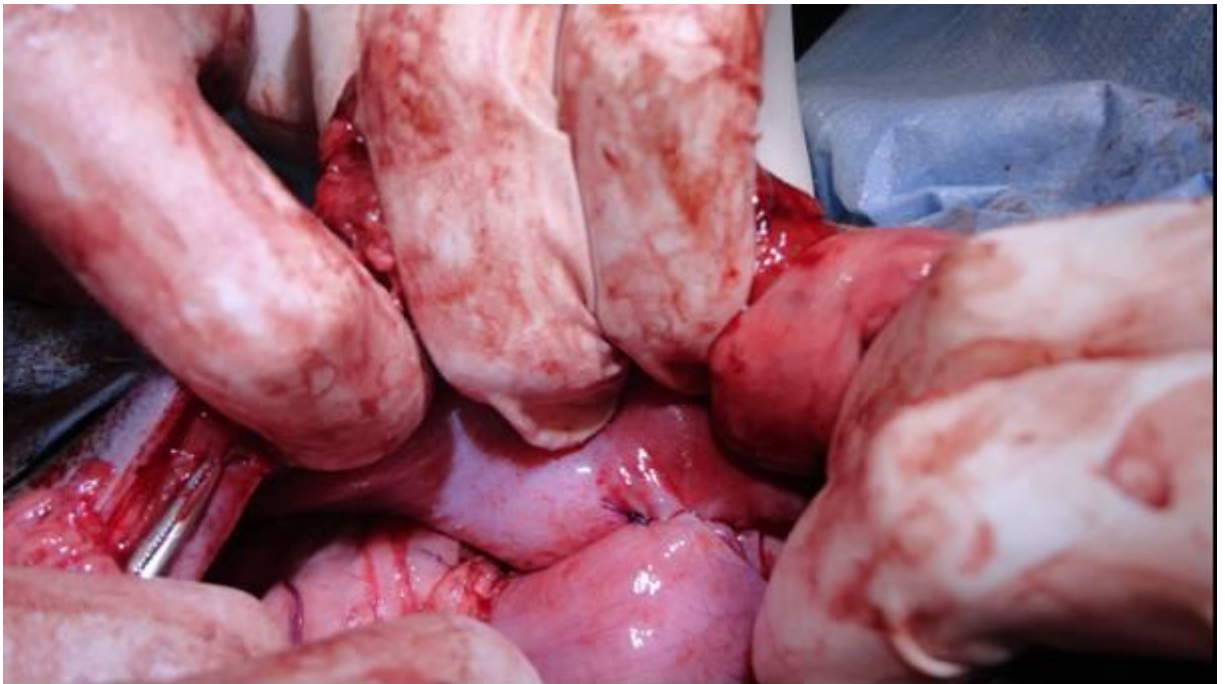Obrázek č. 8: Hartmannův roztok 1000ml k i. v. aplikaci.



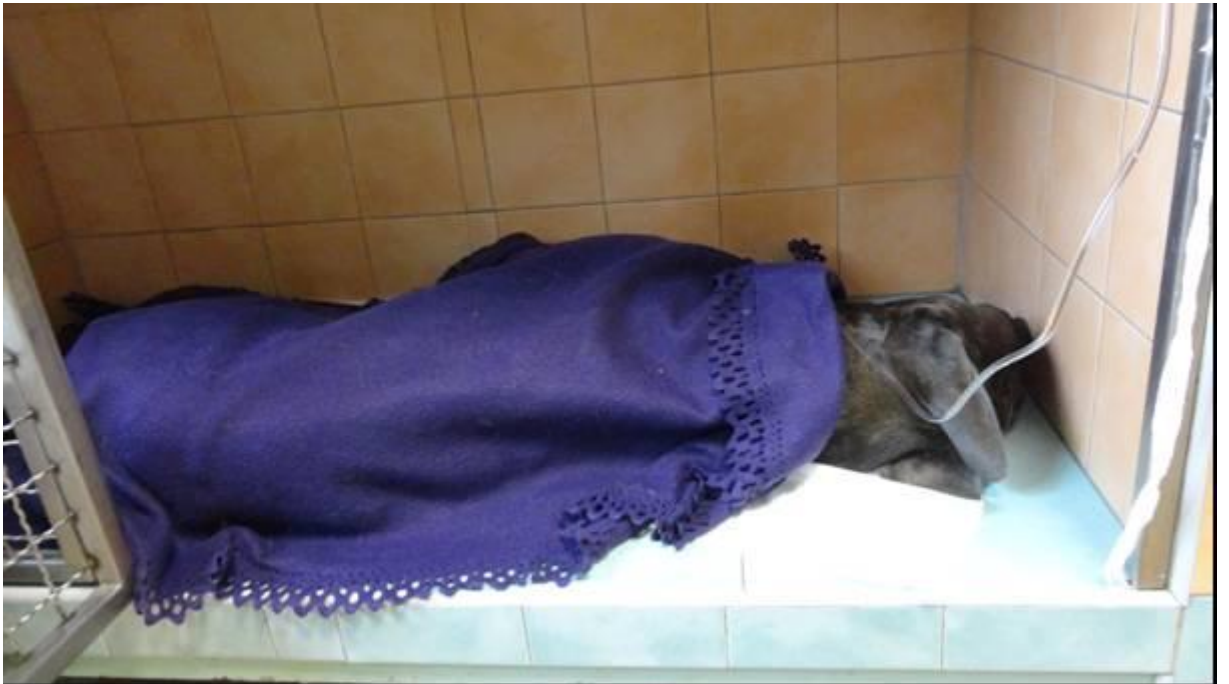Obrázek č. 9: Preventivní gastropexie u plemene Bandog.



Obrázek č. 10: Obrázek sutury při gastropexi.



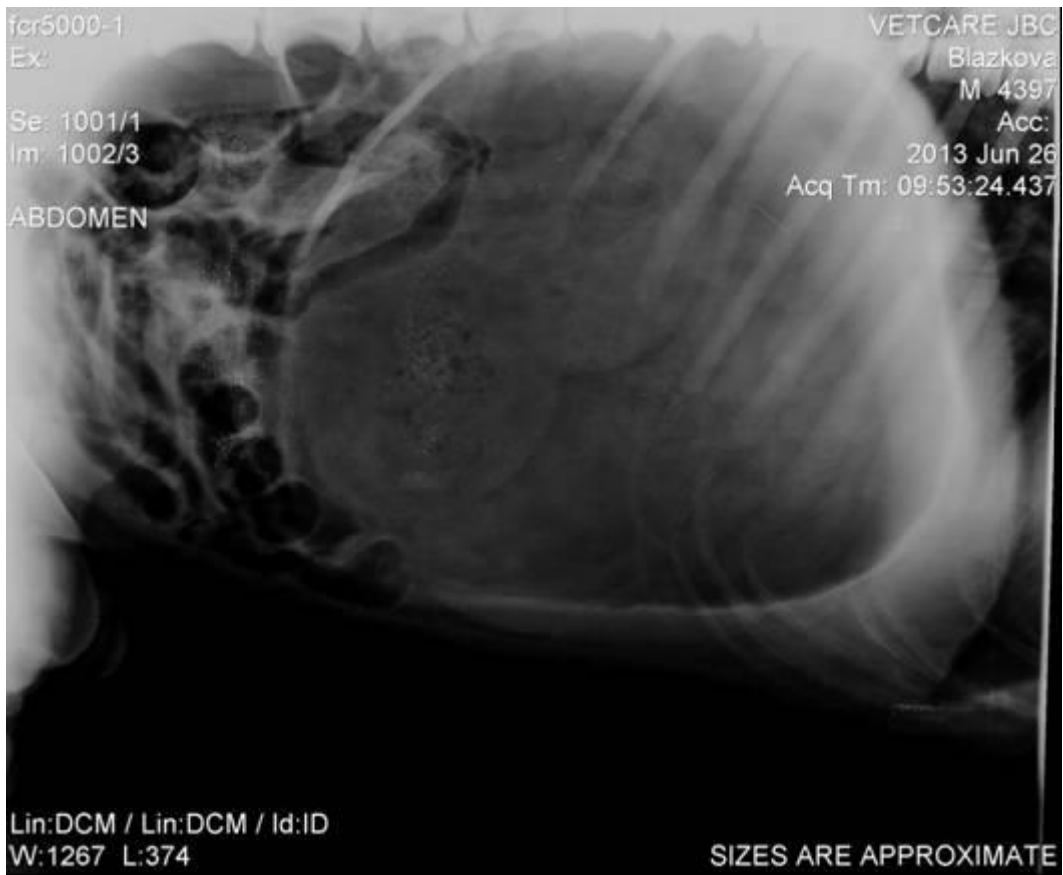Obrázek č. 11: Pacient po chirurgickém zákroku v hospitalizačním kotci, napojen na infuzní roztok.



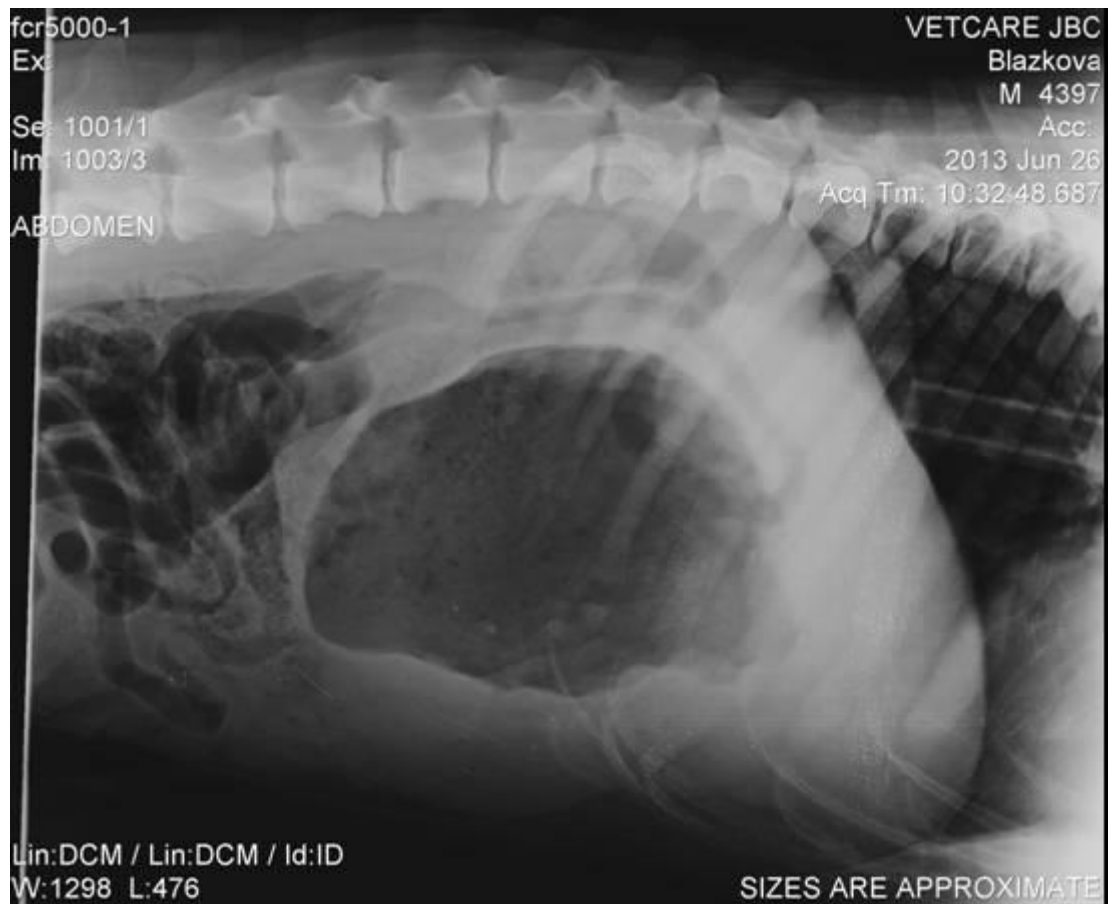
Obrázek č. 12: Plemeno Tosa inu po prodělaném syndromu GDV. Pacient po operačním zákroku s následnou hospitalizací. Foto pořízeno při příchodu majitele pro psa.



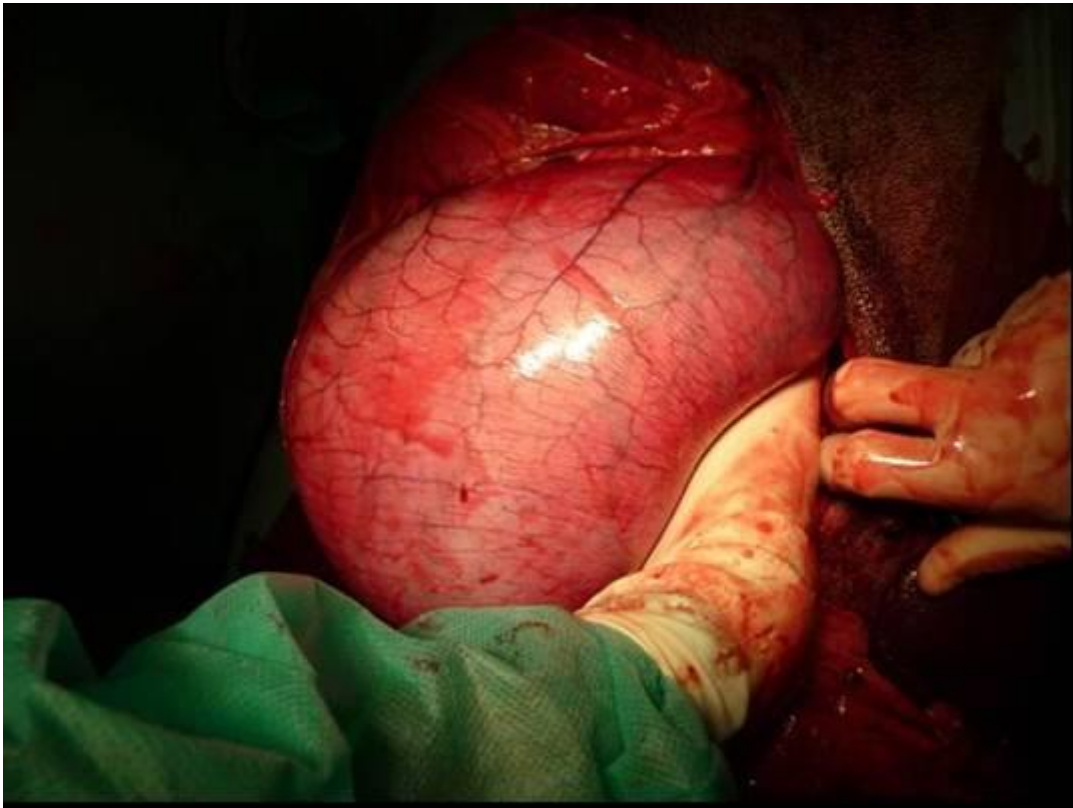
Obrázek č. 13: RTG snímek chronického volvulu u plemene Bernský salašnický pes. Na snímku je zřetelný dilatovaný žaludek.



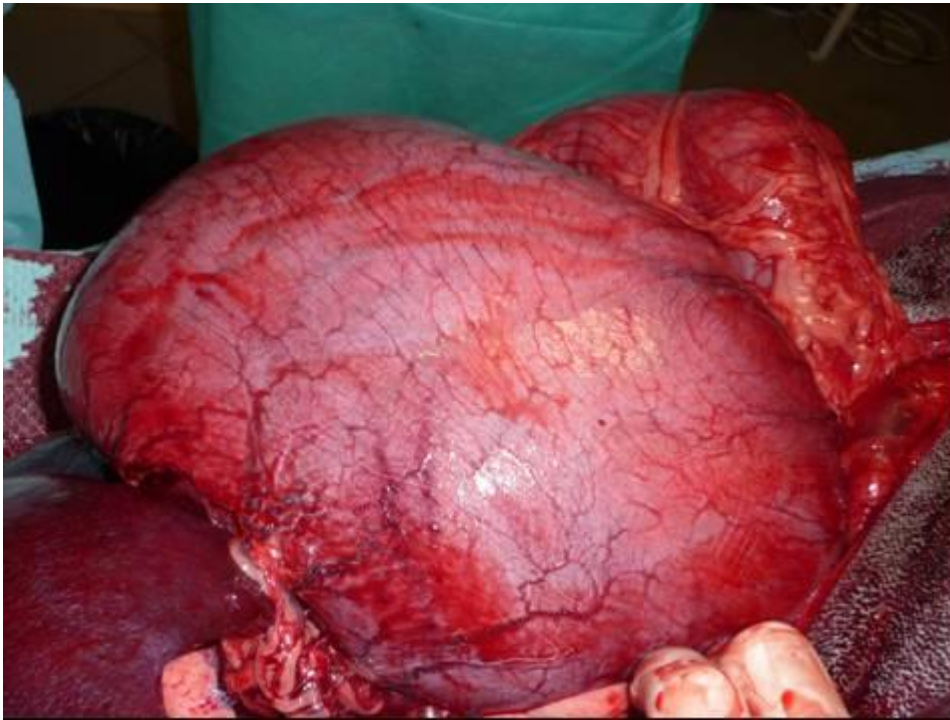Obrázek č. 14: RTG snímek chronického volvulu u stejného pacienta jako na obrázku č. 13.



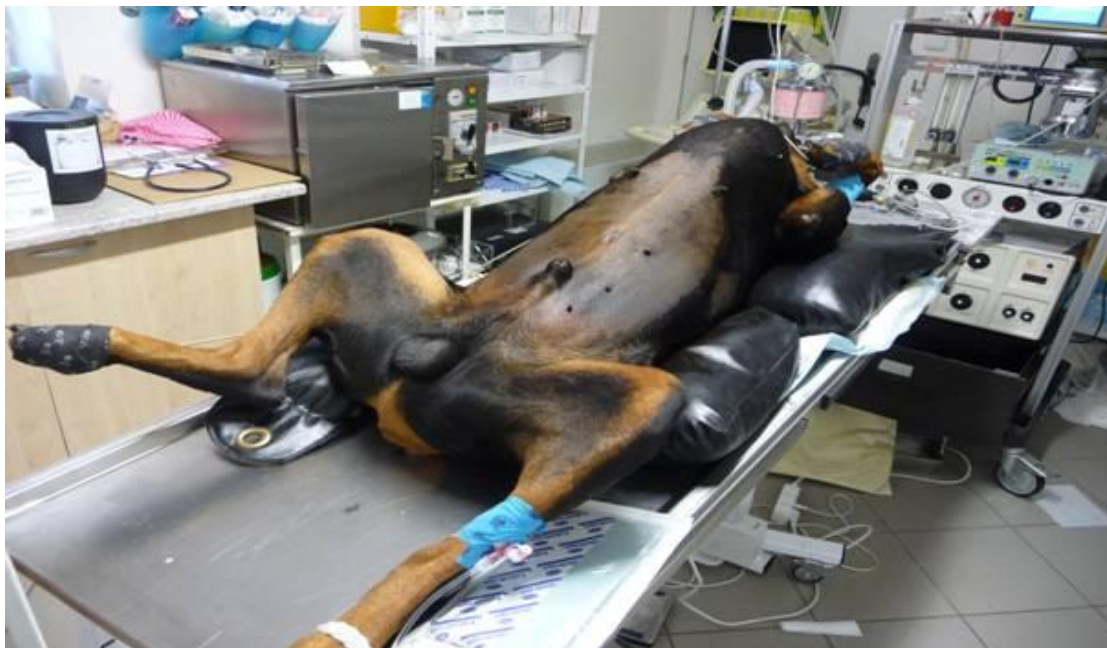Obrázek č. 15: Syndrom GDV u plemene Brazilská fila, při reponování dilatovaného žaludku do fyziologického stavu.



Obrázek č. 16: Žaludek dilatován a přetočen o 360° u stejného plemene jako na obrázku č. 15.



Obrázek č. 17: Dobrman připraven na chirurgický zákrok se syndromem GDV.



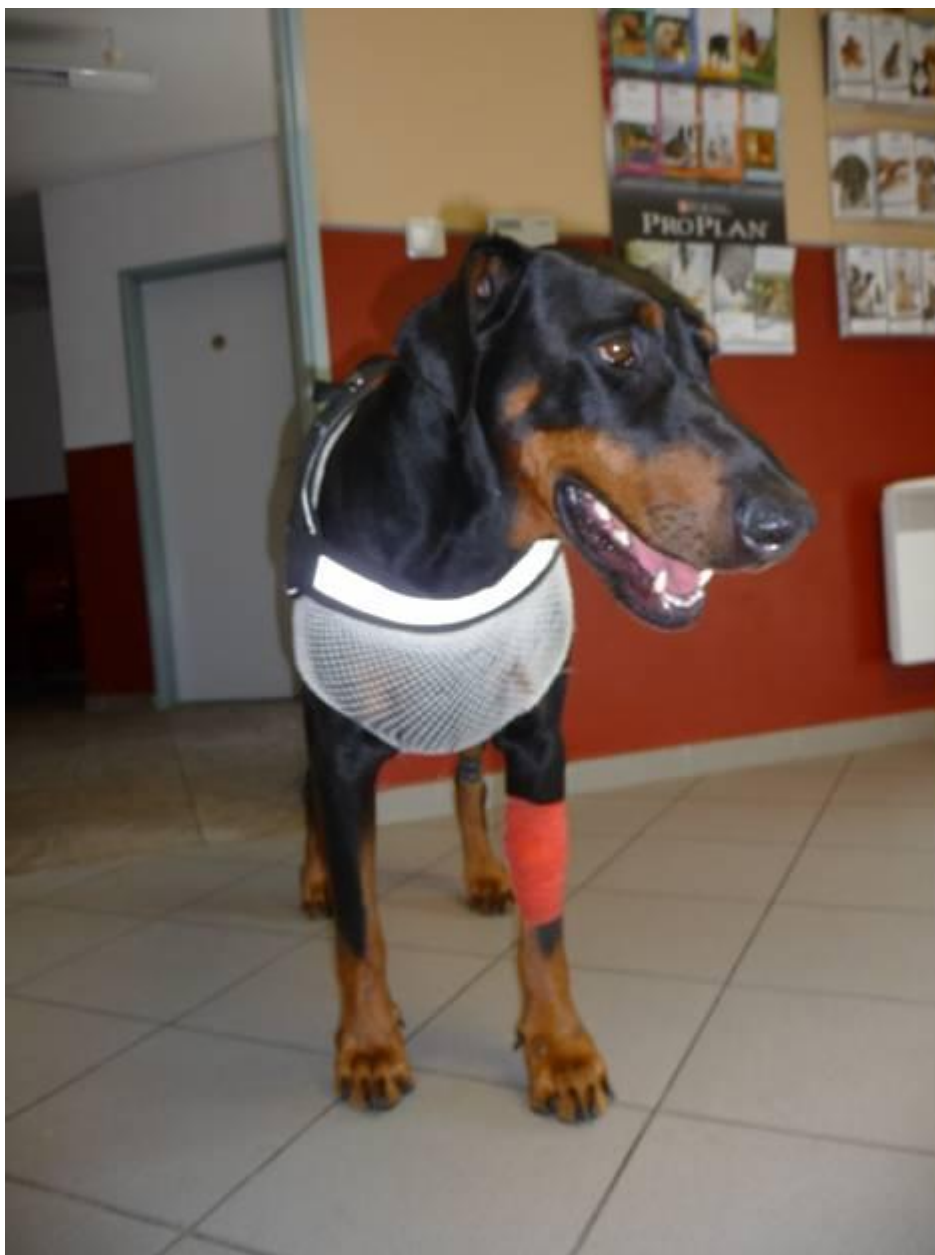Obrázek č. 18: Obsah naplněného žaludku zažítinou po zavedení sondy a výplachu.



Obrázek č. 19: Pacient po operačním zákroku, obléknut do prubanu, kvůli prosakující operační ráně.



Obrázek č. 20: Pacient předán majiteli do domácího ošetření.



Tabulka č. 1: Zastoupení plemen psů se syndromem GDV

Tabulka č. 2: Fyziologické hodnoty triasu

Tabulka č. 2:

Ukazatel	Pes
Teplota °C rektální	37,5 - 39,0
Puls (n/min)	10 - 60 - 120
Dech (n/min)	10 - 30

Zdroj dat: Fyziologické hodnoty triasu (Svoboda a kol., 2000)