

UNIVERZITA PALACKÉHO V OLOMOUCI

FAKULTA ZDRAVOTNICKÝCH VĚD

Ústav klinické rehabilitace

Kristýna Glogarová

Příčiny a možnosti terapie otoku ruky po cévní mozkové příhodě

Bakalářská práce

Vedoucí práce: Mgr. Kateřina Macháčková, Ph.D.

Olomouc 2022

Prohlášení

Prohlašuji, že jsem bakalářskou práci vypracovala samostatně a použila jen uvedené bibliografické a elektronické zdroje.

V Olomouci 29. 5. 2022

.....

podpis

Poděkování

Děkuji Mgr. Kateřině Macháčkové Ph.D. za odborné vedení mé bakalářské práce, připomínky a čas, který mi věnovala. Ráda bych také poděkovala své rodině za podporu během celého mého studia.

Anotace

Typ závěrečné práce:	Bakalářská práce
Název práce:	Příčiny a možnosti terapie otoku ruky po cévní mozkové příhodě
Název práce v AJ:	Causes and therapeutic possibilities of hand swelling after a stroke
Datum zadání:	2021-11-30
Datum odevzdání:	2022-07-29
Vysoká škola, fakulta, ústav:	Univerzita Palackého v Olomouci Fakulta zdravotnických věd Ústav klinické rehabilitace
Autor práce:	Kristýna Glogarová
Vedoucí práce:	Mgr. Kateřina Macháčková, Ph.D.
Oponent práce:	Mgr. Jana Vyskotová, Ph.D.

Abstrakt v ČJ:

Cévní mozková příhoda je v rozvojových zemích velmi častým onemocněním a hlavní příčinou invalidity dospělých. Pacienti po cévní mozkové příhodě čelí spoustě komplikacím, jednou z nich je otok ruky. Přehledová bakalářská práce se zabývá problematikou vzniku otoku ruky po cévní mozkové příhodě a shrnuje terapeutické možnosti jeho řešení. Terapie této zdravotní komplikace je důležitá pro udržení funkce horní končetiny. Hlavním cílem bakalářské práce je sumarizovat poznatky o vzniku otoků v lidském těle a o cévní mozkové příhodě. Dalším cílem je sumarizace aktuálně využívaných terapeutických metod využívaných k ovlivnění otoku ruky u pacientů po CMP. Použité články a studie byly dohledány v databázích PubMed, ProQuest a Google Scholar.

Klíčová slova: otok ruky, cévní mozková příhoda, otok, lymfatický systém, oběhový systém, diagnostika otoku, fyzikální terapie, léčebná rehabilitace

Abstrakt v AJ:

Stroke is a very common disease in developing countries and the main cause of disability in adults. Patients after a stroke are confronted with lot of complications. One of them is hand swelling. The overview bachelor's thesis deals with the issue of hand swelling after a stroke and summarizes the therapeutic options for its solution. The therapy of this medical complication is

important for maintaining the function of the upper limb. The main goal of the bachelor thesis is to summarize knowledge about the pathophysiology of swelling in the human body and about cerebrovascular accident. Another goal is to summarize the currently used therapeutic methods used to affect hand swelling in patients after CMP. The articles and studies used were retrieved from PubMed, ProQuest and Google Scholar databases.

Key words: hand swelling, stroke, oedema, lymphatic system, circulatory system, swelling diagnosis, physical therapy, medical rehabilitation

Rozsah: 44 stran

Obsah

Obsah.....	6
Úvod.....	8
1 Souhrn teoretických poznatků.....	10
1.1 Fyziologie lymfatického systému	10
1.2 Fyziologie velkého krevního oběhu	11
1.3 Patofyziologie otoku.....	12
1.4 Cévní mozková příhoda.....	13
1.4.1 Rizikové faktory a komplikace cévní mozkové příhody.....	13
1.4.2 Klasifikace cévních mozkových příhod	14
1.4.3 Krevní zásobení mozku	15
1.4.4 Příznaky cévní mozkové příhody	17
1.5 Anatomie a kineziologie ruky.....	20
2 Patofyziologie ruky po cévní mozkové příhodě	22
2.1 Otok ruky po cévní mozkové příhodě	24
3 Diagnostika otoku ruky.....	25
3.1 Volumetrie.....	25
3.2 Měření pomocí krejčovského metru	25
3.3 Bioimpedanční spektroskopie.....	26
3.4 Trojrozměrné zobrazovací techniky	26
4 Možnosti terapie otoku ruky po cévní mozkové příhodě.....	28
4.1 Farmakologická terapie otoků	28
4.2 Rehabilitační terapie otoků	29
4.2.1 Dekongestivní fyzikální terapie	30
4.2.2 Kompresní terapie	31
4.2.3 Neuromuskulární elektrostimulace	32
4.2.4 Kinesiotaping	33
4.2.5 Klidové dlahy	33
4.2.6 Pasivní pohyby	33
4.2.7 Laserová terapie	34
4.2.8 Meridiánová akupresura.....	34
Závěr.....	35

Referenční seznam	36
Seznam zkratek	42
Seznam obrázků	43
Seznam tabulek	44

Úvod

Cévní mozková příhoda (CMP) je náhle vzniklá porucha krevního oběhu v mozku. Podle mechanismu vzniku rozlišujeme ischemickou cévní mozkovou příhodu (iCMP), která vzniká následkem obstrukce některé mozkové tepny, a hemoragickou cévní mozkovou příhodu, (hCMP) vznikající v důsledku ruptury mozkové tepny. Vlivem ischemie nebo krvácení jsou poškozeny mozkové struktury a narušeny jsou také motorické a somatosenzorické funkce mozku. Klinický obraz CMP je různorodý – od lehkého postižení po těžké motorické deficity. Následky tohoto neurologického onemocnění, se kterými se pacienti potýkají, se projeví také na horní končetině. Nejčastěji se jedná o parézu, poruchy cití a spasticita. Důsledkem postižení ruky i celé horní končetiny je zhoršena kvalita života těchto jedinců. Nemálo pacientů je postiženo také otokem ruky. Otok je známkou zmnožení intersticiální tekutiny, je tedy závislý na tvorbě a resorpci tkáňového moku. V souvislosti s těmito informacemi si můžeme položit otázku: Jaké jsou současné validní poznatky o příčinách otoku ruky po CMP a jakými terapeutickými metodami jej lze ovlivnit?

Bakalářská práce má dva hlavní cíle: sumarizovat poznatky o patofyziologii otoků v lidském těle a o CMP a sumarizovat aktuální poznatky o terapeutických metodách využívaných k ovlivnění otoku ruky u pacientů po CMP. Cíl bakalářské práce je specifikován v dílčích cílech:

- 1) Sumarizovat dohledané informace a popsat fyziologii lymfatického a oběhového systému.
- 2) Popsat charakteristické příznaky a projevy CMP podle místa mozkové léze.
- 3) Sumarizovat patofyziologii ruky po CMP.
- 4) Sumarizovat aktuální dohledané publikované poznatky o měření objemu ruky a diagnostice otoku ruky.

Pro získání validních informací k tématu práce byl použit standardní rešeršní postup. Byly vyhledávány odborné publikační zdroje v on-line databázi PubMed, ProQuest a Google Scholar. Celkem bylo použito 54 zdrojů, z toho 41 odborných studií a článků a 13 knižních publikací. Zdroje byly v databázích vyhledávány pomocí klíčových slov otok, edém, ruka, cévní mozková příhoda, terapie, ergoterapie a jejich anglických ekvivalentů swelling, oedema, hand, stroke, therapy, occupational therapy. Jako vstupní studijní literatura byly prostudovány publikace:

ČIHÁK, R. Anatomie. Třetí vydání. Praha: Grada, 2016. ISBN 978-80-247-3817-8.

KAPANDJI, A. The physiology of the joints: annotated diagrams of the mechanics of the human joints. Volume 1, Upper limb. 5th ed. Edinburgh: Churchill Livingstone, 1982, ISBN 978-81-312-2100-6.

KOLÁŘ, P. Rehabilitace v klinické praxi. Praha: Galén, 2009. ISBN 978-80-7262-657-1.

KONEČNÝ, P., VYSKOTOVÁ, J., KOLÁŘOVÁ, B., OLŠÁK, P., KREJSTOVÁ, G. Fyzikální terapie a diagnostika. Olomouc: Univerzita Palackého v Olomouci, 2019. ISBN 978-80-244-5495-5.

VYSKOTOVÁ, J., KREJČÍ, I., MACHÁČKOVÁ, K. Terapie ruky. Olomouc: Univerzita Palackého v Olomouci, 2021. ISBN 978-80-244-5767-3.

1 Souhrn teoretických poznatků

1.1 Fyziologie lymfatického systému

Lymfatický systém zahrnuje mízní cévy, kterými proudí lymfa, mízní uzliny, mízní uzlíky v orgánech, tonsily ve sliznici, slezinu a brzlík. Lymfatické cévy začínají slepě jako vlasečnice a postupně se spojují do větších cév. Ty dále pokračují jako mízní kmeny a mízovody, které ústí do vena brachiocephalica. V průběhu lymfatických cévách jsou vloženy mízní uzliny (nodi lymphatici). Na úrovni mízních vlasečnic prochází směrem do cévy tkáňový mok a zde se z něho stává lymfa. Stěna kapilár má jen jednu vrstvu endotelových buněk s množstvím štěrbin, je tak uzpůsobena k tomu, aby do ní mohly rychle proudit tekutiny spolu s tuky, bílkovinami, T-lymfocyty, dalšími částicemi a metabolity buněk. Úkolem lymfatických kapilár je sbírat z tkání tyto látky, které se zde nemohou vstřebat přímo do krevního řečiště, a transportovat je do krve v úseku v. brachiocephalica. Látky musí být sesbírány do mízního systému, jinak by se na ně postupně vázaly molekuly vody a vznikal by otok (Čihák, 2016, s. 198-199). „Lymfatický systém je schopen zvětšit svoji resorpční schopnost až desetkrát, čímž brání vzniku edémů“ (Rokyta, 2015, s. 165). Mízní kapiláry jsou přítomny téměř ve všech orgánech. Nenacházejí se na místech, kde nejsou krevní vlasečnice – v epitelu kůže a sliznic, chrupavce, v oku ve sklěře, rohovce, čočce a sklivci a v centrální nervové soustavě a dále pak v placentě, kostní dřeni a v nitru jaterních lalůčků. Na síť lymfatických kapilár navazují sběrné mízní cévy tzv. kolektory. Jejich stěna je tvořena třemi vrstvami – intimou, medií s hladkou svalovinou a adventicií. Uvnitř těchto cév jsou chlopně, které za fyziologických podmínek regulují tok lymfy správným směrem. Několik mízních cév, označovaných jako vasa afferentia, se pak spojují v mízních uzlinách, ze kterých vystupuje zpravidla jedna vasa efferens. Tyto se dále sbíhají a tvoří mízní kmeny (trunci lymphatici). Mízní cévy jsou inervovány nemyelinizovanými nervovými vlákny a stěnu zásobují drobné krevní cévy. Míza proudící v lymfatickém systému je v závislosti na svém složení bezbarvá, lehce zažloutlá nebo bělavá tekutina. Obsahuje kapénky látek rozpustných ve vodě i nerozpustné tuky a dále soli, bílkoviny a lymfocyty. Denně se v lidském těle vytvoří až 60 ml mízy na kilogram váhy těla. Její průtok závisí na několika faktorech: na rychlosti tvorby mízy, na schopnosti kontrakce mízních cév, na práci okolních svalů a na regulaci napětí stěn lymfatických cév. Míza dále proudí cévami do lymfatických uzlin. Jsou to různě velké kulovité útvary velké až 30 mm, které sbírají mízu z různých oblastí těla a mají v lidském těle několik funkcí. Významně se podílí na obraně organismu a filtrují mízu (Čihák, 2016, s. 198-199).

Mízní systém zajišťuje:

- imunitní obranu organismu,
- návrat extravaskulární tekutiny do krevního řečiště,
- transport proteinů a dalších látek v krevním oběhu
- přenos lipidů z tenkého střeva do oběhu,
- a odstranění starých červených krvinek ve slezině (Hudák, 2017, s. 318).

1.2 Fyziologie velkého krevního oběhu

Krevní oběh je rozdělen na velký (tělní) a malý (plicní) oběh. Tvoří jej tepny (arterie), které vedou krev ze srdce, žíly (vény), které vedou krev směrem do srdce, a vlásečnice (kapiláry). Velký krevní oběh zprostředkovává rozvod okysličené krve do celého těla k jednotlivým orgánům. Z levé srdeční komory vychází aorta, která se dále dělí na jednotlivé arterie a ty pak na arterioly. Velké tepny mají ve své stěně převahu elastických vláken, které umožňují jejich vyklenutí vlivem tlaku vypuzené krve při srdeční systole. Naopak stěna svalových arterií a arteriol má převahu buněk hladké svaloviny. Tyto tepny mohou měnit svůj průsvit a tím ovlivňují periferní odpor, diastolický tlak a perfúzi tkání. Při stahu (vazokonstrikci) se periferní odpor zvětšuje, rozšíření tepen (vazodilatace) způsobí snížení odporu (Rokyta, 2015, s. 158-161). Žíly sbírají krev z tělních orgánů a tkání a postupně se spojují a sbíhají do horní nebo dolní duté žíly ústící do srdce (Čihák, 2016, s. 137). Žilní stěna je oproti stěně tepen tenčí. Vény jsou vystaveny nižšímu tlaku krve a je zde také nižší tlakový gradient, proto jsou více ovlivněny působením gravitace a faktorů z vnějšího prostředí, kterými je zbytková síla srdeční systoly, sací síla srdeční diastoly, tlaková vlna přilehlé tepny, negativní tlak hrudníku při nádechu. Největší vliv na tok krve v žilách má svalová pumpa (stah okolních svalů). Zpětnému proudění krve zabráňují žilní chlopně. Nejdůležitějšími cévami jsou vlásečnice (kapiláry). Na jejich úrovni probíhá látková výměna a představují spojkou mezi tepenným a žilním řečištěm. Stěna arterií i vén je tvořena třemi vrstvami – zevní fixující adventicií, střední médií s buňkami hladké svaloviny a s fibrocyty a vnitřní vrstvu tvoří intima tvořená endotelovými buňkami. Zatímco stěnu kapilár představuje pouze jedna vrstva – intima. Je zde pouze endotel s bazální membránou, aby mohla podle fyzikálně-chemických zákonů probíhat přes stěnu difuze tekutiny s rozpuštěnými živinami a kyslíkem. Touto intersticiální tekutinou je tkáňový mok (sérum). Ten zprostředkovává spojení buněk s krví. Tvorba séra je řízena tlakem krve a působením onkotického tlaku (osmotický tlak plazmatických bílkovin) je voda nasávána zpět. Na arteriálním konci kapiláry dochází vlivem vyššího tlaku krve a nižšího

onkotického tlaku k filtraci tekutiny do intersticia. Naopak na venózním konci kapiláry je tlak krve nižší o odfiltrovaný objem tekutiny a vyšší onkotický tlak nasává tekutinu zpět. Neresorbovaný tkáňový mok je odčerpán mizními cévami. Přes stěnu vlasečnic probíhá na základě rozdílů koncentrací filtrace plazmy a resorpce séra. Do tkání přestupují potřebné živiny a kyslík a do krve jsou odváděny metabolity buněk a rozpuštěný oxid uhličitý. Na tepenném konci vlasečnice tvoří svalovina prekapilární svěrač, na žilním konci je postkapilární svěrač. Tyto svěrače spolu s hladkou svalovinou venul, které se napojují na kapiláry, regulují průtok krve tkání. Síť kapilár pak zajišťuje optimální prokrvení (Rokyta, 2015, s. 158, 164-167).

1.3 Patofyziologie otoku

Vznik otoku je vázán na hromadění tekutiny v intersticiu. Ta negativně působí na okolní tkáň. Utlačuje kapiláry a zpomaluje proudění krve. Oblast je tak postižená ischemií a venostázou. Chybí přísun kyslíku a živin a hromadí se zde katabolity. Časem pak může dojít k atrofii kůže a podkožních struktur, chybí ochlupení, nervová zakončení, žlázy, nehty (Rokyta, 2015, s. 166). Přítomnost otoku navíc „omezuje pohyb v segmentu, reflexně inhibuje svaly, mění propriocepci a tím i vnímání segmentu (pocit tlaku, napětí, odcizení) a může být zdrojem bolesti“ (Kolář, 2009, s. 413).

Konkrétních příčin edému je hned několik a většinou se kombinují. Nejčastěji je otok zapříčiněn *zvýšeným tlakem krve na žilním konci kapiláry*, který způsobí sníženou resorpci moku do krve. Místně je způsoben omezením odtoku krve a může vzniknout přítomností trombu nebo jiné překážky v cévě anebo i jen příliš těsným oděvem. Celkový otok takto vzniká při zvýšeném tlaku v celém žilním systému například při selhávání srdce. Další příčinou otoku je *snížení onkotického tlaku* a vzniká vždy generalizovaně při velkých ztrátách či snížené tvorbě bílkovin nebo při nedostatečném příjmu potravy. V případě obou těchto příčin roste v intersticiu objem tekutiny bez bílkovinných vazeb, proto je možné působením zevního tlaku s otokem pohybovat a deformovat jej (lze v něm vytlačit prstem důlek) – tzv. pitting edém. Otok vzniká také v důsledku *zvýšené permeability kapilár*, což je nejčastěji způsobeno zánětem (zánětlivý edém) a generalizovaný je pak při anafylaktickém šoku. Dalším možným důvodem otoku je *nedostačující odtok lymfy* – tzv. lymfedém. Míza neodtéká z intersticia a stoupá její onkotický tlak. Tekutina v něm je vázána na proteiny. Tento edém je tuhý, nepohyblivý a nelze v něm nelze vytlačit dolíček – tzv. non-pitting edém. Objevuje se vždy před místem obstrukce lymfatických cév (vlivem zánětu, parazitů), jejich chybným vývojem nebo po odstranění lymfatických uzlin (pro zhoubný nádor). Poslední příčinou otoku je *zvýšení celkového objemu*

krve v krevním řečišti. Objevuje se hlavně v akrálních oblastech, kde je nerovnováha mezi filtrací a resorpcí. Tento typ otoku je přítomný při selhávání srdce a kombinuje se se zvýšeným tlakem krve na venózním konci kapiláry. Tím vzniká pitting edém na místech s největším vlivem gravitace (nejčastěji dolní končetiny) (Rokyta, 2015, s. 77 a 166).

1.4 Cévní mozková příhoda

Cévní mozková příhoda je definována jako „akutně vzniklé fokální či globální příznaky poruchy funkce mozku trvající déle než 24 hodin (eventuálně do smrti) bez zjevné jiné než vaskulární příčiny“ (Seidl, 2015, s. 191). Jedná se o neurologické onemocnění s negativními dopady na mnoho oblastí člověka i společnosti. V mnoha případech nedojde k úplnému zotavení. Z hlediska funkčních dopadů na jedince je jedna třetina pacientů závislá na pomoci jiné osoby minimálně v jednom aspektu denní sebepečce, a to po třech letech od diagnózy CMP. Jiné studie ukazují, že více než jedna třetina pacientů přežívajících pět let po iktu je těžce handicapováno. CMP se řadí na přední místo v příčině invalidity dospělých nad 65 let (Kalvach, 2010, s. 22-23). V České republice bylo v roce 2012 cévní onemocnění mozku nejčastějším důvodem hospitalizace a představují jeden z deseti případů úmrtí (ÚZIS, 2010). V roce 2017 byla v České republice CMP příčinou úmrtí 5 917 občanů. Ve stejném roce sahala prevalence na 271,4 na 100 000 obyvatel a incidence byla 282,3 na 100 000 obyvatel. CMP postihuje častěji ženy, než u muže (ÚZIS, 2016). Z celosvětového hlediska jsou ikty na druhém místě jako příčina smrti (Kalvach, 2010, s. 14).

1.4.1 Rizikové faktory a komplikace cévní mozkové příhody

Cévní mozkové příhodě lze předejít dodržováním zásad zdravého životního stylu. Mezi ovlivnitelné faktory patří hypertenze, diabetes mellitus, kouření, porucha metabolismu krevních tuků – dyslipidémie, nadměrná konzumace alkoholu, obezita, poruchy srdečního rytmu a užívání perorální antikoncepce nebo substituční hormonální léčby. Méně časté rizikové faktory jsou arteriální hypotenze a nízká perfuze mozku a jiná srdeční onemocnění jako například embolizace, onemocnění chlopní nebo nitrosrdeční nádory. Na vznik iktu se může podílet také nedostatek fyzické aktivity, hyperhomocysteinémie, krevní poruchy, migréna, zneužívání drog a hypotyreóza. Mezi rizikové faktory, které nemůžeme ovlivnit, patří věk, pohlaví, rodinná zátěž a již prodělaná CMP (Tomek, 2022).

Cévní mozková příhoda s sebou nese také další komplikace zdravotního stavu pacienta. Ehler et al. (2011, s. 130-133) uvádí ve své práci tyto: progredující CMP, epileptické záchvaty,

sekundární hypertenze, kardiální komplikace, kardiální arytmie, infarkt myokardu, kardiomyopatie a měštnavá srdeční slabost, hluboká žilní trombóza, pulmonální komplikace, snížení saturace krve kyslíkem a poruchy dýchání, gastrointestinální komplikace, urogenitální problémy, komplikace pohybového aparátu a další komplikace jako je deprese, demence, únavnost, spasticita, horečka a dekubity. Některým zdravotním následkům a obtížím po CMP lze předejít, proto je důležitá povědomost o komplikacích, prevence, včasná diagnostika a účelná léčba.

U pacientů po CMP se dle lokalizace a rozsahu léze objevují nejen somatické následky, ale také kognitivní dysfunkce. Z hlediska kvality kognitivních funkcí se pacient po CMP potýká s poruchou pozornosti, orientace, paměti a myšlení, rovněž je přítomná apraxie, agnózie afázie a jiné poruchy komunikace a poruchy abstrakce a zrakově prostorové schopnosti (vizuospaciální funkce). Neurobehaviorálními následky jsou apatie, impulzivita, iritabilita, agresivita, deprese, úzkost, emoční labilita a ztráta iniciativy, což může ovlivnit nejen efektivitu terapie, ale také sociální vztahy pacienta (Kalvach, 2010, s. 365-366).

1.4.2 Klasifikace cévních mozkových příhod

Cévní mozkové příhody se rozdělují podle několika úhlů pohledů. V literatuře nejčastěji uváděné rozdělení je z pohledu příčiny. Jedná se o CMP ischemickou a hemoragickou. Z časového hlediska mluvíme o tranzitorní ischemické atace (TIA), mozkovém infarktu a progredující CMP. Podle lokalizace ischemie jsou ikty teritoriální, lakunární a border zone infarkty. Dále se využívá také klasifikace podle etiologie a patofyziologie – tzv. TOAST (Trial of Org 10 172 in Acute Stroke Treatment) (Goldemund, 2022).

Americká studie ukazuje, že z celkového množství posuzovaných případů cévních mozkových příhod je 87 % ischemických, 10 % hemoragických a u zbylých 3 % případů se jednalo o subarachnoidální krvácení (Virani et al., 2021, s. 499). *Ischemická cévní mozková příhoda* se rozvíjí v případě, kdy dojde k uzávěru některé z tepen zásobujících mozek okysličenou krví. Normální průtok krve mozkem je 55 ml/min na 100 g mozkové tkáně. Porucha funkce mozku nastává, když je průtok snížen na 20 ml/min a při průtoku pod 10 ml/min je mozková tkáň nevratně poškozena. (Seidl, 2015, s. 84). ICMP je nejčastějším typem iktu. Nejčastějšími příčinami uzávěru mozkové tepny jsou: ateroskleróza velkých tepen, kardioembolické zdroje, okluze malých tepen (lakunární infarkty), vaskulopatie a disekce aorty. Původ iCMP nemusí být vždy zjevný, objevují se případy, kdy se na vzniku iktu může podílet více faktorů. Někdy lékaři neobjeví žádnou příčinu. Tyto případy se pak řadí do skupiny cévních mozkových příhod z neznámých příčin (Knight-Greenfield et al., 2019, s. 1-6).

Druhým typem CMP podle příčiny vzniku je *hemoragická cévní mozková příhoda*, tedy spontánní nitrolební krvácení. Dělí se na dvě velké skupiny – intracerebrální hemoragie a subarachnoidální krvácení a malé procento případů pak zaujímá intraventrikulární krvácení (Kalvach, 2010, s. 145). Krev se při hCMP může provalit do mozkového parenchymu, subarachnoideálního prostoru, nebo do mozkových komor (Seidl, 2015, s. 85). Příčinami hCMP jsou arteriální hypertenze a cévní malformace a aneurysmata a jiné abnormality tepen, sklon ke zvýšené krvácivosti, zneužívání drog, úrazy hlavy, krvácení do už přítomných lézí a také spontánní krvácení (Knight-Greenfield, Nario, Gupta, 2019, s. 1-6, Kalvach, 2010, s. 146).

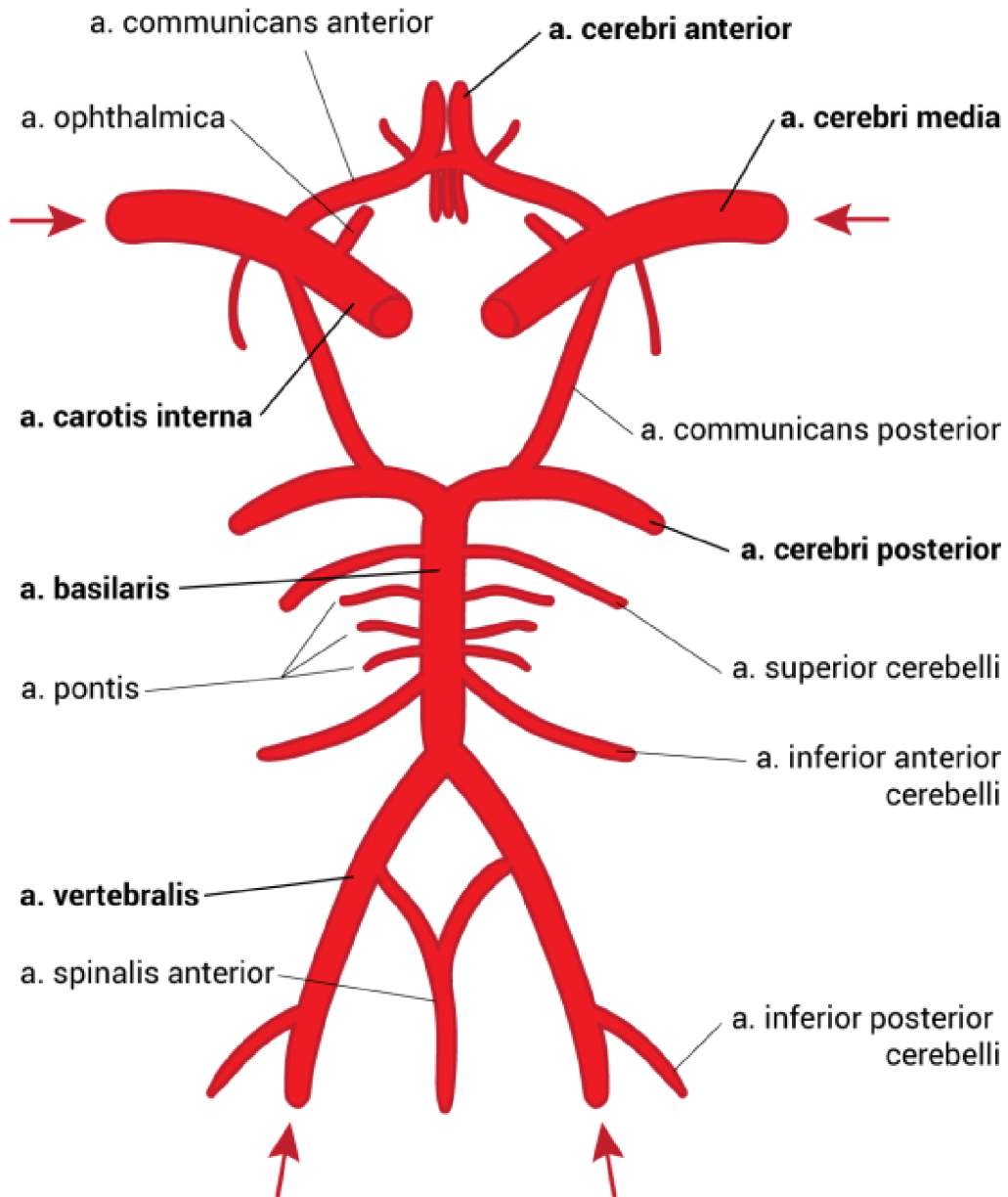
Z časového hlediska rozeznáváme čtyři typy CMP – tranzitorní ischemickou ataku, reverzibilní ischemický neurologický deficit, progredující CMP – tzv. stroke in evolution a posledním typem je dokončený iktus. Pro TIA je charakteristický ložiskový příznak z nedostatečného krevního zásobení. Oproti dokončené iCMP netrvá tranzitorní ischemická ataka déle než 24 hodin a v tomto čase odezní také symptomy. TIA je varovným příznakem hrozící cévní mozkové příhody. U reverzibilního ischemického neurologického deficitu trvá funkční výpadek déle než 24 hodin a odezní asi za 3 týdny. Pro stroke in evolution je charakteristické postupně narůstající poruchy tělních funkcí a přechází do ukončené CMP, u které se příznaky dále nevyvíjí a porucha je stabilní (Kalvach, 2010, s. 130; Seidl, 2015, s. 85).

Podle lokalizace ischemie rozeznáváme teritoriální infarkt, který postihuje kortex mozku a zasahuje i do subkortikální bílé mozkové hmoty. Zvláštními případy jsou lakunární infarkty, kdy je v mozku přítomno více malých ischemických ložisek. Posledním typem jsou border zone infarkty, které jsou lokalizovány na rozhraní povodí několika mozkových tepen (Goldmund, 2022).

1.4.3 Krevní zásobení mozku

Krevní zásobení mozkové tkáně je zprostředkováno několika tepnami. Jsou to dvě tepny a. carotis communis dextra a a. carotis communis sinistra. Z každé pak odstupuje a. carotis interna, která se dále dělí na a. cerebri anterior (ACA) a a. cerebri media (ACM). Pravou a levou ACA spojuje a. communicans anterior. Spojkou pravé a levé ACM je párová a. communicans posterior dělící se do dvou a. cerebri posterior (ACP). A dále mozek zásobuje krev z párových aa. vertebrales spojující se v a. basilaris. Tato tepna se dále větví ve dvě ACP. Vertebrobasilární a karotický tepenný systém se na bázi mozku spojují v circulus arteriosus cerebri – tzv. Willisův okruh. Ten je tedy tvořen párovými ACP, aa. communicantes posteriores a nepárovými ACM, ACA a a. communicans anterior (Čihák, 2016, s. 364). Z Willisova okruhu pak odstupují centrální neboli bazální tepny, které zásobují okysličenou krví striatum, area preoptica,

hypotalamus, talamus, subtalamus, globus pallidus a tegmentum mesencephali. Patří zde také tepny, které jsou klinicky označovány jako perforátory a přivádějí krev k putamen, globus pallidus, caput et corpus nuclei caudati a přední části capsula interna (Hudák, 2017, s. 473).



Obrázek 1 Cévní zásobení mozku (Štefela, 2022)

Tepna	Oblast zásobení
a. ophthalmica	Očnice, štítná žláza, okohybné svaly, oční koule a nosní dutina
a. choroidea anterior	Plexus choroideus III. a postranní komory
a. cerebri anterior	Dolní plocha lobus frontalis, gyrus frontalis superior, horní ¼ gyrus precentralis a gyrus postcentralis, gyrus cinguli a precuneus
a. cerebri media	Lobus insularis, gyri orbitales, capsula extrema, claustrum, capsula externa, gyrus frontalis medius et inferior, většina gyrus precentralis a postcentralis, lobus parietalis, přední část lobus occipitalis, gyrus temporalis superior a medius, temporální pól a uncus gyri parahippocampalis
a. cerebelli inferior posterior	Dolní plocha mozečku a část prodloužené míchy
a. basilaris	Prodloužená mícha, pons Varoli, vnitřní ucho a mozeček
a. cerebelli inferior anterior	Mozeček
a. cerebelli superior	Mozeček
a. cerebelli posterior	Týlní lalok a gyrus parahippocampalis
a. cerebri posterior	Mediální a dolní plocha lobus temporalis a lobus occipitalis, gyrus parahippocampalis a oblast sulcus calcarinus

Tabulka 1 Mozkové tepny a zásobení mozkových oblastí (Hudák, 2017, s. 472-473)

1.4.4 Příznaky cévní mozkové příhody

Pro určení základních příznaků se v akutní fázi využívá protokol F A S T. Název protokolu je mnemotechnickou pomůckou – jsou to počáteční písmena anglických slov Face, Arm, Speech a Time. Podle toho se při prvotní orientační diagnostice člověk řídí třemi základními příznaky iktu – slabost v obličeji (Face), slabost paže (Arm) a poruchy řeči (Speech) – a pak je čas (Time) zavolat odbornou pomoc. Původně byl protokol F A S T vyvinut pro zdravotnický personál. V současné době se jej používá také laická veřejnost pro prvotní rozlišení diagnózy CMP (Dombrowski et al, 2015, s. 327-330).

Konkrétní symptomy cévní mozkové příhody jsou závislé na spouště faktoru a jsou různorodé. Příznaky iCMP se odvíjí od lokalizace a rozsahu obstrukce tepny. Je-li místo léze v oblasti *a. carotis communis*, nastává obraz Hornerova syndromu (porucha sympatického nervového systému) na ipsilaterální části obličeje. U této osoby se objevuje mióza, ptóza, enoftalmus a anhidróza. V případě obstrukce *a. carotis interna* bývá klinický obraz různý –

od bezpříznakových po těžké stavy. Příznaky se odvíjí od dynamiky vzniku a lokaci léze a dále také podle stavu tepenných kolaterál. Jednou z větví a. carotis interna je *a. ophthalmica*. Při infarktu v jejím povodí se objevují poruchy vizu na jednom oku. Narušením malých cév na očním pozadí vznikají ischemické neuropatie optiku. Dále se z a. carotis interna odděluje *a. choroidea anterior* odstupující nad a. communicans posterior nebo z a. cerebri media. Její obstrukce se projeví na kontralaterální části těla homonymní hemianopsií, hemiparézou a hemihypestezií. Při okluzi ACA se klinický obraz odvíjí mimo jiné také od stavu a. communicans anterior. Projevuje se hemiparézou s větším postižením na dolní končetině a psychickými poruchami s obrazem frontálního syndromu (poruchy hybnosti a chování). Dále se při lézi v ACA objevuje deviace bulbů směrem k lézi a apraxie na kontralaterální straně těla. Je-li postižení v dominantní hemisféře, vzniká motorická afázie, pokud je lokalizováno v nedominantní hemisféře, je doprovázeno syndromem cizí ruky (tzv. alien hand syndrome – pacient nemá kontrolu nad pohyby postižené končetiny). V případě léze tepny ACM jsou projevy infarktu variabilní. Klinický obraz iktu se odvíjí od přesného místa léze. Povodí ACM je rozlišováno na lentikulostriatální laterální větve, jejichž ucpání vede k lakunárním infarktům a projevy CMP se dostaví až po delším čase. Další částí ACM je tzv. úsek M1, jenž přivádí krev do bazálních ganglií a capsula interna. Zde se léze projeví na opačné části těla jako těžký motorický deficit. Jsou-li při tom kolaterální tepny ve špatném stavu, vzniká úplný teritoriální infarkt ACM až po mozkovou kůru. Projeví se kontralaterálně těžkou hemiparézou nebo plegií, hemihypestezií, hemianopsií, deviací bulbů a poruchou vyšších funkcí kortexu odpovídající hemisféry. Dále ACM pokračuje úsekem M2 dělící se na hlavní horní přední větve a hlavní dolní zadní větve. Léze v první z těchto dvou oblastí zasahuje frontální lalok a projeví se hemiparézou v obličeji a na horní končetině, motorickou afázií, apraxií a okoohybnými poruchami. Obstrukce v úseku hlavní dolní zadní větve M2 je provázena hemisyndromem s poruchou senzitivity a homonymními poruchami zorného pole. Je-li postižení v levé mozkové hemisféře, je přítomná sensorická afázie. Při lézi v pravé mozkové hemisféře bývá přítomen neglekt syndrom s poruchou prostorového vnímání a opomíjení levé poloviny zorného pole. Stenóza *a. vertebralis*, která svými rami spinales zásobuje kreví mimo jiné také spinální ganglia, míchu a její obaly, se projeví typickými kmenovými syndromy. Dalším ze symptomů CMP je vertigo. Závratě jsou spojeny s obstrukcí v oblasti *a. subclavia* před místem odstupu a. vertebralis. Při fyzické námaze horní končetiny vzniká tzv. zlodějský syndrom, kdy právě a. subclavia „krade“ potřebnou krev z Willisova okruhu pro končetinu. K obstrukci vertebrální tepny v oblasti atlantoaxiálního skloubení může výjimečně dojít také mechanicky při rotaci hlavy – tzv. Bow-Hunterův syndrom. Nedostatek okysličené krve z lebeční dutiny pak vede

k synkopě. Nejsilnější větví a. vertebralis je *a. cerebelli inferior posterior*. Symptomy jejího infarktu jsou ataxie, vertigo, nystagmus, nauzea, zvracení a Wallenbergův syndrom (tzv. laterální oblongátový syndrom – kontralaterálně porucha čítí pro bolest, teplo a chlad a ipsilaterálně Hornerův syndrom, nystagmus, dysartrie a hypestezie v obličeji). Dále se může projevit parézou bulbárních svalů jako dysartrie, dysfonie, dysfagie a singultus. Na straně léze se projeví hypestezií v obličeji, ataxií a je přítomen Hornerův syndrom. Kontralaterálně je přítomná disociovaná hypestézie, kdy je postiženo zvláště termické čítí. Dvě vertebrální tepny se dále spojují v *a. basilaris*. I zde se symptomatika odvíjí od místa obstrukce. Je-li zasažen kmen arterie, CMP se projeví obrazem kmenového syndromu, poruchou vědomí až kómatem, kvadruparézou a syndromem locked-in (tzv. syndrom uzamčení – úplná paralýza všech volních svalů kromě okohybných). Když je okluze v anteriorní oblasti bazilární tepny, jsou postiženy okohybná jádra a léze se projevuje mydriázou, ptózou, vertikální pohledovou obrnou, dále pak ataxií, hypersomnií, poruchou poznávacích funkcí a poruchami paměti. Při současné obstrukci ACP se k symptomům přidává ještě i korová slepota. Z bazilární tepny odstupuje *a. cerebelli inferior anterior*. Léze v této tepně způsobí centrální vestibulární syndrom projevující se vertigem, nauzeou a nystagmem. V oblasti n. trigeminus je narušeno čítí, na straně léze je ataxie a může být přítomna i hemiparéza na kontralaterální straně těla. Další větví a. basilaris je *a. cerebelli superior*. V případě, že je obstrukce přítomná zde, se u pacienta projeví příznaky Hornerova a neocerebellárního syndromu (postižení korové části mozečku) spolu s kontralaterální hypestezií a centrální parézou n. facialis. Na straně léze mohou být přítomny choreiformní pohyby. A. basilaris se na svém konci větví ve dvě ACP. Každá se pomocí své a. communicans posterior napojuje zpět na ACM. Při obstrukci ACP se vzniklé příznaky rozdělují také dle postižených částí. Léze v úseku P1 se projeví homonymní hemianopsií, hemiparézou a hemihypestezií a poruchou barevného vizu. Je přítomná alexie a agrafie. Je-li při obstrukci poškozen střední mozek, přidává se obrna n. oculomotorius a s ní i poruchy vědomí. ACP přivádí okysličenou krev také do střední části temporálních laloků, proto se při lézi objevují také poruchy paměti, dezorientace a apatie. Druhý úsek ACP představují perforující tepny, které zásobují thalamus. Zde úplná obstrukce těchto arterií způsobí tzv. čistě sensorický iktus s anestezií na úrovni všech modalit na polovině těla. Zasahuje-li ischemie i do *capsula interna*, jedná se o iktus senzomotorický. Kontralaterální hemiataxie je zase obrazem léze ventrolaterálního jádra thalamu. Iktus v distálních arteriích tohoto úseku se projeví tzv. Déjerine-Roussyho syndrom – syndrom lehké hemiparézy s hemiataxií, hemianestezií, astereognózií a hyperkinézou. Při uzavření tepen *aa. choroideae posteriores* vzniká homonymní kvadrantopsie, připojuje se porucha paměti a transkortikální afázie. Poslední částí

ACP je úsek P2, kde při lézi dominuje obraz hemianopsie a neuropsychologický deficit. Iktus v části tepny dominantní hemisféry mozku způsobí alexii, Gerstmannův syndrom (poškození symbolických funkcí – agrafie, akalkulie, alexie a agnózie prstů), transkortikální senzoricou afázií a anosognózií barev. U postižení nedominantní mozkové hemisféry se vyvine neglekt syndrom, porucha prostorového vnímání na levé straně zorného pole. Léze ve střední části báze temporálního laloku se projeví poruchami paměti. Při poškození obou ACP je v klinickém obrazu CMP výšková hemianopsie, korová slepota, syndrom Anton-Babinski (anozognózie slepoty), porucha barevného vidění se závažnou poruchou paměti (Goldmund, 2022).

Pro pacienta s obstrukcí v karotickém povodí se objevuje mimo výše zmíněných také spasticita a tzv. Wernickeovo-Mannovo držení – držení s typickým spastickým vzorcem na pravostranných končetinách. Na horní končetině je viditelná deprese a addukce ramene s vnitřní rotací. Loketní kloub je ve flexi a předloktí v pronaci. Distální část horní končetiny – ruka a prsty jsou ve flexi. Dolní končetina je ve vnitřní rotaci a extenzi v kyčelním kloubu. Kolenní kloub je také v extenčním postavení a noha je v inverzi a plantární flexi. Při chůzi je patrná cirkumdukce celé dolní končetiny (Kolář, 2009, s. 388).

Klinický obraz u hCMP je také různorodý dle lokalizace a velikosti léze. V případě intracerebelárního krvácení mohou být příznaky ložiskové (např. porucha hybnosti končetin, řeči nebo zraku), kvalitativní i kvantitativní změny vědomí, vysoký krevní tlak až hypertenzní krize, nauzea, zvracení a cefalea, epileptické paroxysmy. U subarachnoidálního krvácení dominuje v klinickém obraze meningeální syndrom, hypertenze, tachykardie, oční příznaky (např. edém papil), symptomatické epileptické záchvaty, kvalitativní poruchy vědomí, ložiskové příznaky dle lokalizace. V některých případech upadá pacient do bezvědomí a dostavuje se zástava dýchání (Goldmund, 2022).

1.5 Anatomie a kineziologie ruky

Lidská ruka je složena z 27 kostí navzájem spojenými množstvím kloubů. Pohyby v kloubech zajišťují krátké svaly ruky a šlachy dlouhých svalů z předloktí. Inervaci zajišťují nervy medianus, radialis a ulnaris (Vyskotová et al., 2021, s. 28). Okysličená krev zde proudí dvěma tepnami. Je to na mediální straně a. ulnaris a na straně laterální a. radialis, jsou koncovými větvemi a. brachialis. Tepny pokračují do dlaně, kde tvoří obloukové anastomózy – arcus palmaris superficialis (tvořen převážně a. ulnaris) a arcus palmaris profundus (z a. radialis). Žádná z těchto tepen neprochází v oblasti zápěstí skrz canalis carpi (Hudák, 2019, s. 297). Žíly se na horní končetině dělí do dvou systémů – povrchového (probíhá povrchově od

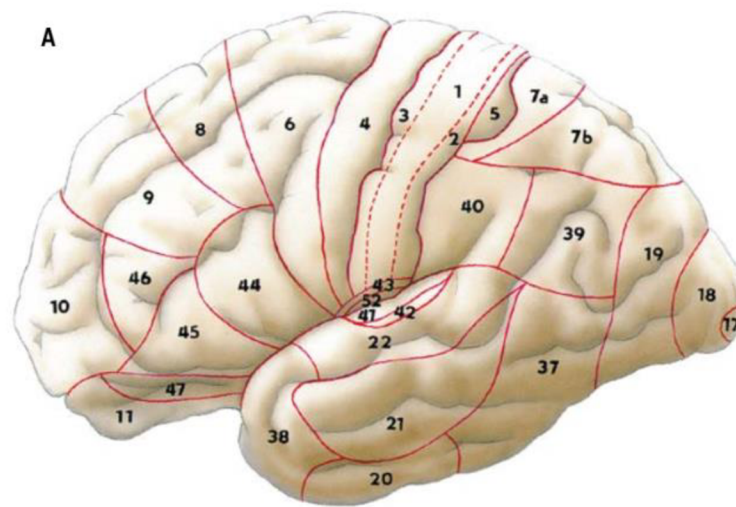
svalových fascií) a hlubokého, který doprovází tepny. Z povrchového systému jsou to venae intercapitulares, které vedou krev z dlaně na hřbet ruky do žilní pleteně (rete venosum dorsale manus). Pleteň pak pokračuje po mediální straně jako v. basilica do vv. brachiales až do axily. Na laterální straně je to v. cephalica, která se pak vlévá do v. axillaris. Propojení mezi v. cephalica a v. basilica v oblasti lokte tvoří v. mediana cubiti. Hluboký systém je na dlani tvořen obloukem (arcus venosus palmaris profundus), který odvádí žilní krev z hloubi prstů a metakarpů. Vv. Radiales, ulnares et brachiales jsou zdvojené žily probíhající spolu se stejnojmennými tepnami a sbírají krev z oblastí, které tyto tepny zásobují (Hudák, 2019, s. 297). Dále jsou na ruce v podkožním vazivu povrchové mizní cévy, které probíhají mimo hlavní kmény cév krevních. Začínají na prstech, vedou na hřbetní stranu ruky a do dlaně a pokračují jako laterální, mediální a přední kolektory. V mediálních kolektorech jsou vloženy nodi lymphatici cubitales superficiales. Tyto 1 až 2 malé uzliny leží na ventrální straně paže na povrchové fascii v okolí hiatus basilicus. Laterální kolektory odvádějí lymfu z dorzální strany palce a části 1., 2. a 3. prstu po radiální straně horní končetiny. Mediální kolektory sbírají mízu z dorza 3. až 5. prstu a vedou dorzoulnárně vzhůru. Cévy předních kolektorů začínají na palmární straně prstů a pokračují na dlaň a výše po ventrální straně předloktí. Ve výšce loketní jamky se přidávají k mediální a laterální skupině kolektorů a společně vedou mízu do nodi lymphatici axillares. Jedná se o skupinu asi 40 uzlin v oblasti axily. Kromě horní končetiny sbírají mízu z hrudníku, z části břišní stěny, z oblasti lopatky, části zad a šíje. Lymfa je dále vedena pletením odstupujících cév do truncus subclavius. Truncus levé horní končetiny ústí do ductus thoracicus a ten z pravé horní končetiny se vlévá do ductus lymphaticus dexter (Čihák, 2016, s. 215-217).

Lidská ruka je nástroj, který má širokou škálu funkcí. Ruce slouží k identifikaci a získávání informací o objektech – struktuře povrchu, poddajnosti, hmotnosti, tvaru, velikosti a tepelných vlastnostech. Další funkcí je uchopování a manipulace s předměty. Gesta ruky také doplňují nebo nahrazují komunikaci. V neposlední řadě je ruka tvůrčím a kreativním nástrojem projevující se při tanci, sochařství, hudbě nebo kreslení (Jones a Lederman, 2006, s. 3). Ruka je efektozem horní končetiny. Vyšší segmenty HK umožňují zaujmout ruce optimální polohu pro akci. Základní funkcí ruky je schopnost úchopu (Kapandji, 2002, s. 164). Úchop je prototypový pohybový projev ruky. Prakticky vždy se jedná o flexi 2. – 5. prstu s doprovodem opozice palce (Dylevský, 2009, s. 119). Ruka jako celek je flexibilní nástroj, který zvládne mnoho pohybových kombinací (Véle, 2006, s. 265).

2 Patofyziologie ruky po cévní mozkové příhodě

Vlivem mozkové ischemie nebo hemoragie vzniká poškození mozkové kůry. Podle lokalizace léze je postižen primární motorický, primární somatosenzorický, sekundární somatosenzorický kortex, subkortikální mozkové struktury a/nebo pyramidové dráhy. Poškozením těchto oblastí je následně postižena také ruka. Nejběžnějšími poruchami horní končetiny po CMP jsou paréza, ztráta koordinovaného pohybu, somatosenzorické poruchy a abnormální svalový tonus – spasticita. *Centrální paréza* je postižení prvního motoneuronu. Pacient s parézou není schopen volně aktivovat motorické jednotky ve svalu a nemůže tak tento sval či skupinu svalů aktivovat včas, koordinovaně a s potřebnou silou. Projevuje se tedy jako slabost. Pohyby končetiny jsou pomalejší, méně přesné a neúčelné (Lang et al., 2013, s. 104-105). Paréza může být různé intenzity od lehkého stupně, kdy ji pacient ani nevnímá až po těžkou, kdy je pohyb končetiny funkčně bezvýznamný. Projevem parézy je spasticita – zvýšený svalový tonus (Seidl, 2015, s. 280). Po CMP je paréza nejčastěji přítomná na polovině těla, a to kontralaterálně od místa léze v mozku. Na končetinách se objevuje jak na proximálních segmentech, tak i na distálních (Lang et al., 2013, s. 105). Hemiplegie způsobená CMP vede ke ztuhlosti, paralýze, oslabení svalové síly a následně ke snížení rozsahu pohybu a funkce horních končetin, což negativně ovlivňuje provádění aktivit všedního dne (ADL) (Kim, 2014, s. 149). Dalším deficitem na horní končetině je *spasticita*. Jedná se o projev poškození centrálního motoneuronu a je doprovázená třemi základními znaky: zvýšenou svalovou aktivitou, zkrácením svalu a parézou (porucha volní hybnosti). Při snaze vykonat pohyb se navíc objevují ko-kontrakce a synkinézy, což negativně ovlivňuje zručnost a svalovou sílu. Pozitivními příznaky syndromu horního motoneuronu je svalový hypertonus, dystonie, zvýšené šlachové reflexy, pozitivní iritační pyramidové příznaky, klonus a flexorové a extenzorové spasmy. Negativními (zánikovými) příznaky poškození horního motoneuronu je paréza, ztráta obratnosti, únavnost a v akutní fázi hypotonie. Při pasivním protažení svalu je zvýšený tonický napínací reflex a sval odpovídá výrazným odporem až zastavením pohybu. Vše je závislé na rychlosti a délce protažení (Štětkařová, 2012, s. 124; Štětkařová, 2013, s. 268). V akutním stádiu CMP je přítomná svalová hypotonie – tzv. pseudochabé stádium, spasticita nastupuje a rozvíjí se ve fázi subakutní, kdy je přítomná ve 4-27 % případů. V chronickém stádiu CMP se spasticita objevuje v 17-42,6 % (Wissel et al., 2013, s. 18). To, jak se spasticita u pacienta projeví nezáleží na příčině léze, ale zejména na její lokalizaci – zda je poškozena pyramidová nebo parapiramidová dráha. Při izolovaném poškození pyramidové dráhy vzniká pouze paréza hlavně akrálních svalů končetin. Dojde-li k současnému poškození vláken vycházející

z mozkové arey 4 motorického kortexu a zároveň vláken z premotorické oblasti arey 6, rozvíjí se spasticita (Štětkařová, 2013, s. 270).



Obrázek 2 Bordmannova klasifikace korových oblastí. Při současném zasažení arey 4 a 6 se rozvíjí spasticita. (Čihák, 2016, s. 443)

Dalším poškozením po CMP rozvíjícím se i na ruce je *neschopnost selektivně aktivovat jednotlivé svaly a koordinovat pohyb*. Podobně se také po iktu přidávají abnormální svalové synergie a asociované svalové reakce. Na horní končetině se to projeví například při flexi lokte, která je doprovázená nechtěnou flexí v rameni, zápěstí či prstech. V neposlední řadě je ruka po CMP postižená *snížením až ztrátou somatosenzoriky*. To je způsobeno poškozením vzestupných senzitivních drah a/nebo somatosenzorické oblasti kortexu (Lang et al., 2013, s. 105). Porucha čítí je po CMP poměrně častá – až 67 % procent pacientů se potýká s postižením alespoň jedné modalitý čítí. Studie přináší informace, že 47 % pacientů má zhoršeno diskriminační čítí na končetině kontralaterálně od léze a 16 % pacientů i na končetině na straně léze. U téměř poloviny (49 %) testovaných bylo zjištěno zhoršené vnímání polohy končetiny. Poškození čítí se může projevit hned v několika modalitách – např. neschopnost lokalizovat taktilní podněty, diskriminaci dvou bodů, rozlišení textury povrchů, odhad velikosti a tvaru předmětů dotykem. Kromě povrchového čítí může být porušeno i čítí hluboké – polohocit a pohybovit. Nejčastěji bývá porušeno diskriminační čítí. Poškození somatosenzorických funkcí navíc s sebou přináší také další nepříznivé důsledky. Zhoršují úroveň samostatnosti, znesnadňují provádění ADL a zhoršují kvalitu života pacienta (Carey a Matyas, 2011, s. 257 a 262). Pacienti s poruchou somatosenzoriky mají nižší schopnost korigovat a kontrolovat pohyb. Klinický obraz ztráty nebo snížení somatosenzoriky bývá globálně vyjádřen na celé polovině těla (Lang et al., 2013, s. 105). Nedávné studie zjistily, že hemiplegičtí pacienti mají poruchy

čítí a pohyblivosti i na nepostižené straně těla a že aktivity nepostižené končetiny mají vliv na stav končetiny postižené (Kim, 2014, s. 150).

2.1 Otok ruky po cévní mozkové příhodě

Edém ruky je u pacientů po cévní mozkové příhodě běžný. Výsledky studií o prevalenci otoků ruky po CMP kolísají od 16 % do 83 %. Tento výrazný rozdíl je dán především nesourodou terminologií a použitím různých metod v měření otoků. Patofyziologie edému paretické ruky po iktu není zcela objasněna. (Boomkamp-Koppen et al., 2005, s. 552-553; Kalvach, 2010, s. 365). Gebruers a kolektiv (2011, s. 12), uvádí, že se edém ruky objevuje u 37 % jedinců v chronickém stádiu CMP a u 18,5 % jedinců v akutní fázi iktu.

Edém ruky se vyskytuje u pacientů: s těžší parézou ruky, se zvýšeným napětím flexorů ruky a prstů (spasticita) a s poruchou senzomotorických funkcí – s hyposenzibilitou. V důsledku hemiparézy po CMP a s ní spojené ztráty svalové aktivity není podporován odtok lymfy lymfatickými cévami z ruky. Svalová pumpa, podporující odtok mízy, je nedostatečná a tekutina se zde hromadí a prosakuje do podkoží. U pacientů s hypertonií flexorů ruky dochází k otokům v důsledku palmární flexe a současné flexe prstů, což zabraňuje normálnímu odtoku lymfy a také krve z této oblasti. Otok u pacientů po iktu může být nepřímo způsoben traumatem. Z důvodu poruchy senzomotoriky jsou pacienti nepozorní a snadno může dojít k poranění, po kterém nastupuje edém. (Boomkamp-Koppen et al., 2005, s. 556-557). Jiná studie uvádí, že snížená aktivita svalů nemá na zduření velký vliv, vznik otoku je spíše predispozicí jedince a následek přetížení lymfatického systému (Gebruers, 2011, s. 94). Giang a kolektiv (2016, s. 8) ve svém systematickém přehledu přináší informace, že možnou příčinou edému ruky po CMP mohou být kromě vazomotorické dysfunkce a dysfunkce autonomního nervového systému také změny na cévách.

Otok ruky po CMP se však může objevit i u pacientů s dobrou funkcí ruky a až poté způsobit další zdravotní obtíže. Následkem otoku je omezení funkčních rozsahů pohybu v kloubech, špatná pohyblivost měkkých tkání a snížená svalová síla. Často jej doprovází bolest nebo hypestézie. Tyto problémy negativně ovlivňují funkce ruky a omezují nebo i znemožňují vykonávání ADL (Boomkamp-Koppen et al., 2005, s.557).

3 Diagnostika otoku ruky

K posouzení otoku se využívá objektivní metoda měření objemu ruky – volumetrie a měření krejčovským metrem. Subjektivní metodou je aspekce a palpace (Gebruers, 2011, s. 77). Llanos a kolektiv (2021, s. 4) v systematickém přehledu porovnává spolehlivost dalších metod měření objemu ruky. Ve své práci uvádí kromě volumetrie a měření pomocí krejčovského metru bioimpedanční spektroskopii, prstencové měření a další principy – 3D zobrazovací techniky a stereofotogrammetrii.

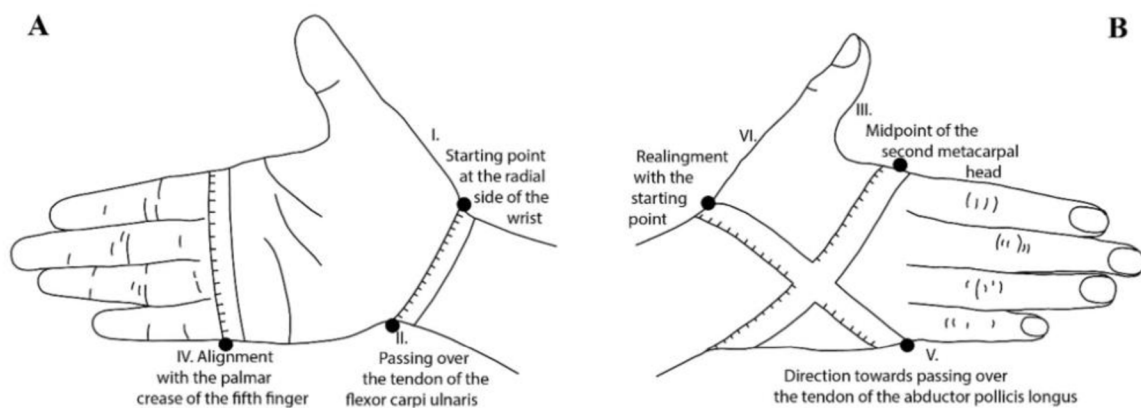
3.1 Volumetrie

Volumetrie je standardní vyšetření, které využívá principu Archimedova zákona. Pacient vloží ruku do nádoby s vodou. Objem ruky je totožný s objemem vytlačené vody a výsledek měření je uváděn v mililitrech. Pro tuto metodu se využívají různé typy volumetrů. Byla však stanovena a standardizována kritéria jako například hloubka ponoření končetiny, poloha ruky, teplota vody a čas, po který bude voda odtékat. Tato metoda je, v porovnání s ostatními, validním a spolehlivým nástrojem pro měření objemu ruky (Llanos et al., 2021, s. 13). Stupeň otoku je při volumetrii definován jako rozdíl v objemu mezi rukou s otokem a nepostíženou rukou. (Boomkamp-Koppen et al., 2005, s. 553-554)

3.2 Měření pomocí krejčovského metru

Otok lze diagnostikovat také pomocí měření obvodu ruky, kdy se využívá svinovací metr nebo textilní nepružná páska a pravítko. Měřidlo se přikládá na různá místa – například v oblasti metakarpofalangeálních kloubů, zápěstního kloubu nebo na proximální falang druhého nebo třetího prstu. Výsledek je zaznamenán v centimetrech nebo v milimetrech. K měření otoku prstů se využívá prstencové měřidlo (z anglického Ring Gauge). Výhodou obvodových měření ruky je jejich časová nenáročnost a cenová dostupnost (Llanos et al., 2021, s. 13; Giang et al., 2016, s. 9).

Další metodou pro diagnostiku otoku ruky, která využívá krejčovský metr, je tzv. osmičkové měření. Výchozím bodem je distální část hlavičky loketní kosti, následně je metr veden na volární straně k processus styloideus radii a odtud diagonálně přes hřbet ruky k pátému metakarpofalangeálnímu kloubu. Na palmární straně ruky je metr veden podél rýhy pátého prstu směrem k metakarpofalangeálnímu kloubu ukazováku a v tomto místě se metr opět dostává na dorzální stranu ruky k výchozímu bodu na hlavičku ulny. Tak, jako je to znázorněno na obrázku číslo 2. Páska metru pak vytváří obraz osmičky. Výsledek měření je uváděn v centimetrech. V celém procesu měření ruka spočívá na podložce a výsledek se porovnává s měřením na druhé končetině. Tato metoda je vysoce spolehlivým a validním nástrojem pro měření otoku ruky a využívá se v případech, kdy není možné využít vodní volumetrii – například při popáleninách (Dewey et al., 2007, s. 158; Llanos et al., 2021, s. 4).



Obrázek 3 Osmičkové měření obvodu ruky (Llanos et al., 2021, str. 12)

3.3 Bioimpedanční spektroskopie

Další metodou pro zjištění otoku ruky je bioimpedanční spektroskopie. Jedná se o měření objemu extracelulární tekutiny pomocí vysílání nízkofrekvenčního proudu skrze elektrody v oblasti dlaně a hřbetu ruky. Systematický přehled autorů Llanos a kolektivu (2021, s. 14) ukazuje že tato metoda měření otoku, dosahuje z hlediska validity a reliability střední kvality. Bioimpedanční spektroskopie využívá k měření v porovnání s jinými drahé přístroje a elektrody, proto se v běžné praxi tato metoda příliš nevyužívá (Hidding et al., 2016, s. 1977).

3.4 3D zobrazovací techniky

Llanos a kolektiv (2021, s. 14) zahrnuje do své studie pro diagnostiku a hodnocení otoků také 3D metody využívající laserový skener. Tento přístroj měří obvod a objem ruky a výsledek

vyhodnotí software v mililitrech. Velkou výhodou této techniky je, že je možné je využívat i v případě otevřených ran a jiných zranění na končetinách. Nevýhodou je pořizovací cena měřicích přístrojů.

4 Možnosti terapie otoku ruky po cévní mozkové příhodě

Léčba otoku je komplexní záležitostí. Zahrnuje režimová opatření, fyzioterapii, kompresní terapii, farmakoterapii případně chirurgické a endovaskulární postupy (Hirmerová, 2018, s. 227). Terapie otoku spočívá v lokální i celkové aplikaci farmak a zahájení antiedematózní léčby (Kolář, 2009, s. 413). Flebedém je řešen předepsáním venofarmak a kompresivní terapií. V pokročilém stádiu, kdy jsou změny také na mízním systému (flebolymfedém), je nutné, kromě aplikace venofarmak, zahájit tzv. komplexní dekongestivní terapii (Navrátilová, 2009, s. 88). Léčba chirurgickými postupy se provádí pouze zřídka. Jedná se hlavně o rekonstrukční mikrochirurgické výkony – autologní mikrochirurgické transplantace míznicích cév nebo venul nebo zakládání přímých lymfovenózních spojek (Zajícová, 2016, s. 31).

4.1 Farmakologická terapie otoků

Farmakologická léčba je zaměřena na ovlivnění zánětu a dysfunkce endotelu žil. (Ambrož, 2022, s. 184). K celkové farmakoterapii se podávají proteázy. Při rozvinutém edému jsou vhodná lymfokinetika a venofarmaka (Zajícová, 2016, s. 31). Venofarmaka patří do skupinou flebotropních látek, jejichž účinky se využívají při onemocněních žilní nedostatečnosti. Tyto léky se označují také jako venotonika, venoprotektiva, vazoprotektiva, venotropní látky nebo venoaktivní substance. Jedná se o farmaka s komplexním mechanismem účinku. Mohou být rostlinného původu (např. flavonoidy nebo saponiny), polosyntetické nebo syntetické (např. kalcium dobesilát) (Hirmerová, 2018, s.227). Ovlivňují jak mikrocirkulaci, tak i makrocirkulaci. Účinně snižují adhezi a aktivaci leukocytů, uvolňují aktivaci zánětlivých mediátorů, snižují permeabilitu kapilár a zvyšují odolnost kapilár, snižují viskozitu krve a zlepšují parciální tenzi kyslíku. Na úrovni makrocirkulace zvyšují žilní tonus, snižují propustnost, chrání endotel před městnáním krve a působí proti vzniku zánětu. Příznivě ovlivňují také mízni systém a lymfatickou drenáž. Podporují kontrakci lymfatických cév, zmenšují průměr míznicích kapilár, a tak ovlivňují tlak lymfy v cévách (Rusnáková, 2012, s.263). Účinek venofarmak pro ovlivnění otoku je vhodné kombinovat s kompresní terapií (Musil, 2003, s. 371). Kromě antiedematózního účinku mají tyto léky vliv také na redukci bolesti, kožních změn, nepříjemných pocitů a křečí (Ambrož, 2022, s. 184). Příkladem využívaných venofarmak je lék Detralex – studie autorky Navrátilové (2009, s. 90) ukázala, že výrazně redukuje otok žilního původu. K léčbě otoků se využívá také léků ze skupiny diuretik. Avšak

jen u pacientů se zjevnými známkami srdečního selhání. Kombinace kličkových a tiazidových diuretik se může využít pro léčbu otoků, které odolávají jiné léčbě (Vítovec et al., 2019, s. 613). Tyto léky mohou krátkodobě pomoci, avšak léčba diuretiky přináší také mnoho nežádoucích účinků (minerálový rozvrat, ortostatická hypotenze, renální selhání), která mohou pacienta ohrozit na životě (Ambrož, 2022, s. 183).

4.2 Rehabilitační terapie otoků

Pro léčbu otoků se obecně využívá několik rehabilitačních metod. V rámci fyzikální terapie je základním prvkem pro snižování otoku vakuum-kompresivní terapie. V případě edému měkkých tkání se využívá ultrasonoterapie. Chronické periartikulární otoky se léčí pomocí nízkofrekvenční magnetoterapie nebo distanční elektroterapie (tzv. Bassetovy proudy). Další možností terapie otoků je zapůsobit na otok nepřímo, a to aktivací mikrosvalové pumpy. Principem je pasivně provedená aktivace svalu pomocí elektrické stimulace, při které dojde k vytlačení krve z periferie směrem do centra (Poděbradský a Poděbradská, 2009, s. 50 a 175-178).

V terapii otoku ruky po CMP se v rámci fyzikální terapie nejčastěji doporučuje intermitentní kompresní terapie a neuromuskulární elektrostimulace (Boomkamp-Koppen et al., 2005, s. 553). Dále se v terapii otoku ruky po CMP využívají klasické metody jako aktivní a pasivní pohyby, elevace a polohování končetiny, komprese pomocí bandáže nebo rukavice, manuální techniky a masáže, dlahování a použití ortéz a aplikace kineziotapu. Jiné studie zkoumají také některé nekonvenční metody – např. laserovou terapii nebo akupresuru. V rámci ergoterapie nesmíme opomenout terapii prostřednictvím vykonávání ADL. (Miller et al., 2017, 442-443; Giang et al., 2016, s. 8; Song et al., 2022, s. 621). Ergoterapie pacientů po CMP v akutním a subakutním stádiu probíhá v nemocnicích. Cílem je trénink a obnovení motorických funkcí postižené horní končetiny. Terapie by měla pokračovat i nadále po propuštění z nemocnice, a tak chroničtí pacienti přicházejí do rehabilitačních ambulancí. Je velmi obtížné ale důležité udržet dostatečnou motivaci ke cvičení. Pacienti s hemiplegií se však hlavně při výkonu běžných denních činností častěji spoléhají na svou zdravou ruku (Song et al., 2022, s. 621; Kunkel et al., 1999, s. 624). Studie dokazují, že aktivní pohyby ruky jsou vhodné jako podpora při terapii otoku ruky. Proto je důležité doporučit pacientům, aby svou parétickou ruku co nejvíce používali i při vykonávání každodenních činností. (Boomkamp-Koppen et al., 2005, s. 557).

Studie autorů Boomkamp-Koppen a kolektivu (2005, s. 556-557) informuje, že nejúspěšnější možností ovlivnění otoku ruky po CMP je prevence. Na nizozemském rehabilitačním pracovišti iktové jednotky, kde byla tato studie prováděná, jsou v rámci prevence edému ruky po CMP dodržována tato pravidla:

- Pacienti využívající mechanický invalidní vozík mají na něm připevněný stůl, kde si mohou paretickou ruku položit.
- Ambulantní pacienti nenosí ramenní závěsy.
- Je podporován aktivní pohyb ruky i celé horní končetiny.
- Rehabilitační terapie je zahájena už druhý den po přijetí pacienta a druhý týden probíhá multidisciplinární konzultace, kde fyzioterapeut, ergoterapeut a rehabilitační lékař vyšetřují paretickou horní končetinu a doporučují další postupy terapie.

Otok ruky se však u pacientů po CMP objevuje poměrně často, a to i přes veškeré snahy o prevenci. Autoři Miller a kolektiv (2017, s. 444) ve svém systematickém přehledu nenašli ve vybraných studiích shodu ohledně nejvhodnějších metod k ovlivnění otoku ruky po CMP. U každého pacienta bude vyžadován individuální přístup k léčbě edému. Terapeuti by měli využívat kombinaci konvenčních metod (elevaci, cvičení a kompresi), ale klinické pokyny založené na důkazech z vysoce kvalitních randomizovaných kontrolních studií by mohly pomoci při výběru technik a lepšímu efektu terapie.

Následující kapitoly obsahují výčet metod využívajících se v terapii otoku.

4.2.1 Dekongestivní fyzikální terapie

Klasická léčba lymfedému zahrnuje komplexní dekongestivní fyzikální terapii, která probíhá ve dvou fázích. První fází je redukce otoku a druhá je udržovací. Základními body terapie lymfatického otoku jsou: manuální lymfodrenáž, přístrojová lymfodrenáž, kompresivní terapie bandážováním a elastickými obinadly, hygiena a péče o kůži, cvičení a polohování, lymfotaping a farmakoterapie. Nedílnou součástí terapie jsou také režimová opatření, edukace o autoterapii a dodržování zásad zdravého životního stylu (Zajícová, 2016, s. 29-30).

Manuální lymfodrenáž je fyzioterapeutická technika, která podporuje vstřebávání intersticiální tekutiny do mizního oběhu a transport mízy v cévách. Pomocí speciálních jemně a pomalu prováděných hmatů je lymfa posouvána požadovaným směrem. Tato technika se provádí směrem od centra k periférii – od krku přes spádové mizní uzliny k akru. Nesmí docházet k překrvení ošetřované oblasti. Provádí se až dvakrát denně po dobu 40 minut. Po manuální mizní drenáži následuje přístrojová lymfodrenáž, která se provádí asi 40-60 minut

intermitentní kompresí. První fáze terapie je zakončována aplikací vícevrstevné bandáže. Ke kompresi lze použít také elastické kompresní návleky. Pacient se zevní kompresí cvičí alespoň dvakrát denně 20 minut. Udržovací fáze nastoupí po redukci otoku. V tomto období pacient pravidelně dochází na vyšetření a je kontrolován stav končetiny (Zajícová, 2016, s. 29; Štrinclová, 2009, s. 422-424).

Komplexní dekongestivní fyzikální terapie se využívá u onemocnění doprovázející nedostatečný odtok mízy (Zajícová, 2016, s. 28), avšak o účincích této terapie na otok ruky po CMP nebyly dohledány validní důkazy.

4.2.2 Kompresní terapie

Mimo komplexní dekongestivní terapii lze využít kompresi i samostatně. Kompresní terapie využívá pneumatickou nafukovací dlahu, do které se vkládá končetina. Několika komorová dlahu se pak střídavě nafukuje a vyfukuje a vytváří přetlakovou vlnu, která žene krev a lymfu z periferie do centra. Na přístroji lze předem nastavit velikost tlaku v komorách, rychlost centripetální vlny i pořadí a nafukujících se komor. Plnění komor může být rychlejší nebo může být rychlost stejná jako proudění žilní krve. Kompresní terapie se využívá také pro tzv. přístrojovou lymfodrenáž, která je doplňkem k lymfodrenáži manuální. Pro odtok lymfy je nutné nejprve uvolnit kořenové uzliny a lymfatické cesty a až poté je možné aplikovat pneumatickou dlahu. Ta pomáhá odvádět lymfu centripetálně, ale postup je od proximálních částí končetiny směrem k akru a rychlost přetlakové vlny je pomalejší (Poděbradský a Poděbradská, 2009, s. 175). Pro intermitentní kompresní terapii otoku na horní končetině se využívá nafukovací rukáv. Pod něj se může vložit vrstva látky, která odvádí pot. Dobré účinky intermitentní pneumatické komprese na snížení otoku ruky po CMP se přičítají pozitivnímu vlivu na rychlost průtoku žilní krve, dále při aplikaci této metody dochází ke zvýšení fibrinolytické aktivity a snižuje se výskyt možného poškození aktivitou bílých krvinek. Dalším pozitivním vlivem působením vnějšího tlaku na končetinu může být zvýšení žilního a lymfatického návratu. Při kompresi také dochází k rozšíření mezibuněčné tekutiny na větší plochu, a tak se do jejího odstranění zapojí větší množství lymfatických kapilár (Fayez a Eldeen, 2013, s. 81-82 a 84). Pozitivní výsledky přerušované pneumatické komprese jsou ovlivněny velikostí tlaku jednotlivých tlakových vln a doba aplikace léčebné metody. Pacientům, u kterých selhala terapie edému ruky standardními terapeutickými modalitami, se doporučuje doplnit intermitentní kompresní terapii neuromuskulární elektrickou stimulací (Fayez a Eldeen, 2013, s. 85).

Ke kompresní terapii otoku se využívá také bandáží nebo kompresních elastických oděvů. Bandážování končetiny pomocí obvazu je účinnou metodou pro snížení otoku ruky po CMP, avšak jen na krátký čas. Po odstranění bandáže otok opět narůstal. Dalším prostředkem v kompresní terapii na horní končetině jsou kompresní oděvy – rukavice či rukávy, které se využívají po vzoru jejich pozitivního účinku na léčbu lymfedému. (Gustafsson et al., 2016, s. 1-2). Autor Gustafsson a kolektiv (2016, s. 6-7) provedli klinickou studii, kdy zjišťovali, zda by aplikace kompresní rukavice prodloužila antiedématozní účinek po odstranění bandáže. Objem otoku se u testovaných pacientů po nasazení kompresní rukavice opět zvětšil, ale nevrátil se na úroveň před intervencí. Úvahy autorů naznačují, že nedostatečný terapeutický účinek rukavic by mohl být způsoben použitím sériově vyráběných produktů jednotné velikosti a rozměrů a jejich délkou, která zde nesahala až na paži. Dále uvádějí, že výsledek terapie by se mohl zlepšit pečlivě zvolený typ, materiál, délka a střih kompresní rukavice.

4.2.3 Neuromuskulární elektrostimulace

Neuromuskulární elektrostimulace (NMES) je metoda, která má nepřímý vliv na zmenšení otoku. Elektrické stimuly vyvolávají svalovou kontrakci, a ta zapůsobí na vėnu nebo venulu v tomto svalu. Tímto je žilní krev za podpory žilních chlopní popoháněna centripetálním směrem. (Poděbradský a Poděbradská, 2009, s. 50). V této metodě se využívají elektrody, které se aplikují na extenzory nebo na flexory zápěstí. Intenzita stimulace je těsně nad motorickým prahem. (Fayez a Eldeen, 2013, s. 81-82; IJzerman et al., 2009, s. 543-544). Byla provedena klinická studie, která zkoumala účinky NMES na arteriální hemodynamické vlastnosti a tělní složení na paretických horních končetinách pacientů po CMP v subakutním stádiu. Jejím výsledkem bylo zjištění, že po aplikaci NMES došlo k vzrůstu počtu tělesných buněk a ke snížení množství intracelulární tekutiny na paretické horní končetině (Huang, 2014, s. 210). Kromě zvýšení průtoku krve má aplikace NMES na horní končetině pozitivní vliv na ovlivnění spasticity a využívá se k tréninku paretických svalů (IJzerman et al., 2009, s. 543-544). Využívá se tedy jak k ovlivnění abnormální svalové aktivity, tak i k obnovení volní svalové kontrakce. Aplikace NMES má významný účinek na snížení otoku ruky po CMP, protože aktivuje svalovou pumpu, což vede k odstranění přebytečné tekutiny z této oblasti. Dalším možným pozitivním působením této metody je růst objemu svalové síly a svalové hmoty, což jde ruku v ruce s vytvořením husté sítě kapilár v této oblasti a zlepšení krevního zásobení pak vede ke zlepšení stavu tkání (Fayez a Eldeen, 2013, s. 81-82 a 85).

4.2.4 Kinesiotaping

Základní myšlenkou kinesiotapingu je poskytnout dostatečnou stabilitu kloubu bez omezení v rozsahu pohybu. Navíc má aplikace kinesiotapu další pozitivní efekty – snižuje bolest a zvýšenou citlivost, podporuje aktivitu svalů, koriguje postavení kloubů, podporuje uvolnění hematomu a také průtok krve a lymfy. (Tsai, 2009, s. 1354). Podle studie autorek Bell a Muller (2013, s. 287) vedla aplikace kineziotapu na ruku pacientů po CMP pouze k redukcí otoku v oblasti metakarpofalangeálních a zápěstních kloubů, ale celkový výsledek terapie nebyl významný.

4.2.5 Klidové dlahy

Klidové dlahy ruky mají příznivý vliv na zvýšení rozsahu pohybu v kloubech, snížení bolesti vlivem hypertonie svalů a využívají se také pro snížení otoku. Po aplikaci dlah dochází ke zlepšení funkce celé horní končetiny. U pacientů v časném stádiu CMP bylo dosaženo skvělých výsledků ve snížení otoku, bolesti a ve zmírnění stupně spasticity. Pozitivní výsledky použití klidové dlahy či ortézy pro ovlivnění otoku závisí na čase, denní době nošení a na tvaru dlahy (Choi, 2016, s. 37-38).

4.2.6 Pasivní pohyby

Mobilizace a pasivní cvičení rozsahu pohybu nevyžaduje žádné speciální vybavení, což tyto techniky staví do výhody oproti jiným zde zmíněným. Navíc není nutné, aby byl pacient při provádění těchto metod při vědomí, takže cvičení může začít již brzy po prodělání CMP. Studie přinesla informace, že aplikace pasivního cvičení rozsahu pohybu už do 72 hodin od stanovená diagnózy vedla ke zmenšení otoku. U kontrolní skupiny byla terapie započata až po dvou týdnech od prodělání CMP a tito pacienti vykazovali vyšší stupeň edému. Autoři této studie vycházeli z předpokladu, že vlivem mozkové léze mohou být postiženy také stejnostranné končetiny. Podle toho by neprovádění pasivních cvičení na nepostižené končetině mohlo mít za následek zhoršení edému na končetině paretické (Kim, 2014, s. 150 a 155). V kombinaci s elevací je provádění pasivních pohybů účinnou metodou ke snížení edému ruky u pacientů s hemiplegií po CMP, avšak má jen krátký účinek a po čase otok opět narůstá (Miller et al., 2017, s. 442).

4.2.7 Laserová terapie

Laserová terapie je významnou metodou k ovlivnění bolesti, která se používá také v terapii omezeného rozsahu pohybu v kloubech. Studie Karabegović a kolektiv (2009, s. 60) zkoumala vliv laserové terapie na ovlivnění diagnóz syndromu bolestivého ramene a komplexního regionálního bolestivého syndromu, které vznikly po CMP. Laser byl aplikován na bolestivé body ramene a na oblast otoku dorza ruky. Ačkoliv se studie jinými diagnózami vzniklých po iktu, byl zaznamenán pozitivní vliv laserové terapie na redukci edému ruky.

4.2.8 Meridiánová akupresura

Akupresura je fyzioterapeutickou metodou vycházející z tradičních čínských postupů a teorií. Tato technika využívá tlaku na akupresní body (FYZIOklinika, 2022). Meridiánová akupresura je se v čínské medicíně používá také při rehabilitaci horních končetin u pacientů s hemiplegií po CMP. Podle čínských teorií existuje primární substance vesmíru – tzv. čchi, která má dvě složky – jin a jang. Na podkladě této filozofie se působením tlaku na meridiánové body zlepšuje cirkulaci toku čchi v těle a navozuje rovnovážný stav jin a jang. Akupresura také působí na tok krve, což může být vysvětleno podle principu Pascalova zákona – tlak působící na kapalinu v uzavřené nádobě přenáší a je stejný v každém místě kapaliny. Studie, která zkoumala účinky akupresury v terapii u pacientů po CMP ukázala, že nejenže tato metoda působí pozitivně na snížení otoku ruky, ale také na zvětšení rozsahu pohybu horních končetin, úchopu ruky, snížení bolesti ramenního kloubu a zmírňuje projevy deprese. Byla posílená funkce horních končetin a došlo ke zlepšení v oblasti ADL. Účinky meridiánové akupresury však potřebují být přezkoumány dalšími studii (Kang et al., 2009, s. 2145-2147 a 2151).

Závěr

Pro závěrečnou bakalářskou práci bylo zvoleno téma: Příčiny a terapeutické možnosti otoku ruky po cévní mozkové příhodě. Edém ruky je poměrně častým následkem CMP. Otoky vznikají při zmnožení intersticiální tekutiny vlivem poruchy lymfatického nebo žilního systému. Mezi nejčastější příčiny patří zvýšený tlak krve na žilním konci kapiláry, snížený onkotický tlak, zvýšená permeabilita kapilár, nedostatečný odtok lymfy místními cévami a zvýšený celkový objem krve. CMP je časté neurologické onemocnění, které je hlavní příčinou invalidity dospělých nad 65 let. Vzniká na podkladě nitrolebního krvácení nebo obstrukce některé mozkové tepny. Podle místa a rozsahu léze se pak projeví typické symptomy. Poškození horní končetiny je spojováno s lézí v oblasti karotického povodí. Nejčastěji se na horní končetině projeví paréza, spasticita, postižení somatosenzorických funkcí a svalové koordinace. Paréza, spasticita a hyposenzibilita také doprovázejí otok ruky po CMP. Edém ruky má negativní dopad na funkci ruky, omezuje vykonávání ADL a snižuje kvalitu života pacienta.

Existuje řada metod pro diagnostiku otoku ruky. Nejpoužívanější z nich je volumetrie a měření obvodu pomocí krejčovského metru. Méně často využívanými technikami jsou bioimpedanční spektroskopie a 3D zobrazovací metody využívající laser. Léčba otoku je komplexní. Důraz je kladen na prevenci, ale i přesto není zaručeno, že se otok nerozvine. Svě místo v terapii má farmakoterapie, fyzioterapie i chirurgie. Z farmak se nejčastěji aplikují proteázy a venofarmaka, která mají komplexní mechanismus účinku a působí jak na žilní, tak i na lymfatický systém. V rehabilitační léčbě jsou využívány hlavně metody fyzikální terapie. Je zřejmé, že neexistuje jediná nejefektivnější metoda k řešení otoku ruky po CMP. Klasické přístupy jako je elevace, komprese bandážováním, pasivní a aktivní cvičení by se měly doplňovat dalšími metodami. Otok způsobený nedostatečným odtokem lymfy se řeší komplexní dekongestivní fyzikální terapií, která zahrnuje hlavně manuální a přístrojovou lymfodrenáž, bandážování a cvičení s kompresí. Je to metoda pro řešení lymfedému, ale v dohledaných zdrojích nebylo uvedeno, zda se využívá také při terapii otoku ruky po CMP. Z fyzikální terapie se dále využívá pneumtická kompresní terapie a neuromuskulární elektrická stimulace. Dále se využívá také dlahování ruky nebo aplikace kinesiotapu. Studie přicházejí také s alternativní metodou terapie otoků ruky po CMP, kterou je meridiánová akupresura.

Sumarizované informace by mohly být podkladem pro další výzkumy a studie, které by se měly zaměřit například na vliv přidružených komorbidit CMP na otok ruky nebo na terapii otoku v jednotlivých stádiích CMP.

Referenční seznam

AMBROŽ, D., 2022. Diferenciální diagnostika chronických otoků dolních končetin. *Vnitř Lék.* 68(3). 181-184. doi:10.36290/vnl.2022.036.

BELL, A., MULLER, M. 2013. Effects of kinesio tape to reduce hand edema in acute stroke. *Topics in stroke rehabilitation.* 20(3). 283-8. doi: 10.1310/tsr2003-283.

BOOMKAMP-KOPPEN, H., VISSER-MEILY, J., POST, M., PREVO, A. 2005. Poststroke hand swelling and oedema: prevalence and relationship with impairment and disability. *Clinical Rehabilitation.* [online]. 19 (5), 552-559, [cit. 2021-11-14]. ISSN 1477-0873. Dostupné z: doi 10.1191/0269215505cr846oa.

CAREY L. M., MATYAS T. A. 2011. Frequency of discriminative sensory loss in the hand after stroke in a rehabilitation setting. *Journal of Rehabilitation Medicine.* 43(3). 257-63. doi: 10.2340/16501977-0662.

Cerebrovaskulární manuál, 2022 [online]. GOLDEMUND, D. Copyright © 2022. [cit. 10.06.2022]. Dostupné z: <https://www.manual-cmp.cz>

Čas je mozek. [online]. TOMEK, A. Copyright © 2022. [cit. 20.07.2022]. Dostupné z: <https://www.casjemozek.cz/#>.

ČIHÁK, R. 2016. *Anatomie*. Třetí vydání. Praha: Grada. ISBN 978-80-247-5636-3.

DEWEY, W.S., HEDMAN, T.L., CHAPMAN, T.T., WOLF, S.E., HOLCOMB, J.B. 2007. The Reliability and Concurrent Validity of the Figure-of-Eight Method of Measuring Hand Edema in Patients with Burns. *Journal of Burn Care & Research.* 28, 157–162. doi:10.1097/bcr.0b013e31802c9eb9.

DOMBROWSKI, S.U., WHITE, M., MACKINTOSH, J.E., GELLERT, P., ARAUJO-SOARES, V., THOMSON, R.G., RODGERS, H., FORD, G.A., SNIEHOTTA, F.F. 2015. *The Stroke 'Act FAST' Campaign: Remembered but Not Understood?* International Journal of Stroke 10, 324–330. doi:10.1111/ijis.12353

DYLEVSKÝ, I. *Speciální kineziologie*. Praha: Grada, 2009. ISBN 978-80-247-1648-0.

EHLER, E. KOPAL, A. MANDYSOVÁ P. LATTA J. Komplikace ischemické cévní mozkové příhody: Complications of ischaemic stroke. *Neurologie pro praxi*. Olomouc: SOLEN, 2011, 12(2), 125-130. ISSN 1803-5280.

FAYEZ, E. S. M., ELDEEN, H. E. 2013. Neuromuscular electrical stimulation versus intermittent pneumatic compression on hand edema in stroke patients. *Indian Journal of Physiotherapy and Occupational Therapy*. 7(1). 81-86. Retrieved from <https://www.proquest.com/scholarly-journals/neuromuscular-electrical-stimulation-versus/docview/1373183640/se-2>.

FYZIOklinika. 2022. [online]. Copyright © 2011–2022 FYZIOklinika s.r.o. [cit. 23.07.2022]. Dostupné z: <https://www.fyzioklinika.cz/poradna/clanky-o-zdravi/100-akupresura>.

GEBRUERS, N. 2011. Secondary edema in patients with stroke: Actigraphic and volumetric evaluation. *ProQuest Dissertations Publishing*. [online]. 111-124, [cit. 2021-11-14]. ISBN 978-1-124-60433-6. Dostupné z: <https://www.proquest.com/dissertations-theses/secondary-edema-patients-with-stroke-actigraphic/docview/872553469/se-2?accountid=16730>.

GIANG T. A., ONG A. W. G., KRISHNAMURTHY K., FONG K. N. K. 2016. Rehabilitation Interventions for Poststroke Hand Oedema: A Systematic Review. *Hong Kong Journal of Occupational Therapy*. 27(1). 7-17. doi: 10.1016/j.hkjot.2016.03.002.

GUSTAFSSON, L., PATTERSON, E., MARSHALL, K., BENNETT, S., BOWER, K. 2016. Efficacy of Compression Gloves in Maintaining Edema Reductions After Application of Compression Bandaging to the Stroke-Affected Upper Limb. *American Journal of Occupational Therapy*. 70(2). 1-9. doi: 10.5014/ajot.2016.017939.

HIDDING, J. T., VIEHOFF, P. B., BEURSKENS, C. H. G., VAN LAARHOVEN, H. W. M., NIJHUIS-VAN DER SANDEN, M. W. G., VAN DER WEES, P. J., 2016. Measurement Properties of Instruments for Measuring of Lymphedema: Systematic Review. *Physical Therapy*. 96. 1965–1981. doi:10.2522/ptj.20150412

HIRMEROVÁ, J., 2018. Pharmacotherapy of the symptoms of chronic venous insufficiency. *Interní medicína pro praxi* 20 (5), 227–232. doi:10.36290/int.2018.040

HUANG, S., WONG, A., CHUANG, Y., LIU, Y., TSAI, W., WANG, J. 2014. Effects of neuromuscular electrical stimulation on arterial hemodynamic properties and body composition in paretic upper extremities of patients with subacute stroke. *Biomedical Journal*. 37(4). 205-210. doi:<http://dx.doi.org/10.4103/2319-4170.117892>.

HUDÁK, R. KACHLÍK, D. *Memorix anatomie*. 4. vydání. Praha: Triton, 2017. ISBN 978-80-7553-420-0.

CHOI, J., MA, S., SONG, B. 2016. The effect of resting hand splint on hand pain and edema among patients with stroke. *Journal of Ecophysiology and Occupational Health*, 16(1), 37-41. doi:<http://dx.doi.org/10.15512/joeoh/2016/v16i1&2/15635>

IJZERMAN, M. J., RENZENBRINK, G. J., GEURTS, A. C. 2009. Neuromuscular stimulation after stroke: from technology to clinical deployment. *Expert review of neurotherapeutics*. 9(4). 541-52. doi: 10.1586/ern.09.6.

JONES, L., A. a LEDERMAN, S., J. *Human Hand Function*. New York: Oxford, 2006. ISBN 13-978-0-19-517315-4.

KALVACH, P. *Mozkové ischemie a hemoragie*. 3., přeprac. a dopl. vyd. Praha: Grada, 2010. ISBN 978-80-247-2765-3.

KANG, H. S., SOK, S. R., KANG, J. S. 2009. Effects of meridian acupuncture for stroke patients in Korea. *Journal of Clinical Nursing*. 18(15), 2145-2152. <https://doi.org/10.1111/j.1365-2702.2008.02522.x>

KAPANDJI, A. *The physiology of the joints: annotated diagrams of the mechanics of the human joints*. Volume 1, Upper limb. 5th ed. Přeložil Louis Honoré. Edinburgh: Churchill Livingstone, 1982, ISBN 978-81-312-2100-6.

KARABEGOVIĆ A, KAPIDZIĆ-DURAKOVIĆ S, LJUCA F. 2009. Laser therapy of painful shoulder and shoulder-hand syndrome in treatment of patients after the stroke. *Bosnian journal of basic medical sciences*. 9(1). 59-65. doi: 10.17305/bjbms.2009.2858.

KIM, H. J., LEE, Y., SOHNG K. 2014. Effects of bilateral passive range of motion exercise on the function of upper extremities and activities of daily living in patients with acute stroke. *Journal of physical therapy science*. 26 (1). 149-56. doi:10.1589/jpts.26.149

KNIGHT-GREENFIELD, A., NARIO, J.J.Q., GUPTA, A., 2019. Causes of Acute Stroke. *Radiologic Clinics of North America* 57, 1093–1108.. doi:10.1016/j.rcl.2019.07.007

KOLÁŘ, P. *Rehabilitace v klinické praxi*. Praha: Galén, 2009. ISBN 978-80-7262-657-1.

KUNKEL A, KOPP B, MÜLLER G, VILLRINGER K, VILLRINGER A, TAUB E, FLOR H. 1999. Constraint-induced movement therapy for motor recovery in chronic stroke patients. *Archives of physical medicine and rehabilitation*. 80(6). 624-628. doi: 10.1016/s0003-9993(99)90163-6.

LANG, C. E., BLAND, M. D., BAILEY, R.R., SCHAEFER, S.Y., BIRKENMEIER, R. L. 2013. Assessment of upper extremity impairment, function, and activity after stroke: foundations for clinical decision making. *Journal of Hand Therapy*. 26(2), 104-115. doi: 10.1016/j.jht.2012.06.005.

LLANOS, C., GAN, E.Y., CHEN, J., LEE, M. J., KILBREATH, S. L., DYLKE, E. S. 2021. Reliability and Validity of Physical Tools and Measurement Methods to Quantify Hand Swelling: A Systematic Review. *Physical Therapy*. 101 (2). doi:10.1093/ptj/pzaa206

MILLER, L. K., JEROSCH-HEROLD, C., SHEPSTONE, L. 2017. Effectiveness of edema management techniques for subacute hand edema: A systematic review. *Journal of Hand Therapy*. 30(4). 432-446. doi: 10.1016/j.jht.2017.05.011.

MUSIL, D. 2003. Konzervativní ambulantní léčba symptomů chronické žilní insuficience. *Interní medicína pro praxi*. Olomouc: SOLEN. 5 (7). 371-372. ISSN 1803-5256.

NAVRÁTILOVÁ, Z., 2009. Účinek Detralexu v léčbě otoků žilní etiologie Výsledky studie EDET (Efficacy of Detralex in Edema Treatment). *Interní medicína pro praxi*. Olomouc: SOLEN. 11(2). 87–90. ISSN 1803-5256.

PODĚBRADSKÝ, J., PODĚBRADSKÁ, R. 2009. *Fyzikální terapie: manuál a algoritmy*. Praha: Grada, ISBN 978-80-247-2899-5.

ROKYTA, Richard. *Fyziologie a patologická fyziologie: pro klinickou praxi*. Praha: Grada Publishing, 2015. ISBN 978-80-247-4867-2.

RUSNÁKOVÁ, H., 2012. Venofarmaká v klinickej praxi. *Via practica*. Bratislava: SOLEN. 9 (6). ISSN 1336-4790.

SEIDL, Z. *Neurologie pro studium i praxi*. 2., přeprac. a dopl. vyd. Praha: Grada, 2015. ISBN 978-80-247-5247-1.

SONG, X., SHIRDI SHANKARA VAN, D. V., LIU, L., WOUDA, F. J., WANG, H., & SHULL, P. B. 2022. Activities of daily living-based rehabilitation system for arm and hand motor function retraining after stroke. *Transactions on Neural Systems and Rehabilitation Engineering*. 30. 621-631. doi: <https://doi.org/10.1109/TNSRE.2022.3156387>

ŠTEFELA, J. 2022. Úvod do centrální nervové soustavy. [online]. Praha: 3. LF UK, 2022 [cit. 2022-04-01]. Dostupné z: <http://www.cnsonline.cz/?p=285>

ŠTĚTKÁŘOVÁ, I., 2012. Léčba spasticity u dospělých. *Medicina pro praxi* [online]. 9(3), 124-127 [cit. 2022-06-20]. ISSN 1803-5310. Dostupné z: <https://www.medicinapropraxi.cz/pdfs/med/2012/03/07.pdf>

ŠTĚTKÁŘOVÁ, I., 2013. Mechanismy spasticity a její hodnocení. *Česká a slovenská neurologie a neurochirurgie* [online]. 76/109(3), 267-280 [cit. 2022-06-20]. ISSN 1802-4041. Dostupné z: <https://www.csnn.eu/casopisy/ceska-slovenska-neurologie/2013-3-9/mechanizmy-spasticity-a-jeji-hodnoceni-40575/download?hl=cs>

ŠTRINCLOVÁ, J., 2009. Co lze očekávat od lymfodrenáží. *Interní Med.* Olomouc: SOLEN. 1(9). 422–424. ISSN 1803-5256. 1

TSAI, H. J., HUNG, H. C., YANG, J. L., HUANG, C. S., TSAUO, J. Y. 2009. Could Kinesio tape replace the bandage in decongestive lymphatic therapy for breast-cancer-related lymphedema? A pilot study. *Support Care Cancer*. 17(11). 1353-60. doi: 10.1007/s00520-009-0592-8.

Ústav zdravotnických informací a statistiky České republiky. *Hospitalizovaní a zemřelí na cévní nemoci mozku v ČR v letech 2003-2010*. [online]. Praha: ÚZIS ČR, 2012 [cit. 2022-6-10]. Dostupné z: https://www.uzis.cz/sites/default/files/knihovna/03_12.pdf

Ústav zdravotnických informací a statistiky České republiky. *Regionální zpravodajství Národního zdravotnického informačního systému* [online]. Praha: ÚZIS ČR, 2016 [cit. 2022-6-10]. Dostupné z: <https://reporting.uzis.cz/cr/index.php?pg=statisticke-vystupy--ukazatele-zdravotniho-stavu--dalsi-onemocneni--mozkova-mrtvice>

VÉLE, F. *Kineziologie: přehled klinické kineziologie a patokineziologie pro diagnostiku a terapii poruch pohybové soustavy*. Vyd. 2. Praha: Triton, 2006. ISBN 8072548379.

VIRANI S. S., ALONSO A., APARICIO H.J. et al. 2021. American Heart Association Council on Epidemiology and Prevention Statistics Committee and Stroke Statistics Subcommittee. Heart Disease and Stroke Statistics-2021 Update: A Report From the American Heart Association. *Circulation*. 23, 143(8). 498-540. doi: 10.1161/CIR.0000000000000950.

VÍTOVEC, J., ŠPINAR, J., ŠPINAROVÁ, L. 2019. Innovations in pharmacological treatment of heart failure. *Vnitřní lékařství* 65, 611–619. doi:10.36290/vnl.2019.107.

VYSKOTOVÁ, J., KREJČÍ, I., MACHÁČKOVÁ, K. *Terapie ruky*. Olomouc: Univerzita Palackého v Olomouci, 2021. ISBN 978-80-244-5767-3.

WISSEL J., MANACK A., BRAININ M., 2013. Toward an epidemiology of poststroke spasticity. *Neurology*. 80 (3) 13–19. <https://doi.org/10.1212/WNL.0b013e3182762448>.

ZAJÍCOVÁ, S., 2016. Lymfedém – novinky v léčbě. *Dermatol. Praxi*. 10(1). 28–31. ISSN 1803-5337. doi: 10.36290/der.2016.007.

Seznam zkratek

ACA	arteria cerebri anterior
ACM	arteria cerebri media
ACP	arteria cerebri posterior
ADL	activities of daily living
CMP	cévní mozková příhoda
hCMP	hemoragická cévní mozková příhoda
iCMP	ischemická cévní mozková příhoda
NMES	neuromuskulární elektrická stimulace
TIA	tranzitorní ischemická ataka

Seznam obrázků

Obrázek 1 Cévní zásobení mozku (Štefela, 2022).....	16
Obrázek 2 Bordmannova klasifikace korových oblastí. Při současném zasažení arey 4 a 6 se rozvíjí spasticita. (Čihák, 2016, s. 443).....	23
Obrázek 3 Osmičkové měření obvodu ruky (Llanos et al., 2021, str. 12).....	26

Seznam tabulek

Tabulka 1 Mozkové tepny a zásobení mozkových oblastí (Hudák, 2017, s. 472-473)	17
---	----