



Zdravotně  
sociální fakulta  
Faculty of Health  
and Social Sciences

Jihočeská univerzita  
v Českých Budějovicích  
University of South Bohemia  
in České Budějovice

## Možnosti fyzioterapie u M.Osgood-Schlatter mladých fotbalistů

# BAKALÁŘSKÁ PRÁCE

Studijní program: [SPECIALIZACE VE ZDRAVOTNICTVÍ](#)

**Autor:** Michaela Denemarková

**Vedoucí práce:** Mgr. Martina Tichá

České Budějovice 2021

## **Prohlášení**

Prohlašuji, že svoji bakalářskou/diplomovou práci s názvem „*Možnosti fyzioterapie u M.Osgood-Schlatter mladých fotbalistů*“ jsem vypracoval/a samostatně pouze s použitím pramenů v seznamu citované literatury.

Prohlašuji, že v souladu s § 47b zákona č. 111/1998 Sb. v platném znění souhlasím se zveřejněním své bakalářské/diplomové práce, a to v nezkrácené podobě elektronickou cestou ve veřejně přístupné části databáze STAG provozované Jihočeskou univerzitou v Českých Budějovicích na jejích internetových stránkách, a to se zachováním mého autorského práva k odevzdanému textu této kvalifikační práce. Souhlasím dále s tím, aby toutéž elektronickou cestou byly v souladu s uvedeným ustanovením zákona č. 111/1998 Sb. zveřejněny posudky školitele a oponentů práce i záznam o průběhu a výsledku obhajoby bakalářské/diplomové práce. Rovněž souhlasím s porovnáním textu mé bakalářské/diplomové práce s databází kvalifikačních prací Theses.cz provozovanou Národním registrem vysokoškolských kvalifikačních prací a systémem na odhalování plagiátů.

V Českých Budějovicích dne 10. 8. 2021

### **Poděkování**

Děkuji Mgr. Martině Tiché za vedení mé bakalářské práce, za její cenné poznámky a připomínky.

Dále bych chtěla poděkovat pacientům a jejich rodičům za skvělou spolupráci.

# **Možnosti fyzioterapie u M.Osgood-Schlatter mladých fotbalistů**

## **Abstrakt**

Tato bakalářská práce se zaměřuje na zpracování všech možných léčebných postupů, které mohou být využity v problematice M.Osgood-Schlatter mladých fotbalistů. V teoretické části práce jsou zpracovány anatomické, etiologické a epidemiologické souvislosti s problematikou ze zahraniční i české odborné literatury. Součástí praktické části jsou kazuistiky vybraných pacientů z fotbalových klubů z Prahy a okolí. Vytvořená cvičební jednotka obsahovala tyto metody: myofasciální masáž dle Stricklandové, techniky foam rollu, protažení zkrácených a posilování oslabených svalů, u každého pacienta byly přidány také individuální terapie. Praktická část probíhala po dobu šesti týdnů a účinnost terapie byla prokázána srovnáním výsledků vstupních a výstupních kineziologických rozborů. Po uplynutí terapie došlo k příznivému ovlivnění bolesti u všech pacientů a ke zlepšení celkového fyzického stavu, avšak pro lepší účinek bych doporučila delší dobu trvání terapie.

K dosažení dalšího cíle byl vytvořen krátký dotazník, který byl rozdán mezi trenéry, rodiče a hráče. Z výsledků vyplněného dotazníku vyšla poměrně velká neinformovanost o dané problematice mezi rodiči a hráči. V souvislosti s touto skutečností, bakalářská práce obsahuje informační letáček, jehož součástí jsou rady k prevenci a ke kompenzaci stran dalšího období.

Z poznatků získaných při vypracování této bakalářské práce dochází k velkému přetěžování mladých sportovců. Z toho pramení velké množství sportovních úrazů u sportujících dětí, přičemž spolupráce s fyzioterapeuty ve sportovních klubech je minimální.

## **Klíčová slova**

M.Osgood-Schlatter, fyzioterapie, přetěžování, informační letáček, dotazník.

# **Option of physiotherapy at M.Osgood-Schlatter young soccer players**

## **Abstract**

This bachelor thesis focuses on the elaboration of all possible treatments that can be used in the problem of M.Osgood-Schlatter of young football players. In the theoretical part of the thesis the anatomical, etiological and epidemiological background of the problem from the foreign and Czech literature is elaborated. The practical part includes case reports of selected patients from football clubs in Prague and its surroundings. The developed exercise unit included the following methods: myofascial massage according to Strickland, foam roll technique, stretching and strengthening of shortened and weakened muscles, individual therapies were also added for each patient. The practical part was carried out over a period of six weeks and the effectiveness of the therapy was demonstrated by comparing the results of the input and output kinesiological analyses. At the end of the therapy there was a positive effect on pain in all patients and an improvement in general physical condition, but for a better effect I would recommend a longer duration of therapy.

A short questionnaire was developed and distributed to the coaches, parents and players to further the objective. From the results of the questionnaire, there was quite a lot of lack of awareness about the issue among parents and players. In relation to this fact, the bachelor thesis includes an information sheet, which includes advice on prevention and to compensate the parties of the next period.

From the findings obtained in the preparation of this bachelor thesis, there is a great overuse of young athletes. This results in a large number of sports injuries in sports children, with minimal cooperation with physiotherapists in sports clubs.

## **Key words**

M.Osgood-Schlatter, physiotherapy, overload, information sheet, questionnaire.

# Obsah

Úvod .....	8
<b>1 Teoretická část.....</b>	<b>9</b>
1.1 Anatomie kolenního kloubu.....	9
1.2 Vazivový aparát.....	9
1.2.1 Menisky (meniscus lateralis et medialis) .....	10
1.2.2 Patella.....	10
1.2.3 Svaly kolene.....	11
1.3 Kineziologie kolenního kloubu .....	11
1.4 M. Osgood-Schlatter .....	12
1.4.1 Epidemiologie.....	12
1.4.2 Etiologie.....	13
1.4.3 Prevence.....	13
1.5 Klinické vyšetření .....	14
1.6 Diferenciální diagnostika.....	15
1.6.1 Osteochondrosis dissecans .....	15
1.6.2 Chondropatie česky.....	15
1.6.3 Skokanské koleno .....	16
1.6.4 Aplazie, hypoplazie a dysplazie patelly .....	16
1.6.5 Ostatní onemocnění.....	16
1.7 Zobrazovací metody.....	17
1.7.1 Rentgenové vyšetření .....	17
1.7.2 Ultrasonografie .....	17
1.7.3 Magnetická rezonance .....	17
1.8 Možnosti léčby .....	18
1.8.1 Chirurgická léčba .....	18
1.8.2 Konzervativní léčba .....	19
1.8.3 Vybrané metodické postupy .....	20
<b>2 Praktická část.....</b>	<b>24</b>
2.1 Cíl práce.....	24
2.2 Hypotézy .....	24
2.3 Metodika práce .....	24
2.4 Průběh praktické části.....	26
2.5 Kazuistika pacienta č. 1 .....	29
2.5.1 Vstupní kineziologický rozbor .....	29

2.5.2	Rehabilitační plán.....	30
	Krátkodobý fyzioterapeutický plán .....	30
	Dlouhodobý fyzioterapeutický plán .....	31
2.5.3	Průběh praktické části.....	31
2.5.4	Výstupní kineziologický rozbor.....	32
2.6	Kazuistika pacienta č. 2 .....	33
2.6.1	Vstupní kineziologické vyšetření.....	33
2.6.2	Rehabilitační plán.....	35
	Krátkodobý rehabilitační plán .....	35
	Dlouhodobý rehabilitační plán.....	35
2.6.3	Průběh terapie .....	35
2.6.4	Výstupní kineziologický rozbor.....	37
2.7	Kazuistika pacienta č. 3 .....	38
2.7.1	Vstupní kineziologický rozbor .....	38
2.7.2	Rehabilitační plán.....	40
	Krátkodobý fyzioterapeutický plán .....	40
	Dlouhodobý fyzioterapeutický plán .....	40
2.7.3	Průběh terapie .....	40
2.7.4	Výstupní kineziologický rozbor.....	41
2.8	Porovnání vstupních kineziologických vyšetření.....	43
2.9	Zhodnocení účinnosti terapie .....	43
2.10	Doporučení stran kompenzace .....	44
2.11	Zmapování informovanosti .....	45
2.12	Verifikace hypotéz.....	46
2.13	Informační letáček .....	46
<b>3</b>	<b>Diskuse.....</b>	<b>48</b>
<b>4</b>	<b>Závěr .....</b>	<b>50</b>
<b>5</b>	<b>Seznam literatury .....</b>	<b>51</b>
<b>6</b>	<b>Seznam obrázků.....</b>	<b>54</b>
<b>7</b>	<b>Seznam tabulek.....</b>	<b>55</b>
<b>8</b>	<b>Seznam příloh .....</b>	<b>56</b>

## Úvod

V této bakalářské práci se budu zabývat problematikou Morbus Osgood-Schlatter (dále jen „MOS“). Tato diagnóza se nejčastěji vyskytuje u aktivně sportujících dětí ve věku 12-14 let, a to převážně u chlapců. Na vzniku onemocnění se podílí přetěžování extenzorového aparátu kolene a nedostatečný kostní věk. Pacienti trpí bolestivostí na přední straně kolene, která se stupňuje při fyzické aktivitě, dále otoky a záněty. Nejčastěji se vyskytuje u sportů, jako například fotbal, basketbal, volejbal a také u těch, kde převládají výskoky a změny směru. Prvotní léčbou je klid a omezení pohybové aktivity, bohužel se v praxi setkávám s úplným opakem a pacienti dále sportují. Onemocnění se u dětí objevuje čím dál častěji, a to také z toho důvodu, že tréninkový plán málokdy zahrnuje kompenzační cvičení a děti jsou často přetěžované. Dalším významným faktorem ve zvyšování počtů případů MOS je nevědomost jak rodičů, tak i trenérů o této problematice, proto součástí této bakalářské práce bude zmapování informovanosti mezi rodiči a trenéry a jejich následná edukace. Důležitost fyzioterapie u MOS je často nedoceňována a není na ní kladena velká pozornost, proto cílem mé bakalářské práce je zmapování možnosti fyzioterapie v této problematice, její aplikace v praxi a popis účinnosti.



# 1 Teoretická část

## 1.1 Anatomie kolenního kloubu

Kolenní kloub je tvořen spojením distální části stehenní kosti, česky a proximální části holenní kosti. Distální část femuru vytváří hlavici kolenního kloubu, kdy ke spojení dochází ve 3 místech. První místo spojení je v oblasti tibiálního kondylu stehenní kosti, druhé místo je v oblasti fibulárního kondylu. Třetí místo je v patellofemorálním spojení, kdy mezi styčnými plochami zevního a vnitřního kondylu femuru je ploška, ve které klouže patella. Kloubní pouzdro se upíná na kosti stehenní 0,5-2 cm od okrajů kloubní chrupavky, z čehož vyplývá, že epikondyly jsou umístěné mimo kloubní pouzdro. Na kosti holenní a na česce se kloubní pouzdro upíná na okraji chrupavky (Trnavský, 2006).

## 1.2 Vazivový aparát

Vazivový aparát zesilující kolenní kloub je tvořen ze dvou částí (Obr. 1):

### **Ligamenta kloubního pouzdra:**

Na ventrální straně kloubního pouzdra se nachází šlacha m.quadriceps femoris, která po připojení na patellu přechází a pokračuje jako ligamentum patellae. Vazy, které probíhají po stranách patelly, se nazývají retinacula patellae.

Po stranách kloubního pouzdra se nachází ligamentum collaterale tibiale et fibulae. Tyto dva vazy zajišťují stabilitu kolenního pouzdra při extenzi kolene a upínají se na příslušném epikondylu femuru a dále jdou přes tibií až na hlavici fibuly.

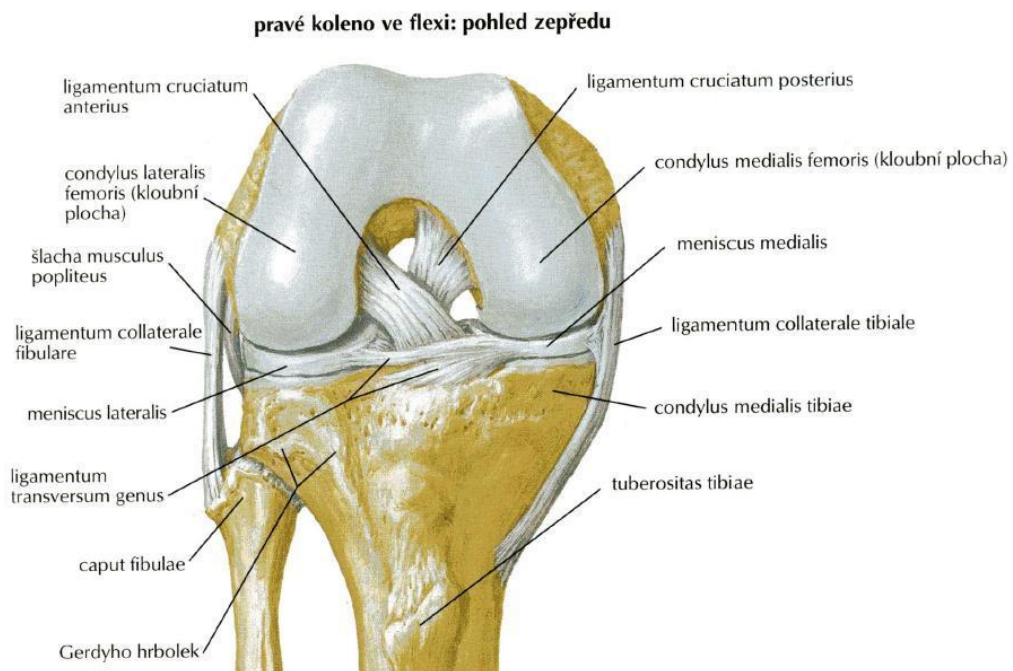
Na dorzální straně pouzdra se nachází ligamentum popliteum obliquum a ligamentum popliteum arcuatum (Vančurová 2012; Čihák 2011).

### **Nitrokloubní vazy**

Vazy, které zajišťují spojení femuru a tibie se nazývají ligamenta cruciata genus (neboli zkřížené vazy). Zkřížené vazy a to jak přední, tak i zadní zajišťují odolnost kolena při flexi. Další významnou funkci představuje omezení vnitřní rotace v kloubu.

Ligamentum transversum genus se nachází v kloubním pouzdře, v tukové plica alaris.

Ligamentum meniscofemorale posterius et anterius jsou vazy, které stabilizují dorzální cíp laterálního menisku (Čihák, 2011).



Obr. 1 - Vazivový aparát kolenního kloubu (Netter, 2016)

### 1.2.1 Menisky (*meniscus lateralis et medialis*)

Menisky jsou lamely, které jsou na svém obvodu tvořeny z hustého vaziva. Husté vazivo poté přechází v chrupavku vazivovou. Menisky se od sebe liší velikostí a tvarem. **Meniscus medialis** má tvar poloměsíčitý a oproti meniscus lateralis je větší. Rohy menisku jsou zakončeny na přední i zadní interkondylární ploše. Významnou roli hraje fakt, že k menisku je ve střední čáře přirostlý vnitřní kolaterální vaz. Tento fakt zajišťuje kolenu fixaci ve třech místech a tudíž je meniskus i méně pohyblivý. Zároveň má mediální meniskus větší predispozice k vzniku traumatu. **Meniscus lateralis** má naopak tvar kruhový. Přední roh menisku je zakončený v blízkosti předního zkříženého vazy. Zadní roh dosahuje na zadní interkondylární plochu. Zevní meniskus je pohyblivější a to převážně při 15-30° flexe a to z důvodu toho, že je fixován pouze v jednom místě (Dylevský, 2009).

### 1.2.2 Patella

Patella (neboli česka) je největší sezamskou kostí v lidském těle. Svým tvarem připomíná trojúhelník, jehož výška je zhruba 4-5 cm. Šlacha m.quadriceps femoris se zde upíná na proximální část patelly, sval dále přechází přes ventrální část česky jako

m.rectus femoris a upíná se do lig.patellae. Kloubní plocha česky je rozdělena pomocí crista patellae na laterální (větší) a mediální (menší). Kloubní chrupavka je nejmohutnější v centrální části česky, kdy může být vysoká až 4-7 mm, směrem k periférii chrupavky ubývá (Bartoníček, 2004).

### **1.2.3 Svaly kolene**

#### **Extenzory kolenního kloubu**

M. quadriceps femoris je hlavním extenzorem kolene a je tvořen dvoukloubovým m. rectus femoris, m. vastus medialis, m.vastus intermedius a m.vastus lateralis. Mm.vasti začínají na různých úrovních linea intertrochanterica a labium lineae asperae. Dále můžeme zmínit m.articularis genus, který odstupuje od m.vastus intermedius. Ten zajišťuje vytažení kloubního pouzdra proximálně během extenze.

**M.rectus femoris** je složen ze dvou hlav:

1. Caput rectum začíná na spina iliaca anterior inferior
2. Caput reflexum začíná nad acetabulem.

Všechny tyto složky čtyřhlavého svalu se spojují nad česku a následně se na ni upínají. Vlastní úpon svalu na tuberostitas tibiae zajišťuje ligamentum patellae.

#### **Flexory kolenního kloubu**

Flexory se nacházejí na dorsální straně stehna a tvoří jej tři svaly: m. biceps femoris, m.semitendinosus, m. semimembranosus. Začátek těchto svalů je identický, všechny jdou od tuber ischiadicum a upínají se pod kolenním kloubem. Přesněji na laterální straně (m.biceps femoris) a na mediální straně (m.semitendinosus a m.semimembranosus). Hlavní funkci představuje flexe kolenního kloubu, mezi pomocnou funkci řadíme extenzi kyčelního kloubu (Čihák, 2011).

### **1.3 Kineziologie kolenního kloubu**

*„Jako základní postavení kolenního kloubu označujeme nulovou flexi.“ (Kolář et al., 2009, s. 162). Z nulového postavení dále můžeme dosáhnout extenčního pohybu, který činí 5° (hyperextenzi). Někdy se můžeme u pacientů setkat s hyperextenzí, která přesahuje hranici 5°, avšak nesmí překročit 15° hranici. Pokud je koleno v nulové flexi,*

dochází k napínání vazivového aparátu na dorsální straně kloubu a femur, tibiie a menisky na sebe naléhají. Všechny tyto faktory pak vyvolávají stav, který se nazývá uzamknuté koleno. Díky tvaru kloubních ploch, kloubním vazům a meniskům jsou připisovány iniciální rotace k základním pohybům v kolenu (iniciální rotace na začátku flexe a na konci extenze).

### **Pohyb flexe-extenze**

1. Rotační pohyby začínají v prvních 5° flexe, kdy dochází k otáčení tibiie směrem dovnitř. Během toho dochází k uvolnění ligamentum cruciatum anterius a následně vzniká stav označující se jako odemknuté koleno. S narůstající flexí se zvětšuje rozsah rotačních pohybů, zejména při prvních 30°. K největšímu nárůstu rotace dochází zhruba při 45-90° flexi.
2. K valivému pohybu dochází mezi kondyly femuru a plochou, která je tvořena tibií a menisky. Tento pohyb umožňuje flexi po počáteční rotaci a je uskutečňována v meniskofemorálních kloubech.
3. Posuvný pohyb odehrávající se mezi kondyly a tibiální plochou umožňuje dokončení flexe. Na konci flexe dochází ke změně tvaru menisků a s kondyly se posouvají po tibií směrem dozadu. K posuvnému pohybu tedy dochází v konečné fázi flexe a to v meniskotibiálním kloubu.

Během extenze probíhá děj opačně, začíná posuvným pohybem dopředu. Dále dochází k valivému pohybu mezi femurem a kondyly a končí závěrečnou rotací. Závěrečná rotace umožňuje opětné uzamknutí kolene (Kolář et al., 2009).

## **1.4 M. Osgood-Schlatter**

### **1.4.1 Epidemiologie**

Mezi nejčastější příčiny způsobující bolesti kolen u sportujícího adolescenta je Morbus Osgood-Schlatter. Výskyt onemocnění je přibližně od 10 do 15 roku života u chlapců a od 8 až 13 roku u dívek. Prevalence je častější u chlapců, kdy sportovní aktivita zahrnuje běh a skákání. Prevalence u jedinců od 12 do 15 roku života činí 9,8% (11,4% u chlapců, 8,3% u dívek). Bilaterální příznaky se vyskytují zhruba u 20% až 30% pacientů (Smith, 2020).

### **1.4.2 Etiologie**

Příčina onemocnění není zcela známá, existuje však několik teorií. Jedna z teorií ukazuje na možný vliv opakované kontrakce extenzorového aparátu kolene, která zapříčiní parciální mikroavulze chondrofibro-kostního tibiálního tuberkulu. Tento stav je pak dále podporován činnostmi jako běh, skok a tudíž se vyskytuje u atletických pacientů (Gregory, 2019). Willner uvedl, že vnitřní rotace nohy a valgozita kolen mohou mít úzkou souvislost s MOS a nachází se u 78 % pacientů s tímto onemocněním. Demirag a jeho kolektiv porovnávali úpon patelární šlachy u 15 pacientů s MOS s 15 zdravými adolescenty pomocí magnetické rezonance. Gigante, studoval vztah mezi MOS a torzními abnormality dolních končetin, a zjistil výrazné zvýšení condylo-malleolárního úhlu a zevní tibiální rotaci u pacientů s MOS (Šarčević, 2008).

Kaneuchi a spol. ve své studii popisují vztah mezi kostní zralostí s patogenezi MOS pomocí ultrasonografie. Zkoumaný vzorek tvořilo 731 japonských basketbalistů ve věku 6-14 let. Pomocí ultrasonografie byla u všech účastníků vyhodnocena kostní zralost a srovnána s Ehrenbergovou klasifikací. Dále byla zkoumaná prevalence symptomatické formy MOS a věková, pohlavní specifická prevalence v souvislosti s kostním zráním. Výsledkem studie bylo prokázáno dokončené kostní zrání o 1-2 roky dříve u žen, prevalence symptomatologické formy byla 6,8% (muži 6,4%, ženy, 7,2%) a stoupá s věkem a kostní zralostí. Zvýšené riziko pro vznik MOS je výrazně vyšší ve stadiu A - chrupavčitý stupeň a ve stadiu E - stupeň epifyzy (Kaneuchi et.al, 2018).

### **1.4.3 Prevence**

K prostředkům prevence řadíme prohlídky u sportovního lékaře, ve kterých dochází k vyloučení možných sportovních úrazů, ale i kardiovaskulární onemocnění a epilepsii. Další preventivní složkou je výchovná činnost buď individuální, nebo formou přednášek. Při dodržování zásad zátěžové fyziologie, to znamená přiměřená tělesná a duševní připravenost a soustavná cílevědomost přispívá k prevenci. Preventivně působí také zohlednění věku, dávkování tréninku a kompenzační cvičení. Jednou z nejdůležitějších opatření prevence je rozcvičení před sportovním výkonem, kdy se sníží riziko svalových, šlachových a kloubních poškození (Vilikus, 2004).

Při zařazování do sportu po prodělaném úrazu nebo onemocnění bychom se měli držet jistých zásad. Mezi ně patří zařazování plně vyléčeného sportovce, následná

rehabilitace, dodržet dostatečně dlouhou pauzu od sportu, zařazení sportovce do závodu po delší době tréninku a sledování sportovce lékařem (Vilikus, 2004).

### ***1.5 Klinické vyšetření***

Jako první se začíná u pacientů s MOS zjišťovat anamnéza. Ptáme se pacienta, kdy začal pociťovat bolesti v postižené oblasti (to umožňuje získat představu o délce onemocnění). Dále se s pacientem snažíme přesně lokalizovat místo bolestivosti, snažíme se zjistit při jaké aktivitě a v jakém poměru se bolest projevuje. Velice důležitá je informace, jestli bolest ovlivňuje jeho účast na trénincích a zápasech. Bolest, která toto znemožňuje je brána jako vážnější ve srovnání s bolestí objevující se během pozdějších činností. Zásadní otázkou zůstává, kolik dní má dítě na odpočinek, kolik dní trénuje a do jaké míry je do aktivit zapojen. Nesmí chybět informace o předešlých úrazech v této oblasti. V případě přítomnosti rodičů si všímáme jejich zapojení do vyšetření (rodič řídí návštěvu, odpovídá na otázky, ambice rodičů). Zjišťujeme, jestli dítě není přetěžováno ze strany rodičů (DiFiori, 2010).

Aspekční vyšetření může v akutní fázi ozřejmit lokální edém a prominenci v oblasti tuberositas tibie. Prominence v raných stádiích nemusí být příliš velká (velikost závisí na stadiu MOS). Na pacientovi si všímáme postavení kolen (postavení patelly) a hlezenních kloubů (Golant, 2017).

Palpačním vyšetřením zjišťujeme edém a možnou náplň kloubu, pro který je charakteristický tzv. ballottement patelly. Ten se vyšetřuje tlakem na suprapatellárním recessu, kdy dochází k nahromadění tekutiny mezi patellou a femorální žlábkem. Dále vyšetřujeme pohyblivost patelly, bolestivost kloubní štěrbiny, trofiku a tonus svalů (Kolář, 2009).

Funkční testy využíváme v rámci diferenciální diagnostiky. Pro vyšetření menisků využíváme McMurrayův test, Payrův příznak, Apleyův test, Steinmannův příznak I, II a chůze ve dřepu. K posouzení stability kolenního kloubu zvolíme abdukční/addukční test, Lachmanův test, přední a zadní zásuvkový test a test na stabilitu patelly (Kolář, 2009).

## ***1.6 Diferenciální diagnostika***

Onemocnění kolenního kloubu se vyskytuje téměř ve všech věkových kategoriích, příčin bolestí je celá řada a diagnostika patologií je velmi obtížná. Diagnosticky jednoduchým typem jsou bolesti, které vznikají akutně následkem nějakého traumatu. Chronické bolesti kolene bez předchozího traumatu a vyvolávajícího podnětu jsou složitější pro stanovení diagnózy. Diferenciální diagnostika nám pomáhá v určení diagnózy (Kučera, 2008)

### ***1.6.1 Osteochondrosis dissecans***

Onemocnění charakterizované osteochondrálním fragmentem, který je nejčastěji v oblasti mediálního kondylu femuru (zejména na jeho laterální ploše). Fragment se jako kloubní tělíčko může odlučovat a uvolňovat. Příčinou onemocnění je mikrotraumatizace (jednorázová i opakovaná), dále pak genetické predispozice. Klinický obraz onemocnění obsahuje bolest během i po zátěži, palpační citlivost mediálního kondylu femuru, pozitivní Wilsonův test (při 30° flexi je vyvolána bolest mediopatellárně). Ke spontánnímu zhojení může dojít, pokud u adolescentního pacienta ještě není uzavřená epifýza. V ostatních případech pak závisí na závažnosti objevených klinických příznaků. Rentgenový snímek je základní zobrazovací metodou, k přesnějším a prokazatelnějším snímkům využíváme tzv. tunelovou projekci (AP RTG snímek ve 30° flexi). K prokázání uvolněného fragmentu využíváme zobrazení pomocí CT nebo MR, nejpřesněji to však ozřejmí artroskopie (Poul, c2009).

### ***1.6.2 Chondropatie česky***

Příčinou poruchy může být přímá kontuze, mikrotraumata nebo nedefinované postraumatické stavy chrupavky. Klinický obraz zahrnuje bolestivost v oblasti pod česku, která vzniká převážně při chůzi ze schodů. Výpotek se ve většině případů nevyskytuje a krepitace se objevuje v pozdějších fázích. Bolest při zatlačení vyzařuje do oblasti mediálního nebo laterálního okraje česky. Omezená pohyblivost kolene se objevuje v terminálních stádiích.

**Etiologie a patogeneze** – hlavní příčinou onemocnění je nejspíše vrozená dysplazie femoropatellárního kloubu. Následkem úrazu dochází k narušení metabolismu chrupavky, která se stane méně odolnou. V chrupavce také dochází ke vzniku defektů a poškození chrupavky kondylů femuru.

**Diagnostika** – anamnéza, RTG nález a symptomatologie nám pomáhají stanovit diagnózu. Důležité v diagnostice je zhotovení axiálních snímků česky při 30°, 60° a 90° flexi kolene, ty nám ozřejmí nepravidelné uložení česky, uložení kloubních plošek, a kloubní štěrbinu.

**Terapie** – prvotní terapií je klid, kryoterapie, bandáže a analgetické masti. Dále se doporučuje fyzikální léčba (DD proudy a UZ). V terminálních stádiích se doporučuje operační léčba, která spočívá v odstranění exostóz, abraze změněné chrupavky a aplikaci kostního vosku. V dnešní době se tyto operace provádějí artroskopicky (Pavelka, 2003).

### ***1.6.3 Skokanské koleno***

Nebo také tendinóza ligamentum patellae je onemocnění způsobené přetížením, které se manifestuje v různých lokalitách. Onemocnění se nejčastěji vyskytuje u aktivních sportovců, kdy dochází k opakovanému excentrickému zatěžování při odrazech i doskoku a vzniká tak přetížení úponu patellárního vazů. Pacient s tímto onemocněním není schopný větší zátěže, bolest se nejprve vyskytuje po zátěži, později i při běžných denních aktivitách. Součástí onemocnění je bolest, která bývá ohraničená a prosáknutí v místě dystrofických změn (v místech apexu patelly). Terapií je omezení činností, při kterých dochází k excentrickému přetěžování, rehabilitace i léčba medikamentózní. Operační řešení se doporučuje v případě, že obtíže trvají 12 a déle měsíců (Gallo, 2011).

### ***1.6.4 Aplazie, hypoplazie a dysplazie patelly***

Tyto onemocnění se vyskytují spolu s jinými vrozenými anomáliemi a mohou být způsobeny mechanickým přetěžováním i poruchou výživy. Dochází ke kloubní instabilitě, kloub je méně nosný a má predispozici k laterální subluxaci. U onemocnění dominuje retropatellární bolest, zejména při ohnutí kolene nad 90°. Objevují se luxace patelly a dystonie, které mají směr kraniální, distální a laterální a mohou být trvalé nebo příležitostní (Trnavský, 2006).

### ***1.6.5 Ostatní onemocnění***

**Avulzní fraktura tuberositas tibiae** – „*Avulze fragmentu kosti zanechá v kosti, ze které byl odlomen, viditelné lůžko fraktury*“ (Beránek, 2005, s. 88). V tomto případě odlomení vzniká v oblasti apofýzy, přesněji v růstové zóně (Beránek, 2005).



**Sinding- Larsen- Johansson syndrom** – označuje patologický úpon ligamentum patellae na apexu patelly. Nejčastěji se vyskytuje u aktivně sportujících dětí (10-14let), kdy dochází k opakovaným kontrakcím m.quadriceps femoris během běhu nebo skoku (Pauček, 2013).

**Nádory** – proximální část tibie je jednou z nejčastějších lokalizací, kde se nachází benigní i maligní nádory. Aktivní růstová ploténka u dětí může být významnou bariérou pro šíření nádoru. O nádor se jedná, pokud bolest neustává po imobilizaci, je jednostranná a je zejména v noci. Ke konečné diagnostice je zapotřebí zhotovit prostý nativní RTG snímek léze (Trnavský, 2006).

### ***1.7 Zobrazovací metody***

Při poranění měkkých částí v oblasti kolenního kloubu je vhodné provést klinickou diagnostiku, často ale není dostačující a musí se provést diagnostická a posléze léčebná artroskopie. Ultrazvuk a magnetická rezonance se při diagnostice poranění kolenního kloubu používají nejčastěji (Bartušek, 2004).

#### ***1.7.1 Rentgenové vyšetření***

Rentgenové vyšetření (dále jen „RTG“) u MOS není nutné vzhledem k tomu, že se jedná o klinickou diagnózu. Obyčejné snímky se dají použít k diferenciaci diagnóze zlomenin, infekce nebo kostního nádoru. Indikací k RTG může být zhodnocení avulzního poranění apofýzy nebo jiných posttraumatických změn. Prominence tuberositas tibie s edémem měkkých tkání, fragmentace apofýzy a kalcifikace distální patellární šlachy jsou nejčastější rentgenové nálezy u MOS (Smith, 2020).

#### ***1.7.2 Ultrasonografie***

Ultrasonografie (dále jen „US“) se využívá při diagnostice poranění měkkotkáňových struktur. Využívá se u traumat (ruptury svalů a šlach), dále pak u netraumatických hmatných rezistencí a k zobrazení tekutinových útvarů. Posuzuje části kloubu, které se nenachází pod kostí (Heřman, 2014).

#### ***1.7.3 Magnetická rezonance***

Vyšetření magnetickou rezonancí se provádí při bolestech ventrální oblasti kolenního kloubu (retropatelární, subpatelární). Slouží k zhodnocení vazů, menisků, kostní dřeni

a kloubní chrupavky. Přináší nám velké množství informací o jednotlivých segmentech v kloubu a dává nám nejpřesnější výsledky v porovnání s RTG a ultrasonografií. Vzhledem k menší dostupnosti a radiační zátěži na pacienta se magnetická rezonance využívá u nejasných případů (Trnavský, 2006).

## **1.8 Možnosti léčby**

Konzervativní léčba patří mezi nejčastější, během níž dochází k úpravě pohybové aktivity a k aplikaci nesteroidních antirevmatik. Často se k urychlení hojení zánětu doporučuje imobilizace ortézou ve spojení se cvičením, které zahrnuje protahování m.quadriceps femoris a hamstringů. K celkovému zlepšení dochází v ojedinělých případech až po 12-18 měsících. Konzervativní léčbu úspěšně dokončí až 90% všech pacientů. Pokud konzervativní léčba byla neúspěšná, doporučuje se léčba chirurgická. Chirurgická intervence je uskutečňována v období ukončení kostního růstu (Havlas, Hladký, 2017).

### **1.8.1 Chirurgická léčba**

Mezi nejčastěji využívané chirurgické intervence řadíme otevřenou, bursoskopickou a artroskopickou cestu. Upravený ferciotův postup se využívá u pacientů s chronickou symptomatologií MOS a spočívá ve vyříznutí tuberositas tibie. Pětiletý výzkum odhalil u 95 % pacientů úlevu od bolesti s minimem komplikací. Indikuje se při neúspěchu konzervativní léčby a u pacientů s dokončeným kostním růstem (Flowers, 1995). Pihlajamaki a kol. popsal svou studii, kde porovnával výsledky pacientů, kterým konzervativní přístup nepomohl a bylo u nich provedeno chirurgické léčení. Studijní období trvalo deset let a zjistilo, že u 87 % pacientů nebyla omezena běžná sportovní aktivita. U 75 % pacientů bylo po chirurgickém zákroku dosaženo sportovní aktivity na úrovni před operací. Klečet bez omezení a bolesti mohlo 38 % pacientů a pouze u šesti pacientů se prokázali mírné pooperační komplikace (Vaishya, 2016).

Po chirurgické intervenci by mělo následovat vyšetření jizvy, protože poruchu pohybového systému může způsobovat také aktivní jizva. Ta vzniká při zhoršeném hojení tkání a vyznačuje se bolestivostí, sníženou pohyblivostí měkkých tkání, fenoménem patologické bariéry a změnou v prokrvení - místo je zarudlé, teplé a má větší potivost. Aktivní jizva je častou příčinou bolesti, tudíž by její vyšetření mělo být součástí každé terapie (Kolář, 2009).

### **1.8.2 Konzervativní léčba**

Možností terapie je široké množství, ale prvním důležitým faktorem je vyloučení dalšího přetěžování kolenního kloubu. Je doporučován klidový režim a aplikace ortézy, kdy dochází k regeneraci mikrotrhlin (Voclová, 2014). Postupem léčby se odborná literatura příliš nevěnuje, doporučuje se však posilování a strečink m.quadriceps femoris a ostatních svalů dolních končetin po odeznění akutních příznaků (Gholve et al., 2007).

**Aplikace autologně podmíněné plazmy (ACP)**- injekce ACP se v poslední době častěji používá pro muskuloskeletální poruchy. Růstové faktory, jež jsou v plazmě obsaženy, mají pravděpodobně hojivý vliv na tkáň. Jedna z funkcí je modulace zánětlivého procesu a buněčná proliferace a migrace. Výhodou této terapie je bezpečné a minimálně invazivní ošetření. Zkoumaný vzorek tvořil 23letý mužský tenista, kterému po přímém nárazu na holenní kost byl diagnostikován MOS. Druhým pacientem byl 14letý chlapec s diagnózou MOS, oba pacienti podstoupili 5 aplikací. Studie zaznamenala subjektivní zlepšení bolestivosti o 50% u prvního pacienta, druhý pacient byl po 6 týdnech bez bolesti a bez dalšího relapsu (Danneberg, 2017).

**Metoda RICE (rest-ice-compression- elevation)** – metoda obsahuje tzv. Stricklandský protokol, který vytvořila fyzioterapeutka Stricklandová.

- Rest - zahrnuje omezení dalšího namáhání postižené končetiny.
- Ice – aplikace ledu nebo jiného studeného materiálu na postiženou končetinu. Dochází ke snižování otoku, zpomaluje se uvolňování látek způsobujících bolest a snižuje se možnost svalových křečí.
- Compression - používání ortéz s přímým tlakem na patelu.
- Elevation – udržování postižené končetiny ve zvýšené poloze (Peters, 2011)

**Test sunutí u zdi** – Stricklandová cvičení v akutní fázi onemocnění nedoporučuje, místo cvičení zařadila myofasciální uvolňovací masáž. Masáž trvá dvě minuty a provádí se každý den buď fyzioterapeutem, nebo zaškoleným rodičem. Pokud pacient zvládl flexi v koleni bez bolesti (negativní test sunutí u zdi), zařadila cvičení ve formě aktivního protahování. Studie prokázala zvládnutí testu bez bolesti za 20 dní (Stricklandová, 2009).

**Z fyzikální terapie** jsou nejčastěji prováděné procedury magnetoterapie a laser. Tyto terapie jsou charakteristické nebolestivou aplikací a jejich účinkem při správné indikaci, tudíž jsou vhodné při práci s dětmi nebo adolescenty. Rázová vlna by tudíž u této diagnózy neměla být využívána. Další vhodnou metodou fyzikální terapie je ledování a to zejména v akutní fázi onemocnění, Priessnitzův obklad se současnou aplikací protizánětlivých a analgetických mastí. K relaxaci svalstva dolních končetin jsou vhodné vířivé koupele nebo perličková koupel (Satrapová, Pánek, Pavlů, 2015). V akutní fázi onemocnění se využívá **kinesiotaping** k redukci otoku pomocí lymfatické korekce. V dalších fázích se využívají analgeticky nebo ke snižování tonu lig.patellae (Kobrová, Válka, 2012).

**Self-myofascial release** – využitím této techniky před tréninkem zvyšujeme flexibilitu, na rozdíl od běžně používaného statického strečinku, kdy dochází k poklesu výkonnosti. Mezi metody self-myofascial release řadíme válcování pěnou a masážními tyčinkami. Tyto metody zvyšují flexibilitu, snižují arteriální tuhost, ovlivňují arteriální funkci a působí analgeticky (Škarabot, 2015).

**Fyzioterapie** u MOS je nepostradatelnou součástí, kdy hlavním cílem v akutní fázi je snížení otoku. Důležitou roli hraje posunlivost a protažitelnost měkkých tkání, pokud mají měkké tkáně pohyblivost omezenou, dochází k patologii funkce patelly. Jsou zde aplikovány měkké techniky a mobilizace patelly k zlepšení protažitelnosti a posunlivosti. Reflexní změny v m.quadriceps femoris mohou vyvolávat bolest v přední části kolene, a proto je důležitou součástí fyzioterapie i jeho relaxace (Satrapová, 2015). Cvičení by měl terapeut vytvořit podle individuálních vlastností pacienta a mělo by být zaměřené na zlepšení svalové aktivace. Dále je vhodné zařadit cvičení na zlepšení propriocepce a neuromuskulární kontroly za využití senzomotorické stimulace – například využití labilních ploch a úsečí (Kolář, 2009).

### ***1.8.3 Vybrané metodické postupy***

#### **Cvičení na zlepšení svalové aktivace a svalovou sílu**

Ke zlepšení svalové síly a svalové aktivace je možné využít cviky se zvýšeným odporem (i za pomoci pomůcek). Snažíme se vyhnout analytickému myšlení na svalovou soustavu a cvičením se pokoušíme rozvíjet mezisvalovou koordinaci. V ideálním případě se při cvičení zapojují i svaly, které zajišťují posturální stabilizaci

a svaly, které udržují atitudu hybné soustavy. Tyto dvě skutečnosti zajišťují vnitřní koordinaci svalů (Kolář, 2009).

### **Cvičení v uzavřeném kinematickém řetězci**

#### **(PNF – proprioceptivní neuromuskulární facilitace)**

*„Základním neurofyziologickým mechanismem PNF je cílené ovlivňování aktivity motorických neuronů předních rohů míšních prostřednictvím aferentních impulzů ze svalových, šlachových a kloubních proprioceptorů“ (Pavlů, 2003 str.27).* Stimulaci získáváme díky pasivnímu nebo aktivnímu pohybu, pomocí hmatů a statické práci. Součástí metody jsou pohybové vzorce, které mají specifické diagonální a spirálovité vedení pohybu a obsahují posloupnost svalových kontrakcí a relaxací. Pohybové vzorce se skládají ze tří komponent: flekční/extenční, abdukční/addukční a zevně/vnitřně rotační. Hlavní úlohou při provádění techniky je manuální vedení pohybu terapeutem, neustálé přizpůsobování odporu a fenomén iradiace (Pavlů, 2003).

Diagonály pro dolní končetinu:

- I. Diagonála: Flekční vzorec – flexe, addukce, zevní rotace

Extenční vzorec – extenze, abdukce, vnitřní rotace

- II. Diagonála: Flekční vzorec – flexe, abdukce, vnitřní rotace

Extenční vzorec – extenze, addukce, zevní rotace

Výhodou této techniky je její využitelnost v každé fázi rehabilitace a možnost výběru provedení dle rozsahu pohybu či svalové síly. Provádí se pasivní pohyb, aktivní asistovaný pohyb a aktivní pohyb. Ke zlepšení koordinace, stability v segmentu, pohyblivosti, zvýšení výkonnosti a snížení míry únavy se využívají facilitační postupy (Bastlová, 2013).

### **Strečink**

K protažení zkrácených svalů u MOS využíváme strečink statický. Ten je spojený s konečnou výdrží v poloze, kterou nám sval dovolil. Tento typ strečinku je výhodnější vzhledem k menší bolestivosti a možnosti následného zranění měkkých tkání.

Další možnou volbou strečinku je protažení zkráceného svalu s využitím svalové inhibice (**postfacilitační inhibice - PFI**). Tato metoda využívá účinků reflexních mechanismů. To znamená, že dochází k útlumu svalové aktivity bezprostředně po její maximální volní aktivitě. Během útlumu svalové aktivity se provádí pasivní protažení zkráceného svalu a měkkých tkání (Dvořák, 2003).

**Postizometrická relaxace** je další volbou strečinku, kdy její provedení je jemné, nenásilné a téměř bez kontraindikací. Technika slouží k zvětšování rozsahu pohybu, ale jedná se i o formu nespecifické mobilizace, kdy při aktivaci a pasivním protažení svalu se pohyb také přenáší na jiné pohybové segmenty a může dojít k odstranění lehké blokády. Další využití postizometrické relaxace je k odstranění bolestivých úponů svalů a trigger points (Rychlíková, 2004).

**Měkké a mobilizační techniky** - při funkčních poruchách měkkých tkání dochází k poměrně výraznému narušení pohybu s bolestivostí. Proto se terapie zaměřuje na obnovu pohyblivosti měkkých tkání, kdy se téměř okamžitě po jejím obnovení, obnoví i funkce pohybové soustavy. V těchto technikách pracujeme s bariérou (předpětím), která při patologiích bývá nepoddajná a omezuje pohyb (patologická bariéra). Terapií této bariéry dosahujeme a stálým tlakem na ní působíme, až do okamžiku fenoménu uvolnění (Kolář, 2009).

Mobilizace využíváme při funkčních blokáдах kloubu, kdy při terapii čekáme na fenomén uvolnění, dále se využívá pružení po dosažení bariéry. Poměrně častým příkladem bývá blokáda hlavičky fibuly, která má vliv na funkci kolenního kloubu. Její ošetření se provádí uchopením hlavičky mezi palec a ukazovák a ventrálním/dorzálním posunem. Dalším poměrně častým příkladem je omezení pohyblivosti patelly a jejího klouzavého posunu při afekci v kolenním kloubu. Terapie se provádí v mediolaterálním a kраниокаудálním posunu (Rychlíková, 2019).

**Senzomotorická stimulace** - metoda senzomotorické stimulace vychází z poznatků o dvou stupních motorického učení, kdy jejím cílem je dosažení reflexní a automatické aktivace jednotlivých svalů bez výrazné volní kontroly. Dochází k ovlivňování pohybu, díky facilitaci proprioceptorů, které zabezpečují stoj a vertikální držení. Dále k aktivaci drah a center, které se také významně podílejí na udržování stoje a provádění koordinovaného pohybu. Prováděním senzomotorické stimulace dosahujeme zlepšené koordinace, rychlejší svalové kontrakce a automatizaci pohybových stereotypů.

Mezi pomůcky používané k terapii řadíme: kulové a válcové úseče, balanční sandály, točnu, fitter, minitrampolínu či balanční míče (Janda, Vávrová, 1992).

## **2 Praktická část**

### **2.1 Cíl práce**

Cílem bakalářské práce je poskytnout informace o problematice fyzioterapie u diagnózy M.Osgood-Schlatter z dostupné zahraniční i české literatury. V práci jsem zpracovala související anatomii, rizikové faktory, prevenci a konkrétní fyzioterapeutické metody. Cílem praktické části práce je vytvoření vhodné cvičební jednotky na základě vstupních kineziologických vyšetření a prostřednictvím třech kazuistik prokázání její účinnosti. Dalším cílem je zmapování informovanosti o dané problematice v řadách trenérů a rodičů a vytvoření informačního letáčku, který bude sloužit jako doporučení stran kompenzace a prevence v dalším období, včetně rozšíření informovanosti i pro laickou veřejnost.

### **2.2 Hypotézy**

Hypotéza 1 – předpokládám, že alespoň u dvou pacientů dojde během terapie ke snížení otoku a zmírnění bolestivosti postiženého kolenního kloubu.

Hypotéza 2 – předpokládám, že u všech pacientů dojde během terapie ke zlepšení svalové síly vlivem vybraných léčebných postupů.

Hypotéza 3 – předpokládám, že alespoň polovina trenérů je informována o existenci MOS.

### **2.3 Metodika práce**

Praktická část bakalářské práce, byla vzhledem ke Covidovým opatřením vypracovaná po soukromé domluvě s rodiči hráčů z různých fotbalových klubů v Praze a okolí. Po podepsání informovaného souhlasu rodiči následovalo kineziologické vyšetření. Zkoumaný vzorek tvořili 3 pacienti ve věku 12-14 let s diagnózou M.Osgood-Schlatter. Terapie probíhala 3x týdně po dobu 6 týdnů. Pacienti aktivně trénují 4x týdně, přičemž délka tréninkové jednotky se pohybuje okolo 90 minut, víkendová aktivita je spojená s účastí na fotbalových zápasech. Pacienti jsou tudíž tréninkově vytížení 5-6x v týdnu.

První terapie zahrnovala vstupní kineziologický rozbor, jehož součástí byly tyto metody: anamnéza, vyšetření aspektů a palpací, měření antropometrických parametrů, goniometrii, měření svalové síly flexorů a extensorů kolenního kloubu a svalové



zkrácení vybraných svalových skupin dle Jandy. Poslední terapie obsahuje výstupní kineziologické rozborů a jejich porovnání s počátečním vstupním kineziologickým rozbořem.

K vyšetřeni svalového zkráceni jsem si vybrala tyto svalové skupiny: ischiokrurální svaly, flexory kyčelního kloubu, adduktory kyčelního kloubu a m.triceps surae.

**Vyšetřeni m.triceps surae:** pacient leží na zádech, ruce má podél těla, netestovaná dolní končetina je pokrčena, testovaná dolní končetina je extendovaná s polovinou bérce mimo lehátko. Ve vyšetřeni se hodnotí velikost dorzoventrální flexe.

1 stupeň zkráceni – je možná 90° dorsální flexe

2 stupeň – do 90° chybí 5°

3 stupeň – do 90° chybí víc jak 5°

**Vyšetřeni flexorů kyčelního kloubu:** poloha pacienta na zádech, netestovanou dolní končetinu si pacient drží u břicha, testovaná dolní končetina visí mimo lehátko. Hodnotí se postavení stehna, bérce a deviace česky.

1 stupeň – bérce visí kolmo k zemi a stehno je v horizontále, při pasivním tlaku do stehna, jde stehno posunout lehce pod horizontálu. Při tlaku do bérce, je možné zvětšit flexi v kloubu kolenním.

2 stupeň – vlivem zkráceného m.rectus femoris bérce lehce směřuje vpřed, ale je ho možno pasivně vyrovnat do kolmého postavení. Stehno je vlivem zkráceného m.iliopsoas ve flekčním postavení, ale je možné stehno pasivně dorovnat do horizontály.

3 stupeň – výrazné flekční postavení stehna, které nejde pasivně dorovnat do horizontály. Bérce směřuje šikmo vpřed a při pokusu o vyrovnání dochází k flexi v kyčelním kloubu.

**Vyšetřeni adduktorů kyčelního kloubu** – pacient leží na zádech, blíže k okraji u testované dolní končetiny, netestovaná dolní končetina je dána do 15° abdukce. Terapeut pasivně provádí abdukci kyčelního kloubu.

1 stupeň – 40° abdukce

2 stupeň – 30°- 40° abdukce

3 stupeň – rozsah menší než 30°

**Vyšetření ischiokrurálních svalů** - pacient leží na zádech, horní končetiny má podél těla, netestovaná dolní končetina je ve flexi kolenního a kyčelních kloubu, testovaná dolní končetina je v nulovém postavení, pasivně je prováděna flexe v kloubu kyčelním za současné extenze v kloubu kolenním.

1 stupeň – flexe v rozsahu 90°

2 stupeň - flexe v rozsahu 80°- 90°

3 stupeň – flexe menší než 80°

Individuální terapie zahrnovala metody: svalová relaxace m.quadriceps femoris pomocí myofasciální masáže dle Stricklandové, techniky foam roll, protažení zkrácených svalů a cvičení na aktivaci oslabených svalů. Dále bylo v akutních stavech využito účinků kinesiotapu. Dalším úkolem bylo stanovení krátkodobého rehabilitačního plánu, který jsme v praktické části využily a dlouhodobého rehabilitačního plánu, který bude pacienty využíván stran kompenzace v dalším období. Terapii jsem individuálně přizpůsobila pro každého pacienta dle zjištění vstupních vyšetření a aktuálního stavu. Terapie byla zaznamenávána v týdenních intervalech, přičemž v den poslední terapie byla provedena edukace rodičů a pacienta o možnostech další rehabilitace a vhodných aktivitách.

Během terapie byly využity tyto pomůcky: krejčovský metr, overball, kinesiotape, theraband, goniometr.

#### **2.4 Průběh praktické části**

Jak bylo zmíněno v kapitole 1.7.2. konzervativní léčba, lze u této diagnózy využít celou škálu metod, které odstraňují bolest a zmírňují akutní příznaky nemoci. Já jsem si pro svou bakalářskou práci vybrala následující čtyři metody, které jsem v praxi aplikovala. Svou terapii jsem začala uvolňováním a relaxací m.quadriceps femoris pomocí myofasciální masáže dle Stricklandové, dále jsem přešla k technikám foam rollu, k protažení zkrácených svalových skupin a jako poslední následovalo cvičení na aktivaci oslabených svalových skupin.

1. Myofasciální masáž dle Stricklandové – tato masáž se provádí v takové poloze, kdy pacientova postižená dolní končetina visí mimo lehátko. Druhou dolní končetinu si pacient přitahuje k břichu. Masáži předchází nanesení masážního oleje na pacientovo stehno. Fyzioterapeut, později zacvičený rodič pacienta provádí masáž kořenem dlaně (popřípadě oběma) od začátku svalu m.rectus femoris směrem dolů ke kolennímu kloubu, tlak dlaně by měl být kolmý. Dlaně se posléze opět vrátí na začátek svalu a hmat se opakuje. Masáž by měla trvat cca 2 minuty, a měla by se provádět denně. Stricklandová tuto masáž využívala v prvních fázích klidového režimu, účinek masáže si po určité době můžeme objasnit testem sunutí u zdi. Pokud při tomto testu pacient nepocítuje bolest, tak masáž byla účinná a nemusíme v ní dále pokračovat.

Dále jsem pacienty seznámila s technikou foam rollu a s jeho léčebným využitím. Touto automasáží si pacienti pomocí své váhy v domácím prostředí uvolňovali měkké tkáně. Techniky „rolování“ přikládám níže (Obr. 2).



Obr. 2 - techniky foam rollu (archiv autora)

2. Protahání zkrácených svalů – v této fázi jsme se zaměřili nejen na protahání m.quadriceps femoris, ale i na jiné svalové skupiny jako: ischiokrurální svaly, mm.adductores, flexory kyčelního kloubu a m.triceps surae. Tyto svaly vykazovaly u všech pacientů značné zkrácení. K protahání svalových skupin jsem využila několik cílených cviků, některé z nich jsou znázorněny na Obr. 3.



Obr. 3- cviky na protažení zkrácených svalů (archiv autora)

3. Cvičení na aktivaci oslabených svalů – z výsledků vstupních kineziologických rozboru vyplývá, že téměř všichni pacienti mají svalovou dysbalanci mezi extensory a flexory kolenního kloubu. V terapii jsme se zaměřily na jejich aktivaci a vzájemnou spolupráci s využitím pomůcek: overball a theraband (Obr. 4).



Obr. 4 - cviky na aktivaci svalových skupin (archiv autora)

V terapii se dále využívalo účinku kinesiotapu, v akutních fázích onemocnění jsem využívala převážně lymfatické techniky tejpování pro zmírnění otoku a bolesti. Samotná aplikace začínala v neutrálním postavení segmentu, kotvu jsem následně umístila od lymfatických uzlin proximálně. Jednotlivé předem nastříhané pruhy byly lepeny v protažení segmentu bez napětí.

## 2.5 Kazuistika pacienta č. 1

### 2.5.1 Vstupní kineziologický rozbor

#### **Anamnéza**

Vyšetřovaná osoba: J.V., muž.

Ročník: 2007

Diagnóza: M.Osgood-Schlatter

#### **Status presens**

*Subjektivní:* pacient udává bolestivost na přední straně kolenního kloubu při trénincích, sporadicky i v klidu. Obtíže pacient pociťuje již skoro měsíc.

*Objektivní:* znatelný otok v oblasti tuberositas tibie PDK, začervenání a zvýšení teploty.

**Rodinná anamnéza:** v rodině se nevyskytují žádné dědičné onemocnění, rodiče a sourozenci jsou zdraví.

#### **Osobní anamnéza:**

*Předchorobí:* pacient prodělal běžná dětská onemocnění, z dřívějších úrazů zmiňuje pouze nevýznamnou frakturu 5 prstu léčenou konzervativně sádrou fixací.

Fotbal provozuje od svých 5 let.

*Nynější onemocnění:* pacient diagnostikován s M.Osgood-schlatter v důsledku nadměrné sportovní zátěže.

**Abusus:** pacient nekuří

**Farmakologická anamnéza:** pacient nemá indikovanou žádnou medikaci

**Alergologická anamnéza:** pyl, roztoči.

**Pracovní anamnéza:** pacient studuje na základní škole

**Sociální anamnéza:** žije s rodinou v panelovém domě, v 5 patře s výtahem.

#### **Vyšetření aspektů a palpací:**

Aspekce – kladívkovité prsty, výrazná hypertrofie m.tibialis anterior, mírné várovní postavení v kolenou, otok a začervenání v oblasti tuberositas tibie PDK, zvýšená trofika m.quadriceps femoris, protrakce ramen.

Palpace – zvýšená trofika m.quadriceps femoris, otok a zvýšená teplota v okolí tuberositas tibie.

Tab. 1 - antropometrické vyšetření

<b>Délka</b>	<b>PDK</b>	<b>LDK</b>
Anatomická délka	75 cm	75 cm
Funkční délka	80 cm	80 cm
Stehno	42 cm	42 cm
Bérec	36 cm	36 cm
Noha	25 cm	25 cm
<b>Obvod</b>	<b>PDK</b>	<b>LDK</b>
Stehno	47 cm	45 cm
Přes koleno	36 cm	34 cm
Lýtko	33 cm	33 cm
Nárt a pata	35 cm	35 cm
Přes hlavičky metatarsů	23 cm	23 cm

Zdroj: vlastní

Tab. 2 - vyšetření svalové síly

		<b>PDK</b>	<b>LDK</b>
Kolenní kloub	Flexe	4+/5	5/5
	Extenze	5/5	5/5

Zdroj: vlastní

Tab. 3 - vyšetření zkrácených svalů

	<b>PDK</b>	<b>LDK</b>
m.triceps surae	2	1
Flexory kyčelního kloubu	2	2
Ischiokrurální svaly	2	1
Adduktory kyčelního kloubu	2	2

Zdroj: archiv autora

### **2.5.2 Rehabilitační plán**

#### ***Krátkodobý fyzioterapeutický plán***

- Prvním cílem je odstranění bolestivosti, otoku a začervenání.
- Zlepšení svalového zkrácení vybraných svalových skupin
- Zlepšení svalové síly v extenzorovém a flexorovém systému kolenního kloubu.
- Náprava a zlepšení držení těla

### ***Dlouhodobý fyzioterapeutický plán***

- Obnovení a znovu zařazení pacienta do sportovního prostředí
- Zavedení kompenzačních cvičení do tréninkového plánu
- Pravidelná kontrola u sportovního lékaře
- Pokračování v korekci držení těla

#### ***2.5.3 Průběh praktické části***

V první týdnu byla terapie u pacienta vedena spíše ke zmírnění bolestí, k odstranění otoků a začervenaní. Pacientovi byly aplikovány kinesiotapy na pravé koleno, dále jsme zařadili do rehabilitačního plánu současné uvolňování m.quadriceps femoris pomocí myofasciální masáže dle Stricklandové. Myofasciální masáž byla prováděna jak mnou, tak později po předchozí edukaci i rodiči v domácím prostředí. Masáž jsme prováděli 2 minuty každý den terapie, zpočátku byla masáž pacientovi nepříjemná, avšak po delším opakování a uvolnění svalu došlo ke změně a pacientovi byla masáž příjemnější. Dále byl pacient zaučen v technice foam rollu, kterou prováděl i v domácím prostředí. K objektivnímu zjištění vnímání bolesti pacientem byla použita škála od 1-10 přičemž 10 je bolest nejsilnější. Odpovědí pacienta bylo číslo 5.

V druhém týdnu se dle pacienta bolest zmírnila, avšak stále přetrvávala, tudíž se dále pokračovalo v uvolňování pomocí myofasciální masáže a využívalo podpůrných účinků kinesiotapu. Na konci druhého týdne byl proveden test sunutí u zdi s pozitivním výsledkem.

V třetím týdnu bolest ustoupila na minimum, otok a začervenaní také ustoupilo, a proto jsme do terapie zařadili protahovací cvičení. Na začátku terapie jsme dále využívali myofasciální masáž na uvolnění m.quadriceps femoris. Po masáži jsme přešli k protažení především těchto svalových skupin: ischiokrurální svaly, adduktory kyčelního kloubu, flexory kyčelního kloubu a m.triceps surae. Z výsledků vstupního kineziologického rozboru u pacienta bylo 2 stupňové zkrácení u všech uvedených svalových skupin. Pacientem bylo protahovací cvičení vnímáno jako bolestivé, což se s takovým stupněm zkrácení dalo počítat, bolest se v průběhu týdne zmírňovala. Na konci třetího týdne byl proveden kontrolní test sunutí u zdi, který vyšel s pozitivním výsledkem.

Ve čtvrtém týdnu jsme zařadili do rehabilitačního plánu cvičení na aktivaci extenzorového a flexorového aparátu kolenního kloubu. Bolestí, otokem a začervenáním ve čtvrtém týdnu již pacient netrpěl, test sunutí u zdi byl stále pozitivní. Terapii jsme nadále začínali myofasciální masáží, dále jsme přešli na protahovací cvičení, které už bylo pacientem pocíťované jako uvolňující a nakonec jsme přešli ke cvičení na aktivaci extenzorů a flexorů kolenního kloubu. Ke cvičení jsme využívali overball a theraband, ukázky cviků jsou zmíněny v kapitole 2.3. Průběh praktické části.

V pátém týdnu se s terapií pokračovalo ve stejném pořadí, ovšem do cvičebního plánu jsme zařadili také cviky na posílení hlubokého stabilizačního systému. Ze vstupního kineziologického vyšetření byla patrné, že pacient trpí lehkou insuficiencí hlubokého stabilizačního systému. Pacient byl naučen správnému stereotypu dýchání a aktivaci bránice.

V šestém týdnu jsme opět začínali myofasciální masáží dle Stricklandové, kde již byla patrná její účinnost. Dále jsme pokračovali protahovacím, posilovacím cvičením a cvičením na hluboký stabilizační systém. Na konci šestého týdne byl zpracován výstupní kineziologický rozbor a pacient byl edukován o důležitosti kompenzačního cvičení na následující období.

#### **2.5.4 Výstupní kineziologický rozbor**

##### **Status presens**

*Subjektivní:* pacient po šesti týdenní terapii již necítí bolestivost na přední straně kolenního kloubu v klidu vůbec, při tréninku se bolest sporadicky objeví.

*Objektivní:* v oblasti tuberositas tibie se již nenachází otok, začervenání ani zvýšení teploty.

##### **Osobní anamnéza:**

*Předchorobí:* pacient prodělal běžná dětská onemocnění, z dřívějších úrazů zmiňuje pouze nevýznamnou frakturu 5 prstu léčenou konzervativně sádrovou fixací.

*Nynější onemocnění:* pacient po terapii pro diagnózu M.Osgood- Schlatter.

##### **Vyšetření aspektů a palpací:**

Aspekce – kladívkovité prsty, mírná hypertrofie m.tibialis anterior, mírné várovní postavení v kolenou, bez otoku a začervenání v oblasti tuberositas tibie, trofika m.quadriceps femoris v normě, protrakce ramen přetrvává.



Palpace – trofika m.quadriceps femoris v normě, otok a zvýšená teplota v okolí tuberositas tibie již není.

Tab. 4 - antropometrické vyšetření

<b>Délka</b>	<b>PDK</b>	<b>LDK</b>
Anatomická délka	75 cm	75 cm
Funkční délka	80 cm	80 cm
Stehno	42 cm	42 cm
Bérec	36 cm	36 cm
Noha	25 cm	25 cm
<b>Obvod</b>	<b>PDK</b>	<b>LDK</b>
Stehno	45 cm	45 cm
Přes koleno	34 cm	34 cm
Lýtko	33 cm	33 cm
Nárt a pata	35 cm	35 cm
Přes hlavičky metatarsů	23 cm	23 cm

Zdroj: vlastní

Tab. 5 - vyšetření svalové síly

		<b>PDK</b>	<b>LDK</b>
Kolenní kloub	Flexe	5/5	5/5
	Extenze	5/5	5/5

Zdroj: vlastní

Tab. 6 - vyšetření zkrácených svalů

	<b>PDK</b>	<b>LDK</b>
m.triceps surae	1	1
Flexory kyčelního kloubu	1	1
Ischiokrurální svaly	2	1
Adduktory kyčelního kloubu	1	1

Zdroj: vlastní

Závěr – U pacienta jsme dosáhli výrazného zmírnění bolestivosti a otoku kolenního kloubu. Zároveň došlo k protažení zkrácených svalů.

## **2.6 Kazuistika pacienta č. 2**

### **2.6.1 Vstupní kineziologické vyšetření**

#### **Anamnéza**

Vyšetřovaná osoba: S.M., muž

Ročník: 2008

Diagnóza: M.Osgood-Schlatter

## Status presens

*Subjektivní:* pacient si stěžuje na bolestivost přední strany kolenního kloubu LDK při zátěži i v klidu, obtíže má již měsíc.

Fotbal provozuje od 4,5 roků.

*Objektivní:* v oblasti tuberosity je výrazný a začervenalý otok, nachází se zde také prominence, místo je na omak teplejší.

**Rodinná anamnéza:** v rodině se nenacházejí závažnější dědičná onemocnění, matka – diabetes mellitus 2.typu, sourozenci jsou zdraví.

### Osobní anamnéza:

*Předchorobí:* prodělal běžná dětská onemocnění, vážněji nemocný nebyl.

*Nynější onemocnění:* pacientovi byl diagnostikován M.Osgood-Schlatter s výraznějším průběhem.

**Abusus:** pacient nekouří, nepije.

**Farmakologická anamnéza:** neguje

**Alergologická anamnéza:** neguje

**Pracovní anamnéza:** studuje na základní škole

**Sociální anamnéza:** žije s rodinou v rodinném domě, do školy dojíždí autobusem.

### Vyšetření aspektů a palpací:

Aspekce - příčně ploché nohy, zvýšený tonus m.tibialis anterior a m.quadriceps femoris, otok a začervenání v okolí tuberositas tibie, anteverze pánve, zvýšená bederní lordóza, protrakce ramen, předsunutí hlavy.

Palpace – otok, zvýšená teplota a prominence v oblasti tuberositas tibie, zvýšená trofika m.quadriceps femoris.

Tab. 7 - antropomerické vyšetření

Délka	PDK	LDK
Anatomická délka	80 cm	80 cm
Funkční délka	85 cm	85 cm
Stehno	41 cm	41 cm
Bérec	39 cm	39 cm
Noha	24 cm	24 cm
Obvod	PDK	LDK
Stehno	43 cm	45 cm
Přes koleno	32 cm	34 cm
Lýtko	30 cm	30 cm
Nárt a pata	32 cm	32 cm
Přes hlavičky metatarsů	21 cm	21 cm

Zdroj: vlastní

Tab. 8 - vyšetření svalové síly

		PDK	LDK
Kolenní kloub	Flexe	5/5	4/5
	Extenze	5/5	4+/5

Zdroj: vlastní

Tab. 9 - vyšetření zkrácených svalů

	PDK	LDK
m.triceps surae	1	1
Flexory kyčelního kloubu	1	2
Ischiokrurální svaly	2	2
Adduktory kyčelního kloubu	1	2

Zdroj: vlastní

### 2.6.2 Rehabilitační plán

#### *Krátkodobý rehabilitační plán*

- Zlepšení svalové síly v extenzorovém a flexorovém systému kolenního kloubu.
- Odstranění bolestivosti, otoku a začervenání.
- Zlepšení svalového zkrácení vybraných svalových skupin
- Zlepšení příčně ploché nohy

#### *Dlouhodobý rehabilitační plán*

- Obnovení a znovu zařazení pacienta do sportovního prostředí
- Pravidelná kontrola u sportovního lékaře
- Zavedení kompenzačních cvičení do tréninkového plánu
- Udržení zlepšeného stavu příčně ploché nohy

### 2.6.3 Průběh terapie

V prvním týdnu terapie jsme vzhledem k velké bolestivosti převážně uvolňovali m.quadriceps femoris pomocí myofasciální masáže a foam rollu. Pacientovi byla položena otázka, jak by popsal bolest na stupnici od 1 do 10, přičemž 10 je bolest nejvýraznější. Odpovědí pacienta bylo 7 vzhledem k bolesti kolene jak při zátěži, tak i v klidu. Vlivem bolesti byl výrazně omezen rozsah flexe v kolenním kloubu a to

na 75°, proto jsme se po zmírnění bolesti zaměřili i na zlepšení rozsahu pohybu v levém kolenu. Myofasciální masáž byla prováděna každý den terapie, později po zaučení rodičů byla masáž prováděna také v domácím prostředí. K redukci otoku jsem u pacienta využila techniku kinesiotapu. Na konci prvního týdne byl proveden test sunutí u zdi s pozitivním výsledkem.

V průběhu druhého týdne jsem se opět tázala na stupnici bolesti, odpovědí bylo číslo 6, vzhledem k mírnému zlepšení bolesti i otoku. Dále jsme pokračovali v uvolňování pomocí myofasciální masáže a foam rollu. K terapii jsem dále zařadila cvičení na zvýšení rozsahu pohybu v kolenním kloubu, při kterém jsme využili overball, včetně postizometrické relaxace. Pacientovi byla terapie vnímána jako nepříjemná až bolestivá, a proto jsme dál nepřidávali jiná cvičení. Pouze byla doporučena autoterapie postizometrickou relaxací zaměřenou na rozsah pohybu v kolenním kloubu.

Na začátku třetího týdne jsme začali kontrolním testem sunutí u zdi, který nadále vyšel jako pozitivní. Úspěchem ovšem bylo ovlivnění bolesti, kterou pacient pocítoval jako 4, tedy bolest jen při zátěži. Terapii jsme opět začínali uvolňováním pomocí myofasciální masáže a foam rollu, také jsme nadále pokračovali s aplikací kinesiotapu. Vzhledem k zmírnění bolesti se u pacienta také zlepšil rozsah pohybu v kolenním kloubu a terapie již byla vnímána příjemněji. Součástí rehabilitačního plánu bylo také zaměření na příčně ploché nohy u pacienta, a proto byl pacient zacvičen technikou „malá noha“. Dále se k ovlivnění ploché nohy využíval senzomotorický chodník (obr. 5), na který jsme vždy v průběhu terapie docházeli. Do terapie jsme dále zařadili protahovací cvičení, z výsledků vstupního kineziologického vyšetření vyplynulo 2 stupňové zkrácení u všech vyšetřovaných svalových skupin kromě m.triceps surae.

Začátkem čtvrtého týdne jsme opět začali testem sunutí u zdi, který opět vyšel jako pozitivní. Pacient bolest ohodnotil jako zlepšenou, ovšem dále se vyskytovala při tréninku a větší zátěži. Proto jsme dále pokračovali ve stejném rehabilitačním plánu, do terapie ploché nohy jsme nově přidali „píd'alku“, masáž plosky nohy, uchopování předmětů nohou a senzomotoriku. K terapii bylo také zařazeno cvičení na hluboký stabilizační systém, edukace správného dechového stereotypu a aktivaci bránice.

V pátém týdnu se dle názoru pacienta bolest zlepšila, a proto jsme do terapie zařadili cvičení na aktivaci extensorů a flexorů kolenního kloubu. Cvičení předcházelo uvolnění

pomocí myofasciální masáže a foam rollu, protažení zkrácených svalů, cvičení na příčně ploché nohy a cvičení na hluboký stabilizační systém. Na konci pátého týdne byl proveden kontrolní test sunutí, který vyšel pozitivní.

V závěrečném šestém týdnu jsme pokračovali ve stejném rehabilitačním programu. Z výstupního kineziologického vyšetření bylo zjištěno částečné ovlivnění bolesti (v klidu se již neobjevovala, při zátěži ano), redukce otoku a začervenání. Rozsah pohybu v kolenním kloubu do flexe se zlepšil z 75° na 105° vlivem částečného ustoupení bolesti. Ovšem k uzdravení a možnému úplnému navrácení do tréninkového plánu byla terapie krátká a musela by dále pokračovat minimálně další měsíc.



Obr. 5 - senzomotorický chodník (archiv autora)

#### **2.6.4 Výstupní kineziologický rozbor**

##### **Status presens**

*Subjektivní:* pacient si dále nestěžuje na bolesti v oblasti tuberositas tibie v klidu, bolesti při tréninku v lehčí formě přetrvávají.

*Objektivní:* v oblasti se již nenachází otok ani začervenání, prominence je stále přítomná.

##### **Osobní anamnéza:**

*Předchorobí:* pacient prodělal běžná dětská onemocnění, vážněji nemocný nebyl.

*Nynější onemocnění:* pacient s výraznějším průběhem M.Osgood-Schlatter po šesti týdenní terapii.

##### **Vyšetření aspektů a palpací:**

Aspekce - příčně ploché nohy, tonus m.tibialis anterior a m.quadriceps femoris v normě, otok a začervenání v okolí tuberositas tibie nadále není, anteverze pánve, zvýšená bederní lordóza, protrakce ramen, předsunutí hlavy.

Palpace – prominence v oblasti tuberositas tibie přetrvává, otok se začervenáním není přítomen, trofika m.quadriceps femoris v normě.

Tab. 10 - antropometrické vyšetření

<b>Délka</b>	<b>PDK</b>	<b>LDK</b>
Anatomická délka	80 cm	80 cm
Funkční délka	85 cm	85 cm
Stehno	41 cm	41 cm
Bérec	39 cm	39 cm
Noha	24 cm	24 cm
<b>Obvod</b>	<b>PDK</b>	<b>LDK</b>
Stehno	43 cm	44 cm
Přes koleno	32 cm	33 cm
Lýtko	30 cm	30 cm
Nárt a pata	32 cm	32 cm
Přes hlavičky metatarsů	21 cm	21 cm

Zdroj: vlastní

Tab. 11 - vyšetření svalové síly

		<b>PDK</b>	<b>LDK</b>
Kolenní kloub	Flexe	5/5	4+/5
	Extenze	5/5	5/5

Zdroj: vlastní

Tab. 12 - vyšetření zkrácených svalů

	<b>PDK</b>	<b>LDK</b>
m.triceps surae	1	2
Flexory kyčelního kloubu	1	1
Ischiokrurální svaly	1	2
Adduktory kyčelního kloubu	1	1

Zdroj: vlastní

Závěr – V terapii došlo k částečnému ovlivnění bolesti, ke zlepšení rozsahu pohybu, avšak ne do plného rozsahu pohybu. Nadále přetrvává prominence tuberositas tibie.

## **2.7 Kazuistika pacienta č. 3**

### **2.7.1 Vstupní kineziologický rozbor**

#### **Anamnéza**

Vyšetřovaná osoba: P.N., muž

Ročník: 2007

Diagnóza: M.Osgood-schlatter

### **Status presens**

*Subjektivní:* pacient popisuje bolesti v oblastech přední části kolenního kloubu PDK při zátěži, nejčastěji při běhu a doskoku. Obtíže trvají déle než měsíc, zatím bez terapie.

*Objektivní:* Na první pohled patrný otok s mírným začervenáním, dále lokální zvýšení teploty kůže.

Fotbal provozuje od 5 let.

**Rodinná anamnéza:** v rodině se nenachází žádná dědičná onemocnění.

### **Osobní anamnéza**

*Předchorobí:* udává běžná dětská onemocnění, v dětském věku trpěl na angínu (2 x do roka), léčen vždy antibiotiky.

*Nynější onemocnění:* pacient trpící diagnózou M.Osgood-schlatter s přetrvávajícími bolestmi předního kolene při zátěži.

**Abusus:** nejuje

**Farmakologická anamnéza:** nejuje

**Alergologická anamnéza:** roztoči, prach.

**Pracovní anamnéza:** je studentem základní školy

**Sociální anamnéza:** bydlí s rodiči a sourozenci v bytovém domě v 2. patře s výtahem.

### **Vyšetření aspektů a palpací:**

Aspekce – planovalgózita, otok a začervenání v okolí tuberositas tibie, zvýšené napětí v m.quadriceps femoris a m.tensor fasciae latae, protrakce ramen.

Palpace – Otok a zvýšená teplota v okolí tuberositas tibe, hypertonus m.quadriceps femoris a m.tensor fasciae latae.

Tab. 13 - antropometrické vyšetření

<b>Délka</b>	<b>PDK</b>	<b>LDK</b>
Anatomická délka	78 cm	78 cm
Funkční délka	82 cm	82 cm
Stehno	44 cm	44 cm
Bérec	34 cm	34cm
Noha	23 cm	23 cm
<b>Obvod</b>	<b>PDK</b>	<b>LDK</b>
Stehno	39 cm	38 cm
Přes koleno	35 cm	34 cm
Lýtko	29 cm	29 cm
Nárt a pata	30 cm	30 cm
Přes hlavičky metatarsů	20 cm	20 cm

Zdroj: vlastní

Tab. 14 - vyšetření svalové síly

		<b>PDK</b>	<b>LDK</b>
Kolenní kloub	Flexe	4+/5	5/5
	Extenze	5/5	5/5

Zdroj: vlastní

Tab. 15 - vyšetření zkrácených svalů

	<b>PDK</b>	<b>LDK</b>
m.triceps surae	1	1
Flexory kyčelního kloubu	2	1
Ischiokrurální svaly	2	2
Adduktory kyčelního kloubu	1	1

Zdroj: vlastní

### **2.7.2 Rehabilitační plán**

#### ***Krátkodobý fyzioterapeutický plán***

- Odstranění bolestivosti, otoku a začervenání.
- Zlepšení svalového zkrácení vybraných svalových skupin.
- Zlepšení svalové síly v extenzorovém a flexorovém systému kolenního kloubu.
- Korekce planovalgosity

#### ***Dlouhodobý fyzioterapeutický plán***

- Obnovení a znovu zařazení pacienta do sportovního prostředí.
- Pravidelná kontrola u sportovního lékaře.
- Zavedení kompenzačních cvičení do tréninkového plánu.
- Dlouhodobá činnost směřující k další korekci planovalgosity.

### **2.7.3 Průběh terapie**

První týden jsme se s pacientem zaměřili převážně na redukci otoku a ovlivnění bolesti pomocí myofasciální masáže dle Stricklandové. Pacientovi byla masáž prováděna 3x týdně vždy 2 minuty, později byli masáží proškoleni i rodiče, kteří prováděli masáž v domácím prostředí. Využívali jsme také techniku foam roallu, výhodou této techniky je poměrně lehké cvičení a nízká cena masážního válce. K léčbě otoku jsem využila



lymfatický kinesiotape, který byl ukotvený proximálně od lymfatické uzliny. Na konci týdne byl proveden test sunutí u zdi, který vyšel jako pozitivní.

V druhém týdnu došlo k mírné redukci otoku a zmírnění bolesti, a proto jsme pokračovali dál v uvolňování m.quadriceps femoris myofasciální masáží. Stále jsem využívala účinků lymfatického kinesiotapu k redukci otoku a zmírnění bolesti. Z výsledku vstupního kineziologického rozboru byli u pacienta zkráceny tyto svalové skupiny: flexory kyčelního kloubu a ischiokrurální svaly, proto byli do cvičební jednotky zařazeny protahovací cviky.

Na začátku třetího týdne byl proveden test sunutí u zdi, pro zjištění účinnosti terapie. Test se opět projevil jako pozitivní. Ke standardní cvičební jednotce byly zařazeny cviky na zlepšení pacientovi planovalgosity a to zejména „malá noha“, senzomotorické cvičení, které jsme doplnili cvičením na senzomotorickém chodníku a cvičením na posílení svalů kotníku.

Čtvrtý týden dle pacienta bolest ustoupila a v klidu se již neobjevuje, při zátěži sporadicky ano. Redukce otoku byla také úspěšná a čtvrtý týden s technikou lymfatického kinesiotapu nepokračujeme. Pro ustoupení akutních obtíží jsme do terapie zařadili cviky na aktivaci svalů, přičemž jsme dále pokračovali s uvolňováním m.quadriceps femoris, protahováním zkrácených svalů a cviky na planovalgositu.

Na začátku pátého týdne byl proveden test sunutí u zdi, který vyšel negativní. Nadále jsme tedy pokračovali ve stejné cvičební jednotce jako doposud.

V průběhu šestého týdne se nadále objevovala sporadicky bolest při zátěži. Z výstupního měření došlo k příznivému ovlivnění bolesti a redukci otoku ovšem k úplnému efektu terapie nedošlo. Po skončení terapie bylo rodičům doporučeno opatření senzomotorického koberce k domácímu využití.

#### ***2.7.4 Výstupní kineziologický rozbor***

##### **Status presens**

*Subjektivní:* pacient si po terapii nestěžuje na bolest v přední části kloubu kolením, bolest se již neobjevuje v průběhu tréninku.

*Objektivní:* kolenní kloub bez znatelného otoku a začervenání, zvýšená teplota kůže na omak není.

*Předchorobí:* pacient udává běžná dětská onemocnění, v dětském věku trpěl na angínu (2 x do roka), léčen vždy antibiotiky.

*Nynější onemocnění:* pacient po prodělané terapii dále bez obtíží.

**Vyšetření aspektů a palpací:**

Aspekce – planovalgózita, otok a začervnění v okolí tuberositas tibie není, napětí v m.quadriceps femoris a m.tensor fasciae latae v normě, protrakce ramen.

Palpace – Otok a zvýšená teplota v okolí tuberositas tibe nadále není, tonus m.quadriceps femoris a m.tensor fasciae latae v normě.

Tab. 16 - antropometrické vyšetření

<b>Délka</b>	<b>PDK</b>	<b>LDK</b>
Anatomická délka	78 cm	78 cm
Funkční délka	82 cm	82 cm
Stehno	44 cm	44 cm
Bérec	34 cm	34 cm
Noha	23 cm	23 cm
<b>Obvod</b>	<b>PDK</b>	<b>LDK</b>
Stehno	38 cm	38 cm
Přes koleno	34 cm	34 cm
Lýtko	29 cm	29 cm
Nárt a pata	30 cm	30 cm
Přes hlavičky metatarsů	20 cm	20 cm

Zdroj: vlastní

Tab. 17 - vyšetření svalové síly

		<b>PDK</b>	<b>LDK</b>
Kolenní kloub	Flexe	5/5	5/5
	Extenze	5/5	5/5

Zdroj: vlastní

Tab. 18 - vyšetření zkrácených svalů

	<b>PDK</b>	<b>LDK</b>
m.triceps surae	1	1
Flexory kolenního kloubu	1	1
Ischiokrurální svaly	2	2
Adduktory kyčelního kloubu	1	1

Zdroj: vlastní

Závěr – V průběhu terapie došlo k výraznému ovlivnění bolesti a otoku. Pacient byl instruován stran senzomotorického cvičení na planovalgózitu.

## **2.8 Porovnání vstupních kineziologických vyšetření**

Aspekčním vyšetřením bylo zjištěno, že u všech tří pacientů se nachází otok a začervenání na přední straně kolenního kloubu v oblasti tuberositas tibie. U jednoho pacienta byla patrná i prominence tuberositas tibie. Dále se u všech pacientů zjistilo zvýšené napětí v m.quadriceps femoris a u jednoho také v m.tensor fasciae latae. U každého pacienta se prokázala další ortopedická vada v oblasti nohy (kladívkovité prsty u prvního pacienta, plochá noha u druhého pacienta a planovalgózita u posledního). Z palpačního vyšetření se potvrdil otok, zvýšení teploty kůže a hypertonus m. quadriceps femoris. Z výsledků vstupních kineziologických rozborů se prokázalo, že všichni pacienti trpí snížením svalové síly v postižené dolní končetině pro bolestivost (Tab. 2, 8, 14). Z výsledků testování bylo zjištěno výrazné zkrácení vybraných svalových skupin u všech pacientů, nejvýrazněji však ischiokrurálních svalů a flexorů kyčelního kloubu (Tab. 3, 9, 15). U jednoho pacienta bylo také omezení rozsahu pohybu v kolenním kloubu. V antropometrickém měření se dále ukázaly individuální délkové a obvodové odchylky (Tab. 1, 7, 13).

## **2.9 Zhodnocení účinnosti terapie**

Jak už bylo zmíněno, terapie byla prováděna 3x týdně, přičemž některé techniky jako: myofasciální masáž dle Stricklandové, foam roll a autoterapie ve formě protahovacích a posilovacích cviků byli pacienti prováděny nad rámec terapie v domácím prostředí. Takto jsme spolupracovali 6 týdnů, kdy na konci posledního týdnu bylo provedené kontrolní výstupní kineziologické vyšetření viz.výše. Jak z výsledků vyplývá, terapie byla účinná a můžeme říci, že došlo k výraznému ovlivnění bolestivosti kolenního kloubu u pacientů v klidu, při zátěži bolest částečně přetrvávala. Otoky a začervenání v počátcích terapie byly úspěšně ovlivněny lymfatickými kinesiotapy. Terapií dále byla příznivě ovlivněna svalová síla extensorů a flexorů kolenního kloubu, která na začátku terapie vykazovala značný nepoměr. V kontrolním měření se zjistilo, že se mezi těmito svalovými skupinami zlepšila spolupráce (Tab. 5, 11, 17). Svalové zkrácení jednotlivých svalových skupin bylo terapií také značně ovlivněno, na začátku terapie u pacientů převládalo zkrácení převážně ischiokrurálních svalů, adduktorů kyčelního kloubu a flexorů kyčelního kloubu. Tyto svalové skupiny vykazovaly u dvou pacientů zkrácení 2 stupňové, u jednoho pacienta bylo zkrácení 2 stupňové pouze u ischiokrurálních svalů a flexorů kyčelního kloubu. Na konci terapie tyto svalové

skupiny vykazovaly u všech tří pacientů nižší stupně svalové zkrácení, tudíž můžeme tvrdit, že účinek terapie je prokazatelně pozitivní (Tab. 6, 12, 18). U pacienta č. 2 byl zlepšen rozsah flexe v kolenním kloubu ze 75° na 105°. Terapií se také zlepšily rozdíly obvodových a délkových parametrů (Tab. 4, 10, 16). Ze slovního ohodnocení terapie pacienty bylo zřejmé i subjektivní zlepšení celkového fyzického stavu pacienta, například ve formě zlepšení správného držení těla. V konečném zhodnocení tedy můžeme říci, že terapií bylo dosaženo zlepšení celkového stavu pacienta, došlo k příznivému ovlivnění bolestivosti kolenního kloubu, k redukci otoků a začervenaní, avšak pro úplné vymizení obtíží by terapie musela být o několik týdnů delší.

### ***2.10 Doporučení stran kompenzace***

V této kapitole bych se ráda zmínila o možnostech, jak diagnóze předejít, aniž by musel mladý fotbalista přerušit svůj tréninkový plán. V první řadě je určitě nejdůležitější, aby rodič svého potomka zbytečně fyzicky nenamáhal a neplnil si na něm své vlastní sny. Střídmost v tréninkovém plánu by měla být součástí, stejně tak jako kompenzace před a po tréninku ve formě strečinku, uvolňovacích technik a řádném odpočinku.

Kompenzačních cvičení je široká škála, spektrum cviků na protažení a posílení jednotlivých svalových skupin je na internetu mnoho, ovšem ne všechny jsou provedeny správně, a proto je důležité je konzultovat s fyzioterapeutem. Kompenzační cvičení by mělo být zařazeno do každého tréninkového plánu a mělo by se provádět vždy před a po tréninku. Důležitou součástí je spolupráce trenérů a fyzioterapeutů a ideální možností je, pokud si každý z fotbalistů najde vedlejší činnost spojenou s relaxací a uvolněním.

Důležitou povinností u mladých sportovců je jistě pravidelná kontrola u sportovního lékaře. Pokud se zaměříme na diagnózu MOS v počátcích rozvoje, určitě je na místě dopřát tělu dostatečný klid od tréninků a neprohlubovat stávající potíže. Součástí rekonvalescence by měla být i rehabilitace se zaměřením na zmírnění bolestivosti. Technik a metod k léčbě MOS je široké množství a tudíž by měl pacient pravidelně docházet a spolupracovat s fyzioterapeutem.

Součástí terapie v akutních fázích onemocnění je dodržování klidového režimu, bohužel se v praxi setkáváme s jasným opakem a pacienti dále sportují. Následně pak dochází k prodlužování terapie, která bývá o něco složitější.

## ***2.11 Zmapování informovanosti***

Dalším cílem mé bakalářské práce bylo zmapování informovanosti o této diagnóze mezi širokou veřejností, rodiči, trenéry a samotnými hráči fotbalu. Proto byl vytvořen krátký dotazník, který jsem později vytiskla, a donesla do fotbalových klubů v Praze a okolí, kde byl rozdán mezi trenéry, rodiče a hráče. Dotazník jsem také zpřístupnila na internetových stránkách k vyplnění od široké veřejnosti, aby výsledné informace byly získané z co možná největší škály občanů.

Tištěný dotazník vyplnilo 5 trenérů, 25 rodičů a 12 hráčů fotbalu. Z výsledku bylo zjištěno, že všech 5 trenérů je o problematice M.Osgood-Schlatter informováno a s diagnózou se již v průběhu své pracovní činnosti setkali. V otázce, jak byla tato situace řešena, jsem se dozvěděla, že všichni trenéři své svěřence posílají na kontrolu ke svému sportovnímu lékaři. Pokud je lékařem stanovena diagnóza M.Osgood-Schlatter je pacientovi indikován klid (absence tréninků) a doporučovaná rehabilitace. Ovšem ve skutečnosti se dodržování těchto zásad neuskutečňuje a pacienti dále trénují, buď na popud trenérů, nebo ambiciózních rodičů, či na základě vlastní nerozvážnosti. Tím se dále prohlubují příznaky onemocnění a zhoršuje se stav pacienta, který následně přejde do chronického stavu, který bez klidu a rehabilitační intervence uzdravit nelze.

Z výsledku vyplněného dotazníku od 25 rodičů bylo zjištěno, že téměř polovina rodičů (11) o této diagnóze vůbec nic neví. Tato část rodičů se s diagnózou u svého potomka nesešla, ale s bolestivostí v oblasti kolenního kloubu ano. Druhá část rodičů (14) tuto diagnózu zná, protože se objevila u jejich potomka. U všech pacientů byl indikován klid a rehabilitace, ovšem jen u 6 pacientů bylo toto doporučení dodrženo, zbylých 8 pacientů dál trénovalo. Proto bude součástí informačního letáčku také zmínka o možných chronických důsledcích při nedodržování indikovaného klidového režimu a doporučení pravidelné spolupráce s fyzioterapeutem.

Z dotazníku od 12 hráčů fotbalu je patrné, že téměř většina se s bolestivostí v oblasti přední strany kolenního kloubu setkala, avšak o diagnóze MOS nic netuší. Z výsledků vyšlo najevo, že trenéři a rodiče bolestivost kolenního kloubu u svých svěřenců/potomků berou na lehkou váhu a k lékaři jsou posíláni až při větších potížích.

Na dotazník, který byl publikován na internetové stránce, odpověděla ve větší míře pouze široká veřejnost. Z výsledku dotazníku plyne skutečnost, že nikdo z široké

veřejnosti o diagnóze MOS neví a ani se s ní nikdy nesetkala. Právě pro tuto skutečnost byl vytvořený informační letáček, který je součástí přílohy.

### **2.12 Verifikace hypotéz**

V první hypotéze jsem předpokládala, že alespoň u dvou pacientů dojde během terapie ke snížení otoku a zmírnění bolestivosti postiženého kolenního kloubu. Tato hypotéza se potvrdila, neboť u všech tří pacientů došlo ke zlepšení otoků a bolestivosti.

V druhé hypotéze jsem předpokládala, že u všech pacientů dojde během terapie ke zlepšení svalové síly vlivem vybraných léčebných postupů. Tato hypotéza se potvrdila rovněž ve všech případech, protože v porovnání vstupního a výstupního kineziologického rozboru jsou zaznamenány lepší hodnoty svalové síly ve výstupním měření.

Třetí hypotéza předpokládala, že alespoň polovina trenérů je informována o existenci. I tato hypotéza se potvrdila, protože všichni dotazovaní trenéři měli dostatek informací o MOS.

### **2.13 Informační letáček**

Informační letáček, který je součástí přílohy byl vypracován na základě poznatků při zpracování této bakalářské práce a ze zjištění, které vycházejí z výsledků vyplněných dotazníků. Cílem tohoto letáčku bylo jednoduše a srozumitelně vysvětlit problematiku MOS u mladých fotbalistů, tak aby se zlepšila informovanost i mezi laickou veřejností.

Protože je v této problematice důležitá prevence, bylo zde zmíněno i několik rad, kterými pacienti při jejich dodržování mohou předejít vzniku onemocnění. V případě, že pacientovi onemocnění již propukla, je součástí informačního letáčku seznam doporučení, které by měli být pacientem dodržovány. Součástí letáčku je i výčet léčebných metod, které mohou být využity v léčbě tohoto onemocnění, avšak ve spolupráci s fyzioterapeutem nebo sportovním lékařem, mohlo by totiž docházet ke špatnému provádění cvičení a léčba by mohla být kontraproduktivní. Je zde zmíněná i autoterapie ve formě myofasciálních masáží dle Stricklandové, technik foam rollu, protahovacích a posilovacích cviků, které jsou doplněny fotografiemi k lepšímu představení cviků.

Využití informačního letáčku je poměrně široké, mým prvotním cílem byla edukace hlavně rodičů a fotbalových týmů. Edukace rodičů je z mého hlediska hodně důležitá, a pokud informační letáček může touto cestou zabránit vzniku jen jednoho onemocnění, tak má smysl. Několik výtisků mého informačního letáčku bylo dovezeno do fotbalových klubů v Praze a okolí, kde bude sloužit stran prevence a kompenzace.

### 3 Diskuse

Existuje celá řada teorií, které popisují příčinu vzniku onemocnění. Jedna se opírá o patologii spojenou s opakovanými kontrakcemi extenzorového aparátu kolenního kloubu, která zapříčiní mikroavulze tuberosity tibie (Gregory, 2019). Druhá teorie zase předpokládá vztah mezi kostní zralostí a patogenezí MOS (Keneuchi et.al, 2018). Willner naopak předpokládá úzký vztah mezi vnitřní rotací nohy, valgozitou a vznikem MOS, dokonce tvrdí, že se tyto vady objevují u 78% dětí s MOS. Gigante zase zjistil, že u dětí s MOS je vyšší condylo-malleolární úhel a zevní tibiální rotace. Skutečnou příčinu vzniku tohoto onemocnění se ale zatím nepodařilo prokázat. V této bakalářské práci jsem se touto otázkou příliš nezabývala, cílem mé práce bylo zpracování všech dostupných metod pro využití v léčbě MOS.

V odborné praxi je MOS také označován jako „bolest růstová“, která je spojená s velkou fyzickou námahou u dětí. Podobné je to i v literatuře zahraniční, kde je onemocnění pojmenováno jako „zranění z přetížení“. Faktem je, že mnohá studie dokládají skutečnost spojenou s kostním růstem, kdy úpon m.quadriceps femoris je v období kostního růstu křehkou strukturou, která může být poškozena nadměrnou zátěží.

Dále je MOS označován jako self- limiting condition, což označuje skutečnost, kdy je pacientova aktivita limitována jeho subjektivně vnímanou bolestí. Příznaky, které se u pacientů objevují jako první, jsou bolesti přední strany kolenního kloubu (Gholve et.al. 2007).

V praxi se můžeme setkat s tímto onemocněním i u méně sportovně vytižených pacientů. Touto otázkou se již zabýval Kujala et. al (1985), který popsal prevalenci onemocnění u sportujících a naopak u nespportujících jedinců. Výsledkem byl výskyt onemocnění u 21% sportujících jedinců a u 4,5% nespportujících jedinců. Z dalšího výzkumu od Le Ducena et.al. (2011), který zkoumal 956 adolescentů byla prevalence 13% u sportujících osob a 6,7% u osob nespportujících. Čím je tedy způsoben vznik onemocnění u nespportujících osob, to ve studiích doposud zmíněno nebylo.

Konzervativní metody léčby tohoto onemocnění je celá řada, ovšem jejich účinnost nikde doložená není. Naopak léčba chirurgická (jak už bylo zmíněno v teoretické části) hlavně ferciotův postup má u pacientů s chronickým průběhem 95% úspěšnost



s minimem komplikací. V léčbě konzervativní je v počátečních stádiích doporučován klid od sportovních aktivit, aplikace ledu na postižené místo, bandážování a jsou indikovány protizánětlivé léky. Dále odborná literatura doporučuje strečink a posilování m.quadriceps femoris a dalších svalových skupin dolní končetiny. Já jsem pro svou práci zvolila přístup odlišný. Hlavním důvodem byl fakt, že pacienti v tréninku přestat nechtěli, a tak jsme pracovali v průběhu sportovních aktivit, v akutních fázích jsem využívala převážně myofasciální masáže dle Stricklandové, účinku foam rollu a podpůrné funkce kinesiotapu k zmírnění bolestivosti. Dále jsme pokračovali dle odborné literatury ve strečinku a posilování jednotlivých svalových skupin.

Trvání terapie a to hlavně konzervativní je velice individuální a podmiňuje to mnoho faktorů. Jeden z nejdůležitějších faktorů je stadium onemocnění, ve kterém s terapií začneme. Studie od Circi et.al (2017) uvádí, že pokud začneme s terapií v počátečních stádiích onemocnění, tak délka terapie je obvykle okolo 3 – 4 týdnů. Pokud bych toto tvrzení porovnála s výsledky mé praktické části, tak délka terapie by měla být ještě o 3 - 4 týdny delší. Avšak narážíme tu na otázku, kdy je ta správná doba se začátkem terapie.

Důležitým a málo zmiňovaným faktorem je důvod přílišného zatěžování dítěte. Někdy přehnaná touha některých rodičů mít ze syna profesionálního fotbalistu, někdy jen velké nároky trenérů, či nedostatečné zařazení kompenzačního cvičení. Kompenzační cvičení bývají mezi hráči neoblíbená, a proto by trenéři měli důležitost zdůrazňovat od útlého věku. Následky tohoto chování si rodiče nemusí být vědomi díky neinformovanosti. A proto bych touto cestou chtěla vytvořený informační letáček šířit dál, jak mezi širokou veřejností, tak mezi fotbalové kluby.

## 4 Závěr

Jedním z cílů, kterých jsem v této bakalářské práci chtěla dosáhnout, bylo zmapování možností fyzioterapie u MOS mladých fotbalistů, kterých, jak se následně zjistilo je poměrně velké množství. Následně jsem si vytvořila cvičební jednotku, kterou jsem individuálně přizpůsobila pro každého pacienta a v praxi jí aplikovala po dobu 6 týdnů. Po uplynutí šesti týdnů byla účinnost terapie zhodnocena porovnáním vstupních a výstupních kineziologických rozborů. Závěrem vyšlo příznivé ovlivnění převážně bolesti a otoku na přední straně kolenního kloubu. Také se zlepšilo svalové zkrácení a svalová dysbalance u všech tří pacientů. Pacienti po ukončení terapie umí využívat technik myofasciální masáže, foam rollu a dalších kompenzačních cvičení.

Vytvořený krátký dotazník, který sloužil ke zmapování informovanosti o této diagnóze, byl vytisknut a vyplněn trenéry, rodiči a hráči. Výsledkem byla poměrně velká neinformovanost o této problematice u rodičů a hráčů. Velkým problémem bývá také nedodržování indikovaných léčebných postupů nebo rychlý návrat do sportovního života. Z těchto důvodů byl vytvořen informační letáček, který slouží stran kompenzace v dalším období.

Dále bych chtěla poukázat na velkou fyzickou vytiženost mladých fotbalistů, kteří jsou vystavováni nadměrné zátěži už od svých 4-5 let. Četnost tréninků je někdy okolo 5-6x týdně a kompenzační cvičení do tréninkového plánu mnohdy zařazeno není. Dlouhodobým přetěžováním jsou fotbalisti vystavováni velkému riziku potenciačního zranění. Bohužel ne každý fotbalový klub spolupracuje s fyzioterapeuty a kompenzačního cvičení se dostává fotbalistům málokdy. Tímto bych chtěla poukázat na přínosnost této spolupráce, protože tou lze dá předcházet nejen MOS, ale i celé řadě sportovních úrazů.

Přínos této bakalářské práce vidím ve využití informačního letáčku ve fotbalových klubech a okolí. Dále prokázání účinnosti mnou vytvořené cvičební jednotky, která může být využita v odborné praxi, ovšem délka terapie by měla být delší.

## 5 Seznam literatury

1. BARTONÍČEK, Jan. *Základy klinické anatomie pohybového aparátu*. 1. Praha: Maxdorf, 2004. ISBN 80-7345-017-8.
2. BARTUŠEK, Daniel. *Diagnostické zobrazovací metody: pro bakalářské studium fyzioterapie a léčebné rehabilitace*. 1. Brno: Masarykova univerzita v Brně, 2004. ISBN 80-210-3537-4.
3. BERÁNEK, Jan. *Ortopedická rentgenologie*. 1. Brno: NOVIKO, 2005. ISBN 80-86542-07-6.
4. BASTLOVÁ, Petra. *Proprioceptivní neuromuskulární facilitace*. 2.vydání. Olomouc: Univerzita Palackého v Olomouci, 2018. ISBN 978-80-2445-301-9.
5. CIRCI, E., Y. ATALAY a T. BEYZADEOGLU. Treatment of Osgood–Schlatter disease: review of the literature. *MUSCULOSKELETAL SURGERY* [online]. 2017, **101**(3), 195-200 [cit. 2020-12-02]. ISSN 2035-5106. Dostupné z: doi:10.1007/s12306-017-0479-7
6. *Česko- slovenská pediatrie: Onemocnění v oblasti patelofemorálního kloubu u dětí* [online]. 72. Praha: Klinika dětské a dospělé ortopedie a traumatologie 2. LF UK a FN Motol, 2017 [cit. 2020-12-30]. ISSN 1805-4501.
7. *Česká radiologie: Diagnostika syndromu Sinding- Larsen- Johansson magnetickou rezonancí*. 68. Olomouc: Galén, 2014. ISSN 1210-7883.
8. DANNEBERG, Dirk-Jonas. Successful Treatment of Osgood–Schlatter Disease with Autologous-Conditioned Plasma in Two Patients. *Joints* [online]. 2017, 24.8.2017, **5**(3), 191-194 [cit. 2021-02-15]. Dostupné z: doi:10,1055 / s-0037-1605384
9. DIFIORI, J. P. Evaluation of overuse injuries in children and adolescents. *Current Sports Medicine Reports* [online]. 2010, **9**(6) [cit. 2018-09-04]. ISSN 1537-8918. DOI:10.1249/JSR.0b013e3181fdb58
10. DVOŘÁK, Radmil. *Základy kinezioterapie*. 2. Olomouc: Olomouc: Univerzita Palackého, 2003. ISBN ISBN 80-244-0609-8.
11. DYLEVSKÝ, Ivan. *Funkční anatomie*. 1. Praha: GRADA Publishing, 2009. ISBN 978-80-247-3240-4.
12. FLOWERS. Tibial tuberosity excision for symptomatic Osgood-Schlatter disease. *Journal of pediatric orthopedics* [online]. 1995, **15**(3) [cit. 2020-12-31]. Dostupné z: doi:10.1097 / 01241398-199505000-00005

13. GALLO, Jiří. *Ortopedie pro studenty lékařských a zdravotnických fakult.* 1. Olomouc: Univerzita Palackého v Olomouci, 2011. ISBN 978-80-244-2486-6.
14. GHOLVE, P. A., D. M. SCHER, S. KHAKHARIA, R. F. WIDMANN a D. W. GREEN. Osgood Schlatter syndrome. *Current Opinion in Pediatrics* [online]. 2007, **19**(1) [cit. 2017-09-04]. ISSN 1040-8703.  
DOI:10.1097/MOP.0b013e328013d8ea
15. GREGORY, James. Osgood-Schlatterova choroba. *Medscape* [online]. Copyright, 2019, 8.ledna 2019 [cit. 2020-11-29]. Dostupné z: <https://emedicine.medscape.com/article/1993268-overview#a4>
16. KANEUCHI, Yoichi. Bony Maturity of the Tibial Tuberosity With Regard to Age and Sex and Its Relationship to Pathogenesis of Osgood-Schlatter Disease: An Ultrasonographic Study. *Orthopaedic Journal of Sports Medicine* [online]. 2018, 28.1.2018, **6**(1) [cit. 2021-02-15]. Dostupné z: doi:10.1177 / 2325967117749184
17. KOLÁŘ, Pavel. *Rehabilitace v klinické praxi.* 1. Praha: Galén, 2009. ISBN 978-80-7262-657-1.
18. PAVELKA, Karel. *Klinická revmatologie.* 1. Praha: Galén, 2003. ISBN 80-7262-174-2.
19. PAVLŮ, Dagmar. *Speciální fyzioterapeutické koncepty a metody I.* Druhé. Brno: Akademické nakladatelství Cerm, 2013. ISBN 80-7204-312-9.
20. PETERS, Lance. Products to Help Deal with Osgood-Schlatter Disease. *Article Alley: All the Best News and Articles* [online]. Copyright, 2011, 18.2.2011 [cit. 2021-03-02]. Dostupné z: <http://lancepeters.articlealley.com/products-to-help-deal-with-osgoodschlatter-disease-2046154.html>
21. POUL, Jan. *Dětská ortopedie.* 1. Praha: Galén, c2009, 141 s. ISBN 978-80-7262-622-9.
22. *Rehabilitácie: Časopis pre otázky liečebnej a pracovnej rehabilitácie.* 25. Bratislava: Obzor, 1992.
23. RYCHLÍKOVÁ, Eva. *Funkční poruchy kloubů končetin: diagnostika a léčba.* Praha: GRADA Publishing, 2002. ISBN 80-247-0237-1.
24. RYCHLÍKOVÁ, Eva. *Manuální medicína průvodce diagnostikou a léčbou vertebrogenních poruch.* 3. Praha: MAXDORF, 2004. ISBN 80-7345-010-0.
25. Smith JM, Varacallo M. Osgood Schlatterova choroba. [Aktualizováno 2020 29. července]. In: StatPearls [Internet]. Ostrov pokladů (FL): StatPearls

Publishing; 2020 leden-. Dostupné z:

<https://www.ncbi.nlm.nih.gov/books/NBK441995/>

26. STRICKLAND, J. M., N. J. COLEMAN, M BRUNSWIC a R KOCKEN.  
*Osgood-Schlatter's Disease: An active approach using massage and stretching*.  
Greenwich, 2009. Pilot study. Centre for Sport and Exercise Science, University  
of Greenwich.
27. ŠARČEVIĆ, Zoran. Limited ankle dorsiflexion: a predisposing factor to Morbus  
Osgood Schlatter? *Knee Surgery, Sports Traumatology, Arthroscopy* [online].  
2008, 16. May 2018, **16**(8), 726-728 [cit. 2020-11-29]. ISSN 0942-2056.  
Dostupné z: doi:10.1007/s00167-008-0529-7
28. ŠKARABOT, J., CH. BEARDSLEY a I. ŠTIRN. Comparing the effects of  
self-myofascial release with static stretching on ankle range-of-motion in  
adolescent athletes. *International Journal of Sports Physical Therapy*. 2015,  
**10**(2), 203–212 [cit. 2018-03-04]. ISSN 2159-2896.
29. TRNAVSKÝ, Karel. *Syndrom bolestivého kolena*. 1. Praha: Galén, 2006. ISBN  
80-7262-391-5.
30. VAISHYA, Javu a . Apofyzitida tibiální tuberosity (Osgood-Schlatterova  
choroba): recenze. *Cureus* [online]. 2016, 13.září.2016, **8**(9) [cit. 2020-12-31].  
Dostupné z: doi:10,7759 / Cureus.780
31. VILIKUS, Zdeněk. *Tělovýchovné lékařství*. Praha: Nakladatelství Karolinum,  
2004. ISBN 80-246-0821-9.
32. VOCLOVÁ, Radka. Entezopatie =bolesti úponů kolene. *Fyzioterapie* [online].  
2014 [cit. 2020-12-30]. Dostupné z:  
<https://fyzioterapie.utvs.cvut.cz/document/show/id/83/>

## 6 Seznam obrázků

Obr. 1 - Vazivový aparát kolenního kloubu (Netter, 2016) .....	10
Obr. 2 - techniky froam rollu (archiv autora).....	27
Obr. 3- cviky na protažení zkrácených svalů (archiv autora) .....	28
Obr. 4 - cviky na aktivaci svalových skupin (archiv autora) .....	28
Obr. 5 - senzomotorický chodník (archiv autora) .....	37

## 7 Seznam tabulek

Tab. 1 - antropometrické vyšetření .....	30
Tab. 2 - vyšetření svalové síly.....	30
Tab. 3 - vyšetření zkrácených svalů.....	30
Tab. 4 - antropometrické vyšetření .....	33
Tab. 5 - vyšetření svalové síly.....	33
Tab. 6 - vyšetření zkrácených svalů.....	33
Tab. 7 - antropometrické vyšetření .....	34
Tab. 8 - vyšetření svalové síly.....	35
Tab. 9 - vyšetření zkrácených svalů.....	35
Tab. 10 - antropometrické vyšetření .....	38
Tab. 11 - vyšetření svalové síly.....	38
Tab. 12 - vyšetření zkrácených svalů.....	38
Tab. 13 - antropometrické vyšetření .....	39
Tab. 14 - vyšetření svalové síly.....	40
Tab. 15 - vyšetření zkrácených svalů.....	40
Tab. 16 - antropometrické vyšetření .....	42
Tab. 17 - vyšetření svalové síly.....	42
Tab. 18 - vyšetření zkrácených svalů.....	42

## **8 Seznam příloh**

Příloha č. 1 – informovaný souhlas

Příloha č. 2 – informovaný souhlas


Příloha č. 3 – informovaný souhlas

Příloha č. 4 – informační letáček



Informovaný souhlas

Jsem informovaná o všech skutečnostech, které budou s mým synem v rámci vypracování bakalářské práce prováděny. Jsem srozuměna, že tento výzkum není spojen s žádnými zdravotními riziky pro mého syna a že účastí ve výzkumu může být pro mého syna užitečné. Dobrovolně souhlasím s účastí mého syna na tomto výzkumu a s použitím všech výsledků výzkumu pro vědecké účely i s jejich publikací.

Paní: VOKOUNOVÁ / MILENA  
Podpis:   
Datum: 12.3.2021

Informovaný souhlas

Jsem informovaná o všech skutečnostech, které budou s mým synem v rámci vypracování bakalářské práce prováděny. Jsem srozuměna, že tento výzkum není spojen s žádnými zdravotními riziky pro mého syna a že účastí ve výzkumu může být pro mého syna užitečné. Dobrovolně souhlasím s účastí mého syna na tomto výzkumu a s použitím všech výsledků výzkumu pro vědecké účely i s jejich publikací.


Paní: NOVAKOVÁ KATEŘINA

Podpis: 

Datum: 5.5.2021

Informovaný souhlas

Jsem informovaná o všech skutečnostech, které budou s mým synem v rámci vypracování bakalářské práce prováděny. Jsem srozuměna, že tento výzkum není spojen s žádnými zdravotními riziky pro mého syna a že účastí ve výzkumu může být pro mého syna užitečné. Dobrovolně souhlasím s účastí mého syna na tomto výzkumu a s použitím všech výsledků výzkumu pro vědecké účely i s jejich publikací.

Paní: MOTLOVÁ ANNA  
Podpis:   
Datum: 5.5. 2021

### **Jsi mladý fotbalista a trpíš bolestivostí přední strany kolenního kloubu?**

#### **Nejspíš trpíš onemocněním Morbus Osgood- Schlatter.**

**Co je Morbus Osgood- Schlatter?** – Je to onemocnění, které se nejčastěji objevuje u mladých chlapců ve věku 12-14 lety, kteří aktivně sportují. Onemocnění vzniká poraněním drsnatiny na holenní kosti vlivem opakované činnosti stehenního svalu. Projevy onemocnění jsou: začervenání, otok, zvýšená teplota a bolestivost přední strany kolenního kloubu.

#### **Jak můžeš onemocnění předcházet?**

- ✓ Dopřej si dostatečného odpočinku
- ✓ Přidej do tréninkového plánu kompenzační cvičení
- ✓ Pokud pociťuješ bolesti kolene, jdi k fyzioterapeutovi
- ✓ Chod' na pravidelné kontroly ke svému sportovnímu lékaři

#### **Pokud onemocněním trpíš, měl bys dodržovat tyto zásady:**

- ✓ Klid (absence tréninků)
- ✓ Můžeš místo ledovat, využít ortézu nebo kinesiotapy.
- ✓ Docházet pravidelně k fyzioterapeutovi, který tě naučí správně cvičit.
- ✓ Využívat kompenzačního cvičení.

Pokud nebudeš dodržovat tyto zásady, může se stát následující: bolesti tě budou doprovázet delší dobu a budou silnější, déle si nezapíšeš fotbal a léčba bude komplikovaná.

Niže je pár cviků, které můžeš po předchozí konzultaci s fyzioterapeutem využívat k prevenci nebo i k léčbě onemocnění.

