

Česká zemědělská univerzita v Praze

Fakulta agrobiologie, potravinových a přírodních zdrojů

Katedra veterinárních disciplín



**Fakulta agrobiologie,
potravinových a přírodních zdrojů**

**Využití mykoparazita *Pythium oligandrum* v rámci terapie
dermatofytóz v útulcích koček**

Diplomová práce

Bc. Lucie Bradáčová

Zájmové chovy

MVDr. Martina Načeradská, Ph.D.

© 2022 ČZU v Praze

Čestné prohlášení

Prohlašuji, že svou diplomovou práci "Využití mykoparazita *Pythium oligandrum* v rámci terapie dermatofytóz v útulcích koček" jsem vypracovala samostatně pod vedením vedoucího diplomové práce a s použitím odborné literatury a dalších informačních zdrojů, které jsou citovány v práci a uvedeny v seznamu literatury na konci práce. Jako autorka uvedené diplomové práce dále prohlašuji, že jsem v souvislosti s jejím vytvořením neporušil autorská práva třetích osob.

V Praze dne 14.4.2022

Poděkování

Ráda bych touto cestou poděkovala MVDr. Martině Načeradské Ph.D. za cenné připomínky a rady při vedení mé diplomové práce, za poskytnutá data, a především za velkou trpělivost. Dále bych chtěla poděkovat Bc. Lucii Bartákové, DiS. za velkou oporu při psaní mé diplomové práce. V poslední řadě děkuji mé rodině a partnerovi za trpělivost a podporu během celého studia.

Využití mykoparazita *Pythium oligandrum* v rámci terapie dermatofytóz v útulcích koček

Souhrn

Dermatofytóza je jedno z nejvýznamnějších onemocnění koček, které se může přenášet i na člověka. Jelikož je dermatofytóza vysoce infekční, vyžaduje rychlou detekci a rozsáhlou léčbu, zejména u početnějších skupin koček. Toto onemocnění nastává nejčastěji v azylových domech či útulcích pro zvířata, kde žije velmi mnoho koček často v jedné velké místnosti. Standardně používané systémové terapie obvykle vykazují mnoho vedlejších účinků. Proto se zdá vhodné využívat v rámci lokální terapie *Pythium oligandrum*. U něj se v minulosti zjistilo, že je obligátní mykoparazit, který využívá pro svůj život buňky jiných hub. Jednou z těchto hub může být i *Microsporum canis*, což je nejčastější původce dermatofytóz u koček.

V této diplomové práci byly v rámci literární rešerše shrnuty dostupné poznatky o kožní soustavě kočky. Další kapitola rozebírá popis samotné dermatofytózy, její původce, klinické příznaky, diagnostiku, průběh, rizikové faktory a informace o dostupných možnostech její léčby. V rámci léčby byla popsána charakteristika *Pythium oligandrum* a jeho doposud zaznamenané využití při terapiích dermatofytózy u koček.

Cílem diplomové práce bylo ze získaných dat ověřit hypotézu, zda se lokální léčba dermatofytózy s přípravky na bázi *Pythium oligandrum* dokáže vyrovnat systémové léčbě itrakonazolem a to jak v rámci celkového výsledku léčby, tak z hlediska klinických příznaků.

Vybrané kočky pocházely ze soukromého azylu pro zvířata, z útulku Tibet v Bučovicích. Do našeho pozorování bylo zařazeno 19 koček s velkým nálezem dermatofytové infekce. Pulzní systémovou léčbu itrakonazolem podstoupilo koček 10 a léčbu s *Pythium oligandrum* koček 9. Kultivace na výskyt dermatofytózy byla provedena 1. týden a poslední - 6. týden léčby.

Výsledky statistického šetření prokázaly, že u léčby mykoparazitem *Pythium oligandrum* došlo ke zlepšení P-skóre vyhodnoceného mezi 1. a 6. týdnem, kdežto u léčby itrakonazolem zlepšení nenastalo. Klinické příznaky byly hodnoceny pro každou léčebnou skupinu zvlášť. Zde došlo ke zlepšení příznaků jak u itrakonazolu tak u *Pythium oligandrum*. Z výsledných dat lze usoudit, že *Pythium oligandrum* obstálo v léčbě dermatofytóz velmi dobře. I když mezi výslednými klinickými příznaky mezi léčbou itrakonazolem a *Pythium oligandrum* nebyly shledány žádné statisticky významné rozdíly, v rámci samotné terapie byla léčba *Pythium oligandrum* vyhodnocena jako úspěšnější než itrakonazolem. Jelikož na rozdíl od itrakonazolu nemělo *Pythium oligandrum* na kočky žádné vedlejší nežádoucí účinky, je proto vhodné ho dále využívat a zařazovat do běžné terapie dermatofytóz.

Klíčová slova: dermatofytóza, itrakonazol, kočka, léčba, *Pythium oligandrum*

Use of the mycoparasite *Pythium oligandrum* in the therapy of dermatophytosis in cat shelters

Summary

Dermatophytosis is one of the most important diseases of cats, which can be transmitted to human beings. Because dermatophytosis is highly infectious, it requires rapid detection and extensive treatment, especially in larger groups of cats. This disease most often occurs in animal shelters, where many cats often live in one large room. Standardly used systemic therapies usually have many side effects. Therefore, it seems appropriate to use *Pythium oligandrum* in local therapy. In the past, this was found to be an obligatory mycoparasite that uses the cells of other fungi for its life. One of these fungi may be *Microsporum canis*, which is the most common cause of dermatophytosis in cats.

In this diploma thesis, the available knowledge about the cat's skin system was summarized in a literature search. Next chapter describes dermatophytosis itself, its cause, clinical symptoms, diagnosis, course, risk factors and information about available treatment options. Characteristics of *Pythium oligandrum* in the treatment and its use to date in the treatment of dermatophytosis in cats is described.

The aim of the diploma thesis was to verify the hypothesis of whether the local treatment of dermatophytosis with *Pythium oligandrum*-based products can be compared to systemic treatment with itraconazole, both in terms of overall treatment outcome and in terms of clinical symptoms.

Selected cats were from a private asylum for animals, from the Tibet shelter in Bučovice. Our observation included 19 cats with a large finding of dermatophyte infection. 10 cats underwent pulse systemic treatment with itraconazole and 9 cats with *Pythium oligandrum*. Cultivation for dermatophytosis was performed in the 1st week and the last - 6th week of treatment.

The results of the statistical survey showed that treatment with *Pythium oligandrum* mycoparasite improved the P-score evaluated between weeks 1 and 6, while treatment with Itraconazole did not showed these effects. Clinical symptoms were assessed for each treatment group separately between weeks 1. and 6. Symptoms of both itraconazole and *Pythium oligandrum* improved. From the resulting data, it can be concluded that *Pythium oligandrum* has performed very well in the treatment of dermatophytosis. Although no statistically significant differences were found between the resulting clinical significants between itraconazole and *Pythium oligandrum* treatment, *Pythium oligandrum* treatment was evaluated as more successful than itraconazole. Since, unlike itraconazole, *Pythium oligandrum* had no side effects on cats, it is therefore appropriate to continue its use and to include it in routine dermatophytosis therapy.

Key words: dermatophytosis, cat, treatment, itraconazole, *Pythium oligandrum*

Obsah

1	Úvod	9
2	Vědecká hypotéza a cíle práce	10
3	Literární řešerše.....	11
3.1	Kožní soustava kočky.....	11
3.1.1	Kůže	11
3.1.2	Funkce kůže	15
3.2	Dermatofytóza koček	17
3.2.1	Původci	17
3.2.2	Klinické příznaky a diagnostika	18
3.2.3	Průběh a rizikové faktory	20
3.2.4	Léčba.....	21
3.2.5	Prevence dermatofytóz	26
4	Metodika	27
4.1	Materiál a metody	27
4.1.1	Původ vzorků a management útulku	27
4.1.2	Průběh terapie	27
4.1.3	Vyhodnocení léčby	29
4.1.4	Vyhodnocení klinických příznaků	29
4.1.5	Statistická analýza.....	30
5	Výsledky.....	31
5.1.1	Výsledky léčby	32
5.1.2	Výsledky klinického vyšetření.....	33
6	Diskuze.....	37
7	Závěr	39
8	Literatura.....	40
9	Seznam použitých zkratk a symbolů	45
10	Samostatné přílohy	46

1 Úvod

Dermatofytóza je velmi běžné mykotické onemocnění koček, a to zejména tam, kde se jich vyskytuje mnoho na jednom místě (Carlotti et al. 2009). Ve většině případů dojde u koček diagnostikovaných dermatofytózou ke spontánnímu vyléčení. Přesto je však doporučeno kočky léčit, aby nepropuklo epidemické šíření. Dnešní trend je ustupovat od klasických systémových postupů a zaměřovat se více na věci přírodního charakteru.

Žádoucí je jednoduchá, levná, ale účinná léčba (Načeradská et al. 2015). Standardně používané systémové terapie mají často mnoho vedlejších účinků, jako je hypersalivace, zvracení, ztráta chuti k jídlu a kočky jsou při jeho perorálním podání vystaveny stresu a odmítají léky přijímat. Bylo zjištěno, že houbový mikroorganismus *Pythium oligandrum* parazituje na buňkách sobě vlastním a jelikož původci dermatofytóz jsou houbového charakteru, možnost léčit dermatofytózu zvířat pomocí oomycety *Pythium oligandrum* se zdálo jako dobrý nápad.

Toto lze uplatnit i v oblasti léčiv jak u lidí, tak ve veterinární sféře. Nejenom, že léčba s *Pythium oligandrum* vychází levněji než s ostatními systémovými léčivy, ale má i rychlejší nástup léčby a je snadněji aplikovatelná (Načeradská et al. 2021).

2 Vědecká hypotéza a cíle práce

Tato diplomová práce poskytuje pomocí sepsané rešerše ucelené informace o kožní soustavě kočky, *Pythium oligandrum* a jeho využití při léčbě dermatofytóz. Cílem diplomové práce je za pomoci posbíraných dat ověřit hypotézu, zda se lokální léčba dermatofytózy s přípravky na bázi *Pythium oligandrum* dokáže vyrovnat systémové léčbě itrakonazolem.

3 Literární rešerše

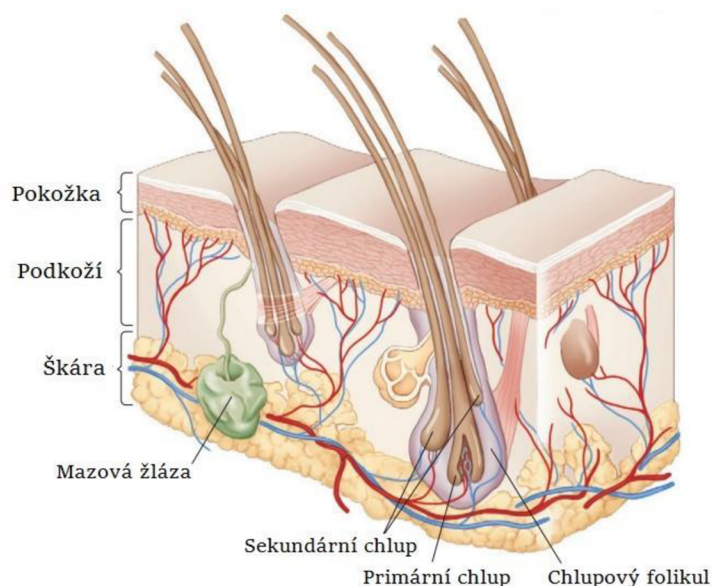
3.1 Kožní soustava kočky

3.1.1 Kůže

Kůže je komplexní orgán, který pokrývá téměř celý povrch těla a vytváří tak velmi důležitou fyziologickou bariéru mezi zvířetem a okolním prostředím (Noli & Colombo 2020).

Kůže se rozděluje na tři hlavní vrstvy – epidermis (pokožka) – dermis (škára) – subcutis (podkoží) (viz Obr. 1). Skladba kůže, její tloušťka, typ ochlupení, množství žláz či jejich lokalizace jsou jasně rozdílné v závislosti na druhu i na různých životních podmínkách (Marvan et al. 2007). Pokožka vytváří vychlípeniny do škáry a dává tak vznik strukturám jako jsou chlupové folikuly nebo mazové a potní žlázy. Z pokožky jsou také vytvořeny kožní deriváty (chlupy a drápy). Ostatní kožní deriváty jako jsou uši, prstní polštářky, víčka a paranální váčky vznikají modifikací více anatomických struktur (Svoboda et al. 2008).

Základní znalost anatomie a funkce kožního orgánu je zásadní pro pochopení a rozpoznání patologických klinických projevů a dopadů kožních onemocnění na kočku, jelikož kůže dokáže odrážet procesy, které se mohou dít hluboko uvnitř těla (Miller et al. 2013; Noli & Colombo 2020). Tloušťka kůže koček se pohybuje v rozmezí 0,4 až 2 mm, kdy nejširší část najdeme na čenichu nebo na prstních polštářcích a nejtencejší na uších (Strickland & Calhoun 1963).



Obr.č.1: Anatomický průřez kůže (Miller et al. 2013).

3.1.1.1 Epidermis

Epidermis (pokožka) je vrstevnatý zrohovatělý epitel tvořící nejsvrchnější vrstvu kůže (Noli & Colombo 2020). Je uspořádána do 4 vrstev na základě morfologie: *stratum basale*, *stratum spinosum*, *stratum granulosum* a *stratum corneum*, které se vytvářejí již během embryonálního vývoje (Linder 2020; Sotiropoulou & Blanpain 2012). U koček v osrstěných oblastech je epidermis velmi tenká a skládá se z 1 až 3 vrstev buněk (Svoboda et al. 2008). Na neochlupených místech je tlustší a skládá se až z 5 vrstev (Marvan et al. 2007). Nejsilnější epidermis u koček se nachází na tlapkách a na čumáku, kde může epidermis měřit až 1,5 mm (Miller et al. 2013).

Základní stavební jednotkou epidermis je keratinocyt, který tvoří 85% buněčné populace (Linder 2020). Zbýlých 15 % tvoří tzv. dendrické buňky, což jsou melanocyty (5 %), Langerhansovy buňky (3–8 %) a Merkelovy buňky (2 %) (Miller et al. 2013). Všechny typy těchto buněk mají dlouhé cytoplazmatické výběžky. Ty jim umožňují plnit různé funkce a jsou vzájemně spojeny desmozomy (Svoboda et al. 2008).

Keratinocyty mají aktivní roli v epidermální imunitě, neboť produkují řadu cytokinů, jsou schopny fagocytózy a dokáží prezentovat antigeny (Scott 2001). Množí se v nejhlubší vrstvě epidermis, ve *stratum basale*, která je tvořena pouze jednou vrstvou buněk uchycených hemidesmozomy do bazální membrány (Svoboda et al. 2008). Keratinocyty neustále proliferují v bazální vrstvě epidermis, poté migrují a diferencují se na horní epidermální vrstvy, a nakonec se odlupují z povrchu kůže (Noli & Colombo 2020) Tento proces označujeme jako keratinizaci (Svoboda et al. 2008).

Melanocyty se nacházejí ve *stratum basale*, což je nejhlubší vrstva epidermis a v matrix chlupu. Svými výběžky zasahují hluboko mezi keratinocyty. Hlavní funkce melanocytů je tvorba pigmentu melaninu, jeho následný přenos do keratinocytů a ochrana před UV zářením (Miller et al. 2013; Svoboda et al. 2008). U domácích zvířat lze rozeznat dva typy tohoto pigmentu, eumelaniny (hnědočerná barva) a pheomelaniny (žlutá nebo hnědočervená) (Svoboda et al. 2008). Feomelaniny se od eumelaninů liší tím, že obsahují vyšší podíl síry (Miller et al. 2013). K tvorbě melaninových granulí dochází v buněčných organelách zvaných melanosomy. Vytvořená melaninová granula se přesouvají do keratinocytů a chlupů procesem zvaným pinocytóza. Je třeba brát v potaz, že jakékoliv poškození dermoepidermálního spojení, které způsobí poškození bazálních buněk, je příčinou přechodu do subepidermální dermis, čímž dochází ke ztrátě pigmentace. Samotná ztráta srsti způsobuje zvýšení pigmentace kožní epidermis (Svoboda et al. 2008).

Langerhansovy buňky jsou mononukleární dendrické buňky, které tvoří přibližně 6–8 % buněčné populace epidermis (Miller et al. 2013). Jejich hlavní funkcí je fagocytóza a dále zpracování a prezentace antigenu. Buňky svými dlouhými dendritickými výběžky zasahují daleko mezi keratinocyty. Při setkání s cizorodým antigenem dojde k jeho fagocytóze a poté Langerhansovy buňky migrují lymfatickými cestami do parakortikální oblasti svodných mízních uzlin. Tam dojde ke zpracování a prezentaci antigenu dalšími buňkami imunitního systému (Svoboda et al. 2008). Langerhansovy buňky koček mají charakteristické intracytoplazmatické organely (Birbeckova nebo Langerhansova granula), které lze pozorovat pomocí elektronové mikroskopie (Miller et al. 2013).

Merkelovy buňky jsou epidermální buňky nacházející se pouze ve specializovaném orgánu tvořeném diskem volných nervových zakončení v okolí dendritů Merkelových buněk a fungují jako mechanoreceptory (Marvan et al. 2007). Tyto mikroorgány se nazývají tylotrichové polštáře a jsou rozmístěny rovnoměrně na kůži. Jedná se o pomalu se o pomalu adaptující se mechanoreceptor (Svoboda et al. 2008). K pokožkovým buňkám se merkelovy buňky připojují pomocí speciálních buněčných spojení, tzv. desmozomů (Shimizu 2007). Mezi další funkce těchto buněk patří ovlivnění průtoku krve v kůži a produkce potu (prostřednictvím uvolňováním vazoaktivního střevního peptidu) (Miller et al. 2013).

3.1.1.2 Dermis

Dermis (škára) představuje největší část kůže, která poskytuje pokožce elasticitu, pevnost a pružnost. Skládá z nerozpustných vláken (kolagen a elastin) a z rozpustných polymerů (proteoglykan a hyaluroan), kdy kolagen a elastin odolávají tahovým silám a proteoglykany a hyaluroan odolávají silám tlakovým. (Meyer et al. 2008).

Kolagenní vlákna jsou nejpočetnější a největší a tvoří proto 90 % všech dermálních vláken a 80% mezibuněčné hmoty dermis (Goldsmith 1991). Dále se zde nacházejí krevní, lymfatické a nervové dráhy (Svoboda et al. 2008). V dermis jsou uloženy mazové a potní žlázy, kořeny chlupů s cibulkami a snopce hladko svalových buněk. Nejen že je škára největší, ale představuje i nejtlustší část kůže. Díky podkladu, který je tvořen z kolagenního vaziva je i tato část velmi pevná (Marvan 2007). V dermis najdeme mikroskopické snopce hladkého svalstva připojené k chlupovým folikulům tzv. vzpřimovače chlupů (Eurell & Frappier 2013). U koček má dermis vroubkovaný okraj s výběžky, které navazují na lobulární přepážky podkoží pod ním (Noli & Colombo 2020).

Dále se v dermis nachází celá řada buněk majících specifické funkce. Kromě buněk tvořících cévní, lymfatický a nervový systém kůže patří mezi nejvýznamnější buňky škáry fibroblasty, dermální dendrocyty, makrofágy a mastocyty (Svoboda et al. 2008). Dermis se podílí na regulaci buněčného růstu, proliferaci, adhezi, migraci, diferenciaci a modeluje hojení (Noli & Colombo 2020).

3.1.1.3 Subcutis

Subcutis neboli českým názvem podkoží je různě silná vrstva, která se skládá z tukové tkáně. Zajišťuje spojení mezi škárou a podkožními tkáněmi (svaly a kosti). Nejtlustší vrstvu najdeme na prstních polštářcích, jelikož zde může snadno docházet k mechanickým poraněním (Svoboda et al. 2008). Základ podkoží tvoří řídké kolagenní vazivo, které umožňuje, aby se kůže při kontrakci kožních svalů pohybovala. Podkoží není zastoupeno na místech, kde se kůže pevně spojuje s podkladem (např. oční víčka). Plní i funkci tepelně ochrannou přítomností tukového vaziva ve formě tukových polštářů. (Marvan et al. 2007). V podkoží se nachází množství krevních cév, mízních cév a nervových pletení (Linder 2020).

3.1.1.4 Kožní přídatné orgány

3.1.1.4.1 Chlupový folikul a chlup

Chlupové folikuly neboli váčky, jsou tvořeny vchlípením epidermis a dalších specializací výchozích buněk (Svoboda et al. 2008). Většina chlupových folikulů u koček jsou složeného typu, což znamená, že jeden primární chlup je obklopen 5 až 20 chlupy sekundárními. Primární chlupy folikulu bývají větší a produkují větší chlupové stvoly (ochranné chloupky, vnější srst), zatímco sekundární chlup bývá menší a tvoří základ podsady. (Zanna et al. 2015). Chlupy složeného folikulu vyrůstají na povrch jedním společným pórem. Do každého primárního folikulu ústí jedna mazová žláza, jedna apokrinní potní žláza a k folikulu je navázán jeden drobný sval *musculus arrector pili*, který vzpřimuje chlupy jako odpověď na stres, chlad nebo strach. Sekundární chlup nemá jak chlupový sval, tak ani potní žlázu. Může být však napojen na žlázu mazovou (Svoboda et al. 2008).

U koček se vyskytují dva typy specializovaných hmatových (sinusových) chlupových folikulů. Jsou opatřeny krevními rozšířeními, které zajišťují upevnění chlupu v určité poloze. Tyto chlupy značně přesahují ostatní srst zvířete (Miller et al. 2013). Prvním typem jsou vousy nebo také *vibrissae*, což jsou dlouhé a hrubé chlupy vyskytující se především na hlavě (na čenichu, obočí a v okolí tlamy), krku a předních tlapkách. Jsou uspořádány v malých shlucích nebo v krátkých řadách (Meyer 2009). Druhým typem jsou tzv. chlupy tylotrichní, což jsou velké jednotlivé chlupy rozptýlené po celém těle (Mann & Straile 1965). Vznikají z folikulů, které jsou o něco větší a bohatěji inervované než primární folikuly a při stlačení se dotýkají přilehlého smyslového tylotrichového polštářku (hmatové kopulky) (Noli & Colombo 2020).

Samotný chlup je vláknitý rohovitý útvar kůže, který souborně vytváří srst (Marvan et al. 2007). Hustota chlupů u kočky je 25 000 na centimetr čtvereční. Ta se ovšem často liší podle plemene či rozmístění chlupů na těle kočky (Noli & Colombo 2020).

3.1.1.4.2 Kožní žlázy

Kožní žlázy jsou exokrinní a ve většině případů vázány na chlupový váček. Díky nim je umožněna tepelná termoregulace, vylučování některých látek z těla, ochrana kůže a srsti (Marvan et al. 2011). Ty, které se nacházejí v nesespecializované kůži rozlišujeme na mazové a potní (Svoboda et al. 2008).

Mazové žlázy jsou jednoduché nebo rozvětvené alveolární žlázy rozmístěné na osrstěné části těla zvířete. Nejčastěji se vyskytují na bradě, hřbetní části krku a u kořene ocasu. Naopak zcela chybí na prstních polštářcích a nose (Miller et al. 2013). Mazové žlázy produkují sekret bohatý na proteiny a lipidy, který se nazývá maz nebo také *sebum*. Maz zajišťuje normální funkci chlupu, kdy na povrchu epidermis a na chlupu vytváří vodovzdornou lipidovou bariéru. Zároveň též působí mikrobiálně a paraziticky a zajišťuje tak celkovou obranu chlupového folikulu (Svoboda et al. 2008). Kočky mají ekkrinní potní žlázy v bezsrstých oblastech těla. Jmenovitě jsou to jejich prstní polštářky, čumák, tlama, brada a kůže kolem konečníku (Miller et al. 2013).

3.1.1.4.3 Drápy

Kočí dráp je velmi specializovaná a složená struktura tvořena ze zrohovatělé dráповé pochvy, která je tvořena epitelem a podepřena vrstevnatou dermis (Homberger et al. 2009). Samotný dráp je protáhlý, více nebo méně ohnutý a na volném konci velmi ostrý. Buňky pro matrici drápů se neustále diferencují a dělí a díky keratinocitům drápy rostou. Kočky si brousí špičky drápů shazováním zrohovatělé rohoviny za pomoci škrábání různých předmětů. Drápy a dráповý váček je vyvinutý tak, aby kočce bylo umožněno drápy zatahnout. Drápy také často slouží jako útočná či obraná fyzická zbraň a jsou velmi dobře uzpůsobeny jako nástroj ke šplhání a k manipulaci s ulovenou kořistí (Noli & Colombo 2020).

3.1.2 Funkce kůže

Kožní orgán jako takový plní obrovskou škálu funkcí, kdy většina těchto funkcí má význam pro celkovou homeostázu kočičího těla. Z dermatologického hlediska jsou nejdůležitějšími funkce imunitní a bariérová (Svoboda et al. 2008). Díky kůži je zvířeti poskytnuta ochrana před chemickými, fyzikálními i mikrobiálními vlivy a její senzorké složky umožňují zvířeti cítit teplo, chlad, bolest, tlak svědění nebo dotek. Na kůži se odráží mnoho patologických procesů, které buď primárně probíhají jinde, nebo postihují okolní tkáň a odráží se tak na kůži celkový stav organismu (Miller et al. 2013).

Bariérová funkce kůže

Bariérová funkce kůže se řadí mezi ty nejdůležitější. Kůže tvoří velmi mohutnou bariéru, která zabraňuje průniku škodlivých mikroorganismů a látek do těla (König & Liebich 2002). Zároveň tato bariéra zabraňuje ztrátám živin, tělních tekutin a elektrolytů, což znamená, že se výrazně podílí na homeostáze organismu. Kožní bariéra se skládá z fyzikálních, chemických, imunologických a fyzikálních složek (Noli & Colombo 2020). Fyzikální bariéra představuje srst, do chemické bariéry řadíme kožní maz a mikrobiální bariéra je tvořena symbiotickými mikroorganismy, které žijí na povrchu epidermis a v chlupových folikulech (Svoboda et al. 2008). Na povrchu kůže se vyskytují tzv. korneocyty, které se neustále odlupují z povrchu kůže a eliminují tím nežádoucí přichycené organismy na kůži. Kožní pigment a srst chrání tělo kočky před škodlivým slunečním zářením (Noli & Colombo 2020).

Imunitní funkce kůže

Kůže společně s lymfoidní tkání těla tvoří jeden z největších imunitních orgánů těla. Imunitní systém kůže chrání jedince před napadením patogenními organismy, za jejíž ochranu jsou zodpovědné specifické buňky imunitního systému a jejich produkty. Imunitní systémy v kůži lze rozdělit jako kdekoliv jinde v organismu na vrozené (keratinocyty, žírné buňky, bazofilní buňky, kožní maz atd.) a získané (T-lymfocyty, B-lymfocyty). Kožní maz přispívá ke správnému pH pokožky a odhaluje tak nežádoucí patogeny (Noli & Colombo 2020; Svoboda et al. 2008).

Další důležité funkce kůže

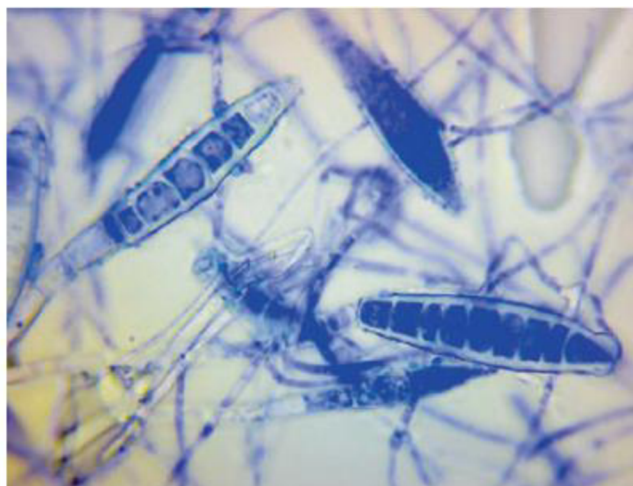Mezi další velmi důležitou funkci, kterou má na svědomí kožní orgán je termoregulace, která je nezbytná pro regulaci tepelných ztrát a zajišťuje tak zvířeti optimální tělesnou teplotu. Srst a tuková tkáň jsou hlavní izolační bariéry (Svoboda et al. 2008) Kůže je dále zásobárnou vody, elektrolytů, vitamínů, tuků, sacharidů, bílkovin a dalších pro organismus důležitých složek. Je to primární smyslový orgán pro vnímání dotyku, tlaku, tepla či chladu. Dále je kůže důležitá pro tvorbu vitamínu D. Ten je získáván z epidermis díky stimulaci slunečním zářením (Noli & Colombo 2020).

3.2 Dermatofytóza koček

Dermatofytoza je celosvětově nejvýznamnější houbovou infekcí koček a jednou z nejrozšířenějších zoonóz, která napadá povrchové vrstvy kůže, chlupů a drápů (Moriello 2014; Načeradská et al. 2021). Primárním patogenem koček je v 90 % případů *Microsporum canis*, podle Foster a Foila (2003) dokonce 98 % (Morrow 2016). Jedná se o život neohrožující, léčitelné onemocnění nízké úrovně, tj. nezpůsobuje smrt a je snadno léčitelné (Linder 2020). Přenos se uskutečňuje nejčastěji přímým kontaktem s nakaženým jedincem nebo kontaminovanými předměty (Frymus et al. 2013). Ve většině případů dojde u koček ke spontánnímu vyléčení. Problém nastává tehdy, pokud se kočka nachází ve velké skupině s jinými kočkami jako např. v útulcích či chovných stanicích. Jelikož je dermatofytóza velmi infekční, je v tomto případě nutné léčbu zahájit co nejdříve, aby se zabránilo nekontrolovatelnému epidemiologickému šíření (Moriello et al. 2017; Noli & Colombo 2020). Odhaduje se, že dermatofytóza představuje přibližně 2 % všech kožních onemocnění (Moriello 2003).

3.2.1 Původci

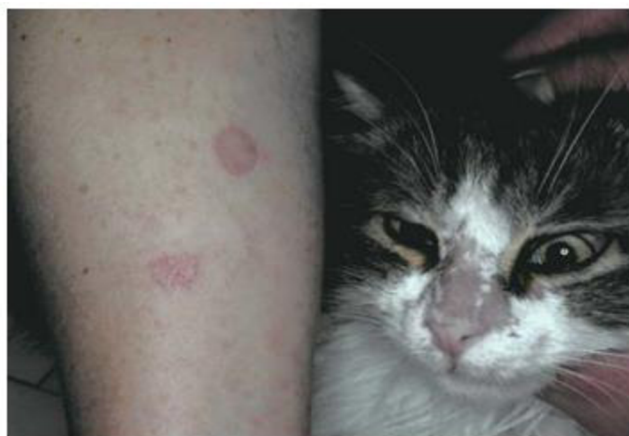Dermatofytóza je onemocnění vyvolané dermatofytními houbami rodů *Microsporum*, *Trichophyton* a *Epidermophyton* (Quinn et al. 2013). Existuje více než 30 druhů dermatofytních organismů, které rozlišujeme na zoofilní, geofilní a antropofilní. Nás zajímají především ty zoofilní, kteří jsou přizpůsobeni na život na zvířecích hostitelích. Patří mezi ně *Microsporum canis* (postihující především kočky a psy), *Microsporum equinum* (kůň), *Microsporum persicolor* (hraboši), *Microsporum nanum* (prase), *Trichophyton equinum* (kůň), *Trichophyton verrucosum* (skot) a několik druhů *Trichophyton mentagrophytes* komplex (hlodavci, králíci, ježci) (Moriello et al. 2017). Jak již bylo výše zmíněno, nejvíce případů diagnostikované dermatofytózy u koček na celém světě způsobuje houba *Microsporum canis*, která je zobrazena na Obr. č. 2 (Frymus et al. 2013). Ostatní dermatofytní plísně jsou u koček spíše velmi vzácné (Svoboda et al. 2008).



Obr. č: 2 –Makrokonidie *Microsporum canis* zvětšené 1000x (Boehm & Mueller 2019)

3.2.2 Klinické příznaky a diagnostika

Dermatofytóza je proslulá svou variabilitou klinických příznaků a závisí na původci, hostiteli a jeho zdravotním stavu (Noli & Colombo 2020). Jedná se často o v počátku nenápadné folikulární onemocnění. Klinické příznaky jsou odrazem poškození chlupových folikulů nebo kůže. Mezi nejčastější příznaky dermatofytózy u koček bývá pravidelná kruhová alopecie, kdy chlupy v této oblasti se mohou zdát polámané a roztřepené (Moriello 2013). Dále se obvykle vyskytují krusty, kůže může být začervenalá a šupinatá. Velmi často se léze vyskytují na okrajové části hlavy např. na uších nebo čumáku, ale mohou se vyskytovat po celém povrchu těla, nejčastěji však na tlapkách nebo ocasu (Bond 2010). Napadené drápy jsou křehké, lámou se nebo dochází k jejich deformacím (Svoboda et al. 2008). Léze dosahují většinou malých rozměrů, ale příležitostně mohou mít průměr až 6 cm. Zejména mladé kočky vykazují léze primárně lokalizované nejprve na hřbetu nosu, (viz. Obr. č.3) které dále zasahují do spánků, vnějších stran boltců a ušních okrajů (Moriello 2013). Pruritus neboli svědění se vyskytovat může, ale ve většině případů je minimální (Moriello 2003). Napadená srst se snadno se láme v blízkosti povrchu kůže, což má za následek vypadávání srsti (Frymus et al. 2013).



Obr. č.3 Dermatofytóza na nose kočky způsobená *Microsporum canis* s klinickými příznaky majitelky na jejím předloktí (Chermette et al. 2008).

Diagnostika dermatofytózy nebývá často rozpoznatelná na první pohled, jelikož nelze určit, zda se jedná o dermatofytózu pouze na základě klinických příznaků. V praxi pro potvrzení dermatofytózy nejčastěji slouží kombinace přímého mikroskopického vyšetření chlupů a kultivační vyšetření vzorku chlupů či seškrabu. (Svoboda et al. 2008). Poněvadž je dermatofytóza velmi infekční, je potřeba ji co nejdříve diagnostikovat. A to jak z hlediska včasné léčby, tak pro zamezení přenosu nákazy na jiná zvířata (Da Cunha et al. 2019). Potvrzení infekce v chlupových folikulech či v samotné epidermis je komplikováno několika faktory. Prvním z nich může být obtížná detekce léze v srsti, kdy infikované chloupky mohou být pouhým okem špatně viditelné nebo mohou být zakryté zánětlivými krustami. Tento problém může být umocněn předchozí léčbou, která může vzhled lézí změnit (Moriello et al. 2017). Obecně lze říci, že u koček je dermatofytóza schopna imitovat většinu běžných dermatologických onemocnění. Z toho důvodu by měla být zahrnuta jako diferenciální diagnóza prakticky u každého kočičího dermatologického pacienta (Svoboda et al. 2008). Při diagnostice je třeba zvažovat i jiná kožní onemocnění s obdobnými projevy, což může být např.


folikulitida, demodikóza, povrchová pyodemie, cheletielóza, případně sarkoptový svrab (Načeradská et al. 2013). Současná doporučení jsou používat více komplementárních diagnostik (Linder 2020). Podle Colombo et al. (2010) může kombinace přímého vyšetření chlupu s Woodovou lampou odhalit až 87,5 % případů napadených dermatofytózou.

3.2.2.1 Přímé mikroskopické vyšetření chlupu

Přímé vyšetření chlupu umožňuje diagnózu dermatofytózy, ale nelze pomocí této metody určit konkrétní druh plísně, která v daném případě onemocnění vyvolala. I přesto je toto vyšetření velmi důležité, jelikož mikroskopickým pozorováním konkrétního vzorku lze prokázat přítomnost spor, které obalují chlup nebo hyf, které chlupem prorůstají (Svoboda et al. 2008). Nejčastěji používaná technika pro odběr vzorků je vytržení chlupů z okraje postiženého místa (Moriello 2017). Používá se zvětšení pod mikroskopem 40x nebo 100x (Noli & Colombo 2020).

3.2.2.2 Laboratorní mykologické kultivační vyšetření

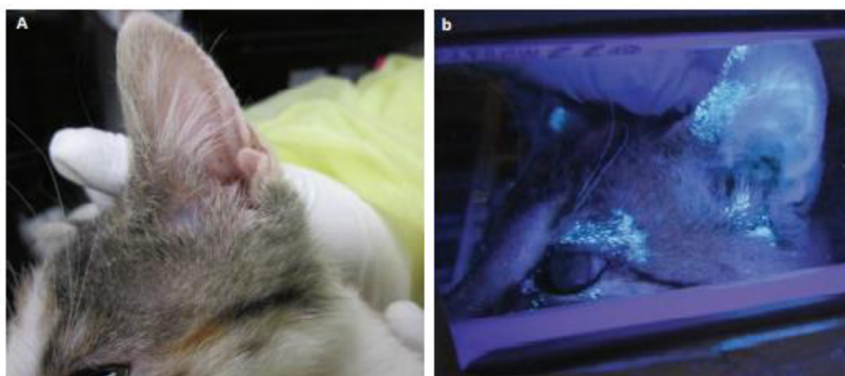
Mykologická kultivace je označována jako nejspolehlivější diagnostické vyšetření pro správné určení konkrétního dermatofyta a je to skvělé doplnění k přímému mikroskopickému vyšetření (Miller et al. 2013; Robert & Pihet 2008). Dermatofyt je kultivován v pro něj charakteristickém pěstebním médiu – DTM (Dermatophyte test medium) nebo SDA (Sabouraudův dextrózový agar) (Ahmad et al. 2020) viz Obr. č. 4. DTM je v podstatě Sabouraudův dextrózový agar s cykloheximidem, chlortetracyklinem, gentamycinem a fenolovou červení (Svoboda et al. 2008). Tento test barevně reaguje na změnu pH nebo obsah živin odebraný z rostoucí kultury. Odběr vzorků probíhá nejčastěji pomocí sterilního zubního kartáčku s měkkými štětinami nebo seškrabem z místa léze (Moriello et al. 2017).



Obr. č. 4 Sedmidenní kultivace *Microsporum canis*. Levá strana na DTM a pravá na Sabouraudově dextrózovém agaru (Miller et al. 2013).

3.2.2.3 Vyšetření pomocí Woodovy lampy

Woodova lampa je zdroj specifického UV světla o délce 320–400 nm. Využívá schopnosti charakteristické jablečně zelené fluorescence chlupů (viz. Obr. č. 5) napadených *Microsporum canis*, které se ovšem ukáže pouze v cca 50 % případech, jelikož ne všechny kmeny *Microsporum canis* obsahují enzym umožňující tuto diagnostiku (Bond 2010). Woodovu lampu lze využít k vyhledání pravděpodobně napadeného ložiska, odkud lze poté odebrat chlupy a krusty pro přímé mikroskopické nebo kultivační vyšetření. (Svoboda et al. 2008). Pro optimální výsledky je důležité používat Woodovu lampu v dobře zatemněné místnosti a vyčkat alespoň 30–60 minut, než se oči přizpůsobí tmě a lépe pak odhalují hledanou fluorescenci (Noli & Colombo 2020).



Obr. č.5 - Ucho kočky s dermatofytózou. Lze si všimnout omezeného rozsahu léze pozorováno při denním světle (a) oproti tomu, jak je při vyšetření Woodovou lampou (b) zvýrazněn rozsah lézí (Moriello 2014).

3.2.3 Průběh a rizikové faktory

Dermatofytóza se přenáší přímým kontaktem s nakaženými zvířaty, odloupanými kožními šupinami, kontaktem s infikovanými chlupy nebo předměty (kartáče, pelíšky apod.). K přenosu však může dojít i z infikovaného člověka na zvíře, či naopak. Při samotném kontaktu s dermatofytem nemusí vždy dojít k infekci, jelikož pro její vznik jsou důležitým faktorem drobná poranění, která se mohou objevit např. při česání a kartáčování zvířete, kdy spory mohou snadněji proniknout do keratinových mas a chlupových folikulů (Moriello 2003). Nejčastější místo infekce je právě struktura samotného chlupu a chlupového folikulu, kdy na chlupech jsou vytvářeny houbovými patogeny rozmanité druhy spor (Svoboda et al. 2008).

Inkubační doba kožního onemocnění způsobená *Microsporum canis* je 1–3 týdny. Během této doby rostou hyfy podél chlupových pramenů přes stratum corneum až k folikulům, kde produkují spory, které tvoří silnou vrstvu kolem chlupových cibulek. Jelikož jsou dermatofyty citlivé na vysoké teploty, nemohou kolonizovat hlubší části kůže ani samotný folikul (Frymus et al. 2013).

U zdravého zvířete infikovaného dermatofytem dojde díky imunitní odezvě ke spontánnímu vyléčení, ke kterému dochází cca do 3 měsíců od infekce. K infekci jsou více náchylná kočata, geriatrické kočky a kočky trpící těžkým onemocněním (FeLV, FIV, úrazy, neoplazie, léky jako glukokortikoidy apod.) (Svoboda et al. 2008).

Jelikož pro kočky je důležitá péče o srst, cokoliv, co omezuje tuto běžnou péči představuje další rizikový faktor. U mladých koček může představovat překážku infekce horních dýchacích cest a u kočičích seniorů artritida, která omezuje jejich pohyblivost (Moriello 2014). Mezi další rizikové faktory patří vlhké a teplé prostředí, velká skupina koček (např. útulky a chovatelské stanice) (Linder 2020). Dále to může být zavádění nových zvířat do chovu, výstavy koček, páření atd. (Frymus et al. 2013).

Perské kočky mohou být podle Svobody (2008) k dermatofytóze vyvolané *Microsporium canis* náchylnější. To může být způsobeno dědičně přenosnou chorobou zvanou Chediak-Higashi syndrom. Toto nevléčitelné onemocnění způsobené mutací genu CHS1 způsobuje poruchu LYST proteinu regulující transport lysozomů v kočičím těle. Vzniká tak celkové narušení imunitního systému. Proto mohou být perské kočky k infekcím náchylnější, a to i k dermatofytóze (Kahraman & Prieur 1990). Další faktor mohou být dlouhé chlupy perských koček, které snáze zachycují spory a jsou k dermatofytním houbám „více přátelské“ (Moriello 2003).

3.2.4 Léčba

I přes to, že je dermatofytóza je ve většině případů onemocnění, které spontánně vymizí, je nutné ji vzhledem k jejímu zoonotickému potenciálu léčit. O použité terapii rozhoduje především klinický stav zvířete a rozsah jeho zasažení (Svoboda et al. 2008). Aby léčba dermatofytních infekcí byla co nejúčinnější, měla by zahrnovat kombinaci lokální a systémové terapie. Dermatofytóza u koček vyžaduje k úplné eliminaci dlouhodobou léčbu, aby bylo minimalizováno riziko jejího navrácení nebo šíření na jiná zvířata. Léčba by měla být ukončena až po úplném vymizení klinických příznaků a dokud se neprokáže ani po kultivaci se srsti. To obvykle trvá 4 až 20 týdnů (Miller et al. 2013).

Nutné je také provést dekontaminaci prostředí a provést terapii u všech zvířat, která přišla do kontaktu s infikovaným jedincem (Načeradská et al. 2021). Podle Moriello (2004) je doporučována mykologická kultivace u postižených jedinců každé 2–4 týdny, dokud nedojde k úplnému vyléčení. Standardní systémové a lokální terapie jsou relativně drahé, vyžadují dlouhou aplikaci a mohou mít u postižených zvířat vedlejší účinky vzhledem k povaze jejich účinných látek (Načeradská et al. 2021). Při nastolení karantény je třeba vzít v úvahu dobré životní podmínky a hledět na kvalitu života. Místo, kde se kočka po dobu karantény pohybuje by mělo stále umožňovat dostatek pohybu, umožnit jí normální chování (hraní či skákání), mít místo na spánek, jídlo a možnost alespoň lehké socializace. To platí především u koťat a mladých koček, kdy umístění do karantény může mít velký vliv na jejich pozdější chování a socializaci s člověkem (Noli & Colombo 2020).

3.2.4.1 Systémová léčba

Systémová antimykotická terapie eradikuje infekce v chlupovém folikulu a používá se souběžně s léčbou lokální. K systémové terapii lze použít mnoho účinných antimykotik, kdy nejčastěji využívané jsou Griseofulvin, itraconazol, Ketonazol nebo Terbinafin, kdy itraconazol je nejpoužívanější možností léčby ve veterinárním lékařství. Tyto látky však často způsobují relativně závažné vedlejší účinky včetně teratogenity, embryotoxicity, jaterní toxicity, anorexie, zvracení a průjmu (Boehm & Mueller 2019).

I přes vysokou cenu léku itraconazolu, je nejčastější volbou v systémové léčbě (Načeradská et al. 2021). Podle Noli & Colombo (2020) je kočkami IT snášen lépe než Ketonazol nebo Griseoflavin. Terapie itraconazolem může způsobovat vedlejší účinky jako je hypersalivace, zvracení, hepatotoxicita nebo anorexie. Je kontraindikován pro březí samice, kočky mladší 6 měsíců, či pro jedince s onemocněním jater nebo ledvin. Jeho obvyklá dávka je 5mg/kg podávána perorálně jednou denně po dobu 4 až 6 týdnů, kdy každý druhý týden je vysazen (Načeradská et al. 2021). Itrafungol je typ léku spadající pod itraconazol. Tento roztok proti *Microsporum canis* je podáván kočkám perorálně. Nejen že disponuje mnoha vedlejšími účinky, ale jeho cena je poměrně vysoká. Puls et al. (2017) zkoumali nasazení pulzní terapie itraconazolu u dermatofytózy způsobené *Microsporum canis*. Výsledkem bylo urychlení a úplné vyléčení oproti neléčeným kočkám. Doporučují však použití i lokálních antimykotik. Ketonazol bývá velmi účinný, ale kočkám způsobuje závažné nežádoucí účinky, mezi které patří jaterní toxicita, anorexie, zvracení, průjem a potlačení syntézy steroidních hormonů. Může se vyskytovat ve formě tablet, šampónů či krémů. Ketokonazol je také kontraindikován u březích zvířat (Frymus et al. 2013). Je podáván perorálně v dávce 2,5–5 mg/kg dvakrát denně (Frymus et al. 2013). Terbinafin je humánní antimykotikum poměrně dobře účinné proti dermatofytním plísním s minimem vedlejších účinků (Svoboda et al. 2008). Velmi zřídka dochází ke ztrátě apetitu, průjmu nebo zvracení. Dávkuje se perorálně 10 - 30mg/kg jednou denně. Léčba probíhá obvykle 4–8 týdnů (Boehm & Mueller 2019). Podle Morrow (2016) není vhodný pro využití u koček. Itrafungol je roztok proti *Microsporum canis* podáváný kočkám perorálně. Nejen že disponuje mnoha vedlejšími účinky, ale jeho cena je poměrně vysoká (Mugnaini et al. 2012). V minulosti hojně využívaný Griseoflavin vykazuje poměrně velké vedlejší účinky, a proto již není v dnešní době prakticky využíván (Svoboda et al. 2008).

3.2.4.2 Lokální léčba

Správný terapeutický postup spočívá v lokálním podání určitého léčiva, které je vhodné kombinovat s preventivními prostředky na celém povrchu těla zvířete. Tento způsob terapie hraje velmi důležitou roli v zabránění rozšíření a kontaminaci prostředí artrosporami dermatofytů. (Boehm & Mueller 2019). U každé diagnostikované dermatofytózy by měla být aplikována lokální terapie. Důvodem je snaha o zabránění rozšíření infekce v důsledku dalších mikrotraumat. Toto povrchové ošetření může mít omezenou účinnost, proto se doporučuje použití šampónu či jiných roztoků s účinnými látkami (mikonazol, enilikonazol, vápenná síra, chlorhexidin) nejčastěji každých 12 hodin. Vzhledem k povaze těchto látek je nutné dodržovat předepsané koncentrace a při jejich aplikaci zamezit, aby tekutina dostala do kontaktu s kočičí sliznicí, či ji kočka přímo požila (Načeradská et al. 2021).

Mikonazol se ukázal jako účinné antifungální činidlo ve studiích in vitro. Nejčastěji ho najdeme ve formě šampónů či speciálních oplachů (Hnilica et al. 2006). Šampon, který kombinoval dvě aktivní látky (2% Mikonazolu a 2% Chlordexinu) se jevil jako více účinný než jednosložkový (Mason & Atwell 1995). Chlordexin je antiseptikum a dezinfekční přípravek příbuzný fenolu. Jako monoterapeutické činidlo není příliš účinný. Účinný je v kombinaci Mikonazolem ve formě šampónu (Miller et al. 2013) Patel (2011) zmiňuje možnost využití klotrimazol 1 %. Není však výhradně určen pro veterinární účely.

Enilkonazol se vyskytuje ve formě roztoku Imaverol. Ten je také označován jako vhodné povrchové antimykotikum (Svoboda et al. 2008). Carlotti et al. (2009) využil ve své studii při eradikaci dermatofytózy v útulcích kombinaci lokální terapie Enilkonazolu a systémové terapie itrakonazolu. Podařilo se takto vyléčit 140 koček i díky dobrému managementu léčby a rozmístění koček v útulku.

Vysoce účinná, netoxická a levná je koloidní síra ve formě 2% roztoku (Svoboda et al. 2008). V České republice lze k lokální terapii použít volně dostupný šampón Sulfoscab, který obsahuje koloidní síru. Další takový přípravek je přísada do koupele Solfatan, který obsahuje 40% síry a sušený sulfitový výluh. Běžně se tento prášek využívá do koupelí pro humánní léčbu (Načeradská et al. 2021).

V posledních letech se jako velký pomocník v lokální terapii stále častěji uplatňuje mykoparazit *Pythium oligandrum*, jelikož vykazuje pozitivní vliv na průběh terapie, a naopak žádné vedlejší účinky (Načeradská et al. 2021).

3.2.4.2.1 *Pythium oligandrum*

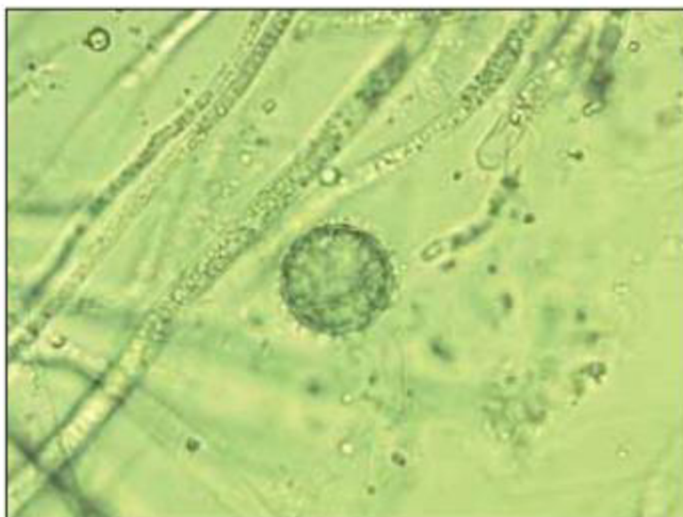Mykoparazit *Pythium oligandrum* se osvědčil jak při léčbě lidí, tak i ve veterinárním lékařství, jelikož není patogenní. Ukázalo se, že je velmi účinný proti houbovým činitelům dermatofytózy jako je *Microsporum canis*, *Microsporum gypseum* a *Trichophyton mentagrophytes* (Načeradská et al. 2021).

3.2.4.2.1.1 Charakteristika a historie *Pythium oligandrum*

Charakteristika

Pythium oligandrum je celosvětově rozšířená nepatogenní půdní oomyceta kolonizující kořenové ekosystémy mnoha druhů rostlin. Běžně se používá při ochraně rostlin, například proti *Fusarium spp.*, *Pythium spinosum*, *Pythium nunn*, *Pythium ultimum* či *Pythium irregulare* (Načeradská et al. 2021). Tento mikroorganismus vykazuje silný mykoparazitismus proti více než 50 druhům hub a oomycet, včetně některých jemu příbuzných. V 1g půdy lze nalézt 4–20 g životaschopných zárodků (Gabrielová et al. 2018).

Antifungální účinnost tohoto mikroorganismu přímo souvisí s jeho růstovými potřebami. *Pythium oligandrum* tvoří invazivní a velmi rychle rostoucí hyfy, oogonie kulovitěho tvaru s malými cípy o velikosti (viz Obr. č. 6) (Načeradská et al. 2021). V současné době je *Pythium oligandrum* řazeno do samostatné říše *Chromista* (Stramenopila). Vytváří invazivní, velmi rychle rostoucí hyfy, kulaté oogonie s malými ostnatými výběžky velikých 21–31 um. (Načeradská et al. 2016, Benhamou et al. 2012). Dále produkuje velké množství enzymů (chitinázy, celulózy, glukonázy a proteázy) souhrnně označovaných jako oligandrin, díky kterým *Pythium oligandrum* snáze proniká a následně rozkládá stěnu hostitelských buněk, což vede k úplné destrukci a smrti hostitele (Gerboire et al. 2014).



Obrázek č.6 - Na obrázku lze vidět hyfy *Pythium oligandrum* a oogonie s drobnými ostnatými výběžky (Načeradská 2015).

Další charakteristická vlastnost této mikromycety je tvorba sporangií, ze kterých se uvolňují oospóry. Ty jsou velmi odolné vůči nepříznivým vlivům svého okolí, a i v suchém stavu si udrží životaschopnost po dobu až několika let. Ve vlhku naopak dochází k jejich aktivaci, růstu a klíčení hyf a následné produkci celé řady enzymů, které slouží k rozkladu buněčných stěn nežádoucích plísní, které využívají jako zdroje živin (Le Floch et al. 2003).

Pythium oligandrum se ve svém vlastním prostředí chová jako predátor, který parazituje v buňkách jiných mikroskopických hub. Ve snaze získat potravu se neživí ničím jiným než plísní, která je právě přítomna. Ve chvíli, kdy už v místě napadení nemá dostatek živin z konkrétního místa úplně vymizí (Načeradská et al. 2016).

Historie

Pythium oligandrum bylo poprvé popsáno ve 30. letech minulého století americkým mykologem Charlesem Drechslerem. Izolace proběhla z kořene hrachu setého (*Pisum Sativum*) společně s dalšími fytopatogeny rodu *Pythium*. (Drechsler 1946). V roce 1965 se podařilo izolovat tuto houbu českému vědci doc. Ing. Dášovi Veselému, DrSs., který zjistil, že *Pythium oligandrum* je obligátní mykoparazit, který využívá pro svůj život buňky jiných hub. V roce 1992 bylo poprvé *Pythium oligandrum* využito v lékařství, a to konkrétně na léčbu kožních mykóz u člověka. Podle toxikologických studií z dalších let bylo prokázáno, že *Pythium oligandrum* nemá žádné negativní vedlejší účinky na lidský organismus. Nelze se jím předávkovat, nevzniká na něj rezistence, je vhodný pro všechny věkové kategorie, a i pro lidi se sníženou imunitou (Mencel 2001).

3.2.4.2.1.2 Využití *Pythium Oligandrum* u dermatofytóz v praxi

V 90. letech minulého století se poprvé využilo schopnosti mykoparazitismu *Pythium oligandrum* v lékařství, a to na léčení kožních mykóz. Stejně jako při použití na plísněmi napadené rostliny, či na ošetření napadených zdí, tak také v lékařství se využívá jeho parazitismu, kdy houba proniká svými vlákny do buněk parazita a čerpá z něj látky pro svoji výživu. Mykoparazitismus a produkce enzymů je podstatou účinnosti preparátů s *Pythium oligandrum* neboli „chytrou houbou“ (Mencl 2001). Dobrou účinnost má použití *Pythium* i na vaginální a ústní mykózu a na nemoci, které nejsou způsobené houbami, jako je psoriáza, atopický ekzém, bérčové vředy na nohou diabetiků, afty, projevy paradentózy a jiných zánětů v dutině ústní (Mencl et al. 2005).

Úspěšně se *Pythium oligandrum* ve formě přípravku Ecosin používá také ve veterinárním lékařství. Důkaz přinesla léčba 2,5měsíčního kotěte s dermatofytózou, kterému byla kultivací zjištěna přítomnost *Microsporum canis*. Kotě se nadměrně drbalo, na kůži mělo bílé šupinky, na ušním boltci mělo zarudlou kůži a v některých místech srst chyběla. Kotě bylo asi na 15 minut ponořeno do roztoku s přípravkem Ecosin. Tato koupel byla prováděna vždy po sedmi dnech, a to celkem třikrát. Třikrát se také přípravek aplikoval přímo na postižené místo. Již po týdnu byla kůže jen mírně zarudlá, téměř bez šupinek. Po dvou týdnech již nebyla pozorována žádná viditelná patologická změna kůže a vylysaná místa zarůstala chlupy. Po třech týdnech po první koupeli byly odebrány vzorky a provedena kultivace a všechna vyšetření na přítomnost dermatofytózy byla negativní (Načeradská et al. 2011).

Kazuistika zaznamenána Načeradskou a Menclem (2010) přibližuje využití *Pythium oligandrum* v rámci terapie 35 koček v útulku s použitím přípravku Ecosin. Po léčbě, která u koček proběhla nebyly zaznamenány žádné vedlejší účinky vybrané terapie a aplikace přípravku ukázala velmi úspěšný laboratorní a klinický efekt.

To, že *Pythium oligandrum* je velmi vhodný mykoparazit na léčbu dermatofytóz potvrzuje i Vršková (2014), která *Pythium oligandrum* využila konkrétně u lokální léčby dermatofytózy u morčat. Její studie zahrnovala 25 morčat, které již vykazovaly příznaky dermatofytózy. Jednalo se o 12 samic a 13 samců ve věku od 3 do 5 let. Hladkosrstých morčat bylo 17, dalších 7 morčat mělo srst hrubou a poslední morče srst úplně postrádalo. Všech 25 morčat vykazovalo typické příznaky dermatofytózy, nejčastěji se jednalo o šupiny nebo krusty v okolí hlavy a uší, případně byla postižena i kůže břicha, hřbetu nebo končetin. Vzorky byly získávány seškrabem okrajových částí lézí a z vytržených chlupů. Ty byly následně vyšetřeny v akreditované veterinární laboratoři. Během aplikace s *Pythium oligandrum* nebyly zaznamenány žádné nežádoucí reakce a přípravek tak předvedl velkou snášenlivost u morčat.

Další studie ověřovala antifungální účinky *Pythium oligandrum in vitro* proti třem patogenním dermatofytům běžně se vyskytujících u domácích zvířat. Byly to konkrétně *Microsporum Canis*, *Trichophyton mentagrophytes* a *Microsporum gypseum*. Ty byly pěstovány in vitro na Saboraaudově dextrózovém agaru a DTM při teplotě 25–29 °C. Na dobře vzrostlé kolonie hub byly použity dvě komerční média *Pythium oligandrum* a to Dermasin jako olejové suspenze a Ecosin v podobě šumivých tablet. Výsledky ukázaly, že hyfy patogenních hub po přidání antimykotika *Pythium oligandrum* velmi rychle mizely. Hyfy se opětovně začaly vyskytovat asi po 72 h, a proto je nutné *Pythium oligandrum* aplikovat opakovaně. Studie byla dále demonstrována i na experimentálně infikované kočičí srsti, která byla považována za

názorný model léčby zvířete s povrchovou dermatofytózou. V obou případech bylo *Pythium oligandrum* popsáno jako agresivní mykoparazit, který při jeho opakovaném užití eliminuje výskyt nežádoucích houbových patogenů a byl tak označen za účinnou možnost léčby (Načeradská et al. 2016).

Další studie se zaměřila na eliminaci 10 nejčastějších původců dermatofytóz, kdy se ukázalo, že *Pythium oligandrum* při setkání s jinou houbou reagoval již v řádu několika hodin a nástup mykoparazitismu byl tak velmi rychlý a disponoval velkou účinností (Gabrielová et al. 2018). Účinnost *Pythium oligandrum* proti dermatofytóze byla ověřena i ve studiích in vitro (Načeradská et al. 2015; Načeradská et al. 2016), kdy byl popsán velmi rychlý nástup léčby, a to v řádu několika hodin.

Nejnověji dohledaná studie od Načeradské a Krejčové (2022) popisuje hodnocení léčby dermatofytóz v útulcích s použitím itrakonazolu a proti tomu s *Pythium oligandrum* v podobě Ecosinu. V publikaci bylo shrnuto, že přípravek Ecosin byl úspěšně použit v terapii v koček v útulcích a podobných zařízeních. V porovnání s itrakonazolem byly výsledky ošetřování Ecosinem lepší. Léčba měla rychlejší nastup a kočky léčbu s Ecosinem snášely mnohem lépe.

3.2.5 Prevence dermatofytóz

Aby se zabránilo opakování infekce, je v rámci prevence nejdůležitější dekontaminace prostředí s využitím účinné dezinfekce (Načeradská 2015). V místech, kde se zdržují infikovaná zvířata je nutné denně vysávat kontaminované chlupy a spory. V chovatelských zařízeních a útulcích je dermatofytová infekce velmi časově náročná a drahá na eradikaci (Frymus et al. 2013). Pokud do útulku přivádím novou kočku, je vhodné ji umístit do karantény a provést kultivaci na výskyt dermatofytózy, aby se předešlo rozšíření na ostatní kočky. Pokud se dermatofytóza již vyskytla, je potřeba přijmout preventivní opatření zabraňující dalšímu rozšíření infekčních spor. Povrchy jako kotce, které snášejí dezinfekční přípravky na bázi chloru jim musí být denně omývány (Chermette et al. 2008).

Z běžně dostupných dezinfekčních přípravků lze v rámci prevence doporučit Savo, které obsahuje chlornany. Příznivě může k likvidaci spor v prostředí přispět fumigace. Fumigace je vykuřování dobře uzavřené místnosti za použití speciální dýmovnice. Na trhu lze sehnat přípravek obsahující enklazol s názvem Clinafarm Smoke (Papini 2009). Šetrnější vůči prostředí je využití přípravku Bio-Repel, který je primárně určen k ošetření zdiva. Obsahuje *Pythium oligandrum* a je tak účinný pro likvidaci plísní v prostředí. Tento prostředek je běžně snadno dostupný, ovšem jeho nevýhoda oproti přípravku Savo je jeho vyšší cena (Načeradská 2015).

Infekční materiál se snadno roznáší a může přetrvávat životaschopný v prostředí i několik let za optimální vlhkosti a teploty. Pro lidi a zvířata může představovat zanešené prostředí dlouhodobý problém. Nedávné studie potvrdily, že neředěné bělidlo a 1% formalin jsou schopny zneškodnit dermatofyty v prostředí, kde byly aplikovány. Nicméně pro jejich toxicitu není doporučováno použití v domácnostech. Za účinný byl také označen kouřový přípravek enilkonazol, který lze aplikovat na všechny pomůcky (hřebeny a kartáče), klece a celý prostor, kde se zvíře vyskytuje. V chovných stanicích či útulcích je vhodné provést odběr vzorků z prostředí pro kontrolu správně provedené dezinfekce (Chermette et al. 2008).

4 Metodika

4.1 Materiál a metody

4.1.1 Původ vzorků a management útulku

Pro tuto diplomovou práci byly použity vzorky ve spolupráci se soukromým azylem pro zvířata v nouzi, z útulku Tibet nacházejícího se v Bučovicích v České republice. Plánovaný screening, metodika klinického vyšetření, stejně jako navržený protokol léčby byl předem schválený majiteli Tibetského útulku a Výborem pro etiku zvířat České zemědělské univerzity v Praze. Tento útulek byl vybrán především díky jeho dobře zvládnutému managementu chovu. Všechna zvířata, která byla do útulku Tibet přijata byla podrobena důkladnému veterinárnímu vyšetření. Kočky byly odčerveny, očkovány Vakcínou Purevax RCP a následně byly umístěny do moderních karanténních ubikací, které byly předtím důkladně vydezinfikovány. Dále proběhla kastrace a testování na retroviróvé infekce.

Kočky byly drženy v malých skupinách umístěných v kotcích. Většina z nich měla přístup venkovním výběhům. Jejich obytná zařízení byla obohacena o hračky, škrabadla, místa vhodná pro úkryt či odpočinek. Prostory útulku byly pravidelně dezinfikovány a uklízeny. Před zahájením samotného sběru dat proběhl velký úklid v celém útulku. Tento úklid obnášel vysávání, otírání hladkých povrchů včetně nábytku a těžko dostupných míst. Všechny místnosti, včetně stěn byly důkladně omyty a ošetřeny dezinfekčními prostředky. Jako jeden z dezinfekčních prostředků byl použit Incidin plus (1 %) (Ecolab s.r.o., Praha, Česká republika), který nemá žádné protiplísňové účinky. Tato dezinfekce byla používána po celou dobu terapie a byla střídána s dezinfekcí Incidin OxyDes (1 %) (Ecolab s.r.o., Praha, Česká republika). Veškerý textil a deky byly pravidelně nahrazovány za čerstvě vyprané a vysušené na nejvyšší možnou teplotu. Aby se zamezilo další kontaminaci prostoru, byl jednou týdně po úklidu nanesen Biorepel (Biopreparáty, Praha, Česká republika), který byl přímo určen k povrchovému ošetření.

4.1.2 Průběh terapie

- **1. ČÁST – screening**

V první části bylo nutné provést epidemiologický screening u všech koček přítomných v útulku Tibet. Cílem bylo zjistit celkovou prevalenci dermatofytózy a posoudit potencionální kontaminaci okolního prostředí.

Kočkám byl odebrán vzorek na kultivaci za pomoci sterilního zubního kartáčku z postižených oblastí a oblastí, které díky fluorescenci odhalila Woodova lampa. Kartáček byl poté okamžitě umístěn do sterilního, uzavíratelného plastového sáčku označeného štítkem a odeslán do akreditované diagnostické laboratoře (Sevaron, Brno, Česká republika). Stejný odběr vzorků byl následně proveden po 2,4 a 6 týdnech léčby.

Z celkového počtu 111 koček v útulku bylo s dermatofytózou diagnostikováno 47 koček. Pro tuto práci bylo vybráno 19 koček, které byly alespoň lehce socializované a s klinickými příznaky dermatofytózy.

• 2. ČÁST 1.- 6. týden

Ve druhé části byla vybrána skupina 10 koček, která byla léčena orálním podáním itraconazolu (Itrafungol, Elanco) podle schématu: První týden léčby, kdy byl 1x denně podáván lék itraconazol v dávce 5mg/kg. Druhý týden byla pauza a následující týden byla terapie opět nasazena. Toto se opakovalo až do 6. týdne.

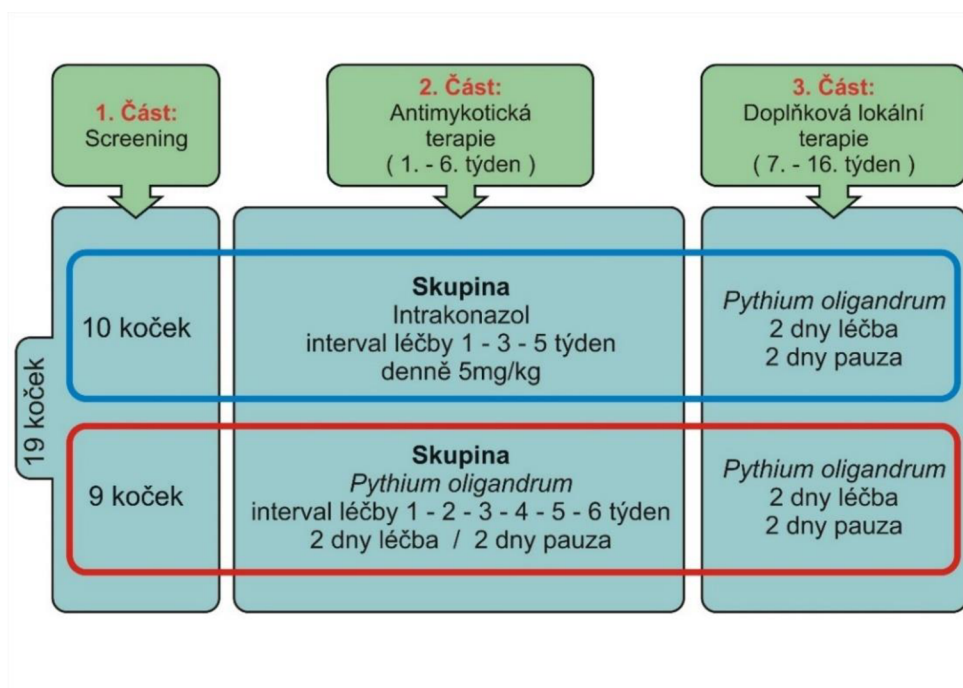
Druhá skupina zahrnovala koček 9 byla ošetřována lokálním přípravkem obsahujícím *Pythium oligandrum* Ecosin (BARD s.r.o., Praha, Česká republika). Ecosin byl aplikován přímo na srst. Roztok byl připraven ze 3 šumivých tablet Ecosinu, které byly zředěny v 6 litrech vlažné vody. Tato dávka vystačila na jednu aplikaci pro všech 9 koček. Další varianta přípravku s *Pythium oligandrum*, která byla použita jako lokální terapie je Dermasinový olej (Bard s.r.o., Praha, Česká republika), který byl aplikován přímo na postižené oblasti na hlavě u každé kočky. Terapie s *Pythium oligandrum* byla aplikována podle předem domluveného schématu ve 2denních intervalech, což znamenalo, že 2 dny probíhala aplikace léčby a další 2 dny následovala přestávka.

Aplikace probíhala jemným hlazením koček namočenou rukavicí ve vodném roztoku Ecosin, či nanášením oleje přímo na postižená místa. Tuto činnost prováděl majitel útulku.

• 3. ČÁST 7.-16. týden

V poslední části, pokračovala od 7. do 16. týdne u obou skupin koček pouze doplňková lokální terapie za pomoci přípravku s *Pythium oligandrum*. Následně byl proveden další návrh opatření pro lepší řízení útulku a konečný screening. Celý průběh terapie je shrnut a znázorněn v tabulce č. 1.

Tabulka č. 1- Průběh terapie v útulku (upraveno podle Načeradská et al. 2021).



4.1.3 Vyhodnocení léčby

Všechny odebrané vzorky byly vyšetřeny v akreditované diagnostické laboratoři (Sevaron s.r.o., Brno, Česká republika). Ke kultivaci vzorků bylo použito testovací médium pro výskyt dermatofytů DTM – Dermatophyte test medium (OXOID CZ; Thermo Fisher Scientific, Brno, Česká republika). Přijaté vzorky byly inkubovány při teplotě 25–29° po dobu 14 dnů. Výsledky vyhodnotil pod mikroskopem akreditovaný mykolog.

Výsledky byly interpretovány pomocí systému P-skóre (viz tabulka č. 2) – kdy jedna jednotka je označována jako CFU (Colony Formit Units) /na Petriho misce.

Tabulka č. 2

P-skóre	počet kolonií (CFU)
P-0	bez nálezu
P-1	1 až 4
P-2	5 až 9
P-3	10 a více

Za pozitivní kočky byly označené ty, které odhalila fluorescence Woodovy lampy nebo pozitivní mykologická kultivace, kdy P – Skóre bylo označeno jako P-1 a vyšší.

4.1.4 Vyhodnocení klinických příznaků

Dále se tato diplomová práce zabývala vyhodnocením klinických příznaků, které byly zaznamenány 1. týden léčby a následně jak se příznaky změnily na konci 6. týdne. Příznaky byly vyhodnocovány pomocí Skóre po klinické příznaky podle Puls et al. (2017) viz tabulka č. 3.

Tabulka č. 3 – Detailní hodnocení klinických příznaků

Skóre	Otok kůže	Krusty	Erytém	Woodova lampa
0	Bez nálezu	Bez nálezu	Bez nálezu	Negativní
1	Viditelné pouze po podrobném zkoumání a nahmatání léze	Jemné krusty patrné po důkladném vyšetření léze	Slabě červená skvrna viditelná pouze po blízkém zkoumání	Pozitivní <10 chlupích
2	Snadno hmatatelné, ale ne viditelné	Krusty snadno viditelné, ale neodlupují se ve shlucích	Snadno viditelná při podrobném zkoumání	Pozitivní na 10–20 chlupích
3	Snadno hmatatelné a viditelné	Snadno viditelné krusty a odlupující se strupy	Snadno viditelné na vzdálenost 1 m	Pozitivní na >20 chlupích

Následující tabulka nám přibližuje data, která byla zpracována a statisticky vyhodnocována. V tabulce č. 4 vidíme hodnoty klinických příznaků vyhodnocených pro skupinu koček IT a v tabulce č. 5 zaznamenané hodnoty u PYT skupiny jak na začátku 1. tak na konci 6. týdne.

Tabulka č. 4

Kočky IT	1.týden				6. týden			
	Otok kůže	Krusty	Erytém	Woodova lampa	Otok kůže	Krusty	Erytém	Woodova lampa
IT_1	1	3	2	3	0	1	0	2
IT_2	0	2	3	3	0	1	0	2
IT_3	1	3	3	3	0	1	0	2
IT_4	2	3	2	3	0	0	0	0
IT_5	0	2	1	3	0	1	0	2
IT_6	1	1	3	3	0	1	0	2
IT_7	0	2	0	3	0	1	0	2
IT_8	1	2	1	3	0	2	0	2

Tabulka č. 5

Kočky PYT	1.týden				6.týden			
	Otok kůže	Krusty	Erytém	Woodova lampa	Otok kůže	Krusty	Erytém	Woodova lampa
PYT_1	1	2	1	3	0	0	0	0
PYT_2	0	2	1	3	0	0	0	0
PYT_3	1	1	3	3	0	0	0	0
PYT_4	0	2	0	3	0	0	0	0
PYT_5	0	2	1	3	0	0	0	0
PYT_6	0	2	0	3	0	1	0	2
PYT_7	1	2	1	3	0	1	0	2
PYT_8	1	3	3	3	0	1	0	2
PYT_9	2	3	3	3	0	2	1	2

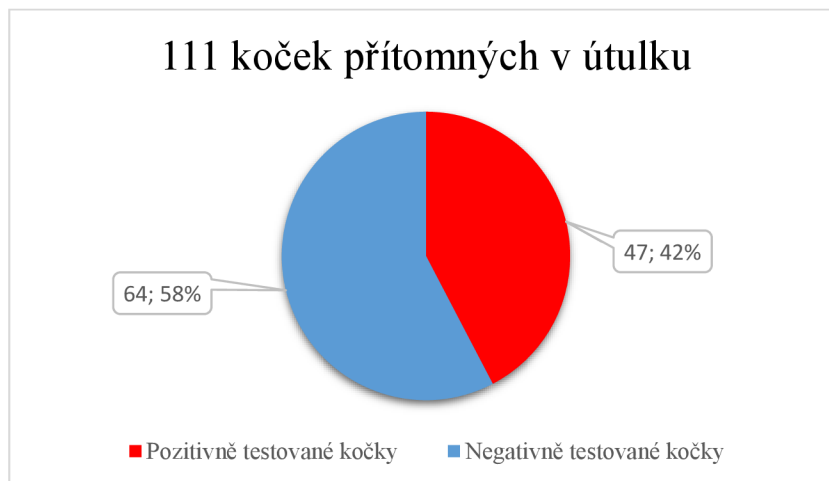4.1.5 Statistická analýza

Statistická analýza byla provedena pomocí programu Statistica (verze 12, StatSoft CR s.r.o.). Data byla zpracována v programu Microsoft Excel. Pro statistické vyhodnocení byla využita metoda T-testu pro závislé a nezávislé vzorky. Statistické šetření bylo prováděno za účelem zjištění statisticky významných rozdílů mezi 1. a 6. týden léčby u obou terapií a klinických příznaků.

5 Výsledky

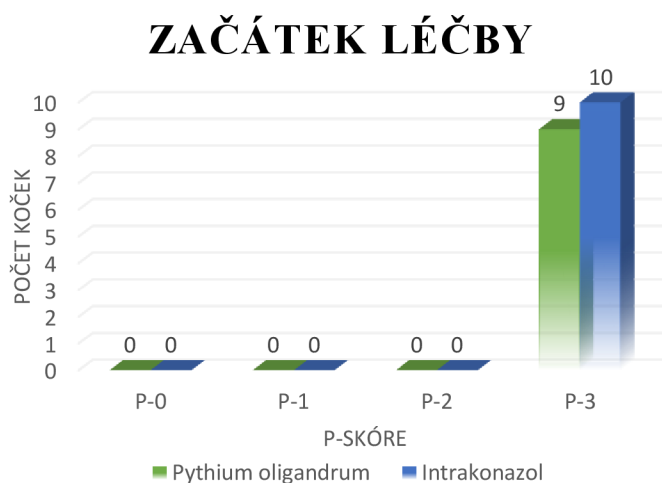
Výsledky počátečního screeningu všech koček přítomných v útulku potvrdily masivní dermatofytovou infekci u 47 koček z celkového počtu 111 (viz graf č. 1).

Graf č.1 – Výsledky prvotního screeningu

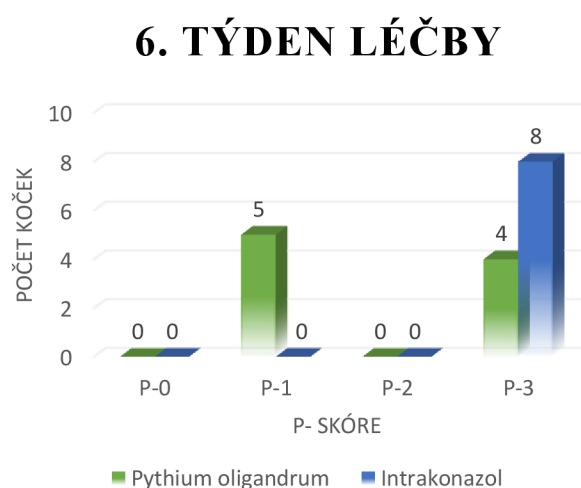


U vybraných 19 koček byla příčinou dermatofytózy *Microsporum Canis* (viz Příloha I). Vzorky byly odebrány z míst, které vyšly pozitivně pod Woodovou lampou. Následná kultivace odhalila masivní infekci, takže všechny kočky byly označeny P-skóre 3, jak je vidět v grafu č. 2.

Graf č.2: P-skóre koček na začátku léčby



Graf č.3: P – skóre koček 6. týden léčby



Ve čtvrtém týdnu léčby bohužel uhynuly dvě kočky léčené itrakonazolem. Nebylo potvrzeno, že by kočky uhynuly následkem podávaného itrakonazolu, jelikož trpěly ještě na jiné zdravotní problémy. U jedné byla diagnostikována infekční kočičí peritonitida (FIP)

a druhá kočka trpěla na amyloidózu a pitva u ní odhalila rupturu jater. Dvě chybějící kočky můžeme vidět v grafu č. 3, který nám popisuje výsledky P-skóre u koček po 6 týdnech léčby. Proto jsme počítaly s daty, kdy ve skupině IT bylo koček 8 a ve skupině PYT 9.

Na první pohled jsou v P – skóre viditelné změny. Proto byla pro jednotlivé druhy léčby provedena statistická analýza za pomoci párového t-testu.

5.1.1 Výsledky léčby

Byla stanovena nulová hypotéza: H01 – neexistuje statisticky významný rozdíl mezi 1. a 6. týdnem léčby dermatofytózy s využitím *Pythium oligandrum*.

Tabulka č. 6 - Terapie s *Pythium oligandrum* – statistické vyhodnocení hypotézy H01

Proměnná	Průměr	Sm.odch.	N	Rozdíl	Sm.odch. rozdílu	t	sv	p	Int. spolehl. -95,000%	Int. spolehl. +95,000%
1.týden	3,000000	0,000000								
6.týden	1,888889	1,054093	9	1,111111	1,054093	3,162278	8	0,013349	0,300864	1,921356

Hladina významnosti – $\alpha = 0,05$

Na základě tabulky č.6, která byla vyhodnocena za pomoci párového t-testu, kde $p = 0,013349 < 0,05$ je vidět, že hladina významnosti je větší než hodnota p, a proto zamítáme nulovou hypotézu H01.

Což znamená že mezi 1. a 6. týdnem léčby dermatofytózy s přípravky na bázi *Pythium oligandrum* je statisticky významný rozdíl. Došlo tedy ke zlepšení P-skóre.

Dále byla stanovena druhá nulová hypotéza H02 – neexistuje statisticky významný rozdíl mezi 1. a 6. týdnem léčby dermatofytózy s přípravkem itrakonazol

Tabulka č. 7 -Terapie s itrakonazolem – statistické vyhodnocení hypotézy H02

Proměnná	Průměr	Sm.odch.	N	Rozdíl	Sm.odch. rozdílu	t	sv	p	Int. spolehl. -95,000%	Int. spolehl. +95,000%
1.týden	3,000000	0,000000								
6. týden	3,200000	0,421637	10	-0,200000	0,421637	-1,500000	9	0,167851	-0,501621	0,101621

Hladina významnosti – $\alpha = 0,05$

V tabulce č.7 vyhodnocené pomocí párového t-testu kde $p = 0,167851 > 0,05$ je zřejmé, že hladina významnosti je menší než hodnota p, a proto přijímáme nulovou hypotézu H02. Výsledkem je, že mezi 1. a 6. týdnem není statisticky významný rozdíl, tudíž nedošlo ke zlepšení P-skóre u koček.

5.1.2 Výsledky klinického vyšetření

Itrakonazol

Byla testována párovým t-testem změna hodnot v daném klinickém příznaku mezi 1. a 6. týdnem terapie s itraconazolem. Změny byly zaneseny společně do jedné Tabulky č. 8.

Byla stanovena nulová hypotéza H03/H04/H05/H06 – neexistuje statisticky významný rozdíl mezi klinickými příznaky mezi 1. a 6 týdnem léčby itraconazolem u klinických příznaků = Otok kůže, Krusty, Erytém a Woodovou lampou.

Tabulka č. 8

<u>Itrakonazol</u>	Průměr před	Průměr po	t	p	Závěr
Otok kůže	0,75	0	3	0,020	Zamítáme H03
Krusty	2,25	1	3,42	0,011	Zamítáme H04
Erytém	1,88	0	4,71	0,002	Zamítáme H05
Woodova lampa	3,00	1,75	5	0,002	Zamítáme H06

Hladina významnosti – $\alpha = 0,05$

Vidíme z tabulky č. 8, že všechny hodnoty p po vyhodnocení v párovém t-testu jsou pod hladinou $\alpha = 0,05$, tudíž zamítáme nulové hypotézy a přijímáme hypotézy alternativní, že došlo k výraznému zlepšení klinických příznaků mezi 1. a 6. týdnem léčby.

Pythium oligandrum

V dalším kroku byl proveden obdobný párový t-test, ale tentokrát pro klinické příznaky mezi 1. – 6. týdnem v terapii s *Pythium oligandrum* viz. Tab. č. 9.

Byla stanovena nulová hypotéza H07/H08/H09/H010 – neexistuje statisticky významný rozdíl mezi klinickými příznaky mezi 1. a 6 týdnem léčby *Pythium oligandrum* u klinických příznaků = Otok kůže, Krusty, Erytém a Woodovou lampou.

Tabulka č. 9

<u><i>Pythium oligandrum</i></u>	Průměr před	Průměr po	t	p	Závěr
Otok kůže	0,67	0	2,83	0,022	Zamítáme H07
Krusty	2,11	0,56	8,85	<0,001	Zamítáme H08
Erytém	1,44	0,11	3,58	0,007	Zamítáme H09
Woodova lampa	3	0,89	6,01	<0,001	Zamítáme H010

Hladina významnosti – $\alpha = 0,05$

Z tabulky č. 9, je zřejmé, že hodnoty p po vyhodnocení v párovém t -testu jsou pod hladinou $\alpha = 0,05$, tudíž zamítáme nulové hypotézy a přijímáme hypotézy alternativní, že došlo k pozitivnímu zlepšení u klinických příznaků mezi 1. a 6. týdnem léčby.

Jelikož jsou p hodnoty u Woodovy lampy a krust malé, můžeme říct, že došlo opravdu k prokazatelnějšímu zamítnutí než v metodě IT, a tudíž k většímu klinickému zlepšení.

Ani jedna z nich není statisticky prokazatelně lepší – dobré výsledky mají obě metody. Je neprokazatelné, jestli je jedna lepší než druhá. Může to být způsobeno malým počtem dat.

Průměrná změna mezi PYT a IT

Dále jsme testovali t -testem pro dvě nezávislé skupiny průměrnou změnu v daném klinickém příznaku mezi *Pythium oligandrum* a itrakonazolem viz tabulka č. 10. Neboli porovnával se rozdíl konkrétní léčby mezi 1 a 6 týdnem.

Nulová hypotéza $H_{11}/H_{12}/H_{13}/H_{14}$ zněla – neexistují statisticky významné rozdíly mezi průměrným zlepšením v PYT léčbě a mezi průměrným zlepšením v IT léčbě.

Tabulka č. 10

	Průměrné zlepšení v PYT léčbě	Průměrné zlepšení v IT léčbě	t	p	Závěr
Otok kůže	0,67	0,75	-0,24	0,812	Nezamítáme H_{011}
Krusty	1,56	1,25	0,78	0,447	Nezamítáme H_{012}
Erytém	1,33	1,88	-0,99	0,336	Nezamítáme H_{013}
Woodova lampa	2,11	1,25	1,95	0,070	Nezamítáme H_{014}

Hladina významnosti – $\alpha = 0,05$

Z tabulky č. 10 vidíme, že hodnoty $p > \alpha = 0,05$ takže přijímáme nulové hypotézy $H_{011}/H_{012}/H_{013}/H_{014}$ – tedy neexistují statisticky významné rozdíly mezi průměrným zlepšením v PYT léčbě a mezi průměrným zlepšením v IT léčbě. P hodnoty jsou moc velké, tudíž neprokazatelné.

V tabulce č. 10 lze vidět hodnoty průměrného zlepšení, což znamená čím větší číselná hodnota, tím větší průměrné zlepšení, které je nejvýraznější u PYT skupiny u Woodovy lampy. IT o malinko lepší, PYT v krustách. Hodnota p u Woodovy lampy se přibližuje hladině významnosti. Je zde vidět náznak že PYT léčba se pod Woodovou lampou zdála v průměrném zlepšení úspěšnější. Statisticky to však komentovat nelze.

Srovnání klinických příznaků v 6. týdnu u PYT a IT

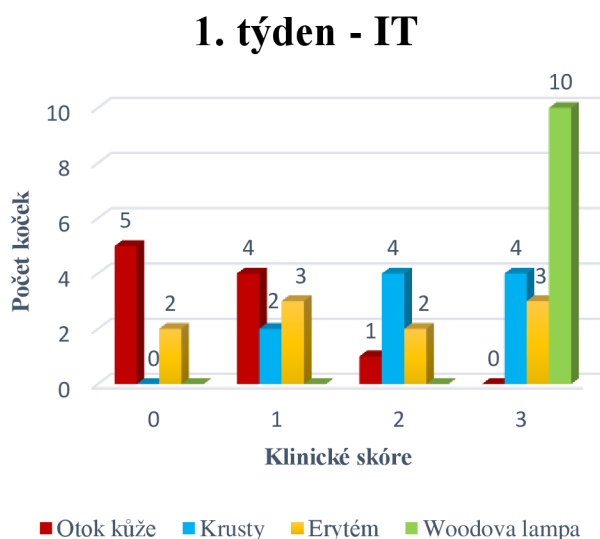
V posledním kroku bych ráda pro srovnání uvedla tabulku č. 11, která nám srovnává průměrné hodnoty jednotlivých terapií u klinických příznaků v závěrečném 6. týdnu léčby.

Tabulka č. 11

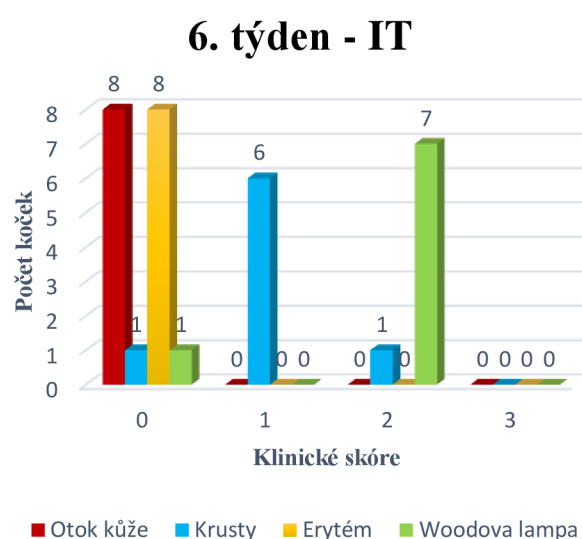
	Průměr PYT v 6. týdnu	Průměr IT v 6. týdnu
Otok kůže	0	0
Krusty	0,56	1
Erytém	0,11	0
Woodova lampa	0,89	1,75

V tabulce č. 11 u otoku kůže se v 6. týdnu neobjevil žádný klinický příznak, tudíž tento příznak se podařilo PYT i IT terapiemi úplně vyléčit. U erytému vidíme, že po léčbě s PYT se tento klinický příznak vyskytoval v opravdu malé míře, avšak u IT zcela vymizel. Krusty zůstaly ve větším zastoupení v terapii itrakonazolem. Asi nejvýraznější klinický průměrný projev lze vidět při vyhodnocování stavu srsti pod Woodovou lampou. Lze říct, že v léčbě dermatofytózy se systémovou léčbou itrakonazolem bylo nalezeno více napadených chlupů než u léčby s *Pythium oligandrum*. Grafické znázornění klinických projevů na začátku a na konci léčby v obou léčebných skupinách lze vidět v grafech č.4.-5.-6.-7.

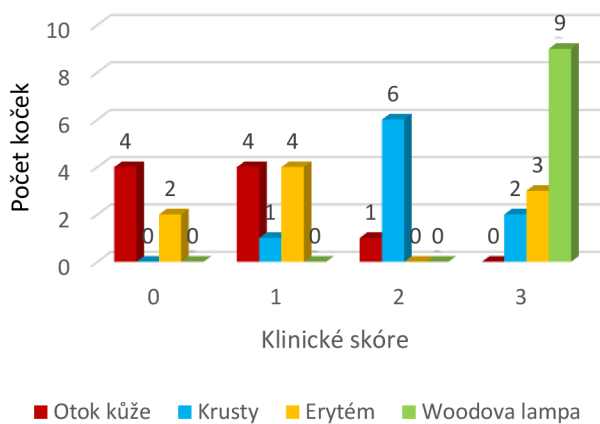
Graf č.4



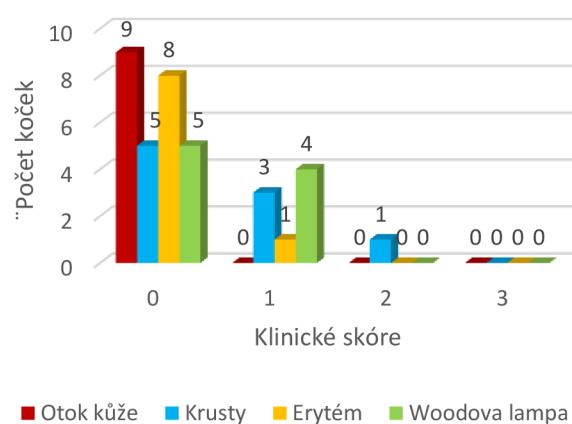
Graf č.5



Graf č. 6

1.týden - PYT

Graf č. 7

6.týden - PYT

Jak zmiňovala metodika, ve 3. části proběhla doplňková terapie pouze s *Pythium oligandrum*, jelikož kočky léčené itrakonazolem vykazovaly nežádoucí vedlejší účinky a odmítaly perorální podání léku. Na konci 16. týdne po skončení léčby kočky nevykazovaly žádné klinické příznaky a byly tak zcela vyléčeny.

6 Diskuze

Kočka je nejčastější přenašeč a rezervoár *Microsporium canis* (Moriello 2014). Toto tvrzení potvrzuje Mancianti et al. (2002). Ten vyhodnocoval během 15 let data na 7650 kočkách, z kterých bylo 1890 pozitivních na dermatofytózu. Hlavním původcem byl *Microsporium canis* a to z 97 %. Foster & Foil (2003) ve své o rok starší publikaci zmiňují dokonce 98 %. Mikroorganismus *Pythium oligandrum* vykazuje silný mykoparazitismus pro více než 50 druhů hub a oomycet včetně některým jemu příbuzným (Brožová 2002). Schopnost *Pythium oligandrum* parazitovat na jiných oomycetách je známo již od čtyřicátých let minulého století (Lutchmeah & Cooke 1984). Výhody ve využití *Pythium oligandrum* se v posledních 20 letech stále více uplatňují nejenom u rostlin, ale také ve veterinárním lékařství a při dermatologických problémech u člověka (Načeradská & Mencl 2010).

Tato diplomová práce se zabývala porovnáním dvou typů terapií dermatofytózy, kdy jedna byla systémová (s itraconazolem) a druhá lokální (s *Pythium oligandrum*) na celkem 19 kočkách z útulku Tibet. Výsledky ovšem popisují koček pouze 17, jelikož 2 v průběhu léčby zahynuly. Samotná úspěšnost léčby mezi 1. a 6. týdnem byla potvrzena u skupiny koček léčených s *Pythium oligandrum*. Toto tvrzení ve své studii zmiňuje i Načeradská et al. (2022), která popisuje přípravek Ecosin jako více účinný a s rychlejším nástupem léčby. Naopak u koček, kterým byla nasazena terapie itraconazolem změny nenastaly a dermatofytóza se nezlepšila. S tímto výsledkem souhlasí i Načeradská & Mencl (2010). Nejenom to, že se léčba během šesti týdnů nezlepšovala, ale kočky trpěly nežádoucími vedlejšími účinky, a tak musela být tato léčba přerušena. Přerušeni systémové léčby z důvodu vedlejších klinických příznaků zmiňuje i Načeradská & Mencl (2010).

Pro demonstraci lze zmínit kauzistiku Načeradské et al. (2011), která se zabývala léčbou 2,5měsíčního kotěte. U něj probíhala terapie v podobě koupelí a lokální aplikace s přípravky na bázi *Pythium oligandrum* Ecosinem. V naší studii bylo místo koupelí zvoleno pouze hlazení namočenou rukavicí s tímto přípravkem a doplňková lokální terapie Dermasinovým olejem. V kauzistice bylo kotě již za 3 týdny zbaveno všech klinických příznaků. I po 6 týdnech v naší terapii u některých koček příznaky stále přetrvávaly. Zdá se tedy, že kombinace koupele a lokální aplikace přípravků na bázi *Pythium oligandrum* může být lepší v rychlosti léčby. Na druhou stranu koupele mohou být pro kočku stresující, a ne každá kočka ponoření do vody zvládne s klidem. Hlazení namočenou rukavicí s účinným médiem se tedy zdá jako méně invazivní a stresující metoda. I přesto to, že v našem pozorování nebyly kočky koupany, došlo k úplnému vyléčení.

Další kauzistika popisuje útulek s 35 kočkami, kdy některé z nich měli po kultivaci vyhodnocenou dermatofytózu na DTM médiu. Majitelka útulku nasadila systémovou pulzní léčbu Itrafungolem (itraconazol), kdy byla z léčby vyřazena jedna kočka, u které se po aplikaci Itrafungolu rozvinulo selhávání ledvin. Kontraindikována byla pro tuto možnost léčby i koťata. Zbylé kočky podstoupily ve 2týdenním intervalu léčbu Itrafungolu a k tomu byly kočky jednou týdně vykoupány v sírovém šampónu. Poté, co kočky po této terapii zvracely, majitelka s koupelemi přestala. Prostředí, ve kterém kočky žily bylo ošetřeno dýmovnicí na bázi enilkonazolu. Tato třítydenní léčba byla bohužel bez efektu. Vzhledem k neúspěchu předchozí léčby byla nasazena léčba Ecosinem, který obsahuje aktivní zárodky *Pythium oligandrum*. U všech 35 koček, vzhledem k tomu, že mohly být nakaženy i kočky bez klinických příznaků, byl

roztok aplikován na nohy a nosy koček. Již po čtvrté aplikaci byly zaznamenány první známky zlepšení, což bylo 5. den nasazené terapie. Léčba probíhala 4x týdně ve dvoutýdenním intervalu. Měsíc po ukončení terapie byl nález klinických příznaků i kontrolní trichoskopické vyšetření s kultivací negativní (Načeradská & Mencl 2010). Tato kazuistika opět ukazuje na dobré výsledky léčbou *Pythium oligandrum* oproti systémové léčbě. V tomto případě se vyskytovaly vedlejší příznaky jak v naší terapii, tak i v této s využitím itrakonazolu (Itrafugolu).

Velmi časté doporučení je kombinace systémových a lokálních antimykotik (Miller et al. 2013; Morrow 2016; Moriello 2017, Moriello 2014; Patel 2011). V našem případě se každá skupina léčila jedním druhem léčby, nikoli společně.

Dostupná literatura ani v jednom případě neuvědla, že by *Pythium oligandrum* bylo v terapii dermatofytóz neúčinné. Právě naopak. Jeho velkou výhodou je, že doposud nebyly pozorovány ani zaznamenány žádné vedlejší účinky. Díky jeho lokální aplikaci je možné ho využít i při léčbě zvířat s ledvinovým nebo jaterním selháním, kde je použití systémových antimykotik nevhodné. (Načeradská et al. 2013).

Jelikož jsme na konci léčby v 6. týdnu vyhodnocovali pouze 17 koček, bylo by vhodné pro přesnější a statisticky lépe prokazatelné výsledky příště pracovat s větším počtem diagnostikovaných koček. Naše vyhodnocení klinických příznaků s takto malým počtem jedincům o ničem statisticky nevypovědělo. Jediné, co lze pozorovat, jsou průměrná zlepšení v daném klinickém příznaku na konci léčby.

Tato diplomová práce potvrdila, že *Pythium oligandrum* se dokáže vyrovnat systémové terapii s itrakonazolem.

7 Závěr

Cílem této diplomové práce bylo vyhodnotit úspěšnost lokální léčby s *Pythium oligandrum* ve formě přípravku Ecosin a Dermasinového oleje, porovnat ji se systémovou léčbou itrakonazolem a zjistit, zda se tyto dvě léčby mohou ve svých účincích rovnat. Výhodou přípravků s *Pythium oligandrum* oproti klasické léčbě antimykotiky je to, že při ošetření zvířat, i bez, na první pohled, viditelných klinických příznaků, dokáže *Pythium oligandrum* tyto pro něj patogenní spory odhalit a zneškodnit, aniž by při tom byl ohrožen zdravotní stav ošetřovaného zvířete. Lze ho tedy aplikovat i v rámci preventivních opatření. Druhou výhodou je bezpochyby nepřítomnost vedlejších účinků i u jedinců, kteří mají masivní klinické příznaky. Tento fakt byl ověřen jak v naší studii, tak v doposud sepsané literatuře a na rozdíl od itrakonazolu a ostatních systémových antimykotik není *Pythium oligandrum* kontraindikováno pro žádnou skupinu koček jako jsou např. koťata nebo kočky trpící těžkou formou nemoci.

I přes malý objem dat, se této diplomové práci podařilo poukázat na prokazatelné pozitivní účinky *Pythium oligandrum* ve srovnání s itrakonazolem. Vyhodnocení klinických příznaků jako byl otok kůže, erytém, krusty a vyšetření pod Woodovou lampou neprokázalo, že by jedna metoda léčby byla úspěšnější. Pokud by bylo v budoucnu použito více dat, nejspíše by vyšly výsledky statisticky lépe prokazatelné.

V závěru můžeme říct, že léčba s *Pythium oligandrum* se dokáže vyrovnat systémové terapii s itrakonazolem a tento postup léčby dermatofytových infekcí bych doporučila pro běžné postupy terapií u praktických veterinárních lékařů.

8 Literatura

- Ahmad MR, Javed I, Mushtaq S, Hafeez R, Cheema K H. 2020. Evaluation of Dermatophyte Test Medium and Sabouraud Dextrose Agar for Isolation of Dermatophyte Species. *Biomedica*, **36**:362.
- Boehm, TMSA, Mueller, RS. 2019. Dermatophytose bei Hund und Katze – ein Update. *Tierärztliche Praxis Ausgabe K: Kleintiere / Heimtiere*, **47**: 257–268.
- Bond R. 2010. Superficial veterinary mycoses. *Clinics in Dermatology*, **28**: 226–236.
- Brožová J. 2002. Exploitation of the mycoparasitic fungus *Pythium oligandrum* in plant protection. *Plant Protection Science*, **38**: 29–35.
- Carlotti DN, Guinot P, Meissonnier E, Germain PA. 2009. Eradication of feline dermatophytosis in a shelter: a field study. *Veterinary Dermatology*, **21**: 259–266.
- Colombo S, Cornegliani L, Beccati M et al. 2010. Comparison of two sampling methods for microscopic examination of hair shafts in feline and canine dermatophytosis. *Vet (Cremona)*. **24**:27–33.
- Da Cunha MM, Capote-Bonato F, Capoci, IRG, Bonato DV, Ghizzi LG, Paiva-Lima P, Svidzinski TIE. 2019. Epidemiological investigation and molecular typing of dermatophytosis caused by *Microsporium canis* in dogs and cats. *Preventive Veterinary Medicine*, **167**: 39–45.
- Dick MW. 2000. Classification of the Peronosporomycetes. In *Encyclopedia of Food microbiology* (Richard K. Robinson eds). Academic Press, San Diego. str. 871-883. ISBN: 0-12-227070-3.
- Drechsler C. 1930. Some new species of *Pythium*. *Journal of the Washington Academy of Sciences*, **20**:398–418.
- Drechsler C. 1946. Several species of *Pythium* peculiar in their sexual development. *Phytopathology*, **36**: 781–864.
- Eurell JA, Frappier BL. (Eds.). 2013. *Dellmann's textbook of veterinary histology*. John Wiley & Sons.
- Foster AP, Foil CS. 2003. *BSAVA Manual of Small Animal Dermatology*, 2nd Ed, BSAVA, Gloucester, England 169-17.

- Frymus T, Gruffydd-Jones T, Pennisi MG. 2013. Dermatophytosis in Cats: ABCD guidelines on prevention and management. *Journal of Feline Medicine and Surgery*, **15**: 598–604.
- Gabrielová A, Mencl K, Suchánek M, Klimeš R, Hubka V, Kolařík M. 2018. The oomycete *Pythium oligandrum* can suppress and kill the causative agents of dermatophytoses. *Mycopathologia*, **183**. 751-764.
- Gerbore J, Benhamou N, Vallance J. 2014. Biological control of plant pathogens: advantages and limitations seen through the case study of *Pythium oligandrum*. *Environ Sci Pollut Res*, **21**: 4847–4860.
- Goldsmith LA, editor: *Physiology, Biochemistry, and Molecular Biology of the Skin*, ed 2, New York, 1991, Oxford University Press.
- Hnilica KA, May ER, Sargent S, Frank A. 2006. Dermatophytosis: decontaminating multianimal facilities. *COMPENDIUM ON CONTINUING EDUCATION FOR THE PRACTISING VETERINARIAN-NORTH AMERICAN EDITION- 28*, 564.
- Homberger DG, Ham K, Ogunbakin T, et al. 2009. The structure of the cornified claw sheath in the domesticated cat (*Felis catus*): implications for the claw-shedding mechanism and the evolution of cornified digital end organs. *J Anat*. **214**:620–43.
- Chermette R, Ferreiro L, Guillot J. 2008. Dermatophytoses in Animals. *Mycopathologia*, **166**:385–405.
- Kahraman MM, Prieur DJ. 1990. Chediak-Higashi syndrome in the cat: prenatal diagnosis by evaluation of amniotic fluid cells. *Am J Med Genet*.
- König HE, Liebich HG. 2002. *Anatomie domácích savců – 2. díl: Splanchnologie, cévní a nervová soustava*. Hajko & Hajková. Bratislava
- Linder KE. 2020. Structure and Function of the Skin. In: Noli, C., Colombo, S. (eds) *Feline Dermatology*. Springer, Cham. https://doi.org/10.1007/978-3-030-29836-4_1
- Mancianti F, Nardoni S, Cecchi S, Corazza M, Taccini F. 2003. Dermatophytes isolated from symptomatic dogs and cats in Tuscany, Italy during a 15-year-period. *Mycopathologia*, **156**: 13-18.
- Mann SJ, Straile WE. 1965. *Tylotrich (Hair) Follicle: Association with a Slowly Adapting Tactile Receptor in the Cat*. *Science*, **147**(3661).
- Marvan F, Hampl A, Hložánková E, Kresan J, Massanyi L, Vernerová E. 2007. *Morfologie hospodářských zvířat*. Nakladatelství Brázda, s. r. o. Praha.

Mason KV, Atwell R. 1995. Clinical Efficacy trials on a chlorhexidine/miconazole shampoo for the treatment of seborrheic dermatitis associated with an overgrowth of *Malassezia pachydermatis* and coccoid bacteria. *Proc Eur Soc Vet Dermatol*

Mencl K. 2001. Přírodou proti dermatomykózám. *Derma*, **1**: 8–12.

Meyer W, Godynicki S, Tsukise A. 2008. Lectin histochemistry of the endothelium of blood vessels in the mammalian integument, with remarks on the endothelial glycocalyx and blood vessel system nomenclature. *Ann Anat*, **190**:264–276.

Meyer W. 2009 Hair follicles in domesticated mammals with comparison to laboratory animals and humans. In: Mecklenburg L, Linek M, Tobin D, editors. *Hair loss disorders in domestic animals*. Iowa: Wiley-Blackwell. p. 43–61.

Miller WH, Griffin CE, Campbell K. 2013. *Muller & Kirk's small animal dermatology*. 7th ed. St. Louis: Elsevier. p. 1–56.

Moriello K A, Coyner K, Paterson S, Mignon B. 2017. Diagnosis and treatment of dermatophytosis in dogs and cats. *Veterinary Dermatology*, **28**: 266–268.

Moriello K A. 2004. Treatment of dermatophytosis in dogs and cats: review of published studies. *Veterinary dermatology*, **15**: 99-107.

Moriello K. 2014. Feline dermatophytosis: aspects pertinent to disease management in single and multiple cat situations. *Journal of feline medicine and surgery*, **16**: 419-43

Moriello, K. A. 2003. Zoonotic skin diseases of dogs and cats. *Animal Health Research Reviews*, **4**:157–168.

Morrow LD. 2016. Management of feline dermatophytosis in the rescue shelter environment. *Comp Anim* **21**: 634–639.

Mugnaini L, Nardoni S, Pinto L, Pistelli, Leonardi M, Pisseri F, Mancianti F. 2012. In vitro and in vivo antifungal activity of some essential oils against feline isolates of *Microsporum canis*. *Journal de mycologie medicale*, **22**, 179-184.

Načeradská M, Fridrichová M, Kellnerová D, Peková S, Lany P. 2017. Antifungal effects of the biological agent *Pythium oligandrum* observed in vitro. *J Feline Med Surg*. **19**: 817–823.

Načeradská M, Fridrichová M, Kolářová MF, Krejčová T. 2021. Novel approach of dermatophytosis eradication in shelters: effect of *Pythium oligandrum* on *Microsporum canis* in FIV or FeLV positive cats. *BMC veterinary research*, **17**:1-10.

- Načeradská M, Fridrichová M, Lány P, Kellnerová D. 2015. Mycoparasitism of *Pythium oligandrum* observed against *Microsporum canis* in agar media and on hairs – in vitro observations. 10.1177/1098612X15594997.
- Načeradská M, Krejčová T. 2022. Využití *Pythium oligandrum* v terapii dermatofytóz u koček v útulcích. *Veterinářství*, **72**:10-13.
- Načeradská M, Lány P, Loučka M. 2013. Kontrola a terapie dermatofytóz u praktických veterinárních lékařů v České republice – retrospektivní studie. *Veterinářství* **7**: 508–513.
- Načeradská M, Mencl K. 2010. Biopreparát s *Pythium oligandrum* při léčbě dermatofytózy koček – kazuistika. *Veterinářství* 10/2010. 559-564.
- Načeradská M. 2015. Aktuální poznatky v terapii dermatofytóz. *Veterinární lékař*. **4**: 131-135.
- Načeradská M, Mencl M, Zálabská K. 2011. Léčba dermatofytózy pomocí *Pythium oligandrum* – kazuistika. *Veterinární lékař, ročník*, **9**, 11-15.
- Noli Ch, Colombo S. 2020. *Feline Dermatology*. Springer Nature. ISBN: 978-3-030-29835-7.
- Papini R. 2009. *Microsporum canis*, Pathogen of Cats and Its Control Through Environmental Management: A Review. 10.1201/b10191-1
- Patel A. 2011. Dermatophytosis in cats. *Companion Animal* **16**:33 – 37.
- Paterson S. 1999. Miconazole/chlorhexidine shampoo as an adjunct to systemic therapy in controlling dermatophytosis in cats. *J Small Anim Pract* **40**:163.
- Puls C, Johnson A, Young K, Hare J, Rosenkrans K, Young L, Moriello K. 2017. Efficacy of itraconazole oral solution using an alternating-week pulse therapy regimen for treatment of cats with experimental *Microsporum canis* infection. *Journal of Feline Medicine and Surgery*, 1098612X1773596. doi:10.1177/1098612x17735967
- Quinn PJ, Markey BK, Carter ME, Donnelly WJ, Leonard FC. 2002. *Veterinary Microbiology and Microbial Disease*. Iowa State University Press, Ames, Iowa, USA.
- Robert R, Pihet M. 2008. Conventional Methods for the Diagnosis of Dermatophytosis. *Mycopathologia* **166**: 295–306.
- Scott DW. 2001. Skin immune system and allergic skin disease. *Small animal dermatology*. 543-666.

- Shimizu H. 2007. Shimizu's Textbook of Dermatology. Hokkaido University Press.
- Sotiropoulou PA., Blanpain C. 2012. Development and Homeostasis of the Skin Epidermis. Cold Spring Harbor Perspectives in Biology **4**, a008383–a008383. doi:10.1101/cshperspect.a008383
- Strickland JH, Calhoun ML.1963. The integumentary system of the cat. Am J Vet Res. **24**:1018–29.
- Svoboda M, Senior DF, Doubek J, Klimeš, J. a kol. 2008. Nemoci psa a kočky I. díl, 2. vyd. ČAVLMZ – Noviko
- Vršková D. 2014. Zkušenosti s biologickou léčbou dermatofytózy morčat pomocí mikroorganismu *Pythium oligandrum*. Veterinářství **64**: 510–514.
- Zanna G, Auriemma E, Arrighi S, et al.2015. Dermoscopic evaluation of skin in health cats. Vet Dermatol. **26**:14–7.

9 Seznam použitých zkratek a symbolů

IT – itrakonazol

PYT – *Pythium oligandrum*

10 Samostatné přílohy

Příloha č. I – Přehled koček a informace o kočkách zařazených do studie

Kočka	Věk	Pohlaví	Kastrace	Vakcinace	Odčervení	Kočka	Věk	Pohlaví	Kastrace	Vakcinace	Odčervení
IT_1	1	samec	ano	ano	ano	PYT_1	10	samec	ano	ano	ano
IT_2	4	samice	ano	ano	ano	PYT_2	6	samec	ano	ano	ano
IT_3	5	samec	ano	ano	ano	PYT_3	5	samice	ano	ano	ano
IT_4	7	samec	ano	ano	ano	PYT_4	10	samice	ano	ano	ano
IT_5	1	samec	ne	ano	ano	PYT_5	1	samec	ano	ano	ano
IT_6	1	samice	ano	ano	ano	PYT_6	1	samec	ano	ano	ano
IT_7	1	samice	ano	ano	ano	PYT_7	10	samice	ano	ano	ano
IT_8	10	samec	ano	ano	ano	PYT_8	17	samice	ano	ano	ano
IT_9	8	samice	ano	ano	ano	PYT_9	10	samice	ano	ano	ano
IT_10	1	samec	ne	ano	ano						