

**Česká zemědělská univerzita v Praze**

**Fakulta agrobiologie, potravinových a přírodních zdrojů**

**Katedra zoologie a rybářství**



**Česká zemědělská  
univerzita v Praze**

**Zdravotní problematika chovu plemene irský cob v České  
republice**

**Diplomová práce**

**Bc. Markéta Kunová**

**Management zdraví a welfare zvířat**

**Ing. Jana Nápravníková, DiS., Ph.D.**

## **Čestné prohlášení**

Prohlašuji, že svou diplomovou práci "Zdravotní problematika chovu plemene irský cob v České republice" jsem vypracovala samostatně pod vedením vedoucího diplomové práce a s použitím odborné literatury a dalších informačních zdrojů, které jsou citovány v práci a uvedeny v seznamu literatury na konci práce. Jako autorka uvedené diplomové práce dále prohlašuji, že jsem v souvislosti s jejím vytvořením neporušil autorská práva třetích osob.

V Praze dne 20.04.2024

---

## **Poděkování**

Ráda bych touto cestou poděkovala Ing. Jana Nápravníková, DiS., Ph.D., celé rodině, a v neposlední příatelům za jejich ochotu, podporu a pomoc při psaní diplomové práce.

# Zdravotní problematika chovu plemene irský cob v České republice

## Souhrn

Irský cob je známý také jako gypsy cob, gypsy vanner, tinker horse a gypsy horse. Jedná se o plemeno koní, které se v České republice stává stále populárnější. Toto charakteristické plemeno je známé svou robustní stavbou, mírnou povahou, bujnou hřívou, zbarvením a bohatými rousy na končetinách. Tito koně pocházejí z Irska a Spojeného království, kde získali popularitu nejen díky svému okouzlujícímu vzhledu, ale také díky své všestrannosti v různých jezdeckých disciplínách.

Populace tohoto plemene v Česku neustále roste díky importu z jiných zemí a plemenitbě zde u nás v České republice, což vyžaduje zvýšenou pozornost k jejich zdravotním problémům. Přestože jsou jejich povahy odolné, irští cobové jsou náchylní k určitým zdravotním komplikacím, které jsou obvyklé u i jiných plemen koní. K hlavním onemocněním patří chorioptový svrab, chronický progresivní lymfedém, polysaccharide storage myopathy (PSSM) a hyperkeratóza známá také pod názvy „Mallenders“ a „Sallenders“. Majitelé musí pečlivě sledovat jejich kondici, zdravotní stav, stravu, aby předešli těmto stavům. V zahraničí se můžeme setkat i s onemocněním zvaným foal immunodeficiency syndrome (FIS), jež se primárně vyskytuje u příbuzných koní plemene fellský a daleský pony a dále i s rekurentní uveitidou, která je typická pro plemeno appaloosa. Chovatelé irských cobů v České republice mají k dispozici genetický test na zbarvení a onemocnění PSSM a tím tak mohou předejít možným zdravotním komplikacím a chovu nevhodných koní k plemenitbě. Není zde k dispozici testování DNA na již zmíněné onemocnění foal immunodeficiency syndrome (FIS).

Výsledky práce ukázaly zkušenosti s onemocněními u irských cobů v ČR. Nejčastějšími onemocněními se staly chorioptový svrab a hyperkeratóza, jež souvisí s bujnými rousy na končetinách. Nebyla zde ani statisticky prokázána závislost hyperkeratózy a zkrmování krmných doplňků s obsahem biotinu.

I když jsou irští cobové milováni pro svou krásu a mírnou povahu, majitelé by měli zůstat ostražití v monitorování jejich zdraví a řešit tak jakákoliv možná onemocnění včas, aby zajistili šťastný a naplněný život svých koňských společníků.

**Klíčová slova:** irský cob, kůň, onemocnění, zdraví, chladnokrevník, genetické testování

# Health concerns of Irish Cob breed in the Czech Republic

## Summary

The Irish Cob, also known as the Gypsy Cob, Gypsy Vanner, Tinker Horse, and Gypsy Horse, is a breed of horse that is becoming increasingly popular in the Czech Republic. This distinctive breed is known for its sturdy build, gentle nature, flowing mane, colorful coat, and abundant feathering on the limbs. Originating from Ireland and the United Kingdom, these horses have gained popularity not only for their charming appearance but also for their versatility in various equestrian disciplines.

The population of this breed in the Czech Republic continues to grow due to imports from other countries and breeding within the country, which requires increased attention to their health issues. Although their natures are resilient, Irish Cobs are susceptible to certain health complications common to other horse breeds. Major diseases include chorioptic mange, chronic progressive lymphedema, polysaccharide storage myopathy (PSSM), and hyperkeratosis, also known as "Mallenders" and "Sallenders". Owners must carefully monitor their condition, health status, and diet to prevent these conditions. Abroad, we may also encounter a condition called foal immunodeficiency syndrome (FIS), which primarily affects related horses of the fell and dales pony breed, and also recurrent uveitis, which is typical for the appaloosa breed. Breeders of Irish Cobs in the Czech Republic have access to genetic testing for color and PSSM diseases, thereby preventing potential health complications and breeding of unsuitable horses. However, DNA testing for the aforementioned foal immunodeficiency syndrome (FIS) is not available.

The results of the work showed experiences with Irish cob diseases in the Czech Republic. Chorioptosis scabies and hyperkeratosis, which are related to the lush fur on the limbs, have become the most common diseases. The dependence of hyperkeratosis and the feeding of feed supplements containing biotin was also not statistically proven.

Although Irish Cobs are beloved for their beauty and gentle nature, owners should remain vigilant in monitoring their health and addressing any potential illnesses promptly to ensure a happy and fulfilling life for their equine companions.

**Keywords:** Irish Cob, horse, illnesses, health, cold-blooded horse, genetic testing

# Obsah

<b>1</b>	<b>Úvod</b>	<b>5</b>
<b>2</b>	<b>Vědecká hypotéza a cíle práce</b>	<b>6</b>
<b>3</b>	<b>Literární rešerše</b>	<b>7</b>
<b>3.1</b>	<b>Charakteristika plemene</b>	<b>7</b>
<b>3.2</b>	<b>Vznik a historie</b>	<b>8</b>
3.2.1	Charakter a využití	8
3.2.2	Zbarvení	8
3.2.3	Plemenný standard	9
<b>3.3</b>	<b>Chov irského cоба v ČR a zahraničí</b>	<b>10</b>
<b>3.4</b>	<b>Genetické testování</b>	<b>10</b>
<b>3.5</b>	<b>Onemocnění irských cobů</b>	<b>11</b>
3.5.1	Polysaccharide Storage Myopathy (PSSM)	11
3.5.2	Chronický progresivní lymfedém	14
3.5.3	Chorioptový svrab	17
3.5.4	Hyperkeratóza (Mallenders & Sallenders)	19
<b>3.6</b>	<b>Zdravotní problematika IC ve světě</b>	<b>21</b>
<b>3.7</b>	<b>Zdravotní problematika IC v České republice</b>	<b>22</b>
<b>4</b>	<b>Metodika</b>	<b>23</b>
4.1	Způsob sběru dat	23
4.2	Tvorba dotazníku	23
4.3	Statistická analýza dat	23
<b>5</b>	<b>Výsledky</b>	<b>24</b>
5.1	Zkušenosti majitelů s onemocněními u irských cobů v ČR	24
5.2	Preventivní opatření proti výskytu patogenů v rouzech	24
5.3	Klinické příznaky u irských cobů ve spojitosti se svrabem	25
5.4	Výskyt hyperkeratózy v souvislosti s biotinem	26
5.5	Pozitivita genetického testování na onemocnění PSSM	26
5.6	Další onemocnění irských cobů	27
5.7	Zjevné příznaky PSSM versus pozitivní genetický test	28
<b>6</b>	<b>Diskuze</b>	<b>30</b>
<b>7</b>	<b>Závěr</b>	<b>34</b>
<b>8</b>	<b>Literatura</b>	<b>35</b>
<b>9</b>	<b>Seznam použitých zkratk a symbolů</b>	<b>41</b>
<b>10</b>	<b>Samostatné přílohy</b>	<b>I</b>

# 1 Úvod

Irský cob je plemeno koní, které je známé spíše v zahraničí a u nás se vyskytuje zatím v relativně malém počtu. Koncem roku 2017 se v České republice vyskytovalo něco málo přes 500 jedinců tohoto plemene (Mieslerová & Stříbrná 2020). Chov a popularita tohoto plemene se v poslední době v České republice zvyšuje a k 30.9.2022 bylo zapsáno 902 koní, z toho 319 plemenných klisen a 28 plemenných hřebců (Krejčí & Nevečeřalová 2022). Stejně jako ostatní plemena koní, i toto trápí zdravotní potíže, které jsou spojené zejména s jejich bohatými rousy nebo genetickou predispozicí. Tato problematika není v České republice dostatečně popsána, a proto je důležité obeznámit majitele a chovatele irských cobů s chorobami, které mohou poskytnout jejich koně a jak by měli tyto problémy řešit. Dále tato práce poslouží i lidem a budoucím majitelům, kteří se chtějí seznámit s irským coby a připravit se na případné zdravotní komplikace, které v souvislosti s tímto plemenem mohou nastat. Zdravotní problematika se týká hlavně rousů, které může postihnout roztoč *Chorioptes*, dále lze pozorovat dermatitidy jako je hyperkeratóza, která je méně známá pod názvy „Mallenders“ a „Sallenders“ anebo chronický progresivní lymfedém. V neposlední řadě je třeba zmínit onemocnění Polysaccharide Storage Myopathy (PSSM1 a PSSM2) u kterého je k dispozici genetický test.

## **2 Vědecká hypotéza a cíle práce**

Na základě výsledků studií ze zahraničí předpokládám, že u většiny koní plemene irský cob chovaných v České republice se nevyskytuje žádné specifické onemocnění pro toto plemeno, mimo problematiku s rousy. Predikuji, že neexistuje statisticky významná závislost mezi hyperkeratózou a zkrmováním krmných doplňků s obsahem biotinu u irských cobů. Pro potvrzení tohoto předpokladu budou získány data od chovatelů a majitelů koní plemene irský cob a následně statisticky vyhodnoceny.

Cílem práce je sepsat ucelený literární přehled a zjistit s jakou zdravotní problematikou se potýkají majitelé nebo chovatelé irských cobů v České republice a poskytnout tak rozhled a informace potřebné k řešení případných zdravotních komplikací.



### 3 Literární rešerše

Irský cob má svůj původ v Irsku a Velké Británii a je známí hned pod několika odlišnými názvy v závislosti na zemi, ve které se irský cob chová nebo vyskytuje. Toto plemeno lze v zahraničí vyhledat pod pojmy: The traditional gypsy cob, the irish cob, the gypsy vanner, the tinker horse, the gypsy horse.

#### 3.1 Charakteristika plemene

Jedná se o harmonického, kompaktního chladnokrevného koně nižšího vzrůstu a impozantního vzhledu se silnými kostmi i svaly (viz Obrázek 1) (Pryor 2012). Kohoutková výška je velmi proměnlivá (135–170 cm), a proto se dělí do několika kategorií. Do sekce A patří koně, jejichž kohoutková výška je vyšší než 153 cm. Sekce B je v rozmezí 148–153 cm a do sekce C se řadí koně, jejichž kohoutková výška nepřesáhne 148 cm (Mieslerová & Stříbrná 2020). Průměrná váha se pohybuje od 500 do 772,72 kg (Pryor 2012). Hlava je hezká a rovná, bez klabonosu. K tělu koně je hlava proporciální. Čelo je široké, nozdry a líce jsou dobře vyvinuté. Oči jsou posazené daleko od sebe a často jsou stejně barevné, ale existují i výjimky, kdy je každé oko jinak zbarvené díky pigmentu. Krk je osvalený, kompaktní a dobře nasazený (Mieslerová & Stříbrná 2020). U tohoto plemene je žádoucí typický pohlavní dimorfismus a výraz. Kohoutek je vysoký a pevný, hrudník je silný a dobře osvalený, trup je krátký a kompaktní s dobře vyvinutými soudkovitými žebry. Plece jsou široké a silné, výborný pohyb hrudních končetin umožňuje šikmá lopatka. Zád' (hřbet) těchto koní by měla být u těchto koní zvláště osvalená, široká a oba hýžd'ové svaly by měly být výrazné a znatelné. Ocas je spíše níže ale dobře nasazený. Žádoucí jsou silné, ne příliš krátké pravidelně stavěné končetiny. Kopyta jsou dobře tvarovaná, úměrná vůči tělu a svým rozměrem schopná unést vyšší hmotnost koně. Spěnky jsou přiměřené. Charakteristickým rysem pro irského coba jsou rousy (Kurskaya 2017). Hříva a ocas jsou bohaté a velmi často dorůstají do náramné délky (Flore 2021).



Obrázek 1: Zástupce irského coba;

(Zdroj: Autor práce)

## 3.2 Vznik a historie

Toto plemeno strakatých menších koní pochází z Irska, Anglie a Walesu a na jejich vzniku se zřejmě podíleli koně několika plemen. Jedná se o plemena shirský kůň, clydesdalský kůň, welsh cob, fellský a daleský pony ale částečně i plemeno hackney. Irský cob, nebo také gypsy horse je svým původem daleko více vázán na určitou skupinu obyvatel než na konkrétním území vzniku (Mieslerová & Stříbrná 2020). Význam názvu gypsy horse (cikánský kůň) odkazuje na náplň života kočovných obyvatel, kteří se značně podíleli na vyšlechtění irského coba do současné podoby (Flore 2021). Strakoši byli vždy šlechtou i armádou považováni za nápadné a podřadné koně, což hrálo velkou roli u kočovných Irů. Pro kočovné cikány v Anglii byla naopak strakatá plemena koní velmi oblíbená. Irští cobové se používali téměř ve všech aspektech kočovné kultury cikánů, od tahání barevných vozů, které byly jejich domovem, až po tahání menších vozů používaných k práci. Koně byli vždy pro cikány prostředkem k cestování a zaměstnání a také jejich největším zdrojem hrdosti (Lynghaug 2009).

Díky důslednému křížení existuje uznávané a známé podplemeno irského coba, zvané Drum horse. Plemeno nese krev irského coba, clydesdale a shirského koně (Lynghaug 2009). Od 6,25 % až do 50 % může nést genetickou výbavu irského coba. Drum horse byl speciálně vyšlechtěn jako nový typ těžkého chladnokrevného jezdeckého koně (Lynghaug 2009).

### 3.2.1 Charakter a využití

Irský cob má dobrý charakter. Jedná se o koně s klidnou a mírumilovnou povahou, s přátelským vztahem k lidem a jiným druhům zvířat (Mieslerová & Stříbrná 2020). Toto plemeno je typické pro vysokou akci předních končetin zejména v klusu, která je pro ně žádoucí. Cobové mají tvrdou konstituci, jsou dobře krmitelní a vytrvalí (Flore 2021).

Tyto koně našli dříve využití v zápřeží do vozů, kde je využívali irští kočovníci, kteří v nich cestovali od města k městu. Irský cob je vynikajícím koněm pro univerzální použití, vhodný pro všechny druhy rekreačního ježdění, vozatajství, hiporehabilitaci, práci v zemědělství i lesnictví, a nakonec i jako služební kůň pro jeho klidnou povahu. Plemeno není vhodné k velkým sportovním výkonům (Mieslerová & Stříbrná 2020).

### 3.2.2 Zbarvení

Povolené jsou všechny plné základní barvy včetně šedých a grošovaných. Zbarvení albín patří mezi nepřípustnou barvu tohoto plemene. K typickým zbarvením tohoto plemene patří: **Tobiano** (svisle uspořádané velké bílé skvrny jdoucí přes hřbet a vyznačuje se libovolnou základní barvou, typické jsou bílé končetiny a kopyta, oči jsou obvykle tmavé a mnohdy se vyskytuje vícebarevný ocas), **Solid** (jednobarevný kůň, jakákoliv základní barva), **Sabino** nebo **Splash** (bíle pigmentované chlupy rozprostřené v základní barvě, obvykle bíle zbarvené nohy a obličejové znaky), **Blagdon** (základní barva s bíle pigmentovanými chlupy na spodině břicha). Dále se vyskytují zbarvení, která nalezneme i u plemene appaloosa, například leopard komplex. Jedná se o skvrnitost, která je charakterizovaná bílými depigmentovanými vzory pozorovanými u několika plemen koní (Sponenberg & Bellone 2017). Nalezneme u nich i vzácné zbarvení cremello (Bisbee et al. 2020) (viz Obrázek 2). V neposlední řadě se u nich

vyskytují i zbarvení, která se vyskytují u plemene american paint horse (jedná se o fenotyp zvaný pearl) (Holl et al. 2019).

Irští cobové jsou téměř ve všech barvách a většina z nich má znaky pinto. Někteří Evropané je dokonce chovají pro skvrnitost plemene koní appaloosa. Říká se, že cikáni začali chovat barevné koně během 1. a 2. světové války, aby je armáda nezabavila (Lyngahaug 2009). V důsledku genetických mutací, které ovlivňují buňky produkující pigment (melanocyty) mohou být jedinečné variace v barvě srsti často považovány za žádoucí a ovlivňují hodnotu zvířete (Finn et al. 2016).



**Obrázek 2:** Konkrétní zbarvení irských cobů, včetně cremello;

(Zdroj: Bisbee et al. 2020)

### 3.2.3 Plemenný standard

Plemenný standard je dokument vytvořený chovatelskou společností, který pečlivě popisuje geneticky přijatelné dědičné vlastnosti a vlastnosti zvířat, která jsou představiteli plemene. Standard plemene stanoví vizuální a písemný „cíl“ pro chovatele, aby neustále replikovali své koně pro budoucí generace, přičemž klade velký důraz na vlastnosti, díky nimž je plemeno jedinečné. Standard je definován jako přijaté měřítko srovnání pro kvantitativní nebo kvalitativní hodnotu neboli kritérium (Lyngahaug 2009). Standard je ideálem toho, jak by měl kůň vypadat. Kvalita koně přímo souvisí s tím, jak blízko se podobá standardům jeho plemene. Standardy se liší plemeno od plemene. Proto registry koní zjistily, že je nutné definovat své vlastní individuální standardy plemen. Znalý chovatel je obeznámen s konkrétními standardy svého plemene a neustále se jich snaží dosáhnout.

Standard plemene je ilustrovaná a psaná směrnice, která vytváří vizuální obraz a písemný popis ideální konformace a struktury. Před více než 100 lety byl stanoven standard dokonalosti a byly vytvořeny všechny plemenné knihy hospodářských zvířat pro všechny druhy hospodářských zvířat. Normy představují důležité prohlášení o jedinečných rysech a vlastnostech irského coba na rozdíl od všech ostatních plemen koní. Možná jednodušeji řečeno, standard je vytvořen pro srovnání a hodnocení všech koní různých plemen (Rempel 2018).

### 3.3 Chov irského coba v ČR a zahraničí

Kolem roku 2004–2005 se v ČR objevili první koně plemene irský cob. Pani M. Moravcová byla jednou z prvních výrazných osobností a chovatelů tohoto plemene, která spolupracuje s plemennou knihou (ICSCR). V roce 2007 proběhl první svod v Herouticích a poté se již konaly každé jaro. Jako další se objevila skupina chovatelů irských cobů, která své koně registrovala pod holandskou plemennou knihou. V roce 2010 došlo k rozkolu mezi chovateli, kteří své koně registrovali pod irskou a holandskou plemennou knihou. Hlavním důvodem byla nutnost spolupráce s mateřskou plemennou knihou ICS v Irsku, kterou předepisoval plemenářský zákon ČR. Byla to také jedna z podmínek ministerstva zemědělství. Poté následovalo rozdělení chovatelů irských cobů v České republice a Evropě na dvě části. Jedna, která zůstala pod holandskou plemennou knihou a druhá, která své koně registrovala do české plemenné knihy za spolupráce s mateřskou plemennou knihou vedenou v Irsku (Mieslerová & Stříbrná 2020). O uchovnění se mohou ucházet koně s plným původem, jednostranným původem či koně zcela bez původu za předpokladu, že klisny a hřebci splňují požadavky pro plemeno irský cob, jelikož česká plemenná kniha je neustále otevřená (Mieslerová & Stříbrná 2020).

### 3.4 Genetické testování

U koní a jiných domácích druhů jsou komerčně dostupné genetické testy pro použití při diagnostice a léčbě a pro informování o rozhodování o výběru jedinců a jejich chovu (Valberg et al. 2021). Během posledních třiceti let bylo identifikováno mnoho genetických mutací, které se podílejí buď na projevu genetických chorob, nebo na variacích zbarvení koňské srsti. Tyto změny přitahují zájem na různých úrovních odvětví, včetně veterinářů, chovatelů a trenérů. Bylo tedy vyvinuto a je dostupných několik genetických testů. Je možné řídit páření, aby se zabránilo narození hříbat nesoucích vrozené anomálie, nebo aby se chovatelé podíleli na predikci barvy srsti pomocí dostupných genetických testů (Legrand & Bailly 2019).

V šedesátých letech dvacátého století začalo u koní genetické testování, kdy se testování rodičů pomocí markerů krevních skupin stalo standardem. Testování rodičovství se v devadesátých letech posunulo od hodnocení krevních skupin až k testování DNA. Pokroky v genomice a genetice ve veterinární i humánní medicíně, stejně jako pokračující technologický pokrok v posledních dvou desetiletích vedly k objevu kauzálních variant v mnoha rysech koní. Genetické testování je nyní také možné pro různé fenotypové a chorobné rysy a používá se jako pomůcka při rozhodování o chovu, šlechtění a klinickém řízení (Bellone & Avila 2020).

Genetické testy jsou komerčně dostupné pouze pro několik základních fenotypů a na základě velkého množství genetických nástrojů byly právě tyto testy navrženy. Díky pokroku v genetice se neustále vymýšlejí testy pro další zbarvení. Genetické testování umožňuje chovatelům vybrat určité barevné fenotypy na základě poptávky trhu nebo politiky plemenných knih, ověřit segregaci v rámci specifických rodokmenů nebo se vyhnout komplexním dědičným chorobám, spojeným s některými barevnými vzory (Rieder 2009).

Testování DNA je k dispozici pro každého majitele a pro koně je bezbolestné a neškodné (Bailay & Brooks 2020). K určení genů, které kůň nese se využívá DNA z žíní nebo krve. Pro testování je nutné získání minimálně dvaceti až padesáti žíní koně, přičemž musí být viditelná

a nepoškozená chlupová cibulka. Pro odvození genetického založení jedince se běžně používají žíně z hřívý či ocasu. Lze také provést stěr ústní sliznice nebo zaslat odebranou krev. U hřibat je nutné vytrhávat žíně z ocasu, protože cibulky z hřívý jsou příliš malé. Při odběru vzorků je nutné dbát na pokyny a instrukce laboratoře.

Společnost Genomia a německá firma Labogen v České republice nabízí služby v oblasti genetického testování. Před zařazením koně do chovu nebo plemnitby požadují některé chovatelské asociace ověření výsledků testů. Především se to týká plemene arabský plnokrevník a quarter horse. U plemene irský cob se genetické testování nejčastěji používá ke stanovení zbarvení, onemocnění PSSM1 a k syndromu imunodeficiency hřibat především v zahraničí.

Genetické testování a vyhýbaní se přenašečství pářením postižených zvířat vede ke snížení počtu narozených nemocných hřibat, jejichž zdravotní stav by se neslučoval s kvalitním životem (Bellone & Avilla 2020).

Zatímco některá neuromuskulární onemocnění koní vyžadují pro přesnou klasifikaci svalovou biopsii, hrstka z nich může být diagnostikována genetickým testováním. Je to proto, že tato onemocnění jsou způsobena specifickou změnou v DNA koně, nazývanou mutace, která vede ke konkrétnímu onemocnění. Příklady svalových onemocnění koní s kauzativními genetickými mutacemi zahrnují hyperkalemickou periodickou paralýzu (HYPP), myotonia congenita, maligní hypertermii (MH) a polysaccharide storage myopathy typu 1 (PSSM1). I když mutace mohou vzniknout spontánně, často se přenášejí z rodičů na potomky: jako takové se některé mutace a nemoci vyskytují u některých plemen nebo linií koní častěji než u jiných (Bellone & Avila 2020). Od roku 2016 nabízí komerční společnosti genetické testy pro PSSM2 a MFM (Myofibrillar myopathy) u koní (Valberg et al. 2022).

## **3.5 Onemocnění irských cobů**

### **3.5.1 Polysaccharide Storage Myopathy (PSSM)**

Jedná se o geneticky podmíněné onemocnění, při kterém dochází k abnormální akumulaci glykogenu (glykogenóza), což je forma cukru, která je uložena ve svalových tkáních (Maile et al. 2017). Glykogen tvoří základní zásobu sacharidů u zvířat (Reece 2016). Choroba se vyskytuje se u více jak dvaceti plemen koní, mezi které patří quarter horse, appaloosa, paint horse, ale i chladnokrevníci jako jsou koně plemene irský cob. Identifikovány byly dva typy tohoto onemocnění, PSSM1 a PSSM2 (Valberg 2006). Za onemocnění PSSM typu 1 je zodpovědná genetická mutace v genu glykogensyntáza 1 (GYS1) na desátém chromozomu (Maile et al. 2017). Tento gen kóduje enzym, který zajišťuje syntézu svalového glykogenu. Tato mutace způsobí, že svalové buňky produkují glykogen nepřetržitě. Vzhledem k tomu, že se jedná o autosomálně dominantní onemocnění, stačí pouze jedna kopie genu k tomu, aby zvíře onemocnělo (Valentine 1999). Avšak nejen mutace je zodpovědná projevení klinických příznaků. Důležitou roli hrají faktory prostředí, strava, plemenná predispozice a trénink či zátěž koně (Williams et al. 2018). PSSM druhého typu není spojen s nadměrnou produkcí glykogenu ve svalových buňkách, ale problém je ve struktuře svalů. Každé svalové vlákno se skládá z jemných fibril neboli vláček (Fritz 2022). Dochází tak k potrhání, poškození či rozpadu těchto svalových vláken. Příčina PSSM2 stále není známá ale lze jej nalézt u mnoha jiných

plemen, například u arabských koní a teplokrevníků (Williams et al. 2018). Hříbata, která jsou postižená PSSM typu 2 se již rodí s klinickými příznaky, které jsou neslučitelné se životem a dochází tak k eutanazii ve velmi raném věku (Valberg et al. 2023).

U koní bylo identifikováno centrem genetiky zvířat (generatio) šest genetických variant PSSM typu 2:

- P2 – MYOT – kóduje strukturální protein myotilin, který je nezbytný pro svalové kontrakce
- P3 – FLNC – gen filamin C, který kóduje protein vázající aktin
- P4 – MYOZ3 – myozenin 3 je intracelulární vazebný protein
- P8 – PYROXD1 – kóduje protein důležitý pro oxidační obranu v těle
- K1 – COLA6A3 – tento gen kóduje kolagen typu 6, což je základní strukturální protein
- PX – CACNA2D3 – ve svalech postihuje vápníkový kanál, který reguluje a spouští svalové kontrakce

Abnormální akumulace glykogenu byla historicky diagnostikována odebráním svalové biopsie a určením, zda je glykogen ve svalu odolný vůči trávení pomocí enzymu známého jako amyláza (McCoy et al. 2014).

Klinické příznaky se pohybují od mírných až po těžké a u obou typů onemocnění se téměř shodují. Mohou se projevit již před tréninkem nebo po něm. Postižený jedinec trpí záchvaty zátěžové rhabdomyolýzy (rozpad svalových vláken), tedy poškození kosterních svalů, které se zapojují do pohybu při zátěži. Nemocné zvíře se může zdráhat pohybu a nadměrně se potit i po nenáročném práci. Dalšími příznaky jsou černé močení, azoturie (vylučování moči, která je bohatá na dusíkaté látky), svalový třes, kulhání či abnormality chodů (Young 2020). Kůň může být současně postižen oběma typy PSSM. Dále můžeme pozorovat atrofované svaly (viz Obrázek 3), potíže s cvalem, nepředvídatelné a výbušné reakce (vzpínání, neposlušnost, vyhazování), postoj k močení bez výsledku, projevy podobné kolikovým bolestem či schvácení. Nejčastějším příznakem je takzvaná lokální myopatie, označovaná jako syndrom „tying up“. Jedná se o postižení hřbetního a bederního svalstva a v některých případech může postihnout i stehenní a hýžděové svalstvo. Tento příznak lze pozorovat bezprostředně po intenzivním tréninku nebo během něj.

Autoři se shodují, že většina koní, kteří trpí PSSM velmi dobře reagují na dietu, která obsahuje vysoký obsah tuků, a naopak nízký obsah škrobů. Příjem nestrukturálních sacharidů (NSC) v potravě u postižených koní by měl být omezen na méně než 12 % potravy, aby se udržela nízká hladina krevního inzulínu a snížilo se ukládání glykogenu ve svalech. Je nutné, aby koně denně cvičili pro maximalizaci schopnosti svalů spalovat glykogen. Krmná dávka by neměla obsahovat jaderné krmivo a měla být majoritně složena ze sena s nízkým obsahem polysacharidů. Pro tyto koně by měly být hlavním zdrojem energie především tuky jako je lněné semínko, sója a krmné rostlinné oleje, například rýžový a konopný olej. Sportovní využití koně postiženého PSSM je v omezené míře možné, pokud je dodržována striktní dieta a každodenní pohyb.

Postižení koně se často snadno udržují v kondici a obvykle postačuje management prostřednictvím sena s nízkým obsahem NSC a kvalitního vyvažovače krmné dávky. Pokud

jsou zapotřebí další kalorie, měl by být začleněn zdroj krmiva s nízkým obsahem NSC a/nebo vysokým obsahem tuku. Vzhledem k tomu, že malé změny v krmné dávce mohou mít velký dopad, může být nutné doladit jídelníček v průběhu času. Jako důležité se jeví zajištění dostatečného zdroje kvalitních bílkovin ve stravě (Valberg 2018).

V některých případech lze k úlevě od bolesti použít sedativa, analgetika, myorelaxancia a nesteroidní protizánětlivé léky (NSAID), zejména po krátkou dobu po aktivních epizodách syndromu „tying up“.

Jedinci, kteří jsou homozygotní (PSSM/PSSM) mají větší pravděpodobnost rozvoje klinických obtíží než jedinci heterozygotní (N/PSSM) (Naylor et al. 2012). Okolo 8–9 věku se začínají projevovat příznaky onemocnění u koní, ale mohou se objevit i mnohem dříve. Williams et al. (2018) ve své studii uvedli koně, kteří vykazovali známky PSSM již ve věku šesti let. Nositelem genu může být i kůň, který nevykazuje žádné příznaky onemocnění. Jediný způsob, jak tuto skutečnost zjistit je rozbor DNA. Onemocnění je dominantně dědičné. Pokud alespoň jeden z rodičů je homozygotní v genu PSSM/PSSM tak hříbě bude vždy pozitivní, a to i za předpokladu, že druhý rodič je negativní N/N. V případě, že je jeden z rodičů heterozygotní v tomto genu (PSSM/N), tento gen se přenesou na 50 % potomků. K tomuto účelu lze použít hřívu s nepoškozenou chlupovou cibulkou nebo odebranou krev (Valberg et al. 2009). Pro zamezení chovu koní postižených PSSM1 lze v současné době využít genetické testování. Existuje téměř 50% šance přenosu kauzativní mutace na každého potomka, jelikož dědičnost PSSM1 je autozomálně dominantní. Ačkoli příčina PSSM2 není v současné době známa, koně s pozitivním výsledkem by neměli být zařazeni do chovu. Příslušníky plemene paint horse a quarter horse se sklonem k recidivě či s těžkou formou PSSM se doporučuje koně otestovat na obě mutace (GYS1 i RAR1). Pokud kůň prokazatelně vykazuje známky postižení svalového aparátu a výsledek genetického testu je negativní, lze potvrdit diagnózu PSSM typu 2 či jiné potenciální svalové onemocnění na základě histologie biopsie svalu (Schumann & van den Hoven 2014). Svalová biopsie nedokáže určit konkrétní typ onemocnění, kterým je kůň postižen. Naopak se využívá k vyhodnocení poškození svalů a změření glykogenu ve svalech. Svalová biopsie je důležitá u koní s nervosvalovým onemocněním, protože mohou být přítomná souběžná onemocnění, která pro pozitivní výsledek vyžadují specifickou léčbu (Trimble et al. 2020).

Je důležité vyloučit jiné příčiny (deficit enzymu větvičího glykogen, maligní hypertermie a toxické myopatie), aby bylo zajištěno, že kůň bude řádně léčen na správné onemocnění. Vyšetření se doporučuje všem chovatelům klisen, jelikož u hřebců je tento test povinný před zařazením do plemenné knihy a je nutné jeho negativní výsledek doložit na svodu.

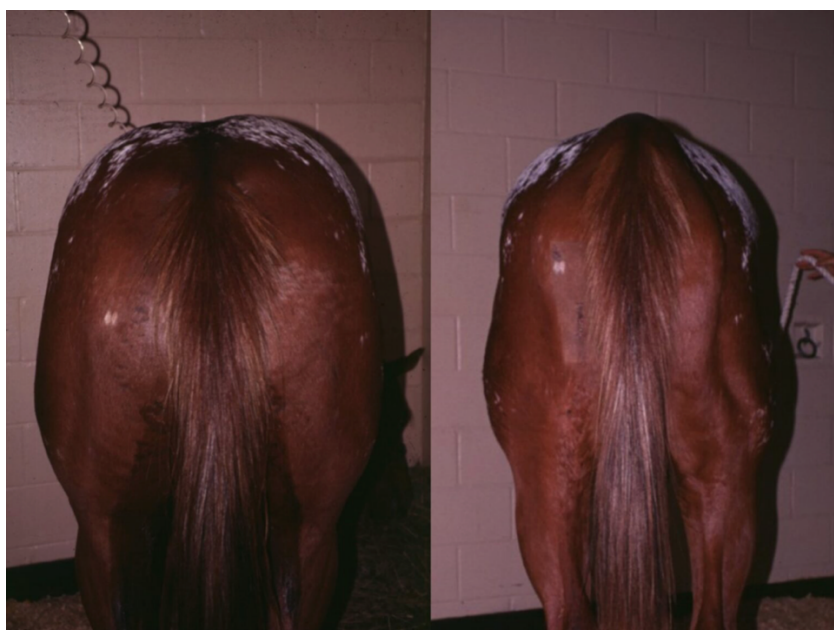Na PSSM neexistuje žádný lék, ale často se dá úspěšně zvládnout. Léčba obou forem spočívá především v dietě chudé na sacharidy a poskytování pravidelného a dostatečného pohybu (Schumann & van den Hoven 2014). Přibližně 50 % postižených koní s PSSM1 vykazuje zlepšení pouze při dodržování dietetických zásad. Z těch, kteří dodržují dietu a cvičení, má 90 % koní málo nebo žádné opakující se epizody syndromu „tying up“. Klinické příznaky se však pravděpodobně obnoví, pokud dojde k porušení diety nebo cvičení. Mnoho koní dosahuje přijatelné úrovně výkonnosti, ale některé případy koní se ukázaly jako extrémně obtížné.

Studie provedená akreditovanou laboratoří Animal genetic na Floridě v USA provedla studii v roce 2015, která se zabývala porozuměním onemocnění PSSM. Bylo nalezeno několik případů plemene irský cob, kteří byli testováni jako homozygotní nosiči genu GYS1 (PSSM1).

Zkoumala 50 jedinců plemene irský cob. Tito jedinci byli heterozygotními nosiči genu GYS1 (PSSM1) a u nich se neobjevil téměř žádný příznak. Genetické testy pouze odhalili zvýšenou hladinu glykogenu ve vzorcích odebraných ze svalové tkáně.

Další studie byla provedená v hřebčíně v USA na více než 175 koních. Zjistili, že až 40 % koní chovaných v tomto zařízení bylo homozygotních v genu GYS1 (PSSM1).

Na toto geneticky podmíněné onemocnění lze koně před koupí či připouštěním otestovat. Pro vyšetření je možné zaslat i stěr z ústní sliznice. Cena testu se pohybuje od 1200–1500 korun. Genetické testování na PSSM1 se stalo velmi užitečným nejen pro diagnostiku, ale také pro chovatele, kteří činí informovaná a etická rozhodnutí o tom, které koně chovat. Testováním DNA (ze vzorku krve nebo vlasových kořínků) se lze vyhnout svalové biopsii. Postupem času se ukázalo, že mnoho různých plemen koní nese stejnou genovou mutaci po celém světě, což silně naznačuje, že mají společného předka; někteří z těchto koní však nevykazují žádné zjevné známky onemocnění (jsou „subklinické“), zatímco jiní mají výrazné nebo přerušovaně závažné příznaky. Management těchto koní pravděpodobně hraje významnou roli v klinické závažnosti poruchy, ale pravděpodobně existují další aspekty, které ovlivňují onemocnění (jako je plemeno nebo zdatnost). Je důležité si uvědomit, že někteří koně s PSSM1 mohou být velmi efektivně řízeni a mají úspěšnou kariéru. Pracuje se na identifikaci důvodů pro rozdíly v klinické závažnosti a specifické léčbě tohoto stavu (Maile et al. 2017).



**Obrázek 3:** Opadlé svalstvo u koně postiženého PSSM1;

(Zdroj: <https://equiimed.com/reviews/polysaccharide-storage-myopathy-ssm/>)

### 3.5.2 Chronický progresivní lymfedém

Chronický progresivní lymfedém (Chronic Progressive Lymphedema; CPL) je vysilující stav způsobený nahromaděním lymfatické tekutiny v dolních končetinách, který má za následek progresivní otoky s přidruženými kožními záhyby, uzly a ulceracemi. Onemocnění bylo popsáno u několika plemen: shire, clydesdale, belgický tažný kůň, irský cob, anglický cob, německá tažná plemena koní, fríský kůň a peršeron (Affolter et al. 2020). Onemocnění začíná



v raném věku (již od dvou let věku) a postupuje po celý život postižených koní a často vede k znetvoření a kulhání. Může mít za následek těžké postižení, sekundární infekce a výsledkem je výrazné znetvoření distálních končetin a jako takové často vede ke kulhání a předčasné eutanazii nebo smrti (Affolter 2013).

Jedná se o systémové onemocnění lymfatického systému, při kterém dochází sekundárně ke kožním lézím na dolních končetinách v důsledku špatné lymfatické drenáže a prokrvení tkání. CPL je charakterizována hyperkeratózou kůže na distálních končetinách s vysokým množstvím epidermálního keratinu, která způsobuje vysušení kůže, šupinatění a náchylnost k mechanickému poškození (Sievers & Distl 2023). Tarsus a carpus, zejména dorzální část hlezna a palmární část karpu, kde je kůže vystavena vysoké úrovni mechanického namáhání, když se kůň pohybuje, se zdají být náchylné k hyperkeratotickým lézím zvaným „Mallenders“ a „Sallenders“ (Brye et al. 2023). Příčina CPL není známa, ale vysoký výskyt u výše uvedených plemen naznačuje genetický faktor (Young 2019). de Keyser et al. (2015) to popisují jako multifaktoriální poruchu, která zahrnuje genetický a environmentální faktor. Určení molekulárního základu by majitelům umožnilo otestovat koně před chovem a usnadnilo by eliminaci tohoto onemocnění (Young et al. 2007).

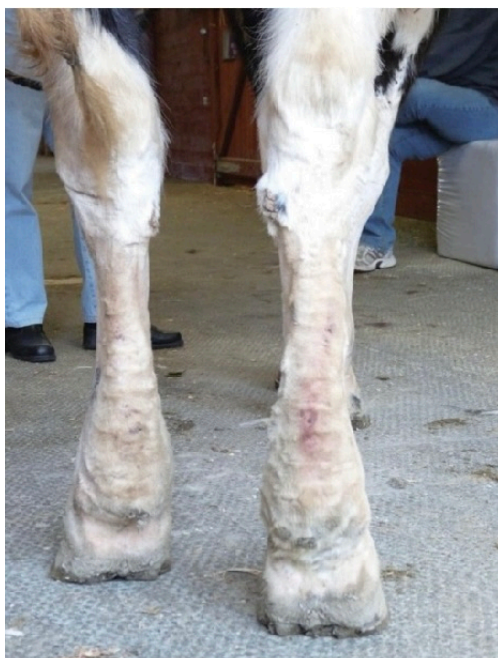Nejranější léze se vyznačují mírným ztluštěním bérců, které ve většině případů nelze identifikovat pod bohatými rousy mnoha těchto tažných plemen (Affolter et al. 2020). Po ostříhání rousů je zřejmé, že nohy mají kuželovitý vzhled a nejsou zřetelné oblasti kostí a nadprstí. Na začátku je otok měkký, charakterizovaný důlkovým edémem. Snížený tok lymfy spolu s izolací rousů vytváří perfektní podmínky pro bakteriální a choriopické infekce svrabu. Následné kožní léze mají rysy dermatitidy nadprstí. Vhodná léčba těchto infekcí by vyřešila dermatitidu nikoli primární příčinu lymfedému. Infekce a související záněty naopak lymfedém zhoršují. Při opakujících se infekcích a chronicitě CPL se otok díky fibróze velmi zpevní a vytvoří se pevné kožní záhyby a kožní uzlíky. Postupem času se léze rozšíří a postihnou kůži až do výšky karpálů nebo hlezen. Těžce postižení koně vykazují celkový, pevný otok, často postihující všechny čtyři končetiny. S chronickým průběhem se silné kožní záhyby a špatně definované uzliny velikosti hrozu, golfového nebo dokonce tenisového míčku. Tyto otoky představují mechanický problém, který brání volnému pohybu. Kožní záhyby a uzliny jsou náchylné k sekundárním infekcím v důsledku traumatu. U mnoha postižených koní dále dochází ke špatnému růstu kopyt. Hluboké šterbiny mezi kožními záhyby produkují velké množství páchnoucích exsudátů.

Klinický obraz spolu s predispozicí plemene je nejlepší diagnostikou pro CPL. Časně stádium onemocnění se pozná podle důkladného prohmátání dolních částí končetin. K identifikaci lézí je často vyžadováno stříhání rousů. Kožní biopsie mohou ukázat změny v základní síti elastinových vláken. Charakteristické diagnostické léze dilatovaných lymfatických cév s nedostatkem elastinu jsou však často pozorovány pouze ve velmi hlubokých tkáních, které nejsou zastoupeny v pravidelných kožních biopsiích. Lymfangiogramy a lymfoscintigrafie (zobrazovací technologie využívající kontrastní látky, respektive radioaktivitu) dokážou identifikovat rozšířené a zdeformované lymfatické cévy v bércích a stupeň poruchy lymfodrenáže.

V současnosti neexistuje úspěšná trvalá léčba CPL (Affolter et al. 2020). Pečlivé vedení a podpůrná terapie mohou zlepšit kvalitu života postižených koní. To zahrnuje antibiotika k léčbě sekundárních infekcí, antiparazitární ošetření k zamezení recidivy, krátce střížené

rousy, každodenní cvičení, rutinní strouhání kopyt, každodenní čištění kopyt a manuální lymfodrenážní masáž. Kompresní bandáž je velmi užitečná, ale musí být aplikována správně a měla by být prováděna pouze odborníky. Koně by měli být chováni v suchém prostředí a ve stájích může být vyžadována aplikace pesticidů, aby se minimalizovalo zamoření roztoči. Tato ošetření jsou pracná a musí být udržována po celý život zvířete, aby se minimalizovalo nepohodlí, zpomalil postup onemocnění, zabránilo se opakovaným infekcím a zajistila se kvalita života. Ve většině případů se chirurgické odstranění kožních uzlů nedoporučuje, protože může potenciálně dále poškodit lymfatickou tkáň.

Powell & Affolter (2011) popisují případ pěti koní různých plemen. Jedná se o plemena irský cob (viz Obrázek 4), clydesdale a shirský kůň. Zvolena byla kombinovaná dekongestivní terapie, která se primárně využívá u lidí. Zahrnuje manuální lymfodrenáž a následné bandážování krátkými natahovacími bandážemi. Léčba byla zkomplikována infekcí choriotoxickým svrabem, pyodermií a abscesy v kopytě. Po terapii došlo ke snížení hyperkeratózy, k zahojení vředů a k vymizení krust. Po dvoutýdenní léčbě byla pozorována i redukce otoku končetin a zlepšení kvality pohybu.



**Obrázek 4:** Lymfedém u klisny irského coba;

(Zdroj: Powell & Affolter 2011)

### 3.5.3 Chorioptový svrab

Chorioptový svrab je běžné svědivé kožní onemocnění u koní a může způsobit chronickou dermatitidu nadprstí. V jedné stáji může být postiženo více koní současně a k nákaze může dojít přímým kontaktem. Léčba je často náročná a selhání a recidivy jsou běžné (Kondratjeva et al. 2022).

Jedná se o nejčastěji se vyskytujícího parazita na kůži končetin u rousatých koní. Roztoč (zákožka) žije na povrchu kůže, kde se živí kožními buňkami a dokáže přežít až 70 dnů mimo hostitele. K přenosu dochází jak přímým kontaktem s infikovanými jedinci (přenos z matky na hříbě), tak i nepřímým kontaktem pomocí stájových pomůcek. Koně v zimě a brzy na jaře tráví více času ve stáji, mají horší výživný stav a jsou v těsném kontaktu s ostatními koňmi ve stáji. U tohoto konkrétního roztoče nebyl popsán přenos na člověka, ale u jiných druhů přenos na člověka popsán byl. Koně mohou být buď rezervoáry (přenašeči) onemocnění, kdy se u nich neprojeví žádné klinické příznaky anebo se u nich naopak onemocnění projeví intenzivním pruritem končetin, neklidem, škrábáním a okusováním končetin či kopáním. Na kůži lze pozorovat zjevně zarudlé oblasti, strupy, okrsky s vypadanou srstí a pokud dojde k sekundární bakteriální infekci, tak i mokvající strupy (viz Příloha I). Ende & Isenbügel (2006) popisují, že u koní postižených svrabem může docházet až k vypadávání srsti a zvířata mohou být v důsledku silného svědění neklidná. Napadený kůň se projevuje kousáním podrážděných míst, vzteklým podupáváním a svědění někdy může být tak silné, že si koně mohou způsobit další zranění končetin (Hermsen 2007). Nejčastějšími příznaky u irských cobů, u nichž se projevila masivní infekce chorioptovým svrabem *Chorioptes equi* bylo okusování končetin (viz Obrázek 5), svědění, drbání končetin o předměty, sebepoškozování a abnormální růst rohoviny kopyt (Menzies-Gow et al. 2002). Rozvoj nemoci plně závisí na hygienických podmínkách, což znamená, že pokud jsou podmínky horší, dochází k rychlejšímu rozvoji onemocnění a případná léčba může být méně úspěšná (Dušek 2011). Diagnostika infekce se provádí stěry a seškraby kůže. Léčba zahrnuje podání ivermektinu ve formě pasty v intervalu 1× týdně, 4× po sobě. Důležitá je forma podání. Nelze podávat ivermektin ve formě injekce z důvodu vysokého rizika anafylaktického šoku. Na postižených končetinách se stříhají rousy a poté se strupy odstraní za pomoci šamponu s obsahem síry. Lepším řešením jsou koupele s obsahem pyretroidů či fipronilu. Doramektin a fipronil jsou licencovány pro kontrolu ektoparazitů u psů a koček. Rendle et al. (2007) ve své studii aplikovali doramektin a fipronil u třinácti koní. Všechny končetiny postižených koní byly postříkány 0,25% roztokem fipronilu a následně byl u pár vybraných jedinců injekčně aplikován doramektin. Koně byli vyšetřeni v den léčby, o 14 dní a následně o 28 dní později aby se vyhodnotila úspěšnost léčby. Na konci léčby, tedy do 28 dnů, nebyly pozorovány u koní žádné behaviorální známky postižení chorioptovým svrabem, avšak léze na končetinách stále zůstaly. Mezi účinnostmi obou ošetření nebyl žádný významný rozdíl. Brys et al. (2023) ve své studii prokazují, že i účinnost moxidektinu proti chorioptovému svrabu je vysoká. Látku aplikovali přímo na místo predilekce roztočů, konkrétně *Chorioptes bovis*. Moxidektin měl pozitivní účinky i v léčbě lézi CPL a zmírnění pruritu.

Paterson & Coumbe (2009) ve své studii zjišťovali účinnost vápenné síry při aplikaci 5% roztoku k léčbě chorioptového svrabu. Aplikace probíhala jak u ostříhaných koní, tak i neostříhaných a některým koním se končetiny před samotnou aplikací omyli šamponem. Léčba byla provedena u 22 potvrzených jedinců, kteří byli postiženi *Chorioptes bovis*. Koně

zahrnutí do studie měli klinické příznaky svědčící pro chorioptický svrab a pozitivní identifikaci těchto roztočů na kožních seškrabech a páskových přípravcích. Každý kůň byl ošetřen čtyřikrát v sedmidenních intervalech roztokem namáčený se sírovým vápnem. Většina koní byla před ošetřením ostříhána a/nebo šamponována. Zvířatům bylo přiděleno skóre na stupnici 1–10, aby se posoudila závažnost jejich lézí a stupeň znaků chování. Koně byli znovu hodnoceni a vyšetřeni na roztoče po čtyřech ošetřeních. Všechna zvířata vykazovala snížení skóre na konci pokusu a roztoči nebyli prokázáni u žádného zvířete. Infestace *Chorioptes bovis* je běžnou příčinou dermatitidy nadprstí u koní, s predilekcí u tažných koní a dalších koní s hustými rousy v distální části končetin. Léčba tohoto povrchového roztoče je náročná. Často dochází k selhání léčby a relaps je velmi pravděpodobný. Kromě toho může napadení tímto roztočem ovlivnit progresi chronické dermatitidy nadprstí (také známé jako chronický progresivní lymfedém) u tažných koní. Na léčbu by se měl klást obrovský důraz (Rüfenacht et al. 2011). V roce 2011 byla testována účinnost perorálního moxidektinu podávaného dvakrát denně s třítýdenním intervalem. Studie byla prováděna u devatenácti rousnatých koní s klinickou dermatitidou nadprstí, u nichž byl diagnosticky potvrzen roztoč *Chorioptes bovis*. Pouhý moxidektin s environmentálním insekticidem byl neúčinný při léčbě svrabu (Rufenacht et al. 2011).

Mezi preventivní chovatelská opatření patří izolace všech postižených zvířat, dezinfekce pomůcek a nástrojů, dezinfekce boxů a stájí a důsledná léčba všech infikovaných koní.



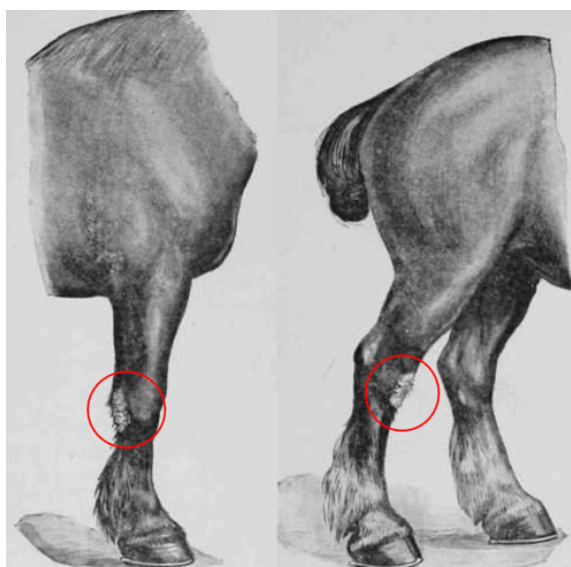
**Obrázek 5:** Okusování končetin;

(Zdroj: Autor práce)

### 3.5.4 Hyperkeratóza (Mallenders & Sallenders)

Nadměrná produkce keratinu neboli hyperkeratóza je charakteristická zejména pro těžší a tažná plemena koní s bohatými rousy na končetinách, jako je irský cob, fríský a shirský kůň. Keratin je strukturální protein nacházející se v srsti, žíních a v koňských kopytech. Hyperkeratóza se projevuje nadměrnou keratinizací kůže. U koní se s ním setkáváme především na dvou typických místech, a to na hřbetu karpálního kloubu přední končetiny (označované jako „Mallenders“ a na zadní končetině před hleznem „Sallenders“ (viz Obrázek 6).

Hyperkeratóza kůže je způsobena zánětem způsobeným pohybem roztočů a tyto oblasti se mohou také infikovat. Hyperkeratóza je abnormální ztlustění vnějších vrstev kůže a je defektem epiteliálních buněk. Epiteliální buňky se v pravidelných intervalech odlučují ale při hyperkeratinizaci je tento proces narušen v důsledku nadměrné tvorby a akumulace keratinu. Hyperkeratinizace, ke které dochází v důsledku chronického podráždění, je způsobena vyšší rychlostí proliferace epiteliálních buněk (Marlin 2020).



**Obrázek 6:** Mallenders & Sallenders (Hyperkeratóza);

(Zdroj: <https://englishhistoryauthors.blogspot.com/2013/05/mallenders-and-sallenders-and-few-other.html>)

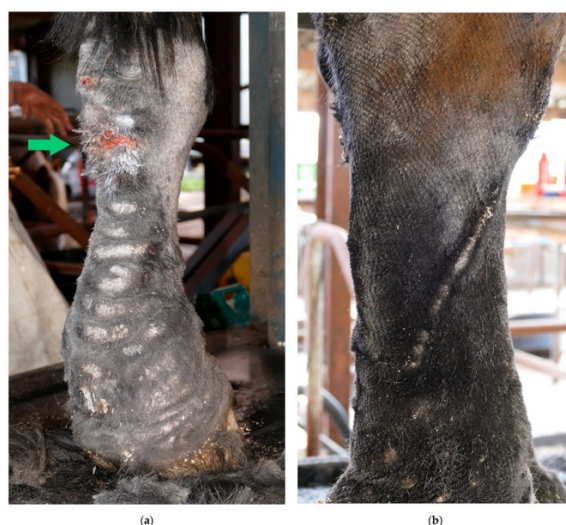Pojmy „Mallenders“ a „Sallenders“ jsou v České republice méně známé. Zmínky o nich jsou k nalezení například v knihách veterinárního lékařství z osmnáctého a devatenáctého století a na zahraničních fórech a diskusích. Krusty, které jsou viditelné na končetinách připomínají hrubou ztvrdlou kůži a pokud se postižená místa neošetří a neléčí, kůže začne praskat a vytvoří se kožní trhliny (viz Obrázek 7). Krusty jsou koním nepříjemné, na dotek bolestivé, proto je léčba těchto míst někdy komplikovaná a náročná. Mohou být také příčinou kulhání. Tuto poruchu není možné zcela odstranit, ale pravidelnou léčbou lze udržet pokožku čistou, zabránit její degeneraci a vývoji sekundární bakteriální, parazitární či plísňové infekci. Bez řádné péče se kůže pod těmito šupinatými skvrnami stane ulcerovanou, bolestivou a náchylnou k sekundárním bakteriálním infekcím. Navíc, když jsou infikovány, léze na hřbetní straně hlezna často produkují vlhký exsudát, který stéká po boční straně končetiny, což má za

následek vznik krustových, ztlustělých čar na laterální straně zadních končetin (viz Obrázek 7) (Brys et al. 2023).

Tato dermatitida se vyskytuje u všech plemen, ale nejběžnější je u těžkých tažných plemen koní s hustými rousy. Postižení koně zpočátku vykazují edém a šupinatění, které progreduje do exsudace a tvorby krust. Je považována za multifaktoriální s mnoha potenciálními příčinami, např. infekce bakteriemi (*Staphylococcus* spp., *Dermatophilus congolensis*), dermatofytóza, chorioptický svrab, trombikulóza, fotosenzibilizace, vaskulitida nebo kontakt s chemickými dráždivými látkami (Geburek et al. 2005).

V souvislosti s touto patologií není doporučováno krmít komerčními krmivy jež obsahují biotin, který podporuje naopak tvorbu keratinu, což je v tomto stavu nežádoucí. Vliv biotinu zatím nebyl prokázán žádnou studií, ale někteří majitelé irských cobů uvedli skutečnost, že hyperkeratóza se u koní objevila po podání biotinu anebo naopak zlepšila po vysazení krmiv s jeho obsahem. V České republice jsou k dispozici krmné vitamino-minerální směsi bez obsahu biotinu (např. Perfect Equi Cobs Health), která jsou speciálně navržena pro koně trpící hyperkeratózou. Avšak doteď nebyla prokázána souvislost hyperkeratózy a zkrmování biotinu. Není doporučováno ani zkrmování jablek, mrkve, melasy a krmiv s vysokým obsahem cukru. Lokálně či celkově do krmiva lze podat kurkumu, která má antiflogistické účinky. Zatím není přesně známá léčba, která by vyřešila tento problém u rousatých koní. Mezi důležitá opatření patří: udržet postižené místo v čistotě z důvodu minimalizace sekundární bakteriální či mykotické infekce, hydratovat a vyživovat suchá a popraskaná místa například vazelínou nebo speciálními oleji s obsahem síry, nestrhávat strupy (po aplikaci oleje změknou a samy odpadnou), dietní opatření.

Schwenzer & Gayko (2003) ve své studii využívali k léčbě a hojení „mallenders“ (hyperkeratózy) a jiných typů dermatitid břidlicový olej. Během léčby tímto olejem byl pozorován uklidňující a antipruritický účinek. Hojení ran je podpořeno antimikrobiálním účinkem látky a infekce ran je potlačena. Látka je toxikologicky bezpečná a velmi dobře tolerována při léčbě koní. Je popsán experiment, kdy bylo 20 koní s dermatitidou léčeno lehkým sulfonovaným břidlicovým olejem se značným úspěchem.



**Obrázek 7:** (a) „Mallenders“ (b) „Sallenders“;

(Zdroj: Brys et al. 2023)

### 3.6 Zdravotní problematika IC ve světě

V zahraničí se lze setkat s testováním na onemocnění zvané syndrom imunodeficiency hříbat (FIS neboli Foal Immunodeficiency syndrome). Dále nalezneme i případy koní s rekurentní uveitidou, obecnou oční problematikou, nádory postihující reprodukční a gastrointestinální trakt.

Rekurentní uveitida je syndrom imunitně zprostředkovaného nitroočního zánětlivého onemocnění, které je celosvětově hlavní příčinou slepoty u koní. Onemocnění se může projevit zákeřným progresivním průběhem (Dwyer 2020). des Roches et al. (2020) ve své studii popsali případ čtrnáctiletého valacha plemene irský cob, který měl podezření na zhoršené vidění. Klinickým vyšetřením byla diagnostikována bilaterální rekurentní uveitida. Léčba byla založená zejména na očních mastech. Pro snížení stresu, lepší ovladatelnost a zejména orientaci zvířete byl kůň přemístěn do nového prostředí. Kůň vykazoval známky strachu a úzkosti, přehnané reakce na podněty a abnormální chování. Při vyšetření pravého oka zvíře nereagovalo na světlo ani pohyb a při vyšetření levého oka reagovalo velmi málo.

Greenberg et al. (2012) zaznamenali případ osmiletého valacha plemene irský cob u něhož se vyskytl dermoid třetího víčka na pravém oku. Majitel popsal, že kůň měl opakované chronické recidivující vředy rohovky za třetím víčkem. Při oftalmologickém vyšetření byl identifikován shluk aberantních chloupků rostoucích podél okraje třetího víčka. Diagnostikována byla chronická keratitida a dermoid mžurky.

Přesto, že je jen pár zmínek o případech irských cobů s FIS, predispozice k tomuto onemocnění existuje. V Austrálii bylo potvrzeno pár jedinců přenašečů. Gen SLC5A3, který je zodpovědný za toto onemocnění je přítomen u 9 % irských cobů v Evropě a Spojených státech amerických.

Syndrom imunodeficiency hříbat se vyskytuje u vzácných původních plemen fell pony, dales pony, jakožto i příbuzných plemen a kříženců, včetně irských cobů (Young 2020). FIS, dříve známý jako fell pony syndrom, je charakterizován progresivní anémií (z důvodu abnormálně nízké hladiny erytrocytů) a závažným nedostatkem B lymfocytů (Fox-Clipsham et al. 2011). Jedná se dědičné, autozomálně recesivní onemocnění. Koně se stávají se postupně anemickými a postrádají schopnost produkovat vlastní protilátky (mají oslabený imunitní systém), což je činí náchylnými k infekcím. Postižení jedinci jsou při narození první týdny klinicky zdraví díky protilátkám prostřednictvím kolostra od matky (pasivní imunizace). V závislosti na prostředí a mikroorganismech se kterým se zvíře setká během prvních týdnů života se klinické příznaky objeví až mezi 2–8 týdnem věku (Satué & Muñoz 2019). Příznaky tohoto onemocnění jsou progresivní a zahrnují anémii, letargii, nehybnost, sníženou chuť k jídlu, slabost, průjem a špatný růst. Postižená hříbata mají často bledé dásně a matnou srst. Dále mohou vykazovat dušnost, výtok z nosu a kašel. Náchylnost k sekundárním bakteriálním infekcím je vysoká a koně tak často onemocní (Young 2020).

FIS je diagnostikován na základě typických klinických příznaků, plemenné predispozice a v neposlední řadě i pozitivním genetickým testem. Neexistuje žádná efektivní léčba, lze pouze řešit sekundární bakteriální infekci podáním antibiotik a prodloužit tak zvířeti život. Zvíře po pár týdnech umírá na stav, který je neslučitelný se životem nebo je u postižených hříbat provedena eutanázie ve věku čtyř měsíců (Young 2020).

Jedním z mnoha příkladů nádorů gastrointestinálního traktu u irských cobů popsali ve své studii Arensburg et al. (2012). V tomto případě se jednalo o ročního hřebce irského coby, u něhož se vyskytoval cystický teratom, který byl adherován na omentum a střeva.

### **3.7 Zdravotní problematika IC v České republice**

Z hlediska České republiky nemáme žádné oficiální studie, které by dokládaly, s jakými problémy se potýkají chovatelé irských cobů, a proto bych tuto skutečnost chtěla zjistit ve své práci. Dostupné je pouze genetické testování na onemocnění PSSM1, které poskytuje společnost Laboklin nebo Genomia.



## **4 Metodika**

### **4.1 Způsob sběru dat**

Tato studie se zaměřovala na chovatele či majitele irských cobů. Data byla sbírána v anonymizované formě na základě dotazníkového šetření a pro zpracování vybraného tématu Zdravotní problematiku irských cobů v České republice byla využita metoda dotazníku s následným zpracováním získaných dat ve statistice. Dotazník vyplnilo celkem 273 respondentů, přičemž se ve valné většině jednalo o vlastníky irských cobů. Vzhledem k tomu, že se v České republice vyskytuje 902 koní, je možné, že dotazník vyplnila velká část chovatelů nebo majitelů.

### **4.2 Tvorba dotazníku**

Dotazník byl vytvořen pomocí české společnosti Survio, která umožňuje tvorbu a distribuci online dotazníků. Celkem se dotazník skládal z osmi otázek, přičemž první otázka byla informativního charakteru, aby bylo možné rozlišit, zdali se jednalo o chovatele/majitele irských cobů či nikoli. Zbýlých sedm otázek bylo koncipovaných na konkrétní onemocnění na základě odborných vědeckých článků. Otázky se týkaly genetického testování, nejčastějších onemocnění, výživy, prevence v chovu koní a příznaků vybraných chorob u irských cobů v České republice. Jednalo se o následující onemocnění: chorioptový svrab, hyperkertóza, chronický progresivní lymfedém a polysaccharide storage myopathy. Následně byl dotazník rozeslán pomocí hypertextového odkazu do různých internetových platforem anebo osobně předán respondentům v elektronické podobě.

### **4.3 Statistická analýza dat**

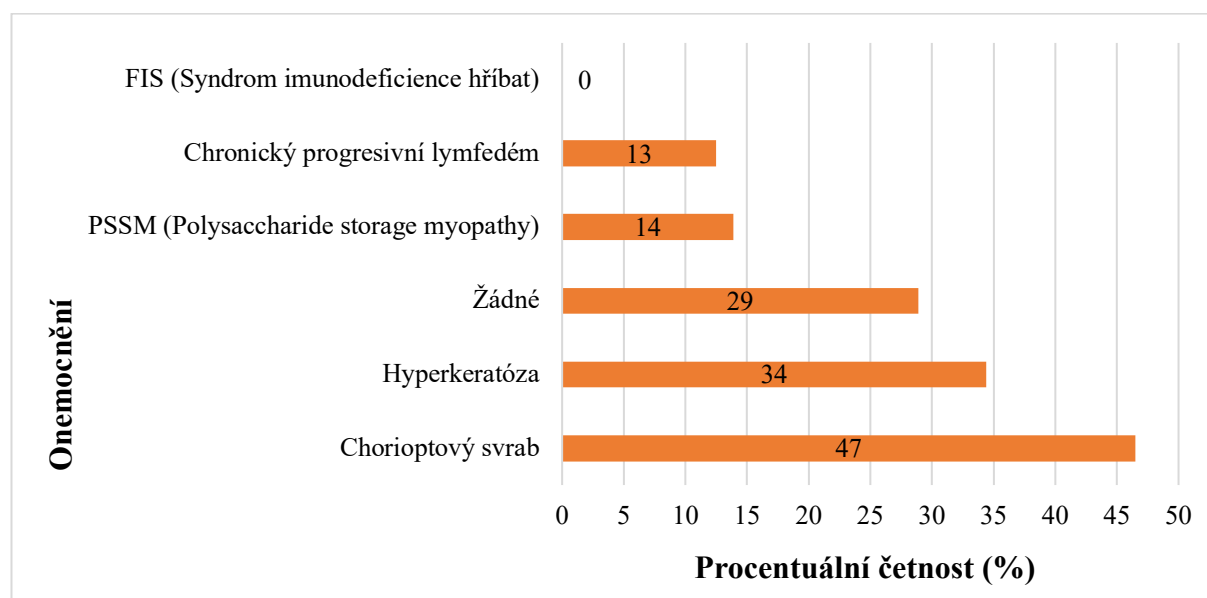
Data byla vyhodnocena v programu Statistica 12 za pomoci kontingenční tabulky a Microsoft Excel, kde byly popsány funkce, základní charakteristiky a v neposlední řadě zde byly vytvořeny grafy a tabulky. Data byla upravena do formátu, který je vhodný ke statistickému vyhodnocení v programu Statistica 12.

Pro výpočet závislosti mezi sledovanými znaky ( $P \leq 0,05$ ) se použil chí kvadrát test a kontingenční tabulka. Pro grafickou prezentaci výsledků byl použit Microsoft Excel.

## 5 Výsledky

### 5.1 Zkušenosti majitelů s onemocněními u irských cobů v ČR

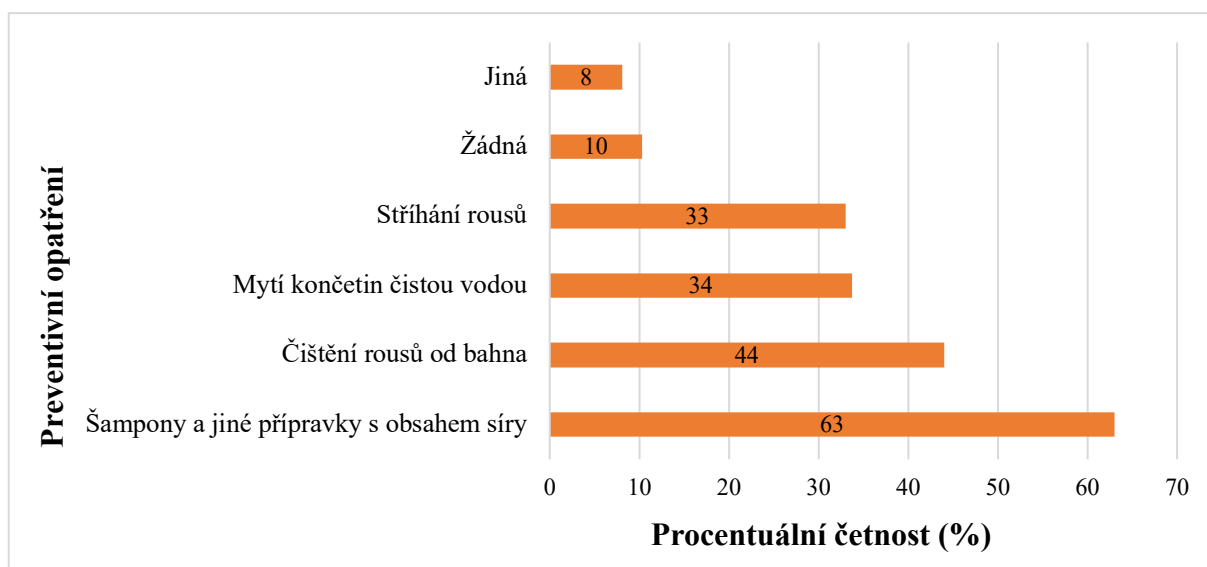
Z 273 respondentů bylo celkem 209 chovatelů nebo majitelů irských cobů (viz Příloha II). Sloupcový graf číslo 1 znázorňuje názor respondentů, s jakými jednotlivými onemocněními se setkali u irských cobů v České republice. Nejpočetnějším onemocněním se ukázal chorioptový svrab (127 responzí), a naopak nejméně početným vyšel chronický progresivní lymfedém (34 responzí). Onemocnění zvané hyperkeratóza se umístilo na druhém místě v počtu případů (94 responzí). Se syndromem imunodeficiency hřibat (FIS), na které se testuje pouze v cizině se neseťkal žádný chovatel v ČR. Velká část chovatelů se s žádným onemocněním u irských cobů neseťkala (79 responzí). Se zjevnými příznaky onemocnění polysaccharide storage myopathy se seťkalo 38 respondentů.



Graf 1: Onemocnění u irských cobů v České republice

### 5.2 Preventivní opatření proti výskytu patogenů v rousech

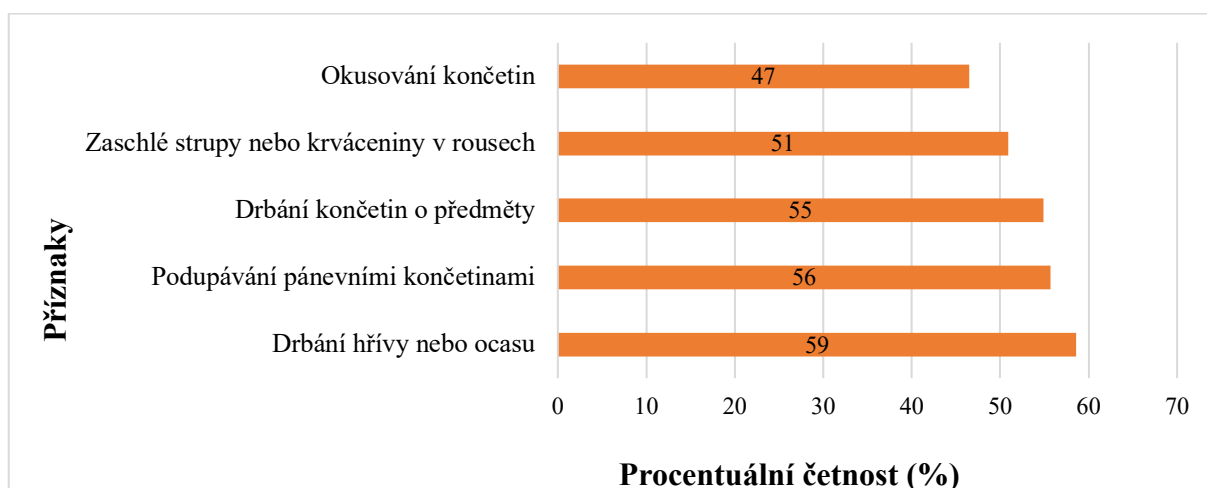
Sloupcovým grafem číslo 2 jsou znázorněny nejčastější preventivní opatření pro omezení výskytu patogenů v rousech. Nejpočetnější počet případů byl ve skupině, která využívala šampony a jiné přípravky s obsahem síry (172 responzí). Jako druhé nejpočetnější preventivní opatření se ukázalo čištění rousů od bahna (120 responzí). Téměř stejný počet případů byl ve skupinách, které myjí končetiny čistou vodou (92 responzí) a stříhají rousy (90 responzí). 22 respondentů zvolila jiná preventivní opatření. Mezi ně patří: použití přípravků s fipronilem, použití sprejů s obsahem stříbra, minerálního oleje, vyčesávání, masáže, šampony s obsahem chlorhexidinu, spreje s obsahem zinku, neostomosan, insekticidy, imunostimulancia, omezení zkrmování obilovin a v neposlední řadě přídavek kurkumy do krmení. Malá část dotazovaných neprovádí žádná preventivní opatření proti výskytu patogenů v rousech (28 responzí).



**Graf 2:** Preventivní opatření pro omezení výskytu patogenů v rousech

### 5.3 Klinické příznaky u irských cobů ve spojitosti se svrabem

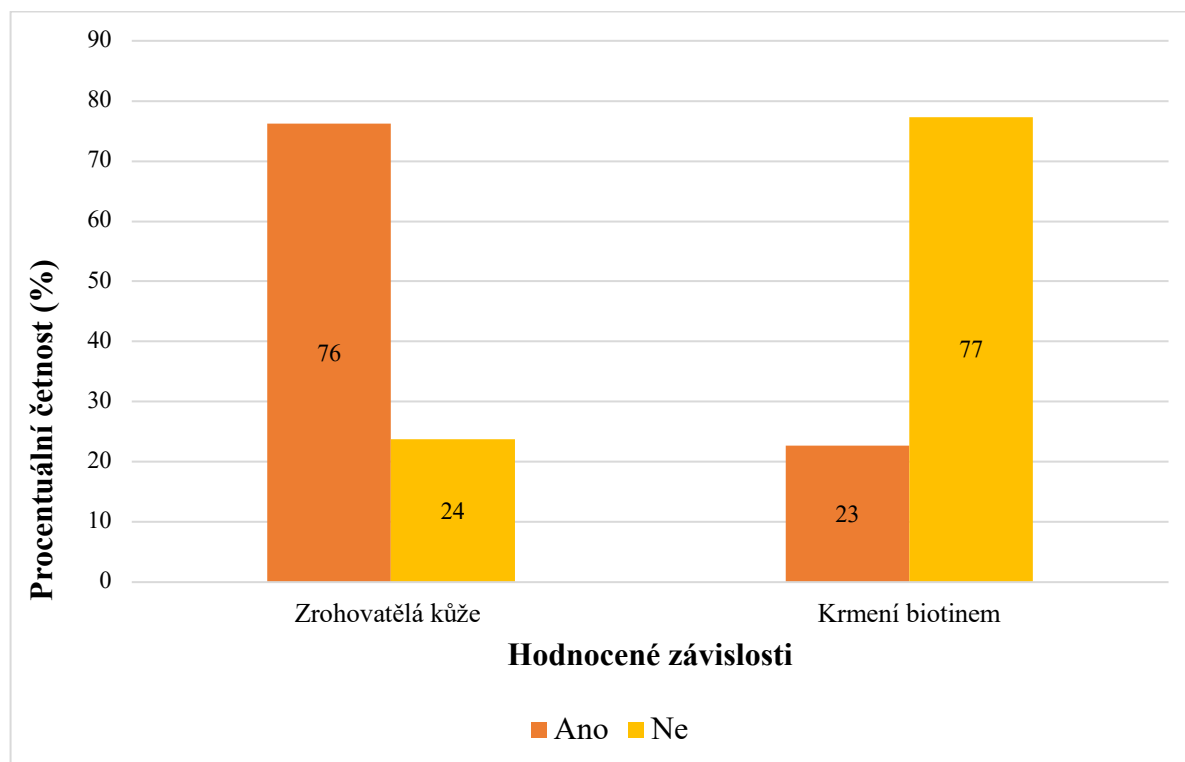
Chorioptový svrab je nejčastější onemocnění, které se vyskytuje u irských cobů chovaných v ČR. Většina majitelů zpozorovala níže uvedené příznaky, které mohou souviset s patogenem *Chorioptes equi* nebo *Chorioptes bovis* v rousech. Na grafu číslo 3 jsou znázorněny nejčastější příznaky, které přímo odkazují na možnou příčinu infekce tímto patogenem. Nejvíce zpozorovanými příznaky byly drbání hřívky či ocasu (160 responzí), podupávání pánevními končetinami (152 responzí) a drbání končetin o předměty (150 responzí). Zaschlé strupy a krváceniny zpozorovalo 139 respondentů. Okusování končetin zaregistrovalo 127 respondentů. Víceméně všechny příznaky byly velmi četně zpozorované u dotazovaných chovatelů.



**Graf 3:** Příznaky které mohou souviset s chorioptovým svrabem u irských cobů

## 5.4 Výskyt hyperkeratózy v souvislosti s biotinem

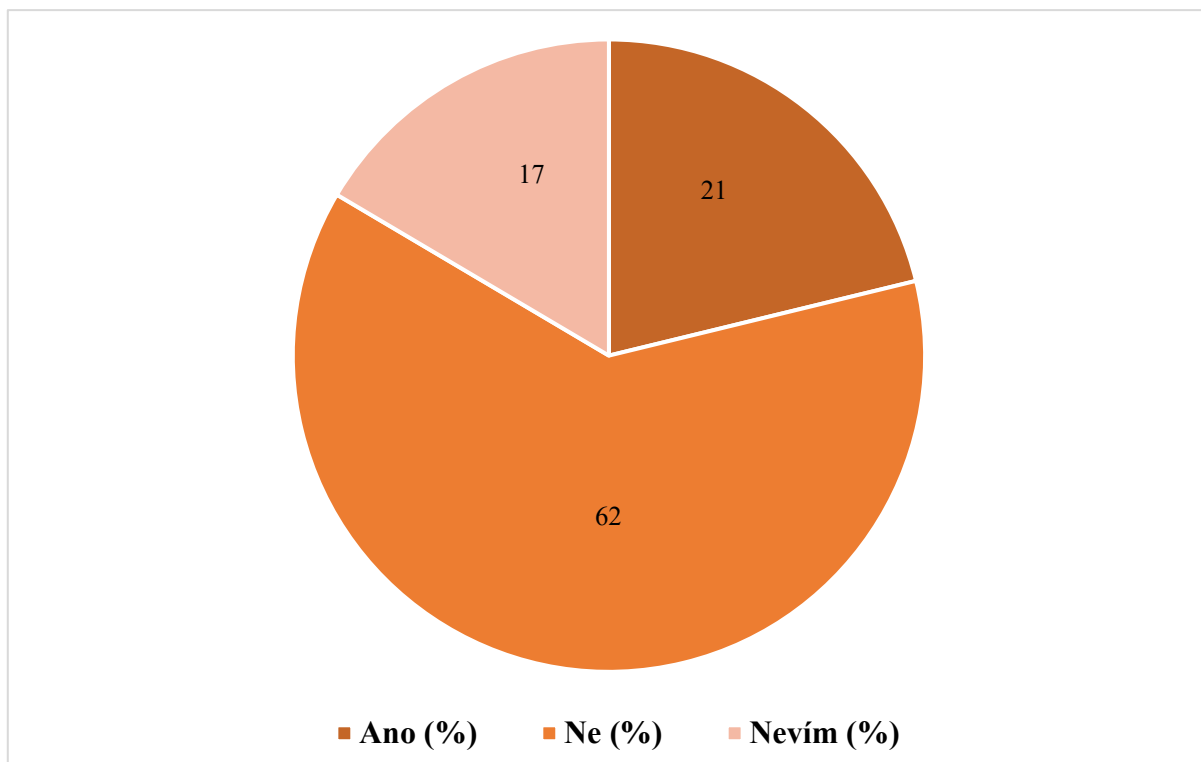
Na grafu číslo 4 je znázorněná závislost hyperkeratózy na zkrmování biotinu u irských cobů. Zhodnocení závislosti mezi hyperkeratózou a příjmem biotinu v krmných doplňcích se zkoumala ve statistice chí kvadrát testem s hladinou významnosti  $P \leq 0,05$ . Statistické vyhodnocení neprokázalo statisticky významnou závislost mezi zrohovatělou kůží a zkrmováním biotinu v krmných doplňcích u irských cobů a nelze tak zamítnout nulovou hypotézu. Z celkového počtu 273 respondentů, 211 z nich nezkrmuje biotin. Hyperkeratóza se vyskytla u 208 majitelů.



Graf 4: Závislost zrohovatělé kůže na zkrmování biotinu

## 5.5 Pozitivita genetického testování na onemocnění PSSM

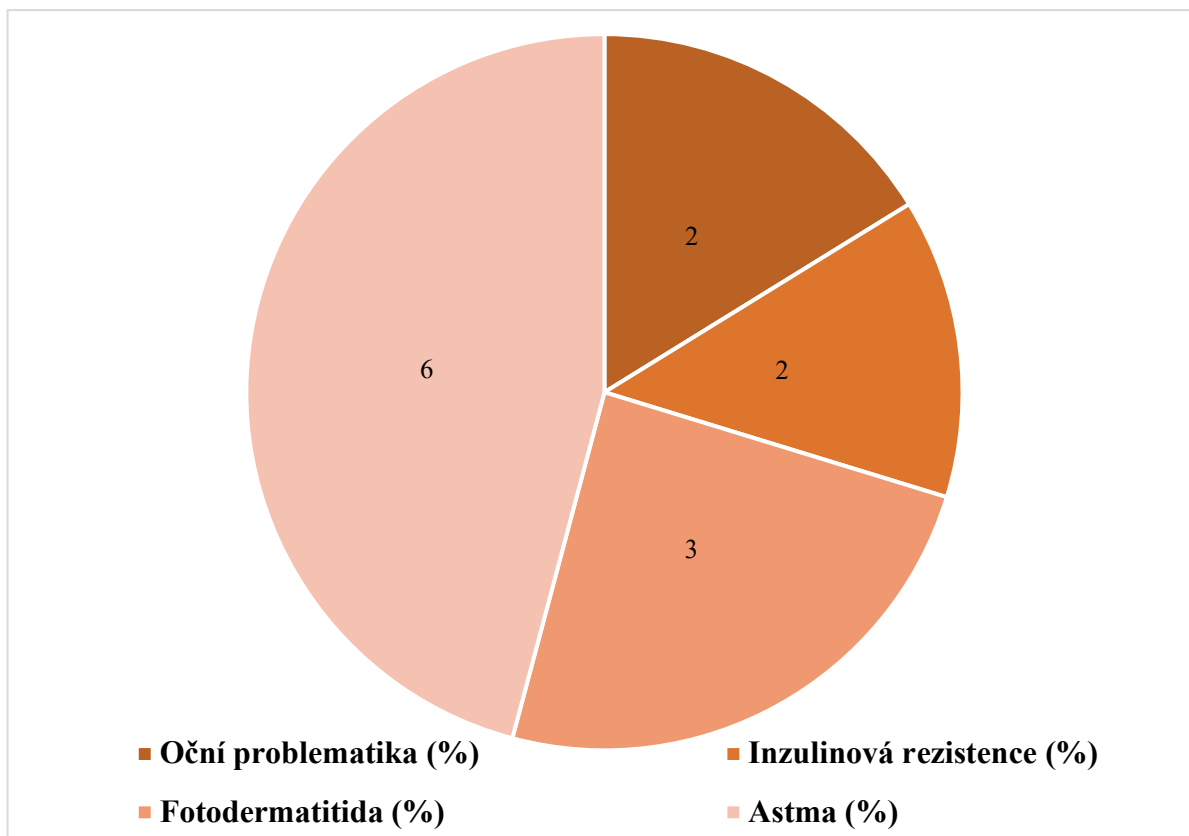
Koláčový graf číslo 5 znázorňuje, kolik dotazovaných respondentů se setkalo nebo naopak nesetkalo s pozitivním genetickým testem na onemocnění PSSM (Polysaccharide storage myopathy) u irských cobů. Na tomto grafu lze vidět, že 58 respondentů se setkalo s pozitivně testovaným jedincem na tuto chorobu a na obrázku č. 8 lze pozorovat, že 38 majitelů chová irské coby u nichž se vyskytuje PSSM typu 1 nebo PSSM typu 2. Valná většina lidí nikdy genetický test na PSSM u tohoto plemene neviděla nebo se s ním nesetkala (170 responzí). 45 majitelů/chovatelů neví o co se jedná.



**Graf 5:** Pozitivita u genetického testu na PSSM

## 5.6 Další onemocnění irských cobů

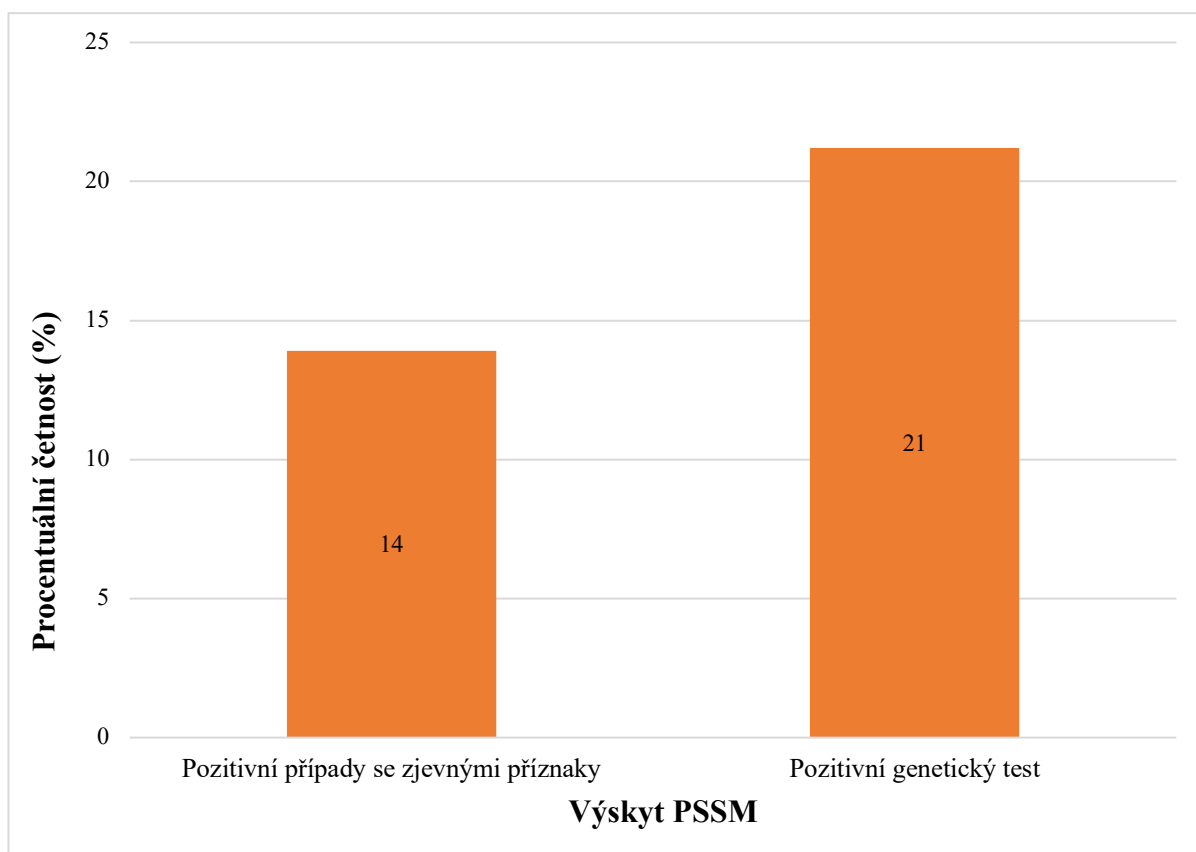
Graf číslo 6 znázorňuje jiná onemocnění irských cobů, která se vyskytují v České republice a nebyla zařazena do dotazníkových otázek. Jedná se o dušnost, fotodermatitidu, inzulinovou rezistenci, oční problematiku (nádory, slepota, záněty spojivek) ve většině případů spojenou s modře zbarvenými očima. Největší počet případů se vyskytl u dušnosti. Druhá nejvyšší četnost obsadila fotodermatitida. Téměř stejná četnost případů byla u inzulinové rezistence a oční problematiky.



Graf 6: Jiná onemocnění u irských cobů v ČR

### 5.7 Zjevné příznaky PSSM versus pozitivní genetický test

Na tomto grafu číslo 7 je patrné, že se více lidí setkalo s pozitivním jedincem na onemocnění polysaccharide storage myopathy, který však mohl být pouze v homozygotní formě bez zjevných příznaků nemoci. Viditelné příznaky obou typů onemocnění byly u menšiny dotazovaných respondentů (38 responzí), kteří doma chovají irského ceba v homozygotní či heterozygotní sestavě (viz Graf 1). Pozitivní genetický test na PSSM zpozorovalo 58 respondentů (viz Graf 5).



**Graf 7:** Výskyt PSSM a pozitivní genetický test

## 6 Diskuze

Zdravotní problematika irských cobů je v České republice nedostatečně popsána a vzhledem k rostoucí populaci těchto koní je důležité tuto problematiku hlouběji zkoumat. Dotazník vyplnilo celkem 273 respondentů (viz Příloha I), přičemž na základě situační a výhledové zprávy bylo ke 30.9.2022 zapsáno 902 koní plemene irský cob (Krejčí & Nevečeřalová 2022). Na základě statistik vlastní jeden majitel více koní.

Dle zahraniční literatury se u irských cobů vyskytují následující onemocnění: Chorioptový svrab, Hyperkeratóza (neboli „Mallenders“ a „Sallenders“), Chronický progresivní lymfedém (Chronic progressive lymphoedema; CPL), Polysaccharide storage myopathy (PSSM), oční problematika ve většině případů spojená s modře pigmentovanou duhovkou (rekurentní uveitida a dermoidy mžurky) a v neposlední řadě foal imunodeficiency syndrome (FIS). Ve srovnání se získanými daty z České republiky se zde nevyskytuje rekurentní uveitida, foal imunodeficiency syndrome (FIS) a nádory gastrointestinálního traktu. Tato skutečnost může být ovlivněna nedostatek dat a málo prozkoumanou zdravotní problematikou tohoto plemene.

V této práci bylo zjištěno, že nejčastějším onemocněním u irských cobů v České republice je chorioptový svrab, jehož patogenem u koní je *Chorioptes equi* nebo *Chorioptes bovis*. Tito roztoči parazitují v rousech na končetinách, hřívě a ocasu (Lusat et al. 2011). Toto onemocnění je více čtené u rousatých koní než u koní bez rousů. Na základě odpovědí na obrázku číslo 10, je patrné, že všichni respondenti upozorovali u svých koní příznaky, které mohou přímo souviset se svrabem. Jedná se o drbání hřívy nebo ocasu, podupávání zadními končetinami, okusování hrudních i pánevních končetin, drbání končetin o předměty a zaschlé strupy nebo krváceniny v rousech. Silná svědivost je jeden z nejčastějších příznaku (Osman et al. 2006). Drbání hřívy a ocasu by mohlo souviset i s jiným ektoparazitárním onemocněním, například přítomnost všenek. Drbání ocasu by mohlo poukazovat na roupi. Většina dotazovaných používá jako preventivní nebo léčebná opatření proti svrabu nejčastěji přípravky s obsahem síry (šampony a spreje) jak je patrné na grafu číslo 2. Dle nejnovějších studií se jako nejúčinnější jeví fipronil (ve spreji), doramektin, přípravky s obsahem síry (například 5% roztok vápenné síry) a moxidektin v kombinaci s fipronilem. Fipronil a doramektin nejsou léčiva licencovaná pro koně, avšak jejich použití je účinné. Jedná se o insekticid, jež se běžně používá u psů a koček k hubení blech všech stádií, klíšťat a roztočů (Gupta & Anadón 2018). Za zcela efektivní prostředek proti výskytu a eliminaci roztočů u koní je fipronilový sprej (Littlewood 2000). Může být pro koně bezpečný, pokud je používán podle pokynů veterinárního lékaře a v přiměřených dávkách. U psů a koček, pro které jsou přípravky registrovány byla hlášena toxicita při použití nepřiměřené dávky a nedodržení pokynů veterináře. Často byly pozorovány lokální alopecie v místě aplikace, svědivost kůže a neurologické příznaky (Hunchak et al. 2014). Před použitím u koní je nutné vyzkoušet, zdali nedojde k alergické reakci. Vápenná síra v roztoku (5 %) je také stoprocentně efektivní v boji se svrabem, pokud je aplikována pravidelně a po delší časový úsek (Karasek et al. 2020). Nebyly pozorovány žádné negativní účinky, včetně nažloutlého zbarvení chlupů a kůže (Paterson & Coumbe 2009). Rendle et al. (2007) a Brys et al. (2023) ve svých studiích uvádějí, že se jedná o velmi působivé prostředky proti výskytu svrabu, svědivosti a dále to může mít i pozitivní vliv na léze přítomné při onemocnění zvaném chronický progresivní lymfedém. Tato vysilující choroba je častá



u tažných koní (Sievers & Distl 2023). Chronický progresivní lymfedém je onemocnění lymfatického systému, jež je charakterizované lézemi na kůži bérců. Klinické příznaky pomalu postupují a vedou k těžkému znetvoření končetin (van Brantegem et al. 2010). Jedná se o onemocnění, které bylo v dotazníkovém šetření málo početné. Tento fakt by mohl souviset s možným genetickým faktorem tohoto onemocnění. Nicméně irští cobové mají k tomuto onemocnění predispozici, a proto je nutná obezřetnost. Jedná se o velmi vážný stav, který může vést až ke smrti koně (Affolter et al. 2020). Téměř čtvrtina respondentů se nesetkala s žádným onemocněním u irských cobů (viz Graf 1).

Mezi další velmi početné onemocnění, které souvisí s bujnými rousy patří hyperkeratóza. Jedná se o dermatitidu, která je nejběžnější u všech chladnokrevných tažných plemen koní s hustými rousy včetně irských cobů (Geburek et al. 2005). Jedná se o stav, při kterém se na kůži u koní středního a staršího věku vyskytuje seborea, variabilní alopecie a nadměrná produkce keratinu (Hilton et al. 2008). Tato skutečnost byla dávána do souvislosti se zkrmováním krmných doplňků s obsahem biotinu. Vliv hyperkeratózy na zkrmování biotinu nebyl statisticky prokázán, jak je patrné na obrázku číslo 11. Statistické zhodnocení dat neukázalo statisticky významnou závislost s hladinou významnosti  $p=0,5348$  mezi hyperkeratózou a zkrmováním krmných doplňků s biotinem u irských cobů. Marlin (2020) a Whitehead (1985) se ve svých člancích shodují a uvádí skutečnost, že dlouhodobé odstranění krmných doplňků obsahujících biotin může hyperkeratózu ještě více zhoršit, a to v tomto stavu není přínosné. Dosud nebyly popsány účinky zkrmování biotinu u irských cobů, ale většina autorů se shoduje na tom, že naopak jeho absence v krmivu není prospěšná. Nedostatek biotinu může vést k defektům kopyt, jako je praskání, slabost a špatná struktura kopytní rohoviny, avšak jeho vliv na dermatitidy u chladnokrevných a rousatých koní nebyl zjištěn (Manthe & Youngs 2014). Mezi majiteli a chovateli obecně panuje názor, že biotin může negativně ovlivnit zdraví irských cobů a zhoršit hyperkeratózu, avšak tento fakt nebyl doposud nijak vědecky podložen. Tato problematika byla sledována a popsána u kuřat, jež nedostávala po určitou dobu krmné doplňky s biotinem a byli postiženi hyperkeratózou na pařátech. Při nedostatku biotinu se jejich stav zhoršil (Frigg & Torhorst 1980). Přesto že se jedná o jiný zvířecí druh, je možné že tato problematika by mohla být obdobná. Vzhledem k počtu případů, u nichž se vyskytla hyperkeratóza, může tento být dáván do souvislosti s absencí biotinu v krmné dávce. Valná většina majitelů nezkrmuje krmné doplňky s biotinem (viz Graf 4), který by naopak mohl mít pozitivní efekt v léčbě této choroby. Tato studie potřebuje ještě hlouběji prozkoumat a rozšířit mezi majitele, že se jedná pouze o nepodložený fakt.

Dalším onemocněním je syndrom imunodeficiency hříbat (Foal immunodeficiency syndrome; FIS). Jedná se o smrtelné dědičné onemocnění způsobené recesivní mutací jednoho genu (Fox-Clipsham et al. 2011). Genetický test se provádí pouze v zahraničí a u irských cobů chovaných v České republice se nevyskytl jediný případ (viz Graf 1). Je možné, že se v tuzemsku vyskytují heterozygotní jedinci, avšak tuto skutečnost je nutné otestovat. Toto onemocnění není pro irské coby typické, a proto byla absence četnosti této choroby očekávána. Ohrožena jsou zejména příbuzná vzácná britská pony plemena fellský a daleský pony u nichž jsou zaznamenány až roční 10% úbytky v populaci (Fox-Clipsham et al. 2011). Nicméně je důležité si na toto onemocnění dávat pozor vzhledem ke genetickým předpokladům. To, že se FIS v České republice nevyskytl by mohlo být dáno absencí genetického testu.

Polysaccharide storage myopathy (PSSM) je onemocnění, jež je charakterizované abnormální akumulací glykogenu a polysacharidů souvisejících s glykogenem ve vláknech kosterního svalstva (Valentine & Cooper 2005). Dostupná literatura v zahraničí a České republice neuvádí žádný případ onemocnění polysaccharide storage myopathy (PSSM) obou typů u irského coby, u něhož by byly viditelné zjevné příznaky této choroby (viz Graf 1). Zpozorováni byli pouze homozygotní jedinci u onemocnění PSSM typu 1. Na základě výsledků této práce je jasné, že problematika onemocnění PSSM je odlišná a není dostatečně popsána u koní chovaných v tuzemsku, u nichž byly zpozorované jasné příznaky (viz Graf 1). Menší část dotazovaných respondentů zaregistrovala i pozitivní genetický test na toto onemocnění (viz Graf 7). Je možné, že někteří majitelé, jež potvrdili, že doma chovají koně s příznaky PSSM nemají toto onemocnění geneticky potvrzené a můžeme to tak považovat za domněnku. Ve skutečnosti se tak mohlo jednat o jiné onemocnění neuromuskulárního aparátu. Toto onemocnění je typické zejména pro teplokrevné koně a plemeno quarter horse u nichž se vědecky prokázala nejvyšší četnost. Pozitivní nálezy byly velmi obdobně početné i u chladnokrevných tažných koní (Hunt et al. 2008). Mutace genu GYS1 se vyskytla i u irských cobů, a proto je genetické testování důležité (Valberg et al. 2009).

U irských cobů se vyskytla i další onemocnění, která nebyla zmíněná v dotazníku a jedná se spíše o netypické příznaky a choroby, která nesouvisí s tímto plemenem (viz Graf 6). Nejvíce početné bylo astma neboli dušnost. Koňské astma je onemocnění charakterizované reverzibilní obstrukcí proudění vzduchu, bronchiální hyperreaktivitou a zánětem dýchacích cest po vystavení vnímavých koní specifickým vzdušným látkám (Calzetta et al. 2017). Druhým nejpočetnějším onemocněním byla fotodermatitida, také známá jako fotosenzibilizace. Nastává, když se fototoxické nebo fotoaktivní látky hromadí v kůži a interagují se slunečním zářením, což má za následek často bolestivou až závažnou dermatitidu v nepigmentovaných nebo málo ochlupených částech těla (Puschner et al. 2016). Toto onemocnění by mohlo souviset s typickými fenotypy u irských cobů. Nejméně početná byla inzulinová rezistence a oční problematika, jež dosáhla v dotazníkovém šetření téměř stejné četnosti. Inzulinová rezistence je metabolický stav zahrnující sníženou citlivost tkání dependentních na inzulin, včetně tukové tkáně, jater a kosterního svalstva. Vyskytuje se u koní s nadváhou a obezitou a může zvýšit riziko rozvoje laminitidy (Suagee et al. 2012). Malá část dotazovaných zmínila, že bojují s obezitou u svých koní a mohlo by to být dááno do souvislosti s inzulinovou rezistencí, která se v dotazníku vyskytla u malého počtu koní (viz Graf 6). Do oční problematiky, která se vyskytla u irských cobů patří: záněty spojivek (zejména modře pigmentované duhovky oka), dermoid mžurky a rakovina mžurky v modrém oku. U koní s modrou nebo heterochromní duhovkou je pravděpodobnější, že se u nich vyvine oční karcinom než u koní s hnědou duhovkou, ale naopak méně pravděpodobné je postižení rohovky (Bergstorm et al. 2014). Ve srovnání se zahraniční literaturou, kde se vyskytují pozitivní případy irských cobů, kteří jsou postiženi rekurentní uveitidou, v odpovědích dotazníkového šetření se nevyskytl jediný případ rekurentní uveitidy v ČR. Tato skutečnost může být ovlivněna nedostatkem dat.

Vzhledem k výsledkům nelze zamítnout stanovenou hypotézu, že se v České republice nevyskytuje žádné typické onemocnění pro plemeno irský cob, mimo problematiky s rousy jako je chorioptový svrab a hyperkeratóza. Výsledky práce nelze porovnat se zahraničními daty, jelikož tato data nejsou k dispozici.

Cílem závěrečné práce bylo zhodnotit zdravotní problematiku chovu plemene irský cob v České republice. Byla zpracována literární rešerše, která detailně shrnuje onemocnění, která jsou pro toto plemeno typická. Cíle práce byly dosaženy na základě dotazníkového šetření, kde se odhalila nejpočetnější onemocnění a zkušenosti chovatelů irských cobů a popsaly se původci, základní příznaky, diagnóza, terapie a důležitá prevence.

## 7 Závěr

- Na základě zkušeností majitelů s onemocněními se u irských cobů v České republice nevyskytuje žádné typické onemocnění, které by přímo souviselo s tímto plemenem. Nejvyšší prevalenci měla dermatitida, kterou způsobuje roztoč *Chorioptes equi* a *Chorioptes bovis*.
- Vzhledem k tomu, že se nevyskytlo žádné onemocnění, které by přímo souviselo s plemenem irský cob, stanovenou hypotézu v diplomové práci nelze vyvrátit. Dále byl zkoumán vliv zkrmování biotinu na přítomnost zrohovatělé kůže neboli hyperkeratózy u těchto koní. Neexistuje statisticky významná závislost mezi hyperkeratózou a zkrmováním krmných doplňků s obsahem biotinu.
- Nejčastější onemocnění souvisí s rousy na končetinách, hřívou a ocasem, kde se může vyskytnout svrab nebo hyperkeratóza.
- Práce nabízí ucelený literární přehled pro majitele irských cobů o nejčastějších chorobách těchto koní. Jsou zde popsány symptomy, terapie a prevence která může zabránit v existenci těchto onemocnění v chovech.

## 8 Literatura

Affolter VK, Dalley B, Kass PH, Brown EA, Sonder C, Bannasch DL. 2020. Chronic progressive lymphoedema in Friesian horses: suggestive phenotype of affected horse and genome-wide association study. *Veterinary dermatology* **31**:234-251.

Affolter VK. 2013. Chronic progressive lymphedema in draft horses. *Veterinary Clinics of North America: Equine Practice* **29**:589-605.

Arensburg L, Olivier S, Boussauw B, De Cock H. 2012. An abdominal teratoma in a yearling Irish Cob with a strangulating obstruction of the small intestine. *Equine veterinary education* **24**:433-436.

Bailay E, Brooks S. 2020. *Horse genetics*. CABI, Boston.

Bellone RR, Avila F. 2020. Genetic testing in the Horse. *Veterinary clinics of north america-equine practice* **36**:211-234.

Bergstrom BE, Labelle AL, Pryde ME, Hamor RE, Myrna KE. 2014. Prevalence of ocular disease in blue-eyed horses. *Equine veterinary journal* **26**:438-440.

Bisbee D, Carpenter ML, Hoefs-Martin K, Brooks SA, Lafayette CH. 2020. Identification of a novel missense variant in SLC45A2 associated with dilute snowdrop phenotype in gypsy horses. *Animal genetics* **51**:342-343.

Brys M, Claerebout E, Chiers K. 2023. Alleviating lesions of chronic progressive lymphedema in belgian draft horses by successfully treating *chorioptes bovis* infestation with moxidectin 0,5% pour-on. *Veterinary parasitology* (e110074) DOI: 10.1016/j.vetpar.2023.110074.

Brys M, Claerebout E, Chiers K. 2023. Chronic progressive lymphedema in belgian draft horses: understanding and managing a challenging disease. *Veterinary sciences* **10**:347.

Calzetta L, Roncada P, di Cave D, Bonizzi L, Urbani A, Pistocchini E, Rogliani P, Matera MG. 2017. Pharmacological treatments in asthma-affected horses: a pair-wise and network meta-analysis. *Equine veterinary journal* **49**:710-717.

de Keyser K, Janssens S, Buys N. 2015. Chronic progressive lymphoedema in draught horses. *Equine veterinary journal* **47**:260-266.

des Roches AD, Peyrecave-Capo X, Rocafort-Ferrer G, Thomas A, Roche H, Desjardins I, Mounier L, Cadoré JL. 2020. Welfare and management of decreased visual capacities and pain in pony suffering from equine recurrent uveitis: A clinical case. *Equine veterinary education* **33**:438-444.

- Dušek J. 2011. Chov koní. Brázda, Praha.
- Dwyer A. 2020. Hello darkness my old friend: management of blind horses. *Equine veterinary education* **33**:587-591.
- Ende EH, Isenbügel E. 2006. Péče o zdraví koně. Brázda, Praha.
- Finn JL, Haase B, Willet CE, van Rooy D, Chew T, Wade CM, Hamilton NA, Velie BD. 2016. The relationship between coat colour phenotype and equine behavior: a pilot study. *Applied animal behavior science* **174**:66-69.
- Flore R. 2021. The irish cob. Bookbaby, Philadelphia.
- Fox-Clipsham LY, Brown EE, Carter SD, Swinburne JE. 2011. Population screening of endangered horse breed for the foal immunodeficiency syndrome mutation. *Veterinary record* **169**:655-655.
- Fox-Clipsham LY, Carter SD, Goodhead I, Hall N, Knottenbelt DC, May PDF, Ollier WE, Swinburne JE. 2011. Identification of a mutation associated with fatal foal immunodeficiency syndrome in the fell and dales pony. *PLoS genetics* (e1002133) DOI: 10.1371/journal.pgen.1002133.
- Frigg M, Torhorst J. 1980. Histological and cytological alterations in the skin of biotin-deficient chicks. *Research in veterinary science* **28**:17-24.
- Fritz CH. 2022. Základní anatomie koní. Arcaro, Jihlava.
- Geburek F, Ohnesorge B, Deegen E, Doeleke R, Hewicker-Trautwein M. 2005. Alterations of epidermal proliferation and cytokeratin expression in skin biopsies from heavy draught horses with chronic pastern dermatitis. *Veterinary dermatology* **16**:373-384.
- Greenberg SM, Plummer CE, Brooks DE, Craft SL, Conway JA. 2012. Third eyelid dermoid in a horse. *Veterinary ophthalmology* **15**:351-354.
- Gupta RC, Anadón A. 2018. *Veterinary toxicology*. Elsevier science, Amsterdam.
- Hilton H, Affolter VK, White SD. 2008. Evaluation of four topical preparations for the treatment of cannon hyperkeratosis in a horse. *Veterinary dermatology* **19**:385-390.
- Holl HM, Pflug KM, Yates KM, Hoefs-Martin K, Shepard C, Cook DG, Lafayette C, Brooks SA. 2019. A candidate gene approach identifies variants in SLC45A2 that explain dilute phenotypes, pearl, and sunshine, in compound heterozygotes horses. *Animal genetics* **50**:271-274.

Hunchak VM, Hufriy DF, Maslianko RP, Hutiy BV, Levkivsky DM, Levkivska ND, Storchak YG. 2014. The toxicity effect of selected drugs in animals. Scientific bulletin of Lviv National University of Veterinary Medicine and Biotechnology **16**:369-384.

Hunt LM, Valberg SJ, Steffenhagen K, McCue ME. 2008. An epidemiological study of myopathies in warmblood horses. Equine veterinary journal **40**:171-177.

Karasek I, Butler C, Baynes R, Werners A. 2020. A review on the treatment and control of ectoparasite infestations in equids. Veterinary pharmacology and therapeutics **43**:421-428.

Kondratjeva J, Combarros D, Pressanti CH, Cadiergues MC. 2022. What is the most effective treatment in horses with chorioptic mange. Equine veterinary education **35**:163-168.

Krejčí M, Nevečeřalová K. 2022. Situační a výhledová zpráva: Koně 2022. Ministerstvo zemědělství, Těšnov.

Kurskaya V. 2017. Horse color explored: over 150 breeds, types, and variations. Trafalgar Square Books, North Pomfret.

Legrand L, Bailly A. 2019. Genetic tests available for horses. Pratique vétérinaire equine **51**:14-22.

Littlewood J. 2000. Chorioptic mange: successful treatment of a case with fipronil. Equine veterinary education **12**:144-146.

Lusat J, Bornstein S, Wall R. 2011. *Chorioptes* mites: re-evaluation of species integrity. Medical and veterinary integrity **25**:370-376.

Lynghaug F. 2009. The official breeds standard guide. Voyageur Press, McGregor.

Maile CA, Hingst JR, Mahalingnan KK, O'Reilly AO, Cleasby ME, Mickelson JR, McCue ME, Anderson SM, Hurley TD, Wojtaszewski JFP, Piercy RJ. 2017. A highly prevalent equine glycogen storage disease is explained by constitutive activation of a mutant glycogen synthase. Biochim biophys acta gen subj **1861**:3388-3398.

Manthe BN, Youngs CR. 2014. An overview of vitamin requirements of the domestic horse. Animal science education **42**:179-184.

Marlin D. 2020. Can biotin worsen hyperkeratosis in „sallenders and „mallenders“. Dr. David Marlin. Available from <https://drdavidmarlin.com/can-biotin-worsen-mallenders-sallenders/> (accessed November 2020).

McCoy AM, Schaefer R, Petersen JL, Morrell PL, Slamka MA, Mickelson JR, Valberg SJ, McCue ME. 2014. Evidence of positive selection for a glycogen synthase (GYS1) mutation in domestic horse populations. Journal of heredity **105**:163-172.

Menzies-Gow NJ, Bond R, Patterson-Kane JC, McGowan CM. 2002. Coronary band dystrophy in two horses. *The veterinary record* **150**:665-668.

Mieslerová B, Stříbrná L. 2020. *Koně z naší České republiky*. Agripint, Olomouc.

Naylor RJ, Livesey L, Schumacher J, Henke N, Massey C, Brock KV, Fernandez-Fuente M, Piercy RJ. 2012. Allele copy number and underlying pathology are associated with subclinical severity in equine type 1 polysaccharide storage myopathy (PSSM1). *Plos one* **7** (e42317) DOI: 10.1371/journal.pone.0042317.

Osman SA, Hanafy A, Amer SE. 2006. Clinical and therapeutic studies on mange in horses. *Veterinary parasitology* **141**:191-195.

Paterson S, Coumbe K. 2009. An open study to evaluate topical treatment of equine chorioptic mange with shampooing and lime sulphur solution. *Veterinary dermatology* **20**:623-629.

Powell H, Affolter VK. 2011. Combined decongestive therapy including equine manual lymph drainage to assist management of chronic progressive lymphoedema in draught horse. *Equine veterinary education* **24**:81-89.

Pryor H. 2012. Evaluation of industry available weight and height tapes and other farm measurements to estimate actual weight and height of various breeds of horses [MSc. Thesis]. Texas a&m university commerce, Texas.

Puschner V, Chen X, Read D, Affolter VK. 2016. Alfalfa hay induced primary photosensitization in horses. *The veterinary journal* **211**:32-38.

Reece WO. 2016. *Fyziologie a funkční anatomie domácích zvířat*. Grada, Praha.

Rempel G. 2018. *The vanner*. Gypsy vanner horse society, Morrilton.

Rendle DI, Cottle HJ, Love S, Hughes KJ. 2007. Comparative study of doramectin and fipronil in the treatment of equine chorioptic mange. *Veterinary record* **161**:335-338.

Rieder S. 2009. Molecular tests for coat colours in horses. *Journal of animal breeding and genetics* **126**:415-424.

Rüfenacht S, Roosje PJ, Sager H, Doherr MG, Straub R, Goldinger-Müller P, Gerber V. 2011. Combined moxidectin and environmental therapy do not eliminate *Chorioptes bovis* infestation in heavily feathered horses. *Veterinary dermatology* **22**:17-23.

Satué K, Muñoz A. 2019. Genetic disorders affecting equine blood cells and coagulation factors: a state of the art review. *Journal of hematology research* **6**:1-11.



Schumann U, van den Hoven R. 2014. Polysaccharide Storage Myopathy. *Pferdeheilkunde* **30**:394-396.

Schwenzer K, Gayko G. 2003. Application of sulfonated shale oils in horses under special consideration of a new pale sulfonated shale oil-clinical report on wound healing. *Der praktische tierarzt* **84**:290-299.

Sievers J, Distl O. 2023. Prevalence of chronice progressive lymphedema in the rhenish german draught horse. *Animals* **13**:999-999.

Sponenberg DP, Bellone RR. 2017. *Equine color genetics*. 4rd. Wiley Blackwell, Iowa.

Suagee JK, Corl BA, Geor RJ. 2012. A potential role for pro-inflammatory cytokines in the development of insulin resistance in horses. *Animals* **2**:243-260.

Trimble AC, Delph KM, Perry ER, Valberg SJ. 2020. Sarcocystit myositis and vitamin E deficiency in a gypsy vanner stallion suspected of having equine motor neuron disease. *Equine veterinary education* **32**:235-239.

Valberg SJ, Finno CJ, Henry ML, Schott M, Velez-Irizarry D, Peng S, McKenzie EC, Petersen JL. 2021. Commercial genetic testing for type 2 polysaccharide storage myopathy and myofibrillar myopathy does not correspond to a histopathological diagnosis. *Equine veterinary journal* **53**:690-700.

Valberg SJ, Henry ML, Herrick KL, Velez-Irizarry DB, Finno CJ, Petersen JL. 2022. Absence of myofibrillar myopathy in quarter horse with histopathological diagnosis of type 2 polysaccharide storage myopathy and lack of association with commercial genetic tests. *Equine veterinary journal* **55**:230-238.

Valberg SJ, MCue ME, Lucio M, Mickelson JR. 2009. Breeds of horses positive for the GYS1 mutation associated with polysaccharide storage myopathy. *Journal of equine veterinary science* **29**:312-313.

Valberg SJ, Williams ZJ, Finno CJ, Schultz A, Velez-Irizarry D, Henry ML, Gardner K, Petersen JL. 2023. Type 2 polysaccharide storage myopathy in quarter horses is a novel glycogen storage disease causing exertional rhabdomyolysis. *Equine veterinary journal* **55**:618-631.

Valberg SJ. 2006. Polysaccharide storage myopathy. *Aeep proceedings* **52**:373-380.

Valentine BA, Cooper BJ. 2005. Incidence of polysaccharide storage myopathy: necropsy study of 225 horses. *Veterinary pathology* **42**:823-827.

Valentine BA. 1999. Polysaccharide storage myopathy in draft and draft-related houses and ponies. *Equine practice* **21**:16-19.

van Brantegem L, de Cock HEV, Affolter VK, Duchateau L, Hoogewijs MK, Govaere J, Ferraro GL, Ducatelle R. 2010. Antibodies to elastin peptides in sera of Belgian draught horses with chronic progressive lymphoedema. *Equine veterinary journal* **39**:418-421.

Whitehead CC. 1985. Assessment of biotin deficiency in animals. *Annals of the New York academy of sciences* **447**:86-96.

Williams ZJ, Bertels M, Valberg SJ. 2018. Muscle glycogen concentrations and response to diet and exercise regimes in warmblood horses with type 2 polysaccharide storage myopathy. *Plos one* 13 (e0203467) DOI: 10.1371/journal.pone.0203467.

Young AE. 2019. Chronic progressive lymphedema (CPL). UC Davis veterinary medicine. Available from <https://ceh.vetmed.ucdavis.edu/health-topics/chronic-progressive-lymphedema-cpl> (accessed July 2019).

Young AE. 2020. Foal immunodeficiency syndrome (FIS). UC Davis veterinary medicine. Available from <https://ceh.vetmed.ucdavis.edu/health-topics/foal-immunodeficiency-syndrome-fis> (accessed June 2020).

Young AE. 2020. Polysaccharide storage myopathy (PSSM). UC Davis veterinary medicine. Available from <https://ceh.vetmed.ucdavis.edu/health-topics/polysaccharide-storage-myopathy-pssm> (accessed April 2020).

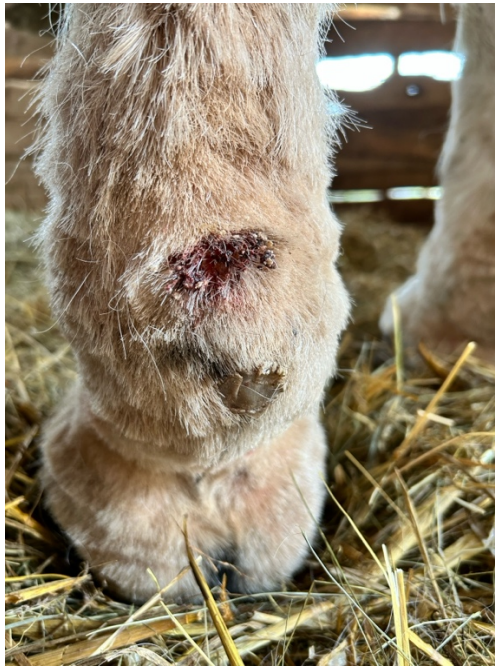Young AE, Bower LP, Affolter VK, De Cock HEV, Ferraro GL, Bannasch DL. 2007. Evaluation of FOXC2 as a candidate gene for chronic progressive lymphedema in draft horses. *The veterinary journal* **174**:397-399.

## 9 Seznam použitých zkratek a symbolů

- CPL – chronický progresivní lymfedém
- ČR – Česká republika
- DNA – genetická informace; kyselina deoxyribonukleotidová
- FIS – foal immunodeficiency syndrome
- GYS1 – gen glykogensyntáza 1
- HYPP – hyperkalemická periodická paralýza
- IC – irský cob
- ICS – Irish Cobs
- ICSCR– Irish Cob the Czech Republic
- MFM – myofibrillar myopathy
- MH – maligní hypertermie
- N – negativní
- NSAID – nesteroidní antiflogistika
- NSC – nestrukturální sacharidy
- PSSM – polysaccharide storage myopathy
- PSSM1 – polysaccharide storage myopathy typ 1
- PSSM2 – polysaccharide storage myopathy typ 2
- USA – United States of America; Spojené státy americké

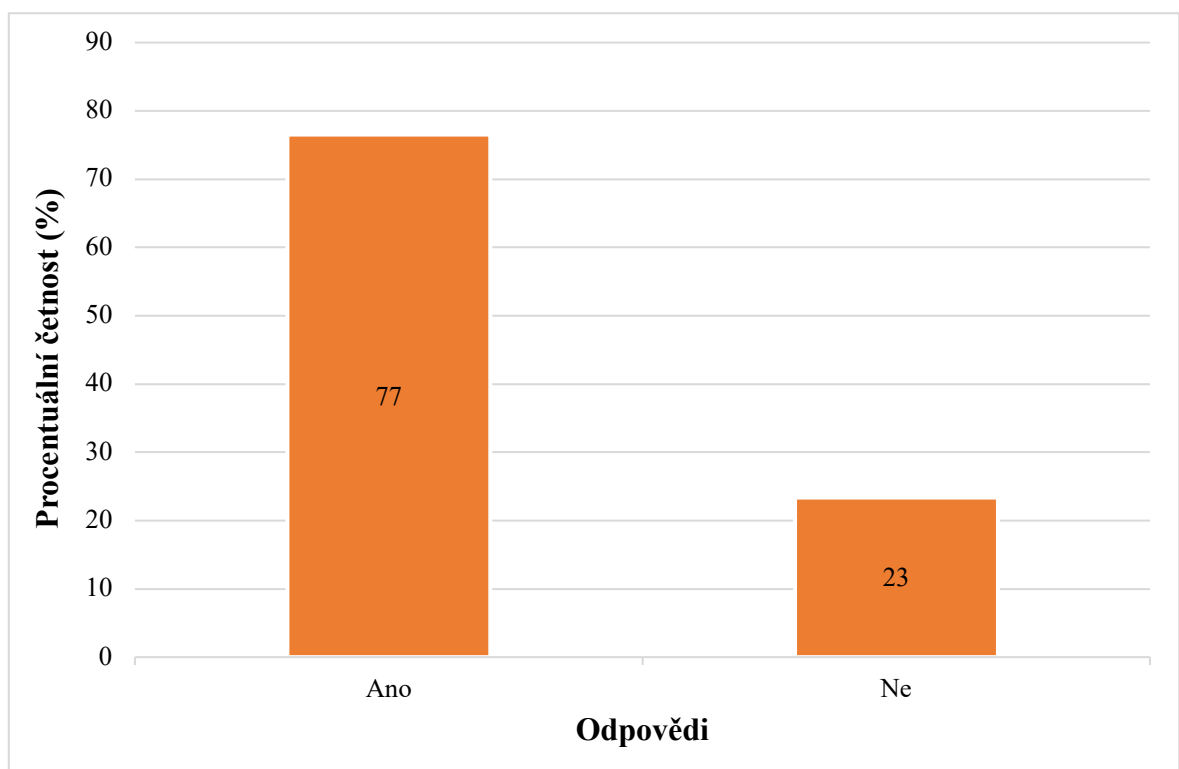


## 10 Samostatné přílohy



**Příloha I:** Léze chorioptového svrabu na levé hrudní končetině

(Zdroj: Autor práce)



**Příloha II:** Počet majitelů irských cobů