

PŘÍRODOVĚDECKÁ FAKULTA UNIVERZITY PALACKÉHO V OLMOUCI

KATEDRA OPTIKY

VLIV POHLAVNĚ PŘENOSNÝCH CHOROB NA OKO

Bakalářská práce

VYPRACOVALA:

Karolína Vaňková

obor 5345R008 OPTOMETRIE

studijní rok 2021/2022

VEDOUcí BAKALÁŘSKÉ PRÁCE:

Mgr. Lucie Machýčková

Čestné prohlášení

Prohlašuji, že jsem bakalářskou práci vypracovala samostatně pod vedením Mgr. Lucie Machýčkové za použití literatury uvedené v závěru práce.

V Olomouci dne 3. 5. 2023

Poděkování

Chtěla bych srdečně poděkovat vedoucí mé bakalářské práce Mgr. Lucii Machýčkové za odborné vedení, cenné rady a čas, který mi během psaní práce věnovala. Dále bych chtěla poděkovat Oční klinice Fakultní nemocnice Olomouc za poskytnutí kazuistiky k tématu.

Tato práce byla vytvořena za podpory projektů IGA PřF UP v Olomouci č. IGA_PrF_2022_010 a IGA_PrF_2023_004.

Obsah

Úvod.....	6
1 Pohlavně přenosná onemocnění a jejich způsoby přenosu.....	7
2 Bakteriální pohlavně přenosná onemocnění.....	10
2.1 Syfilis	10
2.1.1 Symptomy u syfilis	10
2.1.2 Oční projevy syfilis.....	11
2.1.3 Léčba syfilis	15
2.2 Gonorea	15
2.2.1 Symptomy gonorei.....	16
2.2.2 Oční projevy gonorei	16
2.2.3 Léčba gonorei	18
2.3 Chlamydie trachomatis.....	18
2.3.1 Symptomy u chlamydie trachomatis.....	18
2.3.2 Oční projevy u chlamydie trachomatis	19
2.3.3 Léčba.....	21
2.3.4 Kazuistika	21
3 Virová pohlavně přenosná onemocnění	22
3.1 Herpes simplex	22
3.1.1 Symptomy u herpes simplex 2. typu.....	22
3.1.2 Oční projevy u herpes simplex 2. typu	22
3.1.3 Léčba herpes simplex 2. typu	23
3.2 HIV/AIDS	23
3.2.1 Symptomy u HIV/AIDS	24
3.2.2 Oční projevy u HIV/AIDS.....	25
3.2.3 Léčba HIV/AIDS	26

3.3	Hepatitida typu B	27
3.3.1	Symptomy u hepatitidy typu B	27
3.3.2	Oční projevy hepatitidy typu B.....	28
3.3.3	Léčba.....	28
4	Parazitární pohlavně přenosná onemocnění	30
4.1	Veš muňka.....	30
4.1.1	Symptomy při výskytu vší muňky	31
4.1.2	Oční projevy při výskytu vší muňky.....	31
4.1.3	Léčba.....	32
4.2	Další parazitární pohlavně přenosná onemocnění.....	32
4.2.1	Svrab	32
4.2.2	Trichomoniáza	33
	Závěr	34
	Použitá literatura	35

Úvod

Podle světové zdravotnické organizace se každý den nakazí pohlavně přenosnou chorobou jeden milion lidí. Pohlavním stykem se přenáší více než 30 různých virů, bakterií a parazitů. Nejčastěji postihují pohlavní a močové ústrojí. V České republice podléhají povinnému hlášení podle vyhlášky ministerstva zdravotnictví č. 306 /2012 Sb. na Krajskou hygienickou stanici nebo jsou evidovány v informačním systému infekčních nemocí.

Cílem bakalářské práce je shrnutí problematiky pohlavně přenosných chorob a jejich projevů na oko, které mohou být prvním projevem onemocnění. Práce je rozdělena do kapitol. V první kapitole jsou definovány pohlavně přenosné choroby a jejich způsoby přenosu, které mohou být cestou krevní, orální nebo pohlavním stykem.

Další kapitoly jsou rozděleny podle původce onemocnění na virové, bakteriální a parazitární. Druhá kapitola se zabývá bakteriálními pohlavně přenosnými chorobami. Z nichž nejčastější je infekce Chlamydií trachomatis, která je ročně hlášena u více než 131 milionů lidí. Třetí kapitola se věnuje virovým onemocněním, která se přenášejí při pohlavním styku. Patří mezi ně infekce viry herpes simplex, HIV a HBV. Poslední část bakalářské práce je zaměřena na nemoci způsobené parazity, u nichž byly oční projevy dosud prokázány pouze u vši muňky. U každé nemoci, kromě svrabu a trichomoniázy jsou popsány její symptomy, oční projevy a léčba.

1 Pohlavně přenosná onemocnění a jejich způsoby přenosu

Pohlavní onemocnění byla dříve nazývána venerické choroby podle bohyně lásky Venuše, dnes se pro ně používá název pohlavně přenosné nemoci nebo zkratky STD (*sexually transmitted diseases*) a STI (*sexually transmitted infections*). Pohlavně přenosná onemocnění jsou všechna infekční onemocnění, která se přenášejí převážně při sexuálním styku, kdy k přenosu může dojít cestou genitální, orogenitální, oroanální nebo genitoanální. [1,2]

Infekční pohlavně přenosné nemoci postihují, jak celý organismus, tak i jen určité místo, nejčastěji pohlavní a močové ústrojí. Také mohou zasáhnout kůži a sliznice dutiny ústní a konečníku. Mohou se projevovat jako zánět, při kterém může docházet k zarudnutí, výtoku z močové trubice nebo pochvy, bolesti zasaženého orgánu, kožní vyrážce a vřídkům. Jindy jsou zcela bez zjevných příznaků. Diagnostika je zahájena anamnestickým dotazníkem, ve kterém jsou pokládány otázky týkající se sexuální orientace, sexuálního styku, počtu partnerů, sexuálních pomůcek, typu styků a již v minulosti získaných pohlavních nemocí. Vyšetření pokračuje fyzikálním nálezem (například prohlídkou začervenaní, vyrážky nebo vředů), laboratorními testy a dalšími pomocnými vyšetřeními. Vybraná pohlavně přenosná onemocnění podléhají povinnému hlášení na krajskou hygienickou stanici, která předá data dále do Národního registru pohlavních nemocí, podle vyhlášky ministerstva zdravotnictví č. 306 /2012 Sb. Mezi ně se řadí syfilis, gonokoková infekce, *lymphogranuloma venerum* a *chancroid-ulcus molle*. Další pohlavní nemoci jsou evidovány v informačním systému infekčních nemocí. V tabulce 1 jsou uvedeny vybrané počty hlášených případů v České republice a jejich diagnóza. [2,3,4]

Diagnóza	Počet hlášených případů v ČR (rok)
Syfilis	787 (2018)
Gonorea	1429 (2018)
Lymphogranuloma venereum	26 (2018)
HIV /AIDS	292 (2022)
Hepatitida B	48 (2022)

Tabulka 1 Počet hlášených případů vybraných diagnóz v ČR [5,6]

Způsoby přenosu

Podle Světové zdravotnické organizace (WHO) sexuální zdraví vyžaduje respektující a pozitivní přístup k sexualitě, včetně možnosti příjemných a bezpečných sexuálních zážitků, bez násilí, nátlaku a diskriminace. Hlavním cílem prevence je zamezit nežádoucím sexuálním výsledkům a udržet sexuální zdraví. Je s ní spojena sexuální abstinence a používání bariérové antikoncepce. [7]

Pohlavně přenosnou nemocí se každý den celosvětově nakazí jeden milion lidí. Nejčastějším způsobem je přenos při nechráněném pohlavním styku, kdy dochází k porušení sliznice dutiny ústní, pochvy nebo perianální tkáně. Neporušené sliznice pomáhají zabránit infekci patogenními mikroorganismy. [7, 8]

Přenos při koitu

Pohlavně přenosná onemocnění jsou pojmenována podle základního typu přenosu a to při sexuálním styku, při němž se přenáší více než 30 různých bakterií, virů a parazitů. Některá onemocnění se přenáší více cestami, příkladem je Hepatitida B, která se šíří i jinak než při koitu, ale sexuální přenos u ní převažuje, proto se řadí mezi STI. Jakmile je u člověka diagnostikována jedna pohlavně přenosná choroba, je možné, že má i další nebo ji brzy získá, protože pravděpodobnost sexuálně přenosné nemoci je přímo úměrná promiskuitě vlastní nebo i sexuálního partnera. Dalším důvodem rizika vzniku více nemocí je porušení slizniční bariéry a tím usnadnění vniku patogenů do organismu. [1,7]

Orální přenos

Orální přenos pohlavně přenosných nemocí v posledních několika desetiletích narůstá. V současné době je známo, že kvůli orálnímu sexu se může přenášet řada virových a bakteriálních pohlavně přenosných nemocí, mezi kterými je například syfilis, kapavka, genitální herpes nebo infekce lidským papilomavirem. Lidé s pohlavně přenosnou nemocí mohou mít nejprve léze v dutině ústní, při kterých dochází k poruchám řeči a polykání. Nemoci v dutině ústní jsou však často asymptomatické, což z ní činí ideální místo pro další šíření nemoci. [8]

Přenos krví

Další možností přenosu pohlavních nemocí je krví při poranění vpichem nebo transplacentárně. Po poranění infikovanou injekční jehlou, chirurgickou jehlou nebo skalpelem je pravděpodobnost vzniku HIV 1:400 až 1:200. Při takovém poranění je doporučeno vyvolat krvácení, které bude trvat alespoň 1-3 minuty. Tento krok se musí udělat ihned po zásahu, nejpozději však do 30 minut, poté místo vydezinfikovat. Nejvhodnější jsou dezinfekční přípravky na alkoholové bázi, které obsahují alespoň 70 % alkoholu. Jestliže dojde ke kontaktu infikované krve se spojivkou, je třeba ji intenzivně vyplachovat vodou nebo fyziologickým roztokem. Posledním krokem je serologické vyšetření, které prokáže, jestli byl člověk infikován. K transplacentárnímu přenosu dochází při přenosu nemoci z matky na dítě, tento přenos bývá také nazýván přenosem vertikálním. Jako příklad lze uvést infekce matky chlamydií trachomatis, přičemž pravděpodobnost přenosu na dítě je asi 60 %. [9]

2 Bakteriální pohlavně přenosná onemocnění

Pohlavně přenosné choroby můžeme podle původce rozdělit na bakteriální, virové, parazitární a plísňové. Mezi bakteriální se řadí kapavka, syfilis, chlamydiová infekce, *ulcus molle*, *lymphogranuloma venereum* a *granuloma inguinale*. Vybraná onemocnění jsou dále popsána. [10]

2.1 Syfilis

Syfilis se dříve nazývala francouzskou nemocí a o jejím původu se diskutovalo po staletí. Existují dvě hypotézy, první předpokládá, že se do Evropy dostala z Ameriky, zatímco druhá počítá s tím, že se tato nemoc v Evropě již vyskytovala, ale byla často chybně diagnostikována. [11, 12]

Původcem nemoci je spirocheta *Treponema pallidum*. Syfilis se dělí na vrozenou, kdy se nemoc přenáší z matky na dítě a získanou, která se nejčastěji přenáší sexuálně a její klinický průběh se dělí na časnou a pozdní. Oční projevy se mohou objevit v kterémkoli stadiu onemocnění s různými klinickými projevy. Výskyt nemoci v posledních letech stoupá. [11, 13, 14]

2.1.1 Symptomy u syfilis

Lidé jsou jedinými hostiteli *Treponema pallidum*, takže se nemoc šíří pouze z člověka na člověka. Časná syfilis má 3 stadia, primární, sekundární a časnou latentní. Všechna tato stadia jsou infekční, nejméně latentní stadium. Pozdní získaná se dělí na latentní a terciální. Nemoc v latentní fázi se může přenést na plod. Pokud se nemoc neléčí, může být příčinou invalidity nebo smrti. [15, 16]

První příznaky získané syfilis se obvykle objeví po 3 týdnech od kontaktu s infekcí a projevují se lézí, kterou je tvrdý vřed (*ulcus durum*), který se nachází v místě, kudy vnikla infekce do organismu (například na vnějších pohlavních orgánech, děložním čípku, rtech, jazyku, mandlích). Je nebolestivý a má obvykle asymetrický tvar. Vřed sám od sebe zmizí do 6 týdnů, léčený se zahojí během 1-2 týdnů. Dalším příznakem jsou zduřelé uzliny, kdy nemocný může cítit například únavu, zvýšenou teplotu a bolest hlavy. Primární syfilis se diagnostikuje na základě anamnézy a příznaků, mikroskopickým zjištěním *Treponema pallidum* pomocí přímé imunofluorescence,

polymerázové řetězové reakci (PCR) nebo díky protilátkám. První projevy sekundární syfilis vznikají zpravidla 9. týdnů po infekci vyrážkou, která odezní do 14 dní. U třetiny nakažených se projeví příznaky v dutině ústní, kterými jsou hladké ploché puchýřky na jazyku a v koutcích úst. Sekundární syfilis se může stejně jako primární projevovat systémovými příznaky. Příznaky postupně odezní a nemoc se dostává do latentní fáze sekundární syfilis. Celé sekundární stadium trvá 2-3 roky. Po 3-7 letech přichází terciální syfilis jako chronický zánět, kdy dochází k poškození vnitřních orgánů především centrální nervové soustavy (CNS), kardiovaskulárního systému a pohybového aparátu. [14, 16]

Vrozená syfilis vzniká po přenosu onemocnění z matky na plod, kdy infekce může plod postihnout v kterémkoli stadiu nemoci matky. Platí zde, že čím časnější je stadium onemocnění matky, tím je nemoc pro plod závažnější a je větší pravděpodobnost jejího přenosu (u primární 70-100 %, u sekundární 90 % a při latentní syfilis okolo 30 %). Vrozená syfilis se dělí na *syphilis congenita recens*, která vzniká při nákaze matky ve druhé polovině těhotenství nebo při starší formě onemocnění u matky a *syphilis congenita tarda* u latentní infekce matky. Je-li syfilis diagnostikována před nebo během prvního trimestru těhotenství a je řádně léčena, nedochází k jejímu přenosu na plod. Pokud nemoc není v primární fázi léčena, dochází k rozsáhlé infekci placenty a ve 4. až 5. měsíci se infekce dostává do krevního oběhu plodu a dále krví do většiny jeho orgánů včetně kostí, ledvin, sleziny, jater a srdce. To vede k rozsáhlému zánětu v těchto orgánových systémech a v 7. až 8. měsíci k syfilitickému potratu. Vrozená syfilis je každoročně zaznamenána u 1 milionu těhotenství na celém světě a je zodpovědná za 305 000 perinatálních úmrtí. [14, 17]

2.1.2 Oční projevy syfilis

Oční projevy se vyskytují, jak u vrozené syfilis, tak u získané a může postihnout víčka, spojivku, rohovku, skléru, čočku, sítnici, zrakový nerv, pupilomotorické dráhy, hlavové nervy a další části oka. U získané syfilidy vznikají oční projevy nejvíce v sekundární a terciální fázi nemoci. Vybrané oční příznaky jsou popsány v textu níže. [14]

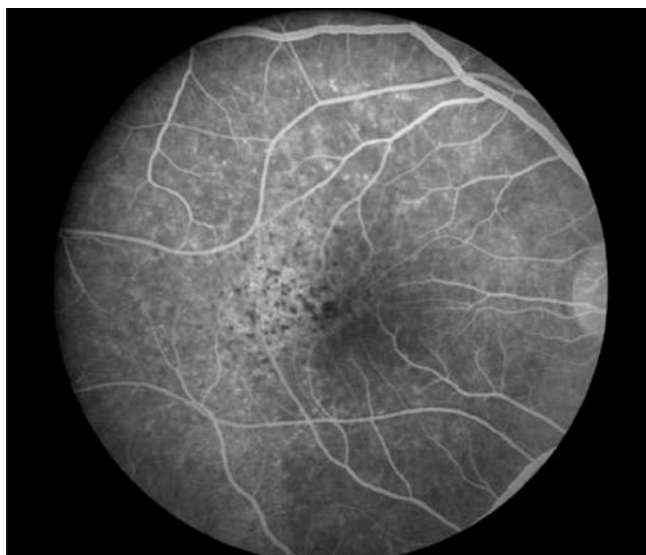Jak již bylo zmíněno, léze primární syfilis vznikají v místě, kde infekce vnikla do těla, proto jsou oční projevy v tomto stadiu nemoci velmi vzácné. Léze se vyskytují na spojivce, očním víčku nebo v slzné žláze. Na oku se nemoc projevuje

pouze po přímém kontaktu se sekretem nebo kontaminovanými prsty. Sekundární syfilis se projevuje jako zadní uveitida, skleritida, keratitida, panuveitida, vitritida, akutní posteriorní plakoidní chorioretinopatií, chorioretinitida, nekrotizující retinitida. Nejčastějším projevem je přední uveitida, která se vyskytuje až v 56 % případů. Jestliže je vstupním místem infekce spojivka, dochází k Parinaudově okuloglandulárnímu syndromu. Nejčastěji uváděným očním projevem terciární syfilis jsou tzv. gumata. Dále blefaritida, madaróza, keratitida, iridocyklitida, vaskulitida, chorioretinida, vazookluzivní choroba, obrny okohybných nervů a defekty v zorném poli. V případě vrozené syfilis vznikají oční projevy pozvolna a patří mezi ně přední uveitida, katarakta, intersticiální keratitida, dislokovaná nebo sublaxovaná čočka, neuropatie, pigmentová retinopatie a Agryll Robertsonova zornice. V případě podezření na syfilis by se mělo provést kompletní oftalmologické vyšetření. [11, 12, 14, 19]

Uveitida

Uveitida způsobená infekcí syfilis se nejčastěji vyskytuje v sekundární fázi onemocnění a projevuje se panuveitidou a přední, střední i zadní uveitidou. Přední a střední uveitida u syfilis nemá žádné specifické příznaky oproti jiným uveitidám. Přední uveitida je nitrooční zánět, který postihuje duhovku a řasnaté tělísko, patří sem tedy iritritida, cyklitida a iridocyklitida. Prvními projevy nemoci jsou rozšířené kapiláry duhovky tzv. *roseolae iridis*, z kterých mohou vznikat modulární léze. Dále jsou v přední části oka přítomny buněčné elementy, proto mezi okrajem duhovky a přední plochou čočky mohou vznikat srůsty tzv. zadní synechie. Zánět způsobený infekcí syfilis se většinou projevuje oboustranným postižením a při lokální léčbě za pomoci kortikoidů se průběh zmírní, ale neodezní. [16, 19, 20, 21]

Zadní uveitida je zánět zadních struktur oka, která se projevuje výpadky vidění, rozmazaným viděním, zákalky a pocitem jiskření světla. Mezi klinické projevy zadní uveitidy způsobené nemocí syfilis patří plakoidní zánět pigmentového epitelu sítnice (viz obrázek 1). Panauveitida je zánět celé uvee a její součástí je iridocyklitida a choroiditida. Zánět se vyskytuje v pozdní fázi druhého stádia syfilis. K léčbě se doporučuje penicilin po dobu 10 až 14 dnů. [14, 21, 22, 23]



Obrázek 1 Zánět pigmentového epitelu sítnice u zadní uveitidy oční syfilis [22]

Skleritida

Skleritida způsobená onemocněním syfilis se vyskytuje pouze u 3 % případů a především ve třetím stádiu nemoci. Projevuje se nehnisavým postižením skléry a uveitidou. Dalšími faktory pro vznik skleritidy jsou asociace s malignitou, autoimunitní onemocnění a pooperační komplikace nebo vedlejší účinky léků. Zánět může být jednostranný nebo oboustranný. K léčbě skleritidy u syfilidy se používají penicilinová antibiotika. [14, 16, 24, 25]

Keratitida

Keratitida je zánět rohovky, je charakterizována edémem rohovky a infiltrací zánětlivých buněk. Bývá spojena s infekčními i neinfekčními onemocněními, která mohou být systémová nebo lokalizovaná na povrchu oka. U infekce syfilis se nejčastěji vyskytuje ve druhém stádiu nemoci a je jednostranná. Důležitá je správná diagnóza a následná léčba, protože keratitida je nejčastější příčinou slepoty na světě a její výskyt stoupá. Keratitida se subjektivně projevuje začerváním očí, slzením a bolestí. K léčbě se využívají systémová antibiotika. [26, 27, 28, 29]

Parinaudův okuloglandulární syndrom

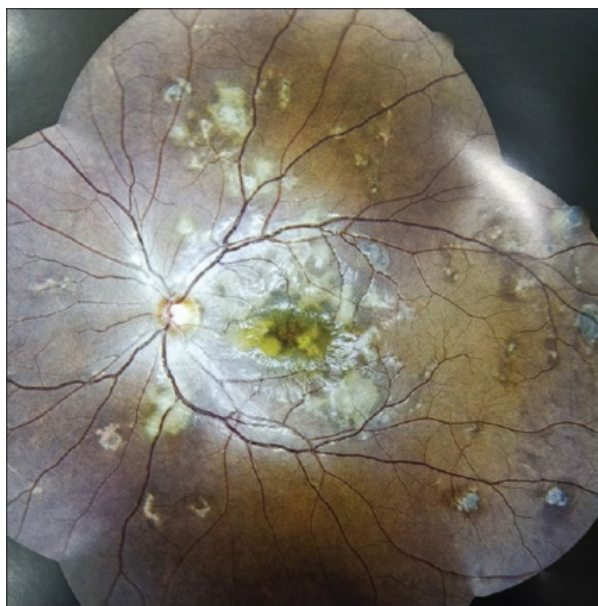
Parinaudův syndrom je popsán potížemi při pohledu vzhůru, nystagmem a pupilární hyporeflexií. Pacienti si mohou stěžovat na rozmazané vidění na blízko, při pohledu nahoru nebo pohybu hlavou a diplopii, která je přítomna u asi 65 % pacientů. Vzniká pravděpodobně z důvodu postižení okohybných svalů. Léčba je zaměřena na vyléčení základní příčiny, než dojde k nevratnému poškození. Jestliže obrna přetrvává i po léčbě může být korigována chirurgicky. Mezi další příčiny Parinaudova syndromu patří nádory epifýzy, roztroušená skleróza, krvácení do mozku, encefalitida, infekce například toxoplazmóza a infarkt. U všech pacientů je proto indikováno důkladné neurologické vyšetření a vyšetření zrakové ostrosti, zorného pole, barevného vidění, vyšetření zornic a fundoskopie. [30]

Iridocyklitida

Iridocyklitida je zánětlivé onemocnění postihující řasnaté tělísko a duhovku. Projevuje se tupou bolestí, která stoupá při pohledu do blízka, slzením, poklesem zrakové ostrosti a světloplachostí. U syfilidy iridocyklitida vzniká po odeznění kožních projevů nebo v latentní fázi a zpravidla nejdříve postihuje jedno oko, druhé následuje později. Klinickými příznaky jsou změna barvy a kresby duhovky, zornice nereagující na světlo, dilatace cév řasnatého tělíska a zánětlivý výpotek v komorové vodě. Léčí se mydriatiky, které slouží pro rozšíření zornice a tím zabraňují srůstu duhovky s čočkou a kortikosteroidy. [31, 32]

Pigmentová retinopatie

Syfilis se projevuje pigmentovou retinopatií typu „pepř a sůl“, která je prvním projevem postižení zadního segmentu. Vzniká v důsledku chorioretinitidy, oboustranného zánětu, při kterém vznikají pigmentové změny podél cév na sítnici, které připomínají pepř a sůl. [14]



Obrázek 2 Chorioretinitida u syfilis [33]

2.1.3 Léčba syfilis

Základem léčby jsou systémová antibiotika. Lokálně podávaná léčiva jsou užitečná pro zmírnění akutních očních symptomů. Topické steroidy, nesteroidní antiflogistika (NSAID, *non-steroidal anti-inflammatory drugs*), mydriatika jako je atropin a lubrikační látky jsou užitečné a mohou být použity podle pokynů oftalmologa. Perorální steroidy se používají k léčbě zánětu oka spolu s antibiotickou léčbou. Léčba steroidy nesmí být nasazena před antibiotiky, protože by se nemoc mohla zhoršit. U pacientů léčených pro syfilis se používá test VDRL (*veneral disease research laboratories test*). Tento test je netreponemální laboratorní test pohlavních chorob, který se používá pro screening syfilis díky své jednoduchosti, citlivosti a nízké ceně. VDRL se opakuje každé tři měsíce po dobu 1 roku po léčbě, kdy by titry měly přestat reagovat. Pacienti by měli být přeléčeni, pokud se dříve nereaktivní test VDRL znovu nestane reaktivním. [9, 34]

2.2 Gonorea

Gonorea neboli kapavka je bakteriální infekční choroba, kterou způsobuje bakterie *Neisseria Gonorrhoeae* a je celosvětově druhou nejčastější sexuálně přenosnou nemocí. Člověk je jediným hostitelem *Neisseria Gonorrhoeae*, gramnegativního diplokoka ledvinového tvaru, která se přenáší převážně přímým kontaktem sliznic hlavně

při pohlavním styku nebo při porodu. Vzácně se může nemoc přenášet nečistěným předmětem, například ručníkem nebo spodním prádlem. Přenos nepohlavní cestou je vzácný, ale může k němu docházet vlivem nedostatečné hygieny. Stejným způsobem může dojít k zanesení infekce do oka znečištěnými rukama. [9, 35, 36]

2.2.1 Symptomy gonorei

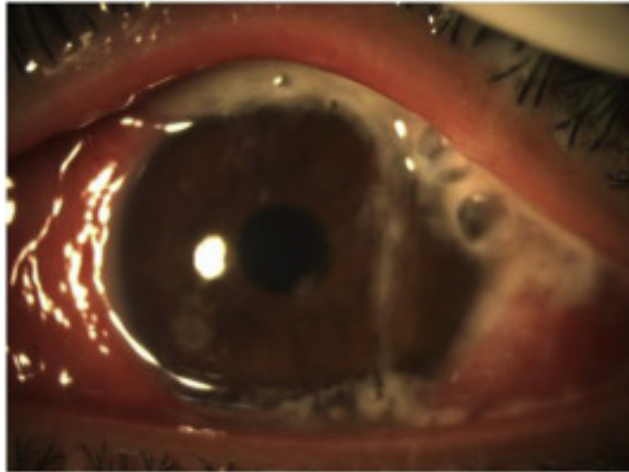
Nemoc postihuje muže i ženy a projevy nemoci se liší podle pohlaví. U žen se nemoc projevuje do 7 až 21 dní po kontaktu s infekcí a to pocitem potřeby močení, nepříjemným močením a poševním výtokem. Nejvíce postiženými orgány u ženy jsou děložní čípek, vnitřní reprodukční orgány, močová trubice a Bartoliniho žlázy na labiích, kde vzniká absces, který je bolestivý. Infekce se šíří přes vejcovody, ovaria a pobřišnici. Vytváří se pánevní zánět, jehož následkem jsou poškození vejcovodů, pánevní bolesti a riziko ovlivnění reprodukčního zdraví ženy, mimoděložní těhotenství, předčasný porod anebo potrat. U mužů je inkubační doba nemoci 2 až 14 dní a průběh je ze začátku podobný jako u ženy, a to nepříjemné močení a pálení v močové trubici. Postupně vzniká hnisavý žlutozelený výtok. Po vyšetření *per rectum* je zjištěna zvětšená prostata. Nemoc u mužů může vést až k neplodnosti následkem neprůchodnosti kanálků nadvarlete nebo chámovodu. Přibližně u 10 % mužů má kapavka zcela asymptomatický průběh, u žen je to 50 %, což je rozhodujícím faktorem při šíření nemoci. [9, 14, 16, 37]

2.2.2 Oční projevy gonorei

Neisseria gonorrhoeae neboli gonokok může způsobovat těžkou hnisavou konjunktivitidu, jejíž výskyt je v České republice vzácný. [14, 16]

Ophtalmoblenorrhoea adulatorum

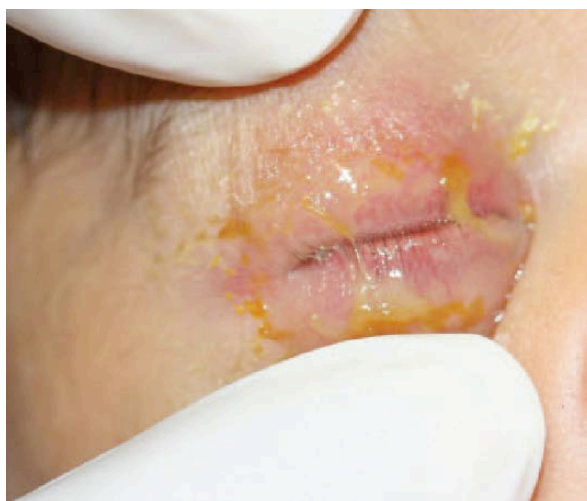Ophtalmoblenorrhoea adulatorum neboli gonokoková konjunktivitida u dospělého vzniká po přímém kontaktu s infikovanou močí nebo genitálními sekrety. Prvními příznaky je slzení, pálení a světlolachost. Tato oční infekce může být velmi závažná, protože může vést k ulcerózní keratitidě, perforaci rohovky a endoftalmitidě. Infekce zpravidla postihuje jen jedno oko. Na gonokokovou konjunktivitidu je potřeba myslet u pacientů s vysoce rizikovým sexuálním chováním, kteří trpí hnisavou konjunktivitidou. Přímé vyšetření spojivkového hnisu umožňuje rychlou diagnostiku a specifickou lokální i systémovou terapii. [38, 9, 14, 16]



Obrázek 3 Gonokoková konjunktivitida s hnisavým spojivkovým výtokem [38]

Ophthalmoblenorrhoea neonatorum

Ophthalmoblenorrhoea neonatorum je novorozenecká gonokoková konjunktivitida, která může vzniknout uterinní infekcí nebo infikováním během porodu. Riziko přenosu při porodu z infikované matky na dítě je poměrně vysoké a to okolo 30 až 50 % a stoupá při předčasném roztrhnutí plodového vaku nebo při předčasném porodu. U dětí narozených předčasně se konjunktivitida projevuje několik hodin po porodu a u dětí narozených v termínu se první příznaky projeví zhruba po pěti dnech. Nemoc vzniká na obou očích a způsobuje otok víček, otok a zduření spojivky a hnisavou sekreci. Oči jsou velmi bolestivé na dotek. Bez léčby nemoc postihuje rohovku, může dojít ke vzniku zeleného zákalu a v nejhorším případě až k oslepnutí. Jako ochranu před nemocí se doporučuje novorozencům takzvaná kredeizace, kdy se kapou antiseptické oční kapky do spojivkového vaku, nejpozději 2 hodiny po porodu. [9, 16]



Obrázek 4 Novorozenecká gonokoková konjunktivitida [39]

2.2.3 Léčba gonorei

Klinickou diagnózu nemoci komplikuje fakt, že má podobný průběh jako řada dalších nemocí, například Chlamydia trachomatis nebo virus herpes simplex, proto je důležitý výsledek výskytu bakterie Neisseria gonorrhoeae ze stěru. V současné době si Neisseria gonorrhoeae vyvinula rezistenci na téměř všechna antibiotika používaná k léčbě kapavky. Proto se dnes hledají nové přístupy k léčbě kapavky a hlavní volbou se stávají širokospektrální antibiotika. [9, 35]

2.3 Chlamydie trachomatis

Chlamydia trachomatis je nejčastější sexuálně přenosná bakterie. Po celém světě je ročně hlášeno více než 131 milionů případů infekce touto bakterií, kdy u poloviny žen a třetiny mužů je infekce asymptomatická. Inkubační doba nemoci je 7-21 dní a k přenosu dochází výhradně pohlavním stykem. Přenos nepohlavním kontaktem se potvrdil jen u chlamydiové konjunktivitidy. [9, 40]

2.3.1 Symptomy u chlamydie trachomatis

Urogenitální infekce Chlamydií trachomatis postihuje muže i ženy a napadá močové cesty a pohlavní orgány. Infekce je nebezpečná zejména pro ženy, u kterých může dojít k neprůchodnosti vejcovodů a následné sterilitě, u mužů je riziko sterility nízké. [9]

Infekce Chlamydií trachomatis v těhotenství může vést ke komplikacím, jako je potrat, předčasný porod, předčasná ruptura blan, perinatální úmrtnost, nízká porodní hmotnost nebo chlamydiová konjunktivitida, která se vyskytuje u 35 až 50 % novorozenců. [9, 41]

Lymphogranuloma venereum

Lymphogranuloma venereum je onemocnění postihující především lymfatický systém v oblasti genitálií. Přenáší se vaginálním, orálním nebo análním pohlavním stykem. Má tři stadia infekce, kdy v primárním stadiu vzniká nebolestivý genitální vřed, sekundární stadium infekce je charakteristické rozvojem jednostranného nebo oboustranného citlivého zvětšení uzlin v tříslech. Poslední stadium se projevuje strikturami, fibrózami a píštělemi v anogenitální oblasti. *Lymphogranuloma venereum* se běžně vyskytuje v tropických a subtropických oblastech po celém světě a postihuje

muže i ženy, nejčastěji mezi 15. a 40. rokem života. U mužů se obvykle vyskytuje akutní forma infekce, zatímco u žen se často objevují komplikace spojené s pozdější fází onemocnění. [42]

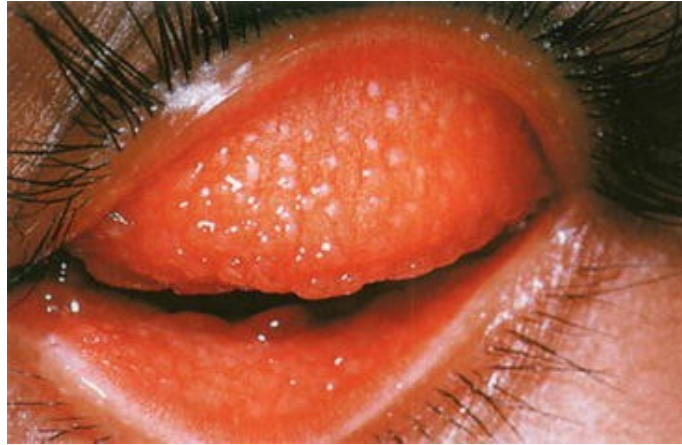2.3.2 Oční projevy u chlamydie trachomatis

Trachom

Trachom je bakteriální infekce očí způsobená *Chlamydia trachomatis*, která je dnes celosvětově třetí nejčastější příčinou slepoty. Bakterie se přenáší přímým kontaktem, například dotykem s okem nebo nosem postiženého, rukou nebo přímo z oka do oka při blízkém kontaktu nebo nepřímým kontaktem, šířením za pomoci předmětů nebo hmyzu. Z tohoto důvodu se onemocnění často projevuje u malých dětí, které nemají dostatečnou hygienu obličeje a u matek, které jsou se svými dětmi v přímém kontaktu několik hodin denně. Trachom spadá do kategorie *neglected tropical diseases*, opomíjených tropických nemocí (NTD). Tato onemocnění jsou popisována jako infekce, které mají vysokou prevalenci mezi lidmi žijícími v chudobě. V roce 1998 zahájila Světová zdravotnická organizace (WHO) nový cíl známý jako „Globální eliminace oslepujícího trachomu do roku 2020“ (GET2020), s tím navrhla i strategii pro boj s trachomem, která obsahovala operaci trichiázy, léčbu antibiotiky, hygienu obličeje a plán na zlepšení životního prostředí (SAFE). Díky těmto opatřením se výskyt celosvětově snížil, ale stále zůstává velkým problémem ve více než 40 zemích světa. [43]

U lidí postižených trachomem se nemoc obvykle projeví zarudnutím očí, svěděním, bolestí, otokem očních víček a fotofobií. Trachomová infekce se vyskytuje nejprve jako počáteční zánětlivé stadium, které je častější u dětí předškolního věku. To může být mírné a vede pouze k trachomatózní konjunktivitidě s překrvením spojivek, slzením, pannusem, epitelovou keratopatií nebo bez postižení rohovky. Při opakované infekci dochází k chronické imunitní odpovědi. Tato fáze nemoci se nejčastěji projevuje okolo 40. roku života a vede k zjizvení a současně k zániku pohárkových buněk a kanálku slzných žláz, čímž dochází ke vzniku suchého oka. Hvězdicové nebo lineární jizvy se nacházejí na spojivce, nejvíce v horní tarsální části, kde vznikají mělké prohlubně, které se nazývají Herbertovy jamky. Zjizvená tkáň se stahuje a dochází tak k otočení víčka, entropii a trichiáze, nakonec může vzniknout oslepující zánět rohovky. Diagnóza

trachomu závisí především na anamnéze a klinických příznacích, které jsou patrné při vyšetření štěrbinovou lampou, stěru ze spojivky, PCR a barvením spojivkových buněk podle Gimse. [14, 44]



Obrázek 5 Trachom [45]

Inkluzní konjunktivitida (paratrachom)

Inkluzní konjunktivitida postihuje novorozence i dospělé, podle toho se dělí na inkluzní konjunktivitidu novorozenců a inkluzní konjunktivitidu dospělých. Příznaky novorozenecké konjunktivitidy se vyskytují prvních patnáct dní po narození a patří mezi ně výtok z oka, překrvení spojivek a otok očních víček. U dospělých se projevuje pocitem cizího tělesa, zarudnutím, slzením, hnisavým výtokem, fotofobií a zduřením lymfatických uzlin okolo očí. Pro diagnostiku se používá stěr ze spojivky, PCR vyšetření nebo přímá detekce inkluzních tělísek za pomoci Giemsova barvení. Pokud nejsou nasazena antibiotika, kterými se inkluzní konjunktivitida léčí, přechází nemoc do chronického stadia, které může trvat několik let a projevuje se vznikem jizev v periferní části rohovky. [14, 46]

Ophthalmia neonatorum

Nejčastějšími patogeny způsobující novorozeneckou konjunktivitidu jsou chlamydie a bakterie *Neisseria Gonorrhoeae*. Riziko získání novorozenecké konjunktivitidy u dětí, které se narodí neléčeným ženám pozitivním na chlamydiovou infekci, je asi 30 až 50 %. Novorozenecká konjunktivitida se projevuje například zánětem spojivek, hnisavým výtokem a otokem víček. K léčbě WHO doporučuje oční mast tetracyklin hydrochlorid 1%, 1% roztok dusičnanu stříbrného nebo oční mast chloramfenikol 1%.

Při neléčené chlamydiové *ophthalmii neonetorum* vzniká riziko ztráty zraku, z důvodu zjizvení rohovky a spojivky. [47, 48, 49]

2.3.3 Léčba

Chlamydiová infekce se léčí makrolidovými a tetracyklinovými antibiotiky, nebo fluorochinolony 3. a 4. generace. U těhotných žen se využívá amoxicilin. Z důvodu antibiotické rezistence, která vzniká kvůli genetickým mutacím *Chlamydia trachomatis*, se pracuje na vývoji nového účinného očkování. [1, 51]

2.3.4 Kazuistika

Do všeobecné oční ambulance fakultní nemocnice v Olomouci přišla v listopadu 2022 žena ve věku 34 let se zarudnutím pravého oka a žlutavým sekretem ve spojivkovém vaku. Objektivně byl na pravém oku patrný zelenožlutý sekret ve spojivkovém vaku, bulbární spojivka s injekcí, na tarzální spojivce byla folikulární reakce a na rohovce se vyskytovaly tečkovité defekty způsobené mechanickým drážděním tarzální spojivkou. Po prvním vyšetření byl předepsán Maxitrol gtt., bez účinku. Po 10 dnech byl proveden stěr ze spojivkového vaku, který se odeslal na mikrobiologii k bakteriologické kultivaci a na PCR k vyloučení chlamydiové konjunktivitidy. Výsledek kultivace byl negativní, ale PCR odhalilo přítomnost DNA *Chlamydia trachomatis*. Lokální terapie byla upravena na kapky Azyter gtt. dvakrát denně po dobu tří dnů a na doporučení celkového přeléčení Azitromycinem v perorální formě, které měl podstoupit i partner pacientky. U pacientky byla ve stejnou chvíli zjištěna gravidita, proto došlo k odeslání ke gynekologovi na posouzení vhodnosti celkové terapie. Po 7 dnech užívání Azitromycinu pacientka zaznamenala regresi potíží a stěžovala si poté jen na pocit únavy a suchého pravého oka. Objektivně došlo ke zklidnění nálezu a lékaři doporučili lokálně aplikovat umělé slzy. U pacientky se vyskytovala pouze oční forma chlamydiové infekce, zánět genitálu nebyl přítomen. [50]

3 Virová pohlavně přenosná onemocnění

Stejně jako bakteriální, tak i virová pohlavně přenosná onemocnění představují vážný celosvětový problém. Patří mezi ně virová hepatitida B a C, AIDS, genitální bradavice a infekce virem Herpes simplex 2. typu. Vybrané virové infekce jsou popsány níže. [1]

3.1 Herpes simplex

Herpes simplex je nejrozšířenější lidský virus, který postihuje buňky kůže, centrální nervové soustavy, sliznice a rohovky. Dělí se na dva typy herpes simplex 1 a herpes simplex 2. Herpes simplex prvního typu se přenáší blízkým kontaktem, postihuje rty, dutinu ústní, kůži hlavy a horní část trupu. Většina lidí přijde do kontaktu s infekcí v nízkém věku prostřednictvím orolabiální sliznice. V roce 2016 dle WHO žilo s touto infekcí 67 % lidí a s infekcí druhého typu 13 %. Herpes simplex typu 2 je virus, který způsobuje genitální herpes a přenáší se převážně pohlavním stykem. [52, 53, 54]

3.1.1 Symptomy u herpes simplex 2. typu

Mezi příznaky primární infekce patří malátnost, horečka nebo zvětšení mízních uzlin, ohnisko infekce je viditelné a skládá se z váčků na genitáliích, hýždích nebo na perianálních oblastech, váčky postupně zvrhedovatí. Následná ohniska nemoci mají mírnější průběh, hojí se během 6 až 12 dní a jsou způsobena reaktivací latentního viru. Většina pacientů nemá žádné nebo minimální příznaky a 65 % až 90 % postižených si přítomnost infekce virem vůbec neuvědomuje. Osoby s onemocněním herpes simplex 2. typu mají třikrát větší pravděpodobnost rizika nákazy virem HIV, kvůli otevřeným vředům, které usnadní vstup HIV během sexuálního kontaktu. [55]

3.1.2 Oční projevy u herpes simplex 2. typu

Odhady uvádějí, že se po celém světě každý rok vyskytne 1,5 milionu případů infekce oka, které souvisejí s infekcí herpes simplex 1. i 2. typu, přičemž 40 000 z nich skončí dlouhodobým poškozením zraku. K opakování zánětu dochází u 40 % postižených, což může vést ke ztrátě zraku. Nemoc může postihnout jakoukoliv část oka, ale nejčastěji se projevuje na rohovce. Jakmile infekce postihne stroma rohovky,

dojde ke snížení zrakové ostrosti oka, která může přetrvávat i po skončení infekce, z důvodů vzniklých aberací způsobených jizvami na rohovce. [56]

Konjunktivitida

Konjunktivitida se většinou projevuje jako jednostranný zánět spojivky, při kterém často dochází i k výskytu blefaritidy. Projevuje se výskytem váčků na okraji víček, fotofobií a subjektivními potíži, které trvají několik týdnů. Léčba je buď lokální, nebo se podává celkově aciklovir. [16]

Keratitida

Keratitida způsobená herpes simplex se projevuje jako epiteliální a stromální keratitida. Epiteliální keratitida obvykle sama odezní během 1 až 2 týdnů, na rozdíl od stromální keratitidy, která může způsobovat jizvy na rohovce, neovaskularizaci a při recidivě i ztrátu zraku. Riziko recidivy stoupá s časem i počtem předchozích keratitid, po 1 roce je asi 10 % a po 10 letech 50 %. K léčbě se využívají oční kapky nebo se léky aplikují přímo intrastromální nebo intravitreální injekcí. V těžkých případech se provádí transplantace rohovky. [57, 58]

3.1.3 Léčba herpes simplex 2. typu

Infekce *herpes simplex 1. i 2. typu* je vizuálně nerozeznatelná, proto musí být nejdříve za pomoci specifického testování určeno, o kterou infekci se jedná. Sérologické vyšetření se provádí, pokud pacient v anamnéze udává některý z příznaků, ale nemá žádné zevní příznaky nebo pokud je partner pacienta infikován. Léčba je zaměřena na snížení závažnosti, doby trvání a prevenci přenosu na neinfikované partnery a může být kontinuální nebo přerušovaná. Léčí se nukleosidovými analogy. [55]

3.2 HIV/AIDS

AIDS je onemocnění způsobené lidským virem imunitní nedostatečnosti HIV-1 a HIV-2, který poprvé popsal Friedman-Kien v roce 1981. AIDS, získaný syndrom selhání imunity se přenáší sexuální cestou, mateřským mlékem a krví. Větší riziko přenosu pohlavní cestou je u homosexuálních mužů při anogenitálním styku, z důvodu vzniku traumat na sliznici konečníku. Genitální vředy a záněty zvyšují pravděpodobnost přenosu viru o 400–800 %. K přenosu viru z matky na dítě dochází u 30–65 % případů,

nejvíce transplacentární cestou. Šíření viru krví je nebezpečné mezi intravenosními narkomany, kteří mezi sebou sdílí jehly, stříkačky nebo roztok drogy, k přenosu může dojít i během tetování nebo piercingu. Virus je přítomný i v slzách, ale u nich nebyl přenos prokázán. [1, 9, 14]

3.2.1 Symptomy u HIV/AIDS

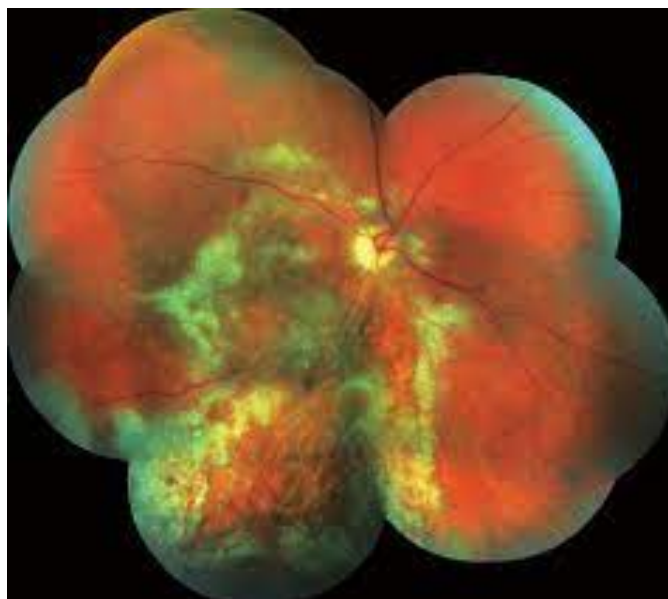Mezi prvním vniknutím infekce a plným projevem AIDS obvykle uplyne několik let, během kterých se objevuje řada klinických projevů. Průběh infekce se dělí na 3 klinická stadia A, B a C. U 50–90 % pacientů se infekce po 2 až 4 týdnech projeví akutním retrovirovým syndromem, který se nejčastěji projeví zvýšenou teplotou, bolestí kloubů a svalů, únavou a zvětšením lymfatických uzlin. Projevy většinou samy do tří týdnů odezní. Klinické stadium A je asymptomatické a trvá řadu let, kdy je postižený zcela bez příznaků nebo může docházet ke zvětšení lymfatických uzlin. Když pacient v tomto stadiu onemocní, průběh nemoci infekce virem HIV se nezhorší, avšak každá infekce, která spustí aktivaci imunitního systému, může zkrátit dobu bezpříznakového stadia. Stadium A končí vznikem generalizovaného zduření lymfatických uzlin a nemoc pozvolna přechází do časného symptomatického stadia B, které je charakteristické nespecifickými příznaky, které mají dobu trvání delší než 1 měsíc. Mezi nespecifické příznaky patří například horečka, noční pocení, únava, nechutenství, průjem nebo úbytek váhy. Dalším charakteristickým znakem tohoto stadia jsou projevy na kůži, mohou se objevit například bradavice na prstech nebo v oblasti genitálií, v oblasti obličeje a trupu vznikají drobné papulky a u 35 % postižených se objevuje seboroická dermatitida. Dalšími příznaky jsou projevy způsobeny infekcí virem herpes zoster nebo virem herpes simplex. Stadium B může mít dobu trvání několik let, dokud se imunitní systém nevyčerpá a organismus již není schopen odolat oportunním patogenům. Stadium C je pozdní symptomatické stadium, které je definováno jako AIDS, projevuje se vznikem oportunních infekcí, HIV encefalopatií a nádory spojenými s infekcí HIV. Toto stadium trvá 1–4 roky, ale doba trvání závisí na spoustě faktorů, kdy na konci dochází k vyčerpání organismu a následnému úmrtí. [1,9, 14]

3.2.2 Oční projevy u HIV/AIDS

WHO odhaduje, že od 80. let 20. století se celosvětově nakazilo virem HIV přes 50 milionů lidí a každý den se objeví 15 000 až 20 000 nově nakažených případů. U tří čtvrtin infikovaných se vyvine oční onemocnění a u 5–25 % pacientů v rozvojových zemích může dojít k oslepnutí. HIV se v oku projevuje velkým počtem klinických projevů, proto je důležitá důkladná anamnéza, vyšetření na štěrbinové lampě nebo vyšetření očního pozadí. [59, 60]

CMV retinitida

Před vypuknutím epidemie AIDS byl cytomegalovirus neboli CMV vzácný a postihoval nejčastěji pacienty po transplantaci orgánů. Cytomegalová retinitida je nejčastější oční oportunní infekce a postihuje 30–40 % infikovaných HIV. CMV retinitida má tři klinické formy. První forma se projevuje vznikem lézí retinální nekrózy s krvácením v zadním pólu oka. Léze se postupně zvětšují, až splynou, což může nakonec vést k nekróze sítnice a atrofii pigmentového epitelu. Postižený popisuje ztrátu zorného pole nebo zhoršené vidění. Druhá forma je charakterizována vznikem granulárních periferních retinálních lézí zcela bez nebo s mírným krvácením. Při třetí formě dochází k zánětu cév. V důsledku postižení *makuly* a optického nervu z důvodu odchlípení sítnice může dojít k oslepnutí. K léčbě se využívají léky, jako je orální nebo intravenózní ganciklovir, ganciklovirový implantát nebo valganciklovir. [59, 60, 61]



Obrázek 6 CMV retinitida[62]

Nádorové oční projevy

Kaposiho sarkom je nádorové onemocnění, které se nejvíce vyskytuje v subsaharské Africe. Projevuje se kožními lézemi, kdy mají pacienti zpočátku malé ohnisko, které je červenofialové, nebolestivé a vyskytuje se na víčkové nebo bulbární spojivce, víčkách a ojediněle v orbitě. Pro diagnostiku Kaposiho sarkomu je potřeba provést biopsii léze a léčí se chemoterapií nebo ozařováním. Radiační terapie je účinná u 90 % případů a k úplné remisi dochází u 70 %. Maligní lymfom se vyskytuje intraokulárně a intraorbitálně a je u HIV pozitivních lidí stokrát častější než u zdravé populace. [63, 64, 65]

Mikrovaskulopatie a retinopatie

Mikrovaskulopatie je spolu s retinopatií nejčastější komplikace očí při infekci HIV virem. Ve většině případů jsou asymptomatická nebo se projevují drobnými výpadky zorného pole. Postihují sítnici, zrakový nerv a spojivku. Častým nálezem na sítnici jsou prchavá vatovitá ložiska, která způsobují infarkty v nervových vláknech. Vzácně vzniká makulární edém nebo atrofie terče zrakového nervu. Léčba není potřebná, mikrovaskulopatie ani retinopatie neohrožují zrak, ale vznik HIV retinopatie zpravidla značí progresy infekce HIV a selhání léčby. [14, 59, 60, 65]

3.2.3 Léčba HIV/AIDS

Lidé, kteří přišli do kontaktu s HIV, by se měli nechat otestovat po šesti, dvanácti a dvaceti čtyřech týdnech. Jestliže výsledek vyjde pozitivní, je nemocný odeslán do specializovaného AIDS centra. Infekce virem lidské imunodeficiencie v dnešní době nelze vyléčit. Mezi hlavní cíle léčby patří zlepšení kvality života, prodloužení jeho délky, snížení přenosu infekce a zmírnění jejích projevů. K snížení přenosu se využívají antiretrovirové terapie, které v mnoha částech světa zredukovaly HIV na chronický stav, kdy progres infekce do AIDS je vzácný. Při antiretrovirové léčbě se používají tři třídy léků a tyto třídy se určují podle fáze HIV, kterou inhibují. Těhotné ženy by měly léčbu zahájit okamžitě, aby se snížilo riziko přenosu infekce HIV z matky na dítě. [3, 66]

3.3 Hepatitida typu B

Hepatitida B je zánět postihující játra, který je způsoben DNA virem HBV. Může se přenášet sexuální nebo vertikální cestou, mezi členy jedné domácnosti, protože virus na povrchu zůstává životaschopný nejméně sedm dní a krví, kdy k přenosu dochází například při sdílení jehel mezi narkomany, během tetování nebo při lékařských instrumentálních výkonech. V roce 2022 bylo v České republice 48 hlášených případů virové hepatitidy B. [14, 58, 67]

3.3.1 Symptomy u hepatitidy typu B

Infekce hepatidou B má 2 fáze, akutní a chronickou. Inkubační doba je asi 45–180 dní. Již několik týdnů před prvními příznaky se infekce stává nakažlivou a zůstává i během akutní a chronické fáze, kdy jsou lidé infekční většinou celoživotně. Po akutním onemocnění pacienti získávají celoživotní imunitu. [67]

Akutní forma hepatitidy typu B

Akutní infekce virem hepatitidy B je ve většině případů asymptomatická. V případě, že jsou přítomny příznaky, projevuje se infekce nevolností, bolestí břicha, horečkou, bolestí kloubů, změnou barvy stolice, tmavou močí, splenomegalií, hepatomegalií a žloutenkou. Jestliže má nemoc fulminantní formu, která je přítomna u méně než 1,5 % případů, může dojít k úmrtí nebo k selhání jater. Úmrtnost u hlášené akutní hepatitidy typu B je menší než 1,5 %, z důvodu velkého počtu asymptomatických infekcí bude celková úmrtnost pravděpodobně nižší. [1, 58, 68]

Chronická forma hepatitidy typu B

V případě, že infekce trvá déle než půl roku, mluví se o chronické hepatidě typu B. Pravděpodobnost jejího vzniku u dospělých je menší než 5 %, u novorozenců, infikovaných vertikálně od matky, je větší než 90 % a u lidí, kteří podstupují protinádorovou nebo imunosupresivní léčbu, hepatitida přechází do chronického stádia v 50 % případů. Chronická hepatitida B může způsobit cirhózu, selhání a rakovinu jater nebo smrt. Na cirhózu nebo rakovinu jater zemře asi 25 % lidí, kteří se chronicky nakazili v dětství a 15 % osob nakažených v dospělosti. Chronická infekce HBV má čtyři fáze, imunitní tolerantní, imunitní aktivní, imunitní neaktivní a reaktivaci. Imunitní tolerance HBV může trvat i několik let, kdy dochází k pomalým nebo žádným

progresům jaterní fibrózy a je charakteristická vysokou hladinou HBV v séru. Imunitní aktivní neboli replikační fáze se vyznačuje vysokým výskytem viru v krvi, rizikem vzniku hepatocelulárního karcinomu a vytvořením zánětlivě nekrotických změn v játrech. Během imunitní neaktivní fáze dochází ke zlepšení zánětu jater a riziko vzniku cirhózy a hepatocelulárního karcinomu je nízké. Poslední fází je reaktivace, kdy mají osoby v tomto stadiu aktivní zánět jater s fibrózou nebo bez ní. [1, 58, 68]

3.3.2 Oční projevy hepatitidy typu B

Přestože virus hepatitidy B může být přítomen v slzách nebo komorové vodě neprojevuje se žádnými vážnějšími projevy na oku. Mezi oční příznaky se řadí syndrom suchého oka, xeroftalmie, uveitida, retinální vaskulitida, ikterus skléry a další. Oční komplikace mohou být hlášeny i po podání vakcíny. Vybrané oční příznaky jsou popsány níže. [69]

Retinální vaskulitida

Retinální vaskulitida způsobená hepatitidou typu B může vést ke vzniku vatové skvrny z důvodu malého průtoku krve do tkání a následnému sníženému množství kyslíku. Vaskulitida může vzniknout nahromaděním zbytkových zánětlivých buněčných elementů kvůli cirkulující infekci HBV. Retinální vaskulitida je i jedním z očních projevů hepatitidy typu C. [70]

Uveitida

Uveitida je nejčastější oční komplikací po očkování proti hepatitidě typu B, ale může vzniknout i v případě infekce HBV. Projevuje se obvykle po 3 a více dnech od podání první dávky vakcíny, ale málokdy se objeví po dalších dávkách. Jedním z důvodů jejího vzniku je aktivace granulocytů v retině a následnému uvolnění zánětlivých mediátorů a vytvoření uveoretinálního zánětu. Největší riziko uveitidy mají pacienti, kteří jsou nakaženi infekcemi hepatitidy B a C v jednu chvíli. [71, 72]

3.3.3 Léčba

V roce 2011 vydala Světová zdravotnická organizace prohlášení, ve kterém označila virovou hepatitidu za globální zdravotní problém, později v říjnu 2015 vydala oficiální strategii pro kontrolu virové hepatitidy, jejímž cílem je snížit nemocnost a úmrtnost

u jedinců s chronickou hepatitidou B a C do roku 2030. V České republice bylo v roce 2001 zavedeno plošné očkování dětí, které jsou starší 9 týdnů. Zvláštnímu očkování podléhají fyzické osoby pracující na pracovištích, která jsou uvedena v § 16 vyhlášky č. 537/ 2006, mezi které patří například pracoviště chirurgických oborů, infekční oddělení, záchranné služby nebo azylové domy. [67, 73, 74]

Hlavním cílem léčby je snížit replikaci viru, než dojde k nezvratnému poškození jater. K léčbě akutní virové hepatitidy typu B je předepisována dieta, absence alkoholu a tělesný klid. V případě silného nechutenství je doporučován komplexní roztok s obsahem glukózy, aminokyselin, tuků a vitamínů. Při těžkém průběhu, kdy z důvodu selhání jater dochází k jejich transplantaci, probíhá péče na specializovaných pracovištích, kde jsou lékaři schopni monitorovat vitální funkce a v jednotlivých případech podávat kortikosteroidy. K léčbě chronické infekce HBV se využívají antivirotika a nukleostidové analogy. [67, 68, 73, 74]

4 Parazitární pohlavně přenosná onemocnění

Většina pohlavně přenosných chorob jsou bakteriálního nebo virového původu, avšak některá jsou i parazitárního původu. Řadí se mezi ně trichomoniáza, svrab a *phthiriasis pubis*. [1, 75]

4.1 Veš muňka

Phthirus pubis neboli veš muňka je lidský parazit, který se přenáší blízkým kontaktem při pohlavním styku nebo z rodiče na dítě, může se šířit i pomocí infikovaného oblečení, ručníků a ložního prádla, kde mohou být nakladena vajíčka. Bez lidského organismu nepřežije veš déle než 24-48 hodin, jelikož se živí krví hostitele až pětkrát denně. Dospělí jedinci *phthirus pubis* dorůstají do velikosti 1,5-2 mm, tvar jejich těla je podobný krabovi a na konci druhého a třetího páru nohou mají drápy, díky kterým mohou pevně přilnout k ochlupení blízko kůže. Samice jsou větší než samci a kladou denně okolo tří hnid, které se vylíhnou za 7-10 dní. Vyskytují se především v pubickém ochlupení, ale mohou se rozšířit i na hrudník, stehna, vousy, obočí, řasy nebo do podpaží. [9, 76]



Obrázek 7 Veš muňka [77]

4.1.1 Symptomy při výskytu vši muňky

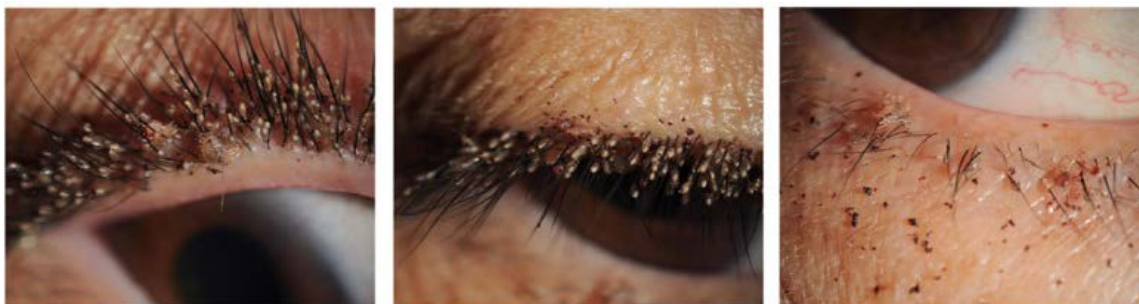Pediculosis pubis

Pediculus pubis jiným názvem *phthiriasis* je zavšivení vši muňkou. Projevuje se pocitem svědění, který je mírný a vyskytuje se nejvíce v noci. Sliny, které vši vstříkují do kůže, při sání krve, mohou způsobovat toxickou reakci, která vede k únavě a pocitu nemoci. Mezi hlavní diagnostické znaky patří výskyt modrošedých skvrn (*maculae coeulaea*) vznikajících z drobných hemoragií po rozpadu hemoglobinu vlivem slin a vyskytují se nejčastěji v oblasti podbříšku a stehen. Nejdůležitějším průkazem *pediculus pubis* je nález samotné vši, neboť výskyt hnid nemusí znamenat aktivní infekci. [9, 76, 78]

4.1.2 Oční projevy při výskytu vši muňky

Phthiriasis palpebrarum

Veš muňka se na oku projevuje jako *phthiriasis palpebrarum*, což je infekce postihující řasy a okolní tkáň oka, často bývá chybně diagnostikována jako konjunktivitida nebo blefaritida. *Phthiriasis palpebrarum* se typicky vyskytuje v zemích třetího světa a u lidí se špatnými hygienickými návyky. Osoby, u kterých se veš muňka vyskytuje v okolí očí, mohou pociťovat svědění, pálení nebo bolest očního okolí a je u nich typické zarudnutí nebo zánět spojivek. Při vyšetření na štěrbinové lampě mohou být patrné výkaly vši, které vypadají jako nahnědlé šupiny, průsvitná oválná vajíčka (hnidy) a samotné vši. Při léčbě se nejdříve manuálně pinzetou odstraní vši, hnidy, a v nejhorším případě dojde k ostříhání řas. Poté se může aplikovat oční mast obsahující 1 % oxidu rtuťnatého nebo 0,3 % tobramycinu. Dále se k odstranění vši a hnid využívá vazelína, 20% fluorescein nebo lokální antiparazitika. Pacienti musejí být poučeni o správné hygieně očí a o důkladném vyčištění veškerého oblečení, ložního prádla a ručníků. Všichni lidé, kteří přišli do kontaktu s osobou pozitivní na *phthiriasis palpebrarum*, by se měli nechat vyšetřit a případně léčit. Prognóza onemocnění je většinou dobrá a jako komplikace může dojít ke vzniku blefaritidy, chronické konjunktivitidy, dysfunkci Meibomských žlázek nebo abscesu na víčku. V případě nálezů infekce u dítěte by mělo být vyloučeno sexuální zneužívání. [76, 79, 80, 81]



Obrázek 8 Veš muňka na oku [82]

4.1.3 Léčba

Veš muňka se vyskytuje po celém světě a dříve se odstraňovala ručně nebo holením postižené části těla. Cílem farmakologické léčby je paralyzovat vši. V tuhle chvíli dostupné látky spolehlivě zabíjejí dospělé mušky, ale ne hnidy, pro úplné vymýcení je obvykle potřeba aplikaci opakovat. Terapie probíhá stejně jako u vší hlavové. Jedním z nejčastějších přípravků jsou vícenásobné topické pedikulicidy (pyrethroidy, lindan nebo spinosad). Organochlorid lindan 1% paralyzuje dýchání vší. Nemělo by docházet k jeho opakovanému použití, protože se vstřebává do krve, metabolizuje a je u něj riziko neurotoxicity nebo k aplikaci u dětí, starších lidí a osob vážících méně než 50 kg. Z důvodu rizika neurotoxicity by k jeho indikaci mělo docházet pouze v rezistentních případech. Kvůli výskytu vší a hnid na ručnicích a jiném prádle, musí pro zničení všech stádií vší dojít k zahřátí aspoň po dobu 30 minut na 52 stupňů Celsia. [9, 83]

4.2 Další parazitární pohlavně přenosná onemocnění

Svrab a trichomoniáza jsou pohlavně přenosná onemocnění, jejichž výskyt na oku literatura neuvádí, proto jsou dále popsány jen jejich celkové projevy. [1]

4.2.1 Svrab

Svrab je infekční onemocnění způsobené zákožkou svrabovou (*arcoptes scabiei varietas hominis*). Vyskytuje se po celém světě a v České republice je onemocnění nejčastěji hlášeno v zařízeních sociálních služeb. Přenáší se přímým nebo nepřímým kontaktem, protože parazit dokáže při pokojové teplotě bez lidského hostitele přežít 24 až 36 hodin. K přímému přenosu dochází po kontaktu s kůží nakaženého po dobu 5 až 10 minut například při pohlavní styku nebo kojení. Samec je přibližně dvakrát

menší než samice, která měří zhruba 0,4 mm. Po kopulaci samec umírá a březí samice se zavrtá do kůže, kde si vytváří podkožní chodbičky, ve kterých klade 2 až 3 vajíčka denně po dobu 4 až 6 týdnů. Larvy se po vylíhnutí přesunou na kožní povrch, kde se dále vyvíjejí. Onemocnění se projevuje pocitem svědění, zejména v noci a vznikem bělavých podkožních chodbiček, která se nejčastěji vyskytují v místech, kde je kůže nejtenčí (mezi prsty, v podpaží, na prsních dvorcích nebo v okolí pohlavního ústrojí). K léčbě se využívá ivermectin, krotamiton nebo permethrin, který by se měl rovnoměrně aplikovat na celou kůži pacienta a nechat vsáknout do pokožky. [84, 85, 86, 87]

4.2.2 Trichomoniáza

Trichomoniáza je celosvětově nejčastější nevírová pohlavně přenosná infekce, která je léčitelná. Je způsobená prvokem *Trichomonas vaginalis*. Infekce u mužů postihuje močovou trubici a zpravidla trvá méně než měsíc, u žen přetrvává několik měsíců nebo let a infikuje děložní hrdlo, vaginu a močovou trubici. Nemoc je ve většině případů asymptomatická. Mezi příznaky u žen patří vaginální výtok, zarudnutí, pocit svědění v oblasti genitálií, bolest při pohlavním styku a pálení při močení. V těhotenství je infekce spojována s předčasným porodem. U mužů se projevuje výtokem z penisu a uretritidou. Léčí se perorálně metronidazolem, který se užívá sedm dní nebo tinidazolem. [88, 89, 90]

Závěr

Bakalářská práce je zaměřena na pohlavně přenosné choroby, které se projevují na oku. Nemoci jsou rozděleny do kapitol podle původce a u každé nemoci, kromě svrabu a trichomoniázy jsou popsány symptomy, oční projevy a léčba. V první části práce jsou definovány pohlavně přenosné nemoci jako všechna infekční onemocnění, která se přenášejí převážně při pohlavním styku. K přenosu může dojít také krevní cestou, při poranění vpichem nebo transplacentárně. Při kontaktu krve se spojivkou je potřeba ji ihned vypláchnout vodou nebo fyziologickým roztokem.

Nejvíce očních příznaků je popsáno u infekce syfilis, která spolu s kapavkou a *Chlamydií trachomatis* patří mezi bakteriální pohlavně přenosné choroby. Trachom je oční infekce způsobená bakterií *Chlamidia trachomatis* a je celosvětově třetí nejčastější příčinou slepoty. Proto Světová zdravotnická organizace v 1988 představila strategii, která měla za cíl eliminaci oslepujícího trachomu do roku 2020. Výskyt tohoto onemocnění se díky těmto opatřením snížil, ale stále přetrvává ve více než 40 zemích světa.

Mezi virová pohlavně přenosná onemocnění se řadí herpes simplex 2. typu, kterým bylo v roce 2016 celosvětově infikováno 13 % lidí. Dalšími onemocněními virového původu jsou hepatitida typu B a AIDS. U tří čtvrtin lidí infikovaných virem HIV vzniknou oční projevy, jako je například CMV retinitida nebo Kaposiho sarkom.

Poslední kapitola je zaměřena na parazitární pohlavně přenosná onemocnění. Svrab a trichomoniáza jsou v práci pouze zmíněny, protože u nich nebyl dosud prokázán vliv na oko. Veš muška je lidský parazit, který se převážně vyskytuje v pubickém ochlupení. Na oku se projevuje jako infekce postihující řasy a tkáň očního okolí. K diagnostice je potřeba nálezná samotné vší.

Oční příznaky pohlavně přenosných chorob nejsou při správné léčbě příliš závažné, avšak důležitá je včasná diagnostika, která je spojena s pravidelnými kontrolami u oftalmologa nebo optometristy, který na základě vyšetření zraku a celkového stavu oka může pacienta odeslat k očnímu lékaři nebo ke specialistovi.

Použitá literatura

1. Beneš J. Infekční lékařství. Praha: Galén; 2015.
2. Machová J, Kubátová D a kol. Výchova ke zdraví. Praha: Grada; 2015.
3. Rozsypal H. Základy infekčního lékařství. Praha: Univerzita Karlova v Praze, nakladatelství Karolinum; 2015.
4. Stárek J. Pohlavně přenosná onemocnění. Krajská hygienická stanice středočeského kraje se sídlem v Praze. 2021; <https://khsstc.cz/pohlavne-prenosna-onemocneni/>. Online [12. 4. 2023].
5. Virová hepatitida B (žloutenka typu B). Nzip.cz. <https://www.nzip.cz/clanek/50-zloutenka-hepatitida-typu-b> [online 10. 4. 2023]
6. Ústav zdravotních informací a statistiky ČR. Pohlavní nemoci 2018. Praha, Česká republika: ÚZIS ČR; 2021.
7. Hensel DJ, Fortenberry JD. A multidimensional model of sexual health and sexual and prevention behavior among adolescent women. *J Adolesc Health*. 2013;52(2):e219-27. doi: 10.1016/j.jadohealth.2012.05.017
8. Queirós C, Costa JBD. Oral Transmission of Sexually Transmissible Infections: A Narrative Review. *Acta Med Port*. 2019; 32(12):e776-781. doi: 10.20344/amp.12191
9. Braun-Falco O, Plewig G, Wolff HH. *Dermatológia a Venerológia*. Martin: Osveta; 2001
10. Kubicová M. Pohlavně přenosné nemoci u dospívajících. *Pediatr. praxi*. 2015;16(6):404-409
11. Koundanya VV, Tripathy K, Torrente N, Verdecia J, Sands M. *Syphilis Ocular Manifestations*. Treasure Island, FL: StatPearls Publishing; 2023
12. Schillie S, Vellozzi C, Reingold A a kol., Prevention of Hepatitis B Virus Infection in the United States: Recommendations of the Advisory Committee on Immunization Practices. *MMWR Recomm Rep*. 2018;67(1):e1-31. doi: 10.15585/mmwr.rr6701a1
13. Binder T a kol. *Nemoci v těhotenství a řešení vybraných závažných peripartálních stavů*. Praha: Grada; 2020
14. Štěpanov A, Studnička J a kol. *Oční projevy systémových onemocnění*. Praha: Grada; 2021.
15. Hercogová Třešňák J. *Česká dermatovenerologie 1/22*. Praha: Grada; 2022.

16. Nekolková J a kol. Oční infekce. Praha: Galén; 2021.
17. Hussain SA, Vaiday R. Congenital Syphilis. Treasure Island (FL): StatPearls Publishing; 2022.
18. Sherif N, Khine KT, Houghton OM. Acute syphilitic posterior placoid chorioretinitis as the presenting symptom of syphilis in an immunocompetent patient. *Am J Ophthalmol Case Rep.* 2022; 28:e101695. doi: 10.1016/j.ajoc.2022.101695
19. Muñoz-Fernández S, Martín-Mola E. Uveitis. *Best Pract Res Clin Rheumatol.* 2006; 20(3):e487-505. doi: 10.1016/j.berh.2006.03.008
20. Říhová E. Uveitidy. Praha: Grada; 2009.
21. Harford DA, Green Sanderson K, Stephenson KAJ, Murphy CC. Monocular syphilitic uveitis. *BMJ Case Rep.* 2021;14(2):e241403. doi: 10.1136/bcr-2020-241403
22. Standardization of Uveitis Nomenclature (SUN) Working Group. Classification Criteria for Syphilitic Uveitis. *Am J Ophthalmol.* 2021;228:e182-191. doi: 10.1016/j.ajo.2021.03.039
23. Panuveitida. Velký lékařský slovník. <https://lekarske.slovniky.cz/pojem/panuveitida>. Online [1. 2. 2023]
24. Lagina A, Ramphul K. Scleritis. Treasure Island (FL): StatPearls Publishing; 2022.
25. Escott SM, Pyatetsky D. Unilateral Nodular Scleritis Secondary to Latent Syphilis. *Clin Med Res.* 2015;13(2):e94-5. doi: 10.3121/cmr.2015.1279
26. Singh P, Gupta A, Tripathy K. Keratitis. Treasure Island (FL): StatPearls Publishing; 2022.
27. Vignesh AP, Srinivasan R, Vijitha S. Ocular syphilis masquerading as bilateral peripheral ulcerative keratitis. *Taiwan J Ophthalmol.* 2016;6(4):e204-205. doi: 10.1016/j.tjo.2016.06.002
28. Kuchyňka P a kol. Oční lékařství. Praha: Grada; 2016.
29. Štrofová H. Oční infekce. *Med. Praxi.* 2016; 13(3):e136-141. doi: 10.36290/med.2016.030
30. Feroze KB, Patel BC. Parinaud Syndrome. Treasure Island (FL): StatPearls Publishing; 2022.
31. Rozsival P et al. Oční lékařství. Praha: Galén; 2018.

32. Bai KV, Dhananjaya L. A case of Secondary Syphilis with iridocyclitis treated with Ledermycin. *Indian J Dermatol Venereol.* 1969;35(5):264-269.
33. Naik KK, Bhandare PC, Pai VV. Isolated plantar keratoderma with uveitis: A rare presentation of secondary syphilis in an HIV-negative male. *Indian J Sex Transm Dis AIDS.* 2022;43(2):e227-229. doi: 10.4103/ijstd.ijstd_39_21
34. Nayak S, Acharjya B. VDRL test and its interpretation. *Indian J Dermatol.* 2012;57(1):e3-8. doi: 10.4103/0019-5154.92666
35. Zhao Y, Su X. Antibacterial activity of 18 β -glycyrrhetic acid against *Neisseria gonorrhoeae* in vitro. *Biochem Biophys Rep.* 2023;33:e101427. doi: 10.1016/j.bbrep.2023.101427
36. Vladimír Resl a kolektiv. Základní přehled dermatovenerologie. Plzeň, Česká republika: Fakulta zdravotnických studií Západočeská univerzita v Plzni; 2021.
37. Vallely LM, Egli-Gany D, Wand H a kol. Adverse pregnancy and neonatal outcomes associated with *Neisseria gonorrhoeae*: systematic review and meta-analysis. *Sex Transm Infect.* 2021;97(2):e104-111. doi: 10.1136/sextrans-2020-054653
38. Mehlen M, Saunier V, de Barbeyrac B a kol. Keep an eye on *Neisseria gonorrhoeae*. *Clin Microbiol Infect.* 2020;26(9):e1183-1184. doi: 10.1016/j.cmi.2020.03.002
39. Tigchelaar H, Kannikeswaran N, Kamat DM. Gonococcal conjunctivitis. Detroit, Michigan: Consultant for Pediatricians; 2008 .
40. Somboonna N, Ziklo N, Ferrin TE, Hyuk Suh J, Dean D. Clinical Persistence of *Chlamydia trachomatis* Sexually Transmitted Strains Involves Novel Mutations in the Functional $\alpha\beta\beta\alpha$ Tetramer of the Tryptophan Synthase Operon. *mBio.* 2019;10(4):e01464-19. doi: 10.1128/mBio.01464-19
41. Cluver C, Novikova N, Eriksson DO, Bengtsson K, Lingman GK. Interventions for treating genital *Chlamydia trachomatis* infection in pregnancy. *Cochrane Database Syst Rev.* 2017;9(9):e010485. doi: 10.1002/14651858.CD010485.pub2
42. Rawla P, Thandra KC, Limaiem F. Lymphogranuloma Venereum. Treasure Island (FL): StatPearls Publishing; 2022.
43. Nasir MA, Elsayy F, Omar A, Haque SO, Nadir R. Eliminating Trachoma by 2020: Assessing Progress in Nigeria. *Cureus.* 2020;12(7):e9450. doi: 10.7759/cureus.9450

44. Ahmad B, Patel BC. Trachoma. Treasure Island (FL): StatPearls Publishing; 2022.
45. Zarei-Ghanavati S, Eslampoor A, Abrishami M, Deng SX. Neglected Tropical Diseases-Middle East and North Africa. Vienna: Springer; 2014.
46. Satpathy G, Behera HS, Ahmed NH. Chlamydial eye infections: Current perspectives. *Indian J Ophthalmol.* 2017;65(2):e97-102. doi: 10.4103/ijo.IJO_870_16
47. Mallika P, Asok T, Faisal H, Aziz S, Tan A, Intan G. Neonatal conjunctivitis - a review. *Malays Fam Physician.* 2008;3(2):77-81.
48. Moore DL, MacDonald NE. Preventing ophthalmia neonatorum. *Paediatr Child Health.* 2015;20(2):93-6.
49. Auriti C, Mondì V, Aversa S a kol. OPHTHALMIA NEONATORUM in Italy: it is time for change. *Ital J Pediatr.* 2021;47(1):e238. doi: 10.1186/s13052-021-01186-2
50. Osobní konzultace s MUDr. Miloslava Malušková, oční klinika Fakultní nemocnice Olomouc (únor 2023).
51. Rodrigues R, Marques L, Vieira-Baptista P, Sousa C, Vale N. Therapeutic Options for Chlamydia trachomatis Infection: Present and Future. *Antibiotics (Basel).* 2022;11(11):e1634. doi: 10.3390/antibiotics11111634
52. Hu H, Fu M, Li C a kol. Herpes simplex virus type 2 inhibits TNF- α -induced NF- κ B activation through viral protein ICP22-mediated interaction with p65. *Front Immunol.* 2022;13:e983502. doi: 10.3389/fimmu.2022.983502
53. Zhu S, Viejo-Borbolla A. Pathogenesis and virulence of herpes simplex virus. *Virulence.* 2021;12(1):e2670-2702. doi: 10.1080/21505594.2021.1982373
54. Slezáková L a kol. Ošetřovatelství pro střední zdravotnické školy IV-Dermatovenerologie, oftalmologie, ORL, stomatologie. Praha: Grada; 2014.
55. Groves MJ. Genital Herpes: A Review. *Am Fam Physician.* 2016;93(11):928-34.
56. Labib BA, Chigbu DI. Clinical Management of Herpes Simplex Virus Keratitis. *Diagnostics (Basel).* 2022;12(10):e2368. doi: 10.3390/diagnostics12102368
57. Torrente N, Verdecia J, Sands M. An EyeOpening Presentation of Syphilis. *Cureus.* 2022; 14(5): e25132. doi: 10.7759/cureus.25132
58. Schillie S, Vellozzi C, Reingold A a kol., Prevention of Hepatitis B Virus Infection in the United States: Recommendations of the Advisory Committee on

- Immunization Practices. *MMWR Recomm Rep.* 2018;67(1):e1-31.
doi: 10.15585/mmwr.rr6701a1
59. Feroze KB, Gulick PG. HIV Retinopathy. Treasure Island, FL: StatPearls Publishing; 2022.
60. Feroze KB, Wang J. Ocular Manifestations of HIV. Treasure Island, FL: StatPearls Publishing; 2022.
61. Standardization of Uveitis Nomenclature (SUN) Working Group. Classification Criteria for Cytomegalovirus Retinitis. *Am J Ophthalmol.* 2021;228:e245-254.
doi: 10.1016/j.ajo.2021.03.051
62. Stepanov A, Feurmannová A, Hejsek L, Jirásková N, Plíšek S, Rozsival P. Cytomegalovirová retinitida u pacienta se syndromem získané imunodeficiencie. *Čes. A slov. Oftal.* 2014; 70:132-137.
63. Donovan C, Patel H, Shetty S, Bierman L, Lustbader JM, Oboh-Weilke AM. Aggressive conjunctival Kaposi sarcoma as the initial manifestation of acquired immunodeficiency syndrome. *Am J Ophthalmol Case Rep.* 2020;19:e100832.
doi: 10.1016/j.ajoc.2020.100832
64. Cesarman E, Damania B, Krown SE, Martin J, Bower M, Whitby D. Kaposi sarcoma. *Nat Rev Dis Primers.* 2019;5(1):e9. doi: 10.1038/s41572-019-0060-9
65. Linzerová D, Stepanov A, Němčanský J. Ocular Manifestations in Patients with HIV infection. *Cesk Slov Oftalmol.* 2019;74(6):e234-239.
doi: 10.31348/2018/6/3
66. Kemnic TR, Gulick PG. HIV Antiretroviral Therapy. Treasure Island, FL: StatPearls Publishing; 2022.
67. Virová hepatitida B (žloutenka typu B). *Nzip.cz.* <https://www.nzip.cz/clanek/50-zloutenka-hepatitida-typu-b> [online 10. 4. 2023]
68. Husa P. Virové hepatitidy. Praha: Galén; 2005
69. Scalabrin S, Becco A, Vitale A, Nuzzi R. Ocular effects caused by viral infections and corresponding vaccines: An overview of varicella zoster virus, measles virus, influenza viruses, hepatitis B virus, and SARS-CoV-2. *Front Med (Lausanne).* 2022;9:e999251. doi: 10.3389/fmed.2022.999251
70. Tuyen D, Gurwood AS, What are the Ocular Manifestations of Hep B?. Review of optometry. 2014; <https://www.reviewofoptometry.com/article/what-are-the-ocular-manifestations-of-hep-b> Online [12. 4. 2023].

71. Tsoumani A, Theopistos V, Katsanos K, Asproudis I, Tsianos EV. Treatment and non-treatment related ocular manifestations in patients with chronic hepatitis B or C. *Eur Rev Med Pharmacol Sci.* 2013;17(8):1123-31
72. Tien PT, Lin CJ, Tsai YY, a kol. Relationship between uveitis, defferent types of viral hepatitis, and liver cirrhosis: A 12-Year Nationwide Population-Based Cohort Study. *Retina.* 2016;36(12):e2391-2398. doi: 10.1097/IAE.0000000000001103
73. Slámová A, Schejbalová M. Epidemiologie virové hepatitidy B se zřetelem na zvláštní očkování. *Avenier.* 2016;https://odbornost.avenier.cz/cz/epidemiologie-virove-hepatitidy-b-se-zretelem-na-zvlastni-ockovani. Online [10. 4. 2023]
74. Nguyen HN, Wong G, Gane E, Kao JH, Dusheiko G. Hepatitis B vir us: Advances in Prevention, Diagnosis, and Therapy. *Clin Microbiol Rev.* 2020;33(2):e00046-19. doi: 10.1128/CMR.00046-19
75. Shelton AA. Sexually transmitted parasitic diseases. *Clin Colon Rectal Surg.* 2004;17(4):e231-4. doi: 10.1055/s-2004-836943
76. Gurnani B, Badri T, Hafsi W. *Phthiriasis Palpebrarum.* Treasure Island (FL): StatPearls Publishing; 2023
77. So JK, Carlos CA. Phthirus pubis as a cause of axillary pruritus. *IDCases.* 2014;1(3):e55. doi: 10.1016/j.idcr.2014.07.001
78. Khais Muri Laabusi A, Mohsan Rhadi M. Prevalence of *Pediculus humunus capitis*, *Pediculus humanus corporis*, and *Pthirus pubis* in Al-Kut, Iraq. *Arch Razi Inst.* 2022;77(1):e497-501. doi: 10.22092/ARI.2022.357091.1969
79. Wang DH, Liu XQ. Case report: A case of corneal epithelial injury associated with *Phthiriasis palpebrarum.* *Front Med (Lausanne).* 2022;9:e955052. doi: 10.3389/fmed.2022.955052
80. Wu N, Zhang H, Sun FY. *Phthiriasis palpebrarum*: A case of eyelash infestation with *Pthirus pubis.* *Exp Ther Med.* 2017;13(5):e2000-2002. doi: 10.3892/etm.2017.4187
81. Gurnani B, Badri T, Hafsi W. *Phthiriasis Palpebrarum.* Treasure Island (FL): StatPearls Publishing; 2023
82. Huo Y, Mo Y, Jin X, Huang X, Chen W. First case of *Phthirus pubis* and *Demodex* co-infestation of the eyelids: a case report. *BMC Ophthalmol.* 2021; 21(1):e122. doi: 10.1186/s12886-021-01875-w

83. Bragg BN, Wills Ch. Pediculosis. Treasure Island (FL): StatPearls Publishing; 2023
84. Widaty S, Miranda E, Cornain EF, Rizky LA. Scabies: update on treatment and efforts for prevention and control in highly endemic settings. *J Infect Dev Ctries.* 2022; 16(2):e244-251. doi: 10.3855/jidc.15222
85. Gilson RL, Crane JS. Scabies. Treasure Island (FL): StatPearls Publishing; 2023
86. Aždajić MD, Bešlić I, Gašić A, Ferara N, Pedić L, Lugović-Mihić L. Increased Scabies Incidence at the Beginning of the 21st Century: What Do Reports from Europe and the World Show? *Life (Basel).* 2022; 12(10):e1598. doi: 10.3390/life12101598
87. Sunderkötter C, Wohlrab J, Hamm H. Scabies: Epidemiology, Diagnosis, and Treatment. *Dtsch Arztebl Int.* 2021; 118(41):e695-704. doi: 10.3238/arztebl.m2021.0296
88. Bouchemal K, Bories C, Loiseau PM. Strategies for Prevention and Treatment of *Trichomonas vaginalis* Infections. *Clin Microbiol Rev.* 2017; 30(3):e811-825. doi: 10.1128/CMR.00109-16
89. Van Gerwen OT, Camino AF, Sharma J, Kissinger PJ, Muzny CA. Epidemiology, Natural History, Diagnosis, and Treatment of *Trichomonas vaginalis* in Men. *Clin Infect Dis.* 2021; 73(6):e1119-1124. doi: 10.1093/cid/ciab514
90. Van Gerwen OT, Muzny CA. Recent advances in the epidemiology, diagnosis, and management of *Trichomonas vaginalis* infection. *F1000Res.* 2019; 8:eF1000 Faculty Rev-1666. doi: 10.12688/f1000research.19972.1