

VYSOKÉ UČENÍ TECHNICKÉ V BRNĚ

BRNO UNIVERSITY OF TECHNOLOGY

FAKULTA ELEKTROTECHNIKY A KOMUNIKAČNÍCH TECHNOLOGIÍ
ÚSTAV BIOMEDICÍNSKÉHO INŽENÝRSTVÍ

FACULTY OF ELECTRICAL ENGINEERING AND COMMUNICATION
DEPARTMENT OF BIOMEDICAL ENGINEERING


SEGMENTACE CÉV V OBJEMOVÝCH DATECH Z OPTICKÉ
KOHERENTNÍ TOMOGRAFIE

BAKALÁŘSKÁ PRÁCE
BACHELOR'S THESIS

AUTOR PRÁCE
AUTHOR

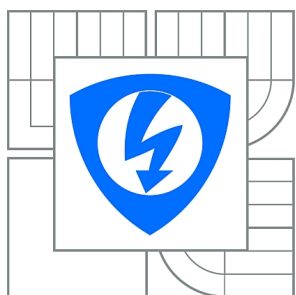
MICHAELA JAHŮDKOVÁ

BRNO 2015



VYSOKÉ UČENÍ TECHNICKÉ V BRNĚ

BRNO UNIVERSITY OF TECHNOLOGY



**FAKULTA ELEKTROTECHNIKY A KOMUNIKAČNÍCH
TECHNOLOGIÍ**

ÚSTAV BIOMEDICÍNSKÉHO INŽENÝRSTVÍ

FACULTY OF ELECTRICAL ENGINEERING AND COMMUNICATION
DEPARTMENT OF BIOMEDICAL ENGINEERING

SEGMENTACE CÉV V OBJEMOVÝCH DATECH Z OPTICKÉ KOHERENTNÍ TOMOGRAFIE

BLOOD-VESSELS SEGMENTATION IN 3D VOLUME DATA FROM OPTICAL COHERENCE
TOMOGRAPHY

BAKALÁŘSKÁ PRÁCE

BACHELOR'S THESIS

AUTOR PRÁCE

AUTHOR

MICHAELA JAHŮDKOVÁ

VEDOUCÍ PRÁCE

SUPERVISOR

doc. Ing. RADIM KOLÁŘ, Ph.D.

BRNO 2015



VYSOKÉ UČENÍ
TECHNICKÉ V BRNĚ

Fakulta elektrotechniky
a komunikačních technologií

Ústav biomedicínského inženýrství

Bakalářská práce

bakalářský studijní obor
Biomedicínská technika a bioinformatika

Studentka: Michaela Jahůdková

ID: 155579

Ročník: 3

Akademický rok: 2014/2015

NÁZEV TÉMATU:

Segmentace cév v objemových datech z optické koherentní tomografie

POKYNY PRO VYPRACOVÁNÍ:

1) Prostudujte a popište základy optické koherentní tomografie se zaměřením na aplikace v oftalmologii a seznamte se s obrazovými daty, která tyto přístroje produkují. 2) Prostudujte metody pro segmentaci a rekonstrukci cévního řečiště sítnice. 3) Navrhněte metodu pro segmentaci cévního řečiště v objemových (3D) datech z optické koherentní tomografie, která bude využívat některé základní přístupy (například metodu nárůstu regionu). 4) Metodu implementujte a zaměřte se také na případné předzpracování dat ohledem na proces segmentace (např. potlačení šumu, ekvalizace histogramu). 5) Metodu otestujte na dodaných datech a získané výsledky subjektivně vyhodnoťte a dostatečně diskutujte.

DOPORUČENÁ LITERATURA:

[1] KAJIC, V. et al. Automated three-dimensional choroidal vessel segmentation of 3D 1060 nm OCT retinal data. Biomedical Optical Express. 2013, 4, s. 134-150.

[2] NIXON, M. a A. AGUADO. Feature Extraction and Image Processing, Elsevier, 2005.

Termín zadání: 9.2.2015

Termín odevzdání: 29.5.2015

Vedoucí práce: doc. Ing. Radim Kolář, Ph.D.

Konzultanti bakalářské práce:

prof. Ing. Ivo Provazník, Ph.D.

Předseda oborové rady

UPOZORNĚNÍ:

Autor bakalářské práce nesmí při vytváření bakalářské práce porušit autorská práva třetích osob, zejména nesmí zasahovat nedovoleným způsobem do cizích autorských práv osobnostních a musí si být plně vědom následků porušení ustanovení § 11 a následujících autorského zákona č. 121/2000 Sb., včetně možných trestněprávních důsledků vyplývajících z ustanovení části druhé, hlavy VI. díl 4 Trestního zákoníku č.40/2009 Sb.

ABSTRAKT

Tato práce se zabývá seznámením s optickou koherentní tomografií a metodami segmentací cévního řečiště z objemových dat optické koherentní tomografie. Součástí práce je i popis anatomie oka a fyziologie zraku. Závěr práce obsahuje návrh a implementaci jedné metody segmentace cév v objemových datech na reálných datech a diskuzi výsledků.

KLÍČOVÁ SLOVA

automatická segmentace, oko, optická koherentní tomografie (OCT), segmentace cév, sítnice

ABSTRACT

This thesis deals with introduction to the optical coherence tomography and blood-vessels segmentation methods in 3D volume data optical coherence tomography. The thesis also includes a description of the anatomy of the eye and physiology of the visual perception. The end of the thesis includes the design and implementation of a method of segmentation of blood-vessels in the volume data on real data and discussion of results.

KEYWORDS

automatical segmentation, eye, optical coherence tomography (OCT), vessels segmentation, retina

JAHŮDKOVÁ, Michaela *Segmentace cév v objemových datech z optické koherentní tomografie*: bakalářská práce. Brno: Vysoké učení technické v Brně, Fakulta elektrotechniky a komunikačních technologií, Ústav biomedicínského inženýrství, 2015. 56 s. Vedoucí práce byl doc. Ing. Radim Kolář, Ph.D.

PROHLÁŠENÍ

Prohlašuji, že svou bakalářskou práci na téma „Segmentace cév v objemových datech z optické koherentní tomografie“ jsem vypracovala samostatně pod vedením vedoucího bakalářské práce a s použitím odborné literatury a dalších informačních zdrojů, které jsou všechny citovány v práci a uvedeny v seznamu literatury na konci práce.

Jako autorka uvedené bakalářské práce dále prohlašuji, že v souvislosti s vytvořením této bakalářské práce jsem neporušila autorská práva třetích osob, zejména jsem nezasáhla nedovoleným způsobem do cizích autorských práv osobnostních a/nebo majetkových a jsem si plně vědoma následků porušení ustanovení § 11 a následujících autorského zákona č. 121/2000 Sb., o právu autorském, o právech souvisejících s právem autorským a o změně některých zákonů (autorský zákon), ve znění pozdějších předpisů, včetně možných trestněprávních důsledků vyplývajících z ustanovení části druhé, hlavy VI. díl 4 Trestního zákoníku č. 40/2009 Sb.

Brno

.....

(podpis autora)

PODĚKOVÁNÍ

Ráda bych poděkovala vedoucímu bakalářské práce panu doc. Ing. Radimu Kolářovi, Ph.D. za odborné vedení, vstřícnost při konzultacích, trpělivost a podnětné návrhy k práci.

Brno

.....

(podpis autora)

OBSAH

1 Úvod	11
Úvod	11
2 Teoretický úvod	12
2.1 Anatomie oka	12
2.1.1 Oční koule	12
2.1.2 Přídavné orgány oční	13
2.2 Fyziologie vidění	14
2.3 Onemocnění oka	15
2.3.1 Glaukom	15
2.3.2 Diabetická retinopatie	15
2.3.3 Věkem podmíněná makulární degenerace	16
3 Optická koherentní tomografie	18
3.1 Typy OCT	19
3.1.1 Time domain	19
3.1.2 Spectral domain	20
3.2 Výstupní data OCT	21
4 Metody segmentace a rekonstrukce cévního řečiště sítnice	22
4.1 Metoda přizpůsobeného filtru	22
4.2 Metoda nárůstu regionu a analýzy rozsahu	22
4.3 Metoda klasifikace pixelu	23
4.4 Metoda založená na hledání trojúhelníkového pletiva	23
5 Praktická část	25
5.1 Popis dat	26
5.2 Projekční snímek	27
5.2.1 Hledání průměru	28
5.2.2 Hledání minima	29
5.2.3 Úprava kontrastu snímku a prahování	30
5.2.4 Interpolace	31
5.3 Detekce cév	31
5.3.1 Určení prahové hodnoty	34
5.4 Zobrazení	35
6 Diskuze	37

7 Závěr	40
Literatura	41
Seznam symbolů, veličin a zkratk	45
Seznam příloh	46
A Výsledky segmentací jednotlivých sad	47
B Prokládání jasového profilu Gaussovou křivkou	53
C Obsah DVD	56

SEZNAM OBRÁZKŮ

2.1	Anatomie oční koule (převzato z [2]).	12
2.2	Vrstvy sítnice (převzato z [5]).	14
2.3	Zdravé oční pozadí (převzato z [7])	15
2.4	Oční pozadí pacienta postiženého glaukomem (převzato z [8]).	16
2.5	Oko postižené diabetickou retinopatií. (převzato z [10])	16
2.6	Suchá VPMD (převzato z [12])	17
2.7	Vlhká VPMD (převzato z [13])	17
3.1	Michelsonův interferometr (převzato z [16])	18
3.2	Princip time domain OCT (převzato z [17])	19
3.3	Princip spectral domain OCT (převzato z [17])	20
3.4	Typy skenů (převzato z [21])	21
4.1	Tvorba přibližného 3D modelu cévního řečiště (převzato z [21]). (a) Původní obraz. (b) Obraz (a) doplněný o vyznačené vrstvy sítnice a žlutou barvou jsou zaznačeny výskyty cév. (c) První detekované cévy. (d) Vykreslení trojúhelníkového pletiva přibližného modelu cévního řečiště.	24
4.2	Výsledný přesný 3D model cévního řečiště (převzato z [27])	24
5.1	Vývojový diagram použité metody.	25
5.2	Ukázkový snímek ze sady 96335 se zobrazenými hranicemi vrstev (červeně - membrana limitans interna, zeleně - vrstva nervových vláken, žlutě - pigmentový list).	27
5.3	Příklad snímku ze sady 96352. Pravá strana sítnice je zahnutá, proto by průměrování mezi nejvyšším bodem vrstvy nervových vláken (zeleně) a nejnižším bodem pigmentového listu (žlutě) zkreslovaly tmavé oblasti mimo sítnici.	28
5.4	Interpolovaný snímek průměrných hodnot B-skenu.	29
5.5	Interpolovaný snímek minimálních hodnot B-skenu.	29
5.6	Úprava kontrastu pomocí lineární transformace.	30
5.7	Výsledný projekční binární snímek ze sady 96335.	30
5.8	Interpolovaný snímek (sada 91931).	31
5.9	Interpolovaný snímek (sada 96335).	31
5.10	Jasové profily šesti vybraných cév v sadě 96335. Deformaci jasového profilu <i>a</i> způsobil skok v hranici vrstvy nervových vláken. Jasové profily <i>b</i> , <i>c</i> , <i>d</i> , <i>e</i> odpovídají teorii. Poslední jasový profil <i>f</i> odpovídá Gaussově křivce jen částečně, pravděpodobně zde došlo k pozdní detekci začátku cévy.	32

5.11	Jasové profily šesti vybraných artefaktů v sadě 96335. Jasový profil <i>a</i> odpovídá místu, které bylo detekováno pravděpodobně díky vysokému výskytu šumu. Profily <i>b</i> , <i>d</i> , <i>e</i> odpovídají stínům, které pravděpodobně představují cévy v podélném (nikoli příčném) řezu. Jasový profil <i>c</i> zobrazuje oblast výstupu očního nervu, ve které se vyskytuje větší množství cév. Jasový profil <i>f</i> zobrazuje místo detekované na konci skenu (jeho okraj)	33
5.12	Histogram hodnot r^2 sady 90790, s vyznačenou hodnotou získanou pomocí Otsuho metody (červeně).	34
5.13	Prostorové zobrazení výsledku segmentace cév (sada 96335).	35
5.14	Projekční snímek s vyznačenými cévami, jež byly detekovány (sada 96335)	36
5.15	Zobrazení středu detekovaných cév (modře) v odpovídajícím B-skenu (sada 96335)	36
A.1	Segmentované cévy sady 31608.	47
A.2	Segmentované cévy sady 70864.	47
A.3	Segmentované cévy sady 70870.	48
A.4	Segmentované cévy sady 71084.	48
A.5	Segmentované cévy sady 90790.	49
A.6	Segmentované cévy sady 91931.	49
A.7	Segmentované cévy sady 96250.	50
A.8	Segmentované cévy sady 96335.	50
A.9	Segmentované cévy sady 96336.	51
A.10	Segmentované cévy sady 96352.	51
A.11	Segmentované cévy sady 98410.	52
B.1	Proložení jasového profilu (modře) Gaussovou křivkou (červeně) s velkou chybou.	53
B.2	Proložení jasového profilu (modře) Gaussovou křivkou (červeně) s velkou chybou.	53
B.3	Proložení jasového profilu (modře) Gaussovou křivkou (červeně) s malou chybou. Oscilace v profilu jsou způsobeny faktem, že se jedná o cévu v podélném řezu.	54
B.4	Proložení jasového profilu (modře) Gaussovou křivkou (červeně) s malou chybou. Oscilace v profilu jsou způsobeny artefaktem, jehož původ není znám.	54
B.5	Proložení jasového profilu (modře) Gaussovou křivkou (červeně) s malou chybou.	55
B.6	Proložení jasového profilu (modře) Gaussovou křivkou (červeně) s malou chybou.	55

SEZNAM TABULEK

5.1	Parametry sad	26
6.1	Vady ovlivňující kvalitu výsledné segmentace	37

1 ÚVOD

Optická koherentní tomografie (OCT) je relativně nová neinvazivní, diagnostická technika, která umožňuje detekci některých očních onemocnění v raném stádiu. Tato onemocnění nejčastěji způsobují nevratné změny sítnice, které mohou vyústit až ve slepotu. Pomocí OCT můžeme zobrazovat mikrostruktury až do hloubky 3 mm s rozlišením 3 μm (ultrahigh-resolution oční OCT). Výstupní data z OCT nejčastěji získáváme ve formě 2D snímků, seskládáním těchto snímků do jedné sady však obdržíme 3D sken, který je vhodný pro tvorbu modelů sítnice a jejích struktur.

Využití OCT nalezneme zejména v oftalmologii, ale také v dermatologii, gynekologii, neurologii, dokonce i v průmyslu. Výhodou této technologie je její vysoké rozlišení, rychlost akvizice dat a možnost získávání hloubkových snímků, aniž bychom museli provádět biopsii.

Cílem této práce je seznámení s OCT, s daty které tato technologie produkuje a metodami segmentace cévního řečiště sítnice v objemových datech. Součástí práce je dále návrh i realizace zvolené metody segmentace cévního řečiště a diskuze výsledků testování metody na reálných datech.

2 TEORETICKÝ ÚVOD

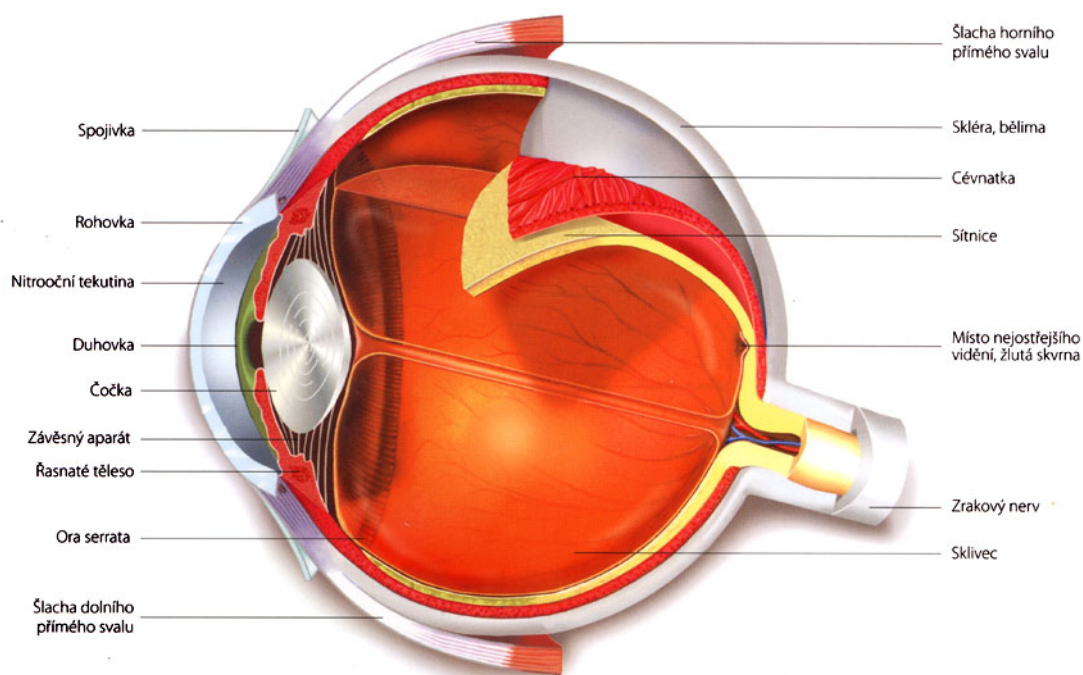
Pomocí zraku získáváme většinu informací o našem okolí. Jde o složitý proces, jehož podstatou je příjem a následné zpracování fotonů. Receptory jsou tyčinky a čípky, které nalezneme v hlavním orgánu zraku – oku.[1]

2.1 Anatomie oka

Oko je orgán, který nám umožňuje orientaci v prostoru, vnímání světla a barev. Světlo je elektromagnetické záření o vlnových délkách 390-790 nm, přičemž lidské oko je schopno vnímat pouze jeho část – viditelné světlo, jehož rozmezí je 400-760 nm. Oko dělíme na oční kouli a přídatné orgány oční. [3]

2.1.1 Oční koule

Oční koule (Obr. 2.1), která má průměr asi 24 mm, je uložena v očnici, kde je chráněna vrstvou tuku před nárazy. Stěna oční koule je tvořena třemi vrstvami: zevní, střední a vnitřní. Vnitřek oční koule vyplňuje rosolovité těleso – sklivec. [3]



Obr. 2.1: Anatomie oční koule (převzato z [2]).

Zevní vrstva obsahuje bělimu a rohovku. Bělina je pevná, bílá vrstva, umístěná na zadní části zevní vrstvy. V její přední části se upínají okoohybné svaly. Rohovka je oproti tomu součástí přední vrstvy, je průhledná a také bohatě inervována. Rohovka je taktéž jedním z optických médií oka.

Ve střední vrstvě rozlišujeme cévnatku, řasnaté tělísko a duhovku. Cévnatka je uložena v zadní části oka a obsahuje velké množství cév a pigmentových buněk. V přední části oka cévnatka přechází v řasnaté tělísko, na které se pomocí svaloviny připojuje čočka. Tato svalovina umožňuje změnu tvaru čočky, a tím také zajišťuje jednu z nejdůležitějších vlastností oka – akomodaci (zaostřování). Cévnatka dále přechází v duhovku. Duhovka má tvar mezikruží, je tvořena hladkým svalstvem a pigmentem, který určuje její barvu. V jejím středu je úzký otvor, kterým vstupují světelné paprsky dovnitř oční koule. Tento otvor nazýváme zornicí.

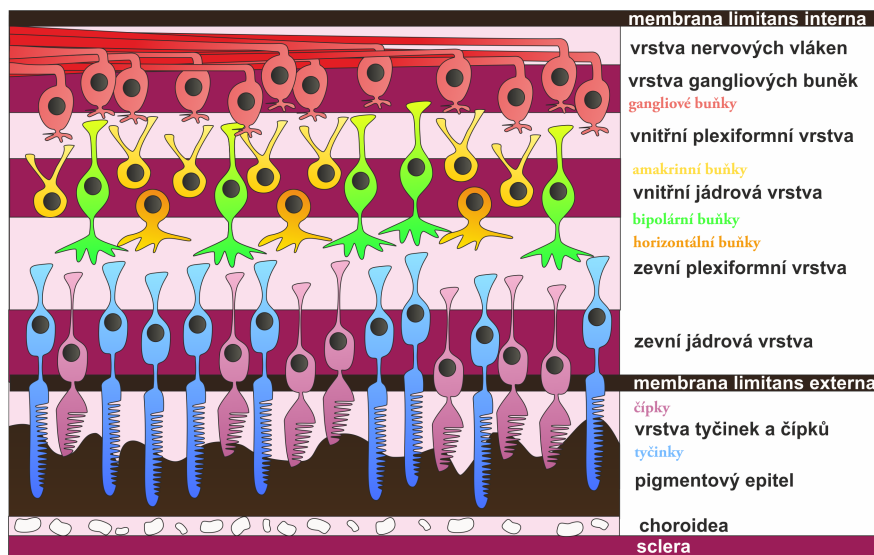
Hlavním prvkem vnitřní vrstvy oční koule je sítnice. V zadní části sítnice obsahuje fotoreceptory – tyčinky a čípky. V přední části nalezneme pouze pigmentové buňky. Z fotoreceptorů jsou nervové vzruchy přenášeny pomocí bipolárních a gangliových buněk k nervovým vláknům, která se spojují v jeden svazek zrakového nervu. Zrakový nerv vystupuje ze sítnice směrem k vnějším vrstvám oka. Toto místo, tak v důsledku absence fotoreceptorů, nazýváme slepou skvrnou. Opakem je tzv. žlutá skvrna (makula), která se nalézá zhruba v centrální části sítnice a obsahuje největší počet čípků. [4]

2.1.2 Přídatné orgány oční

Mezi přídatné orgány oční řadíme zejména okoohybné svaly, které zajišťují pohyb oční koule a zdvihají horní víčko. Dalšími přídatnými orgány jsou víčka, spojivka a ústrojí slzní. [3]

2.2 Fyziologie vidění

Vlastní světločivnou vrstvou oka je sítnice. Ta obsahuje několik vrstev, ve kterých jsou uložena nervová vlákna, gangliové, bipolární a horizontální buňky, tyčinky a čípky (viz Obr. 2.2). Poslední vrstvou je pigmentový list, který odděluje sítnici od cévnatky.

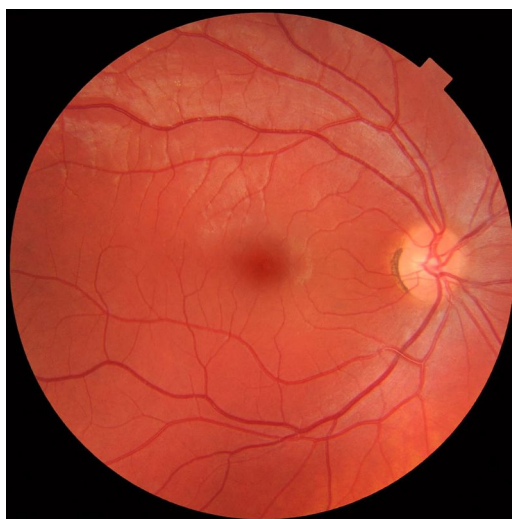

Obr. 2.2: Vrstvy sítnice (převzato z [5]).

Tyčinky a čípky jsou fotoreceptory, na kterých dojde při kontaktu určitého počtu fotonů k podráždění. Tyčinky, kterých na sítnici najdeme zhruba 120 milionů, umožňují vidění při nízkém osvětlení, jsou schopny adaptace na temno a k jejich podráždění stačí 1 foton. Čípky jsou na sítnici méně početné (cca 7 milionů), jsou určeny k detailnějšímu vidění při vyšším osvětlení a k jejich podráždění je třeba 5-7 fotonů. Při podráždění fotoreceptoru dojde k elektrochemické reakci mezi fotonem a rodopsinem. Výsledkem je hyperpolarizace horizontálních a případně i bipolárních buněk. Následně gangliové buňky zpracují informace o podnětu a přivedou je do vyšších zrakových center. [6]

2.3 Onemocnění oka

Jak již bylo řečeno, zrak je pro člověka nejdůležitějším smyslem, a proto jakékoli jeho omezení může způsobovat nemalé obtíže. Velký význam v diagnostice očních chorob má vyšetření očního pozadí, neboť poruchy, ke kterým dochází v zadním segmentu oka, mohou vést k nevratnému poškození nebo až ke ztrátě zraku. Příklad zdravého očního pozadí viz Obr. 2.3.



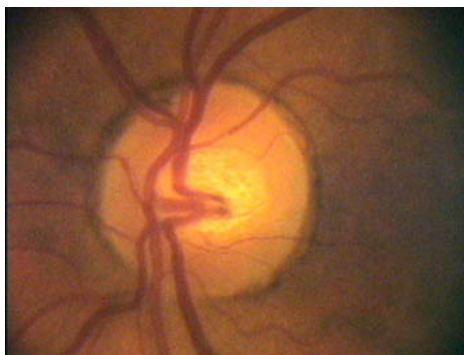Obr. 2.3: Zdravé oční pozadí (převzato z [7])

2.3.1 Glaukom

Glaukom (též známý jako zelený zákal) je onemocnění, při kterém dochází k degeneraci zrakového nervu (Obr. 2.4). Výsledkem může být zhoršení zraku nebo trvalá slepota. Hlavní příčinou glaukomu je zvýšený nitrooční tlak, který vzniká následkem nerovnováhy mezi tvorbou a vstřebáváním nitrooční tekutiny, produkované řasnatým tělískem. V důsledku většího množství tekutiny v oku dochází k poškození zrakového nervu, přičemž je toto poškození trvalé. Léčba glaukomu zahrnuje trvalé užívání kapek pro snížení nitroočního tlaku, případně laserovou nebo chirurgickou operací. [8]

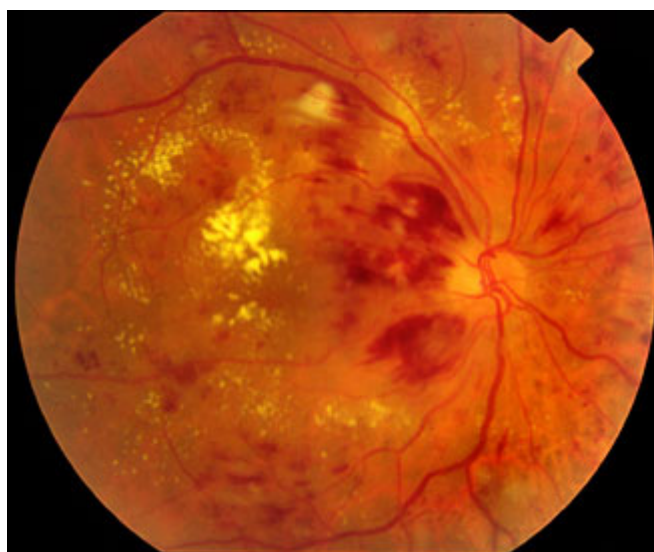2.3.2 Diabetická retinopatie

Jednou z možných komplikací cukrovky je diabetická retinopatie, která je způsobena změnami v cévách sítnice (Obr. 2.5). Vysoká hladina cukru může způsobovat narušení stěny, čímž dojde k prosakování krve nebo růstu nových cév na povrchu sítnice. Výsledkem může být únik krve do oka s následkem rozostření vidění (proliferativní



Obr. 2.4: Oční pozadí pacienta postiženého glaukomem (převzato z [8]).

retinopatie) nebo plazma může unikat do centra žluté skvrny s následkem jejího otoku (makulární edém). Léčba proliferativní retinopatie zahrnuje laserové zmenšení cév. Makulární edém léčíme taktéž laserovou operací, při níž se únik plazmy dostane pod kontrolu. [9]



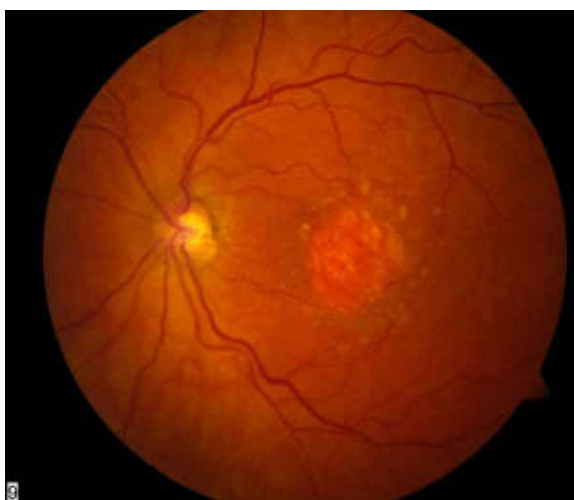
Obr. 2.5: Oko postižené diabetickou retinopatií. (převzato z [10])

2.3.3 Věkem podmíněná makulární degenerace

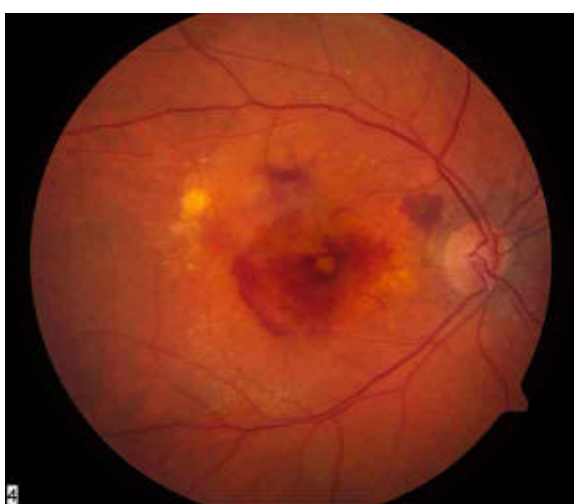
Příčinou věkem podmíněné makulární degenerace (VPMD) je poškození sítnice v místě žluté skvrny (makuly). V důsledku stárnutí organismu je omezen přísun kyslíku a živin pro sítnici, čímž dochází k postupnému odumírání buněk. Nejvíce je postižena žlutá skvrna, která zajišťuje centrální vidění. Onemocnění se vyskytuje nejčastěji u starších lidí, avšak rizikovými faktory je také kouření, obezita, světlá barva

duhovky, genetické faktory a další. U tohoto onemocnění rozlišujeme dvě formy – suchou a vlhkou.

Suchá forma (Obr. 2.6) se vyskytuje u 85-90 % pacientů, její průběh je pozvolný, avšak v pokročilé fázi může dojít až k celkovému výpadku zorného pole. Vlhká forma (Obr. 2.7) je méně častá, může se ale vyvinout ze suché formy. Její průběh je velmi rychlý (ke zhoršení dochází v průběhu několika týdnů). Kromě odumírání buněk zde dochází k prorůstání nových cév pod sítnicí a následné prosakování krve do sítnice s následkem jejího otoku. Léčba VPMD se v současné době zaměřuje na tlumení jejího postupu. V případě vlhké formy zde existuje možnost potlačení růstu novotvořených cév. [11]



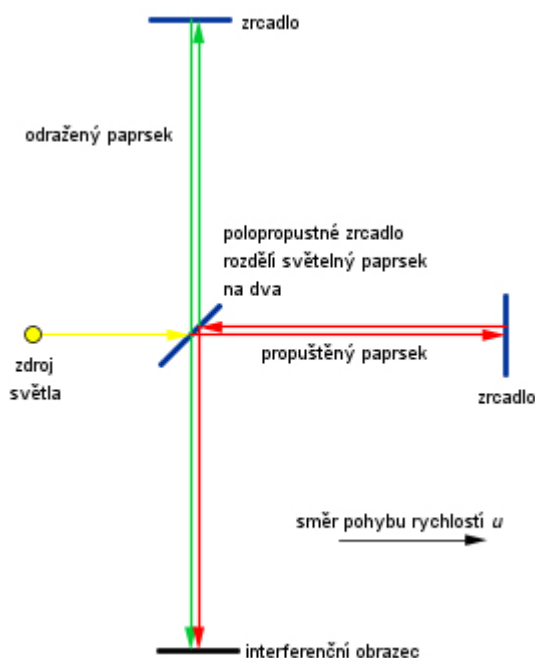
Obr. 2.6: Suchá VPMD (převzato z [12])



Obr. 2.7: Vlhká VPMD (převzato z [13])

3 OPTICKÁ KOHERENTNÍ TOMOGRAFIE

Optická koherentní tomografie (OCT) byla poprvé představena v roce 1991 a díky rychlému vývoji se od té doby stala důležitou zobrazovací technikou v medicíně. Princip OCT je založen na Michelsonově interferometru (Obr 3.1). Světlo vycházející ze zdroje, je rozděleno polopropustným zrcadlem na dva paprsky. Jeden míří do zobrazovaného vzorku, zatímco druhý do pohyblivého zrcadla. Nakonec dojde k měření interference odraženého paprsku od zobrazovaného vzorku a paprsku z referenčního zrcadla. Pohyb referenčního zrcadla je řízen počítačem tak, aby si paprsky odpovídaly, a tím zajistily přesné stanovení jak hloubky odrazu paprsku, tak jeho intenzity. [14, 15]



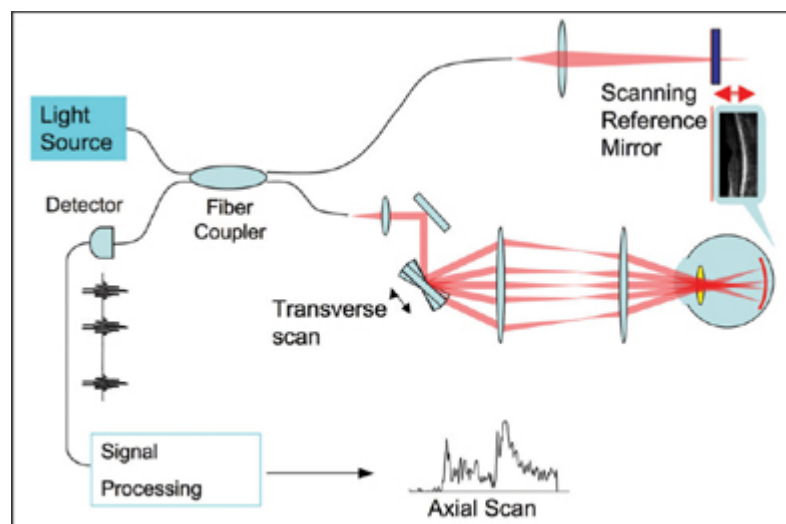
Obr. 3.1: Michelsonův interferometr (převzato z [16])

V roce 1996 došlo k uvolnění přístrojů první generace (TD-OCT) do běžné lékařské praxe. Dalším významným milníkem byl rok 2001, kdy byly poprvé prezentovány snímky z nové generace OCT (SD-OCT). Využití optické koherentní tomografie dnes najdeme nejen v oftalmologii, ale i dermatologii, kardiologii, gynekologii a dalších odvětvích medicíny. [14, 15]

3.1 Typy OCT

3.1.1 Time domain

Time domain OCT (TD-OCT) je první generace OCT přístrojů, která pracuje na principu snímání v časové oblasti (Obr. 3.2).

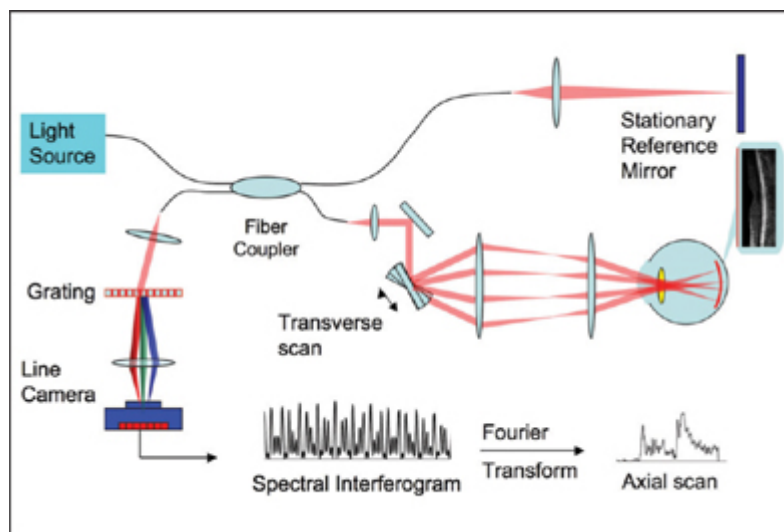


Obr. 3.2: Princip time domain OCT (převzato z [17])

Laserový (nebo nízko koherentní) paprsek projde skrz polopropustné zrcadlo, kde se rozdělí na dvě větve. První (referenční) větev paprsku pokračuje do zrcadla o známé vzdálenosti, druhá větev míří do zkoumaného vzorku, kde je rozptýlena a následně odražena od tkáňových struktur. Obě větve se vrací zpět do polopropustného zrcadla, kde se rekombinují za vzniku interferenčního obrazu na fotodetektoru. Aby došlo k rekombinaci paprsků, je třeba, aby jejich vzdálenost byla téměř stejná. Pro každý axiální sken je tudíž nutné změnit polohu referenčního zrcadla. Měření tedy probíhá v cyklech, přičemž výsledkem každého cyklu je jeden axiální sken. Pixely v axiálním skenu odpovídají intenzitě odraženého světla v dané pozici. Zároveň se snažíme dosáhnout co nejkratší vlnové délky nízko koherentního světla, abychom získali co nejvyššího rozlišení. [17, 18, 19]

3.1.2 Spectral domain

Spectral domain OCT (SD-OCT) je druhá generace OCT přístrojů. V některé literatuře se můžeme setkat s označením Fourier domain OCT (FD-OCT), protože informace o vzdálenosti získáme Fourierovou transformací odraženého světla. Princip (viz Obr. 3.3) je podobný jako u TD-OCT, ale způsob získání výsledného signálu se liší. [19]



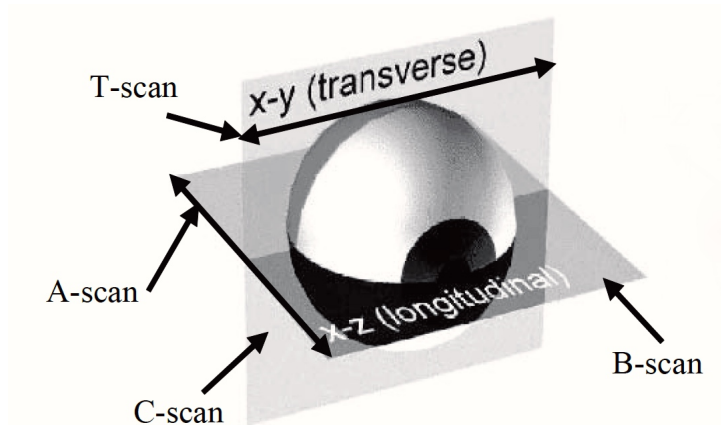
Obr. 3.3: Princip spectral domain OCT (převzato z [17])

Hlavním rozdílem oproti předchozí generaci je, že zde nenajdeme pohyblivé ale stacionární zrcadlo. Interferenční obrazec je pak rozdělen pomocí mřížky na jednotlivé frekvenční složky, které jsou detekovány pomocí řady fotodetektorů. Každá řada fotodetektorů je citlivá na jiný rozsah frekvencí. Po zpracování detekovaného signálu Fourierovou transformací jednotlivé frekvence odpovídají určitým hloubkám tkáně. Všechny pixely axiálního skenu jsou u SD-OCT získány současně, a proto je u tohoto typu přístrojů výrazně snížen skenovací čas. [17, 18, 19]

Oproti předchozí generaci, zde dosahujeme vyššího rozlišení, až 50-krát rychlejšího skenovacího času (mimo jiné díky absenci mechanických součástí) a méně artefaktů. Nevýhodou systému typu *spectral domain* je jeho výpočetní náročnost na zpracování a vyšší cena způsobená složitým detektorem. Přesto je tato generace nejvíce rozšířena v lékařské praxi. [18, 20]

3.2 Výstupní data OCT

OCT přístroje jsou schopny snímat ve čtyřech režimech – A-sken, B-sken, C-sken a T-sken (jejich zobrazení v kontextu oka viz Obr. 3.4). Základem je už zmíněný axiální sken (A-sken), který získáme měřením určitého bodu v z rovině (tj. do hloubky). Výsledný obraz nám tedy reprezentuje intenzitu odraženého světla určité vrstvy v konkrétním bodě. Pokud sesbíráme A-skeny v podélném směru, získáme 2D snímek sítnice – tzv. B-sken, který reprezentuje řez sítnice v určité rovině. B-sken můžeme získat i pomocí T-skeny tak, že nejprve získáváme intenzity odraženého světla jedné hloubky daného rozsahu (T-sken) a následně tyto skeny sesbíráme v příčném směru. Výhodou použití T-skeny oproti A-skeny je, že umožňuje použití vyšších energií a tím lepšího poměru signál/šum. Pomocí T-skeny je také možné získat C-sken, který zobrazuje 2D řez sítnicí v konkrétní hloubce. Spojením více B-skenů (popřípadě C-skenů) obdržíme 3D snímek. [21]



Obr. 3.4: Typy skenů (převzato z [21])

4 METODY SEGMENTACE A REKONSTRUKCE CÉVNÍHO ŘEČIŠTĚ SÍTNICE

Segmentace cévního řečiště sítnice je důležitá pro detekci očních onemocnění ovlivňujících samotnou stavbu jejího cévního řečiště (například hypertenzivní retinopatie a retinopatie nedonošených), ale také pro sledování vývoje onemocnění, které je vhodné sledovat v časových intervalech (mikroaneurismata) a pro lokalizaci optického disku i žluté skvrny. 3D segmentace nám navíc poskytuje informace o hloubce cév v sítnici, což pomáhá získat detailnější informace o okysličování sítnice. [22, 27]

4.1 Metoda přizpůsobeného filtru

Chaudri a kolektiv [23] zjistili, že rozložení odstínů šedi jednotlivých řezů cév sítnice má profil intenzity, který může být aproximován Gaussovou křivkou. Pro samotnou detekci cév slouží dvourozměrný přizpůsobený filtr. Segmenty cév v různých směrech jsou detekovány konvolucí obrazu s otočenou verzí přizpůsobeného filtru. Výsledný obraz může být prahován za vzniku binárního vyjádření cévního řečiště. Metoda byla použita na snímky získané pomocí fundus kamery a její nevýhodou je, že v oblasti optického disku dochází k nasegmentování jeho okrajů, přestože se nejedná o cévy. [22]

4.2 Metoda nárůstu regionu a analýzy rozsahu

K charakterizaci cév jsou v této metodě použity dva znaky – velikost gradientu intenzity obrazu $|\nabla(I)|$ a *síla hřebene* v různých rozsazích. *Síla hřebene* je dána výpočtem absolutní hodnoty nejvyššího vlastního čísla $|\lambda_1|$ matice druhých derivací intenzity obrazu. Abychom vyrovnali rozdíly v tloušťce cévy skrz celou sítnici, oba znaky normalizujeme faktorem intenzity rozsahu s .

Histogramy obou znaků jsou pak dále využity v metodě nárůstu regionu, kde jednotlivé pixely třídíme do skupin „céva“, „bez cévy“. Toho je dosaženo střídáním narůstajících regionů cév a pozadí a snižováním prahů znaků po každé iteraci, dokud nejsou všechny pixely zařazeny do jedné z výše uvedených skupin. Stejně jako u předchozí metody i zde dochází k nadbytečné segmentaci v oblasti optického disku. Metoda byla použita na snímcích z fundus kamery. [22, 24]

4.3 Metoda klasifikace pixelu

Metoda představena Niemeijerem a kolektivem [25] začíná jednorázovou fází učení. Pro každý pixel v sadě 5 tréninkových projekcí se vytvoří vektor 20 000 trénovacích vzorků. Znaky získané z každého obrazu L se skládají z hodnot derivací až 2. řádu Gaussova filtru (např.: $L, L_x, L_y, L_{xx}, L_{xy}, L_{yy}$) s váhami $w=1,2,4,8,16$ pixelů, rozšířeními o hodnoty šedi pixelů nefiltrovaného obrazu. Celkově se tedy jedná o 31 znaků ($5 \times 6 + 1$), které jsou normalizovány do stavu s nulovým průměrem a jednotkovým rozptylem. Každému vzorku je tak přiřazeno označení „céva“, popřípadě „bez cévy“ podle shody s referenčním standardem. Poté následuje učení kNN ($k=31$) klasifikátoru, který je učen označenými vektory znaků. Po fázi učení je klasifikátor použit k hodnocení pixelů obrazu, ve kterém chceme cévy segmentovat.

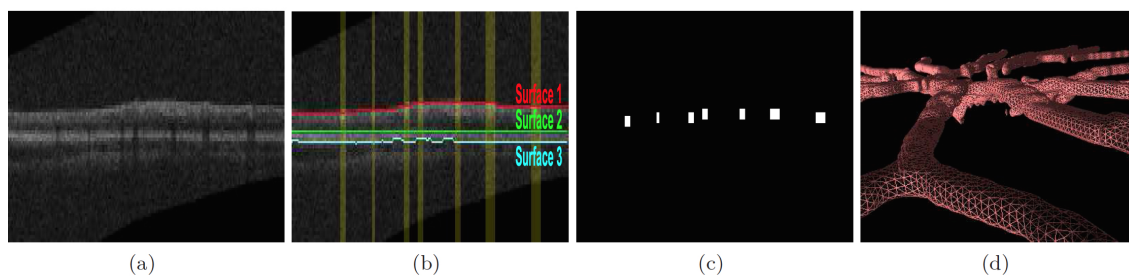
Metoda byla aplikována jak na snímky z fundus kamery, tak snímky z optické koherentní tomografie. Její nevýhodou je, že oproti předchozím uvedeným, v oblasti optického disku dochází k nedostatečné detekci cév, což způsobuje absenci některých úseků cév. [22]

4.4 Metoda založená na hledání trojúhelníkového pletiva

Metoda založená na hledání trojúhelníkového pletiva [27] má oproti předchozím uvedeným metodám tu výhodu, že v okolí optického disku je detekce cév relativně přesná (metoda byla aplikována na snímcích z OCT). Jejím principem je vyhledávání v oblasti grafu na základě trojúhelníkového pletiva.


Abychom tuto metodu mohli použít, je třeba si vytvořit trojúhelníkové pletivo přibližného 3D modelu cévního řečiště. Souřadnice cévního řečiště jsou získány z projekčního snímku OCT, který byl získán průměrováním dat v rovině z . Dále vytvoříme mapu pravděpodobného výskytu cév z projekčního snímku pomocí pixelového klasifikátoru s učitelem. Výsledný obraz prahujeme a odstraníme artefakty v podobě malých oblastí. K detekci prvních cév dojde v případě, že dojde k průsečíku mezi 2D segmentovanými cévami a přibližné z pozice cév. Následuje vykreslení trojúhelníkového pletiva a jeho vyhlazení (viz Obr. 4.1).

Pomocí metody vyhledávání v oblasti grafu na základě trojúhelníkového pletiva převedeme přibližný model cévního řečiště na model přesný. Nejprve převzorkujeme přibližný model pomocí trilineární interpolace. Nákladová funkce se skládá z normalizované a invertované velikosti gradientu projekčního a izotropního snímku. Velikost gradientu projekčního snímku zajišťuje zlepšení odezvy v okrajových oblastech sítnice. Gradienty následně normalizujeme. Pomocí těchto gradientů nakonec



Obr. 4.1: Tvorba přibližného 3D modelu cévního řečiště (převzato z [21]). (a) Původní obraz. (b) Obraz (a) doplněný o vyznačené vrstvy sítnice a žlutou barvou jsou zaznačeny výskyty cév. (c) První detekované cévy. (d) Vykreslení trojúhelníkového pletiva přibližného modelu cévního řečiště.

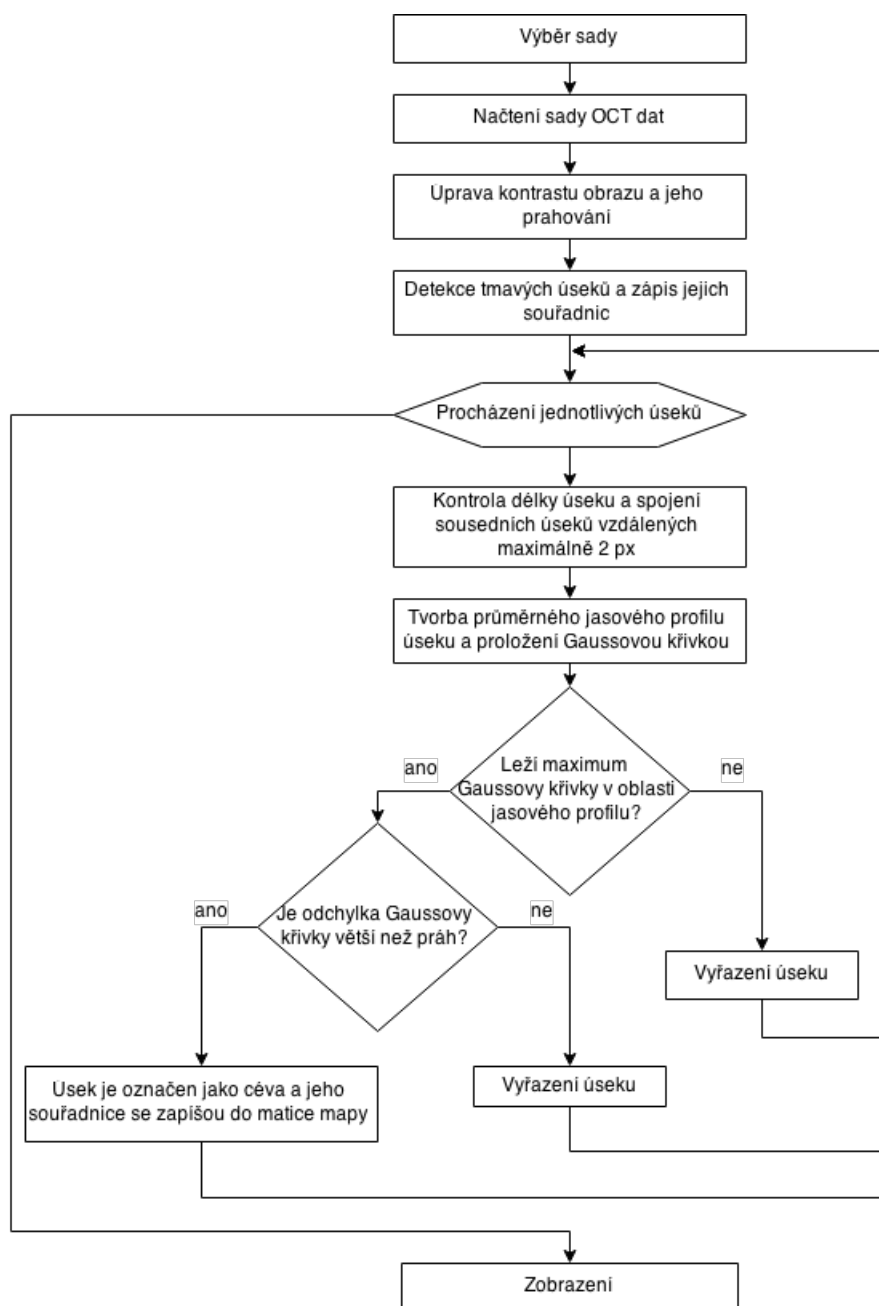
detekujeme optimální povrch cévního řečiště, následně povrch vyhladíme průměrem sousedních vrcholů a získáme tak přesný 3D model cévního řečiště (viz Obr. 4.2).



Obr. 4.2: Výsledný přesný 3D model cévního řečiště (převzato z [27])

5 PRAKTICKÁ ČÁST

Součástí této bakalářské práce je návrh a implementace metody pro segmentaci cévního řečiště v 3D datech z optického koherentního tomografu. Následuje testování navržené metody na 11 sadách dat.



Obr. 5.1: Vývojový diagram použité metody.

Metoda použitá v této práci (její vývojový diagram viz Obr. 5.1) je založená na vytvoření projekčního snímku pomocí vhodného přístupu (hledání minima, mediánu nebo průměru). Tento projekční snímek je dále prahován. Vznikne binární projekční snímek (hodnoty 1 nebo 0), podle toho zda se jedná o možnou cévu (0), nebo pozadí (1). Následně je prováděna detekce tmavých úseků a na základě třídících parametrů se porovnává, zda se jedná o cévu nebo artefakt. Výsledek je pak zobrazen jedním ze tří typů zobrazení, které si uživatel zvolí.

Program `Segmentace.m` byl vytvořen v programovacím prostředí Matlab verze 2014b na operačním systému OS X (verze 10.10.3). Jeho kompatibilita byla ověřena na operačním systému Windows 7 v programovacím prostředí Matlab verzí 2014b a 2015a.

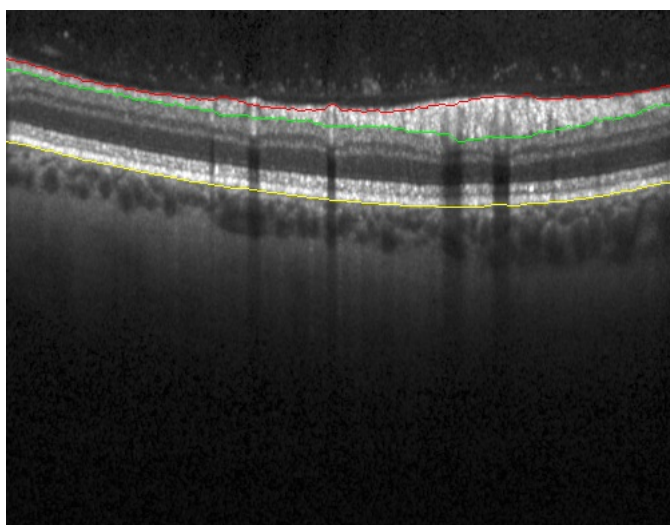
5.1 Popis dat

K dispozici je 11 sad snímků sítnice z OCT (jejich parametry viz Tab. 5.1). B-skeny sedmi sad mají velikost 496×513 pixelů, průměrná velikost pixelu je 0,0116 mm a vzdálenost jednotlivých B-skenů je průměrně 0,1229 mm. Každá z těchto sedmi sad obsahuje 61 skenů. Další tři sady obsahují 61 B-skenů o velikosti 496×768 . Velikost pixelu těchto skenů je průměrně 0,0113 mm a průměrná vzdálenost jednotlivých skenů je 0,1204 mm. Poslední sada obsahuje 121 B-skenů, vzdálených od sebe 0,0631 mm. Velikost pixelu B-skenů této sady je 0,0118 mm.

Tab. 5.1: Parametry sad

ID sady	výška skenu [px]	šířka skenu [px]	počet skenů	šířka pixelu [mm]	vzdálenost skenů [mm]	RPEman
30608	496	768	121	0,0118	0,0631	ano
70864	496	768	61	0,0122	0,1303	ne
70870	496	768	61	0,0105	0,1195	ne
71084	496	512	61	0,0122	0,1296	ano
90970	496	512	61	0,0115	0,1223	ne
91931	496	512	61	0,0112	0,1188	ne
96250	496	768	61	0,0112	0,1195	ano
96335	496	512	61	0,0114	0,1210	ano
96336	496	512	61	0,0114	0,1210	ano
96352	496	512	61	0,0116	0,1235	ano
98410	496	512	61	0,0117	0,1243	ne

Každému jednotlivému B-skenu je dostupný soubor metadat. Tato metadata obsahují informaci o umístění hranic, které oddělují jednotlivé vrstvy sítnice. Konkrétně se jedná o hranice membrány *limitans interna*, vrstvy nervových vláken a pigmentového listu (viz Obr. 5.2). Tyto hranice mohou být v metadatach dostupné ve dvou formách. Jednou formou je automaticky detekovaná hranice, druhou formou je manuálně upravená, původně automaticky detekovaná, hranice. Manuálně upravená hranice je u membrány *limitans interna* a vrstvy nervových buněk dostupná ve všech metadatových souborech, zatímco manuálně upravená hranice pigmentového listu je dostupná pouze v metadatových souborech šesti sad. To může, za předpokladu že automatická hranice nesprávně ohraničuje zájmovou oblast, způsobovat mírné odchylky při hledání vhodných hodnot pro projekční snímek.



Obr. 5.2: Ukázkový snímek ze sady 96335 se zobrazenými hranicemi vrstev (červeně - membrana limitans interna, zeleně - vrstva nervových vláken, žlutě - pigmentový list).

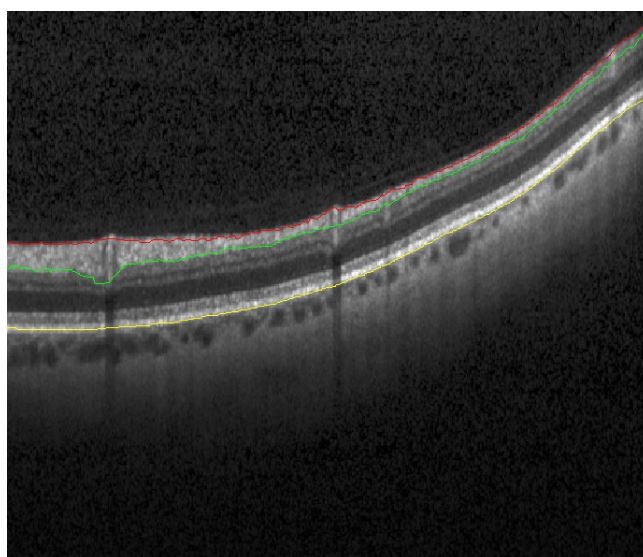
5.2 Projekční snímek

Pro segmentaci cévního řečiště je nutné si nejprve vhodnou metodou vytvořit projekční snímek. Ten je vytvořen tak, že po načtení B-skenů dané sady jsou načtena také jejich metadata, která obsahují informace o uložení vrstvy nervových vláken a pigmentového listu (viz Obr. 2.2). V rozmezí vybraných vrstev je následně provedeno hledání vhodných hodnot za účelem vytvoření projekčního snímku. Jako vhodná hodnota může posloužit minimální nebo průměrná hodnota intenzit pixelů v obraze. V rámci hledání vhodného přístupu byla vyzkoušena i mediánová hodnota, ta však dosahovala mnohem horších výsledků. Následují úpravy kontrastu a prahování

obrazu za zisku binárního projekčního snímku. Protože pixely výsledného snímku nejsou izotropní, je třeba snímek pro potřeby zobrazení interpolovat.

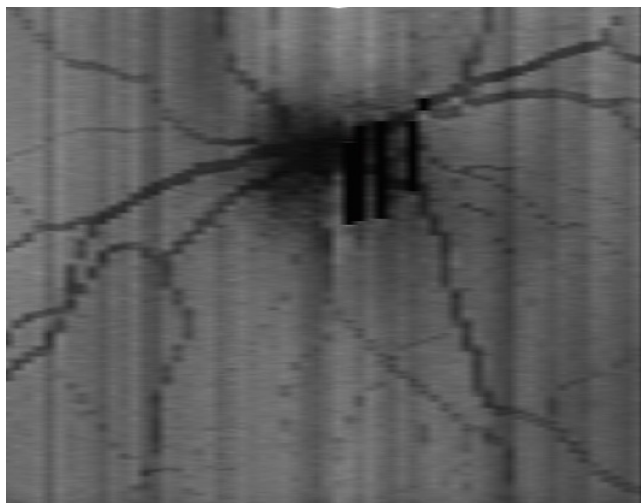
5.2.1 Hledání průměru

Protože některé skeny nezobrazují sítnici ideálně (její okraje byly velmi strmě zahnuté viz Obr. 5.3), je nutné pro každý sloupec B-skenu zajistit jeho vlastní rozmezí, ve kterém bude hledán průměr. Z tohoto důvodu, tak není možné provést průměr mezi maximální a minimální hodnotou hranic. Pro zajištění přesného rozmezí se tedy průměr hledá v každém sloupci každého B-skenu zvlášť, přičemž hranice oblasti se aktualizují pro každý snímek.



Obr. 5.3: Příklad snímku ze sady 96352. Pravá strana sítnice je zahnutá, proto by průměrování mezi nejvyšším bodem vrstvy nervových vláken (zeleně) a nejnižším bodem pigmentového listu (žlutě) zkreslovaly tmavé oblasti mimo sítnici.

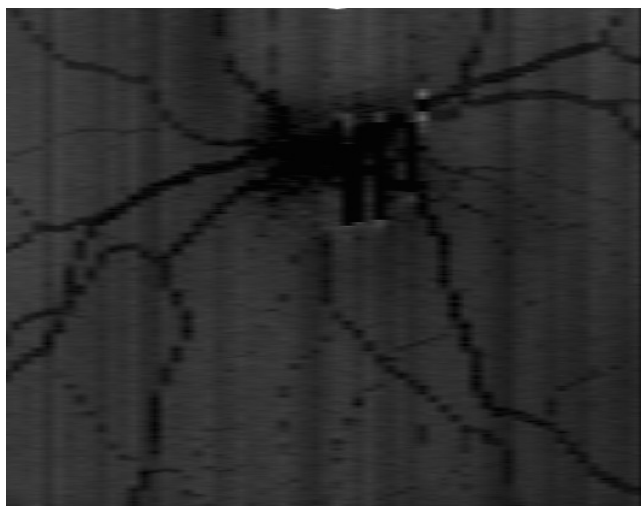
Výsledný projekční snímek (Obr 5.4) je velice podobný snímku, který je získán metodou hledání minima (Obr. 5.5), avšak při dalším zpracování dosahoval viditelně horších výsledků, než u metody hledání minima.



Obr. 5.4: Interpolovaný snímek průměrných hodnot B-skenu.

5.2.2 Hledání minima

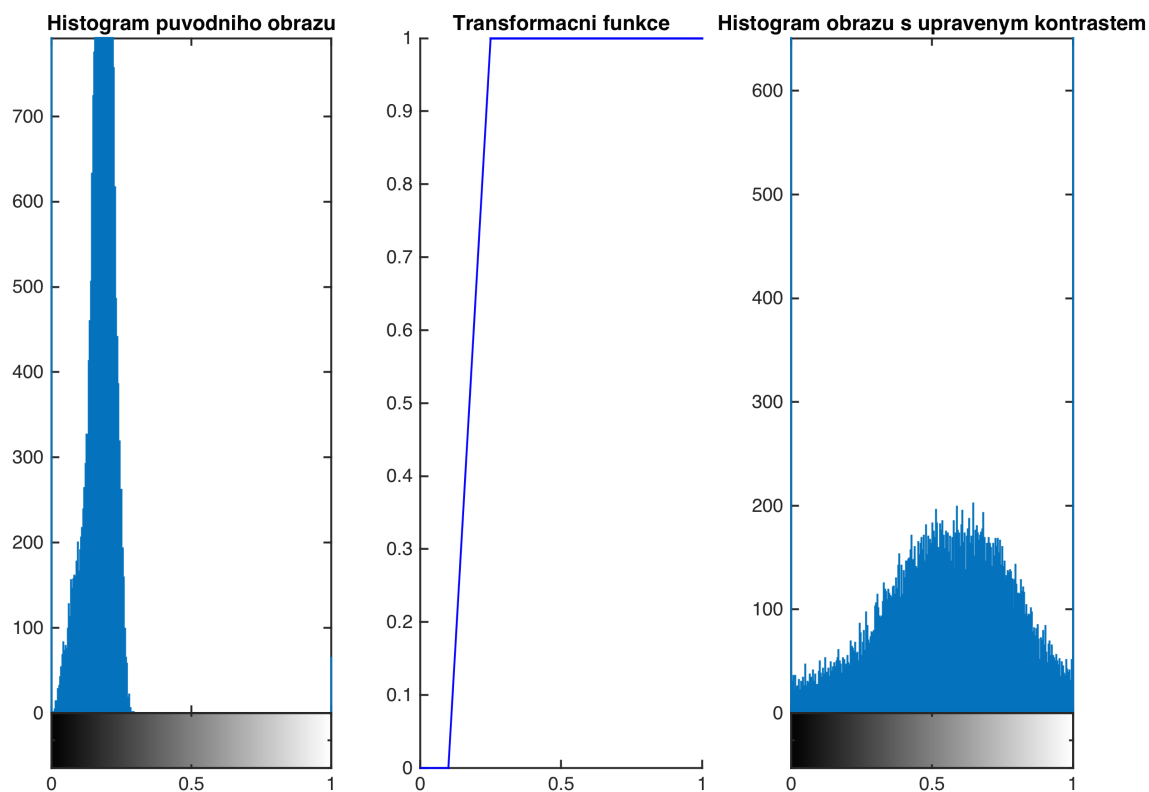
Minimální hodnota byla hledána stejně jako v předchozím případě cyklicky, v každém jednotlivém sloupci každého B-skenu zvlášť. Hranice jsou taktéž aktualizovány pro každý snímek. Výsledný obraz (Obr. 5.5) je následně použit jako výchozí snímek pro úpravu kontrastu a další operace, jejímž výsledkem je finální projekční snímek.



Obr. 5.5: Interpolovaný snímek minimálních hodnot B-skenu.

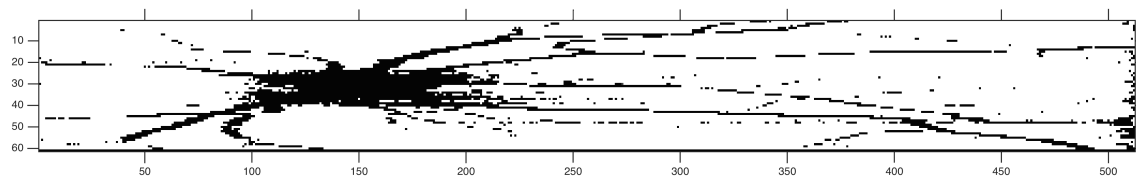
5.2.3 Úprava kontrastu snímku a prahování

Pro další zpracování je nutné, aby byla distribuce odstínů šedi co nejrovnoměrnější. Protože tomu tak při běžném snímání není, je nutné provést korekci kontrastu pomocí lineární transformace (viz Obr. 5.6). [28]



Obr. 5.6: Úprava kontrastu pomocí lineární transformace.

Takto získaný obraz je následně prahován na binární hodnoty (0, 1). Prahová hodnota je zvolena na základě úvahy, že cévy pokrývají přibližně 15 % obsahu snímku. Hodnoty intenzity jasu pixelů se tedy seřadí od nejmenších po největší a je zvolena ta hodnota, která odpovídá 15 % počtu všech hodnot. Výstupem je konečný binární snímek (Obr. 5.7). [29]



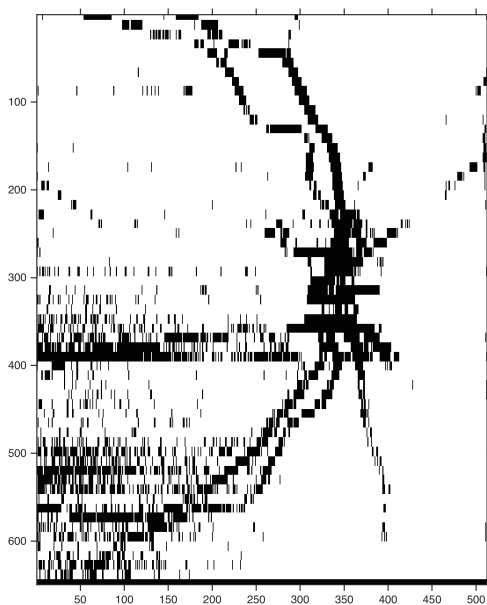
Obr. 5.7: Výsledný projekční binární snímek ze sady 96335.

5.2.4 Interpolace

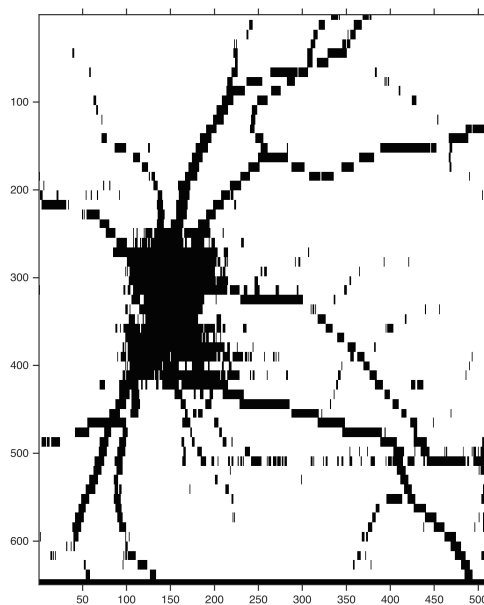
B-skeny dodaných sad byly snímány ve větších rozestupech, než je velikost pixelu 2D snímku. Pro potřeby zobrazení je tedy vhodné provést interpolaci dat, aby projekční snímek odpovídal skutečným rozměrům. Interpolace je přibližně desetinnásobná a její velikost se spočítá automaticky pro každou sadu B-skenů.

Při interpolaci v některých sadách došlo k rozšíření artefaktů, které se projevují jako tmavá pole, táhnoucí se ve směru osy y (viz Obr. 5.8). Je možné tyto artefakty částečně eliminovat změnou prahové hodnoty při prahování nebo změnou parametrů při transformaci kontrastu, ale pokud jsou data ve větší míře poškozena, výsledný snímek přesto tyto artefakty obsahuje. Poměrně dobrého výsledku bylo dosaženo u sady *96335*, kde v důsledku interpolace byly prodlouženy většinou jen cévy (Obr. 5.9), ale protože tyto dopočítané úseky nemusí odpovídat polohám cév, nelze s interpolovaným snímkem dále pracovat.

Výsledný snímek je tak určen pouze pro zobrazovací účely, nikoli pro další operace.



Obr. 5.8: Interpolovaný snímek (sada *91931*).



Obr. 5.9: Interpolovaný snímek (sada *96335*).

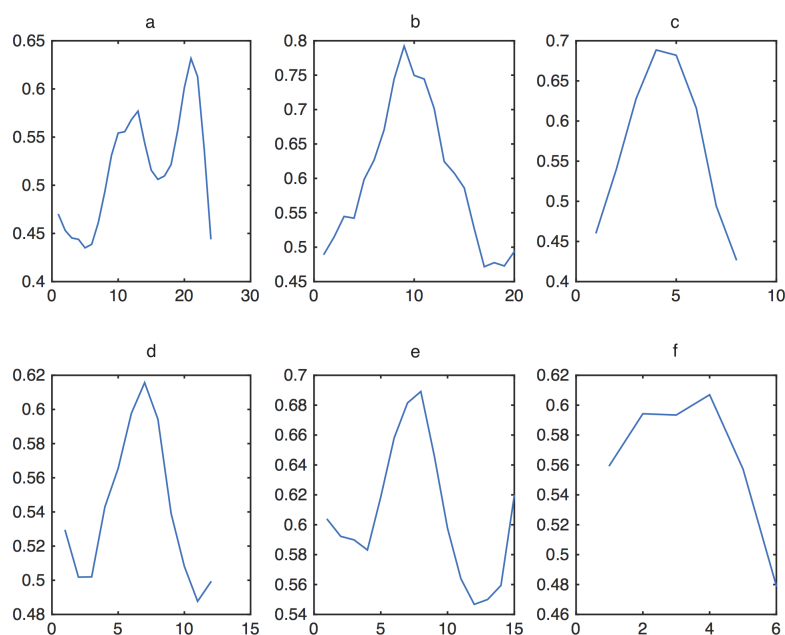
5.3 Detekce cév

Výsledkem předchozích operací je binární (neinterpolovaný) projekční snímek, kde tmavé úseky odpovídají cévnímu řečišti a artefaktům, bílé plochy (jejich hodnota odpovídá jedné) značí pozadí. Snímek je proto procházen po sloupcích a pokaždé, když

je detekován tmavý úsek, uloží se jeho počáteční a koncové souřadnice. Následně je kontrolována délka detekovaných úseků.

Mezi detekované úseky patří cévy, stíny jejichž původ není zcela znám, tmavá pole vzniklá v oblasti výstupu zrakového nervu nebo v důsledku nahromadění šumu ve směru osy y daného skenu. Pokud se jedná o velmi krátký úsek (kratší než 3 pixely), lze předpokládat, že se nejedná o cévu, ale o falešnou detekci způsobenou šumem. Naopak úseky delší než 30 pixelů (určeno pozorováním) obsahují většinou výstup zrakového nervu. Eliminací těchto dvou kategorií zůstanou pouze úseky velikosti, která odpovídá cévám. Dalším krokem je kontrola vzdálenosti sousedních úseků. Zde lze předpokládat, že pokud je jejich vzdálenost kratší než 3 pixely, jedná se o tentýž úsek, a proto je vhodné tyto dva úseky spojit.

Zkontrolované úseky jsou následně hledány v jednotlivých B-skenech, kde dochází k průměrování hodnot pixelů mezi membránou *limitans interna* a vrstvou nervových vláken. Výsledkem průměrování jsou průměrné jasové profily jednotlivých detekovaných úseků.



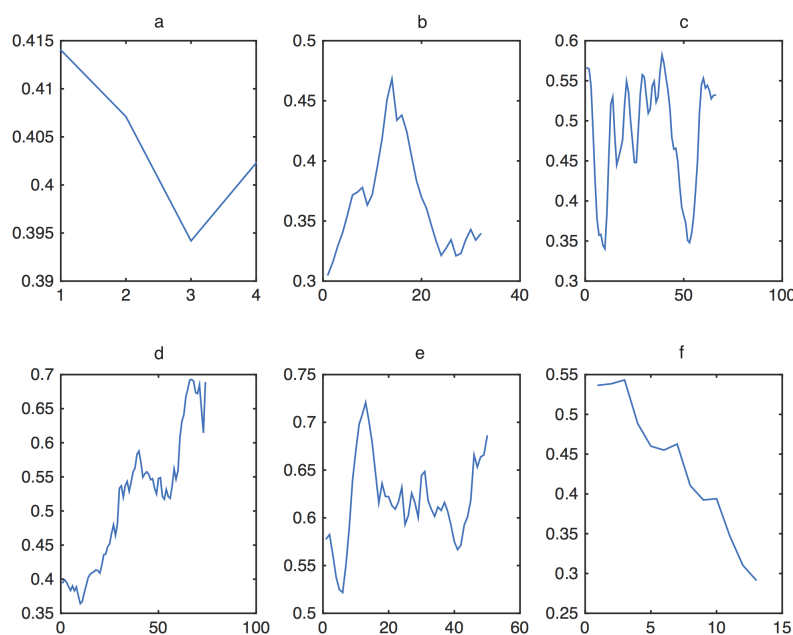
Obr. 5.10: Jasové profily šesti vybraných cév v sadě 96335. Deformaci jasového profilu a způsobil skok v hranici vrstvy nervových vláken. Jasové profily b , c , d , e odpovídají teorii. Poslední jasový profil f odpovídá Gaussově křivce jen částečně, pravděpodobně zde došlo k pozdní detekci začátku cévy.

Jak bylo řečeno v kap. 4.1 jasový profil by měl ideálně odpovídat Gaussově křivce (její rovnice viz 5.1). Gaussova křivka je charakterizována střední hodnotou μ , která určuje pozici maxima, směrodatnou odchylkou σ^2 , vyjadřující šířku křivky na obě

strany směrem od střední hodnoty a koeficienty e (Eulerovo číslo), a (vyjadřující výšku maxima křivky) a x .

$$f(x) = ae^{-\frac{(x-\mu)^2}{\sigma^2}} \quad (5.1)$$

Chaudriho teorie byla otestována na vybraných úsecích, u kterých bylo jednoznačné, zda se jedná o cévu v příčném řezu, nebo artefakt. Jasové profily cév, až na výjimky, skutečně odpovídají Gaussově křivce (viz Obr. 5.10, mírné odchylky v podobě neúplnosti aproximované Gaussovy křivky lze přikládat tomu, že nebyly správně detekovány okraje dané cévy). Výsledné jasové profily artefaktů lze vidět na Obr. 5.11. Další postup tedy zahrnuje prokládání každého jasového profilu detekovaného úseku Gaussovou křivkou a následuje samotné třídění na cévy a artefakty. Aby mohla Gaussova křivka být co nejpřesněji proložena, je nutné podmínit, že jasový profil musí obsahovat minimálně tři nenulové hodnoty, ze kterých se zjistí optimální průběh křivky.



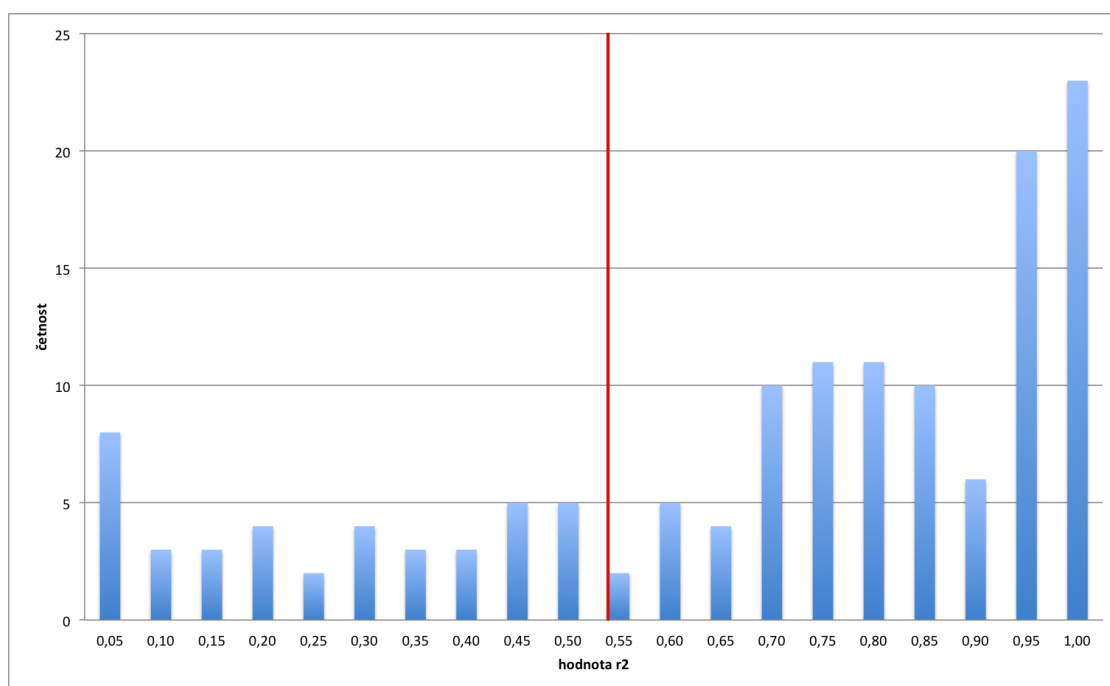
Obr. 5.11: Jasové profily šesti vybraných artefaktů v sadě 96335. Jasový profil a odpovídá místu, které bylo detekováno pravděpodobně díky vysokému výskytu šumu. Profily b , d , e odpovídají stínům, které pravděpodobně představují cévy v podélném (nikoli příčném) řezu. Jasový profil c zobrazuje oblast výstupu očního nervu, ve které se vyskytuje větší množství cév. Jasový profil f zobrazuje místo detekované na konci skenu (jeho okraj)

Při třídění na cévy a artefakty hraje rozhodující roli fakt, jestli při aproximaci Gaussovy křivky bylo dosaženo jejího maxima v rozsahu hodnot jasového profilu

a dále hodnota spolehlivosti r^2 . Pokud jasový profil odpovídá cévě, maxima Gaussovy křivky bude pravděpodobně dosaženo v okolí středu cévy. Protože však krajní úseky cév nebyly v některých případech přesně detekovány, byla podmínka omezena pouze na přítomnost maxima v oblasti jasového profilu. Hodnota spolehlivosti odráží věrnost aproximace – čím větší je její hodnota, tím více jsou si Gaussova křivka a jasový profil podobny. Odlíšení cév od artefaktů je určeno prahovou hodnotou r^2 .

5.3.1 Určení prahové hodnoty

Prahová hodnota r^2 byla zjištěna zpětně z odchylek všech Gaussových křivek, které splnily podmínku výskytu maxima v oblasti jasového profilu. Z takto vybraných odchylek byla vybrána hodnota vestavěnou funkcí založenou na Otsuho metodě [30]. Kontrola, která byla provedena tvorbou histogramu hodnot spolehlivosti zjistila, že takto zjištěný práh přibližně odpovídá očekávanému místu výskytu, a že změna prahu o $\pm 0,1$ výsledek segmentace výrazně nemění. Příklad takového histogramu viz Obr. 5.12.



Obr. 5.12: Histogram hodnot r^2 sady 90790, s vyznačenou hodnotou získanou pomocí Otsuho metody (červeně).

Pokud jasový profil detekovaného úseku splňuje výše stanovené podmínky, je považován za cévu a do nulové 3D matice je pak zapsána na určené souřadnice hodnota 1. Číslo skenu, ve kterém byla céva objevena, odpovídá souřadnici ve směru

osy z . Souřadnici y získáme tak, že vybereme střední vzdálenost mezi membránou *limitans interna* a pigmentovým listem. Souřadnici ve směru osy x určíme v místě maxima jasového profilu. Detekované úseky, které nesplní stanovené podmínky, jsou vyřazeny jako artefakty.

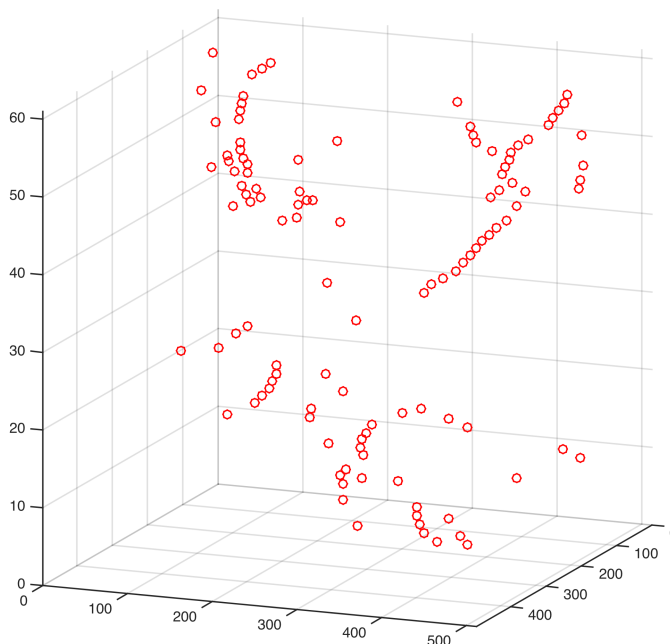
5.4 Zobrazení

Poslední částí programu je interpretace výsledků. Je možno si vybrat ze tří druhů zobrazení: 3D zobrazení středů detekovaných cév (Obr. 5.13), projekční snímek s vyznačenými cévami, které byly detekovány (Obr. 5.14) a zobrazení středů detekovaných cév v jednotlivých B-skenech (Obr. 5.15).

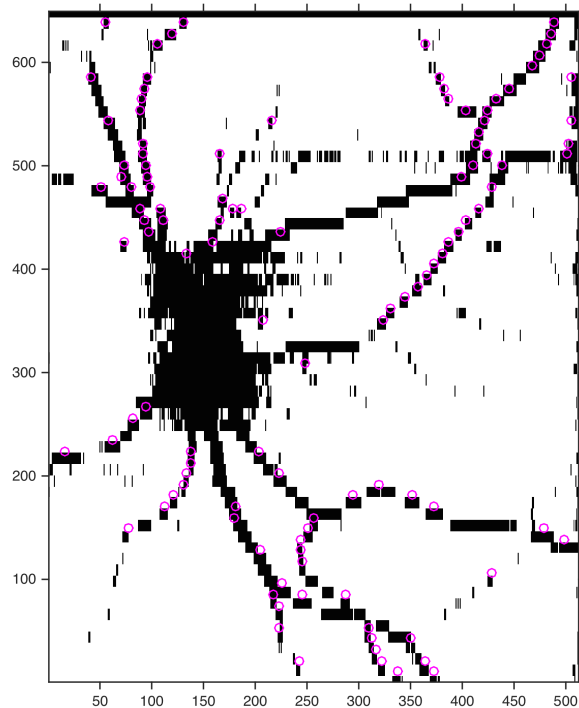
Všechny typy zobrazení využívají binární 3D matice. V případě 3D zobrazení dojde k vykreslení jedniček v 3D grafu o rozměrech původní matice.

U projekčního snímku dojde ke konverzi 3D matice na 2D matici, přičemž jedničky jsou vždy zachovány. Výsledný obraz je promítnut na projekční snímek. Při promítání na interpolovaný projekční snímek je nutno všechny souřadnice ve směru osy y vynásobit tolikrát, kolikrát byla provedena interpolace.

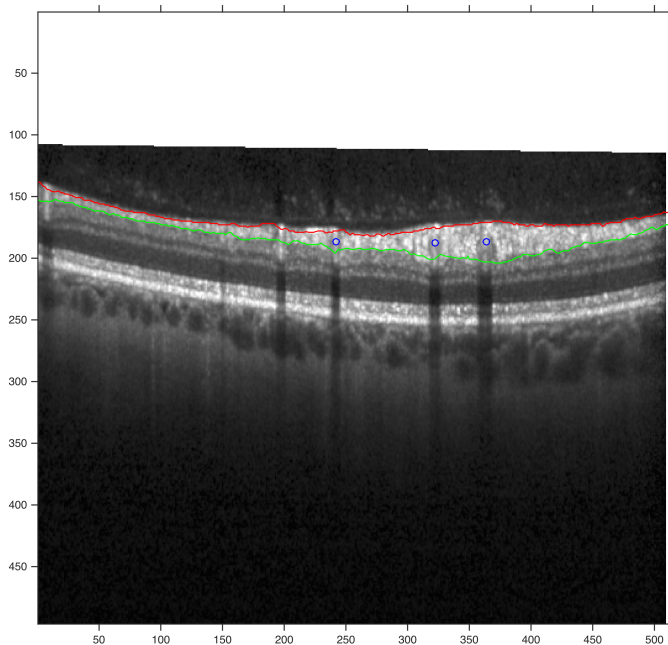
Poslední zobrazení prochází matici v řezech ve směru osy z a na odpovídající sken promítá polohy středů cév (jedniček).



Obr. 5.13: Prostorové zobrazení výsledku segmentace cév (sada 96335).



Obr. 5.14: Projekční snímek s vyznačenými cévami, jež byly detekovány (sada 96335)



Obr. 5.15: Zobrazení středu detekovaných cév (modře) v odpovídajícím B-skenu (sada 96335)

6 DISKUZE

Navržená metoda byla otestována na 11 dodaných sadách dat (jejich charakteristika viz Tab. 5.1) a lze říct, že její výsledky jsou uspokojivé.

Nejlepších výsledků bylo dosaženo u sady 96335 (viz Obr. A.8). Tato sada se od počátku jevila jako nejvhodnější pro prvotní testování metody, neboť neobsahuje větší množství šumu a sítnice je nasnímana v rovině (není přítomen sklon). Díky těmto skutečnostem je její náhledový snímek, až na výjimky, bez artefaktů, cévy jsou detekovány bez větších obtíží a výsledek segmentace je dobrý.

Naopak neuspokojivých výsledků bylo dosaženo u sady 31608 (viz Obr. A.1). B-skeny této sady jsou výrazně poškozeny šumem, který způsobil velké množství falešných detekcí. Eliminovat se je nepodařilo změnou parametrů při transformaci kontrastu, ani změnou prahu při převodu na binární obraz. Nejúčinnější metodou pro odstranění těchto falešných detekcí by bylo zahrnout do programu část, která by předzpracovávala B-skeny sad, se zaměřením na eliminaci šumu.

U zbylých sad jsou výsledky uspokojivé. Větší část úseků cév se podařilo detekovat, avšak zde došlo i k mnoha falešným detekcím. Množství těchto falešných detekcí je dáno například tím, jak moc byly B-skeny zasaženy šumem, zda byla sítnice snímána v rovině a jak přesně byly segmentovány vrstvy sítnice (viz Tab. 6.1).

Tab. 6.1: Vady ovlivňující kvalitu výsledné segmentace

ID sady	oblasti šumu v projekčním snímku	sklon sítnice	výsledek segmentace
30608	celý obraz	-	Obr. A.1
70864	vpravo nahoře	-	Obr. A.2
70870	uprostřed, pravý kraj	-	Obr. A.3
71084	vlevo uprostřed	-	Obr. A.4
90970	-	-	Obr. A.5
91931	vlevo dole, uprostřed	pravý kraj zvýšen	Obr. A.6
96250	nahoře uprostřed, vlevo uprostřed	-	Obr. A.7
96335	-	-	Obr. A.8
96336	vlevo uprostřed	pravý kraj zvýšen	Obr. A.9
96352	vlevo dole	pravý kraj zvýšen	Obr. A.10
98410	vpravo		Obr. A.11

Nesprávná detekce, která je v různé míře přítomna ve všech testovaných sadách, je způsobena převážně kombinací několika faktorů. Prvním faktorem je špatné nasnímání dat. Při získávání dat je nutná plná spolupráce pacienta, jehož pohyby

způsobují mimo jiné šum, který negativně ovlivňuje procesy hledání průměru a minima.

Dalším důležitým krokem je správné nasegmentování vrstev sítnice. Jsou-li výsledky automatické segmentace nepřesné, je třeba je manuálně upravit. Pokud totiž nastane skok pouze v jedné hranici, dojde k lokálnímu zúžení prostoru mezi hranicemi a minimum (nebo průměr) je pak hledáno v různě širokých rozmezích, což může způsobit změny v jasovém profilu (viz Obr. 5.10 *a*). Dalším problémem u segmentace vrstev sítnice je, že i v případě kdy jsou hranice umístěny přesně, nastává konflikt v okolí výstupu zrakového nervu. Zde totiž dochází k zániku vrstev sítnice, avšak OCT je falešně detekuje. Tím, že na B-skenech v okolí nervu jsou vrstvy detekovány, může dojít k tomu, že se hranice vymění a program pak není schopen v hranicích hledat. Tyto případy jsou ošetřeny tak, že pixelu je pevně přiřazena hodnota 0 a pixel tak má černou barvu. Do budoucna se nabízí možnost, buď navrhnout speciální detekci v oblasti zrakového nervu, nebo danému místu přiřadit takový odstín šedi, který by odpovídal okolí.

Pro všechny sady jsou nastaveny jednotně jak parametry pro úpravu kontrastu, tak práh pro získání binárního obrazu. Jak je patrné z Tab. 6.1 každá sada trpí jinou mírou výskytu vad. Pro získání lepšího projekčního snímku (bez artefaktů) by bylo vhodné parametry těchto dvou operací individuálně přizpůsobit každé sadě B-skenů. To by v kombinaci s předzpracováním B-skenů mělo zajistit, že výsledné projekční snímky budou obsahovat minimum artefaktů a následná detekce cév bude přesnější.

Dalším faktorem ovlivňujícím výsledek segmentace je detekce potenciálních cév. K té je potřeba správná detekce úseku, v němž se céva vyskytuje. V průběhu testování se projevilo, že v některých případech chybí počáteční (nebo koncový) úsek cévy. Nabízí se tedy možnost prodloužení úseku o tyto chybějící části. Doplnění by mohlo být provedeno buď nastavením pevného počtu pixelů, o které má být úsek prodloužen nebo tak, že by program kontroloval průběh předchozího (nebo následujícího v případě koncové části) úseku a v případě, že by klesal, by jej přiřadil k detekovanému úseku. Tím by bylo docíleno většímu přiblížení ke tvaru Gaussovy křivky. Pro rychlejší běh programu by bylo výhodnější zařadit kontrolu blízkosti sousedních úseků před kontrolu délky detekovaných úseků. Současný stav sice výsledek detekce nijak negativně neovlivňuje, ale dává možnost dodatečnému vzniku úseků delších než 30 px. Tyto úseky, které jsou považovány za artefakty, jsou v dalším kroku vyřazeny a v konečném hledisku tak pouze zpomalují program.

Při prokládání jasového profilu Gaussovou křivkou je důležité, jak věrně křivka kopíruje jasový profil. V programu byla využita vestavěná funkce, která v některých ohledech není ideálním řešením. Funkce se ke každému jasovému profilu pokouší proložit křivku, přestože tvar profilu Gaussově křivce neodpovídá (viz Obr. B.1

a Obr. B.2). Tuto skutečnost tak bylo nutno ošetřit tím, že maxima Gaussovy křivky musí být dosaženo v rozsahu hodnot daného profilu. Další nevýhodou použité funkce je, že při aproximaci úplně nerespektuje výkyvy jasového profilu, křivku proloží s dobrým výsledkem, avšak jeho správnost je diskutabilní, neboť se sice může jednat o cévu, ale v příčném řezu (viz Obr. B.3 a Obr. B.4). Tyto cévy byly, po domluvě s vedoucím práce, z detekce vynechány.

Posledním a nejdůležitějším krokem segmentace je třídění detekovaných úseků na cévy a artefakty. Pokud se maximum proložené Gaussovy křivky vyskytuje v rozsahu hodnot jasového profilu, závisí rozhodnutí na tom, jaká je směrodatná odchylka proložené Gaussovy křivky. Pro každou sadu byla odchylka určena individuálně, avšak jejich hodnoty odpovídají hodnotě $0,6 (\pm 0,7)$, což by mohlo signalizovat existenci jednoho univerzálního prahu. Jinou alternativou je, že by prahová odchylka byla volena podle toho, jak moc by projekční snímek byl zatížen šumem. V případě, že by se zde šum vyskytoval ve větším množství, byl by práh nastaven na vyšší hodnotu, aby se snížila pravděpodobnost falešné detekce. Pokud by byl snímek šumem zatížen minimálně, byl by práh nastaven na nižší hodnotu. Kvantifikátorem úrovně šumu by mohl být například poměr signál/šum.

Výsledné zobrazení je nabízeno ve třech variantách, přičemž u té prostorové by mohlo být užitečné propojit sousední detekované středy cév. Vznikla by tak oproti současné mapě, kde jsou zobrazeny pouze jednotlivé body, mapa ucelenější a lépe zobrazující průběhy cév v prostoru.

7 ZÁVĚR

Teoretická část této bakalářské práce se věnuje základnímu anatomickému popisu oka a fyziologii přenosu zrakového vjemu. Dále jsou popsána vybraná onemocnění, která nejčastěji postihují sítnici a jejichž včasná detekce je možná díky optické koherentní tomografii. Další celek se věnuje vysvětlení základních principů optické koherentní tomografie jako je Michelsonův interferometr a popisu rozdílů mezi *time domain* a *spectral domain* OCT. Následně jsou zmíněny typy výstupních dat z optické koherentní tomografie jako je A-sken a B-sken a vysvětlení rozdílů mezi nimi.

V práci jsou také popsány čtyři metody segmentace cévního řečiště. Nejvíce informací je věnováno poslední metodě založené na hledání trojúhelníkového pletiva, neboť podle dostupných informací se jedná o metodu zatím nejdokonalejší.

Závěrečná část bakalářské práce je věnována praktické části, kde je aplikována metoda segmentace cévního řečiště. Principem metody je vytvoření projekčního snímku, který je prahován. Ve výsledném projekčním snímku jsou následně hledány tmavé úseky potenciálních cév. Každému úseku je vypočten jasový profil, ke kterému je aproximována Gaussova křivka. Na základě podobnosti jasového profilu s Gaussovou křivkou je pak rozhodnuto, zda se jedná o cévu, nebo falešnou detekci. Výsledek je zobrazen pomocí tří druhů zobrazení: 3D zobrazení středů detekovaných cév, projekčního snímku s vyznačenými detekovanými cévami a sekvence jednotlivých B-skenů s vyznačenými středy detekovaných cév.

Metoda byla otestována na 11 sadách, přičemž ve všech případech program funguje. Výsledky segmentace se liší podle zatížení jednotlivých sad šumem nebo dalšími faktory, které zhoršují kvalitu pořízené sady (zahnutí sítnice na kraji skenu apod.). Nejlepších výsledků bylo dosaženo u sady *96335*, kde se podařilo eliminovat téměř všechny artefakty, nejhoršího výsledku bylo dosaženo u sady *31608*, která byla příliš zatížena šumem, a tudíž obsahovala velké množství artefaktů. Celkově však lze říci, že výsledky segmentace jsou uspokojivé.

LITERATURA

- [1] Zrak. *WikiSkripta*. [online]. 2014 [cit. 2014-12-20]. Dostupné z URL: <<http://www.wikiskripta.eu/index.php/Zrak>>.
- [2] Oční onemocnění: Schéma oka. *MUDr. Tomáš Kuběna*. [online]. 2013 [cit. 2014-12-20]. Dostupné z URL: <<http://www.kubena.cz/text/ocni-onemocneni/schema-oka.php>>.
- [3] HOLIBKOVÁ, Alžběta a Stanislav LAICHMAN. *Přehled anatomie člověka*. 5. vyd. Olomouc: Univerzita Palackého v Olomouci, 2010, 140 s. ISBN 978-80-244-2615-0.
- [4] ROZSYPAL, Stanislav. *Nový přehled biologie*. 1. vyd. Praha: Scientia, 2003, xxii, 797 s. ISBN 80-718-3268-5.
- [5] Slovník pojmů: Sítnice *Čocky-kontaktní.cz*. [online]. 2014 [cit. 2014-12-20]. Dostupné z URL: <<http://www.cocky-kontaktni.cz/slovník/sitnice.html>>.
- [6] HRAZDIRA, Ivo a Vojtěch MORNSTEIN. *Lékařská biofyzika a přístrojová technika*. 1. vyd. Brno: Neptun, 2001, 381 s. ISBN 80-902-8961-4.
- [7] Fundus (eye). *Wikipedia: the free encyclopedia*. [online]. 2012 [cit. 2014-12-21]. Dostupné z URL: <[http://en.wikipedia.org/wiki/Fundus_\(eye\)](http://en.wikipedia.org/wiki/Fundus_(eye))>.
- [8] Oční onemocnění: Glaukom. *MUDr. Tomáš Kuběna*. [online]. 2013 [cit. 2014-12-21]. Dostupné z URL: <<http://www.kubena.cz/text/ocni-onemocneni/glaukom.php>>.
- [9] Facts About Diabetic Eye Disease. *National Eye Institute*. [online]. 2012 [cit. 2014-12-21]. Dostupné z URL: <<https://www.nei.nih.gov/health/diabetic/retinopathy>>.
- [10] Oční oddělení: Sítnicová ambulance. *Slezská nemocnice Opava*. [online]. 2014 [cit. 2014-12-21]. Dostupné z URL: <<http://www.nemocnice.opava.cz/ocni/?sitnicova-ambulance>>.
- [11] *Degeneracemakuly.cz*. [online]. 2008 [cit. 2014-12-21]. Dostupné z URL: <<http://www.degeneracemakuly.cz/>>.
- [12] Dry AMD. *Cnib*. [online]. 2014 [cit. 2014-12-21]. Dostupné z URL: <<http://www.cnib.ca/en/your-eyes/eye-conditions/amd/the-eye/dry/Pages/default.aspx>>.

- [13] Wet AMD. *Cnib*. [online]. 2014 [cit. 2014-12-21]. Dostupné z URL: <<http://www.cnib.ca/en/your-eyes/eye-conditions/amd/the-eye/wet/Pages/default.aspx>>.
- [14] FUJIMOTO, James G., Mark E. BREZINSKI, Guillermo J. TEARNEY, Stephen A. BOPPART, Brett BOUMA, Michael R. HEE, James F. SOUTHERN a Eric A. SWANSON. Optical biopsy and imaging using optical coherence tomography. *Nature Medicine*. [online]. 1995, vol. 1, issue 9, s. 970-972 [cit. 2014-12-23]. DOI: 10.1038/nm0995-970. Dostupné z URL: <<http://www.nature.com/doifinder/10.1038/nm0995-970>>.
- [15] FUJIMOTO, James G., Costas PITRIS, Stephen A. BOPPART a Mark E. BREZINSKI. Optical Coherence Tomography: An Emerging Technology for Biomedical Imaging and Optical Biopsy. *Neoplasia*. [online]. 2000, vol. 2, 1-2, s. 9-25 [cit. 2014-12-23]. DOI: 10.1038/sj.neo.7900071. Dostupné z URL: <[http://www.neoplasia.com/article/S1476-5586\(00\)80017-2/abstract](http://www.neoplasia.com/article/S1476-5586(00)80017-2/abstract)>.
- [16] Exponáty: Speciální teorie relativity. *Techmania: Edutorium*. [online]. 2008 [cit. 2014-12-27]. Dostupné z URL: <http://www.techmania.cz/edutorium/art_exponaty.php?xkat=fyzika&xser=54656f7269652072656c61746976697479h&key=812>.
- [17] HUANG, David. OCT Terminology – Demystified!. *Ophthalmology Management*. [online]. 2009, April [cit. 2014-12-27]. Dostupné z URL: <<http://www.ophtalmologymanagement.com/articleviewer.aspx?articleid=102795>>.
- [18] FREITAS, Anderson, Marcello AMARAL a Marcus RAELE. *Laser Pulse Phenomena and Applications: Optical Coherence Tomography: Development and Applications*. InTech, 2010. ISBN 978-953-307-405-4. Dostupné z URL: <<http://cdn.intechopen.com/pdfs-wm/12554.pdf>>.
- [19] SCHUMAN, Joel S. Spectral domain optical coherence tomography for glaucoma (an AOS thesis). *Transactions of the American Ophthalmological Society*. I[online]. 2009, April 2008, č. 106, s. 426-458 [cit. 2014-12-27]. Dostupné z URL: <<http://www.ncbi.nlm.nih.gov/pmc/articles/PMC2646438/pdf/1545->>.
- [20] FORTE, R, G L CENNAMO, M L FINELLI a G DE CRECCHIO. Comparison of time domain Stratus OCT and spectral domain SLO/OCT for assessment of macular thickness and volume. *Eye*. [online]. 2008-12-12, vol. 23, issue 11, s. 2071-2078 [cit. 2014-12-27]. DOI: 10.1038/eye.2008.363. Dostupné z URL: <<http://www.nature.com/doifinder/10.1038/eye.2008.363>>.

- [21] DREXLER, Wolfgang a James G FUJIMOTO. *Optical coherence tomography: technology and applications*. Berlin: Springer, 2008, xxix, 1346 p. Biological and medical physics, biomedical engineering. ISBN 35-407-7549-8.
- [22] NIEMEIJER, Meindert, Joes STAAL, Bram VAN GINNEKEN, Marco LOOG, Michael D. ABRAMOFF, J. Michael FITZPATRICK a Milan SONKA. Comparative study of retinal vessel segmentation methods on a new publicly available database. *Medical Imaging 2004: Image Processing*. [online]. 2004, č. 5370, s. 648-656 [cit. 2014-12-29]. DOI: 10.1117/12.535349. Dostupné z URL: <<http://proceedings.spiedigitallibrary.org/proceeding.aspx?articleid=841196>>.
- [23] CHAUDHURI, S., S. CHATTERJEE, N. KATZ, M. NELSON a M. GOLDBAUM. Detection of blood vessels in retinal images using two-dimensional matched filters. *IEEE Transactions on Medical Imaging*. [online]. 2004, č. 5370, s. 648-656 [cit. 2014-12-29]. DOI: 10.1117/12.535349. Dostupné z URL: <<http://ieeexplore.ieee.org/lpdocs/epic03/wrapper.htm?arnumber=34715>>.
- [24] MARTÍNEZ-PÉREZ, M. E., A. D. HUGHES, A. V. STANTON, S. A. THOM, A. A. BHARATH a K. H. PARKER. Retinal blood vessel segmentation by means of scale-space analysis and region growing. *Medical image computing and computer-assisted intervention–MICCAI '99* New York: Springer, 1999, s. 90-97 [cit. 2015-01-03]. ISBN 354066503x.
- [25] NIEMEIJER, Meindert, Mona K. GARVIN, Bram van GINNEKEN, Milan SONKA, Michael D. ABRAMOFF, Shaun DACOSTA a Josien P. W. PLUIM. Vessel segmentation in 3D spectral OCT scans of the retina. *Medical Imaging 2008: Image Processing*. [online]. 1989, vol. 8, issue 3, s. 263-269 [cit. 2015-01-02]. DOI: 10.1109/42.34715. Dostupné z URL: <<http://ieeexplore.ieee.org/lpdocs/epic03/wrapper.htm?arnumber=34715>>.
- [26] HU, Zhihong, Meindert NIEMEIJER, Michael D. ABRAMOFF, Kyungmoo LEE a Mona K. GARVIN. Automated Segmentation of 3-D Spectral OCT Retinal Blood Vessels by Neural Canal Opening False Positive Suppression. *Medical Image Computing and Computer - Assisted Intervention – MICCAI 2010*. [online]. 2010, č. 6363, s. 33-40 [cit. 2014-12-29]. DOI: 10.1007/978-3-642-15711-0_5. Dostupné z URL: <http://link.springer.com/10.1007/978-3-642-15711-0_5>.
- [27] LEE, Kyungmoo, Michael D. ABRAMOFF, Meindert NIEMEIJER, Mona K. GARVIN, Milan SONKA, Robert C. MOLTHEN a John B. WEAVER.

- 3-D segmentation of retinal blood vessels in spectral-domain OCT volumes of the optic nerve head. *Medical Imaging 2010: Biomedical Applications in Molecular, Structural and Functional Imaging*. [online]. 2010, č. 7626, 76260V-76260V-8 [cit. 2014-12-29]. DOI: 10.1117/12.844330. Dostupné z URL: <<http://proceedings.spiedigitallibrary.org/proceeding.aspx?articleid=1340250>>.
- [28] WALEK, Petr, Martin LAMOŠ a Jiří JAN. *Analýza biomedicínských obrazů*. Brno, 2013. ISBN 978-80-214-4792-9.
- [29] JAN, Jiří. *Číslíková filtrace, analýza a restaurace signálů*. 2. upr. a rozš. vyd. Brno: VUTIUM, 2002, 427 s. ISBN 80-214-2911-9.
- [30] OTSU, Nobuyuki. A Threshold Selection Method from Gray-Level Histograms. *IEEE Transactions on Systems, Man, and Cybernetics*, Vol. 9, No. 1, 1979, pp. 62-66.

SEZNAM SYMBOLŮ, VELIČIN A ZKRATEK

VPMD věkem podmíněná makulární degenerace

2D dvourozměrný

3D trojrozměrný

OCT oční koherentní tomografie – optical coherence tomography

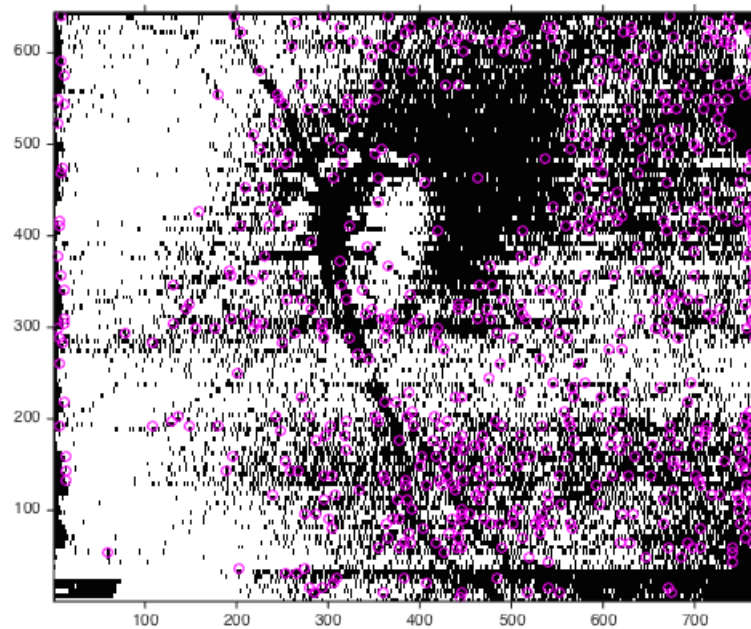
TD-OCT time domain optical coherence tomography

SD-OCT spectral domain optical coherence tomography

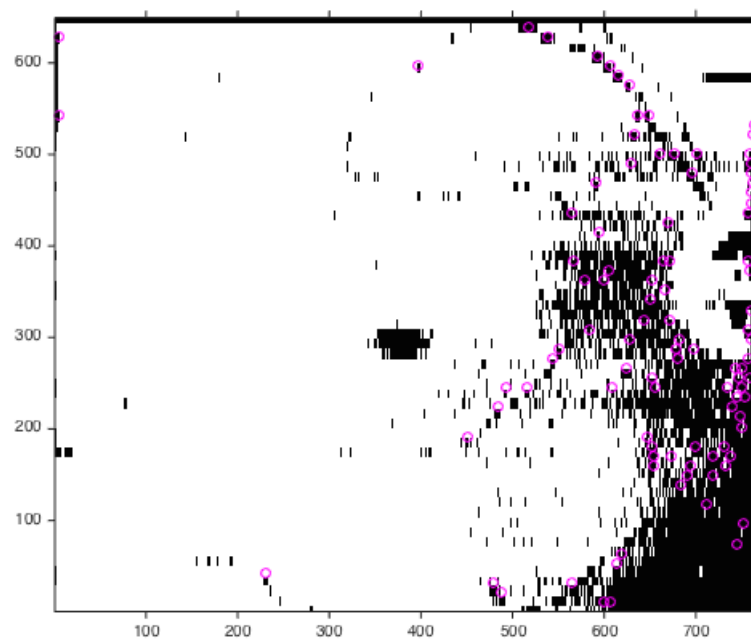
SEZNAM PŘÍLOH

A	Výsledky segmentací jednotlivých sad	47
B	Prokládání jasového profilu Gaussovou křivkou	53
C	Obsah DVD	56

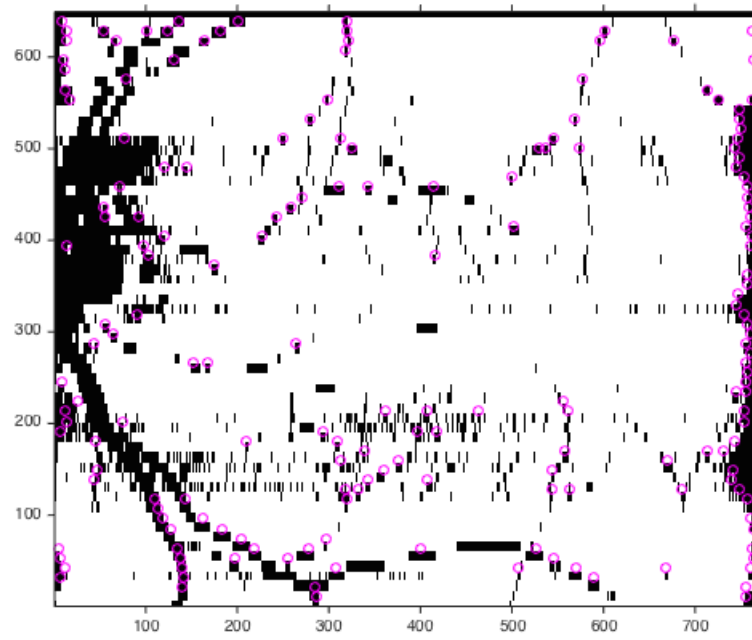
A VÝSLEDKY SEGMENTACÍ JEDNOTLIVÝCH SAD



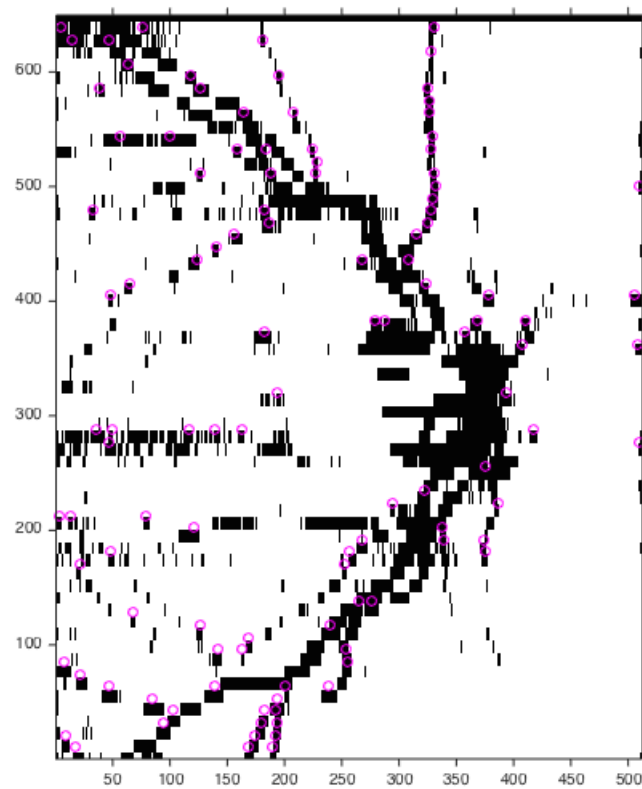
Obr. A.1: Segmentované cévy sady 31608.



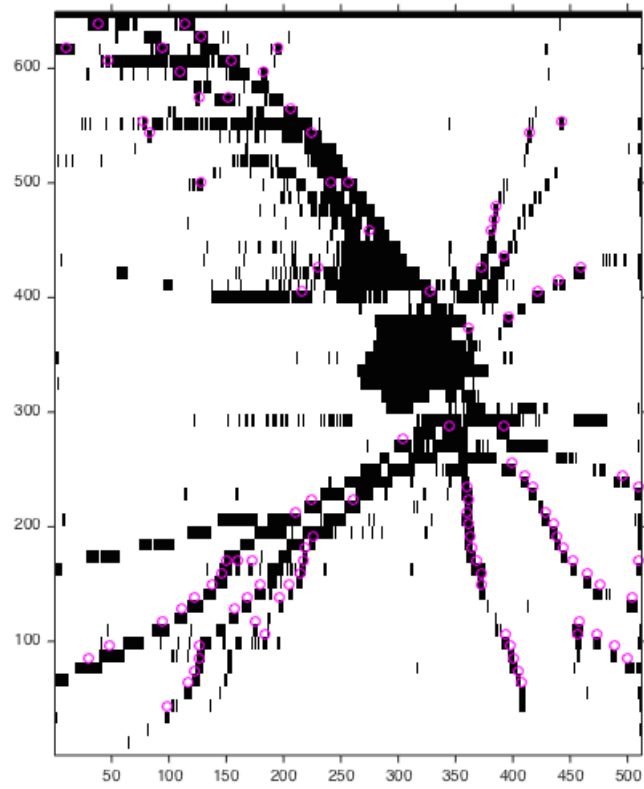
Obr. A.2: Segmentované cévy sady 70864.



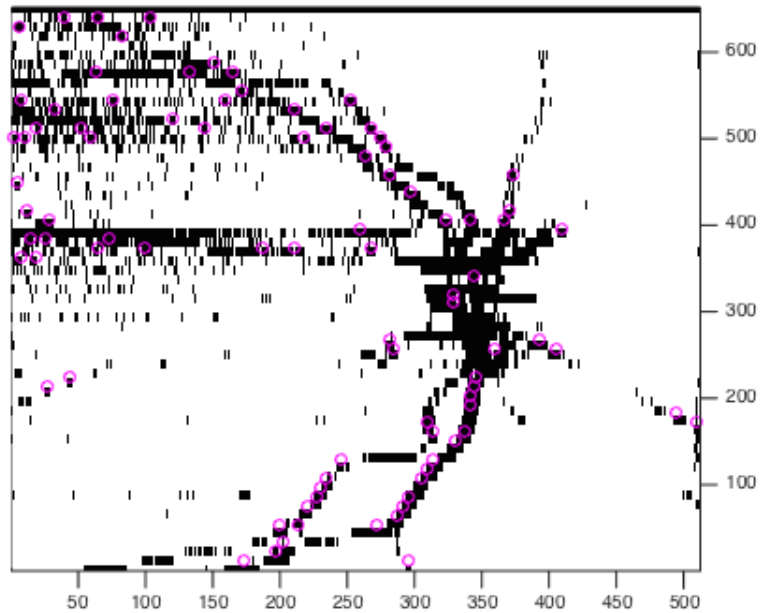
Obr. A.3: Segmentované cévy sady 70870.



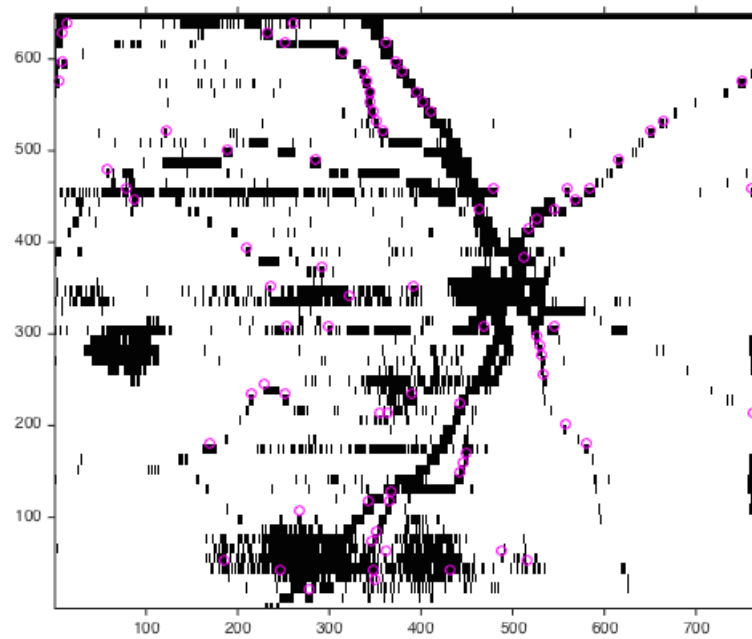
Obr. A.4: Segmentované cévy sady 71084.




Obr. A.5: Segmentované cévy sady 90790.



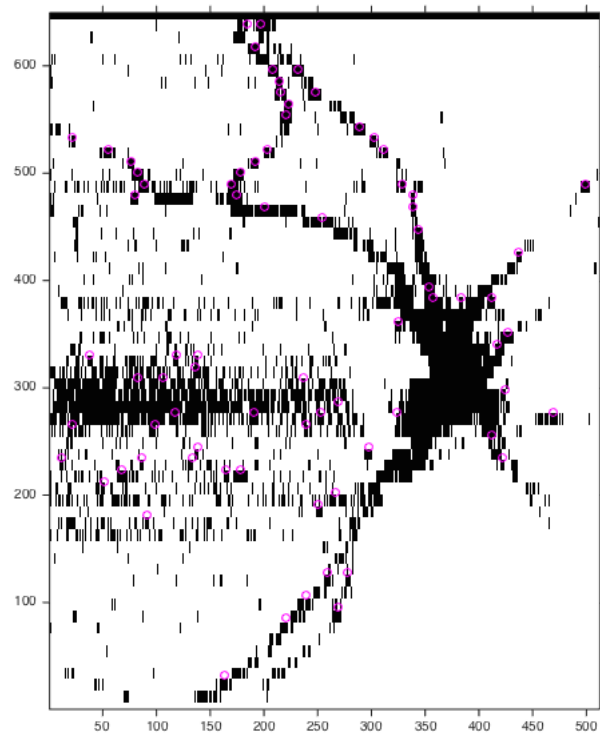
Obr. A.6: Segmentované cévy sady 91931.



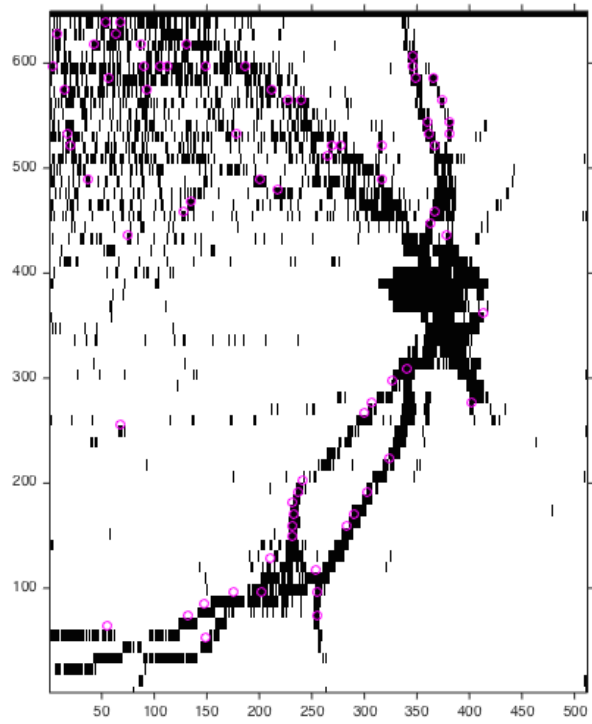
Obr. A.7: Segmentované cévy sady 96250.



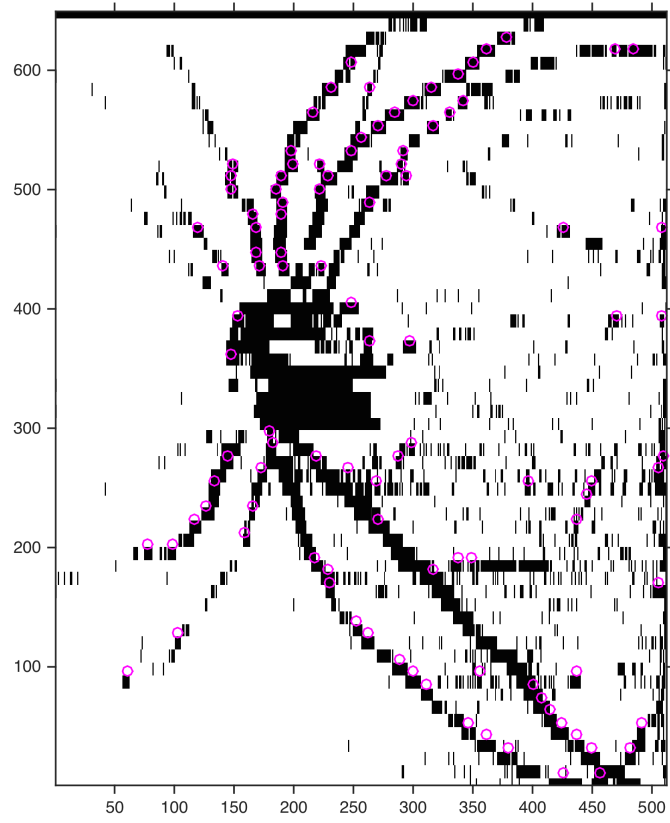
Obr. A.8: Segmentované cévy sady 96335.



Obr. A.9: Segmentované cévy sady 96336.

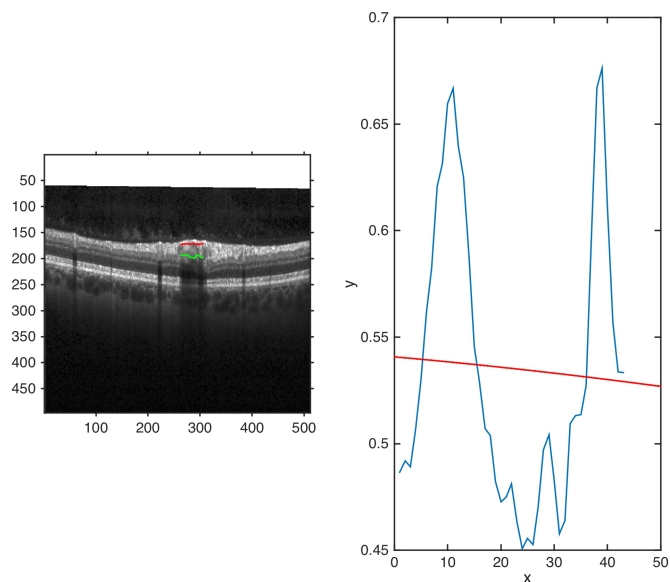


Obr. A.10: Segmentované cévy sady 96352.

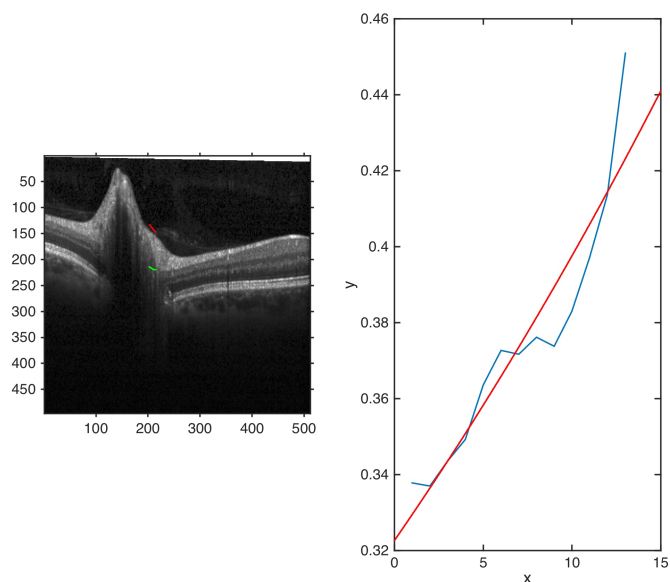


Obr. A.11: Segmentované cévy sady 98410.

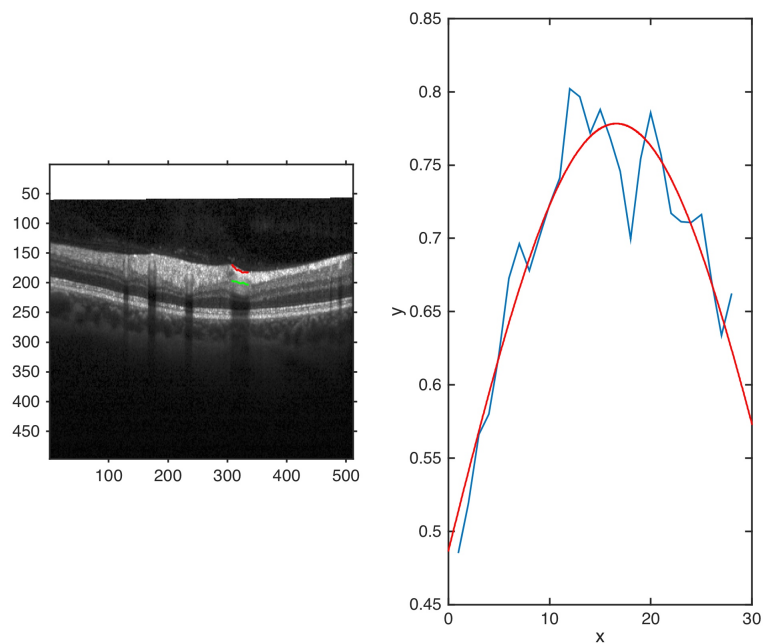
B PROKLÁDÁNÍ JASOVÉHO PROFILU GAUS- SOVOU KŘIVKOU



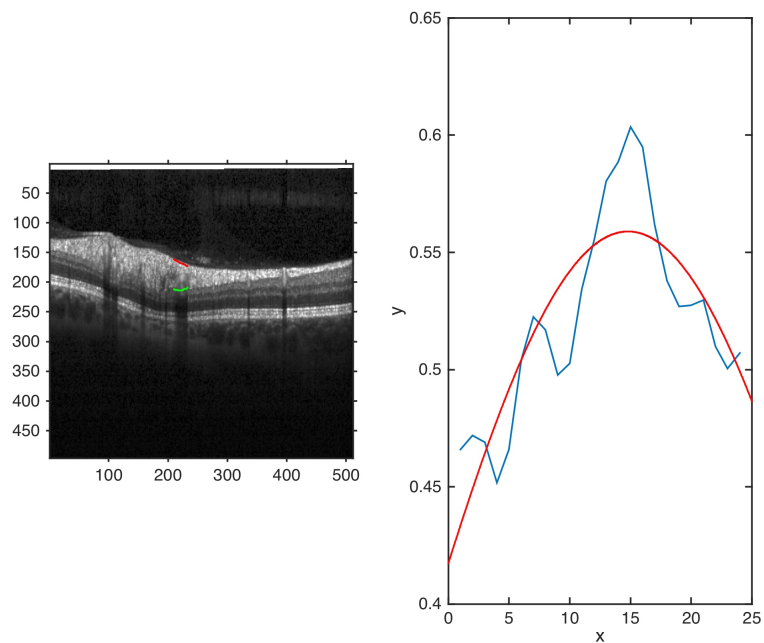
Obr. B.1: Proložení jasového profilu (modře) Gaussovou křivkou (červeně) s velkou chybou.



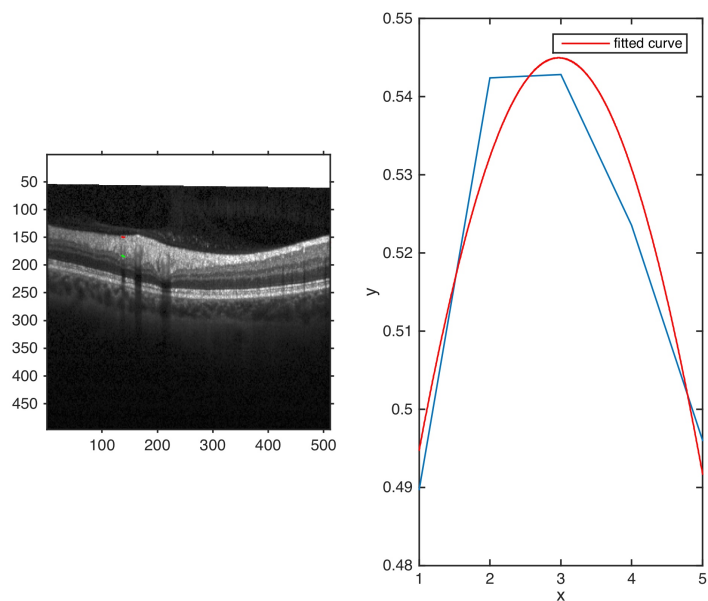
Obr. B.2: Proložení jasového profilu (modře) Gaussovou křivkou (červeně) s velkou chybou.



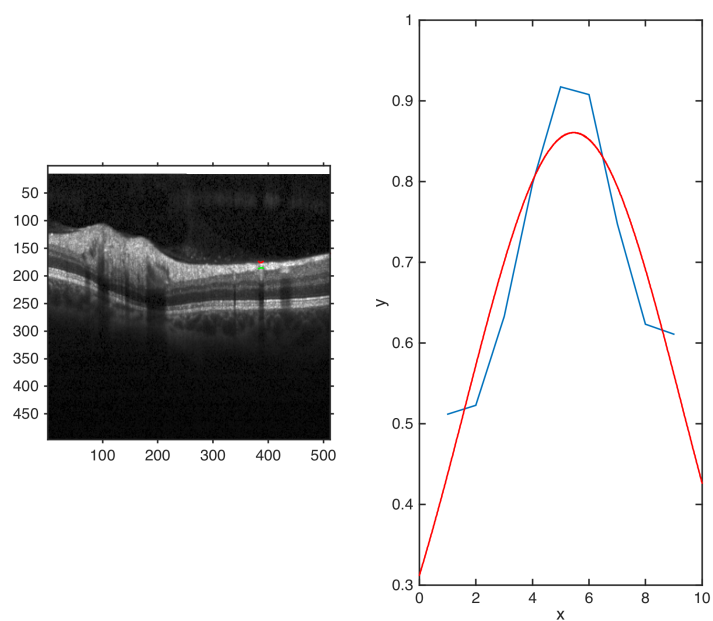
Obr. B.3: Proložení jasového profilu (modře) Gaussovou křivkou (červeně) s malou chybou. Oscilace v profilu jsou způsobeny faktem, že se jedná o cévu v podélném řezu.



Obr. B.4: Proložení jasového profilu (modře) Gaussovou křivkou (červeně) s malou chybou. Oscilace v profilu jsou způsobeny artefaktem, jehož původ není znám.



Obr. B.5: Proložení jasového profilu (modře) Gaussovou křivkou (červeně) s malou chybou.



Obr. B.6: Proložení jasového profilu (modře) Gaussovou křivkou (červeně) s malou chybou.

C OBSAH DVD

- `michaela_jahudkova_BP.pdf` – elektronická verze bakalářské práce
- `Segmentace.m` – spouštěcí skript s volbou sady
- `nacteni_snimku.m` – funkce, která načítá skeny zvolené sady
- `detekce_cev.m` – funkce detekující cévy
- `zobrazeni_prostor.m` – funkce, která zobrazuje výsledek v prostoru
- `zobrazeni_nahled.m` – funkce, která zobrazuje výsledek v projekčním snímku
- `zobrazeni_skenu.m` – funkce, která zobrazuje výsledek v B-skenech
- `sady` – složka obsahující 11 sad OCT snímků