



Zdravotně  
sociální fakulta  
Faculty of Health  
and Social Sciences

Jihočeská univerzita  
v Českých Budějovicích  
University of South Bohemia  
in České Budějovice

## **Metody zobrazování vylučovacího systému v radiodiagnostice**

# **BAKALÁŘSKÁ PRÁCE**

Studijní program: **SPECIALIZACE VE ZDRAVOTNICTVÍ**

**Autor:** Monika Peschoutová

**Vedoucí práce:** PhDr. Zuzana Freitinger-Skalická, Ph.D.

České Budějovice 2024

## **Prohlášení**

Prohlašuji, že svoji bakalářskou práci s názvem „Metody zobrazování vylučovacího systému v radiodiagnostice“ jsem vypracovala samostatně pouze s použitím pramenů v seznamu citované literatury.

Prohlašuji, že v souladu s § 47b zákona č. 111/1998 Sb. v platném znění souhlasím se zveřejněním své bakalářské, a to v nezkrácené podobě elektronickou cestou ve veřejně přístupné části databáze STAG provozované Jihočeskou univerzitou v Českých Budějovicích na jejich internetových stránkách, a to se zachováním mého autorského práva k odevzdanému textu této kvalifikační práce. Souhlasím dále s tím, aby toutéž elektronickou cestou byly v souladu s uvedeným ustanovením zákona č. 111/1998 Sb. zveřejněny posudky školitele a oponentů práce i záznam o průběhu a výsledku obhajoby bakalářské práce. Rovněž souhlasím s porovnáním textu mé bakalářské práce s databází kvalifikačních prací Theses.cz provozovanou Národním registrem vysokoškolských kvalifikačních prací a systémem na odhalování plagiátů.

V Českých Budějovicích dne 3. 5. 2024 .....

*podpis*

### **Poděkování**

Ráda bych poděkovala vedoucí mé bakalářské práce paní PhDr. Zuzaně Freitinger-Skalické, Ph.D za rady a odborné vedení při zpracování této práce. Také bych ráda poděkovala Nemocnici Jihlava, a.s. a jejím pracovníkům za ochotu a poskytnutí dat.

# **Metody zobrazování vylučovacího systému v radiodiagnostice**

## **Abstrakt**

Tato bakalářská práce se zabývá metodami zobrazování vylučovacího systému v radiodiagnostice. Teoretická část se zaměřuje na anatomii vylučovacího systému, nejčastější onemocnění a také na jednotlivé zobrazovací metody. Stručně jsou i popsány jednotlivé vyšetřovací metody. Zobrazovací metody jsou nepostradatelnou součástí k zobrazování vnitřních orgánů lidského těla. Při vyšetřování vylučovacího systému se nejčastěji používá ultrasonografie, počítačová tomografie, rentgen a magnetická rezonance. Zobrazovací metody jsou však i nedílnou součástí při léčbě různých onemocnění, například při extrakci konkrementů z ledvin či při zavádění stentů na operačním sále.

V rámci praktické části byly stanoveny dva cíle. Prvním cílem je popsat přípravu pacienta a průběh vyšetření od identifikace až po zpracování snímků. Druhým cílem bylo zpracování získaných dat a pomocí nich zjistit, zda věk pacientů a diagnóza mají vliv na výběr diagnostické metody. Data byla získána z Oddělení zobrazovacích metod Nemocnice Jihlava a.s.

Z provedeného výzkumu bylo zjištěno, že věk pacienta má velký význam při zvolení vhodné diagnostické metody. Při analýze dat bylo také zjištěno, že nejčastější zobrazovací metodou je výpočetní tomografie. Druhou často používanou metodou je ultrasonografie, při které byli ve značné míře vyšetřováni pacienti do věku 19 let. Z těchto získaných informací můžeme vidět, že při diagnózách, u kterých je možnost využití několika zobrazovacích metod se dbá na věk pacientů a jejich radiační hygienu.

## **Klíčová slova**

vylučovací soustava; ultrasonografie; rentgen; výpočetní tomografie; magnetická rezonance

# **Imaging methods of the excretory system in radiodiagnostics**

## **Abstract**

This bachelor's thesis deals with imaging methods of the excretory system in radiology. The theoretical part focuses on the anatomy of the excretory system, the most common diseases, and individual imaging methods. The individual examination methods are also briefly described. Imaging methods are an indispensable part of imaging the internal organs of the human body. Ultrasonography, computer tomography, X-ray, and magnetic resonance are most commonly used in the examination of the excretory system. However, imaging methods are also an integral part of the treatment of various diseases, such as the extraction of kidney stones or the insertion of stents in the operation room.

Two goals were set within the framework of the practical part. The first goal was to describe the patient's preparation and the course of the examination from identification to image processing. The second goal was to process the obtained data and use them to determine whether the patient's age and diagnosis have an impact on the choice of diagnostic method. The data were obtained from the Department of Imaging Methods of Jihlava Hospital a.s.

The research conducted found that the patient's age is of great importance in choosing the appropriate diagnostic method. The data analysis also found that the most common imaging method is computer tomography. The second most commonly used method is ultrasonography, which was used to a large extent to examine patients under the age of 19. From this information, we can see that in diagnoses where it is possible to use several imaging methods, the patient's age and their radiation hygiene are taken into account.

## **Key words**

excretory system; ultrasonography; X-ray; computer tomography; magnetic resonance

# Obsah

<b>1</b>	<b>Teoretická část.....</b>	<b>9</b>
1.1	<i>Anatomie.....</i>	9
1.1.1	Ledviny.....	9
1.1.2	Močovod.....	12
1.1.3	Močový měchýř.....	12
1.1.4	Močová trubice.....	12
1.2	<i>Onemocnění.....</i>	13
1.2.1	Akutní selhání ledvin (ASL).....	13
1.2.2	Chronické onemocnění ledvin.....	14
1.2.3	Urolitiáza.....	14
1.2.4	Zánětlivé onemocnění.....	15
1.2.5	Nádorová onemocnění.....	16
1.2.6	Vývojové vady.....	17
1.3	<i>Zobrazovací metody.....</i>	17
1.3.1	Ultrasonografie.....	18
1.3.2	Rentgen.....	19
1.3.3	Výpočetní tomografie.....	20
1.3.4	Magnetická rezonance.....	22
1.3.5	Jednotlivé vyšetřovací metody.....	23
1.3.5.1	Vylučovací urografie.....	23
1.3.5.2	Retrográtní ureteropielografie.....	23
1.3.5.3	Mikční cystoradiografie.....	24
1.3.5.4	Intervenční radiologie.....	24
1.3.5.5	Nefrostomie.....	24
<b>2</b>	<b>Cíl práce a výzkumná otázka .....</b>	<b>25</b>
2.1	<i>Cíle práce.....</i>	25
2.2	<i>Výzkumná otázka.....</i>	25
<b>3</b>	<b>Metodika práce.....</b>	<b>26</b>
3.1	<i>Zdravotnické zařízení.....</i>	26
3.2	<i>Sběr dat.....</i>	27
3.3	<i>Druhy zobrazovacích metod.....</i>	27
3.3.1	Ultrasonografie.....	29
3.3.1.1	Analýza dat.....	29
3.3.2	Rentgen.....	40
3.3.2.1	Analýza dat.....	41
3.3.3	Výpočetní tomografie.....	43
3.3.3.1	Analýza dat.....	44
3.3.4	Magnetická rezonance.....	50
3.3.4.1	Analýza dat.....	50
<b>4</b>	<b>Diskuze .....</b>	<b>52</b>
<b>5</b>	<b>Závěr .....</b>	<b>54</b>
	<i>Seznam použité literatury.....</i>	55

<i>Seznam obrázků</i> .....	59
<i>Seznam grafů</i> .....	59
<i>Seznam zkratk</i> .....	61
<i>Přílohy</i> .....	62

## Úvod

Lidské tělo je složitý a jedinečný organismus, který je stále předmětem zkoumání mnoha vědních oborů. Velká část výzkumu je pak věnována nemocem lidského těla, jejich diagnostice, léčení a rovněž i prevenci vzniku onemocnění. V této oblasti jsou stále objevovány nové léčebné postupy u jednotlivých onemocnění, nové druhy prevence a zjišťování příčin možných onemocnění, nežádoucích vlivů i genetických dispozic. V neposlední řadě rovněž dochází k vývoji metod umožňujících včasnou a správnou diagnostiku, která rozvoji nemoci může zabránit, případně již aktivní onemocnění včas odhalit, konkrétně specifikovat a nastavit vhodnou léčbu. A právě diagnostika je obor, díky kterému je možné, při včasné a správné vyšetření, dosáhnout výrazného úspěchu při léčbě nebo prevenci onemocnění, a to mnohdy i těch nejzávažnějších, jako je například rakovina.

Ve své práci se budu věnovat právě oblasti diagnostiky, a to konkrétně diagnostice onemocnění orgánů vylučovací soustavy. V teoretické části své práce se budu zabývat popisem jednotlivých orgánů vylučovací soustavy, dále vytvořím souhrn nejčastějších onemocnění těchto orgánů, které lze pomocí zobrazovacích diagnostických metod prokázat a následně se budu věnovat radiologickým diagnostickým metodám využívaných při vyšetření. Orgány vylučovací soustavy a jejich správná funkce jsou klíčové pro zdraví celého organismu. Jak uvádí Orel (2019), vylučovací soustava a její orgány je stejně jako mnoho dalších orgánů lidského těla nezbytná pro správné fungování organismu a jeho přežití.

Onemocnění orgánů vylučovací soustavy se často vyskytují u všech věkových kategorií, tedy od malých dětí až po seniory. Mým cílem je na základě popisu anatomie jednotlivých orgánů vylučovací soustavy a nemocí spojených s orgány vylučovací soustavy u dětí i dospělých provést deskripci možných zobrazovacích metod a jejich vhodnost využití u jednotlivých druhů popsaných onemocnění. V praktické části se pak zaměřím na četnost využívaných jednotlivých zobrazovacích radiologických metod s ohledem na jednotlivé diagnózy a věk pacienta.



## 1 Teoretická část

Pro tvorbu výčtu dostupných a vhodných zobrazovacích metod využívaných při diagnostice onemocnění orgánů vylučovací soustavy vnímám jako nezbytnou součást práce uvedení základního popisu jednotlivých orgánů vylučovací soustavy a jejich možná onemocnění, která je schopna zobrazovací diagnostika odhalit. Budou popsány i zobrazovací metody a přístroje, jež lze použít pro zobrazení, vyšetření jednotlivých orgánů vylučovací soustavy. Součástí popisu pak bude i uvedení vhodnosti využití konkrétních metod a přístrojů pro jednotlivé typy onemocnění.

### 1.1 Anatomie

Jak již bylo uvedeno výše, vylučovací soustava je pro přežití lidského organismu nezbytná. Díky její správné funkci dochází v našem těle k mnoha důležitým látkovým přeměnám a očistě organismu od škodlivých látek. Pomocí filtrace krevní plazmy (Orel, 2019), kterou zajišťuje, odstraňuje z této plazmy cizorodé i odpadní látky a poté je vylučuje z těla ven. Podílí se také na hospodaření s vodou a minerály a přispívá k udržování pH v těle. Významným způsobem přispívá k udržování stálosti vnitřního prostředí, tedy homeostázy.

Vylučovací funkci v organismu plní především ledviny, dýchací soustava a v malé míře i potní žlázy. Ty vylučují prostřednictvím potu vodné složky, minerály, ale i odpadní látky a malé množství močoviny (Merkunová & Orel, 2008).

A právě na ledviny a další související orgány vylučovací soustavy, které jsou nezbytnou součástí popsaných procesů v těle bude zaměřena následující část práce.

Mezi základní části vylučovací soustavy se tedy řadí ledviny, močovody, močový měchýř a močová trubice (Orel, 2019).

#### 1.1.1 Ledviny

Ledviny plní nezastupitelnou funkci při udržování homeostázy. To se děje díky pohotovým změnám v množství a složení moči. Merkunová a Orel (2008) uvádí, že právě prostřednictvím moči dochází k odvodu:

- odpadních produktů látkové přeměny – především močoviny, což je odpadním produktem při odbourávání bílkovin, dále keratinu, kyseliny močové, bilirubinu, urobilinogenu aj.,

- přebytku vody a solí,
- cizorodých složek jako například léků, jedů a těžkých kovů.

Mezi další funkce ledvin patří například udržování stálého objemu a osmolality extracelulární tekutiny, udržování acidobazické rovnováhy, regulace krevního tlaku pomocí sekrece reninu, regulace krvetvorby a dále se i podílí na tvorbě aktivní formy vitamínu D<sub>3</sub>, který napomáhá ke vstřebávání vápníku ve střevě (Merkunová & Orel, 2008).

Ledviny (latinsky *renes*, jednotné číslo *ren*) jsou párovým orgánem uloženým v retroperitoneálním prostoru – prostorem za podbřišnicí (Merkunová & Orel, 2008). Jsou obaleny tukovým polštářem a nachází se ve výši obratlů Th12-L3. Pravá ledvina je uložena výše než levá. Ve své poloze jsou fixovány pomocí tuku a také prostřednictvím vazivové povázky (*fascia renalis*). Ledviny mají červenohnědou barvu a jsou fazolovitého tvaru. Obvyklé rozměry jsou 12x6x3 cm a hmotnost je asi 120 g. Na ledvině lze rozlišit horní a dolní pól (*polus superior et inferior*), mediální a laterální okraj (*margo medialis et lateralis*) a přední a zadní plochu (*facies anterior et posterior*) (Naňka & Elišková, 2009). Na vnitřní straně ledviny se nachází branka (*hilus*), kde odstupuje ledvinná pánvička a prochází zde cévy společně s nervy (Merkunová & Orel, 2008). Hilus je z přední i zadní plochy ohraničen valem, tento prostor se nazývá *sinus renalis*. Povrch ledviny je vazivové pouzdro (*capsula renis*) (Naňka & Elišková, 2009).

Na podélném řezu ledvinou lze rozeznat kůru ledviny (*cortex renalis*) a dřev (medulla *renalis*). Kůra má tloušťku asi 0,5 cm a je světlejší barvy, obsahuje především glomeruly, proximální a distální kanálky a intersticiální vazivo (Orel, 2019). Dřev má barvu tmavší, je uspořádána do pyramid (*pyramides renales*). Pyramidy jsou kuželovité útvary vrcholem přivrácené k hilu. Zaoblený vršek pyramid se nazývá *papilla renalis*. Papily jsou dírkované, jelikož zde ústí vývodné kanálky ledviny. Na vrcholcích papil se nachází kalichy ledvin (*calices renales*). Ledvinné kalichy jsou nálevkovité útvary, které nasedají na ledvinné papily, s nimiž jsou vazivově spojené. Spojením kalichů vzniká ledvinná pánvička (*pelvis renalis*), která přechází do močovodu. Objem pánvičky je 6-8 ml, při náplni nad 5 ml je již pocíťována bolest, tzv. chirurgická kapacita pánvičky (Naňka & Elišková, 2009).

Základní funkční a morfologickou jednotkou je nefron. Každá ledvina se skládá z přibližně 1 milionu nefronů, jejichž počet je definitivní již při narození (Merkunová & Orel, 2008). Nefron se skládá z těchto částí: Malpighiho tělísko, proximální kanálek, Henleova klička, distální kanálek a sběrací kanálek.

Malpighiho tělísko, jenž je první část nefronu, stojí na počátku každého nefronu. Jeho základem je glomerulus, klubíčko vlásečnic, kam je přiváděna krev přívodnou cévou (vas afferens) a odváděna odvodnou cévou (vas efferens). Je obklopen Bowmanovým váčkem. Tento váček se skládá z vnitřního a vnějšího listu. Vnitřní obemyká kapiláry glomerulu a vnější vytváří kolem celého glomerulu jakýsi vak. Mezi tyto listy se dostává filtrát krevní plazmy, tedy primární moč (Orel, 2019). Za jeden den vzniká v ledvinách přibližně 150 litrů primární moči. Tato moč je odváděna proximálním tubulem (stočený kanálek I. řádu). V proximálním tubulu dochází k resorpci větší části filtrátu a tím se sníží jeho celkový objem. Zpětně se zde vstřebávají glukóza, aminokyseliny a další nízkomolekulární látky. Okolo kapilár se nachází buňky (mesangium), které pomocí fagocytózy napomáhají čistit glomerulární filtr. Navazující Henleova klička plní funkci tzv. spojky mezi proximálním a distálním tubulem. Henleova klička tvoří morfologický podklad protiproudového systému ledviny, který zajišťuje zpětné vstřebávání vody a sodíku. Pomocí zpětného vstřebávání je výsledný objem definitivní moči přibližně 1,5 litru za den. Distální tubulus (stočený kanálek II. řádu) navazuje na vzestupnou část Henleovy kličky a ústí do sběracích kanálků. Dochází zde k další resorpci vody, sodíku a k výměně sodíku za draslík, což má za následek acidifikaci moči. Nachází se zde juxtaglomerulární aparát, což je skupina buněk na krátkém úseku. Tento aparát je tvořen různými buňkami (macula densa) a podílí se na regulaci krevního tlaku a sekreci iontů a vody. Na tomto místě se produkuje i hormon renin. Nefrony jsou zakončeny sběracím kanálkem, který je společný pro více nefronů. Sběrací kanálek vstupuje do dřene, kde se spojuje s dalšími kanálky a vytvoří ductus papillaris, který vede k vrcholu dřenevé pyramidy a následně ústí do ledvinového kalichu (Naňka & Elišková, 2009).

Ledviny jsou zásobeny krví arterie renales, které odstupují z aorta abdominalis ve výši L1-L2. Na arteria renalis se nachází i větev pro nadledvinu (a. suprarenalis inferior). Před vstupem do hilu se dělí na segmentové tepny. Tyto tepny se dále dělí až na přívodné tepénky glomerulů. Krev z ledvin odvádí vena renalis, která ústí do dolní duté žíly (Naňka & Elišková, 2009).

### **1.1.2 Močovod**

Na ledviny pak navazuje další orgán vylučovací soustavy. Jak uvádí Naňka a Elišková (2009), močovod (ureter) má délku přibližně 20-30 cm a jeho průměr je přibližně 3-4 cm. Je to trubicovitý párový orgán, jenž transportuje moč z ledvin do močového měchýře. Na močovodu lze najít tři přirozená zúžení. První v místě odstupu z pánvičky, druhé v místě přechodu přes vasa iliaca a třetí v místě vstupu do močového měchýře. V těchto zúženích se zachytávají konkrementy uvolněné z pánviček ledvin (Naňka & Elišková, 2009).

Sliznice močovodu je pak pokryta přechodným vícevrstevným epitelem, který je chráněn hlenem před vlivem kyselé moči. Střední vrstva je tvořena hladkou svalovinou a zevní vrstva je kryta vazivovou povázkou. Při přechodu do močového měchýře vnitřní svalovina splývá s podélnou svalovinou měchýře. Část svaloviny měchýře přechází na koncové úseky ureterů a brání tak refluxu moči zpět do ureteru (Naňka & Elišková, 2009).

Moč se v ureteru pohybuje především díky peristaltickým vlnám, což jsou stahy hladké svaloviny, které nejsou ovlivnitelné vlastní vůlí. Gravitace a hydrostatický tlak moči sehrávají při transportu moči ureterem až druhotnou roli (Merkunová & Orel, 2008).

### **1.1.3 Močový měchýř**

Močový měchýř (vesica urunaria) je dutý orgán, který slouží jako rezervoár pro dočasné uchování moči. Nachází se v malé pánvi za sponou stydkou. Jeho stěna je tvořena z hladké svaloviny o několika vrstvách. Fyziologická kapacita močového měchýře je asi 200 ml, maximální objem je až 750 ml u dospělého člověka. U naplněného močového měchýře lze rozeznat dno (fundus), tělo (corpus), hrot (apex) a krček (cervix), což je zúžená spodina, ve které začíná močová trubice. Nucení na močení začíná již při 150 ml, ale lze vůlí potlačit až do zmiňovaných 750 ml (Naňka & Elišková, 2009).

Močový měchýř se skládá ze tří vrstev svalů. Vnitřní vrstva je tvořena hladkou svalovinou (musculus detrusor), která zajišťuje vyprazdňování. Kolem odstupu močové trubice se nachází svěrače. Vnitřní, který je tvořen střední vrstvou m. detrusor, a zevní, která je tvořen příčně pruhovanou svalovinou (Merkunová & Orel, 2008).

### **1.1.4 Močová trubice**

Močová trubice (urethera) propojuje močový měchýř s povrchem těla. Je inervována parasympatickým a sympatickým nervovým systémem. Tyto nervy stimulují svěrače

močové trubice. Parasymptický nerv zabraňuje úniku moči a sympatický nerv umožňuje vyprazdňování močového měchýře. Močová trubice u žen a mužů se anatomicky odlišuje (Naňka & Elišková, 2009).

Ženská močová trubice je kratší než u mužů, má délku pouze 4 cm. Z tohoto důvodu jsou ženy náchylnější k infekcím močových cest. Nachází se před pochvou a ústí v oblasti zevního genitálu (Naňka & Elišková, 2009).

Mužská močová trubice má délku 12-25 cm a slouží zároveň i jako vývodní cesta pro pohlavní orgány. Prochází prostatou, kde se do močové trubice vlévají vývody prostaty a chámovodů, a penisem. Dle průběhu se dělí na čtyři části. Pars intramuralis kolem které je svěrač z hladké svaloviny, který zabraňuje retrogradní ejakulaci do měchýře. Pars prostatica ve které ústí vývody prostaty a prostatické žlázy. Pars membranacea, která prochází přes pánevní dno. Pars spongiosa procházející středem topořivého tělesa až k zevnímu ústí (Naňka & Elišková, 2009).

## **1.2 Onemocnění**

Dle odborných odhadů onemocněním ledvin trpí každý desátý Čech. Mnozí lidé ani nevědí, že se u nich onemocnění ledvin rozvíjí. Pan profesor Vladimír Tesař, přednosta Kliniky nefrologie 1. Lékařské fakulty Univerzity Karlovy a Všeobecné fakultní nemocnice, konstatoval, že až 40% pacientů, kteří musí být léčeni náhradou funkce ledvin, mají za první příznaky projevy selhání ledvin. Dle Tesaře včasná diagnostika může nejen zamezit zhoršování funkce ledvin, ale dokonce i zabránit dalším komplikacím (Barochová, 2010). V následující části mé práce popíši jednotlivá možná onemocnění vylučovací soustavy včetně jejich běžných projevů a možnosti využití vhodných zobrazovacích metod pro jejich diagnostiku.

### ***1.2.1 Akutní selhání ledvin (ASL)***

Jedná se o závažný, život ohrožující stav, který je spojen s poruchou metabolismu. Rozeznáváme tři různé příčiny – prerenální, renální a postrenální (Pacovský et al., 2016).

Prerenální selhání představuje asi 20% všech ASL (Krejčí et al., 2007). Dochází k němu především při nedostatku průtoku krve ledvinami. Může být způsobeno dehydratací, ztrátou krve, šokem. Pokud se do ledvin nedostává dostatek krve, odpadní látky a tekutiny se nefiltrují z těla, a to může vést k otokům, sníženému výdeji moči, únavě, dušnosti,

zmatenosti a nevolnosti. Tento stav často vyžaduje akutní dialýzu (Pacovský et al., 2016). Nejčastěji bývá poškozen tubulární aparát, který je citlivý na ischemické vlivy. Časté je také poškození exogenními a endogenními toxiny, jako jsou například krevní barviva, ethylenglykol a také radiokontrastní látky (Krejčí et al., 2007).

Zobrazovací metody mají důležitou roli při vyšetřování ledvin. Díky zobrazovacím metodám lze identifikovat případné místo blokády močových cest. V některých případech lze rozlišit i anatomickou blokádu od funkční dilatace dutého systému. Základní vyšetření je vyšetření pomocí ultrasonografie (ultrazvuku). Při ultrazvukovém vyšetření se nevyužívá záření ani kontrastní látky. Pokud nejsou ohroženy vitální funkce, mělo by ultrazvukové vyšetření předcházet jiným diagnostickým metodám. Lze využít i jiné metody, jako je CT, magnetická rezonance, vylučovací urografie a další, avšak u většiny těchto metod je zapotřebí aplikovat kontrastní látku, což je spojeno s rizikem dalšího poškození ledvin (Krejčí et al., 2007).

### ***1.2.2 Chronické onemocnění ledvin***

Chronické onemocnění ledvin je nejčastěji způsobeno vlivem diabetu, vysokého krevního tlaku a dalšími chorobami. Toto onemocnění se vyvíjí po dlouhou dobu a pomalu. Včasné odhalení nemoci může pomoci zabránit zhoršení stavu. Mezi příznaky patří unavenost a ztráta energie, obtížná koncentrace, problémy se spánkem, malá chuť k jídlu, oteklé dolní končetiny a otoky v okolí očí, časté noční močení. Poškozené ledviny nejsou schopny správně fungovat a tak se v těle hromadí odpadní látky, které mohou způsobovat i srdeční problémy. Pokud dojde k selhání ledvin, je nutná dialýza nebo transplantace ledvin (Všeobecná zdravotní pojišťovna České republiky).

Onemocnění ledvin lze odhalit pomocí vyšetření moči na přítomnost bílkovin či vyšetření krve na hladinu kreatininu. Pokud se bílkoviny v moči vyskytují po delší dobu, vyšetřuje se funkce ledvin. Funkci ledvin lze vyšetřit pomocí ultrazvukového či CT vyšetření. V některých případech se provádí i biopsie ledvin (National Kidney Foundation, 2008).

### ***1.2.3 Urolitiáza***

Urolitiáza, neboli močové kameny, známé také pod pojmy konkrementy. Jedná se o onemocnění, při kterém se v ledvinách usazují sedimenty, které se postupně zvětšují a následně mohou způsobit blokádu, v lepším případě podráždění močových cest. Ledvinové kameny mohou být jak velikosti zrnka písku, tak i velikosti golfového míčku.

Mnoho kamenů projde močovými cestami samovolně, avšak některé kameny se musí odstranit operativně. Odhaduje se, že 1 z 10 lidí bude mít za svůj život močové kameny (National Kidney Foundation, 2008).

Tvorbě močových kamenů lze předcházet. Důležitá je správná životospráva, přesněji správný pitný režim, racionální jídelníček a dostatek tělesného pohybu (Fakultní nemocnice Olomouc).

Pokud kámen zablokuje močovod, vzniká stav který se nazývá ledvinná kolika. Jedná se o akutní bolestivý stav, který si vyžaduje okamžitou návštěvu lékaře. V první řadě se pacientovi podají protizánětlivé léky. V případě, že tato léčba nezabere se podávají silné léky proti bolesti a opiáty. Pokud léčiva nezabírají, je zapotřebí provést zákrok, při kterém dojde k odsání moči z ledviny. Jedním z těchto zákroků je zavedení stentu do močovodu skrze močovou trubici, druhý zákrok se nazývá perkutánní nefrostomie, která se zavádí do ledviny skrze kůži (Bach et al., 2012).

Mezi metody používané k diagnostice urolitiázy patří ultrasonografie, nízkodávkové CT a RTG snímek. RTG snímek je dostupný a snadno proveditelný, avšak je doprovázen plno nevýhodami. Může docházet k sumaci skeletu či měkkých tkání pacienta. Snímky se provádí v leže. Pomocí nativního CT lze identifikovat i malé kalcifikace v ledvinách a močových cestách (Malíková, 2022).

#### ***1.2.4 Zánětlivá onemocnění***

Záněty močových cest (IMC) jsou po zánětech dýchacích cest druhým nejčastějším infekčním onemocněním. Během života si až jedna polovina žen projde infekcí močových cest. U mužů je to přibližně každý pátý. Je to dáno hlavně anatomickou stavbou močových cest. Ženy mají kratší močovou trubici, která se nachází v blízkosti gynekologických cest a konečníku. Z toho vyplývá, že močová trubice je nejčastější vstup pro infekci. Nejčastější původce infekce bývá bakterie *Escherichia coli* (Končický).

Infekce močového traktu (IMT) zahrnují širokou řadu zánětlivých stavů, které postihují sliznice močových cest, ale i okolní tkáň a tkáň ledvin. Z klinického hlediska jsou přítomny bakterie ve významném počtu a zmnožení leukocytů v moči. Močové infekce lze rozdělit dle lokalizace na infekce horního a dolního močového traktu. Do dolních infekcí řadíme zánět močové trubice (uretritida), infekce močového měchýře (cystitida) a infekce prostaty (prostatitida). Mezi horní infekce patří záněty ledvin a jejich okolí. Dle

rychlosti vývoje klinických příznaků se infekce močového traktu dělí na akutní, chronické či recidivující (Tesař & Viklický, 2015). Infekce se vyskytují také v příčinné souvislosti s močovým katetrem nebo urologicko-endoskopickým zákrokem (Maďar et al., 2006).

Stříteský a Halberstadt (1995) ve své knize uvádí, že tyto záněty jsou charakteristické častým a bolestivým močením. V pokročilém stádiu se může objevit vyšší tělesná teplota, bolesti zad, třesavka (European Urology Clinic, 2020).

Primární diagnostika zánětů se provádí fyzikálním vyšetřením moči. K vyšetření mohou lékaři využít ultrazvuk, především při zánětu močového měchýře a zánětu ledvin, a CT vyšetření (Pyelonefritida, 2022).

### ***1.2.5 Nádorová onemocnění***

Ledviny postihují jak benigní (nezhoubné), tak i maligní (zhoubné) nádory. Ty mohou postihovat ledviny buď primárně, nebo méně často sekundárně šířením z okolí či krevní cestou. V dnešní době se většina tumorů zachytí důsledkem rozvoje diagnostických metod v časných stádiích. Tumory mohou být náhodně nalezeny při vyšetřování ledvin (či břicha), nebo v rámci diferenciální diagnostiky mikroskopické hematurie (Tesař & Viklický, 2015).

Tesař a Viklický (2015) ve své knize dále udává, že přibližně 3% všech malignit představuje renální tumor, neboli Grawitzův. Mezi nejčastější příznaky patří asymptomatická hmatná masa, která je často objevena náhodně. Klinickými příznaky jsou bolesti břicha, únava, nechutenství, úbytek váhy a teploty. V dětském věku se nejčastěji objevuje nefroblastom, jinak řečeno Wilmsův tumor, který se vzácně může objevit u adolescentů. Tento nádor je asi v 80% případů hmatný. Velmi častá je i bolest a hypertenze.

U tématu nádorů ledvin je vhodné zmínit i cystické útvary na ledvinách. Nekomplikované cysty jsou často dobře definované absencí zvýšeného sycení kontrastní látkou. Cysty, které se projevují výraznou hypodenzitou, či naopak hyperdenzitou, ztlustěním sept, přítomností kalcifikací nebo volného plynu se nazývají cysty komplikované. V těchto případech je podle morfologie nutné odhadnout, zda se jedná o benigní či maligní lézi (Teplan, 2006).



Pro diagnostiku se využívá ultrazvukové vyšetření, které je často první při podezření nádorového onemocnění. Hodnotí především rozsah postižení ledvin a okolní tkáň. Hlavní diagnostickou metodou je CT břicha s podáním kontrastní látky. Pomocí CT lze posoudit velikost, ohraničení a vztah k přilehlým orgánům. Při intoleranci kontrastní látky či nejasném nálezu se využívá magnetická rezonance (Havlová et al.)

### **1.2.6 Vývojové vady**

Vrozené anomálie ledvin a močového traktu jsou nejčastějšími malformace při porodu a způsobují neléčitelné onemocnění ledvin až u 50% dětí a 7% dospělých (Capone et. al, 2017).

Jednou z častých vývojových vad je vesicoureterální reflux (VUR), při které se moč vrací z močového měchýře do močovodu a někdy i do ledvin. VUR se velmi často objevuje u novorozenců a malých dětí do 2 let. Většina dětí, které mají VUR, se narodí s nedoléhavou chlopní mezi močovodem a močových měchýřem. S postupem věku a růstem se chlopeň dovyvine a uzavírá se lépe. (National Institute of Diabetes and Digestive and Kidney Diseases, 2018)

Někteří lidé se narodí pouze s jednou ledvinou, která se nazývá solitární ledvina. Solitární ledvina může být diagnostikována již před narozením pomocí ultrazvuku, někdy je však diagnostikována až v pozdější věku pomocí ultrazvuku, rentgenu nebo díky operaci. Někteří lidé se narodí se zdravou ledvinou a druhou nefunkční, která se může potenciálně zmenšit a již není detekovatelná ani pomocí ultrazvuku či rentgenu. Tato situace se nazývá dysplazie ledviny. (National Institute of Diabetes and Digestive and Kidney Diseases, 2020)

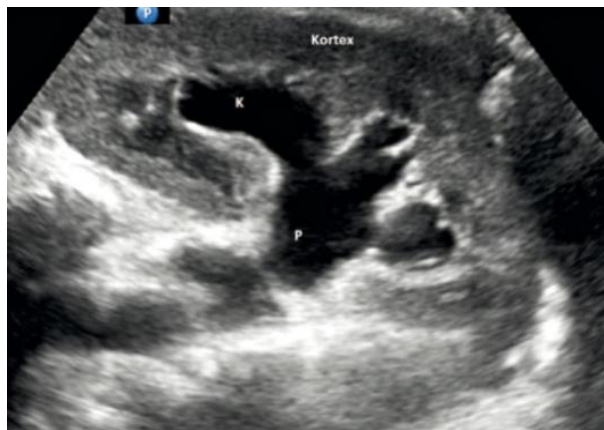### **1.3 Zobrazovací metody**

V současné době je k dispozici široká škála diagnostických metod, které se neustále vyvíjejí. Díky tomuto vývoji se rozšiřuje možnost uplatnění diagnostických metod pro různé druhy onemocnění, zvyšuje se dostupnost těchto metod pro pacienty a snižuje se čas potřebný u jednotlivých vyšetření. Vývoj se zaměřuje rovněž i na snižování radiační zátěže u pacientů. Diagnostické metody umožňují zobrazování struktur lidského těla a napomáhají k určení správné diagnózy (Levy, 2023). U těchto metod rozlišujeme diagnostickou a intervenční radiologii, při nichž se využívá ionizujícího záření jak pro

zobrazování onemocnění, tak i možnou léčbu některých onemocnění. (Health Images, 2023).

### ***1.3.1 Ultrasonografie***

Ultrazvukové vyšetření, neboli sonografie, je neinvazivní zobrazovací metoda využívající vysokofrekvenční zvukové vlny, díky kterým lze zobrazit vnitřní orgány a tkáně lidského těla (Hrazdira, 2011).



Obrázek 1 – Hydronefróza levé ledviny v UZ obraze (Malíková, 2022, s. 97)

Zdrojem vysokofrekvenční zvukové vlny jsou materiály, tzv. piezomateriály, které se působením střídavého proudu deformují a vytváří tak ultrazvukové vlny. Tento princip slouží i opačným způsobem. Piezomateriál může sloužit zároveň jako vysílač i přijímač ultrazvukových vln. Ultrazvuk hmotou prochází, je absorbován, rozptylován a odražen zpátky. Síla tohoto odrazu závisí na hustotě tkáně a rychlosti ultrazvukových vln (Chudáček, 1993).

Jedná se o nejčastější indikovanou metodu k vyšetření urotraktu. Ve většině případů nejsou další zobrazovací metody nutné (Seidl, 2012). Obě ledviny jsou vzhledem ke svému uložení dobře dostupné a pomocí ultrazvuku je možné kvalitně hodnotit parenchym s ohledem na detekci postižení. Ultrazvuk je dále ideální k hodnocení šíře dutého systému, ale je méně vhodný pro hodnocení menších konkrémentů. Při vyšetřování močového měchýře je nutná dostatečná náplň (Ferda et al., 2015). Kromě lokalizace konkrémentů se ultrazvuk využívá také při perkutánní nefrostomii a k cíleným biopsiím ledvin (Vomáčka, 2015).

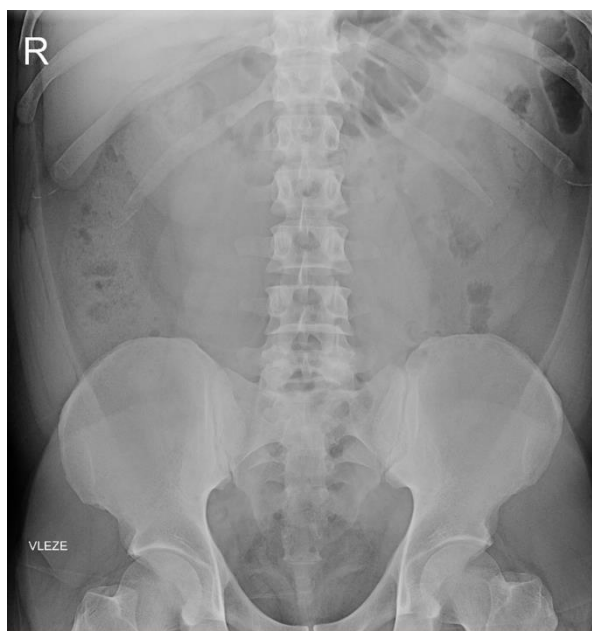
Pomocí ultrazvuku lze hodnotit i prokrvení ledvin, a to především pomocí Dopplerovské ultrasonografie, což se speciální software ultrazvuku určený pro zobrazování cév. Velmi často se využívá u transplantovaných ledvin a renovaskulární hypertenze. Pomocí speciálního softwaru lze stanovit tzv. index rezistence, který porovnává rychlost toku s diastole a systole v drobných parenchymových tepnách. Zvyšování indexu svědčí mimo jiné pro rozvoj akutní rejekce (Ferda et al., 2015).

### **1.3.2 Rentgen**

Nativní nefrogram, jedná se o prostý snímek ledvin a vývodných cest močových. Je to metoda, která využívá rentgenové záření, a proto musíme dbát na radiační zátěž (Čtvrtlík et. al, 2016).

RTG záření je elektromagnetické záření o krátkých vlnových délkách a vysokých frekvencích. Toto záření prochází hmotou. Zdrojem záření je rentgenka, která má dva různě nabitě póly. Katoda emituje elektrony, které jsou urychlovány silným elektrickým polem. Elektrony prudce zabrzdí, jakmile dopadnou na anodu a malá část jejich kinetické energie se přemění na RTG záření (brzdné a charakteristické) a teplo (Seidl, 2012).

Pacient je na vyšetření částečně vysvlečený a odstraní všechny kovové předměty z těla. Vyšetření se provádí vleže na zádech, na rozdíl od nativního snímku břicha, který je prováděn vestoje u vertigrafu. Centrální paprsek směřujeme vertikálně na úroveň spojnice hran lopat kosti kyčelní. Pomocí tohoto vyšetření lze hodnotit tvar, velikost či uložení ledvin a močových cest. Často je nativní snímek břicha využíván k vyloučení kontrastní urolitiázy (Chudáček, 1993).



Obrázek 2 – Nativní snímek urotraktu s nálezem urolitiázy v levé ledvině  
(Zdroj: vlastní fotografie)

Na snímku vidíme také skelet v rozmezí vytvořeného snímku, dokážeme diagnostikovat jiné RTG kontrastní tělesa (cizí předměty v močovém měchýři). Akutní vyšetření nevyžaduje žádnou přípravu. Nekontrastní konkrementy (neobsahující kalcium) nelze zobrazit. V pánvi může být patrný stín naplněného močového měchýře. Velmi často je obraz nejednoznačný, může zde být rušen sumací náplně střevních kliček (Vomáčka, 2015).

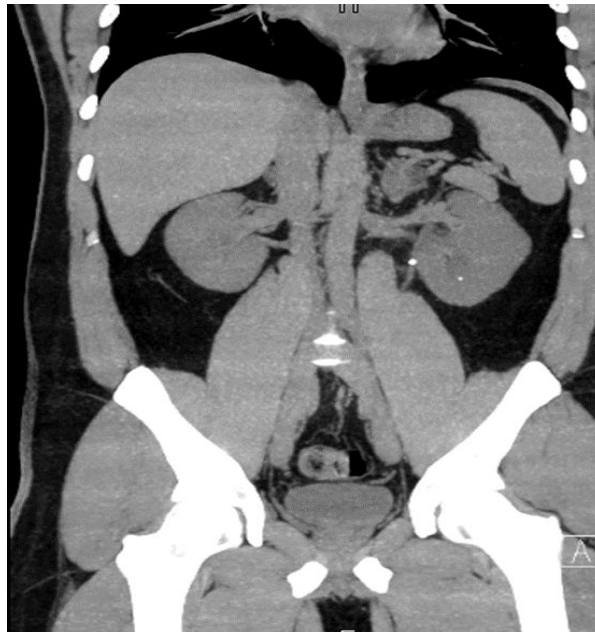### ***1.3.3 Výpočetní tomografie***

Výpočetní tomografie (CT) je jedna ze základních radiologických vyšetřovacích metod. Jedná se o dynamickou metodu s prostorovou rozlišovací schopností, která umožňuje provádět i virtuální 3D vyšetření. Jedná se o vyšetření, které provádí snímky orgánů jak podélným, tak i příčným řezem. Snímky tvoří obraz celého orgánu (Vomáčka, 2015). CT vyšetření je náročnější na radiační zátěž pacienta (např. CT hlavy 1,5 mSv, CT břicha 5,3 mSv) (Seidl, 2012). Je důležité zvážit rizika a přínosy vyšetření s ohledem na radiační ochranu (Vomáčka, 2015).

Výpočetní tomografie využívá rentgenových paprsků. Rentgenka obíhá v gantry kolem pacienta a umožňuje podrobné zobrazení jednotlivých částí těl (Nemocnice na Homolce). Záření se absorbuje v tkáních s různým složením a oslabené dopadá na detektory, kde je převedeno na elektrický signál (Vomáčka, 2015). U spirálních CT se pohybuje rentgenka

a současně probíhá pomalý automatický posun lehátka s pacientem. Tímto vzájemným pohybem se dráha jeví jako spirála a umožňuje následnou 3D rekonstrukci (Seidl, 2012).

CT vyšetření se využívá bez použití nebo i s použitím kontrastní látky. CT bez kontrastní látky neboli nativní CT dokáže dobře rozlišit různé typy tkáně (tuk, jemnou tkáň ledvinového parenchymu nebo kalcifikovanou tkáň). Vyšetření bez intravenózně podané kontrastní látky je podezření na urolitiázu (Malíková, 2022).



Obrázek 3 – Nativní CT urotraktu s nálezem urolitiázy v levé ledvině  
(Zdroj: vlastní fotografie)

Pokud se jedná o CT vyšetření s jodovou kontrastní látkou, podáváme ji intravenózně. Aplikace kontrastní látky je zaměřena na lepší zobrazení a vymezení měkkých tkání. Jde o vyšetření břicha a pánve. Začíná se na úrovni bránice až po symfýzu, aby se lépe zachytila oblast celého močového měchýře. Před plánovaným vyšetřením je nutné lačnění, u diabetiků úprava medikace. Indikace k CT s kontrastem je vyšetření hematurie, urologických malignit aj. Po vyšetření může být provedena i snímání ve vylučovací fázi, jde o vícefázové vyšetření (Malíková, 2022).

Příprava pacienta spočívá v perorálním podání speciálního baryového preparátu pro CT vyšetření 2–3 hodiny před vyšetřením. Délka vyšetření je různá, ale není delší než 30 minut. Pacient je položen na záda a v průběhu vyšetření se řídí pokyny zdravotníků (např. o dýchání), měl by ležet v klidu a nehýbat se (Malíková, 2022). Kontraindikací pro provedení tohoto vyšetření jsou těhotné ženy a lidé trpící klaustrofobií.

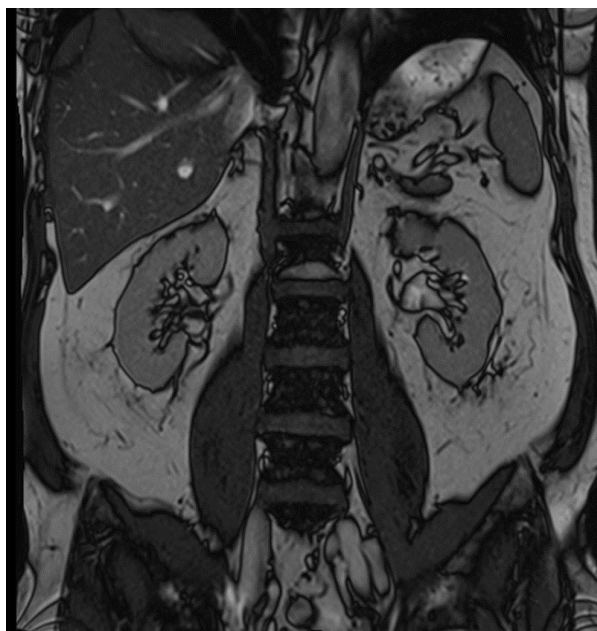
### *1.3.4 Magnetická rezonance*

Magnetická rezonance (MR) je diagnostická metoda, která využívá magnetické pole vysoké intenzity (0,25-3 Tesla) k zobrazení těla. Pacient není zatěžován ionizujícím (RTG) zářením, to znamená, že se jedná o neinvazivní vyšetřovací metodu (Viklický et al., 2010).

K zobrazení se používají základní sekvence v axiální, sagitální a koronární rovině. Doporučená šířka vrstvy je 5 mm. Díky T1 váženým obrazům získáváme informace o anatomickém uspořádání tkání, zobrazují stav mezi retroperitoneálním tukem a uzlinami a ohraničují šíření patologického procesu do perirenálního prostoru. T2 vážené obrazy demonstrují patologické stavy (Válek, 1996).

Vyšetření se provádí s pomocí nebo bez gadoliniové kontrastní látky (Viklický et al., 2010). MR urografií lze kvalitně zobrazit rozšíření dutého systému ledvin, struktury ureteru, divertikly močového měchýře, vrozené anomálie atd. Nativní MR vyšetření zobrazuje moč ve vývodných cestách jako hypersignální (Špinar, 2013). Pacienti jsou povinni před vyšetřením vyplnit a podepsat informovaný souhlas (Příloha 2), jehož cílem je zjistit, zda v těle není přítomnost kovových předmětů, zda není pacientka těhotná nebo zda pacient netrpí klaustrofobií (Válek, 1996). Za nevýhody magnetické rezonance jsou považovány velké náklady na přístroje a omezení využití u pacientů s implantovanými kovovými materiály (kardiostimulátor, kochleární implantát, stenty, endoprotézy aj.), zatěžující je také pro pacienty s klaustrofobií či pro pacienty s respiračními potížemi. V případě, že tělo pacienta obsahuje nějaký chirurgický implantát se vyšetření provádí pouze v situaci, pokud lze prokázat, že použitý implantát byl vyroben z kompatibilních materiálů. MR se využívá u pacientů s alergií na jodovou kontrastní látku, s poruchou renálních funkcí či v těhotenství (Hanuš, 2015).

MR je indikována v situacích, kdy je žádoucí zjištění anatomických poměrů ledvin (velikost, poloha a struktura okolních tkání), zánětlivých změn, tumorů ledvin a močového měchýře, úrazů, podezření na píštěle mezi orgány a také cyst (Viklický et al., 2010). MR umožňuje sledovat rozsah šíření tumorů či zánětlivých procesů do okolních orgánů a přispívají k následné charakteristice při postižení tkání. Nejčastěji začínáme s vyšetřením v T2W, následně v T1W a poté dle potřeby provádíme vyšetření po intravenózní aplikaci kontrastní látky (Válek, 1996).



Obrázek 4 – Zobrazení ledvin pomocí MR (Zdroj: vlastní fotografie)

### ***1.3.5 Jednotlivé vyšetřovací metody***

#### ***1.3.5.1 Vylučovací urografie***

Vylučovací urografie se zakládá na nitrožilní aplikaci kontrastní látky, která je následně vylučována z těla ledvinami. V daném časovém intervalu (7-15 minut) se následně provádí RTG snímky k zobrazení ledvinové pánvičky a močovodů, popřípadě močového měchýře (Ferda et al., 2015).

V dnešní době se při dostupnosti CT a MR vylučovací urografie indikuje jen velmi vzácně (Ferda et al., 2015).

#### ***1.3.5.2 Retrográtní ureteropielografie***

Toto vyšetření se provádí pomocí katetru zavedeného do ústí močovodu. Jakmile je katetr správně zavedený, aplikuje se kontrastní látka, která má větší koncentraci a tím pádem umožňuje lepší zobrazení. Využívá se především při cystoskopii (endoskopické vyšetření močových cest) k zobrazení ledvinové pánvičky a močovodu. Zobrazení se provádí pomocí RTG snímků (skioskopie) a je indikována při zúžení, nádorových onemocnění a při urolitiáze (Ferda et al., 2015).

### ***1.3.5.3 Mikční cystoradiografie***

Jedná se o dynamické zobrazení průběhu mikce (močení) k posouzení ureterálního refluxu (zpětný tok moče do močovodu). Pomocí močové cévky se do prázdného močového měchýře zavede kontrastní látka naředěná fyziologickým roztokem. Po naplnění se udělají cílené RTG snímky. U dospělých a větších dětí se cévka odstraní a následné močení se zaznamenává sérií snímků. Malým dětem se vyšetření provádí se zavedenou močovou cévkou. Dle rozsahu refluxu, který může zasáhnout až do ledviny, se hodnotí různé stupně (Ferda et al., 2015).

### ***1.3.5.4 Intervenční radiologie***

Využívá se při angioplastice renálních tepen, embolizaci (cílené zablokování) nádorů a krvácejících tepen (Ferda et al., 2015). Intervenční radiologie se také využívá k punkcím pleurální tekutiny pod CT kontrolou (Seidl, 2012). Tuto metodu zde uvádím za účelem uvedení kompletního výčtu možných zobrazovacích metod pro účel diagnostiky. S ohledem na zaměření mé práce je však metodou pouze okrajovou.

### ***1.3.5.5 Nefrostomie***

Při nefrostomii se provádí zevní punkce ledviny pomocí Seldingerovy techniky (dilatace podkožních struktur) pod kontrolou zobrazovacích metod, především pomocí ultrazvuku a následně RTG snímku. Toto vyšetření se indikuje při obstrukci ureteru, jeho cílem je protekce ledviny (Ferda et al., 2015).



## **2 Cíl práce a výzkumná otázka**

### **2.1 Cíle práce**

C1: Popsat přípravu pacienta a průběh vyšetření.

C2: Analyzovat počet vyšetření na ultrasonografii, RTG, CT a MR.

### **2.2 Výzkumná otázka**

VO: Jaké jsou nejčastější zobrazovací metody vylučovacího systému s ohledem na diagnózu a věk pacienta?

### **3 Metodika práce**

Práce se dělí na dvě části. Část první se zabývá anatomií a nemocemi vylučovacího systému a zobrazovacími metodami využívanými v radiodiagnostice. Tato část je zpracována pomocí dostupných zdrojů, a to jak knižních, tak na webových stránkách. Druhá část se zabývá analýzou získaných dat. K získání dat byl využit nemocniční informační systém v Nemocnici Jihlava a.s. Data byla vypisována ručně a následně rozřazena dle použitých metod, věkových kategorií a základní diagnózy. Výsledky výzkumu jsou zpracované do tabulek a grafů.

#### **3.1 Zdravotnické zařízení**

Nemocnice Jihlava (Nemocnice Jihlava) představuje klíčový pilíř zdravotní péče v kraji Vysočina. Se svými 2 500 zaměstnanci, z nichž více než 1 000 tvoří lékaři a 1 300 sestry, poskytuje širokou škálu lůžkových i ambulantních služeb. Díky svému rozsahu a vybavení se řadí mezi nejvýznamnější nemocnice v České republice.

Nemocnice (Nemocnice Jihlava) disponuje 37 lůžkovými a 52 ambulantními odděleními, která pokrývají všechny hlavní oblasti medicíny. Mezi nejvýznamnější patří interní oddělení, chirurgická oddělení, gynekologie a porodnictví, pediatrie, onkologie a psychiatrie. Nemocnice dále disponuje moderním diagnostickým a léčebným zázemím, včetně radiologie, laboratorní diagnostiky, nukleární medicíny a rehabilitace.

Za poslední tři roky prošla nemocnice Jihlava významným rozvojem. V roce 2023 byl otevřen nový pavilon interních oborů, který pacientům nabízí moderní vybavení a komfortní prostředí. V roce 2022 bylo zahájeno provozování robotické operace v urologii, která představuje špičkovou metodu léčby. V roce 2021 byl pořízen nový CT přístroj s nejmodernější technologií, který umožňuje preciznější diagnostiku. V roce 2020 byl zřízeno Centrum pro léčbu covid-19, které pomohlo zvládnout náročnou pandemickou situaci (Nemocnice Jihlava).

V moderní medicíně hraje klíčovou roli diagnostika. Ať už se jedná o preventivní prohlídku, akutní stav, nebo sledování chronického onemocnění, včasná a přesná diagnóza je základem pro efektivní léčbu. V nemocnici Jihlava (Nemocnice Jihlava) tuto důležitou úlohu plní Oddělení zobrazovacích metod. Toto oddělení disponuje širokou škálou moderních technologií, které umožňují detailní zobrazení vnitřních orgánů a tkání lidského těla. Mezi nejvýznamnější patří rentgenové vyšetření, magnetická rezonance,

ultrazvuk, mamografie a angiografie. Díky těmto metodám lékaři získávají cenné informace o stavu pacienta, které jim pomohou stanovit správnou diagnózu a zahájit vhodnou léčbu. Oddělení se pyšní moderním vybavením, které je srovnatelné s evropskými standardy. Například CT přístroj s 128 řezy umožňuje rychlé a detailní snímky celého těla, magnetická rezonance s 1,5 Teslami zase poskytuje detailní obrazy měkkých tkání. Ultrazvukové přístroje s nejmodernějšími technologiemi pak umožňují precizní diagnostiku i malých struktur. O precizní a kvalitní vyšetření se stará tým zkušených lékařů a radiologických asistentů, kteří se neustále vzdělávají a sledují nejnovější trendy v oboru radiodiagnostiky. Díky jejich odbornosti a erudici se pacienti nemocnice Jihlava mohou spolehnout na špičkovou péči v oblasti zobrazovacích metod.

### **3.2 Sběr dat**

Data byla získána prostřednictvím návštěvy krajské nemocnice Jihlava. Tato data byla analyzována z nemocničního informačního systému, která byla následně využita při tvorbě analýzy.

V nemocnici bylo zjišťováno množství provedených vyšetření pomocí diagnostických metod s ohledem na věk pacienta a diagnózu se zaměřením na vylučovací systém, a to v období od 1.1.2023 do 31.12.2023.

### **3.3 Druhy zobrazovacích metod**

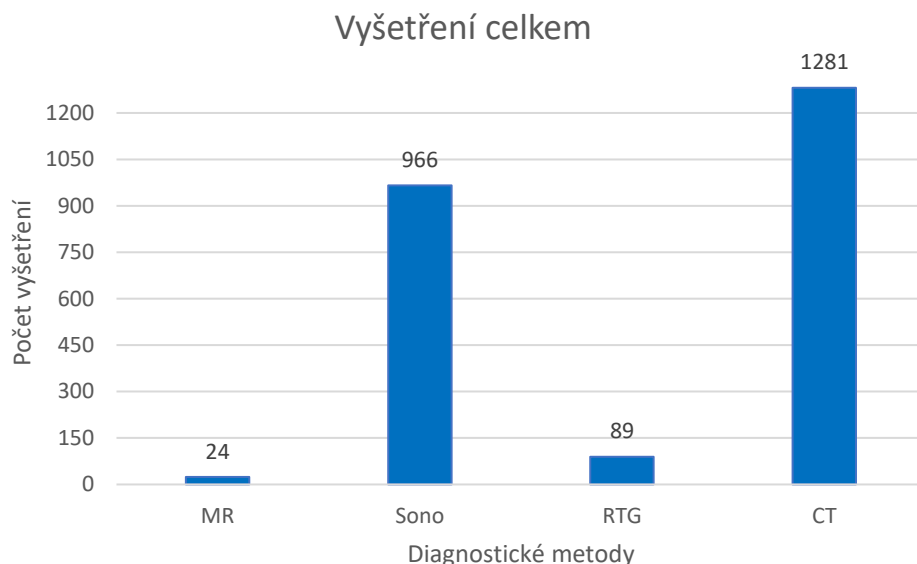
Vyšetření pomocí ultrazvuku je neinvazivní metoda, která využívá vysokofrekvenční zvukové vlny, díky nimž lze zobrazit orgány lidského těla. Využívá se ke zjištění tvaru, struktury a velikosti ledvin, močového měchýře a močové trubice. Jak je již psáno v kapitole výše (1.3.1), jedná se o nejčastěji indikovanou metodu k vyšetření urotraktu. Ve většině případů je ultrasonografie dostačující metodou k zobrazování patologií vylučovacího systému, avšak někdy je potřeba využití dalších jsou pracovních metod k přesnějšímu určení daného nálezu, např. urolithiasa. Ultrazvuk se používá i při jednotlivých zákrocích, např. při nefrostomii, kde lékař sleduje umístění jehly v reálném čase, nebo při naváděných biopsiích. Díky abstinenci ionizujícího záření, dostupnosti a rychlosti vyšetření se ultrazvuku dává přednost před jinými metodami především u malých dětí a dospívajících.

U rentgenového snímku se již využívá ionizujícího záření, avšak stále se jedná o důležitou zobrazovací metodu, která se velmi často využívá na operačním sále v podobě skiaskopie

(zobrazování v reálném čase). V teoretické části je zmiňováno, že pomocí rentgenu se dokáže zobrazit kontrastní těleso, jako je například stent či vodič. Právě díky této schopnosti zobrazovat kontrastním tělesa je rentgen na operačních sálech velmi důležitý, protože napomáhá lékaři správné orientaci v dutém systému vylučovací soustavy nebo při hledání kamenů v ledvinových pánvičkách.

Výpočetní tomografie, neboli CT, je nepostradatelnou součástí oblasti zobrazování vylučovací soustavy. Jak již bylo řečeno, výpočetní tomografie je dynamická metoda se schopností prostorové orientace. Snímky orgánů se provádí podélným i příčným řezem. Tato schopnost zobrazování je nezbytným pomocníkem při naváděných biopsiích, přesných lokalizací patologií či kamenů ve vylučovací soustavě. Kontraindikací výpočetní tomografie je několik, ať už se jedná o alergie na kontrastní látku, graviditu či klaustrofobii. Při vyšetření je velmi důležitá spolupráce pacienta, neboť pacient musí být po celou dobu v klidu a pečlivě poslouchat pokyny radiologických asistentů. Při nespolupráci tak mohou vznikat například pohybové artefakty, které silně znehodnocují výsledný obraz.

Magnetická rezonance, která místo ionizujícího záření využívá silné magnetické pole, je další z řady zobrazovacích metod. Magnetická rezonance se využívá především u pacientů, kteří mají alergie na kontrastní látku. Jedná se o časově a finančně náročnou zobrazovací metodu. Velkou výhodou magnetické rezonance je, že ji mohou využít i těhotné ženy. Avšak toto vyšetření u těhotných se využívá jen v akutních případech, jelikož dosud nejsou známy úplné účinky magnetického pole na nenarozené dítě. Kontraindikace magnetické rezonance jsou klaustrofobie a kovové implantáty či jiné kovové předměty, které nejsou z kompatibilních materiálů.



Graf 1: Celkový počet vyšetření za rok 2023 (vlastní zdroj)

Za rok 2023 bylo na Oddělení zobrazovacích metod v nemocnici Jihlava provedeno celkem 2360 vyšetření urotraktu. Nejvyšší počet vyšetření, tedy 1281, bylo provedeno na CT pracovišti. 966 vyšetření bylo provedeno pomocí ultrasonografie, 89 vyšetření pomocí rentgenu a pouze 24 vyšetření na magnetické rezonanci.

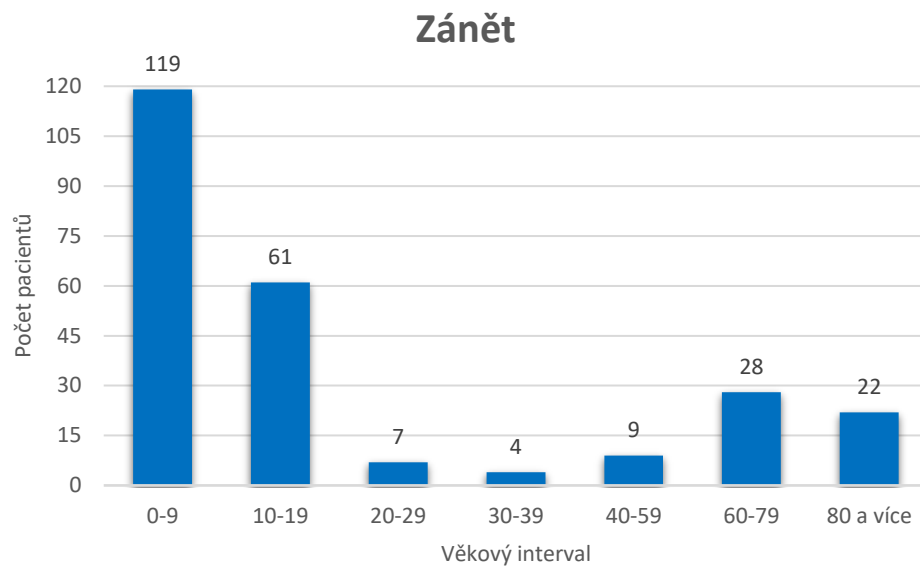
### **3.3.1 Ultrasonografie**

Ultrasonografie je neinvazivní vyšetřovací metoda a samotné vyšetření není nijak náročné na přípravu. Před vyšetřením se doporučuje několik hodin lačnit a přibližně 2 hodiny před vyšetřením vypít okolo půl litru tekutin, aby se naplnil močový měchýř. Po pečlivé identifikaci pacienta, která probíhá jak v evidenci pacientů tak na samotném pracovišti. Pacient se dle pokynů lékaře položí na vyšetřovací stůl. K samotnému vyšetření se používá speciální gel, který zajišťuje bezpečný kontakt sondy s tělem pacienta. Samotné vyšetření není časově náročné, avšak u neklidných pacientů (např. dětí) či u obéznějších pacientů se vyšetření může protáhnout. Snímky z vyšetření lékař posílá do PACSu, což je technologie umožňující ukládání a zobrazování obrazové dokumentace.

#### **3.3.1.1 Analýza dat**

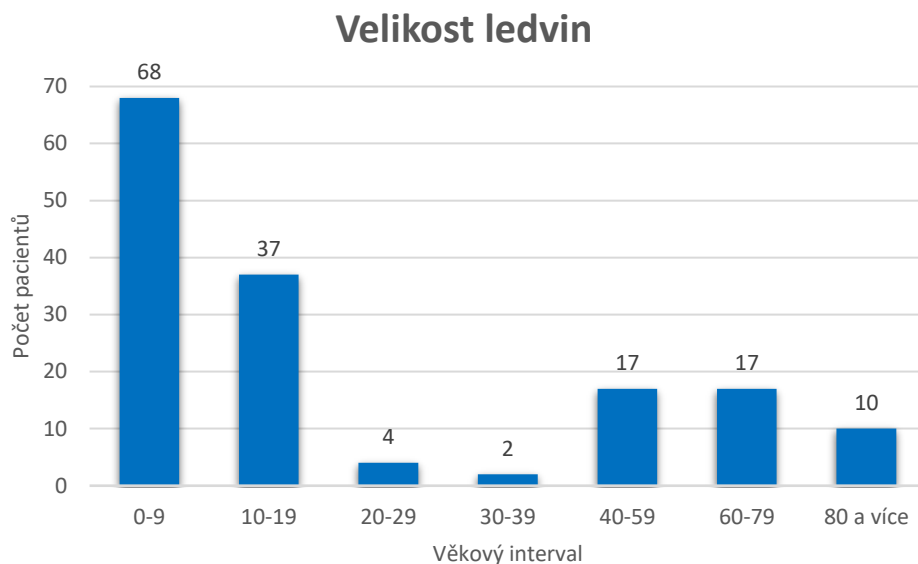
Na Oddělení zobrazovacích metod v nemocnici Jihlava se provedlo celkem 966 vyšetření pomocí ultrasonografie se zaměřením na vylučovací systém. Jednalo se o preventivní,

akutní a kontrolní vyšetření. Jednotlivé grafy zobrazují počet vyšetřených pacientů a věkové intervaly v závislosti na primární diagnóze.



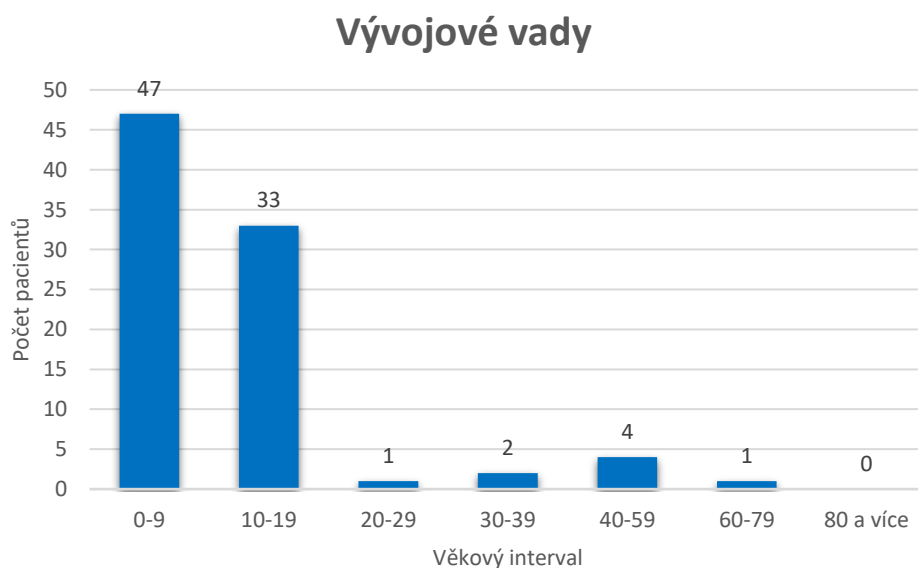
Graf 2: Počet vyšetřených pacientů pro zánět vylučovacího systému (vlastní zdroj)

Pro zánět vylučovacího systému bylo vyšetřeno celkem 250 pacientů, z toho nejčastěji děti do věku 9 let, kde bylo provedeno 119 vyšetření. Následně dospívající do věku 19 let s 61 vyšetřeními, 7 vyšetření u pacientů ve věku 20 až 29 let, 4 vyšetření u pacientů ve věku 30 až 39 let, 9 vyšetření u pacientů ve věku 40 až 59 let. Třetí největší počet, tedy 28 vyšetření, u pacientů ve věku 60 až 79 let a 22 vyšetření u pacientů ve věku 80 let a více.



Graf 3: Počet vyšetřených pacientů ke zjištění velikosti ledvin (vlastní zdroj)

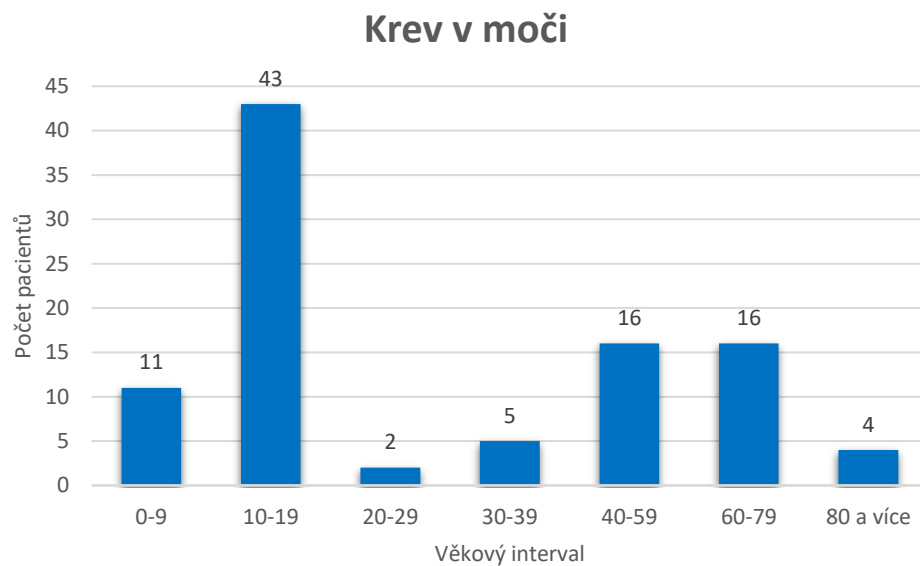
Ke zjištění velikosti ledvin byly nejčastěji vyšetřovány děti do 9 let, kde byl počet vyšetření 68. Následně dospívající do věku 19 let, zde bylo provedeno 37 vyšetření. 4 vyšetření u pacientů ve věku 20 až 29 let, 2 vyšetření u pacientů ve věku 30 až 39 let, 17 vyšetření u pacientů ve věku 40 až 59 let, 17 vyšetření u pacientů ve věku 60 až 79 let a 10 vyšetření u pacientů ve věku 80 let a více. Celkem bylo vyšetřeno 155 pacientů.



Graf 4: Počet vyšetřených pacientů pro podezření či kontrole vývojových vad (vlastní zdroj)

Z grafu vyplývá, že nejčastěji byly vyšetřovány děti do věku 9 let, zde byl počet vyšetření 47. Následně u dospívajících do věku 19 let bylo provedeno 33 vyšetření. 1 vyšetření u pacientů ve věku 20 až 29 let, 2 vyšetření u pacientů ve věku 30 až 39 let, 4 vyšetření u pacientů ve věku 40 až 59 let, 1 vyšetření u pacientů ve věku 60 až 79 let a 0 vyšetření u pacientů ve věku 80 let a více. Pro vývojové vady bylo vyšetřeno celkem 88 pacientů.

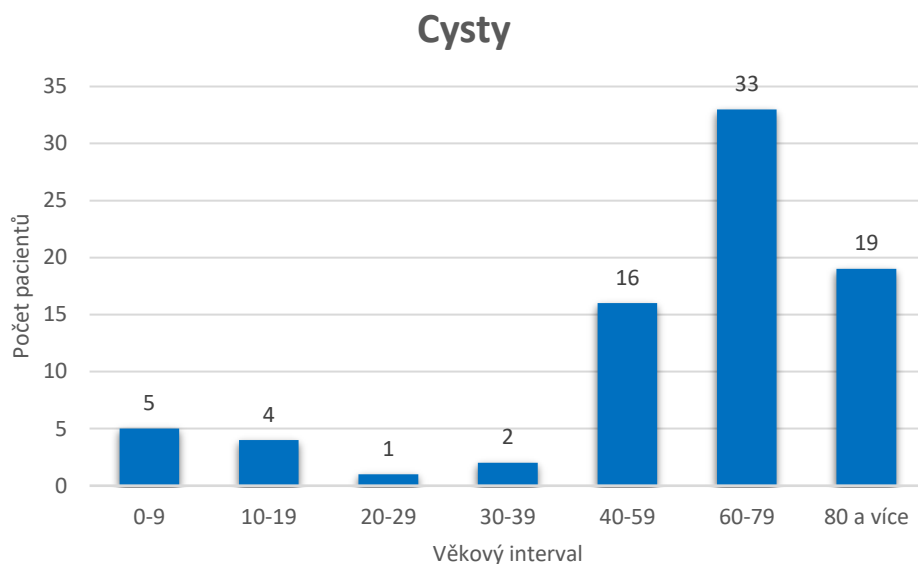
Vzhledem k různorodosti diagnóz jsem do vývojových vad zařadila netradiční umístění ledviny, nedovyvinutý močovod a zpětný tok moče z močového měchýře do ledvin.



Graf 5: Počet vyšetřených pacientů s pozitivním nálezem krve v moči (vlastní zdroj)

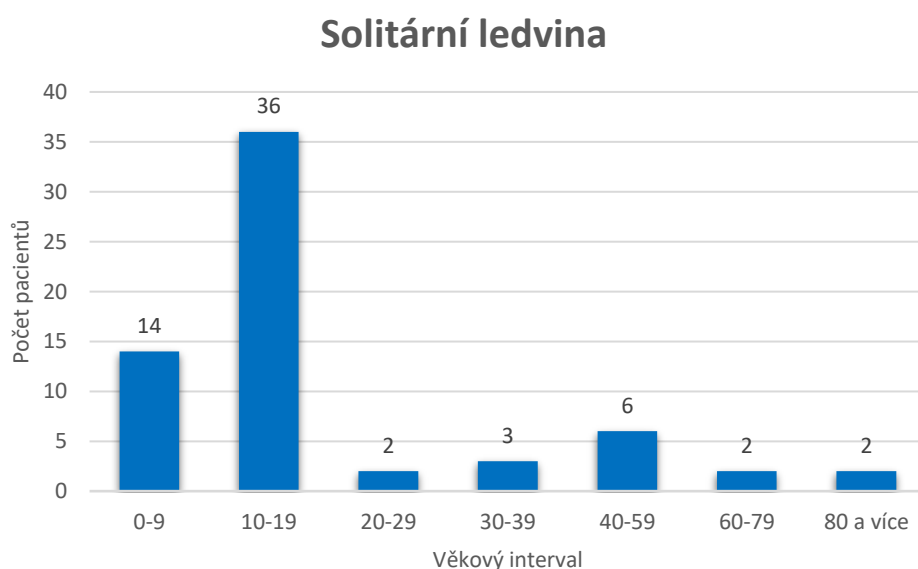
Celkem bylo provedeno 97 vyšetření, nejčastěji u pacientů ve věku mezi 10 a 19 lety, kde bylo provedeno 43 vyšetření. U dětí do 9 let bylo provedeno 11 vyšetření, 2 vyšetření u pacientů ve věku 20 až 29 let, 5 vyšetření u pacientů ve věku 30 až 39 let, 16 vyšetření u pacientů ve věku 40 až 59 let, 16 vyšetření u pacientů ve věku 60 až 79 let a 4 vyšetření u pacientů ve věku 80 let a více.





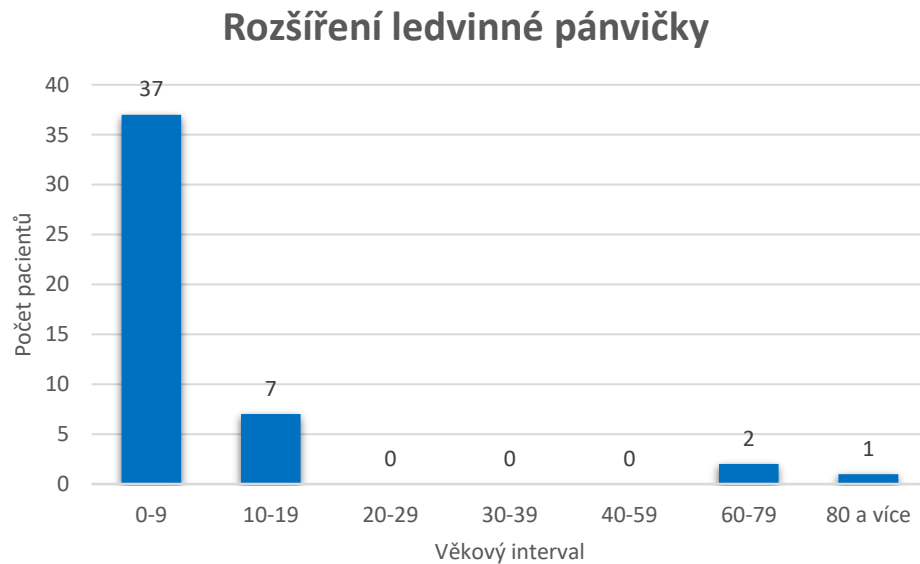
Graf 6: Počet vyšetřených pacientů pro podezření či kontrolu výskytu cyst (vlastní zdroj)

Celkem proběhlo 80 vyšetření. Nejčastěji bylo vyšetření provedeno u pacientů ve věku mezi 60 a 79 let, kdy bylo vyšetřeno 33 pacientů. U dětí do 9 let bylo provedeno 5 vyšetření, u dospívajících do 19 let byla provedena 4 vyšetření, 1 vyšetření u pacientů ve věku 20 až 29 let, 2 vyšetření u pacientů ve věku 30 až 39 let, 16 vyšetření u pacientů ve věku 40 až 59 let a 19 vyšetření u pacientů ve věku 80 let a více.



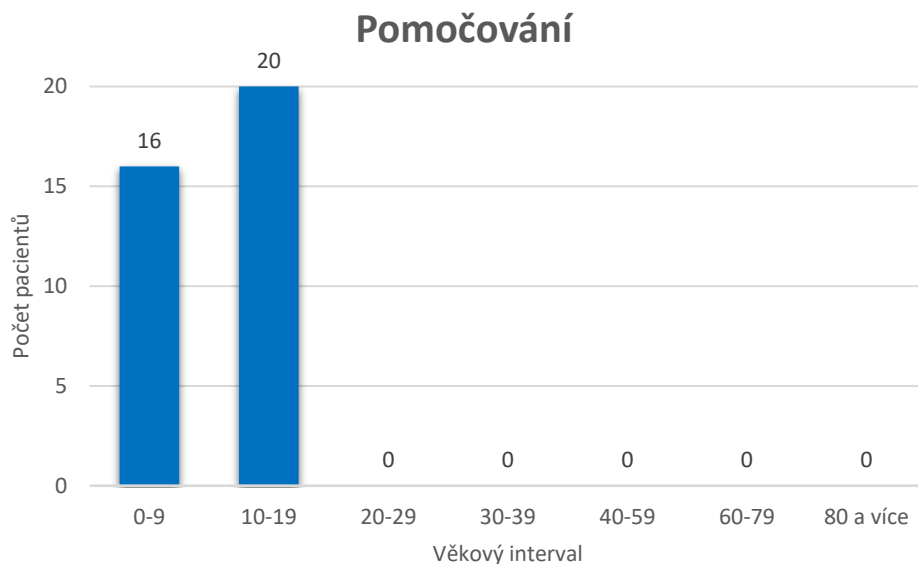
Graf 7: Počet vyšetřených pacientů s podezřením na výskyt či kontrolu solitární ledviny (vlastní zdroj)

Bylo vyšetřeno celkem 65 pacientů. Nejčastěji byli vyšetřováni dospívající pacienti ve věku mezi 10 a 19 lety, kdy bylo provedeno 36 vyšetření. U dětí do 9 let bylo provedeno 14 vyšetření, 2 vyšetření u pacientů ve věku 20 až 29 let, 3 vyšetření u pacientů ve věku 30 až 39 let, 6 vyšetření u pacientů ve věku 40 až 59 let, 2 vyšetření u pacientů ve věku 60 až 79 let a 2 vyšetření u pacientů ve věku 80 let a více.



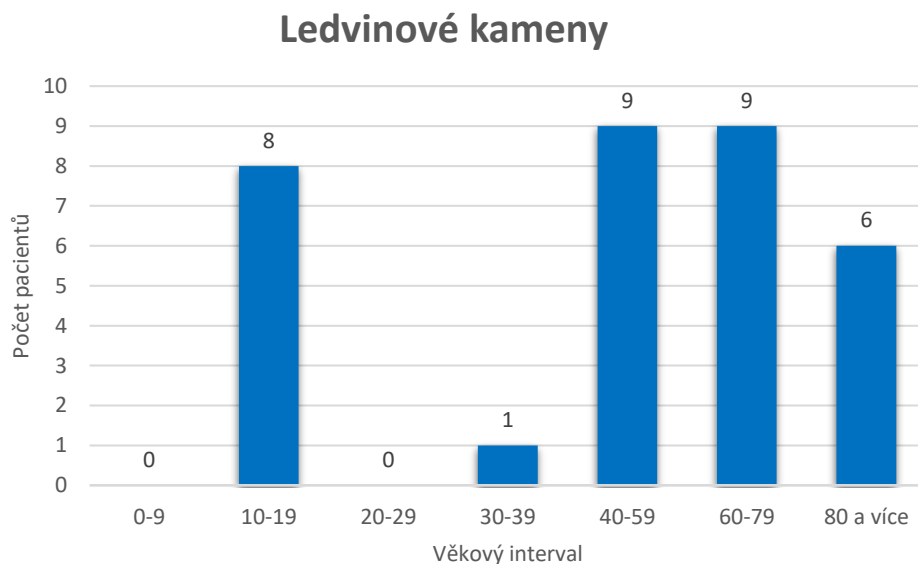
Graf 8: Počet vyšetřených pacientů pro podezření na rozšíření ledvinné pánvičky  
(vlastní zdroj)

Pro rozšíření ledvinné pánvičky bylo vyšetřeno 47 pacientů, největší zastoupení mají děti do věku 9 let u kterých bylo provedeno 37 vyšetření. 7 vyšetření bylo provedeno u dospívajících do 19 let, pacienti ve věku od 20 až 59 let vyšetřováni pro rozšíření pánvičky nebyli, 2 vyšetření u pacientů ve věku 60 až 79 let a 1 vyšetření u pacienta, kterému bylo 80 či více let.



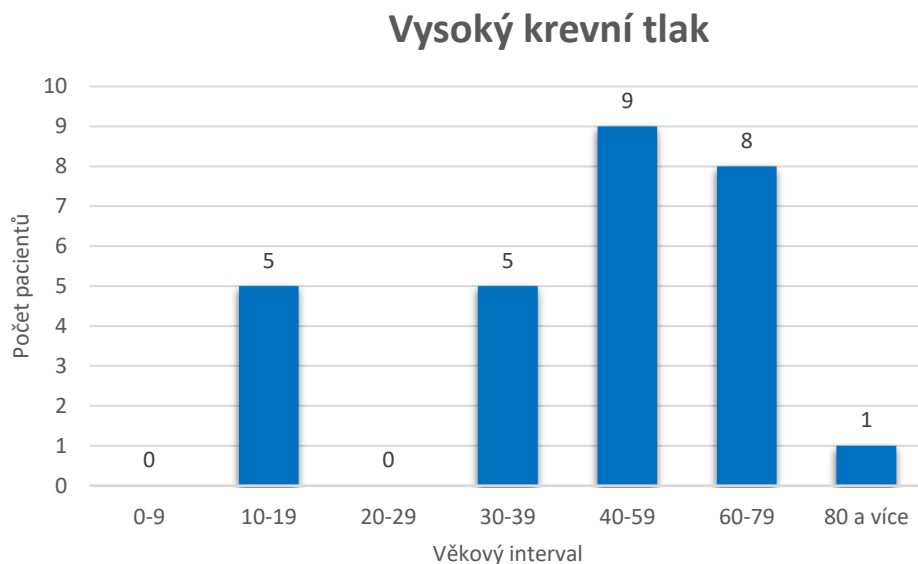
Graf 9: Počet vyšetřených pacientů z důvodu pomočování (vlastní zdroj)

Z důvodu pomočování (především v noci) bylo vyšetřeno celkem 36 pacientů. 16 vyšetření u dětí do 9 let a 20 vyšetření u dospívajících do věku 19 let.



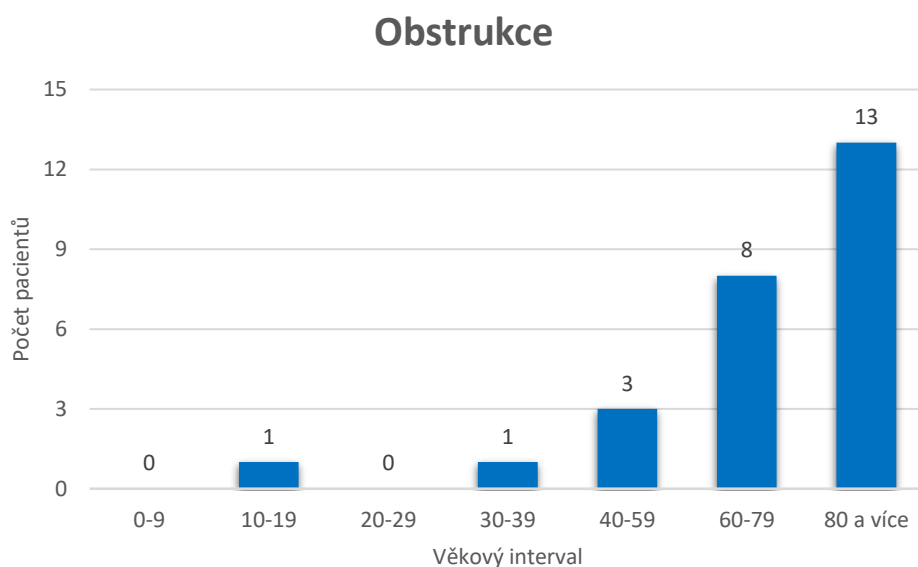
Graf 10: Počet vyšetřených pacientů pro podezření či kontrolu ledvinových kamenů (vlastní zdroj)

Celkový počet vyšetřených pro ledvinové kameny je 33 pacientů. 18 pacientů bylo ve věku od 40 do 79 let, 8 pacientů ve věku mezi 10 a 19 lety, 1 pacient ve věku 30 až 39 let a 6 pacientů ve věku 80 či více let.



Graf 11: Počet vyšetřených pacientů pro kontrolu ledvin při vysokém krevním tlaku  
(vlastní zdroj)

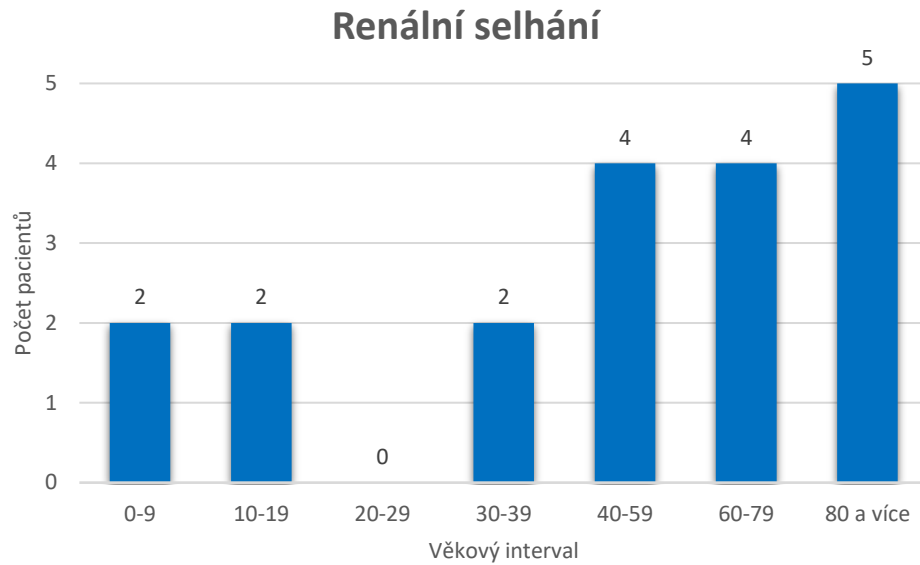
Bylo vyšetřeno celkem 28 pacientů s vysokým krevním tlakem. Bylo vyšetřeno 5 pacientů ve věku od 10 do 19 let, 5 pacientů ve věku 30 až 39 let, 9 pacientů ve věku 40 až 59 let, 8 pacientů ve věku 60 až 79 let a 1 pacient ve věku 80 či více let.



Graf 12: Počet vyšetřených pacientů pro zjištění obstrukce vylučovacího systému  
(vlastní zdroj)

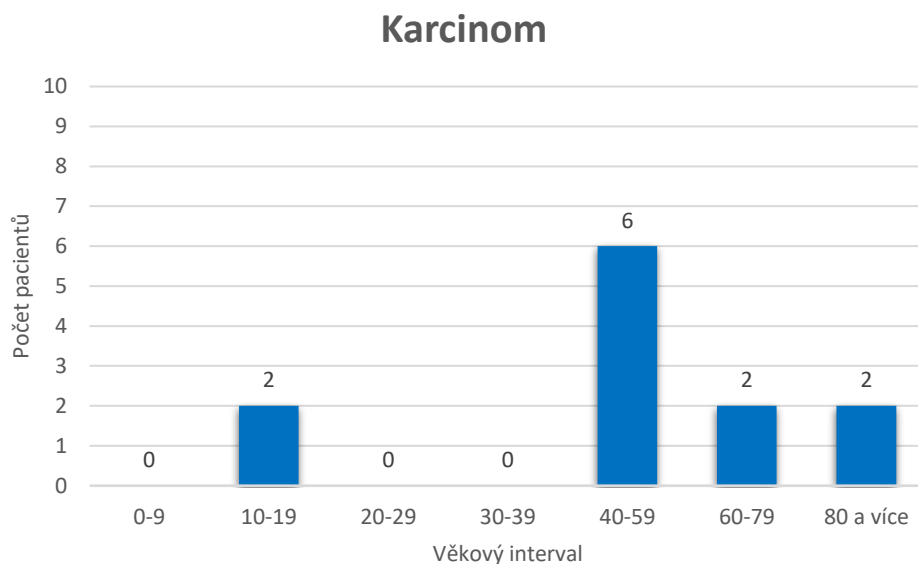
Pro podezření z obstrukce bylo provedeno 26 vyšetření. Nejvíce pacientů bylo ve věkové kategorii nad 80 let, kde bylo provedeno 13 vyšetření, u pacientů ve věku mezi 60 a 79

lety bylo provedeno 8 vyšetření, u pacientů ve věku mezi 40 a 59 lety byla provedena 3 vyšetření, u pacientů ve věku mezi 30 až 39 lety a ve věku mezi 10 a 19 lety bylo provedeno po jednom vyšetření.



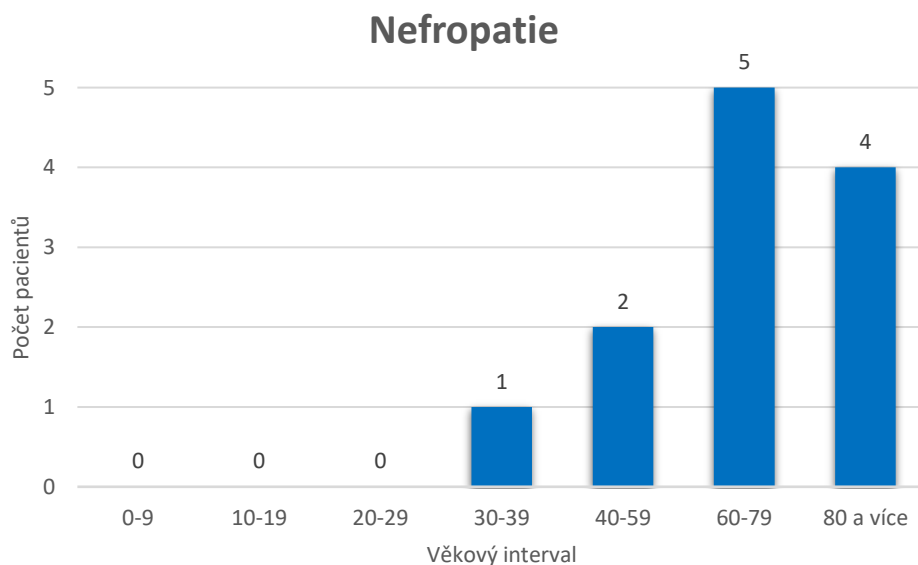
Graf 13: Počet vyšetřených pacientů pro renální selhání (vlastní zdroj)

Celkem bylo provedeno 19 vyšetření. U dětí do 9 let, u dospívajících do 19 let a u pacientů mezi 30 a 39 lety bylo provedeno po dvou vyšetřeních, 4 vyšetření u pacientů ve věku 40 až 59, 4 vyšetření u pacientů ve věku 60 až 79 let a 5 vyšetření u pacientů ve věku 80 či více let.



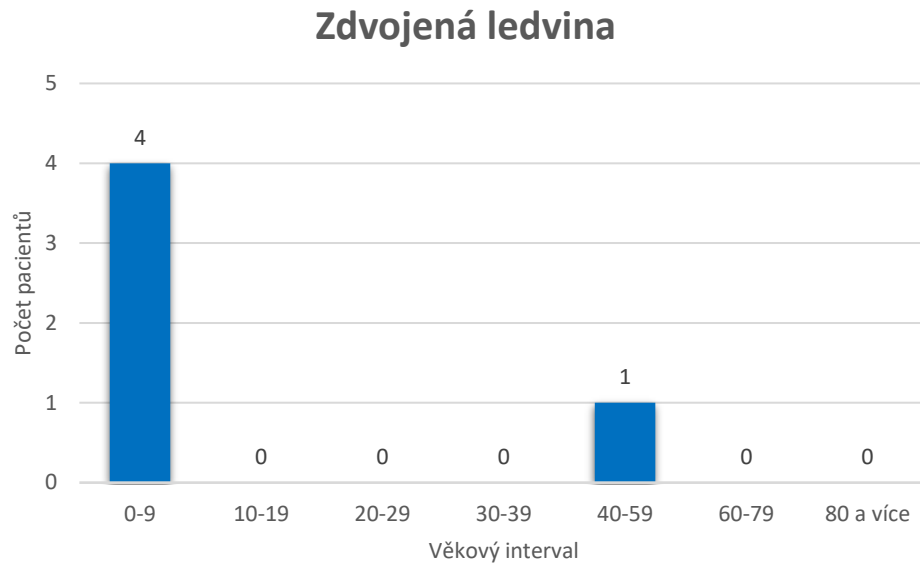
Graf 14: Počet vyšetřených pacientů pro kontrolu karcinomu vylučovacího systému (vlastní zdroj)

Bylo provedeno celkem 12 vyšetření. 2 vyšetření byla u pacientů ve věku mezi 10 a 19 lety, 6 vyšetření u pacientů ve věku 40 až 59 lety, 2 vyšetření u pacientů ve věku 60 až 79 lety a 2 vyšetření u pacientů ve věku 80 či více lety.



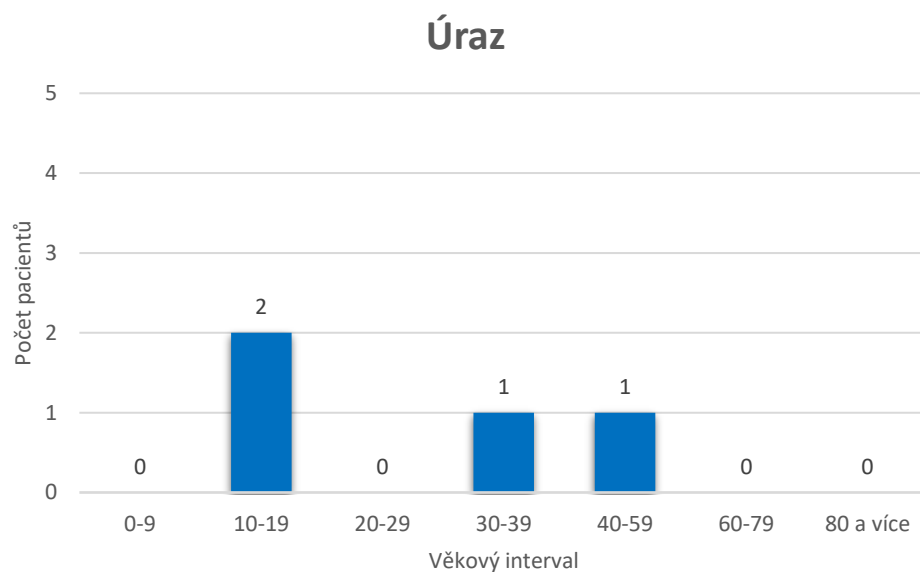
Graf 15: Počet vyšetřených pacientů pro zjištění či kontrolu nefropatie (vlastní zdroj)

Celkem bylo provedeno 12 vyšetření. 1 vyšetření bylo provedeno u pacientů ve věku 30 až 39 let, 2 vyšetření u pacientů ve věku 40 až 59 let, 5 vyšetření u pacientů ve věku 60 až 79 let a 4 vyšetření u pacientů ve věku 80 či více let.



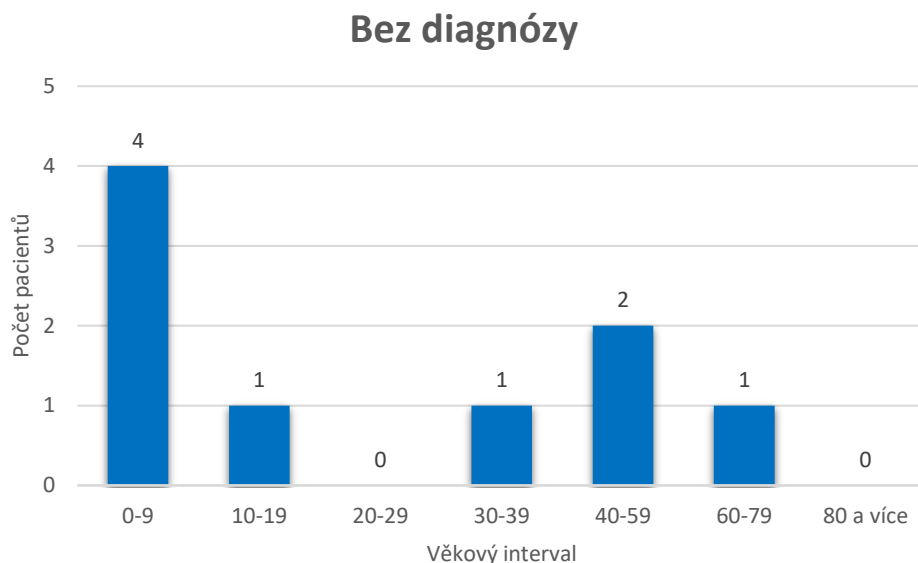
Graf 16: Počet vyšetřených pacientů pro zjištění či kontrolu zdvojené ledviny (vlastní zdroj)

Bylo provedeno celkem 5 vyšetření. 4 vyšetření u dětí do 9 let a 1 vyšetření u pacientů ve věku 40 až 59 let.



Graf 17: Počet vyšetřených pacientů pro kontrolu ledvin po úraze (vlastní zdroj)

Celkem byla provedena 4 vyšetření. 2 vyšetření u pacientů ve věku 10 až 19 let, 1 vyšetření u pacientů ve věku 30 až 39 let a 1 vyšetření u pacientů ve věku 40 až 59 let.



Graf 18: Počet vyšetřených pacientů bez uvedené diagnózy (vlastní zdroj)

Celkem bylo provedeno 9 vyšetření bez uvedení diagnózy. 4 vyšetření u dětí do 9 let, 1 vyšetření u pacientů do 19 let, 1 vyšetření u pacientů ve věku 30 až 39 let, 2 vyšetření u pacientů ve věku 40 až 59 let a 1 vyšetření u pacientů ve věku 60 až 79 let.

### 3.3.2 Rentgen

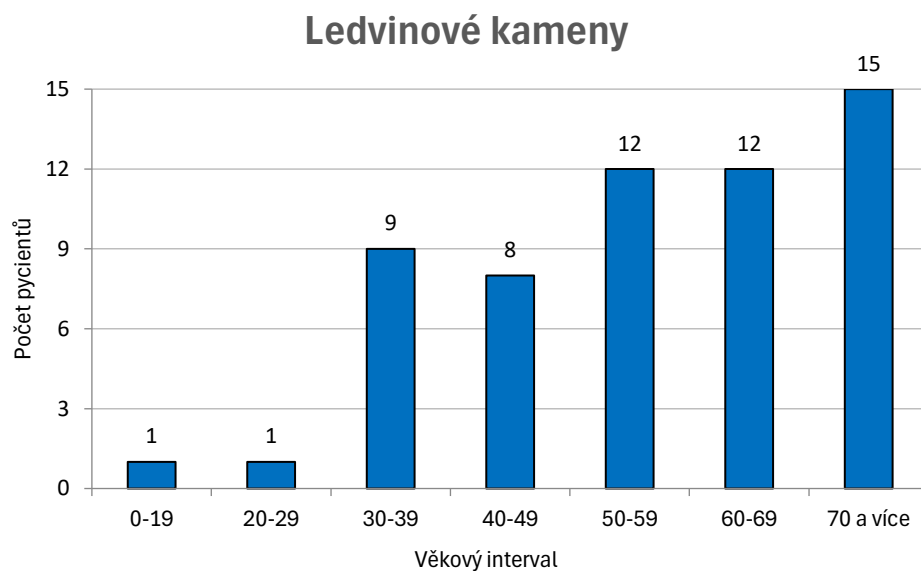
Vyšetření pomocí rentgenu již pacientovi přináší radiační zátěž, a proto se nedoporučuje provádět u malých dětí a těhotných žen. U pacientů probíhá dvojí ověřování identity. Poprvé na evidenčním okýnku, kde pacient předloží kartičku zdravotní pojišťovny a podruhé na snímkovně, kde je pacient dotázán na celé jméno a datum narození. Na RTG vyšetření není nutné se nijak připravovat. Důležité je pouze, aby na sobě pacient neměl žádné kovové předměty (knoflíky, zipy, ...). V ideálním případě by pacient měl být pouze ve spodním prádle. Vyšetření se provádí vleže na vyšetřovacím stole a nezabere více než pár sekund. Pacient má zadrženy dech, aby se zamezilo pohybovým artefaktům. V ideálním případě by snímek měl obsahovat obě ledviny a močový měchýř, avšak záleží na výšce pacienta a správném zaměření vyšetřovacího pole. Po dokončení vyšetření se pacient oblékne a odchází. Radiologický asistent dle potřeby snímky upraví, přidá stranové označení a poznámku „vleže“. Jakmile je snímek upravený, posílá se do PACSu, kde si jej zobrazí lékař a snímek popíše.



### 3.3.2.1 Analýza dat

Na Oddělení zobrazovacích metod v nemocnici Jihlava se provedlo celkem 89 vyšetření pomocí rentgenu se zaměřením na vylučovací systém. Jednalo se o preventivní, akutní a kontrolní vyšetření. Jednotlivé grafy zobrazují počet vyšetřených pacientů a věkové intervaly v závislosti na primární diagnóze.

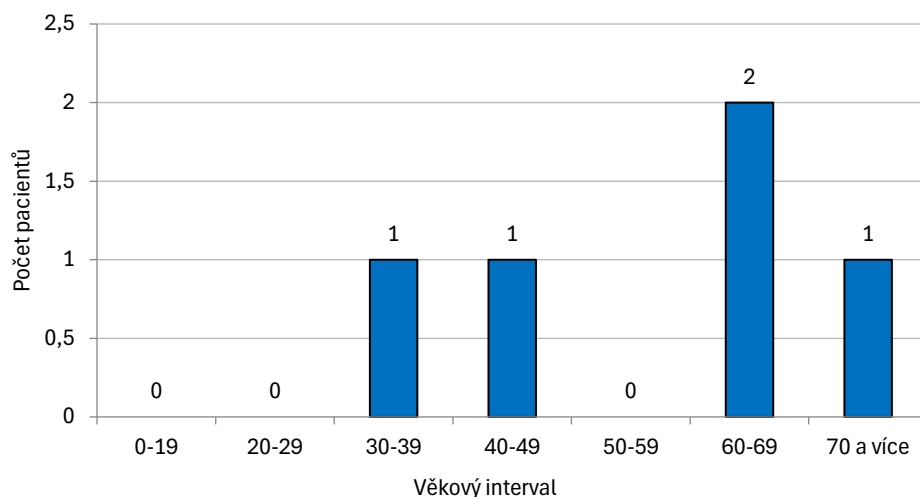
Do grafů nebyla zahrnuta 2 vyšetření. 1 vyšetření bylo na kontrolu kalcifikované cysty u pacienta ve věku 70 či více let a 1 vyšetření pro zánět u pacienta ve věku do 19 let.



Graf 19: Počet vyšetřených pacientů pro zjištění či kontrolu ledvinových kamenů  
(vlastní zdroj)

Celkem bylo vyšetření 58 pacientů. 1 vyšetření bylo u pacienta do věku 19 let, 1 vyšetření u pacienta ve věku 20 až 29 let, 9 vyšetření u pacientů ve věku 30 až 39 let, 8 vyšetření u pacientů ve věku 40 až 49 let, 12 vyšetření u pacientů ve věku 50 až 59 let, 12 vyšetření u pacientů ve věku 60 až 69 let a 15 vyšetření u pacientů ve věku 70 či více let.

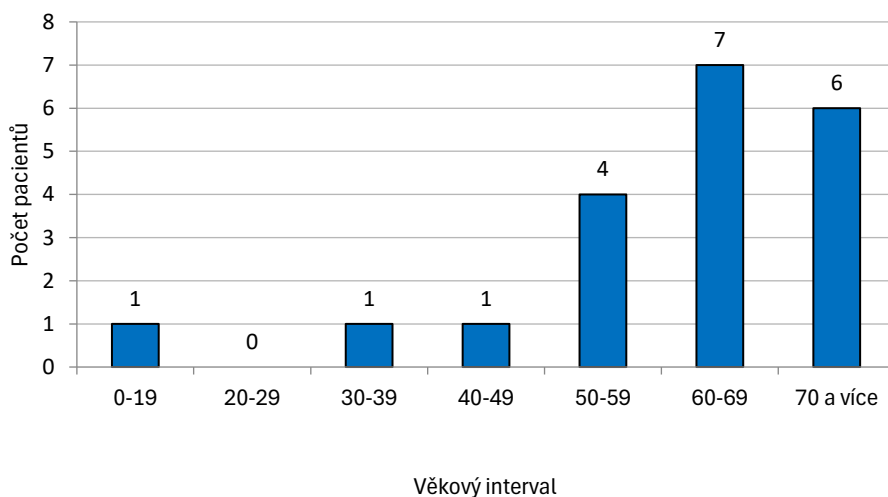
## Renální selhání



Graf 20: Počet vyšetřených pacientů pro renální selhání (vlastní zdroj)

Celkem bylo provedeno 5 vyšetření. 2 vyšetření byla provedena u pacientů ve věku 60 až 69 let a po 1 vyšetření u pacientů ve věku 30 až 39 let, 40 až 49 let a u pacientů ve věku 70 či více let.

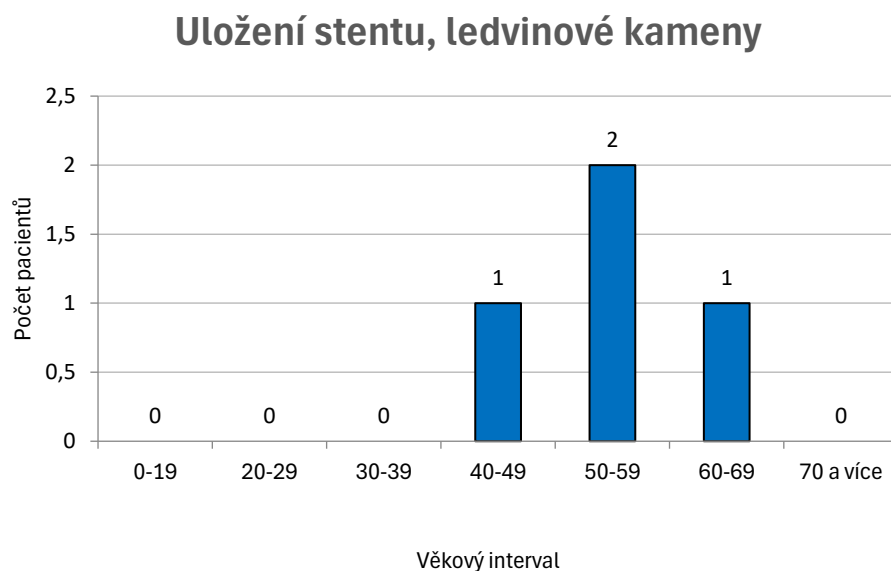
## Uložení stentu



Graf 21: Počet vyšetřených pacientů pro kontrolu uložení stentu. (vlastní zdroj)

Celkem bylo provedeno 20 vyšetření. Pacienti ve věku do 19 let, od 30 do 39 let a od 40 do 49 let měli po 1 vyšetření, u pacientů ve věku od 50 do 59 let byla provedena 4

vyšetření, u pacientů ve věku od 60 do 69 let bylo provedeno 7 vyšetření a u pacientů ve věku 70 či více let bylo provedeno 6 vyšetření.



Graf 22: Počet vyšetřených pacientů pro kontrolu uložení stentu a ledvinových kamenů (vlastní zdroj)

Celkem byla provedena 4 vyšetření. 2 vyšetření byla u pacientů ve věku od 50 do 59 let, 1 vyšetření u pacientů ve věku 40 až 49 let a u pacientů ve věku 60 až 69 let.

### 3.3.3 Výpočetní tomografie

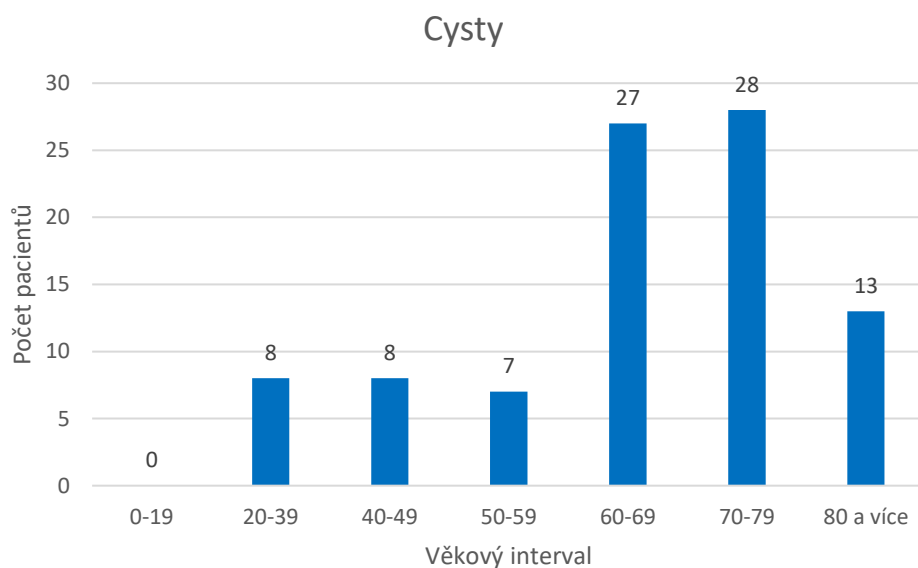
CT využívá již vyšších dávek ionizujícího záření, ale zároveň poskytuje přesný obraz a detailnější zobrazení měkkých tkání. Jedná se rychlý a účinný způsob, jak určit patologii vylučovacího systému. U nativního CT urotraktu není nutná žádná speciální příprava. Stejně jako u předchozích metod musí být pacient správně identifikován a před vyšetřením podepíše informovaný souhlas (Příloha 1). U CT může být pacient oblečený, ale platí, že kovové předměty by měly být mimo vyšetřovací pole. Vyšetření se provádí vleže na zádech, kdy má pacient položené ruce za hlavou. Celý proces snímání je hotový během několika minut a po ukončení vyšetření pacient odchází. Důležitou rolí radiologického asistenta je správně vycentrovat vyšetřovací stůl s pacientem a následně zpracovat obdrženy obraz. Radiologický asistent zpracovává výsledný obraz v několika

rovinách, kde u každé roviny musí obraz vycentrovat a sklonit dle dané roviny. Jakmile je obraz upravený do požadovaného výsledku, vše se posílá do PACSu.

### 3.3.3.1 Analýza dat

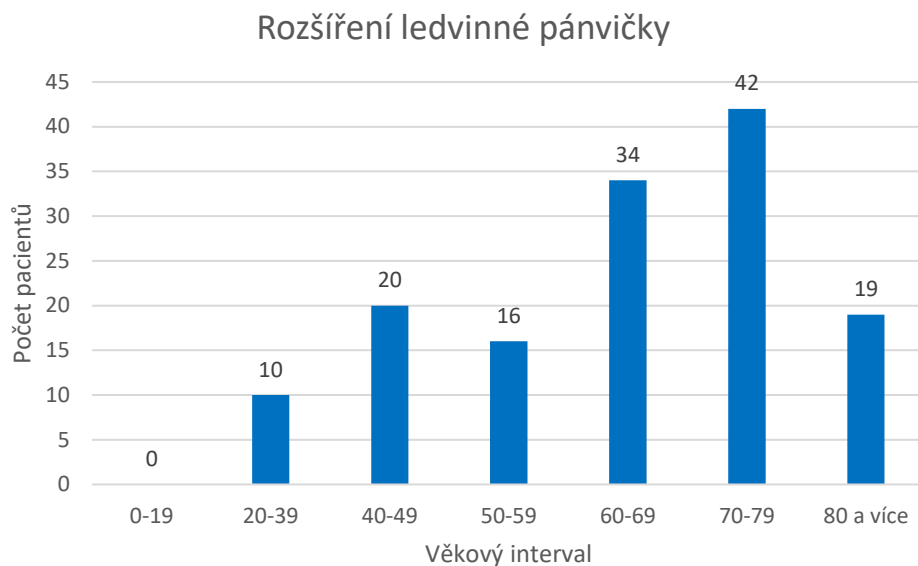
Na Oddělení zobrazovacích metod v nemocnici Jihlava se provedlo celkem 1281 vyšetření pomocí výpočetní tomografie se zaměřením na vylučovací systém. Jednalo se o preventivní, akutní a kontrolní vyšetření. Jednotlivé grafy zobrazují počet vyšetřených pacientů a věkové intervaly v závislosti na primární diagnóze.

Do grafů nebylo zahrnuto vyšetření pro akutní selhání ledvin, hematom a kontrolu po resekci močového měchýře. U akutního selhání ledvin se jednalo o 2 pacienty ve věku 80 či více let, 1 vyšetření pro hematom u pacienta ve věku 60 až 69 let. Pro kontrolu po resekci močového měchýře byl vyšetřen 1 pacient ve věku 70 až 79 let.



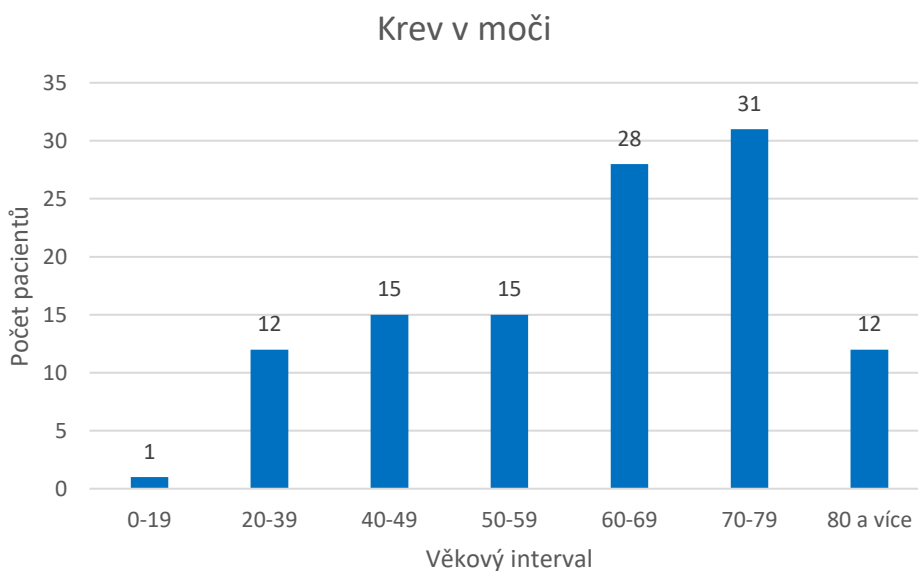
Graf 23: Počet vyšetřených pacientů pro zjištění či kontrolu cyst (vlastní zdroj)

Celkem bylo vyšetřeno 91 pacientů. 8 vyšetření bylo u pacientů ve věku mezi 20 až 39 lety, 8 vyšetření u pacientů ve věku mezi 40 až 49 lety, 7 vyšetření u pacientů mezi 50 až 59 lety, 27 vyšetření u pacientů ve věku mezi 60 až 69 lety, 28 vyšetření u pacientů ve věku mezi 70 až 79 lety a 13 vyšetření u pacientů ve věku 80 či více let.



Graf 24: Počet vyšetřených pacientů pro rozšíření ledvinné pánvičky (vlastní zdroj)

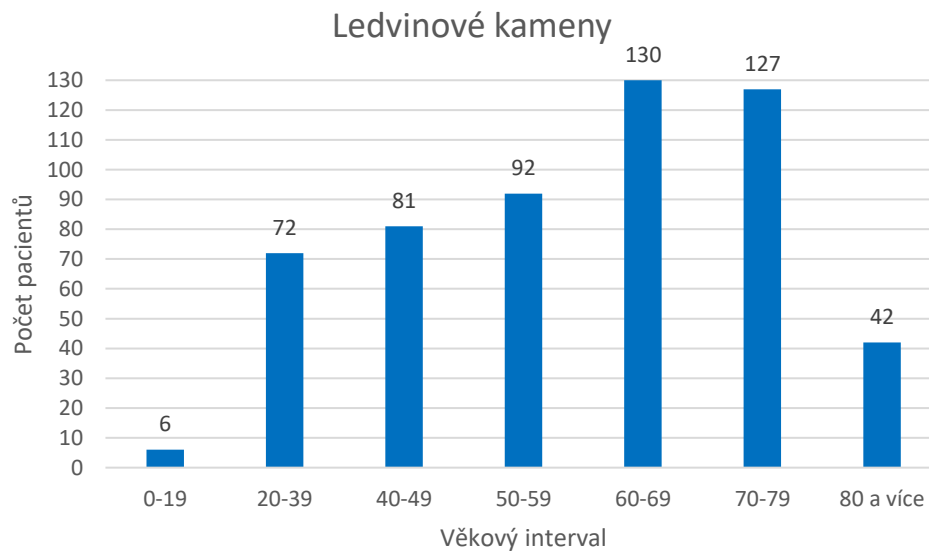
Celkem bylo vyšetřeno 141 pacientů. 10 vyšetření bylo u pacientů ve věku mezi 20 až 39 lety, 20 vyšetření u pacientů ve věku mezi 40 až 49 lety, 16 vyšetření u pacientů mezi 50 až 59 lety, 34 vyšetření u pacientů ve věku mezi 60 až 69 lety, 42 vyšetření u pacientů ve věku mezi 70 až 79 lety a 19 vyšetření u pacientů ve věku 80 či více let.



Graf 25: Počet vyšetřených pacientů pro nález krve v moči (vlastní zdroj)

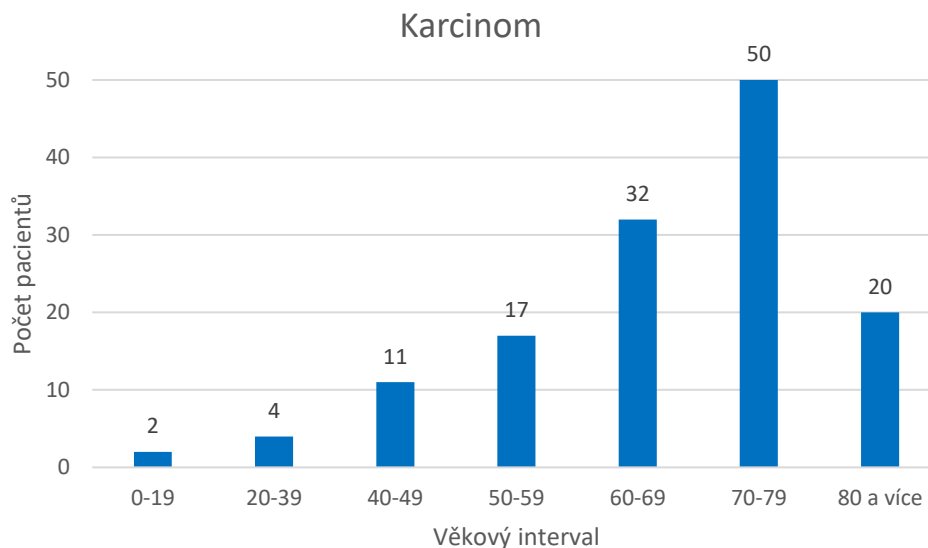
Celkem bylo vyšetřeno 114 pacientů. 1 vyšetření u pacienta do věku 19 let, 12 vyšetření bylo u pacientů ve věku mezi 20 až 39 lety, 15 vyšetření u pacientů ve věku mezi 40 až

49 lety, 15 vyšetření u pacientů mezi 50 až 59 lety, 28 vyšetření u pacientů ve věku mezi 60 až 69 lety, 31 vyšetření u pacientů ve věku mezi 70 až 79 lety a 12 vyšetření u pacientů ve věku 80 či více let.



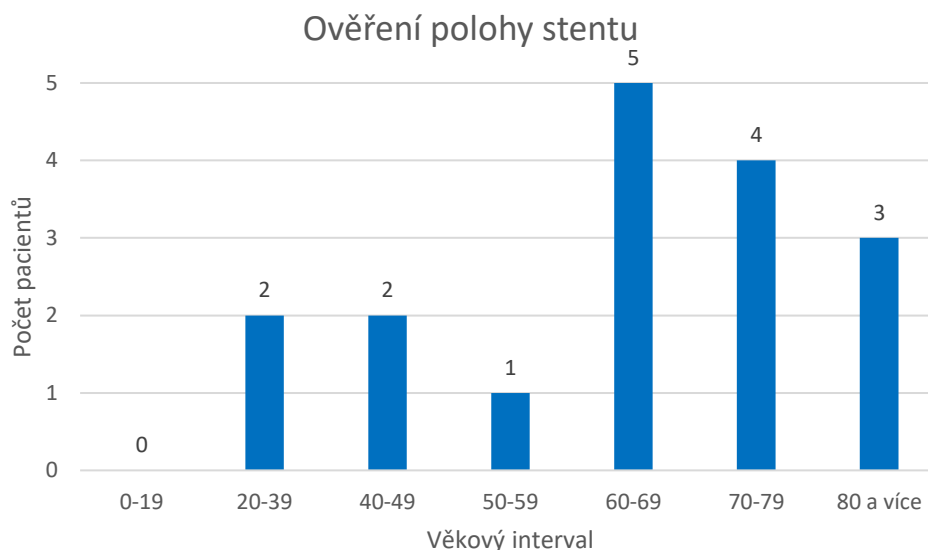
Graf 26: Počet vyšetřených pacientů pro zjištění či kontrolu ledvinových kamenů  
(vlastní zdroj)

Celkem bylo vyšetřeno 550 pacientů. 6 vyšetření u pacientů do věku 19 let, 72 vyšetření bylo u pacientů ve věku mezi 20 až 39 lety, 81 vyšetření u pacientů ve věku mezi 40 až 49 lety, 92 vyšetření u pacientů mezi 50 až 59 lety, 130 vyšetření u pacientů ve věku mezi 60 až 69 lety, 127 vyšetření u pacientů ve věku mezi 70 až 79 lety a 42 vyšetření u pacientů ve věku 80 či více let.



Graf 27: Počet pacientů vyšetřených pro zjištění či kontrolu karcinomu (vlastní zdroj)

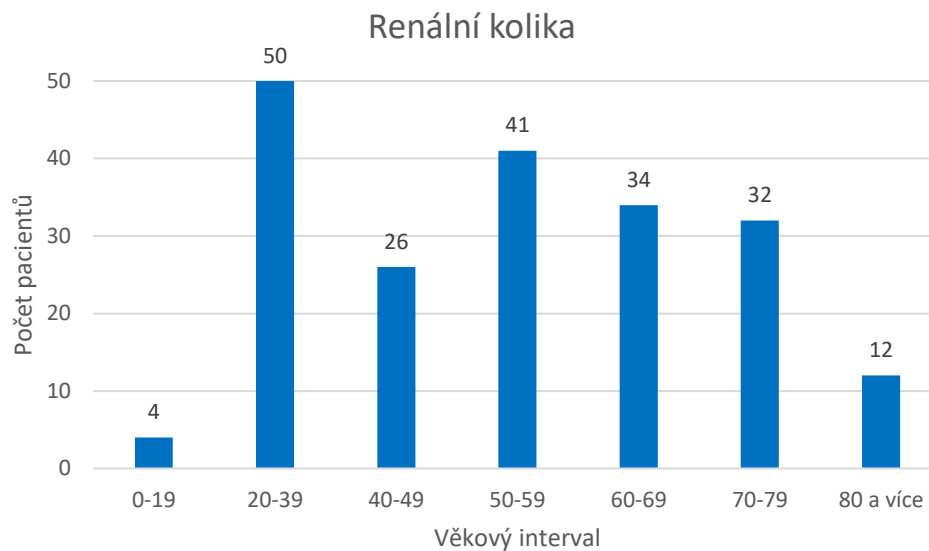
Celkem bylo vyšetřeno 136 pacientů. 2 vyšetření u pacientů do věku 19 let, 4 vyšetření bylo u pacientů ve věku mezi 20 až 39 lety, 11 vyšetření u pacientů ve věku mezi 40 až 49 lety, 17 vyšetření u pacientů mezi 50 až 59 lety, 32 vyšetření u pacientů ve věku mezi 60 až 69 lety, 50 vyšetření u pacientů ve věku mezi 70 až 79 lety a 20 vyšetření u pacientů ve věku 80 či více let.



Graf 28: Počet vyšetřených pacientů pro ověření polohy stentu (vlastní zdroj)

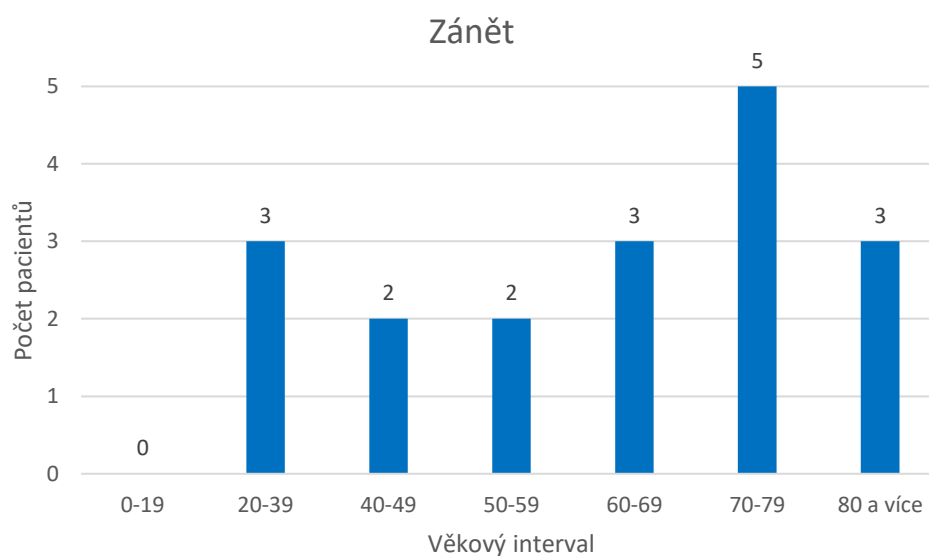
Celkem bylo vyšetřeno 17 pacientů. 2 vyšetření bylo u pacientů ve věku mezi 20 až 39 lety, 2 vyšetření u pacientů ve věku mezi 40 až 49 lety, 1 vyšetření u pacientů mezi 50 až

59 lety, 5 vyšetření u pacientů ve věku mezi 60 až 69 lety, 4 vyšetření u pacientů ve věku mezi 70 až 79 lety a 3 vyšetření u pacientů ve věku 80 či více let.



Graf 29: Počet vyšetření pacientů pro renální koliku (vlastní zdroj)

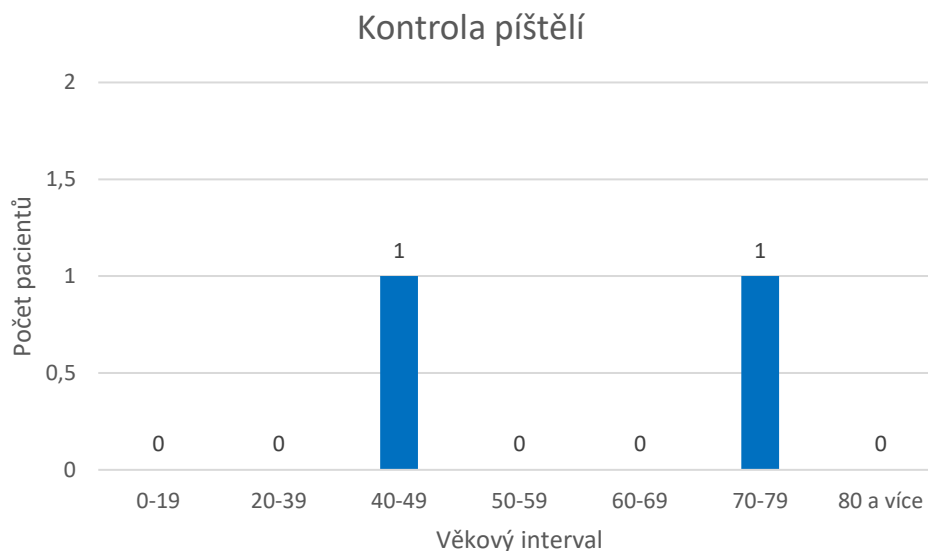
Celkem bylo vyšetřeno 199 pacientů. 4 vyšetření u pacientů do věku 19 let, 50 vyšetření bylo u pacientů ve věku mezi 20 až 39 lety, 26 vyšetření u pacientů ve věku mezi 40 až 49 lety, 41 vyšetření u pacientů mezi 50 až 59 lety, 34 vyšetření u pacientů ve věku mezi 60 až 69 lety, 32 vyšetření u pacientů ve věku mezi 70 až 79 lety a 12 vyšetření u pacientů ve věku 80 či více let.



Graf 30: Počet vyšetřených pacientů pro záněť (vlastní zdroj)

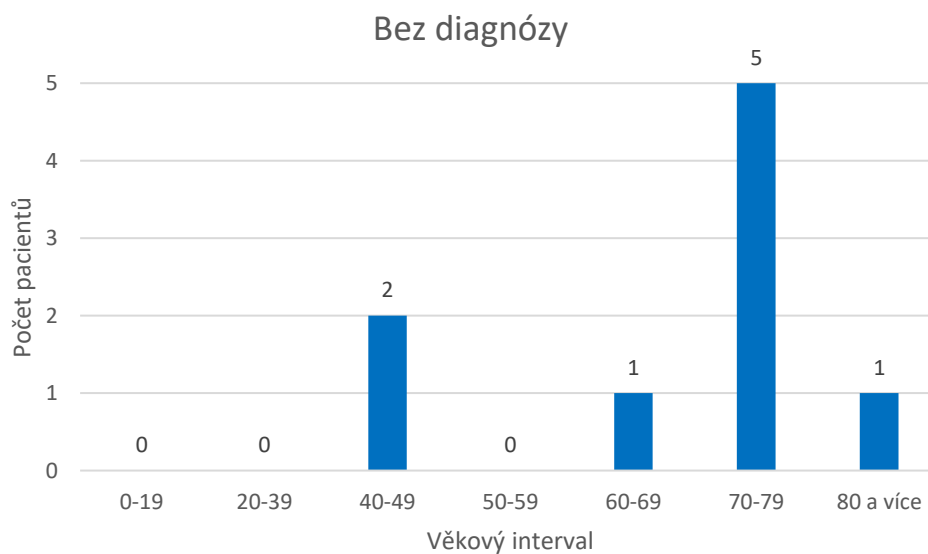


Celkem bylo vyšetřeno 18 pacientů. 3 vyšetření bylo u pacientů ve věku mezi 20 až 39 lety, 2 vyšetření u pacientů ve věku mezi 40 až 49 lety, 2 vyšetření u pacientů mezi 50 až 59 lety, 3 vyšetření u pacientů ve věku mezi 60 až 69 lety, 5 vyšetření u pacientů ve věku mezi 70 až 79 lety a 3 vyšetření u pacientů ve věku 80 či více let.



Graf 31: Počet pacientů vyšetřených pro kontrolu píštělí (vlastní zdroj)

Byla provedena pouze 2 vyšetření. 1 vyšetření u pacienta ve věku 40 až 49 let a 1 vyšetření u pacienta ve věku 70 až 79 let.



Graf 32: Počet pacientů vyšetřených bez diagnózy (vlastní zdroj)

Celkem bylo provedeno 9 vyšetření. 2 vyšetření u pacientů ve věku 40 až 49 let, 1 vyšetření u pacienta ve věku 60 až 69 let, 5 vyšetření u pacientů ve věku 70 až 79 let a 1 vyšetření u pacienta ve věku 80 či více let.

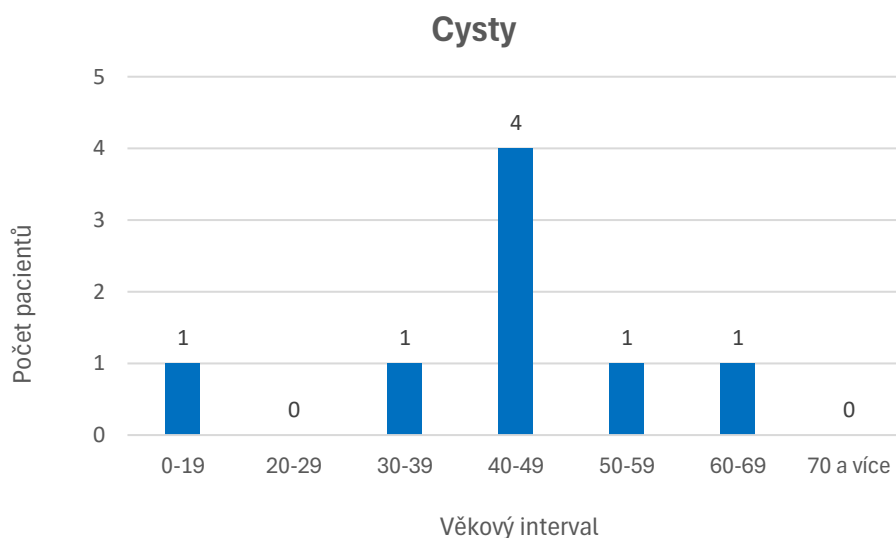
#### **3.3.4 Magnetická rezonance**

Magnetická rezonance je časově i finančně náročné vyšetření. Díky nepřítomnosti ionizujícího záření a schopností přesně a detailně zobrazovat i měkké tkáně je magnetická rezonance důležitou zobrazovací metodou dnešní doby. Z důvodu časové vytíženosti jsou pacienti objednávaní již několik měsíců dopředu. V nemocnici Jihlava se magnetická rezonance nachází mimo hlavní budovu oddělení, proto se pacienti nenahlašují na evidenčním okénku. Totožnost ověřuje zdravotní sestra v čekárně a zároveň předá pacientům k vyplnění Informovaný souhlas pro vyšetření na MR (Příloha 2). Pro vyšetření ledvin není nutná speciální příprava. V kabině si pacient sundá všechny kovové předměty a sestra pacienta uloží na vyšetřovací stůl. Vyšetření se provádí vleže na zádech, přičemž má pacient ruce zvednuté nad hlavu. Dle potřeby se mohou použít různé fixační pomůcky, aby se zamezilo pohybu pacienta. Samotné vyšetření trvá v rozmezí 30 – 60 minut. Radiologický asistent průběžně upravuje sekvence a centruje obraz dle potřeby. Po skončení vyšetření pacient odchází. Pokud je stále potřeba, radiologický asistent upraví snímky do požadovaného obrazu a následně vše odesílá do PACSu k popisu.

##### **3.3.4.1 Analýza dat**

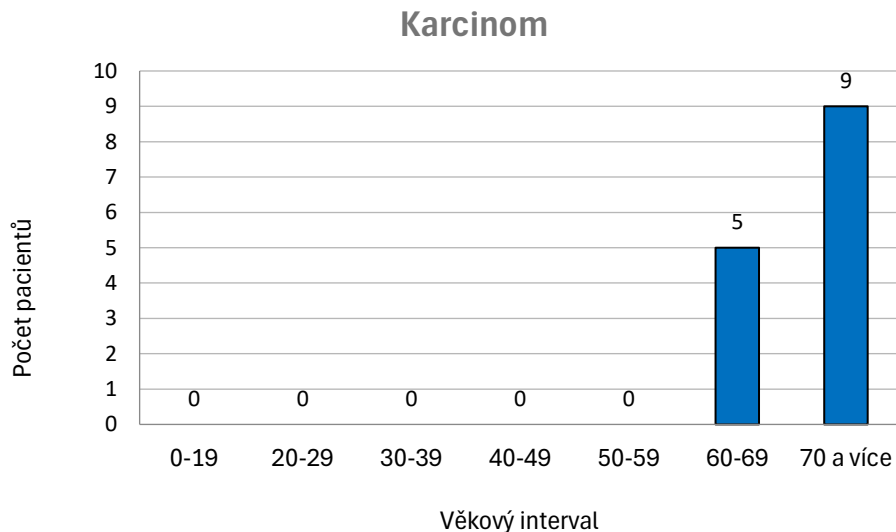
Na magnetické rezonanci v Jihlavě bylo v nemocničním informačním systému evidováno celkem 24 pacientů pro vyšetření urotraktu. Reálně jich bylo vyšetřeno pouze 23. 1 pacient se na vyšetření dostavil, ale nebylo mu provedeno z toho důvodu, že pacient měl zavedený kardiostimulár, což je jedna z hlavních kontraindikací pro vyšetření na magnetické rezonanci.

Do grafů nebyl zahrnut 1 pacient ve věku 70 či více let, kterému byla vyšetřována zdvojená ledvina.



Graf 33: Počet pacientů vyšetřovaných pro kontrolu cyst (vlastní zdroj)

Celkem bylo vyšetřeno 8 pacientů pro kontrolu cyst. 1 pacient ve věku do 19 let, 1 pacient ve věku 30 až 39 let, 4 pacienti ve věku 40 až 49 let, 1 pacient ve věku 50 až 59 let a 1 pacient ve věku 60 až 69 let.



Graf 34: Počet pacientů vyšetřovaných pro karcinom ledvin (vlastní zdroj)

Celkem bylo vyšetřeno 14 pacientů. 5 pacientů ve věku 60 až 69 let a 9 pacientů ve věku 70 či více let.

## 4 Diskuze

V rámci výzkumu jsem zjistila, že nejvíce pacientů v roce 2023 bylo vyšetřeno pomocí výpočetní tomografie. Diagnózy pacientů měly široké zastoupení, ale nejčastěji se dělalo nativní CT pro zjištění přítomnosti ledvinových kamenů. Toto vyšetření bylo provedeno u pacientů všech věkových skupin, ale převážně se jednalo o pacienty ve věku 20 let a starší. I přes možnost zobrazování pomocí jiných metod je CT stále nejvíce přesné pro zjištění polohy a velikosti konkrémentu. Další častou indikací pro vyšetření pomocí CT bylo renální selhání, které dle údajů postihovalo nejčastěji skupinu pacientů ve věku od 20 do 39 let. Dle slov urologického lékaře se dnes věková hranice pro tyto dvě diagnózy snižuje, a to především kvůli životosprávě.

Největší počet vyšetření pomocí ultrasonografie byl proveden u dětí do věku 9 let a poté u pacientů do věku 19 let. Může to být dáno fakty, že děti a dospívající mají odlišné diagnózy, které mohou být kvalitně hodnoceny i pouze pomocí jedné metody, tak i to že se dbá na radiační ochranu. Samozřejmě musíme brát v úvahu i tělesnou stavbu pacientů. Ultrazvukové vlny proniknou pouze do určité vzdálenosti od sondy, a proto je vyšetření třeba u obézních pacientů velmi složité. Nejčastější indikací pro vyšetření pomocí ultrazvuku bylo vyšetření urotraktu při zánětu, kdy lékař hodnotí změny na ledvinách. Pro tuto diagnózu byly nejčastěji vyšetřovány děti do věku 9 let. Děti mají odlišnou fyziologii od dospělých, což je možná jeden z hlavních faktorů, které rozhodují o zvolení diagnostické metody. Jako další faktor můžeme považovat absenci ionizujícího záření. Vysoké zastoupení indikací má také nález krve v moči, což může mít spojitost se zánětem či jinou patologií, např. cysty či karcinom.

Zobrazování pomocí RTG již není tak časté jako u dvou předchozích. RTG se využívá zejména pro zobrazení ledvinových kamenů a pro uložení stentů. RTG pro zobrazení ledvinových kamenů byl indikován v 58 případech a jednalo se o pacienty všech věkových kategorií. V případě uložení stentu se jednalo o přibližně 20 pacientů a zastoupení byli především pacienti ve věku nad 50 let. Zobrazení uložení stentu pomocí RTG je rychlou a spolehlivou metodou. Rentgen se využívá i na operačních sálech, kde lékaři pod běžícím rentgenovým obrazem (skioskopie) zavádí stenty či vytahují kameny.

Nejméně využívanou metodou byla magnetická rezonance. Bylo zde vyšetřeno pouze 23 pacientů. Je to dáno časovou náročností a téměř obdobnými výsledky, jako poskytuje CT

vyšetření. Magnetická rezonance byla indikována především u pacientů, kteří jsou alergičtí na kontrastní látku, která se používá při některých CT vyšetřeních.

Musíme však brát v potaz, že velké množství vyšetření, ať už pomocí CT, RTG či MR, byla vyšetření kontrolní, v mnoha případech probíhalo několik vyšetření u jednoho pacienta během roku. Často jsem se setkávala s texty, že pomocí primárně určené zobrazovací metody byl učiněn nálezný, ale pro lepší a přesnější diagnózu se doplnilo druhotné vyšetření pomocí jiné zobrazovací metody. Z tohoto můžeme soudit, že všechny využívané zobrazovací metody jsou spolu provázané a navzájem se doplňují.

## 5 Závěr

Jednotlivá zdravotnická zařízení i jednotliví lékaři se při volbě metody snaží o optimální volbu diagnostické metody s ohledem na zdravotní stav a stáří pacienta a samozřejmě s ohledem na dostupné diagnostické metody s konkrétním zdravotnickém zařízení. Vždy by mělo být, jako hlavní kritérium, bráno právě zdraví pacienta, bohužel ne vždy je možné, a i s ohledem na dostupnost jednotlivých diagnostických metod i finančních prostředků.

Cílem mé práce bylo zjistit, zda má věk pacienta a diagnóza vliv na volbu diagnostické metody. Pomocí analýzy dat, která jsem čerpala z nemocničního informačního systému, jsem zjistila, že věk i diagnóza hrají velkou roli při výběru diagnostické metody. Dovolím si tvrdit, že u pacientů pod 20 let je primárně indikována sonografie, jelikož nevyužívá ionizujícího záření. Dle nálezu může lékař doporučit doplňující vyšetření pomocí jiné diagnostické metody, ale to je především v případě sporného nálezu. Věk pacientů má vliv i na samotné diagnózy, proto se s některými diagnózami setkáváme u pacientů různých věkových kategorií. Pokud si vezmeme za příklad ledvinové kameny, nejčastěji bylo indikováno CT vyšetření. Důležité je ale také zmínit, že diagnóza ledvinových kamenů se týkala pacientů starších 20 let.

Pomocí výsledků získaných při výzkumu jsem zjistila, že věk pacienta a diagnóza mají vliv na zvolení diagnostické metody. Dbá se na radiační ochranu pacientů a nejsou přebytečně vystavováni ionizujícímu záření.

Práce může sloužit jako poklad pro informování široké veřejnosti o způsobu vyšetřování vylučovacího systému, tak i jako studijní materiál pro budoucí radiologické asistenty.

## Seznam použité literatury

1. Bach, T., Binbay, M., Dickens, N., Jensen, B. T., Knoll, T., Mendes, A., Sanguedolce, F., & Türk, Ch. (2012). Léčba močových kamenů v ledvině a močovodu. Fakultní nemocnice Brno. <https://www.fnbrno.cz/03-treatment-of-stone/f1583>
2. Barochová, P. (2010, 11. březen). Holá záda za onemocnění nemohou. Je to pověře, říká lékař. iDnes.cz. [https://www.idnes.cz/onadnes/zdravi/hola-zada-za-onemocneni-ledvin-nemohou-je-to-povera-rika-lekar.A100310\\_103907\\_vase-telo\\_pet](https://www.idnes.cz/onadnes/zdravi/hola-zada-za-onemocneni-ledvin-nemohou-je-to-povera-rika-lekar.A100310_103907_vase-telo_pet)
3. Capone VP, Morello W, Taroni F, Montini G. Genetics of Congenital Anomalies of the Kidney and Urinary Tract: The Current State of Play. Int J Mol Sci. 2017 Apr 11;18(4):796. [https://www.ncbi.nlm.nih.gov/pmc/articles/PMC5412380/?\\_ga=2.226025818.1705936107.1714064957-1586934169.1709482652](https://www.ncbi.nlm.nih.gov/pmc/articles/PMC5412380/?_ga=2.226025818.1705936107.1714064957-1586934169.1709482652)
4. Čtvrtlík, F., Tüdös, Z., Sedláčková, Z., & Král, M. (2016). Urologie pro praxi, 17(4), 155-158. <https://www.urologiepropraxi.cz/pdfs/uro/2016/04/02.pdf>
5. European Urology Clinic. (2020, 18. prosince). Zánět močových cest: Příčiny, příznaky a léčba. <https://euc.cz/clanky-a-novinky/clanky/zanet-mocovych-cest-priciny-priznaky-a-lecba/>
6. Fakultní nemocnice Olomouc (n.d.). Ledvinové kameny. Získání 13. ledna 2024 z UROL\_Ledvinove kameny.pdf (fnol.cz)
7. Ferda, J., Mírka, H., Baxa, J., & Malán, A. (2015). Základy zobrazovacích metod. Galén.
8. Hanuš, T., & Macek, P. (2015). Urologie pro mediky. Univerzita Karlova, nakladatelství Karolinum.
9. Havlová, K., Nechanská, B., Nedbálek, A., Novotná, M., & Řezáč, J. (n.d.) Karcinom ledvin. Česká urologická společnost ČLS JEP. Získáno 17. února 2024 z <https://www.cus.cz/pro-pacienty/diagnozy/karcinom-ledviny/>
10. Health Images. (2023, 18. prosinec). What is Radiology? <https://www.healthimages.com/what-is-radiology/>

11. Hrazdira, I. (2011). Biofyzikální základy ultrasonografie: jak pracovat s ultrazvukovým diagnostickým přístrojem. Univerzita Palackého v Olomouci.
12. Chudáček, Z. (1993). Radiodiagnostika. Osveta.
13. Končický, P. (n.d.) Záněty močových cest. Česká urologická společnost ČLS JEP. Získáno 17. února 2024 z <https://www.cus.cz/pro-pacienty/diagnozy/zanety-mocovych-cest/>
14. Krejčí, K., Zadražil, J., Al\_Jabry, S., Horčíčka, V., Štrebl, P. & Hrubý, M. (2007). Akutní selhání ledvin. Interní medicína pro praxi, 2, 84-87. <https://www.internimedcina.cz/pdfs/int/2007/02/07.pdf>
15. Levy, J. (2023). Imaging and radiology. National Library of Medicine. <https://medlineplus.gov/ency/article/007451.htm>
16. Maďar, R., Podstatová, R., & Řehořová, J. (2006). Prevence nozokomiálních nákaz v klinické praxi. Grada Publishing.
17. Malíková, H. (2022). Základy radiologie a zobrazovacích metod (Druhé, aktualizované vydání). Univerzita Karlova, nakladatelství Karolinum.
18. Merkunová, A., & Orel, M. (2008). Anatomie a fyziologie člověka: Pro humanitní obory. Grada Publishing.
19. Naňka, O., Elišková, M. (2009). Přehled anatomie. Galén.
20. National Institute of Diabetes and Digestive and Kidney Diseases. (2020). Solitary or Single-functioning Kidney. <https://www.niddk.nih.gov/health-information/kidney-disease/solitary-kidney>
21. National Institute of Diabetes and Digestive and Kidney Diseases. (2018). Vesicoureteral reflux. <https://www.niddk.nih.gov/health-information/urologic-diseases/hydronephrosis-newborns/vesicoureteral-reflux?dkrd=/health-information/urologic-diseases/urine-blockage-newborns/vesicoureteral-reflux>
22. National Kidney Foundation (2008). O chronickém onemocnění ledvin. [https://www.kidney.org/sites/default/files/docs/11-50-1801\\_cai\\_patbro\\_aboutckd\\_pharmanet\\_czech\\_mar08.pdf](https://www.kidney.org/sites/default/files/docs/11-50-1801_cai_patbro_aboutckd_pharmanet_czech_mar08.pdf)



23. National Kidney Foundation, (n.d.). Kidney stones. Získáno 13. ledna 2024 z <https://www.kidney.org/atoz/content/kidneystones>
24. Nemocnice Jihlava. (n.d.). Získáno 17. března 2024 z <https://www.nemji.cz/>
25. Nemocnice na Homolce. (n.d.) CT – výpočetní tomografie. Získáno 13. ledna 2024 z <https://www.homolka.cz/nase-oddeleni/11635-diagnosticky-program/11635-radiodiagnosticke-oddeleni-rdg/11780-nase-sluzby/11782-ct-vypocetni-pocitacova-tomografie>
26. Orel, M. (2019). Anatomie a fyziologie lidského těla: Pro humanitní obory. Grada Publishing.
27. Pacovský, J., Košina, J., Holub, L., Hušek, P. & Brodák, M. (2016). Akutní selhání ledvin. Urologie pro praxi, 17(2), 75-78. <https://www.solen.cz/pdfs/uro/2016/02/06.pdf>
28. Pyelonefritida (infekce ledvin) - co je to - příznaky, příčiny a léčba. (2022). Rehabilitace.info. <https://www.rehabilitace.info/nemoci/pyelonefritida-infekce-ledvin-co-je-to-priznaky-priciny-a-lecba/>
29. Seidl, Z. (2012). Radiologie pro studium i praxi. Grada Publishing.
30. Stříteský, J., & Halberstadt, P. (1995). Patologie pro 2. ročník středních zdravotnických škol. Scientia Medica.
31. Špinar, J. et al., 2013. Propedeutika a vyšetřovací metody vnitřních nemocí. 2., přeprac. a dopl. vyd. Praha: Grada.
32. Teplan, V. (2006). Praktická nefrologie (2., zcela přepracované a doplněné vydání). Grada Publishing.
33. Tesař, V., & Viklický, O. (Eds.). (2015). Klinická nefrologie (2., zcela přepracované a doplněné vydání). Grada Publishing.
34. Válek, V., & Žižka, J. (1996). Moderní diagnostické metody. Institut pro další vzdělávání pracovníků ve zdravotnictví.
35. Viklický, O., Tesař, V., Dusilová Sulková, S. & kol. (2010). Doporučené postupy a algoritmy v nefrologii. Grada Publishing.

36. Vomáčka, J. (2015). Zobrazovací metody pro radiologické asistenty (Druhé, doplněné vydání). Univerzita Palackého v Olomouci.
37. Všeobecná zdravotní pojišťovna České republiky (n.d.). Chronické onemocnění ledvin. Získáno 13. ledna 2024 z <https://www.vzp.cz/pojistenci/prevence/nemoci/chronicke-onemocneni-ledvin>

## **Seznam obrázků**

Obrázek 1 – Hydronferóza levé ledviny v UZ obraze (Malíková, 2022, s. 97)

Obrázek 2 – Nativní snímek urotraktu s nálezem urolitiázy v levé ledvině

(Zdroj: vlastní fotografie)

Obrázek 3 – Nativní CT urotraktu s nálezem urolitiázy v levé ledvině (Zdroj: vlastní fotografie)

Obrázek 4 - Zobrazení ledvin pomocí MR (Zdroj: vlastní fotografie)

## **Seznam grafů**

Graf 1: Celkový počet vyšetření za rok 2023 (vlastní zdroj)

Graf 2: Počet vyšetřených pacientů pro zánět vylučovacího systému (vlastní zdroj)

Graf 3: Počet vyšetřených pacientů ke zjištění velikosti ledvin (vlastní zdroj)

Graf 4: Počet vyšetřených pacientů pro podezření či kontrole vývojových vad (vlastní zdroj)

Graf 5: Počet vyšetřených pacientů s pozitivním nálezem krve v moči (vlastní zdroj)

Graf 6: Počet vyšetřených pacientů pro podezření či kontrolu výskytu cyst (vlastní zdroj)

Graf 7: Počet vyšetřených pacientů s podezřením na výskyt či kontrolu solitární ledviny (vlastní zdroj)

Graf 8: Počet vyšetřených pacientů pro podezření na rozšíření ledvinné pánvičky (vlastní zdroj)

Graf 9: Počet vyšetřených pacientů z důvodu pomočování (vlastní zdroj)

Graf 10: Počet vyšetřených pacientů pro podezření či kontrolu ledvinových kamenů (vlastní zdroj)

Graf 11: Počet vyšetřených pacientů pro kontrolu ledvin při vysokém krevním tlaku (vlastní zdroj)

Graf 12: Počet vyšetřených pacientů pro zjištění obstrukce vylučovacího systému (vlastní zdroj)

Graf 13: Počet vyšetřených pacientů pro renální selhání (vlastní zdroj)

Graf 14: Počet vyšetřených pacientů pro kontrolu karcinomu vylučovacího systému (vlastní zdroj)

Graf 15: Počet vyšetřených pacientů pro zjištění či kontrolu nefropatie (vlastní zdroj)

Graf 16: Počet vyšetřených pacientů pro zjištění či kontrolu zdvojené ledviny (vlastní zdroj)

Graf 17: Počet vyšetřených pacientů pro kontrolu ledvin po úraze (vlastní zdroj)

Graf 18: Počet vyšetřených pacientů bez uvedené diagnózy (vlastní zdroj)

Graf 19: Počet vyšetřených pacientů pro zjištění či kontrolu ledvinových kamenů (vlastní zdroj)

Graf 20: Počet vyšetřených pacientů pro renální selhání (vlastní zdroj)

Graf 21: Počet vyšetřených pacientů pro kontrolu uložení stentu. (vlastní zdroj)

Graf 22: Počet vyšetřených pacientů pro kontrolu uložení stentu a ledvinových kamenů (vlastní zdroj)

Graf 23: Počet vyšetřených pacientů pro zjištění či kontrolu cyst (vlastní zdroj)

Graf 24: Počet vyšetřených pacientů pro rozšíření ledvinné pánvičky (vlastní zdroj)

Graf 25: Počet vyšetřených pacientů pro nález krve v moči (vlastní zdroj)

Graf 26: Počet vyšetřených pacientů pro zjištění či kontrolu ledvinových kamenů (vlastní zdroj)

Graf 27: Počet pacientů vyšetřených pro zjištění či kontrolu karcinomu (vlastní zdroj)

Graf 28: Počet vyšetřených pacientů pro ověření polohy stentu (vlastní zdroj)

Graf 29: Počet vyšetření pacientů pro renální koliku (vlastní zdroj)

Graf 30: Počet vyšetřených pacientů pro zánět (vlastní zdroj)

Graf 31: Počet pacientů vyšetřených pro kontrolu píštělí (vlastní zdroj)

Graf 32: Počet pacientů vyšetřených bez diagnózy (vlastní zdroj)

Graf 33: Počet pacientů vyšetřovaných pro kontrolu cyst (vlastní zdroj)

Graf 34: Počet pacientů vyšetřovaných pro karcinom ledvin (vlastní zdroj)

### **Seznam zkratk**

a. – arterie

ASL – akutní selhání ledvin

CT – výpočetní tomografie

IMC – zánět močových cest

IMT – zánět močového traktu

m. – musculus

MR – magnetická rezonance

PACS – picture archiving and communicating systém

RTG – rentgen

UZ – ultrazvuk

VUR – vesicoureterální reflux

## Přílohy

### Příloha 1 – Informovaný souhlas pro CT vyšetření



Nemocnice Jihlava, příspěvková organizace, Vrchlického 59, 586 01 Jihlava

Oddělení zobrazovacích metod

MUDr. Martina Wolmuthová, primářka

## Informovaný souhlas pacienta(tky) s výkonem CT vyšetření

### Vážená paní, vážený pane,

Jako svéprávný jedinec máte právo se svobodně rozhodnout o dalším navrhovaném postupu při poskytování zdravotní péče a máte nezadatelné právo být před Vaším rozhodnutím o těchto postupech podrobně informován. Na základě Vašeho aktuálního zdravotního stavu Vám bylo lékařem indikováno plánované CT vyšetření.

### Co to je CT vyšetření:

Je to nebolestivá neinvazivní vyšetřovací metoda, pomocí které může lékař prohlédnout vnitřní orgány vašeho těla. Kombinujeme rentgenové vyšetření s počítačovým systémem, který informace zpracovává. Pomocí této metody lze vyšetřit veškeré oblasti a orgány těla, zpravidla s podáním jodové kontrastní látky nitrožilně. Při vyšetření orgánů dutiny břišní a jícnu Vám může být podána kontrastní látka ústí v podobě roztoku, který před vyšetřením popijíte v intervalu několika minut až 2 hodin dle oblasti, kterou je nutno vyšetřit.

### Jaká je indikace tohoto vyšetření:

Vyšetření indikuje ošetřující lékař s cílem zjistit příčinu vašich potíží.

**Alternativa výkonu:** ve vybraných případech lze CT vyšetření nahradit MR vyšetřením.

**Dávka ionizujícího záření** je rozdílná, závisí na přístroji a vyšetřované oblasti.

### Jaký je režim pacienta před výkonem:

Je doporučeno minimálně 4 hodin před vlastním vyšetřením nejíst, ale není to už nutností, můžete užívat nezbytné léky, je požadováno zvýšit příjem tekutin. Při CT enterografii se doporučuje 24 hodin před vyšetřením jíst jen bezzebytkovou stravu.

Pokud užíváte léky perorální antidiabetika – biguanidy na bázi metforminu a máte sníženou funkci ledvin, váš ošetřující lékař by Vám měl léky dva dny předem vysadit.

Nativní CT - (bez podání kontrastní látky nitrožilně) nevyžaduje zvláštní přípravu.

### Jaký je postup při provádění výkonu:

Vyšetření se provádí v poloze na zádech, méně často na břiše, boku. Kolem Vás bude prstenec CT přístroje, lidově "tunel". Po celou dobu vyšetření budete v kontaktu s personálem pracoviště pomocí mikrofonu. Vyšetření je nebolestivé a podle typu vyšetřované oblasti trvá 5-10 minut. Dle rozhodnutí vyšetřujícího lékaře Vám může být aplikována kontrastní látka nitrožilně. Kontrastní látka se během krátké doby beze zbytku z vašeho těla vyloučí ledvinami.

Před zahájením CT vyšetření je nutné znát aktuální hodnoty renálních funkcí (urea, kreatinin), výsledky ne starší, než deset dnů si přinesete k CT vyšetření. Bez znalosti těchto hodnot není možné aplikovat kontrastní látku nitrožilně.

Při vyšetření trávicí trubice a břišních orgánů dostanete kontrastní látku rozmíchanou ve 2 litrech tekutiny, kterou dle instrukcí personálu pravidelných intervalech popijíte po dobu 90 minut. Pak následuje vlastní CT vyšetření.

### Riziko spojené s ionizujícím zářením:

Ionizující (rentgenové) záření může mít negativní účinky na člověka a živé organismy. Může navozovat v živé hmotě řadu změn vedoucích k poškození struktur.

Negativně působí na plod.

Radiodiagnostické výkony jsou prováděny erudovaným personálem. Při vyšetření je postupováno tak, aby dávka ionizujícího záření byla co nejnižší v poměru zachování kvality vyšetření. Pravidelně je prověřován stav RTG přístrojů, které musí splňovat přísné normy. Obdržené dávky při vyšetření jsou sledovány a zaznamenány.

### Jaký je režim pacienta po provedení výkonu:

Pokud Vám kontrastní látka aplikována nitrožilně nebyla, odcházíte domů.

Pokud vám byla aplikována nitrožilně kontrastní látka, budete se řídit pokyny personálu CT a v případě jakýkoliv potíží ihned ohlásíte.

09/2023

tel.: +420 567 157 561  
fax: +420 567 157 281

e-mail: wolmuthovam@nemji.cz  
web: www.nemji.cz

IČO: 00090638  
DIČ: CZ00090638



bankovní spojení: Komerční banka  
číslo účtu: 18736681 / 0100



Nemocnice Jihlava, příspěvková organizace, Vrchlického 59, 586 01 Jihlava

Oddělení zobrazovacích metod

MUDr. Martina Wollmuthová, primářka

**Identifikace pacienta:**

Jméno a příjmení: ..... R.Č. ....

**Identifikační údaje zákonného zástupce, opatrovníka**

Jméno a příjmení: ..... R.Č. ....

Plánovaný výkon: .....

.....  
**Identifikace a podpis lékaře – radiolog**

**Souhlas nemocného s výkonem:**

Prohlašuji, že jsem byl lékařem úplně a srozumitelně poučen o povaze svého onemocnění a plánovaném výkonu. Byl jsem poučen i o alternativách léčby a možných důsledcích v případě neprovedení tohoto výkonu. Během poučení jsem měl možnost klást lékařovi doplňující otázky, a pokud tomu tak bylo, byly mi úplně a srozumitelně zodpovězeny. Jsem si vědom všech rizik i komplikací spojených s tímto výkonem. Byl jsem poučen o tom, že mohu svůj souhlas s výkonem odvolat a také o tom, že odvolání souhlasu není účinné, pokud již bylo započato provádění zdravotního výkonu, jehož přerušeni může způsobit vážné poškození zdraví nebo ohrožení života. Poučení jsem rozuměl a s výkonem souhlasím.

**Právní upozornění:**

Upozorňujeme pacienty, že při vyplňování dotazníků, či pohovory se zdravotníky před vyšetřením či hospitalizací jsou POVINNI uvést ÚPLNĚ a NEZKRESLENĚ údaje. Jinak se dopustí trestného činu dle podle § 152 trestního zákoníku – šíření nakažlivé lidské nemoci, se všemi právními důsledky! Za toto chování je možno uložit v jeho základní formě trest odnětí svobody na šest měsíců až tři léta, 2–8 let v době stavu ohrožení státu a 5-12 let při způsobení smrti nejméně dvou osob.

V Jihlavě dne ..... v hod.: .....

Podpis: .....

Pacienta, zákonného zástupce

Podpis RA: .....

09/2023

tel.: +420 567 157 561  
fax: +420 567 157 281

e-mail: [wollmuthovam@nemji.cz](mailto:wollmuthovam@nemji.cz)  
web: [www.nemji.cz](http://www.nemji.cz)

IČO: 00090638  
DIČ: CZ00090638



bankovní spojení: Komerční banka  
číslo účtu: 18736681 / 0100

## Příloha 2 – Informovaný souhlas pro vyšetření pomocí MR



Nemocnice Jihlava, příspěvková organizace, Vrchlického 59, 588 01 Jihlava  
Oddělení zobrazovacích metod

MUDr. Martina Wollmuthová, primářka

### INFORMOVANÝ SOUHLAS PACIENTA S VÝKONEM Magnetická rezonance

Vážený kliente,

Váš ošetřující lékař Vás doporučil k vyšetření na Magnetické rezonanci (MR). Jedná se o jednu z nejmodernějších vyšetřovacích metod, která je v současné době schopna vyšetřit větší část orgánů lidského těla, včetně mozku, kloubů i břišních orgánů.

**Alternativou** k tomuto vyšetření může být v některých případech ultrazvuk (UZ) nebo výpočetní tomografie (CT). Většinou neposkytují tato vyšetření stejnou kvalitu diagnostických informací, jako MR. CT je používáno v případě implantovaných přístrojů, které vylučují vyšetření MR (např. kardiostimulátor).

Vyšetření není na principu rentgenových paprsků. Při MR vyšetření se používá elektromagnetické energie, u které nebyly dosud prokázány škodlivé biologické účinky. Přesto raději nevyšetřujeme těhotné ženy v prvních třech měsících těhotenství.

V některých indikacích vyžaduje povaha vyšetření aplikaci kontrastní látky do žíly. Kontrastní látky pro MR jsou v naprosté většině speciální sloučeniny na bázi vzácného kovu gadolinia. Nepoškozují ledviny, podávají se v malých dávkách cca 10-20 ml a riziko alergické reakce je oproti jodovým kontrastním látkám statisticky významně nižší.

Při vlastním vyšetření budete ležet na vyšetřovacím stole v silném magnetickém poli. Proměnné přídavné pole vytváří značný hluk. Tento hluk tedy k vyšetření patří a není známkou poruchy přístroje. Z toho důvodu Vám bude poskytnuta ušní ucpávka.

Okolo vyšetřované části těla Vám bude umístěna cívka, která přijímá odezvu z vyšetřované tkáně. Vyšetření obvykle trvá 40-60 minut a během vyšetření budete požádáni se nehýbat. Při vyšetření zvláště orgánů dutiny břišní budete požádáni o zadržení dechu na kratší dobu.

V naléhavých případech (např. při nevolnosti nebo bolestivých pocitech) můžete ihned kontaktovat personál MR pracoviště pomocí ovladače signalizačního zařízení, který budete mít v ruce.

Vlastní vyšetření nevyžaduje zvláštní přípravu. Před vyšetřením prosíme 2 hodiny nejíst a nepít.

Vyšetření na MR je zcela bezpečné. Může se však stát nebezpečným, pokud má pacient v těle některé kovové přístroje či předměty. Z toho důvodu je nezbytné nechat všechny šperky, kovové přezky, spony, vlásenky, hodinky, klíče, mince, bankovní karty, mobilní telefony, fixační dlahy, protetické pomůcky apod. doma či na pokoji nebo je odložit před vyšetřením v kabině. Před vyšetřením odložte v kabině případná naslouchadla, brýle, kontaktní čočky, snímatelné zubní protézy.

**Absolutní kontraindikací vyšetření je kardiostimulátor, kochleární implantát a implantovaný defibrilátor.**

**Relativní kontraindikací vyšetření je 1. trimestr těhotenství a feromagnetický materiál použitý na sponky, chlopně, kloubní náhrady a ostatní implantáty.**

**Ověření kontraindikací výkonu:**

6/2023

tel.: +420 567 157 645  
fax: +420 567 157 281

e-mail: wollmuthovam@nemj.cz  
web: www.nemj.cz

IČO: 00090638  
DIČ: CZ00090638



bankovní spojení: Komerční banka  
číslo účtu: 18736681 / 0100





Nemocnice Jihlava, příspěvková organizace, Vrchlického 59, 586 01 Jihlava

Oddělení zobrazovacích metod

MUDr. Martina Wollmuthová, primářka

V Dotazníku pro pacienta před vyšetřením magnetickou rezonancí zakroužkujte jednu z možností ANO / NE, případně nechte nezakroužkovanou žádnou možnost, pokud si nejste jistí. Tučným typem písma v první části dotazníku jsou uvedeny možnosti, které mohou závažně poškodit zdraví vyšetřovaného a jejich přesné určení je naprosto zásadní pro bezpečné provedení MR vyšetření.

V případě nejasností či s dalšími otázkami se prosím obraťte na personál MR.

### Dotazník pro pacienta před vyšetřením magnetickou rezonancí (MR)

Mám kardiostimulátor nebo defibrilátor (přístroj ovlivňující činnost srdce).	ANO	NE
Měl jsem dříve implantovaný stimulátor a zbyly mi v těle elektrody.	ANO	NE
Mám implantovanou infuzní pumpu (např. pro dávkování inzulínu).	ANO	NE
Mám kochleární implantát (přístroj na podporu slyšení).	ANO	NE
Mám v těle jiný přístroj / elektronický implantát.	ANO	NE
Jsem po operaci aneuryzmatu (výdutě) mozkové tepny.	ANO	NE
Mám v těle cévní svorky (klípy).	ANO	NE
Mám v tepnách nebo žilách stent (cévní výztuž) nebo žilní filtr.	ANO	NE
Mám stimulátor funkcí mozku nebo nervů.	ANO	NE
Mám komorovou drenáž mozku.	ANO	NE
Mám náhradu srdeční chlopně.	ANO	NE
Mám v těle nějaká kovová cizí tělesa /střepiny, špony, náboje.....).	ANO	NE
Mám kovové kloubní či kostní implantáty (umělý kloub, šrouby, dlahy...).	ANO	NE
Mám kroužky na žaludku v rámci léčby žaludečního refluxu (pálení žáhy).	ANO	NE
Mám stimulátor močového měchýře.	ANO	NE
Mám v těle protézu (oční, ortopedickou či jakoukoli jinou).	ANO	NE
Jsem po operaci žlučníku či žlučových cest a mám v břiše svorky.	ANO	NE
Jsem po transplantaci jater či ledvin.	ANO	NE
Jsem po operaci páteře.	ANO	NE
Mám piercing, tetování nebo permanentní make-up.	ANO	NE
Mám strach z uzavřených prostor (klaustrofobie).	ANO	NE

6/2023

tel.: +420 567 157 645

fax: +420 567 157 281

e-mail: wollmuthovam@nemj.cz

web: www.nemj.cz

IČO: 00090638

DIČ: CZ00090638



bankovní spojení: Komerční banka

číslo účtu: 18736681 / 0100



Mám závažné onemocnění ledvin.	ANO	NE
Mám alergii na léky, dezinfekci či kontrastní látku.	ANO	NE
Léčím se s astmatem.	ANO	NE
Jsem těhotná. Pokud ANO uveďte týden/měsíc těhotenství : .....	ANO	NE
V případě potřeby souhlasím s podáním kontrastní látky.	ANO	NE

#### Souhlas nemocného s výkonem:

Prohlašuji, že jsem byl lékařem úplně a srozumitelně poučen o povaze svého onemocnění a plánovaném výkonu. Byl jsem poučen i o alternativách léčby a možných důsledcích v případě neprovedení tohoto výkonu. Během poučení jsem měl možnost klást lékařovi doplňující otázky, a pokud tomu tak bylo, byly mi úplně a srozumitelně zodpovězeny. Jsem si vědom všech rizik i komplikací spojených s tímto výkonem. Byl jsem poučen o tom, že mohu svůj souhlas s výkonem odvolat a také o tom, že odvolání souhlasu není účinné, pokud již bylo započato provádění zdravotního výkonu, jehož přerušeni může způsobit vážné poškození zdraví nebo ohrožení života. Byl jsem informován a vzal jsem na vědomí, že předpokládaného výsledku uvedeného zdravotního výkonu nemusí být dosaženo. Poučení jsem rozuměl a s výkonem souhlasím.

#### Právní upozornění:

Upozorňujeme pacienty, že při vyplňování dotazníků, či pohovory se zdravotníky před vyšetřením či hospitalizací jsou POVINNI uvést ÚPLNÉ a NEZKRESLENÉ údaje. Jinak se dopustí trestného činu dle podle § 152 trestního zákoníku – Šíření nakažlivé lidské nemoci, se všemi právními důsledky! Za toto chování je možno uložit v jeho základní formě trest odnětí svobody na šest měsíců až tři léta, 2–8 let v době stavu ohrožení státu a 5-12 let při způsobení smrti nejméně dvou osob.

#### Jméno a příjmení pacienta:

.....

Rodné číslo pacienta: .....

#### Váha pacienta:

.....

#### Výška pacienta:

.....

V Jihlavě dne: ..... Podpis pacienta: .....

Podpis lékaře: .....

6/2023

tel.: +420 567 157 645  
fax: +420 567 157 281

e-mail: wollmuthovam@nemj.cz  
web: www.nemj.cz

IČO: 00090638  
DIČ: CZ00090638



bankovní spojení: Komerční banka  
číslo účtu: 18736681 / 0100