



Bakalářská práce

Periradikulární terapie

Studijní program:

B0914P360009 Radiologická asistence

Autor práce:

Nad'a Dunková

Vedoucí práce:

MUDr. Tomáš Beran

Fakulta zdravotnických studií

Liberec 2023



Zadání bakalářské práce

Periradikulární terapie

<i>Jméno a příjmení:</i>	Nad'a Dunková
<i>Osobní číslo:</i>	D20000023
<i>Studijní program:</i>	B0914P360009 Radiologická asistence
<i>Zadávací katedra:</i>	Fakulta zdravotnických studií
<i>Akademický rok:</i>	2021/2022

Zásady pro vypracování:

Teoretická část obnáší multioborou řešenou literatury – anatomie, neurofyzologie, různé metody intervencí v oblasti páteře a možnosti radiologické navigace.

Ve vlastním výzkumu bude student asistovat při výkonech na CT pracovišti a sbírat data pro další statistické zpracování.

Cíle práce: Rádi bychom věnovali svou pozornost anatomii páteře a míšních nervů. Zmíníme příznaky a příčiny typické pro kořenový syndrom. Budeme se věnovat indikacím, kontraindikacím a aplikaci léčiv. Popíšeme přístrojové vybavení a úlohu radiologického asistenta.

Teoretická východiska (včetně výstupu z kvalifikační práce): PRT je časově náročné vyšetření a je zapotřebí neustálá přítomnost doktora. Zároveň je důležité, aby byl doktor velmi opatrný, kvůli riziku poranění míchy.

Výzkum bude formou popsání pracovního postupu při PRT pro radiologického asistenta.

Výzkumné předpoklady / výzkumné otázky: Jak asistent může doktorovi při zákroku pomoci tak, aby se zkrátila doba zákroku. Na co dávat pozor, aby se zvýšila bezpečnost. Jak a co kontrolovat pod CT, aby se optimalizovala dávka.

Metoda: Kvantitativní výzkum.

Technika práce, vyhodnocení dat: Technikou bude pracovní postup, kde popíšeme úlohu radiologického asistenta.

Místo a čas realizace výzkumu: Místo CT pracoviště, začátek koncem roku 2022.

Vzorek: Jednotky až desítky.

Rozsah práce: Rozsah bakalářské práce činí 50–70 stran (tzn. 1/3 teoretická část, 2/3 výzkumná část).

Forma zpracování kvalifikační práce: Tištěná a elektronická.

Rozsah grafických prací:

Rozsah pracovní zprávy:

Forma zpracování práce:

Jazyk práce:

tištěná/elektronická

Čeština

Seznam odborné literatury:

KRAJINA, Antonín a Jan H. PEREGRIN. *Intervenční radiologie : miniinvazivní terapie*. 1. vyd. Hradec Králové: Olga Čermáková, 2005. 835 s. ISBN 8086703088.

DOUBKOVÁ, Miroslava. 2015. Intervenční metody v léčbě bolestí zad aneb co by měl začínající algeziolog znát před vstupem na intervenční sálek, 2. část. *Bolest*. **18**(3), 124-136. ISSN 1212-0634.

GLOMBA, J., A. DÚBRAVEC a L. VALENTOVÁ. 2005. Periradikulární terapie. *Sestra*. **15**(1), 27-28. ISSN 1210-0404.

GRIN, Andrey et al. 2021. External Multicenter Study of Reliability and Reproducibility for Lower Cervical Spine Injuries Classification Systems Part 2: An Analysis of the Subaxial Cervical Spine Injury Classification and Cervical Spine Injury Severity Score Scale. *Global Spine Journal*. **11**(1), 99-107. DOI 10.1177/2192568219896546.

HLAVA, Antonín a Antonín KRAJINA, eds. 1996. *Intervenční radiologie*. Hradec Králové: Nucleus. ISBN 80-901753-1-7.

JANDURA, Jiří et al. 2016. Využití miniinvazivně prováděných metod – pulzní radiofrekvenční modulace, kyslíko-ozonové terapie a periradikulární terapie v léčbě bolesti zad – přehled metod. *Česká radiologie*. **70**(2), 85-92. ISSN 1210-7883.

JANDURA, Jiří et al. 2018. Porovnání radiační zátěže u tří CT navigovaných minimálně invazivních metod léčby bolesti u nemocných s chronickým lumboischiadickým syndromem. *Česká radiologie*. **72**(3), 204-209. ISSN 1210-7883.

JANOTA, Jiří a Jana KARHANOVÁ. 2005. Vertebrogenní syndromy a následná periradikulární terapie pod CT kontrolou. *Praktická radiologie*. **10**(1), 24. ISSN 1211-5053.

KŘÍŽ, Radko a Marta KINŠTOVÁ. 2019. Periradikulární terapie. *Česká radiologie*. **73**(1), 54. ISSN 1210-7883.

PETEROVÁ, Věra et al. 2005. *Páteř a mícha*. Praha: Galén. ISBN 80-7262-336-2.

TIRPÁK, Róbert et al. 2019. Terapeutické možnosti a technika periradikulární terapie při kořenových syndromech. *Bolest*. **22**(1), 21-28. ISSN 1212-0634.

Vedoucí práce:

MUDr. Tomáš Beran

Fakulta zdravotnických studií

Datum zadání práce:

14. června 2022

Předpokládaný termín odevzdání: 5. května 2023

L.S.

prof. MUDr. Karel Cvachovec, CSc.,
MBA
děkan

Prohlášení

Prohlašuji, že svou bakalářskou práci jsem vypracovala samostatně jako původní dílo s použitím uvedené literatury a na základě konzultací s vedoucím mé bakalářské práce a konzultantem.

Jsem si vědoma toho, že na mou bakalářskou práci se plně vztahuje zákon č. 121/2000 Sb., o právu autorském, zejména § 60 – školní dílo.

Beru na vědomí, že Technická univerzita v Liberci nezasahuje do mých autorských práv užitím mé bakalářské práce pro vnitřní potřebu Technické univerzity v Liberci.

Užiji-li bakalářskou práci nebo poskytnu-li licenci k jejímu využití, jsem si vědoma povinnosti informovat o této skutečnosti Technickou univerzitu v Liberci; v tomto případě má Technická univerzita v Liberci právo ode mne požadovat úhradu nákladů, které vynaložila na vytvoření díla, až do jejich skutečné výše.

Současně čestně prohlašuji, že text elektronické podoby práce vložený do IS/STAG se shoduje s textem tištěné podoby práce.

Beru na vědomí, že má bakalářská práce bude zveřejněna Technickou univerzitou v Liberci v souladu s § 47b zákona č. 111/1998 Sb., o vysokých školách a o změně a doplnění dalších zákonů (zákon o vysokých školách), ve znění pozdějších předpisů.

Jsem si vědoma následků, které podle zákona o vysokých školách mohou vyplývat z porušení tohoto prohlášení.

Poděkování

Ráda bych poděkovala MUDr. Tomášovi Beranovi za vedení mé bakalářské práce a za poskytnutí cenných rad, přístupu, ochotu a čas, který mi věnoval. Děkuji také MUDr. Pavlovi Šachovi a MUDr. Miroslavovi Šerclovi Ph.D. za poskytnutí informací pro sběr dat.

Anotace v českém jazyce

Jméno a příjmení autora: Nad'a Dunková

Instituce: Technická univerzita v Liberci, Fakulta zdravotnických studií

Název práce: Periradikulární terapie

Vedoucí práce: MUDr. Tomáš Beran

Počet stran: 54

Počet příloh: 1

Rok obhajoby: 2023

Souhrn: PRT je časově náročné vyšetření a je zapotřebí neustálá přítomnost doktora. Zároveň je důležité, aby byl doktor velmi opatrný, kvůli riziku poranění míchy. Tato práce má seznámit čtenáře s pracovním postupem radiologického asistenta během vyšetření PRTu. Jak lze optimalizovat dávku, zkrátit čas výkonu a zvýšit bezpečnost.

Klíčová slova: CT, optimalizace dávky, periradikulární terapie, vertebrogenní onemocnění

Anotace v anglickém jazyce

Author's name and surname: Nad'a Dunková

Istitution: Technická univerzita v Liberci, Fakulta zdravotnických studií

Title: Periradicular therapy

Supervisor: MUDr. Tomáš Beran

Pages: 54

Apendix: 1

Year: 2023

Summary: PRT is time consuming examination and continuous presence of physician is needed. It is important that physician is very carefull because risk of damaging a spinal cord as well. This thesis introduses readers with workflow of radiologic assistant during PRT. Research tries to find ways to optimilaze dose, increase safety and shorten the time of exam.

Key words: CT, dose optimization, periradicular therapy, vertebrogenic disorders

Obsah

1	Seznam použitých zkratek.....	10
2	Úvod.....	12
3	Teoretická část.....	13
3.1	Anatomie páteře	13
3.2	Spojení na páteři	14
3.3	Anatomie míchy	15
3.4	Neurofyziologie	16
3.4.1	Páteřní nervy	17
3.5	Vertebrogenní onemocnění	19
3.5.1	Spondylolistéza.....	20
3.5.2	lumbální spinální stenóza	21
3.5.3	Diskopatie	21
3.5.4	FBSS (failed back surgery syndrom).....	21
3.5.5	Kořenové syndromy	22
3.6	Rentgenové záření.....	23
3.7	Clony.....	24
3.8	Computed tomography (CT).....	25
3.8.1	Historie Computed tomography (CT).....	25
3.8.2	Slip ring	27
3.8.3	Multi-slice a Spirální CT	27
3.8.4	Dual Energy CT	27
3.9	Navigace pomocí CT	29
3.9.1	Výhody a nevýhody CT.....	30
3.9.2	Další možnosti radiologické navigace	30
4	Praktická část.....	32
4.1	Periradikulární terapie (PRT).....	32

4.1.1	Vývoj PRTu.....	32
4.2	Metody intervencí v oblasti páteře.....	32
4.3	Indikace a kontraindikace k výkonu	33
4.4	Příprava před výkonem	34
4.4.1	Instrumentarium.....	34
4.4.2	Farmaka	35
4.5	Provedení výkonu	35
4.5.1	Zavedení jehly	37
4.6	Pooperační a následná péče	39
4.7	Komplikace	40
5	Výzkumná část	42
5.1	Úloha radiologického asistenta	42
5.2	Urychlení výkonu.....	43
5.3	Optimalizace dávky	43
5.4	Bezpečnost	44
6	Diskuze.....	45
7	Návrh doporučení pro praxi	46
8	Závěr.....	47
9	Seznam použité literatury	48
10	Seznam obrázků.....	53
11	Seznam příloh	54

1 Seznam použitých zkratek

° úhlové stupně

% procenta

2D dvoudimenzionální

3D trojdimenzionální

ALARA as low as reasonably achievable

C krční obratel

cm centimetr

Co kostrčový obratel

CT computed tomography

ČR Česká Republika

DECT dual-energy CT

ESI epidural steroid injection

FBSS failed back surgery syndrom

FOV field of view

G gaussova jednotka

HU Houndsfieldovy jednotky

kV kilovolt

L bederní obratel

mA miliampér

MIP maximal intensity projection

MISS minimally invasive spine surgery

ml mililitr

mm milimetr

MPR multiplanar reconstruction

MRI magnetic resonance imaging

ms milisekunda

NRB nerve root block

PRT periradikulární terapie

ROI region of interest

S křížový obratel

s sekundy

Th hrudní obratel

tzv. takzvaně

VRT volume rendering technique

x krát

2 Úvod

Periradikulární terapie je miniinvazivní výkon, který je prováděn pod CT kontrolou. Tato léčba je určena pro jedince trpícími bolestmi zad. Zákrok spočívá v aplikaci léčebné směsi do místa určení, tedy ke kořenu nervu a následně působí v místě zánětu.

Téma jsem zvolila z důvodu praxe, kde jsem na toto vyšetření poprvé narazila v České Lípě. Byla bych ráda, kdybych touto prací mohla rozšířit povědomí o tomto způsobu léčby. V současné době je toto téma velmi aktuální, protože bolestmi zad trpí čím dál více lidí. Bolesti mohou být způsobeny nízkou fyzickou aktivitou, přetěžováním se či vznikem degenerativních změn na páteři.

Cílem práce je zjistit, jak by se dala optimalizovat dávka záření. Dalším cílem je zkrácení času výkonu, také popsat práci radiologického asistenta, a nakonec zmínit možnosti zvýšení bezpečnosti.

V teoretické části se v první řadě zabývám anatomii páteře, spojením na páteři, anatomii míchy, a také se zmiňuji o páteřních nervech. V další části práce popisuji několik vertebrogenních onemocnění, které nejsou až tak častými a mezi povědomí lidí se tolik nedostaly. A v neposlední řadě se zmiňuji o CT a jeho navigaci. V praktické části se zmiňuji o různých metodách intervencí, věnuji se indikaci a kontraindikacím k vyšetření, přípravě a provedení výkonu, poté následné péči a komplikacím. V poslední části se zabývám výzkumem.

3 Teoretická část

3.1 Anatomie páteře

Páteř je součástí kostry lidského těla a uvnitř její konstrukce probíhá mícha. Páteř je složena z jednotlivých obratlů, kterých je celkem 33–34.

Páteř je rozdělena na část pohyblivou a nepohyblivou. Část pohyblivou tvoří krční, hrudní a bederní páteř. Dále je to nepohyblivá, kterou tvoří kost křížová a kostrč.

Krční páteř (vertebrae cervicales) je tvořena 7 obratli (C1–C7), na ty navazují hrudní obratle (vertebrae thoracicae), kterých je 12 (Th1–Th12). Dále 5 bederních obratlů (vertebrae lumbales) L1–L5. Na ně navazuje 5 křížových obratlů (vertebrae sacrales) S1–S5, které jsou spojeny v kost křížovou (os sacrum) a nakonec 4–5 kostrčních obratlů (vertebrae coccygeae) Co1–Co2 které tvoří kostrč (os coccygis).

Jednotlivé obratle se skládají ze tří částí. První částí je tělo obratle (corpus vertebrae), které představuje nejmohutnější ventrálně uloženou část. Další částí je obratlový oblouk (arcus vertebrae), jež je obrácený dorzálně. Oblouk společně s tělem obratle tvoří otvor, nazývaný foramen vertebrale, kudy prochází mícha. Dále se skládá z obratlových výběžků, které odstupují z obratlového oblouku. Mezi obratlové výběžky patří dva páry kloubních výběžků mířící kraniálně a kaudálně, a zajišťují tak pohyblivé spojení obratlů. Dále dva příčné výběžky, ke kterým jsou připevněna některá žebra a trnový výběžek směřující dorzálně a na zádech se dá nahmatat.

Krční obratle se vyznačují tím, že mají malé tělo, velký obratlový otvor a trnové výběžky, které se na konci rozdvoují a připomínají tak vidlici. Prvním obratlem krční páteře je atlas (C1) neboli nosič. Jako druhý obratel je axis (C2) neboli čepovec, který vybíhá ve válcovitý výběžek (dens axis).

Hrudní obratle tvoří vysoká těla polokruhovitěho tvaru. Obratlový otvor má kruhový tvar. Při horním a dolním okraji těla jsou plošky pro připojení hlaviček žeber. Žebra se k příčným výběžkům připojují svými hrbolky.

Bederní obratle mají největší těla ze všech obratlů na páteři. Otvor v obratli je poměrně malý a tvarem připomíná trojúhelník. Příčné výběžky se člení na tři výběžky, z kterých je nejvýraznější processus costalis.

Kost křížová je nepohyblivou součástí páteře a zároveň i součástí kostry pánve. Svým tvarem připomíná pyramidu. Kost je původně složena z pěti křížových obratlů (S1–S5), které postupně osifikují a srůstají v jednu kost. Konec křížové kosti je užší a bývá spojen chrupavkou ke kostrči. Uvnitř křížové kosti se nachází křížový kanál neboli *canalis sacralis*, který je pokračováním páteřního kanálu. Ten sice neobsahuje míchu, ale vedou sem kořeny míšních nervů.

Kaudální konec páteře tvoří kostrč (*Os coccygis*), která vzniká spojením těl posledních 4–5 obratlů (Peterová et al., 2005) (Holibková a Leichman, 2010) (Čihák, 2004) (Naňka a Elišková, 2009).

3.2 Spojení na páteři

Jedním ze spojů na páteři jsou meziobratlové ploténky, kterých je celkem 23. Jsou to pružné, ale pevné destičky z vazivové chrupavky. První meziobratlová destička je mezi axis a C3, a poslední je mezi obratli L5 a S1. Nejsou však mezi kostí týlní a atlasem, ani mezi atlasem a čepovcem. Ploténky se skládají ze dvou částí, z jádra (*nucleus pulposus*) a prstence (*anulus fibrosus*). Prstenec se skládá z periferní oblasti tvořené cirkulárně uspořádanými vzájemně se proplétajícími vlákny kolagenu tvořícího vazivovou chrupavku. Na povrchu vlákna přechází v husté kolagenní vazivo a na straně přivrácené k tělu obratle v chrupavku hyalinní. Tato oblast se nazývá *anulus fibrosus*. Druhou částí ploténky je jádro, což je vnitřek ploténky, který vyplňuje válcovitá tekutá hmota, kolem které se sousední obratle naklání.

Ligamenta páteře se dělí do několika skupin podle délky a uložení na páteři. Podélně celou páteř spojují dlouhé vazy a přecházejí až na kost křížovou a kostrč. Dále to jsou krátké vazy páteře, které spojují sousední výběžky a oblouky sousedních obratlů. Meziobratlové klouby, tvoří pohyblivé spojení mezi horním a dolním kloubním výběžkem sousedních obratlů.

Kraniovertebrální spojení je soubor tří kloubů a vazů, které spojují týlní kost a atlas s atlas axis. Jedná se o párový elipsový kloub, který spojuje týlní kost (hlavice) s atlasem (jamka). Nepárové skloubení atlas (jamka) a dens axis (hlavice) jsou spojeny v *articulatio atlantoaxialis medialis*. Párové skloubení mezi *processus articulares atlantis* a axis v *articulatio atlantoaxialis lateralis*.

Speciálním spojením na páteři jsou *synchondrózy*, které jsou nepohyblivé a jsou umístěny mezi křížovými a kostrčnými obratli, které časem osifikují. Dalším typem jsou tzv. *unkovertebrální klouby*, které se vyskytují mezi *procc. uncinati* v oblasti krční páteře. U těchto

spojení může být vytvořena kloubní štěrbinou se synoviální tekutinou (Čihák, 2011) (Holibková a Laichman, 2010).

Páteř je složena z jednotlivých obratlů. Kost křížová a kostrč je spojena výše uvedenými spoji, společně tvoří pružný celek. Páteř je prohnutá dvakrát dopředu, což je lordóza krční a bederní, a také je prohnutá dvakrát dozadu, a ta se nazývá kyfóza hrudní a křížová. Může také docházet k nesprávnému zakřivení v důsledku špatného držení těla, chorobami páteře či nedostatečným rozvojem svalstva. Mezi nejčastější problémy patří skolióza, což je oblouk ve frontální (koronární) rovině. Mezi další problémy patří plochá záda, hyperkyfóza, která se projevuje kulatými zády či hyperlordóza, která se na druhou stranu vyznačuje prohnutými zády (Holibková a Laichman, 2010).

3.3 Anatomie míchy

Páteřní mícha je oválný provazec nervové tkáně je dlouhý 40–50 cm. Mícha je uložena v páteřním kanálu obklopena míšními obaly. V krční a hrudní části je průřez oválný, a však v ostatních částech je kruhový. Počátek míchy kraniálně přechází v prodlouženou míchu. Z conus medullaris dále kaudálně pokračuje jako koncové vlákno v místě zakončení vaku tvrdé pleny míšní, kde srůstá s periostem obratle S2. Na samotném povrchu je arachnoidea spinalis, která míchu obaluje a pia mater, která vniká do všech záhybů míchy. Tyto pleny jsou společně s míchou uzavřeny v durálním vaku, kde je uzavřen mozkomíšní mok (liquor cerebrospinalis). Zevně od obou měkkých plen se nachází tvrdá plena míšní (dura mater spinalis) tvořena tuhým vazivem. K míšnímu rozšíření dochází v krční oblasti C3–Th2, kde inervují horní končetiny a v bederní oblasti od obratle Th12–L1, kde zase inervují svalstvo dolní končetiny.

Mícha má několik podélných zářezů, jedním z nich je fissura mediana anterior, což je hluboký řez vpředu po celé délce míchy. Zezadu to je mělký řez sulcus medianus posterior. Sulcus anterolateralis je podélná párová rýha na ventrolaterální straně z které vystupují vlákna předních kořenových nervů. Stejně tak i sulcus posterolateralis, kde na dorsolaterální straně míchy vstupují vlákna zadních kořenových nervů.

Mícha je rozdělena na 31 míšních úseků, z toho jich je 8 krčních, 12 hrudních, 5 bederních, 5 křížových a 1 kostrční. Z jednotlivých úseků vystupují kořenová vlákna pro jeden pár míšních nervů. Vlákna míšního nervu se dělí na motorická vlákna, která vystupují předními míšními kořeny. A vlákna senzitivní, která vystupující z nervové uzliny na zadních kořenech, která jsou uložena mimo míchu. Jako další jsou vegetativní vlákna, co vystupují z postranních míšních rohů.

Průřez míchy svým tvarem může připomínat písmeno H, kde je tedy centrální kanál (canalis centralis), který je obklopen šedou hmotou míšní. Příčně pruhované kosterní svalstvo inervuje motorické buňky, které se nachází v předních míšních rozích. V zadních míšních rozích se shromažďují nervové buňky, které tvoří nervová jádra.

Bílá hmota míšní, která obsahuje míšní dráhy, které spojují nervový systém s receptory či efektorů je umístěna na povrchu a obklopuje šedou hmotu, která obsahuje neurony a gliové buňky. Bílá hmota je rozdělena na tři párové svazky, kterými jsou zadní provazce (funiculus posterior), přední provazce (funiculus anterior) a postranní (funiculus lateralis). Jednotlivé provazce jsou tvořeny nervovými drahami (Holibková a Laichman, 2010) (Seidl a Obenberger, 2004).

3.4 Neurofyziologie

Neurofyziologie se zabývá funkcemi nervové soustavy. Základní funkcí tohoto systému je rychlý a přesný přenos informací z receptorů, a jejich následné zpracování a odeslání nových signálů na efektorů. Tento jev se nazývá reflex. Nervové buňky jsou tvořeny prostorovou sítí neuronů, která je v kontaktu s gliovými buňkami. Hlavní funkcí těchto buněk je zajištění výživy a ochrany nervových buněk. Také s nimi mohou komunikovat a jsou kostrou nervové tkáně.

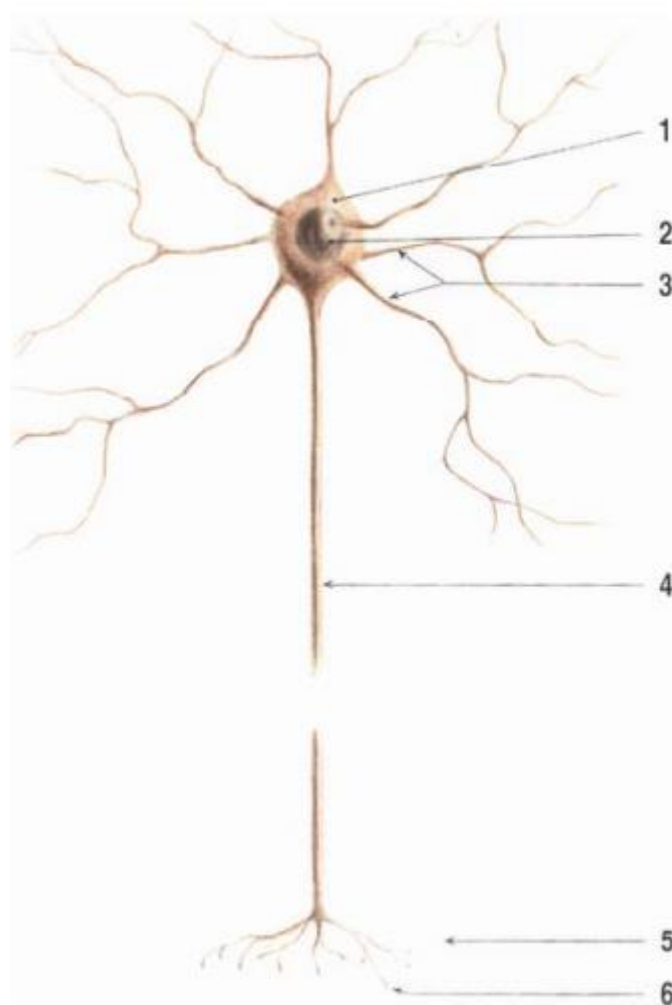
Neuron je základní jednotkou nervové soustavy. Tato buňka má vzrušivou membránu, která dokáže přijímat a vést signály, které jsou elektrického rázu. Elektrické signály jsou předávány z buňky na buňku prostřednictvím synapsí, kterými se neurony spojují a vzniká tzv. síť. Tyto signály jsou pak zpracovávány a sjednoceny.

Důležité jsou neurony vzestupné a sestupné, které vedou informace v určitém směru. U vzestupných neuronů jsou informace vedeny z receptorů do míchy a mozku. Na druhou stranu jsou neurony sestupné vedeny směrem od centrální nervové soustavy, tedy směrem k efektorům.

Na samotném neuronu se rozeznává jeho tělo a výběžky. Co se týká tvarů nervových výběžků, tak jsou různorodé. Výběžky si lze rozdělit do dvou skupin. Jednou z nich jsou výběžky, které vzruchy přijímají a jsou známy jako dendrity. Dendrity jsou kratší a bohatě se větví. Na samotném povrchu dendritu jsou dendritické trny. Druhou skupinou jsou axony, které jsou též výběžky neuronu, ale tyto bývají nejdelší a vedou nervové vzruchy na větší vzdálenosti. Axony jsou obaleny myelinovou pochvou, která slouží jako elektrická izolace. Čím je pochva

a nerv silnější tím se vzruch nese rychleji. Vedení vzruchu je ještě rychlejší díky Ranvierovým zářezům, které přerušují pochvu a dochází tak k saltatornímu šíření signálu.

Buňky jak nervové, tak svalové mají schopnost membránové napětí měnit, díky jejich vzrušivým membránám. Vzrušivost je postavena na iontových kanálech a jejich schopnosti propuštění iontů přes membránu. Jejich propuštění tím pádem změní napětí na membráně. Může tak dojít k rychlému překmitu napětí do kladných hodnot a zase jejich návratu zpět. Dojde tak ke vzniku akčního potenciálu překročením určitého prahového napětí (ANON, 2007).



Obrázek č. 1: Neuron a jeho výběžky: 1 tělo buňky, 2 jádro, 3 dendrity, 4 axon (Čihák, 2011)

3.4.1 Páteřní nervy

Míšní nervy se řadí k perifernímu nervovému systému. Míšní nervy vycházejí z míchy a spojují ji s periferními orgány. Celkem je v těle 31 míšních párů nervů, které vystupují z různých segmentů míchy a inervují různé části těla. Páry obsahují jak senzitivní, tak

motorická vlákna. Tyto smíšené nervy přenášejí motorická, senzitivní a autonomní impulzy mezi míchou a zbytkem těla. Nervy vystupují meziobratlovými otvory a jsou pojmenovány podle místa výstupu. Jedná se o osm párů krčních nervů, dvanáct párů hrudních, pět bederních, pět křížových a jeden pár kostrční.

Krční pletěň (plexus cervicalis) (C1–4) je umístěna v hloubce pod zdvihačem hlavy. Obsahuje senzitivní a motorické nervy. Senzitivní vlákna inervují kůži krku, horní část hrudníku, zadní část hlavy a rameno až po akromion. Motorická vlákna inervují hluboké krční svalstvo v přední krční oblasti a k bránici sestupuje hrudníkem před plicním hilem.

Pažní pletěň (plexus brachialis) (C4–Th1), kde spojením ventrálních míšních nervových větví vznikají tři nervové svazky, jako je horní (truncus superior C5, C6), střední (truncus medius C7) a dolní (truncus inferior C8, Th1). Prochází přes štěrbinu kloněných svalů společně s podklíčkovou tepnou do axily. Pažní pletěň se podle vztahu a funkce ke klíční kosti dělí na část nadklíčkovou a podklíčkovou.

Nadklíčková část pažní pletěně obsahuje vlákna senzitivní, sympatická a motorická. Z této pletěně vystupují nervy pro svalstvo pletence lopatky, jako je hřbetní lopatkový nerv (C5–C6) inervující zvedač lopatky a svaly kosočtvercové. Nadlopatkový nerv (C4–C6) inervuje sval nadhřebenový, podhřebenový a sval oblý malý. A podlopatkový nerv (C5–C7) inervuje podlopatkový sval, a sval oblý velký. Dále pro hrudník, kam spadá hřbetní hrudní nerv (C6–C8), který inervuje široký sval zádový. Dlouhý hrudní nerv (C5–C6) inervuje sval přední pilovitý.

Podklíčková část pažní pletěně se dělí do tří svazků jako je svazek boční, kam patří svalokožní nerv (C5–C7), který motoricky inervuje svalstvo přední části paže a senzitivně inervuje kůži části předloktí. Středový nerv (C5–Th1) vede podél arterie brachialis, a dále v předloketním svalstvu se skrze karpální tunel dostává do dlaně. Motoricky inervuje flexory v předloktí a svaly palcové strany. Senzitivně inervuje kůži palce, prvního, třetího prstu a čtvrtého palce včetně dlaně. Loketní nerv (C8–Th1) motoricky inervuje loketní ohybač zápěstí. Ze svalů ruky inervuje všechny svaly malíku, mezikostní a také svaly palce. Senzitivně inervuje kůži malíku, čtvrtý, pátý a třetí prst, hřbet ruky a dlaň. Přístřední pažní kožní nerv (C8–Th1) senzitivně inervuje kůži paže. Přístřední předloketní kožní nerv (C8–Th1) též senzitivně inervuje kůži předloktí. Podpažní nerv (C5–C6) motoricky inervuje deltový sval a malý oblý sval. Senzitivně inervuje vnější část ramene a paže. Vřetenní nerv (C5–C8) je nejsilnější nerv pažní pletěně. Je

zodpovědný za motorickou inervaci zadní skupiny svalstva na paži, jako je trojhlavý sval pažní, a svalstvo na předloktí. Dále inervuje senzitivní dorzální oblast předloktí a hřbet ruky.

Hrudní nervy (Th1–Th12) vystupují z intervertebrálních foramin. Dorsální větve senzitivně inervují kůži zad, a na druhou stranu motoricky inervuje svalstvo zad. Ventrální větve se nacházejí v intervertebrálních prostorech.

Další pletení je bederní (L1–L5), z které vystupuje stehenní nerv (L1–4) inervující motoricky bedrokyčelní, čtyřhlavý, hřebenový a stehenní sval. Senzitivně přední stranu stehna, kolene, hlezna, bérce, a nohy. Ucpávající nerv motoricky inervuje adduktory. Senzitivně inervuje stehno a kyčel. Dalším nervem je nerv kyčlopodbřiškový, nerv kyčlotříselný a zevní kožní stehenní nerv.

Křížová pleten (L4–S5, Co) zahrnuje senzitivní, motorická a parasympatická vlákna. Motoricky inervuje pánevní svalstvo. Z této pleteně vychází nerv horní a dolní hýžd'ový, zadní stehenní, sedací, holenní, lýtkový a ohambový nerv.

Kostrční pleten (S5–Co) motoricky inervuje řitní zdvihač a senzitivně kůži mezi kostrčí a řitním otvorem (Hanzlová a Hemza 2016) (Kaiser a Lugo-Pico, 2023).

3.5 Vertebrogenní onemocnění

S těmito onemocněními jsou spojeny degenerativní změny a mechanické poruchy na páteři. Vertebrogenní onemocnění patří mezi choroby, které vedou k omezení pracovní aktivity, a tak dochází ke krátkodobé i dlouhodobé pracovní neschopnosti. V této době především chronickou bolestí zad v úseku bederní páteře trpí kolem 60–85% populace. Příčinou těchto problémů může být nesprávné držení těla, málo pohybu, což je rizikem sedavého zaměstnání. Zatěžování jedné strany zad nebo zvedání těžkých břemen je zase rizikem fyzicky náročnějších profesí. Dalšími faktory jsou traumata páteřních struktur nebo infekční onemocnění, která stav ještě zhoršují. U degenerativních změn to může být věkem či genetickou dispozicí. Dále je to špatný životní styl, do kterého spadá obezita, která má vliv na závěsný aparát páteře. Nebo to může být kouření, které má zase negativní vliv na metabolismus meziobratlových plotének. V neposlední řadě sem patří těhotenství, kdy také dochází k nabývání váhy (Ehler et al., 2022) (Janota a Karhanová, 2005) (Štětkářová, 2009).

Všechny tyto faktory jsou doprovázeny bolestí, která se podle času trvání dá rozdělit na bolest akutní, kdy vznikne náhle a trvá méně než tři měsíce. Další kategorií je bolest subakutní, která vzniká postupně a je také kratší jak tři měsíce. Další bolestí je chronická trvající déle než

tři měsíce bez ohledu na její začátek. Poslední kategorií jsou bolesti recidivující, kdy se bolest po bezpříznakovém intervalu opět vrátí.

Také si lze bolest rozdělit podle lokalizace a jejího šíření. Do první kategorie je řazena bolest lokální, která se nešíří do okolí a označuje se dle místa. Pseudoradikulární bolest směřuje do sakroiliakálního skloubení. Takže bolest vystřeluje do třísel, stehen či hýždí. Radikulární bolest značí degenerativní změny na páteři či výhřez ploténky (Mečíř, 2006) (Kasík et al., 2002).

Vertebrogenní onemocnění je často podceňováno z důvodu neohrožujícího pacienta na životě. Takže pacienti nevyhledávají pomoc lékaře a radši se snaží vyléčit doma. Menšina je diagnostikována a pak léčena praktickým lékařem. Pak jsou ti, kteří aktivně vyhledávají odbornou pomoc a péči u specialistů, kterými jsou např. ortopedi, fyzioterapeuti nebo neurologové. Tito specialisté musí řešit problémy, které už nelze vrátit zpět nebo základní léčba nezabírá. Je spousta potíží, se kterými se pacienti musí potýkat při těchto onemocněních (Kadaňka, 2002). Některé z nich jsou níže rozepsány.

3.5.1 Spondylolistéza

Je stav, při němž dochází k posunu obratle vůči obratli pod ním. Toto onemocnění způsobuje bolest páteře v bederní oblasti, hýždí, stehna či kyčle. K posunu dochází v segmentu mezi posledním bederním obratlem a kostí křížovou. Vznik je také možný kraniálněji.

Spondylolistézu si lze podle vzniku rozdělit na několik druhů. Jedním z nich je Dysplastická, která se vyskytuje v raném věku v období růstu v oblasti L5–S1 a je častější u žen než u mužů.

Dalším druhem je istmická, která ztrácí svou celistvost, tělo obratle se posouvá vpřed. Je to stav, při kterém dochází k posunu L5–S1 vpřed. Toto onemocnění vzniká v mladém věku a ke zhoršení dochází v adolescenci nebo dospělosti. Může také vzniknout dlouhodobým přetěžováním v období růstu.

Degenerativní spondylolistéza je také jednou z forem dělení a vzniká degenerativními změnami meziobratlové ploténky a také kloubů. V tomto případě dochází k posunu obratle ventrálně, a to i s jeho obloukem. Tento druh spondylolistézy se může zkombinovat i se skoliózou v bederní části páteře.

Předposledním druhem je traumatická spondylolistéza, kde dojde k poranění páteře a obratlový oblouk se zlomí. K tomuto poranění může dojít v jakékoliv části páteře. Ve většině případů se tento problém řeší operativně.

Jako poslední je patologická, která vzniká na základě patologických stavů, kam spadají kostní choroby (Pagetova choroba, nádory, trpaslictví, osteogenesis imperfecta a další).

Při chirurgických zákrocích může také dojít k iatrogennímu poranění páteře, ke kterému dochází při nešetrné operaci a dojde tak k narušení páteře (Paleček a Mrůzek, 2008) (Mláhl et al., 2011) (Krbec, 2002).

3.5.2 lumbální spinální stenóza

je dalším vertebrogenním onemocněním, které se vyznačuje degenerativními změnami na páteři, kde dochází k zúžení páteřního kanálu v úseku bederní páteře a k postižení nervových vláken. Diagnostiku lze provést radiologickým vyšetřením, což je prvním krokem k potvrzení diagnózy. Nejprve se udělají prosté skiografické snímky LS páteře. Tyto snímky však nestačí, takže následuje CT vyšetření, kde se provede nativní CT bederní páteře. Dalším vyšetřením je magnetická rezonance, kde se zobrazí všechny měkké tkáně (Adamová, Vohánka a Bednařík, 2002).

3.5.3 Diskopatie

Jedná se o degenerativní změny meziobratlových plotének. K tomuto problému dochází spíše v oblasti beder a méně často i v oblasti krku. U degenerace meziobratlových plotének zpočátku dochází k dehydrataci a následně přejde k deformaci. Meziobratlové ploténky nejsou sami o sobě zdrojem bolesti. Jsou totiž spojeny vazivem k samotnému tělu obratle. Z tohoto důvodu je diskopatie sama o sobě bezbolestná. Tedy je bolest způsobena skřípnutím nervů nebo při herniaci či protruzi.

Při vyšetřeních si lze povšimnout zúžení v oblasti meziobratlové štěrbině. Patrným může být také vakuový fenomén, což je projasnění v blízkosti ploténky, kde se shromažďuje oxid dusný z důsledku degenerativních změn. Pokud jde o vážnější stav, tak si lze všimnout tzv. Schmorlových uzlů, kde dojde k protruzi disku do spongiózní kosi přilehlého obratle. Může se také jednat o deformační spondylózu, která je doprovázena degenerativními změnami (Olejárová, 2014).

3.5.4 FBSS (failed back surgery syndrom)

K tomuto syndromu dochází po provedení chirurgického zákroku na páteři. V tomto případě se objeví bolesti zad a dolních končetin. Bohužel u některých pacientů bolest v bederní páteři po operaci stále přetrvává nebo v horším případě se zhoršuje. Lze říct, že je to chirurgicky neřešitelný stav.

K FBSS může dojít, jak v předoperačním, operačním, tak v pooperačním období. V předoperačním období se při bolestech zanedbává diagnostika a dojde tak k přehlédnutí a k chybnému výběru chirurgického vyšetření. Řadí se sem i špatný výběr pacienta, kdy chce nemocný urychlit své uzdravení a před operací vyvíjí tlak na lékaře. Během operace může dojít k technickým chybám, neúplné odstranění patologie a poranění míšních nervů. Může také dojít k záměně jiného meziobratlového prostoru po nedostatečné kontrole. Dalším rizikem je ponechání cizího tělesa v těle či nedostatečné ošetření místa zákroku. V pooperačním období vznikají degenerativní změny meziobratlové ploténky, návrat výhřezu ploténky. FBSS také vzniká zapříčiněním nedostatečné rehabilitace. Také je rizikem velká pohybová aktivita krátce po operaci. Dochází též k pooperačním potížím, které lze těžko dopředu odhadnout. Mezi tyto potíže patří epidurální fibróza, útlak nervů, adhezivní arachnoiditis atd. (Málek, Adamkov a Ryška, 2008).

3.5.5 Kořenové syndromy

Ke kořenovému syndromu dochází kompresí nervového kořene, kde dochází k narušení meziobratlové ploténky, dále hrají roli degenerativní změny, zúžením páteřního kanálu nebo úrazem. Nejčastějšími postiženými oblastmi je krční a bederní páteř (Kasík et al., 2002)

Syndrom krční páteře

Prvním příznakem je bolestivost krční páteře, bolest sahá až do horní končetiny. Při skřípnutí nervu je bolest lokalizována podle oblasti, která je nervem zásobena senzitivně i motoricky. Dochází také ke změnám v horní končetině, kdy je citlivá, může brnět, je slabá a neohrabaná. Krční páteř je nejčastěji omezena v záklonu.

Jedním z kořenových syndromů krční páteře je syndrom C2, na který se narazí zřídka a projevuje se bolestí v oblasti processus mastoideus nebo retrobulbárně. Bolest způsobuje stimulace n. occipitalis major. Syndrom C3 a C4 si jsou v projevu velmi podobní a je těžké je rozeznat. Dají se rozlišit díky senzitivní poruše. Bolest je ostrá a způsobena změnou polohy. Projevuje se v oblasti m. trapezius a jde směrem k rameni. Při syndromu C5 dochází k bolesti vystupující z šíje a vede až přes rameno k laterální straně paže. Může dojít k postižení ramenních rotátorů či deltového svalu, a tak vznikne omezení pohybu v rameni při abdukci. Syndrom C6 je bolestivý na radiální straně předloktí, kde zasahuje až do palce a ukazováčku. Flexe v lokti a extenze v zápěstí je omezena v pohybu. Syndrom C7 je doprovázen bolestí zadní strany paže až k prostředníčku. Dochází k oslabení m. triceps brachii a též

k poškození tricipitálního reflexu. Syndrom C8 se projevuje bolestí sahající od zadní strany ramene až po palec a prsteníček. Důsledkem je oslabení flexe prstů (Kasík et al., 2002).

Syndrom bederní páteře

U tohoto syndromu je nejčastější příčinou výhřez meziobratlové ploténky v úseku L5/S1 a L4/L5. Tam kde dochází k výhřezu velmi zřídka je úsek L3/L4. Další příčinou kořenového syndromu jsou degenerativní změny meziobratlových kloubů. Syndrom se projevuje bolestí v bederní páteři, kdy je bolest prudce vystřelována do dané končetiny. Kde dochází k jejímu oslabení, snížení funkce či ztrátě citlivosti. Bolest je stupňována za přítomnosti kýčání, kašle či zatínání břišního lisu při defekaci.

Vzácnější formou je kořenový syndrom L1, L2 a L3, kde bolest bývá na přední straně stehna a dochází k narušení citlivosti. U L2 může být narušena motorika při ohybu kyčelního kloubu u svalu bedrokyčelního. Motorika L3 je narušena při ohybu v koleni, kdy je oslaben čtyřhlavý sval stehenní. U syndromu L4 nejčastěji dochází při výhřezu ploténky. Projevuje se bolestivostí na vnitřní straně bérce a částečně i na přední straně stehna. Motoricky je oslabeno svalstvo při natažení kolene a kotníku. Kořenový syndrom L5 se vyznačuje neschopností zvednutí zejména palce, ale i ostatních prstů nohy. Člověk má problém se postavit na patu, a tak došlapuje na špičky. Podobá se obrně nervus peroneus, a tak bývá označován jako pseudoperoneální paréza. Bolest se táhne po vnitřní straně stehna, lýtka až k nártu a prstům. V poslední řadě to je kořenový syndrom S1, kdy má člověk problém se postavit na špičku, pokrčit koleno nebo ohnout nohu. Bolest se táhne po zadní straně stehna, a končí na vnitřní straně nohy a malíku (Kasík et al., 2002).

3.6 Rentgenové záření

Objevitelem rentgenova záření neboli paprsků X byl Wilhelm Conrad Röntgen. V roce 1901 také za tento objev dostal Nobelovu cenu.

Rentgenovo záření je ionizující elektromagnetické záření, tedy proud fotonů o vlnových délkách 10 nanometrů až 1 pikometr. Základním pojmem je rentgenka, zjednodušeně řečeno skleněná trubice s katodou a anodou naplněná vakuem. Katoda je tvořena žhaveným kovem, a slouží jako zdroj elektronů, které jsou zde urychlovány a dopadají na anodu tvořenou wolframovým terčíkem. Na anodě vzniká brzdné a charakteristické záření, z důvodu urychlených elektronů, které dopadají na anodu. Anoda je stále chlazena olejem či vodou. Rotace anody zabraňuje lokálnímu ohřevu jednoho místa. Rentgenovo záření, které se emituje

z rentgenky a částečně se absorbuje v pacientovi. Všechna využití ionizujícího záření ve zdravotnictví následují princip ALARA, tedy se dbá na dávku tak nízkou, jak je rozumně dosažitelné.

Jak už bylo řečeno jsou dva mechanismy vzniku rentgenova záření. Jedním z nich je brzdné záření, které vzniká tím, že když se elektron dostane blíže k jádru, tak je odpuzován a zastaví se. Elektron se v blízkosti jádra zpomalí, aby zatočil svoji dráhu kolem atomového jádra a tím vydá brzdné záření. Elektron je tedy přibrzděn, aby se kolem jádra zatočil a s menší kinetickou energií pokračoval dále. Poloměr zakřivení a brždění je různý.

Druhým mechanismem je charakteristické záření, které závisí na materiálu anody a vzniká prudkým vlétnutím elektronu do elektronových vrstev a vyrazí tak elektron z elektronové vrstvy, který je nejbližší jádru. Po vyražení elektronu se na jeho místo dosadí elektron z nižší elektronové vrstvy. Při přemístění tohoto elektronu je vydáno charakteristické záření (Beneš, 2020).

3.7 Clony

CT využívá primární a sekundární clonu. První je primární clona, což je prostorový úhel vykolimovaný olověnými kolimátory, kam dopadá rentgenovo záření. Slouží také jako filtr, kdy při dopadu elektronu na anodu vznikne elektromagnetické záření všech vlnových délek. Nejčastější je infračervené, viditelné a ultrafialové záření. Všechna tyto záření je třeba odstínit. Toho je dosaženo tak, že na aperturu primární clony se dá hliníková destička, která izoluje teplo, neprochází přes ní viditelné světlo ani ultrafialové. Tato destička rentgenovo záření z části absorbuje, a to pak prochází do těla pacienta.

Jsou dva způsoby absorpce, a tím je fotoefekt a Comptonův rozptyl. Při fotoefektu je elektron vyražen z atomu, tedy je ionizován. Foton mu předá všechnu svou zbylou energii na kinetickou energii elektronu. Fotoefekt se týká elektronů, které jsou velmi blízko jádra atomu.

Při Comptonově rozptylu je elektron slaběji vázán k jádru atomu než vnitřní vrstvy elektronu. Elektron je tedy vyražen z atomu a je mu daná jistá energie pohybu, ale foton zcela nezaniká, ale odchází všemi směry, tedy do celého prostorového úhlu. Tomuto fotonu se říká sekundární foton.

Další clona je sekundární, která se nachází mezi stolem a filmem. Je tvořena lamelami, které jsou směřovány tak, aby záření směřovalo přímo do primárního ohniska rentgenky. Všechny paprsky, které vycházejí z primárního zdroje, tedy rentgenky, prochází sekundární clonou bez

jakéhokoliv povšimnutí. Pokud se Comptonovým rozptylem sekundární foton odchýlí, tak je v té cloně absorbován. Sekundární záření nás ovlivňuje a kazí ostrost rentgenového obrazu. Clona je tedy pod pacientem a odstíňuje nezkolimované sekundární záření (El-Feky, 2022) (Beneš, 2020).

3.8 Computed tomography (CT)

Neboli výpočetní tomografie, která je jedním z nejvýznamnějších objevů rentgenové diagnostiky. CT je rekonstrukcí obrazu, který je získán z několika rentgenových projekcí, které jsou provedeny v různých úhlech. Na základě těchto projekcí lze zobrazovat i měkké tkáně. Díky lišícím se denzitám lze zjistit patologické změny. Při některých vyšetřeních se podává i kontrastní látka pro lepší zobrazení tkáně (Beneš, 2020).

CT má spousty využití, ať už na různé výkony či na diagnostiku. U věcí, jako jsou úrazy páteře se stalo první volbou, nahrazující skiagrafii, především kvůli schopnosti prostorového rozlišení a dobré schopnosti zobrazit kostěné struktury (Grin et al., 2021).

Pro rozlišení tkání se na CT využívá hounsfieldových jednotek (HU), které jsou pojmenovány po britském inženýrovi Godfrey Hounsfieldovi. Který byl také oceněn Nobelovou cenou v roce 1979. Tato jednotka je daná k porovnání jednotlivých absorpcí. Jedná se o odstíny šedi, které jsou definovány tak, že čistá voda má hounsfieldovu jednotku 0, vzduch má -1000 a sytá kost má +1000. Kromě kosti jsou pak další materiály s mnohem vyšší sytostí, tak se HU zavedly do mnohem vyšších hodnot. Odstíny šedi mají velikou plejádu možností, takže CT dokáže kromě kostí zobrazit i měkké tkáně (Beneš, 2020).

3.8.1 Historie Computed tomography (CT)

CT má složitou historii. Existuje několik generací CT. První generací bylo translačně rotační CT, které bylo využíváno v sedmdesátých letech. Prvním sestrojeným přístrojem bylo EMI mark I. Byl to systém jedné rentgenky a jednoho detektoru. Jeden řez trval 5–6 minut. V této generaci se nejprve vzorky tkání otáčely mezi přímkou rentgenu, a tak se zjistilo rozložení. Byla to metoda určena pouze pro mozek. Hlava byla fixována gumovou membránou v krabici, která byla napuštěna vodou, aby nedošlo k žádnému pohybu. Toto zařízení bylo sestrojeno tak, aby se krabice s vodou společně s paprskem a detektorem otáčeli ve stejný čas. Počítač v té době vše dlouho zpracovával, a metoda měření nebyla přesná.

Druhá generace se objevila na začátku sedmdesátých let. CT bylo též translačně rotační. Za této generace došlo k velkému pokroku. Používalo se několik paprsků a více detektorů. Dalo se

pohybovat stolem, zabudovaly se do gantry zaměřovací lasery a také se dalo pohybovat samotnou gantry a naúhlovat si ji podle potřeby. Tyto inovace jsou součástí CT i v dnešní době. Také už se nepoužívala krabice s vodou a bylo možné vyšetřit kompletně celého pacienta. Rozdíl je také v délce skenování, kde byla doba zkrácena až 3x. Za použití více paprsků a detektorů bylo možné zkrátit dobu skenování až na 20 s či méně. Z tohoto důvodu bylo možné vyšetření provést při zadržení dechu. Další snaha o urychlení skenování se nezdařila z důvodu mechanických složitostí. Posun a rotace se měly pohybovat rychleji za pohybu gantry vážící několik tun. To vše mělo proběhnout bez odchylek a vibrací. Protože všechny tyto odchylky a nepřesnosti by měli negativní dopad a projevíly by se artefakty nebo by došlo k velkým nepřesnostem.

V třetí generaci bylo snahou urychlit skenování a pohyb rotace, aby byl plynulejší. Z těchto důvodů byl tedy rozšířen rentgenový paprsek. Jedná se o vějířovitý paprsek, který se otáčí o 360° společně s rentgenkou a pokrývá celou šířku těla pacienta. K zachycení paprsku je potřeba řada (až stovky) detektorů. Skenery této generace dokázaly skenovat už za 5 s a méně. Jakoukoliv chybou či špatnou kalibrací může dojít k tzv. prstencovitým artefaktům. K těmto artefaktům může dojít už jen pouhou nepřesností detektoru, a to o pouhých 0,1 %. Bohužel tyto artefakty nelze zcela odstranit. Dají se alespoň minimalizovat, buď kvalitním sestavením detektorů či kalibračními skeny. Zbytky artefaktů se dají ještě odstranit v programu pro zpracování obrazu.

Čtvrtou generací bylo kruhové rotační CT, byl to systém tisíce detektorů po celém obvodu gantry. V tomto případě kolem pacienta rotovala už jen rentgenka. Tato generace byla vyvíjena souběžně se třetí generací, ačkoliv se objevila později. K jejímu sestrojení došlo na základě technických potíží, které měla třetí generace.

Nevýhodou byl malý prstenec z důvodu malé vzdálenosti pacienta od zdroje záření (rentgenka). Po rozšíření celého gantry se zjistilo, že detektory byly až moc daleko od sebe. Za této situace byla potřeba doplnit detektory (až 1200 a více). Po finanční stránce to nebylo možné, a tak byl počet snížen na 600 detektorů. V dalším vývoji se prstenec opět zmenšil a pacient byl tak blíže ke zdroji záření. Detektory měnily svůj úhel podle rotace rentgenky.

V porovnání s třetí generací nedošlo k tak velkému pokroku. Obě tyto generace měly své výhody i nevýhody. Co se týká úspěšnosti na trhu, tak třetí generace byla tou úspěšnější. Po příchodu multi-slice CT, kde bylo už zase více detektorů, došlo k úpadku čtvrté generace.

Multi-slice se stalo velkou konkurencí a vyřadilo tak čtvrtou generaci. Bylo by finančně náročné se s konkurencí vypořádat, a tak došlo k jejímu zániku (Goldman, 2007).

3.8.2 Slip ring

Třetí generace se dále vyvíjela, a tak vznikaly nové technologie. Jednou z nich je Slip ring, který se vyjímá v tom, že zde díky nové technologii nepřekážely kabely. Chtělo se dosáhnout plynulého skenování bez zbytečného čekání. U třetí generace, byly kabely namotány na bubnech, takže při každém otočení o 360° vyžadoval otočení opačným směrem. Skenování tedy trvalo 8–10 s z důvodu čekání na to, až se kabely namotají a zase se gantry rozjede.

U Slip ring se zavedl tzv. kartáč, který zajistil přenos dat bezdrátově. Tím pádem je otáčení plynulé a nedochází ke zpoždění mezi skeny. Nevýhodou je posun stolu, který svým pohybem způsobuje chvění tkáně, a tak vznikají pohybové artefakty (Goldman, 2007).

3.8.3 Multi-slice a Spirální CT

Počátkem 90. let technický pokrok umožnil přejít na bezkabelový přenos zdrojového napětí. Využitím této technologie lze kombinovat posun pacienta a neustálou rotaci rentgenky a detektorů v gantry, což vedlo ke spirálnímu náběru dat. Před spirálním CT byl pohyb stolu trhavý, což vedlo k artefaktům z pohybu tkáně. Díky spirálnímu náběru dat byl tento problém odstraněn, protože stůl se posouval stále stejnou rychlostí bez trhavých pohybů.

Pitch je nedílnou součástí spirálního CT. Dá se definovat jako poměr velikosti posunu stolu na jednu rotaci rentgenky v gantry a celkové kolimace svazku. Jinak řečeno, pitch faktor souvisí se vzdáleností jednotlivých řezů od sebe. Menší pitch faktor zlepšuje prostorové rozlišení a větší pitch redukuje kvalitu obrazu. Je-li pitch faktor menší než 1, dojde k překrytí skenovaných řezů. Když je na druhou stranu pitch větší než 1, tak jsou data mezi jednotlivými částmi spirály interpolována. Pokud je pitch roven 1, pak je posun stolu na jednu rotaci gantry stejný.

Multi-slice CT, které má několik paralelních řad rentgenových detektorů a umožňuje snímat několik vrstev najednou. Takže při každém otočení je zobrazen mnohem větší objem pacienta. Oproti spirálnímu CT má výhodu, že je mnohem rychlejší a umožňuje po dokončení studie rekonstruovat obrazy s různými tloušťkami (Goldman, 2007).

3.8.4 Dual Energy CT

Dual energy CT využívá dvě oddělená energetická spektra rentgenového záření. To umožňuje rozlišit tkáně, které mají při různých energiích různé zeslabovací vlastnosti.

Příkladem je třeba jód a kost, kde obě složky mohou mít zrovna stejný útlum za použití dané energie, a právě za použití té druhé energie je lze rozlišit a otevírají se tak další možnosti. Rentgenka pracuje při napětí 80 kV a 140 kV. Za nižšího napětí, než je 80 kV se nepracuje, protože produkce fotonů je poměrně nízká a v těle pacienta by byla ještě velká část utlumena. Problém, při prvním Dual Energy CT byl v po sobě jdoucích skenech. Přičemž každý ze skenů zachytil tkáň v jiném pohybu a skeny tím pádem na sebe neseseděly. Došlo tak k následnému zkreslení obrazu a nepřesným informacím o složení tkáně.

Různí dodavatelé nabízejí různé technologie. Ty si lze rozdělit na techniky, které se provádějí před snímáním pacienta tedy prospektivní a techniky prováděné po snímání pacienta jsou retrospektivní.

Mezi prospektivní techniky patří Dual-source, který je o dvou rentgenkách produkujících různá napětí. Data jsou získávána současně a jsou vůči sobě posunuta o 90°. Je zde výborné časové rozlišení z důvodu získání dat ve stejnou dobu. Nevýhodou je omezení zorného pole, jinak řečeno field of view (FOV), kvůli různým velikostem detektorů (Liguori et al., 2015).

Single-source twin-beam využívá rentgenky běžně umístěné v CT k produkci spektra. Je zde zapotřebí rozdělit rentgenový paprsek na dvě spektra, než se dostane k pacientovi. Aby došlo k rozdělení paprsku je zapotřebí před rentgenový paprsek umístit pohyblivý dělený filtr, který je vyroben ze zlata a cínu. Tento filtr rozděluje paprsek na vysokoenergetické a nízkoenergetické rentgenové spektrum (Siemens Medical Solutions USA, 2018).

Single-source sequential ("rotate-rotate") tento systém je o jedné rentgence a při každém jejím otočení za stálého střídání se energie přepne buď na nízkou či vysokou. Nevýhodou je časová prodleva, kdy je potřeba skenovat dvakrát a tím pádem trvá delší dobu, než dojde k náběru všech dat. Uplatnění této techniky je nejefektivnější při děláním nativních snímků. Totéž se nedá říct při vyšetření, kde se podává kontrastní látka.

Single-source rapid kilovoltage switching je také systémem o jedné rentgence, která během jedné rotace několikrát přepne, za méně než 1 ms mezi vysokou energií o 140 kV a nízkou o 80 kV. Z tohoto důvodu se gantry otáčí pomaleji (2 otáčky za minutu), než u ostatních technik. Při pomalém otáčení také může dojít k pohybovým artefaktům.

Retrospektivní technikou je dual-layer DECT označující se též jako sandwichový, který využívá také systému jedné rentgenky a vícevrstvý detektor. Jedná se o dvou vrstvý detektor, kde jsou jednotlivé vrstvy nad sebou. Vnitřní vrstva detektoru pohlcuje nízkoenergetické fotony

a nachází se blíže k pacientovi. Vnější vrstva detektoru absorbuje vysokoenergetické fotony a je umístěna dále od pacienta. Umožňuje tak získávat data rychleji a ve stejnou dobu z obou spekter ionizujícího záření. Za současného nabírání dat nedochází k posunu obrazu a k následnému vzniku pohybových artefaktů (Hsu, 2014) (Liguori et al., 2015).

3.9 Navigace pomocí CT

Pro začátek je dobré podotknout, že Dávka při CT vyšetření je mnohonásobně vyšší než při klasické skiografii. Tato dávka závisí na napětí, proudu a době expozice (Anděl a Trávníček, 2004).

Pro zobrazení jednotlivých tkání se používá tzv. okno, které posune spektrum zobrazených odstínů šedi na dané hounsfieldovy jednotky, napomáhající rozeznat malé rozdíly ve tkáních s podobnou denzitou. Rozlišují se okna plicní, tkáňová a kostní. Okno má své parametry, jako je střed a šířka. Čím je okno užší, tím je kontrast mezi tkáněmi s podobnou denzitou lépe rozlišitelný. Vše, co je zobrazeno mimo okno a směřuje k negativním hodnotám je zobrazeno černou barvou. Naopak kladné hodnoty jsou zobrazeny bílou barvou.

Topogram se využívá za účelem stanovení rozsahu snímání následujícího vyšetření. Stanovuje se tedy začátek a konec plánované vyšetřovací oblasti. Čím menší rozsah vyšetření, tím kvalitnější zobrazení, a to při zachování stejné dávky. Toto snímání probíhá zatím co jsou detektory a rentgenka na místě. V pohybu je pouze vyšetřovací stůl, který jezdí s pacientem.

Další v pořadí je správné nastavení obrazových a skenovacích parametrů, které je nutno správně rozlišovat. Jde o to, že skenovací parametry nelze po dokončení vyšetření změnit a jedná se tak o tzv. hrubá data (raw data). Obrazové parametry lze nastavit jak v počátku vyšetření, tak je lze změnit jiným využitím hrubých dat i po provedení vyšetření.

Ke skenovacím parametrům se řadí napětí na rentgence, proud, řez, posun stolu, doba trvání, časový interval mezi skeny, kolimace a sklon gantry. Pokud se jedná o spirální CT, tak k těmto parametrům patří ještě rychlost posunu stolu a pitch. U obrazových parametrů lze měnit velikost pole (FOV), další výhodou tohoto parametru je dodatečné použití odlišného výpočetního algoritmu pro konečný obraz.

Posledním krokem je následné zpracování obrazu neboli postprocessing, kde je možné výsledné obrazy nadále zpracovávat a upřesnit tak důležité diagnostické informace. Mezi postprocessingové úkony spadá vhodná filtrace, měření úhlů a vzdáleností, zvýraznění obrazu a měření denzity ve zvolené oblasti, tato operace se nazývá ROI (Region of interest). Často

používaný a oblíbený je režim cine, který zaznamenává více snímků pořízených v sekvenčních cyklech a dojde tak k podrobnějšímu zobrazení jednotlivých návazností anatomických struktur.

Dalším postprocessingovým úkonem je provedení 2D či 3D rekonstrukce. 2D rekonstrukce se vyznačuje multiplanární rekonstrukcí (MPR), která má schopnost zobrazovat objekty v různých rovinách. Základní je rovina axiální, kvůli lepší orientaci a k ní jsou pak rekonstruovány další roviny. Nejčastější jsou zvoleny roviny sagitální a koronární.

Na druhou stranu jsou 3D rekonstrukce voleny z jiných důvodů, a to kvůli jejich schopnosti trojrozměrného zobrazení tkáně, a to i za možnosti manipulovat se zvolenou tkání a libovolně s ním otáčet v různých osách. MIP (Maximal Intensity Projection), tato technika je zaměřena na zvýraznění struktur s vyššími densitami oproti okolním strukturám. Volba pixelů s vysokou densitou umožní lépe zobrazit kontrastní látku v těle. VRT (Volume Rendering Technique), vytváří trojrozměrnou reprezentaci dat. Zde je vybraným voxelům přidělen stupeň sytosti a na tomto základě vznikne trojrozměrný model. Má tedy schopnost zobrazit celý objem zvolené tkáně. Je také možnost zobrazení více tkání najednou. Tato technika se používá pro lepší vykreslování lidské anatomie či plánování chirurgického zákroku (Anděl a Trávníček, 2004).

3.9.1 Výhody a nevýhody CT

Díky několika řežům dokáže CT jehlu v těle pacienta dobře zobrazit. Pokud je potřeba se vyhnout měkkým tkáním v situaci, kdy se kosti vzájemně překrývají, je CT vhodnou volbou pro jeho přesnost k umístění jehly a také větší bezpečnost. Při hrudní NRB (Nerve Root Block) je CT schopno zobrazit veškeré struktury mezi žebry, plícemi a příčnými výběžky. U lumbální facetové injekce, kde je potřeba jehlu umístit do nitrokloubního prostoru, který je zásadní pro diagnostickou informaci nebo pro terapeutickou rupturu cysty. CT tak umožní zobrazit marginální osteofyty.

Nevýhodou CT je samozřejmě vyšší dávka a delší doba vyšetření. Co se týká dávky, tak tu lze snížit na úroveň planární skiaskopie. Snížení dávky je docíleno snížením proudu v rentgence, a tím se snižuje i kvalita obrazu (Palmer, 2016).

3.9.2 Další možnosti radiologické navigace

Dříve se jehla zaváděla bez obrazové kontroly, ale v dnešní době se už tato metoda nevyužívá, protože bylo dost případů, kde jehla byla chybně zavedena. Tedy se pro zákroky na páteři doporučuje používat obrazové navádění.

Skioskopické navádění se doporučuje při krčních a bederních intralaminárních injekcích, kde je riziko, že při výkonu se pronikne jehlou do míchy, intravaskulárního a intratekálního prostoru. V tomto případě se doporučují boční či šikmé snímky k posouzení hloubky umístění jehly. Skioskopické navádění umožňuje lepší sledování jehly a jejího umístění za kombinace podání kontrastní látky. Kdy tok kontrastní látky se sleduje v reálném čase.

Skioskopie je čím dál více prosazována. Využívá se při vyšetřeních jako je biopsie, drenáže, ESI (Epidural Steroid Injection) či transforaminální epidurální podání. Tato metoda má vysokou pravděpodobnost přesného navedení jehly do místa určení. Kdy CT má schopnost zdůraznit kontury měkkých tkání a kostních struktur. CT skioskopie tedy umožňuje zobrazit průřez tkáně v reálném čase při zavádění jehly do epidurálního prostoru, a to za vyhnutí se nervovým a kostním strukturám. Při provádění krční ESI se doporučuje CT skioskopie u pacientů, u kterých zavedení jehly může být rizikem, a to z důvodu deformace thekálního vaku.

Dávka je při tomto vyšetření celkově nižší než při klasickém CT vyšetření. Na rozdíl od klasického CT je zde lékař a sestra vystaveni radiační zátěži, a tak je nutné se chránit vhodnou volbou ochranných pomůcek. Dávku lze regulovat pomocí přerušované skioskopie za nízkých mA. Také lze pomocí plánovacího CT snížit dávku volbou správných expozičních parametrů.

Výhodou ultrazvuku je schopnost přesného zavedení epidurální jehly. Tato technika přináší pacientům podobné léčebné výsledky jako při skioskopickém vyšetření. Ultrazvuk může nabídnout dobré vykreslení cév, které stojí v cestě samotné jehle. Také při tomto vyšetření pacient nedostane žádnou dávku radiace (The American College of Radiology, 2019).

MRI (Magnetic Resonance Imaging) může být také jednou z metod, která je bezpečná, přesná a účinná při symptomatické léčbě radikulární bolesti. Vyšetření pod MRI je však dražší než pod CT, ale vzhledem k jeho výhodám, třeba jako je absence radiační zátěže. Může být v budoucnu slibnou alternativou ke skioskopickému nebo CT vyšetření (Streitparth et al., 2013) (Maurer et al., 2013).

4 Praktická část

4.1 Periradikulární terapie (PRT)

Pod pojmem Periradikulární terapie se myslí kořenový obstřík páteře pod CT kontrolou. PRT je zaměřen na zmírnění radikulární bolesti (což je bolest spojená s podrážděním míšních nervových kořenů), při útlaku nervového kořene vlivem různých patologických změn. Při tomto vyšetření se podává léčebná směs společně s lokálním anestetikem do místa postižení, tedy ke kořenu nervu do páteřního kanálu (Jandura et al., 2018) (Kříž a Kinštová, 2019).

4.1.1 Vývoj PRTu

První epidurální steroidní injekce (ESI) byla podána v 50. letech. Následujících deset let poté se stala hlavním léčivem v léčbě bolesti zad a ischiasu (ústřel). V té době záviselo místo vpichu na palpačních orientačních bodech. V 80. letech začali radiologové využívat skiaskopii k určení přesnosti umístění jehly. K tomu, aby zjistili, jak se pohybuje vpravená látka a mohlo se tak vyloučit intravaskulární či intratekální podání používali epidurografii. Díky těmto ověření se zjistilo, že aplikace na slepo byla u 25–38 % pacientů provedena chybně, a to zkušenými lékaři.

CT a MRI společně změnili neinvazivní diagnostiku. ESI byly přesunuty z kaudálních cest, které byly prováděny na slepo k bederním a krčním problémům či bolestem. Skiaskopie se nadále rozvíjela a byly přidány další možnosti, jako jsou fasetové injekce, diskografie či injekce umrtvující nervy.

V 80. a 90. letech se tyto spinální intervence staly všeobecně uznávanými. Počet bederních ESI od roku 1994 až do roku 2011 výrazně vzrostl. Do roku 2010 bylo až neuvěřitelných 2,2 milionů případů, kdy bylo provedeno bederní ESI. Také došlo k nárůstu fasetových injekcí a s tím také ceny za spinální injekce. Před rokem 2000 tyto zákroky dělali pouze anesteziologové, ale časem začali provádět tyto výkony i fyziatři, obvodní lékaři, ortopedi a v neposlední řadě i radiologové (Palmer, 2016).

4.2 Metody intervencí v oblasti páteře

Samozřejmě záleží na vážnosti vertebrogenních onemocnění, které se dají v první řadě řešit fyzioterapií. Pokud fyzioterapie nezabírá, tak přichází na řadu podání injekce s anestetikem a steroidy, které jsou společně vpraveny do kloubu či kolem něj. Při aplikaci NRB do bederní páteře se lékař snaží trefit do epidurálního prostoru, který je obklopen zadním míšním nervem, spinálními ganglii a kořenovými nervy. Za podání ESI se jehla vpravuje do malého množství

tuku v dorsální epidurálním prostoru. U facetové injekce v bederní oblasti se lékař řídí podle zakřivení kloubu. Může se stát, že přístup ke kloubu je omezen kvůli kloubním výběžkům (Palmer, 2016).

Jako další možností může být fúze páteře, kde je snahou zabránit pohybu mezi postiženými segmenty páteře. Zde se jedná o otevřenou operaci, kde dochází k rozřezání měkkých tkání a k velkým ztrátám krve a následné prodloužení doby rekonvalescence. MISS (Minimally Invasive Spine Surgery) má za cíl redukovat tyto komplikace. Patří mezi ně laparoskopická přední bederní mezitělová fúze a zadní instrumentace MISS s pedikulárními šrouby a tyčemi. Mezi ty novější techniky patří extrémní laterální a axiální mezitělová fúze. Hlavním problémem fúze je narušení biomechaniky zbytku páteře směřující k dalším chorobám.

Teoreticky lze toto řešit operativně, kdy se zachová pohyblivost. Jako je totální náhrada disku, facetová artroplastika a nefúzní stabilizace. Při nefúzní stabilizaci se využívají flexibilní materiály, které limitují flexi a extenzi. Nedají se používat u starých lidí s osteoporózou a osteopénií. Dále se dá využít Interspinózní stabilizační zařízení, které je vloženo mezi trnové výběžky. Totální náhrada ploténky může zabránit onemocnění přilehlého segmentu. Tato operace vyžaduje rozsáhlé odhalení přední části páteře, a tak následuje delší rekonvalescence. Totální facetová artroplastika je určena pro léčbu symptomatické artritidy facetových kloubů. Umožňuje zachování pohybu a neprovádí se v širokém měřítku (Baliga, Treon a Craig, 2015).

4.3 Indikace a kontraindikace k výkonu

Jedná se o pacienty, kteří byli vybráni na základě klinického a radiologického vyšetření. Hlavními indikacemi pro toto vyšetření, jsou pacienti s radikulopatií, radikulární bolestí, spinální stenózou, axiální bolestí nebo syndromem neúspěšné operace zad (FBSS). Na základě klinického vyšetření jsou hlavními indikacemi např. pseudoradikulární syndromy, hernie disku, spondylóza páteřního kanálu nebo lumbalgie (bolest v bederní páteři). Indikací pro radiologické vyšetření je třeba výhřez meziobratlových disků, stenóza, pacienti se spondylolistézou.

Kontraindikace k vyšetření jsou již před zákrokem zjištěny, aby se předešlo následným komplikacím. Tak si je lze rozdělit na relativní a absolutní. Mezi relativní kontraindikace patří přecitlivělost na podávané látky, což může být alergie na kontrastní látku. Dále mezi relativní kontraindikace patří neregulovatelní diabetici nebo pacienti s předchozí komplikovanou léčbou steroidy. Absolutní kontraindikací je gravidita, syndrom caudy equiny, krvácivé diastázy, koagulopatie, kterou nelze korigovat, a i ta která se nedá vyléčit. Spadá sem i systémová infekce

či akutní komprese míchy. Mezi kontraindikace, též patří pacienti, kteří odmítají spolupracovat při vyšetření (Šach, 2023).

4.4 Příprava před výkonem

Základem je zvolit správného pacienta k vyšetření. Lékař tedy požaduje pacientovu anamnézu, kde může dojít k odhalení klinického stavu, alergií či léků, které mohou zvýšit rizika a samotný výsledek vyšetření. Dále lékař porovnává symptomy s nálezy, a schválí postup vyšetření či navrhne jiný. Poslední nutností je získání informovaného souhlasu (příloha A). Co se týká anamnézy, tak se lékař pacienta doptává na problémy ohledně páteře nebo mu může dát vyplnit dotazník, kde je několik otázek týkající se bolesti, a na základně odpovědí se sestaví léčebný plán.

Pokud pacienta bolí obě nohy a záda, je dobré se zeptat, v které z nich mají větší bolesti. Většina pacientů dokáže žít s menší bolestí, pokud je možné se zbavit té největší. Nejasné axiální bolesti, představují diagnostické potíže. Je pak složitější určit příčinu bolesti a určit přesný postup vyšetření. U pacientů se nejčastěji objevuje bolest v oblasti krku a bederní části zad. Potom co lékař stanoví postup vyšetření, tak pacienta seznámí s průběhem vyšetření a jeho rizicích. Většina pacientů je ráda, když je dostatečně informována. Je tedy povinností pacientům popsat celý průběh vyšetření. Také být schopni jim zodpovědět veškeré jejich otázky týkající se vyšetření. Tím že jsou pacienti řádně edukováni je staví do situace, kdy se cítí informováni a jsou připraveni na to co přijde, takže je v podstatě nemůže nic překvapit (Palmer, 2016).

4.4.1 Instrumentarium

Prvním krokem je příprava sterilního stolku, který má za úkol připravit asistent případně sestra. Sterilní stůl obsahuje především sterilní roušku s otvorem, rukavice, tampónky, krytí (náplast), dezinfekce, dvě injekční stříkačky, dvě injekční jehly (18 G a 22 G), tenká jehlička tzv. chiba o délce 22 cm. Patří sem i kontrastní pomůcky (špendlík, drátek), pravítko a lihový fix, kterým se značí místo vpichu. V oblasti krční páteře se připraví trochu jiné vybavení. Používá se jehla buď o rozměrech 17 až 20 mm nebo 22 až 25 mm, jinak je vše stejné (Dydyk a Sekhri, 2023).

Na co se nesmí zapomenout jsou potřebné medikamenty k výkonu. Těmi jsou lokální anestetika (Lidocain 4 ml), která jsou vpravena do podkoží a umrtví tak místo vpichu. Dalším

medikamentem je léčebná směs, která obsahuje kontrastní jodovou látku (Iomeron 350), další látkou obsaženou v této směsi je Depomedrol 1 ml a nakonec 4 ml Marcainu (Šach, 2023).

4.4.2 Farmaka

Při intervenčních výkonech se používají lokální anestetika za nižších koncentrací a množství. Cílem je dosáhnout pouze blokády vzestupných vláken. Na druhou stranu není v zájmu lékaře ovlivnit ta sestupná. Kdyby došlo ke kompletní lokální anestezii, tak by se mohlo stát, že by pacient z vyšetřovací místnosti nebyl schopen odejít. Preferují se lokální anestetika s dlouhodobým účinkem, jako jsou např. bupivacain nebo levobupivacain. Pokud je v zájmu umrtvit pouze povrch kůže, tak za použití Mesocainu (Doubková, 2015).

Kortikosteroidy jsou silnými protizánětlivými léky. Používají se pro jejich schopnost potlačit zánět. Kortikosteroidy si lze rozdělit na nepartikulární a partikulární. Nepartikulární kortikoidy lze definovat, jako přípravky, které obsahují dexamethason a betamethason fosfátu sodného, které jsou zcela rozpustné a čiré. Nástup účinnosti je rychlý a má krátkodobý protizánětlivý účinek. Co se týká složení partikulárních kortikosteroidů, tak jsou v nich obsaženy nerozpustné estery kortikosteroidů ve fyziologickém roztoku, kontrastní látce a lokálním anestetiku. Tyto kortikosteroidy mají delší dobu trvání nástupu účinku, ale na druhou stranu je jejich účinnost trvalá (Palmer, 2016).

Využívají se kortikoidy jako je Diprophos, Dexona nebo Solumedrol. Při PRT se využívá hlavně Diprophos kvůli jeho dlouhodobým účinkům. Má schopnost se postupně vstřebávat z místa podání, a tak zajišťuje dlouhodobý účinek. V oblasti krční páteře se používá kortikoid zvaný Dexona (Doubková, 2015).

4.5 Provedení výkonu

Jak už bylo řečeno, vyšetření se provádí pod CT kontrolou. Při vyšetření je přítomen vždy radiologický asistent a lékař. Po ověření identity se pacient položí na předem připravený vyšetřovací stůl. Pacient si lehne na břicho, kde je položen na roušce, a pod hlavou má malý polštářek. Může se použít kontrastní materiál (drátek, špendlík...), který se nalepí na pacientova záda v postižené oblasti. Tento materiál slouží za účelem lepší orientace na snímku, a pro lékaře k označení místa vpichu. Případně může být přítomna i zdravotní sestra, která připravuje sterilní stolek s veškerým příslušenstvím.

Po celou dobu vyšetření pacient nehybně leží na břiše. Celé vyšetření trvá kolem 10–20 minut. Pokud by mělo být vyšetření o něco delší bude o tom pacient informován.

V prvním kroku si udělá radiologický asistent toposcan ve vyšetřované oblasti páteře. Následuje nativní CT a ze zhotovených řezů si pak lékař vybere řez s nejpříznivější anatomii pro zavedení jehly (je možné zavést i několik jehel najednou). Lékař je po celou dobu vyšetření přítomen případně se může i radit s asistentem. Určí se délka punkčního kanálu, rozměr a sklon jehly.

Potom co lékař s asistentem naplánují průběh vpichu, asistent připraví konkrétní instrumenty. Lékař sundá z pacienta kontrastní předmět a fixou označí místo vpichu. Pacient se zakryje sterilní rouškou s otvorem v oblasti páteře. Místo vpichu je odezinfikováno a do podkoží je aplikován Lidocain 4 ml, což je lokální anestetikum. Poté lékař zavede jehlu a její poloha se zjistí dalším skenem. V průběhu zavádění jehly se může přepínat mezi zobrazovacími okny, což poskytne lepší přehlednost řezu.

Jako další na řadu přichází chyba, která je zavedena až k samotnému kořenu. Pro pacienta je nejlepší, když mu lékař sděluje, co bude dalším krokem. Lékař tedy pacienta upozorňuje, že při zavádění jehly může pociťovat bolest či tlak v místě vpichu. Po správném zavedení jehly je dobré pacienta uklidnit, že je vše v pořádku a zákrok probíhá podle očekávání. Může se stát, že se zavedení tenké jehly nemusí povést hned na poprvé. Takže to lékař zkouší i několikrát, než docílí správného umístění. Během toho si dává pozor, aby neporušil páteřní nervy. Někdy se stane, že jehlou zavadí o nerv, čímž ho podráždí a může dojít k záškubů pacientovi dolní končetiny.

Po zavedení jehly přichází na řadu aplikace léčebné látky, která obsahuje 1 ml Depomedrolu, 4 ml Marcainu a 1 ml kontrastní jodové látky (Iomeron 350). Kontrastní látka se přidává z důvodu lepšího zobrazení léčebné směsi. Díky kontrastní látce lze vidět, kam léčebná směs natekla. Nejdříve je vpravena jedna část léčebné směsi s následným skenem, sloužícím ke kontrole místa vpichu a toku kontrastní látky do místa určení. Po kontrole následuje vpravení druhé části směsi.

Po dokončení vyšetření se sdělí pacientovi, že provedení výkonu bylo úspěšné. Dále je dobré uvést proč mu byly vpraveny do těla steroidy a vysvětlit mu, že působí pouze když je v místě postižení zánět, a že léčivo není schopno redukovat výhřez ploténky či zvrátit artritidu. Cílem je, aby pacient pochopil, že steroidy mají protizánětlivé účinky a úleva od bolesti závisí na tom, zda se u pacienta v místě postižení nachází zánět. Při absenci zánětu, budou bolesti přetrvávat i na dále.

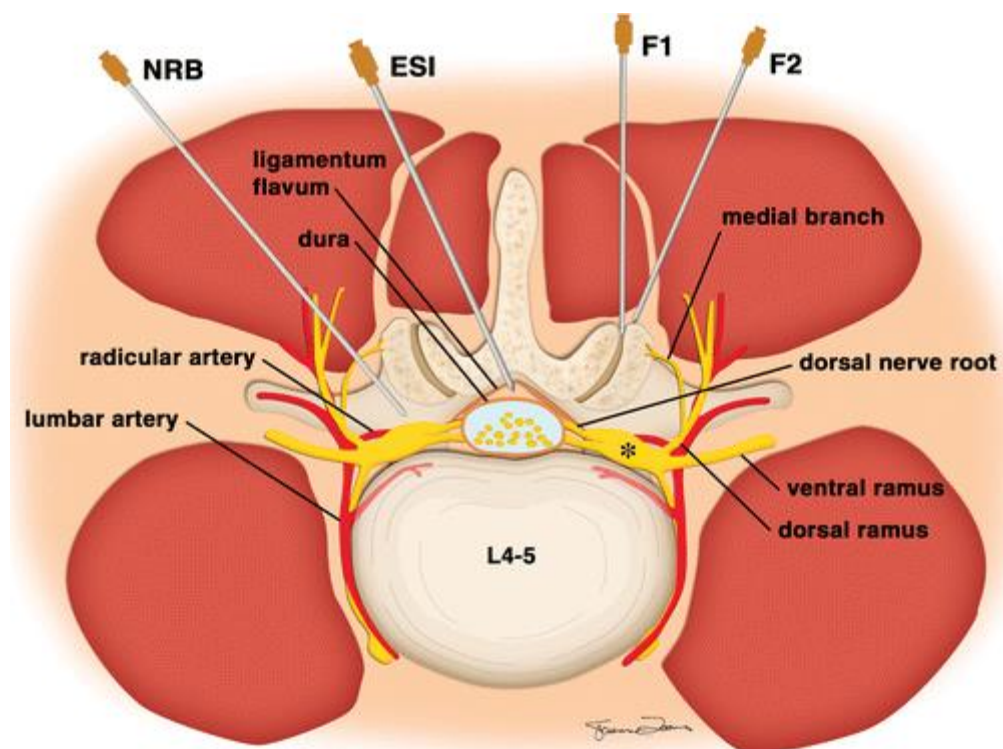
Někteří pacienti mohou být zklamaní, protože bolest druhý den po zákroku neustupuje. Je to tím, že steroidy začnou účinkovat po 12–24 hodinách, a než se projeví účinky tak je to otázka 4–6 dnů, a až po týdnu nabude své plné účinnosti. Je potřeba pacientům doporučit, aby se 4–6 dní vyvarovali namáhavé chůzi či zvedání těžkých břemen. Některé jedince bolest opustí už během pár dnů a vrací se jim fyzická kondice, a tak mají tendenci se přetěžovat. Problém je v tom, že steroidy nedosáhly plné účinnosti, což vede k rozptýlení zánětu a dojde tak ke snížení účinku léčby.

Nejčastější otázkou pacienta je doba trvání účinku injekce. To záleží na problému, kterým pacient trpí. Pacient s chronickým onemocněním, jako je třeba zúžení páteřního kanálu, se těší z úlevy během prvních 2–3 týdnů, kdy jsou účinky nejsilnější. Bolesti se však běžně vracejí do původního stavu v průběhu 6–8 týdnů. Pacienti s akutními stavů, jako je výhřez ploténky se mohou dočkat bezbolestných 6–8 týdnů a více. Také se může naskytnou situace, kdy se dlouhotrvající problémy sejdou s těmi akutními. Za podání kortikoidů u kombinace chronické bolesti (bolest bederní části zad) a akutní bolesti (stlačení nervu) se bolest chronická vrací rychle zpět k původním bolestem a akutní vymizí.

Tato metoda vyšetření se dá považovat v 60–90 % za účinnou. Dá se říct, že jedinými nevýhodami tohoto výkonu je radiační zátěž a doba účinnosti, kvůli které se zákrok musí opakovat po několika měsících (Glomba, Dúbravec a Valentová, 2005) (Šach, 2023) (Hlava a Krajina, 1996).

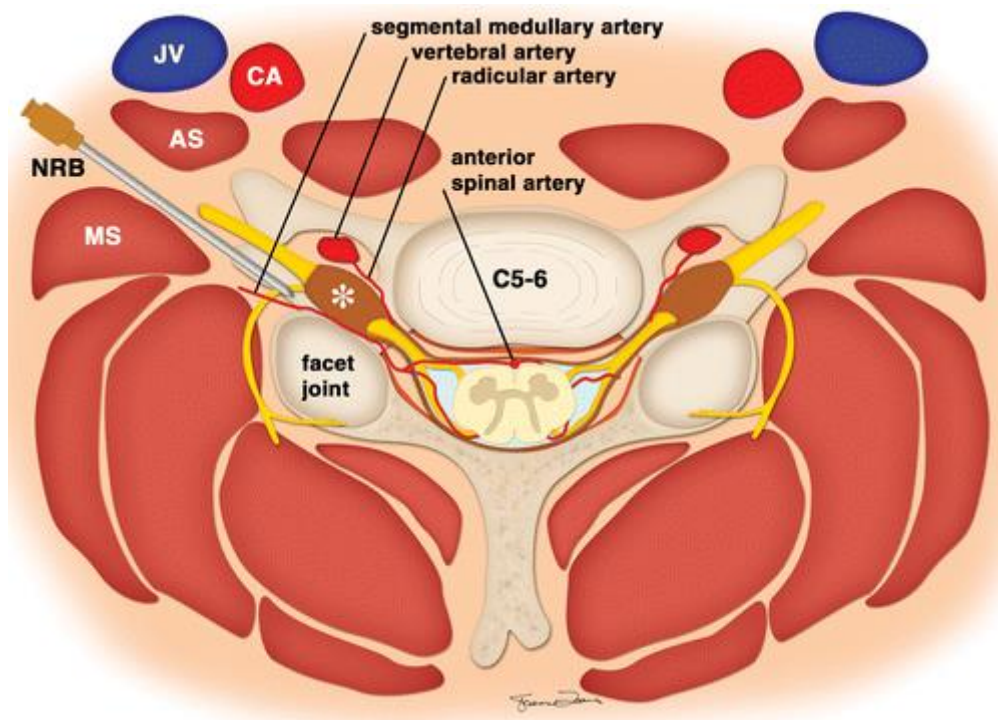
4.5.1 Zavedení jehly

Základem je zvolit správný přístup, který je nejvhodnější pro umístění jehly a to přímo ke zdroji bolesti. Kortikoidy vpraveny co nejbližší místu bolesti mají pak optimální výsledky, takže se pak může aplikovat menší dávka, která stačí pro klinickou účinnost. Transforaminální přístup je zacílený na konkrétní místo, kam má být látka vpravena a zajišťuje tak maximální transpot pro lék přímo k příslušnému nervovému kořeni. U tohoto přístupu je tok směsi směřován do místa zánětu (American College of Radiology, 2019).



Obrázek č. 2: Bederní páteř a umístění jehel (Palmer, 2016)

U transforaminálního zavedení jehly u krční páteře se postupuje dle procedurálních protokolů. U krční páteře je jehla směřována do otvorů posteriorně a inferiorně velmi blízko vystupujícího nervu a dorsálních kořenových ganglií. Umístění jehly směřuje za velké cévy a nervové pleteně. Pokud nastane situace, kdy velké cévy stojí v cestě jehle, tak stačí když pacient otočí hlavu směrem od místa vpichu (Palmer, 2016).



Obrázek č. 3: Zavedení NRB ke kořenu nervu u krční páteře (Palmer, 2016)

Lékař musí brát na vědomí segmentální páteřní tepny vycházející z hluboké či vzestupné krční tepny, které probíhají skrze foramina, probíhají skrze duru a navazují na přední a zadní míšní tepny. Je tady riziko poranění jak nervů a cév při zavádění jehly, tak i riziko vpravení směsi přímo do jedné z těchto tepen. Tato aplikace pak vede ke katastrofickým následkům, kde pak dochází k poranění míchy (American College of Radiology, 2019).

4.6 Pooperační a následná péče

Po ukončení výkonu se místo vpichu sterilně zakryje. Sterilní krytí by se mělo na místě vpichu ponechat ještě následujících 24 hodin a tím pádem se po tuto dobu pacient v tomto místě nespřchuje. Po výkonu vyčká v čekárně 30–60 minut. Pokud přišel s doprovodem tak bude moct odejít hned po výkonu. Může pít a jíst dle léčebného režimu. Je zapotřebí aby dodržoval léčebné režimy a řídil se radami lékaře. Po výkonu by měl pacient zachovávat klid po dobu 24 hodin, a ještě několik následujících dní po výkonu by se měl šetřit a vyvarovat se namáhavé chůzi a nezvedat těžké předměty.

Dle domluveného termínu by měl navštívit svého ošetřujícího lékaře, který zkontroluje, zda je vše v pořádku. Hlídá se, zda pacient nemá alergickou reakci či jiné problémy. Pokud dojde k další indikaci k výkonu, nemělo by to být dříve jak za 4–6 týdnů od poslední aplikace (Šach, 2023).

4.7 Komplikace

Součástí informovaného souhlasu je výskyt neočekávaných komplikací vyžadujících neodkladné provedení dalších výkonů nutných k záchraně života nebo zdraví, a tak podepsáním souhlasu pacient stvrzuje, že tyto výkony budou provedeny.

Radiolog by měl být schopen si poradit či zvládnout situaci, kdy dojde k opožděné reakci v místě vpichu. Většinou nežádoucích účinků lze předejít důkladným zkontrolováním pacientovi anamnézy a podrobným prozkoumáním snímků z předešlých vyšetření.

Nežádoucí účinky se mohou objevit už během aplikace a projevují se bolestí, krvácením, poškozením nervu a cév či reakcí na kontrastní látku. Pak se zde mohou naskytnout komplikace po vpravení směsi do těla. Pod tyto komplikace spadá jak bolest, tak krvácení či slabost končetin. Po několika následujících dnech od výkonu se také může objevit bolest hlavy, infekce nebo reakce na kortikosteroidy.

Rizika krvácivých stavů se zvyšují s věkem pacienta, u obtížného zavádění jehly, také záleží na závažnosti spondylopatie. Riziko krvácení se také zvyšuje u pacientů, kteří podstoupili antikoagulační léčbu, která snižuje schopnost srážení krve. Riziko více stoupá u pacientů, kteří užívají antikoagulační léky.

Možnými závažnějšími komplikacemi je syndrom punkce dury, která se projevuje bolestmi, závratěmi či nevolností. Dochází též k nežádoucím účinkům kardiovaskulárního systému, jako je přechodný erytém nebo hypertenze. Co se týká vzniku epidurálního hematomu, tak se na něj narazí velmi zřídka. Tento hematom představuje problém kvůli kompresi caudy equiny a stlačení míchy. Z těchto důvodů se musí chirurgicky odstranit, aby se předešlo trvalým neurologickým následkům (Palmer, 2016).

Za podání většího množství anestetik může dojít k přechodné obrně končetin. Výjimečně může také dojít k zástavě dechu při výkonu na krční páteři. S těmito problémy se dá vypořádat a odezní buď za několik hodin nebo během pár dní. Není třeba se obávat možných trvalých následků. Mezi další komplikace patří infekce, která vznikne v místě vpichu. Dále to je krvácení, přechodná bolest, změny nálady nebo i nevolnost je jednou z komplikací (Tirpák et al., 2019).

Volba anestetika by měla zohledňovat zdravotní stav pacienta, jeho práh bolesti a pacientovu aktivitu po propuštění. Důležitým krokem je správné zvolení anestetik u starších pacientů a u těch co si plánují sednou za volant bezprostředně po ukončení zákroku. Pacienti, kteří trpí

slabostí či mají narušený nervový systém jsou náchylnější na účinky anestetik. Tito pacienti i při podání malé dávky trpí postprocedurální slabostí (Palmer, 2016).

Jedním z nežádoucích účinků Mesocainu je alergické reakce, která se může projevovat zčervenáním kůže, vyrážkou či otokem, také může dojít k anafylaktickému šoku. V horším případě, kdy je přípravek omylem aplikován do krevní cévy, tak vznikne toxická reakce, jejíž intenzita závisí na množství podané látky. Projevuje se buď kolapsem, tremorem končetin, zmateností, hučením v uších, poruchou vidění či kovovou chutí v ústech. Při větší dávce do cévy dochází ke spavosti, poruše dýchání, křečím či zpomalení srdečního rytmu až k úplné zástavě srdce. Pokud je tedy pacient alergický, musí se tato informace uvést do dokumentace (Štefánek, 2015).

Dalšími riziky jsou nežádoucí účinky steroidů. Kromě lokálních protizánětlivých účinků má také glukokortikoidní účinky. K nežádoucím účinkům patří zvýšení hladiny cukru v krvi. Kvůli zvýšení hladiny cukru v krvi je třeba pacienty s diabetem upozornit, aby sledovali případné zvýšení cukru v krvi, a to 7–10 dní po výkonu. Při subdurální aplikaci kortikosteroidu může nastat riziko tromboflebitidy. Aplikace kortikosteroidu intratekálně může způsobit u některých jedinců i arachnoiditidu. Dále může způsobit hyperglykemii a zhoršení diabetu či potlačení funkčnosti nadledvin. Kortikosteroidy se nepodávají pacientům s nekompenzovaným diabetem či u pacientů s žaludečními vředy. Za častého podávání steroidů v krátkých intervalech může vést ke snížení hustoty kosti (Jandura et al., 2016) (Palmer, 2016).

Doporučuje se PRT provádět v jednom místě maximálně třikrát až čtyřikrát za rok. V místě vpichu vzniká pak jizva a může dojít ke vzniku sekundární lipodystrofie (Šach, 2023).

5 Výzkumná část

Výzkum byl proveden přímo na CT pracovišti v České Lípě a Liberci, kde jsem asistovala při výkonech od 3. prosince do 16. března, kde jsem asistovala při deseti PRTech. V tomto časovém rozmezí jsem sbírala data pro zpracování výzkumných předpokladů. Stanovila jsem si několik cílů, kterých jsem po dobu výzkumu chtěla dosáhnout. Cíle se týkají popsání pracovního postupu PRTu pro radiologického asistenta. Dalším cílem bylo zjistit, jak by se dal výkon urychlit za pomoci radiologického asistenta. V neposlední řadě to jsou cíle týkající se optimalizace dávky a bezpečnosti.

5.1 Úloha radiologického asistenta

Radiologický asistent je nedílnou součástí intervenčních výkonů. Je potřeba aby byl asistent dostatečně edukován a měl požadované znalosti. Měl by znát celý průběh daného výkonu a být nápomocen kdykoliv ho bude třeba. Pokud dojde k nějaké komplikaci, tak je na místě včasná reakce asistenta.

Asistentovou povinností je příprava CT přístroje, následná kontrola a zkouška provozní stálosti. Samozřejmostí je pak schopnost ovládat přístroj a veškeré jeho příslušenství. Asistent také připraví vyšetřovací stůl včetně sterilního stolku.

Dalším krokem je vyzvání pacienta do kabinky, kde si radiologický asistent ověří pacientovu totožnost a následně ho požádá, aby se svlékl do spodního prádla. Pacienti by měli mít k dispozici nějaký oděv (andílka), kterým se budou moci zahalit. V neposlední řadě si sundají případné piercingy ve skenované oblasti.

Následuje řádná edukace pacienta o výkonu. Asistent dává po edukaci pacientovi podepsat informovaný souhlas k danému vyšetření. Informovaný souhlas obsahuje datum vyšetření, čas provedení výkonu, a nakonec podpis pacienta a lékaře. Pacient svým podpisem stvrzuje, že poučení o výkonu mu bylo osobně, srozumitelně, ústně a v dostatečném rozsahu vysvětleno. Také stvrzuje to, že měl dost času na to, aby mohl vše řádně zvážit a měl možnost klást doplňující otázky týkající se jeho zdravotního stavu a navrhovaných zdravotních služeb.

Pokud pacient není schopen porozumět nebo schopen se sám podepsat (neschopnost ovládat prsty), pak je možnost podpisu svědka, buď zdravotníka nebo člena rodiny. Pokud svědek není pracovníkem zdravotnického zařízení, tak uvede svou adresu a datum narození.

Po podepsání souhlasu je asistentem pacient položen na vyšetřovací stůl. Asistent se snaží zajistit pacientům co největší pohodlí a poskytnout jim případné pomůcky. Pro některé pacienty je velmi náročné vydržet v poloze na břiše několik minut. Například pacienti trpící lordózou mají problém vydržet v poloze na břiše, z důvodu prohlubování lordózy. Asistent tedy přistupuje k těmto pacientům individuálně a snaží se jim polohu zpříjemnit, třeba tím že jim pod bedra vloží polštář. Po ulehnutí na stůl, asistent vyveze pacienta stolem nahoru a pomocí laserů, které jsou umístěny v gantry, provede nastavení a zaveze pacienta do gantry.

Následně asistent provede toposcan. Po určení oblasti zájmu lékařem provede sken, který dle potřeby opakuje. Je možné mírně upravit skenovanou oblast na následujících skenech zúžením skenované oblasti, kterou není potřeba sledovat při výkonu.

Nakonec pacienta vyveze z gantry. Ošetří a zalepí pacientovi místo vpichu. Pomůže mu pomalu se posadit a sdělí mu případná rizika, a jak se má o místo vpichu starat následujících pár dní. Také ho informuje o tom, co může a nemůže dělat po dobu několika dní. Měl by se vyvarovat cvičení či namáhavé chůzi a zvedání těžkých břemen.

5.2 Urychlení výkonu

Asistent se snaží po celou dobu zákroku být co nejefektivnější, aby se doba výkonu zkrátila co nejvíce. Celkové jeho urychlení vypomáhá jak lékaři, tak i pacient ocení dřívější propuštění.

Asistent tedy vypomáhá lékaři při výkonu, kdy není přítomna sestra a asistent tak může proces urychlit asistencí lékaři. Podává lékaři příslušné instrumentárium a je mu vždy po ruce. Samozřejmě je asistentova obratnost a znalost tohoto vyšetření jenom k užitku. Čím je asistent vzdělanější a má už dlouholetou praxi při tomto zákroku, tak je určitě velkým přínosem.

Asistentova pozornost a spolupráce s lékařem je velkou efektivitou. Pokud se během vyšetření asistent po celou dobu radí s lékařem a poslouchá jeho rad, pak nedochází ke zbytečným časovým prodlevám.

Další možností, jak urychlit dobu vyšetření je za pomoci CT skiaskopie, která umožňuje skenovat v průběhu zavádění.

5.3 Optimalizace dávky

Navzdory přesnosti zobrazovacích metod zůstává expoziční dávka pro pacienta či lékaře vážným problémem, a tak jsem se zaměřila na možnosti snížení dávky záření. Existuje několik možností jak se dá dávka při intervenčních výkonech minimalizovat. Jedním z nich je snížení

dávky v závislosti na velikosti pacienta přizpůsobením plánovacího CT vyšetření či zúžení oblasti zájmů. Další možností je provedení vyšetření dle protokolu pro nízké dávky, které umožňuje snížit radiační expozici i přes to, že se sníží kvalita obrazu, ale i tak je viditelnost jehly zachována. Pokud se za této metody vyšetřuje obézní pacient, tak je užitečné použít větší jehlu, která umožňuje lepší orientaci na snímku.

5.4 Bezpečnost

V první řadě je povinností asistenta, aby dbal na bezpečnost a snažil se jí navýšit. Asistent i doktor se při CT vyšetření hlavně chrání vzdáleností od zdroje záření, časem a stíněním. Asistent se před zavřením dveří mezi vyšetřovnou a ovladovnou ujistí, zda jsou dveře opravdu zavřené. Veškerý personál je tedy během expozice v ovladovně se zavřenými dveřmi, a ve vyšetřovací místnosti se nachází pouze pacient. Také by měly být všechny dveře do místnosti označeny a upozorňovat tak veškerý personál a pacienty na rentgenové záření. Při skiaskopickém vyšetření se lékař a asistent chrání ochrannými prostředky.

6 Diskuze

V první řadě jsem byla překvapena nedostatkem možností informací o urychlení výkonu. Zásadní změny postupů pro urychlení výkonu nejsou v ČR ani jinde ve světě popsány. Literatura a zkušenosti personálu mi dokázaly vyvrátit moji původní představu o zkrácení doby potřebnou pro PRT. Co se týče optimalizace dávky, tak je ozáření pacientů i personálu udržováno v souladu s principy ALARA.

Za použití skiaskopického vyšetření je sice možné výkon urychlit, ale na druhou stranu bych tuto variantu nezvolila z důvodu dávek, které obrží primárně lékař. Jedinou možností, kdy bych tuto variantu považovala za optimální, by byla možnost, že by lékař prováděl svou práci z ovladovny, a tím pádem by nedostal při výkonu žádnou dávku.

Významným faktorem ovlivňující výkon radiologického asistenta při PRTu je hlavně stres. Míra stresu výrazně klesá zkušenostmi, proto si myslím, že by bylo vhodné se snažit soustředit vyšetření jako je PRT na větší pracoviště. Z důvodu větších zkušeností a lepšího zvládnání případných komplikací. Na pracovištích, kde jsem prováděla výzkum se radiologičtí asistenti točili na jednotlivých pracovištích. Kvůli tomuto systému je pracovní zkušenost s intervenčními výkony rozdělena mezi velký počet radiologických asistentů. Co se týče zvýšení stresu, tak ten může nejen ovlivnit výkon asistenta, ale i negativně ovlivnit atmosféru na pracovišti. Ve všech zdravotnických zařízeních by měla být možnost přístupu k psychologické podpoře. V neposlední řadě by měl být k dispozici dostatečný prostor, kde může personál po náročné práci relaxovat a regenerovat. Bohužel je na území ČR za aktuálních podmínek zdravotní personál časově a pracovním přetěžován, takže snaha o snížení stresu je v rukou každého pracovníka individuálně.

Dle mého názoru by se měl používat protokol s nízkou dávkou, protože je možné docílit mnohonásobnému snížení dávky. Co se týče bezpečnosti, tak by měli asistenti dbát na svou bezpečnost i na bezpečnost okolního personálu. Relativně častou chybou, kterou jsem během sběru dat zaznamenala, bylo nedůsledné zavírání dveří mezi vyšetřovnou a ovladovnou. Z důvodu nedbalosti asistentů při zavírání dveří by do budoucna mohl být zaveden systém, který by nedovolil spuštění expozice, dokud jsou dveře vyšetřovny otevřené.

7 Návrh doporučení pro praxi

Během výzkumu jsem si všimla, že při výkonu si jsou asistenti a doktoři velmi cizí. Pokud je asistent v práci už zaběhlý a má za sebou už mnoholetou praxi nebo má vlídný vztah k lékaři, tak jde stres stranou. Pokud si ale asistent není jistý vyšetřením a s doktorem se dobře nezná, tak začne zmatkovat a chybovat. Tím pádem dochází i k časové prodlevě a dojde tak ke zbytečnému prodlužování výkonu. Pro tuto problematiku bych měla dvě řešení. Jedním z nich je podniknutí více mimopracovních aktivit, kde mají asistenti a lékaři možnost se více poznat. Druhým řešením je dát dva asistenty na CT pracoviště, kde budou mít možnost si v případě nouze pomoci nebo se podpořit.

8 Závěr

Ve své práci jsem se snažila získat co nejvíce teoretických a praktických poznatků o periradikulární terapii. V teoretické části jsem vyhledala různé zdroje informací a zpracovala je tak, aby byly pro mě i pro čtenáře, ke kterým se tato práce dostane co největším přínosem. V první části práce jsem uvedla veškeré informace potřebné ke znalosti anatomie páteře, míšních nervů a také jsem popsala různá onemocnění související s touto léčbou. Dále jsem čtenáře seznámila s historií CT a jeho navigací.

V praktické části jsem se už zabývala samotnou periradikulární terapií a věnovala se svému výzkumu. V této části jsem mohla uplatnit teoretické i praktické znalosti. Cílem mojí bakalářské práce bylo popsat úlohu radiologického asistenta a zjistit, jak by radiologický asistent mohl samotný výkon optimalizovat. Během toho, co jsem asistovala na CT pracovišti jsem se snažila nasbírat co nejvíce informací. Z mého výzkumu vyplývá, že pro zrychlení výkonu a minimalizaci chyb je potřebná zejména zkušenost a praxe personálu. Součástí výzkumu bylo také popsání pracovního postupu radiologického asistenta, který v současné době není v literatuře dostatečně popsán. Dalším cílem byla optimalizace dávky, kde jsem zkoumala, co by se pod CT dalo kontrolovat, aby došlo ke snížení dávky. Dávka se dá snížit jak za pomoci nízkodávkového protokolu, tak snížením počtu navigačních skenů při správném cílení jehly. Nakonec jsem zkoumala, co by měl asistent kontrolovat, aby se zvýšila bezpečnost. Asistent dbá jak na svou bezpečnost, tak i na bezpečnost veškerého personálu. Tedy zajistí místnost, aby během expozice nikdo nechodil dovnitř. V případě potřeby by asistent měl zajistit, aby osoby vstupující na vyšetřovnu použily osobní ochranné pomůcky.

Dospěla jsem k závěru, že radiologický asistent může regulovat dávku záření, zvýšit bezpečnost, urychlit výkon pomocí svých znalostí a také být nedílnou součástí celého výkonu.

9 Seznam použité literatury

- [1] ADAMOVIČ, B., S. Vohánka a J. Bednařík. 2002. Lumbální spinální stenóza – klinický obraz, diagnostika, léčba. *Neurologie pro praxi*. **1**, 17-20. ISSN 1803-5280. Dostupné také z: <https://www.neurologiepropraxi.cz/pdfs/neu/2002/01/05.pdf>
- [2] ANDĚL, Ivan a Zdeněk TRÁVNÍČEK. 2004. Multidetektorová helikální („spirální“) výpočetní tomografie v diagnostice urolitiázy. *Urologické listy*. **2004**(2), 16-22. ISSN 1801-7584. Dostupné také z: <https://docplayer.cz/25772592-Multidetektorova-helikalni-spiralni-vypocetni-tomografie-v-diagnostice-urolitiazy.html>
- [3] ANON. 2007. *Obecné neurofyziologie*. [Brno]: [Lékařská fakulta], 2007-08-04. Masarykova univerzita. Dostupné z: https://is.muni.cz/www/mordechai/7159238/Obecna_neurofyziologie.pdf
- [4] ANON. 2011. Neuron [obrázek v knize]. In: ČIHÁK, Radomír. 2011. *Anatomie I*. 3. vyd. Praha: Grada, s. 25. ISBN 978-80-247-3817-8.
- [5] ANON. 2016. Figure 1 [online obrázek]. In: PALMER, William E. 2016. Spinal Injections for Pain Management. *Radiology*. **281**(3), 669–688. DOI 10.1148/radiol.2016152055. Dostupné také z: <https://pubs.rsna.org/doi/full/10.1148/radiol.2016152055>
- [6] ANON. 2016. Figure 2a [online obrázek]. In: PALMER, William E. 2016. Spinal Injections for Pain Management. *Radiology*. **281**(3), 669–688. DOI 10.1148/radiol.2016152055. Dostupné také z: <https://pubs.rsna.org/doi/full/10.1148/radiol.2016152055>
- [7] BALIGA, Santosh, Katrina TREON a Niall John Angus CRAIG. 2015. Low Back Pain: Current Surgical Approaches. *Asian Spine Journal*. **9**(4), 645–657 [cit. 2023-02-16]. DOI 10.4184/asj.2015.9.4.645.
- [8] BENEŠ, Jiří. 2020. *RTG v klinické praxi* [přednáška]. Liberec: Technická univerzita v Liberci, Fakulta zdravotnických studií, 7. 10. 2020.
- [9] ČIHÁK, Radomír. 2004. *Anatomie 3*. 2. vyd. Praha: Grada Publishing, ISBN 80-247-1132-X.
- [10] ČIHÁK, Radomír. 2011. *Anatomie I*. 3. vyd. Praha: Grada. ISBN 978-80-247-3817-8.
- [11] DOUBKOVÁ, Miroslava. 2015. Intervenční metody v léčbě bolestí zad – aneb co by měl začínající algeziolog znát před vstupem na intervenční sálek, 2. část. *Bolest*. **18**(3), 124-136. ISSN 1212-0634.

- [12] DYDYK, Alexander M. a Nitin SEKHRI. 2023. Cervical Epidural Injection. In: *StatPearls*. Treasure Island (FL): StatPearls Publishing. Dostupné také z: <http://www.ncbi.nlm.nih.gov/books/NBK557771/>
- [13] EHLER, Edvard et al. 2022. Onemocnění bederní páteře – nová neurologická nemoc z povolání. *Česká a slovenská neurologie a neurochirurgie*. **85**(5), 351–362. DOI 10.48095/cccsnn2022351. Dostupné také z: <https://www.csn.eu/casopisy/ceska-slovenska-neurologie/2022-5-7/onemocneni-bederni-patere-nova-neurologicka-nemoc-z-povolani-132502>
- [14] GLOMBA, J., A. DÚBRAVEC a L. VALENTOVÁ. 2005. Periradikulární terapie. *Sestra*. **15**(1), 27-28. ISSN 1210-0404.
- [15] GOLDMAN, Lee W. 2007. Principles of CT and CT Technology. *Journal of Nuclear Medicine Technology*. **35**(3), 115–128. DOI 10.2967/jnmt.107.042978.
- [16] GRIN, Andrey et al. 2021. External Multicenter Study of Reliability and Reproducibility for Lower Cervical Spine Injuries Classification Systems—Part 2: An Analysis of the Subaxial Cervical Spine Injury Classification and Cervical Spine Injury Severity Score Scale. *Global Spine Journal*. **11**(1), 99–107. DOI 10.1177/2192568219896546.
- [17] HANZLOVÁ, Jitka a Jan HEMZA. 2016. Základy anatomie: nervový systém a čivy. HANZLOVÁ, Jitka a Jan HEMZA. *Periferní nervový systém*. [online]. [Brno]: Fakulta sportovních studií Masarykovy univerzity [cit. 2023-02-27]. Dostupné z: https://is.muni.cz/do/fsp/e-learning/zaklady_anatomie/zakl_anatomie_IV/pages/periferni_nervovy_system.html
- [18] HLAVA, Antonín a Antonín KRAJINA, eds. 1996. *Intervenční radiologie*. Hradec Králové: Nucleus. ISBN 80-901753-1-7.
- [19] HOLIBKOVÁ, Alžběta a Stanislav LAICHMAN. 2010. *Přehled anatomie člověka*. 5. vyd. Olomouc: Univerzita Palackého v Olomouci. ISBN 978-80-244-2615-0.
- [20] Hsu, Charlie. 2014. Dual energy CT. *Radiopaedia* [online]. [Melbourne], aktualiz. 2023-04-12 [Cit. 2023-04-15]. DOI 10.53347/rID-31353. Dostupné z: <https://radiopaedia.org/articles/31353>
- [21] JANDURA, Jiří et al. 2016. Využití miniinvazivně prováděných metod – pulzní radiofrekvenční modulace, kyslíko-ozonové terapie a periradikulární terapie v léčbě bolesti zad – přehled metod. *Česká radiologie*. **70**(2), 85-92. ISSN 1210-7883.

- [22] JANDURA, Jiří et al. 2018. Porovnání radiační zátěže u tří CT navigovaných minimálně invazivních metod léčby bolesti u nemocných s chronickým lumboischiadickým syndromem. *Česká radiologie*. **72**(3), 204-209. ISSN 1210-7883.
- [23] JANOTA, Jiří a Jana KARHANOVÁ. 2005. Vertebrogenní syndromy a následná periradikulární terapie pod CT kontrolou. *Praktická radiologie*. **10**(1), 24. ISSN 1211-5053.
- [24] KADAŇKA, Zdeněk. 2002. Úvod k hlavnímu tématu: Primárně vertebrogenní onemocnění. *Neurologie pro praxi*. **7**(1). ISSN 1803-5280. Dostupné z: <https://www.neurologiepropraxi.cz/pdfs/neu/2002/01/02.pdf>
- [25] KAISER, Joshua T. a Julian G. LUGO-PICO. 2023. Neuroanatomy, Spinal Nerves. In: *StatPearls*. Treasure Island (FL): StatPearls Publishing. Dostupné také z: <http://www.ncbi.nlm.nih.gov/books/NBK542218/>
- [26] KRBEC, Martin. 2002. Spondylolistéza – chirurgické léčení. *Neurologie pro praxi*. **1**, 8-12. ISSN 1803-5280. Dostupné také z: <https://www.neurologiepropraxi.cz/pdfs/neu/2002/01/03.pdf>
- [27] KŘÍŽ, Radko a Marta KINŠTOVÁ. 2019. Periradikulární terapie. *Česká radiologie*. **73**(1), 54. ISSN 1210-7883.
- [28] LIGUORI, Carlo et al. 2015. Emerging clinical applications of computed tomography. *Medical Devices (Auckland, N.Z.)*. **8**, 265–278. DOI 10.2147/MDER.S70630.
- [29] MÁLEK, Václav, J. ADAMKOV a P. RYŠKA. 2008. Syndrom neúspěšné chirurgické léčby degenerativního onemocnění bederní páteře (failed back surgery syndrom – FBSS). *Neurologie pro praxi*. **9**(3), 149–154. ISSN 1803-5280. Dostupné z: <https://www.neurologiepropraxi.cz/pdfs/neu/2008/03/06.pdf>
- [30] MAURER, M. H. et al. 2013. Cost comparison of nerve root infiltration of the lumbar spine under MRI and CT guidance. *European Radiology*. **23**(6), 1487–1494. DOI 10.1007/s00330-012-2757-y.
- [31] MEČÍŘ, Petr. 2006. Radikulární a pseudoradikulární bolesti dolních končetin – praktické zkušenosti z diagnostiky a léčby. *Medicína pro praxi*. **5**, 236–240. ISSN 1803-5310.
- [32] NAŇKA, Ondřej a Miloslava ELIŠKOVÁ. 2009. *Přehled anatomie*. 2. vyd. Praha: Galén. ISBN 978-80-7262-612-0.

- [33] OLEJÁROVÁ, Marta. 2014. Degenerativní onemocnění páteře. *Medicína pro praxi*. **11**(2), 62-64. ISSN 1803-5310. Dostupné také z: <https://www.medicinapropraxi.cz/pdfs/med/2014/02/03.pdf>
- [34] PALEČEK, Tomáš a Michal MRŮZEK. 2008. Diagnostika a terapie spondylolistézy. *Neurologie pro praxi*. **9**(3), 145-148. ISSN 1803-5280. Dostupné také z: <https://www.neurologiepropraxi.cz/pdfs/neu/2008/03/05.pdf>
- [35] PALMER, William E. 2016. Spinal Injections for Pain Management. *Radiology*. **281**(3), 669–688. DOI 10.1148/radiol.2016152055. Dostupné také z: <https://pubs.rsna.org/doi/full/10.1148/radiol.2016152055>
- [36] PETEROVÁ, Věra et al. 2005. *Páteř a mícha*. Praha: Galén. ISBN 80-7262-336-2.
- [37] SEIDL, Zdeněk a Jiří OBENBERGER. 2004. *Neurologie pro studium i praxi*. Praha: Grada. ISBN 80-247-0623-7.
- [38] Siemens Medical Solutions USA. 2018. SIEMENS Healthineers. ANON. *TwinBeam Dual Energy: For the answers you need most* [online]. Malvern, [cit. 2023-04-25]. Dostupné z: <https://www.siemens-healthineers.com/en-us/computed-tomography/dual-energy/twin-beam-dual-energy>
- [39] STREITPARTH, Florian et al. 2013. Real-time MR-guided lumbosacral periradicular injection therapy using an open 1.0-T MRI system: an outcome study. *Investigative Radiology*. **48**(6), 471–476. DOI 10.1097/RLI.0b013e31828362be. Dostupné také z: <https://pubmed.ncbi.nlm.nih.gov/23442776/>
- [40] ŠACH, Pavel. 2023. *Periradikulární terapie*. [konzultace]. Česká Lípa: Nemocnice s poliklinikou Česká Lípa, a. s., 2023-04-03.
- [41] ŠTEFÁNEK, Jiří. 2015. *Medicína, nemoci, studium na 1. LF UK*. ŠTEFÁNEK, Jiří. *Mesocain* [online]. [Praha]: 1. lékařská fakulta Univerzity Karlovy, [2022-12-16]. Dostupné z: <https://www.stefajir.cz/mesocain>
- [42] ŠTĚTKÁŘOVÁ, Ivana. 2009. Bolesti zad – příčiny a léčba. *Interní medicína pro praxi*. **11**(7), 345-348. ISSN 1803-5256. Dostupné také z: <https://www.internimedicina.cz/pdfs/int/2009/07/09.pdf>
- [43] The American College of Radiology. 2019. *ACR–ASNR–ASSR–SIR–SNIS PRACTICE PARAMETER FOR THE PERFORMANCE OF IMAGE-GUIDED EPIDURAL STEROID INJECTION*. Resolution 14. Dostupné z: <https://www.acr.org/-/media/ACR/Files/Practice-Parameters/Epidural-Inj.pdf>

- [44] TIRPÁK, Róbert et al. 2019. Terapeutické možnosti a technika periradikulární terapie při kořenových syndromech. *Bolest*. **22**(1), 21-28. ISSN 1212-0634.

10 Seznam obrázků

Obrázek 1: Neuron a jeho výběžky: 1 tělo buňky, 2 jádro, 3 dendrity, 4 axon.....	17
Obrázek 2: Bederní páteř a umístění jehel.....	38
Obrázek 3: Zavedení NRB ke kořenu nervu u krční páteře.....	39

11 Seznam příloh

Příloha A: Informovaný souhlas se zákrokem.....	55
---	----

**INFORMOVANÝ SOUHLAS SE ZÁKROKEM**
u zletilého a způsobilého pacienta

Informovaný souhlas s:	PERIRADIKULÁRNÍ TERAPIE (PRT) – OBSTŘÍK MÍŠNÍHO KOŘENE POD CT KONTROLOU		
Pacient(ka) – jméno a příjmení:		Rodné číslo (číslo pojištění):	
Datum narození: (není-li rodné číslo)		Kód zdravotní pojišťovny:	
Adresa trvalého pobytu pacienta: (případně jiná adresa)			

Informující lékař:

Zdravotní výkon:	PERIRADIKULÁRNÍ TERAPIE (PRT) – OBSTŘÍK MÍŠNÍHO KOŘENE POD CT KONTROLOU
1)	<p>Cílem výkonu Odstranit kořenovou (radikulární) bolest způsobenou drážděním daného nervu. Výkon může současně sloužit jako diagnostický test, je-li původcem bolesti v končetině dráždění daného nervu.</p> <p>Průběh výkonu Po vstupním pohovoru, poučení o výkonu, a podepsání tohoto informovaného souhlasu Vás ošetřovatelský personál uloží na vyšetřovací stůl a připraví k výkonu. Celý výkon trvá cca 15-30 minut, pokud by se jednalo o výkon delší, budete provádějícím lékařem informováni.</p> <p>Nevýhody vyšetření: Rentgenové záření – vyšetření je vždy indikované s ohledem na optimalizovanou radiační zátěž a diagnostickou výtežnost vyšetření</p> <p>Výskyt komplikací při těchto výkonech je velmi nízký, některé komplikace však vyžadují hospitalizaci a neplánovaný krátkodobý pobyt v nemocnici. Nejčastěji se jedná o přechodnou obrnu v okrsku, kam byla směs podána, například obrna končetin. Při výkonu na krční páteři může zcela výjimečně dojít až k zástavě dechu, kterou je nutno překonat krátkodobou řízenou ventilací. Tyto komplikace nezanechávají trvalé následky a odezní spontánně za několik hodin. Dalšími komplikacemi může být místní krvácení či infekce, vzácně přechodná bolest v místě výkonu event. nevolnost. Účinek takto provedené léčby nastupuje za několik minut až 2 dny, doba trvání účinku je výrazně individuální.</p> <p>Alespoň 24 hodin zachovávejte relativní klid, vyvarujte se namáhavé chůze. Co nejdříve po výkonu, navštivte Vašeho ošetřujícího lékaře ke kontrole (dle domluveného termínu).</p>
2)	Jiné možnosti léčby: Alternativou může být rehabilitační léčba, léčba bolesti perorálně (ústí), parenterálně (například nitrožilními infúzemi či pomocí injekcí a obstřiků) podávanými léčivými přípravky.
3)	Hospitalizace: Výkon se provádí obvykle ambulantně a není nutná žádná speciální příprava.
4)	Pooperační a následná péče: Po ukončení výkonu se místo sterilně překryje. Můžete jíst a pít dle Vašeho léčebného režimu. Obvykle a případně další léky budete užívat dle ordinace ošetřujícího lékaře. Po výkonu setrváváte cca 30 – 60 minut na CT oddělení, v případě, že se výkon provádí ambulantně,

	<p>budete moci s doprovodem odejít. V případě jakékoli změny zdravotního stavu či komplikací se obraťte na personál oddělení. Je nutné se řídit radami lékaře a dodržovat léčebný režim!</p>
5)	<p>Poučení: Máte možnost a právo se svobodně rozhodnout, zda akceptujete dle našeho názoru optimální řešení Vašeho zdravotního problému, event. si vybrat jinou variantu se všemi důsledky, které z toho plynou.</p>
6)	<p>Pacient byl poučen o eventuální možnosti implantace zdravotnického prostředku do operované oblasti.</p>

Pacient potvrzuje a svým podpisem stvrzuje, že poučení mu bylo výše uvedeným lékařem osobně, srozumitelně, ústně a v dostatečném rozsahu vysvětleno, že měl čas a možnost je uvážit, porozuměl mu a měl i možnost klást doplňující otázky, které se vztahují k jeho zdravotnímu stavu a navrhovaným zdravotním službám a tyto mu byly srozumitelné a v dostatečném rozsahu zodpovězeny a že již dříve byl seznámen se svým zdravotním stavem.

Pacient dále potvrzuje a svým podpisem stvrzuje, že souhlasí s navrhovanou péčí a s provedením výkonu a že mu rovněž bylo vysvětleno, že v případě výskytu neočekávaných komplikací vyžadujících neodkladné provedení dalších výkonů nutných k záchraně života nebo zdraví, budou tyto výkony provedeny.

Místo podpisu:

Datum a čas:

Podpis lékaře:

Podpis pacienta:

Varianta pro případ pacienta, který se nemůže podepsat nebo se odmítá podepsat:

Pacient odmítl podepsat informovaný souhlas. / Pacient se nemůže podepsat z důvodu, že:
(*například: schopnost jemných pohybů ruky a pevného ovládání prstů jsou viditelně podstatně omezeny*)

Pacient projevili svůj souhlas tak, že:
(*například: ústně potvrdil všechna jednotlivá prohlášení*)

Místo podpisu:

Datum a čas:

Podpis lékaře:

Jméno svědka:
(není-li svědek pracovníkem zdravotnického zařízení, uveďte se adresa a datum narození svědka)

Podpis svědka: