

Univerzita Palackého v Olomouci

Fakulta tělesné kultury



---

Fakulta  
tělesné kultury

**PROBLEMATIKA PREDILEKCE HLAVY  
V KOJENECKÉM VĚKU – VLIV NA VÝVOJ  
DÍTĚTE A MOŽNOSTI FYZIOTERAPIE**

Bakalářská práce

Autor: Alexandra Vychodilová

Studijní program: Fyzioterapie

Vedoucí práce: Mgr. Markéta Procházková, Ph.D.

Olomouc 2022



## **Bibliografická identifikace**

**Jméno autora:** Alexandra Vychodilová

**Název práce:** Problematika predilekce hlavy v kojeneckém věku – vliv na vývoj dítěte a možnosti fyzioterapie

**Vedoucí práce:** Mgr. Markéta Procházková, Ph.D.

**Pracoviště:** Katedra fyzioterapie

**Rok obhajoby:** 2022

### **Abstrakt:**

Tato bakalářská práce se zabývá problematikou predilekce hlavy v kojeneckém věku. V teoretické části je pozornost věnována embryologickému vývoji krční páteře, anatomii krční páteře, funkčním poruchám páteře, psychomotorickému vývoji a predilekci hlavy – jejímu klinickému obrazu, etiologii, diferenciální diagnostice a také následkům této patologie. Hlavní část je věnována diagnostice a možnostem fyzioterapie. Součástí této práce je také kazuistika pacientky.

### **Klíčová slova:**

Fyzioterapie, psychomotorický vývoj, krční páteř, asymetrie, plagiocefalie, Vojtova reflexní lokomoce, Bobath koncept.

Souhlasím s půjčováním práce v rámci knihovních služeb.

**Bibliographical identification**

**Author:** Alexandra Vychodilová  
**Title:** Head predilection in infancy – impact on the child’s development and physiotherapy options

**Supervisor:** Mgr. Markéta Procházková, Ph.D.

**Department:** Department of Physiotherapy

**Year:** 2022

**Abstract:**

This Bachelor’s thesis addresses head predilection in infancy. The theoretical part focuses on the embryological development of the cervical spine, anatomy of the cervical spine, functional disorders of the spine, psychomotor development, and head predilection – its clinical picture, aetiology, differential diagnosis as well as the consequences of this pathology. The main part concerns the diagnosis and physiotherapy options. The thesis also includes a case study.

**Keywords:**

Physiotherapy, psychomotor development, cervical spine, asymmetry, plagiocephaly, Vojta's reflex locomotion, Bobath concept.

I agree the thesis paper to be lent within the library service.

Prohlašuji, že jsem tuto práci zpracovala samostatně pod vedením Mgr. Markéty Procházkové, Ph.D., uvedla všechny použité literární a odborné zdroje a dodržovala zásady vědecké etiky.

V Olomouci dne 30. června 2022

.....

Děkuji Mgr. Markétě Procházkové, Ph.D. za odborné vedení této bakalářské práce, také za její vstřícnost a cenné rady. Zároveň děkuji rodičům pacientky za ochotu a spolupráci a centru RL-Corpus s.r.o. za poskytnutí možnosti vyšetření pacientky.

## OBSAH

Obsah .....	7
SEZNAM ZKRATEK .....	10
ÚVOD.....	11
Cíle PRÁCE .....	12
1 EMBRYOLOGIE.....	13
1.1 Vývoj axiálního skeletu .....	13
1.1.1 Formování obratlů C1 a C2.....	14
1.1.2 Osifikace obratlů .....	15
1.2 Vývoj lebky.....	16
1.3 Vývoj atlantookcipitální skloubení.....	16
2 ANATOMIE KRČNÍ PÁTEŘE.....	18
2.1 Kostra krční páteře .....	18
2.1.1 Atlas.....	18
2.1.2 Axis .....	19
2.1.3 Sedmý krční obratel.....	19
2.2 Spojení na páteři.....	20
2.2.1 Klouby páteře .....	20
3 FUNKČNÍ PORUCHA PÁTEŘE – FUNKČNÍ KLOUBNÍ BLOKÁDA.....	22
3.1 Příznaky funkčních kloubních blokad .....	22
3.2 Možný mechanismus blokády .....	23
3.3 Vznik funkčních poruch – blokad.....	24
3.3.1 Přetěžování a nesprávné zatěžování.....	24
3.3.2 Trauma .....	24
3.3.3 Reflexní mechanismy.....	25
3.3.4 Svalové dysbalance.....	25
3.4 Funkční poruchy páteře v dětském věku.....	25
4 PSYCHOMOTORICKÝ VÝVOJ.....	27
4.1 Vývoj páteře v průběhu psychomotorického vývoje .....	27
4.2 Prenatální období .....	28

4.3	První trimenon .....	28
4.4	Druhý trimenon.....	31
4.5	Třetí trimenon.....	32
4.6	Čtvrtý trimenon.....	34
5	PREDILEKCE HLAVY .....	35
5.1	Klinický obraz .....	36
5.2	Etiologie .....	37
5.3	Diferenciální diagnostika.....	39
5.3.1	Vývojová dysplazie kyčle.....	40
5.3.2	Perinatální zlomenina klíční kosti .....	40
5.3.3	Vrozená svalová torticollis .....	40
5.3.4	Perinatální paréza plexus brachialis .....	40
5.4	Následky neléčené predilekce .....	40
5.4.1	Plagiocefalie.....	41
5.4.2	Infantilní idiopatická skolióza .....	43
5.4.3	Vývojová dysplazie kyčelního kloubu .....	44
6	DIAGNOSTIKA A VYŠETŘENÍ.....	45
6.1	Klinické vyšetření .....	45
6.1.1	Anamnéza .....	45
6.1.2	Aspekce.....	45
6.1.3	Palpace.....	46
6.1.4	Vyšetření rozsahu pohybu .....	46
6.1.5	Spontánní motorika, motorické odchylky .....	48
6.1.6	Reflexy, polohové reakce, klonus .....	49
6.2	Diagnostický vývojový diagram.....	50
6.3	Alberta Infant Motor Scale (AIMS).....	52
7	Fyzioterapie .....	53
7.1	Vojtova metoda .....	53
7.2	Neurodevelopmental treatment .....	54
7.3	Vojtova metoda a NDT.....	55
7.4	Polohování, manipulace s dítětem .....	56
7.5	Osteopatická léčba a manuální terapie .....	56



8	PRAKTICKÁ ČÁST.....	58
	8.1 Kazuistika .....	58
9	diskuse.....	65
10	závěr .....	70
11	Souhrn .....	72
12	summary.....	73
13	Referenční seznam .....	74
14	Přílohy.....	79

## SEZNAM ZKRATEK

AO	atlantookcipitální
C1	atlas
C2	axis
CNS	centrální nervová soustava
lig.	ligamentum (singular)
ligg.	ligamenta (plural)
m.	musculus
NDT	neurodevelopmental treatment
PP	polohová plagiocefalie
proc.	processus (singular)
procc.	processus (plural)
SP	strukturální plagiocefalie

## ÚVOD

Predilekce hlavy je v současné době jednou z nejčastějších komplikací psychomotorického vývoje, se kterou se setkáváme v ambulancích dětských lékařů a fyzioterapeutů. Tato patologie a jiné abnormální držení hlavy jsou nespecifickými příznaky polohové asymetrie, a příčiny mohou být různorodé. Klinický projev predilekce může být rozličný. Čeho si však rodiče na dítěti nejčastěji mohou všimnout je otočení hlavičky k jedné straně a její úklon na stranu druhou, deformace hlavičky, holé místo ve vlasové části, kde hlavička nejvíce naléhá na podložku, nespokojenost dítěte při poloze na břiše, vytočení jedné nožičky a další odlišnosti.

Etiologie predilekce je stále diskutovaným tématem. Je možné, že je tato patologie spojena již s nitroděložním vývojem, kdy může být plod uložen v děloze asymetricky či v nevhodné poloze. Dále je jistá spojitost s blokádami v krční páteři, poruchami měkkých tkání krku nebo s tvarem hlavy dítěte. Co má také vliv na rozvoj predilekce a celkově na celý vývoj dítěte je nevhodná manipulace a nízká stimulace psychomotorického vývoje.

Důvodem, proč je predilekce tak závažná, jsou její možné následky. Asymetrická poloha hlavy má totiž vliv na celkové držení těla. Působí tak negativně na vývoj páteře, což se v pozdějším věku může projevit skoliózou. Nejčasnějším následkem je deformita lebky, plagiocefalie. Součástí plagiocefalie je nejen oploštění lebky, ale i asymetrie v obličeji, následky se mohou projevit až deformací temporomandibulárního skloubení, a s tím spojenými problémy s artikulací a příjmem potravy.

Pro budoucí vývoj dítěte s asymetrií je zásadní včasná diagnostika, kdy je důležité znát fyziologický vývoj dítěte, aby bylo možné rozpoznat odchylky. Tyto znalosti jsou zásadní pro volbu postupů terapie a určení jejich hlavních cílů.

V terapii existuje několik názorů a metod, jak v léčbě postupovat. Základem by měla být náprava k správné manipulaci s dítětem a stimulace psychomotorického vývoje, jež jsou důležité i jako prevence vzniku predilekce. Rodiče by s indikovaným dítětem měli docházet na pravidelná cvičení vedená certifikovaným fyzioterapeutem. Nejvíce využívanou metodou v terapii je Vojtova reflexní lokomoce. Další často využívanou metodou je Bobath koncept. Podstatou úspěšné terapie je aktivní zapojení rodičů a všech pečujících osob a dodržování stanoveného cvičebního plánu.

## **CÍLE PRÁCE**

Cílem práce je komplexní pohled na problematiku predilekce hlavy v kojeneckém věku, se zaměřením na mechanismy jejího vzniku, možnosti terapie a vliv na další vývoj dítěte. Součástí práce je pro kompletnost embryonální vývoj a anatomie krční páteře, taktéž psychomotorický vývoj dítěte. V práci je rozebrán i pojem kloubní blokáda. Hlavní částí práce jsou poznatky o predilekci, její klinický obraz, etiologie a možné následky. V neposlední řadě je součástí práce diagnostika a terapie této patologie. Práce obsahuje kazuistiku pacientky s predilekcí a plagiocefalií.

# 1 EMBRYOLOGIE

Tkáňovým základem pro všechny druhy pojivových tkání (vaziva, chrupavky, kosti), podílejících se na stavbě skeletního systému, je mezenchym. Hlavním pramenem mezenchymu je mezoderm, a to jednak mezoderm prvosegmentů, jednak nesegmentovaný mezoderm somatopleury a splanchopleury. Prvosegmenty vznikají segmentací mezodermu paraaxiálního, přecházejícího laterálně v mezoderm laterální ploténky (Vacek, 2006).

„Počátkem 4. týdne se blastém každého prvosegmentu diferencuje ve 3 části: sklerotom pro axiální skelet, myotom pro kosterní svalstvo a dermatom pro dermis. Mezenchym sklerotomů a nesegmentovaný mezenchym hlavový jsou tkáňovým základem pro vývoj axiálního skeletu – páteře a lebky“ (Vacek, 2006, 90-91).

## 1.1 Vývoj axiálního skeletu

Ze sklerotomů, které se diferencují z paraaxiálního mezodermu somitů, vzniká kostra páteře. Buňky sklerotomů migrují směrem k chordě a k medulární trubici. Z pravého a z levého somitu vycestují buněčné elementy, obklopí chordu dorsalis a vytvoří jednotný sklerotom. Na hranici mezi jednotlivými sklerotomy leží párové intersegmentální arterie, jejichž původ je z dorzální aorty. A ze spinální míchy vystupují párové spinální nervy, které probíhají naopak na střední úrovni sklerotomu (Malínský & Lichnovský, 2015).

Sklerotomy se dále diferencují ve směru kраниокаудálním na dvě poloviny. Kраниální polovina je tvořena buněčnými elementy, které jsou uspořádány řidčeji, proto je tato polovina světlejší. V kaudální tmavší polovině jsou buněčné elementy naopak uspořádány hustěji. Následně dochází ke spojování polovin sklerotomů tak, že kраниální polovina kaudálního sklerotomu se spojí s kaudální částí kраниálního sklerotomu. Tímto spojením vzniká tělo obratle. Zbylá část tmavší kaudální poloviny je základem pro meziobratlový disk. Obklopená chorda dorsalis, v místě vznikajícího těla obratle, se postupně zaškrcuje, až úplně zanikne. Její pozůstatek je pouze v oblasti meziobratlových disků jako základ nucleus pulposus. Laterálně od sklerotomů leží myotomy, které se však v transverzální rovině nerozdělují, proto se krátké intervertebrální svaly, vznikající z myotomů, upínají na sousední obratlová těla (Malínský & Lichnovský, 2015).

Směrem dorzálním a ventrolaterálním vybíhají ze sklerotomů další buněčné elementy. Dorzálně směřují výběžky, které označujeme jako processus (procc.) neurales (neurapofýzy). Ventrolaterálně, do prostoru mezi myotomy, směřují výběžky, které jsou základem procc. costales (pleurapofýzy) (Malínský & Lichnovský, 2015; Vacek, 2006).

Asi ve 4. týdnu dochází u obratlů k chrupavčité přeměně, tzv. chondrifikaci, jejímž počátkem je vznik 3 párů chondrifikačních center. Jeden pár se nachází v základu těla obratle, další v neurapofýzách a v pleurapofýzách po jednom páru. Z neurapofýz, které prorůstají dorzálním směrem kolem medulární trubice, vzniká arcus vertebrae. Na něm se záhy zakládají vpravo i vlevo výběžky. Laterálně je to processus (proc.) transversus, kraniálně proc. articularis superior, kaudálně proc. articularis inferior a dorzálně proc. laminaris (Vacek, 2006).

Z levého a pravého proc. laminaris, které nejprve vytvoří vlastní oblouk, a potom se v mediální čáře spojí ještě se samostatně založeným blastémem, se vyvíjí proc. spinosus. Výjimkou jsou zde krční obratle, u kterých proc. spinosus vznikne pokračováním růstu směrem dorzálním obou laminárních výběžků, které se již spojily v mediální čáře. Důkazem, že proc. spinosus krčních obratlů je založen párově, je jeho vidlicovité zakončení. Odlišnost najdeme i u vývoje prvních dvou krčních obratlů, atlasu a axisu. Základ těla atlasu se nespojuje s hypochondrovou vzpruhou, ta se vyvíjí v mohutnější blastémový okrsek se samostatnými chondrifikačními centry. Tak vzniká přední oblouk atlasu. A základ těla atlasu po spojení s druhým krčním obratlem vytváří jeho dens axis (Vacek, 2006).

Processus costales při vývoji u krčních obratlů zůstávají krátké, a následně srůstají s obratlovým tělem, aby společně s proc. transversus vytvořili ohraničení foramen proc. transversi. Nejzřetelnější jsou procc. costales vyvinuty u hrudních obratlů, kde tvoří základ žeber, jejichž ventrální konce se v přední axilární čáře spojí v párovou sternální lištu, z které se vyvíjí sternum. U lumbálních obratlů se z procc. costales srůstem s procc. transversi vytváří základ pro procc. costarii. V oddílu sakrálním je z počátku založeno pět obratlů, u kterých procc. costales srůstají s těly obratlů a základem procc. transversi. Z těchto splynulých základů vzniká srůstem na každé straně jednotná ala sacralis. Procc. articulares v křížové části páteře taktéž mezi sebou splývají a vytváří crista sacralis intermedia, výjimkou je první sakrální obratel. Z proc. laminares vznikají krátké procc. spinosi, ty se ve střední čáře spojují v crista sacralis mediana, kromě posledního 2. – 3. obratle, kde procc. laminares nedorostou do střední čáry a vzniká hiatus sacralis (Vacek, 2006).

### **1.1.1 Formování obratlů C1 a C2**

Jak již bylo nastíněno výše, tvorba atlasu (C1) a axisu (C2) se liší od typických vzorů formování obratlů. Buněčné složky ze čtvrtého okcipitálního somitu se mohou mísit s buněčnou složkou prvního cervikálního somitu za vzniku proatlasu. Týlní kost vykazuje značné známky enchondrální kostní tvorby, tím je usnadněno rozšíření vazů z lebky k odontoidnímu výběžku (dens axis) a ke kraniálnímu konci odontoidního výběžku, části, která může osifikovat a stát se

os terminale. Selhání dělení okcipitálních a cervikálních somitů může způsobit variabilní splynutí C1 s lebkou, tento děj nazýváme jako okcipitalizace C1. Dens axis se vytváří z buněčných složek prvního a druhého cervikálního somitu. Splynutí těchto dvou somitů přispívá k vytvoření předního oblouku obratle C1 a některých podpůrných vazů spojujících C1 s dens axis. Pokud nedojde k tomuto rozdělení, důsledkem je absence nebo hypoplazie výběžku C2 (dens axis) (Weinstein & Stuart, 2000).

### **1.1.2 Osifikace obratlů**

Osifikace obratlů začíná přibližně u 9 týdnů starých fétů a ukončena je okolo 25. roku života. Jedná se o enchondrální typ, který vychází ze tří primárních osifikačních center: jedno nepárové najdeme v těle obratle a dvě (párová) v oblouku každého obratle, z nichž osifikují i výběžky. Vznik osifikačních center je postupný. Nejprve se zakládají v obratlových obloucích krčních obratlů, pak v tělech dolních hrudních obratlů a horních obratlů bederních. Následují oblouky bederních a hrudních obratlů, a nakonec vznikají osifikační centra v tělech krčních a dolních bederních obratlů (Vacek, 2006).

Obratlové tělo atlasu má typicky tři osifikační centra, jedno v předním oblouku a zadní oblouk má další dvě, které se posteriorně spojují do 3 let věku. Osifikován při narození je přední oblouk pouze ve 20 % případů, viditelným jako osifikační centrum se stává do 1 roku věku. U předního oblouku jsou dvě synchondrózy a jedna synchondróza je v zadní části. Synchondrózy předního oblouku jsou, téměř u všech jedinců, uspořádány ventrolaterálně, ale jedna třetina jedinců má další centrální synchondrózu. K splynutí synchondróz u předního oblouku dochází obvykle mezi čtvrtým a sedmáctým rokem. U zadního oblouku je synchondróza ve střední čáře, maximálně mírně decentrovaná. Případně se mohou vyskytnout dvě synchondrózy, uspořádány dorzolaterálně, což je ale u minimálního počtu případů. Ke splynutí u zadního oblouku dochází mezi druhým a třináctým rokem. Anteriorní oblouk s posteriorním splyne okolo sedmého roku (Lustrin et al., 2003; Wang & Beckmann, 2021).

Axis má nejsložitější a jedinečný vývoj. Celkem má 6 osifikačních center. Při narození jsou centra 4: dvě pro neurální výběžky, ze kterých vzniká později obratlový oblouk, jedno pro tělo obratle a jedno pro odontoidní výběžek (Adib, Berthierl, Loisel & Aubé, 2016; Wang & Beckmann, 2021). Odontoidní výběžek se in utero tvoří ze dvou samostatných osifikačních center, která se spojí ve střední čáře v 7. měsíci vývoje plodu. Mezi 3 a 6 lety věku dítěte se objevuje sekundární osifikační centrum vrcholku dens axis (odontoidního výběžku) a s výběžkem se spojuje okolo 12. roku věku. V některých případech k fúzi nemusí dojít, vzniká tak ossiculum terminale, což je stav obvykle benigní, někdy je ale spojován s atlantoaxiální instabilitou.

V přední části axisu jsou čtyři synchondrózy: dvě vertikálně orientované po stranách odontoidního výběžku, jedna subdentální a jedna apikodentální. První dvě uvedené se spojují mezi 7. a 9,5. rokem, přičemž k srůstu 80 % dochází do 9 let. Subdentální synchondróza srůstá mezi 3. a 6. rokem a apikodentální mezi 5,5. a 13,5. rokem, přičemž k srůstu 80 % dochází do věku 10,5 let. Obratlový oblouk má pouze zadní střední synchondrózu mezi dvěma částmi oblouku, která se spojuje mezi 3. a 6. rokem (Lustrin et al., 2003; Wang & Beckmann, 2021).

Vývoj ostatních krčních obratlů je podle stejného vývojového vzorce. Obratel má 3 osifikační centra – jedno pro tělo obratle a dvě pro obratlový oblouk, který je tvořen dvěma neurálními výběžky. Tyto výběžky se posteriorně spojují ve věku 2 – 3 let (Lustrin et al., 2003). Tělo s obloukem splývá mezi 3. a 6. rokem. Na transversálních a spinózních výběžcích se mohou tvořit sekundární osifikační centra, stejně tak na obratlových tělech. Synchondrózy jsou 3, 2 jsou podél obratlového těla, jedna mezi neurálními výběžky. K jejich fúzi dochází mezi 3. a 6. rokem (Wang & Beckmann, 2021).

## 1.2 Vývoj lebky

Vývoj lebečních kostí se děje z hlavového mezenchymu. Lebku lze rozdělit na dvě části. Jedna část, neurocranium, tvoří pouzdro kolem mozku a smyslových orgánů. A druhá část, tvořící obličejový skelet, čelist, tvrdé patro a jazylku, se nazývá splanchnocranium, nebo též viscerocranium. V obou případech je vývoj z hlavového mezenchymu, a je rozdělen na stádium blastémové, chrupavkové a kostěné. Přičemž blastémovým stádiem prochází všechny součásti lebky. Některé kosti z mezenchymového blastému přímo desmogenně osifikují, jsou to tzv. krycí kosti. Jiné kosti, tzv. náhradní, procházejí nejprve stádiem chrupavkovým, a poté osifikují enchondrálně. Chrupavkové základy náhradních kostí tvoří tzv. chondrocranium (Vacek, 2006).

## 1.3 Vývoj atlantookcipitální skloubení

Na vývoji atlantookcipitálního (AO) skloubení se podílejí 4 okcipitální sklerotomy, které se podílejí na tvorbě týlní kosti, klivu a týlních kondylů, předního oblouku atlasu a ligament – ligamentum (lig.) cruciforme atlantis, ligamenta (ligg.) alaria a lig. apicis dentis. Zadní oblouk atlasu se vyvíjí ze čtvrtého okcipitálního a prvního cervikálního sklerotomu. Axis se vyvíjí ze čtvrtého okcipitálního, prvního a druhého cervikálního sklerotomu. Ventrální část prvního cervikálního sklerotomu tvoří většinu odontoidního výběžku. Embryonální okcipitální kost a dens axis jsou spojeny notochordem (strunou hřbetní), během pozdějšího vývoje a růstu se oddělují (Nabizadeh, N., & Dimar J. R., 2022).



Chondrifikace AO skloubení začíná 45. den, zatímco v předním oblouku atlasu probíhá mezi 50. – 55. dnem těhotenství. Osifikační centra neurálních výběžků atlasu a os occipitale se objevují již kolem 7. – 8. týdne embryonálního vývoje. V těle axisu se centra objevují kolem pátého fetálního měsíce. U atlasu se objevují ještě později. V jeho bázi můžeme osifikační centrum zaznamenat okolo šestého fetálního měsíce, v jeho předním oblouku až kolem jednoho roku života. Celý prstenec atlasového těla je kompletní mezi 4. – 7. rokem života. Obratlový oblouk axisu je dokončen ve 3 letech, dens se spojuje s tělem C2 okolo 8. roku života a apicis dentis okolo 12. roku. Zatímco k úplnému splynutí u týlní kosti dochází až v dospělosti (Nabizadeh, N., & Dimar J. R., 2022; Raybaud, C., 2011).

Nejběžnější vrozená anomálie kraniovertebrálního spojení je atlanto-okcipitální asimilace v důsledku selhání segmentace. Dále může dojít k selhání fúze ossiculum terminale, což je sekundární osifikační centrum dens axis. Tato anomálie může na rentgenových snímcích vypadat jako zlomenina dens axis (Nabizadeh, N., & Dimar J. R., 2022).

## 2 ANATOMIE KRČNÍ PÁTEŘE

Krční páteř je složena ze tří atypických a čtyř typických obratlů. Typické jsou 3. – 6. krční obratel, zahrnují obratlové tělo, obratlový oblouk a několik výběžků pro úpon svalů a skloubení. Obratlové tělo poskytuje podporu pro dvě třetiny celkového zatížení obratlů. Hloubka obratlového těla v jeho dolní části je zpravidla větší než hloubka jeho horní části, výjimku tvoří sedmý krční obratel. Těla obratlů jsou, kromě C1, kraniokaudálně prosedlá, širší transverzálně a kratší předozadně. Horní povrch těla je typicky konkávní laterolaterálně a v anterioposteriorním směru je konvexní. Na spodním povrchu je naopak konvexní laterolaterálně a konkávní v předozadním směru, přičemž přední část konkávu občas překrývá tělo spodního obratle. Na horní terminální ploše těla obratle je na okraji těla hrana uncus corporis (proc. uncinatus), který vytváří skloubení s konvexním postranním spodním povrchem těla obratle, někdy nazývaným jako kovadlinka. Skloubení se nazývá uncovertebrální nebo jako Luschkův kloub (Clark, Benzel, Currier, Dormans & Dvořák, 2004).

Z posterolaterální strany těl obratlů vyčnívají pedikly, které spolu s lamelami vytváří obratlový oblouk. Takto je vytvořen otvor – foramen vertebrale, který má u krčních obratlů trojúhelníkový tvar. Spojením otvorů se vytváří páteřní kanál. Trnový výběžek vystupuje dorzálním směrem od spojení lamin. Laterálně od spojení lamin a pediklů se vytváří horní a dolní kloubní výběžky (procc. articulares superiores et inferiores). Kloubní plošky jsou mírně zakřivené, sklopené dozadu a kaudálně (Clark et al., 2004).

Z laterální strany těl obratlů vyčnívají příčné výběžky (procc. transversi), které končí jako dva hrbolky: tuberculum anterius, který představuje zakrnělé žebro; tuberculum posterius, který je zakončením původního příčného výběžku. Mezi hrbolky se nachází prohlí, sulcus nervi spinalis, kterým jde míšní nerv, jenž vystupuje z foramen intervertebrale. Tento otvor vzniká spojením incisura vertebralis superior spodního obratle a incisura vertebralis inferior horního obratle, zářezů u začátku oblouků obratle. Součástí příčného výběžku je i otvor, foramen transversarium, kterým prochází arteria vertebralis (od 6. krčního obratle po C1) a vena vertebralis (od C1 po 7. krční obratel) (Volný, Halaj, Kachlík, & Hudák, 2018b).

### 2.1 Kostra krční páteře

#### 2.1.1 Atlas

Jedná se o první krční obratel a je jedním z krčních obratlů, které jsou považovány za atypické. Chybí mu tělo a trnový výběžek. Má prstencový tvar, dvě massa lateralis, které jsou po stranách a jsou spojeny kratším předním obloukem, arcus anterior atlantis, a zadním delším

obloukem, arcus posterior atlantis. Na massa lateralis najdeme kloubní plošky, facies articularis superior, která je skloubena s os occipitale a má ledvinovitý, prosedlý tvar, a směřuje dovnitř, a facies articularis inferior, která je skloubená s čepovcem a má kruhový, plochý tvar, a směřuje dolů a dovnitř. Na předním oblouku atlasu z dorzální strany nalezneme fovea dentis, plošku pro skloubení s dens axis. A tuberculum anterius, které je ventrálně na oblouku, a je místem úponu musculus (m.) longus colli a lig. longitudinale anterius. Na zadním oblouku kraniálně, hned za massa lateralis, se nachází sulcus arteriae vertebralis, pro arterii a venu vertebralis a zadní větev míšního nervu C1 (nervus suboccipitalis). V tomto žlábků se celá pleteň, po průchodu skrz foramen transversarium, prudce stáčí mediálně a posteriorně. Místo původního proc. spinosus se na zadním oblouku nachází hrbolek, tuberculum posterius, na němž je začátek m. rectus capitis posterior minor a lig. nuchae (Clark et al., 2004; Volný et al., 2018b).

### **2.1.2 Axis**

Druhý krční obratel je charakteristický svým odontoidním výběžkem, dens axis, který vyčnívá kraniálním směrem z těla C2, aby se kloubně spojil se zadní částí předního oblouku C1. Na výběžku nalezneme kloubní plošku pro skloubení s atlasem, facies articularis anterior. Dále plošku pro lig. transversum atlantis, facies articularis posterior. Na vrcholku je výběžek kuželovitě zakončen jako apex dentis. Laterálně od dens jsou kloubní plošky, mírně konvexní, směřující kraniálně a laterálně, slouží pro skloubení s facies articularis inferior atlasu. Ze spodní strany se nachází kloubní plocha pro skloubení s třetím krčním obratlem. Přejít mezi laminou a tělem obratle není tolik patrný. Laminy jsou silné a proc. spinosus je výrazný a rozdvojený. Processus transversus končí jedním hrbolekem a obsahuje foramen transversarium. Míšní nerv C2 vystupuje za horním kloubním povrchem, na rozdíl od jiných úrovní, kdy míšní nerv vystupuje anteriorně od kloubní plochy. Axis má mezi ostatními obratli zvýšenou mobilitu, a to díky velkým pediklům a širokému páteřnímu kanálu (Clark et al., 2004; Volný et al., 2018b).

### **2.1.3 Sedmý krční obratel**

Poslední krční obratel, C7, je typický svým dlouhým trnovým výběžkem, který již není rozdvojený, proto se stal sedmý krční obratel orientačním palpačním bodem, a je nazývá jako vertebra prominens, i když v praxi se nemusí vždy jednat o sedmý krční obratel, jehož proc. spinosus v oblasti dolní krční a horní hrudní páteře nejvíce promínuje (Clark et al., 2004).

## 2.2 Spojení na páteři

„Na páteři se nacházejí všechny druhy spojení. Vazivová spojení představují dlouhé a krátké vazy páteře. Chrupavčitá spojení jsou zejména meziobratlové ploténky (symphyses intervertebrales). Původní křížové a kostrční obratle jsou spojeny synostózami v křížovou kost a kostrč. Mezi křížovou kostí a kostrčí se rovněž nachází meziobratlová ploténka.“ (Volný et al., 2018a, 73)

### 2.2.1 Klouby páteře

Za většinu dostupných pohybů v celé krční páteři jsou zodpovědné dva hlavní klouby: atlantookcipitální a atlantoaxiální kloub. Přičemž anatomická stavba každého z nich je založena na odlišných biomechanických principech. Mechanické vlastnosti AO kloubu jsou primárně určeny kostními strukturami, zatímco u atlantoaxiálního spojení jsou to vazivové struktury (Offiah & Day 2017).

#### **Articulationes zygapophysiales**

Meziobratlové klouby jsou spojení mezi horními a dolními výběžky (procc. articulares) sousedních obratlů. V různých úsecích páteře mají kloubní plochy různý tvar, ale také postavení. Společně s výškou meziobratlové ploténky určují tyto faktory možnost, druh a rozsah pohybu v jednotlivých úsecích páteře (Volný et al., 2018a).

#### **Articulatio atlantooccipitalis**

Articulatio atlantooccipitalis, spojení mezi kondyly týlní kosti, které tvoří hlavici kloubu, a kloubními jamkami na atlasu. Zaúhlení týlních kondylů je ve směru postero-anteriorním mediální a inferiorní, tím je pohyblivost do rotace omezena. Převládající pohyby v AO kloubu jsou kývavé předozadní. Dále jsou možné menší úklony směrem laterálním, které jsou však značně omezeny alárním vazem (Offiah & Day 2017).

#### **Articulatio atlantoaxialis mediana**

Jednoduchý a nepárový kloub, kolového typu, articulatio atlantoaxialis mediana, je spojení mezi předním obloukem atlasu a dens axis. Díky volnosti kloubního pouzdra je možné, aby se atlas otáčel kolem výběžku axisu, a to až o 30°. Vazy, které toto skloubení doplňují a posilují, jsou lig. cruciforme atlantis, které má dvě složky lig. transversum atlantis a fasciculi longitudinales, dále ligg. alaria, lig. apicis dentis a membrána tectoria (Offiah & Day 2017).

### **Articulatio atlantoaxialis lateralis**

Jedná se o kloub, který je párový, a jehož kloubní plochy tvoří facies articularis inferior atlantis a facies articularis superior axis. Pohyblivost je drobná, ve všech třech rovinách. Kloubní pouzdro je volné, aby byl umožněn rotační pohyb atlasu vůči axisu (Offiah & Day 2017; Volný et al., 2018a).

### **3 FUNKČNÍ PORUCHA PÁTEŘE – FUNKČNÍ KLOUBNÍ BLOKÁDA**

Funkční porucha páteře ovlivňuje jak statiku, tak především dynamiku páteře. K omezení pohyblivosti dochází v jednom nebo i v několika segmentech. Snížený rozsah pohybu se samozřejmě u páteře hůře měří a tím i hodnotí než u kloubů na periférii. Během pohybu zjišťujeme zvýšený odpor, avšak nejnápadnějším ukazatelem je, že chybí pružení v krajní pozici kloubu nebo pohybového segmentu. Na bariéru navíc narazíme náhle a pocitově je tvrdou a nepoddajnou. Toto označujeme jako zablokování nebo kloubní blokáda (Lewit, 2003; Rychlíková 2019).

Funkční kloubní blokáda je označením pro omezení kloubní vůle v jednom nebo i více možných směrech na funkčním podkladě. Nikdy ne na podkladě degenerativních změn. Proto je rozdíl mezi termínem funkční kloubní blokáda a termínem kloubní blokáda užívaným v ortopedii. Ta naopak vzniká v důsledku strukturálních změn (nejčastěji intraartikulárních) nebo je podmíněna anatomicky. Z tohoto faktu vyplývá, že pouze funkční kloubní blokádu můžeme mobilizací nebo manipulací kloubu odstranit, ve smyslu obnovení porušené funkce (Rychlíková, 2019).

#### **3.1 Příznaky funkčních kloubních blokad**

Pasivní pohyb, který bývá změněn při omezení pohyblivosti v kloubu, tedy při funkční kloubní blokádě, je dvojitý. Jedním z nich je tzv. „funkční pohyb“, který je vykonáván i aktivně. A druhý je „joint play“, v doslovném překladu kloubní hra, nazýváme však tento pojem také vůle v kloubu. Jedná se o pasivní pohyb, který aktivně nelze provést. Během joint play dochází k vzájemnému posunu kloubních plošek, rotacím a distrakcím. Význam kloubní vůle není pouze teoretický, kdy lze tyto pohyby demonstrovat na rentgenových snímcích, ale především praktický. Neboť pomocí joint play můžeme odhalit kloubní blokádu ještě před tím, než dojde k omezení funkčního pohybu, ale především je zde význam při ošetření. Při obnovení pohyblivosti jsou translační pohyby a pohyby do distrakce šetrnější než pasivní funkční pohyb (Lewit, 2003).

Při blokádě kloubu, a obzvláště pokud mluvíme o pohybovém segmentu páteře, se nejedná pouze o lokální poruchu v určitém segmentu. Ale toto omezení jde ruku v ruce s reflexními změnami, které mají vliv na funkce dalších částí pohybového systému, ale taky orgánů (Lewit, 2003; Rychlíková, 2019). Přičemž reflexní změny jsou odpovědí na podráždění, které vychází přímo z postiženého kloubu, protože v kloubním pouzdru, ligamentózním aparátu a svalech kolem kloubu jsou umístěny nejrůznější receptory, které zaznamenávají změny při

tahu, tlaku a poloze. Zejména zaznamenávají informaci o změnách, které by mohly způsobit poruchu funkce či poškození kloubu. Po podráždění je informace vedena přes aferentní neurony do zadního míšního rohu. Během vedení dochází k tomu, že interneurony zprostředkují spojení jak s vegetativními, tak i s motorickými eferentními neurony. Výsledkem jsou reflexní změny jako vznik hyperalgiecké kožní zóny, prosáknutí podkoží, piloreakce, lokální zvýšení teploty, zvýšený dermografismus, bolestivé body nebo svalový spasmus. Důležité je zmínit, že ke změnám nedochází pouze v jediném segmentu, ale zasahují i v dalších, které mohou být od poruchy i velmi vzdálené (Rychlíková, 2019).

### **3.2 Možný mechanismus blokády**

Jednou z teorií vzniku funkčních kloubních blokády je teorie meniskoidů, kterou vypracovali Kos a Wolf i na základě domněnek a informací ze strany Emminengera a Tönduryma. Smysl této teorie tkví v tom, že většina kloubních ploch má nekongruentní kloubní plošky. Pro jejich hladký vzájemný pohyb je nutné, aby byl zbývající prostor vyplněn poddajnou a pohyblivou strukturou. Tou má být meniskoid, jehož případné uskřinutí mezi kloubními ploškami má způsobit poruchu – kloubní blokádu (Lewit, 2003). Přítomnost meniskoidů ve všech intervertebrálních kloubech prokázali Kos a Amtmann. Nejlépe vyvinuty jsou v bederní oblasti. A jejich výskyt není závislý na věku (Rychlíková, 2019).

Wolf meniskoid popsal jako útvar, který se skládá ze tří částí. Báze, která vybíhá přímo z kloubního pouzdra. Střední část tvořená synoviální tkání, která je bohatě cévně zásobena a inervována, a je přizpůsobivá tlaku. Třetí částí je volně pohyblivá, tenká a tuhá tkáň, která je tvořená chondrálním tuhým vazivem, neobsahuje žádné cévy. Tato volná část má nepravidelný tvar a při pohybu a tlaku se tvarově nemění (Rychlíková, 2019).

Předpokládá se, že nevhodným mechanismem pohybu dojde k uskřinutí meniskoidu v kloubní štěrbině, a tak vznikne kloubní blokáda. Podle Wolfových prací a pokusů s kloubní chrupavkou vznikla hypotéza, že při uskřinutí meniskoidu se jeho volný konec vtlačí proti chrupavce, tím se stává mechanickou překážkou a zamezuje pohybu. Klinický obraz vzniku blokády této hypotéze odpovídá. A pokud při manipulaci oddálíme kloubní plošky nebo je jinak vzájemně posuneme, předpokládáme, že dojde k uvolnění uskřinutého meniskoidu, který se následně opět může volně pohybovat. Samozřejmě při vzniku blokády se jistě uplatňují i další mechanismy a faktory, včetně nervosvalové složky (Rychlíková, 2019)

Ve studii Píglóvá et al. (2017) byla zkoumána identifikace meniskoidů v krční páteři a jejich role ve vzniku funkčních blokády v oblasti páteře. Využito bylo zobrazení pomocí magnetické

rezonance. Dalším cílem studie bylo zjistit, jak kloubní blokády ovlivňují reologické vlastnosti páteře, přičemž bylo využito metody Transfer Vibration through the Spine.

První část studie pomocí magnetické rezonance byla provedena na souboru 12 subjektů – 2 anatomických preparátech a 10 probandech. Anatomické preparáty byly využity pro nalezení vhodné sekvence pro zobrazení meniskoidů, tři z deseti probandů byly využity pro identifikaci meniskoidů in vivo, a sedm probandů podstoupilo úvodní vyšetření, manipulaci páteře s odstraněním kloubních blokády a kontrolní vyšetření. Potom se porovnálo umístění meniskoidů mezi úvodním a kontrolním vyšetřením.

Z výsledků studie vyplývá, že u všech deseti hodnocených subjektů byly nalezeny velké klínovité meniskoidy z ventrální i dorsální strany při sagitálním pohledu v segmentu C1 – C2. Tlustá báze meniskoidu přechází v tenkou část, která zasahuje do nitra kloubu. Výraznou velikost meniskoidů si autoři vysvětlují jednou z jejich funkcí, kterou popsali i autoři Engel a Bogduk (in Pígllová et al., 1982, 17), a to tak, že meniskoidy vyrovnávají prostor, který vzniká inkongruencí kloubních ploch atlasu a axisu (Pígllová et al., 2017).

### **3.3 Vznik funkčních poruch – blokády**

#### **3.3.1 Přetěžování a nesprávné zatěžování**

Nejčastější příčinou vzniku funkčních kloubních blokády je přetěžování a nesprávné zatížení. Přičemž se může jednat o krátce trvající přetížení, které je spojeno s nevhodnou polohou, kdy se po určité době může objevit bolest či nepříjemný pocit. Při změně této polohy se blokáda často spontánně upraví (Lewit, 2003; Rychlíková 2019).

Pokud přetěžování a nevhodné zatížení trvá delší dobu a je opakované, tak vzniká kloubní blokáda, která je provázena svalovým spasmem a dalšími reflexními změnami. K dlouhodobému přetěžování a nesprávnému zatížení může docházet také vlivem špatného pohybového návyku či až poruchami hybného stereotypu.

K výše zmiňovanému uskřínutí meniskoidů dochází při náhlém nekoordinovaném pohybu, který je neočekávaný, jedinec na něj není dostatečně připraven. Dochází k rychlé kontrakci svalů a rychlému nečekanému pohybu, aby se zabránilo pádu. Důsledkem je nevhodné rozložení sil v kloubu a uskřínutí meniskoidu (Rychlíková, 2019).

#### **3.3.2 Trauma**

Trauma je dalším významným činitelem. Obecně u kloubních blokády se jedná o traumata, kdy nedošlo k postižení kostěných struktur, ale k poranění měkkých tkání kolem kloubu. U páteře



je důležité zdůraznit, že mezi blokádu způsobenou přetížením či nevhodným zatížením a traumatem je možný plynulý přechod. Neboť na páteř i za běžných podmínek působí značné zevní síly (Lewit, 2003; Rychlíková 2019).

### **3.3.3 Reflexní mechanismy**

Lewit (2003) uvádí, že k blokádam může docházet i vlivem změn v segmentu. Páteř může být zasažena při jakémkoli onemocnění organismu, proto je nutné s touto informací pracovat při funkčních poruchách páteře. Vlivem viscerálního onemocnění dochází k nociceptivnímu dráždění, jehož následkem je svalový spasmus, zvláště pak trigger point v hlubokých vrstvách m. erector spinae, tím se narušuje normální pohyblivost trupu. A při přetrvávání tohoto stavu vzniká kloubní blokáda.

### **3.3.4 Svalové dysbalance**

Svalové dysbalance mohou také vést k funkčním poruchám pohybového aparátu. Ať už z důvodu onemocnění svalové tkáně nebo, což je běžnější, z důvodu poruchy svalové funkce, buď ve smyslu zkrácení nebo oslabení svalu. Důsledkem je potom dysbalance, nesprávné zatěžování a přetěžování kloubu či segmentu. To potom vede k poruchám – funkčním kloubním blokádam (Rychlíková, 2019).

## **3.4 Funkční poruchy páteře v dětském věku**

Lewit (2003, 38) ve své práci uvádí „...pokládáme funkční poruchy v patogenezi vertebrogenních poruch za primární. Je proto logické, že jsme pátrali po jedincích, u nichž se tyto poruchy nacházejí v čisté formě, tj. bez současných degenerativních změn. Nalézáme je především u mladistvých a dětí.“ V souvislosti s tím uvádí jako nejtypičtější klinický projev vertebrogenní poruchy u dětí akutní cervikální myalgií („ústřel“). U těchto poruch dochází zpravidla ke spontánní nápravě, ale je důležité uvést, že trakční a mobilizační techniky, v případě správného provedení, přináší okamžitou úlevu (Lewit, 2003).

Význam má krční páteř také v patogenezi bolestí hlavy u dětí. Jedná se o různé typy bolestí hlavy, včetně migrén. Za velmi důležitou formu, které byla dříve pokládána za psychogenní, je považována tzv. „školní bolest hlavy“, která je způsobena anteflexním držením hlavy při sezení se sklopenou hlavou nad horizontální plochou stolu.

Z oblasti lumbosakrální a oblasti pánve jsou funkční poruchy nazývány jako algomenorea, která je u dívek bez patologického gynekologického nálezu (Lewit, 2003).

Lewit (2003) při zjišťování výskytu funkčních poruch u dětí narazil na klinicky významný příznak, sakroiliakální posun, jehož poměrové zastoupení bylo 14 % u dětí ve věku 14 – 41 měsíců, 45 % u dětí ve věku 3 – 6 let a 43 % u dětí ve věku 9 – 15 let. Přičemž nebyl významný rozdíl mezi zastoupením dívek a chlapců. V dnešní době víme, že se sakroiliakálním posunem se paralelně vyskytuje i blokáda kraniocervikálního spojení, nejčastěji v segmentu okciput/atlas. Navíc se po manipulaci AO skloubení samovolně upravuje i sakroiliakální posun. U uvedené skupiny dětí nebyl zjištěn významný výskyt blokády v krční oblasti, což bylo způsobeno pravděpodobně nedostatečně propracovanou technikou vyšetřování hlavových kloubů. Později byla vyšetřena další skupina dětí, u které se již jasně ukázala provázanost mezi těmito dvěma funkčními poruchami.

Lewit (2003) ve své práci píše i o pozorování významu kraniocervikálního spojení, které prováděl Kubis a potvrdila jej Seifertová. Pozorovány byly posturální šíjové reflexy u novorozenců, kdy při otáčení hlavy novorozeněte k jedné straně, se pánev obrací ke straně druhé. Tato reakce je podmíněna normální funkcí hlavových kloubů. Abnormální reakce byla u 298 z 1093 vyšetřovaných dětí, z toho u 58 % abnormálních reakcí byla zjištěna blokáda AO kloubů.

Další spojitost s poruchami kraniocervikálního spojení, zpravidla skloubení AO, je u chronické recidivující tonzilitidy. Funkční poruchy páteře a pohybového ústrojí působí u dětí mnohem více obtíží než se běžně uvažuje. Často tyto poruchy zůstávají klinicky němé nebo se projevují zcela atypicky jako tzv. „bolesti růstu.“ Přitom nálezy funkčních poruch krční páteře či svalových dysbalancí jsou bezmála u poloviny dětské populace (Lewit, 2003).

## 4 PSYCHOMOTORICKÝ VÝVOJ

Psychomotorický vývoj (PMV) dítěte je vysoce organizovanou činností, kterou je zajištěna a určena vzpřímená poloha těla a různé složité formy pohybu. Období PMV je klíčové pro vývoj dítěte a začíná již v děloze, v prostředí plodové vody. PMV je automatický, a pokud není ideální, dochází k aktivaci substitučních mechanismů (Palaščáková Špringrová & Simperová, 2015). Proto je důležité umět rozpoznat vývoj fyziologický a abnormální. Pokud je totiž vývoj, který je nějakým způsobem patologický nebo opožděný, rozpoznán, můžeme u tohoto rizikového dítěte zajistit podrobnější vyšetření s příslušnou léčbou. Je totiž důležité si uvědomit, že pohyb je u dítěte v útlém věku jedním z hlavních projevů správné funkce nervového systému (Cíbochová, 2004). Protože vyžíváním (uvolňováním) vrozených motorických vzorů, které jsou dány již v okamžiku narození, se postupně utváří psychomotorický vývoj. Vše je závislé na zralosti centrální nervové soustavy (CNS) a jejím zpracování podnětů (Falta, 2014).

Nedílnou součástí správného posturálního vývoje jsou emoce a motivace. Interakce s prostředím a stimulace dítěte má ovšem vliv na komplexní behaviorální repertoár dítěte (Kobesová & Kolář, 2013).

### 4.1 Vývoj páteře v průběhu psychomotorického vývoje

Kojenecký věk a rané dětství jsou klíčovými obdobími pro vývoj zakřivení a stavby páteře. Bederní lordóza (určená lumbosakrálním úhlem) se v prvních 5 letech života zvyšuje z 20° na 70°. Lordóza krční páteře se naopak zvyšuje do věku 9 až 10 let, během dospívání se potom úhel zmenšuje. Výška a šířka obratlů dramaticky roste během prvních dvou let života. V mírnějším tempu růst probíhá až do dospělosti. Největší růst zažívají obratle bederní, které se v období od 1 do 36 měsíců až pětkrát zvětší. Klíčovým faktorem ve vývoji tvaru páteře v tomto období je dosažení motorických milníků. U bederní páteře je to období 6 až 24 měsíců, kdy vývoj bederní lordózy je spojen s fázemi motorického vývoje jako je stoj, chůze a běh (Saunders et al., 2020).

Dle Saunders et al. (2020) je možné vliv motorického vývoje na tvar páteře zkoumat srovnáním se skupinami, kde je dosažení motorických dovedností narušeno. Například děti s dětskou mozkovou obrnou vykazují narušený růst obratlových těl, přičemž tyto deficity se objevují kolem 2. roku, tedy období typického pro chůzi. U dětí s osteogenesis imperfecta je dřívější dosažení samostatného sedu spojeno s pozdějším rozvojem skoliózy. Není však známo, zda tyto souvislosti mezi motorickým vývojem a tvarem páteře přetrvávají do dospělosti.

Novorozenec je typický svou funkční nezralostí, ale také nezralostí z hlediska anatomického. Jak již bylo zmíněno výše, dítě se rodí bez definovaných spinálních křivek, ty se

utváří až v průběhu vývoje. Na anatomické dozrávání má vliv genetika, imunologické faktory, hormonální i metabolický systém, ale hlavně svalové funkce, jež jsou řízeny z CNS. Svaly významně ovlivňují strukturu a formaci pohybového systému tím, že tahají za epifyzární ploténky. A je důležité, aby tyto svaly pracovaly v rovnováze, což zajišťuje řízení z CNS. Po prvních 28 dnech začíná dozrávání subkortikální úrovně motorické kontroly, tím se objevuje posturolokomotorická funkce. Pokud chce dítě vykonat pohyb končetinami nebo hlavou, musí nejprve zpevnit střed. To znamená stabilizovat páteř. U krční a horní hrudní páteře k tomu potřebuje, aby byla vyvážená synergie mezi flexory krku a extenzory páteře. V oblasti dolní hrudní a lumbální páteře je zapotřebí synergie mezi bránicí, břišní stěnou, extenzory páteře a pánevním dnem. K rozvoji těchto synergií dochází během 4,5 měsíce věku. Pokud má být dítě posturálně aktivní, musí být mezi jeho stabilizátory rovnováha. Důležitým prvkem je bránice, která má u novorozence především funkci respirační, postupně se z ní však vyvíjí důležitý stabilizační prvek (Kobesová & Kolář, 2013).

Pokud je synergie správně zajištěna, je dítě schopno v poloze na zádech zvedat dolní končetiny nad podložku s napřímenou páteří. Při zvedání hlavy dochází ke stimulaci extenzorů páteře v oblasti třetího až pátého hrudního obratle, protože horní hrudní páteř funkčně náleží ke krční páteři. V případě nerovnoměrného zapojení svalů dochází ke vzniku nerovnováhy v globálním stabilizačním řetězci, což se může do budoucna projevit jako etiologie chronických bolestí pohybového systému (Kobesová & Kolář, 2013).

## **4.2 Prenatální období**

Prenatální období trvá 280 dní (10 lunárních měsíců) a dá se rozdělit do dvou období. První se nazývá embryonální a trvá 8 týdnů. Následuje období fetální, které trvá od 9 týdne po narození dítěte. Spontánní hybnost se objevuje od šestého gestačního týdne, kdy se jedná z počátku o necílené a chaotické záškuby. Od 7. gestačního týdne se již motorická aktivita projevuje spontánními pomalými pohyby končetin a trupu. Úmyslná je motorická aktivita od týdne osmého (Bláhová, Fencel & Lebl, 2019; Dylevský, 2012).

## **4.3 První trimenon**

První trimenon je obdobím od narození po ukončení 3. měsíce věku dítěte. Fyziologická je v tomto období svalová hypertonie, která však u zdravých dětí nástupem třetího měsíce mizí (Bláhová, Fencel & Lebl, 2019).

Motorická hybnost je u novorozence v poloze na zádech charakterizovaná jako generalizovaná a holokinetická (Cíbochová, 2004).

Postura je v tomto období fyziologicky asymetrická, je ovlivněná postavením hlavy, podle které jsou nastaveny také končetiny a trup. U zdravého novorozence je hlava natočená k jedné straně, tzv. predilekční. Toto nastavení do prvního měsíce vymizí (Cíbochová, 2004). Pokud je podnět adekvátní, dokáže novorozenec hlavu otočit plynule, stejně tak plynule změní i držení těla. Avšak při náhlém podnětu a rychlém otočení hlavy se držení těla mění prudce (Skaličková-Kováčiková, 2017).

Páteř je nastavena v lateroflexi, s konvexitou většinou ke straně čelistní, neboť celá páteř následuje postavení hlavy, trup je tedy ve frontální rovině ukloněn. V sagitální rovině je páteř v lordóze. Pánev je v anteverzním postavení a břišní stěna je tak laterálně rozšířena. Na straně čelistní je pánev kaudálně sklopena ve frontální rovině. Krční páteř je v reklinaci, toto držení je fyziologické, pokud je dítě schopno jej přechodně změnit (Skaličková-Kováčiková, 2017).

Tím, že je uložení těla asymetrické, naléhá jedna polovina trupu, na straně čelistní, silněji na podložku. U druhé poloviny, která je na straně záhlaví, je naopak rameno a pánev nad podložkou (Skaličková-Kováčiková, 2017).

Stejně jako na zádech je poloha na břicho u novorozence asymetrická a celý osový orgán a pánev je nastavený podle nastavení hlavy. Hlava je v reklinačním postavení, tedy v extenzi, úklonu k jedné straně a rotaci ke straně protilehlé. Na čelistní straně je tělo více nad podložkou, na straně záhlaví na podložku více naléhá. Páteř má konvexní oblouk směrem k čelistní straně (Skaličková-Kováčiková, 2017).

Otáčení hlavy v poloze na břicho je tzv. šroubovitým pohybem. Celá rotabilní páteř je v tento moment v extenzi, ale hlava není zakloněná (Skaličková-Kováčiková, 2017).

Pánev je ve flekčním postavení a je uložena výše než hlava. Trup je v kontaktu s podložkou v místě processus xiphoideus (Skaličková-Kováčiková, 2017).

„V období mezi 4. – 6. týdnem často vzniká posturální plagiocephalie z predilekce hlavy k jedné straně s následnou fixací asymetrického držení těla (vzniká na straně, odkud přichází světlo, matka)“ (Cíbochová, 2004, 293).

Ve věku 6 týdnů už vidíme při očním kontaktu poprvé výrazné zapojení zevních rotátorů na horní končetině i na dolní končetině. Tento motorický mode nazýváme „šermíř“. Mezi zevními rotátory, abduktory a adduktory vzniká synergie, a zároveň se zapojuje i ventrální a dorzální muskulatura trupu. Zapojuje se jak břišní stěna, tak svaly přední strany krku (m. longus colli, m. longus capitis) (Skaličková-Kováčiková, 2017).

Důležitý je v tomto období také posun lopatky směrem kaudálním. Díky tomu dochází k aktivaci zevních rotátorů ramenního kloubu. Pomocí lopatky je propojena paže, hrudník a páteř. Tato svalová spojení lopatky hrají významnou roli ve vzniku dalšího motorického vývoje (Skaličková-Kováčiková, 2017).

Krční páteř je axiálně napřímená, takže během rotace hlavy rotuje celá. Rotace není tedy izolovaně pouze v kraniocervikálním přechodu (Vojta & Peters, 2010).

Na břicho je dítě schopno zvednout hlavu déle než na 5 sekund, hlava již není v reklinaci a nad podložkou je držena díky horním končetinám. Opora je o předloktí a o oblast pupku, začíná tak existovat první trojúhelníková opěrná báze. Tím, jak se změnilo držení páteře, zlepšila se i optická orientace, lokty se posunují směrem dopředu a dostávají se do kontaktu s podložkou. Zmírňuje se ventrální flexe pánve a dolní končetiny jsou tak více nataženy. Zároveň se díky této opoře napřímí trup nad podložkou a napřimuje se celý osový orgán (Skaličková-Kováčiková, 2017; Vojta & Peters, 2010).

V období 8. týdne – 3. měsíce je dítě schopno na břicho i na zádech udržet střední postavení těla ve frontální rovině. Břišní i krční ventrální muskulatura je aktivní, ještě však není schopna zajistit plné vzpřímení osového orgánu v sagitální rovině, proto také při rotaci hlavy jsou stále viditelné lehké úklony trupu. Hlava je schopna symetrické rotace na obě strany.

Opora je na zádech symetricky o obě lopatky. Pánev je v anteflexi, ale již není v úklonu a rotaci k jedné straně. Horní končetina je více v addukci s flektovaným předloktím, vstupuje do sagitální roviny, takže paže i předloktí se odlehčí od podložky a ruka se rozevře, jako by chtěla něco uchopit. Dolní končetiny jsou ve flexi v kyčelním i kolenním kloubu a opírají se o paty.

V průběhu tohoto období začíná také rozvoj poznávání svého těla. Dítě je v některých momentech schopno souhry prsty-prsty, kdy se horní končetiny přesunou do sagitály a dítě si osahává konečky prstů a pozoruje je. Dolní končetiny je schopno udržet proti gravitaci (Skaličková-Kováčiková, 2017; Vojta & Peters, 2010).

Na konci prvního trimenonu vytvoří dítě v poloze na zádech stabilní opěrnou bázi. Páteř je axiálně napřímená a je zde možnost intersegmentální rotace. Pánev je v dorzální flexi, a tím se bederní páteř v sagitální rovině nachází v nulovém postavení (Vojta & Peters, 2010). Opěrnou bázi tvoří vrchol hlavy, hřebeny lopatek (spina scapulae) a dvanáctý hrudní obratel. Dítě si osahává konečky prstů a pozoruje je. Toto spojení znamená funkční propojení pravé a levé mozkové hemisféry. Dolní končetiny je schopno udržet proti gravitaci (Skaličková-Kováčiková, 2017).

V poloze na břicho je dítě schopné delší optické fixace, tím vzpřímí hlavu a může vysunout horní končetiny před sebe a opřít se o lokty. Vzniklá opěrná báze má tři vrcholy a je ve tvaru trojúhelníku – mediální epikondyly humeru obou horních končetin a oblast symfýzy. Zatížení těla se posunuje směrem kaudálním. Při pohledu dítěte dopředu je ve frontální rovině osa páteře napřímená. Stejně tak je napřímená podélně, až ke thorakolumbálnímu přechodu, a je schopna intersegmentální rotace. Pánev již není ve ventrální flexi a hlava tím, že je mimo opěrnou bázi,

může volně rotovat. Izolovaně je dítě schopno otočit hlavou v rozsahu 30° na obě strany bez viditelné reakce trupu. Stejně tak je volný i pohyb očí (Skaličková-Kováčiková, 2017).

#### 4.4 Druhý trimenon

Ve čtvrtém měsíci už dítě reaguje na nabízenou hračku, která je laterálně od střední linie, úchopem. Pro úchop hračky musí dojít současně s otočením hlavy také k intersegmentální rotaci páteře, která je axiálně napřímená. Pokud vedeme uchopenou hračku do střední linie, ruka ji následuje. Ve střední linii dojde k přechycení do druhé ruky. Jedná se o laterální úchop, způsob úchopu ruky je ulnární. Držení dolních končetin při laterálním úchopu je antigravitační nad podložkou, chodidla směřují k sobě a prsty jsou flektované, vidíme tzv. asociovaný úchop (Skaličková-Kováčiková, 2017).

V poloze na zádech je opěrná báze tvořená linea nuchae, dolními úhly lopatek a zevním kvadrantem hýžděových svalů. V poloze na břiše je potom opora o lokty a symfýzu (Vojta & Peters, 2010).

V období 4,5 měsíce už je dítě schopno natáhnout ruku i přes střední linii a zde uchopit hračku. Zatížení se tak přesune laterálně k protilehlé straně, odlehčí se lopatka na straně uchopující ruky, a naopak se zatíží druhá lopatka. Dolní končetiny jsou celou dobu této akce nad podložkou, pánev se na straně uchopující ruky zešíkne. Díky extenzi a radiální dukci zápěstí je umožněn radiální úchop (Skaličková-Kováčiková, 2017).

Po tom, co dítě hračku uchopí, vrací se s ní do střední linie, kde si hračku prohlíží a hraje si s ní. Pro tuto schopnost je důležité, aby mělo dítě napřímený osový orgán, který musí být schopen rotovat a vyvažovat, a tím zajišťovat polohu. Napřímená je páteř jak v rovině frontální, tak v sagitální, a je schopna rotace (Skaličková-Kováčiková, 2017).

V poloze na zádech přechází opora na thorakolumbální přechod. Dítě tak může zvednout pánev nad podložku a sáhnout si na kolena. Mediální plochy nohou se dotýkají a vzniká koordinace noha-noha (Kolář, 2009).

Na břiše v tuto dobu dítě získává větší jistotu a snaží se uchopit hračku jednou rukou. Nejprve to zvládá opět laterálně od středové linie. Vytvoří si oporu o loket, na straně uchopující ruky udělá posun dolní končetiny směrem dopředu s abdukci v kyčelním kloubu. S takovou oporou je schopno natáhnout ruku pro předmět zájmu, uchopí ho a hned se s ním vrací zpět. Dítě poprvé použilo zkřížený motorický vzor (Skaličková-Kováčiková, 2017).

Krční a hrudní páteř se rotuje směrem k úchopové paži. Bederní páteř se uklání tak, že na záhlavní straně vytváří konvex. Na straně nakročené dolní končetiny je posunuta osa pánve ve frontální rovině směrem kраниálním. Poprvé je viditelná také torze pánve, která je

nepostradatelná pro diferencované vzpřímení do vertikály a pro bipedální chůzi (Skaličková-Kováčiková, 2017).

Pro konec druhého trimenonu (6. měsíc) dítěte je typické otáčení ze zad na břicho, které se vyvíjí i během pátého měsíce. Předchází mu výše zmíněný úchop přes střední rovinu, na který je otáčení na břicho vázané. Do polohy na boku je trup otáčen zapojením šikmých břišních svalů. Svrchní horní končetina vede pohyb úchopem přes střední rovinu. Nakročená dolní končetina zůstává ve flexi až do polohy na boku, v poloze na břiše se opět pohybuje do natažení. Bederní páteř se během otáčení dostává do konvexního držení k zatížené straně (Kolář, 2009; Vojta & Peters, 2010).

V poloze na břiše je dítě ke konci druhého trimenonu schopno opory o rozvinuté ruce s prsty směřujícími dopředu s extendovanými loketními klouby, což je důležité pro rozvoj psychiky, protože má dítě větší rozhled a vidí dále. Zatížení se přesouvá kaudálně na stehna (Skaličková-Kováčiková, 2017).

Dítě dokáže v poloze na břiše extendované horní končetiny asymetricky zatížit, stejně jako to umělo při opoře o lokty. Nyní je opora při úchopu o celou dlaň, distální část stehna a druhostranné koleno (Skaličková-Kováčiková, 2017).

Na zádech je opora až na úrovni dolních úhlů lopatek, díky tomu je dítě schopno elevovat pánev a sáhnout si oběma rukama na nohy, vzniká tak koordinace ruka-noha (Kolář, 2009).

#### **4.5 Třetí trimenon**

V období třetího trimenonu (7. – 9. měsíc) má dítě výrazný zájem o lokomoci a o vertikální držení těla. Otočení z polohy na zádech do polohy na břiše je kompletně dokončené a koordinované a je základem pro lezení po čtyřech. Otáčení je v tomto období možné už i z polohy na břiše do polohy na zádech, navíc je dítě schopno změnit kdykoli směr nebo proces otáčení zastavit. Do vertikály se dítě vzpřímuje z polohy na boku (Skaličková-Kováčiková, 2017).

Lokomoce se uskutečňuje z polohy na břiše, z pozice, kterou dítě využívá během šestého měsíce k úchopu, dostává se do polohy na čtyřech. Nachází se na vzpřímených končetinách a začíná dělat nárok. Uspořádání opěrných a nakročených končetin je kontralaterálně (Kolář, 2009).

Přibližně v polovině třetího trimenonu je dítě schopno se zastavit při otáčení v poloze na boku. Pokud je motivováno dosáhnout na něco vysoko nad sebou, změní se zatížení na horní končetině, na kterou naléhá, z oblasti ramene směrem na loket a následně na dlaň. Toto vzpřímení na jedné horní končetině je v rovině frontální, a díky němu dítě objeví polohu šikmého sedu. Nejprve nízkého šikmého sedu, který je s oporou o loket a oblast mediálního gluteu



stejnostranné dolní končetiny. Později, na konci osmého a začátku devátého měsíce, uzrává vysoký šikmý sed s oporou o dlaň horní končetiny. Tuto novou polohu dítě využívá jednak pro nový druh úchopu, a zároveň jako přechodnou lokomoční polohu. Dítě se přes šikmý sed dostává do pozice na čtyřech nebo do vzpřímeného sedu (Skaličková-Kováčiková, 2017).

V šikmém sedu je celý horní trup držen stranově proti gravitaci. Krční a hrudní páteř se mohou otáčet intersegmentálně ve směru pohledu a uchopující ruky. Bederní páteř vytváří konvex k zatížené straně (Vojta & Peters, 2010).

Jak již bylo zmíněno, dítě se z pozice šikmého sedu může dostat do sedu volného (samostatný sed), v období osmi měsíců. Páteř je u sedu zdravého dítěte napřímená, bez kyfózy a pánev je zatížená na sedacích hrbolech (Skaličková-Kováčiková, 2017).

Pokračováním rotačního procesu přes šikmý sed se dítě dostane do polohy na čtyřech, kdy se opírá o obě ruce a obě kolena. Opora má tvar lichoběžníku, protože se do této pozice dítě dostane diferencovaně v jistém časovém sledu. Během několika dní je dítě schopno se v této poloze alternovaně pohybovat (Skaličková-Kováčiková, 2017). Podélná osa těla se během pohybu mění. Na straně nakročené dolní končetiny se vytváří mírná konkavita, naopak konvexita je na straně odrazové dolní končetiny. Osa ramen jde kraniálně na straně horní končetiny, která jde do nároku, stejně tak osa pánve na straně nakročené dolní končetiny. Krční a hrudní páteř jde intersegmentálně do rotace směrem k horní končetině, která dělá nárok, zatímco lumbální páteř jde do lateroflexe, konvexitou k dolní končetině v opoře (Vojta & Peters, 2010).

Okolo konce osmého a začátkem devátého měsíce se začínají objevovat základy vertikalizace. Objevuje se nárok dolní končetinou v poloze na čtyřech a ve vzpřímeném kleku. Vzpřímený klek, viditelný na konci osmého měsíce, je se symetrickou nebo kontralaterální oporou končetin (Kolář, 2009).

Jedna z variant, jak se dítě dostane do vertikály, je přes oporu horní končetinou o překážku vysoko nad transverzální rovinou, přidá i druhou končetinu. Pro nejistou polohu na kolenou musí jednu dolní končetinu nakročit. Přitahuje se horními končetinami a na nakročené noze se vzepře do stoje. V této pozici se udržuje horními končetinami, pokud by se pustilo, tak klesne do polohy sedu. Časem se stane poloha jistější a dítě je schopno se postupně pustit jednou horní končetinou. V tuto chvíli je vertikální držení trupu zajištěno dolními končetinami. Dítě začíná přenášet svoji hmotnost z jedné dolní končetiny na druhou, a s pomocí horních končetin se pohybuje zkříženým vzorem laterálně (ve frontální rovině) (Skaličková-Kováčiková, 2017).

Druhou variantou vzpřímení je, že dítě v pozici na čtyřech unoží jednu dolní končetinou. Postupně přechází do flekčního postavení s oporou o chodidlo. Dítě se potom vzpřimuje do pozice, kdy je jeho opora o dlaně a o přední část obou chodidel. Z této pozice se přehoupne

do hlubokého dřepu a z něj potom do stoje. Do opory o dlaně a přední část chodidel se dítě může dostat i z šikmého sedu (Kolář, 2009).

#### **4.6 Čtvrtý trimenon**

Po prvních krocích stranou následuje chůze ve frontální rovině, kdy dítě chodí podél nábytku, na obě strany. Pohyb se uskutečňuje za pomoci horních končetin, které jsou sagitálně a přidržují se nábytku či stěny. Jedná se tedy o vertikální kvadrupedální chůzi (Skaličková-Kováčiková, 2017).

Předpokladem pro pozdější samostatnou bipedální chůzi, která je v rovině sagitální, je schopnost dítěte samostatně stát, aniž by se přidržovalo. První krok do prostoru se odehrává mezi nábytkem, pak už se dítě pouští do volného prostoru. Dolní končetiny se přesunou do roviny sagitální a horní končetiny naopak do roviny frontální, zatím nedochází k jejich souhybu při chůzi. Při chůzi dítě přenáší svoji hmotnost z jedné dolní končetiny na druhou, tím dochází k naklánění trupu ve frontální rovině. Dítě dokáže zastavit a znovu pokračovat v chůzi. Časem i měnit směr a rychlost. Úplnou samostatnou sociální bipedální lokomocí nazýváme až stav, kdy je dítě schopno kráčet samostatně i v nerovném terénu. Děje se tak po 15. měsíci věku (Skaličková-Kováčiková, 2017).

## 5 PREDILEKCE HLAVY

Predilekcí hlavy nazýváme stav, kdy kojeneček preferuje otočení hlavy na jednu stranu, ať už levou nebo pravou. Jedná se o častou komplikaci psychomotorického vývoje, která se objevuje v ambulanci fyzioterapeuta. V prvních 4 – 6 týdnech života je asymetrické držení považováno za fyziologické, také se v tomto období poloha těla řídí polohou hlavy. Takže při otáčení hlavičky se adekvátně k tomu hýbe i zbytek těla. Pokud dítěti zakryjeme na jedné straně zorné pole, mělo by samo aktivně otočit hlavu na druhou stranu. V případě, že toho není schopno, mluvíme o tzv. fixované predilekci (Langová, 2020).

V zahraniční literatuře se v souvislosti s touto problematikou užívají více pojmy jako polohová preference či asymetrie. Dle Nuysink, van Haastert, Takken a Helders (2008) můžeme polohovou preferenci definovat jako stav, kdy je hlava dítěte většinu času otočená k jedné straně a na opačnou stranu je výrazně omezen aktivní pohyb. Zatímco asymetrie u kojenců je klinický stav se širší variabilitou vzhledu, etiologie, lokalizace a závažnosti. Dále můžeme asymetrii rozdělit na idiopatickou, kdy je etiologie neznámá, a symptomatickou, kdy asymetrii způsobuje jiná dysfunkce či nemoc, nebo hraje roli vliv prostředí.

Ve své práci se Jung, Landenberger, Jung, Lindenthal a Philippi (2017) zmiňují o infantilní posturální asymetrii, též známou jako vrozená svalová torticollis. Infantilní posturální asymetrie je charakteristická především asymetrickými pohybovými vzory jako je konvexita trupu a jednostranně omezené otáčení hlavy. Jung et al. (2017) dále uvádí, že očekávaná příčina infantilní posturální asymetrie je získaná již intrauterinně jako asymetrická fixace, případně ovlivněná průběhem porodu.

Jung et al. (2017) uvádí, že prevalence idiopatické infantilní posturální asymetrie se odhaduje na 15 – 25 %. Zatímco van Wijk et al. (2014). ve své práci zmiňuje, že polohová preference postihuje až 18 % holandských kojenců mladších čtyř měsíců. V této práci je polohová preference popisována jako stav, kdy má dítě v poloze na zádech rotovanou hlavu k pravé či levé straně přibližně tři čtvrtiny doby pozorování. A dítě není ani schopno plného rozsahu rotace hlavy.

Dunsirn, S., Smyser, C., Liao, S., Inder, T., & Pineda, R. (2016) zkoumali výskyt a vliv na vznik predilekce hlavy u předčasně narozených dětí. Přičemž ze 70 zkoumaných kojenců se u všech prokázala v různé míře predilekce hlavy, v této práci nazývaná jako preferované otočení hlavy.

Starší práce od Boere-Boonekamp a van der Linden-Kuiper (2001) uvádí, že prevalence polohové preference je 8,2 % a nejvyšší výskyt zaznamenali u dětí do 16 týdnů věku. Přičemž poměr chlapec : dívka uvádí Boere-Boonekamp a van der Linden-Kuiper jako poměr 3 : 2. Toto

poměrové zastoupení mezi pohlavím zmiňují i další novější práce, ale většinou se odkazují stále i na Boere-Boonekamp a van der Linden-Kuiper (2001).

Jako častější je zmiňovaná predilekce hlavy směrem na pravou stranu (Dunsirn et al., 2016)

## 5.1 Klinický obraz

Predilekci jako takovou charakterizuje nejen preferování jedné strany a rotace hlavy k této straně, ale i reklinace, tedy úklon spojený se záklonem. Taková poloha hlavy se projeví i v držení celého těla. Celý trup bývá jakoby v záklonu, z důvodu reklinace hlavy, dále je ukloněn a rotován. Tím vzniká na jedné straně těla větší zatížení (Langová, 2020).

Změnit polohu hlavy jak aktivně, tak pasivně, směrem k nepreferované straně je problémové. Tím, že je predilekce přenesena na trup a způsobuje jeho asymetrické držení, vzniká asymetrie také v držení pánve a dolních končetin. Pánev je na záhlavní straně tažena kraniálně, a celkově je v anteverzi, čímž se snižuje její pohyblivost. Následkem anteverze pánve je i nesprávné zapojení břišních svalů, povolena břišní stěna, a s tím spojené trávicí obtíže. Stejně tak je pohyblivost omezena i v kyčelních kloubech, které jsou navíc často v hyperabdukci a vnitřní rotaci. Tím dochází i k ovlivnění správného vývoje kyčelních kloubů. Asymetrie se přenáší i na sakroiliakální skloubení a horní končetiny. Často na opomíjené straně chybí souhra ruka – ústa (Skaličková-Kováčiková, 2017).

Vzniká asymetrické zatížení. Více zatížena je preferovaná strana, což na ní způsobí i rychlejší vývoj nosných kloubů. Změny se mohou projevit také na lebce a obličejí. Na části záhlaví, které je nejvíce zatíženo a v kontaktu s podložkou, je méně vlasů (Langová, 2020).

Dunsirn et al. (2016) ve své práci zdůrazňuje, že výrazná predilekce hlavy může významně ovlivnit celý proces vývoje kojence. Predilekce hlavy způsobuje zvýšenou extenzi končetin na preferované straně, naopak na opomíjené dochází k flekčnímu držení, což vede k asymetrickým pohybovým vzorům.

Opomíjená strana za preferovanou bude ve vývoji zaostávat. Problémy se mohou projevit i v oblasti smyslové, především sluchové a zrakové, protože dítě podněty přijímá více z jedné strany (Skaličková-Kováčiková, 2017).

Podle Philippi, Faldum, Jung, Bergmann et al. (2006) je problematika mnohem složitější z toho důvodu, že projev stranové asymetrie je závislý i na tom, zda je dítě v poloze na zádech či na břiše. Postura má vliv na stupeň deficitu rotace v krční páteři i konvexitu trupu.

Dále Philippi, Faldum, Jung, Bergmann et al. (2006) uvádí velkou variabilitu vzorů v poloze na břiše a na zádech u vyšetřovaných kojenců, což naznačuje komplexnější regulaci posturální

asymetrie, než se dříve myslelo. Kvalitativní analýzy cervikální rotace v práci odhalily, že během prvních 4 měsíců života je otočení hlavy fyziologicky spojeno s kontralaterální cervikální laterální flexí v poloze na zádech a ipsilaterální cervikální laterální flexí v poloze na břiše. Deficit cervikální rotace v poloze na zádech tak ukazuje na dysfunkci m. sternocleidomastoideus a m. trapezius a/nebo fixaci v kloubu C1/C2, zatímco deficit cervikální rotace v poloze na břiše ukazuje na dysfunkci autochtonních předních a zadních krčních svalů a/nebo fixaci v kloubech C2–C7. Podle těchto údajů se zdá, že deficit cervikální rotace a asymetrická cervikální laterální flexe jsou na sobě nezávislé a pro účely definice terapeutického cíle musí být dokumentovány odděleně. Deficit cervikální rotace lze kvantifikovat pomocí škály asymetrie, zatímco cervikální laterální flexi lze kvalitativně dokumentovat pouze u stejné věkové skupiny (Philippi, Faldum, Jung, Bergmann et al., 2006)

Ellwood, Ford a Nicholson (2017) zkoumali spojitost mezi neklidným chováním u kojenců a posturální asymetrií. Neklidné chování bývá u kojenců častým problémem, aniž by často byla známá jasná etiologie nebo efektivní řešení problému. Termín neklidné chování bývá u kojenců běžně používán ve spojitosti s neutišitelným a dlouhotrvajícím pláčem, odporem k uklidňování, potížemi se spánkem nebo problémy s krmením. Přičemž se někteří fyzioterapeuti shodují na spojitosti mezi muskuloskeletálními dysfunkcemi a neklidným chováním. V rámci studie nebyla však tato spojitost prokázána (Ellwood et al., 2017). I když Philippi, Faldum, Jung, Bergmann et al. (2006) neoficiálně uvádí, že nadměrný pláč byl častější u jedinců s asymetrií, což souvislost naopak potvrzuje.

## 5.2 Etiologie

V literatuře je v souvislosti s asymetrií, polohovou preferencí a plagiocefalií velice často zmiňovaná kampaň „Back to Sleep,“ která vznikla za účelem prevence proti syndromu náhlého úmrtí kojence, kdy bylo rodičům doporučeno, aby své děti ukládali do spánku pouze v pozici na zádech (van Vlimmeren, Helders, van Adrichem, & Engelbert, 2004).

A tak se od roku 1992, kdy byla kampaň spuštěna, začala posturální asymetrie a plagiocefalie objevovat častěji (Jung et al., 2017). Van Vlimmeren et al. (2004) také tvrdí, že existuje vztah mezi polohou ve spánku, motorickým vývojem, polohovou preferencí a plagiocefalií.

V případě idiopatické posturální asymetrie, tudíž i u predilekce hlavy, je etiologie nejistá. Obecně se ale autoři shodují na tom, že hlavní roli hrají faktory prostředí (Nuysink et al., 2008).

Predisponující faktory působí na dítě před, během a po porodu. Mezi hlavní se dá zařadit omezený nitroděložní prostor nebo abnormální uložení dítěte v děloze, vícečetná gravidita,

první gravidita, porodnická intervence, vysoká porodní hmotnost, nedonošenost, mužské pohlaví, nadměrná doba v supinační poloze a omezení pohyblivosti krční páteře (Pastor-Pons, Lucha-López et al., 2021).

Symptomatická asymetrie je naopak jasným následkem základní poruchy, nemoci či dysfunkce (Nuysink et al., 2008).

Dunsirn et al. (2016) se zmiňují ve své práci, která se zabývá predilekcí hlavy u předčasně narozených dětí, o velkém vlivu pečovatelské služby, poskytované na jednotce intenzivní péče, kdy může mít negativní vliv například, pokud je k dítěti přistupováno stále z jedné strany, nejčastěji to bývá z pravé. Dunsirn et al. dále upozorňují, že negativně mohou vývoj dítěte ovlivnit také některé intervence, jako zavedení endotracheální trubice.

Nuysink et al. (2012) se zabývali výskytem predilekce a asymetrie u předčasně narozených dětí a ve své práci se, kromě vlivu poskytované pečovatelské služby, zmiňují i vliv gravitace, která na předčasně narozené děti působí v časnějším stádiu než na donošené děti. Což lze podle Nuysink et al. také považovat za enviromentální faktor. Nuysink et al. navíc zmiňují i faktor biomechanický, a to poměr mezi relativně velkou hlavou v porovnání se zbytkem těla.

Biomechanické faktory, které přispívají k omezení rozsahu pohybu v krční páteři, vrozené torticollis, a později k plagiocefalii, však nejsou dle Pastor-Pons, Hidalgo-García et al. (2021) zcela pochopeny. A etiologie těchto stavů podle Pastor-Pons, Hidalgo-García et al. stále není zcela jasná, ale je spojena s řadou faktorů jako porodní traumata, předporodní a periporodní kompartment syndrom, změny ve vývoji m. sternocleidomastoideus, které způsobují jeho ztuhlost a tím omezení pohybu a kloubní dysfunkce.

Kloubními dysfunkcemi kraniocervikálního spojení a jejich vlivem na další funkce se zabýval již Lewit (2003) (viz. 3.4 Funkční poruchy páteře v dětském věku).

Pastor-Pons, Lucha-López et al. (2021) se ve své studii zabývali aktivním rozsahem pohybu v krční páteři u dětí s polohovou plagiocefalií, která má jasnou spojitost s predilekcí. Výsledkem bylo, že kraniální asymetrie souvisela s omezenou aktivní cervikální rotací, přičemž častěji a více byla omezena do levé strany, což odpovídá i tvrzení, že častěji je predilekce pravostranná (viz. výše).

Další studií, která se zabývala aktivním rozsahem pohybu v krční páteři, byla studie Pastor-Pons, Hidalgo-García et al. (2021), která zkoumala vliv manuální terapie na omezený rozsah pohybu v krční páteři u dětí s polohovou plagiocefalií. Skupina subjektů taktéž vykazovala omezenou aktivní cervikální rotaci, více do levé strany.

Biedermann (in Pastor-Pons, Hidalgo-García et al., 2021, 9) popsal horní cervikální dysfunkci související s torticollis u novorozenců nazvanou KISS-syndrom (kinetická nerovnováha způsobená subokcipitálním napětím).

KISS-syndrom byl popsán jako kloubní dysfunkce AO spojení, která se typicky léčí manipulací. Nebyla však vyvinuta žádná klinická studie, která by zhodnotila účinnost této intervence. Navíc je třeba vzít v úvahu určitá rizika spojená s tímto zásahem (Pastor-Pons, Hidalgo-García et al., 2021).

Z těchto údajů vyplývá souvislost mezi funkčními kloubními poruchami v horní krční páteři a rozvojem predilekce hlavy.

Pokud není dítěti umožněn přirozený vývoj, projevem může být narušení kvality i kvantity posturální aktivity, a to i u naprosto zdravého dítěte. Problémem jsou různé „pomůcky“, jež rodiče v běžném životě využívají, jako jsou polohovací lehátka, koupací kyblíky, nevhodná či špatně nastavená nosítka, v pozdějším věku, a ne tolik v souvislosti s predilekcí, i nevhodné židličky, chodítka, houpačky aj. Vliv má také nevhodná manipulace s dítětem, jako nevhodné nošení a předčasné posazování. Asi největší vliv má však nedostatečné pokládání dítěte na břicho a jeho stimulace v této poloze (Falta, 2014).

### 5.3 Diferenciální diagnostika

Asymetrie u kojenců může být idiopatická nebo symptomatická, a při vyšetření dítěte je nutné tyto dvě od sebe rozlišovat, aby bylo možné stanovit správnou prognózu a strategii terapie. Přičemž většina případů asymetrie bude idiopatická, ale počáteční projevy mohou být příznakem jiné závažnější poruchy. Proto je diferenciální diagnostika důležitá (Nuysink et al., 2008).

Muchová (2009) upozorňuje na to, že ačkoli je abnormální držení hlavy v dětském věku poměrně běžným nespécifickým příznakem, jeho příčina může být různorodá, od benigních stavů až po stavy velmi závažné i život ohrožující. A příčiny se liší i v závislosti na věku.

Rešeršní přehled Nuysink et al. (2008) se zabývá diagnózami, četností výskytu, známkami a symptomy, které jsou popsány v literatuře, a předpokládá se, že způsobují symptomatickou asymetrii, ať už v držení těla nebo v pohybovém vzoru, u kojenců v prvních 6 měsících života. V práci Nuysink et al. uvádí, že prevalence a/nebo incidence jednotlivých diagnóz, které vedly k symptomatické asymetrii, nebyla vždy zdokumentována. A u většiny dětí, u kterých se objevila poziční preference či jiná asymetrie do 6 měsíců věku, byla jako diagnóza uvedena idiopatická asymetrie. Mezi nejčastějšími poruchami, které vedly k symptomatické asymetrii, uvedly Nuysink et al.: vývojovou dysplazii kyčle, perinatální zlomeninu klíční kosti, vrozenou svalovou torticollis, perinatální parézu plexus brachialis, poruchy centrálního nervového systému, kraniosynostózu, vrozené vady a malformace, poruchy v senzorických systémech a vrozenou nemuskuloskeletální asymetrii, u které je řada poruch i mimo muskuloskeletální systém.

### **5.3.1 Vývojová dysplazie kyčle**

U vývojové dysplazie kyčle je velká komorbidita svalová torticollis, v menší míře pak i posturální torticollis nebo skolióza. Klinické příznaky, které bývají popisovány, zahrnují asymetrii v abdukci v kyčelním kloubu, asymetrii v délce dolní končetiny a/nebo asymetrické kožní záhyby v oblasti třísel a horní části stehna (Nuysink et al., 2008).

### **5.3.2 Perinatální zlomenina klíční kosti**

Zlomenina klíční kosti, která může být následkem komplikovaného porodu a nešetrné intervence, je možným předpokladem pro rozvoj polohové preference. Klinický obraz může být asymptomatický. Ale typickými symptomy jsou omezený, snížený nebo vymizelý pohyb horní končetiny na straně postižení, bolest a zvýšená citlivost na postižené straně (Nuysink et al., 2008).

### **5.3.3 Vrozená svalová torticollis**

V literatuře velmi často zmiňovaná, i v souvislosti s predilekcí hlavy, je kongenitální svalová torticollis, která je způsobena fibrotickým ztluštěním a zvýšeným napětím m. sternocleidomastoideus. Způsobuje charakteristické držení hlavy a omezení rozsahu pohybu v krční páteři. Nejčastěji uvedenou etiologií je kompartment syndrom z intrauterinní malpozice. Uváděna je také souvislost s porodním traumatem, i když ani tato hypotéza není zcela jistá, neboť se kongenitální svalová torticollis objevuje i u kojenců narozených císařským řezem (Nuysink et al., 2008).

### **5.3.4 Perinatální paréza plexus brachialis**

Mechanismus vzniku parézy je buď tahem nebo kompresí plexu během porodu. Ve většině případů je postižena horní část brachiálního plexu, u 15 % pacientů je narušena i funkce ruky. Rozsah poškození se projevuje postupně během vývoje v prvním půl roce života, i když u některých dětí je porucha očividná již hned po narození. Přičemž včasné rozeznání poruchy je pro léčbu klíčové (Nuysink et al., 2008).

## **5.4 Následky neléčené predilekce**

Mohlo by se zdát, že je predilekce hlavy benigní patologií, která je, pokud dospěje například až k plagiocefalii, pouze kosmetickým problémem. Avšak není správné predilekci či jiné asymetrické držení hlavy podceňovat, neboť může být příznakem jiného závažného onemocnění.



A sama o sobě může predilekce vést k několika dalším patologiím a poruchám (Nuysink, van Haastert, Takken, Helders, 2011).

Nejčastěji to bývá dislokace kyčelního kloubu, subluxace atlanto-axiálního kloubu, zkrácení m. sternocleidomastoideus, strabismu a deformační plagiocefalie (Jung et al., 2017).

Philippi, Faldum, Jung, Bergmann et al. (2006) uvádějí jako další časté důsledky posturální asymetrie posun temporomandibulárního kloubu, imobilita hlavy a krční páteře s následným posunem týlních kondylů a AO posunem, na to navazující skolióza, malpozice chodidel s poruchami chůze v pozdějším věku z důvodu asymetrické postury a asymetrie kyčelních kloubů.

#### **5.4.1 Plagiocefalie**

Plagiocefalii, jako jednu z nejčastějších deformit v kojeneckém věku, rozdělujeme na strukturální plagiocefalii (SP) a polohovou plagiocefalii (PP). SP je způsobena předčasným srůstem lebečních švů a v souvislosti s predilekcí hlavy je spíše její příčinou. PP je naopak následkem predilekčního držení (Palaščíková Špringrová, 2017).

Rysy PP jsou asymetrické týlní oploštění, které je doprovázeno anteriorním posunem ucha na ipsilaterální straně, vznikem frontální protuberance na straně oploštění, a na kontralaterální straně parietální protuberance a celkově vznikem frontálního zploštění. Lebka získává lichoběžníkový tvar (Pastor-Pons, Lucha-López et al., 2021).

V obličeji dítěte je také znatelná asymetrie, kterou nazýváme tzv. „obličejová skolióza“. Dochází k vzniku asymetrické dolní čelisti, což má vliv na temporomandibulární klub, skus atd. (Kunz et al., 2020). Rodiče dětí s PP si mohou všimnout, že jejich dítě je méně aktivní, tzv. „líné“, a jednotlivých milníků psychomotorického vývoje dosahují pomaleji, nebo až vůbec (Palaščíková Špringrová, 2017).

#### **Etiologie a prevalence**

Data o prevalenci PP jsou v literatuře uváděny s velkým rozpětím. Tato velká variabilita výsledků je způsobena nízkou homogenitou v diagnostice a širokým věkovým rozpětím, ve kterém je PP pozorována a hodnocena (Pastor-Pons, Lucha-López et al., 2021).

Fludder, a Keil (2021) uvádí incidenci 16 % ve věku 6 týdnů, 19,7 % ve věku 4 měsíců a 6,8 % ve věku 12 měsíců. Stejně jako u predilekce hlavy, incidence PP vzrostla v návaznosti na vznik kampaně „Back to Sleep“.

S rozvojem PP jsou spojeny potenciální etiologické faktory, jako vrozená svalová torticollis, mechanické omezení in utero a polohová preference (Fludder & Keil, 2021).

Murgia et al. (2016) provedli klinickou studii se 109 kojenci, kterým byla diagnostikovaná deformační plagiocefalie, ale nebyla následkem synostózy, vrozené svalové torticollis nebo dysmorfismu páteře. Výzkumníci prokázali u 93 % kojenců významná omezení v pasivním rozsahu pohybu krční páteře. Toto jednostranné omezení bylo určeno jako svalové etiologie, ale je jisté, že může být také výsledkem změněné biomechaniky kloubů horního úseku krční páteře.

Postižení AO kloubu a rozvoj PP lze vysvětlit dvěma mechanismy. Za prvé biomechanickou strukturou samotného kloubu a za druhé silným vlivem subokcipitálního svalstva na pohyb a propriocepci. Orientace okcipitoatlantálního kloubu není podél sagitální roviny, ale je zde úhel 28° až 35° (Fludder & Keil, 2021).

Tunnell (1998) zpochybnil, že by příčinou omezeného rozsahu pohybu krční páteře u kojenců mělo být svalové napětí, kvůli posturální roli subokcipitálních svalů a svalů horní části krční páteře. Knutson a Owens (2003) uvedli, že omezení rozsahu pohybu krční páteře, které je bráno jako důsledek zvýšeného svalového napětí, může být spíše důsledek kloubní restrikce a následné reflexní svalové aktivace.

Krční páteř disponuje vysokou hustotou receptorů, zvláště pak v subokcipitální oblasti. Zpětná vazba z mechanoreceptorů v krční páteři řídí vnímání polohy hlavy a změněná aferentace z krčních struktur může vést k preferenci polohy hlavy (Fludder & Keil, 2021).

Bez ohledu na to, zda zvýšená svalová aktivita a tonus vzniká důsledkem změněné biomechaniky v kloubních spojeních krční páteře, nebo naopak dochází k restrikci pohybu v krční páteři vlivem zvýšeného napětí svalů krční páteře, mohou změny normální funkce cervikálního muskuloskeletálního systému vést k prodloužené preferenci polohy hlavy dítěte, což podporuje rozvoj PP (Fludder & Keil, 2021).

### **Diagnostika a terapie**

K hodnocení a diagnostice plagiocefalie jsou kompetentní pediatr a dětský neurolog. Důležitou složkou diagnostiky je odlišení polohové plagiocefalie od kraniosynostózy, tedy strukturální plagiocefalie. Kromě klinického vyšetření je pro klinickou diagnostiku k dispozici kranio-metrické vyšetření za pomoci antropometrických posuvných měříttek, zhotovení sádrového odlitku, fotoanalýza nebo prostorové skenování pomocí trojrozměrných skenovacích zařízení (Looman & Flannery, 2012).

Základem terapie PP je prevence vzniku této patologie. Základem je správná manipulace s dítětem, pokládání dítěte na břicho několikrát denně a aktivní rozvíjení jeho psychomotorického vývoje. V případě rozvoje plagiocefalie je jedním z doporučených postupů polohování kojence, protahovací cvičení krční oblasti a fyzioterapie. Tyto postupy jsou brány jako konzervativní léčba (Looman & Flannery, 2012).

U kojenců s PP, kde nedochází k významnému zlepšení tvaru hlavy do 6 měsíců i přes konzervativní léčbu, je zvažována ortotická terapie. Kranio remodelační ortéza je zhotovena speciálně na míru dítěti. Na prominentní oblasti lebky je omezen růst, naopak se na zploštělých částech vytváří místo jako podpora růstu v těchto oblastech. Vhodný věk pro terapii touto metodou uvádí Looman a Flannery, (2012), že je okolo 6 měsíců věku kojence, důležité však je, aby dítě bylo schopno samo udržet hlavu proti gravitaci a je schopno opory o horní končetiny. Terapie touto metodou může být náročná hlavně z toho důvodu, že je nutné ji nosit 23 hodin denně (Looman & Flannery, 2012).

U PP je operace indikována zřídka. Indikována je v případech kraniosynostózy, a pokud byly všechny možnosti terapie již vyčerpány bez známek zlepšení. Protože i v případě chirurgického řešení může být náprava minimální, a je zde velké riziko komplikací, je operace indikována opravdu jen v nejtěžších případech (Looman & Flannery, 2012).

#### **5.4.2 Infantilní idiopatická skolióza**

Hlavním znakem skoliózy je laterální zakřivení páteře větší než 10° na anteroposteriorním rentgenovém snímku, přesněji se jedná o trojrozměrnou strukturální deformaci, která zahrnuje zakřivení v předozadní rovině, zaúhlení v sagitální rovině a rotaci v transverzální rovině (El-Hawary, R. & Chukwunyerewa, 2014).

Skoliózu můžeme podle etiologie rozdělit na idiopatickou, kongenitální a neuromuskulární. Idiopatickou skoliózu dále dělíme na infantilní, juvenilní nebo adolescentní, podle toho, v jakém věku je poprvé zaznamenán její výskyt. Vyskytnout se může i v dospělosti, a to buď jako pokračující stav nebo vzniká v důsledku degenerativních změn či jiných příčin (Trobisch, Suess, & Schwab, 2010).

Infantilní idiopatická skolióza zastupuje méně než 1 % v případech idiopatické skoliózy. Častěji je zaznamenána u chlapců (v poměru 3 : 2), většinou se jedná o levostrannou konvexitu (75 % – 90 %) a většina má tendenci spontánně odeznít. Výskyt ve spojitosti s plagiocefalií je v 80 %– 90 % (El-Hawary, R. & Chukwunyerewa, 2014).

Pokud nedojde k spontánní úpravě stavu a skolióza nadále progreduje, je nutná dlouhodobá komplexní léčba. V případě, kdy infantilní skolióza zůstane neléčená, může dojít například k rozvoji restriktivní plicní nemoci (Trobisch et al., 2010).

Během klinického vyšetření je zjišťována aktivní a pasivní hybnost páteře, zejména do lateroflexe a anteflexe. Při vyšetření je možnost využití olovnice. Nejdůležitější součástí diagnostiky je však rentgenové vyšetření, podle kterého lze určit závažnost skoliózy. Určuje se Cobbův úhel. Podle něj je indikována i terapie. V případě, že nedojde u infantilní skoliózy

k nápravě samostatně, je nezbytná dlouhodobá rehabilitace. U mladších dětí je terapie indikována od úhlu 35° dle Cobba. Zpočátku je terapie konzervativní formou pravidelné rehabilitace. V pozdějším věku, a podle velikosti Cobbova úhlu, je zvolena případně i korzetoterapie. V nejvážnějších případech je nutné operační řešení (Trobisch et al., 2010).

#### **5.4.3 Vývojová dysplazie kyčelního kloubu**

Studie od Valkama et al. (2019) zkoumala spojitost mezi vývojovou dysplazií kyčle a deformační plagiocefalií. Ukázalo se, že například intrauterinní poloha a porod koncem pánevním způsobují zvýšené riziko nejen predilekce a plagiocefalie, ale i vývojových problémů kyčelního kloubu. Přičemž léčba vývojové dysplazie kyčle zahrnuje ošetření pomocí abdukčních dlah, a do určité míry i jistou imobilizaci, která má vliv na přirozený pohyb dítěte. Což prokazatelně způsobuje predilekční držení, v horším případě plagiocefalii. Možnosti, jak těmto problémům předejít, by měly být zváženy dostatečně včas (Valkama et al., 2019).

## 6 DIAGNOSTIKA A VYŠETŘENÍ

Pokud se u dítěte objeví motorická porucha a dítě se chová ve své spontánní motorice tzv. „nápadně“, je důležité jej včas a řádně vyšetřit. Včasná diagnostika může pomoci odhalit poruchu dříve, než se začne fixovat (Skaličková-Kováčiková, 2017).

Součástí diagnostiky dle Vojty je vývojová kineziologie, 7 polohových reakcí a vyšetření dynamiky primitivních reflexů. Sofistikované vyšetření vedoucí k vývojové diagnóze se vyžaduje především od lékařů, ale i fyzioterapeut má znát polohové reakce a primitivní reflexy, i když není povinen je vyšetřit. Takováto znalost je důležitá i pro hodnocení terapie a její efektivity. Pro správné sestavení terapie musí fyzioterapeut vyšetřit i spontánní hybnost dítěte a určit abnormality (Skaličková-Kováčiková, 2017).

Pokud se pohybový aparát dítěte nevyvíjí ideálně, začne si dítě automaticky vytvářet náhradní pohybové vzory. A protože v brzkém věku je plasticita mozku největší, je důležité co nejdříve odhalit abnormality a zahájit rehabilitaci, jinak je znemožněn fyziologický motorický vývoj, z čehož se odvíjí další následky (Skaličková-Kováčiková, 2017).

### 6.1 Klinické vyšetření

Kompletní vyšetření dítěte na rehabilitaci zahrnuje osobní anamnézu, nynější onemocnění, spontánní motoriku a globální modely, aspekci, palpaci, přítomnost bolesti, reflexy, klonus, polohové reakce a závěr vyšetření (Skaličková-Kováčiková & Procházková, 2019).

#### 6.1.1 Anamnéza

Velmi důležitou součástí klinického vyšetření dítěte je odběr anamnézy, kdy se vyšetřující cíleně dotazuje a získává informace z období gravidity, o průběhu porodu, o dosavadním vývoji a zdravotním stavu dítěte, o rizikových faktorech, které se v průběhu těhotenství či života dítěte mohly vyskytnout. Postupně dospěje až k nynějšímu stavu a problémům, kvůli kterým bylo dítě odesláno na rehabilitaci (Skaličková-Kováčiková & Procházková, 2019).

#### 6.1.2 Aspekce

Vyšetřující dítě sleduje již od vstupu do ordinace, jeho chování, komunikaci s rodičem, reakci na výzvu ke kontaktu ze strany vyšetřujícího. Je dobré provést záznam případné asymetrie, i když se z počátku vyšetřující zaměřuje především na první dojem (Skaličková-Kováčiková, 2020).

Komunikace s dítětem se vyšetřuje z obou stran, se zaměřením na posturu, zda je dítě stabilní či se stále necíleně pohybuje. Zajímá nás také navázání očního kontaktu a komunikativnost. Nejvíce se zaměřujeme na asymetrii, kterou je důležité podrobně popsat – postavení hlavy, úklon/záklon hlavy, konvexita trupu, postavení pánve, horních a dolních končetin. Neopomíjíme vyšetřit ani stereotyp dýchání (Skaličková-Kováčiková & Procházková, 2019).

Dále sledujeme stav břišní stěny, barvu celého těla, kontury svalů, zda se vyskytují kožní řasy, rýhy ve svalech, případné jizvy a opruzeniny (Skaličková-Kováčiková, 2020).

### **6.1.3 Palpace**

Palpačním vyšetřením si u dítěte ověřujeme především stav měkkých tkání. Pasivně ověřujeme, zda se vyskytují zkrácené svaly – svaly okcipitální, v axilách, adduktory kyčelního kloubu i m. triceps surae, apod. Vyšetřujeme také stav vazů, jejich volnost a tuhost, kvalitu vaziva, trofiku a tonus svalů, stav a strukturu kůže (Skaličková-Kováčiková & Procházková, 2019).

Podle van Vlimmeren et al. (2004) by měl být posouzen zejména stav cervikálního svalstva, především m. sternocleidomastoideus, který poskytuje informace o místním svalovém tonu, síle svalové a rovnováze mezi jednotlivými svaly.

### **6.1.4 Vyšetření rozsahu pohybu**

Protože jedním z aspektů predilekce je i omezená rotace hlavy, je důležité změřit i pasivní a aktivní rozsah pohybu krční páteře (Van Vlimmeren et al., 2004).

V práci Philippi, Faldum, Jung, Bergmann et al. (2006) bylo, za účelem posouzení cervikální rotace a konvexity trupu u dětí s asymetrií, použito videodokumentace, kdy byl kojeneček uložen na předeřátou matraci, na kterou byla zaměřena kamera, do polohy na zádech, následně na břiše. Otáčení hlavy kojence bylo indukováno přehráváním zvuků, pomocí hraček či obličejů vyšetřujícího. Následně byl z videozáznamu hodnocen deficit cervikální rotace a konvexita trupu. Součástí práce byla i šestistupňová škála pro posouzení rotace krční páteře (Tabulka 3) a šestistupňová škála pro posouzení konvexity trupu (Tabulka 2). Později byla tato škála (Tabulka 1) nazvána The IPA measurement scale – Měřicí škála IPA (Infantilní posturální asymetrie) (Philippi, Faldum, Jung, Bergmann et al., 2006).

Tabulka 1

Škála asymetrie pro kojence ve věku 6 – 16 týdnů po porodu (Philippi, Faldum, Jung, Bergmann et al., 2006)

<b>Supinovaná poloha</b>	
Konvexita trupu	1 – 6 bodů
Deficit cervikální rotace	1 – 6 bodů
<b>Pronovaná ploha</b>	
Konvexita trupu	1 – 6 bodů
Deficit cervikální rotace	1 – 6 bodů
<b>Celkové skóre</b>	4 – 24 bodů symetrie – asymetrie


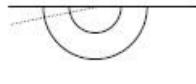




Tabulka 2

Rozdělení 6 úrovní konvexnosti trupu (páteře) (Philippi, Faldum, Jung, Bergmann et al., 2006)

Kategorie		Piktogramy zakřivení trupu (páteře)
1 bod	Bez konvexity páteře nebo stejnostranná konvexnost páteře.	nebo )(
2 body	Mírně odlišná konvexnost páteře.	) (
3 body	Zřetelně odlišná konvexnost páteře, je možná úprava.	) (
4 body	Konvexnost páteře může být upravena do rovné linie.	(
5 bodů	Konvexnost páteře může být upravena do mírného zakřivení.	((
6 bodů	Není možná úprava konvexity páteře.	((

Tabulka 3

*Rozdělení 6 kategorií poruch cervikální rotace (Philippi, Faldum, Jung, Bergmann et al., 2006)*

Kategorie		Piktogramy cervikální rotace.
1 bod	Volná rotace, bez omezení.	
2 body	Mírný deficit rotace hlavy, s mírným odporem při rotaci.	
3 body	Zřetelný deficit rotace hlavy, preferenční poloha hlavy.	
4 body	Omezená rotace hlavy (rozsah pohybu – vnitřní šipka), kterou lze občas překonat, pracovní oblast = vnější šipka.	
5 bodů	Omezená rotace hlavy (rozsah pohybu – vnitřní šipka), kterou lze částečně, nesouvisle překonat (tečkovaná šipka), pracovní oblast = vnější šipka.	
6 bodů	Omezená rotace hlavy (rozsah pohybu – vnitřní šipka), kterou lze jen stěží překonat, pracovní oblast = vnější šipka.	

### **6.1.5 Spontánní motorika, motorické odchylky**

U zdravého dítěte, jehož motorický vývoj probíhá bez patologií, vidíme ideální motorické modely. Při pozorování spontánní motoriky popisujeme tzv. vývojové stupně, které v případě zdravé motoriky nazýváme jako ideální motorické vývojové stupně. Stanovíme nejvyšší vývojový stupeň, tj. globální model. U dětí, jejichž motorická zralost nepřesáhla 6 měsíců, stanovujeme globální model v poloze na zádech i v poloze na břiše, neboť mezi těmito dvěma polohami se může náleží zásadně lišit (Skaličková-Kováčiková, 2020).

Mezi zásady při hodnocení motoriky můžeme zahrnout kраниokaudální směr postupu při popisu jednotlivých segmentů a komunikace s dítětem z obou stran (Skaličková-Kováčiková & Procházková, 2019).

Prostřednictvím globálního modelu, v jakékoli kvalitě, se dozvídáme o stavu psychiky dítěte a jeho představě, kterou motoricky uskutečňuje. Bez ohledu na kvalitu modelu, popíšeme,



ke kterému vývojovému stupni bychom dítě přiřadili. A popíšeme odchylky od jednotlivých vývojových stupňů a odchylky fyzického pohybu v daném modelu. Při popisu nezapomínáme vnímat souvislosti mezi jednotlivými odchylkami (Skaličková-Kováčiková, 2020).

Odchylky, kterých je vždy více, můžeme rozdělit na konstantní a takové, které se nevyskytují v každém modelu. Ta, která se vyskytuje nejčastěji a blokuje další vývoj, se označí za hlavní problém, a stává se cílem, na který se zaměřuje terapie (Skaličková-Kováčiková, 2020).

### **6.1.6 Reflexy, polohové reakce, klonus**

Jak již bylo zmíněno výše, vyšetření reflexů a polohových reakcí není v kompetenci fyzioterapeuta, ale patří do rukou lékařů. Pro ucelenost informací jsou zde tato vyšetření uvedena.

Primitivní reflexy, jež jsou v rámci vyšetření hodnoceny, jsou ukazatelem fyziologického vývoje. Při vyšetření se hodnotí jejich intenzita, trvání a jejich kineziologický obsah. Vyhasínání reflexů, které by mělo být dokončeno na přelomu 3. a 4. měsíce, poukazuje na správné zrání CNS. Jako patologii považujeme jak nepřítomnost reflexů, která může být znakem porušení CNS, tak jejich persistenci, která znamená ohrožení dítěte spastickým vývojem (Skaličková-Kováčiková, 2017).

Mezi vyšetřované reflexy patří tonický úchopový reflex horních končetin, tonický úchopový reflex dolních končetin, rooting reflex, sací reflex, glabelární reflex, Babkinův reflex, Galantův reflex, chůzový automatismus, Moro reflex, Rossolimo reflex a mnoho dalších (Skaličková-Kováčiková, 2017).

Polohových reakcí, které nás také informují o zralosti CNS, je celkem 7: Trakční zkouška, Landauova zkouška, Axilární vis, Vojtovo boční sklopení, Horizontála dle Collisové, Zkouška dle Peiper-Isberta, Vertikála dle Collisové (Skaličková-Kováčiková, 2017).

Jejich diagnostický efekt je ve věku do 8. – 12. měsíce věku. Další podmínkou je, že musí být provedeny všechny, aby měly výpovědní hodnotu. Každá zkouška se skládá z několika dílčích modelů. Pro hodnocení reakce jako neideální stačí, že je neideální jeden model z celé zkoušky (Skaličková-Kováčiková, 2020).

Klepnutím do špičky nohy z plantární strany vyšetřujeme klonus, kdy dojde k protažení Achillovy šlachy se současným protažením m. triceps surae. Druhou možností vyšetření je provedení prudké dorsální flexe nohy, kdy m. triceps surae je chvíli držen v napětí. Zde se jako odpověď vybaví rytmické střídání kontrakce agonistů a antagonistů. Rozlišit pravý klonus od pediatrického (tzv. pseudoklonus) můžeme pomocí frekvence a trvání. Zatímco pravý klonus, který značí ohrožení motorického vývoje spastickou poruchou, se vyznačuje pomalou frekvencí

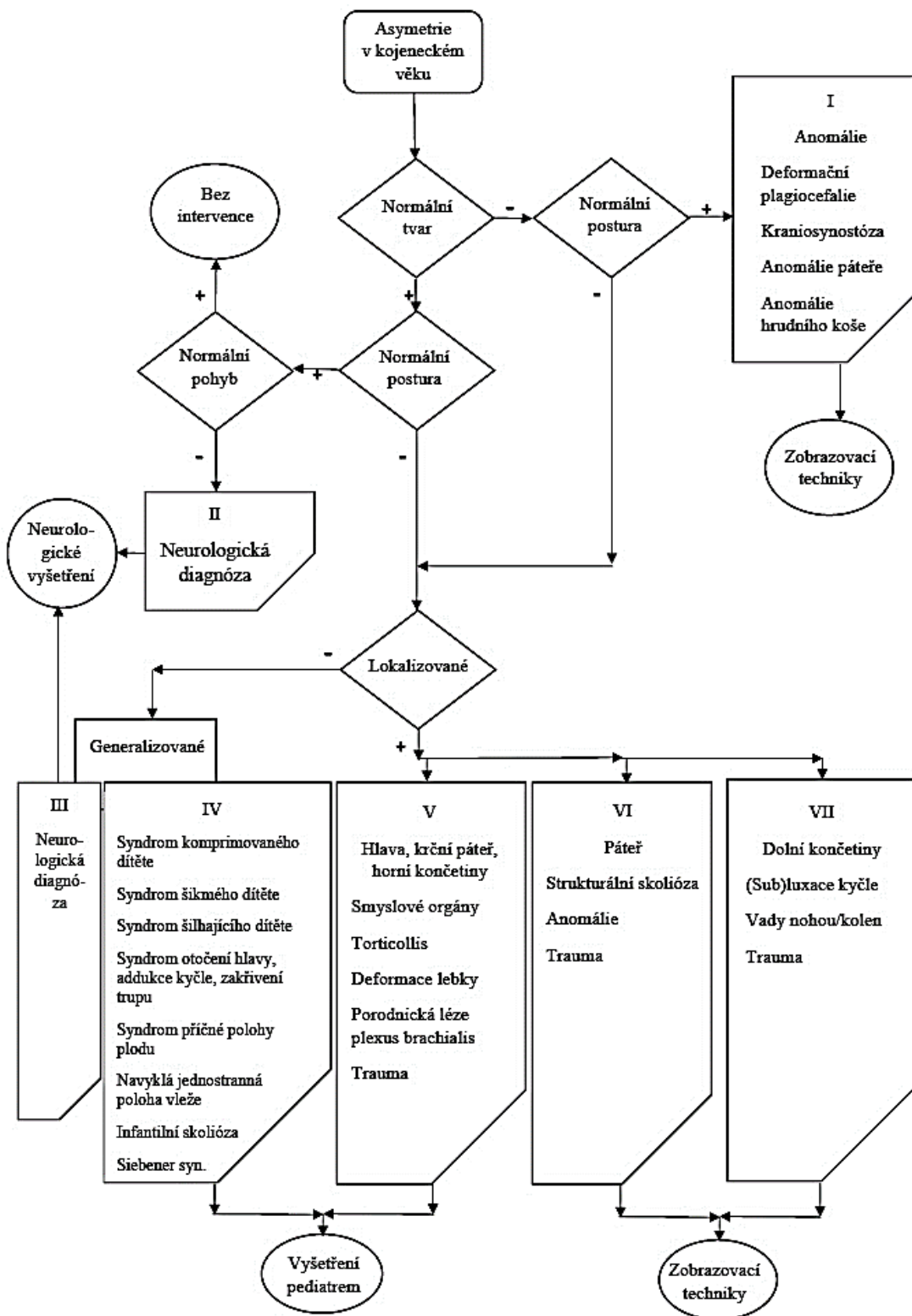
a trváním déle než 3 sekundy, pseudoklonus, jež znamená zvýšenou propioceptivní dráždivost a svalové napětí, má rychlou frekvenci a trvá méně než 3 sekundy (Skaličková-Kováčiková, 2020).

## **6.2 Diagnostický vývojový diagram**

Van Vlimmeren et al. (2004) vypracovali algoritmus (Obrázek 1), který má usnadnit diferenciální diagnostiku u dětí s asymetrií, a tím i indikaci správné terapie.

Obrázek 1

Diagnostický vývojový diagram asymetrie v kojeneckém věku (van Vlimmeren et al., 2004)



### 6.3 Alberta Infant Motor Scale (AIMS)

Alberta Infant Motor Scale (AIMS) je často používaným nástrojem pro hodnocení vývoje hrubé motoriky dětí v rané fázi života. AIMS je normovaná škála, která hodnotí vývoj hrubé motoriky dětí od narození do 18 měsíců. Stupnici vyvinuli Piper a Darrah v Albertě v Kanadě a referenční hodnoty byly stanoveny na kanadském vzorku kojenců. Škála umožňuje hodnocení vývoje hrubé motoriky u dětí, identifikaci dětí vyžadujících včasnou intervenci a sledování léčebných programů. Klinická aplikace AIMS je jednoduchá, spontánní pohyby dítěte se vyhodnocují pozorováním a test lze dokončit v krátké době (Kepenek-Varol, Hoşbay, Varol, & Torun, 2020).

AIMS se mezinárodně používá pro klinické a výzkumné účely, pro hodnocení hrubých motorických schopností donošených nebo předčasně narozených dětí (Kepenek-Varol et al., 2020).

Škála obsahuje 58 položek, které hodnotí spontánní pohyby kojenců v poloze na břiše, vleže na zádech, vsedě a ve stoje. Jsou definovány položky, které podrobně popisují schopnost rovnováhy, posturálního vyrovnávání a ovládní antigravitačních svalů, jež jsou hodnoceny během pozorování motorických dovedností kojenců. Nejméně a nejvíce sledované položky v každé pozici jsou definovány jako tzv. „window“ („okno“) aktuálního motorického vývoje. V tomto „okně“ jsou hodnoceny cíle na výsledkovém listu jako pozorované položky (jeden bod) nebo nedodržené (nula bodů). Celkové hrubé skóre je součtem skóre pro čtyři pozice, které se může pohybovat mezi 0 až 58; vyšší skóre ukazuje na lepší motorický vývoj. Celkové hrubé skóre je převedeno na procentuální hodnocení založené na věku, které se pohybuje od 5 do 90 % (Kepenek-Varol et al., 2020).

AIMS má mnoho výhod, jako je snadné vyhodnocení pozorováním, je to neinvazivní a levná metoda, vyžaduje minimální prostor, lze ji rychle aplikovat (cca 20 – 30 minut) a nevyžaduje nadměrnou manipulaci s dítětem (Kepenek-Varol et al., 2020).

## 7 FYZIOTERAPIE

U dítěte s predilekcí hlavy či jinou asymetrií je důležité, aby mu byl umožněn symetrický pohyb, a zabránilo se možným následkům. Proto je důležité, aby byla jakákoli posturální asymetrie řešena časně. Existují různé metody terapie, které jsou založeny převážně na empirických důkazech a podpořeny několika studiemi. Tyto metody zahrnují protahování, polohování, manipulaci a manuální terapii. Bylo provedeno také několik randomizovaných studií, jež podporují osteopatickou léčbu. V mnoha zemích, včetně České republiky, je v rámci terapie infantilní posturální asymetrie využívána Vojtova metoda a Bobath koncept (též známý jako Neurodevelopmental treatment) (Jung et al., 2017).

### 7.1 Vojtova metoda

Základy Vojtovy metody byly položeny počátkem 50. let, kdy prof. Vojta pracoval s dětskými pacienty trpícími infantilní spastickou diparézou. Během manipulace s těmito dětmi vyzoroval změnu spasticity. Při jeho další praxi s dětskými pacienty zjišťoval, jak při určité manipulaci vyvolá změny ve svalových souhrách a svalové funkce, které byly do té doby vyřazeny. Navíc docházelo k pravidelnému a automatickému opakování vyvolaných funkcí. Společně s nim docházelo i k vegetativním reakcím, jako začervenání kůže, změna pulzu, změna krevního tlaku či sudomotorická reakce určité oblasti. A na základě těchto pozorování vypracoval terapeutický koncept, jehož cílem bylo zlepšení klinického stavu pacientů. Název Vojtova metoda pod sebou schovává jak postupy diagnostické, tak terapeutické. V dnešní době terapii nazýváme také jako tzv. reflexní lokomoci, která má globální charakter, což znamená, že se pohybový vzor rozšíří na celé tělo. Prostřednictvím reflexní lokomoce se automaticky aktivuje motorická schopnost, kterou tělo nemohlo z důvodu její „blokace“ využít. Jedná se tedy o fyziologický koncept, který pouze provokuje motorickou schopnost již uloženou v CNS. Součástí metody je i diagnostika, která zahrnuje spontánní motoriku, primitivní reflexy a polohové zkoušky (Vojta & Peters, 2010).

Protože terapie Vojtovou metodou je reflexní, není závislá na aktivní spolupráci pacienta. Přičemž obsahuje dílčí modely ontogeneze. Z těchto důvodů je vhodná pro pacienty již od narození, i pro terapii motoricky postiženého lidského organismu. Součástí terapeutického systému jsou tři modely: reflexní plazení, reflexní otáčení a 1. pozice (Skaličková-Kováčiková, 2017).

Reflexní plazení je aktivováno z polohy na břicho, jedná se o globální model, jež se v ontogenezi nevyskytuje, je tedy umělý. Pomocí modelu reflexní plazení je pacient stimulován

do pohybu v horizontále. Z polohy na zádech je aktivován model reflexní otáčení, jeho analogie je v ontogenezi viditelná, ale s jistými rozdíly. Spontánní otočení je viditelné poprvé až ve věku 6 měsíců, důležité jsou jednotlivé dílčí modely, které jsou viditelné od narození, z kterých se celý proces reflexního otáčení skládá a je cestou k lezení po čtyřech. V poloze na kolenou je aktivován model 1. pozice, který je umělý. Cílem je opět aktivace dílčích modelů, které se nachází v ontogenezi. Stimulací je pacient veden k pohybu do vertikály (Skaličková-Kováčková, 2017).

Všechny využívané globální modely lze aktivovat pouze z určité polohy a jen danou stimulací. K další charakteristice reflexní lokomoce patří i to, že vzory jsou vybavitelné celý život. Všechny modely jsou lokomočního charakteru, obsahují proto posturální aktivitu, vzpřimovací mechanismy a fázickou hybnost. Lze tedy jejich pomocí, při správné aktivaci, zapojit do činnosti jakýkoli sval ve fyziologické svalové souhře (Vojta & Peters, 2010).

## **7.2 Neurodevelopmental treatment**

Metoda Neurodevelopmental treatment (NDT), jinak známá jako Bobath koncept, byla vypracována manželským párem, doktorem Karlem Bobathem a fyzioterapeutkou Bertou Bobathovou (Švestková & Pfeiffer, 2017). Jedná se o terapeutický a diagnostický přístup, který byl původně určen k terapii dětí s dětskou mozkovou obrnou, později pro jedince s hemiplegií. Manžele Bobathovi metodu rozpracovávali od 40. let 20. století v Londýně, kam byli nuceni během války emigrovat (Trojan, Druga, Pfeiffer & Votava, 2001). Berta Bobath byla úspěšná a zkušená fyzioterapeutka a její terapie vedené u pacientů s dětskou mozkovou obrnou se staly podkladem celého konceptu NDT (Švestková & Pfeiffer, 2017).

Teoretický podklad tvoří předpoklad, že motorické obtíže jsou způsobeny vlivem patologických tonusových reflexů a hlubokých šjíjových reflexů. A pokud je porušen CNS, není jedinec schopen patologické reflexy překonat. Pokud bychom však tyto patologické reflexy utlumili, mohla by se aktivovat fyziologická motorika (Švestková & Pfeiffer, 2017).

Podle samotných autorů konceptu, využívá metoda také mechanismus centrální posturální kontroly. Jedná se o automatické reakce, které slouží ke koordinaci pohybů a kontrole postury. Jsou to reakce vzpřimovací, rovnovážné a obranné (Švestková & Pfeiffer, 2017).

NDT je 24hodinový koncept, složený z několika principů, jež jsou využívány během dne. Mezi hlavní patří způsob držení a zacházení s dítětem, tzv. „handling“, což je technika správné manipulace v různých polohách. Tyto polohy jsou inhibiční, ale zároveň je cíleno i na facilitaci dané části těla, kterou je nutné rozpohybovat. Při „handlingu“ je tak využit reflexní útlum, kdy dochází k utlumení patologického tonu a patologické reflexně vynucené polohy při správném

nastavení postury. Tím se umožní provést požadovaný pohyb fyziologicky lépe (Švestková & Pfeiffer, 2017).

Pro facilitaci povrchových i hlubokých receptorů se využívá tzv. „tapping“, který se skládá z tlakového dráždění, přerušovaného dotýkání a poklepávání. To má dítěti pomoci k lepšímu uvědomění si jednotlivých částí svého těla, které jsou facilitovány. Na stejném principu funguje i technika „brushingu“, která ale využívá ke stimulaci pomůcky, jako například kartáče (Trojan et al., 2001). Technika „tappingu“ se využívá i během cvičení. Část těla, která má být cvičena a stimulována se nechá volná, zatímco zbytek těla je uveden do tzv. útlumové polohy (Švestková & Pfeiffer, 2017).

Mezi další techniky využívané během cvičení patří tzv. „placing“ a „guiding“. Při „placingu“ je pohyb veden pasivně tak, aby pacient vnímal danou situaci a sledoval pohyb. Později se využívá „guiding“, při kterém je již pohyb aktivní, ale s dopomocí, aby byl pohyb pod kontrolou a zamezilo se případnému projevu patologických stereotypů (Dupalová, přednáška MKINT, 2021).

Terapie je prováděna v rámci funkční situace. Dítěti má být umožněno, aby mohlo novou senzomotorickou zkušenost prožít, a tím se jeho vývoj posune dál. Během terapie jsou využívány různé pomůcky, jako válce, labilní plochy, míče, vertikalizační stojany, ortézy či různé vložky nebo speciální obuv. Důraz je kladen především na týmovou práci, aby uprostřed týmu bylo dítě a jeho rodina, a fungovala spolupráce mezi dítětem, jeho rodinou, terapeutem a celým interdisciplinárním týmem. Základem konceptu je i výcvik rodičů a pečovatelů, kteří se aktivně podílí na terapii. Učí se polohování, využití „handlingu“ i správnou manipulaci během aktivit běžného dne (Schönová, 2009).

### **7.3 Vojtova metoda a NDT**

Vojtova metoda a NDT jsou velice často využívané a uznávané jako metody terapie infantilní posturální asymetrie, tedy i predilekce. Jejich účinek zkoumala randomizovaná kontrolovaná studie, kterou vypracovali Jung et al. (2017).

Ve studii byl porovnáván účinek Vojtovy metody oproti NDT u kojenců s posturální asymetrií. Z celkem 65 kojenců, ve věku od 6 do 8 týdnů, byla u 37 zjištěna asymetrie. Tito kojenci byli rozděleni do dvou skupin s 19 kojenci pro Vojtovu metodu a 18 pro NDT. K hodnocení a dokumentaci bylo využito standardizované videodokumentace a škály, hodnotící rotaci hlavy a konvexitu trupu, podle Philippi et al. (2006) (Jung et al., 2017).

Studie byla prováděna v letech 2008 až 2012 v Centru vývojové neurologie ve Frankfurtu, v Německu. Kojenci obou skupin byly ošetřováni po dobu 45 minut, dvakrát týdně, po dobu 8

týdnů, v Centru vývojové neurologie ve Frankfurtu, zkušenými a certifikovanými fyzioterapeuty. Rodiče dětí byli poučeni, jak se svými dětmi manipulovat. Domácí terapeutická jednotka byla stanovena na 20 minut čtyřikrát denně. Ve skupině Vojtovy metody bylo využito vzorů reflexního plazení i reflexního otáčení, dle stavu a věku dítěte. Ve skupině NDT byl kojenci přidělen program s cílem omezit stranovou preferenci, naopak podpořit svaly na straně opomíjené. Rodiče byli poučeni, jak dítě masírovat a speciálně polohovat, i během spánku. Během dne měli navýšit dobu, kterou dítě stráví na břiše, na 4x 5 minut. Dále terapie dle NDT zahrnovala poučení o manipulaci dle Bobath konceptu během běžných denních aktivit (Jung et al., 2017).

Během osmitýdenní léčby buď Vojtovou terapií nebo NDT bylo dosaženo průměrné čtyřbodové redukce posturální asymetrie. Průměrný rozdíl (pre-post) mezi oběma skupinami byl -2,96 bodu což je statisticky významné zlepšení ve prospěch Vojtovy terapie. Ve skupině s Vojtovou metodou skóre asymetrie kleslo z 18,47 bodu (SD 1,72) na 10,72 bodu (SD 2,77) a ve skupině NDT z 18,35 bodu (SD 2,06) na 13,56 bodů (SD 3,53). Výsledky studie ukazují, že compliance terapie byla srovnatelná u NDT a Vojtovy terapie; celkový efekt byl však větší u skupiny Vojtovy terapie (Jung et al., 2017).

#### **7.4 Polohování, manipulace s dítětem**

V Nizozemsku je většina kojenců (95 %) v rámci péče preventivně sledována pro výskyt polohové preference či dokonce deformace lebky. A pokud rodičovské poradenství na klinikách není dostačující pro prevenci anebo nevede ke zlepšení stavu, je dítě odesíláno k dětskému fyzioterapeutovi na rehabilitaci, v období mezi 2. – 4. měsícem věku. Program fyzioterapie spočíval v polohování, manipulaci, ale také v činnostech a cvičení za účelem aktivace opomíjené strany, a tedy v opačném směru, než byla predilekce. Rodiče byli poučeni, jak začlenit program do každodenních činností, jako kojení, přebalování, oblékání, krmení, spánek atd. Cílem terapie bylo dosažení plného aktivního rozsahu v krční páteři a dosažení symetrického psychomotorického vývoje. Rodičům bylo doporučeno časté a intenzivní polohování dítěte na břicho (van Wijk et al., 2014).

#### **7.5 Osteopatická léčba a manuální terapie**

Terapeutická účinnost osteopatické léčby, která je využívána především v zahraničí, ale i v naší zemi se můžeme setkat s touto metodou, byla posuzována ve studii Philippi, Faldum, Schleupen et al. (2006), kteří tvrdí, že osteopatie je méně invazivní než jiné intervence, je bezpečná a prováděna terapeutem, nezávisle na rodičích.



Charakteristickým znakem této formy terapie jsou jemné manipulační palpační techniky, které jsou individuálně přizpůsobeny kvalitě tkáně. Tato manipulace udržuje a obnovuje cirkulaci tělesných tekutin. Manipulace je zvenčí téměř neviditelná (Philippi, Faldum, Schleupen et al., 2006).

V uvedené studii Philippi, Faldum, Schleupen et al. (2006) posuzovali osteopatickou léčbu s falešnou terapií. Výsledkem po období 4 týdnů, kdy probíhala léčba, bylo, že u 16 dětí s falešnou terapií došlo u 5 ke zlepšení, u 8 kojenců se stav nezměnil a u 3 kojenců se stav zhoršil. U skupiny 16 dětí, kterým byla poskytnuta osteopatická léčba, došlo ke zlepšení u 13 kojenců a u 3 kojenců nedošlo ke změně stavu. Tím byla ve studii Philippi, Faldum, Schleupen et al. (2006) vyhodnocena osteopatická léčba jako účinná.

Účinnost manuální terapie na aktivní rozsah pohybu krční páteře a psychomotorický vývoj u jedinců s plagiocefalií zkoumali Pastor-Pons, Hidalgo-García et al. (2021). V práci byl změřen aktivní rozsah pohybu krční páteře a posouzen psychomotorický vývoj pomocí AIMS. Následně skupina, které byla poskytnuta manuální terapie absolvovala 10 sezení během kterých probíhala terapie a edukace. Manuální terapie byla zaměřena na oblast horní krční páteře – mobilizace AO skloubení a atlantoaxiálního skloubení. V rámci edukace byly pečující osobě vysvětleny aktivity pro stimulaci psychomotorického vývoje a snížení polohové preference. Kontrolní skupina podstoupila pouze tuto edukaci pečovateli.

Terapeutická technika manuální terapie, použitá ve studii spočívá v umístění hlavičky dítěte do obou rukou terapeuta, kdy čtvrtý a pátý prst je umístěn na kondylární oblasti týlní kosti, třetí prst na kloubní výběžky axisu, druhý prsty na kloubní výběžky obratlů pod axisem a palce jsou umístěny na přední straně příčných výběžků atlasu. Na atlas je tak kladen mírný tlak dorzálním směrem. Terapeut navíc využívá myofasiálních technik a jemné trakce (Pastor-Pons, Hidalgo-García et al., 2021).

Výsledkem studie je větší zvýšení aktivního rozsahu pohybu v krční páteři u skupiny, již byla poskytována manuální terapie. A u obou skupin bylo zaznamenáno zlepšení v psychomotorickém vývoji (Pastor-Pons, Hidalgo-García et al., 2021).

## 8 PRAKTICKÁ ČÁST

V této části je práce je popsána kazuistika pacientky ve věku 4,5 měsíců, u které byla zjištěna levostranná predilekce a levostranná plagiocefalie.

### 8.1 Kazuistika

Vyšetření bylo provedeno ve spolupráci s fyzioterapeutkou RL-Corpus s.r.o. v Olomouci a s vedoucí práce Mgr. Markétou Procházkovou, Ph.D. Všechny fotky v praktické části práce byly pořízeny se souhlasem rodičů (Informovaný souhlas Příloha 1).

#### Základní informace:

Pacient: M. F.

Pohlaví: ženské

Věk: 4,5 měsíce

Dg: R 62.8 Jiný nedostatek předpokládaného normálního fyziologického vývoje

Datum vyšetření: 31. 3. 2022

#### Relevantní anamnéza:

##### **OA:**

Dítě z I. gravidity. Těhotenství bez komplikací. Porod 40 + 4 týdne gravidity, spontánní, záhlavím napřed, bez komplikací. Poporodní adaptace bez obtíží. Porodní hmotnost 3340 g, porodní délka 47 cm. Apgar skóre 10–10–10. Kyčelní klouby bpn.

Pacientka kojena do 2. měsíce věku, následně odmítala kojení, matka měla nedostatek mléka, přikrmována. Bolesti břicha a plynatost dříve, nyní již v pořádku.

##### **NO:**

Pacientka odeslána pediatrem ve věku 3 měsíců na rehabilitaci z důvodu plagiocefalie vlevo, predilekčního držení hlavy vlevo a opožděného psychomotorického vývoje.

Při vstupu do rehabilitace provedeno vyšetření hlavových kloubů: C0/1 do anteflexe volně, joint-play ve smyslu lateroflexe – blokáda vpravo. Blokáda C1/2 do lateroflexe vpravo.

K léčbě dítěte použita Vojtova reflexní lokomoce, která je vedena ve vztahu k diagnóze periferního charakteru, měkké techniky na oblast krku a šíje, šetrná mobilizace Cp. Dále doporučen handling při manipulaci s dítětem.

**Aspekce:**

U pacientky je viditelná plagiocefalie s oploštěním záhlaví vlevo. Postavení uší je asymetrické. Na krku je viditelné zarudnutí kůže, více vpravo a ve střední části. Zarudnutí v oblasti axil bilaterálně. Diastáza břišní.

**Palpace:**

Svalový hypertonus m. sternocleidomastoideus vpravo, mm. scaleni vpravo.

Svalový hypertonus extenzorů v oblasti Cp vlevo.

Zkrácené mm.scaleni (tzv. „scalenová jáma“).

Vážne posunlivost klavipektorální fascie vpravo.

**Vyšetření pasivního rozsahu pohybu Cp:**

Flexe volná, v plném rozsahu pohybu.

Extenze volná, v plném rozsahu pohybu.

Lateroflexe a rotace doprava omezena v terminálním rozsahu pohybu.

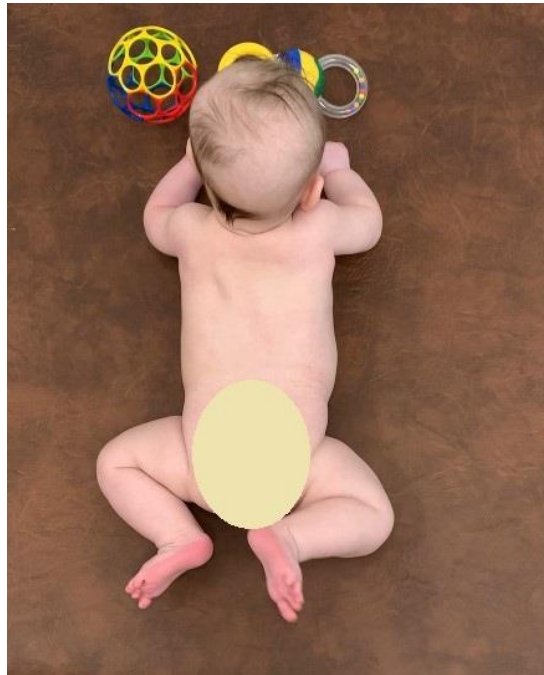Lateroflexe a rotace doleva volná v plném rozsahu pohybu.

**Vyšetření spontánní motoriky:****Poloha na břiše:**

Pacientka je v poloze na břiše schopna symetrické opory o horní končetiny – pravé rameno je taženo kraniálně, dolní úhel pravé lopatky je tažen laterálně (Obrázek 2). Rotace hlavy doleva volně v plném rozsahu pohybu, doprava omezena v terminální fázi rozsahu pohybu. Na akru pravé horní končetiny častěji přetrvává pěst, akrum levé horní končetiny volně. Snaha o uchopení hračky (Obrázek 3). Prominence (bulging) břicha laterálně vpravo. Ventrální postavení pánve. DKK volně za tělem.

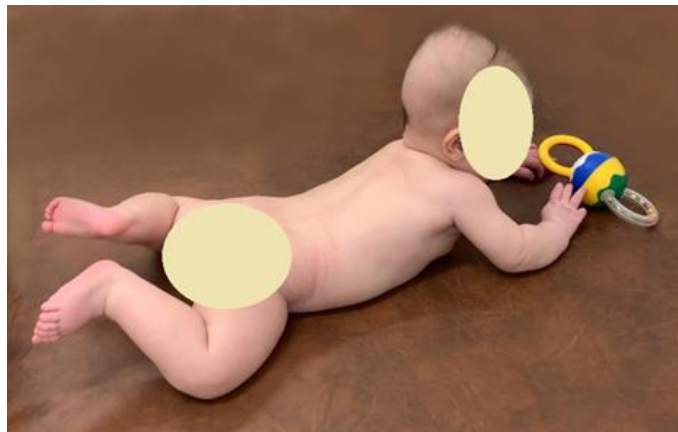Obrázek 2

*Poloha na břiše s oporou o lokty*



Obrázek 3

*Pozice na břiše s oporou o lokty*

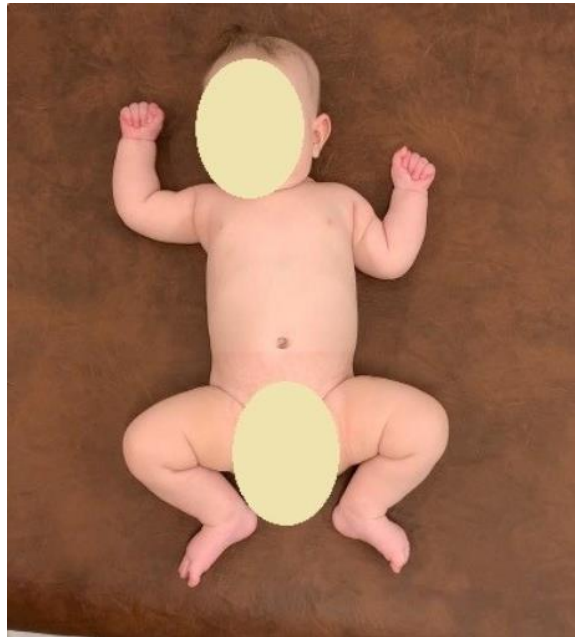

**Poloha na zádech:**

V poloze na zádech je postavení horních končetin asymetrické – PHK v abdukci a zevní rotaci v ramenním kloubu, LHK v addukci a zevní rotaci v ramenním kloubu (Obrázek 4). Ruce jsou většinu času sevřeny v pěst. Držení dolních končetin je převážně ve flexi a abdukci v kyčelních kloubech, flexi v kolenních kloubech (Obrázek 4). Pacientka je schopná antigravitačního držení DKK nad podložkou a předvést kontakt noha-noha adekvátně kalendářnímu věku (Obrázek 5).

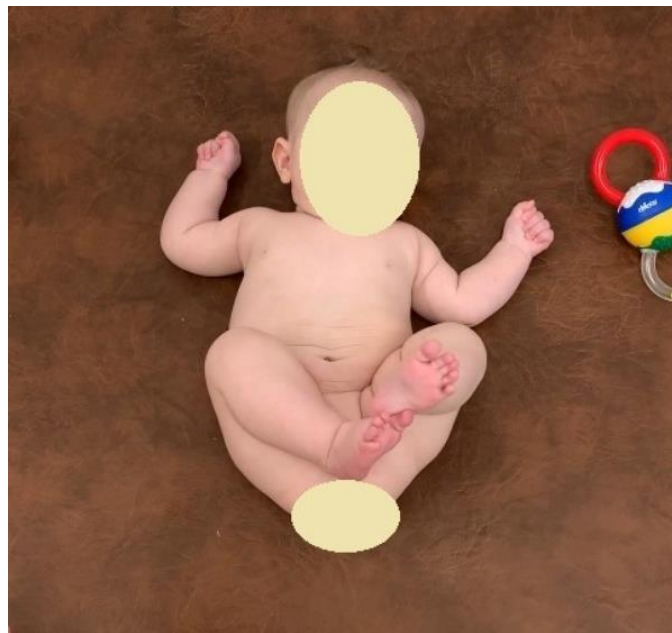Obrázek 4

*Poloha na zádech*



Obrázek 5

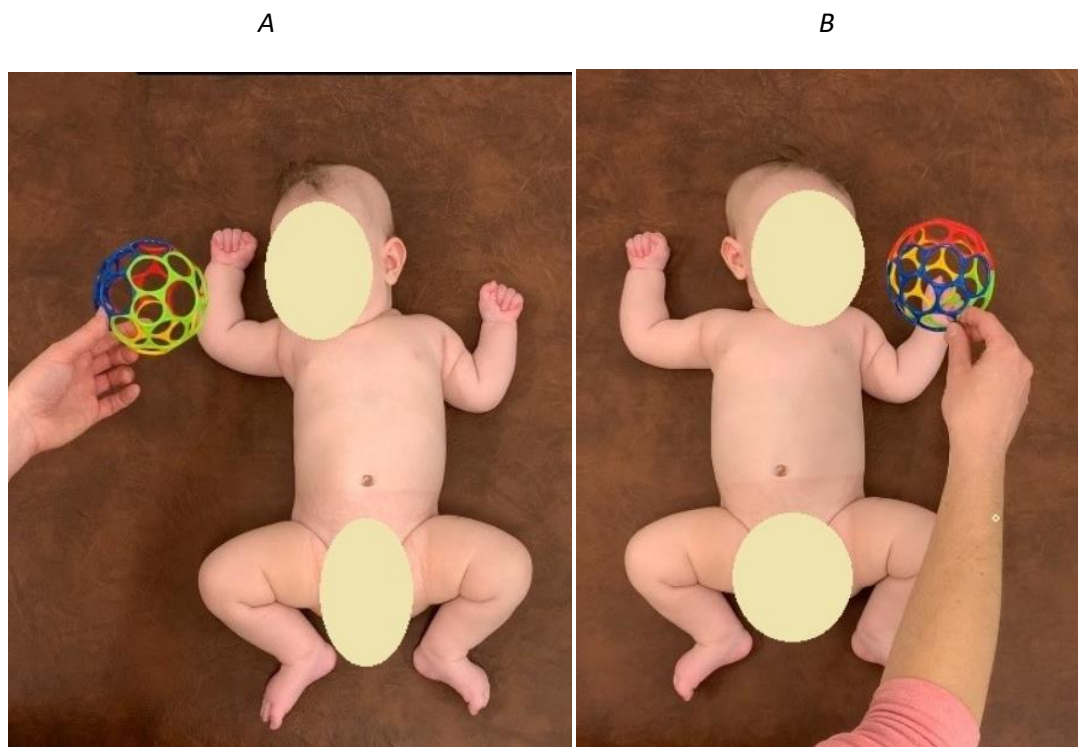
*Poloha na zádech, kontakt noha-noha*



Při rotaci hlavy doprava dojde k úklonu hlavy vpravo, konvexitě trupu vlevo (Obrázek 6A). Při rotaci hlavy do levé strany hlava držena v ose, trup konvexní doprava (Obrázek 6B).

Obrázek 6

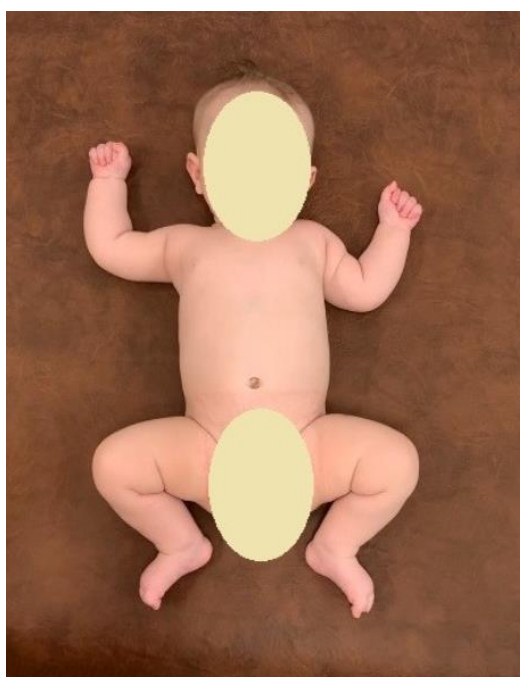*Postavení trupu dítěte při rotaci hlavy doprava/doleva za hračkou*



Při kontaktu ze středu hlava i trup drženy v ose (Obrázek 7). Osa ramen a osa pánve je rovnoběžná.

Obrázek 7

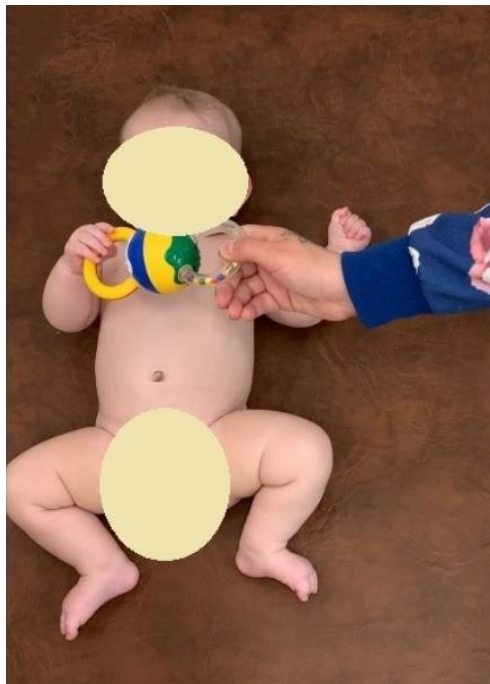*Poloha na zádech při kontaktu ze středu*



Pacientka je schopna cíleného úchopu pravou HK, je schopna ji nasměřovat směrem k ústům (Obrázek 8) – souhra ruka-oko-ústa. Úchop levou HK při vyšetření nevidíme, avšak dle slov rodičů v domácím prostředí chytá nabízené hračky do obou rukou. Úchop přes střed nevidíme.

Obrázek 8

*Úchop nabízené hračky do pravé ruky*



Motorická zralost kvantitativně odpovídá kalendářnímu věku (4,5m), kvalitativně je patrná porucha osy trupu.

**Hlavní problém:** Udržení osy trupu v souvislosti s rotací hlavy.

**Terapeutická rozvaha:** Cílem terapie je zařazení diagonálních řetězců m. serratus anterior – m. obliquus externus abdominis – m. obliquus internus abdominis bilaterálně. Toto diagonální propojení lopatek a pánve je pro dítě důležité v rámci posturální dovednosti ve věku 4,5 měsíce, která patří jak k fázické, tak opěrné funkci lopatky. V tomto věku vzniká nová posturální situace, a to je řízení pánve.

**Krátkodobý rehabilitační plán:**

Cílem terapie je úchop přes střed v opačném kvadrantu v poloze na zádech, úchop v poloze na břiše.

V době vyšetření ošetřující fyzioterapeut zvolil program Vojtovy metody. Model reflexní plazení se zajištěnou čelistní dolní končetinou – v této poloze je hlavní problém cíleně vřazen přes oporu o čelistní HK a řízením čelistní DK. Dále model reflexní otáčení 4b fázi – kde hlavní problém byl vřazen v poloze na boku přes oporu o laterální epikondyl femuru. Domácí rehabilitační program Vojtovy metody zajištěn oběma rodiči, častěji matkou.

**Dlouhodobý rehabilitační plán:**

Pokračování dalšího motorického vývoje se zajištěním osy trupu.



## 9 DISKUSE

Predilekce hlavy je patologií, která i přes to, že o ní stále nemáme příliš mnoho informací, je stále častější komplikace fyziologického vývoje kojenců. Podle údajů z jednotlivých studií, uvedených v práci, by se dalo říci, že prevalence predilekce vzrostla v posledních 20 letech o přibližně 10 %. Přičemž nejnovější práce Jung et al. (2017) odhaduje výskyt posturální asymetrie na 15 – 25 %. Jelikož predilekce nemusí být u kojence vždy odhalena, je o to těžší určit výsledné procento výskytu.

Další odlišností je názvosloví. Zatímco v České republice jasně mluvíme o predilekci hlavy, v zahraničí můžeme problematiku nalézt pod názvy jako polohová preference či asymetrie (Nuysink et al., 2008). A práce Jung et al. (2017) mluví o idiopatické infantilní posturální asymetrii.

Je možná souvislost mezi polohovou preferencí, psychomotorickým vývojem, polohou, v jaké dítě spí a vznikem plagiocefalie (van Vlimmeren et al., 2004). Mnoho autorů se zmiňuje v souvislosti se vznikem posturální asymetrie a plagiocefalie o kampani „Back to Sleep“, jež byla spuštěna za účelem prevence syndromu náhlého úmrtí kojence. Četnost incidentů v souvislosti s tímto syndromem se od té doby snížila, ale vedlejším efektem této kampaně byl nárůst počtů případů PP (Jung et al., 2017). Dalšími faktory, které mají vliv na rozvoj posturální asymetrie jsou již nitroděložní uložení plodu, porodnická intervence, nedonošenost a další (Pastor-Pons, Lucha-López et al., 2021). Predilekci hlavy u předčasně narozených dětí se zabývala práce Dunsirn et al. (2016) a Nuysink et al. (2012), kdy obě tyto práce se shodují na tom, že největší vliv má pečovatelská služba, která je kojenci poskytována na jednotce intenzivní péče. U předčasně narozených kojenců Nuysink et al. (2012) navíc ještě zmiňuje vliv gravitace, která na nedonošené děti působí dříve než na děti narozené v termínu.

Faktorem, který je v souvislosti s predilekci málo prozkoumán, jsou funkční poruchy kloubů páteře. Těmi se sice zabýval již Lewit (2003), kdy se zmiňuje o souvislosti mezi sakroiliakálním posunem a blokádou kraniocervikálního skloubení, nejčastěji v segmentu okciput-atlas. Přičemž popisuje v souvislosti s funkční poruchou AO skloubení i další obtíže (Lewit, 2003). Funkční kloubní poruchy v oblasti horní krční páteře a vliv omezeného aktivního pohybu do rotace v krční páteři na vznik plagiocefalie zkoumaly studie Pastor-Pons, Lucha-López et al. (2021) a Pastor-pons, Hidalgo-García et al. (2021). Jelikož polohová plagiocefalie je následkem predilekce, jsou tyto studie uvedeny i v etiologii predilekce. Výsledkem obou studií byla jasná souvislost mezi polohovou predilekci a omezeným aktivním rozsahem pohybu do rotace v horní krční páteři.

Velice závažným etiologickým faktorem, na který by se měl nejen fyzioterapeut zaměřit, je manipulace rodičů a jiných pečujících osob s kojencem. Podstatný vliv na psychomotorický vývoj dítěte má frekvence pokládání dítěte do polohy na břicho během dne, i to, jak dlouho je dítě v této pozici, a zda je v ní stimulováno k aktivitě. Dále také, jak je s dítětem manipulováno během běžných denních aktivit, jakým způsobem je nošeno. Velkým problémem je i předčasné posazování. Ke všem těmto nevhodným úkonům ze strany pečující osoby se mohou přidat i různé „pomůcky“, které rodiče využívají, v nich je dítě buď nastaveno do nevhodné polohy, nebo není poskytnuta dostatečná opora pro jeho páteř či zatěžují pohybový aparát kojence (Falta, 2014). Jakožto budoucí fyzioterapeut vidím velký problém v tom, že obchodní řetězce, sociální média, ale i trendy společnosti, vyvíjí na rodiče obrovský tlak. Pokud se navíc jedná o prvorozené dítě, problémem může být i nedostatek zkušeností, i z těchto důvodů je pak dítě „vystavováno“ těmto „pomůckám“ a módním trendům. Další problém vidím v nízké informovanosti, ať už o úskalích těchto „pomůcek“, ale především o problematice psychomotorického vývoje.

Přestože je predilekce hlavy někdy považována za benigní patologii, která může sama vymizet, je podkladem mnoha závažných následků (Nuysink et al., 2011). Patří sem dislokace kyčelního kloubu, zkrácení m. sternocleidomastoideus, strabismus a deformační polohová plagiocéfalie (Jung et al., 2017). Philippi, Faldum, Jung, Bergmann et al. (2006) navíc uvádějí dále posun temporomandibulárního skloubení, posun týlních kondylů s AO posunem, na což se váže skolióza páteře.

Plagiocéfalie, častý následek predilekčního držení, konkrétně polohová plagiocéfalie, je jednou z nejčastějších deformit v kojeneckém věku (Palaščíková Špringrová, 2017). V hodnotách prevalence je velké rozpětí, které je způsobeno nehomogenitou v diagnostice a věkovém rozpětí (Pastor-Pons, Lucha-López et al., 2021). Stejně jako u predilekce hlavy, je u PP diskutován vliv funkční poruchy v kraniocervikálním skloubení. Je otázkou, zda je funkční kloubní porucha způsobená zvýšenou aktivitou svalů, nebo naopak vlivem změněné biomechaniky kloubu dochází ke zvýšenému svalovému napětí. Fludder a Keil (2021) uvádí, že není až tak důležité, který názor je správný, protože obě tyto varianty mohou vést k funkčním změnám muskuloskeletálního systému krční páteře, a tím vést k PP.

Podstatně zajímavějším poznatkem v této souvislosti je vysoká hustota receptorů v subokcipitální oblasti, kdy aferentace z mechanoreceptorů řídí vnímání polohy hlavy. Pokud je aferentace nějak změněna, může vést k preferenci polohy hlavy, a tím z dlouhodobého hlediska k PP (Fludder & Keil, 2021).

Za zmínku určitě stojí i souvislost mezi predilekcí a vývojovou dysplazií kyčelního kloubu. Nuysink et al. (2008) uvádí jako významnou komorbiditu vývojové dysplazie kyčle svalovou

torticollis, v menší míře pak posturální torticollis a skoliózu, přičemž sem můžeme zařadit i predilekci. A studie Valkama et al. (2019) již prokázala spojitost mezi vývojovými problémy kyčelního kloubu a vznikem predilekčního držení, jež může vést k plagiocefalii.

Součástí diagnostiky predilekce hlavy je standardní odběr anamnézy, kdy by se vyšetřující osoba měla zaměřit na případné souvislosti se vznikem poruchy z období gravidity a porodu. Informuje se o dosavadním vývoji, chování, onemocnění a dalších podstatných informacích o dítěti. Aspekce je další důležitou součástí vyšetření fyzioterapeutem, při kterém jsou hodnoceny kontury svalů, stav břišní stěny, kožní řasy, rýhy ve svalech či opruzeniny. Aspekční nález je ověřen i palpačně. Hodnotí se i zda se vyskytují zkrácené svaly (Skaličková-Kováčiková & Procházková, 2019). U PP se kromě těchto vyšetření provádí kranio-metrické vyšetření, fotoanalýza, zhotovuje se sádrový odlitek nebo se provádí trojrozměrné skenování (Looman & Flannery, 2012).

Důležitou součástí hodnocení predilekce by mělo být i vyšetření rozsahu pohybu (van Vlimmeren et al., 2004).

Tímto se zabývala práce Philippi, Faldum, Jung, Beergmann et al. (2006), kdy za pomoci videodokumentace byla posuzována nejen cervikální rotace, ale i míra konvexity trupu, v poloze vleže na břiše i vleže na zádech. Pro možnost bodového ohodnocení je využita vypracovaná škála z této práce, která má vždy po šesti bodech pro každou polohu a hodnocený znak. Celkové skóre je tak v rozpětí od 4 bodů, kdy se nevyskytuje ani deficit cervikální rotace ani konvexita trupu, po 24 bodů, což je nejzávažnější deficit v těchto dvou ohledech. Tato škála byla dále použita v několika dalších studiích pro hodnocení posturální asymetrie.

Díky vlivu Vojtovy metody je dále u dítěte hodnocena spontánní motorika a v ní se vyskytující případné odchylky. Také se hodnotí reflexy a polohové reakce. Vyšetření reflexů a polohových reakcí není v kompetenci fyzioterapeuta, ale jejich znalost je pro praxi velmi důležitá (Skaličková-Kováčiková, 2017).

Součástí práce je diagnostický vývojový diagram, který je součástí práce van Vlimmeren et al. (2004). Jedná se o algoritmus, který má usnadnit diferenciatní diagnostiku u dětí s nějakým druhem asymetrie, a napomoci k indikaci adekvátní terapie.

K hodnocení vývoje hrubé motoriky je vypracována škála Alberta Infant Motor Scale, která je jednoduchá. Umožňuje hodnocení hrubé motoriky v rané fázi života dítěte, tím stanovit včasnou intervenci a sledovat vliv léčebného programu (Kepenek-Varol et al., 2020).

V terapii predilekce pozorují rozdíly ve volbě terapie, kdy v České republice, ale také v Německu či Polsku, je primárně indikována Vojtova metoda, případně NDT. Zatímco v práci van Wijk et al. (2014) je popsán program, jež je využíván v Nizozemí, a spočívá hlavně v polohování a nácviku správné manipulace s dítětem během denních aktivit. Dále je účelně

aktivována opomíjená strana. Rodičům je taktéž doporučeno intenzivní ukládání dítěte do polohy vleže na břiše. Cílem tohoto programu je práce na rozsahu pohybu v krční páteři a dosažení fyziologického a symetrického motorického vývoje.

Další využívanou terapeutickou metodou je osteopatická léčba, jejíž součástí jsou jemné manipulační palpační techniky, které ovlivňují měkké tkáně. Účinnost této léčby byla posouzena v souvislosti s posturální asymetrií v práci Philippi, Faldum, Schleupen et al. (2006), kdy byla porovnávána s falešnou terapií. Autoři uvádí, že je tato technika navenek prakticky „neviditelná“, takže pečující osoba, jež byla přítomna terapii, nemohla určit v které skupině je ošetřované dítě. Výsledkem bylo vyšší zlepšení u kojenců, jimž byla poskytnuta osteopatická léčba. Tím byla touto studií osteopatická léčba vyhodnocena jako účinná.

Podobnou technikou jako je osteopatická léčba je manuální terapie, která má ovlivnit aktivní rozsah pohybu v krční páteři a psychomotorický vývoj. Účinek této metody byl zkoumán v práci Pastor-Pons, Hidalgo-García et al. (2021) u jedinců s plagiocefalií. Výsledkem studie bylo větší zvýšení aktivního rozsahu pohybu v krční páteři u skupiny, již byla poskytnuta manuální terapie, než u kontrolní skupiny, která podstoupila pouze edukační program.

Vojtova metoda nezahrnuje pouze diagnostiku, ale především je to terapeutická metoda, která pracuje s motorickou schopností uloženou v CNS (Vojta & Peters, 2010). Za velkou výhodou lze považovat fakt, že se jedná o metodu reflexní, není nutná spolupráce pacienta, tudíž je naprosto ideální pro terapii u kojenců a batolat. Při terapii predilekce se využívá model reflexního plazení a reflexního otáčení, v pozdějším věku dítěte i 1. pozice, vždy v závislosti na stavu pacienta a na určeném hlavním cíli rehabilitace. Základem úspěchu terapie touto metodou je aktivní zapojení rodiče či jiné pečující osoby, která bude svědomitě s dítětem cvičit. Fyzioterapeut by měl být pouze v roli partnera a poradce, a rodiče především edukovat, jak s dítětem cvičit.

Druhou metodou, která je u nás v terapii predilekce využívána je NDT, též nazývaná Bobath koncept. Hlavními principy tohoto konceptu jsou vzájemná spolupráce mezi pečujícími osobami, terapeutem a dalšími odbornostmi, a to, že se jedná o 24hodinový koncept. Metoda obsahuje několik technik, jež slouží k facilitaci dané části těla, kterou potřebujeme aktivovat, a také k inhibici patologických pohybů a reflexů, jež blokují fyziologickou motoriku (Švestková & Pfeiffer, 2017).

Randomizovaná kontrolovaná studie Jung et al. (2017) porovnávala účinek terapie Vojtovou metodou a metodou NDT. Výsledkem studie bylo, že celkový efekt terapie byl větší u skupiny s Vojtovou terapií, avšak compliance terapií byla srovnatelná (Jung et al., 2017). Nedá se přesně říct, která z těchto dvou metod je tedy lepší. Z mého pohledu je ideální využití obou metod, minimálně v pozdějším stádiu terapie. Zpočátku je dle mého názoru vhodnější využít

Vojtovu metodu, a postupně do terapie a života dítěte a rodičů zařazovat i prvky Bobath konceptu.

V terapii PP je odlišnost od predilekce hlavně ve využívání kranio remodelační ortézy, která se zhotovuje na míru dítěti. Její užívání je pro dítě náročné, i z toho důvodu, že je nutné ji nosit 23 hodin denně (Looman & Flannery, 2012). Z mého pohledu je však důležité, aby byla terapie zaměřena na příčinu patologie. Proto by dle mého názoru měla i případná terapie kranio remodelační ortézou být vždy doplněna vhodným cvičením a edukací rodičů.

Pro skutečnost, že se jedná o stále častěji se vyskytující patologii, se domnívám, že tímto tématem je potřeba nadále se zabývat. Především terapií a včasnou diagnostikou. Vhodné by bylo jistě i zpracování metodiky, kterou by se terapeuti mohli řídit ve volbě druhu a postupu terapie. Tato práce tak může být podkladem pro další zpracování například v diplomové práci.

## 10 ZÁVĚR

Predilekce hlavy je častou komplikací ve vývoji dítěte a může mít následky, které si jedinec ponese po zbytek života. Postihuje dítě především v jeho motorickém vývoji, ale je důležité neopomenout, že následky se mohou projevit i v senzorycké oblasti či psychosociální. Nemalý vliv má patologie i na rodinu dítěte, na kterou jsou kladeny velké nároky a zodpovědnost, a musí se vypořádat i s případnými následky.

Predilekci nemusí být vždy jednoduché odhalit v jejím počátku, kdy by bylo nejideálnější zahájit terapii. Pokud rodič nenabude podezření, že se jeho dítě nevyvíjí tak, jak by mělo, je odhalení odchylky ve vývoji na pediatrovi. V případě, že se tak stane, odesílá dítě s rodičem na vyšetření k dětskému neurologovi. Ten na základě neurologického nálezu indikuje zhodnocení rehabilitačním lékařem, který podle výsledků vyšetření předepisuje zahájení rehabilitační léčby. Tento proces, i přes to, že je důležitý, trvá často velmi dlouho. Zameškává se tak ideální doba na zahájení terapie, kdy je odchylka ve vývoji ještě snadno ovlivnitelná. Určitě je lepší variantou, pokud pediatr odešle kojence k rehabilitačnímu lékaři ihned, aby mohla být případná rehabilitace zahájena co nejdříve (Falta, 2014).

V České republice a několika dalších zemích střední Evropy, jako Německo či Polsko, je u kojenců s predilekcí či již rozvinutou PP nejčastěji indikována terapie Vojtovou metodou. Úkolem terapeuta je seznámení se s problematikou diagnózy, na základě vyšetření stanovit hlavní nedostatky v motorickém vývoji, a následně stanovit cíl terapie. Na základě toho je vytvořen terapeutický plán, který je individuální a mění se v průběhu vývoje dítěte. Fyzioterapeut je v tomto případě v roli trenéra, který učí matku či jinou pečující osobu, jak zvládnout techniku, podává potřebné informace a učí rodiče, jak správně vést domácí terapii. Hlavní léčebný účinek je v pravidelnosti, proto je dodržování stanovených cvičebních programů v domácím prostředí klíčové.

Kromě Vojtovy metody je v naší zemi využívána i metoda manželů Bobathových. Prvky cvičení z této metody jsou využívány i v zahraničí. Terapie v jiných zemích, hlavně mimo střední Evropu je ovšem cílena především na polohování, osteopatickou léčbu a manuální terapii. Osteopatická léčba a manuální terapie pracují s měkkými tkáněmi krku. Účinek těchto metod by rozhodně neměl být opomíjen. Podle účinků i komplexnosti se jako ideální zdá kombinace manuální terapie a Vojtovy metody v terapii dítěte s predilekcí.

S ohledem na prevalenci predilekce hlavy je pozoruhodné, že existuje stále nízký počet studií, které se zabývají touto problematikou. Především je málo studií, které hodnotí účinky jednotlivých metod, využívaných v terapii predilekce. Kvůli této skutečnosti nebylo možné porovnávat všechny uvedené metody terapie mezi sebou z hlediska jejich účinku.

Za nejlepší terapii by měla být považována prevence. Zde se vyskytuje velký prostor pro zlepšení povědomí rodičů o psychomotorickém vývoji jejich dítěte, jak odhalit případné odchylky, nebo jak aktivní stimulací dítěti pomoci ke správnému vývoji. Rozšířit by jistě zasloužili i vědomosti o správné manipulaci s dítětem a výběr správných pomůcek do domácnosti, které nebudou narušovat fyziologický vývoj jedince.

## 11 SOUHRN

Tato bakalářská práce se věnuje problematice vzniku predilekce hlavy, jejím možným následkům a vybraným druhům terapie. V úvodu teoretické části práce je pro ucelenost informací sepsán embryologický vývoj a anatomie krční páteře. Dále se práce zabývá popisem psychomotorického vývoje dítěte, protože jeho znalost je nezbytná pro správnou diagnostiku. Součástí jsou i informace o funkčních poruchách kloubů, protože mohou být jednou z příčin vzniku predilekce. Následuje shrnutí vybraných následků predilekce, jež jsou v souvislosti s ní uváděny nejčastěji. U polohové plagiocefalie, jakožto nejběžnějšího následku, ale i velice častého problému, se kterým se pediatr a dětský fyzioterapeut může setkat, je uvedena etiologie i možnosti terapie. V kapitole, která se věnuje diagnostice a vyšetření, je kromě diagnostiky, která vychází z Vojtovy metody, popsána i škála pro hodnocení hrubé motriky – Alberta Infant Motor Scale, škála pro hodnocení rozsahu pohybu v krční páteři a pro konvexitu trupu – The IPA measurement scale, a také je zde uveden Diagnostický vývojový diagram. V kapitole terapie jsou rozebrány metody, jež jsou užívány jak celosvětově, tak i u nás. Ke každé metodě je uvedena studie zabývající se jejím účinkem. V závěru práce je zpracována kazuistika pacientky s predilekcí hlavy a polohovou plagiocefalií, jejíž stav se postupně zlepšuje díky pravidelnému cvičení Vojtovy metody, doplněné manuální terapií a handlingem při manipulaci s dítětem.



## 12 SUMMARY

This Bachelor's thesis addresses the initiation of head predilection, its possible consequences, and selected types of therapy. To ensure consistency of information, the theoretical part provides an overview of the embryological development and anatomy of the cervical spine. Furthermore, it describes the child's psychomotor development, as its knowledge is essential for proper diagnosis. This part also provides information about functional disorders of the joints because they contribute to the initiation of predilection. It is followed by a summary of the most common consequences mentioned in connection with predilection. Aetiology as well as physiotherapy options are specified for the positional plagiocephaly as the most common consequence and a prevalent problem encountered by paediatricians and children's physiotherapists. In addition to diagnosis based on the Vojta Method, the chapter on the diagnosis and examinations also describes the Alberta Infant Motor Scale (AIMS) which assesses gross infant motor skills; the IPA measurement scale for the assessment of the cervical spine mobility spectrum and the convexity of the torso; and the diagnostic flowchart. The chapter on therapy analyses the methods used globally as well as in the Czech environment. Each method is supported by a study on its effects. The thesis is concluded with a case study of female patient with head predilection and positional plagiocephaly, whose condition is improving gradually thanks to regular exercises of the Vojta Method, with additional manual therapy and handling of the child.

## 13 REFERENČNÍ SEZNAM

Adib, O., Berthier, E., Loisel, D., & Aubé, Ch. (2016). Pediatric cervical spine in emergency: radiographic features of normal anatomy, variants and pitfalls. *Skeletal Radiology*, *45*, 1607–1617. doi: <https://doi.org/10.1007/s00256-016-2481-9>

Bláhová, K., Fencel, F., & Lebl, J. (2019). *Pediatrická propedeutika*. [3.vydání]. Praha: Galén.

Boere-Boonekamp, M. M., & van der Linden-Kuiper, L. T. (2001). Positional preference: prevalence in infants and follow-up after two years. *Pediatrics*, *107*(2), 339-343. doi: 10.1542/peds.107.2.339.

Cíbochová, R. (2004). Psychomotorický vývoj dítěte v prvním roce života. *Pediatric pro praxi*, *5*(6), 291-297.

Clark, Ch. R., Benzel, E. C., Currier, B. L., Dormans, J. P., & Dvořák, J. (2004). Anatomy, Physiology and Biomechanics. In Ch.R. Clark et al. (Eds.), *Cervical Spine: The Cervical Spine Research Society Editorial Committee*. (pp. 2-147) Philadelphia: Lippincott Williams & Wilkins.

Dunsirn, S., Smyser, C., Liao, S., Inder, T., & Pineda, R. (2016). Defining the nature and implications of head turn preference in the preterm infant. *Early human development*, *96*(5), 53–60. <https://doi.org/10.1016/j.earlhumdev.2016.02.002>

Dylevský, I. (2012). *Dětský pohybový systém*. Olomouc: Poznání.

El-Hawary, R., & Chukwunyerenna, C. (2014). Update on evaluation and treatment of scoliosis. *Pediatric Clinics of North America*, *61*(6), 1223-1241. doi: 10.1016/j.pcl.2014.08.007.

Ellwood, J., Ford, M., & Nicholson, A. (2017). The association between infantile postural asymmetry and unsettled behaviour in babies. *European journal of pediatrics*, *176*(12), 1645-1652. doi: 10.1007/s00431-017-2993-x.

Engel, R. & Bogduk, N. (1982). The menisci of the lumbar zygapophysial joints. *Journal of anatomy*, *135*, 795-809. PMID: 7183677

Falta, J. (2014). Spolupráce pediatra a rehabilitačního lékaře. *Pediatric pro praxi*, *15*(3), 152-156.

Fludder, C. J., & Keil, B. G. (2021). Deformational Plagiocephaly and Reduced Cervical Range of Motion: A Pediatric Case Series in a Chiropractic Clinic. *Alternative therapies in health and medicine*, *27*(6), 26-32.

Frömel, K. (2002). *Kompéndium psaní a publikování v kinantropologii*. Olomouc: Univerzita Palackého v Olomouci.

Jung, M. W., Landenberger, M., Jung, T., Lindenthal, T., & Philippi, H. (2017). Vojta therapy and neurodevelopmental treatment in children with infantile postural asymmetry: a

randomised controlled trial. *Journal of physical therapy science*, 29(2), 301-306. doi: 10.1589/jpts.29.301.

Kepenek-Varol, B., Hoşbay, Z., Varol, S., & Torun, E. (2020). Assessment of motor development using the Alberta Infant Motor Scale in full-term infants. *The Turkish journal of pediatrics*, 62(1), 94-102. doi: 10.24953/turkjped.2020.01.013.

Knutson, G. A., & Owens, E. F. (2003). Active and passive characteristics of muscle tone and their relationship to models of subluxation/joint dysfunction: Part II. *The Journal of the Canadian Chiropractic Association*, 47(4), 269–283.

Kobesová, A., & Kolář, P. (2013). Developmental kinesiology: Three levels of motor control in the assessment and treatment of the motor system. *Journal of bodywork & movement therapies*, 1-11.

Kolář, P., & Máček, M. (2015). *Základy klinické rehabilitace*. Praha: Galén.

Kolář, P. (2009). Neuromotorický vývoj a jeho vyšetření. In L. Houdek, *Rehabilitace v klinické praxi* (pp. 94-105). Praha: Galén.

Kolářová, J., & Hánová, P. (2007). Včasná diagnostika hybných poruch kojenců v prvním trimestru prvního roku života. *Pediatric pro praxi*, 8(5), 264-267.

Kunz, F., Schweitzer, T., Dörr, A., Waßmuth, N., Stellzig-Eisenhauer, A., Böhm, H., & Linz, C. (2020). Craniofacial growth in infants with deformational plagiocephaly: does prematurity affect the duration of head orthosis therapy and the extent of the reduction in asymmetry during treatment?. *Clinical oral investigations*, 24(9), 2991-2999. doi: 10.1007/s00784-019-03159-6.

Langová, M. (2020). Co je predilekce? *Rehabilitace Uhříněves*. Retrieved 2.4.2022 from the World Wide Web: <https://www.rehabilitace-uhrineves.cz/provozni-informace/clanky-pro-verejnost/predilekce>

Lewit, K. (2003) *Manipulační léčba*. [5.vydání]. Praha: Sdělovací technika, spol. s.r.o.

Looman, W. S., & Flannery, A.B. (2012). Evidence-based care of the child with deformational plagiocephaly, Part I: assessment and diagnosis. *Journal of Pediatric Health Care*, 26(4), 242-250. doi: 10.1016/j.pedhc.2011.10.003.

Lustrin, E. S., Karakas, S. P., Ortiz, A. O., Cinnamon, J., Castillo, M., Vaheesan, K., Brown, J. H., Diamond, A.S., Black, K., & Singh, S. (2003). Pediatric cervical spine: normal anatomy, variants, and trauma. *Radiographics*, 23(3), 539-560. doi: 10.1148/rg.233025121

Malínský, J., & Lichnovský, V. (2015). *Přehled embryologie člověka v obrazech* [5.vydání]. Olomouc: Univerzita Palackého v Olomouci Lékařská fakulta.

Muchová, M. (2009). Diferenciální diagnostika abnormálního držení hlavy v dětském věku. *Neurologia pre prax*, 10(1), 39-43.

Murgia, M., Venditto, T., Paoloni, M., Hodo, B., Alcuri, R., Bernetti, A., Santilli, V., & Mangone, M. (2016). Assessing the Cervical Range of Motion in Infants With Positional Plagiocephaly. *The Journal of Craniofacial Surgery*, 27(4), 1060-1064. doi: 10.1097/SCS.0000000000002644.

Nabizadeh, N., & Dimar J. R. (2022). Congenital spine deformities: timing of insult during development of the spine in utero. *Spine Deformities*, 10(1), 31-44. doi: 10.1007/s43390-021-00395-3.

Nuysink, J., van Haastert, I. C., Eijsermans, M. J., Koopman-Esseboom, C., van der Net, J., de Vries, L. S., & Helders, P. J. M. (2012). Prevalence and predictors of idiopathic asymmetry in infants born preterm. *Early Human Development*, 88(6), 387-392. doi: 10.1016/j.earlhumdev.2011.10.001.

Nuysink, J., van Haastert, I. C., Takken, T., & Helders, P. J. (2008). Symptomatic asymmetry in the first six months of life: differential diagnosis. *European journal of pediatrics*, 167(6), 613-619. doi: 10.1007/s00431-008-0686-1.

Nuysink, J., van Haastert, I. C., Takken, T., & Helders, P. J. (2011). Symptomatic asymmetry in very young infants: a Delphi study on the development of a screening instrument. *Physiotherapy theory and practice*, 27(3), 194-212 doi: 10.3109/09593985.2010.487146.

Offiah, C. E., & Day, E. (2017). The craniocervical junction: embryology, anatomy, biomechanics and imaging in blunt trauma. *Insights Imaging*, 8(1), 29-47. doi: 10.1007/s13244-016-0530-5.

Palaščáková Špringrová, I., & Simperová, A. (2015). *Akrální vzpěrná cvičení pro napřímená záda u kojenců a dětí: průvodce cvičením ACT*. Čelákovice: ACT centrum s.r.o.

Palaščáková Špringrová, I. (2017). Nesynotická plagiocéfalie a asymetrický vývoj u rizikových novorozenců. *Vox pediatrice*, 17(4), 22-24.

Pastor-Pons, I., Hidalgo-García, C., Lucha-López, M. O., Barrau-Lalmolda, M., Rodes-Pastor, I., Rodríguez-Fernández, Á. L., & Tricás-Moreno, J. M. (2021). Effectiveness of pediatric integrative manual therapy in cervical movement limitation in infants with positional plagiocephaly: a randomized controlled trial. *Italian journal of pediatrics*, 47(1). doi: 10.1186/s13052-021-00995-9.

Pastor-Pons, I., Lucha-López, M. O., Barrau-Lalmolda, M., Rodes-Pastor, I., Rodríguez-Fernández, Á. L., Hidalgo-García, C., & Tricás-Moreno, J. M. (2021). Active Cervical Range of Motion in Babies with Positional Plagiocephaly: Analytical Cross-Sectional Study. *Children*, 8(12), 1146-1155. <https://doi.org/10.3390/children8121146>

Philippi, H., Faldum, A., Jung, T., Bergmann, H., Bauer, K., Gross, D., & Spranger, J. (2006). Patterns of postural asymmetry in infants: a standardized video-based analysis. *European journal of pediatrics*, 165(3), 158-164. doi: 10.1007/s00431-005-0027-6.

Philippi, H., Faldum, A., Schleupen, A., Pabst, B., Jung, T., Bergmann, H., Bieber, I., Kaemmerer, C., Dijs, P., & Reitter B. (2006). Infantile postural asymmetry and osteopathic treatment: a randomized therapeutic trial. *Developmental medicine and child neurology*, 48(1), 5-9. doi: 10.1017/S001216220600003X.

Píglová, T., Panská, S., Bittner, V., Jelen, K., Štursa, P., & Keller, J. (2017). Possibilities of objective identification of meniscoids in joint blocks of the axial system, by MRI and Transfer Vibration through the Spine. *Neuro endocrinology letters*, 38(5). 360-366. PMID: 29106791

Raybaud, C. (2011). Anatomy and development of the craniovertebral junction. *Neurological Sciences*, 32(3), 267-270. doi: 10.1007/s10072-011-0693-2.

Rychlíková, E. (2019). *Funkční poruchy kloubů končetin*. [2.vydání]. Praha: Grada Publishing, a.s.

Saunders, F. R., Gregory, J. S., Pavlova, A. V., Muthuri, S. G., Hardy, R. J., Martin, K. R., Barr, R. J., Adams, J. E., Kuh, D., Aspden, R. M., Cooper, R., & Ireland, A. (2020). Motor development in infancy and spine shape in early old age: Findings from a British birth cohort study. *Journal of orthopaedic research*, 38(12), 2740-2748. doi: 10.1002/jor.24656.

Schönová, V. (2009). Koncept manželů Bobathových. In L. Houdek, *Rehabilitace v klinické praxi* (pp. 310-312). Praha: Galén.

Skaličková-Kováčiková, V. (2017). *Diagnostika a fyzioterapie hybných poruch dle Vojty*. Olomouc: RL-CORPUS s.r.o.

Skaličková-Kováčiková, V. (2020). *Vojtova metoda není jen technika. Vedení fyzioterapie dětského pacienta Vojtovou metodou, praktické zkušenosti*. Olomouc: RL-CORPUS s.r.o.

Skaličková-Kováčiková, V., & Procházková, M. (2019). Doporučený postup vyšetření kojenců a batolat v ordinaci dětského fyzioterapeuta z pohledu vývojové kineziologie a reflexní lokomoce dle Vojty. *Rehabilitace a fyzikální lékařství*, 26(2), 101-106.

Švestková, O., & Pfeiffer, J. (2017). Léčebná rehabilitace dětí s poruchou centrálního motoneuronu. In R. Druga (Ed.) *Rehabilitace motoriky člověka: Fyziologie a léčebné postupy* (pp. 266-275). Praha: Grada.

Trobisch, P., Suess, O., & Schwab, F. (2010). Idiopathic scoliosis. *Deutsches Ärzteblatt International*, 107(49), 875-883. doi: 10.3238/arztebl.2010.0875.

Trojan, S., Druga, R., Pfeiffer, J., & Votava, J. (2001). *Fyziologie a léčebná rehabilitace motoriky člověka*. Praha: Grada.

Tunnell, P.W. (1998). Muscle length assessment of tightness-prone muscles. *Journal of Bodywork and Movement Therapies*, 2, 21-27.

Vacek, Z. (2006). *Embryologie*. Praha: Grada Publishing, a.s.

Valkama, A. M., Aarnivala, H. I., Sato, K., Harila, V., Heikkinen, T., & Pirttiniemi, P. (2019). Plagiocephaly after Neonatal Developmental Dysplasia of the Hip at School Age. *Journal of clinical medicine*, 9(1), 21. <https://doi.org/10.3390/jcm9010021>

van Vlimmeren, L. A., Helders, P. J., van Adrichem, L. N., & Engelbert, R. H. (2004). Diagnostic strategies for the evaluation of asymmetry in infancy-a review. *European journal of pediatrics*, 163(4), 185-191. doi: 10.1007/s00431-004-1412-2.

van Wijk, R. M., Pelsma, M., Groothuis-Oudshoorn, C. G., IJzerman, M. J., van Vlimmeren, L. A., & Boere-Boonekamp, M. M. (2014). Response to pediatric physical therapy in infants with positional preference and skull deformation. *Physical therapy*, 94(9), 1262-1271. doi: 10.2522/ptj.20130304.

Vojta, V. (1993). *Mozkové hybné poruchy v kojeneckém věku*. Praha: Grada; Avicenum.

Vojta, V., & Peters, A. (2010). *Vojtův princip*. [3.vydání]. Praha: Grada Publishing, a.s.

Volný, O., Halaj, M., Kachlík, D., & Hudák, R. (2018a). Kosterní spoje. In M. Čepelík, D. Kachlík & R. Hudák (Eds.), *Memorix anatomie* (4th ed., pp. 68-96). Praha: Triton.

Volný, O., Halaj, M., Kachlík, D., & Hudák, R. (2018b). Kostra. In M. Čepelík, D. Kachlík & R. Hudák (Eds.), *Memorix anatomie* (4th ed., pp. 18-66). Praha: Triton.

Wang, M. X., & Beckmann, N. M. (2021). Imaging of pediatric cervical spine trauma. *Emergency Radiology*, 28(1), 127–141. doi: 10.1007/s10140-020-01813-1.

Weinstein, S. L. (2000). *Pediatric Spine: Principles and Practice*. Philadelphia: Lippincott Williams & Wilkins.

## 14 PŘÍLOHY

### Příloha 1. Informovaný souhlas

#### Informovaný souhlas

Já, [REDACTED], souhlasím s přítomností studentky Alexandry Vychodilové na vyšetření a terapii mého dítěte za účelem vypracování bakalářské práce. Podpisem tohoto souhlasu dále schvaluji anonymní použití nezbytných údajů a fotografií v bakalářské práci na téma Problematika predilekce hlavy v kojeneckém věku –vliv na vývoj dítěte a možnosti fyzioterapie.

V OLOMOUCI

Dne 31.3.2022

Zákonný zástupce [REDACTED]

Autor práce Vychodilová Alexandra

### POTVRZENÍ O PŘEKladU BAKALÁŘSKÉ PRÁCE

Jméno a příjmení studenta: Alexandra Vychodilová

Forma studia: Prezenční

Ročník: 3.

Studijní obor: Fyzioterapie

Akademický rok: 2021/2022

Název bakalářské práce: Problematika predilekce hlavy v kojeneckém věku –vliv na vývoj dítěte a možnosti fyzioterapie.

Jméno a příjmení překladatele: Mgr. Radim Zetka, Mgr. Petr Valášek

Datum: 27.6.2022

Razítko a podpis:

  
**Mgr. Petr Valášek**  
**EUROLINGUA**  
Gerardovo nám. 7. 772 00 Olomouc  
IČ 48389617  
tel. 585 230 522. 604 727 019  
překladatel: ...močnická