

PŘÍRODOVĚDECKÁ FAKULTA UNIVERZITY PALACKÉHO V OLOMOUCI
KATEDRA OPTIKY



VLIV REFRAKČNÍ OPERACE ROHOVKY NA
MĚŘENÍ NITROOČNÍHO TLAKU

Bakalářská práce

VYPRACOVALA:

Kristýna Koncová

VEDOUCÍ BAKALÁŘSKÉ PRÁCE:

Mgr. Eliška Najmanová, Ph.D.

Obor: 5345R008 OPTOMETRIE

Studijní rok: 2021/2022

Čestné prohlášení

Prohlašuji, že jsem bakalářskou práci vypracovala samostatně pod vedením Mgr. Elišky Najmanové, Ph.D., za použití literatury uvedené v závěru práce.

V Olomouci dne 3. 5. 2022

.....

Kristýna Koncová

Poděkování

Ráda bych poděkovala vedoucí své bakalářské práce Mgr. Elišce Najmanové, Ph.D., za konzultace, cenné rady a připomínky, které mi při psaní bakalářské práce poskytla. Děkuji také své rodině a přátelům, za jejich podporu v průběhu studia a při psaní bakalářské práce

Tato práce byla podpořena projekty IGA PřF UP v Olomouci č. IGA_PrF_2021_012 a IGA_PrF_2022_010.

OBSAH

ÚVOD.....	5
1 ZMĚNY STRUKTURY ROHOVKY PO ROHOVKOVÉ REFRAKČNÍ CHIRURGII.....	6
1.1. Metody rohovkové refrakční chirurgie.....	6
1.2. Strukturální změny rohovky	9
1.2.1. PRK a LASIK	10
1.2.2. ReLEx SMILE	13
1.2.3. CXL.....	16
1.2.4. Intrastromální prstence.....	17
2 VYŠETŘENÍ NITROOČNÍHO TLAKU.....	19
2.1. Metody měření NOT	19
2.2. Vliv změny struktury rohovky na měření NOT	24
2.2.1. PRK a LASIK	24
2.2.2. SMILE.....	27
2.2.3. Corneal collagen crosslinking.....	28
2.2.4. Intrastromální prstence a segmenty	30
2.3. Srovnání metod měření NOT po refrakčních operacích.....	32
ZÁVĚR.....	39
PŘEHLED POUŽITÉ LITERATURY.....	41

ÚVOD

Rohovková refrakční chirurgie je velice často vyhledávána pacienty za účelem snížení nebo úplného odstranění dioptrické vady oka. Pomocí rohovkové refrakční chirurgie lze řešit myopii, hypermetropii, astigmatismus, a také zastavit progresi některých druhů onemocnění rohovky. Tyto zákroky způsobují změnu struktury a parametrů rohovky, které mohou ovlivňovat následné měření nitroočního tlaku. Vysoký nitrooční tlak je ukazatelem glaukomového onemocnění, jehož diagnostika by mohla být důsledkem rohovkové refrakční chirurgie negativně ovlivněna.

Cílem bakalářské práce je popsat, k jakým strukturálním změnám dochází na rohovce vlivem refrakčních zákroků a zjistit, jestli tyto změny mohou nějakým způsobem ovlivnit měření nitroočního tlaku. První kapitola se věnuje stručnému popisu rohovkových operací se zaměřením právě na ty, které se nejvíce používají v dnešní době. Dále je popsáno, k jakým změnám dochází na rohovce u pacientů po podstoupení vybraných typů operací. Ve druhé kapitole je vysvětleno, jakými metodami lze vyšetřit nitrooční tlak. Součástí druhé kapitoly je také popis nového, modifikovaného Goldmannova aplanačního tonometru, který je schopen validně měřit nitrooční tlak po refrakčních operacích. Dále je v kapitole popsáno, jakým způsobem ovlivňuje změna struktury rohovky měření nitroočního tlaku po vybraných typech zákroků, měřených pomocí různých tonometrů. V závěru kapitoly jsou srovnány jednotlivé metody měření nitroočního tlaku po refrakčních operacích.

1 ZMĚNY STRUKTURY ROHOVKY PO ROHOVKOVÉ REFRAKČNÍ CHIRURGII

Refrakční chirurgie rohovky se zabývá odstraněním dioptrické vady oka. Cílem zákroku je zlepšit hodnotu dioptrické vady na minimum, aby se předešlo další potřebě dokorekce brýlovými nebo kontaktními čočkami. Pomocí refrakční chirurgie se koriguje nejvíce myopie a u některých metod rohovkové chirurgie hypermetropie a astigmatismus. Operace se provádí na rohovce různými metodami. Mezi ně patří nářezy rohovky, termokoagulační techniky, corneal collagen crosslinking, fotoablační techniky, fotodisrupční techniky a rohovkové implantáty. (Kuchyňka 2016)

Jednou z nejstarších chirurgických metod jsou chirurgické nářezy rohovky, které jsou v dnešní době nahrazeny fotoablačními technikami, nebo implantacemi fakických nitroočních čoček. Přesto jsou chirurgické metody pomocí nářezu stále využívány při operacích primárního i zbytkového astigmatismu např. při operaci katarakty, nebo po transplantaci rohovky. Z fotoablačních technik je v současné době nejvíce využívána metoda fotorefraktivní keratektomie a laser in situ keratomileusis. (Kuchyňka 2016)

1.1. Metody rohovkové refrakční chirurgie

Metoda fotorefraktivní keratektomie (PRK) řeší myopie a hypermetropie v rozsahu + 3 D až - 6 D. Nejdříve se mechanicky, tupým nástrojem, odstraní epitel rohovky a následně se upravuje zbylý povrch rohovky fotoablačním excimerovým laserem (viz obr. 1). Odstranění epitelu může být rovněž provedeno chemickou abrazí pomocí alkoholu. Po fotoablacii se na rohovku nanáší krycí kontaktní čočka. Následující čtyři dny trvá reepitelizace, kdy pacienti užívají lokálně ATB a nesteroidní antiflogistika. Doporučují se rovněž celková analgetika z důvodu bolestivého procesu regenerace. Modifikací této metody jsou zákroky LASEK a epi-LASIK, při kterých je epitel rohovky odstraněn pouze dočasně. (Kuchyňka 2016)

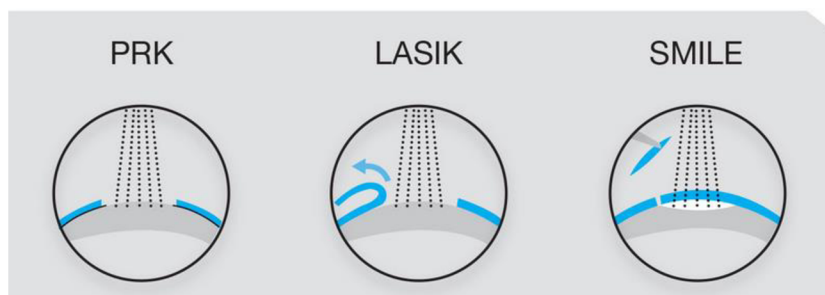
V současné době je hojně využívána metoda LASIK, avšak metoda PRK má stále v některých případech své nezastupitelné místo a opodstatnění, a to zejména při chirurgii nepravidelné nebo tenké rohovky, dále při onemocnění bazální membrány epitelu, anebo při již dříve prodělané rohovkové chirurgii. (Kuchyňka 2016)

Laser in situ keratomileusis (LASIK)

Jedná se o nejvíce využívaný laserový zákrok v dnešní době. Používá se u pacientů s myopií a hypermetropií v rozsahu + 6 až - 12 D. Je nezbytné, aby se po operaci zachovala tloušťka 300 μm zbylého stromatu. Pomocí femtosekundového laseru nebo pomocí mikrokeratomu je vytvořena rohovková lamela, která se částečně odřízne a odkryje. Po odkrytí lamely je provedena fotoablace stromatu excimerovým laserem (viz obr. 1). Lamela se přiklopí zpět a přilne ke zbytku stromatu vlivem rohovkové dehydratace. U této metody se nepoužívá krycí kontaktní čočka, ani se lamela nepřišívá zpět. Po zákroku je nutná aplikace ATB a nesteroidních antiflogistik. Dále se po operaci aplikují kortikoidy a arteficiální slzy. Regenerace rány trvá několik hodin, avšak regenerace zraku trvá několik dnů. (Kuchyňka 2016)

Small incision lenticule extraction (ReLEx SMILE)

Metoda Small incision lenticule extraction (ReLEx SMILE) patří mezi fotodisrupční metody, které využívají femtosekundový laser o vlnové délce 1053 nm. Tento chirurgický postup je využíván u myopie a astigmatismu. Dochází k proměně tkáně na plazma vlivem pulzů o vysoké energii, jejichž důsledkem vznikají mikroskopické dutiny v rohovkovém stromatu. Pomocí femtosekundového laseru je z rohovkové tkáně vytvořena čočka, tzv. lentikula. Po vytvoření bočního vertikálního řezu o délce 2–4 mm je lentikula oddělena tupým nástrojem a vytažena otvorem ven (viz obr. 1). (Kuchyňka 2016)



obrázek 1: Srovnání účinku laseru metody PRK, LASIK a SMILE (upraveno). (Sarwat 2020)

Dalšími refrakčními zákroky jsou termokoagulační metody, při kterých dochází k přeměně vlastností rohovkového kolagenu a zakřivení rohovky. Následkem těchto změn vzniká změna refrakce. Tyto metody se uplatňují ve speciálních případech. Patří mezi ně laserová termokeratoplastika, přičemž tato metoda se využívá zřídka kvůli přechodnému efektu léčby. Další technikou je konduktivní keratoplastika, která se uplatňuje ke korekci astigmatismu, u pacientů s keratokonem, po předešlých operacích a jako retreatment po překorigovaném myopickém LASIK a PRK. Mezi termokoagulační techniky je zařazen i corneal collagen crosslinking. (Kuchyňka 2016)

Corneal collagen crosslinking (CXL)

Při metodě Corneal collagen crosslinking (CXL) dochází k přeměně biomechanických vlastností kolagenu rohovky vlivem UVA záření. U zákroku hraje důležitou roli riboflavin (vitamin B12), který způsobuje fotosenzitivaci rohovkového kolagenu. Vlivem CXL je rohovka oploštěna a ustálena. CXL je prováděno jako prevence u ektatických rohovkových onemocnění a brání tak dalšímu vyklenutí rohovky, další využití je u progredujícího keratokonu. Během zákroku je odstraněn epitel a na zbylé stroma se po dobu 30 minut nanáší roztok riboflavinu (0,1 %) v roztoku dextransu (20 %). Dalších 30 minut je UVA zářením osvětlováno stroma a současně nanášen riboflavin. Tato metoda může být nahrazena alternativními postupy. (Kuchyňka 2016)

Intrastromální prstence a segmenty

Při metodě intrastromálních prstenců a segmentů dochází k oploštění centrální části rohovky. Koriguje se nižší a střední myopie, zejména však nepravidelný astigmatismus u keratokonu, nebo ektatické onemocnění rohovky. Mechanicky nebo femtosekundovým laserem je vytvořený otvor pro vložení segmentu, který se ukládá do 70 % velikosti tloušťky rohovky. Tato technika je často využívána spolu s metodou CXL. (Kuchyňka 2016)

Další alternativní postupy

Refrakční vady mohou být řešeny rohovkovými implantáty, které jsou buď z dárcovské rohovky, nebo uměle vytvořeny. Princip je založen na změně zakřivení přední plochy rohovky vložением implantátu nebo změně indexu lomu. Tímto principem se změní refrakce rohovky. Tyto metody se využívají zejména u ektatických onemocnění rohovek. Mezi tyto metody patří tzv. keratofakie, která pro řadu komplikací není v dnešní době využívána. Dále mezi tyto metody můžeme zařadit rohovkové implantáty, které slouží zejména ke korekci presbyopie. Se zákrokem je zatím málo zkušeností, a to kvůli nízkému počtu pacientů. V budoucnu by ovšem zákrok mohl být alternativou k nitroočním čočkám, zejména díky své jednoduchosti, možnosti využití společně s laserovým zákrokem ke korekci myopie a také díky své bezpečnosti. Epikeratoplastika naopak sloužila ke korekci hypermetropie, myopie a keratokonu. Funguje na principu přišití předělané čočky z dárcovské rohovky na Bowmanovu vrstvu. V dnešní době se metoda nevyužívá, ale jsou prováděny její různé alternativy. (Kuchyňka 2016)

1.2. Strukturální změny rohovky

Rohovka je průhledná tkáň, která se nachází na přední části oka. Společně se spojivkou, sklérou a slzným filmem tvoří ochrannou bariéru mezi vnějším a vnitřním prostředím oka. Optická mohutnost rohovky je 43 D, jedná se o nejdůležitější optický prvek oka. Skládá se z 5 vrstev: epitel (tvoří přibližně 10 % tloušťky rohovky), Bowmanova vrstva (8–12 μm), stroma (tvoří 90 % tloušťky rohovky), Descementova membrána a endotel (4–6 μm). Epitel a Descementova membrána má schopnost regenerace, malou schopnost regenerace má také stroma. Ostatní vrstvy rohovky nejsou schopny se plně obnovit. V průměru má rohovka velikost 11,5 mm vertikálně a 12,6 mm horizontálně. Tloušťka rohovky v centru je 560 μm , její tloušťka v periférii je 650–1000 μm . Endotelové buňky jsou husté 2600 buněk/ mm^2 a rohovka je hydratována z 76–80 %. (Kuchyňka 2016)

1.2.1. PRK a LASIK

Laserové zákroky, včetně LASIK a fotorefrakční keratektomie (PRK), používají excimerový laser ke zploštění nebo ke změně strmosti centrální rohovky a ke změně refrakční vady oka. Tkáň odstraněná během tohoto fotoablativního procesu může změnit biomechanické vlastnosti rohovky. (Pepose a kol. 2007) Při myopické léčbě metodou LASIK se centrální zakřivení rohovky vlivem ablace zmenší a celková refrakční síla oka se sníží tak, aby bylo dosaženo emetropie. U hypermetropické léčby je paracentrální oblast zploštělá, což vede ke strmější centrální rohovce a zvýšení refrakční síly. (Moshirfar a kol. 2021) Vytvoření lamely pomocí LASIK způsobuje hluboké změny ve struktuře rohovky a biomechanických vlastnostech, sekundárně způsobuje centrální ztenčení rohovky a narušení lamelární kontinuity kolagenu. (Dupps & Wilson 2006) Vytvořená lamela může zhoršit biomechanickou pevnost rohovky více než PRK. LASIK také narušuje přední stroma rohovky do hluší vrstvy než PRK. (Kamiya a kol. 2009) Biomechanické efekty zbytkového stromatu po refrakční chirurgii mohou také hrát roli ve změnách zakřivení rohovky, které ovlivňují výsledek refrakce. (Fang a kol. 2020)

Jak předoperační vyšetření, tak dlouhodobé sledování rohovky po operaci jsou nezbytné, abychom předešli komplikacím jako jsou pooperační ektázie. Po prodělaném zákroku by neměla tloušťka stromatu přesáhnout 300 μm , zejména pak u metody LASIK. U pacientů podstupujících operaci LASIK by měla být předoperační tloušťka rohovky větší než součet tloušťky lamely, velikosti ablace a zbytkového stromatu. Proto se v případě tenké rohovky doporučuje využít metodu PRK, nebo jiných technik refrakční chirurgie. (Kuchyňka 2016)

Myopie

Dlouhodobá studie Ivarsena a kol. (2012) ukazuje, že změny struktury rohovky jsou patrné i v průběhu sedmi let po operaci. Pachymetrie pacientů, kteří absolvovali LASIK z důvodu krátkozrakosti, ukazuje dlouhodobý nárůst tloušťky rohovky po operaci. Změna tloušťky rohovky byla sledována v průběhu od prvního do sedmého roku po LASIK. Ze studie vyplývá, že většina pacientů, kteří podstoupili LASIK může mít malé progresivní změny optické mohutnosti rohovky tři až sedm let po zákroku.

Avšak u myopických pacientů, kteří podstoupili PRK nebyly pozorovány žádné změny během prvního až sedmého roku. Příčina změny struktury není zcela zřejmá, pravděpodobně se jedná o biomechanickou nestabilitu rohovky po LASIK, centrální tloušťka rohovky však zůstává neměnná. Za další úvahu o rostoucí tloušťce lze považovat změny způsobené pokračující přestavbou rohovky v centru. Nejasností zůstává, proč se tak děje u LASIK, nikoli však u PRK.

Další dvě studie Ivarsena a kol. (2009) a Hjortdala a kol. (2005) se zabývají stejnou problematikou. Udávají změny v tloušťce rohovky u myopie v průběhu tří let po operaci. Bezprostředně po zákroku došlo ke snížení dioptrické centrální síly operované rohovky, ta se začala v průběhu prvního pooperačního roku zvyšovat. Nebyl detekován žádný významný rozdíl v dioptrické síle rohovky mezi PRK a LASIK. (Hjortdal a kol. 2005) Po operaci PRK i LASIK došlo k nárůstu tloušťky přední plochy rohovky zhruba o 15 % až 20 %. (Ivarsen a kol. 2009) Centrální tloušťka rohovky byla první měsíc tenčí po PRK než po LASIK, pravděpodobně z důvodu přítomnosti nezralé a tenké vrstvy epitelálních buněk. Ve střednědobém časovém úseku došlo ke zvýšení centrální tloušťky rohovky po PRK vlivem obnovení epitelu, nebo hojení stromatu. I přes rozdílnou tloušťku došlo k podobným refrakčním výsledkům u obou zákroků, pravděpodobně z důvodu edému flapu u LASIK. Hjortdal a kol. (2005) udává ve své studii, že centrální tloušťka zůstala neměnná první měsíc po LASIK, oproti tomu Ivarsen a kol. (2009) udává stabilitu tloušťky epitelu po LASIK první týden po zákroku. U PRK je patrný nárůst tloušťky epitelu i centrální tloušťky rohovky první rok po operaci. Obnova rohovkového stromatu byla markantnější pro PRK než pro LASIK. Nárůst rohovkových sférických aberací byl zaznamenán ihned po operaci jak u LASIK, tak u PRK, po dvanácti měsících bylo pozorováno více aberací u LASIK. Studie Hjortdala a kol. (2005) uvádí, že hodnoty refrakce byly neměnné měsíc po operaci LASIK a šest měsíců po operaci PRK. Z dlouhodobého pohledu, u obou zákroků, zůstala dioptrická síla rohovky a aberace neměnné, tloušťka rohovky mírně rostla, tuhost rohovky se trvale snížila. Studie Ivarsena a kol. (2009) udává, že změny refrakce po zákroku souvisejí se změnami stromatu u PRK. A dále souvisí i se změnami centrální tloušťky rohovky pro PRK i LASIK, ne však se změnami tloušťky epitelu.

Vlivem operace se sníží tloušťka rohovky u obou metod, avšak vlivem hojení epitelu a stromatu dochází k opětovnému zvýšení tloušťky. Změna tloušťky však zůstane trvale snížena pod předoperační hodnotu, i přes její opětovný nárůst. Po metodě PRK je tloušťka snížena více než u metody LASIK, a proto dochází i k její větší obnově. Studie se neshodují, jelikož uvádí rozdílné informace o stabilitě tloušťky rohovky po LASIK a PRK.

Změna vyklenutí rohovky

Při myopické fotoablací dochází ke změně zakřivení přední části rohovky. Avšak zadní povrch rohovky není laserovou chirurgií ovlivněn, a to zejména v periférii. Proto jsou na základě mapy elevace zadní plochy lépe hodnotitelné změny rohovky. Scanning-slit topografie prokázala, že LASIK i PRK způsobují posun přední i zadní části rohovky vpřed. Největší posun rohovky nastal během prvního týdne po obou refrakčních operacích. Po prvním týdnu se výsledky mezi zákroky lišily. U PRK byl zaznamenán progresivní posun rohovky až šest měsíců po operaci, u LASIK nebyl pozorován žádný progresivní posun po prvním týdnu po operaci. Riziko vyklenutí přední rohovky je větší u pacientů s vysokou myopií a tenkou rohovkou, kde je potřeba větší ablace. Z výzkumu vychází, že posun rohovky vpřed může hrát roli v nestabilitě refrakce po fotoablačním zákroku. (Kamiya K. a kol 2004) Posun zadní části rohovky zkoumal i ve studii Chana a kol. (2015) a to za použití Swept-Source optické koherenční tomografie. Zde zaznamenali dopředný posun zadní části rohovky po PRK i LASIK v průběhu prvního roku po operaci. Zadní část rohovky se po LASIK měnila v průběhu jednoho roku, zatímco rohovka po PRK se měnila v prvních třech měsících po operaci, kdy došlo k jejímu ustálení.

Hypermetropie

U hypermetropické LASIK je rohovka ztenčena v celé ablační zóně, včetně centrální části, kde nedochází k ablaci. Jednou z možností ztenčení je záměrný cíl podkorigování hypermetropie, druhou možností je ztlustění střední části periferie rohovky v její ablační zóně, která je důsledkem pooperačního návratu. (Li T a kol. 2017) Plaza-Puche a kol. (2021) zkoumal ve tříleté studii důsledek excimerového laseru 500 – Hz Amaris na topografii a keratometrii rohovky po hypermetropickém zákroku.

Výsledek studie ukázal, že keratometrie, aberace, topografie a funkční optická zóna zůstávají neměnné od prvního roku operace do tří let po operaci. Návrat hypermetropické korekce nesouvisí s topografií rohovky, ale zřejmě se ztrátou schopnosti akomodace.

1.2.2. ReLEx SMILE

Metoda Small incision lenticule extraction (SMILE), zabráňuje tvorbě lamely a místo toho vytváří malý periferní rohovkový řez, přes který je čočka extrahována. (Moshirfar a kol. 2017) Zabráněním tvorby rohovkové lamely se předpokládá, že SMILE zlepší biomechanickou stabilitu rohovky. Ve srovnání s LASIK pracuje díky minimálnímu narušení periferních kolagenových sítí v předním stromatu, které tvoří přibližně 60 % celkové pevnosti rohovky v tahu. (Moshirfar a kol. 2017) Navíc narušení subepiteliálního stromálního nervového systému je u SMILE méně závažné ve srovnání s jinými rohovkovými refrakčními technikami. To má za následek menší dopad na inervaci povrchu rohovky a následně méně výrazné pooperační příznaky suchého oka. (Denoyer a kol. 2015, Ishii a kol. 2015)

Epitel rohovky a změna cupu

Studie Olsena a kol. (2020) je zaměřena na časovou změnu tloušťky epitelu rohovky, redistribuci cupu a změnu zbytkového stromatu u myopů. Cup je nedotčená přední stromální vrstva, která zůstane po fotoablacii intrastromální lentikuly v požadované hloubce rohovky. (Damgaard a kol. 2018) Studie dále uvádí podstatné snížení centrální části epitelu v průběhu prvního dne až jednoho týdne po operaci. Od prvního týdne do třetího měsíce po operaci došlo k postupnému zvýšení centrální i paracentrální epiteliální tloušťky. Ve třetím měsíci až šestém měsíci nedošlo k žádnému podstatnému pooperačnímu rozdílu, ani nebyla detekována žádná významná změna v tloušťce cupu. Od prvního do třetího pooperačního měsíce došlo k podstatnému zvýšení a následné stabilizaci tloušťky centrálního cupu. Pokračující ztlouštění paracentrálního cupu bylo detekováno v období tří až šesti měsíců po operaci. V průběhu prvního týdne až prvního měsíce došlo ke snížení tloušťky celkového stromatu, následně došlo k podstatnému zvýšení tloušťky během třetího až šestého měsíce po operaci. Centrální stroma v rámci cupu výrazně narostlo v průběhu prvního pooperačního týdne. Ke snížení tloušťky centrálního a paracentrálního stromatu došlo

v rozmezí týdne až měsíce po zákroku. Následně došlo ke stabilizaci centrálního stromatu. U paracentrálního stromatu bylo pozorováno výrazné ztlustění během třetího a šestého měsíce. Centrální a paracentrální stroma pod cupem se podstatně snížilo během dne až týdne po operaci a následně se pozvolna zvýšilo během následujících šesti měsíců po operaci. Epitel byl lehce silnější šest měsíců po operaci paracentrálně než centrálně a tlustší nazálně než temporálně. Dále cup byl silnější v nazální části než v temporální části. Centrální tloušťka rohovky se změnila z $561,3 \pm 34,3 \mu\text{m}$ na $498,2 \pm 40,1 \mu\text{m}$ šest měsíců po zákroku. Změna tloušťky centrální rohovky souvisela s navrženou tloušťkou lentikuly. Zbytkové stroma bylo podstatně silnější paracentrálně než centrálně, a také nazálně než temporálně. Zvýšená tloušťka zbytkového stromálního lůžka má za následek zvýšení tloušťky stromatu. Pooperační zakřivení přední plochy rohovky souvisí se zvětšením tloušťky cupu a jeho stromální části.

Luft a kol. (2016) uvádí ve své studii nárůst tloušťky epitelu bezprostředně po operaci, což se neshoduje s výsledky ze studie Olsena a kol. (2020). Největší ztlustění epitelu bylo evidováno během prvních šesti týdnů po operaci a po třech měsících došlo ke stabilizaci tloušťky. Tohle tvrzení souhlasí s výsledky ze studie Olsena a kol. (2020). Velikost přírůstku stromatu souvisí s velikostí chirurgické refrakční korekce. Přestavba epitelu se s rostoucím věkem snižuje. Nebylo ale zjištěno, že by změny epitelu měly vliv na refrakční výsledek.

Zhang a kol. (2019) tvrdí, že během jednoho až šesti měsíců po operaci dochází k mírnému posunu přední plochy rohovky. Toto zjištění koreluje s předchozími studiemi, které uvádí, že tloušťka rohovky po SMILE je strmější v centru než v periférii. (Gyldenkerne a kol. 2015) Během jednoho až šesti měsíců došlo také ke zvýšení objemu rohovky a tloušťky rohovky. Největší vzestup hodnot byl zaznamenaný v operační oblasti, tedy v centru rohovky, ve střední periférii byl nárůst menší. Pooperační změny souvisí s množstvím refrakční korekce, ale nesouvisí se změnou refrakční hodnoty. Zvýšení objemu a střední tloušťky rohovky bylo patrnější ve skupině s vysokou myopií než ve skupině s myopií nízkou. (Zhang a kol. 2019) Studie Mastropasqua a kol. (2014) uvádí pooperační změny v biomechanice rohovky pouze sedm dní po odstranění stromální lentikuly. Tažné síly, které podporují stabilitu rohovky se tedy změnilo pouze minimálně. Mezi 30 až 90 dny po operaci tak nedošlo k žádným významným biomechanickým změnám.

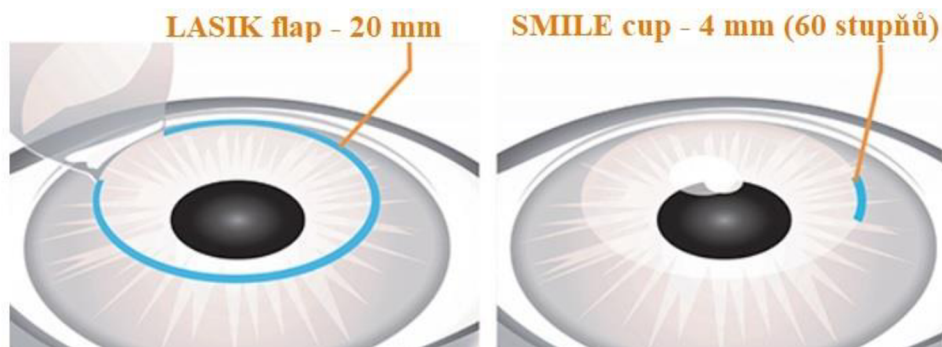
Zadní povrch rohovky

Změna zadní plochy rohovky je včasná předpověď vzniku ektázie rohovky. Změna elevace zadní rohovky je v časném pooperačním stadiu refrakční chirurgie přesná při reprezentaci zadního tvaru rohovky a hodnocení stability rohovky. (Ciolino & Belin 2006, Ciolino a kol. 2007) Studie se zaměřením na elevaci zadní plochy rohovky udává, že po operaci SMILE nedochází ke změnám na centrálním zadním povrchu rohovky během prvního roku po zákroku. Rovněž nedochází k významným změnám pro vysokou a střední myopii na zadním centrálním a zadním středním povrchu. (Zhao a kol. 2016) Shodné výsledky udává i dvouletá studie Zhoua a kol. (2020) ohledně vysoké myopie po zákroku SMILE a FS-LASIK. Zadní povrch rohovky byl pozorovaný první den, tři měsíce, šest měsíců a dva roky po operaci. Studie neudává žádné signifikantní změny v elevaci zadní rohovky u obou zákroků. K největší, přesto nevýznamné změně došlo u operace SMILE, kdy během třetího až šestého měsíce bylo pozorováno posunutí zadní rohovky vpřed. Šest měsíců po zákroku došlo k návratu hodnot na původní, kromě horní oblasti. K dopřednému posunu došlo v centrální oblasti, oproti tomu v periferní oblasti došlo k posunu dozadu. Změny zadní plochy rohovky zůstávají stabilní dva roky po operaci.

SMILE vs. LASIK

Rozdíl mezi metodou SMILE a LASIK je v tloušťce řezu. Zatímco LASIK vytváří kruhový 300° řez, vytvořená lamela se odklopí a následně dochází k fotoablaci stromatu, u metody SMILE je vytvořen 60° řez do kapsy pod tkáňovým cupem. Tkáň, která je potřeba odstranit, se vyřízne laserem a malým řezem je odstraněna pryč. Rozdíl mezi cupem a flapem je patrný na obrázku 2. Alió Del Barrio a kol. (2021) ve studii zkoumal změny struktury rohovky mezi metodou LASIK a SMILE provedené femtosekundovým laserem Visumax-500kHz a excimerovým laserem Amaris-750. Po operaci došlo ke snížení stromální tloušťky u obou metod. První měsíc po LASIK došlo k významnému ztluštění stromální rohovky. Mezi prvním a třetím měsícem zůstala tloušťka stabilní. U metody SMILE zůstaly stabilní všechny hodnoty tloušťky stromatu od prvního měsíce po operaci. Pooperační tloušťka odebraného centrálního stromatu byla významně nižší u LASIK než u SMILE, což koreluje s plánovanými předoperačními hodnotami, kdy byla tloušťka odebraného stromatu u SMILE vyšší než u LASIK.

Odchylna tloušťky stromatu ukázala počáteční minimální hyperkorekci + 3,31 μm u metody LASIK, která se potom zmenšila a skončila s průměrnou přesností 1 μm od předoperačního cíle. Šlo o důsledek pooperačního opětovného zesílení stromatu. Odchylna tloušťky stromatu u metody SMILE ukázala významnou a stabilní podkorekci - 13 μm . Předoperačně byla odhadována vyšší stromální ablace u metody SMILE, avšak pooperačně to platilo pouze u pacientů s nízkou ametropií. U pacientů s vysokou ametropií se výsledky stromálních změn shodovaly u obou metod. To souvisí s významnou nedostatečnou ablací po SMILE a nadměrnou ablací po LASIK



Obrázek 2: Srovnání rohovkového flapu po LASIK a rohovkového cupu po SMILE (Upraveno). (SMILE or LASIK? Comparing 5 aspects of 2 vision correction surgeries).

1.2.3. CXL

Corneal collagen crosslinking (CXL) je léčebná metoda, při které dochází k zastavení progresu keratokonu. Keratokonus je ektatické onemocnění, při kterém dochází k progresivnímu ztenčení a deformaci rohovky, vzniku nepravidelného astigmatismu a sekundární ztrátě zraku. CXL do určité míry zlepšuje ektázii, snižuje refrakční vadu o 1 D a keratometrii až o 2 D, zraková ostrost je nezměněna nebo se zlepší o 1–2 řádky. (Alifa a kol. 2020)

Změna tloušťky rohovky

Studie Alify a kol. (2020) vykazuje významné snížení centrální tloušťky rohovky tři měsíce po operaci s nevýznamnou regresí účinku poté. Došlo také ke snížení celkového objemu tři měsíce po operaci, které mírně korelovalo se snížením centrální tloušťky rohovky. Ztenčení relativně pokračovalo během šestiměsíčního sledování. Bylo pozorováno zploštění maximální keratometrie o 1,5 D během ročního sledování.

Zadní aberace vyšších řádů nevykazovaly žádné změny, zřejmě protože rohovka je metodou CXL ovlivněna pouze z předních 2/3 rohovky. Přední a celkové aberace vyšších řádů vykazovaly trend ke zlepšení. (Böhm a kol. 2019)

Studie Greensteina a kol. (2011) se zaměřením na jednoleté změny struktury rohovky po CXL udává předoperační velikost $440.7 \mu\text{m} \pm 52.9$ (SD) nejtenčího místa pachymetrie. Během prvního měsíce po operaci došlo k výraznému ztenčení rohovky po CXL (průměrná změna byla $-23.8 \pm 28.7 \mu\text{m}$) během prvního až třetího měsíce došlo k mírnému ztenčení (průměrná změna $-7.2 \pm 20.1 \mu\text{m}$). Tyto výsledky se shodují s výsledky předchozí studie Alify a kol. (2020), avšak narozdíl od přechozí studie došlo od třetího do šestého měsíce k opětovnému ztluštění rohovky (průměr $+20.5 \pm 20.4 \mu\text{m}$). V prvním roce se tloušťka vrcholu rohovky a tloušťka rohovky měřené ve středu zornice, vrátily k původním hodnotám. Tloušťka nejtenčího místa pachymetrie zůstala mírně snížena od výchozí hodnoty do dvanácti měsíců. Obnova rohovkové tloušťky byla výraznější u pacientů s ektázií než u pacientů s keratokonem. U pacientů s ektázií byla všechna tři měření pachymetrie mírně nad předoperačními hodnotami, u pacientů s keratokonem byla všechna měření mírně pod hodnotami před operací. Jednoroční měření byla významně snížena od předoperační hodnoty u pacientů s keratokonem, ale nelišila se od výchozí hodnoty u pacientů s ektázií. Ze studie vyplývá, že ektatické rohovky se zřejmě obnovují rychleji než keratokonické rohovky. Snížení tloušťky rohovky udává také studie Razmjoe a kol. (2013), kde během jednoletého pooperačního sledování došlo ke snížení tloušťky rohovky z $459,17 \pm 45,92 \mu\text{m}$ na $446,05 \pm 59,63 \mu\text{m}$.

1.2.4. Intrastromální prstence

Zatímco CXL může zpomalit regresi keratokonu a posílit rohovku, tak metoda intrastromálních segmentů rohovkového prstence a metoda fotorefrakční keratektomie může snížit refrakční vadu a zlepšit zrakovou ostrost. Často se léčby kombinují tak, aby se dosáhlo co nejlepšího výsledku. Při implantaci ICRS dochází k oploštění kuželovité, keratokonické rohovky. (Prisant a kol. 2020)

Během tříměsíčního sledování, tedy po implantaci nového asymetrického modelu rohovkového prstence, došlo k významnému zlepšení topografických parametrů. Celkově se průměrná Kmax snížila z předoperačních 53,6 D na 50,3 D za tři měsíce po operaci a keratometrický astigmatismus se snížil z - 4,6 D na - 2,2 D. Studie ukazuje rozdíly ve výsledcích implantace jednoho nebo dvou kroužků. Při implantaci dvou kroužků došlo k výraznějšímu snížení topografických hodnot, pravděpodobně, protože implantace kroužků má větší zplošťovací účinek. (Prisant a kol. 2020)

Změna tloušťky rohovky

Po operaci došlo ke snížení hodnot na předním i zadním povrchu rohovky. Na obou plochách rohovky se pooperačně snížila hodnota vyklenutí. Bylo zjištěno výrazné zvýšení průměrné tloušťky rohovky. I přesto, že došlo ke změnám parametrů rohovky, byla slabá korelace mezi změnami a zlepšením vidění. (Lyra a kol. 2017) Kang (2019) uvádí ve své studii, že centrální tloušťka rohovky a tloušťka v nejtenčím místě rohovky se během pěti let nezměnily. Tloušťka periferní rohovky se zvýšila po dvou měsících a mírně se snížila po třech letech. Periferní tloušťka rohovky po operaci byla tlustší než před operací během pěti let. Minimální poloměr byl zvýšen za jeden rok a zachován po dobu pěti let.

2 VYŠETŘENÍ NITROOČNÍHO TLAKU

Nitrooční tlak

Zvýšené hodnoty nitroočního tlaku (NOT), které se mění v čase, mohou poukazovat na riziko glaukomu. U pacientů s glaukomem je proto důležité pravidelně sledovat NOT. Normální hodnota nitroočního tlaku je 15,5 mmHg a běžně v populaci kolísá o 2,6 mmHg. NOT nad 30 mmHg se vždy považuje za rizikový. Ke zhodnocení hodnoty NOT je zapotřebí zprůměrování výsledků dvou až třech měření v průběhu jednoho vyšetření, a to v závislosti na použité metodě měření. Nejlépe vypovídající je sledování hodnoty NOT v průběhu celého dne. Hodnota NOT závisí na cirkadiálním cyklu. (Kuchyňka 2016)

2.1. Metody měření NOT

Orientační metoda využívaná k nejjednoduššímu způsobu měření nitroočního tlaku je palpace přes víčko. Prsty obou rukou vytváříme přes víčka jemný tlak na bulbus a porovnááme rozdílnost pravého a levého oka. Pacient má zavřené oči a jeho pohled směřuje dolů. K měření je nutná zkušenost. Metoda se využívá po transplantaci rohovky, dále při zánětu, na konci operace, nebo pokud není možné využít jiný způsob.

Při měření tonometry je potřebné tlakem deformovat rohovku. K deformaci dojde po oploštění nebo impresi rohovky. Pomocí neinvazivní metody však není možné změřit skutečný tlak uvnitř oka. Měření probíhá buď kontaktní metodou anebo bezkontaktně. (Kuchyňka 2016)

Aplanační tonometrie

Goldmannův aplanační tonometr se využívá při měření metodou aplanační tonometrie. Měření je prováděno za pomoci štěrbinové lampy a je zapotřebí lokální anestezie oka. Následně se aplikuje fluorescein a za pomoci speciální sondy se dvěma prizmaty dojde k rozdělení slzného menisku na dva půlkruhy. Ve chvíli, kdy je tlak vytvořený na rohovku stejný jako nitrooční tlak, dojde k překrytí půlkruhů vnitřním okrajem. Tonometr je kalibrován na tloušťku rohovky 520 μm a zakřivení 7,8 mm.

Další metodou aplanační tonometrie je ruční zařízení Tonopen, který při kontaktu s rohovkou snímá množství aplance pomocí elektronického senzoru a získané hodnoty převede na NOT. (Kuchyňka 2016)

Pneumotonometrie je kombinací kontaktní a aplanační tonometrie, ve které přikládáme na oko sondu s hrotem pokrytým elastickou membránou. Měření probíhá tak, že centrální trubicí proudí vzduch, který je pod tlakem. Ve zúženém místě mezi membránou a hrotem se tlak zesiluje. Po přiložení hrotu na rohovku způsobí vzduch aplanci rohovky a dojde k uzavření místa mezi membránou hrotu a rohovkou. Tlak v trubici stoupá, až do vyrovnání s NOT. Přístroj zaznamenává výkyvy NOT a oční pulzní amplitudu. (Najmanová 2021)

Impresní tonometr

Málo používaným tonometrem dnešní doby je Schiötzův tonometr, který funguje na principu impresní tonometrie. Měření spočívá v tom, že je pacientovi přiložena pelota kolmo na rohovku a je měřena se hloubka imprese. Naměřené hodnoty NOT se ukazují na stupnici. Měření se provádí v lokální anestezii vleže. Volba závaží spočívá na tvrdosti bulbu, přesnost měření je ovšem ovlivněna tuhostí skléry. (Kuchyňka 2016)

Další metody

Mezi další metody měření NOT patří dynamický konturní tonometr PASCAL, Rebound Tonometr iCARE a BioResonator ART. Pascal je přístroj, který je namontovaný na šterbinové lampě. Výhodou Pascala je, že při měření NOT není ovlivněný biomechanickými vlastnostmi rohovky a povrchovým napětím slzného filmu. Dynamická konturovaná tonometrie je založena na principu Pascalova zákona. Během měření není rohovka aplanována, ale po kontaktu senzoru s rohovkou dochází k vyrovnání vnějšího tlaku s tlakem v přední komoře. Další výhodou Pascalova tonometru je, že dokáže změřit oční pulzní amplitudu, což je rozdíl mezi systolickým a diastolickým NOT. Dynamická konturní tonometrie je nejvíce přesnou metodou kontaktního měření NOT. Další metodou kontaktního měření je Rebound Tonometr iCare, který nevyžaduje anestezii. Měření probíhá tak, že se sonda krátce dotkne rohovky a odrazí se zpět. Ve chvíli, kdy dojde ke kontaktu sondy s rohovkou je změřeno zpomalení sondy přístrojem. (Kuchyňka 2016) BioResonator ART využívá princip aplanační tonometrie v kombinaci s rezonanční technikou.

Zařízení je umístěno na štěrbinové lampě a vyšetření se provádí v anestezii. NOT je měřen pomocí senzoru s hrotem, na jehož špičce je umístěno piezoelektrické, rezonanční zařízení. Zařízení automaticky aplanuje a měří míru rezonanční frekvence a velikost oploštění dané plochy. (Kuchyňka 2016, Brusini a kol. 2021, Najmanová 2021)

Bezkontaktní metody

Bezkontaktní tonometry měří NOT pomocí oploštění rohovky proudem vzduchu. Aplanace rohovky je snímána optickým senzorem. NOT je přímo úměrný době, která je potřeba k aplanaci rohovky od pulzu prvního proudu vzduchu z tonometru. Pokud je doba v milisekundách větší, je to z důvodu, že je potřeba větší síla a proud vzduchu k oploštění rohovky. Tento fakt poukazuje na vyšší hodnoty NOT. Ocular Response Analyzer (ORA) je automatický, bezkontaktní tonometr. ORA pracuje na principu dynamického dvojsměrného aplanáčního procesu, který je schopen změřit NOT, ale také hysterezi rohovky a faktor rohovkové rezistence (biomechanické vlastnosti). Tyto biomechanické parametry potom korigují výsledné hodnoty naměřeného nitroočního tlaku. Dalším typem bezkontaktního tonometru je Corvis ST, který umožňuje vyšetřování dynamické reakce rohovky na vzduchový impuls. Corvis ST pracuje na principu Scheimpflugovy kamery, která zaznamenává 4330 snímků za sekundu. Přístroj zaznamenává dynamickou deformaci, tloušťku a biomechanické vlastnosti rohovky pro výpočet hodnoty NOT. Jeho rozsah měření je od 1 do 60 mmHg. (Kuchyňka 2016, Hong a kol. 2013, OCULUS Corvis ST)

Kontinuální měření NOT

Kontinuální měření nabízí možnost dvacetičtyřhodinového záznamu NOT. Celodenní měření tlaku je užitečné zejména u pacientů s rizikem glaukomu, u kterých můžeme sledovat NOT i během noci. Jednou z metod kontinuálního měření je Sensimed Triggerfish. Jedná se o kontaktní čočku se zabudovaným mikroprocesorem, který přenáší signál do externí bezdrátové antény, umístěné v periokulárním povrchu. Data jsou poté přeneseny do přenosného rekordéru. Zařízení může měřit malé změny v zakřivení rohovky, o kterých se předpokládá, že jsou způsobeny změnami NOT. Druhou metodou kontinuálního měření je Grafenová tkanina.

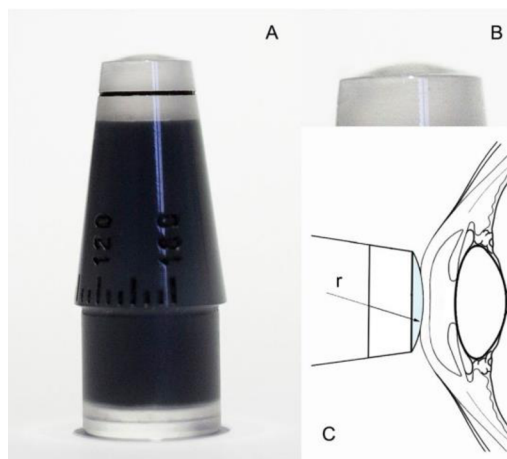
Jedná se rovněž o kontaktní čočku, která využívá odlišný princip měření NOT než metoda Sensimed Triggerfish. Princip této metody spočívá v detekci pohybu rohovky v závislosti na tlaku, dochází k deformaci grafenové tkaniny umístěné v kontaktní čočce. (Brusini a kol. 2021, Najmanová 2021)

Nový aplanační tonometr po laserové refrakční chirurgii

Goldmannův aplanační tonometr (GAT) je považovaný za zlatý standard pro měření NOT. Ale autoři studií Ehlers a Hjortdal (2004), Whitacre a kol. (1993), Doughty a Zaman (2000), Liu a Roberts (2005) uvádí, že měření NOT pomocí GAT u očí s tenkými rohovkami bývá podceňováno, zatímco u očí s tlustšími, než průměrnými rohovkami je zaznamenaný efekt opačný. Avšak GAT použitý po refrakční chirurgii je omezený, protože po refrakční chirurgii a stromální ablaci se tloušťka rohovky mění. Goldmann navrhl svůj tonometr tak, aby byl co nejpřesnější při měření rohovky s centrální tloušťkou 520 μm . Ale poté, co rohovka prošla refrakční operací, toto číslo již není užitečné. V důsledku toho většina studií uvádí, že GAT podhodnocuje NOT po refrakční operaci. To je velmi důležité, protože pokud je tlak naměřen nízký, můžeme se mylně domnívat, že tlak pacienta je normální, i když není. Je proto důležité měřit NOT pomocí více než jednoho přístroje, protože GAT pravděpodobně podhodnocuje NOT. (Sarwat 2020)

Problematiku GAT se snažili vyřešit ve studii Iglesias a kol. (2020) novým modifikovaným GAT a zhodnotili měření NOT před a po krátkozraké laserové operaci. Ve studii byla použita 2D a 3D analýza konečných prvků pro simulaci biomechanických reakcí normální rohovky a laserem ošetřené rohovky na kontakt dvou vnějších sil: rovinného povrchu (odpovídá GAT) a konvexního povrchu (odpovídající novému přístroji). Byly navrženy dvě různé rohovky. Nejprve pravidelná a dále „kalibrační rohovka“, CCT = 520 μm , přední zakřivení rohovky 7,8 mm. Druhá simulovala ošetření laserem, jejíž centrální tloušťku a zakřivení lze ablatovat jako u refrakční operace až do 420 μm a 8,43 mm pro různé simulace. Nakonec dva různé tonometry s různým poloměrem (r) (obr. 3) byly vytvořeny a nazvány CT1 ($r = 13$ mm) a CT2 ($r = 12$ mm). Ty byly použity v klinické studii k posouzení, který tonometr lépe koreloval s měřením GAT před operací. Hodnoty NOT získané pomocí GAT, CT1 a CT2 před a po chirurgickém zákroku vykazují u všech pacientů významnou korelaci s faktorem rezistence rohovky (CRF).

Kromě toho měření NOT CT1 koreluje s rohovkovou hysterezí. Po operaci GAT podhodnocuje NOT a CT1 a CT2 poskytují podobné hodnoty jako hodnoty získané pomocí GAT před operací. Nejlepší shoda NOT byla pozorována mezi GAT před operací a CT1 po operaci: $16,09 \pm 2,92$ vs $16,42 \pm 2,87$ ve všech případech. V analýze LASIK vs. PRK: GAT před operací a CT1 po operaci vykazovaly nejvyšší shodu, i když LASIK měření byla přesnější než PRK. Ze studie vyplývá, že alternativní verze aplanačního tonometru minimalizuje účinek ztráty centrální tkáně a mohla by být použita po LASIK namísto aktuální reference tonometru. To poskytuje novou možnost aplanační tonometrie, která je vhodná pro podporu diagnostiky oční hypertenze v této podskupině pacientů.



Obrázek 3: Nový upravený CT aplanační tonometr (A). Detail konvexního vrcholu (B). Diagram představující průřez CT ukazující jeho poloměr (r) v kontaktu s rohovkou operovanou refrakční chirurgií. (Iglesias a kol. 2020)

Vliv rohovky na měření NOT

K měření falešně vysokých hodnot NOT dochází u rohovek se strmějším zakřivením. Také centrální tloušťka rohovky má vliv na měření NOT, chyba v měření se obecně pohybuje mezi 3–4 mmHg. Tenká rohovka vyžaduje menší sílu k jejímu oploštění. Proto k měření falešně vysokých hodnot NOT dochází u rohovek s nadprůměrnou tloušťkou, naopak měření falešně nízkých hodnot se vyskytuje u rohovek s podprůměrnou tloušťkou. Elasticita a viskozita jsou biomechanické vlastnosti rohovky, které se podílejí na měření NOT, zejména ovlivňují odolnost rohovky vůči aplanaci. Pokud je rohovka „měkká“, dochází k měření falešně nízkých hodnot, naopak pokud je rohovka „pevná“, dochází k měření falešně vysokých hodnot.

Jsou-li biomechanické vlastnosti rohovky nestabilní, může dojít k chybnému měření NOT až o 10 mmHg. (Kuchyňka 2016)

2.2. Vliv změny struktury rohovky na měření NOT

Změny strukturálních vlastností rohovky po refrakční chirurgii, např. centrální tloušťka rohovky a zakřivení rohovky, zvýšily riziko chyby měření NOT. Z toho důvodu byla zaměřena pozornost na metody používané k měření NOT. Proto jsou neustále studovány nové metody pro měření NOT a hodnocení biomechaniky rohovky. (Shousha a kol. 2013)

2.2.1. PRK a LASIK

Přesnost NOT u pacientů po LASIK a PRK je zásadní pro diagnostiku glaukomu. U pacientů, kteří podstoupili LASIK se průměrná centrální tloušťka rohovky snížila z předoperačních $551,9 \pm 31,6 \mu\text{m}$ na $469,8 \pm 45,3 \mu\text{m}$ po operaci. Průměrný předoperační NOT byl $16,4 \pm 2,7 \text{ mmHg}$, zatímco průměrný pooperační tlak byl $11,0 \pm 2,4 \text{ mmHg}$. Průměrné snížení NOT po LASIK bylo $5,4 \text{ mmHg}$. Ve skupině s myopií až do 3 D bylo snížení NOT $3,32 \text{ mmHg}$ (o 20 % nižší, než počáteční NOT). Ve skupině s myopií od 3,25 D do 6 D bylo snížení NOT $5,58 \text{ mmHg}$ (34 %), zatímco ve skupině s myopií nad 6 D bylo o $6,16 \text{ mmHg}$ nebo o 38 % nižší než předoperační nitrooční tlak. Průměrné snížení NOT bylo přibližně 1 mmHg na 1 D. Refrakční chirurgie rohovky mění centrální tloušťku rohovky. Vlivem těchto změn měří bezkontaktní tonometr falešně nízké hodnoty NOT. Zvláštní péče by měla být věnována pacientům s vysokou myopií, protože kvůli podhodnocení tlaku může být přehlédnuto glaukomové onemocnění. (Ajazaj a kol. 2018) Cheng a kol. (2006) zjistil, že jak tloušťka rohovky, tak přední zakřivení rohovky ovlivňují hodnocení NOT u pacientů, kteří prodělali operaci krátkozrakosti metodou LASIK. Když tonometr aplanuje rohovku nebo když je na rohovku foukán proud vzduchu, dochází k deformaci přední plochy rohovky.

Centrální tloušťka rohovky u skupiny LASIK se z předoperačních 560,85 μm snížila na 503,16 μm pooperačně, ve skupině PRK se snížila z 512,3 μm na 422,34 μm . Průměrný NOT ve skupině LASIK byl předoperačně $15,86 \pm 1,99$ mmHg a ve skupině PRK byl $15,62 \pm 2,12$ mmHg, a 3 měsíce po operaci byl $12,98 \pm 1,83$ mmHg a $12,98 \pm 2,03$ mmHg, v tomto pořadí. Studie také ukázala, že existuje vysoce důležitá negativní korelace mezi změnou centrální tloušťky rohovky a změnou NOT ve skupinách LASIK i PRK. Po operaci se u obou skupin (LASIK i PRK) po vysokých myopických ablacích významně snížil naměřený NOT. Pokles naměřeného NOT byl větší ve skupině LASIK. Pokles NOT ve skupině LASIK je v souladu s důkazem, že flap po LASIK nepřispívá k nosným charakteristikám rohovky po LASIK, což vede k umělejšímu nízkoaplanárnímu čtení tonometrie po LASIK ve srovnání s PRK. (Chang, Stulting 2005) Celkově jsou hodnoty NOT naměřené po laserové korekci falešně nízké. Pokles naměřených hodnot NOT může být dramatický u vysoce myopických korekcí, stejné tvrzení udává i studie Ajazaje a kol. (2018). Předoperační NOT byl jediným nejsilnějším ukazatelem pooperační změny NOT, přičemž oči s vyššími hodnotami předoperačního NOT měly větší pokles naměřených hodnot NOT. Jakákoli korekce LASIK sníží NOT o ~ 1 mmHg vlivem lamelární klapky. (Moustafa a kol. 2019)

Studie Svedberga a kol. (2005) se shoduje s předchozími studiemi a uvádí, že při měření GAT dochází k falešnému snížení měřených hodnot NOT. Zajímavé zjištění bylo, že skupina LASIK měla významně nižší pooperační hodnoty naměřeného NOT než skupina PRK/LASEK, ale snížení centrální tloušťky rohovky a keratometrie bylo stejné. Oproti PRK/LASEK zanechává metoda LASIK nedotčený epitel Bowmanovy vrstvy. Proto je možné, že různé chirurgické techniky upravují pooperační mechanismy hojení ran na rohovce, a to může ovlivnit např. elasticitu rohovky.

Srovnání myopie a hypermetropie

Srovnání výsledků myopických a hypermetropických očí v předoperačním stadiu nevykázalo žádné významné rozdíly v pachymetrii a zakřivení rohovky, ale vykázalo rozdíly v axiální délce. Rozložení předoperačních hodnot NOT bylo také stejné pro obě skupiny. V předoperačním stadiu naznačovaly údaje vysoce významnou lineární korelaci mezi hodnotami NOT a pachymetrií. Pneumotonometrická měření NOT po LASIK vykazují vysoce významné snížení pro myopické a hypermetropické oči.

Snížení hodnot NOT vyplývá jak z proříznutí flapu, tak ztenčení centrální rohovky, protože periferní ablace zřejmě neovlivňuje tonometrii po LASIK. Řez chlopně snižuje hodnoty NOT o $1,6 \pm 0,8$ mmHg, zatímco ablace tkáně v centrální rohovce indukuje další snížení o $0,029 \pm 0,003$ mmHg na mm ablatované tkáně. Snížení NOT je stabilní i 1 rok po LASIK, takže hojení pravděpodobně nemůže obnovit normální ztuhlost rohovky. Z pozorovaného snížení hodnot NOT vyplývá riziko chybně indikovaného glaukomu u pacientů po LASIK, jejichž hodnoty NOT před operací nebyly považovány jako rizikové hodnoty NOT. Tento efekt je nejvýraznější u operovaných myopických očí. Kvůli tomuto efektu by pacienti se zjevně normálními hodnotami NOT po LASIK měli být považováni za rizikové. (Sánchez-Navés a kol. 2008)

Také ve studii Schallhorna a kol. (2015) srovnávali změnu u myopických a hypermetropických očí po LASIK a PRK. Pacienti, kteří podstoupili PRK měli významně tenčí rohovky než pacienti podstupující LASIK. Předoperační NOT u pacientů s LASIK byl o něco vyšší než předoperační NOT u pacientů s PRK. Předoperačně byla jediným ukazatelem naměřeného NOT centrální tloušťka rohovky. Po refrakční operaci všechny čtyři skupiny vykazovaly falešné snížení naměřených hodnot NOT. Největší pokles byl u myopických pacientů podstupující LASIK, s průměrným poklesem $4,57 \pm 2,42$ mmHg za měsíc. Následovala myopická PRK s průměrným poklesem $3,16 \pm 2,53$ mmHg za měsíc. U hypermetropických pacientů došlo k průměrnému falešnému poklesu naměřených hodnot NOT o $2,28 \pm 2,31$ mmHg pro LASIK a o $0,83 \pm 2,48$ mmHg pro PRK za měsíc. U hypermetropické skupiny podstupující PRK bylo 3měsíční sledování stabilní. U myopické skupiny podstupující PRK došlo ke zvýšení naměřených hodnot NOT mezi prvním týdnem a měsícem, ale mezi prvním a třetím měsícem došlo k poklesu NOT. U hypermetropického LASIK se NOT snížil o 1,1 mmHg mezi prvním týdnem a měsícem, ale byl stabilní mezi prvním měsícem a třetím. U myopického LASIK se NOT snížil o dalších 1,3 mmHg mezi prvním týdnem a prvním měsícem a byl v podstatě stabilní mezi prvním měsícem a třemi měsíci. Lze tedy říct, že jakákoli korekce LASIK sníží NOT přibližně o 1 mmHg v důsledku účinku lamelárního flapu, což je shodné tvrzení jako ve studii Moustafy a kol. (2019). Myopické výkony snižují naměřený NOT více než hypermetropické výkony. LASIK k léčbě 10 D krátkozrakosti může snížit naměřený NOT až o 9 mmHg.

2.2.2. SMILE

Ve studii Liu a kol. (2016) porovnával NOT a biomechanicky korigovaný NOT po operaci SMILE. Mezi předoperačními a pooperačními hodnotami byl významný rozdíl mezi NOT a biomechanicky korigovaným NOT. Průměrný rozdíl v NOT před a po operaci byl $2,24 \text{ mmHg} \pm 1,26 \text{ mm}$ a průměrný rozdíl v biomechanicky korigovaném NOT před a po operaci byl $0,57 \pm 1,77 \text{ mmHg}$. Rozdíl byl nižší pro biomechanicky korigovaný NOT. Zmenšení centrální tloušťky rohovky významně souviselo se změnou NOT ale ne se změnou biomechanicky korigovaného NOT. Ze studie vyplývá, že biomechanicky korigovaný NOT měřený po operaci dynamickým Scheimpflugovým analyzátozem vykazoval lepší shodu s předoperačními hodnotami než NOT.

Li a kol. (2016) zhodnotili změny nitroočního tlaku a její vztah na biomechaniku rohovky pomocí přístroje ORA kombinovaného s bezkontaktní tonometrií. V této studii zůstaly hodnoty měření NOT stabilní tři měsíce po SMILE, přičemž hystereze rohovky a faktor korneálního odporu se také obnovily po prvním měsíci. Navíc centrální tloušťka rohovky zůstala stabilní po třech měsících a zakřivení rohovky se neustále měnilo. V obou skupinách SMILE a FS-LASIK vedly nízké hodnoty NOT po operaci k opožděné diagnóze glaukomu nebo rozpoznání pacientů s oční hypertenzí, takže bylo velmi důležité změřit pooperační NOT nebo změnu NOT přesným způsobem. Souhrnně lze říct, že podhodnocení měření NOT po SMILE a FS-LASIK souviselo s biomechanikou rohovky a také s předoperačním NOT a plochou keratometrií. NOT po SMILE se ukázal být stabilnější než po FS-LASIK.

Měření NOT a centrální tloušťky rohovky provedla studie Zhaa a kol. (2020) Měření bylo provedeno před operací, po prvním a třetím měsíci po operaci. U každého pacienta byla provedena alespoň tři měření bez korekce centrální tloušťky, která se zprůměrovala. Po operaci se NOT mezi prvním a třetím měsícem snížil z $15,03 \pm 2,79 \text{ mmHg}$ na $11,02 \pm 2,73 \text{ mmHg}$ a $10,02 \pm 2,21 \text{ mmHg}$. Průměrný pokles NOT po třech měsících byl $5,01 \pm 2,08 \text{ mmHg}$ ve srovnání s předoperačními údaji. Centrální tloušťka rohovky se snížila z $545,98 \pm 26,61 \text{ } \mu\text{m}$ na $478,40 \pm 30,26 \text{ } \mu\text{m}$ tři měsíce po operaci. Axiální délka se snížila z $24,80 \pm 0,84 \text{ mm}$ na $24,70 \pm 0,83 \text{ mm}$. Studie prokázala pooperační pokles naměřeného NOT, který lze vysvětlit snížením centrální tloušťky rohovky.

2.2.3. Corneal collagen crosslinking

Kymionis a kol. (2010) a Eissaa a kol. (2013) ve svých studiích sledovali NOT po CXL pomocí Goldmannovy aplanační tonometrie (GAT). Studie Kymionise a kol. (2010) sledovala nitrooční tlak po aplikaci riboflavinu a ultrafialového záření A, dále před CXL a šest a dvanáct měsíců po CXL. Během sledování došlo ke statisticky významnému zvýšení NOT šest měsíců a dvanáct měsíců po léčbě. Průměrná hodnota NOT byla $9,95 \pm 3,01$ mmHg před CXL, $11,40 \pm 2,89$ mmHg šest měsíců po operaci a $11,35 \pm 3,38$ mmHg za dvanáct měsíců. Mezi šestiměsíčním a ročním pooperačním měřením nedošlo k žádné statisticky významné změně NOT. Nárůst NOT po CXL byl pravděpodobně důsledkem zvýšení tuhosti rohovky. Výsledky ze studie Kymionise a kol. (2010) se shodují s výsledky ze studie Eissay a kol. (2013). Ve studii Eissaa a kol. (2013) rovněž hodnotil NOT po aplikaci riboflavinu a ultrafialového záření A. Průměrná hodnota NOT před CXL byla $11,2 \pm 1,29$ mmHg, zatímco po třech měsících byla 12,24 mmHg, po šesti měsících byla hodnota 12,37 mmHg a 12,55 mmHg byla dvanáct měsíců po operaci. Mezi třemi a dvanácti měsíci sledování byl zaznamenaný statisticky významný rozdíl v NOT. Ve studii zjistili silnou pozitivní korelaci mezi předoperačními hodnotami centrální tloušťky rohovky a předoperačními hodnotami NOT a také pooperačními hodnotami NOT po třech, šesti a dvanácti měsících. To znamená, že čím vyšší je předoperační pachymetrický údaj, tím vyšší jsou předoperační a pooperační hodnoty NOT. Výsledky studie říkají, že po operaci CXL došlo ke zvýšení NOT měřeného pomocí GAT, pravděpodobně z důvodu zvýšení tuhosti rohovky. Zvýšení tuhosti rohovky vedlo ke zvýšení měření ale nikoli ke skutečnému zvýšení NOT. Změny v rigiditě a elasticitě rohovky způsobené CXL mohou vyvolat falešně vysoké hodnoty měření NOT. U pacientů léčených CXL by proto měly být brány v úvahu předoperační hodnoty NOT (používané jako výchozí hodnoty NOT), zvláště pokud je podezření na glaukom.

Ve studii Romppainen a kol. (2007) měřili NOT za pomoci rohovek z oční banky, které nebyly vhodné k transplantaci. Tyto rohovky byly namontovány na umělý systém přední komory. Hydrostaticky řízený referenční tlak v komoře byl nastaven od 10 do 40 mmHg v krocích po 5 mmHg. NOT byl měřený 3 různými tonometry. Před operací vykazoval GAT i Pascalův tonometr vynikající shodu s manometrickým referenčním tlakem, zatímco Tonopen nadhodnocoval skutečný NOT.

Po CXL se spolehlivost hodnot NOT u všech tří tonometrů snížila. Hodnoty NOT měřené Tonopen před a po CXL byly mezi tonometry nejméně přesné. CXL vedla k mírnému nadhodnocení průměrného NOT, ale velikost tohoto účinku pro GAT a Pascalův tonometr byla relativně malá. Zatímco jednotlivé hodnoty Pascalova tonometru zůstaly spíše nedotčeny CXL, variabilita hodnot GAT se u některých jednotlivých rohovek zvýšila. To mělo za následek měření falešně vysokých hodnot NOT. GAT proto nemusí být ideálním tonometrem pro sledování pacientů po CXL.

Araujo EH a kol. (2012) hodnotili pomocí tonometrů Goldmann a Pascal vliv CXL na měření NOT. Jeden měsíc po CXL došlo u obou tonometrů ke statisticky významnému zvýšení průměrného NOT. Zvýšení bylo $2,4 \pm 0,4$ mmHg pro Goldmann a $2,9 \pm 0,7$ mmHg pro Pascal. Nebyla zjištěna statistická významnost pachymetrie v obou případech. Tloušťka rohovky byla $481,1 \pm 42,8$ μm v prvním okamžiku a $481,6 \pm 37,4$ μm jeden měsíc po operaci. Zvýšený NOT může být způsoben zvýšením tuhosti rohovky. Tohle tvrzení je shodné jako výsledky ve studiích Kymionise a kol. (2010) a Eissay a kol. (2013), kde obě hodnotily NOT pomocí GAT. Nelze však vyloučit možnost, že se „skutečný“ NOT po CXL zvýšil.

Ve studii Chase L a kol. (2020) hodnotili nitrooční tlak po CXL pomocí Tonopen. Průměrně naměřený předoperační NOT byl $14,1 \pm 2,1$ mmHg. Průměrně naměřený NOT při měsíčním, tříměsíčním a šestiměsíčním sledování byl $17,1 \pm 2,7$ mmHg, $15,8 \pm 2,3$ mmHg a $16,8 \pm 1,8$ mmHg. Ve vztahu k předoperačnímu NOT byl NOT při měsíčním, tříměsíčním a šestiměsíčním sledování statisticky významně vyšší pro všechny tři skupiny. Tato studie ukazuje, že naměřený NOT pomocí Tonopen se po CXL zvyšuje, což je pravděpodobně způsobeno zvýšenou tuhostí rohovky. Tato skutečnost by měla být silně zvážena u pacientů s anamnézou CXL, kterým se nově zvýšilo měření NOT. Výsledky jsou shodné s výsledky z předchozích studií Kymionise a kol. (2010), Eissay a kol. (2013) a s tvrzením Arauja a kol. (2012).

Účinek steroidů na měření NOT

Po proceduře CXL se používají steroidy, nejběžněji používaným steroidem je prednisolon. Ten je známý tím, že zvyšuje riziko poškození zřetivého nervu glaukomem. (Bartolomei & Román 2021) Běžně se používá ke snížení zánětu v oku. Nicméně v případech těžkého zánětu, jako je komplikovaná operace oka nebo

transplantace rohovky, nemusí mít prednisolon při samostatném použití adekvátní výsledky a může vyžadovat použití doplňkových systémových steroidů. (Loftsson & Stefánsson 2002) Další steroid, Difluprednate, vyžaduje méně časté dávkování, zvyšuje tedy úspěšnost užívání přípravku pacienty a rychleji odstraňuje zánět, to ovšem vede ke snížení míry působení steroidů. Používá se k léčbě zánětu a bolesti po oční chirurgii a na přední uveitidu. (Foster a kol. 2010) V této studii jsou uvedeny rozdíly v NOT u pacientů, kterým byl po CXL podáván difluprednate oproti prednisolonu. NOT zaznamenaný tři dny po operaci ve skupině s difluprednate byl významně vyšší (průměrný NOT: $24,167 \pm 5,23$ mmHg) než před výkonem (průměrný NOT: $16,5 \pm 2,258$ mmHg). Mezitím ve skupině s prednisolonem tři dny po výkonu byl průměrný NOT $14,2 \pm 3,199$ mmHg a před výkonem byl $16,8 \pm 4,232$ mmHg. Otázkou zůstává, zda jsou keratokonové oči přirozeně náchylnější ke zvýšenému NOT způsobenému lokálním užíváním steroidů, nebo zda zvýšená rigidita rohovky po CXL přispívá ke zvýšenému NOT. Měření pachymetrie by mohlo pomoci zjistit, zda změny tloušťky rohovky ovlivňují naměřený NOT. Pozorování by mělo sloužit jako upozornění na situaci, při které by se mělo zabránit použití difluprednátu u jakéhokoli mladého pacienta, zvláště pokud není monitorován na stavy jako jsou alergie nebo keratitida. (Bartolomei & Román 2021)

2.2.4. Intrastromální prstence a segmenty

Zavedení segmentů intrastromálních prstenců může ovlivňovat měření NOT a centrální tloušťky rohovky. Nicméně vliv implantace intrastromálních prstenců na biomechaniku rohovky a následné měření NOT nebyl široce prozkoumán. (Touboul a kol. 2008, Rosentreter a kol. 2013, Dauwe a kol. 2009)

Ve studii Abdel-Radiho (2019) porovnávali měření NOT před a po implantaci MyoRing. NOT byl měřen u všech pacientů před operací, týden, měsíc a šest měsíců po operaci. Průměrná předoperační tloušťka rohovky byla $442,4 \pm 26,2$ μm . Šest měsíců po implantaci MyoRing byla průměrná tloušťka rohovky $438 \pm 25,8$ μm . Průměrný předoperační NOT byl $14,3 \pm 1,55$ mmHg. Šest měsíců po implantaci MyoRing byl průměrný NOT $13,9 \pm 1,41$ mmHg. Průměrný NOT se po operaci snížil, tato změna byla ale nevýznamná, stejně tak i změna pachymetrických hodnot.

Pomocí pěti různých tonometrů zkoumali Arribas-Pardo a kol. (2018) vliv struktury rohovky na měření NOT po implantaci segmentu u keratokonu. NOT byl změřen před operací a jeden, tři a šest měsíců po operaci. Pro analýzu byl použit průměr ze tří měření. Po operaci nebyly zjištěny žádné změny v naměřeném NOT pomocí všech typů tonometrů, což se neshoduje s výsledky z předchozí studie Abdel-Radiho (2019), kde uvádí nevýznamné snížení naměřeného NOT po operaci. Ani hystereze rohovky ani faktor rezistence rohovky se po operaci nezměnil. Změna centrální tloušťky rohovky byla statisticky významná, ale ne klinicky. Výsledky studie říkají, že naměřený NOT se po implantaci segmentu u keratokonických očí nemění.

Studie Ruckhofer a kol. (2000) vyhodnocovala změnu NOT po implantaci Intacs, který koriguje myopii. Průměrný výchozí NOT byl celkově $14,8 \pm 2,35$ mmHg. Šest měsíců po operaci byl průměrný, naměřený NOT nižší než výchozí naměřený NOT a snížil se maximálně o $-1,75 \pm 2,93$ mmHg. Rok po operaci byla změna oproti výchozí naměřené hodnotě NOT $-1,64 \pm 2,96$ mmHg pro všechny tloušťky Intacs. Tloušťka Intacs nekorelovala s rozsahem změny naměřeného NOT od výchozí hodnoty. V kontrolní skupině byl průměrný NOT významně nižší než výchozí hodnota NOT, s maximálním rozdílem $-1,23 \pm 2,77$ mmHg po šesti měsících. Rozdíl v NOT mezi Intacs a kontrolními očima nebyl na začátku významný ($-0,11 \pm 1,16$ mmHg). Průměrné hodnoty naměřeného NOT byly významně nižší u léčených než u kontrolních očí po prvním, třetím a šestém měsíci s maximálním průměrným rozdílem $-0,53 \pm 1,85$ mmHg po šesti měsících. NOT měřený pomocí GAT byl významně nižší v pooperačních intervalech než na začátku u léčených i kontrolních očí. Intacs výrazně nezměnily centrální tloušťku rohovky, takže taková změna nemohla být faktorem pro snížení hodnot naměřeného NOT. Zakřivení rohovky významně ovlivňuje měření NOT. Průměrná změna keratometrie ve skupině Intacs byla $-1,87$ D šest měsíců po operaci, ale ve studii nebyla nalezena žádná statistická korelace mezi změnou NOT a změnou keratometrie. Implantace Intacs mírně snížila NOT pomocí GAT, bez souvislosti s ostatními parametry. Pooperační rozdíly naměřeného NOT mezi Intacs a kontrolními očima byly statisticky, ale ne klinicky významné. Výsledky se shodují s výsledky ze studie Abdel-Radiho (2019), kde také udávají snížení NOT po implantaci intrastromálního prstence, snížení NOT bylo však nevýznamné.

2.3. Srovnání metod měření NOT po refrakčních operacích

LASIK a PRK

Studie Shoushy a kol. (2013) vyhodnocuje přesnost měření NOT po LASIK nebo epiteliální laser in situ keratomileusis Epi-LASIK pomocí GAT, bezkontaktní tonometrie, analyzátoru oční odezvy (ORA) s NOT kompenzovaným rohovkou a Pentacamem korigovaného NOT. Předoperačně byly zjištěny významné pozitivní lineární korelace mezi hodnotami NOT měřenými pomocí všech tonometrů, jakož i centrální tloušťkou rohovky měřenou pachymetrií u pacientů s LASIK. Významné pozitivní lineární korelace byly také získány u pacientů s Epi-LASIK. Ve srovnání s předoperačními hodnotami byl pooperační NOT měřený těmito čtyřmi metodami výrazně nižší. Refrakční chirurgie tedy způsobuje snížení NOT měřeného pomocí všech čtyř zařízení. Ve srovnání s metodami ORA a Pentacam byl rozdíl NOT, měřený GAT statisticky významný. LASIK má větší účinek než Epi-LASIK na chybu měření NOT po refrakční chirurgii.

Ve studii Aristeidoua a kol. (2011) porovnávali hodnoty NOT měřené GAT a Pascalovým dynamickým konturovaným tonometrem (PDCT) po operaci PRK a LASIK. Měření NOT bylo provedeno u všech očí den před a jeden, tři, šest a dvanáct měsíců po léčbě pomocí PDCT a GAT. Do studie byli zahrnuti myopičtí pacienti operováni metodou LASIK a PRK a hypermetropičtí pacienti operováni metodou LASIK. Porovnání průměrných hodnot NOT mezi PDCT a GAT pro každou léčebnou skupinu odhalilo statisticky významný rozdíl. Při použití GAT byl zjištěn významný rozdíl mezi předoperačními a všemi pooperačními hodnotami. Při použití Pascalova tonometru nebyl nalezen žádný rozdíl mezi předoperačním a pooperačním měřením. Přesný důvod zůstává nejasný, zdá se ovšem, že ztenčení rohovky a zploštění rohovky významně ovlivňují údaje z tonometrie podle Goldmanna, nikoli však Pascala. Pro krátkozraké pacienty po PRK a LASIK bylo podhodnocení NOT více výrazné, než pro dalekozraké pacienty podstupující LASIK.

Během porovnání předoperačního a pooperačního měření NOT, pomocí GAT, ORA a PDCT v očích podstupujících myopický LASIK došlo ke snížení průměrné pachymetrie rohovky o 90,2 μm . Po LASIK došlo k významnému snížení faktoru rezistence rohovky o 28,6 % a hystereze rohovky o 16 %, amplituda očního pulzu se

nijak statisticky významně nezměnila (1,8 %). Tyto změny se podílí na viskózních a elastických vlastnostech rohovky po operaci. Došlo také ke snížení hodnot NOT měřených pomocí GAT a ORA-G (korelující s Goldmannem) a ORA-CC (kompenzován rohovkou). Nedošlo však ke statisticky významnému snížení hodnot NOT měřených pomocí PDCT. Měření NOT pomocí PDCT se zdá být relativně imunní vůči změnám v biomechanice rohovky a pachymetrii po LASIK, ve srovnání s měřením NOT podle GAT a ORA. PDCT i ORA vykazovaly statisticky nižší rozdíly v měření než GAT. (Pepose a kol. 2007)

Ve studii Cronembergera a kol. (2009) uvádí pooperační snížení tloušťky z $533,0 \pm 29,3 \mu\text{m}$ na $492,9 \pm 25,4 \mu\text{m}$ měsíc po LASIK, tři měsíce po LASIK na hodnotu $492,7 \pm 25,3 \mu\text{m}$ a šest měsíců po LASIK na hodnotu $492,7 \pm 20,43 \mu\text{m}$. Hodnoty měření NOT pomocí GAT se postupně snižovaly a byly nižší a méně proměnlivé po šesti měsících a dvou letech po LASIK se statisticky významným rozdílem ve vztahu k předoperačním hodnotám. Při hodnocení NOT Schiötzovým tonometrem pomocí 5,5 g a 10 g závaží nebyl nalezen žádný statisticky významný rozdíl ve všech pooperačních obdobích (jeden, tři, šest měsíců a dva roky). Měření falešně nízkých hodnot NOT pomocí GAT zásadně souvisí se změnou struktury rohovky (fragmentace nebo prasknutí Bowmanovy membrány) a zmenšením tloušťky rohovky, která snižuje její odolnost vůči deformaci. Stejně tvrzení uvádí také předchozí studie Aristeidoua a kol. (2011). Deformace rohovky v aplanační tonometrii je stejná před a po LASIK, ale odolnost rohovky je určitě snížena vlivem LASIK, a proto také přispívá k nižším hodnotám získaným aplanační tonometrií. Ze studie vyplývá, že GAT v zásadě není schopen kompenzovat změny rohovky vyvolané LASIK, ale Schiötzův tonometr je schopný tyto změny zaregistrovat a určitě je kompenzovat poskytnutím správných hodnot při detekci NOT. Tvrzení ze studie se shodují s výsledky z předchozí studie Aristeidoua a kol. (2011), kde rovněž udávají nepřesnost měření Goldmannovým tonometrem.

Goldmannův aplanační tonometr porovnávali také s kontaktním pneumotonometrem ve studii Duch a kol. (2001). Měření NOT bylo provedeno před a v prvním a třetím měsíci po LASIK. Mezi aplanační tonometrií ($14,74 \pm 2,26 \text{ mmHg}$) a kontaktní pneumotonometrií ($14,62 \pm 2,53 \text{ mmHg}$) nebyly objeveny žádné statisticky významné rozdíly v předoperačních hodnotách.

Po průměrné hloubce stromální ablace 77,1 μm se průměrný NOT měřený GAT významně snížil z předoperační hodnoty $14,8 \pm 11,9$ mmHg na $11,9 \pm 2,1$ mmHg za jeden měsíc a na $11,7 \pm 1,7$ mmHg ve třetím měsíci. Poklesy hodnot NOT měřených GAT ukázaly významnou korelaci se změnami keratometrických hodnot a centrální tloušťkou rohovky. Na rozdíl od GAT se průměrná měření před a po LASIK kontaktní pneumotonometrií významně nelišila. Rozdíly pooperačního měření NOT pomocí GAT a pneumotonometrií byly statisticky významné. Z výsledků studie vyplývá, že kontaktní pneumotonometrie měří NOT spolehlivě po operaci myopie metodou LASIK, zatímco GAT podhodnocuje nitrooční tlak.

Ve studii Vakiliho a kol. (2002) hodnotili NOT po operaci myopie metodou LASIK pomocí GAT, pomocí Tono-Pen XL a také pomocí pneumatonometru. Snížení centrální tloušťky rohovky po LASIK o $0,032 + 0,030$ mm bylo statisticky významné. Po měření GAT nebo Tono-Pen nedošlo ke statisticky významné změně průměrného NOT po operaci ($0,1$ a $-0,1$ mm Hg), zatímco pneumatonometr byl spojen s malým, ale statisticky významným poklesem průměrného NOT o $1,1$ mm Hg. Ve studii, která zahrnovala pacienty s mírnou až středně těžkou krátkozrakostí, měl LASIK malý nebo žádný statisticky významný vliv na hodnoty NOT získané pomocí GAT, Tono-Pen nebo pneumatonometru. Toto zjištění se neshoduje s ostatními studiemi o větším rozsahu myopické korekce, u kterých bylo pozorováno významné snížení naměřeného NOT. Malá změna centrální tloušťky rohovky po operaci mírné a střední myopie, mohla být nedostatečná k tomu, aby způsobila významné snížení naměřeného NOT pomocí GAT a Tono-Pen.

Studie Baa, Huanga a kol. (2020) hodnotila NOT po femtosekundovém LASIKU. Studie zahrnovala NOT měřený pomocí GAT, dále pomocí dynamického konturovaného tonometru (DCT), poté Goldmannem korelovaný NOT (ORA-g) a rohovkově kompenzovaný NOT měřený pomocí analyzátoru oční odezvy (ORA-cc). Následoval nekorigovaný NOT (CVS) a biomechanicky korigovaný NOT (CVS-b) měřený pomocí Corvis ST. Průměrná předoperační centrální tloušťka rohovky byla $550,7 \pm 22,6$ μm a snížila se na $460,9 \pm 37,1$ μm . Výsledky ukázaly významné rozdíly mezi měřeními NOT před operací a po operaci metodami DCT, GAT, ORA-g, ORA-cc a CVS ve skupině s nízkou až střední myopií i ve skupině s vysokou myopií.

Ovšem NOT měřený CVS-b významně poklesl po LASIK pouze ve skupině s vysokou myopií, ale ve skupině s nízkou až střední myopií ne. NOT měřený DCT byl vyšší než NOT u ostatních pěti měření před i po LASIK. Rozdíly naměřených hodnot NOT před a po LASIK ve skupině s nízkou až střední myopií byly nižší než ve skupině s vysokou myopií pro DCT a CVS, ale ne pro GAT, ORA-g a ORA-cc a CVS-bN. CVS-b spolu s DCT poskytl nejlepší shodu mezi měřeními před a po LASIK s nejnižšími rozdíly NOT a nejužšími hranicemi shody. Rozdíly před měřením NOT byly také významně spojeny se snížením centrální tloušťky rohovky pouze u GAT, ORA-g a CVS. CVS-b a ORA-cc byla jediná měření, která nekorelovala s centrální tloušťkou rohovky, středním zakřivením rohovky nebo věkem před a po LASIK. Biomechanicky korigovaný NOT z Corvis ST poskytl měření po LASIK, která se nejvíce shodovala s měřeními získanými před operací. Ve srovnání s tím se zdálo, že GAT, ORA-g, ORA-cc a CVS jsou více ovlivněny změnami v biomechanice rohovky způsobenými LASIK.

Studie Iglesiase a kol. (2022) popsala měření NOT pomocí nově vyvinutého modifikovaného Goldmannova konvexního tonometru (CT) rok po myopické laserové refrakční operaci. Hodnoty NOT měřené pomocí CT byly porovnány s hodnotami NOT získanými Goldmannovým aplanačním tonometrem a analyzátozem oční odezvy. Před operací byl NOT měřený pomocí ORA a GAT mezi skupinami podobný. Oproti tomu CT nadhodnocovalo NOT ve vztahu k ostatním tonometrům. V podskupině LASIK po třech pooperačních měsících GAT a ORA, která měřila NOTcc (rohovkově korelovaný) měřily falešně nízké hodnoty NOT, zatímco CT po třech měsících poskytlo podobné hodnoty jako u GAT a ORA před operací. Po roce byly hodnoty CT jako GAT a ORA před operací, zatímco zbytek tonometrů udržoval hodnoty NOT pod svými předoperačními odhady. V podskupině PRK bylo také zjištěno snížení NOT u všech zařízení tři a dvanáct měsíců po operaci. V tomto případě však CT nadhodnotilo předoperační hodnoty NOT měřené pomocí GAT a ORA. ORA, která měřila NOTcc, signifikantně zaznamenala nejstabilnější hodnoty NOT ve srovnání s hodnotami před operací. Výsledky studie uvádí, že modifikovaný Goldmannův CT nabízí přesné odhady NOT u pacientů s LASIK po třech a dvanácti měsících ve vztahu k GAT před operací. Mohl by se tak stát cenově dostupnou a nenáročnou metodou pro monitorování NOT.

SMILE

Chow & Yeung (2020) udělali přehled, ve kterém porovnávali různé tonometry pro měření nitroočního tlaku po operacích PRK a SMILE. Po porovnání jednotlivých studií bylo zjištěno, že biomechanicky korigovaný NOT měřený Corvis ST a NOT měřený dynamickou konturovou tonometrií jsou přesné u očí po PRK. U očí prováděných pomocí SMILE bylo zjištěno, že Corvis ST je pro měření NOT přesnější než jiné tonometry. Jiné tonometry jako Goldmannův aplanační tonometr, bezkontaktní tonometrie, Tonopen, analyzátor oční odezvy lze v klinické praxi použít i pro měření NOT u očí po PRK nebo SMILE, je však důležité vzít na vědomí možnost nesrovnalostí.

Ve studii Shena a kol. (2016) zkoumali změny pooperačních hodnot NOT měřených bezkontaktním tonometrem (NCT), ORA a Corvis scheinpflugovou technologií (CST) po SMILE. ORA poskytl hodnoty nitroočního tlaku kompenzovaného rohovkou (ORAcc), nitroočního tlaku korelovaného podle Goldmanna (ORAg), hysterezi rohovky (CH) a faktoru rezistence rohovky (CRF). Parametry deformace rohovky byly měřeny pomocí CST. Průměrné hodnoty NOT měřeného pomocí NCT, ORAcc, ORAg a CST se významně snížily den po operaci. Ze studie vyplývá, že hodnoty NOT jsou naměřeny falešně nízké při hodnocení po SMILE pomocí NCT, ORAg a CST. Praktická pooperační hodnota NOT měřená ORAcc a teoretická pooperační hodnota NOT měřená CST mohou být vhodné pro hodnocení NOT v časně fázi po SMILE.

U hypermetropické SMILE měřili NOT rovněž bezkontaktním tonometrem, Scheimpflugovým analyzátozem (Corvis) a analyzátozem oční odezvy (ORA). NOT měřený Corvis ST byl biomechanicky korigovaný (bNOT), NOT měřený přístrojem ORA byl kompenzovaný rohovkou (ORAcc) a korelovaný Goldmannem (ORAg). Předoperačně nebyl mezi čtyřmi měřeními nalezen žádný rozdíl. Biomechanicky korigovaný NOT, měřený pomocí Corvis ST po operaci, nejvíce odpovídal přibližným předoperačním hodnotám NOT, zatímco ostatní tři hodnoty NOT byly po hypermetropickém SMILE nižší. Průměrný pokles měření NOT předoperačně a pooperačně se pohyboval v rozmezí 0,42–5,48 mmHg mezi různými použitými technikami měření. Výsledky studie ukazují, že bNOT je relativně přesné měření NOT po hypermetropickém SMILE. (Fu a kol. 2020)

Měření NOT pomocí GAT a ORA provedli ve studii Hosny a kol. (2017). Předoperační NOT měřený pomocí ORA byl významně vyšší než NOT měřený pomocí GAT. Bylo zjištěno, že pooperační NOT byl významně nižší než předoperační hodnoty, když byl měřen jak GAT, tak ORA. Pokles NOT byl větší u GAT ve srovnání s ORA. Změna v GAT byla $-5.30 \pm 2,67$ mmHg, zatímco změna v ORA byla $-2,93 \pm 2,97$ mmHg. Nebyla zjištěna žádná statisticky významná korelace mezi změnami v hodnotách GAT a ORA a pooperační pachymetrií rohovky nebo tloušťkou lentikuly. Jak hystereze rohovky, tak faktor korneální rezistence vykazovaly po výkonu významný pokles, který koreloval s tloušťkou lentikuly. Výsledky studie ukazují, že SMILE způsobuje významné snížení NOT měřeného pomocí ORA a GAT.

CXL

Vyhodnocení měření NOT pomocí GAT, PDCT a ORA provedli ve studii Gkika a kol. (2012). Měření NOT bylo provedeno u pacientů před a po CXL. Předoperačně byly hodnoty NOT měřené všemi tonometry významně nižší než hodnoty získané u zdravých očí. PDCT měřilo lépe než GAT a ORA, protože rozdíly v měření NOT byly lépe predikovány faktorem rezistence rohovky. Pooperačně nebyl u keratokonových očí statisticky významný rozdíl v měření NOT mezi třemi tonometry. Hodnoty NOT na všech tonometrech po léčbě byly vyšší než hodnoty získané před operací, ne však statisticky významné, s výjimkou hodnot PDCT a ORA v prvním měsíci po operaci. Měření faktoru odporu rohovky nemá po CXL žádnou významnou změnu. Ze studie vyplývá, že dynamický obrysový tonometr Pascal by mohl poskytovat pravdivější měření a blíže skutečným hodnotám NOT než GAT a ORA u zdravých očí s tloušťkou rohovky mimo rozsah 520–550 μm , i u pacientů s keratokonem a po CXL.

Intrastromální segmenty

V průřezové studii Arribas-Pardy a kol. (2017) hodnotili NOT šest měsíců po implantaci rohovkového prstence u pacientů s ektázií. NOT byl hodnocen pomocí tonometrů TonoPen XL, PDCT a tonometru iCare Pro. Jako referenční bylo použito měření z GAT. Výsledky ukazují, že TonoPen XL a PDCT měřili falešně vysoké hodnoty NOT ve srovnání s GAT (rozdíly byly $-0,8 \pm 3,07$ mmHg pro PDCT a $-1,0 \pm 3,26$ mmHg pro TonoPen XL). Tonometr iCare měřil falešně nízké hodnoty NOT ve srovnání s GAT ($0,6 \pm 2,9$ mmHg).

Centrální tloušťka rohovky se ukázala jako matoucí faktor pro tlaky poskytované všemi tonometry kromě dynamického obrysového tonometru. Ze studie vyplývá, že u pacientů s intrastromálním prstencem jsou hodnoty NOT získané pomocí GAT, iCare Pro, TonoPen XL a PDCT klinicky podobné. Tlaky získané pomocí iCare Pro a TonoPen XL vykazují dobrou shodu s GAT, zatímco PDCT není ovlivněn rohovkovými faktory.

Tři různé tonometry porovnávali Rateb a kol. (2019) po aplikaci intrastromálního prstence MyoRing. Měření NOT bylo provedeno pomocí Goldmannova aplanačního tonometru, iCare rebound tonometru a TonoPen. Průměrná hodnota NOT získaná pomocí GAT byla $13,9 \pm 3,68$ mmHg, pomocí TonoPen byla $14,29 \pm 1,31$ mmHg a pomocí iCare byla $12,41 \pm 2,87$ mmHg. Průměrný rozdíl mezi měřením GAT a Tono-Pen byl $0,39 \pm 2,59$ mmHg bez statisticky významného rozdílu mezi oběma naměřenými hodnotami. Průměrný rozdíl v měření NOT pomocí GAT a iCare byl $1,49 \pm 2,61$ mmHg se statisticky významným rozdílem. Průměrný rozdíl mezi čtením Tono-Pen a iCare byl $1,88 \pm 2,14$ mmHg rovněž se statisticky významným rozdílem. Studie zjistila, že mezi tonometry GAT, Tono-Pen a iCare existuje silná shoda v měření NOT a tato shoda se zdá být nezávislá na centrální tloušťce rohovky s MyoRings. Bylo rovněž zjištěno, že iCare nevýznamně falešně snižuje hodnoty NOT.

ZÁVĚR

Cílem této práce bylo vytvořit ucelený soubor informací týkajících se problematiky měření nitroočního tlaku po rohovkových operacích. První kapitola se zaměřila na popis metod rohovkové refrakční chirurgie a na jejich vliv na změnu struktury rohovky. Mezi hlavní zjištění této kapitoly například patří, že po operaci PRK a LASIK u myopických pacientů dochází k výraznému ztenčení rohovky bezprostředně po zákroku a k mírnému opětovnému ztluštění během prvního pooperačního roku. Tento proces je výraznější u pacientů s PRK. Tloušťka rohovky ovšem zůstala snížena pod svoji předoperační hodnotu. Z dlouhodobého pohledu tloušťka rohovky mírně roste, zejména u pacientů s LASIK, pravděpodobně z důvodu biomechanické nestability rohovky. U obou typů operací dochází také k pooperačnímu vyklenutí rohovky vpřed. Po operaci SMILE došlo k pooperačnímu snížení tloušťky epitelu a stromatu rohovky a také ke zvýšení tloušťky cupu rohovky. Následně se objevil opětovný nárůst a stabilizace tloušťky rohovky. Rovněž se vyklenula přední plocha rohovky. Také po operaci CXL došlo k výraznému pooperačnímu snížení tloušťky rohovky, kde u pacientů s ektázií nastalo opětovné ztluštění rohovky až na předoperační hodnoty, avšak u pacientů s keratokonem se projevilo snížení tloušťky pod předoperační hodnoty.

Stěžejní částí práce je druhá kapitola, která pojednávala o přehledu tonometrů využívaných k vyšetření nitroočního tlaku (NOT) se zaměřením na alternativní typ Goldmannova tonometru. Goldmannův aplanační tonometr je konstruovaný na měření rohovky s běžnými parametry, avšak rohovka po prodělání refrakční operace má jiné parametry než normální rohovka. Důsledkem toho většina studií uvádí, že Goldmannův aplanační tonometr podhodnocuje naměřený NOT po refrakční operaci. Právě proto byl vynalezen alternativní typ Goldmannova tonometru, který uvádí stejné výsledky NOT měřeného po LASIK jako hodnoty NOT měřeného před operací pomocí standardního Goldmannova tonometru.

Dále jsou ve druhé kapitole popsány změny struktury rohovky na měření NOT. Vlivem změny tloušťky rohovky a jejího zakřivení po operaci LASIK dochází k falešně nízkému měření NOT Goldmannovým tonometrem a bezkontaktním tonometrem. Pokles naměřeného NOT je větší u pacientů po prodělání LASIK než u pacientů po prodělání PRK, což je zřejmě způsobeno flapem po LASIK.

Po operaci SMILE také dochází k měření falešně nízkého NOT, které souvisí s biomechanikou rohovky, sníženou centrální tloušťkou a předoperačním měřením NOT. Oproti tomu u operací CXL dochází k pooperačnímu měření falešně vysokých hodnot NOT, což je způsobeno zvýšenou tuhostí rohovky. Po operaci intrastromálních prstenců, kdy byl implantován MyoRing, dochází k malému nevýznamnému snížení naměřeného NOT. Stejně tak po implantaci Intacs došlo k mírnému snížení naměřeného NOT. Snížení NOT ovšem nesouvisí se změnami struktury rohovky.

Závěr druhé kapitoly je věnován srovnání metod měření NOT po refrakčních operacích. Goldmannův aplanační tonometr je nejméně přesný a měří falešně nízké hodnoty NOT po LASIK a PRK, ve srovnání s Pascalovým dynamickým konturovaným tonometrem, ORA, Corvis ST, pneumotonometrem a Schiötzovým tonometrem. Měření NOT pomocí Pascalova dynamického konturového tonometru a Corvis ST se zdá být nejpřesnějším měřením vůči změnám v biomechanice rohovky. Také modifikovaný Goldmannův konvexní tonometr poskytl dobré pooperační výsledky NOT po LASIK ve srovnání se standardním Goldmannovým tonometrem a ORA. U pacientů po operaci SMILE dochází k měření falešně nízkého NOT pomocí GAT a ORA, avšak ORA je přesnější než GAT. Nejpřesnější měření biomechanicky korigovaného NOT u metody SMILE je pomocí Corvis ST. U metody CXL je Pascalův dynamický konturový tonometr přesnější, než ORA a GAT. Po operaci intrastromálních prstenců se TonoPen, iCare, Goldmannův tonometr a Pascalův dynamický tonometr shodují ve výsledcích měření NOT.

Sledování nitroočního tlaku je důležité kvůli včasnému zachytu glaukomového onemocnění. Je proto důležité dbát na to, jestli není rohovka nějakým způsobem deformovaná. Jestliže je struktura rohovky změněná refrakční operací, tak můžeme naměřit NOT nižší, než ve skutečnosti je. Tím pádem se můžeme mylně domnívat, že je pacient v pořádku, i když není. Proto je důležité měřit předoperační hodnoty NOT, ze kterých můžeme vycházet u pooperačního měření.

PŘEHLED POUŽITÉ LITERATURY

Abdel-Radi M, Effect of continuous intrastromal corneal ring (MyoRing) implantation on intraocular pressure measurements in patients with keratoconus. *Delta Journal of Ophthalmology*. 2019; 20(4):e144. doi:10.4103/DJO.DJO_25_19

Ajazaj V, Kačaniku G, Asani M, Shabani A, Dida E. Intraocular Pressure After Corneal Refractive Surgery. *Med Arch*. 2018;72(5):e341-343. doi:10.5455/medarh.2018.72.341-343

Alifa R, Piñero D, Velázquez J, Alió Del Barrio JL, Cavas F, Alió JL. Changes in the 3D Corneal Structure and Morphogeometric Properties in Keratoconus after Corneal Collagen Crosslinking. *Diagnostics (Basel)*. 2020;10(6):e397. Published 2020 Jun 11. doi:10.3390/diagnostics10060397

Alió Del Barrio JL, Canto-Cerdan M, El Bahrawy M, et al. Corneal Stroma Thickness Changes after Myopic Laser Corneal Refractive Surgery. *J Cataract Refract Surg*. 2021; 10.1097/j.jcrs.0000000000000765. doi: 10.1097/j.jcrs.0000000000000765

Araujo EH, Cavalcanti HD, Cavalcanti RF, Gadelha DN, Cavalcanti BM, Escarião ACS; Effect Of Corneal Collagen Crosslinking On Intraocular Pressure Measurement In Patients With Keratoconus: Analysis By Goldmann And Pascal Tonometers. *Invest. Ophthalmol. Vis. Sci*. 2012;53(14):1520.

Aristeidou AP, Labiris G, Katsanos A, Fanariotis M, Foudoulakis NC, Kozobolis VP. Comparison between Pascal dynamic contour tonometer and Goldmann applanation tonometer after different types of refractive surgery. *Graefes Arch Clin Exp Ophthalmol*. 2011;249(5):e767-773. doi:10.1007/s00417-010-1431-9

Arribas-Pardo P, Mendez-Hernandez C, Cuiña-Sardiña R, Benitez-Del-Castillo JM, Garcia-Feijoo J. Intraocular pressure following intrastromal corneal ring segments. *Acta Ophthalmol*. 2018;96(1):e98-e100. doi:10.1111/aos.13454

Arribas-Pardo P, Mendez-Hernandez C, Cuiña-Sardiña R, Benitez-Del-Castillo JM, Garcia-Feijoo J. Tonometry after Intrastromal Corneal Ring Segments for

Bao F, Huang W, Zhu R, et al. Effectiveness of the Goldmann Applanation Tonometer, the Dynamic Contour Tonometer, the Ocular Response Analyzer and the Corvis ST in Measuring Intraocular Pressure following FS-LASIK. *Curr Eye Res.* 2020;45(2):e144-152. doi:10.1080/02713683.2019.1660794

Bartolomei SR, Román LR. High risk of Intraocular Pressure Rise with Difluprednate Post Collagen Cross-Linking for Keratoconus. *The Pan-American Journal of Ophthalmology.* 2021;3(1):e14. doi: 10.4103/pajo.pajo_83_21

Böhm M, Shajari M, Remy M, Kohnen T. Corneal densitometry after accelerated corneal collagen cross-linking in progressive keratoconus. *Int Ophthalmol.* 2019;39(4):e765-775. doi:10.1007/s10792-018-0876-4

Brusini P, Salvetat ML, Zeppieri M. How to Measure Intraocular Pressure: An Updated Review of Various Tonometers. *J Clin Med.* 2021;10(17):e3860. doi:10.3390/jcm10173860

Ciolino JB, Belin MW. Changes in the posterior cornea after laser in situ keratomileusis and photorefractive keratectomy. *J Cataract Refract Surg.* 2006;32(9):e1426-1431. doi:10.1016/j.jcrs.2006.03.037

Ciolino JB, Khachikian SS, Cortese MJ, Belin MW. Long-term stability of the posterior cornea after laser in situ keratomileusis. *J Cataract Refract Surg.* 2007;33(8):e1366-1370. doi:10.1016/j.jcrs.2007.04.016

Cronemberger S, Guimarães CS, Calixto N, Calixto JM. Intraocular pressure and ocular rigidity after LASIK. *Arq Bras Oftalmol.* 2009;72(4):e439-443. doi:10.1590/s0004-27492009000400003

Damgaard IB, Ivarsen A, Hjortdal J. Refractive Correction and Biomechanical Strength Following SMILE With a 110- or 160- μ m Cap Thickness, Evaluated Ex Vivo by Inflation Test. *Invest Ophthalmol Vis Sci.* 2018;59(5):e1836-1843. doi:10.1167/iovs.17-23675

Dauwe C, Touboul D, Roberts CJ, et al. Biomechanical and morphological corneal response to placement of intrastromal corneal ring segments for keratoconus. *J Cataract Refract Surg.* 2009;35(10):e1761-1767. doi:10.1016/j.jcrs.2009.05.033

Denoyer A, Landman E, Trinh L, Faure JF, Auclin F, Baudouin C. Dry eye disease after refractive surgery: comparative outcomes of small incision lenticule extraction versus LASIK. *Ophthalmology*. 2015;122(4):e669-676. doi:10.1016/j.ophtha.2014.10.004

Doughty MJ, Zaman ML. Human corneal thickness and its impact on intraocular pressure measures: a review and meta-analysis approach. *Surv Ophthalmol*. 2000;44(5):e367-408. doi:10.1016/s0039-6257(00)00110-7

Duch S, Serra A, Castanera J, Abos R, Quintana M. Tonometry after laser in situ keratomileusis treatment. *J Glaucoma*. 2001;10(4):e261-265. doi:10.1097/00061198-200108000-00003

Dupps WJ Jr, Wilson SE. Biomechanics and wound healing in the cornea. *Exp Eye Res*. 2006;83(4):e709-720. doi:10.1016/j.exer.2006.03.015

Ehlers N, Hjortdal J. Corneal thickness: measurement and implications. *Exp Eye Res*. 2004;78(3):e543-548. doi:10.1016/j.exer.2003.09.017

Eissaa IM, El-Husseinyb MA, Ismailb A. Possible changes in intraocular pressure measurements after corneal collagen cross-linking with riboflavin and ultraviolet A in eyes with keratoconus. *Journal of Egyptian Ophthalmological Society*. 2013;106:e168–171. doi:10.4103/2090-0686.127378

Fang L, Wang Y, Yang R, Deng S, Deng J, Wan L. Effects of the LASIK flap thickness on corneal biomechanical behavior: a finite element analysis. *BMC Ophthalmol*. 2020;20(1):e67. doi:10.1186/s12886-020-01338-8

Fernández J, Rodríguez-Vallejo M, Martínez J, Tauste A, Salvestrini P, Piñero DP. New parameters for evaluating corneal biomechanics and intraocular pressure after small-incision lenticule extraction by Scheimpflug-based dynamic tonometry. *J Cataract Refract Surg*. 2017;43(6):e803-811. doi:10.1016/j.jcrs.2017.03.035

Foster CS, Davanzo R, Flynn TE, McLeod K, Vogel R, Crockett RS. Durezol (Difluprednate Ophthalmic Emulsion 0.05%) compared with Pred Forte 1% ophthalmic suspension in the treatment of endogenous anterior uveitis. *J Ocul Pharmacol Ther*. 2010;26(5):e475-483. doi:10.1089/jop.2010.0059

Fu D, Li M, Knorz MC, Wei S, Shang J, Zhou X. Intraocular pressure changes and corneal biomechanics after hyperopic small-incision lenticule extraction. *BMC Ophthalmol.* 2020;20(1):e129. doi:10.1186/s12886-020-01384-2

Gkika MG, Labiris G, Kozobolis VP. Tonometry in keratoconic eyes before and after riboflavin/UVA corneal collagen crosslinking using three different tonometers. *Eur J Ophthalmol.* 2012;22(2):e142-152. doi:10.5301/EJO.2011.8328

Greenstein SA, Shah VP, Fry KL, Hersh PS. Corneal thickness changes after corneal collagen crosslinking for keratoconus and corneal ectasia: one-year results. *J Cataract Refract Surg.* 2011;37(4):e691-700. doi:10.1016/j.jcrs.2010.10.052

Gyldenkerne A, Ivarsen A, Hjortdal JØ. Comparison of corneal shape changes and aberrations induced By FS-LASIK and SMILE for myopia. *J Refract Surg.* 2015;31(4):e223-229. doi:10.3928/1081597X-20150303-01

Hjortdal JØ, Møller-Pedersen T, Ivarsen A, Ehlers N. Corneal power, thickness, and stiffness: results of a prospective randomized controlled trial of PRK and LASIK for myopia. *J Cataract Refract Surg.* 2005;31(1):e21-29. doi:10.1016/j.jcrs.2004.09.043

Hong J, Xu J, Wei A, et al. A new tonometer--the Corvis ST tonometer: clinical comparison with noncontact and Goldmann applanation tonometers. *Invest Ophthalmol Vis Sci.* 2013;54(1):e659-665. doi:10.1167/iovs.12-10984

Hosny M, Aboalazayem F, El Shiwly H, Salem M. Comparison of different intraocular pressure measurement techniques in normal eyes and post small incision lenticule extraction. *Clin Ophthalmol.* 2017;11:e1309-1314. doi:10.2147/OPHTH.S132578

Chan TC, Liu D, Yu M, Jhanji V. Longitudinal evaluation of posterior corneal elevation after laser refractive surgery using swept-source optical coherence tomography. *Ophthalmology.* 2015;122(4):e687-692. doi:10.1016/j.ophtha.2014.10.011

Chang DH, Stulting RD. Change in intraocular pressure measurements after LASIK the effect of the refractive correction and the lamellar flap. *Ophthalmology.* 2005;112(6):e1009-1016. doi:10.1016/j.ophtha.2004.12.033

Chase L, Kaufman SC, Bogaard J, Miller CJ, Meduri A. Alterations In The Measured Intraocular Pressure Following Corneal Collagen Cross Linking. *International Journal of Eye Banking*. 2020;8(2):1-3. <https://eyebankingjournal.org/wp-content/uploads/2020/10/Kaufman-002.pdf>. Online [26.01.2022]

Cheng AC, Fan D, Tang E, Lam DS. Effect of corneal curvature and corneal thickness on the assessment of intraocular pressure using noncontact tonometry in patients after myopic LASIK surgery. *Cornea*. 2006;25(1):e26-28. doi:10.1097/01.ico.0000164833.69668.02

Chow SC, Yeung BYM. A Review on Different Tonometers for Intraocular Pressure Measurement After Photorefractive Keratectomy or Small Incision Lenticule Extraction. *Clin Ophthalmol*. 2020;14:e3305-3323. doi:10.2147/OPHTH.S278167

Iglesias M, Kudsieh B, Laiseca A, et al. Intraocular pressure after myopic laser refractive surgery measured with a new Goldmann convex prism: correlations with GAT and ORA. *BMC Ophthalmol*. 2022;22(1):e79. doi:10.1186/s12886-022-02309-x

Iglesias M, Yebra F, Kudsieh B, et al. New applanation tonometer for myopic patients after laser refractive surgery. *Sci Rep*. 2020;10(1):e7053. doi:10.1038/s41598-020-64013-4

Ishii R, Shimizu K, Igarashi A, Kobashi H, Kamiya K. Influence of femtosecond lenticule extraction and small incision lenticule extraction on corneal nerve density and ocular surface: a 1-year prospective, confocal, microscopic study. *J Refract Surg*. 2015;31(1):e10-15. doi:10.3928/1081597X-20141218-01

Ivarsen A, Fledelius W, Hjortdal JØ. Three-year changes in epithelial and stromal thickness after PRK or LASIK for high myopia. *Invest Ophthalmol Vis Sci*. 2009;50(5):e2061-2066. doi:10.1167/iovs.08-2853

Ivarsen A, Hjortdal J. Seven-Year Changes in Corneal Power and Aberrations after PRK or LASIK. *Investigative Ophthalmology & Visual Science*. 2012;53(10). doi:10.1167/iovs.12-10208

Kamiya K, Miyata K, Tokunaga T, Kiuchi T, Hiraoka T, Oshika T. Structural Analysis of the Cornea Using Scanning-Slit Corneal Topography in Eyes Undergoing

Excimer Laser Refractive Surgery. *Cornea*. 2004;23(8):e59-64.
doi:10.1097/01.icc.0000136673.35530.e3

Kamiya K, Shimizu K, Ohmoto F. Comparison of the changes in corneal biomechanical properties after photorefractive keratectomy and laser in situ keratomileusis. *Cornea*. 2009;28(7):e765-769. doi:10.1097/ICO.0b013e3181967082

Kang MJ, Byun YS, Yoo YS, Whang WJ, Joo CK. Long-term outcome of intrastromal corneal ring segments in keratoconus: Five-year follow up. *Sci Rep*. 2019;9(1):e315. doi:10.1038/s41598-018-36668-7

Keratoconus. *Optom Vis Sci*. 2017;94(10):e986-992.
doi:10.1097/OPX.0000000000001120

Kuchyňka P. *Oční Lékařství*. 2., přepracované a doplněné vydání. Praha: Grada Publishing; 2016.

Kymionis GD, Grentzelos MA, Kounis GA, et al. Intraocular pressure measurements after corneal collagen crosslinking with riboflavin and ultraviolet A in eyes with keratoconus. *J Cataract Refract Surg*. 2010;36(10):e1724-1727.
doi:10.1016/j.jcrs.2010.05.016

Lee H, Kang DS, Ha BJ, et al. Biomechanical Properties of the Cornea Measured With the Dynamic Scheimpflug Analyzer in Young Healthy Adults. *Cornea*. 2017;36(1):e53-58. doi:10.1097/ICO.0000000000001001

Li H, Wang Y, Dou R, et al. Intraocular Pressure Changes and Relationship With Corneal Biomechanics After SMILE and FS-LASIK. *Invest Ophthalmol Vis Sci*. 2016;57(10):e4180-4186. doi:10.1167/iovs.16-19615

Li T, Zhou X, Chen Z, Zhou X. Corneal Thickness Profile Changes After Femtosecond LASIK for Hyperopia. *Eye Contact Lens*. 2017;43(5):e297-301.
doi:10.1097/ICL.0000000000000279

Liu J, Roberts CJ. Influence of corneal biomechanical properties on intraocular pressure measurement: quantitative analysis. *J Cataract Refract Surg*. 2005;31(1):e146-155. doi:10.1016/j.jcrs.2004.09.031

Liu YC, Ang HP, Teo EP, Lwin NC, Yam GH, Mehta JS. Wound healing profiles of hyperopic-small incision lenticule extraction (SMILE). *Sci Rep.* 2016;6:29802. doi:10.1038/srep29802

Loftsson T, Stefánsson E. Cyclodextrins in eye drop formulations: enhanced topical delivery of corticosteroids to the eye. *Acta Ophthalmol Scand.* 2002;80(2):e144-150. doi:10.1034/j.1600-0420.2002.800205.x

Luft N, Ring MH, Dirisamer M, et al. Corneal Epithelial Remodeling Induced by Small Incision Lenticule Extraction (SMILE). *Invest Ophthalmol Vis Sci.* 2016;57(9):e176-183. doi:10.1167/iovs.15-18879

Lyra JM, Lyra D, Ribeiro G, Torquetti L, Ferrara P, Machado A. Tomographic Findings After Implantation of Ferrara Intraström Corneal Ring Segments in Keratoconus. *J Refract Surg.* 2017;33(2):e110-115. doi:10.3928/1081597X-20161027-02

Mastropasqua L, Calienno R, Lanzini M, et al. Evaluation of corneal biomechanical properties modification after small incision lenticule extraction using Scheimpflug-based noncontact tonometer. *Biomed Res Int.* 2014;2014:290619. doi:10.1155/2014/290619

Meek KM, Hayes S. Corneal cross-linking--a review. *Ophthalmic Physiol Opt.* 2013;33(2):e78-93. doi:10.1111/opo.12032

Moshirfar M, Albarracin JC, Desautels JD, Birdsong OC, Linn SH, Hoopes PC Sr. Ectasia following small-incision lenticule extraction (SMILE): a review of the literature. *Clin Ophthalmol.* 2017;11:e1683-1688. doi:10.2147/OPHTH.S147011

Moshirfar M; Bennett P; Ronquill Y. Laser In Situ Keratomileusis. *StatPearls.* 2021. <https://www.ncbi.nlm.nih.gov/books/NBK555970/>. Online [11.01.2022].

Moshirfar M; Somani SN; Bhupendra CP. Small Incision Lenticule Extraction. *StatPearls.* 2021. <https://www.ncbi.nlm.nih.gov/books/NBK549896/>. Online [12.01.2022]

Moustafa KN, Faried M. W. F, Hatem A A. Intraocular pressure changes after laser-assisted in-situ keratomileusis versus photorefractive keratectomy in myopic eyes. *Menoufia Medical Journal*. 2019;31(4):e1356-1361. doi:10.4103/mmj.mmj_133_18

Najmanová E. Oftalmologické a optometrické přístroje 2. Zobrazovací metody pro měření a diagnostiku vnitřních a vnějších struktur. Tonometrie. Výukové materiály k předmětu Oftalmologické a optometrické přístroje 2. Katedra optiky Přírodovědecké fakulty Univerzity Palackého v Olomouci. Olomouc 2021.

OCULUS Corvis ST. OCULUS.
https://www.oculus.de/cz/produkty/tonometry/corvis-st/funktionen/#produkte_navi.
Online. [24.02.2022]

Olsen MV, Lyngstadaas AV, Zhou W, et al. Temporal redistribution of cap and residual stromal thickness after SMILE. *J Cataract Refract Surg*. 2020;46(10):e1331-1338. doi:10.1097/j.jcrs.0000000000000242

Pepose JS, Feigenbaum SK, Qazi MA, Sanderson JP, Roberts CJ. Changes in corneal biomechanics and intraocular pressure following LASIK using static, dynamic, and noncontact tonometry. *Am J Ophthalmol*. 2007;143(1):e39-47. doi:10.1016/j.ajo.2006.09.036

Plaza-Puche AB, Vargas V, Yébaná P, Arba-Mosquera S, Alio JL. Stability of corneal topography and aberrometry after hyperopic laser in situ keratomileusis with a 500 – Hz excimer laser platform: A 3-year follow-up study. *Eur J Ophthalmol*. 2020;30(6):e1238-1245. doi:10.1177/1120672119875358

Prisant O, Pottier E, Guedj T, Hoang Xuan T. Clinical Outcomes of an Asymmetric Model of Intrastromal Corneal Ring Segments for the Correction of Keratoconus. *Cornea*. 2020;39(2):e155-160. doi:10.1097/ICO.0000000000002160

Rateb M, Abdel-Radi M, Eldaly Z, Elmohamady MN, Noor El Din A. Comparison of IOP Measurement by Goldmann Applanation Tonometer, ICare Rebound Tonometer, and Tono-Pen in Keratoconus Patients after MyoRing Implantation. *J Ophthalmol*. 2019;2019:1964107. doi:10.1155/2019/1964107

Razmjoo H, Nasrollahi AP, Salam H, Karbasi N, Najarzagdegan MR. Topographic corneal changes after collagen cross-linking in patients with corneal keratoconus. *J Res Med Sci.* 2013;18(10):e882-886.

Romppainen T, Bachmann LM, Kaufmann C, Kniestedt Ch, Mrochen M, Thiel MA. Effect of Riboflavin-UVA-Induced Collagen Cross-linking on Intraocular Pressure Measurement. *Investigative Ophthalmology & Visual Science.* 2007;48(12):e5494-5498. doi:10.1167/iovs.06-1479

Rosentreter A, Athanasopoulos A, Schild AM, Lappas A, Cursiefen C, Dietlein TS. Rebound, applanation, and dynamic contour tonometry in pathologic corneas. *Cornea.* 2013;32(3):e313-318. doi:10.1097/ICO.0b013e318254a3fb

Rozsival P. *Oční lékařství*, Praha: Galén; 2006.

Ruckhofer J, Linebarger EJ, Schanzlin DJ. Goldmann applanation tonometry after intacs corneal ring segments(1). *J Cataract Refract Surg.* 2000;26(9):e1332-1338. doi:10.1016/s0886-3350(00)00560-5

Sánchez-Navés J, Furfaro L, Piro O, Balle S. Impact and permanence of LASIK-induced structural changes in the cornea on pneumotometric measurements: contributions of flap cutting and stromal ablation. *J Glaucoma.* 2008;17(8):e611-618. doi:10.1097/IJG.0b013e3181639ae2

Sarwat S. *Glaucoma and Refractive Surgery. Review of ophtalmology.* 2020. [<https://www.reviewofophthalmology.com>]. Online [8.12.2021].

Shen Y, Su X, Liu X, Miao H, Fang X, Zhou X. Changes in intraocular pressure values measured with noncontact tonometer (NCT), ocular response analyzer (ORA) and corvis scheimpflug technology tonometer (CST) in the early phase after small incision lenticule extraction (SMILE). *BMC Ophthalmol.* 2016;16(1):e205. doi:10.1186/s12886-016-0381-3

Shousha SM, Abo Steit MA, Hosny MH, Ewais WA, Shalaby AM. Comparison of different intraocular pressure measurement techniques in normal eyes, post surface and post lamellar refractive surgery. *Clin Ophthalmol.* 2013;7:e71-79. doi:10.2147/OPHTH.S37978

Shovlin JP. Post-CXL: Under Pressure? Review of optometry. 2013. <https://www.reviewofoptometry.com/article/post-cxl-under-pressure>. Online [25.01.2022]

Schallhorn JM, Schallhorn SC, Ou Y. Factors that influence intraocular pressure changes after myopic and hyperopic LASIK and photorefractive keratectomy: a large population study. *Ophthalmology*. 2015;122(3):e471-479. doi:10.1016/j.ophtha.2014.09.033

SMILE or LASIK? Comparing 5 aspects of 2 vision correction surgeries. *Nebraska Medicine*. <https://www.nebraskamed.com>. Online [14.12.2020]

Svedberg H, Chen E, Hamberg-Nyström H. Changes in corneal thickness and curvature after different excimer laser photorefractive procedures and their impact on intraocular pressure measurements. *Graefes Arch Clin Exp Ophthalmol*. 2005;243(12):e1218-1220. doi:10.1007/s00417-005-0072-x

Touboul D, Roberts C, Kérautret J, et al. Correlations between corneal hysteresis, intraocular pressure, and corneal central pachymetry. *J Cataract Refract Surg*. 2008;34(4):e616-622. doi:10.1016/j.jcrs.2007.11.051

Vakili R, Choudhri SA, Tauber S, Shields MB. Effect of mild to moderate myopic correction by laser-assisted in situ keratomileusis on intraocular pressure measurements with goldmann applanation tonometer, tono-pen, and pneumatonometer. *J Glaucoma*. 2002;11(6):e493-496. doi:10.1097/00061198-200212000-00007

Wells AP, Garway-Heath DF, Poostchi A, Wong T, Chan KC, Sachdev N. Corneal hysteresis but not corneal thickness correlates with optic nerve surface compliance in glaucoma patients. *Invest Ophthalmol Vis Sci*. 2008;49(8):e3262-3268. doi:10.1167/iovs.07-1556

Whitacre MM, Stein RA, Hassanein K. The effect of corneal thickness on applanation tonometry. *Am J Ophthalmol* 1993; 115:592-6

Zhang L, Wang Y, Zhao W, Cheng W, Cui T. Corneal remodeling and spatial profiles following small incision lenticule extraction. *Int Ophthalmol*. 2019;39(8):e1827-1836. doi:10.1007/s10792-018-1010-3

Zhao Z, Michée S, Faure JF, et al. Effects of SMILE Surgery on Intraocular Pressure, Central Corneal Thickness, Axial Length, Peripapillary Retinal Nerve Fiber Layer, and Macular Ganglion Cell Complex Thickness. *Journal of Ophthalmology*. 2020:e1-6. doi:10.1155/2020/4934196

Zhao Y, Li M, Zhao J, et al. Posterior Corneal Elevation after Small Incision Lenticule Extraction for Moderate and High Myopia. *PLoS One*. 2016;11(2):0148370. doi:10.1371/journal.pone.0148370

Zhou X, Shang J, Qin B, Zhao Y, Zhou X. Two-year observation of posterior corneal elevations after small incision lenticule extraction (SMILE) for myopia higher than -10 dioptres. *Br J Ophthalmol*. 2020;104(1):e142-148. doi:10.1136/bjophthalmol-2018-313498