

Česká zemědělská univerzita v Praze

Fakulta lesnická a dřevařská

Katedra myslivosti a lesnické zoologie



**Česká zemědělská
univerzita v Praze**

**CT volumetrie nitrolebí obratlovců v porovnání s klasickou
kranioметриí.**

Srnc obecný (*Capreolus capreolus*)

Bakalářská práce

Autor: **Tereza Širlová**

Vedoucí práce: Ing. MUDr. Martin Häckel, Ph.D., CSc.

2022

ČESKÁ ZEMĚDĚLSKÁ UNIVERZITA V PRAZE

Fakulta lesnická a dřevařská

ZADÁNÍ BAKALÁŘSKÉ PRÁCE

Tereza Širlová

Konzervace přírodnin a taxidermie

Název práce

CT volumetrie nitrolebí obratlovců v porovnání s klasickou kranioметриí. Srnec obecný (*Capreolus capreolus*)

Název anglicky

CT volumetry of intracranium in vertebrates in comparison with classical craniometry. Roe deer (*Capreolus capreolus*)

Cíle práce

- 1) Vypracovat literární rešerši na zvolené téma.
- 2) Vypracování algoritmu CT skenování nitrolebí srnce obecného
- 3) Porovnání získaných dat CT skenováním s výsledky klasického měření a jejich statické hodnocení (chybovost metod a standardizace postupu)

Metodika

Kraniometrie velkých herbivorů je běžně užívanou metodou při studiu morfologických a dalších parametrů jednotlivých populací. CT volumetrie zatím v tomto rozsahu prováděna nebyla. Výsledkem BP by mělo být získání algoritmu pro podobná měření s mnohem nižší náročností na čas a pracnost měřených lebek (využití dostupného CT scanneru nejen u osteologických preparátů jako při klasické kranioometrii, ale možnost získávat data i u nezpracovaných kadaverů, tj. nikoli jen osteopreparátů, ale v širším pohledu i teoretická možnost měření živých jedinců). Výsledky by měly být použitelné pro obor anatomie, fyziologie i taxidermie).

VI. – XII. měsíc 2021. Studium odborné literatury.

VIII. – XI. měsíc 2021. Zajištění dostatečného počtu vhodného osteologického materiálu.

XII. měsíc 2021- II. měsíc 2022. Pořizování snímků (sběr dat).

II. – III. měsíc 2022. Hodnocení získaných dat.

III. – IV. měsíc 2022. Konceptace BP, diskuze, závěry.

Doporučený rozsah práce

40-45 stran včetně snímkové přílohy

Klíčová slova

kranioetrie herbivorů, CT volumetrie, srnec obecný (*Capreolus capreolus*)

Doporučené zdroje informací

- Aragon S., Braza F., San Jose C. & Fandos P. (1998). Variation in Skull Morphology of Roe Deer (*Capreolus capreolus*) in Western and Central Europe. *Journal of Mammalogy* 79(1):131-140.
- Driesch von den, A. A guide to the measurement of animal bones from archeological sites. (1977) Peabody Museum Bulletin, Peabody Museum, Cambridge, MA, USA, II. edition, 137 pp.
- Empel W. (1962) Morphologie des Schädels von *Bison bonasus* (Linnaeus, 1758) *Acta theriologica* VI (4): 53-111 + 18 tabs.
- Fandos P., Reig S. (1993) Craniometric variability in two populations of roe deer (*Capreolus capreolus*) from Spain. *J Zool (London)* 231: 39-49.
- Gault D., Brunelle F., Renier D., Marchac D. (1988). The calculation of intracranial volume using CT scans. *Child's Nerv Syst* 4:271-273.
- Hemmer von H., (1978) Geographische Variation der Hirngrösse im *Sus scrofa*- und *Sus verrucosus*-Kreis (Beitrag zum Problem der Schweindomestikation). *Spixiana* 1(3): 309-320.
- Onuk B., Kabak M., Atalar K. (2013) Anatomic and craniometric factors in differentiating roe deer (*Capreolus capreolus*) from sheep (*Ovis aries*) and goat (*Capra hircus*) skulls. *Arch. Biol Sci (Belgrade)* 65 (1): 133-141.
-

Předběžný termín obhajoby

2021/22 LS – FLD

Vedoucí práce

Ing. MUDr. Martin Häckel, Ph.D., CSc.

Garantující pracoviště

Katedra myslivosti a lesnické zoologie

Konzultant

ing. Jiří Šynek, Ph.D.

Elektronicky schváleno dne 27. 4. 2021

doc. Ing. Vlastimil Hart, Ph.D.

Vedoucí katedry

Elektronicky schváleno dne 21. 7. 2021

prof. Ing. Róbert Marušák, Ph.D.

Děkan

V Praze dne 12. 03. 2022

Čestné prohlášení

Prohlašuji, že jsem bakalářskou práci na téma: „CT volumetrie nitrolebí obratlovců v porovnání s klasickou kranioметриí. Srnec obecný (*Capreolus capreolus*)“ vypracovala samostatně pod vedením Ing. MUDr. Martina Häckela, Ph.D., CSc. a použila jen prameny, které uvádím v seznamu použitých zdrojů.

Jsem si vědoma, že zveřejněním bakalářské práce souhlasím s jejím zveřejněním dle zákona č. 111/1998 Sb. o vysokých školách v platném znění, a to bez ohledu na výsledek její obhajoby.

V Praze dne

.....

Poděkování

Ráda bych poděkovala především mému vedoucímu bakalářské práce Ing. MUDr. Martinu Häckelovi, Ph.D., CSc. za odbornou pomoc, konzultace a cenné rady. Těž děkuji Ing. Jiřímu Turkovi za odborné vedení v rámci radiologie a za nadšení pro celou práci. Dále bych ráda poděkovala Ing. Jiřímu Synkovi, PhD. za pomoc s přípravou osteologického materiálu a Ing. Tomáši Holečkovi za konzultace, pomoc a řadu cenných námětů. Ing. Pavlu Brabcovi chci poděkovat za determinaci věku a pohlaví snců u použitého osteologického materiálu. V neposlední řadě patří díky mé rodině a přátelům za podporu a pomoc během psaní této práce.

Abstrakt

Měřeny a porovnány jsou výsledky kraniometrických měření 36 osteopreparátů lebky srnce obecného (*Capreolus capreolus*) z české populace. V mechanické větvi byly měřeny lineární rozměry: modifikovaná základní kraniální osa a maximální šířka lebky v lící části. Objem nitrolebí byl měřen upravenou korálkovou metodou. V radiologické větvi byly vytvořeny speciální protokoly k měření stejných lineárních rozměrů jako v mechanické větvi. Osteopreparáty byly poté jednotlivě nasnímány a dle protokolů změřeny. Rovněž byl vytvořen speciální protokol k CT volumetrii za použití nosného media (hydrogel a voda) a stejné osteopreparáty byly změřeny volumetrickým CT programem po naplnění nitrolebeční dutiny nosným médiem. Nebyl nalezen staticky významný korelační koeficient mezi lineárními a volumetrickými měřeními ani v jedné větvi měření. Statisticky významný koeficient korelace byl nalezen mezi výsledky kraniometrické i radiometrické volumetrie, tj. mezi měřením stejných rozměrů v mechanické i radiologické větvi. Byla prokázána použitelnost nové metodiky využívající dostupného CT přístroje na Fakultě lesnické a dřevařské ČZU v Praze, aniž by byla zásadním způsobem zvýšena chybovost měření nebo jeho nákladnost.

Klíčová slova: kraniometrie herbivorů, CT volumetrie, srnec obecný (*Capreolus capreolus*)

Abstract

Measured and compared are the results of craniometric measurements of 36 osteopreparations of roe deer (*Capreolus capreolus*) craniums, taken from Czech population of the deers. In the mechanical branch were measured the linear dimensions: the modified external cranial basal axis and the maximum width of the facial part of the skulls. The volume of the skull capacity was measured by the adjusted coral method. In the radiological branch were created special protocols for the measuring of similar dimensions as in the mechanical branch. Consequently, osteopreparations were individually taken and measured based on specific protocols. Additionally, a special protocol for CT volumetric s was devised, utilizing the carrier medium (hydrogel and water) and the same osteopreparations were measured using the volumetric CT program as the cranial cavity was filled with the carrier medium. Statistically significant coefficient of correlation between the linear and the volumetric measurements was not detected in either branch. Statistically significant coefficient of correlation was found between the results of craniometric and radiometric volumetrics, i.e. between the measurements of similar dimensions in the mechanical and the radiological branches. Proven was the usability of the new methodology through utilization of CT apparatus of Faculty of Forestry and Wood Sciences of the Czech University of Life Sciences without a basic increase in the error rate or the expenditure rate created by the process.

Key words: craniometry of herbivor, CT volumetry, roe deer (*Capreolus capreolus*)

Obsah

1	Úvod	11
2	Cíle práce	11
3	Rozbor problematiky	12
3.1	Klasická kranioetrie	12
3.1.1	Historie	12
3.1.2	Kranioetrické body a nástroje	14
3.1.3	Využití kranioetrie k určování druhu obratlovce (savce)	15
3.1.4	Základní anatomické a zoologické charakteristiky zkoumaného druhu obratlovce	16
3.1.5	Využití klasické kranioetrie, kranioetrické koeficienty, volumetrie	17
3.1.6	Stručně k použitému osteologickému materiálu, preparace lebek	21
3.2	Výpočetní tomografie	21
3.2.1	Skenování – princip	22
3.2.2	Konstrukce CT přístrojů, stručně k vývoji	23
3.2.3	Interakce záření s hmotou	23
3.2.4	Výstavba CT obrazu – princip	24
3.2.5	Optimalizace obrazu, rekonstrukční algoritmus, obvyklé typy zobrazování 25	
3.2.6	Kontrastní látky v radiologii, historie, základní rozdělení	27
3.2.7	Radiační ochrana	28
3.2.8	Využití CT v nemedicínských oborech a v kranioetrii	29
4	Materiál, metodika	31
4.1	Kranioetrická měření osteopreparátu	31
4.1.1	Kranioetrická měření osteopreparátu – lineární rozměry	31
4.1.2	Kranioetrická měření osteopreparátu – volumetrie	32

4.2	Radiologická (CT) měření na osteopreparátu	33
4.2.1	Vytvoření fantomových osteopreparátů, použití radiomarkerů, vytvoření akvizičních protokolů	33
4.2.2	Radiologická lineární měření ve zvolených řezech	34
4.2.3	CT-volumetrie.....	35
5	Výsledky	37
6	Diskuze	39
7	Závěry.....	45
8	Seznam použité literatury	46
8.1	Online zdroje	49
9	Seznam tabulek	50
10	Seznam příloh	50
10.1	Seznam obrázků.....	50
10.2	Seznam grafů.....	52
11	Přílohy	53

Seznam zkratek

DŠ index – delkošířkový index

GL – obecná délka lebky (general length of skull)

JKL – jodová kontrastní látka

KLMZ FLD ČZU – Katedra myslivosti a lesnické zoologie, Fakulta lesnická a dřevařská České zemědělské univerzity v Praze

KS – kraniostenóza

LaF – maximální šířka lebky v lící části (lateral / maximal width / in facial part)

LaZ – zygomatická šířka lebky (lateral / maximal width / in zygomatic arch)

LCB – kondylobazální délka lebky (length condylo-basal)

MPR – MultiPlanar Reconstruction

VRT – Volumetric Rendering Technic

VTO – velký týlní otvor (foramen magnum occipitale)

ZKO – základní kraniální osa (basion – hormion)

ZKOs – modifikovaná základní kraniální osa (basion – synsphenion)

1 Úvod

Volumetrie nitrolebí savců není novou disciplínou a jako součást kranioetrie (např. velkých herbivorů) byla často používána k přímému zjišťování morfologických parametrů cílové populace a nepřímo tak ke zjišťování jejího fyziologického profilu anebo z různých taxonomických důvodů, např. ke zjištění zoogeografických rozdílů jednotlivých populací, poddruhů či druhů (Empel 1962; Gottschlich 1963; Bluzma 1974; Driesch 1977; Roskozs & Kobryńczuk 1983; Danilkin et al. 1985; Fandos & Reig 1993; Aragon et al. 1998; Drozdová 2004; Hromas 2007; Sheremetyeva & Sheremetyev 2008; Onuk et al. 2013). Při studování dostupné literatury jsem se setkala s řadou prací na podobná témata, ale všechny využívaly klasických kranioetrických metod – tedy metod založených na standardizovaném měření již prefabrikovaných osteologických preparátů, v případě volumetrie nitrolebí savců jediného možného zdroje dat – jejich vlastních lebek. Rozvoj CT diagnostiky v humánní medicíně a její postupné rozšíření do dalších vědních oborů slibuje nabídnout nové možnosti zjišťování dat, a to nepřímo, bez narušení zevního povrchu cílové tkáně (v mém případě kadaveru hlavy) zkoumaného zvířete. Zjistila jsem, že zatímco v humánní medicíně již CT volumetrie úspěšně zavedena byla (např. při vyšetřování mapování a sledování pooperačních výsledků kraniostenóz u dětí (Gault et al. 1988; Sulong et al. 2019), v případě zoologických měření jde ještě o metodu poměrně málo užívanou anebo dostupnou velmi obtížně a spojenou mnohdy s vysokou finanční zátěží pro taková vyšetření (Berger et al. 2010; Saleem & Hawass 2021). Nicméně představa vytvoření jistého relativně jednoduchého algoritmu k volumetrii nitrolebí například naší lovné zvěře bez nutnosti náročné osteologické preparace se zdála vhodným a pro mne lákavým cílem.

2 Cíle práce

Jedním z cílů mé práce je nejprve vypracovat rešerši na téma CT volumetrie nitrolebí vybraných druhů obratlovců v porovnání s klasickou kranioetrickou. Velmi vhodným druhem pro podobné zkoumání se mi jevil srnec obecný (*Capreolus capreolus*) vzhledem k poměrně známým parametrům evropských populací tohoto druhu (získaných klasickými kranioetrickými metodami), dále vzhledem k relativní hojnosti srnčí zvěře (v ČR jde vedle prasete divokého o nejrozšířenější spárkatou zvěř),

tedy k dostupnosti preparovatelných kadaverů a v neposlední řadě i vzhledem ke své velikosti (zejména s ohledem na průměr gantry používaného CT přístroje).

Hlavním cílem je vypracování algoritmu pro CT skenování nitrolebí srnce a na jeho základě porovnání získaných dat s výsledky klasického měření. Postup bude standardizován, data budou statisticky zhodnocena a bude zjišťována chybovost obou metod.

Prvním výsledkem práce by mělo být mj. vytvoření standardního algoritmu čili jakési universální metodiky pro podobná měření u dalších druhů vybraných obratlovců (především kopytníků a velkých herbivorů). Sekundárním výsledky v budoucnu by pak mohly být originální datové soubory vztažitelné k danému druhu savce, jeho pohlaví, případně věku, konkrétní populaci, stavu výživy a dalším morfologickým parametrům. S využitím takto získaných souborů dat by pak například volumetrie nitrolebí konkrétního zvířete byla snadno proveditelná pomocí CT přístroje přímo na kadaveru a nikoli na preparované lebce jako u klasických metod. Tedy jednoduchým, relativně časově i finančně málo nákladným měřením bez nutnosti práce preparátora se všemi výhodami popsané úspory.

Jde především o využití dostupného CT scanneru nejen k poměrování osteologických preparátů, ale možnost získávat data již z nezpracovaných nebo jen zamražených kadaverů. Výsledky by měly být použitelné nejen pro obor anatomie, ale i fyziologie a případně veterinární lékařství.

3 Rozbor problematiky

3.1 Klasická kranioetrie

3.1.1 Historie

Kranioetrie (měření arbitrážně stanovených rozměrů na lebce obratlovců) se využívá především v antropologii, tj. především na lidské lebce, jde o klasickou standardizovanou metodu k měření určených veličin pomocí např. šuplery apod. Výsledky kranioetrického měření lze využít např. při zjišťování populační variability, ve vývojové morfologii a také v rámci paleontologie nebo kriminalistiky k identifikaci osoby.

Vývoj kraniometrie neboli měření lebky úzce souvisí s vývojem antropometrie (měření arbitrážně stanovených rozměrů na celém lidském těle) resp. je jeho přímou součástí. Jedno ze zakončení páteřní osy obratlovců v podobě schrány na nervovou tkáň, tj. lebka a její obsah – mozek, odjakživa lákalo lidské myslitele a byla to právě lebka, která dala jméno celému anatomickému směru, tj. tělesné ose (kraniokaudální) a orientaci směrem – kraniální (Drozdová 2004).

Již v historii se řešil tvar lebky a byla zaznamenána řada pokusů o matematické vyjádření jejího tvaru. V 18. a 19. století se řešil především metrický popis lebky. Zájem o antropometrii významně vzrostl v době, kdy se lidé snažili osvětlit příbuznost mezi lidmi a lidoopy. Zmíněná příbuznost je dnes vědecky dokládána zejména na základě fylogenetické analýzy DNA druhů jediné čeledi (Hominidae), jež přinesla často překvapivé výsledky. Mj. např. i závěr, že nejbližší žijící příbuzný člověka – šimpanz, tradičně řazený k rodu *Pan* a druhu *troglydytes*, by měl být řazený do stejného rodu jako člověk (*Homo*) a jeho oddělování je poplatné spíše konzervativnímu tradičnímu myšlení. Velikosti a tvaru lidské lebky byla věnována taková pozornost z důvodu historicky poplatného předpokladu, že tvar lebky je „nejméně proměnlivým“ anatomickým znakem, a proto nejvhodnějším kritériem k měření a zjišťování „starobylosti“. Jak je již uvedeno, v lebce, resp. její mozkové části (neurokranium) je v nitrolební dutině uložen mozek, z této skutečnosti vycházel další historicky poplatný předpoklad, že tvar a obrys lebky ukazují znaky vyspělosti. V 19. století rakouský lékař Franc Josef Gall (1758–1828) a jeho spolupracovník Johann Caspar Spurzheim (1775–1880) vytvořili základy frenologie, vědu, která se zabývala právě tvarem a obrysy lebky. Oba lékaři na základě svých poznatků vytvořili „mapu schopností a nadání“ daného jedince. Frenologie se však ukázala zcela nevědeckou disciplínou a na konci 19. století zanikla. Navíc byla během druhé světové války značně zneužita nacisty a stala se jedním z teoretických podkladů genocidy. Dnes je frenologie považována za nevědeckou disciplínu, ale některé její výstupy jsou v řadě odvětví použitelné. Např. švédský vědec Anders Adolf Retzius (1796–1874) přišel v r. 1842 s indexem popisujícím obecný tvar lebky a její kapacitu. Retziův index získaný dělením hodnoty maximální šířky (čitatel) hodnotou její maximální délky (jmenovatel) je dodnes užíván jako délkošířkový index lebky (DŠ index). Na základě jmenovaného indexu lze rozdělit Evropany (kavkazský typ) do čtyř různých skupin. DŠ indexu je k řadě účelů využíváno

dodnes, samozřejmě nikoli k rasistickým nebo jiným pavědeckým účelům. Neurochirurgům dobře známý francouzský lékař a anatom Pierre Paul Broca (1824–1880) rovněž vytvořil kraniologické srovnávací studie, kde zastával myšlenku o spojitosti tvaru lebky s určitým typem chování. Spojil kraniologii a studium mozku, protože se rovněž domníval, že nejzákladnějším znakem pro studium ras je mozek. Přestože převedl rozměry lebky na škálu indexů, které se později ukázaly jako chybné, je Broca obecně považován za zakladatele antropometrie. Mimo jiné zkonstruoval antropometrický instrumentář a definoval řadu kraniometrických bodů a rozměrů na lebce. Jím popsané techniky se využívají dodnes, ačkoli trochu v jiných souvislostech a k jiným účelům. Např. znalost „Brocova centra řeči“ je i dnes povinnou součástí výuky neuroanatomie, centrum se v individuálně proměnlivé lokalizaci nachází na jedné ze stran frontálního laloku koncového mozku (lat. gyrus frontalis inferior) v dominantní (řečové) hemisféře daného jedince. Jeho hlavní funkcí je korigování mimických svalů potřebných k vytváření slov a slovosledu. Jak vidno antropometrie, tedy i osteometrie a kraniologie (kraniometrie), má dlouhou tradici. Dochází stále ke zdokonalování a přepracování metod používaných v tomto odvětví vědy. Noví autoři se snaží definovat nové rozměry a zjednodušují dosud používané metody. Domnívám se, že dosud popsané metody svou hodnotu pro budoucí vědu neztratí (Drozdová 2004).

3.1.2 Kraniometrické body a nástroje

Mezi pomůcky, nástroje a přístroje používané ke klasickému kraniometrickému (antropometrickému) měření patří především posuvné měřítko, násuvný úhломěr a z modernějších radiometr a další. K měření a zjišťování základních rozměrů i dalších veličin na lebce je využíváno mnoha bodů. Drozdová (2004) cituje 71 nejčastěji používaných kraniometrických bodů na lidské lebce, které byly převzaty z mezinárodně uznávané učebnice „Anthropologie: Handbuch der vergleichenden Biologie des Menschen“, přeloženy do češtiny, a to například bod bregma (b), nasion (n), prosthion (pr), basion (ba), staphylion (st), ectoorbitale a další (obr. 1, 9–12).

Kraniometrie jako taková vycházela především z anatomie člověka, nicméně řadu jejích rozměrů lze posléze zjišťovat (třeba i po částečné úpravě) na jakékoli lebce obratlovce, nejlépe ovšem savčí lebce s podobnou stavbou a srovnatelné velikosti (velcí herbivoři, lidoopi, větší šelmy apod.) lebku srnce (*Capreolus*) nevyjímaje. I u srnce

využíváme a zjišťujeme známé kranio-metrické body a teoreticky se pohybujeme především na základních osách a v rovinách stanovených a pojmenovaných na lidském těle. Toto názvosloví využíváme především z důvodu prostorové orientace v lebce (při její manipulaci, ať se na ní díváme z jakéhokoliv úhlu nebo jí zkoumáme v různých polohách) (Drozdová 2004).

Za základní anatomické roviny na lidském (obratlovčím) těle považujeme rovinu mediální jakožto rovinu zrcadlové souměrnosti těla. Každou rovinu paralelní (souběžnou) s touto středovou (mediální) rovinou nazýváme sagitální. Rovina frontální je kterákoli kolmá rovina na rovinu mediální, u člověka rovnoběžná s kostí čelní (os frontale). V radiologii se pro ni užívá termín rovina koronární (podle švu *sutura coronaria* připojujícího čelní kost k oběma kostem temenním). Anatomická rovina transverzální odpovídající v radiologii rovině axiální (podle podélné osy těla – axis) je kolmá jak k rovině sagitální, tak i k rovině frontální resp. koronární (Ambler 2011, obr. 13, 18).

3.1.3 Využití kranio-metrie k určování druhu obratlovce (savce)

Určování druhů savců neboli taxonomická diagnostika podle lebek (a samozřejmě i jiných kostí) je využíváno v řadě oborů, ať při studiu kosterních pozůstatků na archeologických nalezištích (v paleontologii), při vědecké práci (v zoologii, veterinární medicíně) nebo jen z pouhé zvědavosti. Nedílnou metodikou při určování druhů je využití základních předem známých kranio-metrických poznatků, mezi které patří i znalosti výše zmíněných bodů a základních lebečních rozměrů. Dnes jsou k dispozici zpracované klíče k určování druhů savců podle lebek, zejména v rámci České republiky. Důležité je vždy použít standardizované postupy (za všech podmínek stejné), měřitelné stejným způsobem. Anděra (2005) uvádí několik nejdůležitějších kranio-metrických rozměrů pro diagnostiku středoevropských savců (Anděra & Horáček, 2005). Kromě obecné délky lebky (GL, general length) čili u srnců vzdálenosti mezi nejpřednějším okrajem mezičelisti (*praemaxilla, os praemaxillare*) a zadním okrajem kostěných pučnic je to především **kondylobazální délka lebky** (zkratka LCB) jako vzdálenost mezi nejpřednějším okrajem mezičelisti a zadním okrajem týlních hrbolů (condylus occipitalis, margo posterior). Dalšími, příčnými rozměry jsou **zygomatická šířka lebky** (LaZ) jako největší šířka na jářmových obloucích (arcus zygomaticus) či někdy uváděná

maximální šířka v lícní části (LaF) a některé další. Pro mou práci jsou důležité hlavně některé diagnostické znaky platné pro české zástupce čeledi jelenovitých (*Cervidae*). Zde určujeme rod případně druh dle výskytu a velikosti slzní jamky, která bývá zpravidla velká a ohraničená (obr. 2).

3.1.4 Základní anatomické a zoologické charakteristiky zkoumaného druhu obratlovce

Rod *Capreolus* (srnec) zahrnuje nejmenší střeoevropské zástupce jelenovitých. Vyznačuje se kratší obličejovou částí (splanchnocranium), širokými a krátkými kostmi slznými (os lacrimale) a nepříliš hlubokou slzní jamkou (fossa lacimalis, obr. 2). Na území ČR se z celého rodu vyskytuje pouze srnec obecný (*Capreolus capreolus*) (Anděra & Horáček 2005). Srnec obecný je charakteristický postavou s mírně klenutým hřbetem a nízko posazeným krkem a zakrnělým ocasem, který je zcela ukryt v srsti. Nevyskytuje se u něho předoční žláza jako je tomu u většiny zástupců z čeledi jelenovitých. Jeho paroží je krátké, jednoduché a na nejvýš se třemi výsadami. Zbarvení jeho srsti je v létě až do rezavě červeného odstínu, zatímco v zimě má jeho srst nažloutle šedou až šedo hnědou barvu s tmavším hřbetem a šíjí. Bílá skvrna na zadku má oválný tvar u samců, zatímco u samic je okrouhlejší až srdčitá. V České republice se tento druh vyskytuje běžně všude v nížinách až po hřeben hor, kam občas zabíhá (Anděra & Horáček 2005).

Lebka srnce je stejně jako ostatní lebky savců pevně spojena švy (akinetická). Převážně u samců českých jelenovitých, tedy i srnce, nacházíme pučnice, ze kterých vyrůstají parohy, což jsou kostěné výrůstky bez dutin na lebce (obr. 3, 4). Spojení lebky s páteří zajišťuje kraniocervikální kloub, jeho kloubní plochy na lebce jsou umístěny na párovém výběžku týlní kosti (condylus occipitalis) laterálně od velkého týlního otvoru (foramen magnum occipitale, VTO) (obr. 1). Kloubní plochy na prvním krčním obratli jsou na rovněž párovém kloubním výběžku (processus articularis). Lebka je tedy **bikondylární**. Stejně jako u většiny velkých herbivorů a kopytníků má lebka srnce předočně protáhlý tvar a podlouhlou rostrální částí, skládá se z mozkové a obličejové části. **Neurokranium** (mozková část) se skládá z klenby (calva) a báze (baseos) lebeční, klenbu tvoří: a) párové kosti: temenní (o. parietale), spánková (o. temporale) a b) nepárové kosti: čelní (o. frontale) a zadní část kosti týlní (o. occipitale). Bázi lebeční

jelenovitých tvoří laterálně kosti klínová (o. sphenoidale), mediálně o. basisphenoidale a přední část kosti týlní obsahující VTO (obr. 1, 2). Basisfenoid (o. basisphenoidale) u srnců je kost bezprostředně ležící před týlní kostí, resp. její basální částí, která obsahuje VTO (basioccipital, obr. 1); u člověka je basisfenoid přítomen v embryu, ale později splyne se zbytkem klínové kosti – sfenoidu, basisfenoid u srnce obsahuje prohlubeň, ve které spočívá hypofýza. **Splanchnokranium** (obličejová část) tvoří a) párové kosti: nosní (o. nasale), slzní (o. lacrimale), patrové (o. palatinum), jařmové (o. zygomaticum), křídlové (o. pterygoideum) a b) nepárové kosti: horní čelist (maxilla), řezáková kost (os incisivum, intermaxilla), radličná kost (vomer), spodní nosní skořepa (concha nasalis ventralis) (Komárek et al. 2001, obr. 1, 2).

Pro srnce jsou charakteristické některé zvláštní rozměry, z našich jelenovitých má srnec relativně nejširší hlavu s poměrem (indexem) mezi maximální šířkou v lící části (LaF, maximal width in facial part) a obecnou délkou lebky (GL), $LaF/GL \approx 46\%$ (Hell 1979; Vach 1993; Hromas 2007). Dorsální plocha týlní kosti svírá s rovinou kostěného patra úhel 170° , ventrální štěrbina mezi kloubními týlními hrboly je prostorná. Očnice tvoří 19 % délky celé hlavy, a nachází se z 25 % v rostrální polovině hlavy, zevní slzní jamka (fossa lacimalis externa) je u srnce velmi dobře viditelná a fontanela je rovněž menší než u jelena či daňka (obr. 2). Nosní kosti jsou zakončeny dvěma hroty, z čehož laterální jsou dvojité. Zvláště větší jsou vzdálenosti mezi spánkovou šupinovou kostí (pars squamosa ossis temporalis) a bubínkovou částí spánkovou kostí (pars tympanica ossis temporalis, obr. 1). Lebeční klenba má vyvýšený oblý hřeben. Zevní týlní hrbol (protuberantia occipitalis externa) je méně výrazný, společně se zevním týlním hřebenem (crista occipitalis externa) vykresluje tvar připomínající široké písmeno M (Komárek et al. 2001).

3.1.5 Využití klasické kraniometrie, kraniometrické koeficienty, volumetrie

Klasickou kraniotomii lze využít v řadě disciplín, např. loveckých. Třeba u srnčí zvěře je zásadní při hodnocení trofejí nebo k určení stáří jedince (aging) či pohlaví (sexing). Metod využívajících kraniotomii k agingu spárkaté zvěře je celá řada (např. obrusu zubů, Biegrova metoda), dále dle pálení a ubrusu kelců, dle kostnatění štítné chrupavky nebo dle zavápnění obou částí klínové kosti (srůst) nebo podle tvaru pučnic. Další kraniometrické měření může sloužit k rozlišení jednotlivých populací na různých

územích. Jakými rozměry nebo objemy se liší, a jak spolu vzájemně různé proměnné korelují. Takto například byly měřeny lebky srnce obecného (*Capreolus capreolus*) na Dálném východě Ruska při zjišťování rozšíření jednotlivých populací (Sheremetyeva & Sheremetyev 2008) nebo rozdíly mezi poddruhy srnčíka čínské (*Hydropotes inermis inermis*) a korejské (*H. i. argyropus*) (Kim et al. 2015). U bizona evropského (*Bos bonasus*) zase další autoři porovnávali některé lebeční rozměry s objemem nitrolebí (Roskozs & Kobryńczuk 1983).

Kraniometrie vychází hlavně ze zjištěné skutečnosti, že lebky obratlovců lze charakterizovat nejen jejich rozměry, ale i poměry rozměrů mezi sebou. Ty je možno propočítat pomocí korelačních koeficientů, přičemž za statisticky vysoce průkazný se považuje korelační koeficient 0,8 a vyšší a průkazné jsou koeficienty v hodnotách od 0,6 do 0,8 (Hromas 2007). Pro populace srnčí zvěře v ČR byly prováděna řada klasických kraniometrických měření. Hromas (2007) mimo jiné uvádí, že:

a) obecná délka lebky (GL, obr. 3: 1) má nejužší vztah k délce kondylobazální (LCB, obr.3: 2) a za průkazné je možno považovat i vztahy k viscerální výšce lebky (obr. 3: 10), k délce nosních kostí (obr. 3: 3), k délce intermaxilly (obr. 3: 4), méně zřetelný je vztah GL k maximální šířce v lící části (LaF, obr. 3: 5), případně k zygomatické šířce (LaZ, obr. 3: 6), k šířce interorbitální (obr. 3: 7) či k délce řady horních stoliček (obr. 3: 8). To platí i obráceně, takže:

b) kondylobazální délka lebky (LCB, obr. 3: 2) má nejužší vztah k obecné délce lebky (GL, obr. 3: 1) a za průkazné je možno považovat i vztahy k viscerální výšce lebky ale i viscerální délce lebky (obr. 3: 10, 9), k délce nosních kostí (obr. 3: 1) a k délce intermaxilly (obr. 3: 4), méně zřetelný je vztah LCB k maximální šířce v lící části (LaF, obr. 3: 5), případně k zygomatické šířce (LaZ, obr. 3: 6), k šířce interorbitální (obr. 3: 7) či k délce řady horních stoliček (obr. 3: 8).

Uvedené kraniometrické vztahy jsou řadou autorů považovány za hlavní parametry charakterizující lebku srnce. Další (byť často prováděná měření) na lebkách jsou autory považovány za méně významná (tj. například rozměry jako diastema maxilly, šířka pučnic, šířka nosu u předních okrajů nosních kostí a podobně) (Hell 1979; Vach 1993; Hromas 2007).

Mne zajímaly hlavně práce využívající případné koeficienty čili vztahy uvedených získaných délkových parametrů a volumetrických hodnot. Využila jsem mj. práce (Sheremetyeva & Sheremetyev 2008; Roskosz & Kobryńczuk 1983) kde byly analýze podrobeny vztahy hodnot změřeného objemu nitrolebí a hodnot konkrétních kranio-metrických lineárních údajů, zejména délkových (v tomto případě délka báze neurokrania, ZKO) a šířkových (v tomto případě maximální šíře lebky v lícní části, LaF). Snažila jsem se nalézt délkové a šířkové rozměry, které by byly snadno zobrazitelné na CT a porovnatelné s hodnotami získanými mechanickým měřením na osteopreparátu, zaměřila jsem se na délkové lineární rozměry, jako jsou GL, LCB a délka báze neurokrania (ZKO, basion – hormion) a šířkové rozměry, jako je maximální šířka v lícní části (LaF = ectoorbitale – ectoorbitale) a případně interaurikulární či zygomatická šířka.

Pro měření objemu nitrolebí (volumetrii) velkých herbivorů bylo doposud zatím využito jen několik málo postupů, které se ovšem svým principem příliš neliší. Vždy je potřeba vyplnit nitrolební dutinu materiálem (bývá to objemově snadno měřitelné medium), který jednak co nejlépe zaplní tuto dutinu celou a jednak je snadno transportovatelný do měřicího zařízení (např. odměrný válec) aniž by měnil svůj objem. Proti úniku užitého media do nitrolebních otvorů, jakými jsou třeba zvukovody, je nutno preparovanou lebku ošetřit. Při použití sypkého media se lebka většinou ošetří např. zalepením otvorů standardně voleným způsobem (aby nedošlo ke zrušení měřeného objemu díky různému způsobu lepení otvorů, obr. 5). VTO (velký týlní otvor) bývá obvykle užit jako vstupní brána (násypka, případně nálevka) pro užití media. Poloha hladiny užitého media ve VTO je vzhledem k nerovným okrajům otvoru z uvedených důvodů rovněž standardizována. Volba měrného media musí respektovat nutnost zachování kvality proměřovaného osteopreparátu, který nesmí poničit (odlámáním důležitých drobných kostních výčnělků v nitrolebí) či pošpinit nebo jinak znehodnotit. Proto se nejčastěji využívalo „hořčičné semínko“, semena z rostliny *Synapis alba* (hořčice setá). V době prvních výzkumů bylo hořčicové medium daleko lépe dostupnější než dnes, a naopak nebyl ještě snadno dostupný dnes spíše užívaný průmyslový materiál (např. plast či sklo apod.). Semínka svou velikostí velmi dobře odpovídala požadovaným vlastnostem, především velikostí, která neumožňovala nežádoucí únik do různých drobných fissur lebky, ale na druhou stranu díky dobré

sypkosti dokázala vyplnit i relativně drobné přirozené dutinky lebky. Díky sypkosti a jisté homogenitě hořčičného semínka bylo je lze také rozmístit souměrně v celé nitrolební dutině i do hůře dostupných prostor. Po vyplnění měřené dutiny byla semínka přesypána do odměrného válce a změřen faktický objem (Gault et al. 1988). Nevýhodou organických materiálů (jako je např. hořčičné semínko apod.) je ale vysoké riziko degradace, případně možnost infekce materiálu, a tak je dnes jejich použití výrazně omezeno díky přísným hygienickým předpisům. Mj. i proto se v poslední době používají více stabilní materiály, jako např. skleněné korálky nebo různé polymerní granuláty, které splňují požadované parametry (obr. 6). Lze je vyrobit v dostatečném množství při relativně nízkých nákladech, vybrat vhodnou velikost, hmotnost a dostatečnou homogenitu, a především jsou chemicky neutrální a shora vyjmenovaná omezení u nich odpadají (Roskozs & Kobryńczuk 1983; Empel 1962).

Druhou cestou se vydali autoři, kteří k měření objemu využívali kapalně medium, např. vodu nebo jinou chemicky neutrální tekutou nebo polotekutou látku. Jistou nevýhodou takových metod byla nutnost zabránit úniku použité kapaliny různými škvírkami či otvůrkami v nitrolebí. Jednou z možností bylo použití vhodného obalu, který by jednak zamezil úniku tekutiny malými otvory a jednak byl dostatečně tvárný, aby kapalně medium vyplnilo všechny prostory v lebeční dutině a poté je bylo možno přelít do válce, aniž by došlo ke ztrátě objemu. Metoda vždy narážela na často protichůdné požadavky na obalový materiál (např. byl-li obal dostatečně jemný, aby vyhovoval, snadno mohlo dojít o jeho protržení o kostní výrůstky na lebeční bázi – např. klinoidní výběžky motýlkové kosti aj.). Druhou možností bylo vytmelení, tedy „vyvoskování“ nitrolebí a uzavření porézních, hojně prokrvených kostních struktur. K tomu se velmi hodí Horsleyho kostní vosk běžně používaný v neurochirurgii a dalších odvětvích humánní medicíny. Vosk lze po měření odstranit horkou vodou, aniž by byl osteopreparát vystaven většímu riziku poškození. Jde však o postup poměrně pracný, a tedy časově náročný a také náročný finančně. Levnější alternativy Horsleyho vosku buď nesplňují požadované parametry (včelí vosk) nebo nejsou na trhu dostupné. Přesto byly pospané metodiky použity v řadě kranio-metrických měření (Gault 1988; Navrátil et al. 2015).

Jak se průběžně ukázalo, metoda s použitím polymerních granulí malého průměru (obr. 6), kterou jsem velmi snadno použila v kranio-metrické větvi mé práce, nebyla použitelná pro větev radiologickou (CT). Ani jiná v literatuře dostupná metodika není využitelná pro účely mé práce, tj. nalézt medium vhodné pro měření klasickou i CT volumetrií. Důvodů je celá řada, detailně je popisují jednak v části materiál a metodika, jednak v diskuzi. Bylo tedy nutno vytvořit novou, zcela originální metodiku, která by oba typy měření umožňovala v rozumném časovém horizontu a za dostupných finančních nákladů, a především umožnila přijatelné matematické porovnání výsledků dosažených oběma metodami.

3.1.6 Stručně k použitému osteologickému materiálu, preparace lebek

Metody preparace lebek, a tedy i příprava mnou použitého materiálu, nejsou přímým předmětem mé práce, a proto je zmíním jen okrajově a pro detail odkážu na příslušnou literaturu (Mourek & Lišková 2010; Svrčinová 2017; Kočí et al. 2020; Synek et al. 2021). Aby si osteopreparáty, tj. i lebky velkých savců zachovaly vysokou kvalitu a bylo možné s nimi pracovat delší dobu (desítky i více let), je nutno je vypreparovat za dodržení určitých odborných standardů (obr. 4, 5, 9–12). Metod preparace je celá řada, např. pomocí mravenců (Formicidae, Hymenoptera), brouků kožojedů (Dermestidae, Coleoptera) nebo varem či vodní macerací a také chemicky, např. s použitím amoniaku (NH_4) a peroxidu vodíku H_2O_2 , případně dalších látek. Sama jsem pracovala na lebkách srnců preparovaných standardně technikou pomocí varu. Staženou hlavu z kůže jsem nechala potřebnou dobu odkrvit po mechanickém odstranění co největší masy měkkých tkání. Posléze jsem očištěnou lebku vařila po nezbytnou dobu, dokud jsem ji nezbavila posledních zbytků měkkých tkání. Doba popsané procedury závisela na biologickém věku preparovaného jedince. Varem ošetřený preparát jsem odmastila a bělila v 30% roztoku peroxidu vodíku (H_2O_2), který byl postupně ředěn až na 4% roztok (Synek et al. 2021).

3.2 Výpočetní tomografie

Rentgenová výpočetní tomografie (CT z anglického computed tomography) je zobrazovací metoda umožňující za pomoci rentgenového (RTG) záření zkoumat i vnitřní struktury různých (tedy včetně živých) objektů, aniž by bylo nutno narušovat jejich zevní integritu. Název tomografie (složený z ve starořeckých výrazech τόμος -řez a

γραφος -záznam) vystihuje princip metody, pomocí RTG záření se zkoumaný objekt spirálovitě „rozřezává“ (technickým žargonem skenuje – z angl. „scanning“) a zpětnou rekonstrukcí jsou generována data snímaného objektu. Výsledkem je obvykle pořízení dvourozměrných (2D, planárních) RTG snímků (tzv. „řezů“ z angl. „cut-scan“) ve 360° sledu. Za největší výhodu metody je považována možnost využít získaná data k zobrazení řezů ve všech třech základních rovinách. Metoda byla vyvinuta a je nejvíce využívána v humánní medicíně. Objekt zkoumání (pacient) je fixován na posuvném podstavci (lůžku), který postupně prochází kruhovým otvorem ve snímacím (skenovacím) stojanu (v tzv. gantry či skenovacím prstenci). V něm je na jedné straně štěrbinový zdroj rentgenového záření (rentgenka) a na opačné straně sada detektorů. Rozmístění kompletu „zdroj – detektor“ v gantry přístroje se měnil během historického vývoje zobrazovací techniky. V humánní medicíně se obvykle užívá produkce vrstevových zobrazení v rovině kolmé na dlouhou osu těla (axiální či anatomicky transversální rovině), jen v oblasti hlavy je možné díky sklonu roviny gantry (a změně polohy hlavy při určitých vyšetřeních) docílit i zobrazení v semikoronární rovině (Hsieh 2009).

3.2.1 Skenování – princip

Podstatou výpočetní tomografie (CT) je měření absorpce rentgenového záření hmotou objektu (či organickými tkáněmi v případě vyšetřování biologického materiálu, lidské nebo veterinární medicíně, paleontologii apod.) při průchodu vyšetřovaným materiálem. Následuje počítačové zpracování obrazu CT přístrojem s využitím mnoha projekcí. CT využívá rentgenového záření, tj. elektromagnetického záření o relativně nízké hodnotě vlnové délky, a tedy schopností relativně vysoké průchodnosti zejména nekovovým materiálem. Detailní popis a kvantifikaci RTG záření zcela přesahuje rámec mé práce a odkazují zde na příslušnou literaturu, zde jen zjednodušený náhled. RTG záření je v CT přístroji emitováno rentgenkou uloženou v gantry a úzce kolimováno (cloněno se zadaným zaměřením) do tvaru vějíře, který projde vyšetřovaným objektem a je registrován sadou detektorů. Ty zaznamenají prošlá kvanta záření v podobě elektrického signálu, který je následně digitalizován a dále zpracováván pomocí pokročilé výpočetní techniky. Komplet „rentgenka (zdroj) – detektor“ vykonává během expozice synchronní pohyb okolo vyšetřovaného objektu, vždy tak, že rentgenka je přesně na protilehlé straně vyšetřovaného objektu než detektor. Aby mohly správně zachytit rentgenové

záření, dochází při ozařování objektu k takzvanému spirálnímu skenování (= rentgenka s detektory se točí okolo objektu, zatímco stůl s objektem projíždí skrz gantry sice ve směru osy rotace kompletu rentgenka-detektory, ale přesně stanoveným posuvným pohybem tak, že celý obsah vyšetřované oblasti je snímán jedinou expozicí, při každém posuvu stolu (kroku posunu). Tento postup přináší hlavní výhodu spirálního CT vyšetření, tedy skutečně volumetrické nikoli „vrstevné“ získávání dat a zásadní zkrácení doby celkového skenovacího času a následného vyhodnocení (Ferda et al. 2002; Seidl et al. 2012).

3.2.2 Konstrukce CT přístrojů, stručně k vývoji

Výpočetní tomograf se skládá z několika nezbytných konstrukčních prvků: a) zobrazovací soustava (zdroj záření X a detekční systém) uložená přímo v gantry, b) vyšetřovací stůl, na který je vyšetřovaný objekt pokládán, c) výpočetní systém a d) zdroj vysokého napětí. Současné CT přístroje jsou mj. vysoce výkonnými počítači a jsou výsledkem dlouhého vývoje počínaje objevením paprsků „X“ Wilhelmem Conradem Röntgenem v r. 1895 (odtud v anglofonním prostředí dodnes užívaný název RTG záření „x-ray“) po současnou generaci CT přístrojů. Námí použitý CT přístroj patří z tohoto pohledu do 3. generace. Jde o přístroje kolimující paprsky do tvaru širšího vějíře podobně jako u 2. generace, ale prošlé záření je detekováno velkým množstvím detektorů (16–320) umístěných na kruhovém oblouku ve více řadách, přístroje snímají současně více řezů ("multi-slice CT"), jde o nejpoužívanější typ v současné humánní medicíně (Ferda et al. 2002, Seidl et al. 2012). Já i radiologický laborant jsme měření prováděli na našem fakultním přístroji, jedná se konkrétně o Siemens Somatom Scope Power, VC 40 s 16 řadami detektorů (obr. 7, 8).

3.2.3 Interakce záření s hmotou

Během ozařování dochází k průniku paprsku prostředím, a to jej různou měrou oslabuje (fotony paprsku ztrácejí při průchodu hmotou energii), míra oslabení záleží na charakteru procházeného prostředí. Více záření oslabuje prostředí či hmota s nahuštěním atomů prvků o vyšším protonovém čísle, např. v živé tkáni jde o vápník v zubech, kostech či jod apod. Záření je naopak nejméně oslabeno při průchodu vzdušným prostředím či lehkým plynem tvořeným molekulami podobně nízké souhrnné atomové hmotnosti. Středně je záření oslabováno vodní prostředím, podobně oslabuje

tuk, krev, svalová hmota, parenchymatózní orgány a další (Barrett & Keat 2004). V rozsáhlých, z hlediska denzity (viz dále) homogenních oblastech nebo naopak v oblastech s vysokou heterogenitou (heterogenní denzitou) se utvrzováním paprsku mohou tvořit tzv. artefakty. Ty se na snímku jeví jako světlá místa připomínající pohár (odtud anglický název „cupping artefact“. V heterogenních oblastech se v obraze zase vytvoří výrazně tmavší pruh (Barrett & Keat 2004). Každá látka (prostředí) absorbuje RTG záření, protože jde o záření ionizující má jeho absorpce hmotou kvantový charakter. Tzn., že při absorpci záření dochází k ionizacím atomů či celých molekul tkáně, se kterou interagují. Energie záření je touto formou předávána atomům (molekulám) tkáně. Např. voda (H_2O) značnou část energie absorbuje, tj. i voda v živé tkáni. Jenže radiolýzou vody vznikají velmi reaktivní produkty, třeba hydroxylový radikál OH^- , vodíkový radikál H^+ a za přítomnosti kyslíku též určité množství peroxidu vodíku H_2O_2 . Zmíněné (v zásadě toxické) radikály mohou vyvolávat sekundární reakci (tzv. nepřímé účinky záření). U přímých účinků záření, je energie přenesena přímo na biologickou molekulu, zde je největším rizikem vznik jedno-nebo dvouvláknového zlomu DNA. Sekundárních účinků ionizujícího záření je celá řada, od aberací lymfocytů, narušení imunity až po vznik nádorových onemocnění (SÚRO 2022).

3.2.4 Výstavba CT obrazu – princip

Vytvoření obrazu výpočetní tomografie v podstatě sleduje „denzitometrický princip“. Detekčním systémem je změřen úbytek záření pohlcený prostředím mezi rentgenkou a detektorem. Jako tzv. „hrubá data“ jsou označovány hodnoty úbytku záření získané z mnohonásobné projekce prvotního skenování. Výpočet (založený na tzv. „Fourrierově transformaci“ tj. přesně definovaném zobrazení z jedné množiny funkcí do jiné množiny funkcí) vyhodnotí míru celkového zeslabení záření a výsledná data jsou poté matematicky přetransformována do planárního (2D) obrazu sestaveného z předdefinované matice základních obrazových prvků („bodů“). Ve skutečnosti ale každý takový „bod“ či lépe řečeno základní element (pixel z anglického „PIcture matriX ELement“) ve skutečnosti odpovídá hranolu, jehož 3. rozměr (výška) odpovídá použité kolimaci (tloušťce vrstvy) a musí být tedy označován jako „voxel“ (z angl. „VOlume matriX ELement“). Výsledné zobrazení jednoho řezu je tedy dáno čtyřrozměrnou maticí kdy 4. rozměr je míra zeslabení záření v daném bodě prostoru neboli denzita (Ferda et al. 2002). Projekce voxelů („body“) jsou na výsledném snímku zobrazeny v konkrétním

odstínu šedi, a to v závislosti na absorpčních vlastnostech skenované vrstvy vyšetřovaného materiálu (tkáně). Stupně zjištěné absorpce (odstíny šedé barvy) jsou vyjádřeny dle Hounsfieldovy stupnice pomocí Hounsfieldova absorpčního koeficientu. Ploše jednoho pixelu je přiřazena jedna číselná hodnota absorpčního koeficientu, celý pixel je proto homogenní. Zde je míra absorpce ozářené hmoty přímo závislá na tzv. denzitě hmoty. Denzita se udává se v Hounsfieldových jednotkách [HU], celkově jsou hodnoty denzity vyneseny na úsečce (stupnici) rozdělené na 4096 stupňů. Základními hodnotami na stupnici jsou -1000 (pro vzduch) přes 0 (voda) po ≥ 1000 (kost), stupňů. Hodnoty 3096 HU dosahují kovy a neřaděné kontrastní látky. Tkáň (ložisko), které má menší denzitu než okolní tkáň se nazývá ložisko hypodenzní, ložiska s vyšší hustotou jsou hyperdenzní. Charakteristika denzity (např. hypo- / hyperdenzní ložisko) je popisem radiologického zobrazení, nikoli např. lékařskou či vědeckou diagnózou (Ferda et al. 2002).

Pokud použijeme celou šíři rozsahu úsečky (Hounsfieldovy stupnice), nedokážeme zobrazit zkoumanou část objektu (např. jednotlivé struktury lidského těla) příliš kvalitně. Proto využíváme jen vybrané (přesně předdefinované) úseky stupnice čili tzv. okna (angl. window). Tím se zvýší rozlišovací možnosti přístroje na přijatelnou úroveň. Mezi základní okénka patří např. „plicní o.“ pro plicní parenchym, „měkkotkáňové o.“ pro např. břišní dutinu, „spinální o.“ pro páteř a „kostní o.“ pro kostní struktury, kalcifikace a kovy a podobně vysoce denzní materiál, další okna se používají ve speciálních oborech, např. v neurologii (Ferda et al. 2002).

3.2.5 Optimalizace obrazu, rekonstrukční algoritmus, obvyklé typy zobrazování

Pomocí sekundárních parametrů vyšetřovacího protokolu můžeme velmi dobře ovlivnit kvalitu zobrazení, a to zadáním způsobu rekonstrukce hrubých dat.

Využívá se tzv. matrix (= počet bodů matice tvořící obraz axiálního skenu). Při rekonstrukci obrazu je primární matice matematicky přepočítána na matrix. Zde platí, že čím jemnější matice je použita při optimální expozici, tím má axiální obraz lepší geometrickou rozlišitelnost (Ferda et al. 2002).

Dalším důležitým faktorem pro získání co nejlepšího obrazu je správné zvolení prostoru pro sběr dat. Objekt by měl ideálně využívat prostoru, aby byly body matrix

využity co nejvíce na cílový objekt, a ne na okolní prostředí. Platí zde rovněž nepřímá úměra, že zvolením příliš velkého skenovacího prostoru se zvětší velikosti pixelu a sníží se rozlišovací schopnosti (Ferda et al. 2002).

Pro určité organické tkáně (např. plicní parenchym nebo pro nás nejdůležitější tkáň kostní), jejichž denzity netvoří spojitě spektrum, lze využít algoritmů pro zvýraznění přechodu denzit (tzv. „high spatial frequency algorithm“). Pro jiné (měkké) tkáně (břišní dutina, při vyšetření krku) se využívá nízkofrekvenční algoritmus („kernel“). Některé programy jsou schopny měnit zvýraznění denzitivních přechodů i za použití postprocessingového nástroje (Ferda et al. 2002).

Parametr, který zásadně ovlivňuje rozlišení obrazu (tj. v ose z) je „rekonstrukční inkrement“, který určuje překrývání jednotlivých vrstev. Celá matice dat z vyšetřeného objemu je počítačem rekonstruována do jednotlivých obrazů. Právě rekonstrukční inkrement udává o kolik milimetrů se jednotlivé obrazy překrývají. Doporučené překrytí pro zhotovení kvalitního multiplanárního a trojrozměrného zobrazení se pohybuje okolo 50 % (Ferda et al. 2002).

K dalším základním rekonstrukčním parametrům patří MPR zobrazení („MultiPlanar Reconstruction“, obr. 13–16, 18, 19, 21–23). Používá se u 2D zobrazení v jakékoli anatomické rovině, je použitelný i v rovině zakřivené. Obraz je tvořen přímo z „hrubých dat“ nebo ze snímků axiálních řezů. Obrazová data musí být nalezena v přibližné hodnotě mezi sousedními voxely. Díky MPR je možné na jednom obrázku zobrazit různé anatomické struktury, i když se nacházejí ve více rovinách. Lze jej použít u vyšetření např. patologie krku nebo (pro mne důležité) hlavy. MPR v těchto případech umožňuje získat zpět v postprocessingu symetrické snímky obou anatomických polovin (levá/pravá), umožní jejich srovnání a tím lze hodnotit lépe kostru obličeje i lebky (Mazziotti et al. 2015).

Pro přehledné zobrazení prostorových poměrů lze užít parametru VRT („Volumetric Rendering Technic“, obr. 20) čili techniku, jíž lze použít přednastavením kombinace intervalů denzit. VRT je vlastně superprojekce denzitivních intervalů, které mají určitou průhlednost, sytost a barvu. Využívá princip toku paprsků po celém prostoru a kontrastní informace obsažené v získaném objemu. Na výsledném obrázku představují vážený průměr intenzity voxelů rozložených na každou rovinu (desku) sekce. VRT se

používá především ke zjištění patologických nálezů a zobrazování komplikovaných geometrických struktur (například krku nebo lebky, k zobrazení průchodu tepen v orofaciální a čelistní chirurgii, což je s výhodou při zákrocích ve stomatochirurgii nebo při řešení polytraumat, případně v koronarografii apod.). Zobrazení VRT umožňuje vidět vše na jednom místě v souvislostech tak, jak toho u jiných typů zobrazení nelze docílit (Ferda et al. 2002; Mazziotti et al. 2015; IKEM 2022).

3.2.6 Kontrastní látky v radiologii, historie, základní rozdělení

Kontrastní látky se využívají ke zvýšení kontrastu a odlišení struktur objektů, které mají velmi podobnou denzitu jako jejich okolí (Svoboda 1964). První taková media se objevila na počátku 20. století, šlo o látky zvyšující absorpci RTG záření nebo naopak látky s nižší absorpcí (tzv. negativní, např. různé plyny) používané zpočátku hlavně k vyšetření gastrointestinálního traktu. Následně zkoušel aplikovat vzduch do mozkových komor po předchozí lumbální punkci americký neurochirurg W.E. Dandy (vynález „pneumoencefalografie“) a ve čtyřicátých letech 20. století byla poprvé aplikována do mozkových prostor páteře kontrastní látka na bázi oleje, šlo o objev „perimyelografie“ (Seidl et al. 2012). Jak shora řečeno, kontrastní látky se používají k vizualizaci jinak obtížně viditelných orgánů nebo struktur, nebo při vyšetření patologického útvaru (proto jsou vhodné např. v měkkých tkáních), nejčastěji jsou v humánní medicíně používány pozitivní baryové kontrastní látky zejm. při vyšetření trávicího traktu či k. l. na bázi jodu využívané pro zobrazení orgánů nebo orgánových soustav pomocí perfúze jejich cévních struktur (Válek & Prokeš 1996). Kontrastní media rozdělujeme podle několika hledisek, jednak podle původu (tělu přirozené – např. vzduch v plicích x umělé, tělu cizí – aplikované s konkrétním záměrem), dále podle skupenství (tekuté, a ty poté na vodu, hydrofilní l., lipofilní l., případně koloidní látky či plynné, jako např. O₂, CO₂, či helium apod. a látky tuhé, jako baryová kaše apod.). Dále dle způsobu aplikace (přirozenými otvory, v humánní medicíně např. ústy, rektálně, v případě zkoumání osteopreparátů kostními otvory, jako v mém případě velkým týlním otvorem-foramen magnum occipitale nebo intravenózně či intraarteriálně čili do cév při angio – a venografiích a také intratekálně čili do durálního vaku páteře či likvorových prostor mozku). Následuje již zmíněné rozdělení dle absorpce RTG záření na pozitivní kontrastní látky, které absorpci zvyšují (např. jodové a baryové k.l.) či negativní s opačnou vlastností (plyny a některé tekutiny, používané hlavně v gastroenterologii a gynekologii humánní

medicíny). Blíže zmíním jen jodové kontrastní látky (JKL), neboť jednu z nich jsem nakonec s dobrým efektem použila, přestože se součástí metodiky nakonec nestala (viz diskuze, obr. 19–22). JKL mají v základu chemického vzorce jedno benzoové jádro, na které se vážou tři atomy jódu. Patří sem JKL nerozpustné v tělních tekutinách (některé etylestery) a především JKL rozpustné v tělních tekutinách, sem patří většina používaných JKL. Neionické JKL jsou ve vodě elektricky neutrální (nedisociují se na kladně a záporně nabitě ionty) a mají vyšší hydrofilii přípravku, tj. rozpustnost ve vodě a tělních tekutinách (Svoboda 2007; Ferda et al. 2009). Je zřejmé, že JKL se s oblibou využívají v humánní medicíně k diagnostice a k obdobným účelům ve veterinární medicíně. Jsou tak z logiky věci nejsnáze dostupné a také finančně nejspíše únosné. To byly jedny z hlavních důvodů, proč jsem v radiologické větvi své práce nejprve použila JKL, konkrétně Iomeron 400. Jedná se o trijodovou neionickou kontrastní látku. Tato látka je charakteristická nízkou osmolalitou a viskozitou. Je vyráběn v několika možných koncentracích a všechny tyto roztoky vykazují vysokou stabilitu bez nutnosti přidání chelační látky, tedy látky, která je na sebe schopna vázat ionty kovů nebo minerálů. Jde o současně běžně používanou látku i v českém zdravotnictví (obr. 17). Cena jedné lahvičky (100 ml) této JKL se pohybuje okolo 1000 Kč (SÚKL 2011).

3.2.7 Radiační ochrana

Cílem opatření shrnutých v doporučení Státního ústavu radiační ochrany (SÚRO) je zajistit, aby velikost dávek záření a sama pravděpodobnost ozáření (tam kde je jeho reálná možnost) byly tak nízké, jak lze rozumně dosáhnout při respektování všech potřebných provozních hledisek (SÚRO 2022). Platí pro všechny osoby setkávající se s radiačním zářením (tedy i při použití CT). Lékaři v počátcích vývoje rentgenových přístrojů v první polovině 20. století nepoužívali ochranné pomůcky, nedodržovali hygienu ochrany před ionizujícím zářením, a proto velmi často trpěli chronickými dermatitidami a částečnými výskyty maligních (zhoubných) onemocnění (SÚRO 2022; Seidl et al. 2012). Princip předepsaný SÚRO je v zásadě obdobný principu ALARA (z angl. „as low as reasonably achievable“). Zkoumaný objekt je vystaven jen takové výši záření, která je nezbytně nutná pro kvalitu pořízeného snímku, k jeho vyhodnocení a stanovení diagnózy, ale zároveň tak nízká, abychom co nejméně ohrozili pacienta (SÚRO 2022). V našem případě hledisko ohrožení zářeného objektu odpadá (práce s kadavery). Toho lze využít při krácení jinak nezbytného omezování radiační dávky

a dávku použít (za jinak neúnosného radiačního rizika) podstatně vyšší s cílem vyšší kvality výstupních dat. Riziko ozáření personálu je i tak nutno, na našem pracovišti je minimalizováno dodržáním vypracované dokumentace pro optimalizaci radiační ochrany – dostupné u dohlížející osoby „DO“ na pracovišti.

3.2.8 Využití CT v nemedicínských oborech a v kranioetrii

Jak bylo shora sděleno, výpočetní tomografie byla vyvinuta pro medicínské účely a dodnes je nejvíce používána v humánní, ale i ve veterinární medicíně, příkladů jsem uvedla řadu (Ferda 2002; Svoboda 2007; Seidl et al. 2012; Mazziotti et al. 2015). Zvláště bych ještě zmínila vyšetřování takových patologických nálezů, např. v pediatrii, jakým je CT vyšetření při hodnocení kraniostenózy (KS, jde o předčasný srůst lebečních švů dětské mozkovny, kdy nemůže lebka dál přirozeně růst, vznikají různé podle typu srůstu charakteristické deformity a může dojít k dalším poškozením včetně poškození mozku. U jednoho z typů KS, u tzv. brachycefalie je srůstem poškozen koronární šev, čelo se oplošťuje a lebka rozšiřuje zejména ve frontální rovině. V pediatrii se v případech brachycefalíků zkoumá především intrakraniální objem, a to jak jako před, tak i po rekonstrukčním chirurgickém výkonu (Gault et al. 1988). Práci zde cituji zejména proto, že u kraniostenózy jde o velmi podobné zkoumání jako je měření objemu nitrolebí u osteopreparátu lebky, tedy jako u mého tématu. I má práce je snahou o další využití základních CT technik pro nemedicínské účely. CT se kromě lékařství využívá i v archeologii či paleontologii právě pro své možnosti pronikat do hmoty, aniž by se narušil její povrch. Např. upří výzkumu zkamenělin jako je jantar, ve kterém se mohou nacházet semena nebo drobní bezobratlí, jde o zcela šetrnou vyšetřovací metodu. Díky CT byla podrobně zrekonstruovaná podoba brouků, jejichž 99 milionů let staré fosilie byly před několika lety nalezeny v barském jantaru. Výsledky CT rekonstrukcí umožnily diagnostiku, a taxonomické zařazení fosilií, zde šlo o kovaříky (Elateridae). Uvedená studie velmi pomohla pochopit evoluci hmyzu v období druhohorní křídly (Peris et al. 2020).

V dalších oborech, jako např. v zoologii, se nachází využití CT technik často ještě v preklinickém výzkumu. Může jít dokonce o přístroje, které dokáží překonat limity na rozlišení jednotlivých buněk nebo buněčných struktur. Výzkum je často realizován experimenty na modelových organismech (laboratorní myši) (Bulantová & Macháček

2017). Ovšem zařízení i přístroje pro podobné účely se obvykle liší od běžných CT používaných v humánní medicíně, a to jak typem nebo velikostí tak také pořizovací cenou, v poslední době se rozšiřuje použití μ CT (mikroCT), kde se spíše rotuje zkoumaný objekt než samotná rentgenka. Komplet rentgenka-detektor bývá nepohyblivý. MikroCT přístroje bylo využito nejen v archeologii, ale též entomologii, jako doplňková technika k mikromorfologii, např. k identifikaci termitišť v půdních sedimentech. CT snímky byly schopny odhalit výraznou houbovitou mikrostrukturu u některých jílovitých sedimentů, které jinak nejsou příliš viditelné ani na tenkých řezech (Villagran et al. 2019). Pořizovací cena současných μ CT přístrojů ovšem násobně převyšuje cenu běžného, tedy i nám dostupnějšího tomografu. Další obory využívající CT jsou např. forenzní radiologie, balistika nebo virtuální antropologie. Pomocí CT můžeme velmi dobře identifikovat danou osobu díky rozpoznatelnosti zubních implantátů, umělých srdečních chlopní a dalších technologických struktur (Brogdon et al. 2001). V antropologii a v jejím podoboru paleoantropologii je CT dnes rovněž nezbytnou pomůckou. Tzv. metoda kraniofaciální rekonstrukce je využívána při hledání a tvorbě podoby, a to jak při forenzním vyšetřování jako prostředek napomáhající k identifikaci, tak např. pro zkoumání příbuzenských rysů (dnes a do budoucna je nejspíše nahradí DNA analýzy). Používají se příslušné softwary nejenom pro přesnou informaci o vnitřní či vnější morfologii lebky, ale i pro rozdělení tělesného složení jednotlivce (na kostní, svalovou a tukovou tkáň). Využívá se tak poznatku, že kostní tkáň člověka si celý život zachovává schopnost remodelace a odráží se na ní pohybová aktivita jedince a další vlivy, a to především na dlouhých kostech (Velemínská & Dupej 2016).

Klasické CT je využíváno v muzejních ústavech, při osteologických výzkumech, při kranioetrii zatím spíše zřídka (Berger et al. 2010; Saleem & Hawas 2021). Přitom výzkum lebek je velmi rozšířen, jde o zásadní části stavby těla zvířete, které velmi dobře dokumentují způsob života, nesou druhově specifické znaky a mohou například poskytovat informace i o získávání potravy jedincem. Většina literárně dostupných prací ovšem vychází z dat získaných kranioetrií klasickou bez užití CT. (Fandos & Reig 1993; Aragon et al. 1998). Přitom neopomenutelnou výhodou zobrazovacích metod výpočetní tomografie je to, že fungují dle definice, totiž zobrazují, aniž by bylo nutno narušit zevní integritu objektu. Lze tedy vyhodnotit hustotu kostní tkáň, objem a další parametry očních, mozkovny či struktur vnitřního ucha, které jsou jinak ukryt uvnitř

lebky (Bulantová & Macháček 2017). Pro mne z toho vyplývá, že nalezneme-li se vhodný algoritmus, bude touto technologií možno vyšetřovat kadavery (hlavy) zvířat, aniž by byla nutná samotná osteopreparace. Výrazné snížení nákladů a další výhody takového postupu jsou nabíledni.

4 Materiál, metodika

4.1 Kranio-metrická měření osteopreparátu

4.1.1 Kranio-metrická měření osteopreparátu – lineární rozměry

Kranio-metrická (neradiologická větev) mé práce je založena na ručním měření dále uvedených lebečních rozměrů na standardně preparovaných a vybělených osteopreparátech lebky srnce obecného (*Capreolus capreolus*) získaných z kadaverů srnčí zvěře ulovené v letech 2019-2021 na území České republiky. Měřeno bylo 11 lebek samčích (srnců) a 25 lebek samičích (srn) věkového rozmezí 1–8 let, aging byl proveden zkušenými odborníky KLMZ FLD ČZU dle obrusu zubů. K mechanickému měření byla použita mechanické posuvné měřítko (šupléra, obr. 4), každé měření bylo prováděno 10x a vypočítán průměrný výsledek po vyškrtnutí nejvyšší a nejnižší hodnoty. Výsledná průměrná hodnota byla přiřazena k číslu vzorku a zanesena do tabulky (viz výsledky).

Použité kranio-metrické body:

Basion (ba) nejdorsálněji uložený kostěný výběžek lebeční báze čili ventrální okraj VTO (obr. 1, obr. 9: 4, obr. 10: 4, obr. 14, 15).

Synsphenion (s) průsečík mediální roviny a sutury dvou bazálních lebečních kostí, basisfenoidu (viz kapitola 3.1.4) a bazální části týlní kosti (basioccipitale, obr. 1, obr. 9: 3, obr. 10: 3, obr. 14, 15).

pravé **Ectoorbitale** (Ect_p) nejzevnější bod na kostěné struktuře pravé orbity, (obr. 1, 11, 12, 16).

levé **Ectoorbitale** (Ect_l) (nejzevnější bod na kostěné struktuře levé orbity, (obr. 1, 11, 12, 16).

Zvažované body hormion, prosthion, staphylion a auriculare nebyly použity (viz diskuze).

Měřené lineární parametry:

a) délkové. Měřena byla (ZKO_s) čili modifikovaná základní kraniální osa (modified external basicranial length) tj. vzdálenost basion–synsphenion (obr. 1, červená úsečka). Jde o kraniometricky a především radiologicky nejsnáze identifikovatelný podstatný úsek délky báze neurokrania, která bývá kraniometricky definována jako vzdálenost basion–hormion, a u jiných druhů jako vzdálenost basion–staphylion).

b) příčné. Měřena byla vzdálenost ectoorbitale_p–ectoorbitale_i jako maximální vzdálenost nejlaterálnějších (pravého a levého) kostních výběžků na orbitě, která odpovídá LaF, tj. maximální lebeční šíři v lící oblasti (obr. 3: 5, obr. 16).

4.1.2 Kraniometrická měření osteopreparátu – volumetrie

Zvolila jsem upravenou výsypovou metodu. Tato „korálková“ metoda byla vybrána jako nejschůdnější řešení mechanického měření objemu nitrolebí u srnce (viz diskuze). K měření bylo využito polymerního materiálu LDPE Exxonmobil LD 650 od firmy Eximpotrans s.r.o. – lisování plastů. Granulace – velikost (průměr) granulí se pohybuje mezi 2–3 mm, chemicky jde o polymerát typu polyethylenu (obr. 6). Lze jej zakoupit na trhu za maloobchodní cenu 200 Kč za 1 l. (<http://www.eximpotrans.cz/>).

Na proměřeném a označeném kraniopreparátu byly nejprve uzavřeny větší otvory kromě jediného (vstupního VTO). Jedná se velikostně o takové otvory do nitrolebí, které by mohly způsobit vyhřeznutí měřící substance (koráleků) mimo nitrolebeční dutinu a zásadní chybou deformovat získaná volumetrická data. Jde např. o vnitřní zvukovod apod. Standardní kraniometrickou metodou je užití běžné (krepové) lepicí pásky vně lebky, vždy umístěné stejným způsobem (zde simuluji určitým způsobem kost, takže páska byla zatlačena více do nitrolebí, obr. 5). Po zalepení otvorů jsem lebku prostorově orientovala do polohy, kde nejvyšší rovinou nitrolebí je právě pomyslná hranice VTO a nejnižší polohou rostrální část (tak aby po naplnění měrným materiálem a zajištění otvorů lepicí páskou byl materiál v nitrolebni dutině udržován pouhou gravitací). Lebku jsem v této poloze dostatečně pevně upevnila do připravené vytvarované podložky. Do foramen magnum jsem vloženým trychtýřem pomalu

vsypávala připravené korálky (pohyb musí být konstantní a plynulý, s mírným otřásáním trychtýře, jinak dojde k zahlcení otvoru v trychtýři a je nutno proces vsypání přerušit a ústí trychtýře znovu zprůchodnit). Po dosažení vždy stejně stanovené hranice nitrolebí u foramen magnum (položením mého prstu na hranici korálek a kosti), je materiál uvnitř nitrolebí setřesen do co nejmenšího objemu. Prováděla jsem konstantním způsobem několik otřesů, vždy se stejným počtem, abych co nejvíce redukovala vzduchové mezery a jiná nežádoucí seskupení korálek. Celý proces byl několikrát opakován, dokud bylo možno do nitrolební dutiny stále ještě vsypávat korálky. Po ukončení vsypávání byly korálky z nitrolebí lebky opatrně vysypány do předem připravené měrné nádoby, tj. do odměrného válce (vysypanou dutinu bylo poté nutno zkontrolovat a případně vyjmout a přidat do odměrného válce i korálky, které uvízly zevnitř na lepicí pásce zakrývající větší otvory). Za pomoci speciálně vyrobeného dřevěného nástroje – držadla a válečku o přesném průměru jako je vnitřní světlost válce (tak aby bylo možné jím ve válci pohybovat jako pístem), jsem ještě po každém vsypání stlačila („udusala“) korálky ve válci ve snaze vytlačit co největší objem vzduchu, který se nachází mezi jednotlivými zrny odměřeného materiálu. Získanou hodnotu faktického objemu (odečtením na kalibraci válce) zanáším do tabulky 1 (viz výsledky). Postupovala jsem obdobně jako u lineárního měření, každé měření bylo prováděno 10x a vypočítán průměrný výsledek po vyškrtnutí nejvyšší a nejnižší hodnoty, zapsána byla vypočítaná průměrná hodnota zbylých osmi měření (viz výsledky, tab. 1–3).

4.2 Radiologická (CT) měření na osteopreparátu

4.2.1 Vytvoření fantomových osteopreparátů, použití radiomarkerů, vytvoření akvizičních protokolů

Byly vytvořeny dva fantomové osteopreparáty. K vytvoření prvního fantomu (F1, obr. 9) bylo použito osteopreparátu lebky srnce, kde byly při pohledu na lebeční bázi dostupné a vybrané kranio-metrické body označeny vhodnými radiomarkery (zvolila jsem lepidlem přichycené olověné broky o průměru 2,5 mm). Poté byla táž lebka rozříznuta v mediální rovině tak, aby se při minimální ztrátě kostní vrstvy získaly dvě oboustranně souměrné poloviny. Na takto vytvořeném hemikraniu byly opět dostupné a zvolené kranio-metrické body označeny CT markery, tj. Pb kuličkami (fantom č. 2, obr. 10). Oba fantomy byly poté nasnímány pro účely vnesení kranio-metrických bodů do

náběrových axiálních řezů CT (obr. 14, 15). Zároveň byl vytvořen standardní CT protokol za účelem optimalizace akvizičních a rekonstrukčních parametrů (viz akviziční protokoly).

Nabraná data (akvizice) byla zrekonstruována tak, aby byla sjednocena (osově srovnána) s požadovanými anatomickými rovinami (koronární, sagitální i axiální) a zároveň, aby v dané rovině byly čitelné kontrastní markery (kranio-metrické body).

Dále byl u každé lebky stanoven algoritmus získání („ideální“) mediální roviny, od které se odvíjelo další měření. Akviziční protokoly byly vytvořeny speciálně pro CT skenování lebky srnce (*Capreolus capreolus*) na základě využití dostupných literárních kranio-metrických údajů a také vlastních originálních postupů a zkušeností.

Skenovací a expoziční parametry:

Napětí na rentgence 110 kV, efektivní hodnota proudu 100 mAs (použit 4D Care dose systém pro optimalizaci dávkové distribuce). Pitch 1,0, šíře řezu 2,0 mm pro akviziční (hrubá data), kolimace detektorů 16 x 0,6 mm.

4.2.2 Radiologická lineární měření ve zvolených řezech

I. Použité roviny v nativním CT řezu, ve kterých bylo prováděno měření:

1) Rovina základní „axiální“. Jde o nulovou rovinu paralelní se srnčí orbitomeatální rovinou (analogickou lidské tzv. frankfurtské horizontále) spojující porion čili střed zevního zvukovodu s dolním okrajem očníce. Byla získána a standardizována naskenováním „fantomových“ osteopreparátů č. 1 a 2 s kovovými markery na kostěné lebni bázi, tak aby se v jedné rovině promítly nejméně 3 bazální mediální markery (basion, synsphenion, prosthion, (obr. 14, 15, viz diskuze). V této rovině byla standardním způsobem měřena vzdálenost ZKOs (basion–synsphenion) každé lebky. Poloha bodu synsphenion byla ještě ověřena sagitální MPR rekonstrukcí, kde se zobrazí (v ideální mediální rovině) jako hypodenzní štěrbinna na styku bazálních lebečních kostí (obr. 2b, obr. 23 červená šipka). Výsledky měření byly obdobným způsobem zaneseny do tabulek (tab. 4, 5).

2a) Rovina kolmá „první koronární“. Jde o rovinu kolmou k rovině základní a zároveň k rovině mediální. Ze základní roviny je kolmo vztyčena v bodě, který byl standardizován naskenováním „fantomového“ osteopreparátu č. 1 s kovovými markery na

kraniometricky označených bodech kostěné orbity (ectoorbitale, obr. 11, 12). Pomocí takto získané koronární roviny byla nalezena axiální rovina, ve které je možné měřit LaF (ectoorbitale_p–ectoorbitale_i), aniž by došlo k posunu vlivem zvolení jiné roviny, viz diskuze). V této rovině byla standardním způsobem měřena vzdálenost LaF každé lebky (obr. 16).

2b) Rovina kolmá „druhá koronární“. Jde rovněž o rovinu kolmou k rovině základní a zároveň k rovině mediální, je zároveň paralelní k první koronární rovině. Stejně jako předchozí je i tato rovina pomocná, ale zde tak, aby se v jedné rovině promítly oba symetricky uložené markery „vnitřní parietale“ (fantom 2, obr. 10). Zde byl bod vztyčení 2. koronární roviny standardizován naskenováním „fantomového“ osteopreparátu č.2 (obr. 15), tj. srnčího hemikrania s kovovým markerem na vnitřku klenby intrakrania v bodě nejvíce vzdáleném od mediální roviny a získána tak byla koronární rovina pro měření maximální šířky nitrolebí. V této rovině byla kontrolována maximální šíře průměru nitrolebeční roviny v koronární rovině („interparietale“) každé lebky (obr.19: vpravo nahoře). Měření v této „druhé koronární“ rovině sloužilo především pro kontrolu volumetrických zobrazení a jeho výsledky nebyly zaneseny do výsledků mé práce.

II. Rekonstrukční parametry pro kraniometrická (radiometrická) měření

Pro stanovení optimální anatomické roviny („optimální mediální“) byla použita šíře vrstvy 0,6 mm, překryv vrstev 50 % (0,3 mm) a pro ověření polohy ZKO (linie basion – synsphenion) centrace do mediální roviny v módu 3D MPR. Bylo použito kostní okénko („bone window“) s využitím rekonstrukčního kernelu U90 ultra sharp. Field of View byl zvolen v celém rozsahu snímaného objektu s výjimkou paroží.

4.2.3 CT-volumetrie

Bylo použito originální metodiky s hydrogelovou výplní intrakrania (viz diskuze). Vybrané měrné medium muselo umožnit optimalizaci metodiky a rekonstrukčních parametrů. Použit byl hydrogel Stockosorb 660 medium, polyakrylát draselný, příčně zesíťovaný od výrobce Evonik Nutrition & Care GmbH.

Dále byly vytvořeny dva pracovní protokoly, jeden s použitím JKL (nasycení hydrogelu látkou Iomeron 400) a druhý bez použití JKL (nasycení hydrogelu čistou

vodou). V protokolu s užitím JKL bylo použito odlišných rekonstrukčních parametrů, kernel U 90 Ultra sharp, zatímco při standardizovaném protokolu bez JKL (hydrogel + H₂O) byl použit kernel H50 a funkcí iMar k optimalizaci artefaktů v případě potřeby. V obou případech byly použity 2-mm řezy s překryvem 1,2 mm.

V obou případech byly nejprve uzavřeny větší otvory kromě jediného (vstupního VTO) jako při kraniometrickém měření korálkovou metodou (viz. kap. 4.1.2). V prvním případě jsem použila injektáž lebky přesycenou směsí hydrogelu s kontrastní látkou. Do uzavřené lavážní stříkačky o objemu 100 ml (typ Janette, obr. 17 vpravo vpředu) jsem nalila 100 ml kontrastní látky Iomeron, nasypala suchý hydrogel (cca 5 kávových lžiček) a míchala do nasycení gelového roztoku. Nechala jsem celou směs 1 min ustát, aby hydrogel dostatečně zvětšil objem, ale zároveň do okamžiku, než jeho zvýšená vazkost znemožní protlačení injekční směsi stříkačkou do lebky. Obdobně jako u korálkové metody jsem injektážemi naplnila nitrolebí srnce až do úrovně VTO, tentokrát co nejvíce homogenní směsí. Pečlivě jsem odstranila extrakraniální nečistoty (zejména kontaminaci zevně kontrastní látkou kvůli přesnosti měření CT) a vložila takto připravenou lebku na vyšetřovací stůl CT (obr. 8). Popsaný způsob ale nakonec nebyl použit (viz diskuze). Použila jsem pouze druhý způsob (nasycení hydrogelu čistou vodou).

Dále jsem přisypala do připravené směšné nádoby (obr. 17 vlevo) obsahující 1250 ml vody nenasycený hydrogel (v množství cca 2 čajových lžiček). Po cca 10–15 min hydrogelový granulát absorboval dostatečné množství vody, expandoval a vytvořil homogenní gelovou hmotu. Směs bylo potřeba ještě před samotnou injektáží pečlivě promíchat pro získání co nejvíce homogenního materiálu. Nežádoucí příměs vzduchu se tak mechanickou cestou minimalizuje. Dále jsem postupovala stejně jako v předchozím případě.

V prvním případě (+JKL) byl využit rozsah denzit (trashold) v rozmezí 2500–3071 HU (obr. 19, vpravo dole) a následně zapojen automatický režim měření zvoleného cílového objemu, ve druhém případě (0 JKL) byl využit trashold u všech měřených lebek v rozmezí (-250) – (+75) HU a poté rovněž zapojen automatický režim měření zvoleného cílového objemu. CT volumetrické výsledky byly obdobným způsobem zaneseny do tabulky 6.

5 Výsledky

Výsledky měření shrnuji v následujících tabulkách. V přílohách jsou uvedeny grafy (1–5) v pořadí podle hodnoty zjištěného korelačního koeficientu.

Tab. 1 Mechanické měření zevní délky neurokrania (modifikovaná základní kraniální osa, basion–synsphenion)

Číslo osteopreparátu	1	2	3	4	5	6	7	8	9
Průměr naměřených délek [cm]	4	4,1	4	4,4	3,8	4,3	4,4	4	3,9
Číslo osteopreparátu	10	11	12	13	14	15	16	17	18
Průměr naměřených délek [cm]	3,9	4,2	4,2	4,2	4	3,5	3,8	4,4	4,2
Číslo osteopreparátu	19	20	21	22	23	24	25	26	27
Průměr naměřených délek [cm]	4,4	4,2	4,4	4,3	4,2	3,7	4,2	3,9	3,6
Číslo osteopreparátu	28	29	30	31	32	33	34	35	36
Průměr naměřených délek [cm]	4,9	3,7	4,2	4,5	4,5	4,5	4,7	4,1	4

Tab. 2 Mechanické měření maximální lebeční šířky v lící části (LaF, ectoorbitale_p–ectoorbitale_i)

Číslo osteopreparátu	1	2	3	4	5	6	7	8	9
Průměr naměřených délek [cm]	7,7	8,8	7,8	8,2	8,2	8,2	8,1	7,9	8,2
Číslo osteopreparátu	10	11	12	13	14	15	16	17	18
Průměr naměřených délek [cm]	8,3	8,2	7,9	8,6	8	8,4	8,3	8,1	8,4
Číslo osteopreparátu	19	20	21	22	23	24	25	26	27
Průměr naměřených délek [cm]	8,3	8,3	8,3	8,5	8,1	8,4	8,1	8	8,5
Číslo osteopreparátu	28	29	30	31	32	33	34	35	36
Průměr naměřených délek [cm]	9	8,7	8,6	9	8,6	9	9	8	8,7

Tab. 3 Měření objemu nitrolebí „korálkovou metodou“

Číslo osteopreparátu	1	2	3	4	5	6	7	8	9
Průměr naměřených objemů [ml]	100,6	101,6	110,8	114,8	105	95	105,6	104,8	105,4
Číslo osteopreparátu	10	11	12	13	14	15	16	17	18
Průměr naměřených objemů [ml]	115,2	106	96,8	102,2	95,2	115,2	101,6	110,2	107,2
Číslo osteopreparátu	19	20	21	22	23	24	25	26	27
Průměr naměřených objemů [ml]	98	110	99,8	115,4	104,8	100,2	101,6	86,6	105,6
Číslo osteopreparátu	28	29	30	31	32	33	34	35	36
Průměr naměřených objemů [ml]	109,6	102,2	105,6	99,6	106,2	105	100,4	96,2	111,4

Tab. 4 Radiometrické měření zevní délky neurokrania (modifikovaná základní kraniální osa, basion–synsphenion v MPR rekonstrukci axiálního řezu)

Číslo osteopreparátu	1	2	3	4	5	6	7	8	9
Průměr naměřených délek [cm]	4,06	3,97	4	4,61	3,91	4,57	4,39	4,18	4,22
Číslo osteopreparátu	10	11	12	13	14	15	16	17	18
Průměr naměřených délek [cm]	3,99	4,56	4,35	3,84	4,19	3,31	4	4,4	4,39
Číslo osteopreparátu	19	20	21	22	23	24	25	26	27
Průměr naměřených délek [cm]	4,58	4,19	4,3	4,65	4,14	4,02	4,2	4,03	3,72
Číslo osteopreparátu	28	29	30	31	32	33	34	35	36
Průměr naměřených délek [cm]	4,75	3,98	4,05	4,44	4,34	4,48	4,58	4,38	4,01

Tab. 5 Radiometrické měření maximální lebeční šířky v lící části (LaF, ectoorbitale_p–ectoorbitale_i v MPR rekonstrukci axiálního řezu)

Číslo osteopreparátu	1	2	3	4	5	6	7	8	9
Průměr naměřených délek [cm]	7,87	8,19	7,83	8,01	7,94	8,37	8,2	8,16	7,95
Číslo osteopreparátu	10	11	12	13	14	15	16	17	18
Průměr naměřených délek [cm]	8,5	8,17	8,5	8,4	8	8,35	8,3	7,93	8,42
Číslo osteopreparátu	19	20	21	22	23	24	25	26	27
Průměr naměřených délek [cm]	7,82	8,15	8,2	8,77	8,07	8,51	8,25	8,36	8,65
Číslo osteopreparátu	28	29	30	31	32	33	34	35	36
Průměr naměřených délek [cm]	8,94	9,09	8,4	9	8,6	9,16	8,9	8,15	8,5

Tabulka 6 Výsledky CT volumetrie (měrné medium voda + hydrogel)

Č.íslo osteopreparátu	1	2	3	4	5	6	7	8	9
Průměr naměřených objemů [cm ³]	98,9	97,14	113,7	121	106,95	99,6	107,9	107,72	107,7
Č. osteopreparátu	10	11	12	13	14	15	16	17	18
Průměr naměřených objemů [cm ³]	118,7	110	105,9	102,7	94,75	114,5	105,9	107,2	112,43
Č. osteopreparátu	19	20	21	22	23	24	25	26	27
Průměr naměřených objemů [cm ³]	100,1	112,9	101	117,37	108,7	97,6	104	88,7	110
Č. osteopreparátu	28	29	30	31	32	33	34	35	36
Průměr naměřených objemů [cm ³]	112,2	104,37	105,2	105,08	107,6	107,39	106,2	100,7	119

Koeficient korelace výsledků získaných měřením objemu nitrolebí mechanickou „korálkovou“ metodou (tab. 3) s výsledky CT volumetrie (tab. 6) se ukázal jako statisticky významný (graf 1).

Koeficient korelace výsledků získaných měřením délky ZKOs mechanickou metodou (tab. 1) s výsledky měření v MPR rekonstrukci na CT (tab. 4) se rovněž ukázal jako statisticky významný (graf 2).

Koeficient korelace výsledků získaných měřením maximální lebeční šířky v lící části mechanickou metodou (tab. 2) s výsledky měření v MPR rekonstrukci na CT (tab. 5) se rovněž ukázal jako statisticky významný (graf 3).

Ostatní korelace mezi dalšími výsledky měření, např. výsledky mechanických lineárních měření (tab. 1, 2) s výsledky měření objemu mechanickou metodou (tab. 3) se ukázaly jako statisticky nevýznamné (graf 4, 5).

Závěrem lze říci, že se nepodařilo nalézt korelaci mezi různými lebečními rozměry, měřeními v jednotlivých větvích, a naopak významné korelace dosáhla porovnání výsledků měření stejných rozměrů různými metodami.

6 Diskuze

Řada kraniometrických prací zabývajících se vztahy lebečních rozměrů a objemu mozku (nitrolebeční dutiny), např. při měření rozměrů lebečního klivu a zjišťování šíře báze mozkového kmene u psů (Lüps 1974) doporučuje provádět podobná srovnávání pomocí parametrů na tzv. zevní neboli „základní kraniální ose“ (ZKO, angl. external basicranial length). Můžeme si ji popsat jako pomyslnou úsečku (obr. 1, červená

úsečka) ležící na přímce procházející lebeční bází od VTO po nejvzdálenější rostrální část v mediální rovině, tj. vlastně na kraniálním pokračování tělesné osy (obr. 1, přímka černé barvy). Krajními body této úsečky jsou kraniometrické body basion a hormion. Dalšími body na zmíněné osově přímce, užívanými pro zjišťování důležitých kraniometrických koeficientů jsou synsphenion, staphylion a prosthion (obr. 1). Prvním úkolem bylo stanovit nějaký rozměr, který by byl použitelný pro obě větve mého měření (osteologickou i radiologickou) jako ekvivalent ZKO. Ukázalo se, že z řady zmíněných kraniometrických bodů vyhovují pouze dva, basion a synsphenion. Vyloučit jsem musela hormion (průsečík kosti radličné – vomeru a basisfenoidu), který je často používán pro podobné účely měření u větších lebek turových (Bovidae) nebo koňovitých (Equidae) (Roskozs & Kobryńczuk 1983; Eisemann & Kuznetsova 2004) a také staphylion (střed zadního okraje patrové kosti, obr. 9: 2). Oba body jsou totiž u menších lebek, jakou je i lebka srnce, poměrně obtížně naležitelné, ne zcela anatomicky konstantní a na velké většině i kvalitních osteopreparátů obtížně stanovitelné kvůli častým mechanickým defektům jemných kostních struktur (tj. tenkých výběžků jako je radličná nebo patrová kost při okrajích). Dalším důvodem je obtížná naležitelnost zmíněných bodů v pracovním CT zobrazení. Radiologickým požadavkům naopak vyhovoval basion, synsphenion (díky přetrvávající zřetelné fisuře mezi basisfenoidem a basiokcipitálem u srnců tohoto věku, podobně jako u lidských kojenců (obr. 2b) a prosthion. Poslední bod (ačkoli důležitý pro jiná kraniometrická měření) musel být vyřazen z kraniometrické větve z obdobných důvodů, tj. pro časté mechanické defekty osteopreparátů na křehkém rostru srnce (obr. 18 vpravo). Domnívám se ale, že při měření opakovaných na větší sérii lépe zachovaných osteopreparátů bude možné využít i prosthionu. Tj. i rozměrů na něj vázaných (LCB a GL) ke stejné pracovní metodice, jakou zde používám. Nakonec se z lineárních kraniometrických délkových rozměrů osvědčilo nejlépe měření vzdálenosti basion–synsphenion. Nazvali jsme tuto vzdálenost modifikovanou základní kraniální osou (ZKO) a získali tak základní délkový rozměr měřitelný na lebeční bázi srnce (namísto rozměrů využívajících hormionu jako např. při měření ZKO equidů). Stanovený rozměr ZKO jsem použila pro zjišťování stejných vztahových koeficientů (délkových rozměrů a nitrolebečního objemu) jako autoři podobných prací pracovali s rozměrem ZKO (obr. 9, 15, 23).

Laterálních čili příčných lebečních rozměrů (vzdáleností ve frontální rovině), jakou je maximální šířka v lící části (LaF), případně zygomatická (LaZ), interorbitální či biaurikulární šířka (minimální oboustranná vzdálenost přes zúžení v kraniálním obrysu nad zevním zvukovodem) použila řada autorů ke stanovení dalších koeficientů mezi lineárními rozměry navzájem (Hell 1979; Vach 1993; Hromas 2007) nebo ve vztahu k objemu nitrolebí (Sheremetyeva & Sheremetyev 2008). Podobně jako u délkových lineárních lebečních rozměrů, i zde jsem se snažila najít optimální příčný rozměr, který by vyhovoval pro kranioметриickou i radiologickou větev měření. Po řadě pokusů se ukázalo, že takový rozměr lze nalézt jen krajně obtížně, jednoduše proto, že body na vnější kostře lebky, které lze snadno identifikovat a dosáhnout mechanickým měřením (euryon, zygion, endomolare, případně ectoorbitale, obr. 11, 12), lze jen velmi obtížně zobrazovat v radiologické rovině, aniž bychom se dopustili výrazné individuální odchylky. Nakonec jsem se rozhodla použít rozměr maximální lební šíři v oblasti lící LaF (čili ectoorbitale_p – ectoorbitale_i), a to ze dvou důvodů. Jednak je z měření tohoto rozměru k dispozici řada literárních dat (Hell 1979; Vach 1993; Hromas 2007, Sheremetyeva & Sheremetyev 2008, Kim et al. 2015). Druhým důvodem bylo, že námi vytvořený kontrolní mechanismus použitý v radiologické větvi ukázal, že ze všech kranioметриcky použitelných příčných zevních rozměrů, dochází právě při radiologickém měření LaF k nejmenší individuální odchylce (šlo o kontrolu s měřením vnitřní interparietální maximální šíře pomocí fantomu s „vnitřním parietale“ (viz metodika, „druhá koronární“ rovina, obr. 16, 19 vpravo nahoře). Bylo tak možné použít LaF v kranioметриické i radiologické větvi mé práce.

V radiologické větvi práce jsme řešili několik úkolů. Nejprve bylo třeba nalézt rovinu symetrie nasnímaného předmětu (lebky) čili „optimální mediální“ rovinu na CT řezu. Toho jsme dosáhli centrací lebky do co možná nejvíce symetrické pozice při tvorbě rekonstrukce (obr. 8). Rekonstrukce byla vytvářena v 3D MPR módu. Byl vytvořen také protokol k získání základní axiální roviny s využitím „optimální mediální“ roviny. Základní axiální rovina by měla být především co možná nejvíce paralelní srnčí lebeční bázi (aby byla použitelná jako ekvivalent „frankfurtské roviny, fr. letadla“ neboli roviny používané jako základní v antropologické kranioimetrii). Zároveň bychom v ní rádi zachytili projekci nejméně tří osově uspořádaných kranioметриckých bodů (např. basion, synsphenion, prosthion). Při CT měření v humánní medicíně je použito Reidovy linie

(Světová federace radiologů definovala Reidovu základní linii odvozenou z frankfurtské roviny – jako nulovou rovinu, která se má použít pro lékařské zobrazování lidské lebky. Tato čára protíná „frankfurtské letadlo“ od dolních očních důlků bodem ucha směrem k zadní části hlavy do středu týlní kosti v dolní části lebky. Čára může být zobrazena graficky s hlavou nakloněnou mírně dozadu a nakláněním nahoru asi 7 stupňů od horizontální frankfurtské roviny (Sunjay et al. 2006; Tortora & Derrickson 2017; El Kattan et al. 2018). Při hledání této roviny jsme použili „fantomy 1 a 2“, tj. upravené lebeční osteopreparáty (obr. 9–12, 14, 15). Průběžným cílem bylo převést externí anatomický model i s označením do virtuálního modelu CT, aniž by došlo k nežádoucím posunům. Virtuální CT model (= „CT fantom“) bychom na základě vytvořených protokolů rádi získávali z jakékoliv nasnímané lebky, aniž by bylo nutno ji pūlit či jinak anatomicky upravovat. Zároveň směřujeme k získání algoritmu pro „ideální rovinu“ lebky i v případě nepreparovaného kadaveru. Zvolené kranio-metrické body srnčí lebky se na upraveném anatomickém preparátu, fantomu s Pb markery, zobrazí na CT jako výrazně hyperdenzní malá ložiska, nejprve v požadované „optimální“ mediální rovině (obr. 14). Poté lze relativně přesně identifikovat základní „axiální rovinu“ Tu zobrazíme vybráním toho z (na mediální rovinu) kolmých axiálních řezů, kde se zobrazí všechny požadované radiomarkery (obr. 15). Zcela analogicky pak jsou stanovovány libovolné požadované roviny koronární (jako v našem případě „první“ a „druhá“ koronární rovina – viz materiál a metodika). Poté jsou postupy standardizovány i pro nalezení rovin v jakémkoli osteopreparátu, tj. již bez nalepených radiomarkerů (obr. 18). V několika případech jsme naráželi na konkrétní obtíže, např. měření ZKOs (basion–synsphenion) bylo v několika případech obtížné kvůli nejednoznačné identifikaci švu na basisfenoidu pravděpodobně důsledkem osifikace. Řešením bylo použití překrývajících se vrstev (MIP thin, nebo MPR thick). Dále je problematické zobrazení některých laterálních bodů pro měření v koronární rovině, jako je např. ectoorbitale, i přes maximální snahu optimalizovat úpravu lokalizace 3D rekonstrukce. Problém je dán především přirozenou asymetrií lebky. Lze jej řešit měřením ve VRT (obr. 20), jež se ukazuje jako vhodná pro tyto účely (Kim et al 2012).

Během úpravy CT protokolů pro volumetrii jsme zjistili, že všechna v úvahu připadající vhodná kraniovolumetrická media, jako různé granule, korálky apod. (viz kap. 3.1.5), jsou obtížně použitelná pro CT volumetrii. Například použití ideálního

kraniometrického media – skleněných korálků, přinášelo zcela nové obtíže. Korálky vyplněné nitrolebí vždy obsahovalo příliš vysoké množství vzduchu, a to jednak mezi korálky, jednak uvnitř perforovaných korálků samotných. Takové množství vzduchu o denzitě -1000 HU (viz základní hodnoty HU, kap. 3.2.4) znemožňovalo měřit objem výplně automaticky pomocí přednastavených rozsahů hodnot HU. (Tj. automatizovaný program CT nedokázal rozlišovat vzduch v nitrolebí od vzduchu okolo snímaného objektu). V takovém případě by měření bylo nutno provádět částečně manuální grafikou a měřit každý řez na lebce zvlášť. To se ukázalo jako metodika krajně neefektivní, a tak zcela nevyhovující s ohledem na cíle práce – jednoduchost, přesnost, ale zejména rychlá dostupnost získaných dat. Podobně se chovala další „suchá“ sypká media. Ukázala se zjevná nutnost hledat další možnosti. Slibným se zdálo řešení kombinace vhodného nosného media s vhodnou kontrastní látkou. Velmi vhodným řešením jako nosné medium se ukázal příčně zesíťovaný polyakrylát draselný, který pod názvem hydrogel Stockosorb 660 medium produkuje výrobce zejména pro zahradnické účely, a tedy ve velkém. Materiál je proto cenově dostupný a zároveň relativně chemicky inertní. Jako experimentální kontrastní medium jsem na doporučení zvolila JKL typu Iomeron 400 používaný v humánní medicíně. Jde o pro nás cenově nejdostupnější kvalitní kontrastní látku, přesto relativně nákladnou. Byl vytvořen radiologický a volumetrický protokol (viz materiál a metodika). Ukázalo se ale, že z hlediska homogenity a získání vysoce kontrastních obrazových výstupů je kombinace hydrogelu + JKL optimálním médiem. Ovšem z hlediska mechanického použití, tj. nutnosti injektovat náplň do nitrolebí k optimálnímu vyplnění dutiny jsme narazili na řadu problémů. Absorpce JKL hydrogelem probíhala z hlediska přednastavených volumetrických CT programů vyhovujícím způsobem. Ovšem díky složité povaze absorpční reakce se dalo krajně obtížně vyhnout nežádoucím artefaktům a chybám. Například příliš řídká gelová směs, kterou bylo možné injektáží dokonale vyplnit dutinu, obsahovala vždy příliš velké procento stále kapalné, hydrogelem neabsorbované JKL. Ta pak vytékala i velmi drobnými otvůrkami v lebce, kontaminovala zevně nitrolebí a způsobovala závažné chyby v měření (obr. 21). Naopak příliš hustá a přesycená směs hydrogelu + JKL stačila často zatuhnout ještě před vyplněním nitrolebí. Injektování další porce směsi znamenalo potom riziko uzavření velkoobjemových vzduchových bublin do měřené dutiny, zejména okolo zatuhlých okrajů první injektované porce (obr. 21 vpravo). Vznikly tak opět závažné odchylky ve výsledcích měření. Připravit v jednoduchých podmínkách

dostatečné množství směsi použitelné z obou popsaných hledisek (a standardizovat tak postup) se ukázalo bez použití náročného laboratorního vybavení jako nereálné. Použití i levnější JKL navíc výrazně zdražuje celý postup. Vysoká finanční náročnost popsaného postupu mne přiměla, abych využila jednoduššího řešení – kombinace hydrogelového nosiče a čisté vody. Z hlediska fyzikálního jsem získala mnohem snáze manipulovatelné medium, kde bylo možno čekat několik minut po dokončení absorpce vody hydrogelem, aniž bych se musela starat o homogenitu denzity JKL (odpadlo např. stálé míchání apod.). Voda má totiž referenční (jasně definovanou a kalibrovatelnou) hodnotu HU, a i po smíchání s hydrogelem zůstává hodnota měřené HU směsi výrazně odlišná od hodnoty HU kostí. Takové medium zůstávalo v požadovaném stavu dostatečnou dobu. Umožňovalo tak doplnit injektáž nitrolebí i několika dávkami media. Stačilo nasát odhadem plně expandovaný, ale dostatečně tekutý hydrogel a vyplnit nitrolebeční dutinu. Tím pádem bylo možno upravený postup standardizovat. Ukázalo se, že nyní (s vhodnou úpravou CT protokolu) lze použít automatický volumetrický program, aniž by docházelo k významným odchýlkám. O výhodách nižší finanční náročnosti tohoto postupu proti použití JKL není třeba diskutovat.

Výsledky práce lze rozdělit na přímo využitelné a využitelné jen nepřímo. K nepřímo využitelným výsledkům je nenalezení dostatečného korelačního koeficientu při porovnání výsledků lineárního kraniometrického měření s výsledky volumetrie. Statisticky významný korelační koeficient nebyl nalezen ani v jedné větvi měření. Důvody takových výsledků spatřuji především ve skutečnostech, že měřeno bylo příliš malé množství osteopreparátů ze srnčí populace vzhledem k pohlavním a věkovým rozdílům mezi jedinci. Měřený vzorek kadaverů byl tak příliš diverzifikován z různých hledisek, tj. např. málo samců (11 lebek), příliš velký věkový rozptyl získaných kadaverů (1–8 let) a jiných. Konkrétně jsem zjistila, že u srnčích lebek starších jedinců lze často obtížně měřit ZKO (vzdálenost basion–synsphenion) v použité „základní“ axiální rovině. Jednoduše proto, že po srůstu basisfenoidu a basioccipitale nelze přesně identifikovat synsphenion v požadované rovině. K negativním, ale přesto cenným výsledkům, lze přiřadit i zjištění nevhodnosti použití některých, jinde obvykle používaných kraniometrických bodů, jako je hormion či staphylion (a často i prosthion). Především pro kraniometrii menších jelenovitých druhů (např. srnec, srnčík apod) je vhodné a pro radiometrii dokonce nezbytné nalezení nových, méně často používaných

bodů. Synsphenion se ukázal jako vyhovující k měření základní kraniální osy či jejích modifikací (ZKO) v obou typech měření.

Naopak za cenné považuji získaná data potvrzující statisticky významný koeficient korelace mezi kranio-metrickou a radiometrickou volumetrií. Zdá se tak obhájeno použití zcela originální metodiky včetně nalezení vhodného kontrastního media (zde hydrogel a voda). Korelace zároveň ukazuje, že CT bude možné použít nejen pro lineární kranio-metrii kadaverů, ale po nalezení dalších korelátů i pro volumetrii nitrolebí kadaverů. To osobně považuji za nejcennější přínos mé práce. Myslím, že se mi otevírají široké možnosti pro další rozvíjení popsané metodiky nejen k dosažení zde nesplněných cílů, ale i jejich dalšímu rozšiřování při aplikování CT metod k praktickým účelům.

7 Závěry

Nebyl nalezen staticky významný korelační koeficient mezi lineárními a volumetrickými měřeními u vybrané skupiny našich osteopreparátů. Korelační koeficient mezi různými lebečními rozměry byl shledán statisticky bezvýznamným v obou větvích měření, mechanické i radiologické. Příčinu vidím v malém počtu měřených lebek v jednotlivých populačních skupinách (pohlaví, věk), které se od sebe významně morfologicky liší. Naopak statisticky významný koeficient korelace byl nalezen mezi výsledky kranio-metrického i radiometrického měření. Nejvyšší korelační koeficient byl shledán při porovnání výsledků volumetrie získaných tradiční korálkovou metodou a výsledků CT-volumetrie využívající protokol nové originální metodiky kontrastní náplně nitrolebí srnců. Bylo tak obhájeno použití nové, zcela originální metodiky využívající dostupného CT přístroje na FLD ČZU, aniž by byla zásadním způsobem zvýšena chybovost měření a jeho nákladnost. Nová metodika s použitím volumetrického expanzního media (hydrogel) a vody slibuje další široké možnosti využití podobného přístroje. Např. při měření lebečních a dalších dutin, ať už u lebek obratlovců nebo jiných kostěných struktur.

Získané poznatky mi pomohou při dalším studiu. Chtěla bych je zohlednit nejen při dalším vzdělávání v oboru, ale i nabídnout je ke spolupráci s pracovníky dalších odvětví a oborů.

8 Seznam použité literatury

1. AMBLER, Z. (2011). *Základy neurologie*. Praha: Galén, 351 s. ISBN 978-80-7262-707-3.
2. ANDĚRA, M.; HORÁČEK, I. (2005). *Poznááme naše savce*. 2. vyd. Praha: Sobotáles, 328 s. ISBN 80-868-1708-3.
3. ARAGON, S.; BRAZA F.; SAN, J.,C.; FANDOS, P. (1998). Variation in Skull Morphology of Roe Deer (*Capreolus capreolus*) in Western and Central Europe. *Journal of Mammalogy* 79(1): 131–140.
4. BARRETT, J.,F.; KEAT, N. (2004). Artifacts in CT: Recognition and Avoidance. *RadioGraphics* 24(6): 1679–1691. ISSN 0271-5333. DOI: 10.1148/rg.246045065
5. BERGER, L.,R.; RUITER, D.,J.; CHURCHILL, S.,E.; SCHMID, P.; CARLSON, K.,J.; DIRKS, P.,H.,G.,M.; KIBII, J.,M. (2010). *Australopithecus sediba*: A New Species of *Homo*-Like *Australopithecus* from South Africa. *Science* 328 (5975): 195–204. DOI: 10.1126/science.1184944
6. BLUZMA, P.,P. (1974): Morfologija čerepa litovskoj kosuli (*Capreolus capreolus*). *Zoologičeskij žurnal* 53(2): 263–271.
7. BROGDON, B.,G.; VINER, M.,D.; THALI, M.,J. (2011). *Brogdon's forensic radiology*. 2nd ed. Boca Raton: CRC Press, 654 s. ISBN 978-142-0075-625.
8. BULANTOVÁ, J.; MACHÁČEK, T. (2017). Dobrodružství mikroskopie -cesta ke třetí dimenzi. *Živa* 6: 294–296. [Dostupné online]. <<https://ziva.avcr.cz/2017-6/dobrodruzstvi-mikroskopie-cesta-ke-treti-dimenzi.html>>
9. DANILKIN, A.,A.; MARKOV, G.,G.; GERASIMOV, G.; NIKOLOV, CH. (1985). Kraniometričeskoje issledovanije sibirskoj kosuli (*Capreolus pygargus* Pall.). *Doklady Akademii Nauk SSSR* 281(1): 503–506.
10. DRIESCH von den, A. (1977). *A guide to the measurement of animal bones from archeological sites*. Cambridge, MA, USA: Peabody Museum Bulletin, Peabody Museum, II. edition, 137 s.
11. DROZDOVÁ, E. (2004). *Panoráma biologické a sociokulturní antropologie. Modulové učební texty pro studenty antropologie a „příbuzných“ oborů*. Brno: Cerm, Nauma. 198 s. ISBN 80-7204-291-2 (Akademické nakladatelství CERM), ISBN 80-210-3181-6 (Masarykova univerzita v Brně), ISBN 80-86258-56-4 (NAUMA).
12. EISEMANN, V.; KUZNETSOVA, T. (2004). Early Pleistocene equids (Mammalia, Perissodactyla) of Nalaikha, Mongolia, and the emergence of modern *Equus* Linnaeus, 1758. *Geodiversitas* 26(3): 535–561.
13. EL KATTAN, E.; EL KATTAN, M.; ELHINY, O.,A. (2018). A New Horizontal Plane of the Head. *Macedonian Journal of Medical Sciences* 6(5): 767–771. DOI: 10.3889/oamjms.2018.172
14. EMPEL, W. (1962). Morphologie des Schädels von *Bison bonasus* (Linnaeus, 1758). *Acta theriologica* VI(4): 53–111 + 18 tpls.

15. FANDOS, P.; REIG, S. (1993). Craniometric variability in two populations of roe deer (*Capreolus capreolus*) from Spain. *Journal of Zoology* (London) 231: 39–49.
16. FERDA, J.; MÍRKA, H.; BAXA, J. (2009). *Multidetektorová výpočetní tomografie: technika vyšetření*. 1. vyd. Praha: Galén, 213 s. ISBN: 978-80-7262-608-3.
17. FERDA, J.; NOVÁK, M.; KREUZBERG, B. (2002). *Výpočetní tomografie*. 1. vyd. Praha: Galén, 663 s. ISBN 80-7262-172-6.
18. GAULT D.; BRUNELLE, F.; RENIER, D.; MARCHEC, D. (1988). The calculation of intracranial volume using CT scans. *Child's Nervous System* 4: 271–273.
19. GOTTSCHLICH, H.J. (1963). Vergleichende Untersuchungen über das Schädelwachstum bei Rot- und Rehwild. *Beiträge zur Jagd- und Wildforschung* 3: 81–92.
20. HELL, P. (1979). *Srnčia zver*. Bratislava: Príroda, 313 s.
21. HEMMER VON H. (1978). Geographische Variation der Hirngrösse im *Sus scrofa*- und *Sus verrucosus*-Kreis (Beitrag zum Problem der Schweindomestikation). *Spixiana* 1(3): 309–320.
22. HROMAS, J. (2007). Kranio-metrie českých a slovenských medailových srnců. *Folia venatoria* 36–37: 59–67.
23. HSIEH, J. (2009). *Computed tomography: principles, design, artifacts, and recent advances*. 2nd ed. Hoboken, N.J.: Bellingham, Wash: Wiley Interscience; SPIE Press, 556 s. ISBN 978-0-470-56353-3.
24. JAN, J. (2006). *Medical image processing, reconstruction, and restoration: concepts and methods*. Boca Raton, FL: CRC Press, Taylor and Francis Group. ISBN 978-0-8247-5849.
25. KIM, M.; HUH, K-H.; YI, W.-J.; HEO, M.-S.; LEE, S.-S.; CHOI, S.-C. (2012). Evaluation of accuracy of 3D reconstruction images using multi-detector CT and cone-beam CT. *Imaging Science in Dentistry* 42(1): 25–33. DOI: 10.5624/isd.2012.42.1.25
26. KIM, Y.; KOYABU D., LEE, H.; KIMURA, J. (2015). Cranial morphological homogeneity in two subspecies of water deer in China and Korea. *Journal of Veterinary Medical Science* 77(11): 1427–1435. DOI:10.1292/jvms.15-0037
27. KOČÍ, T.; ZUBER, P.; PATLOKA, R.; KOPIJA, P.; ČECH V. (2020). *Zoologické preparáty pro výuku přírodovědy a biologie 3. Osteologické preparáty*. Živa LXXXIV, Academia, SSČ AV ČR. Dostupné z WWW: <<https://ziva.avcr.cz/files/ziva/pdf/zoologicke-preparaty-pro-vyuku-prirodovedy-a-biolo.pdf>>
28. KOMÁREK, V.; ŠTĚRBA, O.; FEJFAR, O. (2001). *Anatomie a embryologie volně žijících přežvýkavců*, Praha: Grada Publishing, 452 s. ISBN 80-7169-853-9.
29. LESCIOTTO, K.M.; RICHTSMEIER, J.T. (2019) Craniofacial skeletal response to encephalization: How do we know what we think we know? *American Journal of Physical Anthropology* 168 (S67): 27–46. DOI: 10.1002/ajpa.23766

30. LÜPS, P. (1974). Biometrische Untersuchungen an der Schädelbasis des Haushundes. *Zoologischer Anzeiger* 192(5/6): 383–413.
31. MAZZIOTTI, S.; BLANDINO, A.; GAETA, M.; BOTTARI, A. (2015). Postprocessing in Maxillofacial Multidetector Computed Tomography. *Canadian Association of Radiologists Journal* 66(3): 1–11. DOI: 10.1016/j.carj.2014.12.004
32. MOUREK, J.; LIŠKOVÁ, E. (2010). *Biologické sbírky-metody sběru, preparace a uchování*. Praha: Univerzita Karlova v Praze, 52 s. ISBN: 978-80-7290-450-1.
33. ONUK B.; KABAK, M.; ATALAR, K. (2013). Anatomic and craniometric factors in differentiating roe deer (*Capreolus capreolus*) from sheep (*Ovis aries*) and goat (*Capra hircus*) skulls. *Archives of Biological Sciences* (Belgrade) 65(1): 133–141. DOI: 10.2298/ABS1301141M
34. PERIS, D.; KUNDRATA, D.; DELCLÓS, X.; MÄHLER, B.; IVIE, M., A.; RUST, J.; LABANDEIRA, C.,C. (2020). Unlocking the mystery of the mid-Cretaceous Mysteriomorphidae (Coleoptera: Elateroidea) and modalities in transiting from gymnosperms to angiosperms. *Scientific Reports, Nature* 10: 16854. DOI: 10.1038/s41598-020-73724-7
35. ROSKOSZ, T., KOBRYŃCZUK, F. (1983). Determining the cranial capacity of the European bison, *Bison bonasus* (L., 1758) on the basis of chosen linear parameters of the cranium. *Veterinary Medicine* 11: 3–7.
36. SALEEM, S.,N.; HAWASS, Z. (2021). *Digital Unwrapping of the Mummy of King Amenhotep I (1525–1504 BC) Using CT*. Cairo, Egypt: Cairo University, 15 s. DOI: 10.3389/fmed.2021.778498.
37. SEIDL, Z.; BURGETOVÁ, A.; HOFFMANNOVÁ, E.; MAŠEK, M.; VENĚČKOVÁ, M.; VITÁK, T. (2012). *Radiologie pro studium v praxi*. 1. vyd. Praha: Grada, 368 s. ISBN: 978-80-247-4108-6.
38. SHEREMETYEVA, I.,N.; SHEREMETYEV, I.,S. (2008). Skull variation in the Siberian roe deer *Capreolus pygargus* from the Far East: a revision of the distribution of the subspecies. *European Journal of Wildlife Research* 54: 557–569. DOI: 10.1007/s10344-008-0180-0
39. SULONG, S.; ALIAS, A; JOHANABAS, F; YAP ABDULLAH, J; IDRIS, B. (2019). Intracranial Volume Post Cranial Expansion Surgery Using Three-Dimensional Computed Tomography Scan Imaging in Children With Craniosynostosis. *The Journal of Craniofacial Surgery*. Kuala Lumpur. ISSN: 1049-2275. DOI: 10.1097/SCS.00000000000005810
40. SUNJAY, S.; ASHOK, U.; NIRANJAN, K.; SUSHIL, K.,M. (2006). Craniofacial Computerized Tomography Analysis of the midface of patients with repaired complete unilateral cleft lip and palate. *American Journal of Orthodontics and Dentofacial Orthopedics* 134(3): 418–429 . DOI: 10.1016/j.ajodo.2006.09.065
41. SVOBODA, L. (2007). Poškození ledvin kontrastní látkou. Nefrologické pracoviště Nemocnice Na Homolce, Praha. *Medicína pro praxi* 4(10): 410–415. [Dostupné online]. < <https://www.medicinapropraxi.cz/pdfs/med/2007/10/06.pdf> >

42. SVOBODA, M. (1964). *Kontrastní látky při vyšetřování rentgenem*. 2. vyd. Praha: Spofa, 244 s.
43. TORTORA, G.,J.; DERRICKSON, B.,H. (2017). *Tortora's Principles of Anatomy and Physiology*. New Jersey, Hoboken: John Wiley & Sons, 1288 s. ISBN: 9781119400066.
44. VACH, M. (1993). *Srncí zvěř*. Uhlířské Janovice: Silvestris, 402 s. ISBN 80-901775-0-6.
45. VÁLEK, V.; PROKEŠ, B. (1996). *Moderní diagnostické metody. I.díl Kontrastní vyšetření trávicí trubice*. 1.vyd. Brno: Institut pro další vzdělávání pracovníků ve zdravotnictví, 76 s. ISBN 80-7013-215-9.
46. VELEMÍNSKÁ, J.; DUPEJ, J. (2016). Virtuální antropologie a její přínos v oblasti biomedicínských a forenzních věd. *Živa* 5: 256–260. [Dostupné online]. <<https://ziva.avcr.cz/files/ziva/pdf/virtualni-antropologie-a-jeji-prinos-v-oblasti-bio.pdf>>
47. VILLAGRAN, X.,S.; STRAUSS, A.; ALVES, M.; OLIVEIRA, R.,E. (2019). Virtual micromorphology: The application of micro-CT scanning for the identification of termite mounds in archaeological sediments. *Journal of Archaeological Science: Reports* 24: 785–795. DOI: 10.1016/j.jasrep.2019.02.035

8.1 Online zdroje

1. IKEM - Institut Klinické a Experimentální Medicíny (2022). *Vyšetření CT*. [online; cit. 2022-1-10]. Dostupné z WWW: <<https://www.ikem.cz/cs/vysetreni-ct/a-430/>>
2. NAVRÁTIL, S.; KLÍMA, Z.; KRÁLOVÁ, M.; PALÍKOVÁ, M.; PAPEŽÍKOVÁ, I.; VORLOVÁ, L. (2015). Technologie a hygiena včelích produktů. Využití včelího vosku. [online; cit. 2021-10-2]. Dostupné z WWW: <<https://zdravevcely.webnode.cz/vceli-produkty/vceli-vosk/vyuziti-vceliho-vosku/>>
3. SÚRO - Státní ústav radiační ochrany, v. v. i. (2020). *Principy radiační ochrany*. [online; cit. 2021-12-10]. Dostupné z WWW: <<https://www.suro.cz/cz/radiacni-ochrana/principy-radiacni-ochrany>>
4. SÚKL - Státní ústav pro kontrolu léčiv (2011). *PIL-IOMERON 400–28458–10*. Praha, [online; cit. 2021-7-30]. Dostupné z WWW: <<https://www.sukl.cz/download/pil/PI19656.pdf>>
5. SVRČINOVÁ, P. (2017). *Správná praxe ve stravovacích službách: Kontrola škůdců*. Verlag Dashöfer. Praha: Potraviny info, [online; cit. 2021-07-30]. Dostupné z WWW: <https://www.potravinyinfo.cz/33/spravna-praxe-ve-stravovacich-sluzbach-kontrola-skudcu-uniqueidmRRWSbk196FNf8-jVUh4EstVtRjpnQxZcKTKIECdPdVZwRYsMFH_3w/>

6. SYNEK, J.; NAKLÁDAL, O.; HART, V. (2021). Osteologická preparace – včera, dnes a snad i zítra. *Myslivost* 2021, 5 [online; cit. 2021-07-28]. Dostupné z WWW: <<https://www.myslivost.cz/Casopis-Myslivost/Myslivost/2021/Kveten-2021/Osteologicka-preparace-vcera-dnes-a-snad-i-zitra>>

9 Seznam tabulek

Tab. 1 Mechanické měření zevní délky neurokrania (modifikovaná základní kraniální osa, basion–synsphenion)	37
Tab. 2 Mechanické měření maximální lebeční šířky v lícní části (LaF, ectoorbitale _p –ectoorbitale _l).....	37
Tab. 3 Měření objemu nitrolebí „korálkovou metodou“	38
Tab. 4 Radiometrické měření zevní délky neurokrania (modifikovaná základní kraniální osa, basion–synsphenion v MPR rekonstrukci axiálního řezu)	38
Tab. 5 Radiometrické měření maximální lebeční šířky v lícní části (LaF, ectoorbitale _p –ectoorbitale _l v MPR rekonstrukci axiálního řezu).....	38
Tab. 6 Výsledky CT volumetrie (měrné médium voda + hydrogel).....	39

10 Seznam příloh

10.1 Seznam obrázků

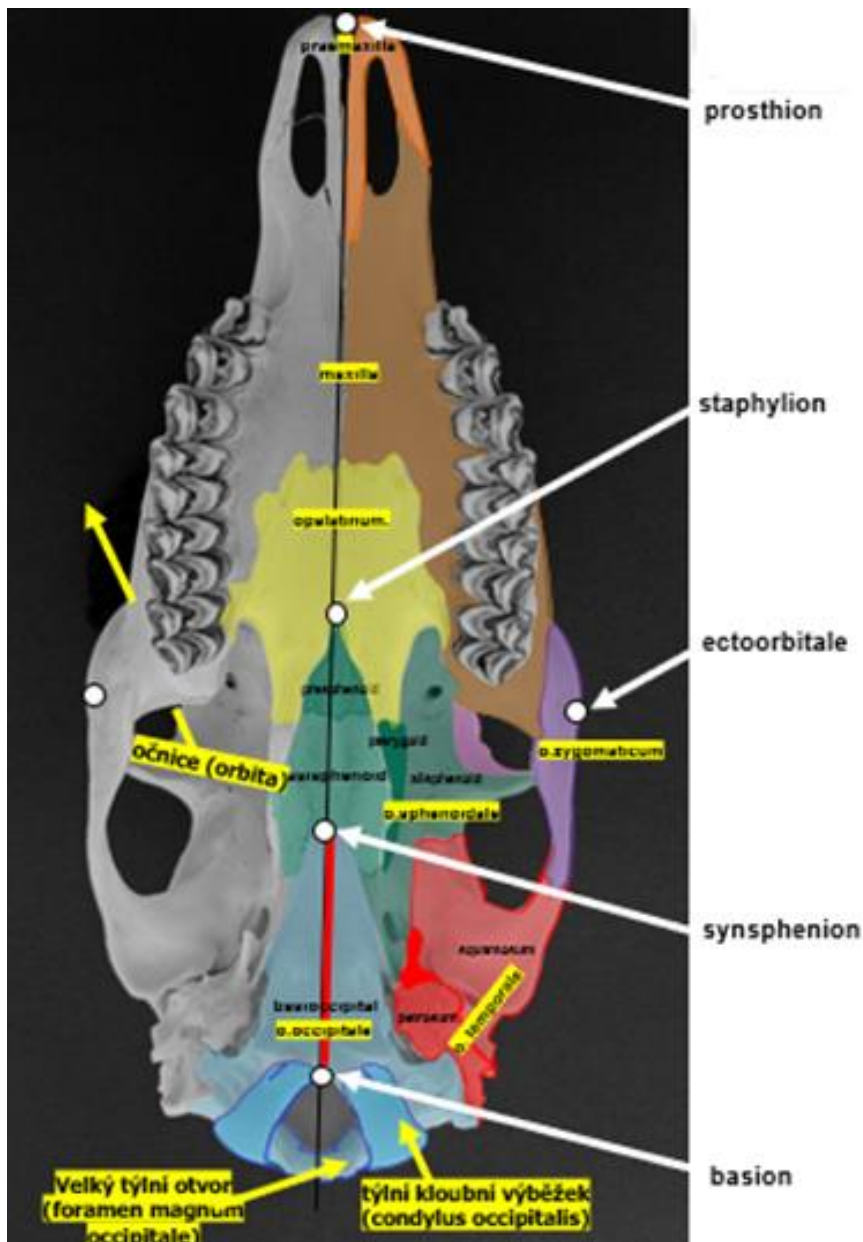
Obrázek 1 Lebka srnce (<i>Capreolus capreolus</i>), pohled na lebeční bázi.	53
Obrázek 2 Lebka srnce (<i>Capreolus capreolus</i>), pravostranný boční pohled.....	54
Obrázek 2b Mediální řez lidskou lebeční bází u kojence.	54
Obrázek 3 Kranio-metrické lebeční rozměry srnce obecného (<i>Capreolus capreolus</i>). ...	55
Obrázek 4 Stůl s pomůckami pro kranio-metrická mechanická měření nitrolební dutiny srnce.....	56
Obrázek 5 Standartní způsob krytí otvorů na lebce srnce při měření objemu nitrolebí..	56

Obrázek 6 Měrné medium pro mechanickou volumetrii, polymerní granulát	56
Obrázek 7 Počítačový tomograf Siemens Somatom Scope Power.....	57
Obrázek 8 Uložení osteopreparátu lebky srnce do gantry na skenovací stůl	57
Obrázek 9 Fantom 1, označený osteopreparát krania srnce	58
Obrázek 10 Fantom 2, označený osteopreparát hemikrania.....	58
Obrázek 11 Označení zevních kranio-metrických bodů na fantomu 1, přední pohled ...	59
Obrázek 12 Označení zevních kranio-metrických bodů na fantomu 1, zadní pohled	59
Obrázek 13 Snímky z obrazovky CT přístroje během radiometrických měření. Snímky při hledání „optimální mediální“ roviny pro osteopreparát lebky srnce	60
Obrázek 14 CT nativní sagitální řez fantomu 2.....	60
Obrázek 15 CT nativní axiální řez fantomu 2.....	61
Obrázek 16 CT nativní axiální řez (zobrazení MIP thin) osteopreparátem lebky srnce .	61
Obrázek 17 Stůl s pomůckami pro CT volumetrii nitrolební dutiny srnce obecného.....	62
Obrázek 18 Snímky z obrazovky CT přístroje během radiometrických měření. Nastavení „optimální mediální“ roviny pro osteopreparát lebky srnce vyplněný volumetrickým měrným medium – hydrogelem.....	62
Obrázek 19 Zobrazení CT řezu lebkou srnce s náplní nitrolebí JKL, úspěšný pokus	63
Obrázek 20 CT rekonstrukce VRT zobrazení při náplni nitrolebí srnce JKL.	64
Obrázek 21 Zobrazení CT řezu lebkou srnce s náplní nitrolebí JKL, neúspěšný volumetrický pokus.	64
Obrázek 22 Zobrazení CT řezu lebkou srnce v sagitální rovině (MPR thick), porovnání obou použitých CT-volumetrických metod (JKL versus hydrogel)	65
Obrázek 23 Zobrazení CT řezu lebkou srnce v sagitální rovině (MPR thick), použitý model (hydrogel + voda)	65

10.2 Seznam grafů

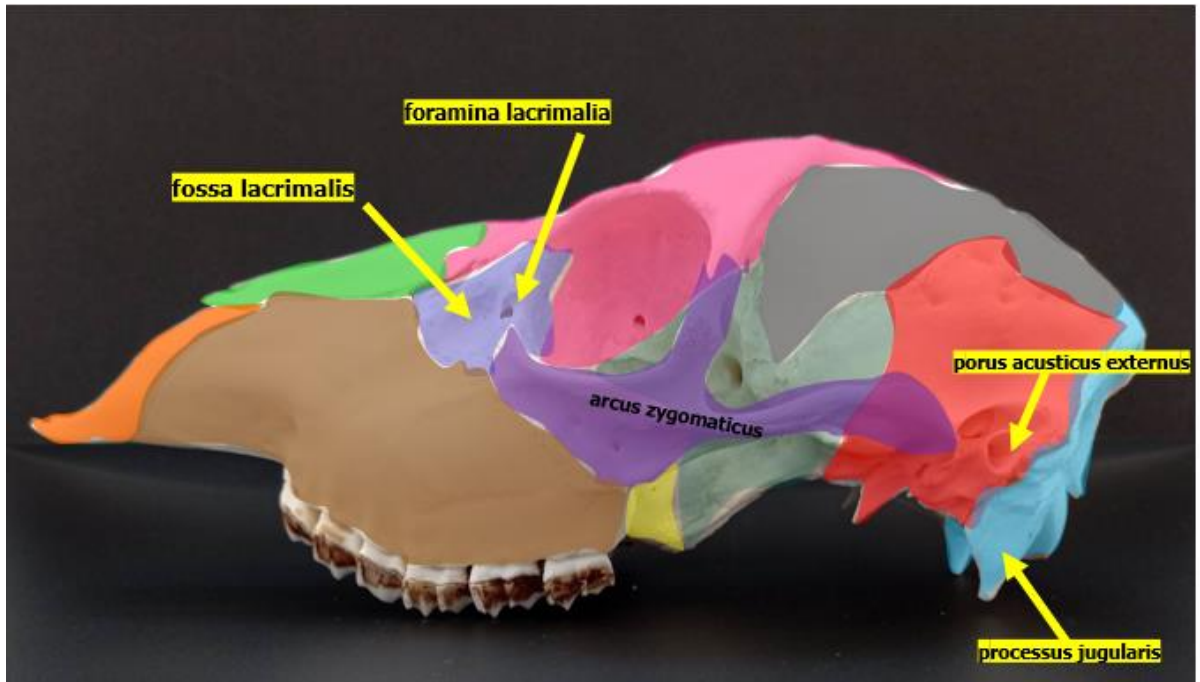
Graf 1 Korelace mezi výsledky mechanické a CT volumetrie.	66
Graf 2 Korelace výsledků získaných měřeními zevní délky neurokrania mechanickou metodou s výsledky měření v MPR rekonstrukci na CT.....	66
Graf 3 Korelace výsledků získaných měřeními maximální lebeční šířky (LaZ) mechanickou metodou s výsledky měření v MPR rekonstrukci na CT.	67
Graf 4 Korelace výsledků získaných měřeními maximální lebeční šířky (LaZ) mechanickou metodou s výsledky volumetrie mechanickou „korálkovou“ metodou. ...	67
Graf 5 Korelace výsledků získaných měřeními zevní délky neurokrania mechanickou metodou s výsledky volumetrie mechanickou „korálkovou“ metodou.....	68

11 Přílohy



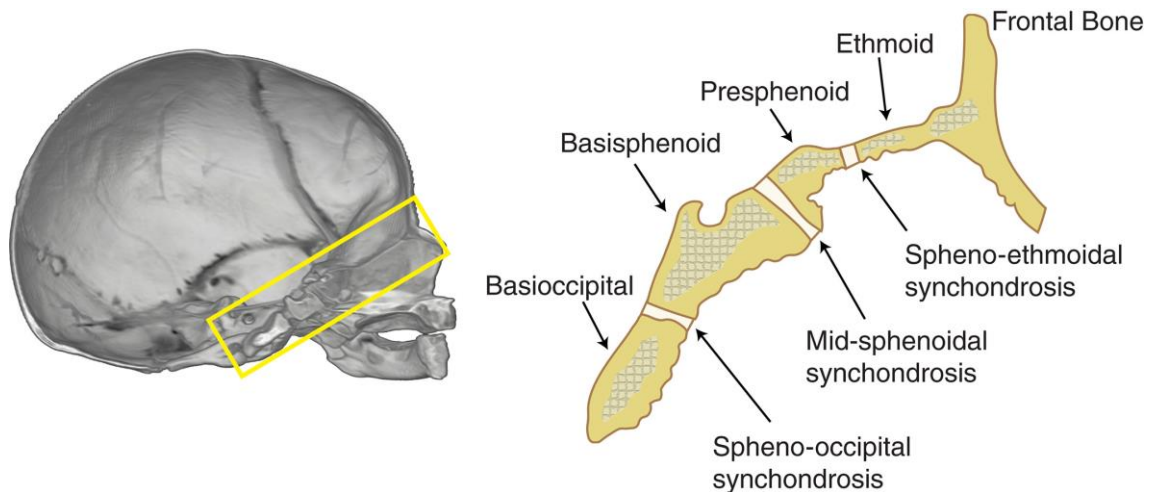
Obrázek 1 Lebka srnce (*Capreolus capreolus*), pohled na lebeční bázi.

Barevně rozlišeny: kost řezáková (praemaxilla) - oranžová; horní čelist (maxilla) - hnědá; kost patrová (os palatinum) - žlutá; kost klínová (os sphenoidale) s částmi presphenoidale, pterygoideum, alisphenoidale - tmavě zelená; basisphenoid – světleji zelená; jářmový oblouk (os zygomaticum) - fialová; kost spánková (os temporale) s částmi os petrosus, os squamosus, processus styloideus – červená; kost týlní (os occipitale) s basioccipitale a týlní kloubní výběžek (condylus occipitalis), velký týlní otvor (VTO, foramen magnum occipitale) - modrá. Bílé šipky označují použité a zvažované kranio-metrické body: prosthion, staphylion, ectoorbitale, synsphenion, basion. Červeně zvýrazněna modifikovaná základní kranální osa (ZKO basion–synsphenion) (autor: T. Šírlová).



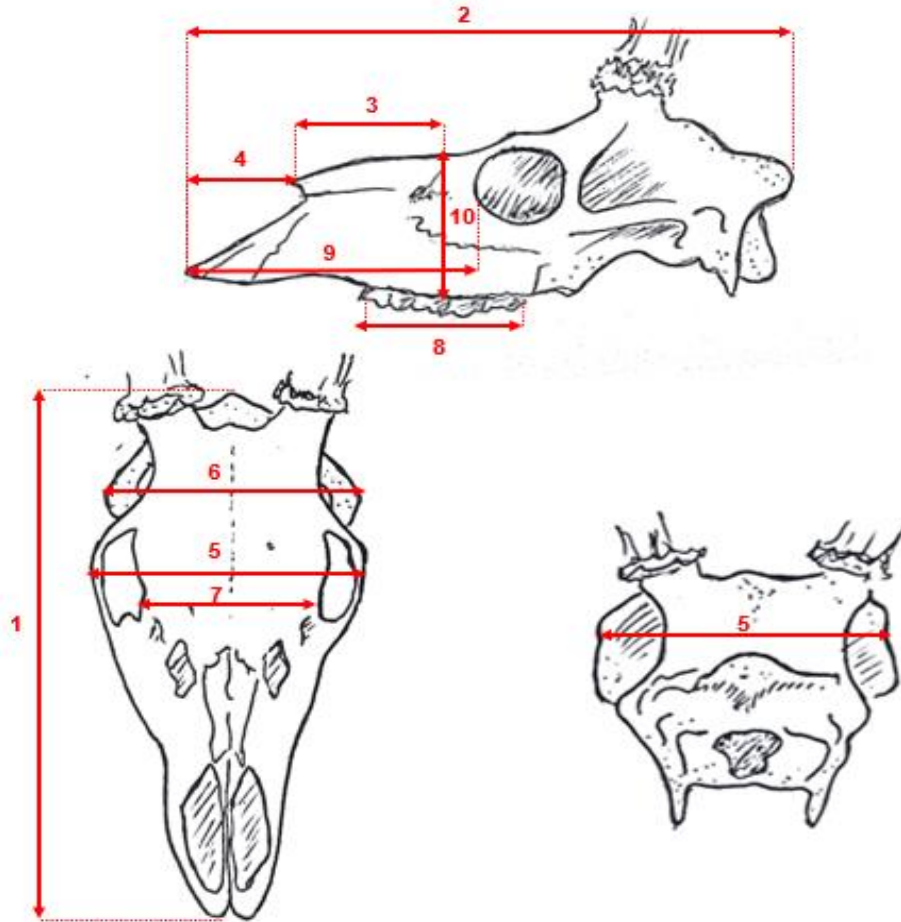
Obrázek 2 Lebka srnce (*Capreolus capreolus*), pravostranný boční pohled.

Barevně rozlišeny: kost řezáková (praemaxilla) - oranžová; horní čelist (maxilla) - hnědá; kost patrová (os palatinum) - žlutá; kost jařmová (os zygomaticum) - fialová; kost klínová (os sphenoidale) - tmavě zelená; kost spánková (os temporale) - červená; kost týlní (os occipitale) - modrá; kost čelní (os frontale) - tmavě růžová; kost slzní (os lacrimale) s foramina lacrimalia, fossa lacrimalis – tmavě modrá, kost nosní (os nasale) - světle zelená; kost temenní (os parietale) - šedá (autor: T. Širlová).



Obrázek 2b Mediální řez lidskou lebeční bází u kojence.

Schématicky rozlišeny chrupavčité švy (synchondrózy) ještě před jejich srůstem. V mé práci použitý kranio-metrický bod synsphenion je uložen na zevním okraji sfenookcipitální synchondróze (první zleva) (převzato z Lesciotto & Richtsmeier 2019).



Obrázek 3 Kranio-metrické lebeční rozměry srnce obecného (*Capreolus capreolus*).

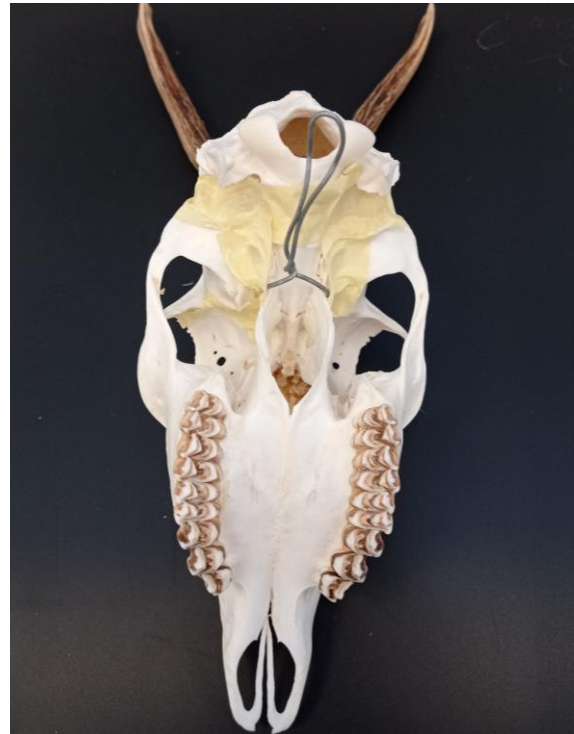Kresba lebky srnce při pohledu zleva (nahore), shora (dole vlevo) a zezadu (dole vpravo).

1) obecná délka lebky (GL), 2) kondylobazální délka lebky (LCB), 3) délka nosních kostí, 4) délka intermaxilly, 5) maximální šířka v lící části (LaF), 6) zygomatická šířka (šířka v jařmových obloucích) (LaZ), 7) šířka interorbitální, 8) délka řady horních stoliček, 9) lícně-viscerální délka, 10) výška viscerální části lebky (autor: T. Širlová).



Obrázek 4 Stůl s pomůckami pro kranio-metrická mechanická měření nitrolební dutiny srnce.

Na snímku odměrný válec (objem 500 ml) s vloženým dřevěným pístem (uprostřed v pozadí), trychtýř (vlevo uprostřed), osteopreparát připravený k měření (vpravo uprostřed), digitální posuvné měřítko v popředí (autor: T. Širlová).

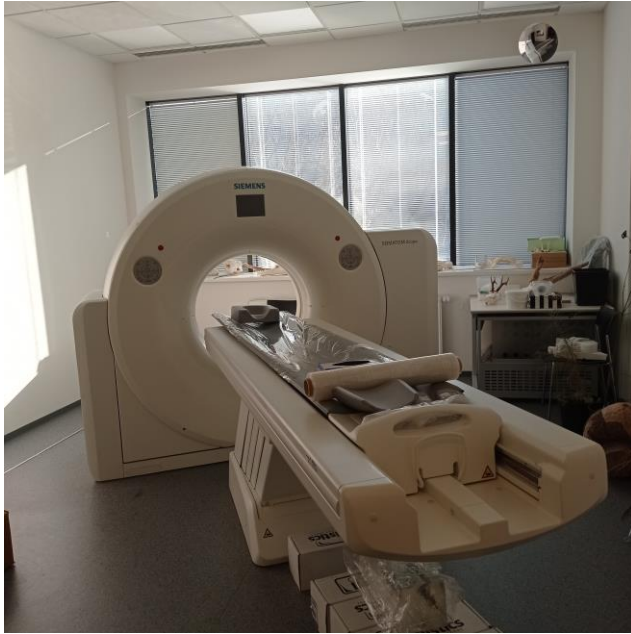

Obrázek 5 Standartní způsob krytí otvorů na lebce srnce při měření objemu nitrolebí


(autor: T.Širlová).



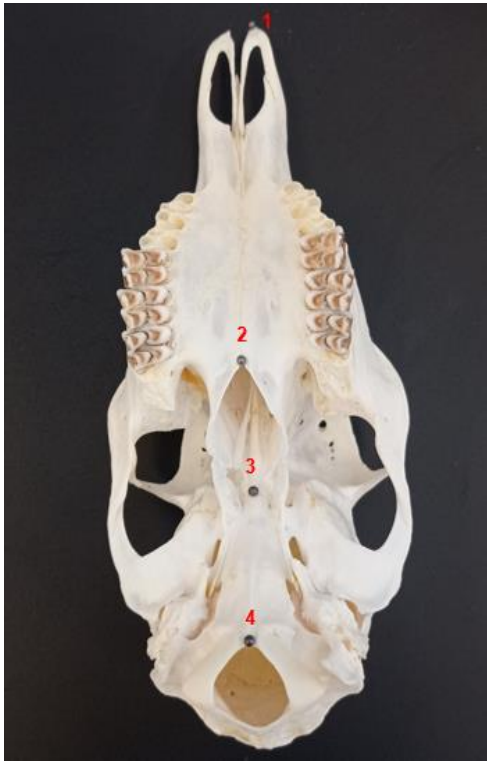
Obrázek 6 Měrné medium pro mechanickou volumetrii, polymerní granulát LDPE Exxonmobil LD 650, průměr granulí 2–3 mm (autor: T. Širlová).



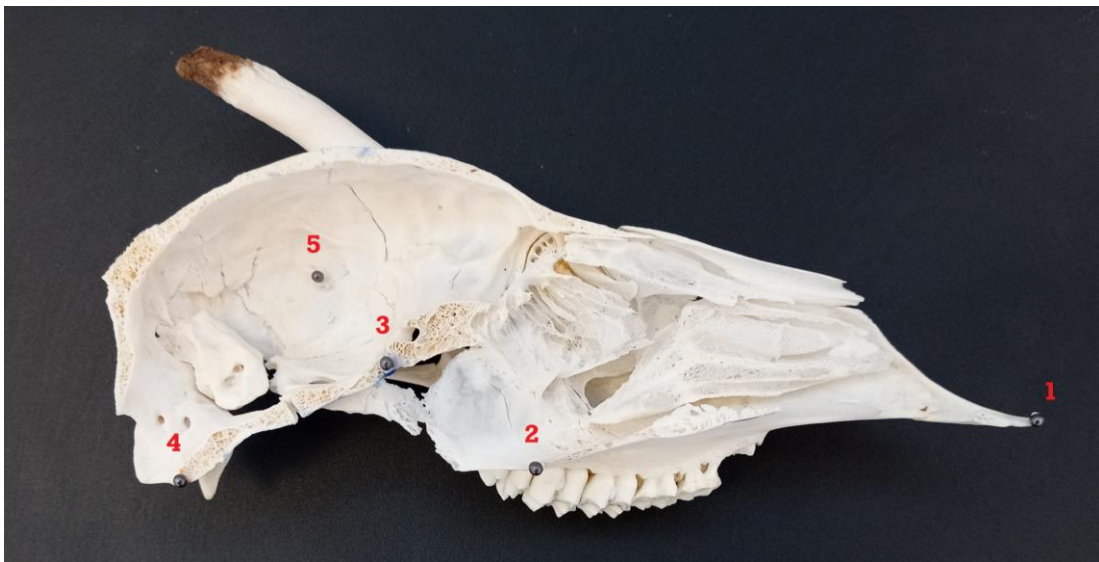
Obrázek 7 Počítačový tomograf Siemens Somatom Scope Power, VC 40 umístěný v High-tech pavilonu FLD ČZU (autor: T. Širlová).



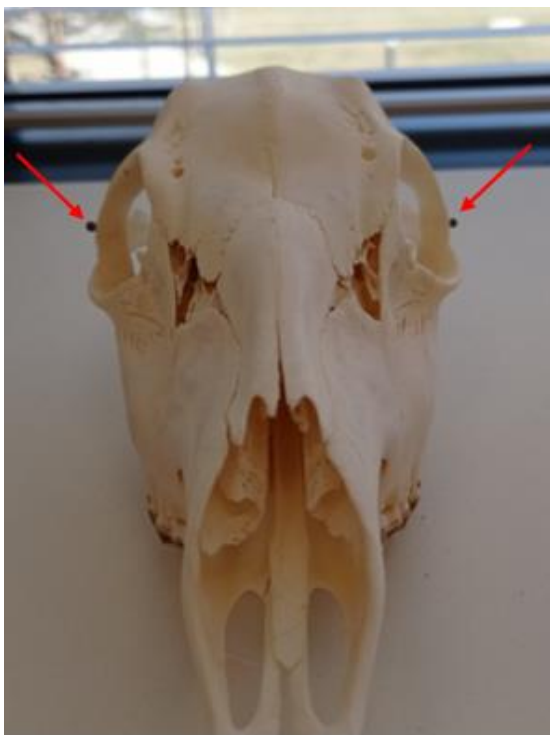
Obrázek 8 Uložení osteopreparátu lebky srdce do gantry na skenovací stůl. Poloha vybraná pro získání akvizičních snímků (autor: T. Širlová).



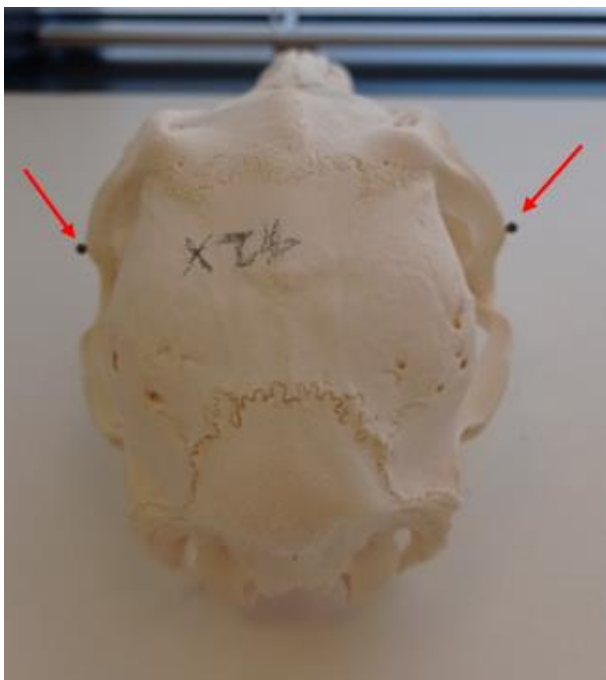
Obrázek 9 Fantom 1, bazální pohled na označený osteopreparát krania srnce připravený pomocí Pb markerů označujících jednotlivé kranio-metrické body na lebeční bázi: 1) prosthion, 2) staphylion, 3) synsphenion, 4) basion (autor: T. Širlová).



Obrázek 10 Fantom 2, označený osteopreparát hemikrania připravený z mediálně rozříznuté lebky srnce, pohled do lebeční dutiny z pomyslné střední roviny. Pb markery zde označují kranio-metrické body: 1) prosthion, 2) staphylion, 3) synsphenion, 4) basion, 5) „vnitřní parietale“ (autor: T. Širlová).

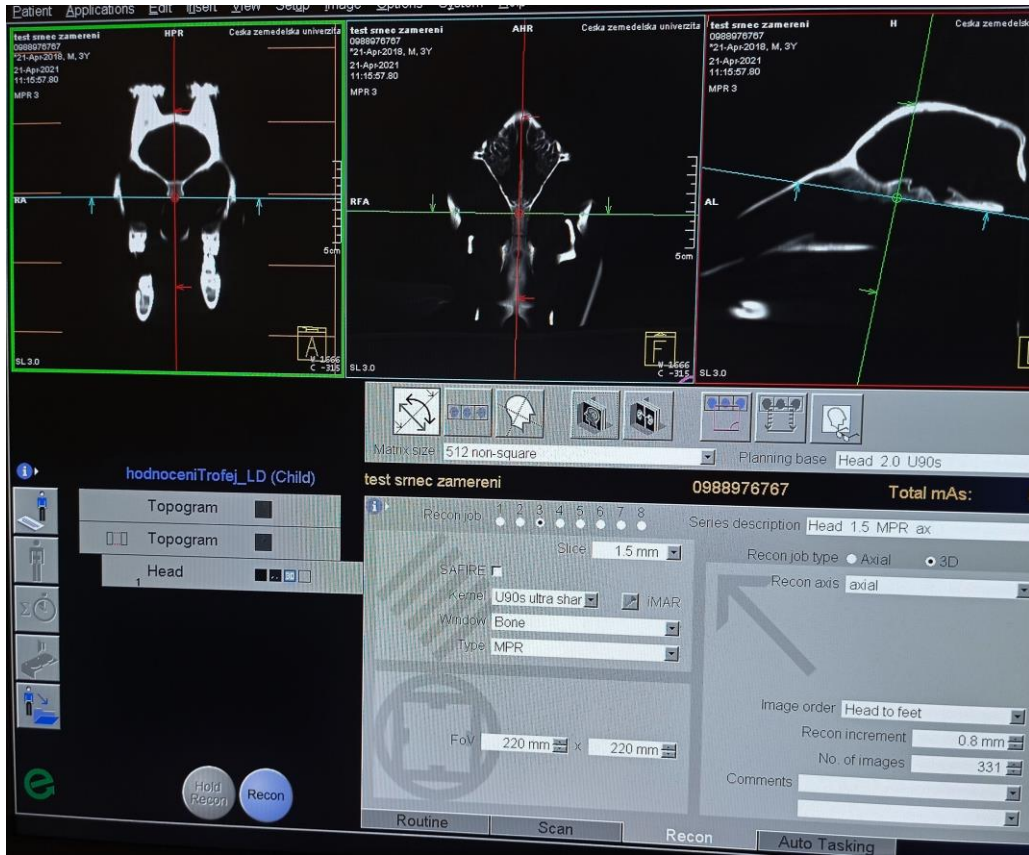

Obrázek 11 Označení zevních kranio-metrických bodů na fantomu 1 (ectoorbitale_i a ectoorbitale_p) pomocí Pb markerů (červené šipky), přední pohled (autor: T. Širlová).

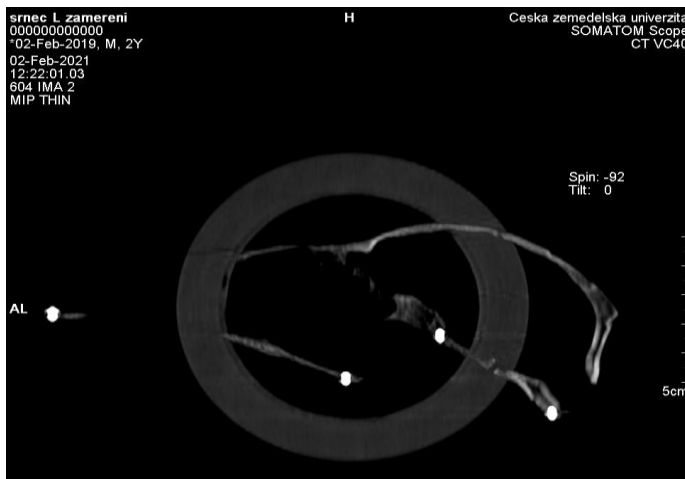


Obrázek 12 Označení zevních kranio-metrických bodů na fantomu 1 (ectoorbitale_i a ectoorbitale_p) pomocí Pb markerů (červené šipky), zadní pohled (autor: T. Širlová).

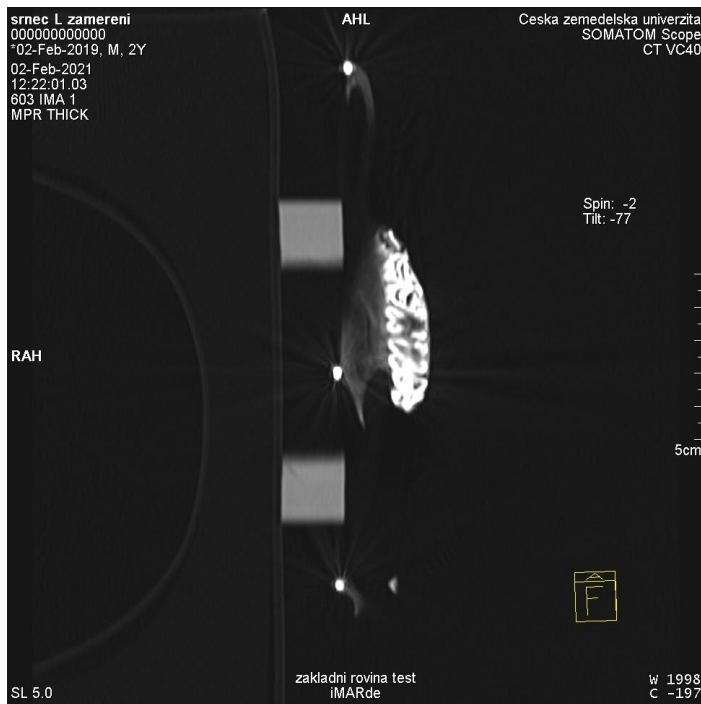
Snímky z obrazovky CT přístroje během radiometrických měření. Lineární radiometrie.



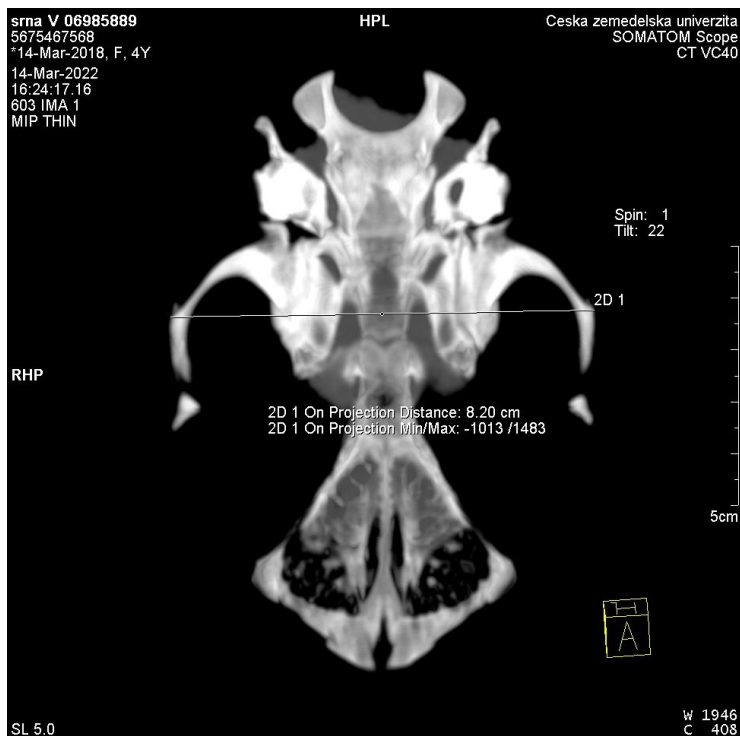
Obrázek 13 Hledání „optimální mediální“ roviny pro osteopreparát lebky srnce a rekonstrukce axiální i koronární roviny. Na nativním CT sagitálním řezu (vpravo) byl nastaven sklon řezů axiálních (uprostřed) a koronárních (vlevo) (autor T. Širlová).



Obrázek 14 CT nativní sagitální řez fantomu 2. Zobrazují se Pb markery na kranio-metrických bodech „optimální mediální“ roviny v jedné rovině (zleva doprava: prosthion, staphylion, synsphenion, basion) (autor: T. Širlová).



Obrázek 15 CT nativní axiální řez fantomu 2. Zobrazují se Pb markery na kranio-metrických bodech báze lebeční srnce v jedné linii (shora dolů: prosthion, synsphenion, basion), v této rekonstrukci bylo prováděno radiologické měření ZKOs (basion – synsphenion) (autor: T. Širlová).



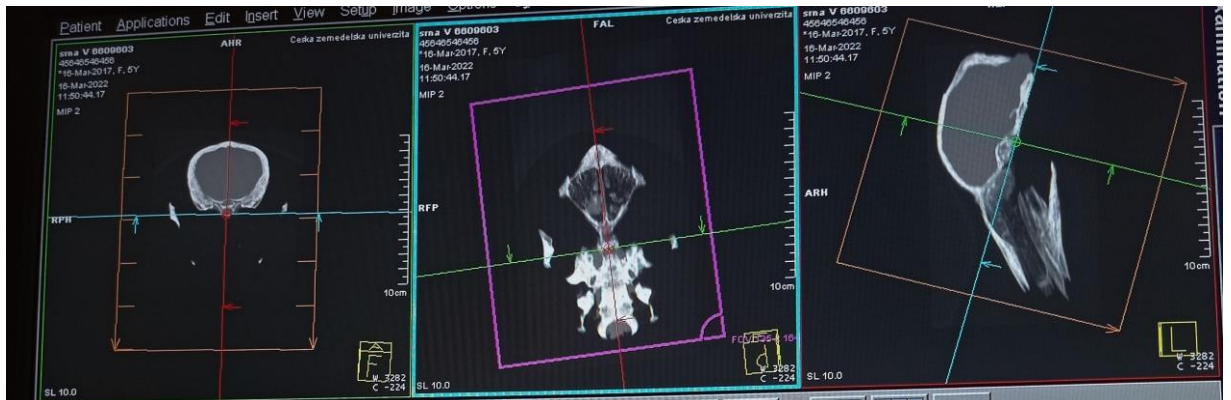
Obrázek 16 CT nativní axiální řez (zobrazení MIP thin) osteopreparátem lebky srnce. Demonstrace měření LaZ (etoorbitale_l–etoorbitale_p) (autor: T. Širlová).



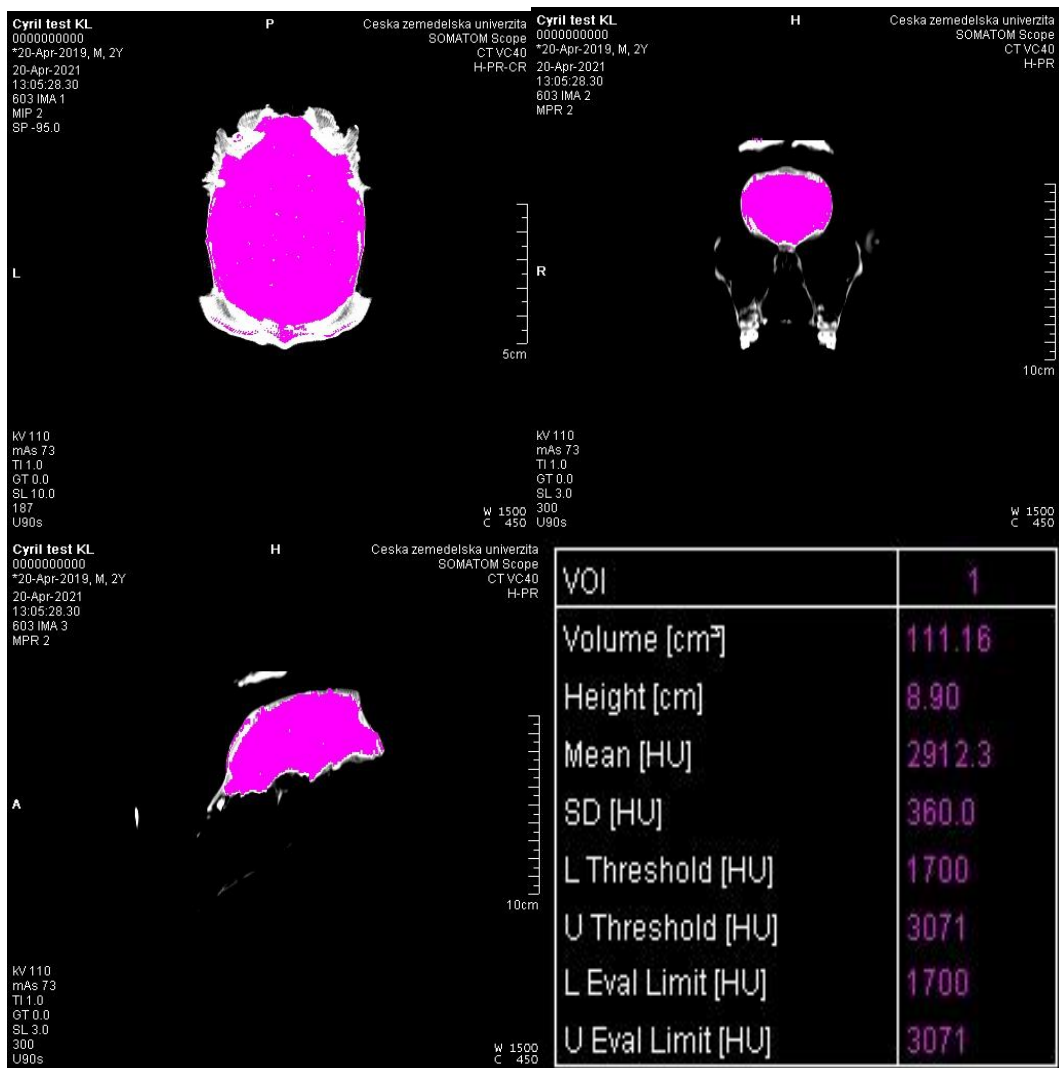
Obrázek 17 Stůl s pomůckami pro CT volumetrii nitrolební dutiny srnce obecného.

Nádoba s expandovaným hydrogelem připravená k injektáži (vlevo), osteopreparát připravený k injektáži (uprostřed), lahvička s JKL (vpravo vzadu), dřevěná vidlička k míchání hydrogelu (vlevo vpředu), lavážní stříkačka k injektáži (vpravo vpředu) (autor: T. Širlová).

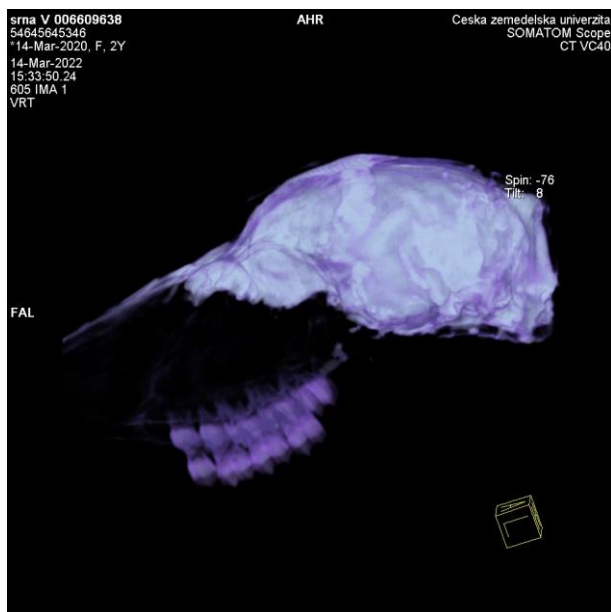
Snímky z obrazovky CT přístroje během radiometrických měření. CT volumetrie.



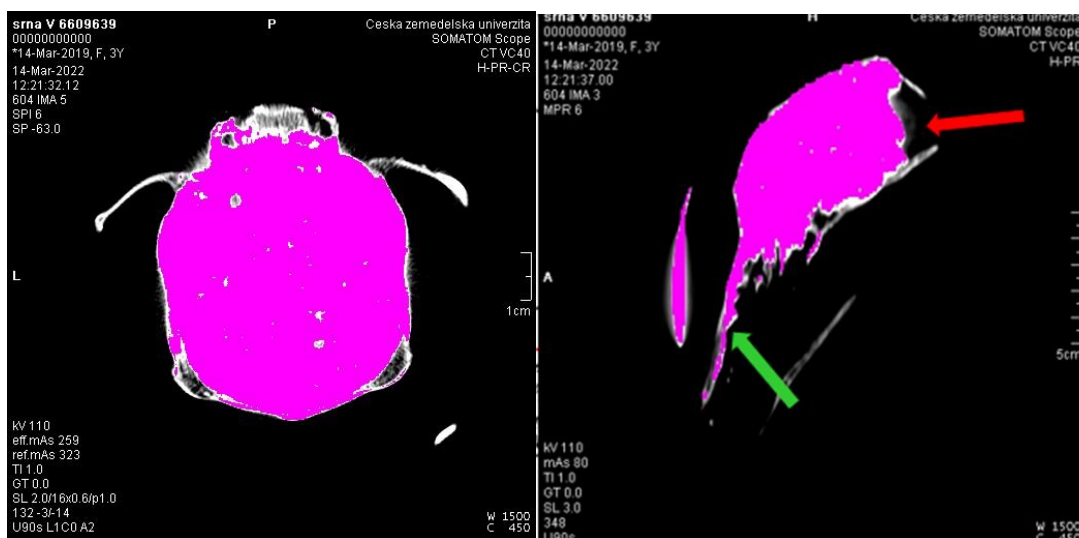
Obrázek 18 Nastavení „optimální mediální“ roviny pro osteopreparát lebky srnce vyplněný volumetrickým měrným médiem – hydrogelem. Rekonstrukce zobrazovacích rovin v požadované lokalizaci, sagitální řez (vpravo), axiální (uprostřed) a koronární (vlevo), obě poslední rekonstrukce slouží ke kontrole polohy měřeného předmětu. (autor T. Širlová).



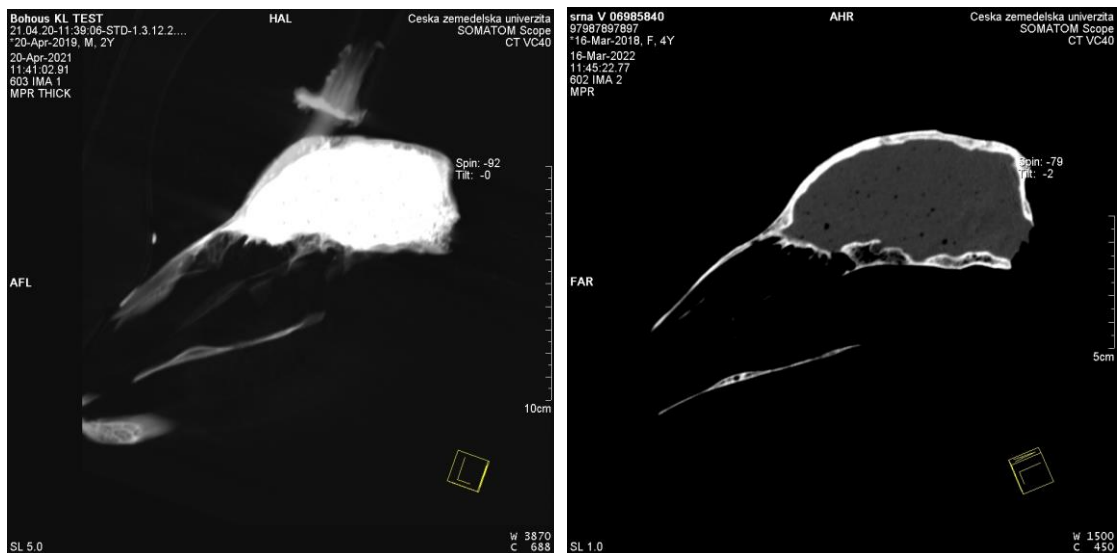
Obrázek 19 Zobrazení CT řezu lebkou srnce s náplní nitrolebí JKL (Imeron 400mg/ml), zobrazen optimální volumetrický pokus bez úniku kontrastního media. Vlevo nahoře axiální řez, vpravo nahoře koronární řez. Vpravo dole: volumetrické hodnoty a tresholdy použité při měření (autor: T. Širlová).



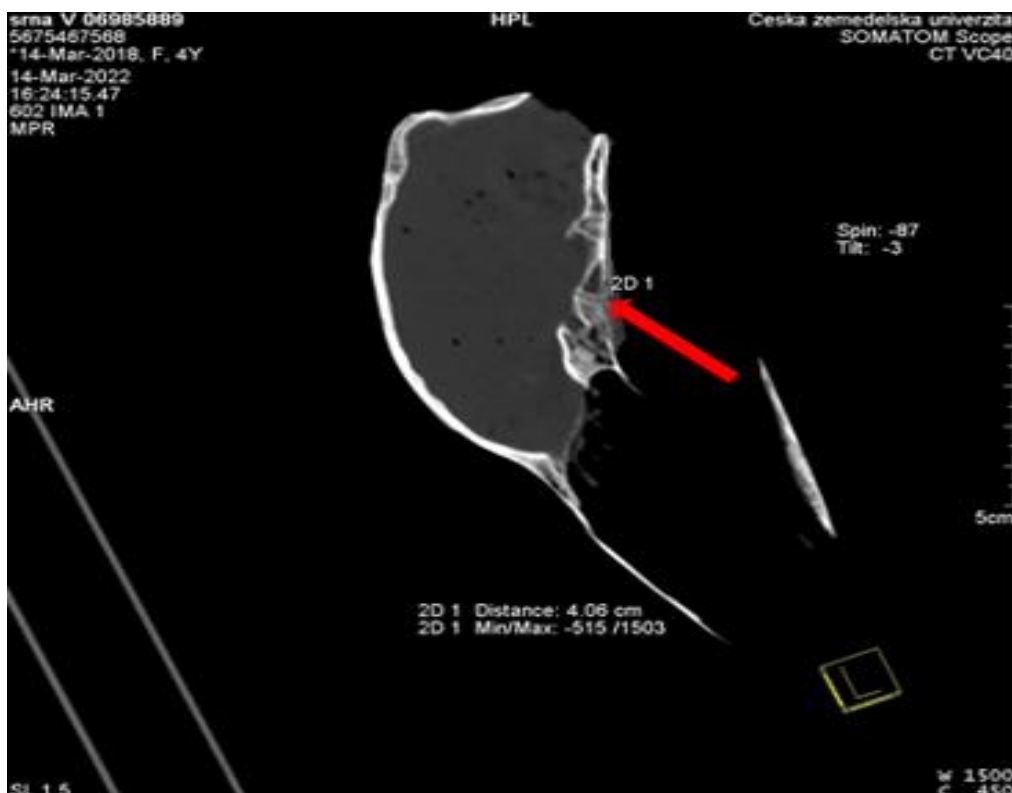Obrázek 20 CT rekonstrukce VRT zobrazení. Osteopreparát lebky srnce s náplní kontrastním médiem–boční pohled. Volumetrické médium: hydrogel a Iomeron 400mg/ml. Patrné zobrazení především vysoce denzních struktur (náplň nitrolebí, zubní sklovina) (autor: T. Širlová).



Obrázek 21 Zobrazení CT řezu lebkou srnce s náplní nitrolebí JKL (Iomeron 400mg/ml), zobrazen neúspěšný volumetrický pokus s únikem kontrastního media a neúplného naplnění nitrolebí. Vlevo axiální řez, vpravo sagitální řez. Vpravo zřetelný únik kontrastního media do vedlejších dutin nosních srnce (zelená šipka) a zároveň vzduchová bublina bez JKL v nitrolebí poblíž VTO (červená šipka) (autor: T. Širlová).

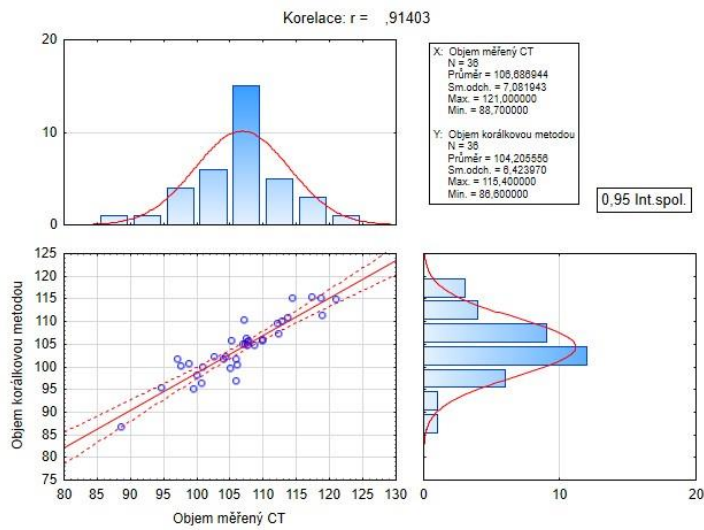


Obrázek 22 Zobrazení CT řezu lebkou srnce v sagitální rovině (MPR thick), porovnání obou použitých volumetrických metod. Experimentální fáze s JKL Iomeron 400mg/ml (vlevo) a konečná úprava s hydrogelem a vodou (vpravo) (autor: T. Širlová).



Obrázek 23 Zobrazení CT řezu lebkou srnce v sagitální rovině (MPR thick), konečná úprava (volumetrické medium – hydrogel a voda). Zobrazení v „optimální mediální“ rovině, demonstrace měření ZKOs (basion-synsphenion). Snadno identifikovatelné je i místo srůstu basisfenoidu a kosti týlní (basioccipitale), které se zobrazuje jako hypodenzní štěrbina (červená šipka) (autor: Tereza Širlová).

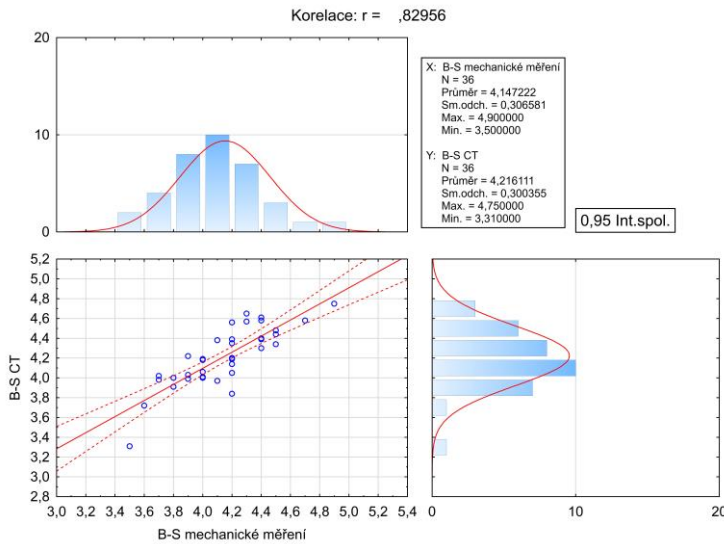
Grafy



Graf 1 Korelace mezi výsledky mechanické a CT volumetrie.

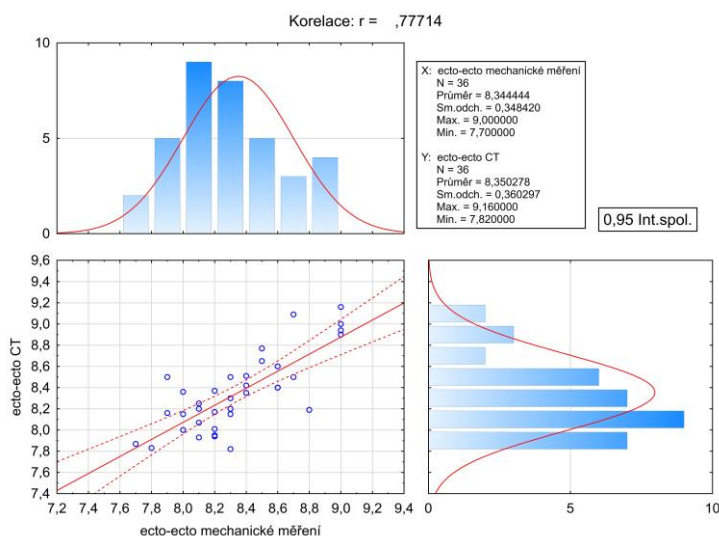
Graf zobrazuje vysokou korelaci výsledků získaných měřením objemu nitrolebí mechanickou „koráلكovou“ metodou s výsledky získanými CT volumetrií. Korelační koeficient je zde 0,91403, tabelovaná hodnota je 2,032245.

Absolutní hodnota t-statistiky je vyšší než tabelovaná hodnota (podle vztahu $|t| > t \rightarrow 13,1386772 > 2,032245$).



Graf 2 Korelace výsledků získaných měřením zevní délky neurokrania mechanickou metodou s výsledky měření v MPR rekonstrukci na CT.

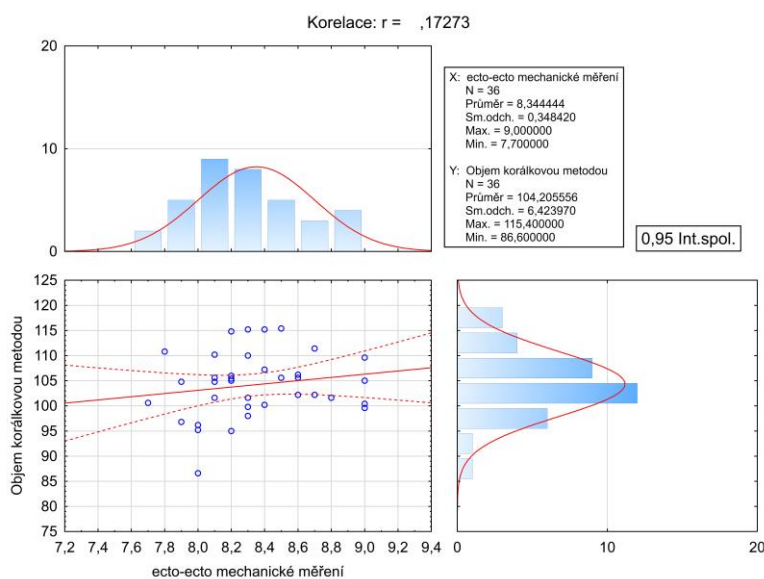
Korelační koeficient je v tomto případě roven 0,82956. Dle porovnání absolutní hodnoty t-statistiky a tabelované hodnoty ($|t| > t \rightarrow 8,66219651 > 2,032245$) je shledán koeficient korelace mezi měřeními jako statisticky významný.



Graf 3 Korelace výsledků získaných měření maximální lebeční šířky (LaZ) mechanickou metodou s výsledky měření v MPR rekonstrukci na CT.

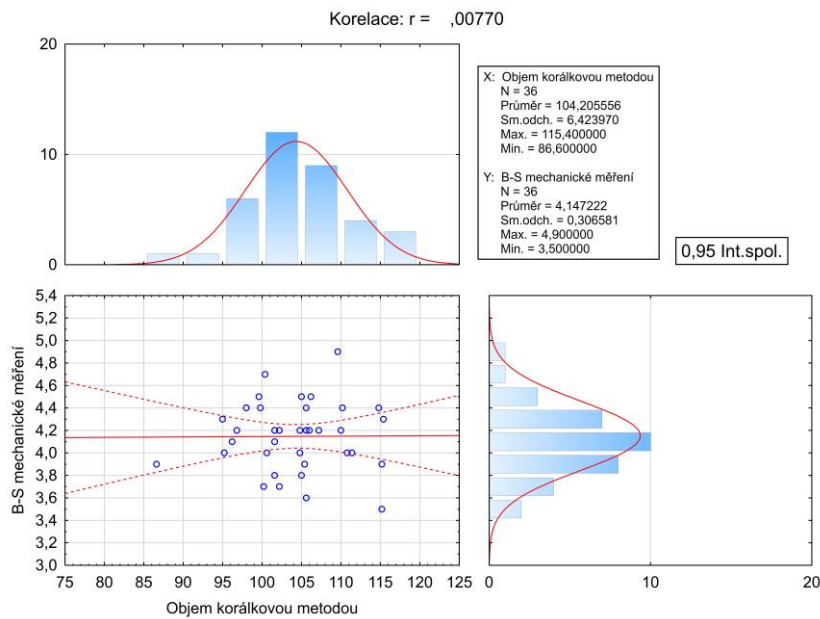
Graf zobrazuje vysokou korelaci výsledků získaných měření LaZ (vzdálenosti $etoorbital_e - etoorbital_p$) mechanickou metodou s měřením radiometrickým. Korelační koeficient je zde 0,77714, tabelovaná hodnota je 2,032245.

Absolutní hodnota t-statistiky je vyšší než tabelovaná hodnota (podle vztahu $|t| > t \rightarrow 7,20048645 > 2,032245$).



Graf 4 Korelace výsledků získaných měření maximální lebeční šířky (LaZ) mechanickou metodou s výsledky volumetrie mechanickou „korálkovou“ metodou.

Korelační koeficient je v tomto případě roven 0,17273. Dle porovnání absolutní hodnoty t-statistiky a tabelované hodnoty ($|t| < t \rightarrow 1,002355 < 2,032245$) je sledován koeficient korelace mezi měřeními jako statisticky nevýznamný.



Graf 5 Korelace výsledků získaných měřením zevní délky neurokrania mechanickou metodou s výsledky volumetrie mechanickou „koráلكovou“ metodou.

Korelační koeficient je v tomto případě roven 0,007700 a je shledán jako statisticky nevýznamný.