



Zdravotně  
sociální fakulta  
Faculty of Health  
and Social Sciences

Jihočeská univerzita  
v Českých Budějovicích  
University of South Bohemia  
in České Budějovice

Trauma páteře a míchy v přednemocniční péči

## BAKALÁŘSKÁ PRÁCE

Studijní program: [Zdravotnické záchranářství](#)

**Autor:** Karolína Kratochvílová

**Vedoucí práce:** MUDr. Václav Roubík

České Budějovice 2024

### **Prohlášení**

Prohlašuji, že svoji bakalářskou práci s názvem „*Trauma páteře a míchy v přednemocniční péči*“ jsem vypracovala samostatně pouze s použitím pramenů v seznamu citované literatury.

Prohlašuji, že v souladu s § 47b zákona č. 111/1998 Sb. v platném znění souhlasím se zveřejněním své bakalářské/diplomové práce, a to v nezkrácené podobě elektronickou cestou ve veřejně přístupné části databáze STAG provozované Jihočeskou univerzitou v Českých Budějovicích na jejích internetových stránkách, a to se zachováním mého autorského práva k odevzdanému textu této kvalifikační práce. Souhlasím dále s tím, aby toutéž elektronickou cestou byly v souladu s uvedeným ustanovením zákona č. 111/1998 Sb. zveřejněny posudky školitele a oponentů práce i záznam o průběhu a výsledku obhajoby bakalářské/diplomové práce. Rovněž souhlasím s porovnáním textu mé bakalářské/diplomové práce s databází kvalifikačních prací Theses.cz provozovanou Národním registrem vysokoškolských kvalifikačních prací a systémem na odhalování plagiátů.

V Českých Budějovicích dne 7.5.2024

Podpis .....  
Karolína Kratochvílová

## **Poděkování**

Tímto bych chtěla poděkovat svému vedoucímu práce MUDr. Václavu Roubíkovi za cenné rady, trpělivost, odbornou pomoc a připomínky. Ráda bych poděkovala paní Mgr. Aleně Machové za pomoc při zpracování praktické části. Dále bych ráda poděkovala zdravotnickým záchranářům, kteří byli ochotni se mnou uskutečnit rozhovory. A nakonec bych ráda poděkovala své rodině a přátelům, kteří mě po celou dobu studia podporovali.

# Trauma páteře a míchy v přednemocniční péči

## Abstrakt

Bakalářská práce je zaměřena na Trauma páteře a míchy v přednemocniční péči. Na poranění páteře a míchy je nutné pomyslet vždy, pokud zranění předcházelo pád z výšky, dopravní nehoda nebo skok do neznámé vody. Práce se skládá ze dvou částí. První část, teoretická, se zabývá anatomii míchy a páteře, etiologií, patofyziologií traumatu, přednemocniční péčí, transportními a imobilizačními prostředky, diagnostikou traumatu, léčbou a postupem přednemocniční péče u dětí.

Pro praktickou část byly stanoveny dva cíle. Prvním cílem bylo zmapovat péči o pacienta s podezřením na poranění páteře a míchy v přednemocniční neodkladné péči. Druhým cílem bylo zmapovat materiálně technické prostředky zdravotnické záchranné služby v kraji Vysočina, které má k dispozici zdravotnický záchranář při ošetřování pacienta s podezřením na trauma míchy a páteře. Výzkumná část byla zpracována kvalitativní metodou, za použití polostrukturovaného rozhovoru. Rozhovory byly tvořeny celkem dvanácti předem připravenými otázkami a byly prováděny se zdravotnickými záchranáři Zdravotnické záchranné služby kraje Vysočina. Jednalo se o výjezdovou základnu v Třebíči a v Moravských Budějovicích. Rozhovory byly nahrávány na diktafon, následně přepisovány a analyzovány metodou tužka a papír. Poté vznikly 4 kategorie: *Diagnostika*, *Postup*, *Specifika* a *Pomůcky*. Kategorie byly následně rozděleny na podkategorie a dle odpovědí převedeny do schémat. Do výzkumu bylo náhodně vybráno jedenáct zdravotnických záchranářů, kteří s rozhovory předem souhlasili.

Výzkumné šetření prokázalo, že zdravotničtí záchranáři mají v některých aspektech mezery. Týká se to zejména postupu o suspektního poranění páteře a míchy. Další nedostatky byly u přemístění pacienta na spineboard, kde dva informanti nevěděli, co to je za pomůcku. Ale celkové výsledky byly uspokojivé.

## Klíčová slova

Páteř; mícha; přednemocniční neodkladná péče; trauma; zdravotnický záchranář

# **Spine and Spinal Cord Trauma in Prehospital Care**

## **Abstract**

The bachelor thesis is focused on Spine and Spinal Cord Trauma in prehospital care. Spine and spinal cord injuries should always be thought of if the injury was preceded by a fall from a height, a car accident or a jump into unknown water. This thesis consists of two parts. The first part, theoretical, deals with anatomy of the spinal cord and spine, etiology, pathophysiology of trauma, prehospital care, transport and immobilization devices, diagnosis of trauma, treatment and procedure of prehospital care in children.

For the practical part, two objectives were set. The first aim was to map the care of the patient with suspected spinal cord injury in pre-hospital emergency care. The second objective was to map the material and technical resources of the medical rescue service in the Vysočina region available to the paramedic when treating a patient with suspected spinal cord and spinal cord trauma. The research part was conducted using a qualitative method, using a semi-structured interview. The interviews consisted of a total of twelve pre-prepared questions and were conducted with paramedics of the Vysočina Region Ambulance Service. These were from the Třebíč and Moravské Budějovice bases. The interviews were recorded on a dictaphone, then transcribed and analysed using the pencil and paper method. Four categories were then created: diagnostic, procedure, specifics and aids. The categories were then divided into sub-categories and converted into diagrams according to the responses. Eleven paramedics were randomly selected for the research and agreed to be interviewed in advance.

The research investigation has shown that paramedics have gaps in some aspects. This is particularly the case for the management of suspected spinal cord injuries. Other gaps were in the transfer of the patient to the spineboard, where two informants did not know what the aid was. But the overall results were satisfactory.

## **Keywords**

Spine; spinal cord; prehospital emergency care; trauma; paramedic

## Obsah

Úvod .....	8
1 Současný stav.....	9
1.1 Anatomie.....	9
1.1.1 Anatomie míchy.....	9
1.1.1.1 Míšní hmota .....	9
1.1.1.2 Míšní nervy .....	9
1.1.2 Anatomie páteře.....	10
1.2 Etiologie traumatu míchy a páteře .....	12
1.3 Patofyziologie traumatu páteře .....	13
1.4 Patofyziologie traumatu míchy .....	14
1.4.1 Transverzální míšní léze .....	14
1.4.2 Míšní kontuze .....	15
1.4.3 Míšní komoce .....	15
1.4.4 Míšní komprese .....	15
1.4.5 Neurogenní šok .....	16
1.4.6 Míšní šok .....	16
1.4.7 Syndrom kaudy equiny .....	17
1.4.8 Brown-Séquardův syndrom .....	17
1.4.1 SCIWORA (spinal cord injury without radiographic abnormality) .....	18
1.4.2 Whiplash syndrom .....	18
1.5 Přednemocniční péče .....	18
1.6 Transportní a imobilizační prostředky .....	23
1.6.1 Transportní nosítka .....	24
1.6.2 Scoop rám .....	25
1.6.3 Transportní plachta .....	25
1.6.4 Krční límec .....	25
1.6.5 Fixátor (imobilizér) hlavy .....	26
1.6.6 Vakuová matrace .....	26
1.6.7 Krátká páteřní deska – KED (Kendrick Extrication Device) .....	27
1.6.8 Dlouhá páteřní deska – Spineboard .....	27
1.6.9 Pánevní fixátor.....	28
1.6.10 SED (Spencer extrication device).....	28
1.7 Diagnostika traumatu míchy a páteře .....	29

1.7.1	Anamnéza .....	29
1.7.2	Klinické vyšetření .....	29
1.7.3	Zobrazovací metody .....	30
1.8	Léčba.....	31
1.9	Děti .....	32
2	Cíl práce a výzkumné otázky, hypotézy .....	34
2.1	<i>Cíle bakalářské práce</i> .....	34
2.2	<i>Výzkumné otázky</i> .....	34
3	Metodika .....	35
3.1	<i>Metodika výzkumu</i> .....	35
3.2	Výzkumný soubor.....	35
4	Výsledky výzkumného šetření.....	37
4.1	Kategorizace výsledků z rozhovorů se zdravotnickými záchranáři.....	37
4.1.1	Kategorie 1 Diagnostika .....	37
4.1.2	Kategorie 2 Postup.....	38
4.1.3	Kategorie 3 Specifika.....	41
4.1.4	Kategorie 3 Pomůcky .....	42
5	Diskuse .....	44
6	Závěr .....	48
7	Seznam použitých zdrojů.....	50
8	Seznam příloh a obrázků.....	54
8.1	Přílohy.....	54
9	Seznam zkratk.....	58
10	Slovník cizích slov.....	59

## Úvod

S podezřením na trauma páteře a míchy se nejčastěji setkáváme v souvislosti se zraněním, kterému předcházela pád z výšky, autonehoda nebo skok do neznámé vody. U tohoto typu poranění je důležité, aby se s pacientem minimálně manipulovalo a nedošlo k ještě závažnějším poraněním. Zdravotnický záchranář musí znát správné postupy při diagnostice, transportu a léčbě pacienta s tímto specifickým typem poranění. K transportu zraněného se využívají tzv. imobilizační pomůcky, které zajišťují znehybnění pacienta během transportu, a tak minimalizují riziko dalšího zranění nešetrnou manipulací s pacientem. Mezi imobilizační pomůcky patří např. krční límec nebo vakuová matrace.

Trauma páteře je běžným typem poranění u starších lidí a záchranáři se s ním setkávají velmi často. Zároveň poranění míchy je oproti páteři méně časté. Je klíčové, aby záchranáři dodržovali správné postupy, které minimalizují riziko následného poškození pacienta.

Téma „Trauma páteře a míchy v přednemocniční péči“ jsem si vybrala z toho důvodu, že mě celé studium fascinovala zranění týkající se právě páteře a míchy a chtěla jsem se zdokonalit v přednemocniční péči právě o pacienta s tímto poraněním.

Prvním cílem bylo zmapovat péči o pacienta s podezřením na poranění páteře a míchy v přednemocniční péči. Druhým cílem bylo zmapovat materiálně technické prostředky zdravotnické záchranné služby v kraji Vysočina, které má k dispozici zdravotnický záchranář při ošetřování pacienta s podezřením na trauma páteře a míchy.



# 1 Současný stav

## 1.1 Anatomie

### 1.1.1 Anatomie míchy

Mícha (medulla spinalis) je provazec nervové tkáně, který je uložen v páteřním kanálu (canalis centralis) a obklopen míšními obaly. Mícha je dlouhá 40-50 cm, 10-13 mm široká a váží 30-35 mg. Začíná v oblasti mezi atlasem a týlní kostí, dále pokračuje v prodlouženou míchu (medulla oblongata). U muže mícha končí v úrovni meziobratlové ploténky L1/L2, zatímco u ženy ve výši L2. Na povrchu je pokryta měkkou plenou míšní (pia mater spinalis), která obaluje míchu a proniká do všech rýh a záhybů. Střední vrstvu tvoří pavučnice (arachnoidea spinalis), která svůj název dostala díky své podobě s pavučinou. Vnitřní vrstvu tvoří tvrdá plena míšní (dura mater spinalis), která je složena z tuhého vaziva (Čihák, 2016). Míšní provazec je perfektně chráněn nejen obratli, ale i vazy, mozkomíšním mokem a mozkovými plenami (Cramer a Darby, 2014).

#### 1.1.1.1 Míšní hmota

Při průřezu míchou je uprostřed centrální kanál míšní (canalis centralis), což je úzký kanálek, který jde celou délkou míchy a je vyplněn mozkomíšním mokem (liquor cerebrospinalis). Okolo centrálního kanálu se nachází šedá hmota míšní (substantia grisea), která je složena z těl neuronů a na průřezu míchou má charakteristický tvar motýla. Na povrchu se nachází bílá hmota míšní (substantia alba), která je složena ze tří provazců (funiculi) obsahujících míšní dráhy. Obsahuje i systém ascendentních, descendentních a asociačních drah umožňující komunikaci mezi míchou a vyššími oblastmi centrální nervové soustavy (Čihák, 2016). Úseky šedé hmoty se označují jako párové míšní rohy a dělí se na přední, postranní a zadní rohy míšní. Přední rohy (cornua anteriora) obsahují motoneurony zajišťující svalovou kontrakci. Postranní rohy (cornua lateralia) se skládají z těl pregangliových synaptických neuronů. Zadní rohy (cornua posteriora) jsou zapojeny do přenosu informací ze spinálních ganglií a navazující axonální spojení s neurony předních rohů a vyššími oblastmi centrální nervové soustavy (Štětkařová et al., 2019).

#### 1.1.1.2 Míšní nervy

Z míchy vystupuje 31 párů míšních nervů, z nichž je 8 segmentů nervů krčních (segmenta cervicalia), 12 segmentů hrudních (segmenta thoracica), kdy každý hrudní

nerv míšní vystupuje z meziobratlového otvoru, který je pod hrudním obratlem. Například 12. hrudní nerv vystupuje mezi obratli Th12 a L1. Dále se skládá z 5 segmentů bederních (segmenta lumbalia), přičemž každý bederní nerv vystupuje intervertebrálním otvorem pod bederním obratlem. Například 5. bederní nerv vystupuje mezi křížovou kostí a obratlem L5 (Čihák, 2016).

Nervy jsou struktury, které zajišťují přenos nervových impulsů z většiny těla do mozku a zpět. Pokud dojde k poranění páteře v oblasti C3 - C5 může dojít k poranění bráničního nervu, který řídí funkci bránice. V tomto případě dochází k respiračnímu selhání a je nutné zahájit ventilaci (Mistovich, 2014).

### ***1.1.2 Anatomie páteře***

Páteř (columna vertebralis) je osový skelet složen z 33 - 34 obratlů. Dělíme je na 7 krčních obratlů (vertebrae cervicales), 12 hrudních obratlů (vertebrae thoracicae), 5 bederních obratlů (vertebrae lumbales) a jedné křížové kosti (os sacrum), která vznikla srůstem 5 křížových obratlů. Poslední částí je kostrč (os coccygis), která vznikla srůstem 4-5 kostrčních obratlů. Páteř je dvakrát esovitě zakřivená. Zakřivení dozadu se nazývá kyfóza, a zakřivení dopředu je lordóza. Dále je zakřivena i do boku, což nazýváme skolióza (Hudák a Kachlík, 2021). Cervikální lordóza začíná již v nitroděložním životě člověka, ale začne se projevovat, až když dítě začne z polohy na břicho zvedat hlavu, ale to až ve 4. měsíci po narození. Dále se zvýrazní, když dítě sedí a rozhlíží se kolem sebe. Bederní lordóza vzniká kolem 9. až 18. měsíce po narození. Je zajištěna působením svalů zvaných erector spinae, které táhnou bederní páteř, což je mechanismus důležitý pro vzpřímenou chůzi. Lordózy a kyfózy v kombinaci s meziobratlovými ploténkami napomáhají absorbovat zátěž, která je vyvíjena na páteř (Cramer a Darby, 2014).

Obratel se skládá z těla obratle (corpus vertebrae) a obratlového oblouku (arcus vertebrae), který je připojen k tělu obratle. Dále se skládá z výběžků (processus). Trnový výběžek (processus spinosus) je hmatný, ale nepárový. Příčný výběžek (processus transversus) je párový, hmatný a nachází se pouze na krčních obratlích (Hudák a Kachlík, 2021). Obratle jsou pevně spojeny silnými vazy. Mezi každými dvěma obratli je disk, což je podložka z tuhé elastické chrupavky, která je naplněná tekutinou. Hlavní funkcí disků je tlumení nárazů (Mistovich, 2014).

Meziobratlové ploténky (disci intervertebrales), kterých je celkem 23, se nacházejí mezi obratli a jejich horní a dolní plochy jsou přirostlé k obratlovým tělům. Tyto ploténky

tvorí přirozené tlumiče, které chrání nejen obratle, ale i míchu a nervy. Destičky jsou tvořeny vazivovým prstencem (anulus fibrosus) obkružující rosolovité jádro, které je uloženo centrálně uvnitř destičky (nucleus pulposus). V bederní oblasti páteře jsou vytvořeny nejsilnější meziobratlové destičky, z důvodu působení největší váhy těla. Naopak destička chybí mezi atlasem a axisem a mezi atlasem a týlní kostí. Poslední destička se nachází mezi pátým bederním obratlem a křížovou kostí (Naňka et al., 2019).

Krční obratle (vertebrae cervicales) jsou složeny celkem ze sedmi obratlů. Obratel C1 (nosič neboli atlas) se skládá ze dvou oblouků, a jako jediný nemá obratlové tělo, jelikož je připojeno k obratli C2 (čepovec). Krční páteř je klíčová pro pohyby hlavy, neboť je kraniálně spojena s lebkou (Hudák a Kachlík, 2021).

Čepovec (axis) má v horní části výběžek známý jako zub čepovce (dens axis), který přímo zapadá do otvoru atlasu. Mezi atlasem a axisem chybí meziobratlová ploténka, což umožňuje značnou pohyblivost (Naňka et al., 2019).

Část krční páteře je složena z obratlů, které patří mezi nejmenší obratle z celé páteře. Třetí, čtvrtý a pátý krční obratel jsou relativně identické. Mají malé a široké tělo, jejichž výška se pohybuje kolem 16 mm. Trnový výběžek krčních obratlů je krátký a rozdělený na dva hrbolky různé velikosti (Kočiš a Wendsche, 2012).

Hrudní obratle (vertebrae thoracicae) se skládají celkem z dvanácti obratlů (Th1-Th12), které tvoří hrudní kyfózu. K těmto obratlům jsou připojena žebra, která omezují pohyblivost hrudní páteře (Hudák a Kachlík, 2021). Tělo hrudního obratle je válcovité a výška těla se kraniokaudálně zvětšuje a osciluje kolem 20-25 mm. Otvor obratle je kruhový a malý, trnový výběžek je dlouhý a směřující šikmo dolů. Velké příčné výběžky vpředu nesou plošku, která slouží k spojení s hrbolkem žebra (foveae costalis transversalis). Tvarem se liší první, devátý, desátý, jedenáctý a dvanáctý hrudní obratel. (Kočiš a Wendsche, 2012).

Bederní část páteře je složena z 5 mohutných bederních obratlů (vertebrae lumbales), které formují bederní lordózu. Obratel se skládá z těla (corpus), které má charakteristický tvar ledviny. Dále se skládá z obratlového otvoru (foramen vertebrale), které má trojúhelníkovitý tvar (Hudák a Kachlík, 2021). Největším bederním obratlem je pátý obratel, který má tělo vpředu vyšší než vzadu, což vytváří zalomení (promontorium). Poslední obratel má masivní žebrový výběžek (processus costarii). Těla těchto obratlů jsou nejvyšší, dosahují přibližně 30 mm (Kočiš a Wendsche, 2012).

Křížová kost (os sacrum) je složena z celkem pěti srostlých křížových obratlů. Z této kosti vystupují 3 podélné hrany, které se nazývají kristy, což jsou splynulé trnové výběžky (crista sacralis mediana), kloubní výběžky (crista sacralis intermedia) a příčné výběžky (crista sacralis lateralis). Na kosti křížové popisujeme 4 páry otvorů, které slouží pro spojení s páteřním kanálem a umožňují průchod míšních nervů (Naňka et al., 2019).

Kostrč (coccyx) je složena z 3-5 nedokonalých tvarů, které jsou navzájem propojeny ligamenty a kostěnou tkání (Naňka et al., 2019). Má trojúhelníkovitý tvar, kdy výběžky většinou úplně chybějí. Na horní ploše je oválná ploška, která se spojuje s apex ossis sacri (Kočiš a Wendsche, 2012).

## **1.2 Etiologie traumatu míchy a páteře**

Poškození míchy obvykle vzniká v důsledku úrazů, ale může vzniknout i bezúrazovým mechanismem. Na první místo patří dopravní nehody, kdy se nejčastěji jedná o nepřipoutané spolujezdce nebo sražené chodce a cyklisty. Druhou příčinou jsou pády, jako jsou pracovní úrazy, kdy dochází k pádům ze žebříků nebo stromů, ale řadíme sem i suicidální pokusy. Častou příčinou míšního poranění jsou také pády starších osob ze schodů nebo z důvodu zakopnutí, kdy typicky dochází k poranění krční páteře. Do třetí skupiny řadíme sportovní úrazy. Jedná se o úrazy na kole, letectví, při paraglidingu nebo parkouru. Zvlášť specifickou kategorií jsou úrazy způsobeny skokem do mělké vody. Při nárazu hlavy o dno může dojít k poranění pátého nebo šestého obratle, což vede k rozvoji tetraplegie, jednoho z nejtěžších neurologických postižení, a v extrémních případech může zraněný utonout. V zimě dochází ke zranění nejčastěji při jízdě na snowboardu nebo lyžích. Do neúrazových příčin řadíme poruchu cévního zásobení míchy, kdy dochází k rozvoji míšního ischemie (Kříž et al., 2019).

Poranění páteře se pohybuje od lehčích zranění týkajících se poškození měkkých tkání až po zlomeniny obratle. Nejčastější příčiny poranění páteře jsou stejné jako u míšního poranění. Řadíme sem pády z výšky, autonehody, lyžování, vodní sporty, gymnastika, skákání na trampolíně, skok do neznámé vody, závaží spadené na záda, nebo jízda na koni. Pády z výšky nejčastěji poraní bedra a hrudník (Greaves, 2021).

### 1.3 Patofyziologie traumatu páteře

„Podle působících sil rozlišujeme poranění páteře:

- *Vertikálně-kompresní (typ A) - postižen je pouze přední sloupec*
- *Flekčně-extenční (typ B) – postižené jsou oba sloupce.*
- *Rotační (typ C) – postižené jsou oba sloupce, přední sloupec může být klasifikován podle schématu zlomenin typu A“ (Wendsche et al., 2019, s. 151).*

Horní krční páteř je část, která se popisuje od výběžků (kondylů) kosti týlní k ploténce C2 - C3. Tyto úrazy většinou vedou k úmrtí na místě úrazu. K poranění krční páteře patří okcipitocervikální dislokace, kterou je nutné ihned stabilizovat nejlépe halo trakcí, pokud zraněný úraz přežije. Ostatní poranění horní krční páteře jako je katovská zlomenina, zlomeniny dentu a zlomeniny oblouků C1 je možné léčit operačním výkonem s časovým odstupem, ale je důležitá primární stabilizace pevným krčním límecem (Ševčík, 2014).

Tříštivá zlomenina atlasu C1, známá jako Jeffersonova fraktura, zahrnuje zlomení zadního a předního oblouku atlasu. Tento typ zlomeniny se vyskytuje v případech působení axiálních sil na hlavu, což způsobí rozlomení týlních (okcipitálních) výběžků (kondylů). K frakturám C2 řadíme tzv. Katovskou zlomeninu (Hangman's fracture), která je charakteristická lomnou linií, která se vyskytuje na obou stranách obratle a dochází k oddělení oblouku od obratlového těla. Vzniká z důvodu působení prudké hyperextenze v kombinaci s kompresí, která se obvykle objevuje při skoku do neznámé vody nebo při dopravních nehodách. Název Hangman's fracture získala z důvodu oběšení, kdy byla poprvé popsána právě u těchto případů (Hrabálek, 2023).

Dolní krční obratle mají svá těla, a proto se liší od poranění horní krční páteře. Neurologické poranění je velmi časté a následky jsou tragické. Je to indikace k časné operační repozici, stabilizaci a dekompresi. Často nedochází ke zlepšení neurologického postižení při provádění těchto výkonů, ale je umožněna kvalitní ošetrovatelská péče o nemocného (Ševčík, 2014).

Poranění hrudní páteře vznikají nejčastěji při vysokoenergetických úrazech, jako jsou pády z výšek nebo dopravní nehody. K poranění dochází nejčastěji v oblasti přechodu krční páteře a hrudní páteře. Hlavním příznakem tohoto poranění je bolest na místě poranění a výskyt neurologického deficitu (Šín et al., 2019).

Poranění bederní páteře často vznikají při vysokoenergetických úrazech, kdy je častou kombinací zlomeniny skeletu hrudníku a trauma hrudní páteře. Náchylným místem k takovým poraněním je oblast přechodu mezi hrudní a bederní páteří. Lidé, kteří trpí osteoporózou mají vyšší riziko vzniku poranění bederní páteře (Štín et al., 2019).

#### **1.4 Patofyziologie traumatu míchy**

Uplatňují se dva různé mechanismy při traumatickém postižení míchy. První mechanismus, nazývaný primární, představuje počáteční mechanické poškození míchy. Sekundární mechanismus, který následuje po primárním, zahrnuje vaskulární a biochemické procesy (Kříž et al., 2019).

Poranění míchy obvykle vzniká v důsledku poranění páteře, a to při dopravních nehodách, sportovních úrazech nebo pádech, jak již bylo zmiňováno výše. U starších osob může dokonce dojít k poškození míchy i při mírných úrazech. Tato poranění se klasifikují jako úrazy míchy bez postižení páteře. Dále se dělí na penetrující a nepenetrující. Do penetrujících poranění spadá bodná a střelná poranění. Do nepenetrujících řadíme autonehody, násilí a pády. Míšní léze se vyskytují i bez poranění kosti, a to například u osob s úzkým páteřním kanálem, jelikož mícha je v úzkém prostoru daleko náchylnější k poranění při flexi a extenzi páteře (Štětkařová et al., 2019).

U seniorů a dětí je poranění míchy velmi časté. Mezi příčiny patří fraktury, dislokace, luxace a penetrující poranění. U míchy velmi záleží, jaká část je porušena. Pokud je porušena v úrovni Th a L, jde o paraplegii. Pokud je porušena krční mícha, jde o tetraplegii. Je-li mícha postižena v oblasti C3 - C5 a výše, mluvíme o pentaplegii. Poraněnou míchu diagnostikujeme pomocí magnetické rezonance (MR), která nám umožňuje zobrazit stav míchy a okolních měkkých tkání (Ševčík, 2014).

##### **1.4.1 Transverzální míšní léze**

Jedná se o úplnou ztrátu senzitivních, motorických a reflexních funkcí přímo na místě poranění. V časně fázi se projevuje jako míšní šok, což způsobuje vyhasnutí míšních reflexů a úplného útlumu míšních funkcí. Dochází ke vzniku paraparézy a kvadruparézy (Štětkařová et al., 2019). Pokud dojde k porušení oblasti C1 - C3, tak jsou pacienti závislí na ventilátoru a pohybují se pouze pomocí mechanickém vozíku. V případě porušené oblasti C4 jsou pacienti závislí na pomoci druhých, ale dýchají samostatně. Pacienti s poraněnou oblastí C5 zvládají některé denní činnosti, ale pouze s pomůckami. K pohybu také využívají mechanický vozík. Pacienti s lézí v segmentu C6-

C7 se samostatně pohybují na mechanickém vozíku. Jsou samostatní z hlediska přesunu na hygienu. Pacienti s poraněnou oblastí C8 ovládají mechanický vozík, který je navíc vybaven hliníkovými obručemi. Co se týče pacientů s poraněním segmentu T1 – L1 jsou samostatní. Někteří se dokážou i s dopomocí a v ortézách postavit. Pacienti s poraněním segmentu L2 – S5 jsou plně soběstační. Mohou chodit pomoc berlí či holí (Kříž et al., 2019).

#### **1.4.2 Míšní kontuze**

Nebo-li zhmoždění, které je způsobeno přímým poškozením míšní tkáně, a to traumatem nebo krvácením do míchy (Štětkářová et al., 2019).

Jedná se o velmi závažný stav různého rozsahu. Při extrémní extenzi nebo flexi páteře dochází k hematomyelii (krvácení do míšní tkáně), kterou lokalizujeme v centrální míšní oblasti. V krční části míchy se vyskytuje spastická nebo smíšená kvadruplegie, v hrudní části spastická paraplegie a v bederní oblasti smíšená či chabá paraplegie. Jsou zde poruchy sfinkterů, cití a sexuální poruchy (Seidl, 2023).

#### **1.4.3 Míšní komoce**

Jde o otřes míchy, při kterém jsou porušeny míšní funkce, které se upraví do 24 hodin od úrazu. Příznaky tohoto stavu jsou obvykle mírné, ale mohou vézt k akutní paraplegii, což je stav charakterizovaný úplným přerušением míšních funkcí (Štětkářová et al., 2019).

Ve srovnání s otřesem mozku, tak i míšní komoce má dobrou prognózu. Dochází k poruše míšních funkcí pod úrovní léze a k edému míchy. Léčba spočívá v podávání kortikoidů, čímž urychlíme úpravu míšní funkce a často se předejde ireverzibilním (nevratným) poškozením míchy (Seidl, 2023).

#### **1.4.4 Míšní komprese**

Tento stav je běžný při pádech, potápění a nehodách (Mistovich, 2013). Dochází ke stlačení míchy a následnému poškození, které je ireverzibilní. Příčiny mohou zahrnovat krvácení (spinální epidurální hematoma), výhřez meziobratlové ploténky nebo fragment zlomené kosti (Štětkářová et al., 2019). Jelikož luxace nebo tříštivá zlomenina a následná komprese cévního zásobení způsobí míšní ischemii (Ambler, 2011).

#### **1.4.5 Neurogenní šok**

Je charakterizován výraznou hypotenzí (systolický tlak klesne pod 90) a bradykardií (Kříž et al., 2019). Vzniká poškozením nervového systému s vážným narušením autonomní kontroly oběhu. Představuje formu distribučního šoku, kde nejsou přítomny objemové ztráty, ale dochází ke generalizované vazodilataci, která je spojená s nízkým minutovým srdečním výdejem. Příčinou vzniku neurogenního šoku jsou míšní léze, vazodilatace způsobená bolestí, ischemické nebo hemoragické cévní mozkové příhody. Pod místem léze dochází k útlumu sympatické aktivity, zatímco nad místem léze dochází k jejímu zvýšení. Jde o stav, který může trvat týdny (Bartůněk et al., 2016). Terapie zahrnuje aplikaci atropinu a katecholaminů (Kříž et al., 2019).

Příčinou hypotenze je zhoršený nebo chybějící periferní vaskulární tonus v kombinaci se ztrátou stimulace alfa-receptorů. Krev se začne hromadit ve zvětšeném vaskulárním prostoru, to má za následek hypovolemii a pacient je náhle citlivý na rychlé změny polohy. Sníží se i srdeční preload a vzniká bradykardie a nízká tepová frekvence. Nadledvinky přestávají produkovat noradrenalin a adrenalin, aby kompenzovaly ztrátu vaskulárního tonu a dochází k zčervenání kůže. Typický pacient s neurogenním šokem je hypotenzní, bradykardický, jeho kůže je teplá a prokrvená, ale pod úrovní míšní léze je suchá (Pollak et al., 2018).

#### **1.4.6 Míšní šok**

Tento stav se může objevit po úplném nebo částečném přerušení míchy. Dochází k výpadku motorických, senzitivních a autonomních funkcí v kombinaci s areflexií nebo hyporeflexií a hypotonií, které se nacházejí pod úrovní míšní léze. Po odeznění míšního šoku se může stav autonomních a senzomotorických funkcí zlepšit, a proto je těžké hodnotit závažnost míšního poškození v průběhu míšního šoku. Jde o stav, který může trvat několik dní až týdnů. Syndrom je považován za ukončený, pokud dojde k návratu šlachookosticových reflexů nebo nástupu spasticity (Kříž et al., 2019). Pokud dojde k vysoké lézi krční míchy, dochází k respirační insuficienci (Hirt a Beran, 2011). Jakmile šok odezní, dojde k navrácení svalového tonu. Mezi příznaky patří úplná a trvalá ztráta hybnosti, ochrnutí análních a močových sfinkterů, porucha vegetativních funkcí (hypotenze, bradykardie), střevní atonie a může dojít k poruše srdečního rytmu (Wendsche et al., 2019).



Pod úrovní poranění nedochází pouze ke ztrátě svalového tonu, ale pacient není schopen cítit ani lehké dotyky či štipnutí. U mužů může dojít k nedobrovolné erekci nazývané priapismus (Mistovich, 2014).

#### **1.4.7 Syndrom kaudy equiny**

Jedná se o syndrom, který je způsoben kompresí či poraněním caudy equiny (koňský ocas), což je kaudálně od L1 - L2. Projevuje se poruchou citlivosti v perianogenitální oblasti a sfinkterovými poruchami. Je nutné, aby se tento stav operoval nejlépe do 24 hodin od úrazu. Pokud nedojde k operaci dříve než do 24 hodin, zhoršují se operační výsledky (Šanta et al., 2018).

Kromě sfinkterových poruch je přítomna erektilní dysfunkce (narušená funkce) a areflexie (nepřítomnost reflexů). Syndrom kaudy equiny je charakteristický palčivou kořenovou bolestí a asymetrickým postižením (Kříž et al., 2019). Pokud je postižení míšních kořenů pouze na jedné straně, tak k tomuto syndromu nedochází (Seidl, 2023). Mezi příčiny patří výhřez meziobratlové ploténky, infekce, lumbální spinální stenóza, nádorová onemocnění, nebo epidurální absces. Poranění dále může předcházet i autonehoda, pád nebo zlomeniny obratlů v křížové nebo bederní oblasti (Štětkářová et al., 2019).

#### **1.4.8 Brown-Séquardův syndrom**

Syndrom je pojmenován podle amerického neurologa Charlese-Édouarda Browna-Séquarda (Polák, 2022). Je charakterizován postižením poloviny míchy, a patří mezi relativně vzácné syndromy, které vznikají jako důsledek přímého poranění míchy. Ipsilaterálně kaudálně od místa léze je přítomna porucha propiocepce a centrální paréza. Kontralaterálně (na opačné straně) dochází k disociaci poruchy algického a termického cití. Syndrom nejčastěji vzniká při střelném nebo bodném poranění a v místě léze je přítomna anestezie (Seidl, 2023).

K dalším možným příčinám vzniku syndromu patří krvácení, nádorová onemocnění, ischemie nebo zánětlivá onemocnění. Jedná se o stav s velmi dobrou prognózou. Jakmile odezní míšní šok, klinické projevy se liší podle výšky, ve které je mícha poškozena. Dělí se na Brown séquardův syndrom ipsilaterální a kontralaterální. Pro ipsilaterální je specifické, že pod úrovní léze dochází ke spastické obrně, ztrátě povrchové a hluboké citlivosti. Naopak u kontralaterální je typické, že pod úrovní léze dochází k poruše termické citlivosti a analgezie (Šanta et al., 2018).

Charakteristickým rysem tohoto syndromu je, že účinky se liší na obou stranách těla. Jakmile dojde k poškození míchy, pacient ztratí motorické funkce a citlivost na jemný dotyk na jedné straně těla, ale ztratí citění bolesti na straně druhé. To je způsobeno tím, že se dráhy bolesti kříží při vstupu do míchy a přenášejí impuls na opačnou stranu, zatímco dráhy dotykové a motorické impuls přenášejí na stejnou stranu (Mistovich, 2013).

#### **1.4.1 SCIWORA (spinal cord injury without radiographic abnormality)**

Jedná se o poranění páteře (nejčastěji krční), kdy na RTG nebo CT vyšetření není přítomna abnormalita na vazivovém aparátu či skeletu páteře. Je nutné vyšetření doplnit o magnetickou rezonanci, kde se SCIWORA potvrdí. Léčba spočívá v imobilizaci pacienta (Mixa et al., 2021).

#### **1.4.2 Whiplash syndrom**

Někdy též nazývaný jako opěrkový syndrom, který vzniká z důvodu nepřítomnosti sedačkových opěrek v automobilu. Nejčastější příčina tohoto syndromu je tedy autonehoda, kdy dopravní prostředek jedoucí vpředu náhle zastaví a dopravní prostředek jedoucí za ním nestačí zabrzdit a dochází k nárazu do předního automobilu. Více jsou postiženi cestující sedící v předním automobilu. Při této situaci dochází k extrémní flexi, poté extenzi a dochází k afekci (chorobnému postižení) páteře, míchy nebo u těžších případů i mozku. Dochází k otoku měkkých struktur páteře a mikrotrhliny ve svalech či vazech. Dále popisujeme blokádu a bolest krční páteře, která se šíří do hlavy a horních končetin. Mezi příznaky řadíme nauzeu, vertigo, poruchu zraku, psychické změny a může být přítomna i zvýšená únavnost. U 5-6 % zraněných potíže trvají několik týdnů až měsíců a u některých mohou trvat celý život (Seidl, 2023).

### **1.5 Přednemocniční péče**

Cílem přednemocniční péče je zabránit dalšímu zhoršení neurologické funkce a předejít neurologickému deficitu. Při podezření na poranění páteře a míchy je důležité zavčas imobilizovat zraněného vhodnými pomůckami, aby nebylo zraněnému způsobeno poškození nervových struktur (Kříž et al., 2019). Úkolem RZP je rychlý a bezpečný transport pacienta a před transportem zraněného je nezbytné zajistit úplnou imobilizaci páteře postižené osoby (Kočiš, 2012). Zranění se pohybují od namoženého svalstva až po

závažná spinální poranění, ale to bez zobrazovacích metod v PNP nezjistíme (Willis, 2019).

Každý pacient, který prodělá vhodný mechanismus úrazu musí být považován za pacienta s poraněnou páteří, a to do doby, dokud se neprokáže opak (Greaves, 2021). Jedná se o zranění, která mohou významně zhoršit kvalitu života pacienta. Velmi to zasáhne do jejich osobního a finančního života, a proto musíme k pacientovi přistupovat podle ověřených postupů a snížit tak riziko sekundárního poranění (Fehlings et al., 2017).

U závažných traumat musíme vždy myslet na to, že se může jednat o poranění míchy a páteře. Pacienta při vědomí se ptáme na bolesti páteře, vyšetříme končetiny a citlivost končetin. Při péči o pacienty s podezřením na poškození míchy a páteře je klíčové provádět manipulaci správným způsobem a maximální opatrností. To platí zejména při transportu, při kterém musíme zabránit jakýmkoli rotačním pohybům a flexím. Při vyprošťování a poskytování péče je nezbytné používat fixační pomůcky, aby byl pacient stabilizován (Jančálek et al., 2014).

Důvodem včasného použití imobilizačních pomůcek je zabránění vzniku sekundárního poškození. Použijeme spineboard a k tomu krční límec a head-bloky. Pokud je pacient paraplegický či kvadruplegický je považován za nestabilního. V případě suspektního poranění páteře je nutné kontaktovat neurologa či neurochirurga (Paclík, Chrz, 2021).

Postupujeme dle algoritmu AcBCDE, který se zaměřuje na stabilizaci páteře při úrazech, kde je podle mechanismu úrazu očekáváno poškození kostí páteře (Boguská et al., 2023). Nejdříve se ujistíme, že nám na místě nehrozí žádné nebezpečí, jelikož bezpečnost posádky je vždy na prvním místě. Zhodnotíme mechanismus úrazu. Zjišťujeme, zda se jedná o dopravní nehodu, kde je vysoké riziko poranění krční oblasti, nebo jde o různé typy pádů, které jsou v České republice na prvním místě v příčinách týkajících se poranění míchy (Kříž et al., 2019). V případě dopravní nehody je důležitý charakter nehody, použití bezpečnostních prvků a místo, kde pacient seděl. V případě pádu je důležitou informací výška, brzdící faktor a místo, kam pacient dopadl (Remeš et al., 2013).

Ac (Airway and cervical spine) se týká zajištění dýchacích cest a imobilizace krční páteře. Nejprve zhodnotíme průchodnost dýchacích cest a případně zajišťujeme dýchací cesty dostupnými pomůckami. Pokud s námi pacient komunikuje, tak se předpokládá, že má volné dýchací cesty, zachovalé vědomí a krevní oběh. V případě podezření na trauma

míchy nebo páteře je nezbytné páteř imobilizovat pomocí krčního límce (Remeš et al., 2013). Imobilizace páteře se provádí z důvodu omezení pohybu a snížení rizika vzniku sekundárního poškození. Imobilizaci by měli provádět pouze školení profesionálové a je důležité, aby se zabránilo flekčním a rotačním pohybům páteře. Imobilizační pomůcky mají i nežádoucí efekt, jako je riziko vzniku dekubitů, zhoršené dýchání a jejich nasazování prodlužuje čas transportu. Pacienti s úplnou míšní lézí nad úrovní C3 mají okamžitou zástavu dechu. Pokud dojde k poranění v oblasti C4 - C5, dochází z důvodu hypoventilace k akutní respirační insuficienci. Dýchací cesty pomocí orotracheální intubace (dále jen OTI) zajišťujeme u pacientů, u kterých saturace přetrvává pod 90 %, Glasgow Coma Scale je 8 a méně a je přítomna nízká dechová frekvence. Během intubace dochází k maximu pohybů v krční páteři. Intubaci bychom měli provádět nejlépe s otevřeným krčním límcem a manuální stabilizací krční páteře, kterou zajišťuje druhá osoba. Ta imobilizuje krční páteř oběma rukama v neutrální poloze na obou stranách hlavy. Jakmile dojde k úspěšné intubaci, uzavřeme krční límec (Kříž et al., 2019). Krční páteř fixujeme již před nasazením jakékoliv fixační pomůcky, a to za pomoci rukou a pomoci fixačního hmatu, který se nazývá MILS (manual in line stabilisation). Jedná se o hmat, který zabrání nežádoucím pohybům v krční páteři a je nutný během nasazování fixační pomůcky až do konečné fixace pacienta (Boguská et al., 2023). U podezření na poranění páteře či míchy je postup specifický v tom, že neprovádíme záklon hlavy, ale předsuneme dolní čelisti (Maláska et al., 2020).

Setkáváme se i s nehodami motorkářů, kde je důležité správné sundání motocyklistické ochranné přilby. Postup spočívá v tom, že jeden záchránce položí ruce na obě strany přilby a prsty položí na pacientovu dolní čelist a zabrání tak nežádoucím pohybům. Druhý záchránce položí ruku na pacientovu dolní čelist, a to v úhlu čelisti. Druhý záchránce rukou přidrží týlní oblast. Tímto manévrem se přenáší odpovědnost za stabilizaci na druhého záchránce. Záchránce, který se nachází nahoře, pomalu začne sundávat přilbu a od sebe odtáhne boky, a to z důvodu uvolnění uší a tím umožní druhému záchránci, aby si upravil polohu rukou pod týlní oblastí a kolem dolní čelisti. Během celého sundávání přilby udržuje druhý záchránce stabilizaci hlavy zespodu. Po sundání přilby záchránce, který je nahoře, nahradí ruce na obou stranách hlavy pacienta dlaněmi nad ušima a převezme kontrolu nad stabilizací. Stabilizace je ze shora udržována, dokud pacientovi nenasadíme krční límec (Mistovich, 2014).

V A dále hodnotíme zvukové fenomény, polohu hlavy, cizí tělesa, otok, tekutinu a sekret v dýchacích cestách. Provedeme zajištění dýchacích cest, zprůchodnění dýchacích cest a odsátí. Cílem je mít průchodné dýchací cesty (Kodet a Peřan, 2016).

Jakmile jsou zprůchodněné nebo zajištěné dýchací cesty, provedeme imobilizaci pacienta, pokud se jedná o úraz, kde by mohlo dojít k poškození páteře. Imobilizace však nemá pouze efekt preventivní, ale i analgetický. U posádek ZZS v rámci vybavení imobilizačních pomůcek se setkáme s fixačním límcem, krátkou páteřní deskou, vakuovou matrací a dlouhou páteřní deskou. Způsob použití těchto pomůcek je popsán níže. Jakmile jsou zprůchodněné nebo zajištěné dýchací cesty a zajištěna imobilizace pacienta, přesuneme se k písmenu B (Boguská et al., 2023).

B (breathing – dýchání) je důležité zejména hloubkou a frekvencí dechů. Vyšetříme hrudník pohledem, pohmatem, poslechem a poklepem. Hrudník prohmatáme a zjišťujeme známky krepitace, bolesti a přítomnost deformit. Poslechem zjišťujeme dechové fenomény a vedlejší dechové fenomény (Remeš et al., 2013). Dále zajišťujeme oxygenoterapii, což je podávání kyslíku pomocí kyslíkové masky či kyslíkových brýlí (Boguská et al., 2023). Vyšetřujeme symetričnost hrudníku, přítomnost podkožního emfyzému, pozici trachey, přítomnost cyanózy a náplň krčních žil (Kodet a Peřan, 2016). Zjišťujeme přítomnost hypoxie pomocí pulsní oxymetrie. V případě hypoventilace je indikováno zavedení OTI a umělé plicní ventilace (dále jen UPV). V případě UPV je nutné, aby byl pacient dostatečně analgosedován a relaxován. Parametry UPV by měly být přizpůsobeny normální ventilaci odpovídající dané věkové skupině. Orientační nastavení UPV obvykle zahrnuje dechovou frekvenci 10 - 14/min, vdech během 1 sekundy a umožnit úplný výdech, dechový objem 6 – 7 ml/kg. Během UPV je nezbytné monitorovat hladinu EtCO<sub>2</sub> v rozmezí 35 - 40 mmHg, aby se předešlo riziku hyperventilace. V rámci B je zároveň důležité udržovat dostatečnou oxemii, která se udává SpO<sub>2</sub> ≥ 95% (Jančálek et al., 2014).

C (circulation – krevní oběh) se týká krevního oběhu. Záchranář zjišťujeme kvalitu a přítomnost pulzu a pátrá po viditelném zevním krvácení (Remeš et al., 2013). Mezi kardiovaskulární komplikace, které souvisí s poraněním míchy patří neurogení a hypovolemický šok. Je důležité tyto stavy rozlišovat z důvodu rozdílného terapeutického přístupu. Neurogení šok je popsán výše. Hypovolemický šok na rozdíl od neurogeního šoku vzniká při velkých krevních ztrátách. Je charakteristický tachykardií a hypotenzí. Léčba spočívá v intravenózním podání tekutin. Je důležité, aby došlo k obnovení

cirkulace v poškozené nervové tkáni, a to z důvodu rizika prohloubení míšního poranění vlivem hypoxie. Je nutné, aby pacient zaujímal Trendelenburgerovu polohu, a to s cílem zlepšit žilní návrat. Oběhová resuscitace u pacientů s poraněnou míchou se zajišťuje pomocí krystaloidů (Kříž et al., 2019). V rámci C se vyšetřuje krevní tlak, tepová frekvence, kapilární návrat, diuréza, odběry krve a krvácení. Hlavním cílem je mít stabilizovaný krevní oběh (Kodet a Peřan, 2016). Dále přechází na vyšetření pánve. Poranění pánve představuje velmi závažné poranění, které je doprovázeno nejen bolestí či omezenou pohyblivostí, ale i masivním krvácením, kdy z pánve lze ztratit až 3500 ml krve. Intervence spočívá v okamžité fixaci pánve pánevním pásem a umístěním do vakuové matrace. Správný postup přiložení pánevního fixátoru je popsán níže. Poranění břicha představuje velmi závažné poranění, které pacienta ohrožuje na životě. Jedná se o poranění parenchymatózních orgánů nebo velkých cév retroperitonea a způsobuje vnitřní krvácení (Šín et al., 2019). Důležitá je také léčba systémové hypertenze, a to z důvodu prevence mozkového postižení. Hypotenze u dospělých je definována jako systolický tlak pod 90 mmHg. Pokud není možné změřit tlak, záchranář se orientujeme podle mentálního stavu, rychlosti kapilárního návratu a podle kvality periferního tepu (pokud je tep hmatný na a. radialis) je tlak  $\geq 80$  mmHg. Cílem je tedy zabránit hypotenzi a zvýšit krevní tlak. Je tedy udržován systolický tlak nad 110 mmHg a zajištěný žilní přístup. Terapie spočívá v podávání izotonických krystaloidních roztoků, přičemž je upřednostňován fyziologický roztok. U hypotenzních pacientů v rámci PNP s GCS  $\leq 8$  lze podat 5 % či 7,5 % roztok NaCl. Pokud volumoterapie nezabírá, podávají se sympatomimetika, kdy lékem první volby je noradrenalin, a to v kontinuální aplikaci, který lze kombinovat s dopaminem (Jančálek et al., 2014). Dříve byl používán metylprednisolon k redukci zánětu a otoku při míšním poranění. Dnes již není doporučován na základě studií od autorů Lukáš a spol. z roku 2011 (Kříž et al., 2019).

D (disability – vědomí) je důležité stanovení úrovně vědomí, a to pomocí Glasgow Coma Scale (dále jen GCS). GCS je důležitým indikátorem v rámci PNP např. k zajištění dýchacích cest. Bohužel hodnota GCS může být ovlivněna faktory, které snižují reakci nervového systému, jako je hypoxie, systémová hypotenze, analgosedace anebo hypoglykémie. Hodnotu GCS stanovujeme až po stabilizaci životně důležitých funkcí a před podáním léků s myorelaxačním a sedativním účinkem (Jančálek et al., 2014). Vědomí dále hodnotíme AVPU škálou, která hodnotí kvantitativní stav vědomí. Hodnocení zahrnuje A jako alert = bdělý, dále Voice = pacient reaguje na oslovení, jedná

se o somnolenci, Pain = pacient reaguje pouze na bolestivé podněty, jedná se o sopor a poslední je Unresponsive = pacient nereaguje, jedná se o kóma. Po hodnocení AVPU, následuje škála GCS. V rámci GCS hodnotíme otevírání očí, verbální kontakt a motoriku (Boguská et al., 2023). Provedeme základní neurologické vyšetření, do kterého spadá hodnocení vědomí, které je popsáno výše. Dále hodnotíme řeč, zornice, obličej, meningeální jevy a motoriku horních a dolních končetin. Řeč hodnotíme tak, že pacientovi klademe jednoduché otázky a všímáme si chápání mluveného slova, plynulosti řeči a vyjadřovacích schopností. K poruchám patří afázie a dysartrie. U zornic hodnotíme velikost v mm, symetrii a reakci na osvit. Při vyšetření obličeje hodnotíme plazení jazyka, citlivost tváří, symetrii při mimice a parestézii ve tváři. Mezi meningeální jevy patří opozice šíje, což je stav, kdy se pacient nedotkne bradou hrudníku a tento pohyb je bolestivý, nebo při zvednutí dolních končetin dojde k flexi v kolenou (Remeš et al., 2013).

Při vyšetření musíme věnovat pozornost i zraněním, která mohou být spojená s poraněním páteře. Sledujeme známky traumatu hlavy, krční oblasti, hrudníku, břicha, zad a pánve (Mistovich, 2014).

E (exposure/environment – objektivní vyšetření), které se týká tepelného komfortu, vysvěcení a vyšetření celého pacienta od hlavy až k patě (Remeš et al., 2013).

Pacienta s traumatem míchy a páteře směřujeme primárně do traumacentra (Kříž et al., 2019). Transport probíhá ve vodorovné poloze na zádech bez zvýšené polohy hlavy (Zeman et al., 2023).

## **1.6 Transportní a imobilizační prostředky**

V případě přednemocniční neodkladné péče se transport pacienta definuje jako přeprava z místa události do nejbližšího vhodného zdravotnického zařízení. Transport zajišťujeme pomocí tzv. transportních prostředků. Je důležité, aby transport pacienta byl co nejvíce šetrný a přizpůsobený zdravotnímu stavu pacienta. Cílem transportu je minimalizovat negativní dopady transportu, jako jsou hluk, vibrace, otřesy, teplotní změny a jiné vlivy, aby se předešlo zhoršení stavu pacienta. Většina prostředků určených pro transport má lehkou hliníkovou konstrukci, která je doplněna anatomicky tvarovanými matracemi nebo podložkami z dobře čistitelných materiálů a samonavíjecími nebo statickými pásy, anebo jiným zádržným systémem. Mezi

transportní prostředky patří transportní nosítka, schodolez, scoop rám a páteřní deska (Zemanová et al., 2023).

Snahou imobilizačních prostředků je minimalizace rizika sekundárního poškození a prevence dalších komplikací. Imobilizace však nejen předejde rizikům, ale v mnoha případech působí analgeticky a zajišťuje bezpečný transport pacienta. Součástí vybavení posádek ZZS jsou následující imobilizační pomůcky: krátká páteřní deska, dlouhá páteřní deska, fixační límec, vakuové dlahy a vakuová matrace (Boguská et al., 2023).

Důležité je znát i postup rychlého a bezpečného vyproštění pacienta z auta. Záchranář pacientovu hlavu umístí do neutrální pozice a pacienta primárně vyšetří. Poté umístí krční límec. Podepře hrudník pacienta a pacienta otočí tak, aby jeho záda směřovala ke dveřím vozidla. Zvedne pacientovy nohy na sedačky. Desku umístí do roviny a pacienta opatrně spouští po desce. Pokud je to nutné a pacient není vážně zraněn, může nechat hasiče odstranit střechu vozidla a pacienta tak jednodušeji vyprostit (Mistovich, 2014).

### **1.6.1 Transportní nosítka**

Jedná se o nejpoužívanější prostředek v přednemocniční neodkladné péči. V sanitním vozidle je zabezpečen zádržným systémem, obvykle posuvným stolem, umožňujícím přístup k pacientovi z různých stran v případě nutného zásahu při zhoršení zdravotního stavu během transportu. Z pohledu obsluhy lze nosítka rozdělit na manuální a elektrická, kde elektrická pro zvedání využívají hydraulický pohon. Podvozek nosítek umožňuje nastavení do mnoha výškových pozic a disponuje brzděnými zadními koly. Dle výrobce se nosítka a jejich specifikace liší v několika parametrech. Řadíme sem délku a šířku nosítek, kdy by standardní šířka nosítka měla být 55-59 cm, ale některá nosítka lze prodloužit pomocí hlavové opěrky. Dalším parametrem je maximální nosnost nosítek, kdy většina výrobců udává maximální nosnost do 160-260 kg, nicméně jsou k dispozici i nosítka pro pacienty přesahující hmotnost 300 kg. Dále se liší nájezdovou výškou, nastavitelnou výškou a počtem výškových pozic, kapacitou baterie u hydraulických nosítek a průměrem a materiálem kol. Při manipulaci s nosítky je klíčové vzít v úvahu terén s nerovnostmi, a proto posádka spolupracuje jako tým a jistí nosítka z obou stran (Zemanová et al., 2023)



### **1.6.2 Scoop rám**

Patří jak mezi transportní, tak i vyprošťovací pomůcky. Slouží k přepravě z omezených prostor a u pacientů, u nichž je podezření na poranění páteře (obr. 3). Nosnost scoop rámu je 160 kg. Neslouží jako náhrada nosítek či imobilizačních pomůcek, ale slouží pouze k nouzovému transportu pacienta. Často se vyrábí z odolných termoplastů nebo odolných a lehkých kovů a lze je dezinfikovat běžnými alkoholovými roztoky. S rychlospojkou, což je bezpečnostní zámek, ho lze snadno a rychle podélně složit a rozložit. Většinou lze upravit jeho délku v souladu s výškou pacienta. Pro manipulaci jsou zapotřebí minimálně dvě osoby. Scoop rám se používá buď ve složeném nebo rozloženém stavu. Ve složeném stavu se využívá u autonehod, kdy je zapotřebí vyprošťování pacienta z vozidla a jeho tělo se natahuje na rám. V rozloženém stavu se používá tak, že záchranář pacienta nakloní na bok a polovinu scoop rámu podsune pod pacienta. Následně překlopí pacienta na druhý bok a podsune druhou polovinu scoop rámu pod pacienta. Rychlospojky na obou koncích u hlavy a nohou pacienta se vzájemně spojí a uzamknou (Zemanová et al., 2023). Pro manipulaci je ideální tříčlenný tým, kdy třetí osoba zajišťuje fixaci krční páteře. Pokud je nutné pacienta přenášet na delší vzdálenost je nutné ho fixovat popruhy (Remeš et al., 2013).

### **1.6.3 Transportní plachta**

Je využívána k přepravě ležícího pacienta, který se nachází na obtížně dostupných místech. Plachta má 8-10 úchytů kolem svého obvodu. Bezpečný transport vyžaduje účast minimálně čtyř osob. Plachta je vyrobena z lehkého syntetického materiálu, který lze snadno omývat a dezinfikovat. Hlavní nevýhodou je, že není vhodná pro pacienty s traumatem. Nosnost plachty je 140 kg a plachty pro bariatrické pacienty mají nosnost až 700 kg (Zemanová et al., 2023).

### **1.6.4 Krční límec**

Jedná se o pomůcku, která omezuje pohyby krční páteře. Existuje spousta typů krčních límců, které se liší nejen velikostí a materiálem, ale i metodou nasazování. Většina límců je kompatibilní s rentgenovým vyšetřením, některé z nich mohou být použity i při CT vyšetření. Pacient s krčním límcem může hůře slyšet, a proto ho musíme informovat o všech postupech (Zemanová et al., 2023). Doporučuje se použití krčního límce u každého pacienta, u kterého je podezření na trauma krční páteře a hlavy. Nasazení je nutné provádět ve dvou osobách, kdy jedna osoba udržuje hlavu a krk v neutrální

poloze a druhá nasazuje límec. Správná velikost krčního límce je klíčová (Remeš a Trnovská, 2013). Záchranář změří vzdálenost mezi horizontální rovinou, která prochází pod bradou, a druhou horizontální rovinou, která prochází nad pacientovými rameny. Naměřenou vzdálenost porovná se vzdáleností od vyznačené rysky ke spodní plastové části kostry límce. Límec nastaví uvolněním pojistných kolíků, a to jejich vytažením. Velikost límce upraví jeho roztažením tak, aby vzdálenost mezi kostrou límce a velikostní ryskou odpovídala vzdálenosti, kterou naměřil prsty. Zajistí pomocí pojistných kolíků, které zatlačí. Než límec přiloží, musí vyklopit dopředu podpěrku hlavy a límec poté nasadí a zajistí páskem se suchým zipem a po celou dobu manuálně fixuje páteř (Ambu, 2020). Nejnovějším typem univerzálně nastavitelných límců je typ X-Collar. Tento typ límce zajišťuje nejlepší možnou fixaci krční páteře. Jsou vhodné i pro pediatrické pacienty s hmotností nad 10 kg. Hlavní výhodou spočívá v tom, že během manipulace lze velikost přesně nastavit na konkrétního pacienta (Boguská et al., 2023).

U ležícího pacienta se límec nasazuje za stálé manuální stabilizace druhé osoby. Zadní část límce zasunete za krk pacienta. Suchý zip sklopte. Zásadní je umístit límec tak, aby brada správně seděla a zajistit ho suchým zipem (Mistovich, 2014). Je důležité vybrat správnou velikost krčního límce. Velký límec neomezí pohyb C páteře a v takovém případě neplní svůj účel. Naopak malý límec může utlačovat krční žíly (Mixa et al., 2021).

#### **1.6.5 Fixátor (imobilizér) hlavy**

Tento fixátor brání v pohybu hlavy do stran. Je využíván samostatně, nebo ve spojení s páteřní deskou, scoop rámem nebo krčním límcem. Díky nastavitelným bočním opěrkám hlavy je k dispozici v univerzální velikosti (Zemanová et al., 2023).

#### **1.6.6 Vakuová matrace**

Je určena k celotělové fixaci a rozměr by měl být přizpůsoben výšce dospělého jedince, což činí 1,9-2,3 m. (obr. 4). Existují také matrace pro děti s bezpečnostním systémem. Materiál matrací lze omývat a dezinfikovat. Všechny vakuové matrace mají po obvodu úchyty pro snazší transport a fixační popruhy. Je důležité před naložením pacienta matraci umístit na povrch, který je rovný bude bez ostrých předmětů a rovnoměrně rozprostřít vnitřní náplň. Po přesunu pacienta se matrace přizpůsobí tvaru těla a záchranář zafixuje tělo pomocí fixačních popruhů. Pomocí odsávací pumpy a ventilu odsaje z matrace vzduch a v průběhu tohoto kroku kontroluje fixační popruhy a popřípadě je dotáhne (Zemanová et al., 2023). Využívá se nejen u pacientů s poraněnou

páteří, zlomenin femuru a pánve, ale i u agresivních a neklidných pacientů, pokud farmakologická metoda nezabrala (Remeš et al., 2013).

#### **1.6.7 Krátká páteřní deska – KED (Kendrick Extrication Device)**

Hlavním účelem této fixační pomůcky je stabilizace a následné vyproštění pacienta z vozidla. Před nasazením desky musí mít pacient nasazený krční límec. Vertikální část záchranář zarovná na střed podél páteře hladkou stranou k pacientovi. V oblasti krku a krční části páteřní desky umístí podložku na krční páteř. Zavine vertikální část kolem hrudníku a pod pažemi a připevní je spojením dvou popruhů, které jsou na spodu a utáhne je. Horní popruh se spojí, ale nesmí se utahovat. Popruhy, které jsou určeny na nohy, přesune z boku mezi stehna, obváže kolem stehna, překříží a zafixuje. Naloží čelní popruh a popruh pod bradou a tím zafixuje hlavu. Všechny popruhy kolem hrudníku dotáhne. Pacienta vytáhne pomocí černých úchytů, které jsou umístěny na zadní straně, a pomocí úchytů může pacienta přemístit na spineboard (Boguská et al., 2023). Díky KED může zraněného vyprostit vsedě z vozidla za kontinuální ochrany páteře, nebo z jiných obtížně přístupných míst (Feller et al., 2022).

#### **1.6.8 Dlouhá páteřní deska – Spineboard**

Deska je zhotovena z celoplastu, má vnitřní plnění z polyuretanové pěny a je vybavena fixačními popruhy. Neobsahuje kovové prvky, což z ní činí kompatibilní zařízení s CT, MR a RTG. Je využívána pro krátký transport a k vyproštění pacienta. Nelze ji rozložit a nastavit výšku podle pacienta. Nosnost páteřní desky je do 160 kg, ale někteří výrobci udávají nosnost i 260 kg (Zemanová et al., 2023).

Zahrnujeme ji jak mezi fixační, tak mezi transportní pomůcky. Je používána nejen při podezření na poranění páteře a míchy, ale i při transportu pacientů z obtížně přístupných míst. Před nasazením na páteřní desku je nutné, aby pacient měl nasazený krční límec. První člen posádky musí být vedle pacienta a druhý za hlavou. Záchránce, který je za hlavou řídí manipulaci s pacientem. Ostatní záchránci jsou rozmístěni podél pacienta. Pacienta chytne za protější stranu a na výzvu velícího záchranáře pacienta přetáčí směrem k sobě. Ze strany pod záda pacienta podsune spineboard. Následně pacienta uloží na spineboard a zafixuje ho fixačními popruhy. Část, která je na vrchu a má tvar písmene „Y“, se vždy zapíná jako první a fixují se jí ramena a nesmí pacienta škrtnit. Dále se fixují nohy pacienta, a to spodním fixačním popruhem a je důležité, aby

byly popruhy napnuté. Zbylé popruhy je nutné umístit takovým způsobem, aby fixovaly hrudník, pánev a dolní končetiny (Boguská et al., 2023).

Pacient je na spineboard přemísťován manévrem „log rol“, který spočívá v bezpečném přetočení pacienta na bok, a prohlédnutí dorzální oblasti pacienta, a to přímo za kontinuální protekce páteře (Paclík a Chrz, 2023). V České republice je toto nosítka používáno hasičským záchranným sborem (Remeš et al., 2013).

#### **1.6.9 Pánevní fixátor**

Pánev fixujeme při podezření na zlomeniny pánve, a to z důvodu rizika masivního krvácení. Fixaci pánve zajistíme pánevním fixátorem (Remeš et al., 2013). Než pánevní fixátor nasadíme, musíme pacientovi vyndat všechny věci z kapes. Nasazení fixátoru vyžaduje alespoň dva členy posádky. Fixátor podsuneme pod kolena pacienta a posouváme ho k pánvi. Dále ho posuneme až přes kyčelní kloub. Pás provlečeme přes sponu, která je na fixačním pásu. Jednou rukou musíte fixovat pánev a druhou rukou tahejte za popruhy až do chvíle, dokud nedojde ke „cvaknutí“. Je nutné, aby oba zachránci vyvíjeli tah současně. Poté se popruh zajistí suchým zipem a tím se zajistí proti uvolnění. Dále pacienta přemístěte na nosítka a transportujeme do specializovaného pracoviště (Boguská et al., 2023).

#### **1.6.10 SED (Spencer extrication device)**

System je zejména užitečný při vyproštění pacienta sedícího v automobilu. Páteřní dlaha se využívá v kombinaci s krčním límcem (Remeš et al., 2013). Po nasazení krčního límce, záchranář pacienta zkontroluje, aby neměl nic v kapsách a měl sundaný pásek. Dále záchranář SED vloží mezi pacienta a sedačku, tak aby přezky byly směrem k sedadlu. Zapne hrudní pás, který je kolem trupu pacienta. Během celého nasazování musí záchranář dbát na to, aby nedošlo k pohybu hlavy pacienta. Dále zapne hrudní pásy. Hrudní pásy se zapínají v tomto pořadí: žlutý, červený a zelený. Dále zalepí pásy v oblasti třísel. Následně jeden záchranář drží hlavu pacienta a druhý nasazuje hlavový pásek. Následně se záchranář ujistí, aby všechny popruhy byly správně utaženy a po kontrole může pacienta vyprostit z vozidla (Spencer Italia SRL, 2021).

## **1.7 Diagnostika traumatů míchy a páteře**

### **1.7.1 Anamnéza**

Anamnéza představuje celkový přehled informací o zdravotním stavu pacienta. U spinálních pacientů bývají některé části anamnézy obsáhlejší a zaměřené na etiologii míšních léze a komplikace, které se mohou rozvinout v poúrazovém období. Osobní anamnéza se týká hypercholesterolemie (zvýšená hladina cholesterolu v krvi), fibrilace síní a různých cévních onemocnění, která mohou významně zvyšovat riziko tromboembolických onemocnění, které je vyšší u spinálních pacientů. Toto zvýšené riziko přetrvává kvůli poruše pohyblivosti dolních končetin i v pozdějším období. Ve farmakologické anamnéze se zjišťuje medikace, která ovlivňuje krevní srážlivost a může být příčinou vzniku hematomyelie nebo rozvoje epidurálního hematomu. Dále medikace s analgetickými účinky zpomaluje střevní peristaltiku a způsobuje obstipaci či ileus. Při zahájení nové léčby je důležité vyhodnotit možné interakce s již probíhající chronickou medikací. Toxikologická anamnéza se zabývá například kouřením, které zhoršuje respirační dysfunkci po míšním poranění a zvyšuje riziko plicních komplikací. Sociální anamnéza je zásadní z hlediska požadavků na invalidní důchod nebo jiné formy sociální podpory (Kříž et al., 2019).

### **1.7.2 Klinické vyšetření**

Klinické vyšetření se skládá ze dvou částí – fyzikální a neurologické. Cílem fyzikálního vyšetření je zjistit patologické příznaky u orgánů pomocí vlastních smyslů a používá se zkratka 5P – pohled (aspekce), pohmat (palpace), poklep (perkuse), poslech (auskultace) a vyšetření recta (per rectum). Pokud to jde, páteř se vyšetřuje ve stoje, vsedě a zboku u pacienta, který je do půl těla svlečený. Pomocí aspekce lékař vyšetřuje zakřivení a dynamiku páteře. Ohledně zakřivení páteře vyšetřuje kyfózu, pokud je mírná, je fyziologická, a skoliózu, která se projevuje asymetrickou linií pasu a viditelně zvednutou lopatkou. Palpačně zjišťuje, zda jsou přítomny svalové spazmy po stranách páteře a bolestivost trnových výběžků, jako důsledek degenerativních změn páteře (Nejedlá, 2015).

Účelem neurologického vyšetření je identifikovat případné poruchy periferní či centrální nervové soustavy. Hodnotí se citlivost, motorika, funkce hlavových nervů, zrak a jeho poruchy, řeč a meningeální dráždění. V rámci tohoto vyšetření se hodnotí i úroveň vědomí, a to dotazem na jednoduché otázky – jméno, bydliště, datum narození a zda ví,

kde se právě nachází. K hodnocení vědomí se využívá i glasgowská škála (GCS) (Boguská et al., 2023).

### **1.7.3 Zobrazovací metody**

Kostěný páteřní kanál je obtížněji dostupný pro neinvazivní zobrazovací metody. Mícha tvoří významnou překážku svým relativně malým rozměrem, a proto je nutné využít vysoké prostorové rozlišení. Rentgenové vyšetření není moc vhodné pro zobrazení míchy. Výpočetní tomografie (dále jen CT) zobrazuje orgány těla ve vrstvách a umožňuje získávat řezy páteří ve vyšším prostorovém rozlišení v transverzálním směru. Bohužel CT chybí dostatečný kontrast a neodlišuje míchu od mozkomíšního moku, a proto struktury míchy nelze přímo zobrazit (Štětkářová et al., 2019). V oblasti horní krční páteře se provádí kvůli anatomickým rozměrům tenké příčné řezy. Pozorují se rotační odchylky, vztah mezi dentem a prstencem atlasu a drobné úlomky, které jsou v oblasti úponu ligamentum transversum atlantis, což signalizuje jeho případné poškození (Kříž et al., 2019). Pro správné provedení RTG snímku bederní páteře je nejlepší, pokud je provedeno ve stoje a snímek musí obsahovat i kyčelní klouby (Rychlíková, 2021).

Magnetická rezonance (dále jen MR) je metodou, která má nejlepší tkáňový kontrast. Jedná se o jedinou zobrazovací metodu, která dokáže vizualizovat míchu, odlišit a zobrazit patologické léze. Základem kvalitního zobrazení je nutné udržet vysokou homogenitu (stejně složení) magnetického pole. Homogenita je často narušována právě v oblasti páteře, jelikož se nachází v blízkosti měkké tkáně a skeletu. Tento problém nastává hlavně v oblasti krku a při přechodu na hrudní páteř z důvodu vyššího objemu tkání (Štětkářová et al., 2019). Jako jediná metoda dokáže rozlišit šedou hmotu od bílé a identifikovat patologické stavy. MR pracuje na základě silných elektromagnetických impulsů, které způsobují rezonanci jader atomů vodíku. Po ukončení impulsů se jádra navrátí do rovnovážného stavu a uvolní pohlcenou energii ve formě rezonančního signálu, který detekují gradientní cívky. Rezonanční signál má různou intenzitu, a to v závislosti na hustotě atomů vodíku, a to konkrétně na množství protonů ve tkáni. Elektrický proud v gradientních cívkách je detekován a následně počítačově převeden na konečný obraz (Kříž et al., 2019). Fraktury na snímcích jsou specifické ostrou linií projasnění a deformitou kostí. Dále se projevují rozšířeným stínem měkkých tkání a dislokací (vykloubení) tukových tělísek (Ferda et al., 2015). Hlavní indikací MR jsou úrazy, nádory, záněty, ischemie nebo degenerativní procesy míchy a páteře. Hlavní nevýhodou

MR jsou finanční náklady a časová náročnost. Ultrasonografie (dále jen USG) funguje na principu sondy, která vysílá ultrazvukovou vlnu, která se odráží zpět do detektoru, který je součástí sondy. Hlavní nevýhodou je, že USG neproniká do kostí a používá se pouze při vyšetřování měkkých struktur (Douša et al., 2023).

## 1.8 Léčba

Volba léčby závisí na charakteru míšní léze a na počátečním klinickém stavu pacienta. U nekompletních míšních lézí je neurochirurgický zákrok často jedinou možností pro zachování částí míchy, které ještě nebyly poškozeny. V případě kompletní míšní léze, která trvá déle než 24 hodin, je šance na zlepšení minimální, a proto je důležité provést operaci co nejdříve. Chirurgické zákroky lze rozdělit na přímé zákroky v oblasti míchy a dekompresivní výkony, které slouží k uvolnění míchy. Operační zákroky v míše jsou extrémně náročné, jelikož se operátor pohybuje v prostoru s výskytem velkého množství nervových drah a center, jejichž poškození by vedlo k nezvratným změnám. Operační výkon je často prováděn pomocí mikroinstrumentária a pod kontrolou mikroskopu, který zajišťuje proměnlivé zvětšení a dobré osvětlení operačního pole. Mezi 3 základní cíle léčby poraněné míchy patří: stabilizace páteře, zlepšení neurologického deficitu a včasná mobilizace pacienta. V současné době je bohužel léčba poraněné míchy determinovaná skutečností, že neexistuje žádná metoda, která by zcela napravila poškozenou míchu. Úprava stavu se odvíjí od rozsahu primárního poškození míchy. Rozdíl mezi primárním poškozením míchy je takový, že primární poškození míchy je způsobené působením mechanické energie, a to ve smyslu natažení, komprese nebo roztržení. Sekundární poranění míchy je způsobené alterací biochemických pochodů v míše, nebo její ischemií, ale nejčastěji tento typ poranění vzniká v přednemocniční péči při nevhodném transportu a stabilizaci páteře (Šanta et al., 2018).

Konzervativní léčba je indikována u pacientů bez neurologické symptomatologie a se stabilní zlomeninou bez velké dislokace. Zlomeniny úseku Th1 až Th4 jsou pro operaci velmi náročné a špatně přístupné, a proto léčba spočívá ve stabilizaci Halo-aparátem nebo prodlouženým Philadelphia límcem. Halo-aparáť je uhlovodíková či ocelová objímka, která se upevňuje 4 titanovými hroty, a to k zevní kortikalis lebky. K objímce je připojena hrudní část. Šrouby jsou umístěny vpředu nad obočím, a to laterálně od n. supraorbitalis, dále jsou vzadu, a to v diagonále předních šroubů (Wendsche et al., 2019). Tímto způsobem dosáhneme imobilizace a obnovení původního tvaru páteře. Kontraindikací

jsou zlomeniny lebky nebo nevyhnutelná kraniotomie, a to z důvodu nitrolebečního krvácení. Halo-trakci lze používat i u poranění atlasu, traumatické spondylolistézy a zlomeniny zubu čepovce (Šanta et al., 2018).

Zlomeniny Th5 až L1 jsou léčeny konzervativně pouze stabilní zlomeniny typu A. Nestabilní poranění páteře je určeno poraněním zadních struktur a stupněm kyfotizace. Dlouhodobý pobyt na lůžku a klid se dnes již nedoporučuje. Pacienti, kteří mají stabilní zlomeniny jsou mobilizováni mimo lůžko. V oblasti thorakolumbálního přechodu se flexi brání pomocí tzv. tříbodové ortézy, někdy též nazývanou Jewett. Zlomeniny týkající se L3 - L5 jsou charakteristické tím, že lumbosakrální fascie je silná a brání kyfotizaci, a proto stabilní zlomeniny jsou léčeny pouze konzervativně. Ale zlomeniny L5 jsou léčeny operativně, a to pouze z důvodu přítomnosti neurologické symptomatologie (Wendsche et al., 2019).

Chirurgická léčba zlomeniny páteře se liší podle poraněného segmentu. Zlomenina C1 (atlas) je známá jako Jeffersonova zlomenina. Její léčba spočívá v repozici, a to pomocí zadního přístupu a stabilizaci C1 - C2 pomocí zavedených šroubů o velikosti 3,5mm podle Magerla. Zlomeniny C2 (dnes označované jako axis) lze stabilizovat stejným způsobem, který je popsán u zlomeniny C1. Poranění oblasti C3 - C7 je léčeno zadním nebo předním přístupem. Zadní přístup spočívá v stabilizaci krční páteře pomocí polyaxiálních šroubů o velikosti 3,5mm, které jsou spojeny tyčemi. Přední přístup spočívá v zasunutí kostního štěpu přímo do poraněné oblasti tak, aby bylo dosaženo hojení kostí. Operace hrudní a bederní páteře se také dělí na přední a zadní přístup. Zadní přístup se nazývá transpedikulární stabilizace a spočívá v zavedení stabilizačních šroubů zavedených pediklů přímo do těl obratlů pod RTG kontrolou. Pedikulární šrouby jsou silné 4, 5, 6 a 7 mm. Šrouby v pedikulu jsou spojeny upínacími prvky na podélné nosiče. Po montáži implantátu lze pomocnými nástroji poraněný páteřní segment reponovat (Wendsche et al., 2019)

## **1.9 Děti**

Děti mladší 10 let mají hlavy proporcionálně větší, než je jejich tělo, a z tohoto důvodu mají často poraněnou páteř od týlu až do oblasti C3. Z důvodu velikosti hlavy je důležité hlavu stabilizovat v neutrální poloze a toho docílíme podložení lopatek dítěte. U dětí starších 10 let postupujeme stejně jako u dospělých (Pollak et al., 2018).



Úmrtnost dětí související s poraněnou míchou je ve srovnání s dospělou populací až dvojnásobná. U dětí se nejčastěji jedná o sportovní úrazy či pády. Výskyt poranění míchy je vyšší u dospívajících mezi 15. a 18. rokem. U dětí mladších 8 let se nejčastěji setkáváme s úrazy v oblasti C1 až C3. Starší děti nejčastěji mají poraněnou dolní oblast krční páteře. Stejně jako u dospělých, tak i u dětí je nejdůležitější intervencí při suspektním poranění míchy a páteře prevence dalších poranění, a proto dítě zajistíme vhodnými pomůckami, které jsou již popsány výše. Je důležité si uvědomit, že děti mají zvýšenou pohyblivost páteře a slabé páteřní vazy a může dojít k poškození míchy a míšních vazů bez narušení páteřních obratlů. Tento typ poškození se nazývá SCIWORA (Pollak et al., 2018).

U dětí jsou velmi časté pády, které způsobí spinální poranění a SCIWORA se nejčastěji projeví právě u nejmenších dětí. V přednemocniční péči postupujeme také podle algoritmu AcBCDE. Dítě s podezřením na poranění páteře transportujeme do dětského traumacentra. V případě podezření na poranění páteře a míchy dítě transportujeme do dětského traumacentra s přítomností spondylochirurga. Po přivezení dítěte na urgentní příjem je nutné, aby byli přítomni: dětský chirurg, spondylochirurg, dětský neurolog a intenzivista podle stavu dítěte. Stabilní dítě je dále transportováno primárně na RTG. Nestabilní dítě přímo na počítačovou tomografii (Mixa et al., 2021).

## **2 Cíl práce a výzkumné otázky, hypotézy**

### **2.1 Cíle bakalářské práce**

1. Zmapovat péči o pacienta s podezřením na poranění páteře v přednemocniční neodkladné péči.
2. Zmapovat materiálně technické prostředky zdravotnické záchranné služby v kraji Vysočina, které má k dispozici zdravotnický záchranář při ošetřování pacienta s podezřením na trauma míchy a páteře.

### **2.2 Výzkumné otázky**

**Výzkumná otázka 1:** Jaká je péče u pacientů s podezřením na trauma páteře a míchy?

**Výzkumná otázka 2:** Jaké má materiálně technické prostředky zdravotnický záchranář k dispozici během ošetřování pacienta s podezřením na trauma páteře a míchy?

## **3 Metodika**

### **3.1 Metodika výzkumu**

Bakalářská práce byla zpracována pomocí kvalitativního výzkumného šetření. Výzkum byl prováděn pomocí polostrukturovaného rozhovoru se zdravotnickými záchranáři Kraje Vysočina. Dříve než bylo zahájeno výzkumné šetření bylo požádáno o povolení výzkumného šetření. Tato žádost byla následně schválena. Před zahájením výzkumného šetření byli všichni účastníci informováni o jeho průběhu a byla jim zaručena anonymita. Všichni účastníci vyjádřili souhlas se zapojením do rozhovoru a následným zahrnutím do zpracování bakalářské práce.

Výběr informantů probíhal pomocí tzv. řetězové metody. Prvního informanta jsem získala díky povinné praxi na Zdravotnické záchranné službě v Třebíči. Ten mi následně doporučil jiné kontakty.

Pro záchranáře byly předem připraveny otázky, které byly případně doplněny dalšími otázkami. Na začátku rozhovoru se zdravotnickými záchranáři jsme se soustředili na sběr identifikačních informací. Rozhovor obsahoval celkem 12 otázek, které byly dle nutnosti doplňovány. Otázky byly zaměřené na postupy zdravotnického záchranáře v přednemocniční péči o pacienta s poraněnou páteří a míchou. Dále jsme se zaměřili na fixační a transportní pomůcky, které se využívají u tohoto specifického poranění.

Rozhovory byly nahrávány na diktafon a poté převedeny z audio záznamu do písemné formy. Zvukový záznam není začleněn do bakalářské práce z důvodu obsahu citlivých a osobních informací.

### **3.2 Výzkumný soubor**

V níže uvedené tabulce č. 1 jsou uvedeny identifikační údaje informantů, kteří souhlasili s účastí ve výzkumu. Zjišťovali jsme věk, pohlaví, dosažené vzdělání, délku praxe a jinou absolvovanou praxi. V tabulce lze vidět, že se jedná o zdravotnické záchranáře ve věkovém rozmezí 24 až 55 let.

**Tabulka č. 1 – Identifikační údaje**

<b>Informant</b>	<b>Věk</b>	<b>Pohlaví</b>	<b>Vzdělání</b>	<b>Délka praxe</b>	<b>Jiná praxe</b>
<b>I1</b>	33 let	Muž	Bakalářské	8 let	UP, ZOS
<b>I2</b>	39 let	Žena	Vyšší odborné	17 let	pouze ZZS
<b>I3</b>	26 let	Muž	Magisterské	5 měsíců	CHIR-JIP
<b>I4</b>	24 let	Muž	Vyšší odborné	0,5 roku	ARO
<b>I5</b>	39 let	Muž	Bakalářské	13 let	UP
<b>I6</b>	40 let	Muž	Vyšší odborné	17 let	pouze ZZS
<b>I7</b>	55 let	Muž	Magisterské	24 let	UP
<b>I8</b>	48 let	Žena	Střední s maturitou a ARIP	3 roky	ARO, neurochirurgie
<b>I9</b>	55 let	Žena	Vyšší odborné	24 let	JIP
<b>I10</b>	40 let	Žena	Vyšší odborné	17 let	JIP, interní oddělení, vodní záchranná služba
<b>I11</b>	53 let	Žena	Střední s maturitou a ARIP	23 let	JIP

Zdroj: vlastní, 2024

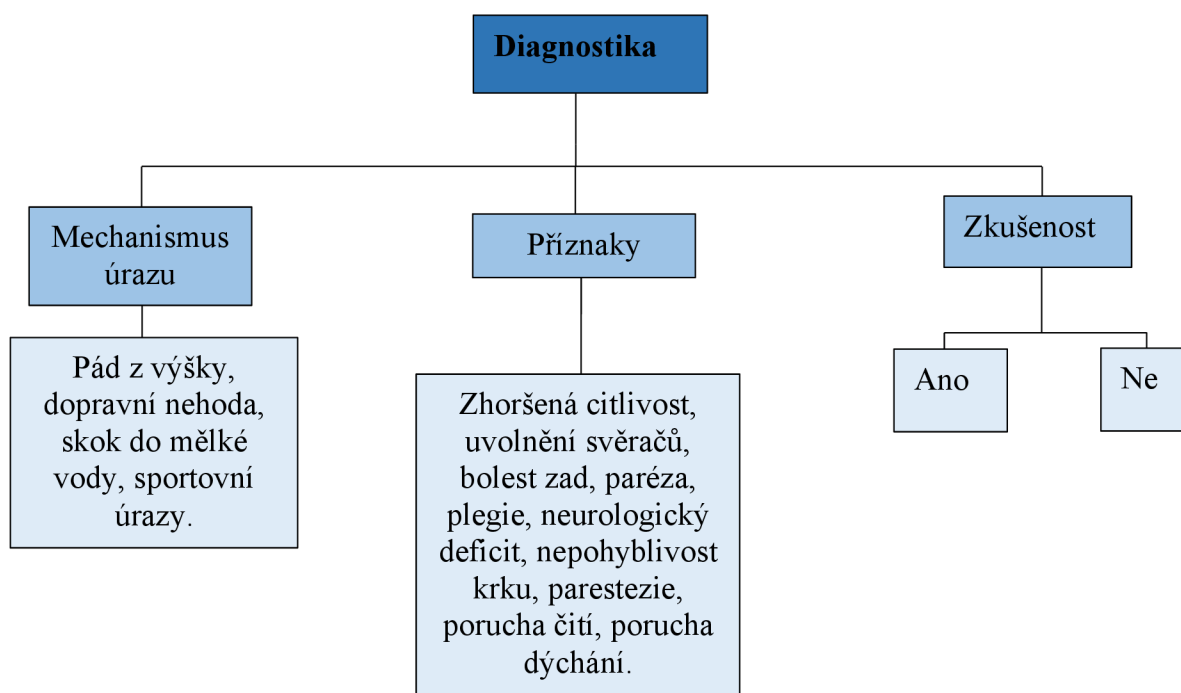
## 4 Výsledky výzkumného šetření

### 4.1 Kategorizace výsledků z rozhovorů se zdravotnickými záchranáři

#### 4.1.1 Kategorie 1 Diagnostika

V této kategorii jsme zjišťovali *Diagnostiku* z pohledu zdravotnického záchranáře. Zajímalo nás, kdy mají podezření na poranění páteře a míchy v terénu. Na základě jejich odpovědí jsme je rozdělili do dvou podkategorií. První podkategorií je *Mechanismus úrazu*, kdy informanti odpovídali, na základě jakého mechanismu usuzují, že by mohlo jít o poranění páteře a míchy. Druhou podkategorií jsou *Příznaky*, díky kterým usoudili, že může mít pacient poraněnou páteř a míchu. A třetí podkategorií je zkušenost, kde nás zajímalo, zda se informanti setkali s poraněním páteře a míchy.

Schéma 1 – Diagnostika.



Zdroj: vlastní, 2024

#### *Podkategorie Mechanismus úrazu*

V této podkategorii nás zajímalo, na základě jakého mechanismu úrazu mají informanti podezření na poranění páteře a míchy. I2 řekl pád z výšky, dopravní nehodu, skok do vody a sportovní úrazy. I3 uvedl, že při jakémkoli traumatu, a pokud tomu

odpovídá mechanismus úrazu. I4 řekl, že v případě mechanismu úrazu, že by při něm mohlo dojít k poranění páteře a míchy. I5 uvádí, že podezření má vždy, pokud se jedná o pád z výšky. Pro I6 je důležité znát mechanismus úrazu a velikost kinetické energie. I7 uvedl, že na základě mechanismu úrazu, kde uvedl autonehodu, pád z výšky a skok do mělké vody. I8 uvádí, že na základě pádu z výšky a skoku do bazénu. I10 uvádí vysokoenergetického poranění. I11 uvádí pouze na základě mechanismu úrazu, kam řadí dopravní nehody a pády.

### ***Podkategorie Příznaky***

V této kategorii nás zajímalo, na základě jakých *příznaků* mají informanti podezření na poranění páteře a míchy.

I1 uvedl zhoršenou citlivost, brnění končetin a uvolnění svěračů. I4 se neřídí pouze mechanismem úrazu, ale také příznaky, které pacient jeví při vyšetření. Mezi příznaky uvedl bolesti zad, parézu a plegii končetin. I5 dále místo mechanismu úrazu také uvádí, že při neurologickém deficitu má podezření na poranění páteře a míchy. I6 uvádí jak mechanismus úrazu, tak i příznaky. Tvrdí, že pokud pacient nemůže vůbec hýbat krkem, je vysoká pravděpodobnost, že má poraněnou krční páteř. Dále uvádí palpační bolestivost a přítomnost parestezie. I7 uvedl, že v případě parestezie, špatné citlivosti a monotraumatu. I8 uvádí, že pouze z důvodu necitlivosti končetin. I9 uvádí, že pouze na základě poruchy čítí, hybnosti končetin, bolestivosti a porušeného dýchání. I10 řekl pouze na základě neurologického deficitu.

### ***Podkategorie Zkušenost***

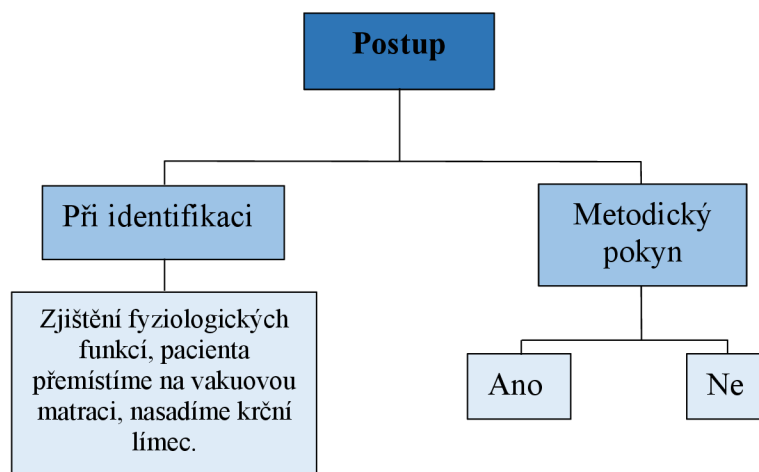
I1, I2, I5, I6, I7, I8, I9, I10, I11 uvedli, že se s tímto poraněním setkali. Dále se shodují v tom, že se nejedná o časté poranění a za svou praxi se s poraněním páteře nebo míchy setkali pouze párkrát. I3 a I4 uvedli, že se s tímto zraněním ještě neseťkali.

#### ***4.1.2 Kategorie 2 Postup***

Kategorii *Postup* jsme rozdělili na dvě podkategorie. První podkategorii je *Při identifikaci*, kde jsme se zaměřili na postup péče o pacienta s poraněnou páteří a míchou. Druhou podkategorii jsou *Specifika*, kde nás zajímali postupy při specifických situacích. Tuto podkategorii jsme následně rozdělili na to, jak přemístit pacienta na *Spineboard*. Zda se přednemocniční péče liší u *Děti* a dospělých a proč je nutné pomýšlet ventilaci u

pacienta, který má poraněnou oblast C3 - C5. Dále jsme rozebírali postup sundávání motocyklistické ochranné přilby u *motorkáře*. Další podkategorií se zaměříme na to, za jakých okolností je nutné spolupracovat s leteckou záchrannou službou u tohoto specifického poranění. Poslední podkategorií je zdravotnické zařízení, do kterého pacienta transportujeme.

### Schéma 2 – Postup.



Zdroj: vlastní, 2024

### Podkategorie Při identifikace poraněné páteře a míchy

V této podkategorii nás zajímalo, jaký je postup u pacienta s poraněnou páteří a míchou v přednemocniční péči. I1 mi sdělil, že je prvně důležité zjištění stavu vědomí, mechanismu úrazu a následné nasazení krčního límce. Pacienta umístí do vakuové matrace a následně transportuje do zdravotnického zařízení. Rozhovor s I2 byl podobný jako I1, ale I2 sdělil ještě navíc, že zajistí i.v. vstup po nasazení krčního límce a následně pacienta uloží do vakuové matrace, poté je nutné pacientovi monitorovat fyziologické funkce a zajistit termokomfort. I3 řekl, že pacienta musíme co nejšetrněji imobilizovat dostupnými pomůckami a následně transportovat do vyššího pracoviště. I4 uvedl, že pokud je předpoklad, že by mohla být poraněná páteř a mícha, k pacientovi musíme přistupovat tak, aby nedošlo ke zhoršení stavu. S pacientem minimálně manipulujeme, ale pokud je to nutné, tak vždy, aby byla páteř v rovině. Transport probíhá na tvrdé podložce se zajištěným žilním vstupem a nasazeným krčním límcem. I5 sděluje, že prvně začne zjišťováním informací, kdy se pacienta ptá, co ho bolí, s čím se léčí a mezitím ho prohmatává. Záleží, zda je pacient při vědomí. Nasadíme krční límec a ve více lidech ho

naložíme do vakuové matrace. Na transport pacientovi standardně nasadíme pánevní pás. I6 odpověděl, že pacientovi prvně vysvětlíme, co budeme dělat a následně mu nasadíme krční límec a umístíme ho do vakuové matrace. Transport probíhá za neustálé monitorace fyziologických funkcí. I7 ve své odpovědi uvedl, že základem je pacienta vyšetřit podle algoritmu ABCDE, díky kterému zjistíme i rozsah neurologického postižení. Dále pacienta umístíme na scoop rám nebo vakuové matrace a s krčním límcem. Odpověď I8 se shoduje s I7. I9 řekl, že stabilizaci zajistíme krčním límcem nebo headbloky. Zkontrolujeme fyziologické funkce a ve čtyřech lidech umístíme pod pacienta scoop rám a následně ho transportujeme. Odpověď I10 se téměř shoduje s odpovědí I7 a I8. I11 odpověděl, že záleží, zda je pacient při vědomí nebo v bezvědomí. Dále zhodnotíme fyziologické funkce a znehybníme páteř pomocí vakuové matrace a krčního límce. Pacienta do vozu transportujeme nejlépe ve více lidech.

### ***Podkategorie Metodický pokyn***

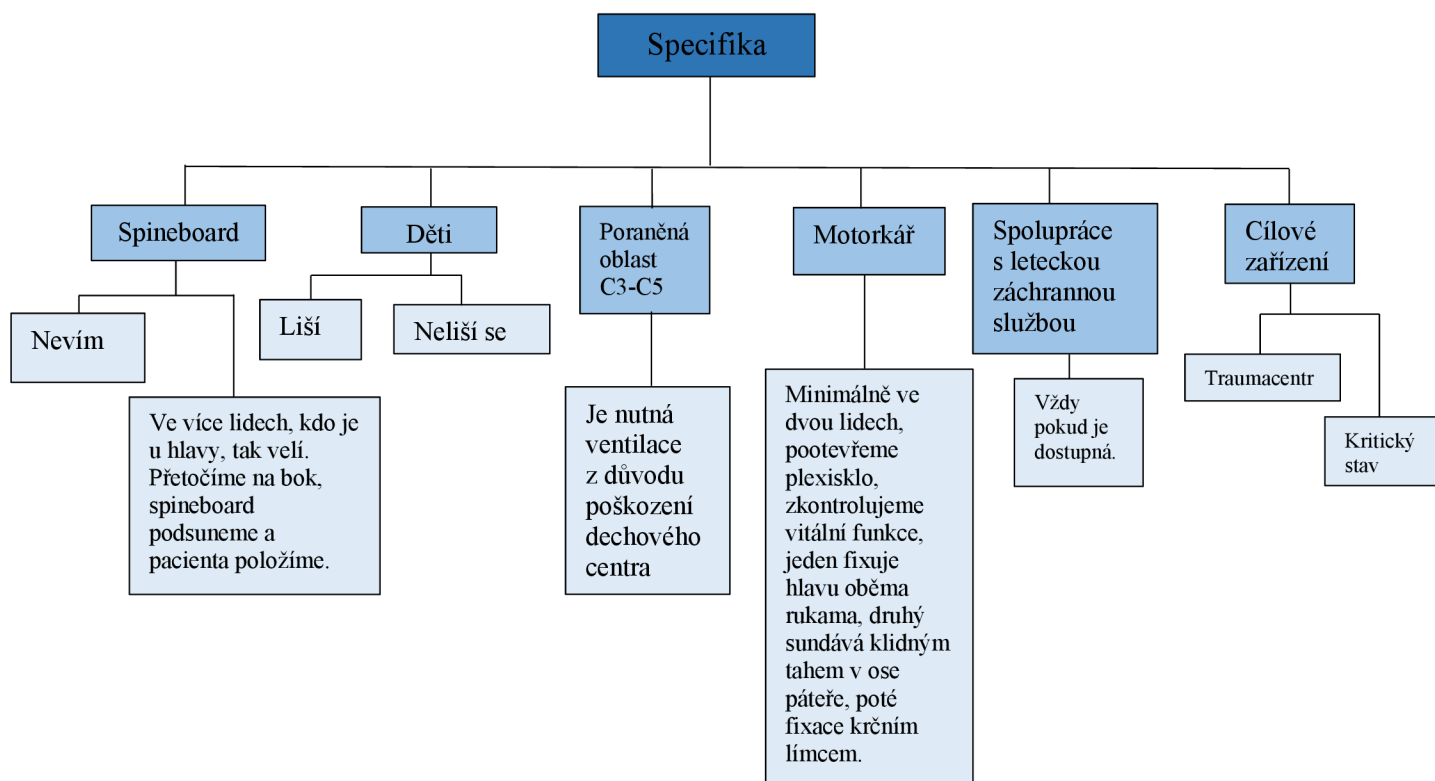
V této podkategorii nás zajímalo, zda mají zdravotničtí záchranáři zpracovaný k zacházení s pacientem s poraněnou páteří a míchou.

I1, I3, I5, I6, I8 a I9 odpověděli ano, a že mají zpracovaný metodický pokyn od zaměstnavatele, který se nachází na intranetu. I2, I4, I7, I10 a I11 zase uvedli, že nic takového zpracovaného od zaměstnavatele nemají.



### 4.1.3 Kategorie 3 Specifika

Kategorií specifika jsme se zaměřili postupy u specifických stavů, které souvisí s poraněním páteře a míchy. Tuto kategorii jsme rozdělili na podkategorie *spineboard*, *děti*, *poraněná oblast C3-C5*, *motorkář*, *spolupráce s leteckou záchrannou službou* a *cílové zařízení*.



Zdroj: vlastní, 2024

#### **Podkategorie Spineboard**

I1, I2, I3, I4, I5, I6, I7, I8 a I10 odpověděli na otázku týkající se přemístění pacienta na spineboard a popsali správný postup. Uvedli, že je potřeba tento výkon provést ve více osobách. Dále uvedli, že jeden je u hlavy a velí a ostatní jsou z obou stran u pacienta. Na povel nakloní pacienta na jednu stranu a spineboard podsunou pod něj. I9 a I11 uvedli, že neví, co to je. I11 navíc ještě uvedla, že to v záchrance nemají a mají to hasiči.

#### **Podkategorie děti**

Další otázkou bylo, zda se liší postup u dětí a dospělých. I1, I2, I3, I4, I5, I8, I10 a I11 uvedli, že postup je stejný. Na rozdíl od nich I6, I7 a I9 uvedli, že postup se liší v tom,

že opravdu malé dítě uložíme do vakuové dlahy určenou na dolní končetinu. Navíc I10 uvádí, že u dětí použijeme sedaci nebo analgosedaci.

#### ***Podkategorie poraněná oblast C3-C5***

Všichni informanti na otázku „Proč je nutné pomýšlet na ventilaci u pacienta s poraněním páteře a míchy?“ odpověděli správně. Je to z toho důvodu, že v této oblasti se nachází brániční nerv a mohlo by dojít k jeho porušení a pacient by mohl přestat dýchat.

#### ***Podkategorie motorkář***

Na otázku „Popište postup sundávání motocyklistické přilby u motorkáře s poraněnou páteří“ všichni informanti odpověděli téměř totožně. I7 uvedl: „*Při prvním kontaktu pootevřeme plexisklo, zkontrolujeme vitální funkce a rozepneme řemínek. Jeden záchranář si klekne rozkročmo na hrudník pacienta a zařídí hlavu zpředu, bradu a za ušima a v podstatě se může opřít lokty o pacientův hrudník. Druhý záchranář je v záhlaví a lehce sundává helmu v ose páteře.*“

#### ***Podkategorie spolupráce s leteckou záchrannou službou***

Na otázku, kdy by vyžadovali spolupráci s leteckou záchrannou službou I1, I2, I3, I4, I5, I6, I8, I9 uvedli, že vždy pokud je dostupná, jelikož je to rychlý a šetrný transportní prostředek. I7, I10 a I11 uvedli, že pouze v případě, pokud je pacient v kritickém stavu.

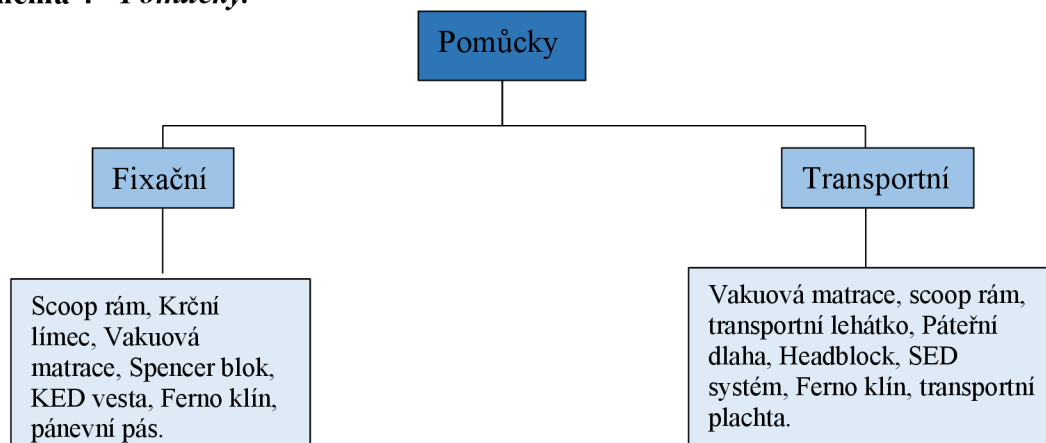
#### ***Podkategorie cílové zařízení***

Na otázku „Kam byste směřoval/a pacienta s poraněnou páteří a míchou?“ 10 informantů odpovědělo totožně. Uvedli, že pacienta s poraněnou páteří a míchou transportujeme do traumacentra. Oblastí, ve které zasahují, spadá pod Brno – Bohunice.

#### ***4.1.4 Kategorie 3 Pomůcky***

V kategorii Pomůcky jsme se zaměřili na *pomůcky*, které se využívají u tohoto specifického poranění. Konkrétně jsme se zaměřili na *fixační pomůcky*, které se využívají za účelem fixace pacienta a zabránění nežádoucím pohybům. Dále jsme se zaměřili na *transportní pomůcky*, které se využívají za účelem přemístění pacienta.

#### Schéma 4 - Pomůcky.



Zdroj: vlastní, 2024

#### ***Podkategorie Fixační pomůcky***

Při otázce této otázky mi I1 odpověděl, že se používá krční límec, scoop rám, vakuovou matraci a Spencer blok. I2 mi odpověděl ještě navíc head bloky. I3, I5, I6, I10, I7 mi odpověděli totožně jako I1 a I2. I4 mi odpověděl, že se používá vakuová matrace, scoop rám, krční límec, head bloky, nosítka a páteřní dlahu SED. I8 uvedl pouze krční límec a ferno klín. I9 řekl, že používá krční límec, head bloky, pánevní pás a Kendryho vestu. I11 mi uvedl totožnou odpověď s I10.

#### ***Podkategorie Transportní pomůcky***

V další podkategorii jsme se zajímali o *transportní pomůcky*. I1 mi odpověděl vakuovou matraci a scoop rám. I2 uvedl navíc ještě transportní lehátko. I3 odpověděl vakuovou matraci, krční límec, headbloky a páteřní dlahu. I4 uvedl nosítka, vakuovou matraci a scoop rám. I5 mi odpověděl totožně s I4. I6 uvedl scoop rám, ferno klín a SED systém. I7 na rozdíl od I6 uvedl navíc i transportní plachtu. I8, I9, I10 odpověděli totožně. Používají scoop rám, vakuovou matraci a lehátko. I11 odpověděl totožně s I1.

## 5 Diskuse

Cílem této závěrečné práce bylo zmapovat péči o pacienta s podezřením na poranění páteře v přednemocniční péči a zmapovat materiálně technické prostředky zdravotnické záchranné služby v kraji Vysočina, které má k dispozici zdravotnický záchranář při ošetřování pacienta s podezřením na trauma míchy a páteře.

Výzkumný soubor byl tvořen celkem 11 informanty. Nejprve nás zajímali identifikační údaje, které zahrnovaly věk, pohlaví, vzdělání, délku praxe a jinou absolvovanou praxi. Následně tyto informace byly zpracovány do tabulky č. 1. Z této tabulky můžete vyzpozorovat, že nejmladšímu informantovi bylo 24 let, a naopak nejstaršímu informantovi bylo 55 let. Dále vidíme, že se rozhovoru zúčastnilo celkem 6 mužů a 5 žen. Z tabulky dále vidíme, že značně převládá vyšší odborné vzdělání, dále jsou dvě bakalářská, dvě magisterská vzdělání a dvě střední s maturitou s ARIP. Nejkratší doba praxe je 5 měsíců a nejdelší je 24 let. K jiné absolvované praxi tři informanti uvedli urgentní příjem a další tři JIP. I10 navíc uvádí interní oddělení a vodní záchrannou službu. Dva informanti uvádí ARO a dva pouze ZZS. I8 navíc uvedl praxi na neurochirurgii.

Další část rozhovoru obsahovala otázky, které byly kategorizovány a následně přepsány do schémat. První kategorií byla diagnostika poranění, do které spadá mechanismus úrazu, příznaky a zkušenost s poraněním páteře a míchy. Zajímalo nás, kdy mají informanti podezření na poranění páteře a míchy a zda se s tímto poraněním již setkali. Z odpovědí jsme zjistili, že informanti jeví podezření na poranění páteře a míchy buď na základě mechanismu úrazu, příznacích nebo obojí. I4 uvedl: *„Mám vždy podezření, pokud je mechanismus úrazu takový, při kterém by mohlo dojít k poranění páteře a míchy. Dále mě k tomu mohou vést příznaky jako jsou bolesti zad, paréza nebo plegie končetin.“* Informanti se shodovali, že se s tímto poraněním setkávají nejčastěji v létě a příčinou jsou sportovní úrazy. Dojala mě, ale odpověď od I7, který uvedl: *„Tenkrát jsem se setkal s mladým chlapcem, kterého srazilo auto na přechodě. Když jsem viděl, že nemůže hýbat s nohama, hned jsem věděl, že má něco s míchou. Dnes je ochrnutý a na vozíčku. Tohle vlastně bylo mé první setkání s míšním poraněním.“* Další podkategorií je zkušenost, kdy jsme se dozvěděli, že pouze 2 informanti z 11 nemají vůbec žádnou zkušenost s poraněním páteře a míchy. Je to proto, že tito 2 informanti jsou u ZZS velmi krátce. Jde o I3, který je u ZZS pouze 5 měsíců, a I4 který je u ZZS pouze 0,5 roku. Je to z toho důvodu, že museli plnit povinnou roční praxi u lůžka.

Následující kategorií je postup u pacienta s poraněnou páteří a míchou, který je rozdělen do dvou podkategorií. Jsou to: při identifikaci a metodický pokyn. Při dotazování na otázku při identifikaci nás zajímalo, jaký je postup u pacienta, který jeví známky poranění nebo mechanismus úrazu odpovídá poranění páteře a míchy. Spousta informantů odpovídala velmi zjednodušeně. Jedná se o I1, I3, I6, I8, I10 a I11, kteří odpověděli, že pacienta přemístí do vakuové matrace, nasadí krční límec a transportují ho do zdravotnického zařízení. Oproti tomu I2 uvedla: *„Při příjezdu na místo prvně musím dbát na svou vlastní bezpečnost a zjistit, co se stalo. Postupuji podle algoritmu ABCDE. Zjistím, jestli dýchá a minimálně s pacientem manipuluji. Imobilizuji ho krčním límcem a vakuovou matrací. Následně změřím fyziologické funkce, zajistím termokomfort a žílu. Je výhodou, aby bylo přítomno více lidí. Pacienta naložíme a dopravíme do traumacentra.“* Touto odpovědí jsem byla mile překvapená, jelikož pouze I2 a I3 navíc uvedli, že musí dbát na svou vlastní bezpečnost.

V další podkategorii se zabýváme tím, zda mají informanti zpracovaný metodický pokyn pro zacházení s pacientem s poraněnou páteří a míchou. Celkem 5 informantů odpovědělo, že nic takového nemají zpracované. Oproti tomu 6 jich zase odpovědělo, že něco mají na intranetu. Poté jsem informanty požádala, zda se mohu podívat na intranet, jak to tedy mají zpracované. Zjistila jsem, že to mají zpracované v rámci triáž pozitivního pacienta. Tedy odpovědí na tuto otázku mělo být ano, jelikož metodický pokyn zpracovaný mají.

Třetí kategorií jsou specifika, kde nás zajímaly specifické situace v kombinaci s poraněním páteře a míchy. Schéma je rozděleno do několika podkategorií. Mezi ně patří: spineboard, děti, poraněná oblast C3-C5, motorkář, spolupráce s leteckou záchrannou službou a cílové zařízení.

Při dotazování na to, jakým způsobem pacienta přemístí na spineboard mě překvapilo, že 2 informanti odpověděli, že vůbec neví, co to je. Jedná se o I9 a I11. Na tuto otázku mi I11 uvedla: *„Vůbec nevím, co to je. Myslím, že to používají hasiči, ale my to ve vozech nemáme.“* Myslíme si, že se nejedná o tak neobvyklou pomůcku a je nutné, aby zdravotnický záchranář věděl, jak v případě traumatu s touto pomůckou manipulovat. Oproti tomu ostatní informanti uvedli správný a totožný postup. I4 uvedl: *„Pacienta otočíme pomocí log-rol manévru, který spočívá v tom, že ho ve více lidech otočíme na bok a spineboard podsuneme pod něj. Snažíme se s ním minimálně manipulovat. Ten, který je u hlavy, tak dává pokyny a drží hlavu v ose páteře.“* Nikdo z informantů neuvedl, že prvně

musí být nasazen krční límec. Boguská a kol. (2023) uvádí nejprve nasazení krčního límce a následné rozmístění členů kolem pacienta. Poté dochází k přetočení pacienta na bok a následnému podsunutí spineboardu pod pacienta. Dále je nutné pacienta zafixovat popruhy a následně ho transportovat do zdravotnického zařízení.

Další podkategorií byla otázka, zda se postup péče liší u dětí a dospělých. Celkem 7 informantů uvedlo, že postup je stejný, ale 4 uvedli, že se postup liší pouze v tom, že pokud je dítě opravdu malé, tak ho umístíme do vakuové matrace, která je určena pro dolní končetinu. Během rozhovoru mi informanti uvedli, že nemají s poraněnou páteří a míchou u dětí žádnou zkušenost, a proto neznají odlišnosti. U dětí je důležité zmínit, že je nutné dbát na jejich bezpečnost a před transportem je zajistit fixačními pomůckami. Dalším specifikem je, že děti transportujeme do dětského traumacentra.

Následující podkategorie se týká dotazu, proč je nutné pomýšlet na ventilaci u pacienta, pokud bude poraněná oblast C3 - C5. Všichni informanti odpověděli správně a totožně. Uvedli, že v této oblasti se nachází brániční nerv a může dojít k poškození tohoto nervu. Z této otázky a odpovědi jsem byla nadšená, jelikož mi tato otázka přišla velmi zajímavá a mrzelo nás, že se informanti u této otázky více nerozpovídali. V případě otázky týkající se sundávání motocyklistické přilby u motorkáře odpověděli informanti totožně. I5 uvedl: *„Jsou na to potřeba dva zachránci. Děláme to tak, že svoje lokty opřeme pod kličkami pacienta a rozepneme řemínek. Ten, kdo je opřený strčí ruce do helmy, do oblasti spánku a fixuje co nejvíce hlavu, drží po celou dobu sundávání. Ten druhý pohybem, který vede v ose páteře, sundává helmu.“* K tomuto postupu bych ještě dodala podstatnou věc, a to, že po sundání motocyklistické ochranné přilby je nutné držet stabilizaci hlavy do té doby, dokud nebude pacientovi nasazen krční límec.

Při dotazování na to, kdy budou vyžadovat spolupráci s leteckou záchrannou službou odpovědělo deset informantů, že pokud to bude možné, tak vždy. I6 uvedl: *„Vždy, pokud je to možné. Pro pacienta je to daleko šetrnější a rychlejší transport než autem po dálnici.“* Jeden informant uvedl, že pouze pokud pacient bude v kritickém stavu. Já sama se přikláním k názoru, že pokud bude letecká záchranná služba dostupná, je pro pacienta daleko pohodlnější a rychlejší než vůz.

Poslední podkategorií je cílové zařízení. Všichni informanti správně odpověděli traumacentrum a uvedli, že kraj Vysočina spadá pod Brno – Bohunice. Traumacentra jsou finančně velice nákladná, ale jsou vybavena specialisty, mezi které patří neurochirurg, ortopedický chirurg nebo maxilofaciální chirurg. Neliší se pouze personálním

vybavením, ale také přístrojovým. Z tohoto důvodu je nezbytné pacienty se suspektním poraněním páteře a míchy směřovat právě přímo do traumacentra.

Další kategorií jsou pomůcky, které jsou rozděleny na fixační a transportní. Zajímalo nás, zda informanti umí odlišit fixační pomůcky od transportních pomůcek, ale bohužel někteří informanti je vyjmenovali dohromady a nerozlišovali je.

U otázky týkající se fixačních pomůcek I1, I2, I3, I5, I6, I10, I7 uvedli krční límec, scoop rám, vakuovou matraci a Spencer blok. I4 navíc ještě uvedl headbloky a nosítka. I9 navíc uvedl, že standardně používají pánevní pás a Kendryho vestu. Do fixačních pomůcek řadíme pomůcky, které slouží k znehybnění pacienta. Jsou to tedy krční límec, vakuová matrace, fixátor (imobilizér) hlavy a pánevní pás.

U transportních pomůcek často uváděli transportní lehátko, vakuovou matraci nebo scoop rám. I6 navíc uvedl ferno klín nebo SED systém. I7 uvedl navíc jako jediný transportní plachtu. Bohužel I3 uvedl mezi transportní pomůcky krční límec, který se mezi tyto pomůcky neřadí a řadí se spíše mezi pomůcky fixační. Co nás překvapilo, tak jako první vždy odpověděli scoop rám, jelikož ho používají nejraději.

## 6 Závěr

Cíle této bakalářské práce bylo zmapovat péči o pacienta s podezřením na poranění páteře v přednemocniční péči a zmapovat materiálně technické prostředky zdravotnické záchranné služby v kraji Vysočina, které má k dispozici zdravotnický záchranář při ošetřování pacienta s podezřením na trauma míchy a páteře.

Na základě tohoto cíle byly stanoveny dvě výzkumné otázky. První otázka je, jaká je péče u pacientů s podezřením na trauma páteře a míchy. Druhá otázka je, jaké má materiálně technické prostředky má zdravotnický záchranář k dispozici během ošetřování pacienta s podezřením na trauma míchy a páteře.

Kvalitativní výzkumné šetření bylo realizováno pomocí polostrukturovaného rozhovoru vedeného s výzkumným souborem. Ten byl tvořen celkem 11 informanty. Jednalo se o zdravotnické záchranáře kraje Vysočina. S informanty probíhaly rozhovory v předem domluvených schůzkách a se svolením informantů byly nahrávány na diktafon. Cíle této bakalářské práce byly splněny. Byla zmapována péče o pacienta s podezřením na poranění páteře v přednemocniční péči a materiálně technické prostředky zdravotnické záchranné služby, které má k dispozici zdravotnický záchranář při ošetřování pacienta s podezřením na trauma míchy a páteře.

Schémata byla vytvořena na základě odpovědí. V první kategorii jsme se zajímali o diagnostiku, konkrétně o *Mechanismus úrazu*, *Příznaky* a *Zkušenost s poraněním páteře a míchy*. Zjistili jsme, že někteří informanti se řídí mechanismem úrazu, někteří příznaky a někteří obojí. Mezi *Mechanismy úrazu* uváděli pád z výšky, dopravní nehoda, skok do mělké vody, sportovní úrazy. Naopak mezi *Příznaky* uváděli zhoršenou citlivost končetin, uvolnění svěračů, bolest zad, paréza, plegie, neurologický deficit, nepohyblivost krku, parestezie, porucha čítí nebo porucha dýchání. Co se týče *Zkušenosti*, pouze dva informanti odpověděli, že se s tímto poraněním vůbec nesetkali. Ostatní odpověděli, že za svou praxi pouze párkrát.

Druhá kategorie se zabývá postupem. Podkategorie se týká Identifikací a Metodického pokynu. Na otázku, která se týkala postupu zdravotnického záchranáře u pacienta s poraněním páteře a míchy, pouze dva informanti uvedli správný postup, u kterého se rozpovídali. Ostatní odpověděli velmi zjednodušeně a zkráceně. Na dotaz, který se týká zpracovaného metodického pokynu odpovědělo 5 lidí, že nic takového k dispozici nemají, ale po prozkoumání intranetu jsem zjistila, že k dispozici je v rámci triage pozitivního pacienta.



Třetí kategorií jsou *specifika*, která jsme rozdělili na podkategorie. Podkategorie týkající se přemístěním pacienta na spineboard dopadla tak, že dva informanti odpověděli, že vůbec neví, co to je. Ostatní informanti uvedli správný postup. Další podkategorií byly děti, kde informanti odpovídali ve většině, že se postup u dětí neliší. Sami také uvedli, že se s tímto poraněním u dětí nesetkali, a proto také nemají zkušenosti. Podkategorie, která byla zaměřena na otázku týkající se důvodu ventilace při poraněné oblasti C3-C5 hodnotím velmi kladně. Všichni informanti odpověděli na tuto otázku správně. Jak uvádí Kříž (2019), při míšni lézi v oblasti C4-C5 se z důvodu hypoventilace rozvine respirační insuficience. Další dotaz se týkal sundávání motocyklistické ochranné přilby u motorkáře, kdy informanti odpovídali svými slovy a správně tento postup uváděli. Věděli také, že se jedná o postup, u kterého jsou zapotřebí dva záchránci. Co se týče dotazu, kdy budou vyžadovat spolupráci s leteckou záchranou službou většina informantů odpověděla, že vždy pokud bude dostupná, jelikož je to pro pacienta rychlejší a pohodlnější. Poslední podkategorií je cílové zařízení, do kterého pacienta s poraněnou páteří transportujeme. Odpovědi hodnotím velmi kladně, protože všichni respondenti odpověděli, že pacienta transportujeme do traumacentra. Všichni také uvedli, že spadají do oblasti Brno-Bohunice.

V poslední, čtvrté kategorii nás zajímaly *Pomůcky*. Pomůcky jsme rozdělili na podkategorie *fixační* a *transportní*. Informanti měli problém tyto pomůcky do těchto kategorií rozdělit. Většinou ke každé kategorii uvedli pouze 2-3 pomůcky. Jak uvádí Zemanová a kol. (2023) mezi transportní pomůcky řadíme transportní nosítka, scoop rám, páteřní desku a transportní plachtu.

Z výsledků vychází, že by se starší generace zdravotnických záchranářů měla zdokonalit v postupu AcBCDE, jelikož tento postup péče moc neznají. Dále by měla znát, jakým způsobem musí přemístit pacienta na spineboard, aby nedošlo k dalšímu poranění., jelikož ve spolupráci s hasiči se s touto pomůckou jistě setkají a musí ji umět použít.

Tato bakalářská práce obsahuje informace, které budou poskytnuty jako studijní materiál pro odbornou výuku zdravotnických záchranářů.

## 7 Seznam použitých zdrojů

1. AMBLER, Z., 2011. *Základy neurologie*. Sedmé vydání. Galén. ISBN 978-80-7262-794-3.
2. AMBU, 2020. *Instructions for use Ambu Perfit ACE*. DK-2750 Ballerup, Denmark.
3. BARTŮNĚK, P., JURÁSKOVÁ, D., HECZKOVÁ, J., NALOS, D., 2016. *Vybrané kapitoly z intenzivní péče*. Grada. ISBN 978-80-247-4343-1.
4. BOGUSKÁ, D. et al., 2023. *Záchranářské techniky a postupy*. Praha: Grada Publishing. ISBN 978-80-271-3388-8.
5. CRAMER, G.D., DARBY, S.A., 2014. *Clinical anatomy of the spine, spinal cord, and ANS*. 3rd edition. St. Louis, MO: Elsevier. ISBN 978-0-323-07954-9.
6. ČIHÁK, R., 2016. *Anatomie*. Třetí, upravené a doplněné vydání. Praha: Grada. ISBN 978-80-247-5636-3.
7. DOUŠA, P., PEŠL, T., DŽUPA, V., KRBEC, M., ed., 2023. *Selected chapters in orthopedics and traumatology for medical students*. Prague: Charles University Karolinum Press. ISBN 978-80-246-5585-7.
8. FEHLINGS, M.G. et al., 2017. *A Clinical Practice Guideline for the Management of Acute Spinal Cord Injury: Introduction, Rationale, and Scope* [online]. [cit. 2024-2-20]. Dostupné z: <https://www.ncbi.nlm.nih.gov/pmc/articles/PMC5684846/>
9. FELLER, R., FURIN, M., ALLOUSH, A., REYNOLDS, C., 2022. *EMS Immobilization Techniques* [online]. [cit. 2024-2-19]. Dostupné z: <https://pubmed.ncbi.nlm.nih.gov/29083568/>
10. FERDA, J., MÍRKA, H., BAXA, J., MALÁN, A., 2015. *Základy zobrazovacích metod*. Praha: Galén. ISBN 978-80-7492-164-3.
11. GREAVES, I., 2021. *Oxford Handbook of Pre-hospital Care*. Second. Velká Británie: Oxford University Press. ISBN 978-01-987-3494-9.
12. HIRT, M., BERAN, M., 2011. *Tupá poranění v soudním lékařství*. Praha: Grada. ISBN 978-80-247-4194-9.
13. HRABÁLEK, L., 2023. *Neurochirurgie: učebnice pro mediky a lékaře*. Olomouc: Univerzita Palackého v Olomouci. Ars medica. ISBN 978-80-244-6240-0.
14. HUDÁK, R., KACHLÍK, D., 2021. *Memorix anatomie*. 5. vydání. Praha: Triton. ISBN 978-80-7553-873-4.

15. JANČÁLEK, R., URBÁNEK, P., TICHÁČEK, M., ed., 2014. *Přednemocniční neodkladná péče o neurotraumata* [online]. Česká lékařská společnost J.E. Purkyně [cit. 2024-2-19]. Dostupné z: [https://urgmed.cz/wp-content/uploads/2019/03/2014\\_neurotraumata-v-pnp.pdf](https://urgmed.cz/wp-content/uploads/2019/03/2014_neurotraumata-v-pnp.pdf).
16. KOČIŠ, J., WENDSCHE, P., 2012. *Poranění páteře 2012*. Praha: Galén. ISBN 978-80-7262-846-9.
17. KODET, J., PEŘAN, D., 2016. *A B C D E, postup vyšetření v grafické podobě*. [online]. *Modrá hvězda života: o záchranářích pro záchranáře*. [cit. 2024-2-6]. Dostupné z: <http://modrahvezdazivota.cz/2016/04/26/a-b-c-d-e-postup-vysetreni-v-graficke-podobě/>
18. KRÍŽ, J. et al., 2019. *Poranění míchy: příčiny, důsledky, organizace péče*. Praha: Galén. ISBN 978-80-7492-424-8.
19. MALÁSKA, J., STAŠEK, J., KRATOCHVÍL, M., ZVONÍČEK, V., 2020. *Intenzivní medicína v praxi*. Praha: Maxdorf. Jessenius. ISBN 978-80-7345-675-7.
20. MISTOVICH, J., 2014. *Prehospital Emergency Care*. United States of America: PEARSON Education Limited. ISBN 978-1-292-03924-4.
21. MIXA, V., HEINIGE, P., VOBRUBA, V., 2021. *Dětská přednemocniční a urgentní péče*. Druhé, přepracované a doplněné vydání. Praha: Grada Publishing. ISBN 978-80-271-3088-7.
22. NAŇKA, O., ELIŠKOVÁ, M., ELIŠKA, O., 2019. *Přehled anatomie*. Čtvrté vydání. Praha: Galén. ISBN 978-80-7492-450-7
23. NEJEDLÁ, M., 2015. *Klinická propedeutika pro studenty zdravotnických oborů*. Praha: Grada Publishing. Sestra (Grada). ISBN 978-80-247-4402-5.
24. PACLÍK, A., CHRZ, K., ed., 2021. Zlomeniny páteře, klasifikace, diagnostika, léčba. *Zlomeniny páteře, klasifikace, diagnostika, léčba* [online]. 6 roč.(13), 1 [cit. 2024-2-19]. Dostupné z: <https://lf1.cz/13-zlomeniny-patere-klasifikace-diagnostika-lecba/>
25. PACLÍK, A., CHRZ, K., 2023. Polytrauma, klasifikace, timing léčebných postupů. *Polytrauma, klasifikace, timing léčebných postupů* [online]. 2023, 1 [cit. 2024-2-19]. Dostupné z: <https://lf1.cz/10-polytrauma-klasifikace-timing-lecebnych-postupu/>

26. POLÁK, M., 2022. *Syndromy ve vnitřním lékařství od A do Z*. Praha: Grada Publishing. ISBN 978-80-271-1238-8.
27. POLLAK, A.N., MCEVOY, M., RABRICH, J.S., MURPHY, M., ed., 2018. *Critical care transport*. Second edition. Jones & Barlett Learning LLC, an Ascend Learning Company. ISBN 978-1-284-04099-9.
28. REMEŠ, R., TRNOVSKÁ, S., BRÁZDIL, M., BŘEZINA, T., KAŇOVSKÁ, K., 2013. *Praktická příručka přednemocniční urgentní medicíny*. Praha: Grada. ISBN 978-80-247-4530-5.
29. RYCHLÍKOVÁ, E., 2021. *Orientační vyšetření páteře*. Praha: Maxdorf. Jessenius. ISBN 978-80-7345-687-0.
30. SEIDL, Z., 2023. *Neurologie pro studium i praxi*. 3.vydání. Havlíčkův Brod: Grada. ISBN 978-80-271-3710-7.
31. SPENCER ITALIA SRL, 2021. Use and Maintenance Manual SED - Extrication device. In: *Manuale d'uso e manutenzione SED - Estricatore* [online]. Italy: Spencer Italia S.r.l., s. 10-15 [cit. 2024-5-6]. Dostupné z: <https://cdn.spencer.it/app/uploads/2023/01/05163426/SED-Spencer-User-Manual.pdf>
32. ŠANTA, M., ANDRÁSI, I., SEKERÁK, M., 2018. *Úrazy hlavy a chrbtice*. Brno: Tribun EU. Librix.eu. ISBN 978-80-263-1440-0.
33. ŠEVČÍK, P., MATĚJOVIČ, M., ČERNÝ, V., CVACHOVEC, K., CHYTRA, I., ed., 2014. *Intenzivní medicína*. Třetí vydání. Na Popelce, Praha: Galén. ISBN 978-80-7492-066-0.
34. ŠÍN, R., ŠTOURÁČ, P., VIDUNOVÁ, J., 2019. *Lékařská první pomoc*. Praha: Galén. ISBN 978-80-7492-433-0.
35. ŠTĚTKÁŘOVÁ, I. et al., 2019. *Spinální neurologie*. Praha: Maxdorf. Jessenius. ISBN 978-80-7345-626-9.
36. WENDSCHE, P. et al., 2019. *Traumatologie*. Druhé, přepracované a rozšířené vydání. Praha: Galén. ISBN 978-80-7492-452-1.
37. WILLIS, S., 2019. *Fundamentals of Paramedic Practice*. Second. John Wiley. ISBN 978-11-194-6295-8.
38. ZEMAN, M. et al., 2023. *Chirurgická propedeutika*. Čtvrté, přepracované a doplněné vydání. Praha: Grada Publishing. ISBN 978-80-271-3484-7.

39. ZEMANOVÁ, J., GŘEĞOŘ, R., MATOUCH, P., VAŘEKOVÁ, V.,  
2023. *Technika v přednemocniční neodkladné péči v kostce*. Praha: Grada  
Publishing. ISBN 978-80-271-2835-8.

## **8 Seznam příloh a obrázků**

### **8.1 Přílohy**

Příloha č. 1 - Otázky pro rozhovory se zdravotnickými záchranáři

Příloha č. 2 – Žádost o sběr dat/poskytnutí informací pro studijní účely

Příloha č.2 - Scoop rám

Příloha č. 3 – Vakuová matrace

## **Příloha 1**

### ***Otázky pro rozhovory se zdravotnickými záchranáři***

1. Kolik je Vám let?
2. Jaké je Vaše nejvýše dosažené vzdělání?
3. Jak dlouhá je Vaše praxe na pozici zdravotnického záchranáře?
4. Jaká je Vaše jiná absolvovaná praxe?
5. Měl/a jste v průběhu své praxe zkušenost se setkat s poraněním páteře a míchy?  
(ano/ne)
6. Kdy máte podezření na poranění páteře a míchy?
7. Jak postupujete u pacienta s poraněním páteře a míchy? (liší se postup u dětí?)
8. Jaké používáte fixační pomůcky, které se využívají u poranění páteře a míchy.
9. Jaké používáte transportní pomůcky, které se využívají u poranění páteře a míchy?
10. Proč je nutné pomýšlet na ventilaci u pacienta s poraněním páteře v oblasti C3 – C5?
11. Popište postup sundávání motocyklistické ochranné přilby u motorkáře s poraněnou páteří. (kolik musí být u tohoto výkonu lidí a proč?)
12. Jakým způsobem přemístíte pacienta na spineboard?
13. Máte od zaměstnavatele zpracovaný metodický pokyn k zacházení s pacientem s poraněnou páteří a míchou?
14. Jak transportujete pacienta s poraněnou páteří a míchou do zdravotnického zařízení?
15. Kam byste směřoval/a pacienta s poraněnou páteří a míchou?
16. Kdy byste vyžadoval/a spolupráci s leteckou záchrannou službou?

## Příloha. 2

### ŽÁDOST O SBĚR DAT/POSKYTNUTÍ INFORMACÍ PRO STUDIJNÍ ÚČELY

Jméno a příjmení žadatele: Karolína Kratochvílová

Datum narození: 18.4.2001. Telefon: 720652662 E-mail: kratochvilovakar@seznam.cz

Název školy/fakulty: Jihočeská univerzita v 4eských Budějovicích, zdravotně sociální fakulta

Obor studia: Zdravotnické záchranářství

Forma studia:  prezenční  kombinovaná

#### Žadatel v ZZS KV, p.o. koná/konal odbornou praxi:

ANO na základně: Třebíč v termínu od: 4.12.2024 do: 22.12.2024

NE

#### Žadatel je zaměstnancem/osobou blízkou zaměstnance ZZS KV, p.o.:

ANO jméno zaměstnance ZZS KV, p.o.: .....

NE

**Téma odborné práce:** Trauma páteře a míchy v přednemocniční péči

#### Cíl odborné práce:

Zmapovat péči o pacienta s podezřením na poranění páteře v přednemocniční péči.

Zmapovat materiálně technické prostředky zdravotnické záchranné služby v kraji Vysočina, které má k dispozici zdravotnický záchranář při ošetřování pacienta s podezřením na trauma míchy a páteře.

#### Anotace:

Nejčastěji se zdravotničtí záchranáři setkávají s podezřením na trauma páteře a míchy hlavně v souvislosti s pádem z výšky nebo při dopravních nehodách, a proto je nutné vědět, jak správně postupovat u těchto typů poranění. Při manipulaci s nemocným musíme být šetrní a volíme tzv. imobilizační pomůcky, které zajistí znehybnění pacienta. Tím se zabrání dalšímu rozvoji mechanického poškození a uleví se zraněnému od bolesti. Mezi imobilizační pomůcky patří vakuová fixační matrace, která udrží požadovaný tvar a zamezí se tak nežádoucím pohybům ze strany na stranu. Jedná se o velmi závažné zranění, které může nemocného poznamenat na celý život.

#### Požadavek na (zaškrtněte):

Dotazníkové šetření  pro zaměstnance ZZS KV, p.o.

Počet respondentů: 11

Termín sběru dat: od: 22.3.2024 do: 26.4.2024

Oblastní středisko, kde bude dotazníková akce probíhat: Třebíč, Moravské Budějovice

**Budete ZZS KV, p.o. uvádět jako „zdroj dat“ ve své práci?:**  ANO  NE

#### Poučení:

Žadatel souhlasí se zpracováním jeho osobních údajů v souladu se zákonem č. 101/2000 Sb., o ochraně osobních údajů, v platném znění pro účely této žádosti. Zavazuje se zachovat mlčenlivost o skutečnostech, o nichž se dozví v souvislosti s prováděným průzkumem, výzkumem nebo sběrem dat/informací. V případě, že žadatel uvádí ZZS KV, p.o. jako „zdroj informací“, je jeho povinností předložit zpracované výsledky ke schválení zaměstnanci ZZS KV, p.o., který žádost o sběr dat/poskytnutí informací povolil. Prezentace výsledků s uvedením jména ZZS KV, p.o., je možná pouze s jeho souhlasem.

Datum: 22.3.2024

Jméno/Podpis: Kratochvílová Karolína



### **Příloha č. 3**



Zdroj: vlastní, 2024

### **Příloha č. 4**



Zdroj: vlastní, 2024

## **9 Seznam zkratek**

C – cervikální – krční oblast

CT – výpočetní tomografie

EtCO<sub>2</sub> – koncentrace oxidu uhličitého na konci výdechu

GCS – Glasgow Coma Scale

I - informant

L – lumbální – bederní oblast

MILS – manuální stabilizace krční páteře

MR – magnetická rezonance

NaCL – chlorid sodný

OTI – orotracheální intubace

PNP – přednemocniční neodkladná péče

RTG – rentgenové vyšetření

RZP – rychlá zdravotnická pomoc

S – sakrální – křížová oblast

SpO<sub>2</sub> – saturace arteriální krve kyslíkem

Th – torakální – hrudní

UPV – umělá plicní ventilace

ZZS- zdravotnická záchranná služba

## 10 Slovník cizích slov

areflexie – ztráta reflexů

atlantookcipitální – mezi kondyly týlní kosti a prvním krčním obratlem

axiální – ve směru osy

bradykardie – pomalá srdeční frekvence pod 60/min.

deformita - znetvoření

dislokace – rozmístění

extenze – natažení

flexe – ohnutí

ganglie – nervová uzlina

hematom – modřina

hypertenze – vysoký krevní tlak, nad 140/90 mmHg

hypotenze – nízký krevní tlak, pod 90/60 mmHg

hypotonie – snížený svalový tonus

hyporeflexie – snížená aktivita reflexů

ipsilaterální – na stejné straně

ireverzibilní – nevratný

kontuze - zhmoždění

kraniální - lebeční

kvadruparéza – částečné ochrnutí všech končetin

kvadruplegie – úplné ochrnutí všech končetin

léze - poškození

paraplegie – úplné ochrnutí poloviny těla

penetrující – pronikající

preload – náplň srdeční komory na konci diastoly

priapismus – dlouhotrvající a bolestivá erekce penisu