



Bakalářská práce

Moderní metody v ošetrovatelské péči o pacienta s chronickými defekty

Studijní program:

B0913P360030 Všeobecné ošetrovatelství

Autor práce:

Petra Bublová

Vedoucí práce:

Mgr. Petra Pažoutová, DiS.

Fakulta zdravotnických studií

Liberec 2024



Zadání bakalářské práce

Moderní metody v ošetrovatelské péči o pacienta s chronickými defekty

<i>Jméno a příjmení:</i>	Petra Bublová
<i>Osobní číslo:</i>	D21000155
<i>Studijní program:</i>	B0913P360030 Všeobecné ošetrovatelství
<i>Zadávající katedra:</i>	Fakulta zdravotnických studií
<i>Akademický rok:</i>	2022/2023

Zásady pro vypracování:

Cíle a výstupy práce:

1. Popsat moderní terapeutické krytí chronických defektů.
 2. Popsat moderní přístupy v léčbě chronických defektů.
 3. Popsat kompetence u převazu ran v souvislosti se vzděláním všeobecné sestry.
- Výstupem práce bude článek v odborném periodiku.

Teoretická východiska:

Chronické defekty jsou nehojící se rány různé etiologie, mezi nejčastější patří bércové vředy, dekubity a syndrom diabetické nohy, jejich léčba je nákladná, komplikovaná a přítomnost takové rány značně ovlivňuje kvalitu života pacienta. Proto je důležité, aby léčba byla výsledkem multidisciplinární spolupráce, která se opírá o vědecké poznatky a praxi založenou na důkazech. Reakce na terapie může být u každého pacienta jiná, ale díky rozvoji vědecko-technického odvětví a stoupající incidenci chronických defektů se v současnosti rozšiřují i možnosti nových poznatků ohledně preventivních, terapeutických a diagnostických postupů. (Bureš a Mezera, 2018)

Metody práce: Pro bakalářskou práci bude využita teoretická výzkumná metoda založená na analýze dostupné literatury. Využívána bude technika systematické rešerše.

Rozsah stran: Rozsah bakalářské práce činí 40-60 stran/Rozsah diplomové práce činí 60-80 stran.

Rozsah grafických prací:

Rozsah pracovní zprávy:

Forma zpracování práce:

Jazyk práce:

tištěná/elektronická

čeština

Seznam odborné literatury:

1. ABOUD, Ahmad M. Al a Biagio MANNA. 2022. *Wound Pressure Injury Management*. B.m., StatPearls Publishing. Dostupné také z: <https://www.ncbi.nlm.nih.gov/books/NBK532897/>
2. ČESKO. Vyhláška č. 55/2011 Sb., o činnostech zdravotnických pracovníků a jiných odborných pracovníků. In: *Zákony pro lidi.cz* [online]. © AION CS 2010–2023 [cit. 23. 7. 2023]. Dostupné z: <https://www.zakonyprolidi.cz/cs/2011-55>
3. BOWERS, Steven a Eginia FRANCO. 2020. Chronic Wounds: Evaluation and Management. *American Family Physician*. the American Academy of Family Physicians, © 2020. **101**(3), 159–166. Dostupné z: <https://www.aafp.org/pubs/afp/issues/2020/0201/p159.html>
4. BUREŠ, Ivo a Vojtěch MEZERA. 2018. Problematika léčby chronických ran. *Léčba ran*. Vzdělávání In, Praha. **4**(3), 4–8. ISSN 2336-520X. Dostupné z: https://www.flipsnack.com/lecbaran/lecba_ran_18.html
5. GROFOVÁ, Zuzana. 2019. Vlivnutrice na hojení chronických ran a defektů. *Medicína pro praxi: časopis praktických lékařů*. Solen, Konice. **16**(2), 130–132. ISSN 1214-8687. Dostupné z: <https://www.medicinapropraxi.cz/pdfs/med/2019/02/12.pdf>
6. HERRAIZ-AHIJADO, Borja et al. 2023. Active legs: Impact of physical activity as an adjuvant treatment in the healing of venous ulcers in primary care: a RCT protocol study. *BMC nursing*. Madrid. **22**(1), 65. DOI 10.1186/s12912-023-01214-y. Dostupné z: <https://bmcnurs.biomedcentral.com/articles/10.1186/s12912-023-01214-y>
7. HOLUBOVÁ, Adéla a Andrea POKORNÁ. 2019. Lokální léčba defektů různé etiologie. *Dermatologie pro praxi*. **13**(1), 49–52. DOI 10.36290/der.2019.021. Dostupné z: <https://www.dermatologiepropraxi.cz/pdfs/der/2019/01/09.pdf>
8. HOMAEIGO HAR, Shahin a Aldo R. BOCCACCINI. 2020. Antibacterial biohybrid nanofibers for wound dressings. *Acta Biomaterialia*. **107**, 25–49. DOI 10.1016/j.actbio.2020.02.022. Dostupné z: <https://www.sciencedirect.com/science/article/pii/S174270612030101X>
9. SHI, Chenyu et al. 2020. Selection of Appropriate Wound Dressing for Various Wounds. *Frontiers in Bioengineering and Biotechnology*. **8**, 182. DOI 10.3389/fbioe.2020.00182.
10. SLONKOVÁ, Veronika. 2021. Komplexní terapie chronických bérčových ulcerací venózní etiologie. *Svět praktické medicíny: časopis postgraduálního vzdělávání lékařů*. Česká lékařská společnost Jana Evangelisty Purkyně, Praha. **2021**(2), 77–91. ISSN 2694-8516. Dostupné z: <https://www.prolekare.cz/casopisy/svet-prakticke-mediciny/2021-2-4/download?hl=cs>
11. WEI, Di et al. 2019. Chronic wound biofilms: diagnosis and therapeutic strategies. *Chinese Medical Journal*. **132**(22), 2737–2744. DOI 10.1097/CM9.0000000000000523. Dostupné z: <https://www.ncbi.nlm.nih.gov/pmc/articles/PMC6940106/>

Vedoucí práce:

Mgr. Petra Pažoutová, DiS.

Fakulta zdravotnických studií

Datum zadání práce:

10. července 2023

Předpokládaný termín odevzdání: 30. dubna 2024

L.S.

prof. MUDr. Karel Cvachovec, CSc.,
MBA
děkan

prof. MUDr. Petr Suchomel, Ph.D.
garant studijního programu

Prohlášení

Prohlašuji, že svou bakalářskou práci jsem vypracovala samostatně jako původní dílo s použitím uvedené literatury a na základě konzultací s vedoucím mé bakalářské práce a konzultantem.

Jsem si vědoma toho, že na mou bakalářskou práci se plně vztahuje zákon č. 121/2000 Sb., o právu autorském, zejména § 60 – školní dílo.

Beru na vědomí, že Technická univerzita v Liberci nezasahuje do mých autorských práv užitím mé bakalářské práce pro vnitřní potřebu Technické univerzity v Liberci.

Užiji-li bakalářskou práci nebo poskytnu-li licenci k jejímu využití, jsem si vědoma povinnosti informovat o této skutečnosti Technickou univerzitu v Liberci; v tomto případě má Technická univerzita v Liberci právo ode mne požadovat úhradu nákladů, které vynaložila na vytvoření díla, až do jejich skutečné výše.

Současně čestně prohlašuji, že text elektronické podoby práce vložený do IS/STAG se shoduje s textem tištěné podoby práce.

Beru na vědomí, že má bakalářská práce bude zveřejněna Technickou univerzitou v Liberci v souladu s § 47b zákona č. 111/1998 Sb., o vysokých školách a o změně a doplnění dalších zákonů (zákon o vysokých školách), ve znění pozdějších předpisů.

Jsem si vědoma následků, které podle zákona o vysokých školách mohou vyplývat z porušení tohoto prohlášení.

Poděkování

Chtěla bych poděkovat své vedoucí práce Mgr. Petře Pažoutové Dis. za otevřený přístup k návrhům, podporu a rychlou zpětnou vazbu.

ANOTACE

Moderní metody v ošetrovatelské péči o pacienta s chronickými defekty

Bakalářská práce se zaměřuje na moderní přístupy v péči o pacienta s chronickými defekty. Jedná se o teoretickou kvalifikační práci. Ze začátku popisuje fyziologický proces hojení, rizikové faktory vzniku obtížného hojení ran. Dále se zaměřuje na diabetické, venózní, ischemické vředy, onkologické rány a jejich charakteristiku, diagnostická vyšetření, specifickou terapii a komplikace. Zdůrazňuje malnutrici, jako jednu z hlavních příčin prodlouženého hojení, a potřebu dostatku komplexních bílkovin, vitamínů a dalších mikronutrientů ve výživě pacienta. Podrobně se pak věnuje novým obvazovým materiálům, jako jsou biohybridní krytí z nanovláken, popisuje varianty tkáňových kožních náhrad a podtlakové terapie. Závěrem se dotýká tématu kompetencí všeobecné sestry v souvislosti se vzděláním.

Klíčová slova

Chronické rána, kompetence, biohybridní krytí, podtlaková terapie, převaz, vlhké hojení, výživa, všeobecná sestra

ANNOTATION

Modern methods in nursing care of patients with chronic wounds.

The thesis focuses on modern approaches in the care of patients with chronic defects. It firstly describes the physiological process of healing, risk factors for the origin of difficult wound healing. It also focuses on diabetic, venous, ischemic ulcers, oncological wounds and their characteristics, diagnostic examinations, specific therapy and complications. It underlines malnutrition, as one of the main causes of prolonged healing, and the need for sufficient complex proteins, vitamins and other micronutrients intake in the patient's diet. Then, it describes in detail new dressing materials, such as biohybrid nanofiber dressings, and reviews variants of tissue skin substitutes and vacuum therapy. Finally, it touches the issue of the competencies of nurse in the context of education.

Keywords

Chronic wound, competence, biohybrid wound dressing, negative pressure wound therapy, moisture management, nutrition, nurse

Obsah

Seznam symbolů a zkratek.....	9
1 Úvod.....	11
2 Cíle práce a metodika.....	12
2.1 Cíle práce.....	12
2.2 Metodika výzkumu.....	12
3 Fyziologie a patofyziologie.....	14
3.1 Fyziologické hojení	14
3.1.1 Hemostatická fáze.....	14
3.1.2 Exsudativní fáze.....	14
3.1.3 Proliferativní fáze.....	14
3.1.4 Diferenční fáze	15
3.2 Chronické defekty	15
3.2.1 Rizikové faktory.....	16
3.2.2 Defekty žilní etiologie.....	17
3.2.3 Ischemické defekty	21
3.2.4 Diabetické defekty	22
3.2.5 Dekubitus	25
3.2.6 Onkologické rány	28
4 Moderní metody v ošetřování chronických defektů	30
4.1 TIME clinical decision support tool.....	30
4.2 Management bolesti	33
4.3 Příprava spodiny rány	34
4.3.1 Čištění rány	34
4.3.2 Debridement.....	35
4.3.3 Bakteriální zátěž.....	37
4.4 Ošetření a krytí rány	38

4.4.1 Kontinuum hojení ran (WHC)	38
4.4.2 Vlhké hojení	40
4.4.3 Nanovlákná a antiseptická krytí	42
4.4.4 Podtlaková terapie (NPWT).....	45
4.4.5 Hyperbarická oxygenoterapie	46
4.4.6 Topická oxygenoterapie	46
4.5 Výživa pacienta s chronickým defektem	47
4.6 Transplantace kůže a využití tkáňových produktů.....	50
4.6.1 Autologní kožní štěpy	50
4.6.2 Neautologní štěpy	52
4.6.3 Amniové membrány	53
4.7 Kompetence všeobecné sestry	54
4.7.1 Specializace a postgraduální vzdělávání	57
5 Vyhodnocení cílů a výzkumných otázek/předpokladů	59
6 Návrh doporučení pro praxi	60
7 Závěr	61
Seznam použité literatury	63
Seznam příloh	69
Příloha A: Článek	69
Příloha B: Poster 1.....	73
Příloha C: Poster 2.....	74

Seznam symbolů a zkratk

ABI (ABPI)	index kotníkových tlaků (index tlaků kotník-paže)
AMP	antimikrobiální peptidy
ASDN	akutní syndrom diabetické nohy
atd.	a tak dále
BBF	bakteriální biofilm
CDST	pomůcka pro klinické rozhodování
CVD	chronická žilní insuficience
ČR	Česká republika
DFU	syndrom diabetické nohy
EBN	ošetřovatelství založené na důkazech
ECM	extracelulární matrix
EMLA	Eutectic Mixture of Local Anesthetics
ESPEN	Evropská společnost pro klinickou výživu a metabolismus
EU	Evropská unie
EWMA	Evropská asociace pro léčbu ran
GLIM	Globální iniciativa pro boj s podvýživou
HA	kyselina hyaluronová
ICHDK	ischemická choroba dolních končetin
ICHS	ischemická choroba srdeční
MMP	matrixové metaloproteinázy
MPFF	mikronizovaná purifikovaná flavonoidní frakce
MUST	univerzální nástroj pro screening podvýživy
MZ	ministerstvo zdravotnictví

např.	například
NPWT	podtlaková terapie
NRS	screening nutričního rizika
Obr.	obrázek
OCT	octenidin dihydrochlorid
PAD	onemocnění periferních cév
PEG	perkutánní endoskopická gastrostomie
PHMB	polyhexamethylenbiguanid
PHMB	polyhexanid s betainem
PMK	permanentní močový katetr
POCT	testování v místě péče o pacienta
SDN	syndrom diabetické nohy
SR	Slovenská republika
STS	submukóza tenkého střeva
SVF	stromální vaskulární frakce
TBI	index palec-paže
TGF- β 1	transformující růstový faktor
TIME	postup pro ošetření rány
Tzv.	takzvaně
VAC	vakuum asistované uzavření
WHC	kontinuum hojení rány

1 Úvod

S přibývajícím věkem populace se začínají projevovat důsledky nezdravé životosprávy předešlých desetiletí, příkladem může být nezdravá tučná strava poškozující cévy a další orgány, stejně jako kouření tabáku nebo nedostatek pohybu. Kromě dalších komplikací a onemocnění tyto faktory dávají vznik chronickému defektu. Chronická rána může vzniknout vlivem onemocnění a procesů v těle (ateroskleróza, nádorové onemocnění, autoimunitní onemocnění, zánět/infekce) nebo se jedná o ránu způsobenou vnějšími vlivy (tlak, řez, teplo, chlad atd.) případně souhra obojího. Už mechanismus vzniku nebo příčina by měla napovědět, že tyto rány se musí léčit komplexně. Jako chronickou můžeme označit ránu, která se nezhojí do 8 týdnů. Tyto rány snižují kvalitu života pacienta, rána může zapáchat a bolet, představuje tak psychický diskomfort, sociální izolaci a fyzický diskomfort z omezení pohybu a bolesti. Péče o takového pacienta je spojena s ekonomickou zátěží a představuje personální zatížení ve zdravotnickém zařízení (Eriksson et al., 2022).

V současné době přicházejí výzkumníci s klinickými studiemi a vývojem nových materiálů, přípravků a léků, ale aby mohly být použity v praxi, musí být zdravotníci a lékaři vyškoleni pro jejich použití. Dle studií jen zařazení kurzu hojení ran do vzdělávacích programů pro nelékařské zdravotnické pracovníky a lékaře vede k o 50% vyšší úspěšnosti terapie (Moore et al., 2019).

Tato bakalářská práce shrnuje obecné poznatky a komplexní pohled v oblasti hojení ran a charakteristiky chronických defektů různé etiologie včetně rizikových faktorů. Dále zmiňuje moderní metody v péči o pacienta s chronickými defekty zohledňující pacienta v rámci holistické péče.

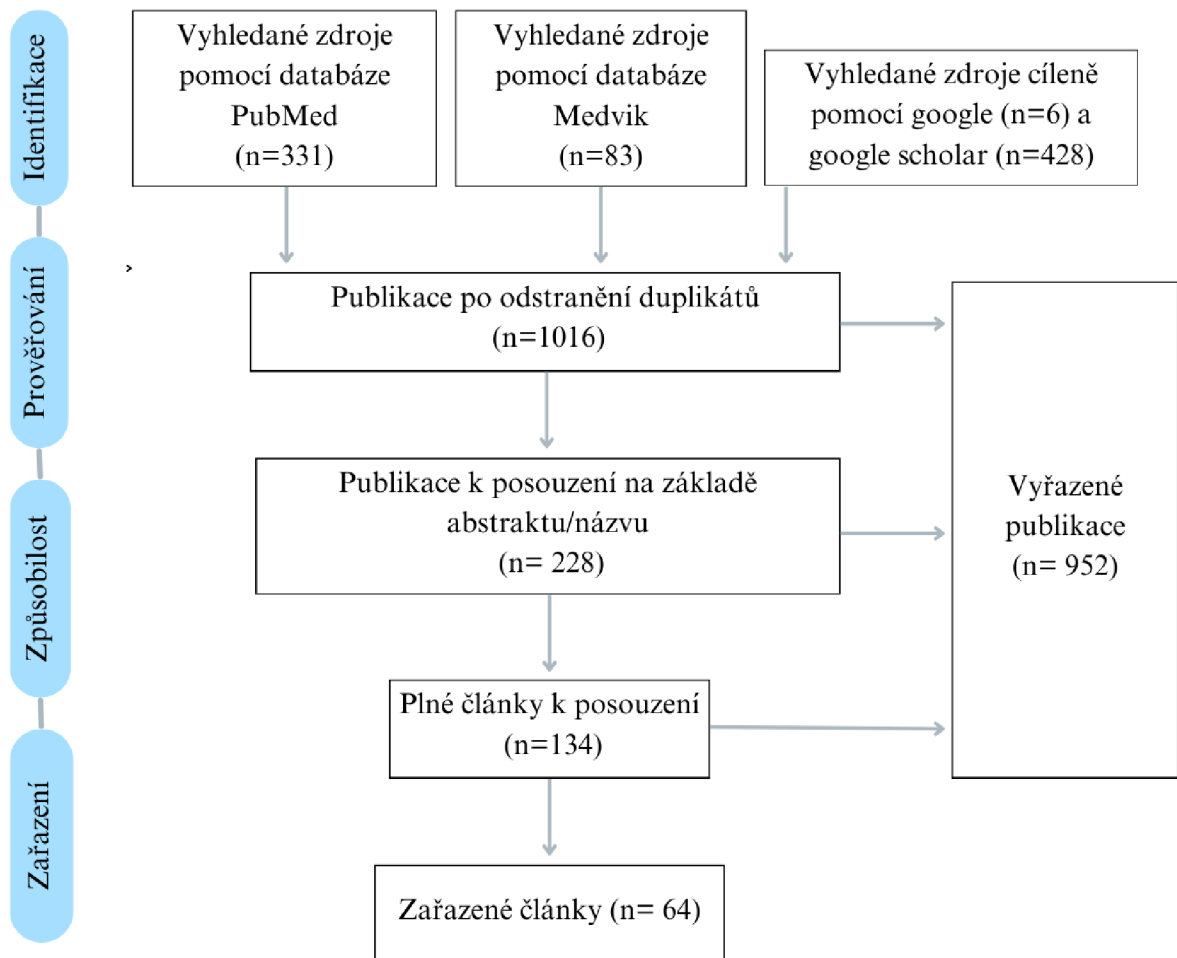
2 Cíle práce a metodika

2.1 Cíle práce

1. popsat moderní terapeutické krytí chronických defektů
2. popsat moderní přístupy v léčbě chronických defektů
3. popsat kompetence u převazu ran v souvislosti se vzděláním všeobecné sestry

2.2 Metodika výzkumu

Pro bakalářskou práci byly zvoleny tři popisné cíle. Naplněním cílů předcházela sběr informací. Zvolila jsem tři odborné databáze zdrojů, PubMed, Medvik, Google scholar a vyhledávač Google. Složila jsem tři vzorce pro výběr relevantních zdrojů: **PubMed** (*dressing OR maintain* OR cover OR manag* OR approach OR bandage*) **AND** (*chronic OR prolong* OR nonhealing*) **AND** (*wound OR defect OR lesion*) **AND** (*nurs* OR caregiver OR podiatric*) **NOT** *kidney NOT brain NOT cardi* NOT heart NOT acute*, **Medvik** (*modern* OR nov* OR součas* OR aktual**) **AND** (*metod* OR způsob* OR ošetř* OR převaz* OR kryt* OR obvaz* OR léčba OR hojení*) **AND** (*chronick* OR nehojí**) **AND** (*rána OR vřed OR defekt*), **Google Scholar** (*sestra AND převaz AND kompetence*). Zároveň jsem nastavila kritéria: publikováno v posledních 5 letech, celé volně přístupné texty. PubMed sloužil pro vyhledání zahraniční literatury, vzorec byl tudíž v anglickém jazyce. Medvik sloužil pro zdroje v českém jazyce. Google scholar byl zaměřen na vyhledání informací pro třetí cíl. Z výsledků jsem na základě názvu a abstraktu vyřadila nerelevantní zdroje. Následně proběhl druhý výběr po přečtení celých textů. Vybrány byly ty zdroje, které obsahovaly vhodné informace potřebné pro splnění vytyčených cílů. Vzhledem k tomu, že třetí cíl byl zaměřený na kompetence všeobecné sestry, vyhledala jsem cíleně zdroje v legislativě ČR prostřednictvím vyhledávače Google (viz obr. 1).



Obrázek 1 Schéma postupu rešerše

3 Fyziologie a patofyziologie

3.1 Fyziologické hojení

Hojení je komplexní multifaktoriální kaskáda, která se spouští při porušení integrity a funkce kůže u zdravého organismu. Rozlišujeme **3-4 fáze hojení**, které se mezi sebou prolínají: hemostatická, zánětlivá (exsudativní), granulační (proliferativní) a epitelizační (Olivieri et al., 2019).

3.1.1 Hemostatická fáze

V prvních 24 až 48 hodinách po porušení integrity se krevní cévy kontrahují. Trombocyty a krevní destičky staví fibrinovou síť, která zajistí hemostázu, a poskytne tak dočasnou **extracelulární matrix (ECM)**, která slouží jako ochrana proti bakteriím a zároveň se na ni navazují buňky (Olivieri et al., 2019).

3.1.2 Exsudativní fáze

Leukocyty prostřednictvím faktorů zvyšují propustnost cév, tím umožní vstup neutrofilů do rány, a způsobí tak lokální edém a erytém. **Neutrofilly** pomocí proteáz aktivovaných cytokiny, volnými kyslíkovými radikály (**ROS**), fagocytózou mrtvých buněk a bakterií čistí ránu. **Makrofágy** diferencované z lymfocytů a monocytů pokračují v čištění rány, kromě toho produkují cytokiny, růstové faktory (Barnum et al., 2020).

Sekrece **prostaglandinů** cytokiny je nezbytná pro vasodilataci a aktivaci endoteliálních buněk, tyto buňky jakožto nová spodina rány produkují růstové faktory a další cytokiny, které působí při tvorbě nového krevního zásobení a granulační tkáně. Exsudativní fáze končí postupným ubýváním prozánětlivých cytokinů a pohlcením zbylých neutrofilů makrofágy (Olivieri et al., 2019).

3.1.3 Proliferativní fáze

Tato fáze nastává během 48 hodin až 2 týdnů od vzniku rány. **Kreatinocyty** proliferují z okrajů rány a pokrývají povrch rány. **Fibroblasty** začnou prostřednictvím proteinů, kolagenu a fibronektinu vytvářet trvalou vláknitou tkáň, která slouží jako permanentní ECM (Barnum et al., 2020).

Hlavním dějem proliferativní fáze je **tvorba nové cévní sítě**, která je nezbytná pro dostatečné zásobování kyslíkem, živinami a odvod metabolického odpadu. Souhrou regeneračních buněk, pericytů, progenitorových buněk a růstových faktorů se řídí remodelace v 3 prolínajících se procesech:

- **Angiogeneze** – ze stávajících krevních cév expandují kapilární sítě
- **Vaskulogeneze** – endoteliální prekursorové buňky syntetizují de novo nové krevní cévy
- **Arteriogeneze** – remodelace již existujících kolaterál na funkční tepny

Tvorba granulační tkáně začíná přibližně po 96 hodinách. Fibroblasty na okraji rány začnou produkovat novou kolagenovou ECM, jejíž tvorba probíhá souběžně s kombinací epitelizace a kontrakce zapříčiněnou myofibroblasty (Olivieri et al., 2019).

3.1.4 Diferenciační fáze

Bohatá cévní síť spodiny rány, která vzniká za účelem podpory hojení, řídne a zanechává za sebou pevnější a stabilizované krevní cévy. Buňky k opravě a prevenci infekce jsou již nepotřebné a migrují nebo zanikají (Barnum et al., 2020).

Prozánětlivé cytokiny, fibroblastový růstový faktor a **transformující růstový faktor β 1 (TGF- β 1)** stimulují tvorbu kolagenových vláken tvořících síť a přispívají ke zrání kolagenu. Jemná rovnováha syntézy a lýzy kolagenu pomáhá předcházet vzniku hypertrofické jizvy. Nové ECM z myofibroblastů a adhezivních glykoproteinů kontrahují. **Matrixové metaloproteinázy (MMP)** řídí oxidázou formování kolagenu, a tím posilují tkáň pokrývající oblast hojení. Tento proces pokračuje měsíc až rok do úplného zhojení (Olivieri et al., 2019). Jiné zdroje uvádí „chronickou ránu“ jako ránu, která je neucelená déle než 90 dní (Barnum et al., 2020).

Nelze se řídit ale jen podle doby hojení, některým ránám trvá celkově déle, než se zahojí a nemusí být ani chronické, podstatné je to, zda byl narušený proces hojení jinými činiteli, jako je opakovaná nebo dlouhodobá ischemie, infekce. Chronické defekty představují zátěž pro pacienta i personál a každá rána dle etiologie vyžaduje rozdílný přístup (Bureš a Mezera, 2018).

3.2 Chronické defekty

Všechny rány se mohou stát chronickými. Pokud fyziologické fáze hojení neprobíhají, jak mají v řádném pořadí do úplného zacelení, hojení rány se zastaví, a to nejčastěji v exsudativní fázi. Podle některých odborníků, pokud rána do 4 týdnů přes standardní péči nevykazuje známky hojení, stává se chronickou. Pokud už je takto diagnostikována a zmenšila se do 4 týdnů o 50 %, lze předpokládat, že se stejnou péčí

by se rána mohla zhojit do 12 týdnů. V opačném případě by se mělo uvažovat o jiném léčebném postupu (Eriksson et al., 2022).

3.2.1 Rizikové faktory

Díky studiím zaměřeným na rizikové faktory vzniku chronických defektů už můžeme přepokládat u pacienta ztížené hojení rány. S vědomím tohoto faktu je na ošetřujícím, aby rozhodl o použití pokročilejšího krytí a produktů co nejdříve, aby se docílilo uzavření dříve, než začne proces hojení stagnovat (McGuire et al., 2020).

Lidé vyššího věku nebo imobilní lidé spadají automaticky do rizika vzniku dekubitů, zejména když jsou inkontinentní, kachektičtí nebo obézní. Už při prvním kontaktu lze jednoduše odhalit některé z faktorů. Je to například **věk**, **nutriční stav**, **mobilita**, otoky, hypertenze (viz škály 3.2.5.). Ptáme se na inkontinenci, sociální situaci, rizikové chování (nikotinismus, alkoholismus). Laboratorně je rizikový zvýšený glykovaný hemoglobin, elevované zánětlivé parametry, pozitivní nález bakteriologie a anemie, zejména pak pokles hemoglobinu a železa (Samaniego-Ruiz et al., 2018).

Kouření způsobuje hypoxii tkáně, zvýšenou vazokonstrikci, zvyšuje viskozitu krve, a celkově tím zpomaluje proces hojení. Stejně tak do rizikového chování spadá **alkoholismus** jako nejčastější příčina jaterní cirhózy. Porušení struktury jater má za následek poruchy koagulace, snížení tvorby jaterních enzymů a malnutrici především s deficiencí albuminu. Dále je třeba věnovat pozornost systémovým onemocněním, která jsou mezi sebou vzájemně propojena (Samaniego-Ruiz et al., 2018).

Onemocnění jako sklerodermie, systémový lupus erythematosus, revmatoidní artritida, vaskulitidy je **skupina autoimunitních zánětlivých onemocnění postihujících pojivě tkáň**. Klinicky je těžké odlišit vředy jimi způsobené od vředů jiné etiologie, ale charakteristicky se objevují na neobvyklých místech. Typické pro tyto skupiny jsou sérové biomarkery (např. ANA, ENA, ACA, ANCA, RF). Rvmatoidní faktor nebývá často 100% spolehlivý, je třeba při podezření vyšetřit konkrétní biomarkery a znát typické klinické příznaky, aby terapie byla cílená a včasná. Pokud se onemocnění neodhalí včas, vede k napadení životně důležitých orgánů, jako jsou ledviny, srdce a další. Základní léčbou jsou imunosupresiva, nejčastěji **kortikoidy**, které mají na jednu stranu mnoho negativních vedlejších účinků včetně zhoršení kvality hojení, náchylnost k infekcím a další, ale na stranu druhou jejich terapeutické účinky potlačení autoimunitních reakcí převyšují pro tyto pacienty ty negativní. V současnosti jsou dalšími možnostmi

biologická léčba a zařazení pacienta do klinické studie, které bohužel nejsou dostupné všem a nejsou vždy úspěšné (McGuire et al., 2020).

Samostatnou kapitolou je onemocnění **diabetes mellitus**, kterému je věnovaná kapitola 3.2.4 o diabetických defektech. Obecně dlouhodobá hyperglykemie porušuje cévy chronickým zánětem a zároveň zpomaluje tvorbu nových, snižuje proliferaci endoteliálních buněk a ukládání kolagenu. Jednou z významných komplikací DM je selhávání ledvin, které má vazbu na obtížné hojení ran z hlediska nutrice (Samaniego- Ruiz et al., 2018).

Onemocnění ledvin se netýká jen diabetiků, příčin je mnoho, ale často tyto pacienty spojuje obezita, zánětlivé procesy v těle, hypertenze a malnutrice. Celkově výživa pacientů s onemocněním ledvin je složitější, kdy už z příčin onemocnění bývají malnutriční. U dialyzovaných pacientů dochází k vyčerpání vitamínů rozpustných ve vodě a minerálů, jako je zinek. Na druhou stranu vitamíny rozpustné v tucích nelze dialyzovat, a tudíž mají tendenci se později toxicky akumulovat v těle. Zatímco u ostatních chorobných stavů je vyšší obsah bílkovin ve stravě žádoucí, zde by naopak mohl poškodit glomerulární strukturu. Pro takové pacienty je nastavená speciální dieta s omezením bílkovin na 0,6 až 0,8 g/kg. O výživě se můžete dočíst dále v kapitole 4.2. (McGuire et al., 2020).

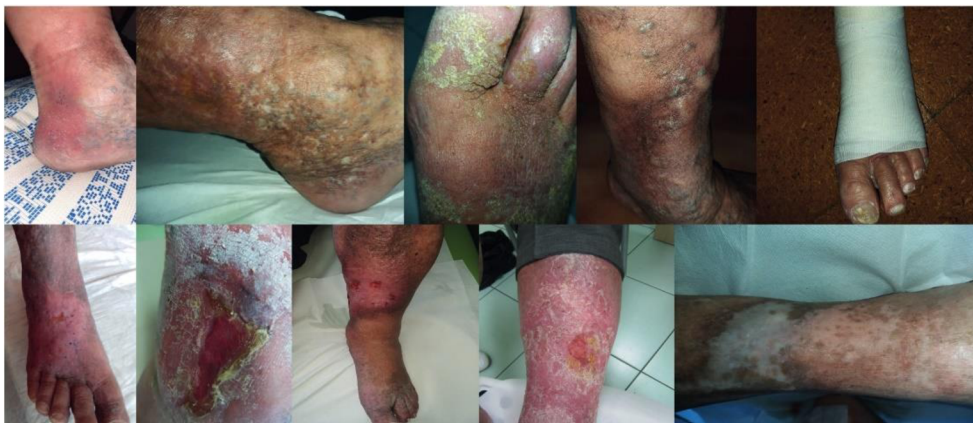3.2.2 Defekty žilní etiologie

Žilní ulcerace jsou nejčastějším typem defektů, jsou typicky lokalizované na vnitřní straně kotníku nebo bérce, bývají mělké s výraznou exsudací, povlakem na spodině doprovázeným bolestivostí a zápachem v souvislosti s bakteriálním osídlením. Rozpoznání žilní etiologie u bércevého vředu je zásadní pro nastavení terapie. Bérceový vřed je komplikací pokročilého stádia **chronické žilní insuficience (CVD) i pokročilé fáze ICHS** (Slonková, 2021).

Chronická žilní nedostatečnost se vyznačuje žilní hypertenzí a dilatací žil zapříčiněných venostázou v dolních končetinách. Povrchové žíly dilatují, tvoří se varixy, zánětlivě se porušuje žilní stěna, která se stává propustnější. Dochází k insuficienci chlopní. Intersticiální tekutina prosakuje mimo žilní řečiště a navenek se jeví jako edém, kůže může být lesklá tmavá a napjatá s hyperpigmentacemi později fibrotickými změnami a atrofii. Postupně se takto kůže stává náchylná ke vzniku vředů nebo porušení její integrity zdánlivě banálním mechanismem. Nejlepší léčba je prevence, proto je velmi

důležitá včasná diagnostika. Mezi vyšetření bychom měli zařadit ABI a palpaci pulzů, ta je obzvláště důležitá pro kontrolu správné perfuse při kompresi a také vyloučení přidruženého arteriálního onemocnění. Pokud je to třeba, doplňkovým vyšetřením může být venózní nebo arteriální duplexní ultrasonografie (Bowers a Franco, 2020). Prostá sonografie je zásadní pro zvolení strategie, a přesto dle průzkumů přibližně třetina lékařů ji u CVD neprovedla (Černohorská, 2022).

Bohužel právě **časná diagnostika je problematická** ze strany pacientů, jelikož přichází k lékaři až v pozdějších stádiích, dle studií jsou častěji postiženy ženy, kdy u rizikových nebo predisponovaných jedinců vznikají příznaky už v rané pubertě ve formě metliček. Na zhoršení pak pacienti poukazují kolem 20. roku života a u žen se výrazná progresse objevuje po těhotenství. Pro nás známými rizikovými faktory vzniku vředů je hluboká žilní trombóza, vyšší BMI, nižší mobilita v kotníku. Podle českého průzkumu lidé s CVD začínají věnovat pozornost a řešit onemocnění až po 15 měsících trvání příznaků a pouhých 43 % vyhledá odbornou pomoc lékaře. Subjektivními příznaky venózní etiologie jsou pocity těžkých unavených nohou, v nohou cítí napětí a celkově těžko lokalizovatelnou bolest chronické povahy. Tuto bolest je důležité odlišit od jiných druhů jako je neuropatická, neurologická, ischemická (klaudikační) z jiných příčin. Pro CVD platí, že úleva od bolesti nastává při elevaci dolních končetin, dále při pohybu a přiložení komprese. Naopak zhoršení pozorujeme při dlouhodobém stání a sezení, kdy žíly „nepracují“ a lymfa stagnuje ve směru spádu (Černohorská, 2022).



Obrázek 2 Kožní projevy u chronického žilního onemocnění (Černohorská, 2022)

Léčba CVD se opírá o 3 pilíře, a to kompresivní terapii, venofarmaka a režimová opatření. **Kompresse** zlepšuje žilní návrat stáhnutím dilatovaných žil, čímž snižuje venózní hypertenzi a vše s ní spojené, jako je například bolest, otok, kožní změny. Dle studií a zkušeností odborníků je kompresivní terapie zlatým standardem jak pro léčbu bérceových vředů, tak jako prevence progresu CVD. V praxi se ale spíš setkáme se špatně navázanou bandáží, která buď není dost pevná, nebo je až moc pevná a k chybám dochází i v samotné technice. Proto je potřeba správně edukovat o technikách pacienty a rodinu. Lze jim poskytnout materiály ve formě letáčků nebo online instruktážních videí i návodů. Informujeme o zvolení správné velikosti, technice, případně doporučíme vhodnější obuv, do které by se pacient lépe nazouval i s obvazy. U nesoběstačných pacientů případně doporučit domácí péči. K edukaci zařadíme i péči o kůži, to znamená promazávat suchá místa mastí a zabránit maceraci zdravé kůže. Správnou techniku by měla znát i sestra, která se může vzdělávat v rámci specializace nebo kurzů (Zafarová, 2020).

Ke kompresi používáme krátkotažná obinadla. **Bandáž** začínáme od prstů nohy, první obinadlo zakončujeme u kotníku a druhé navazujeme až pod koleno. V případě, že jsou pacienti obézní nebo dlouzí, použijeme i třetí obinadlo pro vysokou bandáž. Kompresi pomocí kompresivních obinadel může aplikovat i laik. Nicméně se nabízí i možnost kompresivních systémů hrazených pojišťovnou, které smí aplikovat pouze vyškolený zdravotník. **Kompresivní systémy** se přikládají po dobu 7 dnů a sleduje se u nich různými měřicími zařízeními tlak pod bandáží. Tlak měřený u kotníku by měl dosahovat hodnot 40 mmHg. Další pojišťovnou hrazenou možností jsou pomůcky pro opakované použití, ke kterým není třeba techniky správného obvazu a pacient si je jednoduše sám přiloží. Jedná se o speciální kompresivní punčochy pro bérceové vředy skládající se ze dvou punčoch, každá má sílu 20 mmHg, tudíž v součtu nám dají dohromady požadovaných 40 mmHg. Svrchní vrstvu pacient snímá na noc a spodní si ponechává celých 24 hodin. Lze také pořídit neelastické kompresivní prostředky, které se přikládají na bavlněnou punčošku. Utažením suchých zipů a pomocí rysek lze nastavit požadovaný tlak od 20 mmHg do 50 mmHg. Jako každá léčba i tato má své kontraindikace, jsou to mokvajících ekzémy, akutní Erysipel, ABPI <0,5 a dekompenzovaná ischemická choroba srdeční (Černohorská, 2022).

Na trhu jsou dostupné i neelastické produkty známe jako **Unna boot**, jedná se o bandáž složenou z gázy s nízkou kompresí (18-24 mmHg) a impregnací obsahující oxid zinečnatý, arabskou gumu, glycerol, ricinový olej a neionizovanou vodu. Výsledkem je polotuhá forma pro vnější kompresi. Studie prokázala dobré výsledky u tvorby granulační tkáně a celkového hojení rány. I když autoři studie poukázali na potřebu studie zabývající se efektivitou užití Unna boot, měl by výsledek jejich výzkumu sloužit jako podklad pro doporučení užití této finančně nenákladné neelastické komprese u pacientů s bérčovými vředy (Paranhos et al., 2019).

Farmakoterapie spočívá v podpoře cév a tlumení zánětu. Nejúčinnějším venofarmakem je díky jeho kombinaci účinku mikronizovaná purifikovaná flavonoidní frakce (MPFF). Pozitivně ovlivňuje mikrocirkulaci a makrocirkulaci. Odborníci doporučují kombinovat tento lék s dalšími venofarmaky s podobnými účinky, ale jiným mechanismem účinku, aby se vzájemně doplňovaly, a dosáhlo se tak větší účinnosti. Ale MPFF je stále jediným doporučeným lékem podloženým důkazy účinnosti a bezpečnosti s možností užití ve všech stadiích CVD (Slonková, 2021).

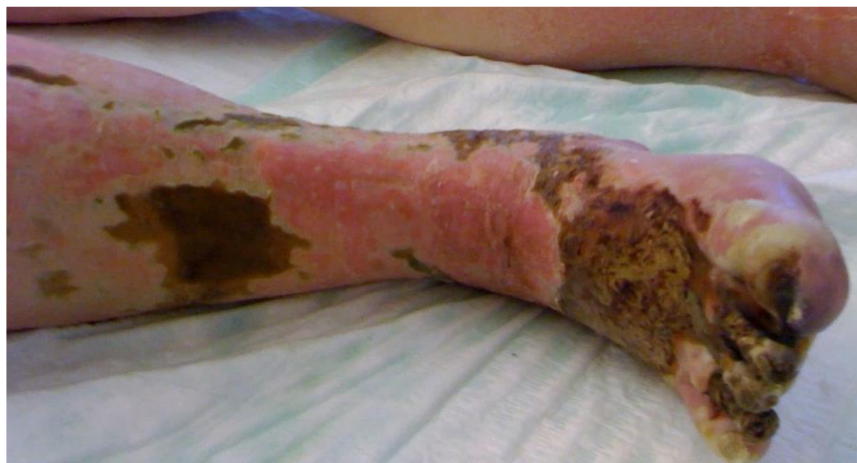Režimová opatření by se měla dodržovat jako prevence, zpomalení progresu i jako úleva od symptomů. Zahnují elevaci končetin, zdravou stravu související i s redukcí hmotnosti. Při sprchování končetin je také dobré střídat teplotu vody, v reakci na studenou se žíly kontrahují a teplou pak dilatují a tím se snažíme podpořit jejich funkci. Kromě konzervativní léčby je třeba zmínit možnost **chirurgické intervence** jako skleroterapie, strippingu a plastiky varixů. Ale také do nich můžeme zařadit stavění krvácení z bércových vředů (Zafarová, 2020).

Důležitou adjuvantní terapií pro hojení i prevenci je **fyzická aktivita**. Na důkazech je prokázáno, že každodenní cvičení zaměřené na pohyblivost kotníků a zapojení lýtkových svalů zlepšuje funkci svalové pumpy a zvyšuje tkáňovou perfuzi. Těmito cviky jsou stání na špičkách, flexe a extenze chodidel vsedě. Kromě odporového cvičení se také doporučuje aerobní aktivita, jako je chůze, která má pozitivní vliv na celý kardiovaskulární systém. Mimo jiné pravidelná aktivita přispívá k autonomii v péči o svůj zdravotní stav, zlepšení sebepojetí, nálady a tím i kvality života. V praxi proškolené sestry edukují pacienty o cvičení, které by měli praktikovat dvakrát denně a doporučují také chůzi po dobu 30 minut. Aktivita by měla být zařazena alespoň 5 dní

v týdnu. O aktivitě provádějí pacienti záznamy, případně mohou použít krokoměr (Herraiz-Ahijado et al., 2023).

3.2.3 Ischemické defekty

Arteriální vředy se nacházejí typicky na distálních částech končetin, stejně jako ostatní defekty mohou být hluboké s navenek viditelnou šlachou nebo kostí. Na rozdíl od bércevého vředu je pro ně typická suchá nekróza. Kůže je napjatá a lesklá (Bowers a Franco, 2020). Vzniká na podkladě onemocnění periferních cév (PAD) nebo ischemické choroby dolních končetin (ICHDK), jedná se o progresivní onemocnění postihující negativně celý tepenný systém. **Ateroskleróza** je nejčastější příčinou vzniku PAD, lze ji také nazvat jako kornatění tepen. Principem je ukládání lipidů podél stěny cévy, později lipidový plát překryje vazivová vrstva a průtok cévou se snižuje. Komplikací může být i ruptura plátu a vznik trombu nebo kalcifikace cévy. Zúžením tepen se nedostává tkáním požadované množství kyslíku a živiny, to má za následek klaudikace, které postupně přecházejí v necitlivost a ztrátu tkáně (kožní atrofické změny, suchost, ztráta ochlupení) provázené cyanózou. Při dlouhodobé ischemii tkáň odumře, vznikne nekrotická tkáň, která už je nevléčitelná a musí se amputovat (McGuire et al., 2020).



Obrázek 3 Ischemický vřed s nekrotickou tkání (AMBOSS, 2023)

PAD dělíme dle závažnosti na **asymptomatickou**, kde nejsou známy klaudikace, ale diagnostika je důležitá pro předcházení kardiovaskulárním obtížím. Dále je stupeň **klaudikační**, kde jsou už přítomné již zmíněné bolesti nohou při aktivitě. Následuje **kritická končetinová ischemie**, provázena chronickou klidovou bolestí končetin a rizikem vzniku ulcerace a gangrény. **Akutní ischemie končetiny** představuje urgentní indikaci k lékařskému zákroku, jedná se o náhlé kritické snížení perfuse končetinou,

pokud se nezačne řešit včas, hrozí riziko amputace (McGuire et al., 2020). Vyšetření je obdobné jako u venózní etiologie, to je palpace pulsů, transkutánní oxymetrie, dopplerovská sonografie, angiografie a ABI v rozmezí 0,8 a méně může být důkazem o arteriální etiologii (Bowers a Franco, 2020).

Zprůchodnění cévy revaskularizací je pro léčbu a záchranu tkáně esenciální, nejčastěji používanou technikou je bypass, ale v současnosti se lékaři přiklání k méně invazivním perkutánním technikám, jako je angioplastika, aterektomie nebo zavedení stentu (McGuire et al., 2020). Při péči o ránu před obnovou perfuse neprovádíme debridement, protože by hrozilo rozpadnutí rány při odstranění nekrózy a snažíme se zabránit infekci. Po zprůchodnění cév se držíme algoritmu TIME (viz. 4.1.) (Bowers a Franco, 2020).

3.2.4 Diabetické defekty

Diabetes mellitus představuje se současnou celosvětovou rostoucí prevalencí velkou zátěž pro zdravotnictví. Jedná se o metabolické onemocnění, jehož podstatou je nízká nebo nulová sekrece inzulínu. Onemocnění se pak projevuje závažnými akutními stavy hyperglykemie nebo v případě dekompenzace chronickými problémy, nejčastěji se jedná o diabetickou retinopatii, nefropatii, neuropatii a rozvoj ischemické choroby dolních končetin. Souhrou mnoha faktorů u diabetiků často vznikají diabetické vředy dolních končetin, které se také označují jako „syndrom diabetické nohy“. Diabetické defekty jsou nejčastější příčinou amputace dolních končetin, výrazně snižují kvalitu života (Šalomon, 2020).

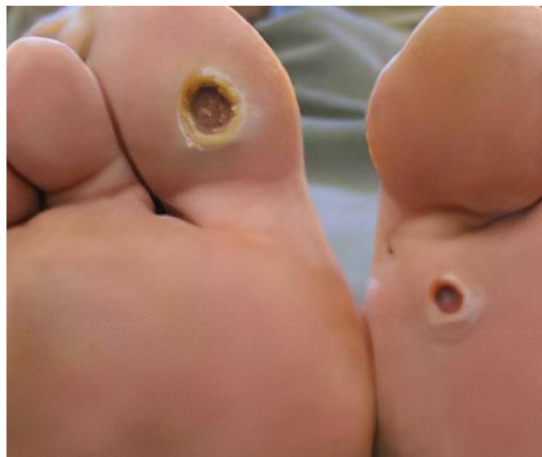Jak už bylo zmíněno, diabetes má vliv na mnoho procesů v těle a poškozuje mnoho orgánů. V rámci hojení ran je třeba zmínit i negativní vliv na **kostní metabolismus** jak systémové působení, tak lokalizovanou formu Charcotovy osteoartropatie. Jedná se o poruchu stejného druhu, jako je například i osteomalacie. Hyperglykemie má toxické účinky na osteoblasty. Pozdní produkty glykace negativně ovlivňují strukturu a kvalitu kostního kolagenu a spolu se ztrátami vápníku a nižší hladinou vitamínu D u diabetiků jen přispívají k vyššímu riziku fraktur. V souvislosti s frakturami je důležité také zmínit vyšší riziko pádů u diabetiků vycházející z projevů již zmíněných pozdních komplikací (Al Aboud a Manna, 2023; Kratochvílová, 2019).

Charcotova osteoartropatie vychází z neuropatie, kde vymizení citlivosti vede k častému přetěžování kostí a kloubů, což vede k zánětu se všemi svými projevy, jako je

zvýšená lokální teplota, zarudnutí a otok. Při probíhajícím zánětu se zároveň odbourává část kosti a v kombinaci s deformitami po odeznění otoku dochází často k zhroucení klenby, které jen přispívá ke zvýšení plantárního tlaku (Štefánek, 2018). U rozhodování o zahájení terapie kostního metabolismu se opírají odborníci o zhodnocení rizikových faktorů, počet prodělaných fraktur a vyšetření kostní denzity zaměřující se hlavně na hodnocení kostní mikroarchitektury. Při snížené kostní hustotě dbáme na správnou výživu, dostatek pohybu a omezení rizikového chování. Terapie zahrnuje i vyřazení léků, které by kostní metabolismus mohly porušovat, naopak zařadíme dostatečný příjem vitamínu D₃ (hladina by měla být minimálně 20–30 µg/l) a kalcia v množství 1000 mg/den, ideálně jako součásti stravy. Při Charcotově osteoartropatii se osvědčily také bisfosfáty působící antiresorbčně tím, že blokují vyzrání a funkci osteoklastů, ale bohužel i když jsou lékem první volby, mají nespočet kontraindikací (renální insuficience, hypokalcemie atd.). Další možností je monoklonální protilátka, která působí podobně, ale je účinnější a lze ji použít při renální insuficienci (Kratochvílová, 2019).

S Charcotovou osteoartropatií úzce souvisí v zahraničí už známý pojem „**Akutní syndrom diabetické nohy**“. Jedná se o akutní zánět s progredující nekrózou kůže nebo i hlubších struktur, doprovázený systémovými známkami infekce. Pokud nastane progresse infekce, má její terapie přednost před terapií ischemie dolních končetin, ale dojde-li při ASDN k těžké kritické ischemii ať už s gangrénou, nebo bez ní, upřednostníme naopak cévní intervenci před terapií infekce. Pokud je pacient postižen akutním syndromem diabetické nohy, je ke zvážení pátrání po **osteomyelitidě**, která bývá podkladem této infekce. Při podezření nahlédneme do anamnézy na předchozí ulcerace a zejména jejich rekurekce, hojení delší než 4 týdny i přes adekvátní léčbu. Při vyšetření změříme plochu defektu větší než 2 cm², hloubku nad 3 cm a nalezneme hmatnou kost na spodině rány. Pro diagnostiku osteomyelitidy odebíráme zánětlivé parametry (CRP, prokolagen, prokalcitonin), dále se jako spolehlivé ukázal v první fázi RTG kosti a dále PET CT, MR. V případě kauzální léčby volíme kostní biopsii na histologii a zároveň kultivaci. Terapie zahrnuje dlouhodobou léčbu antibiotiky, nejdříve parenterálně a od sedmého dne možno perorálně. Antibiotika volíme nejlépe dle kultivace. (Jirkovská, 2019).

Diabetický vřed nejčastěji vzniká typicky na dolní končetině v plantární oblasti a na prstech u nohou. **Mechanismem vzniku** je opakovaně zvýšený plantární tlak a tření v oblasti porušené integrity na podkladě patologie tkáně, která je kombinací ischemie a neuropatie. **Ischemie dolních končetin** se navenek jeví jako suchá, nevyživovaná kůže. **Neuropatie** má na svědomí vymizení protektivní funkce bolesti, příčinou tedy pak bývá často nevhodně padnoucí obuv, cizí těleso v obuvi, mikrotrauma nebo termické poškození, na které působením dalších faktorů nasedá infekce a obtížně se hojí (Piřhová, 2018). Mezi další hlavní faktory obtížného hojení kromě ischemie a neuropatie je narušená produkce růstového faktoru, akumulace kolagenu a množství granulační tkáně (Shetty et al., 2022). Diabetické vředy mohou mít **vzhled** kráteru, mohou být pokryty escharem nebo nekrotickou tkání, není ani vyloučeno obnažení hlubších struktur, jako je kost a šlachy. Pokud se nezačne rána léčit včas, hrozí infekce následně osteomyelitida a gangréna končící nakonec amputací (Bowers a Franco, 2020).



Obrázek 4 Diabetický vřed (Misra, 2022)

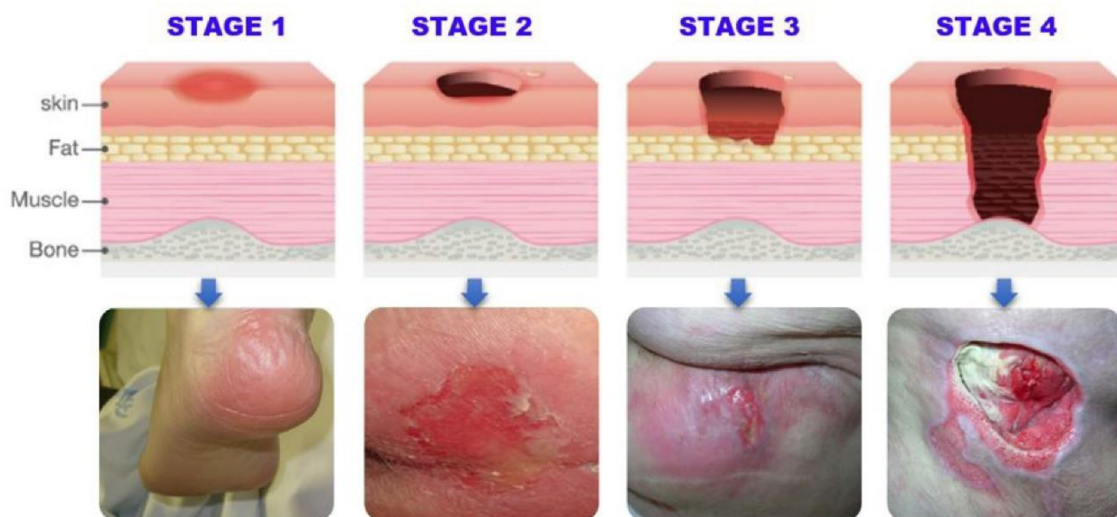
Od roku 2016 do roku 2018 vzrostl počet pacientů se syndromem diabetické nohy (SDN) skoro o polovinu, není to jenom vzrůstem počtů diabetiků a samotné ulcerace, ale i přesnějšími metodami zjišťování. SDN musí pro vykazání splnit alespoň jednu z následujících diagnóz: DM 1. typu, 2. typu nebo jiného typu s periferními oběhovými komplikacemi, DM spojený s podvýživou a periferními oběhovými komplikacemi. Vyšetřovací metody by měly zahrnovat pedobarometrické **měření plantárního tlaku** zahrnující vrcholový tlak a dobu jeho působení, kde po zjištění rizikových míst má význam zhotovení vhodné obuvi a výběr odlehčovací protetické pomůcky jako prevence rekurence a vzniku vředů (Jirkovská, 2021). **ABI** (Ankel Brachial Index) nebo také **Dopplerovský index** je měření kotníkových tlaků na každé noze zvlášť pro odhalení

asymptomatické aterosklerózy. Když ale uvážíme fakt, že mají diabetici často kalcifikované a nestlačitelné tepny, docházelo by tak k abnormálně vysokým hodnotám ABI. Spolehlivější je použití metody palcového tlaku **TBI** (Toe Brachial Index), protože palcové tepny kalcifikují jen zřídka (Bowers a Franco, 2020). Neuropatii rizikovou pro vznik SDN lze také odhalit prostým neinvazivním testem, který vychází z faktu, že sympatická vlákna bývají postižena paralelně s vlákny pro cití tepla a bolesti. **Náplasti s chromogenním čidlem** umístíme na chodidlo, pokud se po 10 minutách zbarví z modré na růžovou, je zachovaná funkce sympatických vláken stimulující potní žlázy a neuropatie není přítomna (Jirkovská, 2021).

Pokud už došlo ke vzniku defektu, standardní terapií je snaha o udržení normoglykémie, antibiotika, debridement nekrotické tkáně, pravidelné převazy, a to různými typy krytí, odlehčovací obuv. Dalšími pokrokovými možnostmi jsou podtlaková terapie, aplikace růstového faktoru a náhrada kožními štěpy nebo bioinženýrskými kožními strukturami (Shetty et al., 2022).

3.2.5 Dekubitus

Dekubitus neboli proleženina je lokalizované poškození kůže nebo v horším případě i hlubších struktur způsobené dlouhodobým přímým tlakem nebo třecími silami na predilekčních (rizikových) místech. **Predilekčními místy** bývají oblasti, kde se kost nachází v blízkosti kůže, jedná se o paty, kotníky, sakrální oblast, kyčle nebo také oblast lopatek i hlavy (Bureš a Mezera, 2018). Příčinou porušení integrity kůže je zástava mikrocirkulace v kapilárách na predilekčních místech. To následně vede k lokální ischemii, nekróze a následně ke vzniku vředu (Holubová a Pokorná, 2019). V rámci nemocniční péče je třeba myslet i na polohování, případně sledovat, zda se v lůžku pod pacientem nenachází cizí těleso, které může způsobit rozvoj dekubitu. Musíme si dávat pozor zejména na polohu PMK, nasogastrické sondy/nasojejunální sondy a dále pak endotracheální trubice a u vozíčkářů na dlouhodobé sezení a správnou velikost vozíčku. Rizikovými faktory vzniku dekubitů je zejména vysoký věk, kachexie/obezita, imobilita, malnutrice a vlhkost kůže způsobená jak pocením, tak inkontinencí (Bureš a Mezera, 2018).



Obrázek 5 4 stupně dekubitů (Aldughayfiq et al., 2023)

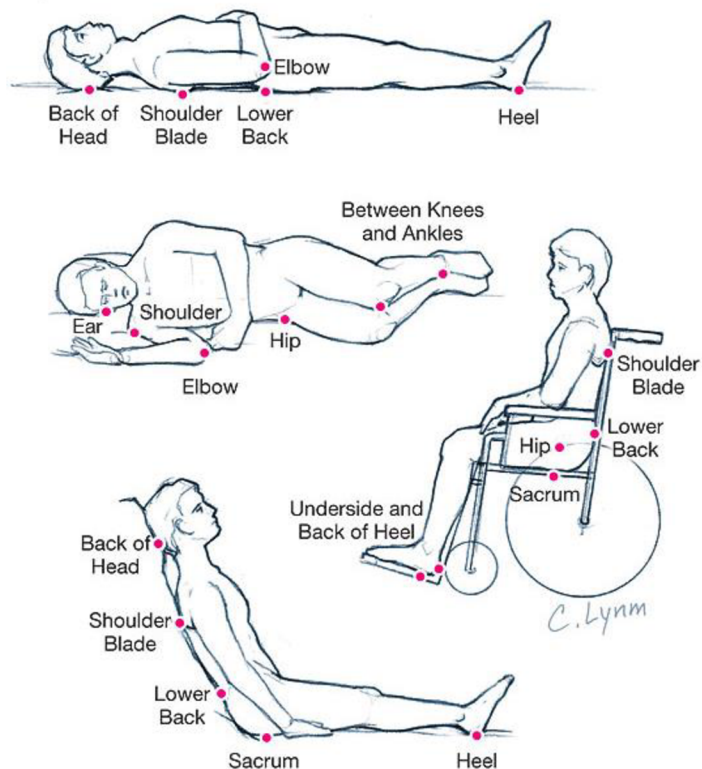
Pro odhalení rizikových pacientů můžeme použít různé škály. **Bardenova škála** hodnotí následující kategorie: citlivost/smyslové vnímání, vlhkost kůže, aktivitu (pacient připoutaný na lůžko/židli nebo chodí), mobilitu, stav výživy, tření. V 1. až 5. kategorii lze získat od 1 do 4 bodů a tření se hodnotí max. 3 body. Součet bodů pak vyhodnotí riziko vzniku dekubitů: 16 bodů = minimální, 13 až 15 = střední, 12 a méně = vysoké. Dalším hodnotícím nástrojem je **stupnice dle Nortonové**. V rozšířené podobě hodnotí faktory jako věk, stav kůže, zvláštní rizika (DM, onkologické onemocnění, anemie, horečka, imunodeficience, cévní onemocnění atd.) fyzický stav, stav vědomí, aktivitu, mobilitu, inkontinenci. Za každou kategorií lze opět získat od 1 do 4 bodů a po součtu bodů je vyhodnoceno riziko jako nízké (25-24 bodů), střední (23-19), vysoké (18-14), velmi vysoké (13-9) (Al Aboud a Manna, 2023).

Už při příjmu pacienta by měl být pacient zhodnocen škálami, zda spadá do rizika a určen jeho stupeň, dále je pak na ošetřovatelském týmu, aby se soustředil na **preventivní opatření**. U rizikových pacientů a těch, u kterých se již vřed na kůži vyskytuje, musíme **při hygieně** dbát na použití šetrných mycích prostředků a roztoků (přípravky na bázi alkoholu a horká voda vysušují kůži a poškozují přirozený ochranný biofilm), osušení kůže provádíme bez výrazného tlakového tření. Nezapomene po koupeli i během dne zkontrolovat, zda je pokožka úplně suchá, protože nadměrná vlhkost způsobuje porušení kůže. Právě při každodenní hygieně můžeme zároveň odhalit erytematózní macerovanou kůži, která už je prvním stupněm dekubitu. Velmi suchou kůži je také vhodné promazat ochranným krémem nebo mastí (Al Aboud a Manna, 2023).

Během **polohování** se snažíme zamezit výskytu tlakových a smykových sil, ideální interval polohování jsou 2 hodiny. Pokud je pacient v poloze na boku, vypodložíme polštáři nebo pomůckami i prostor mezi koleny, kotníky a rukama, aby nedocházelo ke kontaktu predilekčních míst, a samozřejmě podložíme i záda, aby setrval v nastavené pozici. Při poloze na zádech zas podložíme lýtka a paty mohou zůstat volně, ale mimo kontakt s matrací. Dáváme pozor na pelest postele, kde by mohlo dojít ke kontaktu s chodidly. Predilekční místa lze ošetřit preventivně silikonovým a pěnovým antidekubitním krycím materiálem, který napomáhá odlehčit namáhaná místa. Při vysokém riziku vzniku dekubitů nebo při již stávajícím defektu je možné v rámci dostupnosti použít antidekubitní matraci, do které neustále proudí vzduch, který mění tlak na tělo pacienta (Al Aboud a Manna, 2023). V rámci péče se předpokládá, že personál udělá maximum pro prevenci vzniku dekubitů, a proto když dojde k jeho vzniku, hlásí se jako **nežádoucí událost**. Z toho vyplývá, že počet vzniklých dekubitů ve zdravotnickém zařízení je důležitým indikátorem kvality péče (Bureš a Mezera, 2018).

Terapie dekubitů není výrazně odlišná od standardních postupů terapie chronických ran, opět musí být komplexní a multidisciplinární, zahrnující odlehčení, výživu, pokud možno mobilizaci, debridement, aplikace vlhkého hojení ran za použití hydrogelů, hydrokoloidů a gázy navlhčené fyziologickým roztokem. Pokud je přítomna infekce, léčíme ji lokálními nebo systémovými antibiotiky (Al Aboud a Manna, 2023).

V ČR vznikl i **Národní ošetřovatelský postup prevence vzniku dekubitů a péče o dekubity**, který je projektem EBN a je součástí Věstníku MZ ČR 2020. Obsahuje kromě vyhodnocení rizika a stupně dekubitů, včetně prevence a terapie i kontrolní kritéria, která by po ověření měla prokázat, že jsme udělali vše, abychom zamezili vzniku dekubitů, prováděli řádnou dokumentaci změn na kůži, jejich ošetření a změn stavu pacienta. Národní postup vydaný MZ ČR vznikl za spolupráce s národními organizacemi sester a nelékařských zdravotnických profesí a slouží jako opora pro zdravotnická zařízení, s doporučeními pomůcek a postupů pro management poskytovatelů zdravotních služeb (Česko. Ministerstvo zdravotnictví, 2020).



Obrázek 6 Predilekční místa vzniku dekubitů (Zeller et al., 2006)

3.2.6 Onkologické rány

Onkologické rány vznikají z primárních kožních tumorů nebo z metastatických lézí, většinou se jedná o zhoubné nádory prsu, hlavy, krku a genitálu. Tyto rány definujeme jako nehojící se doprovázené chronickou silnou bolestí v důsledku infekce, vysoce zvýšeného množství zápachajícího sekretu a krvácení. Předpokládaná délka života s pokročilou onkologickou ránou je 6-12 měsíců a nemocným způsobuje další úzkosti a uvrhá je do sociální izolace (Furka et al., 2022).

Chirurgické intervence by v tomto případě nemusely být přínosem, ba dokonce by mohly zhoršit progresy nádoru. V případě neznámé histologie je nutné provést biopsii, stejně tak když dochází k progresi tumoru i přes systémovou léčbu. Výsledky nám pak umožní změnit správně algoritmus terapie. Negativní tlaková terapie je účinná u ostatních typů chronických defektů, ale u onkologických ran se nedoporučuje vzhledem k ovlivnění lymfatického systému, kdy by se maligní buňky mohly dostat do oběhu. Nicméně v rámci paliativní péče u některých případů lze udělat výjimku, protože podtlaková terapie může zmírnit symptomy a zlepšit kvalitu života nemocného (Furka et al., 2022).

Hlavní roli v terapii tedy budou hrát hlavně **obvazy**. Vhodné jsou obvazy s antimikrobiálním účinkem vzhledem k doprovodné infekci. Krytí s obsahem stříbra je, jak je všeobecně známo, účinné pro snížení výtoku a eliminace zápachu. Bohužel není vhodné jej použít u nemocných léčených radioterapií, protože stříbro ovlivňuje ionizující záření, a zvyšuje tak jeho nežádoucí účinky. Studie prokázaly stejný antimikrobiální účinek u pěnového obvazu potaženého medem, bohužel ho nelze standardizovat jako léčebný prostředek. Užitím hydrokoloidních pěnových obvazů můžeme zmírnit bolest hydratačními účinky, podpořit proces hojení a absorbovat přebytečný sekret. Pro minimalizaci krvácení lze aplikovat kalciumalginátový obklad. Z lokálních léků aplikujeme antibiotika a hemostatika, například 0,8% metronidazol má výborné antimikrobiální účinky, snižuje množství výtoku a zápach, stejně působí i 0,2% polyhexamethylenbiguanid (PHMB). Oxymetazolin přispívá svými vazokonstrikčními a dekonescenčními účinky (snižuje otok). Etamsylát, derivát sulfonové kyseliny, má také hemostatický účinek a lze jej aplikovat přímo do rány. Pokud bychom ale hledali účinné a levné prostředky, můžeme zvolit živočišné uhlí blokující zápach, oxid arsenitý s hemostatickým účinkem anebo také prostý extrakt ze zeleného čaje, který kromě potlačení zápachu působí také antimikrobiálně (Furka et al., 2022).

4 Moderní metody v ošetřování chronických defektů

4.1 TIME clinical decision support tool

Abychom mohli zvolit vhodný postup a druh krytí, je třeba nejprve ránu správně zhodnotit. Ke zhodnocení rány se léta v praxi aplikuje koncept TIME, který vznikl jako řešení problému diagnostiky a optimálního léčebného plánu. Význam zkratky byl v překladu následovný: **T**káň (nedostatečná nebo neživotaschopná), **I**nfekce/zánět, **V**lhkost/Exsudát (**M**acerace), **O**kráj rány (název byl změněn z **E**pidermis kvůli potřebě zaměřit se i na potencionální problémy v ECM a v buňkách na okrajích rány). Toto hodnocení je sice funkční, ale zaměřuje se pouze na ránu samotnou (Moore et al., 2019).

Modifikace modelu **TIME-H40** už do sebe zahrnuje cyklus přípravy spodiny rány s použitím původního TIME. Hlavním zaměřením je stanovení přesné diagnózy a poté použití vhodné léčby. Pokud byla terapie úspěšná, navazuje cyklus na cestu prevence. Model se ukázal být užitečným nástrojem jak pro hodnocení, tak pro stanovení diagnózy, ale stále postrádal náhled na další faktory (Moore et al., 2019).

Britské průzkumy ukázaly, že chronické rány jsou oproti zdravým průměrně o 135 % nákladnější a vyžadují přes 50 % více návštěv sester. Připočteme-li exponenciální růst věku populace a komorbidit, které s ním souvisí, tak nám výsledek ukáže, že je potřeba věnovat se vývoji nástroje, který v praxi bude pomáhat k cílenějšímu přístupu léčby, která bude zahrnovat již zmíněné opomenuté oblasti (Moore et al., 2019).

Proto mezi účastníky konference European Wound Management Association (EWMA) v roce 2018 proběhl průzkum, který měl zmapovat současnou praxi standardní péče, použití modelů pro hodnocení k identifikaci způsobů lepší diagnostiky a managementu. Z 250 odpovídajících 51 % uvedlo používání TIME, a zbylých 40 % respondentů uvedlo formální nástroj hodnocení, který byl často nekonzistentní. Téměř polovina respondentů podceňovala množství ran s biofilmem navzdory rostoucím důkazům o jeho vlivu na hojení, a i přes výrazný vývoj technik debridementu stále používali převážně autolytický. Odborníci se shodli na tom, že nový nástroj by měl vést procesem hodnocení, aby bylo možné vybrat nejvhodnější léčebnou intervenci, a hlavně by měl být přesný a praktický pro použití mezi různými zdravotnickými profesemi. Nový návrh byl posouzen a zdokonalen mezinárodní skupinou odborných lékařů ještě téhož roku. Počáteční prvky modelu byly zvoleny s vědomím důležitosti holistického zhodnocení pacienta a zapojení multidisciplinárního týmu. Za nimi teprve následovalo

hodnocení rány dle TIME, ošetření dle doporučených intervencí a nakonec vyhodnocení účinnosti (Moore et al., 2019).

Přidané prvky jsou následovné:

Assess

- Zhodnoťte pacienta, jak se cítí, a ránu samotnou
- Identifikujte problémy, zaznamenejte typ, umístění a velikost rány
- Zkontrolujte známky zánětu a zhodnoťte spodinu rány
- Ptejte se pacienta na bolest, další související systémové projevy a komorbidity (Smith+Nephew, 2020).

Neúspěšnost léčby ran často spočívala v neadekvátní diagnostice a neschopnosti holistického přístupu k pacientovi. Cílem nového přístupu je kromě zhojení rány snížit zbytečné výdaje na léčbu. Hlavní je věnovat pozornost přání pacienta a jeho pohledu na věc, jaký dopad má rána na jeho život. Zjistíme, co je ochoten a schopen dodržovat v souvislosti s léčebným plánem. Pacientovi zajistíme přístup k správným informacím a službám, aby byl schopen autonomních rozhodnutí (Moore et al., 2019).

Bring

- Zapojte multidisciplinární tým, složený z chirurgických a cévních týmů, specialistů na rány a v managementu bolesti, diabetology, ale také fyzioterapeuty, podiatry, nutriční terapeutky, pečovatele a rodinu (Smith+Nephew, 2020).

Prospěch a bezpečnost pacienta je centrem pozornosti zdravotní péče, každé zvolení léčebné cesty nebo intervence by mělo být na základě principů EBN a také nákladově efektivní. Dle WHO se nejlepších klinických výsledků dosahuje právě spojením jedinců s různými odbornostmi, ale společným cílem řešit zdravotní problém (Moore et al., 2019).

Control

- Kontrolujte, řešte příčiny a překážky v léčení
- Zvažte další možné základní faktory, zaznamenejte (Smith+Nephew, 2020)

V oblasti medicíny je všeobecně známo, že v případě, kde byla stanovena diagnóza a proběhlo zhodnocení, je dalším krokem řešení komorbidit a zmírnění, případně odstranění rizikových faktorů, kdekoliv je to možné. Možné intervence zahrnují například kompresní terapii při léčbě vředů, venózní etiologie nebo kompenzace diabetu, cílená na udržení normoglykemie a nutriční terapie (Moore et al., 2019).

Decide

- Rozhodněte o vhodné léčbě podle T.I.M.E. CDST

T (Tissue): Nejdříve posuďte, zda je tkáň živá, nebo se na ráně vyskytují bariéry, které brání v hojení. Na ráně můžeme najít nekrotickou tkáň, která je tmavé až černé barvy a většinou bývá suchá. Druhým typem je povlak bílo-žluté barvy obsahující mrtvé buňky leukocyty a fibrin, který je na rozdíl od nekrózy vlhký a mazlavý.

Zvolte vhodný debridement podle typu bariéry, možností lékaře a ten, který bude také v souladu s očekáváním nebo rozhodnutím pacienta. K debridementu se používá surfaktant, autolytický/enzymatický debridement, ostrý/mechanický a larvální debridement (Moore et al., 2019).

I (Infekce/zánět): Pátrejte po známkách biofilmu a již probíhajícího zánětu. Dle stěrů z rány vyšetřených na kultivaci zvolíme příslušnou antibiotickou terapii, případně použijeme antimikrobiální přípravky a krytí. Zátěž biofilmem je jedna z hlavních příčin zhoršeného hojení a měla by se jí věnovat značná pozornost (Smith+Nephew, 2020).

M (Moisture/vlhkost): Přiměřená vlhkost rány je žádoucí, napomáhá tak proliferaci tkáňových buněk a migraci růstových faktorů a cytokinů. Pokud je rána nadměrně vlhká, maceruje tak již zdravou tkáň, stejně tak by rána neměla vysychat. K udržení správné rovnováhy zvažte použití hydrogelů a hydrokoloidů. Pro nadměrně secerující ránu jsou vhodné různé druhy pěn, podtlakové terapie (NPWT) nebo gelující vlákna (Moore et al., 2019).

E (Edge of wound/okraje rány): Sledujte abnormality na okrajích rány. Pravidelným měřením rozměrů rány a fotodokumentací lze sledovat změny a identifikovat tak stagnaci. Epitelizaci lze podpořit NPWT, aplikací vhodného krytí, růstových faktorů a dalších buněčných a tkáňových produktů. Je třeba dbát i na okolí rány a zdravou kůži, kdy je dobré aplikovat vhodné masti, pro udržení pružnosti a správné hydratace (Smith+Nephew, 2020).

Evaluate

- Posledním bodem je vyhodnocení výsledků zvolené terapie za časový úsek. Pokud léčba nebyla účinná, vraťte se na počáteční body algoritmu a pátrejte po slabých místech v průběhu léčebného plánu. Je vhodné zapojit pacienta, informovat ho o jeho stavu, co může zlepšit v sebekéci. Ptáme se také, zda neproběhly od minulé kontroly nějaké změny jak už v prostředí, psychice, aktivitách, fyzickém stavu, které by mohly mít vliv na hojení (Moore et al., 2019).

4.2 Management bolesti

Jak už bylo zmíněno chronické rány a zvlášt' ty onkologické jsou velice bolestivé, úkolem lékaře je odhalit příčinu bolesti, zvolit vhodný obvaz, případně systémovou terapii. Každopádně by měl být **management bolesti** personalizovaný. Lékař by měl zároveň zvážit, zda čištění rány bude pro nemocného přínosem. Je-li to možné, odstraníme nekrotickou tkáň použitím debridementu, lze využít antibiotickou terapii, ať už lokální, nebo systémovou, která může pomoci zmírnit citlivost defektu a tím i bolest. Při sejmutí obvazu může být aplikováno lokální anestetikum, nejlépe ve formě krému nebo gelu. Nejúčinnější se prokázala EMLA (Eutectic Mixture of Local Anesthetics), což je kombinace lidokainu a prilokainu. Lze také použít méně účinná lokální nesteroidní antirevmatika, jako je diclofenac nebo ibuprofen. Ze systémových léčiv pro eliminaci bolesti během převazu by mohly být vhodné rychle působící opiody. Těmi jsou fentanyl pro intramuskulární nebo perorální podání a sublingvální metadon. Lze využít i neopiody např. ketamin, který může být aplikován nazálně nebo parenterálně, a oxid dusný známý pod triviálním názvem jako „rajský plyn“ (Furka et al., 2022).

Pacienti trpící rakovinou mají nejčastěji dva hlavní psychické problémy depresi a izolaci. Izolaci a psychických zátěží jsou ohrožení i pacienti s jinými chronickými defekty. Zaměřit bychom se měli na podporu spánku a psychosociální podporu, která výrazně přispívá k účinnosti analgezie. Už pouhé očekávání nadcházející bolesti může snižovat práh bolesti a zvyšovat její intenzitu. Kromě anestetik jsou první volbou tricyklická antidepresiva. Vnímání bolesti může nakonec zmírnit i relaxace, aromaterapie, muzikoterapie a další nefarmakologické přístupy (Furka et al., 2022).

4.3 Příprava spodiny rány

4.3.1 Čištění rány

Než začneme ránu hodnotit a měřit, musíme ji nejdříve vyčistit od nečistot a povlaku. Čištění rány provádíme jako udržovací čištění mezi převazy, nebo jako součást debridementu. Pracujeme jemně, abychom neporušili spodinu rány, za použití vody, fyziologického roztoku, nebo antiseptickými prostředky s nízkou toxicitou. U nehojících se ran můžeme připustit určitou tkáňovou toxicitu s cílem zamezit proliferaci bakterií a následné infekci (Sibbald et al., 2021). V obou případech by měl mít roztok tělesnou teplotu (37 °C) (Kudlová, 2021).

Metodu **komprese** používáme pro místní stažení cév a zmírnění sekrece z rány a následovné odstranění nečistot z povrchu spodiny rány. Gázu navlhčíme fyziologickým roztokem, nebo v pitné vodě a jemně vtlačíme přebytečnou vlhkost do rány, odstraníme a opakujeme. V případě přítomných dutin navlhčený pruh gázy vtlačíme jemně do dutiny, necháme kus gázy mimo ránu, následně vyjmeme a opakujeme. Možné přilnutí gázy k ráně může být bolestivé při aplikaci i odstranění, také pozor na správnou techniku, aby nedošlo k zanesení infekce (Sibbald et al., 2021).

Irigací poskytujeme hydrataci rány, odstraňujeme hlubší nečistoty, a umožníme tak vizuální vyšetření rány. Provádíme ji jemným tokem roztoku přes povrch rány. V domácím prostředí je vhodné ránu jemným proudem vody osprchovat. Spodina rány musí být při irigaci viditelná, pokud není, mohla by být ve spodině kapsa jako potenciální místo následného hromadění roztoku. Zároveň nevyvíjíme příliš velký tlak, nejenom že by mohl zaplavit bakterie do hlubších prostor a způsobit trauma, ale zpětným stříkem bychom se mohli potřísnit a bakterie by mohly poškodit i nás (Sibbald et al., 2021).

Poslední možností je **odmáčení** nečistot. Gázu ponoříme do roztoku a nanese na ránu, aniž bychom odstraňovali přebytečné množství roztoku. Je pravda, že tímto způsobem zajistíme hydrataci rány, ale musíme dávat pozor, aby nedocházelo k maceraci okolní kůže. Tuto metodu lze využít i pro mechanické odstranění povrchových nečistot (Sibbald et al., 2021).

4.3.2 Debridement

Debridement je důležitou součástí péče o spodinu rány, jedná se totiž o odstranění neživotascopné tkáně, a to zahrnuje i povlak, nekrózu, biofilm a zbytky obvazového materiálu. Stejně jako u každé léčby má i čištění za cíl zvolit způsob s největší účinností a nejmenšími vedlejšími účinky s uvážením možností, které zařízení může poskytnout (Eriksson et al., 2022).

Aby pacient mohl z poskytnuté péče profitovat, lékař by měl vybrat správnou metodu dle následujících kroků: 1. Ptáme se, zda je rána schopná hojení. 2. Pokud ano, tak na základě charakteristik rány a potřeb pacienta zvolíme metodu, volba je ovlivněna sekundární infekcí, exsudátem, velikostí rány a bolestí. 3. Zvážíme, zda a jaké velké riziko poškození zdravé tkáně zvolená metoda představuje. 4. Nastavíme plán léčby a případně zvážíme alternativní metody (Sibbald et al., 2021).

Ostrý debridement představuje radikální odstranění neživotascopné tkáně z rány a jejích okrajů pomocí chirurgických nástrojů (kyretážní lžička, skalpel, nůžky atd.). Jedná se o relativně bolestivý výkon, kde je za potřebí anestezie na operačním sále nebo analgosedace při provedení na lůžku (Kudlová, 2021). Než se rozhodneme pro tuto cestu, je na místě zhodnocení ischemie, abychom v procesu nekrózy nerozšířili. Aby se docílilo optimálních výsledků, doporučuje se započít co nejdříve s rozsáhlým chirurgickým debridementem a pak nasadit udržovací alternativy prováděné každý týden (Eriksson et al., 2022).

Metoda „Wet to dry“, jak už napovídá název využívá principu vyschnutí namočené gázy v antiseptickém nebo Ringerovu roztoku aplikované na ránu, kdy během procesu nekróza přilne ke krytí a my ji i s ním následně sejmeme. Při převazech již hojící se rány je naopak vysušené krytí přilnuté k ráně nutno odmočit, abychom tkáň mechanicky netraumatizovali. (Kudlová, 2021).

Pro komplikované rány, kde je přítomna tenká vrstva nekrózy o velké ploše, obnažené hlubší měkké struktury, infekce v otevřených ranách, nebo se rána rozpadá, je na místě zvážit technologii hydrochirurgie. **Hydrochirurgie** je varianta mechanického debridementu, ale je třeba počítat s vyššími náklady na provoz. Systémy využívají mířeného proudu vody pod vysokým tlakem nebo ultrazvukových vln vycházejících z hrotu stroje a přenášených na ránu tekutinou. Jejich výhodou je bezpečnost, přesnost a rychlost, téměř bezbolestnost. (Brabcová, 2021; Wei et al., 2019).

Enzymatickým debridementem je myšleno použití chemických látek nebo enzymů, které rozkládají nekrotickou a devitalizovanou tkáň. Nejčastěji se používají kolagenáza, streptokináza a bromelain. Oproti mechanickému debridementu je méně bolestivý a lze jej používat na denní bázi. V případě přípravy spodiny pro kožní štěp se v praxi používá tato metoda po jedné až dvou provedeních chirurgického debridementu. Zároveň bychom měli vyčkat pár dní mezi čištěním, abychom zjistili, zda bylo odstranění devitalizované tkáně dostatečné (Eriksson et al., 2022).

Larvální terapie (biologický debridement), je používaná k čištění ran po tisíciletí a v ČR roku 2003 byla ministerstvem zdravotnictví schválena jako léčebná metoda. Sterilní larvy bzučivky zelené (*Lucilia sericata*) se po přímé aplikaci do rány překryjí 2 vrstvami krytí, kdy vnitřní vrstva zůstává přibližně 4 dny přiložená a vnější lze denně měnit dle potřeby. Biologický debridement působí dvojí formou. Svými trávicími enzymy rozkládají odumřelou tkáň ze spodiny rány, kterou se pak živí. Larvy se také živí bakteriemi, tím pádem odstraňují zápach i infekci. Svými čelistmi a drsným tělem mechanicky stimulují granulaci tkáně. Larvy sice neporušují zdravou tkáň, ale není jejich použití vhodné u ran, které jsou v komunikaci s tělními dutinami, nebo je v oblasti jejich aplikace přítomna ischemie. Jejich využití najdeme především u nekrotických ran jak s výraznou exsudací, tak u suchých. (Armstrong et al., 2020).

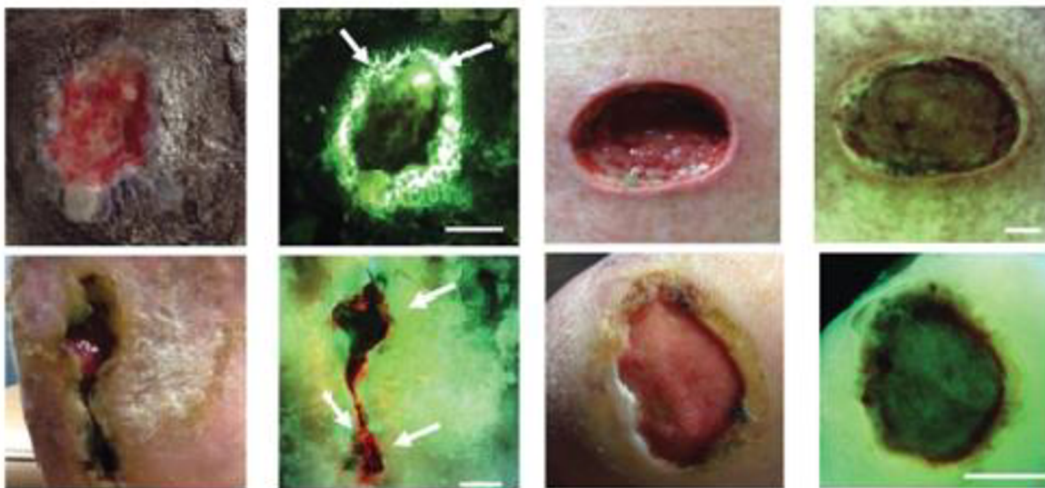
Autolytický debridement je bezbolestný a neinvazivní. Podstata spočívá ve využití fyziologického procesu, bílé krvinky, tělu vlastní enzymy a vlhkost pod krytím během zánětlivé fáze společně rozpouští nekrotickou tkáň. Tento proces probíhá do určité míry u všech ran. Stupeň autolytického debridementu můžeme pak my ovlivnit zvenčí, a to vlhkostí, četností výměn obvazu a jeho savostí. Zajištěním vlhkého prostředí např. pomocí hydrogelů, hydrokoloidů (viz obr. 9) enzymy pro rozpouštění nekrózy podpoříme. Tato metoda je kontraindikována u infikovaných ran. A nedoporučuje se u ran s velkým množstvím nekrotické tkáně nebo ran na podkladě ischemie. V procesu opětovné hydratace by se mohly aktivovat bakteriální, a způsobit tak progresi v gangrénu. (Sibbald et al., 2021; Kudlová, 2021).

4.3.3 Bakteriální zátěž

Jedna z příčin bránící v hojení rány je všudypřítomný **bakteriální biofilm**. Jedná se o kolonie smíšených druhů bakterií přilnuté k ráně, které nejenom že jsou špatně odstranitelné, ale navíc ochranná polymerní látka na jejich povrchu brání průniku antibiotik a antimikrobiálních látek. Jeho odstranění by mělo být i součástí debridementu. Nejúčinnějším způsobem odstranění biofilmu dosáhneme stěrem za použití gázy napuštěné fyziologickým roztokem. Irigace není doporučována pro možnost zanesení bakterií do hlubších tkání při moc silném tlaku, a tím pádem poškození zdravé tkáně, na druhou stranu čištění moc slabým proudem je bezvýsledné. Ze studie vyplynulo, že úspěšnost odstranění biofilmu nezávisí ani tolik na čisticím prostředku, ale na správně provedené technice v dostatečném rozsahu (Rajhathy et al., 2023).

O diagnostice přítomnosti biofilmu se vedly dlouhé studie, jedna z nich poukázala na **podobnost klinických příznaků** BBF kolonizující rány s příznaky chronické infekční rány. Diagnostická kritéria z roku 2017 zahrnují následující klinické příznaky: selhání léčby navzdory použití vhodných antibiotik nebo antiseptik, opožděné hojení, cykly opakujících se infekcí nebo exacerbací, nadměrná vlhkost a exsudát z rány, chronický zánět a erytém nízké úrovně. Nejpřesnějšími diagnostickými technikami jsou skenovací elektronové mikroskopie, polymerové řetězové reakce, další metody, které odhalí přítomnost bakterií, kdy ještě nejsou přítomné známky infekce, ale jsou bohužel v běžném klinickém prostředí nepraktické (Wei et al., 2019).

Nabízí se tedy možnost **POCT (point-of-care testing) fluorescenčního zobrazení**, které dokáže odhalit planktonní bakterie a BBF a zobrazit i jejich lokalizaci. Stejně jako výše zmíněné techniky dokáže zobrazit bakterie, ještě než se objeví klinické známky infekce. Klinické studie potvrdily důkazy výraznou efektivitu tohoto zařízení pro usnadnění včasné diagnostiky bakteriální zátěže, a tím pádem i lepšího cíleného léčebného plánu (Le et al., 2021).



Obrázek 7 Fluorescenční zobrazení ran pozitivních na bakterie (>100 000 CFU/g) vlevo a negativní na bakterie vpravo (Le et al., 2021)

4.4 Ošetření a krytí rány


Výběr vhodného krytí a přípravy aplikace na ránu se řídí doporučením různých odborných společností. Výběr materiálu je pak ovlivněn především vzhledem spodiny rány, přítomností infekce v ráně, mírou exsudátu, případně alergií pacienta. Převazový materiál se vyrábí za účelem ochrany rány před exogenními organismy a odstranění přebytečného exsudátu. Nové produkty jsou biokompatibilní a vysoce porézní, tudíž prodyšné s příměsí různých účinných látek, jako jsou antibiotika, antiseptické látky, a dokonce anestetika. Dle fáze hojení potřebujeme ránu ošetřit vhodným materiálem (Homaeigohar a Boccaccini, 2020).

4.4.1 Kontinuum hojení ran (WHC)

Pro tyto účely vznikl model The Wound Healing Continuum (WHC) vydaný roku 2002, který měl sloužit jako pomoc sestřám ošetřujících rány při určení klíčových znaků fáze hojení a stanovit vhodný postup intervencí. Podstatou WHC je rozpoznání převažující **barvy na spodině rány**, která bude prioritní pro hojení. Možností jsou 4 základní barvy s mezistupni, při charakteristice rány zvolíme barvu nejvíce vlevo (viz obr. 8) a zvolíme dle ní vhodnou intervenci (Kudlová, 2021).

- **Černá** zobrazuje nekrotickou tkáň (ať už suchou, nebo vlhkou). Provedeme debridement a jako primární krytí hydrogely a hydrokoloidy nebo i tenká antiseptická krytí. Jako sekundární je vhodné filmové krytí.

- **Černo-žlutá – mokvající nebo povleklá** rána jeví jak známky nekrózy, tak infekce a je přítomný povlak. Na místě je opět debridement s cílem odstranění povlaku i nektróz. Dále se řídíme dle postupů jako u infikované rány.
- **Žlutá – infikovaná rána** se vyznačuje velkým množstvím exsudátu, zápachem, případně necelistvostí tkáně a hnisem. Na prvním místě řešíme infekci a předcházíme komplikacím. Ránu vyčistíme. Poté zvolíme antiseptická krytí s chlorhexidinem, PVP jódem atd. nebo krytí se stříbrem a aktivním uhlím, které zároveň redukuje zápach. V případě nadměrného exsudátu použijeme hydrogely, algináty, hydropolymery nebo polyuretanové pěny.
- **Červená – granulující tkáň** roste postupně z počátku jako izolovaná červená ložiska. Zásadní je zajištění ideální vlhkosti pomocí hydrogelů, hydrokoloidů, polyuretanové pěny, hydropolymerů, čímž zabráníme maceraci tkáně a optimálně vlhkým prostředím podpoříme hojení. A protože je granulační tkáň náchylná ke krvácení, měli bychom aplikovat nepřilnavé parafinové a silikonové mřížky pro ochranu před mechanickým poškozením.
- **Růžová – epitelizující** rána představuje konečnou fázi hojení a rána je zacelena tenkou vrstvou nového epitelu. Tuto tkáň je třeba chránit jak před mechanickým poškozením, tak i infekcí, ischemií a vysychání. Opatrně provádíme debridement při okrajích rány. Pro převaz rány tedy volíme hydrokolidy v tenké vrstvě, polyuretanové pěny anebo filmová krytí (Kudlová, 2021).



Obrázek 8 WHC barevné zobrazení spodiny rány (Niri et al., 2021)

4.4.2 Vlhké hojení

Předpokládá se, že zakladatelem vlhkého hojení je britský profesor George Winter, který publikoval v roce 1962 své poznatky o efektu vlhkého prostředí při hojení akutních ran na zvířatech. O 25 let později se zprávy o novém terapeutickém přístupu vlhkého hojení včetně prodloužení periody mezi převazy (2 až 3 dny) a použití nových terapeutických krytí rychle šířily mezi odborníky (Koutná, 2018). Jak už bylo popsáno v kapitole věnované autolytickému debridementu, udržení vlhkosti rány podporuje přirozené šetrné čištění. Ale má využití i v pozdějších fázích hojení, kdy napomáhá při granulaci a epitelizaci k tvorbě nové tkáně tím, že stimuluje množení buněk a jejich migraci (Kudlová, 2021).

Nová generace obvazů kromě poskytnutí vlhkého prostředí odstraňuje přebytečný exsudát (volba krytí dle množství exsudátu viz obr. 9), slouží jako tepelná izolace, chrání před mechanickým poškozením a bakteriální invazí. Dále jsou uvedeny jednotlivé převazové materiály (Shi et al., 2020).

Hydrogely jsou složené z polymerní sítě hydrofilních látek. Nejsou rozpustné ve vodě a dodávají ráně vlhkost. Schopnost absorpce exsudátu je ale omezená, neměly by se používat u silně exsudativních ran, kdy došlo k maceraci. Vyrábějí se ve formě folií nebo tekutých gelů. Díky ovlivnitelné rychlosti rozkladu je hydrogel vhodným nosičem pro různá léčiva a biologicky aktivní látky. Příkladem je přidání nanočástice oxidu zinečnatého nebo stříbra, díky kterým má hydrogel dlouhodobý antibakteriální účinek, nebo koagulační faktory, vitamín E nebo i analgetika. Jeho další vlastností je chladivý a uklidňující účinek, který vede k redukci bolesti. Vývoj pokročil tak daleko, že některá hydrogelová krytí jsou prostřednictvím signálů schopna přenášet do telefonu informace o hladině glukózy a pH v ráně (Shao et al., 2023).

Hydrokoloidy jsou složeny na bázi hydrogelu s příměsí syntetického kaučuku a lepivých materiálů, mají dobrou absorpci vlhkosti, dlouhou životnost, ale jsou neprodyšné, tudíž je jejich účinnost na velice exsudativní rány sporná. **Obvazy z hydrovláken** jsou měkká, přizpůsobivá krytí, vyrobená z přilnavé karboxymethylcelulózy, želatiny a pektinové matrice, jejichž nosnou vrstvou je pěna nebo PU filmu. Kromě zadržení vlhkosti se také při kontaktu s exsudátem mění v žlutý gel a napomáhají autolytickému debridementu. Kvůli těmto vlastnostem se nedoporučuje jeho použití, pokud jsou v ráně přítomné kavity (Homaeigohar a Boccaccini, 2020).

Algináty se používají buď přírodní, nebo syntetické. Netkané algináty jsou odvozené z polysacharidů získaných z hnědé řasy a po navázání exsudátu mohou tvořit gel. Jsou také často využívány při syntéze hydrogelu. V praxi se používá alginát sodný ve formě vláknitých plátů, které se pak nařezou dle tvaru rány. Na rozdíl od hydrogelu pojme daleko větší množství exsudátu také i díky schopnosti výměny vápníku za sodík, čímž zároveň zajišťuje hemostázu. Za zmínku stojí i fibrinová plátna, která tyto vláknité obvazy napodobují. Tyto obvazy jsou vyrobené z biologicky odbouratelných vláken boritanového skla bohatých na vápník, jejichž efektem je vyvolání migrace epidermálních buněk a tím pádem zlepšení hojení. Použití alginátu se vyvarujeme u suchých ran. Ale můžeme jej aplikovat v případě rány s velkým množstvím exsudátu, a to i v případě, že jsou v ráně dutiny (Shi et al., 2020).

Filmy jsou tenké transparentní vrstvy elastického polyuretanu s akrylovým adhesivem. Díky své polopropustnosti chrání před bakteriemi, ale nezajišťují odvod exsudátu. To znamená, že udržují pouze původní vlhkost a udržují autolytický debridement. Své využití mají v konečných fázích hojení epitelizace nebo u povrchových ran s minimálním exsudátem. Konkrétním příkladem je ošetření místa po odběru kožních štěpů s rozdělenou tloušťkou (Homaeigohar a Boccaccini, 2020).

Pěnové obvazy jsou dvouvrstvé obvazy, mají hydrofobní vrstvu z polyuretanu nebo na bázi silikonu, jejichž povrch je potažený hydrofilním materiálem, který zamezuje prosáknutí drenážované tekutiny a bakteriální invazi. Kromě regulování vlhkosti a ochrany proti bakteriím také poskytuje tepelnou izolaci a snadno se přizpůsobí tvaru rány. Je zejména vhodná pro rány s vyšším exsudátem a pro aplikaci na rány v oblasti nad kostmi nebo uvnitř tělesných dutin. Pěnové obvazy lze použít i jako sekundární krytí v kombinaci s alginátovými nebo hydrogelovými obvazy za spojení s lokálním antimikrobiálním činidlem. Stejně tak pěna může nést enzym, který zlepšuje antimikrobiální aktivitu krytí (Shi et al., 2020).

Hydrogel	Transparentní film	Hydrokoloiod	Akryl	Alginát	Pěna	Super absorbant
Dodává vlhkost	Nedodává ani neabsorbuje vlhkost	Absorbuje a dodává malé až střední množství vlhkosti	Absorbuje malé až střední množství vlhkosti	Absorbuje střední až velké množství vlhkosti (dlouhé nošení)	Výměna vlhkosti	Vlhkost uzamčena v uzavřeném polymeru

Obrázek 9 Optimalizace managementu vlhkosti (Sibbald et al., 2021)

4.4.3 Nanovláknna a antiseptická krytí

V současnosti se vede množství výzkumů v oboru biomimetiky a nanovláken při vývoji nových biokompatibilních krytí na rány. **Biomimetika** je vědní obor, který zkoumá, jak se strukturálně a funkčně přizpůsobily organismy podmínkám, a tyto poznatky se pak snaží využít k napodobení při výrobě nových technologií. Nanovláknna mohou být obohacena o biologicky aktivní látky a buňky. Jednou z nich je možnost **lokální aplikace antibiotik** do rány, která je oproti systémovému podání účinnější, selektivnější a má minimální vedlejší účinky. Na bázi biopolymerických nanovláken jsou vyráběny nové generace terapeutických krytí zmíněných v předchozí kapitole. **Biopolymery** jsou přirozeně bioaktivní, biologicky odbouratelné materiály pocházející z obnovitelných zdrojů a z hlediska topografie povrchu a struktury podobné ECM. Pro léčbu ran jsou nejvíce prozkoumány polysacharidy. Hlavně celulóza, kyselina hyaluronová, chitin, chitosan a algináty. Dalšími použitelnými biopolymery jsou kolagen, fibrin, dextran, a elastin (Homaeigohar a Boccaccini, 2020).

Celulóza je lehce dostupný polysacharid složený z glukózy a má využití při hojení chronických ran i jako podpora pro rány hojící se per primam. Tlumí bolest, urychluje proces hojení a řídí procesy granulace a epitelizace. Celulóza není jen rostlinného původu, ale je také syntetizovaná bakteriemi (*Acetobacter xylinum*). Tato **bakteriální celulóza** má pozoruhodný hydratační a baktericidní potenciál a pro svou strukturální podobnost s ECM má uplatnění mimo hojení ran také pro rekonstrukci poškozených tkání a regeneraci krevních cév (Homaeigohar a Boccaccini, 2020).

Kyselina hyaluronová (HA) je jednou z nejdůležitějších složek ECM a běžně se vyskytuje v lidském těle, zejména v pokožce, pojivých tkáních a spojivkové tkáni očí. Při použití v lidském těle se rychle rozpadá a je neimunogenní. Na bázi HA se vyrábí řady hydrogelů různě modifikovaných dalšími látkami. HA jako obvazový materiál pohlcuje částečně exsudát a podporuje buněčnou migraci a proliferaci (Homaeigohar a Boccaccini, 2020).

Chitin a chitosan (CS) se vyskytuje v exoskeletu hmyzu a korýšů a také v buněčné stěně hub a díky své dostupnosti je stejně jako celulóza vynikající pro vývoj obvazů. Uplatňuje se hlavně jako iniciator proliferace, aktivátor makrofágu a má antibakteriální účinky. Z chitosanu se vyrábí široká paleta nanovláken, filmů, pěn, hydrogelů a membránových obvazů. **Alginát**, jak už bylo zmíněno v předchozí kapitole, má využití i jako krytí na rány bez nanovláknové úpravy (Homaeigohar a Boccaccini, 2020).

Kolagen je protein v lidském těle produkovaný fibroblasty podporující hojení na molekulární a buněčné úrovni. Obvazy z vepřového, hovězího nebo drůbežního kolagenu jsou vhodné pro rány s nižší až střední sekrecí. Zajímavá jsou kolagenová nanovlákná z kůže tialapie, která mají schopnost stimulace lidských kreatinocytů a diferenciacie epitelu. Téměř totožné vlastnosti i složení a menší schopnost vyvolání imunitní odpovědi má **želatina** neboli denaturovaný kolagen. Kolagen i želatina se spojují s jinými polymery, aby výsledek odpovídal požadovaným vlastnostem. Tímto výsledkem je obvaz podporující adhezi buněk, migraci a proliferaci, včetně absorpce exsudátu a udržení vlhkosti (Homaeigohar a Boccaccini, 2020).

Hedvábný fibroin, je dalším přírodním biopolymerem derivovaným z vláken bource morušového, ale lze ho získat i z derivátů morušového hedvábí. Kromě ekologičnosti a dostupnosti jsou jeho klíčové vlastnosti přilnavost, odbouratelnost, a schopnost absorpce velkého množství exsudátu. Dle studie je schopný minimalizovat jizvy a zredukovat atopickou dermatitidu. Kombinace fibroinových nanovláken s výtažky z pískavice (*Trigonella foenum-graecum*) má antioxidační účinky a předpokládá si při jejím použití zhojení rány s plnou epitelizací (Homaeigohar a Boccaccini, 2020).

Nanovlákná mohou být nosičem i pro další antibakteriální látky. **Zinek** je důležitým prvkem, který se účastní syntézy DNA a RNA a má svou roli při replikaci buněk a jejich diferenciaci. Nanočástice oxidu zinečnatého navozují proliferaci fibroblastů, angiogenezi a oxidačním stresem inhibují růst bakterií. **Baktericidní účinky stříbra** jsou lidstvu známy přes staletí a stále patří k důležitým látkám využívaných pro léčbu ran. Stříbro je za normálních okolností velice reaktivně stabilní kov, ale při kontaktu s exsudátem z rány vznikne ionizací vysoce reaktivní látka, která zabíjí mikroorganismy útokem na jejich dýchací enzymy a zabráněním DNA v replikaci. Výborné antimikrobiální účinky proti bakteriím, kvasinkám a houbám mají **kvarterní amoniové soli**, které rozkládají membránu na základě rozdílného povrchového napětí. Novinkou posledních let jsou deriváty antibiotik nalezené v těle všech druhů živočichů, kterým jako hostiteli pomáhají zůstat imunní vůči bakteriím, houbám i virům. Říká se jim **antimikrobiální peptidy (AMP)** a jsou velice efektivní v rychlé likvidaci velkého množství bakterií a mohou být nápomocné imunomodulací a zvýšením reepitelizace i angiogeneze (Homaieghar a Boccaccini, 2020).

Antiseptika jsou doporučena preventivně i léčebně u ran vykazujících známky infekce, s rizikem infekce nebo u pacientů s chronickým onemocněním nebo poruchou imunitního systému. Pokud je rána čistá a kolonizovaná není antiseptikum potřeba. Některé dosud používané antiseptické látky byly zařazeny na černou listinu, kvůli cytotoxicitě, lokálnímu dráždění nebo vysychání povrchu rány a zpomalení procesu hojení, navíc jejich antiseptické účinky nebyly dostatečně silné na to, aby opodstatnily použití těchto látek. Jsou jimi například peroxid vodíku, etanol, sulfadiazin stříbrný, chloramin T, etakridin laktát. Účinnost a bezpečnost přípravku by měla být posouzena především v klinických podmínkách, protože při jejich použití na chronické rány musíme počítat s dlouhodobou aplikací na velký povrch obnažené a poškozené tkáně, zároveň s možnou přítomností exsudátu, který by mohl změnit antimikrobiální schopnosti látky. Jako vhodné pro ošetření a irigaci se ve studii ukázaly **octenidin dihydrochlorid (OCT) a polyhexanid v kombinaci s betainem (PHMB)**. Namísto očekávaného synergického účinku testy prokázaly snížený účinek při jejich současném použití. Použití **jedových antiseptik** na chronické rány je sporné vzhledem k vysokému alergennímu potenciálu a cytotoxicitě, jsou kontraindikovány u novorozenců, nedonošených nebo malých dětí a při onemocnění štítné žlázy. U zdravých dospělých by nemělo užívání jednorázové aplikace trvat více jak 7 dní., Nelze opomenout jejich baktericidní účinky, proto vznikl

povidon-jodový lipozomový hydrogel, který díky postupnému uvolňování jodu má dobrou biokompatibilitu a klinicky ověřenou účinnost při hojení chronických ran (Cwajda-Białasik et al., 2022).

Novou a nenákladnou léčebnou novinkou je **studená atmosférická plazma**. Je složená z elektronů, iontů, elektromagnetických polí, určitého množství ultrafialového a infračerveného záření, reaktivních forem kyslíku, oxidu dusného, peroxidu vodíku, atomového kyslíku a hydroxylových radikálů. Výsledkem je vysoká účinnost na reparační procesy, schopnost úpravy pH a baktericidní účinky. Nejčastěji se využívá nanášení pomocí trysek (Strohal et al., 2022).

4.4.4 Podtlaková terapie (NPWT)

Podtlaková terapie se původně začala používat pro léčbu otevřených ran v nemocnicích na počátku 90.let 20.století. S postupnou inovací systému se začala používat i v domácím prostředí, a zkrátila se tak doba hojení a hospitalizace. NPWT nebo jinak „vakuum asistované uzavření rány“ (VAC) je neinvazivní metoda, kdy je zapotřebí speciálního elektronického vybavení s ručním ovládáním podtlaku a předpřipravenou sterilní soupravou. Podtlak je rovnoměrně aplikován, kontinuálně nebo přerušovaně přes porézní pěnu, která se přizpůsobí tvaru rány. Pěna je následně kryta vhodným obvazem a polyuretanovou folií. Set obsahuje také adapter pro připojení k zařízení. Ambulantní typy zařízení jsou přenosné a vybavené jednorázovým, bateriovým nebo mechanickým systémem s nádobou pro sběr exsudátu z rány (Bazaliński et al., 2018).

Výsledkem působení negativního tlaku je odstranění exsudátu a infekčního agens, snížení edému, podpora perfuse a tvorba granulační tkáně. Užívá se u většiny druhů ran. Kontraindikací je přítomnost nekrotické tkáně, obnažené cévy, místa s anastomózami, orgány, šlachami nebo nervy, také rány s malignitou, píštělí, neléčené osteomyelitidy a aktivně krvácející rány. U infikovaných ran i přes drenáž hrozí progresse infekce kvůli omezené možnosti kontroly prostředí (Brabcová, 2021).

Na trhu je dostupných několik typů systému. První z typů se umísťuje na uzavřený chirurgický řez a nepřetržitým podtlakem udržuje okraje rány pohromadě, odstraňuje exsudát, snižuje edém a stimuluje perfusi. Část zařízení, která je v kontaktu s řezem, obsahuje iontové stříbro pro minimalizaci růstu bakterií. V ráně se může ponechat až 7 dní. Další typ lze použít i na otevřené rány, je to jednorázové malé zařízení

bez sběrné nádoby a je složený ze sterilní pumpy a dvou vícevrstevných adhezivních obvazů. Obvazy jsou složené z čtyř vrstev: V kontaktu s ránou je silikonová vrstva minimalizující tření a bolest při odstraňování, následuje vrstva vzduchové komory pro rovnoměrnou distribuci tlaku, na ni nasedá absorpční vrstva a vrchní filmová vrstva, která je semipermeabilní a plní funkci fyzické bariéry. Zařízení také lze ponechat v ráně 7 dní. Následující dva typy fungují na stejném principu čerpadel s pružinovým mechanismem vytvářejícím podtlak. Jeden ze systému se používá pro exsudát do 120ml/týden a druhý pro odvod větší 120ml/týden s možností opakovatelného použití (Sinha, 2019).

4.4.5 Hyperbarická oxygenoterapie

Hyperbarická oxygenoterapie (HBOT) je léčebná metoda, kdy pacient v uzavřeném prostředí s vyšším atmosférickým tlakem vdechuje 100% kyslík po dobu 120 minut jednou denně v 8-10 sezeních. Vyšší koncentrace kyslíku aktivuje imunitní buňky, napomáhá k tvorbě kolagenu, angiogenezi a reparaci poškozené tkáně. Nejvíce důkazů potvrzujících potenciál HBOT na zlepšení hojení měly ischemické rány a infikované DFU. Protože se jedná o nákladnou léčbu, mělo by se zvážit, zda bude na konkrétní ránu účinná a vzít v potaz i kontraindikace vzhledem k časté polymorbiditě pacientů s chronickými defekty (Eriksson et al., 2022).

4.4.6 Topická oxygenoterapie

Topická oxygenoterapie představuje alternativu pro HBOT. Nezvhlčený 100% kyslík o teplotě -183 °C se aplikuje přímo na ránu pod tlakem prostřednictvím katetru, hladina kyslíku se v místě rány zvyšuje, a snižuje se tím infekce. Zároveň se prokázalo i snížení bolesti, exsudátu, zápachu a podpora tvorby nové tkáně. Oproti HBOT má TOJT minimální náklady na provoz, neprokázaly se u ní komplikace a lze ji provádět na jakékoliv ošetrovací jednotce, a dokonce i doma. Existuje ještě jeden podobný typ, který využívá zvlhčený kyslík v kontinuálním režimu, jeho účinky ale nebyly dostatečně prozkoumány (Otaviano et al., 2021). Lokálně do rány lze aplikovat i **hemoglobin jako vodný roztok ve spreji**, který na sebe váže kyslík z okolního vzduchu. Jeho aplikace je pohodlná, levná, použitelná na všechny typy chronických ran a má srovnatelné výsledky s oběma formami oxygenoterapie (Elg a Hunt, 2018).

4.5 Výživa pacienta s chronickým defektem

Hojení rány je energeticky náročný proces vyžadující dostatečný přísun základních makroživin (cukry, tuky, bílkoviny), vitamínů a minerálů. V rámci multidisciplinárních studií byla prokázána souvislost mezi vznikem dekubitu a nutričním stavem. Vředy vznikají u lidí s rizikem malnutrice, často jimi jsou geriatři, obézní, kachektičtí pacienti. Herberger et al. ve své studii uvádí, že přes 90 % pacientů s bércovými vředy zahrnutých do studie trpělo nadváhou a zároveň deficiencí již zmíněných potřebných látek (Herberger et al., 2020). Malnutrici definuje Evropská společnost pro výživu a metabolismus jako: „*Stav výživy, kdy deficit, přebytek nebo nerovnováha energie, proteinů a ostatních nutričních složek způsobuje měřitelné vedlejší účinky na tkáň/formu těla, funkci a výsledný klinický stav.*“ (Bielaková, 2021). Nutriční stav pacienta není jen výsledkem součtu množství živin, které se do těla dodávají, ale musíme zohlednit proměnné, jako je cesta příjmu a případné ztráty. Aby tělo mohlo použít živiny, musí je nejprve zpracovat na základní složky fyzikálně chemickými procesy, ústy počínaje. Vzhledem k věku a sociální situaci pacientů, bývá častou překážkou bolest nebo ztráta zubů, případně porucha polykání, které vedou ke sníženému apetitu, a tím pádem ke snížení příjmu potravy (Herberger et al., 2020). Aby se stavební látky a mikronutrienty dostaly k místu určení, je zapotřebí kvalitního cévního zásobení, bez něj by nebyla předepsaná dieta efektivní. Do rovnice je třeba zahrnout i ztráty, některé rány, jako jsou popáleniny, rozsáhlé dekubity a velké rány, ztrácí svoji sekreci mnoho tekutin spolu s bílkovinami a mikronutrienty. Otázkou jsou onkologické rány, které nelze zahojit navzdory lokální péči o ránu a výživu, lékař by tedy měl zhodnotit prognózu pacienta a rozhodnout, zda v rámci paliativní péče by bylo vhodné zařazovat speciální výživu, která je nákladná a nemá pro nemocného význam (Grofová, 2019).

Jako první je třeba identifikovat riziko malnutrice. K nutričnímu screeningu rizik se používá několik hodnotících škál. V rámci hospitalizace je doporučen Nutritional Risk Screening 2002 (NRS), dalším nástrojem je Malnutrition Universal Screening Tool (MUST) využívaný hlavně v ambulancích. Většina screeningových nástrojů se opírá hlavně o následující body: 1. úbytek váhy, 2. faktory narušující příjem potravy (nízký apetit, snížená chuť, nevolnost, nechutenství, suchá nebo bolestivá ústa, problémy s polykáním nebo pasáží), 3. BMI <20, 4. nedostatek informací (Bielaková, 2021).

Diagnostika malnutrice se opírá o doporučení o GLIM (The Global Leadership Initiative on Malnutrition) z roku 2018. Je k tomu za potřebí 5 kritérií rozdělených do 2 skupin:

Fenotypová kritéria– neúmyslný úbytek hmotnosti (5 % během 1 měsíce nebo 10 % během 6 měsíců) – nízké BMI (<20 ve věku <70let, <22 ve věku ≥70let) – snížené množství svalové hmoty ověřené validovanými metodami. (Bielaková, 2021).

Toto doporučení hodnot BMI není klinicky platné pro seniory nad 70 let. Analýza prokázala zvýšenou úmrtnost u seniorů na spodní hranici 22 kg/m², z toho vyplývá doporučení navýšení spodní hranice BMI. Pro seniory je optimální BMI v rozmezí 24,0– 30,9 kg/m². Hodnoty pod 20 kg/m² zvýšily riziko úmrtí o 28 %. Dokumenty ESPEN uvádí, že 60 % hospitalizovaných seniorů je malnutriční, proto je třeba pravidelně měřit parametry výživy a sledovat potenciální problémy, které by vedly k redukci hmotnosti (Bielaková, 2021).

Etiologická kritéria– snížený příjem/porucha vstřebávání živin (≤50% energetický příjem >1 týden nebo redukce > 2 týdny, či jiný chronický gastrointestinální stav negativně ovlivňující vstřebávání) – přítomnost závažného onemocnění nebo zánětlivý stav (akutní onemocnění/trauma/chronické onemocnění) (Bielaková, 2021).

Pro stanovení diagnózy musí být splněno alespoň jedno fenotypové a jedno etiologické kritérium. Potřebné informace ke zhodnocení získáme prostřednictvím anamnézy, BMI (kg/m²), měření procent tělesného tuku (změřením kožní řasy kaliperem nebo dnes už moderními přístroji), měření obvodu nedominantní ruky, zhodnocení vzhledu (nehty, kůže, vlasy, rozložení tuku). Důležitým ukazatelem je také laboratorní vyšetření, kde vypovídajícím ukazatelem prognózy je sérová bílkovina albumin. Hladina bílkoviny může být ovlivněna zánětem, hydratací a dysfunkcí ledvin, je třeba myslet na tento fakt a neřídit se jedním ukazatelem (Bielaková, 2021).

Chronická rána, stejně jako chronický zánět přispívá k malnutrici, proto malnutriční pacienti s chronickou ránou budou mít navýšené nutriční požadavky oproti dobře živeným pacientům s chronickou ránou stejného druhu. Aby organismus mohl

správně pracovat, musí mít dostatek **energie** pro bazální metabolismus a na obnovu tkání a imunitní procesy. Základním doporučením je příjem 30-35 kcal na kg tělesné hmotnosti. Strava v nemocnici obsahuje podle průměrné referenční hodnoty 2000 kcal na den. Pokud je pacient vyšší hmotnosti, má vyšší potřeby a ty je třeba doplnit zvýšeným příjmem potravy, úpravou složení jídelníčku případně doplnit o přípravky umělé výživy (sipping), které v malých dávkách obsahují vysoký obsah kalorií a bílkovin. Pro doplnění bílkovin lze použít i čistý bílkovinový prášek, který se přidává do stravy. Zvýšený příjem bílkovin je velice důležitý jako prevence dekubitů. Dekubity jsou nejvíce ohroženi právě senioři, imobilní lidé a o to víc, pokud nastane akutní zhoršení stavu nebo trauma. V takových případech nastává stresové hladovění, kdy tělo bere energii z odbourávání vlastní svalové hmoty, o to horší jsou následky, pokud tato akutně vzniklá podvýživa nasedá na předem existující malnutrici. Po 50. roce věku dochází k postupné ztrátě svalové hmoty přibližně o 1-2 % ročně. Důsledkem ztráty svalové hmoty je zhoršení schopnosti pohybu, a tím pádem soběstačnosti (Bielaková, 2021).

Potřeba bílkovin se pohybuje od 1,25-1,5 g/ kg, při ztrátách ranou nebo při potřebě korekce malnutrice se potřeba navyšuje. U obézních pacientů se v tukové tkáni tvoří prozánětlivé látky, proto je žádoucí ji zredukovat. Příjem energie můžeme snížit, ale musíme zároveň zachovat zvýšené množství bílkovin. Strukturálně jsou bílkoviny tvořeny aminokyselinami uspořádanými v určitém řetězci, ty esenciální si tělo nesyntetizuje samo, musíme je dodávat. Tělo přijaté bílkoviny rozloží opět na jednotlivé aminokyseliny a utvoří z nich novou bílkovinu (kolagen, fibrinogen atd.), kterou použije k tvorbě nové tkáně. Při výživě nemocných upřednostňujeme živočišné zdroje, protože obsahují na rozdíl od rostlinných všechny esenciální aminokyseliny. V případě, že chybí nějaká aminokyselina, nedochází k syntéze bílkoviny potřebné k uzavření defektu a hojení stagnuje (Bielaková, 2021).

Kromě makroživin se procesu hojení účastní již zmíněné mikronutrienty. **Vitamín C** je antioxidant obsažený v zelenině a ovoci, který mimo jiné napomáhá k tvorbě kvalitního kolagenu. Při jeho nedostatku roste únava, podrážděnost a náchylnost k infekcím. Dalšími vitamíny jsou A a E, oba spadají do skupiny vitamínů rozpustných v tucích. **Vitamín A** podporuje celkově funkci imunity a reguluje růst, stavbu a funkce kůže a sliznic. Tělo si jeho zásoby ukládá do jater, a to z nich dělá i dobrý zdroj vitamínu A v rámci potravy. **Vitamín E** ochraňuje membránu buněk, ve které je zakotven, před reaktivními formami kyslíku tím, že sám podléhá oxidaci, působí tak jako

antioxidant v lipidovém prostředí a k převedení do původní formy pak používá vitamín C. Kromě vitamínu se uplatňují také stopové prvky jako součást enzymů. Jedná se o **měď**, jejíž enzymy se účastní tvorby kolagenu, elastinu, pojivé tkáně včetně tvorby látek pro angiogenezi. Dále **zinek** je nutný pro buněčnou imunitu, přestavbu mezibuněčné matrix, podílí se na stavbě DNA, má antioxidační účinky. Enzymy **selenu** působí také antioxidačně a denní doporučená dávka je sice oproti ostatním mnohonásobně menší, ale tělo si selen do zásoby neukládá, snadno tak vzniká deficience, při které šediví vlasy a objevují se změny na kůži a nehtech. Aby byly splněné zvýšené nároky na mikronutrienty, musí být strava velmi pestrá, ideální jídelníček by byl možný v domácím prostředí, ale v nemocničním zařízení se výživové nároky musí doplňovat už zmíněnými přípravky. Přípravky a potravu pro zvláštní lékařské účely lze podávat i enterální sondou nebo perkutánní endoskopickou gastrostomií (PEG), parenterálně lze pak dopravit různé roztoky aminokyselin, pokud je nelze doplnit perorálním příjmem (Grofová, 2019).

4.6 Transplantace kůže a využití tkáňových produktů

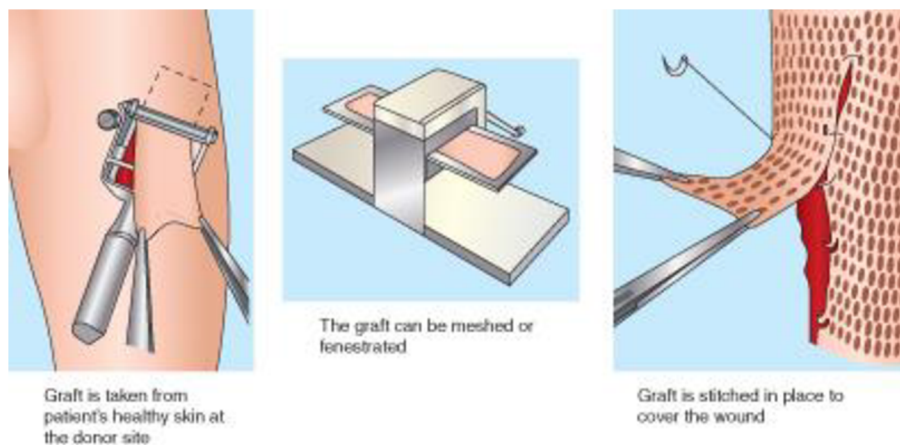
Výzkum v rámci hojení ran je poháněn snahou o nalezení alternativy, jejímž výsledkem bude v co nejkratším časovém úseku uzavření rány s minimalizováním komplikací a předcházení ztrátě končetiny a rekurence defektu (Brown-Etris et al., 2019). V posledním desetiletí jsou na vzestupu výzkumy ohledně užití biomateriálů, kožních štěpů, topických růstových faktorů, které výrazně podporují hojení u stagnující chronické rány. Pro chirurgické řešení náhrady kůže se používá buď kožní klapka s vlastním cévním zásobením, nebo kožní štěp, který musí být buď vyživován zvnějšku, nebo revaskularizován. Chirurgický zákrok spočívá v odběru tkáně z jedné části těla a transplantace na místo defektu (autologní). Tkáň lze přenést i z jiného člověka, živočišného druhu nebo může být štěp umělé vyprodukovaný (Eriksson et al., 2022).

Před transplantací se musí spodina rány řádně připravit, musí být dobře krevně zásobená, bez infekce a bez obnažených hlubších struktur. V době transplantace musí být dobře kompenzovaná hladina krevní glukózy, zredukovaný edém a musí být omezena antikoagulační terapie (Eriksson et al., 2022).

4.6.1 Autologní kožní štěpy

Pokud nelze běžnými standardními postupy ránu zacelit, indikujeme u ran hojících se per secundam a při aplikaci NPWT **kožní štěpy s dělenou tloušťkou**

obsahující dermis a epidermis. U chronických defektů prokazuje tenká dělená vrstva lepší adherenci. Před nanesením na ránu je třeba štěp upravit přes matrici, dále se mohou použít jako namletá drť. Pokud je rána rozsáhlá nebo je na místech, kde by mohlo dojít k posunu štěpu, zvážíme k upevnění použití podtlaku, nebo fixujeme na končetinách pomocí dlah. Místo odběru můžeme u pacientů s antikoagulační léčbou ošetřit fibrinovým sprejem. Stejně jako v péči o většinu ran volíme metodu vlhkého hojení. Kolem rány přiložíme nepřilnavé krytí a překryjeme z počátku průhlednou fólií a překryjeme suchým krytím, které vyměňujeme dle potřeby. Po 4-7 dnech udržujeme vlhkost pomocí ohraničeného pěnového krytí až do úplného zhojení. Po zahojení denně kůži promazáváme. Mezi hlavní výhody těchto štěpů řadíme dobré hojení místa odběru i rány, vzhledem k tomu, že jsou tkáň stejného původu. Navíc předností mletých štěpů je relativně malé množství odebrané tkáně, které se dá rozprostřít na poměrně velkou plochu a výkon lze provést ambulantně v lokální anestezii. Ale je stále třeba myslet na možnost vzniku nového defektu nebo sekundární hojení stávajícího (Eriksson et al., 2022).

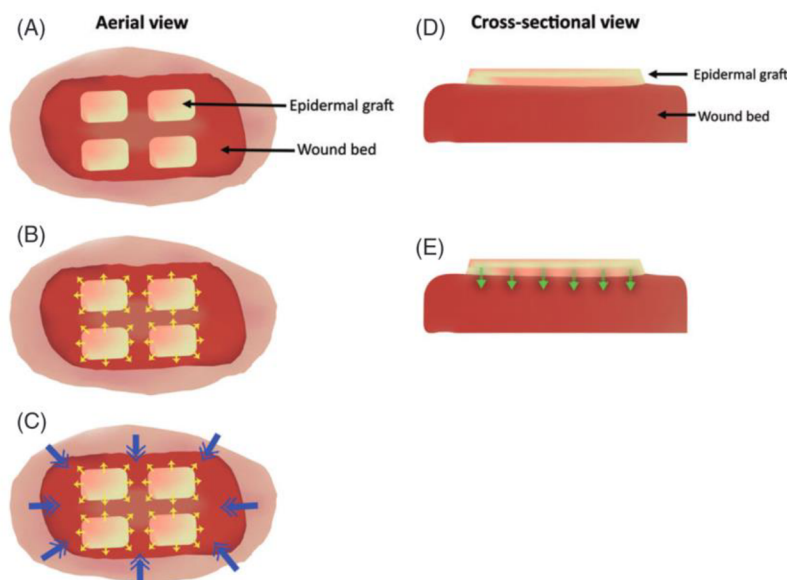


Obrázek 10 Odběr kožního štěpu, úprava matricí a jeho aplikace (Deepak M. Kalaskar et al., 2016)

Kožní štěpy plné tloušťky bychom použili u malých defektů, kde se potřebujeme vyvarovat velké jizvy nebo rozdílné pigmentace kůže, jedná se o rány na obličeji nebo dlaních. Tento štěp se odebírá pomocí skalpelu, odštípnutím nebo biopsií. Místo odběru je ošetřeno suturou. Nevýhodou je malý výběr míst k odběru a obtížné hojení štěpu (Eriksson et al., 2022).

Epidermální štěpy, jak už říká název, se skládají pouze z dermis a lze je použít zároveň pro podporu hojení. Intenzivním sáním se odebírají pouze buňky, které se následně kultivují. Dnes už se v praxi používají přístroje, které rovnou odebrané buňky přenesou na kultivační půdu, ta je zároveň spojena s transparentním krytím, jehož

prostřednictvím můžeme nanést štěp přímo na ránu. Výhodou je odběr štěpu větších rozměrů a místo odběru se ošetří pouze nepřílnavým krytím. Na druhou stranu štěp je slabý a má vyšší náchylnost k infekcím a odloučení, na kultivaci je třeba mít čas a štěp je pak nutné imobilizovat (Eriksson et al., 2022).



Obrázek 11 Umístění epidermálního štěpu a jeho růst (Kanapathy et al., 2017)

Součástí tukové tkáně je stroma, řídká pojivá tekutina v okolí cév bohatá na regenerativní bunčky, spolu s adiposními buňkami, jejichž úkolem je skladovat a uvolňovat mastné kyseliny, tvoří obsah **autologního lipidového štěpu**. Stromální vaskulární frakce (SVF) se hojně využívá v plastické chirurgii pro úpravu očních víček, korekci jizev nebo ústních koutků (tz, 2014). O účinnosti lipidových štěpů při hojení jizev jsou zdokumentované důkazy. Výkon spočívá v odběru tukové tkáně pomocí liposukce nebo excize a následně se implantuje malými kanylami nebo v tenkých vrstvách (Eriksson et al., 2022).

4.6.2 Neautologní štěpy

Aloštěp nemá genetickou shodu mezi příjemcem a dárce stejného druhu, nedochází tedy v těle příjemce k revaskularizaci a štěp v ráně není natrvalo. Aloštěpy mohou být buď buněčné, nebo nebuněčné (zbavené buněk). Buněčné aloštěpy jsou konstrukce složené z vrstev buněk epidermis/dermis nebo se používá dermální substrát jako lidský retikulární štěp. Dermální štěpy mají své využití jako dočasné krytí rány u velkých ploch, kde by jinak docházelo k velkým ztrátám tekutin. Ponechává se v místě,

dokud nebude pacient připraven pro transplantaci autoštěpu. I když neautologní štěpy v ráně nepřetrávají jako náhrada, mají při jejím hojení své místo. Indukují migraci buněk do spodiny rány, snižují zánět, poskytují růstové faktory, cytokiny, a mohou tím pádem i snížit bolest. Jejich jedinou nevýhodou je opakovaná aplikace (Eriksson et al., 2022).

Xenoštěp se získává z odlišného druhu, než je příjemce, jedná se o prasata, skot, ryby a koně (Eriksson et al., 2022). Například velký pokrok byl v nedávné době učiněn v použití **extracelulární matrice získané ze submukózy tenkého střeva prasat (SIS)**. Jedná se o tenkou průsvitnou vrstvu střeva o tloušťce 0,10-0,15 mm. Na rozdíl od ostatních purifikovaných kolagenových produktů si SIS zachovává i další složky, jako jsou kyselina hyaluronová, proteoglykan a růstové faktory. Výsledky studie prokázaly průměrné 65% zmenšení defektu během 9 týdnů, kdy defekty ošetřované standardní péčí nikdy během 12 týdnů nepřesáhly 40 % zmenšení. Prvotně byla tato studie zaměřena na použití matrice v rámci léčby dekubitů a došla k závěru, že SIS výrazně zvyšuje pravděpodobnost hojení oproti standardní péči. Tedy doporučuje její použití na rozsáhlé rány, které by se standardní péčí obtížně hojily. Přibližně 40 % dekubitů ošetřovaných standardní péčí dosáhlo zhojení až po 6 měsících, zatímco při použití SIS došlo k výraznému urychlení procesu hojení a stejného výsledku bylo dosaženo již za 12 týdnů (Brown-Etris et al., 2019).

4.6.3 Amniové membrány

Amniová membrána je součástí obalu plodu. Na její vnější straně najdeme epitelovou vrstvu, pod ní bazální membránu a na vnitřní straně vrstvu stomatu (=opěrná tkáň, tj. inetrsticium). Její struktura na bázi kolagenu je uspořádaná do útvaru lešení, skrz které probíhá proliferace a migrace buněk. Obsahuje kromě kolagenových vláken také řadu růstových faktorů důležitých pro regenerační procesy, interleukiny a další látky podporující adhezi buněk a zaručující pevnost membrány. Při hojení vykazovala protizánětlivé účinky, podporovala diferenciaci epitelu, snižovala tvorbu jizev a také prokazatelně zmírňovala pocity bolesti. Protože amniová membrána neprezentuje antigeny, v těle příjemce tudíž nevyvolává imunitní reakci. Vezmeme-li v úvahu fakt, že plní funkci dočasného kožního krytu, jedná se o nebuněčný aloštěp (Stryja a Sekorová, 2018).

Materiál je odebrán při porodu císařským řezem, za aseptických a dalších stanovených podmínek se odesílá do Národního centra tkání a buněk. V centru se dále

zpracovává na jednotlivé produkty, ale po dlouhém výzkumu je již umožněno pouze upravit membránu postupy zachovávajícími její vlastnosti, strukturu včetně bioaktivních látek tak, aby byla použita jako celek. Aby byla zajištěna kvalita odebraného materiálu a bezpečnost, je odběr v souladu s legislativou. Dárkyně jsou vyšetřeny na přítomnost onemocnění jako HIV, hepatitidy a syfilis v době odběru a následovně po 180 dnech. Produkt je lyofilizací (sušení mrazem) upraven a při pokojové teplotě má expiraci dlouhou až 5 let. Samotná aplikace upravené membrány probíhá ve sterilním prostředí a rána musí být předem vyčištěna debridementem a nesmí být přítomna infekce. Velikost by měla lehce přesáhnout okraje rány, nerovnosti pak uhladíme tamponkem namočeným ve fyziologickém roztoku, následuje neadhezivní krytí. Pacienta dále informujeme o možné produkci sekrece z rány, následující návštěvě na první převaz 3. až 4. den po aplikaci a potřebě opakovat proceduru. Studie v ČR a SR roku 2018 testovala produkt na podkladě amniové membrány a u 78% pacientů nereagujících na standardní péči došlo k zahojení nebo redukci velikosti rány (Zelenková a Hromohová, 2019).

Studie v USA také zkoumala účinnost kryokonzervované (zmrazení tekutým dusíkem) lidské placentární membrány původně použité pro léčbu DFU, ale byla potvrzena účinnost i u vředů arteriálních i dekubitů nereagujících na standardní léčbu. V obou případech se po 5 aplikacích dosáhlo úplného zacelení rány, které přetrvávalo bez recidiv po celou dobu dvouměsíčního sledování (Anselmo et al., 2018).

4.7 Kompetence všeobecné sestry

Kompetence jsou souhrnem schopností, dovedností a znalostí, které opravňují k výkonu povolání nebo činnosti. Odbornou znalostí se myslí teoretické vědomosti, v případě povolání všeobecné sestry, by to byla například znalost vedlejších účinků léku, péče o pacienta v rámci různých onemocnění, vyšetření (prevence, léčba, rekonvalescence), teoretická znalost ošetrovatelských postupů. Odbornou dovedností je schopnost použití teoretické znalosti v praxi. Odborné znalosti a dovednosti jsou měřitelné a dají se ověřit zkouškou nebo testem, z toho vyplývá to, že udělení kompetencí je dáno vzděláním a dalšími podmínkami danými legislativou (Ministerstvo práce a sociálních věcí, 2017).

Kompetence všeobecné sestry při výkonu povolání jsou dány vyhláškou č. 158/2022 Sb., kterou se mění znění vyhlášky č. 55/2011 Sb. o činnostech zdravotnických pracovníků a jiných odborných pracovníků. **Všeobecná sestra** je

nelékařský zdravotnický pracovník, který poskytuje ošetrovatelskou péči prostřednictvím ošetrovatelského procesu v souladu s legislativou, etickým kodexem a profesními standardy. Cílem je podpora, udržení, navrácení zdraví a aktivní vyhledávání a uspokojování bio-psycho-socio-spirituálních potřeb v souvislosti s narušením zdravotního stavu jedinců i komunit a také v péči o umírající. Spolupracuje s dalšími lékařskými i nelékařskými zdravotnickými pracovníky v činnostech prevence, diagnostiky, léčby, rehabilitace (Česko. Ministerstvo zdravotnictví, 2011). Vyhláška č. 39/2005 Sb. § 4 stanovuje minimální požadavky pro studijní program „všeobecná sestra“ na vysokých a vyšších odborných školách. Kvalifikační standard je obsažen ve věstníku MZ 9/2021. Kvalifikaci k výkonu povolání lze získat absolvováním příslušného bakalářského studijního programu na vysoké škole zakončeného státní závěrečnou zkouškou nebo studijním programem na vyšší odborné škole zakončeným absolutoriem. Standartní doba studia jsou nejméně 3 roky z toho nejméně 4600 hodin teoretické výuky doplněné o minimálně 2300 hodin a maximálně 3000 hodin praxe (Česko. Ministerstvo zdravotnictví, 2005).

Všeobecná sestra je **regulované povolání**. To znamená, že bez určitého stupně vzdělání v konkrétním oboru, trestní bezúhonnosti a zdravotní způsobilosti není osoba oprávněna profesní činnosti vykonávat. Požadavky jsou dány právními předpisy každé země, které také vymezují uznávání odborných kvalifikací v rámci zaměstnávání lidí z jiných zemí. V rámci EU je snaha o sjednocení studia ošetrovatelství vydáním směrnice Evropského parlamentu a Rady 2005/36/ES, aby byl umožněn jednodušší přesun pracovníků. S novými poznatky, celkovým rozvojem zdravotnictví a zvyšováním prestiže povolání jsou na vzdělání všeobecné sestry kladeny vyšší nároky. Dnes už sestra nevykonává pouze výkony dle ordinace lékaře, ale poskytuje i specializovanou ošetrovatelskou péči, také pracuje ve výzkumu. Stejně jako se přizpůsobuje vzdělávání vývoji techniky a medicíny, je cílem do budoucna upravovat a navyšovat i kompetence. Některé členské státy EU udělují sestřím vyšší kompetence než v ČR. V Polské republice sestry mohou předepisovat některé pomůcky a léčebné prostředky (stomické pomůcky, pleny a převazový materiál). Stejně je to tak ve Slovenské republice, kde je sestra navíc kompetentní k zavádění duodenální sondy, provádění kontinuální abdominální dialýzy a funkční diagnostiky (Strnadová et al., 2021).

Tereza Chrástová ve své diplomové práci zkoumala rozdíly teoretické a praktické výuky z pohledu sester absolventek, z výzkumu vyplývá, že teoretické znalosti získané

ve škole jsou často v nesouladu s praxí. V klinickém prostředí často panuje rutinní způsob práce, který neodpovídá EBN. Navíc sestry v klinickém prostředí, které by měly na studenty dohlížet a mentorovat, na ně nemají čas nebo nejsou seznámeny s teorií vyučovanou tou dobou na školách. To vede k negativnímu ovlivnění studentů, kteří se přizpůsobí zastaralým způsobům nebo jsou na praxi káraní za projevení implementace novějších naučených postupů či projevů vlastní iniciativy při péči o pacienta. Častým fenoménem bývá úkolovat studenty ošetrovatelskou prací (hygiena, stlaní postelí, dezinfekce, převážení pacientů) namísto osvojování praktických dovedností, které odpovídají studijnímu plánu studijního programu všeobecné ošetrovatelství. Problém nastává při nástupu do zaměstnání. Absolventi při nástupu do zaměstnání často zažívají úzkost pramenící z pocitu, že by měli umět to, k čemu mají kompetence. Dlouhé zaučování a dohled nad novou sestrou je pro provoz zdravotnického zařízení nevýhodné, protože s ní nemůže po delší dobu počítat jako se samostatně pracující sestrou poskytující kvalitní bezpečnou péči (Chrástová, 2021).

Jak už bylo psáno, sestra má řadu kompetencí daných právním řádem, jejich seznam je dostupný nejaktuálněji na stránkách ministerstva zdravotnictví, zde budu zmiňovat pouze **kompetence spojené s péčí o pacienta s chronickými defekty**. Všeobecná sestra bez odborného dohledu a bez indikace může:

- Měřit fyziologické funkce a tělesné parametry s následným provedením nutričních screeningových testů. Hodnotí a zaznamenává celkový psychický i fyzický stav.
- Pro komplexní péči o chronickou ránu je důležité i odebírání anamnézy (osobní, sociální, rodinné, pracovní), kdy pak sestra následně může hodnotit sociální situaci a indikovat zprostředkování sociální nebo sociálně-zdravotní pomoci.
- Odebírat a zajišťovat vyšetření biologického materiálu neinvazivními cestami (moč, stolice, stěry z rány) a z kapilární krve (glykemie, krevní plyny)
- Hodnotit a ošetřovat poruchy integrity kůže a chronické rány. A k tomu doporučuje a edukuje o ošetrovatelských postupech a použití zdravotnických prostředků. Diagnostika a léčba spadá do kompetencí lékaře.

Bez odborného dohledu na základě indikace lékaře je všeobecná sestra kompetentní:

- *„Provádět screeningová, depistážní a dispenzární vyšetření, odebírat krev a jiný biologický materiál a hodnotit, zda jsou výsledky fyziologické; v případě fyziologických výsledků může naplánovat termín další kontroly“*

- Ošetřovat drény a drenážní systémy a pečovat o kůži při radioterapii
- Navštěvovat pacienta a poskytovat mu péči ve vlastním sociálním prostředí.
- Podávat potraviny pro zvláštní lékařské účely, jako jsou třeba sippingy a různé další formy pro doplnění nutrientů a hlavně bílkovin
- *„Všeobecná sestra bez odborného dohledu a bez indikace v rozsahu své odborné způsobilosti může provádět výchovu a poradenství v oblastech podpory zdraví a zdravého způsobu života, včetně prevence vzniku, šíření a omezení výskytu onemocnění, připravovat programy ochrany a podpory zdraví a účastnit se v rozsahu své odborné způsobilosti jejich realizace.“* (Česko. Ministerstvo zdravotnictví, 2011)

4.7.1 Specializace a postgraduální vzdělávání

Všeobecné sestry jsou součástí systému celoživotního vzdělávání, to znamená, že by si kontinuálně měly rozšiřovat a aktualizovat znalosti a dovednosti pro udržení kvality a bezpečnosti ošetrovatelské péče. Celoživotní profesní vzdělávání se uskutečňuje nejčastěji formou seminářů, workshopů, školení, stáží a kurzů, kterých se lze účastnit přes videokonference nebo e-learning. Formy jsou specifikovány v zákoně č. 96/2004 Sb. (Strnadová et al., 2021).

Po akreditovaném studiu všeobecné sestry na vysoké škole (Bc.) lze pokračovat specializací na navazujícím magisterském studiu v různých oborech (intenzivní péče, perioperační péče, interní obory, chirurgické obory atd.). **Po absolvování magisterského programu „ošetrovatelská péče v chirurgických oborech“** následně získá kompetence stanovené §61 vyhláškou č. 55/2011 Sb. o činnostech zdravotnických pracovníků a jiných odborných pracovníků. Bez odborného dohledu a indikace lékaře smí provádět činnosti specializované ošetrovatelské péče u pacienta s onemocněním vyžadujícím chirurgické řešení, především edukuje, provádí poradenství a dispenzarizaci. Také hodnotí, ošetřuje chronické rány a doporučuje vhodné krytí. To znamená, že co se týče péče o chronické rány nejsou kompetence nijak odlišné od kompetencí všeobecné sestry bez specializace (Česko. Ministerstvo zdravotnictví, 2011).

Dle koncepce ošetrovatelství 2021 je budoucnost specializačního profesního vzdělávání spíše v zaměření na klinické obory, a to včetně samostatného oboru hojení ran. Zvláštní odborné způsobilosti lze také nabýt formou **certifikovaných kurzů se zaměřením na hojení chronických ran, který pořádá** například Národní centrum

ošetřovatelství a nelékařských zdravotnických oborů v Brně. Jeho dokončení umožňuje nejen hodnotit chronické defekty a jejich komplikace, ale určovat či měnit strategii a postupy vhodné terapie i s výběrem obvazových materiálů. Do kompetence také spadá edukace a poradenství o tom, jak by měl pacient/pečovatel sám ránu ošetřovat. Institut postgraduálního vzdělávání ve zdravotnictví v Praze pořádá certifikovaný kurz „**Všeobecná sestra v podiatrii**“, po jehož dokončení nabude způsobilosti k základnímu čištění ulcerací u syndromu diabetické nohy a ostřením plantárních hyperkeratóz. Kromě výše zmíněných kurzů je možností dalšího vzdělávání **účast na seminářích a konferencích pod záštitou České společnosti pro léčbu ran**, která se podílí i na tvorbě obsahu studia certifikovaných kurzů. Další formou, jak získat informace v péči o chronické rány, jsou **semináře, edukační a informační letáky firem zabývajících se výrobou prostředků, výživy a obvazových materiálů pro péči o pacienta s chronickými defekty** (Kudlová, 2021).

5 Vyhodnocení cílů a výzkumných otázek/předpokladů

Cíl č. 1 byl stanoven jako popis moderních terapeutických krytí chronických defektů. Tomuto cíli jsem věnovala kapitoly o vlhkém hojení, kdy se za použití hydrokoloidů, hydrogelů, filmů a alginátů udržuje vlhkost v ráně a zároveň se správnou volbou krytí zamezuje maceraci rány a okolí exsudátem. Velkou kapitolou byla biohybridní nanovláknina, která díky své biokompatibilitě ekologické udržitelnosti, nízkým nákladům na výrobu a širokou variací vlastností a možností modifikací představují budoucnost pro hojení defektů. Cíl č. 1 splněn.

Cíl č. 2 byl stanoven jako popis moderních přístupů v léčbě chronických defektů: Jako hlavní poznatek bych vyzdvihla hlavně užití rozšířeného algoritmu TIME, jako účinný nástroj pro diagnostiku, terapii, hodnocení. Dále také správné nastavení výživy s dostatečným přísunem plnohodnotných bílkovin, minerálů, vitamínů a stopových prvků je pro hojení zásadní. Do moderních přístupů řadím využití techniky v monitoringu, konzultacích a instruktážních videích. Cíl č. 2 splněn.

Cíl č. 3 byl stanoven jako popis kompetencí u převazu ran v souvislosti se vzděláním všeobecné sestry: Popsala jsem kompetence všeobecné sestry bez specializace související s péčí o pacienta s chronickými defekty včetně převazů ran dle nejaktuálnější legislativy. A dále jsem uvedla možnosti specializačního vzdělávání v oblasti péče o rány a spolu s nimi kompetence, které všeobecná sestra po absolvování získá. Cíl č. 3 splněn.

6 Návrh doporučení pro praxi

Řadě chronických defektů lze předcházet vzhledem k tomu, že většinou vyplývají z chronických progredujících onemocnění nebo jsou příznakem dlouhodobě působících negativních vlivů. Nejlepší léčba je prevence. Je vhodné se zaměřit na pacienty v cévních i diabetických ambulancích, pečlivě je edukovat o komplikacích progresse onemocnění a nezbytnosti dodržení léčby a opatření. U defektů venózní etiologie je důležitá kompresní bandáž dolních končetin o určitém tlaku, proto je třeba klást důraz na správnou techniku, aby byla efektivní. Vhodné je školení zdravotníků, ale i edukace pacienta, případně rodiny s pravidelným ověřením naučené techniky. Pro pacienty s chronickou venózní insuficiencí existují i doporučená cvičení pro podporu žilního návratu a posílení svalové pumpy, které by měl pacient pravidelně provádět. Vhodná jsou například instruktážní videa v aplikaci, online nebo na CD, podle kterých může pacient doma cvičit. Taková videa by mohla být i součástí programu na obrazovce v některých čekárnách, kde by bylo vhodné zařadit i další doporučení. U diabetických defektů je zásadní udržení normoglykemie a redukce nadváhy, což může být složité u pacientů, kteří nemají dobrou adherenci k dietě a léčbě. Proto je dobré zaměřit se alespoň na správnou obuv pacienta a předat mu doporučení k návštěvě podiatrické ambulance. Dále také edukovat o kontrole nohou, zda nejsou přítomna mikrotraumata.

Pacientů s chronickými defekty přibývá, není proto ani výjimkou, že se na odděleních nechirurgických oborů, lze setkat s péčí o chronickou ránu. Pokud je pacient s chronickým defektem sledován v chirurgické ambulanci, je vhodné zjistit informace o péči nastavené jeho ošetřujícím lékařem. Pokud tomu tak není, je vhodné proškolení personál o zvolení vhodné péče dle spodiny rány. K tomu může sloužit pomůcka nebo návod, kde budou uvedeny i fotografie ran pro srovnání a doporučení postupu i s konkrétními produkty používanými na oddělení. V současnosti už existují i aplikace na smartphone, které ránu zaznamenají a vyhodnotí.

V rámci mé bakalářské práce byl sepsán článek (viz příloha A) a vytvořeny dva postery (viz příloha B, C). Článek shrnuje téma moderních metod v péči o pacienta chronickými defekty zařazených do TIME algoritmu. První poster se zaměřuje na diagnostiku a specifická opatření u různých typů defektů, zapojení multidisciplinárního týmu a výživu. Druhý poster je adaptací algoritmu TIME.

7 Závěr

Tato bakalářská práce je věnována péči o pacienta s chronickými defekty. Pojednává o významnosti komplexní individuální péče, na které se podílí multidisciplinární tým, který pracuje na základě nejnovějších poznatků podložených důkazy a do procesu zapojuje i pacienta, případně rodinu nebo pečovatele. Rána se fyziologicky zahojí do 2 týdnů a během toho projde 3-4 fázemi (hemostatická), zánětlivá (exsudativní), granulační (proliferativní), epitelizační (diferenciační). Hojení se účastní velké množství buněk a látek v těle, kdy jejich aktivita může být narušena vnitřní a vnějšími vlivy. Tyto faktory spolu mohou i zapříčinit vznik defektu, který se následně bude obtížně hojit. Faktorů je mnoho, ale nejčastějšími je imobilita, vysoký věk, malnutrice, diabetes, rizikové chování (alkoholismus, kouření) (McGuire et al., 2020).

Pokud rána nevykazuje přes standardní péči po dobu 4 týdnů známky hojení, považuje se za chronickou a musí se zvolit jiná pokročilá terapie. Hlavními druhy chronických defektů jsou defekty žilní etiologie na podkladě chronické žilní insuficience, ischemické defekty často aterosklerotické etiologie, syndromy diabetické nohy, dekubity, onkologické rány vycházející z malignit. Každý druh je něčím specifický, a kromě lokální péče o ránu, musíme myslet i na ovlivnění vnitřních a vnějších faktorů (glykemie, výživa, hydratace, bandáže, aktivita, kouření), včetně holistického přístupu k pacientovi (Bowers a Franco, 2020).

V současnosti je hlavním zaměřením ve vývoji obvazových materiálů nalezení biokompatibilního krytí z lehce dostupného materiálu, jehož výroba bude ekonomicky výhodná a šetrná k životnímu prostředí. Tyto podmínky zatím splňují biohybridní nanovlákná, která jsou vyráběna na bázi látek, které jsou obsaženy v rostlinách nebo jsou produktem živočichů. Jsou výborným nosičem pro další látky napomáhající hojení a mají výborné absorpční i hydratační vlastnosti (Homaeigohar a Boccaccini, 2020).

Sestra má významnou roli při péči o pacienta s chronickými defekty. Samostatně bez indikace lékaře hodnotí ránu, ošetřuje ji, doporučuje vhodné ošetřovatelské postupy a krytí. Také edukuje a poskytuje poradenství. Diagnostika a nastavení léčebné strategie včetně volby krytí je v kompetenci lékaře a všeobecné sestry se specializačním vzděláním na léčbu chronických ran. Problémem je nedostatek vědomostí všeobecných sester bez specializace ohledně péče o chronickou ránu a zároveň je potřeba zvyšovat počty sester se specializací, celkově se zaměřit na kontinuální vzdělávání ošetřovatelského personálu. Aby mohla být poskytována péče a terapie co nejkvalitnější, je třeba, aby byly aktualizovány vědomosti a dovednosti všech lékařských a nelékařských pracovníků, které budou odpovídat aktuálním poznatkům založeným na důkazech (Česko. Ministerstvo zdravotnictví, 2011).

Seznam použité literatury

AL ABOUD, Ahmad M. a Biagio MANNA, 2023. Wound Pressure Injury Management. online. In: *StatPearls*, s. 1–15. Treasure Island: StatPearls Publishing, 2023-04-19. PMID 30422492. Dostupné z: <http://www.ncbi.nlm.nih.gov/books/NBK532897/>.

ALDUGHAYFIQ, Bader; Farzeen ASHFAQ; N. Z. JHANJHI a Mamoon HUMAYUN, 2023. YOLO-Based Deep Learning Model for Pressure Ulcer Detection and Classification. online. *Healthcare*, roč. 11, č. 9. Dostupné z: <https://doi.org/10.3390/healthcare11091222>.

AMBOSS, 2023. Peripheral arterial disease - Knowledge @ AMBOSS. online. 2023-09-13. In: *AMBOSS: medical knowledge platform for doctors and students*. Dostupné z: <https://www.amboss.com/us/knowledge/peripheral-arterial-disease>. [citováno 2023-12-02].

ANSELMO, Derek S.; James B. MCGUIRE; Ebony LOVE a Tracey VLAHOVIC, 2018. Application of Viable Cryopreserved Human Placental Membrane Grafts in the Treatment of Wounds of Diverse Etiologies: A Case Series. *Wounds: A Compendium of Clinical Research and Practice*, roč. 30, č. 3, s. 57–61. ISSN 1044-7946.

ARMSTRONG, David G.; Vincent L. ROWE; Karen D'HUYVETTER a Ronald A. SHERMAN, 2020. Telehealth-guided home-based maggot debridement therapy for chronic complex wounds: Peri- and post-pandemic potential. online. *International wound journal*, roč. 17, č. 5, s. 1490–1495. Dostupné z: <https://doi.org/10.1111/iwj.13425>.

BARNUM, Lindsay; Mohamadmahdi SAMANDARI; Tannin A. SCHMIDT a Ali TAMAYOL, 2020. Microneedle arrays for the treatment of chronic wounds. online. *Expert Opinion on Drug Delivery*, roč. 17, č. 12, s. 1767–1780. Dostupné z: <https://doi.org/10.1080/17425247.2020.1819787>.

BAZALIŃSKI, Dariusz; Paweł WIĘCH; Beata BARAŃSKA a Monika BINKOWSKA-BURY, 2018. Use of negative pressure wound therapy in a chronic leg wound with coexisting rheumatoid arthritis: a case study. online. *Journal of International Medical Research*, roč. 46, č. 6, s. 2495–2499. Dostupné z: <https://doi.org/10.1177/0300060518771826>.

BIELAKOVÁ, Katarína, 2021a. Výživa a její role u pacienta s dekubity. *Referátový výběr z dermatovenerologie: odborný čtvrtletník*, roč. 63, č. 5, s. 6–12. ISSN 1803-778X.

BIELAKOVÁ, Katarína, 2021b. Výživa a její role u pacienta s dekubity. *Referátový výběr z dermatovenerologie: odborný čtvrtletník*, roč. 63, č. 5, s. 6–12. ISSN 1213-9106.

BOWERS, Steven a Eginia FRANCO, 2020. Chronic Wounds: Evaluation and Management. *American Family Physician*, roč. 101, č. 3, s. 159–166. ISSN 1532-0650.

BRABCOVÁ, Soňa, 2021. *Péče o rány: pro sestry a ostatní nelékařské profese*. Sestra. Praha: Grada Publishing. ISBN 978-80-271-4630-7.

BROWN-ETRIS, Marie; Catherine T. MILNE a Jason P. HODDE, 2019. An extracellular matrix graft (Oasis® wound matrix) for treating full-thickness pressure ulcers: A randomized clinical trial. online. *Journal of Tissue Viability*, roč. 28, č. 1, s. 21–26. Dostupné z: <https://doi.org/10.1016/j.jtv.2018.11.001>.

BUREŠ, Ivo a Vojtěch MEZERA, 2018. Problematika léčby chronických ran. *Léčba ran*, roč. 4, č. 3, s. 4–8. ISSN 2336-520X.

CWAJDA-BIAŁASIK, Justyna; Paulina MOŚCICKA a Maria T. SZEWCZYK, 2022. Antiseptics and antimicrobials for the treatment and management of chronic wounds: a systematic review of clinical trials. online. *Postępy dermatologii i alergologii*, roč. 39, č. 1, s. 141–151. Dostupné z: <https://doi.org/10.5114/ada.2022.113807>.

ČERNOHORSKÁ, Júlia, 2022. Co by kdyby aneb proč je důležité chronické žilní onemocnění začít léčit včas. online. *Medicina pro praxi: časopis praktických lékařů*, roč. 19, č. 1, s. 62–67. Dostupné z: <https://doi.org/10.36290/med.2022.009>.

ČESKO. MINISTERSTVO ZDRAVOTNICTVÍ, 2005. Vyhláška č. 39 ze dne 11. ledna 2005, kterou se stanoví minimální požadavky na studijní programy k získání odborné způsobilosti k výkonu nelékařského zdravotnického povolání. In: *Sbírka zákonů České republiky*. Částka 8, s. 189–211. ISSN 1211-1244. Dostupné z: <https://aplikace.mvcr.cz/sbirka-zakonu/ViewFile.aspx?type=c&id=4606>.

ČESKO. MINISTERSTVO ZDRAVOTNICTVÍ, 2011. Vyhláška č. 55 ze dne 1. března 2011 o činnostech zdravotnických pracovníků a jiných odborných pracovníků. In: *Sbírka zákonů České republiky*. Částka 20, s. 482–543. ISSN 1211-1244. Dostupné z: <https://aplikace.mvcr.cz/sbirka-zakonu/ViewFile.aspx?type=c&id=5886>.

ČESKO. MINISTERSTVO ZDRAVOTNICTVÍ, 2020. Národní ošetřovatelský postup Prevence vzniku dekubitů a péče o dekubity. In: *Věstník MZ ČR*. Částka 2, s. 129–138. ISSN 1211-0868. Dostupné z: https://www.mzcr.cz/wp-content/uploads/wepub/18554/40328/Vestnik%20MZ_2-2020.pdf.

DEEPAK M. KALASKAR; PETER E. BUTLER; a SHADI GHALI, 2016. *General - Principles of Plastic Surgery, Wound Healing, Skin Grafts and Flaps*. Webové sídlo. Dostupné z: <https://uclidigitalpress.co.uk/Book/Article/14/39/644/>. [citováno 2023-11-24].

ELG, Fredrik a Sharon HUNT, 2018. Hemoglobin spray as adjunct therapy in complex wounds: Meta-analysis versus standard care alone in pooled data by wound type across three retrospective cohort controlled evaluations. online. *SAGE Open Medicine*, roč. 6. Dostupné z: <https://doi.org/10.1177/2050312118784313>.

ERIKSSON, Elof; Paul Y. LIU; Gregory S. SCHULTZ; Manuela M. MARTINS-GREEN; Rica TANAKA et al., 2022. Chronic wounds: Treatment consensus. online. *Wound Repair and Regeneration*, roč. 30, č. 2, s. 156–171. Dostupné z: <https://doi.org/10.1111/wrr.12994>.

FURKA, Andrea; Csaba SIMKÓ; László KOSTYÁL; Imre SZABÓ; Anikó VALIKOVICS et al., 2022. Treatment Algorithm for Cancerous Wounds: A Systematic Review. online. *Cancers*, roč. 14, č. 5. Dostupné z: <https://doi.org/10.3390/cancers14051203>.

GROFOVÁ, Zuzana, 2019. Vliv nutriční na hojení chronických ran a defektů. *Medicina pro praxi: časopis praktických lékařů*, roč. 16, č. 2, s. 130–132. ISSN 1214-8687.

HERBERGER, Katharina; Katharina MÜLLER; Kerstin PROTZ; Birgit-Christiane ZYRIAX; Matthias AUGUSTIN et al., 2020. Nutritional status and quality of nutrition in chronic wound patients. online. *International Wound Journal*, roč. 17, č. 5, s. 1246–1254. Dostupné z: <https://doi.org/10.1111/iwj.13378>.

HERRAIZ-AHIJADO, Borja; Carmen FOLGUERA-ÁLVAREZ; José VERDÚ-SORIANO; Pilar MORI-VARA a Milagros RICO-BLÁZQUEZ, 2023. Active legs: Impact of physical activity as an adjuvant treatment in the healing of venous ulcers in primary care: a RCT protocol study. online. *BMC nursing*, roč. 22, č. 1, s. 65. Dostupné z: <https://doi.org/10.1186/s12912-023-01214-y>.

HOLUBOVÁ, Adéla a Andrea POKORNÁ, 2019. Lokální léčba defektů různé etiologie. PDF; online. *Dermatologie pro praxi: pro sestry*, roč. 13, č. 1, s. 49–52. Dostupné z: <https://doi.org/10.36290/der.2019.021>.

HOMAEIGO HAR, Shahin a Aldo R. BOCCACCINI, 2020. Antibacterial biohybrid nanofibers for wound dressings. online. *Acta Biomaterialia*, roč. 107, s. 25–49. Dostupné z: <https://doi.org/10.1016/j.actbio.2020.02.022>.

CHRÁSTOVÁ, Tereza, 2021. *Rozpor teorie a praxe pohledem sestry absolventky*. Diplomová práce. Plzeň: Západočeská univerzita v Plzni, Fakulta zdravotnických studií. Dostupné z: <http://hdl.handle.net/11025/44343>.

JIRKOVSKÁ, Alexandra, 2019. Osteomyelitida z pohledu internisty. *Kazuistiky v diabetologii*, roč. 17, č. Supl. 1, s. 10–11. ISSN 1214-231X.

JIRKOVSKÁ, Alexandra, 2021. Aktuality v podiatrii. *Medicina po promoci*, roč. 22, č. 1, s. 15–21. ISSN 1212-9445.

KANAPATHY, Muholan; Nadine HACHACH-HARAM; Nicola BYSTRZONOWSKI; John T. CONNELLY; Edel A. O'TOOLE et al., 2017. Epidermal grafting for wound healing: a review on the harvesting systems, the ultrastructure of the graft and the mechanism of wound healing. online. *International Wound Journal*, roč. 14, č. 1, s. 16–23. Dostupné z: <https://doi.org/10.1111/iwj.12686>.

KOUTNÁ, Markéta, 2018. Malá reminiscence na hojení ran „vlhkou metodou“ ve VFN Praha 2. *Léčba ran*, roč. 4, č. 3, s. 22–23. ISSN 2336-520X.

KRATOCHVÍLOVÁ, Simona, 2019. Možnosti medikamentózní léčby kostního metabolismu u diabetiků. *Kazuistiky v diabetologii*, roč. 17, č. Supl. 1, s. 8–9. ISSN 1214-231X.

KUDLOVÁ, Pavla, 2021. *Hojení ran*. PDF; online. Zlín: Univerzita Tomáše Bati ve Zlíně. ISBN 978-80-7678-039-2. Dostupné

z: <https://digilib.k.utb.cz/bitstream/handle/10563/50089/Hojeni%20ran.pdf?sequence=4&isAllowed=y>.

LE, Lam; Marc BAER; Patrick BRIGGS; Neal BULLOCK; Windy COLE et al., 2021. Diagnostic Accuracy of Point-of-Care Fluorescence Imaging for the Detection of Bacterial Burden in Wounds: Results from the 350-Patient Fluorescence Imaging Assessment and Guidance Trial. online. *Advances in Wound Care*, roč. 10, č. 3, s. 123–136. Dostupné z: <https://doi.org/10.1089/wound.2020.1272>.

LIU, Tom J.; Mesakh CHRISTIAN; Yuan-Chia CHU; Yu-Chun CHEN; Che-Wei CHANG et al., 2022. A pressure ulcers assessment system for diagnosis and decision making using convolutional neural networks. online. *Journal of the Formosan Medical Association*, roč. 121, č. 11, s. 2227–2236. Dostupné z: <https://doi.org/10.1016/j.jfma.2022.04.010>.

MCGUIRE, James; Ebony LOVE; Tracey C. VLAHOVIC; Khurram KHAN; Ziad G. LABBAD et al., 2020. The ABCCESS System for Chronic Wound Management: A New Acronym for Lower Extremity Wound Management. *Wounds: A Compendium of Clinical Research and Practice*, roč. 32, č. suppl 11, s. 1–25. ISSN 1943-2704.

MINISTERSTVO PRÁCE A SOCIÁLNÍCH VĚCÍ, 2017. CDK - Centrální databáze kompetencí. online. In: *Národní soustava povolání*. Dostupné z: <http://kompetence.nsp.cz/napoveda.aspx>. [citováno 2024-02-11].

MISRA, Anshumali, 2022. Diabetic Foot Ulcer treatment Doctor in CR Park, South Delhi. online. 2022-01-15. In: *Best Cosmetic Plastic Surgeon in South Delhi, CR Park - Dr. Anshumali Misra*. Dostupné z: <https://dranshumalimisra.com/why-people-with-diabetes-are-prone-to-foot-ulcers/>. [citováno 2023-12-02].

MOORE, Zena; Caroline DOWSETT; Glenn SMITH; Leanne ATKIN; Michael BAIN et al., 2019. TIME CDST: an updated tool to address the current challenges in wound care. online. *Journal of Wound Care*, roč. 28, č. 3, s. 154–161. Dostupné z: <https://doi.org/10.12968/jowc.2019.28.3.154>.

NIRI, Rania; Douzi HASSAN; Yves LUCAS a Sylvie TREUILLET, 2021. A Superpixel-Wise Fully Convolutional Neural Network Approach for Diabetic Foot Ulcer Tissue Classification. online. In: *Pattern Recognition. ICPR International Workshops and Challenges*, s. 308–320. Cham: Springer. Dostupné z: https://doi.org/10.1007/978-3-030-68763-2_23.

OLIVIERI, Brandon; Timothy E. YATES; Sofia VIANNA; Omosalewa ADENIKINJU; Robert E. BEASLEY et al., 2019. On the Cutting Edge: Wound Care for the Endovascular Specialist. online. *Seminars in Interventional Radiology*, roč. 35, č. 5, s. 406–426. Dostupné z: <https://doi.org/10.1055/s-0038-1676342>.

OTAVIANO, Maria Helena; Mauro SALLES; Ting Hui CHING; Josilene Lopes DETTONI; Ieda Guedes Simões COULIBALY et al., 2021. Topical Oxygen Jet Therapy (TOJT) for treating infected chronic surgical wounds. online. *The Brazilian journal of infectious diseases*, roč. 25, č. 2, s. 1–9. Dostupné z: <https://doi.org/10.1016/j.bjid.2021.101547>.

PARANHOS, Thalita; Caroline S. B. PAIVA; Fernanda C. I. CARDOSO; Priscila P. APOLINÁRIO; Flavia FIGUEIREDO AZEVEDO et al., 2019. Assessment of the use of Unna boot in the treatment of chronic venous leg ulcers in adults: systematic review protocol. online. *BMJ open*, roč. 9, č. 12. Dostupné z: <https://doi.org/10.1136/bmjopen-2019-032091>.

PÍTHOVÁ, Pavlína, 2018. Využití sekvenční léčby bioaktivním krytím UrgoClean Ag a UrgoStart v hojení syndromu diabetické nohy – kazuistika. *Kazuistiky v diabetologii*, roč. 16, č. supl. 1, s. 34–35. ISSN 1214-231X.

RAJHATHY, Erin M.; Juliann Vander MEER; Teresa VALENZANO; Leanna E. LAING; Kevin Y. WOO et al., 2023. Wound irrigation versus swabbing technique for cleansing noninfected chronic wounds: A systematic review of differences in bleeding, pain, infection, exudate, and necrotic tissue. online. *Journal of Tissue Viability*, roč. 32, č. 1, s. 136–143. Dostupné z: <https://doi.org/10.1016/j.jtv.2022.11.002>.

SAMANIEGO-RUIZ, María-Jesús; Federico Palomar LLATAS a Onofre Sanmartín JIMÉNEZ, 2018. Assessment of chronic wounds in adults: an integrative review. online. *Revista da Escola de Enfermagem da USP*, roč. 52, s. 1–8. Dostupné z: <https://doi.org/10.1590/S1980-220X2016050903315>.

SHAO, Meiling; Zhan SHI; Xiangfei ZHANG; Bin ZHAI a Jiashu SUN, 2023. Synthesis and Properties of Biodegradable Hydrogel Based on Polysaccharide Wound Dressing. online. *Materials*, roč. 16, č. 4, s. 1–9. Dostupné z: <https://doi.org/10.3390/ma16041358>.

SHETTY, Rahul; B. S. GIRIDHAR a Ankush POTPHODE, 2022. Role of Ultrathin Skin Graft in Early Healing of Diabetic Foot Ulcers: A Randomized Controlled Trial in Comparison With Conventional Methods. online. *Wounds*, roč. 34, č. 2, s. 57–67. Dostupné z: <https://doi.org/10.25270/wnds/2022.5767>.

SHI, Chenyu; Chenyu WANG; He LIU; Qiuju LI; Ronghang LI et al., 2020. Selection of Appropriate Wound Dressing for Various Wounds. online. *Frontiers in Bioengineering and Biotechnology*, roč. 8, s. 1–13. Dostupné z: <https://doi.org/10.3389/fbioe.2020.00182>.

SIBBALD, R. Gary; James A. ELLIOTT; Reneeka PERSAUD-JAIMANGAL; Laurie GOODMAN; David G. ARMSTRONG et al., 2021. Wound Bed Preparation 2021. online. *Advances in Skin & Wound Care*, roč. 34, č. 4, s. 183–195. Dostupné z: <https://doi.org/10.1097/01.ASW.0000733724.87630.d6>.

SINHA, Sankar N., 2019. Management of post surgical wounds. online. *Australian Journal of General Practice*, roč. 48, č. 9, s. 596–599. Dostupné z: <https://doi.org/10.31128/AJGP-04-19-4921>.

SLONKOVÁ, Veronika, 2021. Komplexní terapie chronických bércových ulcerací venózní etiologie. *Svět praktické medicíny: časopis postgraduálního vzdělávání lékařů*, roč. 2021, č. 2, s. 77–81. ISSN 2694-8516.

SMITH+NEPHEW, 2020. T.I.M.E. Clinical Decision Support Tool | Smith+Nephew USA. online. In: *Smith+Nephew Medical Devices and Advanced Wound Care | USA*. Dostupné z: <https://www.smith-nephew.com/en-us/health-care-professionals/products/advanced-wound-management/cdst>. [citováno 2023-10-06].

STRNADOVÁ, Alice; Lenka HLADÍKOVÁ; Michaela HOFŠTETROVÁ KNOTKOVÁ; Dita SVOBODOVÁ; Hana SVOBODOVÁ et al., 2021. Koncepce ošetrovatelství. In: *Věstník MZ ČR*. Částka 6, s. 2–87. Dostupné z: https://www.mzcr.cz/wp-content/uploads/2021/05/Vestnik-MZ_6-2021.pdf.

STROHAL, R.; S. DIETRICH; M. MITTLBÖCK a G. HÄMMERLE, 2022. Chronic wounds treated with cold atmospheric plasmajet versus best practice wound dressings: a multicenter, randomized, non-inferiority trial. online. *Scientific Reports*, roč. 12, č. 1, s. 1–10. Dostupné z: <https://doi.org/10.1038/s41598-022-07333-x>.

STRYJA, Jan a Šárka SEKOROVÁ, 2018. První zkušenosti s bioaktivním krytím z amniových membrán. *Léčba ran*, roč. 4, č. 3, s. 19–21. ISSN 2336-520X.

ŠALAMON, Pavol, 2020. Komplexní přístup k hojení ran u pacientky s diabetes mellitus 2. typu. *Kazuistiky v diabetologii*, roč. 18, č. suppl. 5, s. 19–20. ISSN 1214-231X.

ŠTEFÁNEK, Jiří, 2018. Charcotova osteoartropatie | Medicína, nemoci, studium na 1. LF UK. online. 2018-03-24. In: *Stránky o medicíně, nemocech a studiu na 1. LF UK*. Dostupné z: <https://www.stefajir.cz/charcotova-osteoartropatie>. [citováno 2023-10-22].

TZ, 2014. Buňky z tukové tkáně ve službách krásy | Aktuality | Zpravodajství | FLORENCE - Odborný časopis pro ošetrovatelství a ostatní zdravotnické profese. online. 2014-05-30. In: *FLORENCE - Odborný časopis pro ošetrovatelství a ostatní zdravotnické profese*. Dostupné z: <https://www.florence.cz/zpravodajstvi/aktuality/bunky-z-tukove-tkane-ve-sluzbach-krasy/>. [citováno 2023-11-25].

WEI, Di; Xiao-Mei ZHU; Yong-Yi CHEN; Xu-Ying LI; Yu-Pan CHEN et al., 2019. Chronic wound biofilms: diagnosis and therapeutic strategies. online. *Chinese Medical Journal*, roč. 132, č. 22, s. 2737–2744. Dostupné z: <https://doi.org/10.1097/CM9.0000000000000523>.

ZAFAROVÁ, Zuzana, 2020. Kožní komplikace chronického žilního onemocnění - praktický postup. *Practicus: odborný časopis praktických lékařů*, roč. 19, č. 8, s. 12–17. ISSN 1213-8711.

ZELENKOVÁ, Hana a Vlasta HROMOHOVÁ, 2019. Amniová membrána (AMNIODERM) v léčbě defektů u diabetiků – klinické zkušenosti. *Kazuistiky v diabetologii*, roč. 17, č. suppl. 1, s. 18–19. ISSN 1214-231X.

ZELLER, John L.; Cassio LYNN a Richard M. GLASS, 2006. JAMA patient page. Pressure ulcers. online. *JAMA*, roč. 296, č. 8, s. 1020. Dostupné z: <https://doi.org/10.1001/jama.296.8.1020>.

Seznam příloh

Příloha A: Článek

V rámci své teoretické bakalářské práce jsem se věnovala moderním přístupům v péči o pacienta s chronickými defekty. Výzkum byl prováděn jako odborná rešerše, kdy byly stanoveny vyhledávací 3 vzorce pro každou databázi: **PubMed** (*dressing OR maintain* OR cover OR manag* OR approach OR bandage*) AND (*chronic OR prolong* OR nonhealing*) AND (*wound OR defect OR lesion*) AND (*nurs* OR caregiver OR podiatric*) NOT *kidney NOT brain NOT cardi* NOT heart NOT acute*, **Medvik** (*modern* OR nov* OR součas* OR aktual**) AND (*metod* OR způsob* OR ošetř* OR převaz* OR kryt* OR obvaz* OR léčba OR hojení*) AND (*chronick* OR nehoji**) AND (*rána OR vřed OR defekt*), **Google Scholar** (*sestra AND převaz AND kompetence*). Po vyřazení duplikátů a posouzení z 1016 zdrojů bylo vybráno pro práci 64 publikací. Kromě následujícího článku byly vytvořeny dva postery. První poster se zaměřuje na diagnostiku a specifická opatření u různých typů defektů, zapojení multidisciplinárního týmu a výživu. Druhý poster je adaptací algoritmu TIME (viz příloha).

V současnosti je jedním z problémů zátěže zdravotnictví péče o pacienty s chronickými ranami. Některé zdroje uvádějí, že za chronickou ránu můžeme označit tu, která po 4 týdnech standardní péče nevykazuje známky hojení. Tyto rány snižují kvalitu života pacienta, rána může zapáchat a bolet, představuje tak i psychický diskomfort, sociální izolaci a fyzický diskomfort z omezení pohybu a bolesti (Eriksson et al., 2022). Během práce ve zdravotnictví je vysoká pravděpodobnost, že se s takovým pacientem sestra i lékař setká. Proto je třeba proškolit personál v péči o chronickou ránu. Chronických ran je několik typů, které kromě péče o ránu dle TIME algoritmu potřebují navíc specifická režimová opatření a přístup. Rozlišujeme dekubitus, venózní defekt, arteriální (ischemický) defekt a syndrom diabetické nohy (Bowers a Franco, 2020).

Péče o ránu samotnou se řídí TIME algoritmem. Než začneme diagnostikovat ránu a volit vhodné intervence, je třeba ránu vyčistit. Čištění rány lze provést irigací slabým proudem (tj. oplach), odmočením nečistot nebo kompresí gázy s roztokem. Doporučenými roztoky jsou octenidin dihydrochlorid (OCT), polyhexanid s betainem (PHMB), studená atmosférická plazma, ale třeba i prostý Fyziologický/Ringerův roztok,

kteře jsou dostupné téměř na každém oddělení. Z rány tímto způsobem odstraňujeme povrchové nečistoty a zároveň ránu hydratujeme (Cwajda-Białasik et al., 2022).

Nyní lze přejít k algoritmu, kdy začínáme s **T (tissue)**, to znamená posouzení přítomnosti nekrózy nebo povlaku na spodině rány nebo jiné abnormality na okrajích rány, které by bránily v hojení (Smith+Nephew, 2020). Jestliže jsou přítomny, zvolíme vhodný debridement, pokud je rána schopna hojení. Debridementem se myslí důkladné čištění spodiny rány za účelem odstranění nekrózy, povlaku a biofilmu. Volba metody se řídí velikostí rány, množstvím exsudátu, sekundární infekcí, bolestí pacienta. **Ostrý debridement** se provádí chirurgickými nástroji na OP sále v analgosedaci nebo anestezii. Pro optimální výsledky je doporučena započít léčbu ostrým debridementem a poté pokračovat udržovací alternativou každý týden (Eriksson et al., 2022). Takovou alternativou je **autolytický debridement**, který vychází z fyziologického procesu, kdy bílé krvinky, tělu vlastní enzymy a vlhkost pod krytím během zánětlivé fáze společně rozpouští nekrotickou tkáň. Tento proces podpoříme vhodným obvazem a zajištěním vlhkého prostředí (Kudlová, 2021). **Enzymatický debridemet** je založen na podobném principu, využívá kolagenázu, streptokinázu nebo bromelain k rozpouštění neživotaschopné tkáně (Eriksson et al., 2022). Kontroverzní a zároveň nejstarší metodou je **larvální terapie**, kdy se sterilní larvy bzučivky zelené (*Lucilia sericata*) aplikují přímo do rány a překryjí několika vrstvami obvazů a po dobu 4 dnů se živý odumřelou tkání a bakteriemi se zachováním živé tkáně (Armstrong et al., 2020). Pro komplikované rány je možné zvolit nákladnější formu mechanického debridementu, kterou je **hydrochirurgie**. Systémy využívají mířeného proudu vody pod vysokým tlakem nebo ultrazvukových vln vycházejících z hrotu stroje a přenášených na ránu tekutinou (Brabcová, 2021).

Dalším bodem je **I (infekce)**, která představuje závažnou komplikaci při hojení defektu. Při každém převazu by se mělo sledovat, zda rána nejeví některé ze známek infekce. Ke kontrole lze využít i fluorescenční zobrazení nebo kultivační stěry z rány pro odhalení infekčního agens. Pokud je infekce přítomna, zvolíme vhodná antimikrobiální krytí, oplachové roztoky případně systémové ATB. Alternativou systémových ATB jsou **krytí z nanovláken s příměsí ATB**. Stříbro je v léčbě ran využíváno přes staletí, zabraňuje bakteriím v replikaci. Oxid zinečnatý stimuluje obnovu tkáně a inhibuje růst bakterií oxidační stresem. **Kvarterní amoniové soli** jsou účinné i proti houbám a kvasinkám. Rychle a efektivně likvidují bakterie, **antimikrobiální**

peptidy jsou deriváty antibiotik nalezené v tělech všech živočichů (Homaeigohar a Boccaccini, 2020). Další novinkou je **studená atmosférická plazma**, kdy se pomocí trysek nanáší směs elektronů, iontů, radikálů, peroxidu, kyslíku a UV a infračerveného záření (Strohal et al., 2022). Preventivně se antiseptika doporučují i u ran s rizikem infekce a pacientů s poruchou imunity. Čistá a kolonizovaná rána nepotřebuje antiseptikum (Cwajda-Białasik et al., 2022).

M (Moisture/vlhkost) v ráně podporuje přirozené šetrné čištění. Ale má využití i v pozdějších fázích hojení, kdy napomáhá při granulaci a epitelizaci k tvorbě nové tkáně tím, že stimuluje množení buněk a jejich migraci (Kudlová, 2021). Rána nesmí být vysušená, ale ani by neměla nadměrně exsudovat, protože by došlo k maceraci okolní tkáně. Při vlhké terapii se používají různé hydrogely, algináty, pěny a folie s odlišnými schopnostmi absorpce a hydratace. Nové generace biopolymerových krytí jsou vyrobeny z nanovláken na bázi přírodních materiálů (celulóza, želatina, alginát, chitin). Jejich výhodou je ekonomičnost, ekologičnost a široké spektrum modifikací složení (Shi et al., 2020).

Posledním bodem je **E (péče o okraje rány)**. Pravidelnou fotodokumentací by se měly sledovat změny a rozměry rány. Pokud se rána hojí, měly by se okraje stahovat. V konečné fázi hojení, bychom měli promazávat okolí, aby kůže nebyla suchá a zároveň zabránit maceraci. Nová tkáň je velice náchylná k poškození (Moore et al., 2019).

Pokud hojení rány stagnuje, je potřeba vrátit se k počátečním bodům a hledat slabá místa nebo změny, které by u pacienta mohly nastat, včetně režimu nebo změn fyzického i psychického stavu (Moore et al., 2019). **Pokud standardní terapie není účinná**, je na místě zvážit pokročilou terapii. V současnosti se hojně využívá **podtlaková terapie**, která je zvláště účinná u vysoce exsudativních ran a infikovaných ran a také pro podporu granulace. Set je přenosný, pacient ho může mít v domácím prostředí (Bazaliński et al., 2018).

Vyšší koncentrace kyslíku v tkáních napomáhá k hojení, při **hyperbarické oxygenoterapii (HBOT)** pacient v uzavřeném prostředí s vyšším atmosférickým tlakem vdechuje 100% kyslík (Eriksson et al., 2022). Tato léčba je ale drahá a má mnoho kontraindikací. Alternativou je **topická oxygenoterapie (TOJT)**, kdy se nezvlhčený 100% kyslík o teplotě -183 °C dodává přímo na ránu pod tlakem prostřednictvím katetru,

hladina kyslíku se v místě rány zvyšuje a snižuje se tím infekce, bolest, exsudát i zápach. Oproti HBOT nemá téměř žádné kontraindikace, je nízkonákladová a lze ji provádět dokonce i v domácím prostředí (Otaviano et al., 2021). Do rány lze lokálně aplikovat i hemoglobin jako vodný roztok ve spreji, který na sebe váže kyslík z okolního vzduchu a má srovnatelné výsledky s TOJT i HBOT (Elg a Hunt, 2018).

Jako rychlé řešení uzavření defektu je chirurgické řešení. Pro náhrady kůže se používá buď kožní klapka s vlastním cévním zásobením, nebo **kožní štěp**, který musí být buď vyživován zvnějšku, nebo revaskularizován. Chirurgický zákrok spočívá v odběru tkáně z jedné části těla a transplantace na místo defektu (autologní). Tkáň lze přenést i z jiného člověka, živočišného druhu (xenoštěp) nebo může být štěp umělé vyprodukovaný. Lze odebrat pouze **epidermální buňky**, vykultivovat a použít jako částečné krytí (Eriksson et al., 2022). Rychlé zacelení rány bylo prokázáno u **použití amniové membrány** původem z placentárních obalů (Stryja a Sekorová, 2018).

Sestra má významnou roli při péči o pacienta s chronickými defekty. Samostatně bez indikace lékaře hodnotí ránu, ošetřuje ji, doporučuje vhodné ošetřovatelské postupy a krytí. Také edukuje a poskytuje poradenství. Diagnostika a nastavení léčebné strategie včetně volby krytí je v kompetenci lékaře a všeobecné sestry se specializačním vzděláním na léčbu chronických ran. Je potřeba zvyšovat počty sester se specializací, celkově se zaměřit na kontinuální vzdělávání ošetřovatelského personálu. Aby mohla být poskytována péče a terapie co nejkvalitnější, je třeba, aby byly aktualizovány vědomosti a dovednosti všech lékařských a nelékařských pracovníků, které budou založené na aktuálních poznatcích založených na důkazech (Česko. Ministerstvo zdravotnictví, 2011).

Rizikové faktory

- Kouření, alkoholismus, malnutrice, obezita, DM, ICHS, vysoký věk, imobilita, imunosuprese, inkontinence, ICHDK, ateroskleróza, chronická žilní insuficience.

Jeden z hlavních faktorů, proč se rána nehojí je malnutrice. Proto by jeden z cílů komplexní terapie měla být **optimálně nastavená výživa pacienta:**

Multidisciplinární tým

Za vznikem chronické rány stojí mnoho vnitřních i vnějších procesů a stejně je to tak i u jejího hojení. **Péče o pacienta s chronickým defektem** by měla být tedy **komplexní** a **optimálně** by se na ní měl podílet multidisciplinární tým. Takový tým je složený z profesionálů, různých specializací s cílem nastavit pro konkrétního pacienta terapii, která bude **bezpečná, efektivní, dodržující principy EBN a EBM**. A zároveň bude prosazovat **holistický přístup** k potřebám a přáním pacienta.

Složení týmu: cévní chirurgie, hojení ran, management bolestí, diabetologie, fyzioterapie, podiatrie, ošetřovatelství, nutriční terapie, domácí péče (rodina a pečovatelé), psychoterapie, vnitřní lékařství, dermatologie ect.

- Zapojte do léčby pacienta, vysvětlete důležitost režimových opatření
- Vyslechněte jeho očekávání a obavy.
- Ptáme se na bolesti.
- Jaké kroky podnikal v rámci sebez péče a péče o ránu?
- Zhodnoťte schopnosti a možnosti pacienta v dodržování léčebného plánu.

- **Nutriční screening**, biochemické známky malnutrice (albumin, prealbumin, cholesterol, transferin)
- Pozor! Doporučená hodnota **BMI pro seniory nad 70 let je 24,0–30,9 kg/m2**
- Potřeba **energie = 30-35 kcal/kg**
- Zvýšený **příjem komplexních bílkovin = 2-3 g /kg**, nad rámec běžné stravy lze doplnit sippingem a dalšími proteinovými doplňky.
- **Dostatečná hydratace**, hlavně při ztrátách skrz ránu.
- Důležité mikronutrienty: **vit. C, A, E, zinek, měď, selen**

Diagnostika

ABI a palpace pulzů, venózní a arteriální duplexní sonografie, otoky DKK, varixy, hyperpigmentace

VENÓZNÍ DEFEKT

Dopplerovská sonografie, angiografie a ABI, transkutánní oxymetrie klaudikace (akut. ischemie DK - klidová bolest), necitlivost a ztráta tkáně (kožní atrofické změny, suchost, ztráta ochlupení) provázená cyanózou, napjatá lesklá kůže.

ISCHEMICKÉ DEFEKTY

Pedobarometrické měření plantárního tlaku, ABI, TBI (index palcových tlaků), náplasti s chromogenním čidlem

SYNDROM DIABETICKÉ NOHY

Hodnocení rizika vzniku dekubitů, zhodnocení dle vzhledu, přítomnost dlouhodobého přímého tlaku nebo třecích sil na predilekčních (rizikových) místech

DEKUBITUS

Detekci asymptomatické aterosklerózy

ABI (Index kotníkových tlaků) = TK kotníku / TK paže

Specifická opatření

- Kompresní **bandáž DKK**
- **Vyvarovat se dlouhému stání nebo sezení**, elevace končetin, střídání teplé a studené sprchy, odporové a aerobní **cvičení** (chůze, stání na špičkách, flexe a extenze chodidel v sedě.)
- skleroterapie, stripping, plastiky varixů, **venofarmaka**

- **Revaskularizace** (angioplastika, aterektomie nebo zavedení stentu)
- Před obnovou perfuse neodstraňujeme nekrózu! Snažíme se bránit infekci. Po zprůchodnění se řídíme algoritmem TIME.

- Každodenní **měření teploty nohou**
- **Odlehčovací obuv**. Pozor na cizí tělesa a mikrotraumata
- Udržování **normoglykemie**

- **Odlehčení:** polohování, silikonové nebo pěnové krytí, antidekubitní matrace
- **Péče o kůži:** nepoužívat přípravky na bázi alkoholu, nemýt horkou vodou, šetrně úplně osušení kůže po koupeli, velmi suchou pokožku promažeme ochranným krémem (mastí)

ZHODNOCENÍ RÁNY A VOLBA TERAPEUTICKÉHO POSTUPU

Vyhodnot'e úspěšnost terapeutického plánu

Zvolená terapie nebyla účinná? Vraťte se k počátečním bodům a hledáme slabá místa nebo změny které mohli nastat u pacienta v časovém úseku. (ptáme se na fyzický a psychický stav, na schopnost dodržování režimu, nebo jeho změny).

E (edge of wound=okraje rány)

Pravidelným měřením rozměrů rány fotodokumentací, sledujeme zda se okraje stahují a rána se hojí.

- **Pečujte o zdravou kůži v okolí rány**
Okolí nesmí být macerované a zároveň nesmí být vysušené, vhodné je promazávat mastmi.
- **Pokračuje v terapii, pokud je účinná.**
- **Novou tkáň chraňte před poškozením**

Čištění rány

- Irigace slabým proudem
- Odmáčení nečistot
- Komprese gázy s roztokem

- Vhodné oplachové prostředky**
- Octenidin dihydrochlorid (OCT)
 - Polyhexanid s betainem (PHMB)
 - Povidon-jód
 - Fyziologický/Ringerův roztok
 - Studená atmosférická plazma

T (tissue=tkáň, spodina rány)

- Je přítomna nekróza/povlak na spodině rány?
- Vyskytují se na okraji rány abnormality?

- Debridement**
- Autolytický
 - Enzymatický
 - Wet-to-dry metoda
 - Mechanický
 - Larvární terapie
 - Hydrochirurgie
 - Ostrý chirurgický

I (Infekce)

- Jsou přítomny známky infekce?**
- Známky infekce:** zápach, erytém okolí rány, nadměrná produkce exsudátu, přítomnost hnisu, bolest
- Kultivační stěry z rány
 - POCT fluorescenční zobrazení

- Antimikrobiální/Antiseptická krytí**
- Nanovláknová krytí s ATB, případně systémová aplikace ATB
 - Krytí s obsahem zinku, stříbra, kvarterních amoniových solí, a antimikrobiálních peptidů

M (moisture=vlhkost v ráně/exsudát)

- Zvolte vhodné krytí pro optimální vlhkost v ráně.
- Při výrazné exsudaci zvažte NPWT.
- Pozor na maceraci nebo vysušení rány!
- Sledujte charakter exsudátu (viz infekce).

- Pokročilá terapie:**
- Podtlaková terapie (NPWT)
 - Hyperbarická oxygenoterapie
 - Topická oxygenoterapie
 - Topická aplikace roztoku s obsahem hemoglobinu
 - Kožní a epidermální štěpy
 - Amnionové membrány
 - Růstové faktory

NÍZKÝ EXSUDÁT			VYSOKÝ EXSUDÁT			
Hydrogel	Transparentní film	Hydrokoloid	Akryl	Alginát	Pěna	Super absorbant
Dodává vlhkost	Nedodává ani neabsorbují vlhkost	Absorbují a dodávají malé až střední množství vlhkosti	Absorbují malé až střední množství vlhkosti	Absorbují střední až velké množství vlhkosti (dlouhé nošení)	Výměna vlhkosti	Vlhkost uzamčena v uzavřeném polymeru