

**UNIVERZITA PALACKÉHO V OLMOUCI**

**FAKULTA ZDRAVOTNÍCH VĚD**

**Ústav porodní asistence**

Lucie Škorvagová

**Vliv zadního postavení plodu na průběh porodu**

**Bakalářská práce**

Vedoucí práce: prof. MUDr. Martin Procházka Ph.D.

Olomouc 2024

Prohlašuji, že jsem bakalářskou práci vypracovala samostatně a použila jen uvedené bibliografické a elektronické zdroje.

Praha 2024

podpis

Ráda bych touto cestou poděkovala prof. MUDr. Martinovi Procházkovi, Ph.D. za odborné vedení, trpělivost a ochotu, kterou mi v průběhu zpracování bakalářské práce věnoval. Dále děkuji všem porodním asistentkám, které mi po celou dobu plnění praxe předávaly své odborné zkušenosti a rady. Také děkuji své rodině za podporu během celého studia.

# ANOTACE

**Typ závěrečné práce:** Bakalářská přehledová práce

**Téma práce:** Vliv zadního postavení na průběh porodu

**Název práce:** Vliv zadního postavení na průběh porodu

**Název práce v AJ:** The influence of posterior position on the course of delivery

**Datum zadání:** 30.11.2023

**Datum odevzdání:** 19.4.2024

**Vysoká škola, fakulta, ústav:** Univerzita Palackého v Olomouci  
Fakulta zdravotnických věd  
Ústav porodní asistence

**Autor práce:** Bc. Lucie Škorvagová

**Vedoucí práce:** prof. MUDr. Martin Procházka, Ph.D.

**Oponent práce:**

**Abstrakt v ČJ:** Přehledová bakalářská práce se zabývá problematikou vlivu zadního postavení na průběh porodu. Předkládá publikované poznatky o významu postavení plodu a jeho vliv na mechanismus porodu. Z uvedených dat vyplývá, že zadní postavení bývá nejčastější komplikací u porodu. Ten je často ukončen operativně z důvodu nepostupu, s tím se pojí vyšší četnost poranění a následně pak vyšší krevní ztráta. Práce se zaměřuje i na možnosti, jak lze zadní postavení ovlivnit v průběhu porodu a jak tyto intervence mají následně vliv na výsledek porodu. Informace byly čerpány z databází Medvic, Google scholar, Ebsco, Pubmed, Web of Science, ScienceDirect, ProQuest

**Abstrakt v AJ:** The overview bachelor thesis deals with the impact of posterior position on the course of childbirth. It presents published findings on the significance of fetal position and its influence on the mechanism of labor. From the provided findings, it follows that the posterior position is the most common complication during childbirth. Often, delivery is terminated operatively due to lack of progress, which is associated with a higher incidence of injuries and subsequently higher blood loss. The thesis also focuses on possibilities of influencing the posterior position during childbirth and how these interventions subsequently affect the outcome of childbirth. Information was sourced from databases such as Medvic, Google Scholar, Ebsco, PubMed, Web of Science, ScienceDirect, ProQuest.

**Klíčová slova v ČJ:** porod, vedení porodu, naléhání plodu, obrat plodu, druhá doba porodní, porodní děj, rány a poranění, zadní postavení plodu

**Klíčová slova v AJ:** birth, labour, delivery, Obstetric, labor Presentation, version, Fetal, second labor stage, wounds and injuries, posterior position of the fetus, posterior fetal position

**Rozsah práce:** 40 stran/0 příloh

# OBSAH

ÚVOD.....	7
1 Popis řešeršní činnosti.....	9
2 Postavení plodu .....	11
2.1 Vliv postavení plodu na mechanismus porodu.....	13
2.2 Faktory ovlivňující postavení plodu.....	14
2.2.1 Uložení dělohy.....	14
2.2.2 Typ pánve .....	15
2.2.3 Závěsný aparát a dno pánevní .....	15
3 Vliv zadního postavení na průběh porodu.....	17
3.1 Prodloužená II. doba porodní .....	18
3.2 Porodní poranění .....	18
3.3 Operační vaginální porod .....	19
3.4 Císařský řez .....	21
4 Možnosti vedení porodu plodu v zadním postavení .....	23
4.1 Polohování rodičky.....	23
4.2 Manuální rotace .....	29
5 Limitace dohledaných poznatků.....	32
ZÁVĚR.....	33
CITOVANÁ LITERATURA .....	35
SEZNAM ZKRATEK .....	38
SEZNAM OBRÁZKŮ .....	39

## ÚVOD

O zadním postavení mluvíme v případě, že jsou záda plodu natočena k matčině páteři. Zadní postavení dělíme na levé zadní (I. méně obyčejné) – malou fontanelu hmatáme vzadu u kosti křížové u č. 5 a na pravé zadní (II. obyčejné), kdy je malá fontanela také hmatná u kosti křížové, ale vpravo u č. 7 (Procházka, 2020, str. 25). Důvody, které mohou bránit otočení plodu zády dopředu mohou být různé, například vpředu umístěná placenta, chybné stereotypy v držení těla matky či odchylky v anatomii pánve matky (Wilhelmová, 2021, str. 245).

Zadní postavení se objevuje až ve 25 % v časně fázi porodu, většina z těchto plodů však v průběhu porodu zrotuje do příznivějšího předního postavení a jen menší procento zůstane v přetrvávajícím zadním postavení (Brunelli et al., 2021). Odhadovaná prevalence přetrvávajícího zadního postavení při porodu se pohybuje mezi 2 % - 13 %. Řadí se mezi nejčastější komplikace při porodu a na rozdíl od předního postavení je často spojeno s vyšší četností instrumentálního porodu a porodu císařským řezem (Le Ray et al., 2016). Zadní postavení má vliv na prodloužení první i druhé doby porodní. Ženy častěji využívají možnost epidurální analgezie pro zvýšenou bolestivost. Bývá více porodních poranění III. a IV. stupně a s tím spojena větší krevní ztráta. Zadní postavení také zvyšuje neonatální morbiditu a souvisí s nízkým Apgar skóre, častější hospitalizace na neonatologické JIP i díky nízkým hodnotám ASTRUP (snížená acidobazická rovnováha) (Desbriere et al., 2013).

S ohledem na teorii, že vlivem gravitace a za pomoci plodové vody je díky polohování matky napomáháno spontánní rotaci hlavičky plodu během porodu, je polohování často používáno porodními asistentkami k nápravě zadního postavení. Bylo provedeno několik studií s cílem objevit nejlepší polohou matky, která by umožnila rotaci a následně nápravu postavení. Ne všechny studie však tuto hypotézu potvrdily (Bueno-Lopez et al., 2018).

Další možností nápravy zadního postavení je manuální rotace, která se provádí za účelem zvýšení šance na normální vaginální porod a je vnímána jako bezpečná, pokud ji provádí zkušený porodník. Manuální rotace má potenciál zabránit instrumentálnímu porodu a císařskému řezu a snížit tak porodnické a neonatální komplikace (Bertholdt et al., 2022).

V souvislosti s výše uvedenou problematikou je možno položit otázku: Jaké jsou aktuální dohledané publikované poznatky o vlivu zadního postavení na průběh porodu? Cílem bakalářské práce bylo sumarizovat všechny aktuální dohledatelné poznatky o uvedené problematice.

Hlavní cíl práce byl dále rozdělen do třech dílčích cílů:

- I.       sumarizovat aktuální dohledatelné publikované poznatky o postavení plodu a jeho význam v průběhu porodu
- II.       sumarizovat aktuální dohledatelné publikované poznatky o vlivu zadního postavení na průběh porodu
- III.      sumarizovat aktuální dohledatelné publikované poznatky o možnostech vedení porodu v zadním postavení

Před tvorbou bakalářské práce byly prostudovány následující publikace:

Procházka, M., & kolektiv. (2020). *Porodní asistence: Učebnice pro vzdělávání i každodenní praxi*. Maxdorf. ISBN - 978-80-244-5322-4

Procházka, M., & Pilka, R. (2018). *Porodnictví pro studenty lékařství a porodní asistence* (2. přepracované vydání). Univerzita Palackého. ISBN - 978-80-244-5322-4

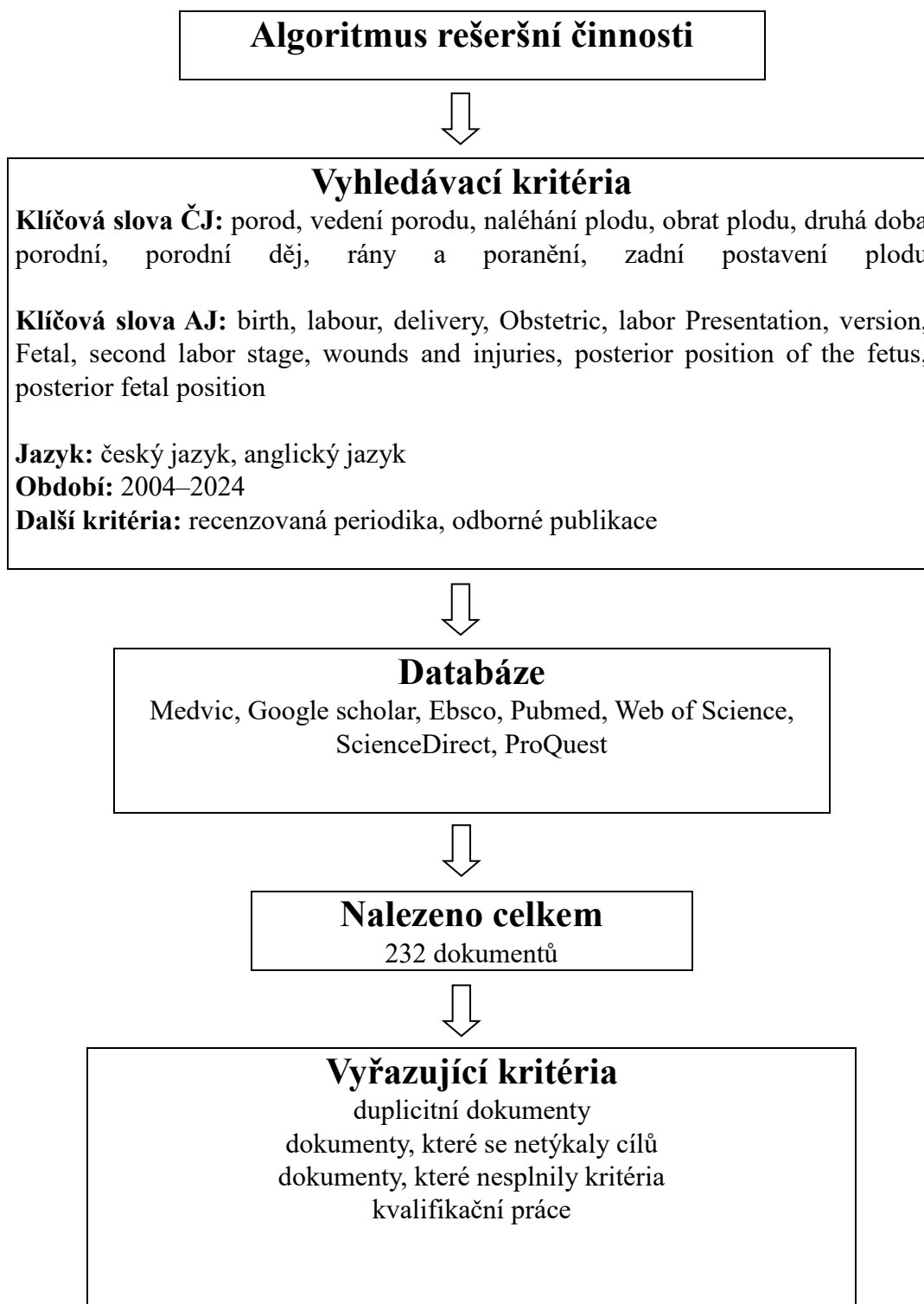
Hájek, Z., Čech, E., & Maršál, K. (2014). *Porodnictví* (3., zcela přeprac. a dopl. vyd). Grada Publishing. ISBN - 978-80-247-4529-9

Roztočil, A. (2017). *Moderní porodnictví* (2., přepracované a doplněné vydání). Grada Publishing. ISBN - 978-80-247-5753-7



# 1 Popis rešeršní činnosti

Pro zpracování přehledové bakalářské práce byl použit standardní postup vyhledávání informací pomocí booleovských operátorů s použitím vhodných klíčových slov. Popis procesu rešeršní činnosti je následující:



### **Sumarizace využitých databází**

Medvic  
Google scholar  
Ebsco  
Pubmed  
Web of Science  
Science Direct  
ProQuest



### **Sumarizace dohledaných dokumentů**

BMC Pregnancy and Childbirth – 3 články  
Obstetrics & Gynecology – 1 článek  
International Journal of Gynecology & Obstetrics – 2 články  
American Journal of Obstetrics and Gynecology – 5 článků  
Birth – 1 článek  
Gynécologie Obstétrique Fertilité & Sénologie – 1 článek  
Journal of Gynecology Obstetrics and Human Reproduction – 1 článek  
Journal of Midwifery & Women's Health -1 článek  
Archives of Gynecology and Obstetrics – 1 článek  
Journal of Midwifery and Reproductive Health – 1 článek  
Česka gynekologie – 2 články  
The Journal of Maternal-Fetal & Neonatal Medicine – 1 článek  
Cochrane Database of Systematic Reviews – 1 článek  
Acta Obstetricia et Gynecologica Scandinavica – 1 článek  
Journal of Perinatal Medicine – 1 článek  
Fetal Diagnosis and Therapy – 1 článek  
Journal of International Medical Research – 1 článek  
Tištěné knihy – 11  
Webové stránky - 1



Pro tvorbu východisek bylo celkově použito 26 článků, 11 odborných knih a 1 relevantní webová stránka

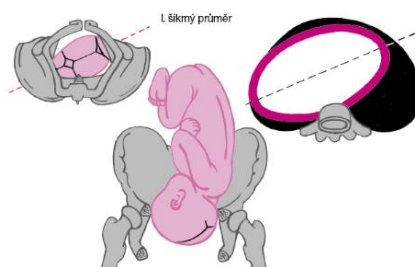
## 2 Postavení plodu

Význam spojení – postavení plodu (*positio*) řadíme mezi základní porodnickou terminologii. Neméně důležité termíny ve vztahu s postavením plodu je poloha plodu (*situs*) – což je vztah osy plodu k ose dělohy, kdy plod může zaujímat polohu podélnou záhlavím, koncem pánevním či polohu šikmou. Dále určujeme držení plodu (*habitus*) – tj. vzájemný vztah částí plodu, kdy hlava i končetiny jsou flektovány. Poslední termín je naléhání plodu (*presentatio*) – vztah mezi rovinami pánevního vchodu a hlavičkou (Procházka, 2020).

Postavení plodu u polohy podélné záhlavím je určováno tím, kde se nachází páteř plodu ve vztahu k děložní hraně. Záleží také na tom, zda je hřbet plodu obrácen dopředu (postavení dorzoanteriorní) nebo dozadu (postavení dorzoposteriorní). Postavení také rozdělujeme podle stran na pravé a levé (Procházka & Pilka, 2018).

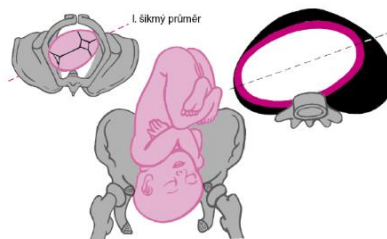
Podle Roztočila rozdělujeme čtyři postavení: I. obyčejné – levé přední, II. obyčejné – pravé zadní, I. méně obyčejné – levé zadní, II. méně obyčejné – pravé zadní (Roztočil, 2020).

1. Nejběžnější možností bývá postavení I. obyčejné – levé přední, děloha je v dextroverzi a dextrotorzi, levá hrana děložní se nachází vpředu a stejně tak hřbet plodu, při vaginálním vyšetření je šev šířový v příčném či I. šikmém průměru, malou fontanelu hmatáme u č.2. vlevo vzadu.



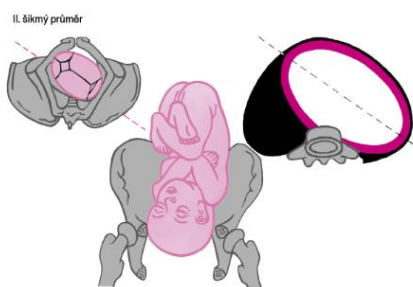
Obrázek č. 1: postavení I. obyčejné (Hájek et al., 2014)

2. Při postavení II. obyčejném je děloha v dextroverzi a dextrotorzi, hřbet plodu je v pravé děložní hraně tedy vzadu a jedná se o postavení pravé zadní, šev šířový je v příčném či I. šikmém průměru, malou fontanelu hmatáme u č.7 vpravo vzadu.



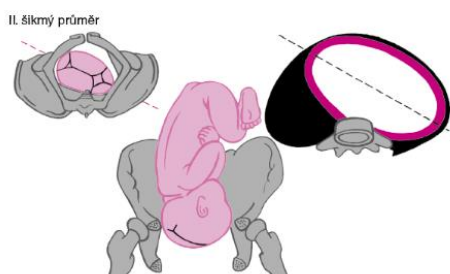
Obrázek č. 2: postavení II. obyčejné (Hájek et al., 2014)

3. Méně častá varianta je postavení I. - méně obyčejné, děloha je v sinistroverzi a sinistrotorzi, levá děložní hrana je uložena vlevo vzadu a v ní je uložen hřbet plodu – jedná se tedy o postavení levé zadní, šev šípový je v příčném či II. šikmém průměru, malou fontanelu hmatáme u č. 5 vlevo vzadu.



Obrázek č. 3: postavení I. méně obyčejné (Hájek et al., 2014)

4. Postavení pravé přední se označuje jako postavení II. – méně obyčejné, děloha je v sinistroverzi a sinistrotorzi, hrana děložní je uložena vpravo vpředu stejně tak hřbet plodu, šev šípový je v příčném či II. šikmém průměru, při vaginálním vyšetření hmatáme malou fontanelu u č. 10 vpravo vpředu.



Obrázek č. 4: postavení II. méně obyčejné (Hájek et al., 2014)

## 2.1 Vliv postavení plodu na mechanismus porodu

Postavení plodu zásadně ovlivňuje i mechanismus porodu. „*Před tím, než začnou pravidelné kontrakce, naléhá hlavička na vchod pánevní synkliticky (šev šípový je stejně vzdálen od symfýzy i od promotoria a obě kosti parietální jsou ve stejné výšce), centricky (hlavička naléhá na střed roviny pánevního vchodu) a indiferentně (hlavička zatím není výrazně flektována, tzn. obě fontanely jsou v rovině, tedy ve stejné výšce). Na rovinu pánevního vchodu naléhá hlavička švem šípovým v šikmém nebo příčném průměru (podle postavení plodu v děloze)*“ (Wilhelmová, 2021). První fází porodního mechanismu je iniciální flexe. V případě prvorodiček fyziologický plod tuto flexi zaujímá již před porodem, zatímco u vícerodiček může hlava balotovat nad vchodem až do momentu nástupu kontrakcí a někdy až do chvíle úplného otevření porodních cest. Kontrakční vlny nutí plod přitlačit hlavu k hrudníku a dochází k iniciální flexi – ucho dítěte je v kontaktu s raménkem a je zachováno flekční držení. Indiferentní naléhání se mění na diferentní a vedoucím bodem se stává malá fontanela. Hlava nejprve vstupuje malým oddílem, poté velkým oddílem (Binder, 2011). Obecně platí, že vedoucí bod se při vnitřní rotaci otáčí dopředu za sponu stydkou bez ohledu na to, kde se před rotací nacházel. Při běžném levém či méně obyčejném pravém předním postavení plod vykonává rotaci okolo 45°, zatímco při zadních postaveních musí vykonat oblouk až 135°, aby se šev šípový dostal do přímého průměru. Tato vnitřní rotace probíhá zpravidla na přechodu pánevní šíře a úžiny (Roztočil, 2020).

Po ukončení vnitřní rotace dochází k deflexi, což znamená, že maximálně flektovaná hlava se pod sponou stydkou opře subocciputem (hypomochliem) a začne se postupně deflektovat, na hrázi se postupně rodí temeno, čelo, obličej a bradička. Z pravidla platí především u prvorodiček, že se u zadního postavení plodu často prodlužuje II. doba porodní a je také větší pravděpodobnost výskytu poruchy porodního mechanismu jako je abnormální rotace nebo hluboký příčný stav (Hájek et al., 2014).

K abnormální rotaci dochází nejčastěji u zadního postavení, kdy rotuje vedoucí bod směrem ke kostrči, malá fontanela se při vnitřní rotaci stáčí dozadu, záhlaví je uloženo ve vyhloubení kosti křížové, na hrázi se rodí záhlaví a dítě se rodí obličejem otočeným ke sponě stydké. Hypomochliem se stává oblast velké fontanely. Aby byla abnormální rotace rozpoznána, je důležité při vaginálním vyšetření palpačně rozlišit malou a velkou fontanelu, aby mohla být případně diagnostikována deflexní poloha. Abnormální rotace patří mezi nejčastější komplikace epidurální analgezie při zadním postavení plodu (Roztočil, 2017).

U hlubokého příčného stavu hlava plodu nevykoná vnitřní rotaci a šev šípový zůstává při průchodu pánevními rovinami v příčném průměru a takto zůstane hlava fixována v pánevní úžině. Pokud se porodní mechanismus takto naruší, nastává kaskáda dějů – protrahovaná II. doba porodní, oslabení děložní činnosti, rodička je vyčerpaná, plod je ohrožen hypoxií – často tyto porody končí pomocí vacuumextraktoru nebo forcepsu (Hájek et al., 2014).

## **2.2 Faktory ovlivňující postavení plodu**

Tématu, jaké faktory mohou ovlivnit postavení plodu ke konci těhotenství a v průběhu porodu, se dlouhodobě věnuje americká porodní asistentka Gail Tully, která je autorkou metody „Spinning babies“. Tato metoda klade důraz na fyziologický přístup k porodu, základem je co nejvíce usnadnit rotaci plodu v pánvi, čímž je pak porod snazší jak pro dítě, tak pro matku. Tully jako zkušená porodní asistentka za svou mnohaletou praxi vyzorovala, že největší vliv na postavení plodu má uložení dělohy, anatomie pánve a závěsný aparát v pánvi. Jako další možné faktory zmiňuje vyšší věk matky, větší váhový odhad plodu, mužské pohlaví plodu, ale mimo jiné i hypofunkci štítné žlázy (Tully, 2020).

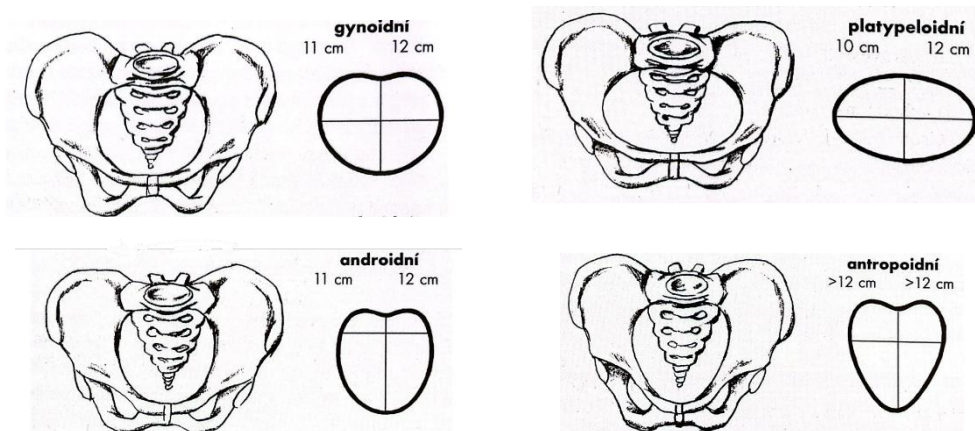
### **2.2.1 Uložení dělohy**

Dle Hájka et al. postavení plodu ovlivňuje uložení dělohy. Ke konci těhotenství bývá nejčastěji v dextroverzi a dextrotorzi – z důvodu uložení kliček tenkého střeva na levé polovině břicha (úpon radix mesenterii probíhající zleva nahoře doprava dolů) je děloha zatlačována doprava (dextroverze) a taktéž pootočena doprava (dextrotorze). Levá hrana děložní je blíže ke střední břišní čáře a je vysunuta dopředu, pravá hrana tedy bývá uložena více vzadu vzdáleněji od střední čáry. Nejčastější uložení dělohy bývá právě v dextroverzi a dextrotorzi, tedy postavení plodu levé přední a to cca 65 % (Hájek et al., 2014).

Vzácnější variantou je děložní sinistroverze a sinistrotorze, kdy je levá děložní hrana uložena více vlevo a vzadu, naopak pravá hrana je více ve středu a vepředu. Při této variantě uložení dělohy plod zaujímá zadní postavení (Hájek et al., 2014).

## 2.2.2 Typ pánve

Ženské pánve se od sebe navzájem odlišují a díky těmto odlišnostem je můžeme rozdělit na čtyři základní skupiny. Nejčastějším typem pánve je pánev gynekoidní/gynoidní (cca u 40 % žen), jedná se o typicky ženskou pánev se zaobleným předním i zadním segmentem, tato pánev je z porodnického hlediska nejvýhodnější pro vaginální porod. Další poměrně častý typ je androidní pánev (cca u 30 % žen), tento typ pánve se vyznačuje úzkým předním segmentem klínovitým tvarem pánevního vchodu, v některých zdrojích bývá tento typ pánve označován jako mužský typ a může být jednou z příčin obtížnějšího průběhu porodu. Už méně častý je typ antropoidní (cca 20 % žen) u kterého je hlavním znakem, že je pánevní vchod ve tvaru předozadně protáhlého úzkého oválu. Nejméně často vyskytující se typ je platypeloidní pánev (cca 3 % žen) u tohoto typu pánve má vchod pánevní příčně oválný tvar a tento druh pánve není vhodný pro vaginální porod (Naňka & Elišková, 2019). Typ pánve sehrává v postavení plodu zásadní roli, zadní postavení se výrazně častěji objevuje u androidního nebo antropoidního typu pánve, ale také u žen, které mají zúžený pánevní východ. U těchto typů pánví je mnohem větší pravděpodobnost, že dítě zaujme zadní postavení nebo možnost deflexní polohy či abnormální rotace (Wilhelmová, 2021).



Obrázek č. 5: typy pánví (Zwinger, 2004)

## 2.2.3 Závěsný aparát a dno pánevní

Postavení může ovlivnit i vyšší věk matky, kdy se s věkem výrazně snižují elastické vlastnosti tkání. Pokud jsou ligamenta a svaly pánve v napětí, zkrácené nebo naopak povolené, má to vliv na kvalitu celého podpůrného a závěsného pánevního aparátu (Tully, 2020). Tully především poukazuje na oblý sval děložní (ligamentum teres uteri), což je tenký pruh vaziva (4-5 mm), který vychází z obou děložních rohů, vede přes tříselný kanál a upíná se ve vazivu

velkých stydkých pysků (labia majora). Tento vaz pomáhá udržovat dělohu v těhotenství v antevertzi, tzn. že táhne fundus dělohy dopředu (Čihák, 2013).

Dále popisuje také důležitost širokého vazů děložního (ligamentum latum uteri), ten hraje důležitou roli při poloze a upevnění ženských pohlavních orgánů, je to peritoneální duplikatura umístěná uprostřed malé pánve – ve středu tohoto ligamenta je děloha, v horních okrajích jsou vejcovody a k nim připojeny vaječníky (Čihák, 2013).

Stav a kondice pánevního dna je taktéž ve vztahu k postavení plodu zásadní, je to skupina svalů, které dohromady tvoří pružnou spodinu pánve. Má tvar mělké nálevky, která se upíná na stěny malé pánve a současně aktivně spolupracuje jak se svaly břišními, tak zádovními, funguje také jako podpůrný aparát orgánů umístěných v pánvi (močový měchýř, děloha, rektum). Část pánevního dna (pubická část), která fixuje vaginu, zároveň podepírá a udržuje ve správné poloze dělohu (Procházková, 2020). Pokud je pánevní dno dysfunkční, zmenšuje se odpor svalů, a to může negativně ovlivnit vnitřní rotaci hlavy při porodu (Binder, 2011).

Tully se zamýšlí i nad možností, že postavení plodu je v současné době ovlivněno sedavým stylem života, sezení je součástí naší kultury – v zaměstnání, v autě, či doma na sedačce (páteř je vyklenuta do oblouku – hrbení se), v těchto polohách je zvýšené napětí v již zmiňovaném širokém vazů děložním, ale také ve dvojici svalů obepínající kyčelní kloub – iliopsoas (Tully, 2020). Iliopsoas tvoří dva hlavní svaly – velký sval bederní (musculus psoas major), který se začíná upínat od bederní páteře a sval kyčelní (musculus iliacus), který vychází z jámy kyčelní, oba svaly se sbíhají a společně upínají na výběžek stehenní kosti. Funkce iliopsoasu je udržovat kyčelní kloub ve flexi (ohybu) a také při pomocné addukci (přitažení) při zevní rotaci kyčelního kloubu, mimo jiné také udržuje rovnováhu celého trupu (Čihák, 2011-2016). Napjatý iliopsoas může způsobit, že plod okolo 38. týdne nesestoupí do pánve tak, jak by to pro něj bylo nejvýhodnější. Pokud jsou vazy v napětí, dítě se to snaží v děloze kompenzovat a ta díky tomu přestává být symetrická (Tully, 2020).



### 3 Vliv zadního postavení na průběh porodu

Faktorů, které jsou spojené konkrétně se zadním postavením je více, avšak izolovaně u žádného z nich nemůžeme s jistotou tvrdit, že zadní postavení způsobuje. Z některých studií vyšla spojitost s hmotností matky, zadní postavení bylo častěji u obézních žen ( $BMI \geq 30$ ). Také parita může být jeden z faktorů, častěji se objevuje zadní postavení u nullipar. Dále pak umístění placenty – u plodů v zadním postavení bývá placenta umístěna na přední stěně (Castel et al., 2019)

V posledních letech je klinickými lékaři neoficiálně uváděn nárůst prevalence zadního postavení plodu, k vyhodnocení současné míry a souvisejících rizikových faktorů je však zapotřebí dalšího výzkumu (Elmore et al., 2020).

Většina z plodů není před porodem a během něj v postavení, kdy páteř plodu směřuje dopředu. Pokud je páteř plodu nachýlena k páteři matky zaujímá hlavička větší průměr v porodních cestách, takže její sestup může být mnohem obtížnější (Phipps et al., 2014).

Zadní postavení neboli occiput posterior (OP) je běžné v časně fázi porodu (zaujímá ho asi 20 % plodů), ale většina plodů, které jsou původně v OP, se během porodu spontánně otáčí a u některých dochází ke spontánní rotaci až ve druhé době porodní. Zadní postavení je označováno jako perzistentní, pokud plod v tomto postavení přetrvává i ve druhé době porodní. Tyto perzistující polohy OP jsou spojeny s delším trváním porodu, bolestivostí porodu a s tím spojeno větší použití epidurální analgezie, častějším používáním uterotonik, vyšším rizikem operačního porodu (VEX, forceps), častějším a závažnějším porodním poraněním (2. a 3. stupně), zvýšeným rizikem poporodního krvácení a poporodních infekcí (Parsy et al., 2023). Mina Iravany et al. jako nejvíce rizikové faktory uvádí: nuliparita, gestační věk  $\geq 41$  týdnů, věk  $> 35$  let, afroamerická etnicita, porodní hmotnost plodu  $\geq 4000$  g, epidurální anestezie, zúžená pánev, předchozí porod v OP postavení, přední umístění placenty a malý vzrůst matky (Iravani et al., 2023).

Mezi neonatální komplikace se řadí nízké Apgar skóre, což má úzkou souvislost s hypoxií plodu a následně sníženou acidobazickou rovnováhou, s čímž je spojená častější hospitalizace na JIP. Dále je také vyšší riziko vzniku porodního nádoru (caput succedaneum) nebo kraniálního hematomu. V 70 % případů přetrvávajícího postavení OP je nakonec porod veden císařským řezem (Allahbakhshi Nasab et al., 2023).

### **3.1 Prodloužená II. doba porodní**

Pokud plod setrvává v OP i v průběhu porodu, může to zásadně ovlivnit jeho průběh i délku, což přináší zvýšené riziko mateřské morbidity (vyčerpání dělohy, poškození pánevního dna). Studie, publikovaná v časopise American Journal of Obstetrics and Gynecology, zkoumá otázku, zda je vhodné intervenovat nebo vyčkat v případě přetrvávajícího OP během porodu (Cheng et al., 2013).

Cílem studie bylo zjistit délku druhé doby porodní s přetrvávajícím postavením OP. Jednalo se o retrospektivní kohortovou studii, do které byly zahrnuty porody v termínu, jednočetné těhotenství, plod v postavení předním i zadním, poloha záhlavím. Studie probíhala v rozmezí let 1990-2008 a další kritéria, která byla ve studii zahrnuta, bylo využití epidurální analgezie a parita rodičky. Během sledovaného období porodilo vaginálně 20 201 žen a z toho 1 087 (5,4 %) byl plod v OP. Ze studie vyplývá, že délka druhé doby porodní u nulipary (žena, která rodí poprvé) s postavením OP byla o 60 minut delší ( $p=0,001$ ) což je statisticky významné ve srovnání s ženou, kdy je plod v předním postavení (OA), tuto dobu nijak neovlivnil fakt, zda byla nebo nebyla využita epidurální analgezie. Velmi podobný výsledek byl vyzorován i v případě multipar (ženy rodící podruhé a po vícere), kdy byla druhá doba porodní ve srovnání s ženami s postavením OA dvakrát delší ( $p=0,001$ ), a i v tomto případě nesehrálo využití epidurální analgezie žádnou roli. Výsledkem studie je, že se druhá doba porodní u plodu v zadním postavení u nulipar prodlužuje cca o 60 min a u multipar cca o 30-40 min bez ohledu na to, zda byla použita epidurální analgezie. Autoři také zmiňují, že je důležité postavení správně určit a vyhnout se tak zbytečné intervenci do porodního děje (Cheng et al., 2013).

### **3.2 Porodní poranění**

Závažné poranění hráze je častou komplikací vaginálního porodu, která může mít velký dopad na další kvalitu života po porodu, obzvlášť jedná-li se o poranění III. a IV. stupně. Studie, která byla provedena ve Švédsku, měla za cíl, zmapovat rizikové faktory závažného poranění perinea. Studie se zúčastnilo 52 211 žen rodících vaginálně s plodem naléhajícím záhlavím. Výsledkem studie je, že instrumentální porod byl nejvýznamnějším rizikovým faktorem, následovala délka druhé doby porodní (četnost poranění se zvýšila z 5,3 na 12 % s rostoucí délkou druhé doby porodní), velikost plodu a zadní postavení plodu. Postavení OP (13,8 %), vysoká porodní hmotnost (20,9 %) a velký obvod hlavy (11,4 %) byly významně spojeny s poraněním hráze u spontánních i operativních porodů (Simic et al., 2017).

Na gynekologickém oddělení v Toulouse ve Francii proběhla studie, která porovnávala krátkodobé a dlouhodobé (6 měsíců po porodu) následky poranění perinea vzniklé při porodu v postavení OP. Do studie byly zařazeny ženy s perzistentním postavením OP, které porodily vaginálně po selhání manuální rotace a následně byl porod dokončen instrumentálně pomocí Thierryho špachtle nebo se plod narodil v abnormální rotaci. Z 5365 žen mělo 495 perzistentní OP (9,4 %), u 111 z nich selhala manuální rotace a 58 porodů bylo ukončeno pomocí a 53 dětí se narodilo v abnormální rotaci. Incidence poranění análního svěrače (III. stupeň) byla výrazně snížena u instrumentální rotace (1,7 % vs. 24,5 %,  $p=0,001$ ) bez navýšení novorozenecké morbidit. 6 měsíců po porodu byla zaznamenána vyšší míra inkontinence stolice u porodů v abnormální rotaci (30 % vs. 5,5 %,  $p=0,001$ ) doprovázena inkontinencí moči, dyspareunií a bolestí v oblasti perinea. Výsledkem studie je, že po selhání manuální rotace je instrumentální rotace dobrou volbou jako ochrana před větším poraněním perinea (Guerby et al., 2018).

### 3.3 Operační vaginální porod

*„Operační vaginální porod (assisted vaginal delivery, AVD) je důležitou součástí moderní porodnické praxe. Vakuumextrakce (VEX) i forceps (F) jsou metody sloužící k usnadnění porodu hlavičky v indikovaných situacích. Jedná se o porodnické techniky užívané vesměs v akutních a urgentních situacích, jejichž užití ale může být i plánované“* (Šimetka & Michalec, 2016). I přes uspokojivé výsledky jak mateřské, tak fetální, v posledních letech stále více narůstá počet porodů vedených císařským řezem. Operativní vaginální porod je oproti císařskému řezu výhodnější, protože je spojen s menším počtem krátkodobých i dlouhodobých komplikací. Výhody má i pro plod, který vykazuje známky intrauterinní tísně, protože může být proveden rychleji než akutní císařský řez (Tsakiridis et al., 2020). Pokud je porod indikován jako nepostupující kvůli přetrvávajícímu OP, navrhuje se pragmatický přístup. Operační vaginální porod je na místě, pokud jsou splněny podmínky a předpoklady úspěšné operace (Barth, 2015). Mezi tyto podmínky mimo jiné patří: poloha plodu záhlavím, hlavička vstoupá v pánevní šíři, odteklá plodová voda, zašlá branka, porod vede zkušený porodník, který je znalý porodnického nálezu, u vakuumextrakce musí být plod starší více než 36 týdnů, u forcepsu není omezeno gestační stáří plodu (Šimetka & Michalec, 2016). Neexistuje však jednotná strategie, pokud jde o výběr nástroje a techniky, kterou bude porod prováděn. Dosud neexistují žádné velké randomizované kontrolované studie, které by na tuto otázku odpověděly. Obecný konsensus je, že by toto rozhodnutí měl udělat porodník, který má odpovídající znalosti a zkušenosti, aby mohl zvolit nejvhodnější strategii pro konkrétní případ. U porodu

vakuumextraktorem se častěji vyskytují komplikace jako je kefalhematom, novorozenecká žloutenka, neurologické komplikace a krvácení do sítnice. Porodní poranění pochvy a perinea jsou častější komplikace u klešťového porodu (Tsakiridis et al., 2020). Studie probíhající ve Velké Británii zjistila, že v souvislosti s OP je nejčastěji porodníky využíván VEX jako první volba. Je však zajímavé, že z této studie vyšlo, že tato metoda byla spojena s nejnižší mírou úspěšnosti a nebyla ani přínosem pro snížení mateřské či neonatální morbidit. Naopak vysoká míra úspěšnosti a to až 80,2 % (n=85) byla zaznamenána u použití Kiellandových kleští (rotační kleště) v 16 % použití kleští selhalo a musel být proveden akutní CS (Tempest et al., 2020).

Studie provedena v Izraeli zjišťovala, zda velký obvod hlavy v kombinaci s přetrvávající polohou OP je spojen s vyšší mírou operačních porodů. Tato studie ukazuje, že obvod hlavy (HC) má vliv na způsob porodu a mateřské a neonatální komplikace u plodů narozených v perzistentní OP poloze. Když je přetrvávající poloha OP kombinována s velkým HC, je četnost operativního porodu velmi vysoká, zejména u prvorodiček. Ve sledovaném období se narodilo 52 195 dětí, z toho v postavení OP 1 740 (3,9 %). Ženy s velkým HC u miminka v perzistující OP poloze dosahují spontánního vaginálního porodu jen asi v polovině případů a tyto ženy mají až dvakrát prodlouženou druhou dobu porodní a porod je ukončen použitím VEXu, nebo ukončen akutním CS. Fetální HC je dostupným měřítkem a může být zahrnuto s dalšími parametry při hodnocení a managementu porodu, protože ovlivňuje porodnické a neonatální výsledky více než váha (Yagel et al., 2018).

Retrospektivní studie provedena v Besançon University Medical Center ve Francii hodnotila míru úspěšnosti rotace z OP do OA pomocí špachtlí. V této konkrétní porodnici jsou špachtle druhý nejpoužívanější nástroj po VEXu, nejčastěji využívají Teissierovy špachtle a Thierryho špachtle. Výsledkem studie je, že v období 2010–2017 se narodilo 20 205 dětí, z toho bylo 3 084 císařských řezů (15,26 %), 17 121 vaginálních porodů včetně 3 015 instrumentálních porodů (14,92 %): 2 428 vakuových extrakcí (12,01 %), 540 porodů pomocí špachtlí (2,67 %) a 40 porodů pomocí kleští (0,2 %). Mezi porody za pomoci špachtlí bylo 81 provedeno v OP: 36 (44,4 %) rotovalo do OA oproti 45 (55,6 %), které zůstaly v OP. Operativní vaginální porod pomocí špachtlí se jeví jako možnost v případě OP poloh, zejména v případě předčasného porodu (Dole et al., 2021).

### 3.4 Císařský řez

Císařský řez (CS) je nejčastějším způsobem operativního porodu. Jeho podíl v celkovém počtu porodů se neustále zvyšuje. Narůstá počet CS v důsledku nepostupujícího porodu a hrozící hypoxie plodu. Klinickými prediktory neúspěšného vaginálního porodu jsou nadváha před a během těhotenství, gestační diabetes mellitus (GDM) a vyšší věk matky (Krepelka et al., 2020). Indikací k císařskému řezu je více, můžeme je rozdělit na absolutní a relativní. Další dělení císařského řezu je také na akutní a plánovaný. O absolutní indikaci mluvíme jako o případu, kdy císařský řez slouží k záchraně života plodu či rodičky, a to zejména v těchto uvedených příkladech: hrozící nebo počínající hypoxie plodu, chronický distress plodu, výhřez pupečníku, abnormální uložení placenty, abrupce placenty, vážný zdravotní stav matky (HELLP, preeklampsie, kardiovaskulární či respirační onemocnění, genitální herpes, neurologické onemocnění), malprezentace plodu. U relativní indikace je možnost родit vaginálně, avšak je zde zvýšené riziko jak pro plod, tak pro matku (plod naléhá koncem pánevním, dvojčetné těhotenství, některá chronická onemocnění matky) (Procházka, 2020).

V Ústavu pro péči o matku a dítě vytvořili studii pro predikci neplánovaného císařského řezu u nulipary, kdy cílem studie bylo zjistit, které faktory nejvíce přispívají k akutnímu císařskému řezu. Do studie se zařadily nulipary rodící mezi 37. a 42. týdnem s jednočetnou a nízkorizikovou graviditou, plod byl v poloze podélné záhlavím a bez primární indikace pro císařský řez. Ze 3728 nulipar byl císařský řez proveden u 908 (24,4 %) žen a jako nejvýznamnější rizikové faktory byly identifikovány: zadní postavení plodu, věk matky a použití epidurální analgesie. Ukázalo se, že spontánní nástup porodu, podání oxytocinu a výška rodičky snižují pravděpodobnost akutního císařského řezu (Krepelka et al., 2020).

OP bylo nalezeno u 587 (15,9 %) žen, z nichž 102 (17,4 %) dokončilo porod vaginálně. Pravděpodobnost akutního CS u plodu v postavení OP byla markantně zvýšena. Na začátku porodu je v OP 20-30 % plodů, 85 % z nich se však otočí do jedné z předních poloh a pouze 6,6 % plodů se rodí v OP. I přesto je OP nejčastější indikace nepostupujícího porodu vedoucí k 18 % akutních CS. Až 82 % procent porodů s OP je ukončeno operativním porodem. Studie ukázala, že perzistenci OP by mohlo zvýšit použití epidurální analgesie a použití oxytocinu. Hlavním cílem studie bylo zjistit, zda by bylo možno zabránit akutnímu CS, pokud by byly včas identifikovány vysoce rizikové ženy a v těchto případech by byl CS indikován dříve. Avšak tento preventivní přístup by měl být nejprve testován prospektivní randomizované studii a budoucí studie by měly zahrnovat intrapartální ultrazvukové údaje, aby se zlepšila jeho

prediktivní schopnost. Ženy s OP mají 45x vyšší pravděpodobnost neplánovaného CS, proto by měly být během porodu více sledovány (Krepelka et al., 2020).

Studie provedená v Austrálii zkoumala, zda porody plodu v OP častěji končí operativně. Celkem se do studie zařadilo 157 žen. Z nich bylo 19 OP, 138 OA, což znamená, že relativní míra pozice OP je nižší, než se očekávalo. Do intervenční skupiny byly zařazeny ženy, jejichž plod byl v OP a kontrolní skupinu tvořily ženy s plodem v OA. Skupiny OP a OA měly podobné klinické charakteristiky včetně parity, gestační hypertenze nebo diabetu, indukce porodu a epidurální anestezie při porodu. Celková míra operativních porodů ve skupině OP 68 % ve srovnání s 27 % ve skupině OA, z toho 37 % CS ve skupině OP oproti 5 % ve skupině OA. Hlavním zjištěním této studie bylo, že přetrvávající poloha OP během druhé doby porodní byla spojena s operačním porodem a nejvýznamněji s císařským řezem (Carseldine et al., 2013).

Podobné výsledky přinesla studie provedena ve Velké Británii. Do této studie se zapojilo 66 zdravotnických zařízení po celé Británii. Datový soubor tvořil 410 plodů v poloze OP. Cílem studie bylo shromáždit data o porodech v OP, při kterých se zkomplikovala druhá doba porodní a porod musel být dokončen instrumentálně nebo akutním císařským řezem. Výsledek této studie ukazuje, že poloha OP je spojena se statisticky vyšší mírou akutního císařského řezu (Tempest et al., 2020).

## 4 Možnosti vedení porodu plodu v zadním postavení

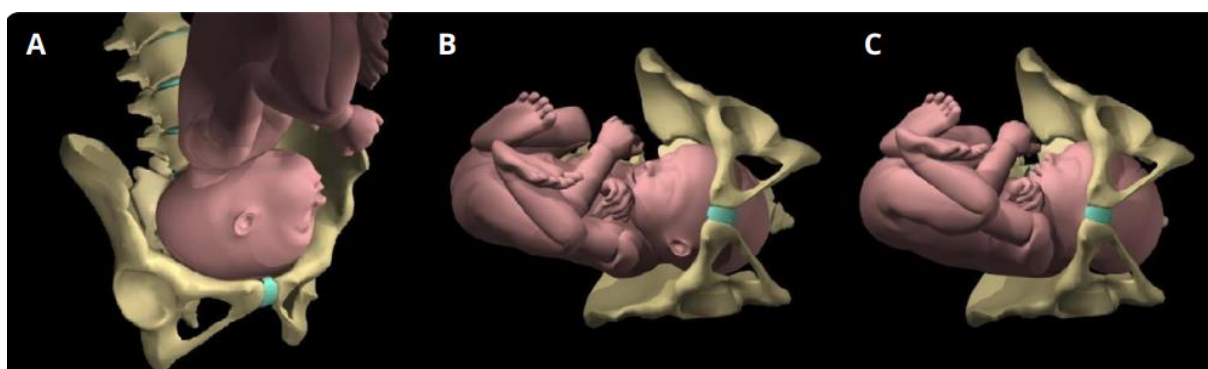
Navzdory stále vyšší četnosti těchto situací v současné době neexistují žádná doporučení pro vedení perzistentních OP poloh. Během druhé doby porodní jsou k dispozici různé možnosti korekce přetrvávající OP polohy: očekávaný management s potenciální spontánní rotací, manuální rotace nebo instrumentální rotace. V případě manuální nebo instrumentální rotace je užitečné použití ultrasonografie. V současné době některá centra navrhuji možnost "profylaktické" manuální rotace při plné dilataci, aby se snížila perinatální rizika. Tato manuální rotace však není zcela bez rizika a u některých z těchto plodů by mohlo dojít k rotaci spontánní (Allahbakhshi Nasab et al., 2023). Prozatím neexistuje dostatek dat, dle kterých by se dal sestavit plán pro vedení porodu OP. Důvodem proč se prozatím nedaří docílit univerzálního konsensu může být částečně i neznalost porodníku predikovat plody, které budou spontánně rotovat do OA od těch, které zůstanou v perzistentní pozici OP (Brunelli et al., 2021).

### 4.1 Polohování rodičky

Zda má polohování rodičky vliv na průběh porodu v OP se zabývalo hned několik studií. V perinatálním centru Ganzu v Číně provedli pilotní srovnávací studii, která zkoumala vliv polohování v první době porodní a použití porodní stoličky ve tvaru písmene U v druhé době porodní. Do studie byly zapojeny prvorodičky jejichž plod byl v OP, byly mladší 35 let, plod byl dle CTG při příjmu na porodní sál v dobrém stavu a donošen. Ženy začaly být polohovány, když byla dilatace děložního čípku 4–6 cm. Pokud bylo dítě v postavení levém zadním, rodička byla polohována na pravý bok, kdy pravou nohu měla nataženou dozadu a levou pokrčenou u břicha, břicho co nejvíce naléhá na lůžko. Při pravém zadním postavení je rodička polohována opačně (levý bok). Rodičky byly požádány, aby v této poloze vytrvaly minimálně 40 minut. Do této studie bylo zahrnuto celkem 400 prvorodiček s plodem v přetrvávající poloze OP. Ženy byly rozděleny do dvou skupin, ženy, které se polohovaly a kontrolní skupiny, přičemž v každé skupině bylo 200 žen. Čtyři ženy v intervenční skupině a 12 v kontrolní skupině podstoupily císařský řez. Mezi oběma skupinami nebyl významný rozdíl ve způsobu porodu, ale v intervenční skupině se zkrátila jak první, tak druhá doba porodní (Yang et al., 2020).

Další studie proběhla v porodnici Hospital Nord Marseille ve Francii, studie probíhala dva roky a ženy, které byly do studie zapojeny musely splnit tyto podmínky: byly starší 18 let, gestační stáří plodu bylo více jak 36+0, dilatace hrdla byla víc jak 3 cm, proběhla ruptura vaku blan (přirozeně či za pomoci dirupátoru) a bylo zjištěno ultrazvukovým vyšetřením, že je plod

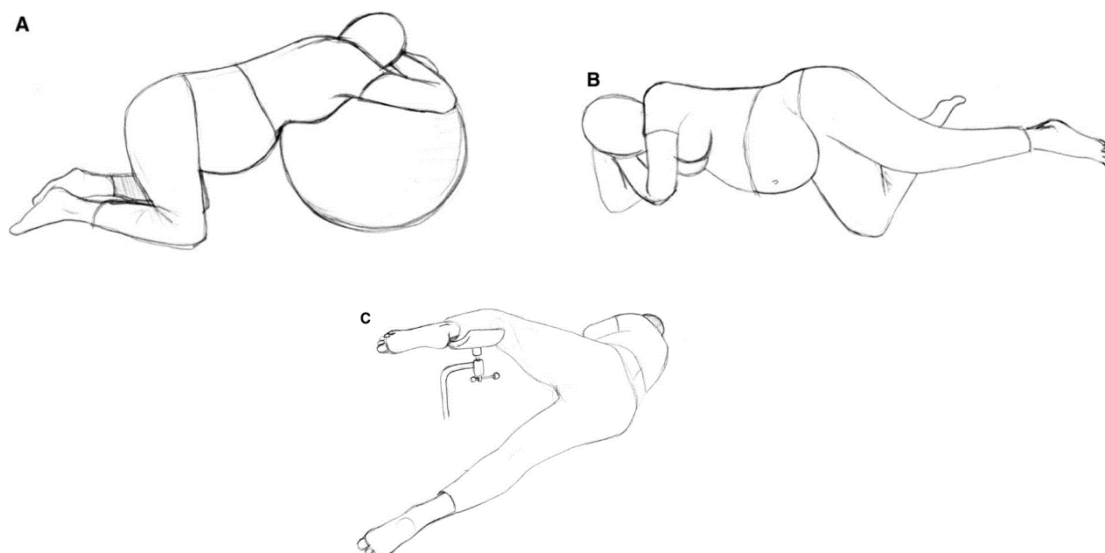
v OP. Studie byla randomizovaná, byly vytvořeny dvě skupiny – intervenční a kontrolní, každá skupina čítala cca 110 žen. V kontrolní skupině byly ženy nabádány, aby ležely po celou dobu porodu na zádech, zatímco ženy v intervenční skupině byly polohovány v závislosti na progresu porodu a poloze hlavičky. V obou skupinách, pokud to bylo indikováno lékaři (suspektní CTG záznam, hypotenze rodičky), se ženy polohovaly na levý bok na cca 10 min, ale jen přechodně a pak se vrátily do původní polohy. V této studii byl zohledněn předpoklad, že hlava plodu při průchodu porodním kanálem neustále mění svou pozici, a tudíž je i nutné měnit polohu rodičky. Po trojrozměrné počítačové simulaci a analýze teoretického rotačního mechanismu jedním z autorů pomocí trojrozměrného simulačního softwaru, byly vybrány tři různé mateřské polohy.



Obrázek č.6: průchod hlavičky plodu mateřskou pánví (Desbriere et al., 2013)

Pokud hlavička plodu naléhala na pánevní vchod, polohovala se žena do první pozice (A obr. č. 6, A obr. č. 7), kdy tato poloha odpovídala držení rukou a kolen na úrovni ramen s možnou oporou na balónu. Očekávaným cílem této polohy bylo oddálit plod od mateřské páteře, aby se usnadnila iniciální flexe, za předpokladu, že poloha páteře plodu a zakřivení matčiny páteře spolu s m. psoas tuto flexi omezují. Jakmile hlavička vstoupí do pánve malým oddílem, poloha rodičky se mění do druhé pozice (B obr. 6, B obr. č. 7). Je to poloha na boku, kdy žena leží na stejné straně, na jaké se nachází páteř plodu, přičemž spodní nohu má pokrčenou a horní zůstává natažená. Cílem této pozice bylo dopomoci flexi hlavičky a následně tak usnadnit její průchod v ose pánve a oddálit kontakt čela se symfýzou, umožnit tak úplnou flexi. Jakmile je hlavička fixována v pánvi velkým oddílem žena opět mění polohu (C obr. 6, C obr. 7). Při této poloze rodička také leží na boku, totožném s postavením páteře plodu, avšak dolní noha zůstává natažená a horní je pokrčena v úhlu 90° a opřena v podpěře. Ty ženy, u kterých plod zrotoval do předního postavení, byly požádány, aby se otočily na záda (Desbriere et al., 2013).



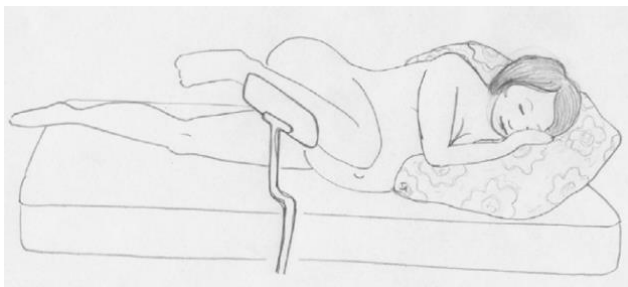


Obrázek 7: polohování rodičky (Desbriere et al., 2013)

Výsledky této studie ukázaly, že polohování rodičky nemá zásadní vliv na úspěšné rotování plodu do předního postavení (přední rotace 78,2 % v kontrolní skupině oproti 76,4 % v intervenční skupině,  $p=0,75$  tedy statisticky nevýznamné) a následně tedy ani na výsledek porodu. U spontánního porodu bylo přetrvávající OP 5,8 % v intervenční skupině a 2,8 % v kontrolní skupině, v případě operativního porodu to bylo 10 % v intervenční skupině a 14,3 % v kontrolní skupině. Navíc nebyl pozorován žádný významný rozdíl mezi intervenční a kontrolní skupinou, pokud se jedná o způsob porodu, trvání porodu, použití oxytocinu, indukci porodu, použití epidurální analgezie, délka druhé doby porodní, epiziotomie, porodní poranění, Apgar skóre, vyšetření dle ASTRUPA v pupečnickové krvi u novorozenců nebo přijetí na neonatologickou jednotku intenzivní péče. Ze studie nelze vyvodit, zda je použití epidurální analgezie (EDA) spojeno s častějším přetrvávajícím OP při porodu, protože pouze 12 z 220 žen nedostalo EDA během porodu. Nicméně studie ukázala že, časné použití EDA nezvýšila počet CS ani instrumentálních porodů. Ovšem dva nezávislé faktory ovlivňují perzistující OP, a to je BMI a parita, kdy podíl žen s přetrvávajícím OP polohou při porodu téměř 2krát vyšší mezi prvorodičkami 7,2 % než mezi vícerodičkami 4 % a zvýšení BMI o 1U je spojeno s 6 % snížením pravděpodobnosti přední rotace plodu. Autoři studie se tedy domnívají, že by ženy do polohování neměly být nuceny a že by neměla být odkládána epidurální analgezie (Desbriere et al., 2013).

Na studii Desbriera et al. navázali v Paříži v zařízení Port Royal (5500 porodů/rok). Autoři vycházeli z domněnky, že předchozí studie nebyla jednoznačně reprodukovatelná, protože ženy ve studii zaujímaly polohu jen velmi krátkou dobu – více než 80 % rodiček

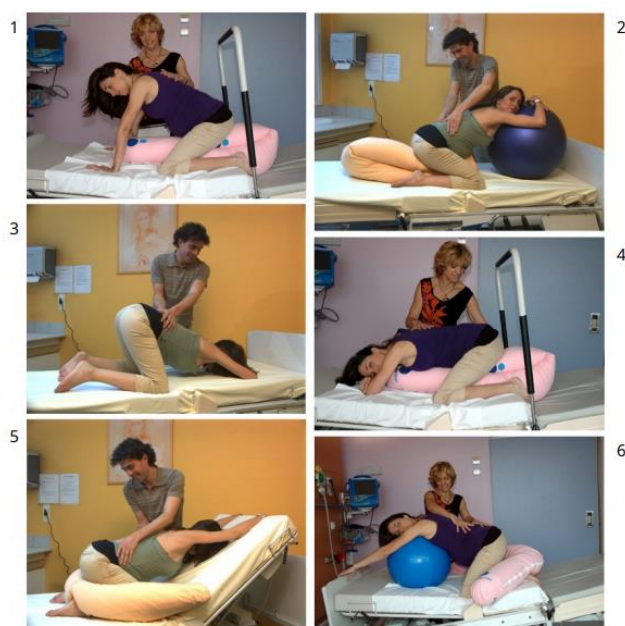
vydrželo v poloze méně než 30 min a také se zamýšlí nad tím, že polohování může být pro ženy při porodu s epidurální analgezií obtížná, některé polohy, jako například kolenoprsní, může být rodiče nepříjemná, zvláště pokud ji zaujímá delší dobu. Ve Francii využívání EDA při porodu přesahuje 85 %. Le Ray et al. provedli studii, kdy zkoumali působení laterální asymetrické dekubitální polohy (LAD) na rotaci plodu v OP. Poloha LAD je nejčastěji používanou rodičmi ženami a 68 % francouzských porodních asistentek uvádí, že doporučuje tuto polohu ženám během první doby porodní (Le Ray et al., 2016).



Obrázek č.8: laterální asymetrická dekubitální poloha (Le Ray et al., 2016)

Do studie se zapojilo 322 žen, které byly v termínovém těhotenství a již proběhla ruptura plodových blan a ultrazvukovým vyšetřením bylo potvrzeno, že je plod v OP. Ženy, které byly zařazeny do intervenční skupiny, byly požádány, aby během první hodiny ležely v poloze LAD na straně opačné, než je páteř plodu, a byly vyzvány, aby v této poloze vydržely co nejdéle během první doby porodní. V kontrolní skupině ženy byly vyzvány, aby zaujaly dorzální polohu vleže. Do intervenční skupiny bylo přiděleno 162 žen a do kontrolní skupiny 162 žen. Jednu hodinu po náhodném přiřazení se míra přední polohy týlního hrbolu nelišila mezi intervenční a kontrolní skupinou 21,9 % vs. 21,6 %,  $p=0,887$  tedy statisticky nevýznamné. Frekvence OA se mezi skupinami při úplné dilataci nelišila 43,7 % vs. 43,2 % ani při narození 83,1 % vs. 86,4 %. A konečně, skupiny se nijak významně nelišily ani v míře ukončení porodu císařským řezem 18,1 % vs. 14,2 %, významně se ani nelišila rychlost dilatace během aktivní první doby porodní, hodnocení bolesti, nebo spokojenosti žen. I z této studie tedy vyplynulo, že polohování rodičky LAD, nemá významný vliv na rotaci hlavičky plodu z OP do polohy OA. Autoři se však domnívají, že dosavadní negativní výsledky týkající se problematiky plodu v OP, nejsou dostatečným důvodem k opuštění úvah o polohování a mobilizaci během porodu. Výsledky několika nedávných studií dospěly k závěru, že mobilizace během porodu je prospěšná. Například francouzská prospektivní observační studie, která zahrnovala více než 1900 žen, uvedla, že ženy s „aktivním porodem“ měly kratší porod a nižší procento porodů bylo ukončeno císařským řezem než kontrolní skupina neaktivních žen (Le Ray et al., 2016).

Studie, která probíhala v Ženevě ve Švýcarsku se zabývala účinností kolenoprsní polohy v první době porodní jako podpora rotace plodu z postavení OP do postavení OA. Do studie bylo zapojeno 439 žen s plodem v postavení OP potvrzeným sonograficky v první době porodní. Hlavním výsledným měřítkem byla poloha hlavičky plodu, diagnostikovaná ultrazvukem hodinu po randomizaci. Ženy v intervenční skupině si mohly vybrat ze 6 různých poloh (viz. obrázek č. 9) a byly vyzvány, aby v této poloze setrvaly minimálně 10 min, zatímco ženy v kontrolní skupině mohly zaujmout jakoukoliv polohu.

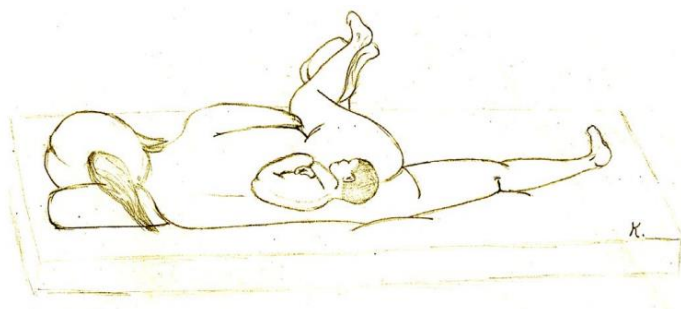

Obrázek č. 9: možnosti kolenoprsní polohy (Guittier et al., 2014)

Hodinu po randomizaci bylo diagnostikováno 35 z 203 (17 %) plodů v postavení OA intervenční skupině ve srovnání s 24 z 209 (12 %) v kontrolní skupině,  $p=0,13$  tento rozdíl nebyl statisticky významný. Ačkoliv autoři studii prováděli se záměrem prokázat účinnost polohování při porodu plodu v postavení OP, ukázalo se, že z této intervence může být přínos, ale mnohem menší, než se očekávalo. I tato studie nedokázala prokázat přínos polohování pro korekci postavení OP polohy plodu během první doby porodní. Ženy však uvedly, že se v těchto pozicích cítily pohodlněji (Guittier et al., 2016).

V Barceloně ve Španělsku provedli studii, která jako jediná zaznamenala pozitivní výsledky polohování v nápravě zadního postavení. Autoři navazovali na studii Le Ray et al, modifikovali však polohou. Byly vytvořeny dvě skupiny žen, intervenční skupina byla pojmenována jako skupina SIMS (simsova poloha) – ženy byly polohovány na stejný bok, jako byla páteř plodu, ženy ve druhé skupině měly volnost pohybu s výjimkou poloh na boku. Ženy

ve skupině SIMS byly polohovány na bok, kdy horní noha byla opřena ve třmenu a koleno bylo hyperflexováno v úhlu 90 % a byla provedena mírná vnitřní rotace (viz. obrázek 10), tímto způsobem



Obrázek č. 10: poloha SIMS (Bueno-Lopez et al., 2018)

polohování bylo dosaženo asymetrického postavení pánve a zvětšení předozadního průměru, křížová kost se mohla volně pohybovat. V této poloze musely ženy setrvat min. 40 minut bez přerušování a dalších 20 min mohly zaujímat jiné polohy, nesměly však být v poloze opačné, než byla páteř plodu. Pokud se nepodařila spontánní rotace byla provedena rotace manuální v obou skupinách. Kritéria pro zařazení do studie byla: jednočetné těhotenství, epidurální analgezie, OP během aktivní fáze porodu potvrzeno vyšetřením pomocí ultrazvuku. Autoři předchozích studií zmiňovali že častěji bývá perzistentní OP u prvorodiček než u vícero diček, z této studie vzešel podobný výsledek. Studie se zúčastnilo 120 žen. Výsledkem studie je, že ve skupině SIMS v 50,9 % případů došlo ke spontánní rotaci do předního postavení, zatímco v kontrolní skupině k rotaci došlo v 21,7 %. Ve skupině SIMS bylo větší procento vaginálních porodů 84,7 % oproti 68,3 % v kontrolní skupině. Poloha SIMS jak jí autoři nazvali se tedy zdá být účinná při rotaci z OP do OA (Bueno-Lopez et al., 2018)

Dalším nástrojem ke změně postavení může být Rebozo, což je široký šátek, který původně používaly mayské porodní asistentky v Mexiku. Rebozo se používá k usnadnění pohybů pánví a podpoře rotace plodu prostřednictvím relaxace celé pánve. Účinnost Reboza a jiných alternativních rekvizit na podporu spontánní rotace nebyla však zatím součástí žádné studie (Elmore et al., 2020).

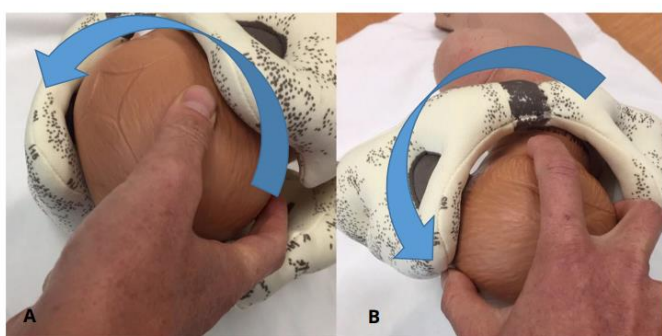
## 4.2 Manuální rotace

Manuální rotace byla poprvé popsána v roce 1971, ale ještě do nedávna existovalo jen málo studií, které by se zabývaly touto technikou. Studie, které hodnotily korekci postavení vlivem polohování rodičky neuspěly. Kromě polohování byla ke korekci postavení OP před porodem použita i instrumentální rotace a ukázalo se, že tato technika je účinná bez ohledu na použitý nástroj (tj. VEX, Kiellandovy kleště nebo Thierryho špachtle) jejich použití však vyžaduje vysokou úroveň odborných znalostí, aby byla zaručena bezpečnost rodičky (Bertholdt et al., 2022). Použití manuální rotace je rozumným nástrojem ke snížení výskytu operativních porodů nebo CS a může být slibnou intervencí k podpoře fyziologického porodu (Elmore et al., 2020).

Aby tato metoda byla úspěšná je velmi důležité správně určit postavení plodu. Porodní asistentky často využívají Leopoldovy hmaty při zevním vyšetření, při vaginálním pak palpování fetálních fontanel a švů. Studie hodnotící spolehlivost těchto vyšetření však ukázaly nízkou přesnost diagnostiky postavení OP i mezi zkušenými lékaři. Jako neúčinnější nástroj se ukázalo použití ultrazvuku u lůžka rodičky (Elmore et al., 2020).

Před začátkem manuální rotace je vhodné vyprázdnit močový měchýř, dále pak nabídnout ženě možnosti analgezie (oxid dusný, EDA), po celou dobu monitorovat plod (CTG), dále polohovat rodičku tak, aby se zvětšil průměr pánve (tj. na bok s podložením horní nohy viz. obr. č.8). Literatura popisuje několik rotačních technik:

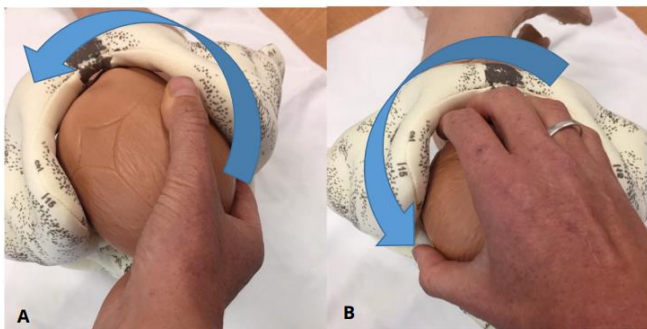
### 1. digitální rotace



Obrázek č. 11: technika digitální rotace (Elmore et al., 2020)

Lékař vloží ukazováček a prostředníček do zadní poševní klenby (týlní kost). Jakmile napalpuje zadní fontanelu, zajistí pomocí palce flexi hlavičky plodu (temenní kost) a ukazováčkem a prostředníčkem otočí hlavičku podél krátkého oblouku do postavení OA. Pokud je tento směr neúspěšný, lze provést rotaci v opačném směru.

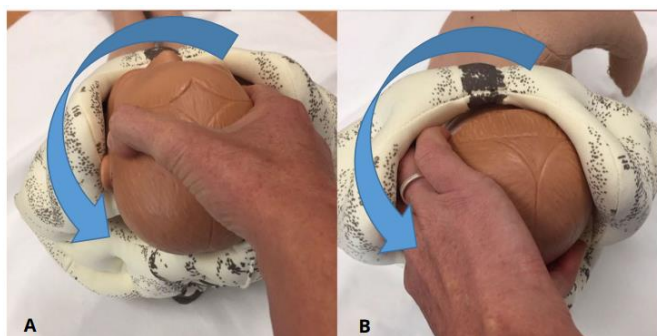
## 2. rotace celou rukou



Obrázek č. 12: technika popsaná Společností porodníků a gynekologů z Kanady (Elmore et al., 2020)

Tento způsob rotace spočívá v použití více prstů a tím využití větší síly. Porodník vloží všechny 4 prsty do zadní poševní klenby, jeho dlaň je položena na týlní kosti a palec se opírá o kost temenní. Poté lékař provede rotaci opisem krátkého oblouku do předního postavení.

## 3. alternativní technika rotace celou rukou



Obrázek č. 13: technika popsaná Tarnierem a Chantreulem (Elmore et al., 2020)

Ruka lékaře je umístěna na straně hlavičky plodu a konečky prstů zasahují na úroveň brady nebo uší, palec je položen na opačné straně. Poté provede rotaci opsáním krátkého oblouku do předního postavení.

Digitální a manuální rotační techniky mají potenciál usnadnit vaginální porod a snížit frekvenci CS. Americká akademie porodníků a gynekologů a Společnost pro mateřsko-fetální medicínu propagují manuální rotaci jako rozumnou variantu ke zvážení před operativním vaginálním porodem nebo CS. Kromě toho odborníci z Kanady uvádějí, že manuální rotace nepředstavuje zvýšené riziko pro těhotnou ženu ani pro plod (Elmore et al., 2020).

Jedna z prvních studií byla provedena v Sydney v Austrálii a zkoumala, zda profylaktické provedení manuální rotace vede ke snížení operativních porodů. Tato pilotní studie zahrnovala 30 žen a autoři se domnívali, že tento malý počet zajistí nízké riziko zkeslení.

Všechny tyto ženy byly v termínu těhotenství a jejich plod byl uložen záhlavím dolů. V intervenční skupině, kde byla provedena manuální rotace, 13/15 porodů bylo ukončeno instrumentálně nebo CS, zatímco v kontrolní skupině byl tento poměr 12/15. Závěr autorů byl tedy, že v současné době neexistují dostatečné důkazy pro stanovení účinnosti profylaktické manuální rotace (Phipps et al., 2014).

Další studie proběhla v Nancy ve Francii, byly do ní zahrnuty ženy starší 18 let, rodící poprvé, v termínu a ultrazvukovým vyšetřením byla diagnostikována poloha OP před začátkem porodu. Postavení plodu bylo ještě ověřováno pomocí UZ buď na konci I. doby porodní (tj. branka 8 cm) nebo na začátku druhé doby porodní. V porodnici, kde studie probíhala, byla manuální rotace běžnou praxí již několik let. Prováděli ji pouze vyškolení porodníci a načasování rozhodnutí o manuální rotaci bylo po celou dobu studie ponecháno na uvážení porodníka (Bertholdt et al., 2019). Ideální načasování digitální a/nebo manuální rotace zůstává zdrojem debat. Ačkoli někteří odborníci prosazují profylaktickou rotaci před stanovením diagnózy dystokie, jiní prosazují opatrnější přístup, který poskytuje čas na potenciální spontánní rotaci. Další úvaha v načasování rotace zahrnuje to, zda rotaci provést s nebo mezi kontrakcemi (Elmore et al., 2020). U každé ženy byl proveden pouze jeden pokus o manuální rotaci a byl považován za neúspěšný, pokud plod nebyl po tomto pokusu v přední postavení. Manuální rotace byla úspěšná u 167/233 (71,7 %) rodiček a selhala u 66/233 (28,3 %) rodiček. V této studii byl úspěch manuální rotace spojen s následně úspěšným vaginálním porodem (Bertholdt et al., 2019).

## 5 Limitace dohledaných poznatků

Tato bakalářská práce se zabývá vyhledáním poznatků týkajících se vlivu zadního postavení na průběh porodu. Z výsledků studií vychází, že ačkoliv porodní asistentky k nápravě zadního postavení nejčastěji využívají polohování, tak se tato metoda neukázala jako příliš úspěšná. Naopak oproti tomu se ukázala velmi úspěšná metoda manuální rotace, která má vysoké procento úspěšnosti při nápravě zadního postavení na přední postavení a následně pak zdařilý vaginální porod. Což přináší benefity jak pro matku, tak pro novorozence. Limitace této metody je především ve zkušenostech porodníka, či porodní asistentky.

Limitace dohledaných publikovaných dokumentů může být v tom, že se studií není známo, jaké v daných zařízeních panují zvyklosti, a především zda a jak jsou ženy připravovány na porod. Tato limitace může velmi zkreslit studie zabývající se spojitostí zadního postavení a operativního porodu/císařského řezu.



## ZÁVĚR

Přehledová bakalářská práce se zabývá otázkou, jaký vliv má zadní postavení plodu na průběh porodu. V současné době vzrůstá trend, že se ženy na porod aktivně připravují, navštěvují předporodní kurzy a dohledávají informace. Jejich dotazy často směřují k otázce, týkající se zadního postavení. Cílem bakalářské práce bylo sumarizovat a předložit aktuální publikované poznatky o problematice zadního postavení a jeho vlivu na porod. Hlavní cíl byl nadále specifikován ve třech dílčích cílech.

Prvním dílčím cílem bylo předložit teoretické poznatky o problematice postavení plodu. Kapitola se zabývá vysvětlením termínu „postavení plodu“ jak se dělí jaký má vliv na mechanismus porodu. Je zřejmé, že postavení plodu ovlivňuje mnoho faktorů. Mezi nejzásadnější můžeme zařadit uložení dělohy, typ pánve a závěsný aparát a dno pánevní. Uložení dělohy a typ pánve nelze nijak ovlivnit, ale v jaké kondici je pánevní dno a s ním související závěsný aparát ovlivnit lze. Posledním zmíněným se velmi zabývá americká porodní asistentka Gail Tully, která je autorkou metody „spinning babies“ a klade velký důraz na to, aby bylo tělo těhotné ženy před porodem fyzioterapeuticky ošetřeno a tedy, aby vazy nebyly v napětí ani příliš povolené, protože vše se pak může promítnout právě do postavení plodu.

Druhým dílčím cílem bylo předložit poznatky o konkrétním vlivu zadního postavení na průběh porodu. Z mnoha studií vyplývá, že u těchto porodů je výrazně prodloužena II. doba porodní s tím je spojeno vyšší riziko porodního poranění a následně také, že je častěji porod zakončen operativně. Zadní postavení je velmi často spojeno s nepostupujícím porodem, a tedy poté s císařským řezem.

Třetím dílčím cílem bylo předložit poznatky, zda a jaké jsou možnosti vedení porodu v zadním postavení. V české porodnické praxi je nejčastěji porodními asistentkami využíváno polohování rodičky, avšak z dohledaných studií se neprokázala velká účinnost této metody. Bylo provedeno 5 studií, ve kterých na sebe autoři navazovali, zkoušeli změnu polohy vs. čas jaký měla žena v dané poloze strávit a jako jediná účinná se ukázala tzv. SIMS poloha (simsova poloha) – poloha na stejném boku jako je páteř plodu, kdy horní noha je opřena ve třmenu a koleno je hyperflexováno v úhlu 90 % a je v mírné vnitřní rotaci. Mnohem účinnější metodou se jeví manuální rotace, zde je však podmínkou proškolený a zkušený personál.

Přehledová bakalářská práce může být využita pro těhotné ženy, které se připravují na svůj porod a hledají odborné odpovědi na otázky týkající se zadního postavení. Dále pak může

sloužit jako inspirace a podklad k zamyšlení pro studentky porodní asistence a také již pracující porodní asistentky.

## CITOVANÁ LITERATURA

1. Allahbakhshi Nasab, P., Loripoor, M., & Mirzaei Khalilabadi, S. (2023). Knowledge and experience of midwives and gynecologists about manual rotation of persistent occiput posterior position. *BMC Pregnancy and Childbirth*, 23(1). <https://doi.org/10.1186/s12884-023-05797-x>
2. Barth, W. (2015). Persistent Occiput Posterior. *Obstetrics & Gynecology*, 125(3), 695-709. <https://doi.org/10.1097/AOG.0000000000000647>
3. Bertholdt, C., Gauchotte, E., Dap, M., Perdriolle-Galet, E., & Morel, O. (2019). Predictors of successful manual rotation for occiput posterior positions. *International Journal of Gynecology & Obstetrics*, 144(2), 210-215. <https://doi.org/10.1002/ijgo.12718>
4. Bertholdt, C., Morel, O., Zuily, S., & Ambroise-Grandjean, G. (2022). Manual rotation of occiput posterior or transverse positions: a systematic review and meta-analysis of randomized controlled trials. *American Journal of Obstetrics and Gynecology*, 226(6), 781-793. <https://doi.org/10.1016/j.ajog.2021.11.033>
5. Binder, T. (2011). *Porodnictví* (1. vyd). Karolinum.
6. Brunelli, E., Youssef, A., Soliman, E., Del Prete, B., Mahmoud, M., Fikry, M., Pilu, G., & Kamel, R. (2021). The role of the angle of progression in the prediction of the outcome of occiput posterior position in the second stage of labor. *American Journal of Obstetrics and Gynecology*, 225(1), 81.e1-81.e9. <https://doi.org/10.1016/j.ajog.2021.01.017>
7. Bueno-Lopez, V., Fuentelsaz-Gallego, C., Casellas-Caro, M., Falgueras-Serrano, A., Crespo-Berros, S., Silvano-Cocinero, A., Alcaine-Guisado, C., Zamoro Fuentes, M., Carreras, E., & Terré-Rull, C. (2018). Efficiency of the modified Sims maternal position in the rotation of persistent occiput posterior position during labor: A randomized clinical trial. *Birth*, 45(4), 385-392. <https://doi.org/10.1111/birt.12347>
8. Carseldine, W., Phipps, H., Zawada, S., Campbell, N., Ludlow, J., Krishnan, S., & De Vries, B. (2013). Does occiput posterior position in the second stage of labour increase the operative delivery rate?. *Australian and New Zealand Journal of Obstetrics and Gynaecology*, 53(3), 265-270. <https://doi.org/10.1111/ajo.12041>
9. Castel, P., Bretelle, F., D'Ercole, C., & Blanc, J. (2019). Variétés postérieures au cours du travail : mécanique obstétricale, diagnostic et prise en charge. *Gynécologie Obstétrique Fertilité & Sénologie*, 47(4), 370-377. <https://doi.org/10.1016/j.gofs.2019.02.002>
10. Čihák, R. (2011-2016). *Anatomie* (Třetí, upravené a doplněné vydání, ilustroval Ivan HELEKAL, ilustroval Jan KACVINSKÝ, ilustroval Stanislav MACHÁČEK). Grada.
11. Čihák, R. (2013). *Anatomie 2* (3. vydání). Grada publishing, a.s.,
12. Desbriere, R., Blanc, J., Le Dû, R., Renner, J., Carcopino, X., Loundou, A., & d'Ercole, C. (2013). Is maternal posturing during labor efficient in preventing persistent occiput posterior position? A randomized controlled trial. *American Journal of Obstetrics and Gynecology*, 208(1), 60.e1-60.e8. <https://doi.org/10.1016/j.ajog.2012.10.882>
13. Dole, C., Metz, J., Formet, J., Riethmuller, D., Ramanah, R., & Mottet, N. (2021). Intra pelvic spontaneous rotation of persistent occiput posterior position in case of operative vaginal delivery with spatulas. *Journal of Gynecology Obstetrics and Human Reproduction*, 50(2). <https://doi.org/10.1016/j.jogoh.2020.101943>

14. Elmore, C., McBroom, K., & Ellis, J. (2020). Digital and Manual Rotation of the Persistent Occiput Posterior Fetus. *Journal of Midwifery & Women's Health*, 65(3), 387-394. <https://doi.org/10.1111/jmwh.13118>
15. Guerby, P., Parant, O., Chantalat, E., Vayssiere, C., & Vidal, F. (2018). Operative vaginal delivery in case of persistent occiput posterior position after manual rotation failure: a 6-month follow-up on pelvic floor function. *Archives of Gynecology and Obstetrics*, 298(1), 111-120. <https://doi.org/10.1007/s00404-018-4794-5>
16. Guittier, M., Othenin-Girard, V., Irion, O., & Boulvain, M. (2014). Maternal positioning to correct occipito-posterior fetal position in labour: a randomised controlled trial. *BMC Pregnancy and Childbirth*, 14(1). <https://doi.org/10.1186/1471-2393-14-83>
17. Guittier, M., Othenin-Girard, V., de Gasquet, B., Irion, O., & Boulvain, M. (2016). Maternal positioning to correct occiput posterior fetal position during the first stage of labour: a randomised controlled trial. *BJOG: An International Journal of Obstetrics & Gynaecology*, 123(13), 2199-2207. <https://doi.org/10.1111/1471-0528.13855>
18. Hájek, Z., Čech, E., & Maršál, K. (2014). *Porodnictví* (3., zcela přeprac. a dopl. vyd). Grada.
19. Cheng, Y., Shaffer, B., & Caughey, A. (2013). 342: The second stage of labor and persistent occiput posterior position. *American Journal of Obstetrics and Gynecology*, 208(1). <https://doi.org/10.1016/j.ajog.2012.10.507>
20. Iravani, M., Faal Siahkal, S., Bahmaei, H., Beheshti Nasab, M., Ghanbari, S., Askari, S., & Zahedian, M. (2023). The Efficacy of Maternal Lateral Decubitus Position During Labor in Correcting Fetal Occiput Posterior Position and Childbirth Outcomes: A Systematic Review. *Journal of Midwifery and Reproductive Health*, 11(3). <https://doi.org/10.22038/JMRH.2022.63293.1821>
21. Krepelka, P., Urbánková, I., Krofta, L., Hanacek, J., & Feyereisl, J. (2020). A model for predicting unscheduled caesarean section in nulliparae. *Ceska gynekologie*, 85(6), 375-384.
22. Le Ray, C., Lepageux, F., De La Calle, A., Guerin, J., Sellam, N., Dreyfus, M., & Chantray, A. (2016). Lateral asymmetric decubitus position for the rotation of occipito-posterior positions: multicenter randomized controlled trial EVADELA. *American Journal of Obstetrics and Gynecology*, 215(4), 511.e1-511.e7. <https://doi.org/10.1016/j.ajog.2016.05.033>
23. Naňka, O., & Elišková, M. (2019). *Přehled anatomie* (4. vydání). Galén.
24. Parsy, T., Bettiol, C., Vidal, F., Allouche, M., Loussert-Chambre, L., & Guerby, P. (2023). Persistent occiput posterior position: predictive factors of spontaneous rotation of the fetal head. *The Journal of Maternal-Fetal & Neonatal Medicine*, 36(1). <https://doi.org/10.1080/14767058.2023.2192854>
25. Phipps, H., de Vries, B., Hyett, J., & Osborn, D. (2014). Prophylactic manual rotation for fetal malposition to reduce operative delivery. *Cochrane Database of Systematic Reviews*. <https://doi.org/10.1002/14651858.CD009298.pub2>
26. Procházka, M. (2020). *Porodní asistence: Učebnice pro vzdělávání i každodenní praxi*. Maxdorf.
27. Procházka, M., & Pilka, R. (2018). *Porodnictví pro studenty lékařství a porodní asistence* (2. přepracované vydání). Univerzita Palackého.
28. Roztočil, A. (2017). *Moderní porodnictví* (2., přepracované a doplněné vydání). Grada Publishing.
29. Roztočil, A. (2020). *Porodnictví v kostce* (1. vydání). Grada Publishing.

30. Simic, M., Cnattingius, S., Petersson, G., Sandström, A., & Stephansson, O. (2017). Duration of second stage of labor and instrumental delivery as risk factors for severe perineal lacerations: population-based study. *BMC Pregnancy and Childbirth*, 17(1). <https://doi.org/10.1186/s12884-017-1251-6>
31. Šimetka, O., & Michalec, I. (2016). [Assisted vaginal delivery]. *Ceska gynekologie*, 81(2), 129-33.
32. Tempest, N., Lane, S., & Hapangama, D. (2020). Babies in occiput posterior position are significantly more likely to require an emergency cesarean birth compared with babies in occiput transverse position in the second stage of labor: A prospective observational study. *Acta Obstetrica et Gynecologica Scandinavica*, 99(4), 537-545. <https://doi.org/10.1111/aogs.13765>
33. Tsakiridis, I., Giouleka, S., Mamopoulos, A., Athanasiadis, A., Daniilidis, A., & Dagklis, T. (2020). Operative vaginal delivery: a review of four national guidelines. *Journal of Perinatal Medicine*, 48(3), 189-198. <https://doi.org/10.1515/jpm-2019-0433>
34. Tully, G. (2020). *www.spinningbabies.com*. <https://www.spinningbabies.com/>. Retrieved 2023-08-03, from <https://www.spinningbabies.com/>
35. Wilhelmová, R. (2021). *Vybrané kapitoly porodní asistence*. MedMuni.
36. Yagel, O., Cohen, S., Lipschuetz, M., Bdolah-Abram, T., Amsalem, H., Kabiri, D., & Yagel, S. (2018). Higher Rates of Operative Delivery and Maternal and Neonatal Complications in Persistent Occiput Posterior Position with a Large Head Circumference: A Retrospective Cohort Study. *Fetal Diagnosis and Therapy*, 44(1), 51-58. <https://doi.org/10.1159/000478010>
37. Yang, L., Yi, T., Zhou, M., Wang, C., Xu, X., Li, Y., Sun, Q., Lin, X., Li, J., & Meng, Z. (2020). Clinical effectiveness of position management and manual rotation of the fetal position with a U-shaped birth stool for vaginal delivery of a fetus in a persistent occiput posterior position. *Journal of International Medical Research*, 48(6). <https://doi.org/10.1177/0300060520924275>
38. Zwinger, A. (2004). *Porodnictví* (1. vydání). Galén.

## SEZNAM ZKRATEK

ASTRUP – vyšetření kapilární krve, které zjišťuje koncentraci krevních plynů a stav acidobazické rovnováhy

AVD – operační vaginální porod (assisted vaginal delivery)

BMI – měřítko obezity (body mass index)

BW – porodní váha (birth weight)

CS – císařský řez (sectio caesarae)

CTG – kardio-toko graf

EDA – epidurální analgezie

F – forceps

GDM – gestační diabetes mellitus

HC – obvod hlavy (head circumference)

HELLP – syndrom při kterém je přítomna hemolýza, zvýšené jaterní enzymy, nízká hladina trombocytů

JIP – jednotka intenzivní péče

LAD – laterální asymetrická dekubitální poloha

OA – přední postavení (occiput anterior)

OP – zadní postavení (occiput posterior)

SIMS – simsova poloha

U – jednotka (unit)

UZ – ultrazvuk

VEX – vacuumextraktor

## SEZNAM OBRÁZKŮ

Obrázek č. 5: postavení I. obyčejné.....	10
Obrázek č. 2: postavení II. obyčejné.....	11
Obrázek č. 3: postavení I. méně obyčejné.....	11
Obrázek č. 4: postavení II. méně obyčejné.....	11

Hájek, Z., Čech, E., & Maršál, K. (2014). *Porodnictví* (3., zcela přeprac. a dopl. vyd). Grada.

Obrázek č. 5: typy pávní.....	14
-------------------------------	----

Zwinger, A. (2004). *Porodnictví* (1. vydání). Galén.

Obrázek č. 6: průchod hlavičky mateřskou pávní.....	23
Obrázek č. 7: polohování rodičky.....	24

Desbriere, R., Blanc, J., Le Dû, R., Renner, J., Carcopino, X., Loundou, A., & d'Ercole, C. (2013). Is maternal posturing during labor efficient in preventing persistent occiput posterior position? A randomized controlled trial. *American Journal of Obstetrics and Gynecology*, 208(1), 60.e1-60.e8. <https://doi.org/10.1016/j.ajog.2012.10.882>

Obrázek č. 8: laterální asymetrická dekubitální poloha.....	25
---	----

Le Ray, C., Lepleux, F., De La Calle, A., Guerin, J., Sellam, N., Dreyfus, M., & Chantry, A. (2016). Lateral asymmetric decubitus position for the rotation of occipito-posterior positions: multicenter randomized controlled trial EVADELA. *American Journal of Obstetrics and Gynecology*, 215(4), 511.e1-511.e7. <https://doi.org/10.1016/j.ajog.2016.05.033>

Obrázek č. 9: možnosti kolenoprsní polohy.....	26
--	----

Guittier, M., Othenin-Girard, V., Irion, O., & Boulvain, M. (2014). Maternal positioning to correct occipito-posterior fetal position in labour: a randomised controlled trial. *BMC Pregnancy and Childbirth*, 14(1). <https://doi.org/10.1186/1471-2393-14-83>

Obrázek č. 10: poloha SIMS.....	27
---------------------------------	----

Bueno-Lopez, V., Fuentelsaz-Gallego, C., Casellas-Caro, M., Falgueras-Serrano, A., Crespo-Berros, S., Silvano-Cocinero, A., Alcaine-Guisado, C., Zamoro Fuentes, M., Carreras, E., & Terré-Rull, C. (2018). Efficiency of the modified Sims maternal position in the rotation of persistent occiput posterior position during labor: A randomized clinical trial. *Birth*, 45(4), 385-392. <https://doi.org/10.1111/birt.12347>

Obrázek č. 11: technika digitální rotace.....	28
Obrázek č. 12: technika popsaná společností porodníků z Kanady.....	29
Obrázek č. 13: technika popsaná Tarnierem a Chantreulem.....	29

Elmore, C., McBroom, K., & Ellis, J. (2020). Digital and Manual Rotation of the Persistent Occiput Posterior Fetus. *Journal of Midwifery & Women's Health*, 65(3), 387-394.  
<https://doi.org/10.1111/jmwh.13118>