

Univerzita Palackého v Olomouci

Fakulta tělesné kultury

REHABILITÁCIA OROFACIÁLNEJ OBLASTI U PACIENTOV S DETSKOU  
MOZGOVOU OBRNOU

Diplomová práca

(bakalárska)

Autor: Nina Kalinková, fyzioterapia

Vedúci práce: Mgr. Hana Bednářiková

Olomouc 2021

**Meno a priezvisko autorky:** Nina Kalinková

**Názov bakalárskej práce:** Rehabilitácia orofaciálnej oblasti u pacientov s detskou mozgovou obrnou

**Pracovisko:** Katedra fyzioterapie, Fakulta telesné kultury, Univerzita Palackého v Olomouci

**Vedúci bakalárskej práce:** Mgr. Hana Bednářiková

**Rok obhajoby bakalárskej práce:** 2021

**Abstrakt:** Táto bakalárska práca sa zaoberá problematikou detskej mozgovej obrny a rehabilitáciou orofaciálnej oblasti u tohto ochorenia. Teoretická časť obsahuje základné poznatky detskej mozgovej obrny ako sú jej klinické formy a možnosti liečby. Ďalej je v práci popísaná orofaciálna oblasť jej funkcia a najčastejšie poruchy v tejto oblasti, ktoré sa vyskytujú u detskej mozgovej obrny. V závere teoretickej časti sú uvedené možnosti rehabilitácie orofaciálnej oblasti u detskej mozgovej obrny. Praktická časť práce obsahuje kazuistiku pacientky s diagnózou detská mozgová obrna s dôrazom na problematiku rehabilitácie orofaciálnej oblasti, ktorej súčasťou je návrh krátkodobého a dlhodobého rehabilitačného plánu.

**Kľúčové slová:** Detská mozgová obrna, orofaciálna oblasť, rehabilitácia, dysfágia



Súhlasím s požičiavaním bakalárskej práce v rámci knižničných služieb.

**Author's first name and surname:** Nina Kalinková

**Title of the bachelor's thesis:** Rehabilitation of the orofacial area in patients with children's cerebral palsy

**Department:** Department of Physiotherapy, Faculty of Physical Culture, Palacký University Olomouc

**Supervisor:** Mgr. Hana Bednářiková

**The year of the presentation:** 2021

**Abstract:** This bachelor's thesis deals with the problematic of cerebral palsy and rehabilitation of the orofacial area within this disease. The theoretical part of the thesis contains fundamental knowledge concerning cerebral palsy such as its clinical forms and treatment possibilities. Further on in the thesis there is described orofacial area, its function and the most common defects in this area which occur within cerebral palsy. In the conclusion of the theoretical part of the thesis there are presented rehabilitation possibilities of orofacial area within cerebral palsy. The practical part of the thesis contains case history of a patient with cerebral palsy diagnose with the accent on the problematic of orofacial area rehabilitation including a proposal of long and short-term rehabilitation plan.

**Keywords:** Cerebral palsy, orofacial area, rehabilitation, dysphagia

I agree with lending of the bachelor thesis within the library service.

Prehlasujem, že som bakalársku prácu vypracovala samostatne pod odborným vedením Mgr. Hany Bednářikovej, uviedla všetky použité literárne a odborné zdroje a riadila sa zásadami vedeckej etiky.

V Olomouci dňa 12.07.2021

.....

Rada by som poďakovala Mgr. Hanke Bednáríkovej, za odborné vedenie, cenné rady, trpezlivosť a čas, ktoré mi poskytla pri spracovaní bakalárskej práce. Ďalej by som rada poďakovala svojej rodine a najbližším za podporu pri písaní tejto práce a počas celého môjho štúdia.

## Zoznam použitých skratiek

AFO - ankle-foot orthosis

CKP - centrálna koordinačná porucha

CNS - centrálny nervový systém

CT - počítačová tomografia

DBS - hlboká mozgová stimulácia

DMO - detská mozgová obrna

FGR - fetálna reštrikcia rastu

FuCT - Functional chewing training

GMFCS - Gross Motor Function Classification System

HIE - hypoxicko-ischemická encefalopatia

ITB - intratekálna baklofenová pumpa

lig. - ligamentum

m. - musculus

mm. - muscoli

MRI - magnetická rezonancia

NDT - Neurodevelopmental treatment

NMES - Neuromuskulárna elektrická stimulácia

OFD - orofaciálna dysfunkcia

PVL - periventrikulárna leukomalácia

VRL -Vojtova reflexná lokomócia

SCPE - Surveillance of cerebral palsy in Europe

SDR - selektívna dorzálna rizotómia



## Obsah

|                                                                        |    |
|------------------------------------------------------------------------|----|
| Úvod .....                                                             | 11 |
| Cieľ práce .....                                                       | 12 |
| Prehľad poznatkov .....                                                | 13 |
| Detská mozgová obrna .....                                             | 13 |
| Prevalencia.....                                                       | 13 |
| Etiológia a patogenéza.....                                            | 14 |
| Diagnostika. ....                                                      | 18 |
| Klinické formy. ....                                                   | 19 |
| Liečba .....                                                           | 23 |
| Orofaciálna oblasť.....                                                | 28 |
| Kineziológia orofaciálnej oblasti. ....                                | 28 |
| Poruchy v orofaciálnej oblasti u DMO. ....                             | 32 |
| Rehabilitácia orofaciálnej oblasti u detskej mozgovej obrny.....       | 35 |
| Orofaciálna regulačná terapia. ....                                    | 35 |
| Myofunkčná terapia podľa Kittel. ....                                  | 37 |
| Rehabilitácia orofaciálnej oblasti podľa Debra C. Ganglae. ....        | 37 |
| Bobath koncept.....                                                    | 38 |
| Vojtova reflexná lokomócia. ....                                       | 39 |
| Nové postupy a metódy v rehabilitácii orofaciálnej oblasti u DMO. .... | 40 |
| Kazuistika .....                                                       | 45 |
| Diskusia .....                                                         | 53 |
| Záver .....                                                            | 56 |
| Zhrnutie .....                                                         | 57 |
| Summary.....                                                           | 58 |
| Referenčný zoznam .....                                                | 59 |
| Prílohy.....                                                           | 74 |



## Úvod

Orofaciálna oblasť u človeka zabezpečuje široké spektrum potrebných funkcií. Podieľa sa na dýchaní, zabezpečuje mechanické spracovanie potravy a zúčastňuje sa na jej transporte do žalúdka. Ďalšou funkciou je tvorba reči, ktorej súčasťou je artikulácia a fonácia. V neposlednom rade sa orofaciálna oblasť podieľa na vyjadrení emócií a tvorí neverbálnu zložku komunikácie pomocou mimiky. Poruchy v tejto oblasti môžu mať nežiadúci dopad na kvalitu života jedinca, ale zároveň vedia byť dokonca aj život ohrozujúce. Tieto poruchy sa vyskytujú u rôznych diagnóz a taktiež majú rozličné klinické prejavy.

Detská mozgová obrna je ochorenie, ktoré obsahuje veľké množstvo klinických príznakov a komorbidít. Ich obraz sa líši podľa klinickej formy a závažnosti motorického postihnutia. Orofaciálne problémy u detskej mozgovej obrny sú taktiež spojené s klinickou formou.

Dnes existuje niekoľko možností ako ovplyvniť poruchy v orofaciálnej oblasti. Dôležitá je však práca v tíme odborníkov, do ktorého patria lekári, logopédi, fyzioterapeuti a zdravotné sestry a ďalší. Medzi najznámejšie metódy patrí Orofaciálna regulačná terapia podľa Castillo-Moralesa, Myofunkčná terapia podľa Kittel, a ďalšie iné. Zároveň je dôležité v tejto práci spomenúť aj aktuálne využívané postupy v rehabilitácii orofaciálnej oblasti.

Problematika tejto práce bude demonštrovaná pomocou kazuistiky pacientky s detskou mozgovou obrnou.

## **Cieľ práce**

Cieľom tejto bakalárskej práce je metódou literárnej rešerše zhrnúť dostupné poznatky z rehabilitácie orofaciálnej oblasti u pacientov s detskou mozgovou obrnou. V práci je popísaná funkcia orofaciálnej oblasti a jej poruchy spôsobené vplyvom detskej mozgovej obrny. V ďalšej časti práce sú popísané spôsoby rehabilitácie orofaciálnej oblasti pri týchto poruchách so zameraním na najnovšie trendy v tejto sfére. Súčasťou tejto práce je kazuistika pacienta s detskou mozgovou obrnou.

## Prehľad poznatkov

### Detská mozgová obrna

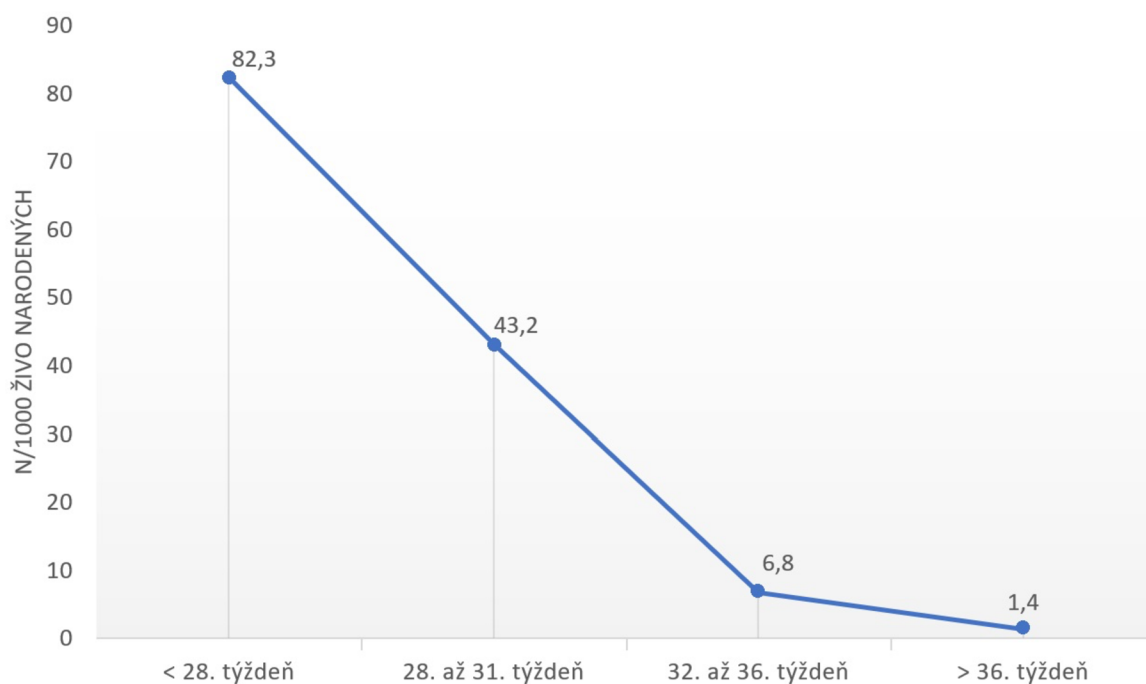
Detská mozgová obrna (DMO) je heterogénna skupina chronických neprogresívnych klinických syndrómov, ktorú charakterizujú najmä poruchy hybnosti a postury (Kršek et al., 2020). V roku 1859 prvýkrát popísal túto poruchu londýnsky lekár William Little, podľa ktorého bola pôvodne nazývaná ako Littleova choroba (Kolář, 2009). Definícia DMO bola predmetom debát počas histórie (te Velde, Morgan, Novak, Tantsis, & Badawi, 2019). Podľa súčasnej definície vychádzajúcej z medzinárodného konsenzu v roku 2006 je DMO charakterizovaná ako skupina ireverzibilných porúch vývinu pohybu a postury spôsobujúcich obmedzenie vykonávania bežných činností, pričom príčina týchto porúch sa pripisuje neprogresívnemu poškodeniu, vzniknutému v rozvíjajúcom sa mozgu plodu alebo dieťaťa. Motorické poruchy sú často sprevádzané poruchami zmyslového vnímania a spracovávaní zmyslových podnetov, poruchami poznávania, správania, poruchami schopnosti komunikovať, a taktiež výskytom epilepsie a sekundárnych komplikácií v oblasti muskuloskeletálneho aparátu (Rosenbaum et al., 2007). Pri DMO sa teda pomerne často stretávame s pridruženými ochoreniami a poruchami, napríklad Sitaraman, Minocha a Sachdeva (2017) vo svojej štúdií uvádzajú u detí s DMO výskyt porúch intelektu až u 47.7 % zúčastnených a výskyt epilepsie u 41.6 % zúčastnených. U 27.7 % bolo pozorované oneskorenie vývinu reči, u 10 % zasa prítomnosť porúch sluchu alebo zraku.

### Prevalencia.

DMO je najčastejšou príčinou motorických porúch u detí. (Graham et al., 2016). Celosvetová prevalencia je (priemerne) 2,11 na 1000 živonarodených detí (Oskoui et al., 2013). Hoci vo vyspelých krajinách došlo k zlepšeniu pôrodnickej praxe a taktiež prenatalnej a perinatalnej starostlivosti, za posledné desaťročia bol zaznamenaný v niektorých populačných štúdiách len mierny pokles výskytu DMO (Galea et al., 2019; Hollung, Vik, Lydersen, Bakken, & Andersen, 2018; Sellier et al., 2016) V Európe došlo v rokoch 1980-2003 k zníženiu prevalencie z 1,90 na 1,77 na 1000 živonarodených detí (Sellier et al., 2016). Výskyt DMO v populácii dlhodobo sledujú registre, ktorých bolo v roku 2016 zaznamenaných štyridsať a ich počet stále rastie (Goldsmith et al., 2016). Prvá veľká sieť monitorovania DMO, Surveillance of Cerebral Palsy in Europe (SCPE), bola vytvorená v roku 1998 a v súčasnosti zbiera dáta zo štrnástich centier v deviatich krajinách Európy (Cans, 2000).

V rozvojových krajinách je prevalencia vyššia najmä v dôsledku nedostatočnej lekárskej starostlivosti, tiež dochádza k častejším úmrtiam predčasne narodených novorodencov (Kakooza-Mwesige, 2017). Uvádza sa, že v krajinách ako sú Uganda, Bangladéš a Egypt je prevalencia vyššia ako 3 na 1000 živonarodených detí (El-Tallawy et al., 2014; Kakooza-Mwesige et al., 2017; Murthy et al., 2014). Niektoré populačné štúdie zaznamenali, že súvislosť s vyššou prevahou DMO má aj nízky socioekonomický status (Durkin et al., 2015; Tseng, Lee, Chou, Sheu, & Lee, 2018). Vyššie percento prípadov DMO je zaznamenané u mužského pohlavia (Sitaraman et al., 2017).

Prevalencia stúpa nepriamo úmerne s gestačným vekom a pôrodnou hmotnosťou (Oskoui, 2013). Pri pôrodnej hmotnosti 1000-1499 gramov je to 59 na 1000 živonarodených detí, oproti 1,16 na 1000 u novorodencov vážiacich nad 2500 gramov (Oskoui, 2013). U detí narodených pred 28. týždňom sa DMO objavuje 60-krát viac, ako u detí narodených po 36. týždni tehotenstva (Pregolato, Chakkarapani, Isles, & Luyt, 2019). Podrobnejšia závislosť na gestačnom veku je vyjadrená v grafe (Obrázok 1).



Obrázok 1. Prevalencia DMO v závislosti na gestačnom veku (Pregolato et al., 2019).

### **Etiológia a patogenéza.**

Príčina vzniku DMO je multifaktoriálna a doposiaľ zostáva neúplne pochopená. DMO vzniká v dôsledku poškodenia nezrelého mozgu, ku ktorému môže dôjsť počas

prenatálneho, perinatálneho, alebo postnatálneho obdobia (Platt, Panteliadis, & Häusler, 2018). Appleton a Gupta (2019) uvádzajú, že najčastejší vznik tohto poškodenia je v prenatálnom štádiu, a to až v 80 % prípadov. Kolář (2009) rozdeľuje príčiny do 3 skupín:

### ***Prenatálne príčiny.***

Vnútromaternicové aj mimomaternicové infekcie diagnostikované u matky počas tehotenstva sú spojené so zvýšeným rizikom vzniku DMO (Bear & Wu, 2016). Bakteriálne a vírusové infekcie majú často mierne alebo nešpecifické príznaky u matky, preto zostávajú nediagnostikované a po pôrode nevzniká potreba histologického vyšetrenia placenty, ktoré by mohlo indikovať poruchu spôsobenú infekciou (MacLennan, Thompson, & Gecz, 2015). Zo skupiny vírusových infekcií je vo vyspelých krajinách významným vyvolávateľom DMO cytomegalovírus, ktorý spôsobuje prevažne spastický typ DMO (Smithers-Sheedy et al., 2017).

Fetálna reštrikcia rastu (FGR) je hlavným rizikovým faktorom pre neuro-vývojové problémy v detstve vrátane vzniku DMO. Riziko sa zväčšuje, ak zažilo dieťa pri narodení nedostatok kyslíka, bolo vystavené vnútromaternicovej infekcii alebo zápalu alebo bolo narodené predčasne (Miller, Huppi, & Mallard, 2016). Existuje viacero dôvodov vzniku FGR, ako najčastejší sa uvádza insuficiencia placenty spôsobená jej nedostatočným uchytením v stene maternice, či už z genetických, anatomických, alebo iných patologických príčin (MacLennan et al., 2015). U novorodencov narodených v termíne je FGR spojená až s tridsaťnásobným rizikom rozvoja DMO (Blair & Nelson, 2015).

Včasná preeklampsia matky (vznik pred 34. týždňom gravidity) sa ukázala ako nezávislý rizikový faktor vzniku DMO. Oproti deťom z fyziologickej gravidity je výskyt DMO dvojnásobný (Mor et al., 2016). Ďalším rizikovým faktorom je viacpočetné tehotenstvo, pričom výskyt DMO je vyšší u monozygotných dvojčiat (Platt et al., 2018). Ak jedno z dvojčiat umrie in utero, môže u preživšieho dieťaťa dôjsť k poraneniu mozgu v dôsledku uvoľňovania tromboplastických látok, alebo zmeny hemodynamiky (Platt et al., 2018). V neposlednom rade sa na rozvoji DMO podieľajú kongenitálne anomálie (Jystad et al., 2017). Nedávna štúdia z roku 2017 potvrdila, že 25 % detí s DMO narodených v termíne, alebo neskoro predčasne, má kongenitálne anomálie a tri zo štyroch sú anomálie v CNS (Jystad et al., 2017). Deti s DMO, u ktorých sa vyskytujú i kongenitálne anomálie, majú rozsiahlejšie postihnutie hrubých motorických funkcií a iné pridružené problémy ako deti s DMO bez anomálií (Jystad et al., 2017).

Genetický príspevok je pravdepodobný u tretiny všetkých detí s DMO, najmä bez tradičných rizikových faktorov ako sú prematurita a hypoxia, či známej patofyziológie (Fahey, Maclennan, Kretschmar, Gecz, & Kruer, 2017). Variácie počtu kópií a mutácie v jednotlivých génoch sa podieľajú na vzniku DMO, ale tieto nálezy sú obmedzené malým počtom pacientov, genetickou heterogenitou a nedostatkom validačných štúdií (Fahey et al., 2017). V nedávnej kohortnej štúdií sekvenovanie v celom exóme odhalilo niekoľko potenciálne chorých génových variantov, ale na overenie týchto nálezov sú potrebné ďalšie štúdie (McMichael et al., 2015). Lepšie porozumenie genetickým faktorom má v budúcnosti potenciál ovplyvniť prevenciu a možnú liečbu pacientov s DMO (Fahey et al., 2017). Aktuálne však nie je možné rozpoznať ich pred pôrodom alebo im zabrániť (MacLennan et al., 2015).

### ***Perinatálne príčiny.***

Predčasný pôrod (pred 37. týždňom) a s ním spojená prematurita (nedonosenosť) sú jedným z hlavných etiologických faktorov DMO (Kolář, 2009). Predčasne narodené deti tvoria 35 % prípadov DMO (McLennan et al., 2015). Extrémna nedonosenosť predstavuje zvýšené riziko vzniku DMO, a to z dôvodu nedostatočného rozvoja mozgu, ako aj z dôvodu nedostatočnej zrelosti pľúc, ktorá môže viesť k postnatálnej hypoxii (Korzeniewski, Birbeck, DeLano, Potchen, & Paneth, 2008). Ďalším nebezpečím spojeným s prematuritou je pôrod veľmi krehkej hlavičky, čo zvyšuje riziko poškodenia mozgu (Kolář, 2009). Periventrikulárna leukomalácia (PVL) a intraventrikulárne krvácanie sú dve hlavné patológie, ktoré zasahujú mozog veľmi predčasne narodených detí a následne asociujú vznik DMO (Platt et al., 2018).

Asfyxiu intra partum sa pripisuje menej ako 10 % prípadov DMO (Blair & Stanley, 1998; Ošlejšková, 2015). Definícia asfyxie bola v minulosti dosť nepresná a často sa odvolávala iba na potrebu kyslíka po narodení (Colver, Fairhurst, & Pharoah, 2014). V súvislosti s perinatálnym poškodením mozgu sa dnes používa termín hypoxicko-ischemická encefalopatia (HIE), ktorej príčinou môže byť asfyxia intra partum (Bano, Chaudhary, & Garga, 2017). U donosených jedincov HIE predchádzajú akútne hypoxicko-ischemické príhody tesne pred pôrodom, alebo počas neho ako sú napríklad abrupcia placenty, priškrtenie pupočnej šnúry alebo ruptúra maternice (Laptook, 2016; Ohshima et al., 2016). U predčasne narodených detí sa vzhľadom na celkový chabý stav novorodenca poškodzujúca udalosť rozpozná len zriedka a vo všeobecnosti sa predpokladá, že HIE má zložitejší časový profil s prerušovanou alebo chronickou povahou (Laptook, 2016; Ohshima et al., 2016). Následky ťažkej HIE a s tým spojené

riziko vzniku DMO je možné znížiť použitím kontrolovanej terapeutickej hypotermie (33-36°C) po pôrode (Jackobs et al. 2013; Leng, 2017).

Perinatálna mozgová príhoda je najobvyklejším typom mozgových príhod u detí, a tiež vedúcou príčinou následného získania DMO (Fluss et al., 2017). Môže sa objaviť v časovom úseku od 22. týždňa gestačného veku až do prvého mesiaca po narodení (Fluss et al., 2017). Väčšina perinatálnych mozgových príhod je ischemická, len zriedka sa vyskytne hemoragická mozgová príhoda, ktorá je niekedy komplikáciou ischemického poranenia mozgu (Cole et al., 2017). Približne u 30 % arteriálnych ischemických mozgových príhod sa rozvinie DMO, pričom najčastejšie sa vyskytujúci podtyp je spastická hemiparéza s nálezom v arteria cerebri media zobrazeným na magnetickej rezonancii mozgu (Wagenaar et al., 2018). Okrem motorického postihnutia sa vyskytujú aj poruchy správania, epilepsia a kognitívny deficit, v závislosti od lokalizácie lézie (Basu, Pearse, Baggaley, Watson, & Rapley, 2017; Nelson & Lynch, 2004). Najbežnejším prejavom perinatálnej mozgovej príhody je neonatálny záchvat objavujúci sa 12-72 hodín po pôrode, ktorý je pozorovaný u 70-90 % novorodencov (Bernson-Leung & Rivkin, 2016). Najpravdepodobnejšia príčina je trombembolická príhoda pochádzajúca z placenty, taktiež môže byť komplikáciou vrodenej srdcovej chyby či bakteriálnej, alebo vírusovej meningitídy (Bernson-Leung & Rivkin, 2016; Fitzgerald & Golomb, 2007; Kirton et al., 2011).

Infekcia a s ňou spojený zápal môžu mať súvis so vznikom DMO počas všetkých období vývoja dieťaťa (prenatálne, perinatálne a postnatálne). S vyvíjajúcim sa zápalom stúpa produkcia pro-zápalových cytokinov, ktorých pôsobenie spôsobí narušenie hematoencefalickej bariéry, čím sa zvýši zraniteľnosť nezrelého mozgu na následné poškodenie infekciou. Zvyšuje sa tak i riziko poškodenia bielej mozgovej hmoty (Hagberg et al., 2015). Prítomnosť nešpecifických indikátorov infekcie, ako sú napríklad horúčka matky počas pôrodu, alebo užívanie antibiotík matkou sú spájané so výrazne vyšším rizikom vzniku DMO (Abdullahi, Satti, Rayis, Imam, & Adam, 2013; Meeraus, Petersen, & Gilbert, 2015). Chorioamnionitída preukázaná počas pôrodnej hospitalizácie je spojená so skoro 4-násobne vyšším výskytom DMO (Bear & Wu, 2016). Vyššia incidencia DMO bola aj u matiek, ktorým bola diagnostikovaná uroinfekcia alebo respiračná infekcia v čase blízko pôrodu (Bear & Wu, 2016). U žien v rozvojových krajinách je 5-krát väčší výskyt poranenia mozgu dieťaťa vychádzajúceho z infekcie v čase pôrodu, prematurity alebo pôrodnej hypoxie, ako u žien z vyspelých krajín, čo potvrdzuje významnosť pričinenia socioekonomického statusu (Liu et al., 2016).

### ***Postnatálne príčiny.***

Postnatálne vzniknutá DMO je spôsobená poranením mozgu po uplynutí neonatálneho obdobia pred piatym rokom života dieťaťa a je zodpovedná za menej ako 10 % prípadov DMO (Shepherd et al., 2018; Strijbis, Oudman, van Essen, & MacLennan, 2006). Medzi najčastejšie postnatálne príčiny patrí meningitída, cievná mozgová príhoda, úraz hlavy, hypoxia mozgu spôsobená tonutím a ďalšie (Ošlejšková, 2015). V rozvojových krajinách sa medzi najčastejšie príčiny pridáva malária a záchvaty (Kakooza-Mwesige et al., 2017). V Ugande sa vyskytuje asi 5-krát viac detí s postnatálnou detskou mozgovou obrnou ako vo vyspelých krajinách (Kakooza-Mwesige et al., 2017). Postnatálnemu vzniknutej DMO je možné predchádzať pomocou správnej detskej výživy, očkovaním a prevenciou výskytu úrazov (Ošlejšková, 2015).

### **Diagnostika.**

Diagnostika vychádza z anamnézy, z objektívneho neurologického nálezu a zo stanovenia úrovne psychomotorického vývoja (Ošlejšková, 2015). V Česku sa diagnóza stanovuje zvyčajne po dosiahnutí 1. roku života dieťaťa, po vylúčení iných diagnóz (Ošlejšková, 2015). Dovtedy ak dojča preukazuje abnormálne vzorce pri spontánnom motorickom správaní a pri polohových reakciách je zaradené do klinickej jednotky s názvom centrálna koordinačná porucha (CKP) a podľa stupňa CKP (3. a 4. stupeň) je dieťa podrobené opakovaným neurologickým a iným screeningovým vyšetreniam a taktiež je vďaka tomu možné skoré zahájenie rehabilitácie (Kolář, 2009). Z pomocných vyšetrovacích metód sa štandardne využíva v prvom rade magnetická rezonancia (MRI) potom ultrazvukové vyšetrenie mozgu, počítačová tomografia (CT), vyšetrenie zraku a sluchu (Klobucká & Chamutyová, 2020). Na MRI sa v 80 % prípadov DMO vyskytuje abnormálny nález, ktorý má súvis s patogenézou zodpovednou za vznik DMO (Reid, Dagia, Ditchfield, Carlin, & Reddihough, 2014). Hlavne u detí s normálnym nálezom na MRI by lekári mali dbať na diferenciálnu diagnostiku a pomocou ďalších vyšetrení, ako je genetické testovanie a metabolický screening, odlíšiť DMO od falošne pozitívnych prípadov (te Velde et al., 2019).

Vo vyspelých krajinách sa priemerný vek určenia diagnózy DMO pohybuje v rozmedzí 12-24 mesiacov, avšak v roku 2017 bolo vydané medzinárodné klinické usmernenie, podľa ktorého je možné často presne diagnostikovať DMO vo veku do 6 mesiacov (Novak et al., 2017). Medzi hodnotiace nástroje s najlepšou predpovedajúcou platnosťou na rozpoznanie DMO u detí autori usmernenia uvádzajú: General movement



assessment vo veku 2-5 mesiacov, Hammersmith infant neurologic examination a vyšetrenie mozgu pomocou MRI (Novak et al., 2017).

### **Klinické formy.**

Surveillance of cerebral palsy in Europe (2016) (SCPE) klasifikuje DMO na základe dominantných klinických rysov do troch hlavných skupín a to sú spastické, ataktické a dyskinetické formy DMO. V prípade zmiešanej formy, napríklad výskytu spasticity s ataxiou a/alebo dyskinézou SCPE (2016) uvádza, že sa typ DMO určuje podľa prevažujúcich klinických príznakov. Toto hodnotenie však nezahŕňa funkčné schopnosti pacienta, ale len topografické rozloženie a fyziologické postihnutie DMO (Ogoke, 2018). Podľa Klobuckej a Chamutyovej (2020) môže mať funkčná analýza DMO pri určení terapie väčší význam, ako presná klasifikácia. V súčasnosti sú oveľa viac využívané systémy funkčnej klasifikácie, ktoré sa zameriavajú na to, čo dokážu deti v skutočnosti vykonávať a ako sa zúčastňujú na živote spoločnosti (Sewell, Eastwood, & Wimalasundera, 2014). Od 18. mesiaca veku dieťaťa je vo svete najčastejšie používané hodnotenie hrubých motorických funkcií pomocou Gross Motor Function Classification System (GMFCS), ktoré je aktuálne preložené do slovenského aj českého jazyka a slúži na dlhodobú predikciu mobility pacienta (Bailes et al., 2018; Kršek et al., 2020; Palisano et al., 2007).

V nasledujúcej časti sú popísané najčastejšie sa vyskytujúce klinické formy DMO.

### ***Spastické formy.***

Táto skupina je najpočetnejšie zastúpená, pretože spastickou formou DMO trpí 85 % pacientov („Australian Cerebral Palsy Register Report,“ 2018). SCPE delí spastické formy podľa stranového topografického postihnutia tela na bilaterálne a unilaterálne spastické formy. Medzi bilaterálne spastické formy zaraďujeme spastickú kvadruparézu a spastickú diparézu a medzi unilaterálne spastické formy patrí spastická hemiparéza (Cans, 2000; Ogoke, 2018). Pacienti so spastickými formami majú známky poškodenia horného motoneurónu vrátane spasticity, hyperreflexie a tiež prítomnej extenzorovej plantárnej odpovede. Okrem toho sa u nich prejavujú patologické pohybové a posturálne vzorce (Gulati & Sondhi, 2017).

### ***Spastická diparéza.***

Spastická diparéza je najbežnejším klinickým fenotypom DMO a trpí ňou asi 35 % pacientov s týmto ochorením (Durkin et al., 2016). Vzniká v dôsledku poškodenia nezrelých oligodendrocytov medzi 20 a 34. týždňom tehotenstva (Graham et al., 2016).

Najčastejší neuropatologický nález na zobrazovacích vyšetreniach mozgu je periventrikulárna leukomalácia (Graham et al., 2016). U spastickej diparézy dochádza k postihnutiu kortikospinálnych a thalamokortikálnych nervových dráh (Graham et al., 2016). Porucha funkcie je najmä na dolných končatinách, pričom na horných končatinách je zvyčajne zachovaná aj jemná motorika (Gulati & Sondhi, 2017). Postihnutie na dolných končatinách ovplyvňuje lokomočný pohyb pacienta v rôznych stupňoch. Existujú pacienti, ktorí sú schopní samostatnej bipedálnej lokomócie bez opory, naopak niektorí pacienti sú apedálni (Kolář, 2015). Chôdza u spastickej diparézy je vždy patologická, pacienti chodia po špičkách so semiflexiou v kolenných kĺboch, addukciou a vnútornou rotáciou v bedrových kĺboch a pohybujú sa otáčaním trupu okolo osi tela (Kolář, 2009). Väčšina detí so spastickou diparézou je bez postihnutia intelektu a má dobrú prognózu pre vysokú úroveň sebestačnosti (Patel, Neelakantan, Pandher, & Merrick, 2020). V niektorých prípadoch sa objavujú aj pridružené poruchy zraku (Gulati & Sondhi, 2017).

#### *Spastická kvadruparéza.*

Spastická kvadruparéza zahŕňa 20 % prípadov diagnostikovanej DMO (Durkin et al., 2016). Tento klinický fenotyp je rovnako ako spastická diplegia spojený s prematuritou a na zobrazovacích vyšetreniach mozgu je preukázaná rozsiahla PVL a nie zriedka aj multicystická kortikálna encefalomalácia (Graham et al., 2016). Inzulťy sú lokalizované v oboch hemisférach, alebo v oblasti mozgového kmeňa (Klobucká & Chamutyová, 2020). Pacienti so spastickou kvadruparézou majú ťažké motorické poruchy na všetkých štyroch končatinách s rovnakým alebo väčším deficitom na horných končatinách (Gulati & Sondhi, 2017). Ďalej sa môžeme stretnúť s kognitívnym deficitom, poruchami reči, zrakovým postihnutím, chronickými respiračnými insuficienciami a iným pridruženými problémami (Gulati & Sondhi, 2017). Táto forma má zo všetkých najvyššie percento zastúpenia epilepsie a mentálnej retardácie (Klobucká & Chamutyová, 2020). Taktiež sa vyskytujú poruchy prehĺtania a choroby gastrointestinálneho traktu ako sú gastroezofageálny reflux alebo zápcha (Caselli, Lomazi, Montenegro, & Bellomo-Brandão, 2017). Deti so spastickou kvadruparézou majú zlú prognózu a nedosahujú sebestačnosť (Patel et al., 2020).

Podľa Krška et al. (2020) existuje aj spastická triparéza, ako samostatná forma DMO. V klinickom obraze týchto pacientov je bilaterálne poškodenie funkcie dolných končatín a jednej hornej končatiny s funkčne ťažším postihnutím ako na dolných končatinách (Kršek et al., 2020). Často sa líšia názory v klasifikácii triparézy, pretože

druhá (menej postihnutá) horná končatina väčšinou nebýva úplne intaktná a preto býva diagnostikovaná ako spastická kvadruparéza (Park, Joh, Walter, & Dobbs, 2020).

#### *Spastická hemiparéza.*

Podľa Durkina et al. (2016) má 25 % pacientov s DMO spastickú hemiparézu. Ako už bolo spomenuté, jej etiologickým faktorom je najmä perinatálna mozgová príhoda ischemického alebo hemoragického pôvodu a zvyčajne sa vyskytuje u novorodencov narodených v termíne (Wagenaar et al., 2018). Motorická porucha je na jednej polovici tela a ruka je zvyčajne postihnutá viac ako noha (Gulati & Sondhi, 2017). Vývin končatín na paretickej strane je oneskorený a dochádza k takzvanej hemihypogenezii, ktorá je výraznejšia na hornej končatine (Kolář, 2009). Na postihnutej strane môžeme pozorovať typické Wernicke-mannovo držanie končatín a na hornej končatine je obmedzená až neprítomná selektívna hybnosť (Kolář, 2015). Väčšina pacientov je schopná samostatnej chôdze, alebo s pomocou a len 1 % detí vo veku 4 až 8 rokov používa invalidný vozík (Jonsson et al., 2019). Pri chôdzi však dochádza k cirkumdukcii postihnutej dolnej končatiny a k posúvaniu vonkajšej strany chodidla po zemi (Kolář, 2015). Spastická hemiparéza zahŕňa aj centrálnu parézu lícneho a podjazykového hlavového nervu (Kolář, 2015). U 13 % pacientov so spastickou hemiparézou sa objavuje kognitívny deficit, okrem toho môžu mať prídružené poruchy správania ako napríklad úzkosť, opozičný vzdor a špecifické fóbie a taktiež sa objavuje epilepsia, homonymná hemianopsia a iné poruchy vizu (Gulati & Sondhi, 2017; Jonsson et al., 2019).

Bez ohľadu na formu DMO sa preukázalo, že miera motorického poškodenia súvisí s mentálnym postihnutím pacienta. Znamená to, že čím ťažší motorický deficit má pacient s DMO, tým väčšie mentálne postihnutie môžeme očakávať (Jonsson et al., 2019).

#### *Ataktické formy.*

Ataktické formy tvoria najmenšiu časť prípadov DMO a to 4 % („Australian Cerebral Palsy Register Report,“ 2018). O prvotných príznakoch existuje len malý počet informácií, 24-57 % detí s ataktickou formou má normálny nález na MRI (Novak et al., 2017; Reid, Dagia, Ditchfield, Carlin, & Reddihough, 2014). Možné príčiny vzniku sú genetické, alebo ide o poškodenie cerebella, prípadne jeho vývojovú malformáciu. Je však dôležité, aby sa táto forma detskej mozgovej obrny nepomýlila s jej podobnými, avšak progresívnymi neurologickými ochoreniami sprevádzanými ataxiou, ako je napríklad Joubertov syndrom (Gulati & Sondhi, 2017). SCPE (2016) uvádza, že pre ataktickú formu DMO sú charakteristické hlavne strata svalovej koordinácie a

abnormálne vzorce postury a pohybu. U batoliat môžeme klinicky pozorovať hypotoniú, oneskorený motorický vývoj a taktiež oneskorený vývoj reči. U starších detí sa v klinickom obraze vyskytuje ataxia trupu, dysmetria, intenčný tremor, asynergia a adiadochokinéza, ktoré nastupujú v priebehu dozrievania centrálného nervového systému (CNS). Reč je pomalá, sakadovaná a výbušná (Gulati & Sondhi, 2017; Kolář, 2009).

### *Dyskinetické formy*

Dyskinetické formy si pripočítavajú 10-15 % prípadov DMO (Gulati & Sondhi, 2017). Prevažne sa vyskytujú u detí narodených v termíne a príčinou je poškodenie mozgu, zväčša v perinatálnom období (Aravamuthan & Waugh, 2016; Saini et al., 2021). Konkrétne môžeme na MRI najčastejšie vidieť léziu mozgových štruktúr, ako sú bazálne gangliá a thalamus (Aravamuthan & Waugh, 2016). Pre dyskinetickú formu DMO je charakteristické abnormálne držanie tela a pohyby, ktoré vychádzajú z abnormálneho svalového napätia, poruchy kontroly pohybu a jeho koordinácie (Monbaliu et al, 2016). Podľa klinických manifestácií ju rozdeľujeme na dystonickú a hyperkinetickú formu, ktorá je v zahraničí označovaná ako choreoatetická (Kolář, 2009; SCPE, 2016). Podľa Koláňa (2009) môžeme rozoznať prvé známky nadchádzajúcej dyskinézie u batoliat už v druhom trimenone kde sa objavujú dystonické ataky vyvolané vonkajšími podnetmi a v treťom trimenone nastupuje atetóza v akrálnych častiach končatín. Postihnutie u dyskinetických foriem zasahuje oblasti horných a dolných končatín, trupu, krku a tváre (Monbaliu et al., 2017a). Motorický deficit je u väčšiny detí závažný a veľká časť z nich má podľa hodnotenia GMFCS IV. a V. stupeň, čo znamená, že je odkázaná na invalidný vozík (Monbaliu, De Cock, Mailleux, Dan, & Feys, 2017). V nedávnej kohortnej štúdií autori McKinnon et al. (2020) zistili, že 85 % pacientov s dyskinetickou alebo zmiešanou formou trpí ťažkými bolesťami, z toho 75 % má chronické bolesti, ktoré úzko súvisia s kvalitou života pacienta. Dyskinetickú formu DMO sprevádza množstvo komorbidít ako sú napríklad poruchy prehĺtania a príjmu potravy spojené s podvýživou, dyzartria, respiračné insuficiencie, zrakové a sluchové postihnutie, muskuloskeletárne deformity vrátane skoliózy a ďalšie. U polovice pacientov nachádzame postihnutie intelektu, ďalej sa vyskytujú aj psychické problémy, epilepsia a poruchy spánku (Monbaliu et al., 2017b).

### *Dystonická forma.*

Dystonia je charakterizovaná prerušovanou alebo pretrvávajúcou svalovou kontrakciou, ktorá spôsobuje abnormálne, často opakované nedobrovoľné pohyby, alebo polohy tela (Albanese et al., 2013). Mimovoľné pohyby sú prítomné, avšak v oveľa

menšom rozsahu ako u choreoatetózy a objavuje sa tu skôr hypokinéza (Kolář, 2009; SCPE, 2016). Je bežnejšia ako choreoatetická forma, ale často sa tieto formy objavujú súčasne (Sanger et al., 2010). Dystonia sa zhoršuje pri psychickom vzrušení ako je napríklad prebudenie zo spánku, pri kognitívnych úlohách, zvýšených emóciách, fyziologickými javmi ako je napríklad hlad, zvýšená teplota a únava a takisto pri úsilí vykonať pohyb, alebo pri taktilnej stimulácii (Lin & Nardocci, 2016). Dystonia spôsobuje ťažší funkčný deficit, ako choreoatetóza (Monbaliu et al., 2017a). Ovplyvňuje držanie tela, mobilitu pacienta, funkciu ruky a oromotoriku a v menšej miere aj neverbálnu komunikáciu (Monbaliu et al., 2016). U pacientov s dystóniou je významným problémom bolesť, ktorú spôsobuje abnormálny svalový tonus spojený s neprirodzenými pohybmi a držaním tela, ktorá významne zhoršuje kvalitu života a pacientov psychický stav (McKinnon et al., 2020). Dystoniou je potrebné odlišiť od iných pohybových porúch, ktoré sa prejavujú hypertoniou, ako je spasticita a rigidita a to pomocou Hypertonia Assessment Tool (Jethwa et al., 2010).

#### *Hyperkinetická forma/Choreo-atetická forma.*

Dominantnými znakmi u choreoatetickej formy sú hyperkinéza a hypotonia (SCPE, 2016). Jedná sa o typické nepravidelné, opakujúce sa pohyby, môžeme ich rozdeliť na dve formy - choreu a atetózu. Chorea sa prejavuje rýchlymi a výraznými pohybmi zahŕňajúcimi hlavne proximálne časti končatín. Pre atetózu sú charakteristické pomalé hadovité pohyby akrálne (Ogoke, 2018). Choreoatetická forma a jej hyperkinetické znaky majú oveľa menší vplyv na funkčné schopnosti jedinca oproti dystonickej forme (Monbaliu et al., 2017a). Často sa vyskytujú orofaryngeálne problémy (Gulati & Sondhi, 2017).

#### *Zmiešané formy.*

Hoci podľa SCPE (2016) zmiešané formy samotné nie sú zaradené do klasifikácie, súčasný výskyt klinických príznakov z viacerých klinických foriem DMO je bežný v rôznych kombináciách. Často pozorujeme spojenie spastickej diparézy, ataxie a dystonie alebo spasticitu a dyskinetické prejavy súčasne (Kršek et al., 2020).

#### **Liečba.**

V súčasnosti neexistuje účinná kauzálna liečba, ktorá by spôsobila úplné vyliečenie DMO a to z dôvodu heterogenity príčin a vývoja ochorenia. Cieľom liečby teda nie je dosiahnutie úplného uzdravenia, ale v širšom zmysle dosiahnutie čo najlepšej kvality života pacienta (Ošlejšková, 2015). Podľa Krška et al. (2020) je účelom terapie zväčšiť

funkčnosť a zlepšiť schopnosti pacienta, začlenenie sa do života s prispôbením sa limitom ochorenia, prevencia a liečba sekundárnych komplikácií a zachovanie čo najoptimálnejšieho stavu v zmysle lokomócie, kognitívneho vývoja, sociálnej integrácie a samostatnosti. Terapeutické intervenčné programy by mali byť individualizované tak, aby riešili všetky problémy spojené s DMO v kontexte celoživotnej liečby zapojením (multidisciplinárneho tímu) odborníkov v oblasti zdravotnej a sociálnej starostlivosti a v neposlednom rade rodinných príslušníkov (Sewell et al., 2014). Podľa štandardných postupov ktoré vydalo Ministerstvo zdravotníctva Slovenskej republiky liečba DMO zahŕňa nasledujúce zložky (Klobucká & Chamutyová, 2020):

### ***Rehabilitácia.***

V liečbe pacienta s DMO sa uplatňuje koncept komprehensívnej rehabilitácie, ktorá sa ďalej delí na liečebnú, pracovnú, sociálnu a vzdelávaciu zložku (Kolář, 2009). Hlavnú rolu zohráva systematická a komplexná rehabilitácia motoriky, individuálne prispôbená pacientovi (Sadowska, Sarecka-Hujar, & Kopyta, 2020). Je individualizovaná na základe klasifikácie DMO, stupňa GMFCS, lokomočného štádia podľa Vojtu a kineziologického vyšetrenia pacienta (Kolář, 2009). Cieľom fyzioterapie je uľahčenie účasti na denných potrebách pacienta s DMO a obmedzenie dôsledkov symptómov na fyzické postihnutie pacienta. Fyzioterapia pomáha pacientom s DMO dosiahnuť ich maximálny potenciál pre fyzickú nezávislosť, úroveň fyzickej zdatnosti a zlepšiť kvalitu života pacienta a jeho rodiny prostredníctvom minimalizácie dopadu fyzického postihnutia (Das & Ganesh, 2019).

Rehabilitácia je založená na využívaní neuroplasticity nervového systému, čo je jeho schopnosť reagovať tak vnútorné a vonkajšie podnety a v súvislosti s nimi podstúpiť trvalé štrukturálne a funkčné zmeny.. Neuroplasticita je podkladom pre učenie sa a memorovanie a tiež je základom pre adaptáciu, vývoj alebo kompenzačné zmeny v mozgu. Funguje to pri poškodenom aj nepoškodenom mozgu, ktorý sa pri rehabilitácii v dôsledku neuroplasticity učí odznova. Najvyšší stupeň plasticity sa preukazuje počas najskorších štádií dozrievania CNS, preto by mala byť rehabilitácia u detí s podozrením na DMO zahájená čo najskôr (Novak et al., 2017).

Hlavnými metódami, ktoré sú používané, sú metódy na neurofyziologickom podklade. V našich podmienkach sa využíva najmä reflexná terapia podľa Vojtu a Bobath koncept (NDT – Neurodevelopmental treatment) (Klobucká & Chamutyová, 2020). Reflexná terapia podľa Vojtu využíva aferentné podnety, ktoré sú aktivované pomocou manuálneho tlaku na spúšťové zóny, dochádza pri tom k aktivácii CNS a facilitácii

vrodených fyziologických pohybových vzorcov (Kolář, 2009; Vojta & Peters, 1995). Výhodou tejto metódy je možnosť prevádzať ju bez aktívnej spolupráce pacienta (Kolář, 2009; Vojta & Peters, 1995).

Hoci stále prebieha diskusia pre nedostatok dôkazov o jeho účinnosti v podobe štúdií, je Bobath koncept stále hojne využívanou metódou v rehabilitácii pacientov s DMO (Klobucká & Chamutyová, 2020; Novak et al., 2013). Využitie týchto metód bude bližšie popísané v časti rehabilitácia orofaciálnej oblasti u DMO.

Novak et al. (2013) na základe metanalýzy, ktorá skúmala podporu dôkazov u jednotlivých intervencií pri liečbe DMO, odporúča využitie bimanuálneho tréningu u hemiplegií, pri ktorej je dieťa vedené k tomu, aby pri úlohách opakovane používalo obe ruky spoločne, ďalej, takisto u hemiplegií, využitie Constraint Induced Movement Therapy (Terapia vynúteného používania), ktorá spočíva v obmedzení používania nedotknutej končatiny, kontextovo zameranej terapii a intenzívnom cieľovo zameranom funkčnom tréningu, pri ktorom sa kladie dôraz na cieľ stanovený dieťaťom, s využitím prístupu motorického učenia. Naopak Novak et al. (2013) neodporúča NDT a taktiež ani kraniosakrálnu terapiu.

### ***Ortopedická liečba.***

Ortopedické operácie sú väčšinou indikované u spastickej formy DMO, po zvážení odborníkov môžu byť niekedy vykonané aj u zmiešaných foriem, ale nesmú pri tom prevažovať prejavy dyskinézie nad spasticitou (Ošlejšková, 2015). Indikáciou k ortopedickej operácii sú fixné kontraktúry, deformity kĺbov a kostných štruktúr, dislokácie kĺbov, alebo subluxačné postavenie, ktoré ovplyvňuje funkciu alebo spôsobuje bolesť (Mu et al., 2020). Ortopedické výkony u DMO sú prevádzané na svaloch, šľachách, kostiach a kĺboch pričom veková hranica indikácie pacienta na operáciu by nemala byť nižšia ako 3 roky veku dieťaťa (Schejbalová, 2011).

Ciele ortopedickej intervencie sú rôzne, najčastejšie sa určujú podľa funkčného hodnotenia pomocou GMFCS stupnice. U I.-III. stupňa GMFCS (chodiaci pacienti) je cieľom maximálne zlepšenie stoja a chôdze a u pacientov, ktorí nie sú vertikalizovaní (IV. a V. stupeň GMFCS) je to aspoň umožnenie hygieny, sedu, alebo obsluhy invalidného vozíku (Kolář, 2009; Mu et al., 2020).

Na dolných končatinách sú častou indikáciou ortopedických operácií deformácie v oblasti bedrových kĺbov, ktoré vyskytujú u 36 % DMO pričom incidencia sa zvyšuje so stupňom GMFCS. V dôsledku spasticity dochádza k bolesti a subluxovanému postaveniu bedrových kĺbov, takisto sú časté sú aj kontraktúry v ich adduktoroch (Huser, Mo, &

Hosseinzadeh, 2018). Bežnými ortopedickými zákrokmi v tejto oblasti sú tenotomie adduktorov, derotačné osteotomie, u niektorých je nutné vykonať rekonštrukciu panvy, arthrodézu, alebo arthroplastiku bedrového kĺbu. V kolenných kĺboch najčastejšie dochádza k flekčným kontraktúram, niekedy naopak ku genu recurvatum u ktorého sú skôr využívané ortézy, alebo k rotačným deformitám (Mu et al., 2020). Flekčné kontraktúry v kolenných kĺboch sú s pomerne dobrým úspechom riešené elongáciou hamstringov (Haberfehlner et al., 2018). V oblasti členkov a chodidla je z dôvodu deformít, ako sú napríklad pes equinus (konská noha), talipes vaglus a iné, operačne prevádzaná „Z plastika“ Achillovej šľachy, transpozícia alebo skrátenie šľachy musculus tibialis anterior a artrodézy v oblasti tarzálnych kostí a ďalšie (Mu et al., 2020). Na chrbtici sú u pacientov s DMO hlavným problémom skoliózy, u ktorých sa podľa Koláča (2009) vykonávajú operácie vo veku nad 10 rokov a nad 40 stupňov Cobbovho uhlu. Na horných končatinách sú ortopedické zákroky vykonávané minimálne, ale hlavne u hemiparetických foriem (Ošlejšková, 2015).

Dôležitou súčasťou konzervatívnej ortopedickej liečby sú ortoprotetické pomôcky. Pomáhajú predchádzať vzniku kontraktúr a sekundárnych kĺbných deformít a sú tiež nápomocné pri pasívnej vertikalizácii pacienta. Taktiež napomáhajú pri lokomočnom pohybe a bežných denných aktivitách (Klobucká & Chamutyová, 2020). Ortézy môžeme rozdeliť na statické, dynamické a senzomotorické. Najčastejšie využívanými pomôckami u DMO sú členkové ortézy (AFO – ankle-foot orthosis alebo dynamické – DAFO), ďalej kolenné ortézy, abdukčné ortézy bedrových kĺbov, z dôvodu skolióz trupové ortézy a v neposlednom rade aj ortézy pre horné končatiny (Kršek, 2020).

### ***Farmakologická liečba.***

Medikácia pacienta s DMO je zameraná symptomatologicky (Klobucká & Chamutyová, 2020). V nedávnej štúdií, ktorá zbierala údaje o farmakologickej liečbe 275 detí a mladých pacientov s DMO v priebehu 1 mesiaca boli najčastejšie používané tieto liečivá: baclofen (108/275, 39.3%), trihexyphenidyl (56/275, 20.4%), gabapentín (51/275, 18.5%), diazepam (36/275, 13.1%) and klonidín (28/275, 10.2%) (Lumsden et al., 2019). Ďalej budú bližšie popísané medikamenta, ktoré sú bežne používané pri liečbe DMO.

Pri liečbe generalizovanej spasticity je liečivom prvej voľby baklofen (analog kyseliny gama-aminomaslovej) pôsobiaci na receptory v spinálnej mieche, ďalej sú podávané benzodiazepínové deriváty ako diazepam, clonazepam a tetrarepam, ktoré tlmia spasticitu pôsobením na CNS, tieto liečivá však majú početné nežiadúce účinky,



ako je celkový útlm a svalová slabosť (Sadowska et al., 2020). Pri fokálnej spasticite je jednou zo základných terapií intramuskulárne podanie botulotoxínu A, ktorý bráni sekrécii acetylcholínu na nervosvalovej platničke. Aplikácia botulotoxínu A môže mať pri viacúrovňovom podávaní účinok aj pri liečbe generalizovanej spasticity a taktiež môže mať vplyv na zníženie bolesti po ortopedických operáciách u detí so spastickým typom DMO. Účinok po podaní botulotoxínu A trvá približne 3-8 mesiacov a pre podporu účinku je dôležitá systematická rehabilitácia motorických funkcií v tomto období (Löwing, Thews, Haglund-Åkerlind, & Gutierrez-Farewik, 2017).

U pacientov s DMO, ktorí majú epilepsiu sú využívané antiepileptiká a dokonca mnoho liečiv, ktoré sú primárne na liečbu epilepsie (napríklad karbamazepín alebo levetiracetam) môžu mať potenciálne priaznivý účinok na liečbu choreoatetických prejavov (pohybov) (Masson, Pagliano, & Baranello, 2017). U dyskinetických foriem je podávaná L-dopa, takisto baklofen a trihexyphenidyl (anticholinergikum), klonidín, gabapentín (antikonvulzívum) a ďalšie. Manažment medikácie u dyskinetických foriem je však veľmi zložitý (Monbaliu et al., 2017 a).

Na podporu metabolizmu neurónov sú podávané nootropika, vitamín D a vazoaktívna liečba (Klobucká & Chamutyová, 2020).

### ***Neurochirurgická liečba.***

Hlavnými neurochirurgickými intervenciami pri liečbe hypertonie vychádzajúcej zo spasticity alebo z dystonie u DMO sú implantácia intratekálnej baklofenovej pumpy, selektívna dorzálna rizotómia (SDR) a hlboká mozgová stimulácia (DBS) (Lodh et al., 2021).

Implantácia intratekálnej baklofenovej pumpy (ITB) je odporúčaná u hlavne u non-ambulantných pacientov, u ktorých je neinvazívna liečba spasticity alebo dystonie neefektívna, alebo je veľmi slabo tolerovaná (Lodh et al., 2021). Výhodou ITB je až 1000-násobne vyššia účinnosť ako u perorálne podávaného baklofenu, čo znamená, že na dosiahnutie potrebného efektu stačí oveľa menšia dávka liečiva, čím sa minimalizujú nežiaduce účinky baklofenu, ako je sedácia, hypoventilácia či zhoršenie epileptických záchvatov (Kršek et al., 2020). U ITB sa preukázal pozitívny efekt na vykonávanie každodenných aktivít (ADL), respiračné a metabolické funkcie (Kršek et al., 2020).

Selektívna dorzálna rizotómia (SDR) je neurochirurgickým zákrokom na ovplyvnenie výhradne spasticity, pri ktorom dochádza k preťatiu zadných miechových rohov, čím sa preruší reflexný oblúk. SDR má pozitívny efekt na zníženie spasticity na

dolných končatinách, výsledkom je zlepšenie pri chôdzi a pri ADL (Tedroff, Löwing, & Åström, 2015).

Hlboká mozgová stimulácia (DBS) je v posledných rokoch u DMO používaná na liečbu dystonie (Gulati & Sondhi, 2017). Pri neurochirurgickom zákroku sú stimulačné elektródy najčastejšie umiestňované do oblasti globus pallidus internus (Jankovic, 2006). V metanalýze z roku 2013 bolo pozitívne ovplyvnenie dystonie u 20 až 24 % prípadov dyskinetickej DMO (Koy et al., 2013).

### **Orofaciálna oblasť**

Význam slova „orofaciálny“ je odvodený od latinských výrazov „oralis“ (ústny) a „facialis“ (tvárový) (Merriam-Webster, n.d.). Castillo-Morales (2006) používa pojem „orofaciálny komplex“, ktorý definuje ako orgánový systém tvorený rôznymi anatomicko-fyziologickými prvkami podieľajúcimi sa na vykonávaní funkcií ako je príjem potravy, mimika, dýchanie a tvorba reči.

#### **Kineziológia orofaciálnej oblasti.**

Funkcia orofaciálnej oblasti je zabezpečená pomocou pasívnych štruktúr, ako sú kosti, chrupavky, kĺbne puzdrá, väzy, a aktívnych štruktúr, ktoré zahŕňajú svaly v tejto oblasti (Dylevský, 2009). Castillo-Morales (2006) chápe lebku ako nehybný prvok, o ktorý sa opiera chrbtica. Na nej sú situované mobilné elementy, ako mandibula či jazyk, a tie sa prispôsobujú pohybovom lebky. Pomocou svalových reťazcov sú prepojené s ramenným pletencom a tiež s panvovým pletencom. Z toho vyplýva, že držanie tela až v oblasti panvy má vplyv na postavenie mandibuly a podľa Castillo-Moralesa (2006) môže spôsobiť fonologicko-artikulačné problémy.

#### **Mimické svalstvo.**

Mimické svaly sú uložené povrchovo a upínajú sa do kože. Podieľajú sa na neverbálnej komunikácii, uzatvárajú ústnu a očnú štrbinu a určujú výraz tváre (Čihák, Grim, Fejfar, & Univerzita Karlova, 2011). Zabezpečujú expresívnu zložku reči (Dylevský, 2009). Všetky mimické svaly sú motoricky inervované zo VII. hlavového nervu (Čihák et al., 2011)

Castillo-Morales (2006) rozdeľuje mimické svalstvo do 4 skupín:

- a.) Svalstvo v oblasti klenby lebky
  - m. occipitofrontalis (čelný sval)
- b.) Svalstvo v oblasti očnej štrbiny
  - m. orbicularis oculi

m. corrugator supercilii

c.) Svalstvo v oblasti nosu

m. procerus

m. nasalis

d.) Svalstvo v oblasti ústneho otvoru

m. orbicularis oris

m. levator labii superioris alaeque nasi

m. levator labii superioris

m. levator anguli oris

m. zygomaticus major

m. zygomaticus minor

m. buccinator

m. risorius

m. depressor anguli oris

m. depressor labii inferioris

m. mentalis

platysma

***Temporomandibulárny kĺb.***

Jeho funkcia je mnohostranná a je najviac zaťažovaným kĺbom v celom tele. Zúčastňuje sa na pohyboch pri žuvaní, rozprávaní, prehĺtaní, artikulácii, zívaní či chrápaní. Uvádza sa, že sa deň dôjde k jeho otvoreniu a zatvoreniu približne 1000 až 1500-krát (Hoppenfeld, Hutton, Thomas, & Hugh, 1976).

Temporomandibulárny kĺb je tvorený spojením šupiny kosti spánkovej kde sa nachádza kĺbová jamka (fossa mandibularis) a dolnej čeľusti, na ktorej je kĺbová hlavica (caput mandibulae) v tvare natiahnutého elipsoidu. Inkongruenciu medzi kĺbovými plochami vyrovnáva vložený discus articularis, preto je označovaný ako kĺb zložený. Obe kĺbové plochy sú pokryté väzivovou chrupavkou (Čihák et al., 2011). Discus articularis je pružná vložka z väzivovej chrupavky, ktorá je pevne prepojená s kĺbovým puzdrom. Cezeň sa do disku upína časť šľachy m. pterygoigeus lateralis a preto sa pri pohybe mandibuly, ťahom za šľachu pohybuje aj diskus (Dylevský, 2009). Kĺbové puzdro sa kraniálne upína na spánkovoú kosť, ventrálne na tuberculum. Kĺbne puzdro v prednej časti siaha na tuberculum articulare, dozadu sa upína do fissura tympanosquamosa, laterálne začína pri kĺbovej ploche fossa mandibularis a upína sa ku krčku mandibuly. Pevnosť kĺbového puzdra zabezpečujú ligamentum (lig.) laterale temporomandibulare, lig.

mediale temporomandibulare, lig. sphenomandibulare, lig. stylomandibulare a lig. pterygomandibulare (Čihák et al., 2011).

Temporomandibulárny kĺb tvorí funkčnú jednotku spolu so žuvacími svalmi a svalmi ústnej spodiny vrátane m. digastricus (Lewit, 2015). Pomocou nich sú vykonávané zložité pohyby v kĺbe, ktoré delíme na 2 druhy. Prvý, translačný pohyb, je posun discus articularis a kĺbovej hlavice voči kĺbovej jamke v hornej časti kĺbového priestoru. Druhý, rotačný pohyb, je otáčavý pohyb kĺbovej hlavice voči disku, ktorý sa odohráva v dolnej časti kĺbového priestoru. Pre pohyb mandibuly je potrebná spolupráca týchto pohybov (Hooks, 2012). Čelustný kĺb má bikondylárne usporiadanie, to znamená, že pri všetkých pohyboch mandibuly nutne dochádza k pohybu v oboch temporomandibulárnych kĺboch zároveň (Čihák et al., 2011).

Pohyby dolnej čeľuste rozdeľujeme/rozdelenie pohybov dolnej čeľuste podľa Čiháka et al. (2011):

- Depresia (abdukcia) mandibuly – otvorenie úst (nadjazylkové svaly - m. mylohyoideus, m. digastricus a m. geniohyoideus). Aktívny fyziologický rozsah pohybu je približne 3,5 až 4 centimetre.
- Elevácia (addukcia) – zatvorenie úst (m. masseter, predné a stredné vlákna m. temporalis a m. pterygoideus medialis).
- Protrakcia (propulzia) – posun mandibuly dopredu (m. pterygoideus lateralis, povrchový vlákna m. masseter a predné vlákna m. temporalis).
- Retrakcia (retropulzia) – posun mandibuly smerom dozadu (zadná časť m. temporalis a u kojenca je to hlboká vrstva m. masseter).
- Laterálny pohyb (lateropulzia) – pohyb mandibuly do strany (mm. pterygoidei).

### ***Mechanismus žuvania.***

Žuvanie je súčasťou procesu prijímania a spracovania potravy. Podľa Castillo-Moralesa (2006) sa skladá zo 4 fáz: *fáza približovania, fáza uchopenia, incizná fáza, fáza rozomielania potravy*. V prvej fáze dochádza k priblíženiu potravy k ústnemu otvoru, v ďalšej fáze nastane depresia mandibuly a podľa veľkosti sústa nastáva taktiež potrebné rozťahnutie svalov v oblasti ústneho otvoru. V inciznej fáze je jedlo stabilizované zubami a m. orbicularis oris a pomocou aferentného podnetu z propioceptorov v žuvacích svaloch sú aktivované vlákna V. hlavového nervu, ktoré spustia mechanizmus

odhryznutia. V poslednej fáze je jedlo mechanicky spracované na potravinový bolus (Castillo-Morales, 2006).

Existuje niekoľko faktorov, ktoré určujú výsledok žuvania. Dôležitou súčasťou sú zuby, ktoré tvoria okluznú oblasť, na ktorej je potrava rozomielaná. Ďalej je to sila zhryzu, ktorá závisí od sily žuvacích svalov a ich koordinácie. Aspektom žuvania je práca svalov jazyka a líc, ktoré manipulujú s časticami potravy medzi zubami. Nakoniec je pre dobré žuvanie a spracovanie sústa nevyhnutná produkcia dostatočného množstva slín a ich kontrola pomocou bilabiálneho uzáveru (Van der Bilt, Engelen, Pereira, Van der Glas, & Abbink, 2006).

### ***Mechanizmus prehĺtania.***

Prehĺtanie je komplexný dej, ktorý je čiastočne reflexne a čiastočne vôľou ovládaný proces a podieľa sa na ňom vyše 30 svalov a nervov (Panara, Ahangar, & Padalia, 2020). Vôľou ovládateľná zložka je riadená z centier v mozgovej kôre a reflexná zložka má centrum v predĺženej mieche. Fyziologické prehĺtanie zabezpečujú V., VII., IX., X., XI. a XII. hlavový nerv (Vališ, et al., 2014). Výkonným orgánom sú svaly orálnej dutiny, hltanu, hrtanu a pažeráku (Panara et al., 2020). Mechanizmus prehĺtania zvyčajne rozdeľujeme na orálnu, faryngeálnu a ezofageálnu fázu. Dôležitá je postupnosť a koordinácia všetkých zložiek v týchto fázach, ktoré slúžia na prepravenie potravinového bolusu do žalúdka a ochranu dýchacích ciest (Panara et al., 2020).

Orálna fáza – môžeme ju rozdeliť na prípravnú a posuvnú (propulznú) fázu. V prípravnej fáze dochádza k spracovaniu sústa v prednej časti ústnej dutiny, v tomto momente je zozadu utesnená pomocou svalov jazyka a mäkkého podnebia a taktiež je možné voľné dýchanie (Matsuo & Palmer, 2008). V druhej fáze dochádza k vedomému posunutiu potravinového bolu ku koreňu jazyka, kde je dotykom sústa na mechanoreceptoroch podnebia a zadnej časti jazyka (palatofaryngeálnych oblúkoch) spustený reflexný mechanizmus prehĺtania (Matsuo & Palmer, 2008). Zároveň pre fyziologický priebeh orálnej fázy má významnú funkciu m. mylohyoideus, ktorý pomáha zatlačeniu prednej časti jazyka oproti tvrdému podnebiu (Castillo-Morales, 2006).

*Faryngeálna fáza* – trvá 0,5 až 1,5 sekundy a je plne ovládaná reflexným mechanizmom. Cieľom je posunúť bolus cez hltan až k hornému pažerákovému zvieraču a pritom ochrániť dýchacie cesty pred aspiráciou. V tejto fáze nastáva fyziologické apnoe, ďalšími mechanizmami sú uzáver nosohltanu pomocou svalov mäkkého podnebia (m. tensor veli palatini, m. levator veli palatini, m. palatoglossus a m. palatopharyngeus), uzáver hrtanu pomocou koreňa jazyka, addukcie hlasiviek a následne sklopenia epiglotis

(Castillo-Morales, 2006; Panara et al., 2020). V tejto fáze sú účastné aj nadjazylkové svaly (m. digartricus, m. stylohyoideus, m. mylohyoideus a m. geniohyoideus). Potravinový bolus je následne posúvaný pomocou peristaltickej vlny a negatívneho tlaku v hltane k hornému pažerákovému zvieraču (Panara et al., 2020)

*Ezofageálna fáza* – je pomalšia oproti faryngelálnej fáze a trvá 8-20 sekúnd. Bolus vchádza cez horný ezofageálny zvierač, obnoví sa dýchanie, dôjde k relaxácii hlasiviek a pomocou peristaltickej vlny je bolus posúvaný cez pažerák, následne nastane uvoľnenie dolného ezofageálneho zvierača a posunutie bolu do žalúdka. Táto fáza je taktiež riadená reflexne (Matsuo & Palmer, 2008).

### **Poruchy v orofaciálnej oblasti u DMO.**

DMO je heterogénne ochorenie so širokým spektrom klinických príznakov, ktoré sprevádza množstvo komorbidít. Poruchy v orofaciálnej oblasti sú bežné, 39-85 % má problémy prijímaním potravy, 22-40 % má narušenú kontrolu slinenia a 53-59 % má problém s rozprávaním (Reid, McCutcheon, Reddihough, & Johnson, 2012). Ďalšie problémy u DMO sú dýchacie ťažkosti, poškodené orálne senzorické funkcie a mimika. Všeobecný termín, orofaciálna dysfunkcia (OFD), zahŕňa postihnutie v oblasti tváre, jazyka, podnebia a hrdla, ktoré môže mať ťažké následky na zdravie u jedincov s DMO. Výskyt OFD stúpa so znižujúcou sa úrovňou hrubých motorických funkcií a manuálnej zručnosti (Edvinsson & Lundqvist, 2016).

U pacientov s DMO sa môžu objaviť rôzne orofaciálne problémy v závislosti na klinickej forme DMO a závažnosti motorického postihnutia a tak ich nie je možné u DMO generalizovať (Castillo-Morales, 2006). U dystonických foriem sa pri stimulácii orofaciálnej oblasti spúšťajú dystonické postury a pri snahe vykonať pohyb postihnutý vykonáva grimasy (Kršek et al., 2020). Významný vplyv má aj spasticita, ktorá ovplyvňuje stav svalového aparátu a celkovej funkcie tejto oblasti. Problém u DMO spôsobuje pretrvávajúci kúsací reflex, spôsobený nedostatkom senzorických podnetov pri dospievaní (Kolář, 2009). Objavujú sa dymorfizmy, ako je gotické podnebie, alebo v niektorých prípadoch submukózný rozštep (Castillo-Morales, 2006). Ďalším negatívnym prispievateľom sú kĺbové deformity v oblasti krčnej chrčtice a čeľuste (Kolář, 2009). Temporomandibulárne poruchy u DMO, ako sú bruxizmus či temporomandibulárna bolesť, v neposlednom rade spôsobujú poruchy funkcie v orofaciálnej oblasti, ktoré budú spracované v nasledujúcej časti (Fernandes, Ervilha, Maifrino, Bartkevicius, & Santos, 2015).

### ***Poruchy príjmu a spracovania potravy.***

U DMO sa v oblasti príjmu potravy najčastejšie vyskytujú poruchy ako dysfágia pevnej potravy ale aj tekutín, regurgitácia a vracanie, predĺžený čas jedenia a črevná zápcha (Menezes, Santos, & Alves, 2017). Problémy s prijímaním potravy môžu spôsobiť aspirácie, čo je vdýchnutie potravy alebo tekutín do dýchacích ciest, ktoré sú podľa viacerých štúdií v nadväznosti na respiračné infekcie hlavnou príčinou morbidity a mortality u DMO (Boel et al., 2019; Duruflé-Tapin et al., 2014). U pacientov, u ktorých dochádza k chronickým aspiráciám, alebo k výraznému obmedzeniu rastu v dôsledku dysfágie je zvolený alternatívny spôsob kŕmenia zavedený pomocou gastrostomie (Gulati & Sondhi, 2017). Medzi niektoré príznaky, podľa ktorých môžeme uvažovať, že pacient trpí dysfágiou patria:

- neprospievanie bez žiadnej viditeľnej príčiny,
- zdĺhavé jedenie (viac ako 30 minút),
- zdĺhavé žuvanie, vypadávanie jedla z úst,
- nazbieranie jedla v ústnej dutine aj po opakovanom prehltnutí,
- nadmerné slintanie počas dňa,
- dávenie sa alebo časté kašľanie počas jedla alebo po ňom,
- zmena hlasu po prehltnutí (chrapot),
- časté infekcie dýchacích ciest, alebo opakovaná horúčka bez ďalších príznakov (Jančíková, Bezděková, Urík, Kaliariková, & Novotná, 2019).

Dysfágia je teda porucha prehĺtania, ktorá môže spôsobiť problémy v ktorejkoľvek fáze prehĺtania, avšak najčastejším typom porúch prehĺtania u detí s DMO vo veku 18-24 mesiacov je orofaryngeálna dysfágia (Benfer et al., 2017). Jednou z príčin vzniku dysfágie môžu byť neurologické zmeny, dôsledkom ktorých dochádza k neadekvátnej kontrole a svalovej inkoordinácii pri prehĺtaní (Menezes et al., 2017). U detí s DMO majú negatívny vplyv na prehĺtanie a jeho bezpečnosť patologické zmeny vo vývoji, ktoré vychádzajú z formy DMO (Nováková & Bunová, 2013). Niektorí autori uvádzajú tieto príčiny porúch prehĺtania u DMO :

- meniaci sa svalový tonus,
- patologická prítomnosť primitívnych reflexov (sací reflex),
- oneskorená alebo neúplná diferenciácia pohybov jazyka od dolnej čeľuste (čo spôsobuje jednosmerný pohyb bez laterálnych súhybov čeľuste),
- neúplný bilabiálny uzáver spôsobený dystoniou alebo hypotonom,
- inkoordinácia respirácie a prehĺtania,

- gotické podnebie neumožňujúce intaktnú oporu jazyka o podnebie,
- svalová inkoordinácia v orofaryngeálnej fáze prehĺtania,
- hypersalivácia (nadmerný slinotok) a ďalšie (Kolář, 2009; Nováková & Bunová, 2013).

Podľa autorov Benfer et al. (2014) miera závažnosti dysfágií stúpa so stupňom motorického postihnutia pacienta. Súlad s výsledkami autorov tejto štúdie potvrdzuje i neskoršia štúdia z roku 2017, ktorá tiež ukázala, že u ľahších stupňov postihnutia hrubej motoriky (GMFCS I a II), došlo medzi 18.-24. a 60. mesiacom veku dieťaťa k zníženiu prevalence orofaryngeálnej dysfágie (zo 60 % na 15%) a celkovému zlepšeniu v závažnosti príznakov dysfágie, zatiaľ čo u ťažších stupňov (GMFCS III-V) zostával výskyt nepozmenený, prípadne sa mierne zhoršil (Benfer et al., 2017). Autori (Benfer et al., 2017) predpokladajú, že vývoj schopnosti prijímania potravy u ťažších stupňov (GMFCS IV a V) je stanovený už vo veku 18-24 mesiacov, pričom u GMFCS I-III sa môžu tieto zručnosti ďalej meniť (Benfer et al., 2017). Motorické postihnutie mimo orofaciálnej oblasti významne ovplyvňuje jej funkciu. Na túto oblasť má vplyv patologický svalový tonus, postavenie panvy, asymetria v držaní trupu, postavenie krčnej chrbtice a držanie hlavy, chabé vzpriamenie osového skeletu, pričom tento poznatok by mal byť využitý v terapii ako pri dysfágii, tak aj pri iných poruchách v orofaciálnej oblasti (Nováková & Bunová, 2013). Podľa Koláča (2009) sa zároveň s dysfágiami objavujú v množstve prípadov aj poruchy reči, ktoré budú popísané v nasledujúcej časti.

### ***Poruchy tvorby reči.***

Dyzartria často vzniká ako dôsledok poškodenia mozgu, ktoré sa môže vyvinúť u rôznych neurologických porúch. Ide o takzvanú motorickú poruchu reči, pri ktorej však nie je porušené porozumenie reči, ako je to napríklad pri afázii (Paluková & Cséfalvay, 2020). V detstve predstavuje DMO najčastejšiu príčinu vzniku motorickej poruchy reči a to u 90 % detí s týmto ochorením sa preukazuje istý stupeň dyzartrie (Schölderle, Haas, & Ziegler, 2020). Podľa Palukovej a Cséfalvaya (2020) u DMO nachádzame takzvanú vývinovú dyzartriú, ktorá je charakteristická tým, že vzniká poškodením CNS v prenatálnom, perinatálnom alebo časnepostnatálnom období. Aktuálne sa väčšinou používa rozdelenie vývinových dyzartrií do 4 subtypov podľa Millera (2010), pričom popis jednotlivých príznakov je doplnený podľa Koláča (2009):

- *Spastická dyzartria* – príčinou je poškodenie pyramídovej dráhy. Negatívny vplyv má najmä spasticita, ktorá spôsobuje neobratné pohyby hovoridiel. Reč je tvrdá, strnulá a vyskytuje sa takzvaná nosová reč.



- *Dyskinetická dyzartria* – vzniká pri poškodení extrapyramídových dráh. Rečový prejav výrazne ovplyvňujú atózy mimického svalstva. Reč je nezrozumiteľná, zotrená. Na nezrozumiteľnosti reči sa pričiňuje nestabilná intenzita hlasu a výrazný hrudný typ dýchania.
- *Ataktická dyzartria* – príčinou je porucha v oblasti cerebelárnych dráh. Je porušená plynulosť, takzvaná sakadovaná reč. Vyskytuje sa neobratnosť pohybov jazyka a prejav je skandovaný. Taktiež nachádzame adiadochokinézu predozadných pohybov dolnej čeľuste.
- *Zmiešaná dyzartria* – môže byť tvorená ľubovoľnou kombináciou príznakov predchádzajúcich dyzartrií.

Je potrebné podotknúť, že podľa najnovších poznatkov príznaky rôznych typov dyzartie u detí nemajú tak striktne ohraničené príznaky, ako u dospelých s rovnakým typom dyzartie. Niektoré príznaky môžu byť menej zreteľné, alebo sa nemusia vyskytovať vôbec (Schölderle et al., 2020).

## **Rehabilitácia orofaciálnej oblasti u detskej mozgovej obrny**

### **Orofaciálna regulačná terapia.**

Je súčasťou uceleného konceptu argentínskeho lekára Rudolfa Castillo-Moralesa, ktorý vznikol v 70. rokoch 20. storočia (Saitlová & Limbrock, 2014). Castillo-Morales sa pri vývoji konceptu inšpiroval prirodzeným životom domorodých kmeňov v Južnej Amerike, ich schopnosťou pozorovať a vnímať potreby druhých. Základ jeho práce je inšpirovaný metódou manželov Bobathovcov, neskôr profesionálne komunikoval s profesorom Vojtom a jeho tímom v detskom centre Mníchove, čo malo taktiež vplyv na ďalšie formovanie konceptu (Castillo-Morales, 2006). Koncept Castillo-Moralesa využíva k terapii stimuláciu rôznych senzorických systémov, ktorých vnemy sú podľa neho hlavným zdrojom informácií o vonkajšom prostredí a vlastnom organizme človeka (Saitlová & Limbrock, 2014).

Orofaciálna regulačná terapia je určená pre pacientov s problémami senzomotoriky orofaciálnej oblasti a sústreďuje sa na riešenie narušenej funkcie sania, žuvania, prehĺtania a rozprávania. Základným prvkom, na ktorý sa terapia zameriava je funkcia jednotlivých častí (prvkov) orofaciálneho komplexu (Castillo-Morales, 2006). Dnes sa využíva ako u detských tak aj u dospelých pacientov a zahŕňa rehabilitáciu širokého spektra diagnóz ako je napríklad Downov syndrom, detská mozgová obrna, periférna

obrny n. facialis, Pierre-Robinnov syndróm, retročelústny rozštep podnebia a rôzne iné ochorenia s orofaciálnymi poruchami (Saitlová & Limbrock, 2014).

Pre efektívne použitie terapie je dôležité správne držanie tela, taktiež nesmie dôjsť k zosilneniu patológie prácou terapeuta. Samotná orofaciálna regulačná terapia sa skladá z dvoch na seba nadväzujúcich častí. Začína prípravnou časťou, takzvaným modelovaním, ktorého cieľom je regulácia svalového napätia a zníženie kompenzačných mechanizmov rôznych svalových skupín, no najmä mimických svalov. Modelovanie obsahuje techniky ako je dotyk, hladenie, tlak a nakoniec vibrácia. Techniky môžu mať podľa spôsobu prevedenia inhibičný, alebo stimulačný efekt. Druhá časť označovaná ako liečba cvičením sa zameriava na nápravu konkrétnej porušenej funkcie orofaciálneho komplexu (Castillo-Morales, 2006).

U detskej mozgovej obrny Castillo-Morales vychádza z podrobného popisu patológie orofaciálnej oblasti, ktorá má u jednotlivých klinických foriem typické prejavy. Táto patológia môže mať ďalej priamy, alebo nepriamy vplyv na formovanie orofaciálnych funkcií (Castillo-Morales, 2006). Saitlová a Limbrock (2014) uvádzajú zásady využitia orofaciálnej regulačnej terapie u detí a dospelých s DMO. Podľa nich je potrebné všímať si stav pacienta, terapia by nemala byť nepríjemná a nikdy nevyužívame tlak, alebo nútenie, ktoré by mohlo viesť k nežiadúcim dôsledkom. U DMO sa odporúča v zásade nezačínať v oblasti úst a tváre, ale pomocou práce s posturou nepriamo pôsobiť na orofaciálnu oblasť. Pokiaľ to pacient dovoľí, postupne prechádzame na prácu s orofaciálnou oblasťou, pričom sa neprestávame venovať celému telu. Dôležité je taktiež zabrániť nežiadúcim asociovaným reakciám, s ktorými sa u DMO často stretávame. Taktiež dbáme na vytvorenie vhodných vonkajších podmienok pre vykonávanie danej funkcie. Zakončenie orofaciálnej regulačnej terapie by malo byť spojené s reálnou funkciou, napríklad s jedením.

Do konceptu Castillo-Moralesa bola v spolupráci s ortodontistom zaradená liečba pomocou takzvanej podnebnéj dosky. Je to ortodontický aparát, ktorý má stimulačnú funkciu. Použitie podnebnéj dosky ma za cieľ zlepšenie postavenia jazyka voči podnebiu a aktiváciu špičky jazyka, aktivácia horných pier a svalov, ktoré majú funkciu zdvíhania ústneho kútika, ďalej je to podpora dýchania nosom a ovplyvnenie nesprávneho postavenia dolnej čeľuste (Castillo-Morales, 2006). Využíva sa najmä u pacientov s Downovým syndromom, avšak je indikovaný aj u DMO. Liečba pomocou podnebnéj dosky taktiež preukázala pozitívny efekt na zníženie slinenia u DMO (Marinone, Gaynor, Johnston, & Mahadevan, 2017).

### **Myofunkčná terapia podľa Kittel.**

Metóda vznikla modifikáciou pôvodnej myofunkčnej terapie vyvinutej americkými ortodontistami a lekármi. Cieľom myofunkčnej terapie je náprava nesprávneho prehĺtania u detí, mladých a dospelých. Zatiaľ čo v americkom spôsobe myofunkčnej terapie, kde je už na začiatku terapie nacvičovaný nový spôsob prehĺtania, Kittel (1999) poukazuje na potrebu dostatočne vybudovaného myofunkčného základu pre správne prehĺtanie. Medzi pojmy, ktoré popisujú myofunkčnú poruchu patria: pretlačovanie jazyka (anglicky tongue trusting), infantilné prehĺtanie (anglicky infantile swallow), zlozvyky pri prehĺtaní a ďalšie.

Metóda obsahuje cvičenie orofaciálnej oblasti, ktoré zahŕňa nácvik polohy jazyka v pokoji a jednotlivé aktívne cvičenia pre jazyk a pre pery a podpora stereognozie v oblasti ústnej dutiny pomocou teliesok upevnených na nitke. Ďalšie časti sú tréning prisania jazyka na podnebie, na ktorý Kittel využíva špeciálne gumené krúžky, položené na jazyku. Až v poslednej časti terapie dochádza k nácviku správneho spôsobu prehĺtania. Metóda pracuje nie len s orofaciálnou oblasťou, ale venuje sa aj zlepšeniu celkového vnímania tela a náprave postury, taktiež pracuje na podpore zapojenia bránice a nácviku dýchania nosom. Pre využitie terapie je dôležitá aktívna spolupráca pacienta.

U porúch neuromotorického vývoja a neurologických porúch môžeme používať myofunkčnú terapiu paralelne s používaním iných známych terapeutických metód využívaných pri poruchách v orofaciálnej oblasti, ako sú napríklad metóda manželov Bobathovcov, orofaciálna regulačná terapia podľa Castillo-Moralesa, propioceptívna nervosvalová facilitácia a ďalšie (Kittel, 1999).

### **Rehabilitácia orofaciálnej oblasti podľa Debra C. Ganglae.**

Obsahuje súbor terapeutických techník, cvičení a pomôcok určených pre rehabilitáciu orofaciálnej oblasti. Terapia je vhodná pre pacientov s rôznymi poruchami v tejto oblasti vrátane porúch spôsobených detskou mozgovou obrnou, Parkinsonovou chorobou, periférnou parézou n. facialis, úrazmi hlavy a podobne. Publikácia je určená pre široké spektrum odbornej, ale aj laickej verejnosti. Môže byť využitá ako pomôcka pri zostavení individuálneho plánu terapie pre pacienta, no taktiež slúži ako manuál s podrobným popisom cvičení pre samotného pacienta, alebo rodinných príslušníkov zúčastňujúcich sa na terapii. Je vhodná hlavne pre dospelých pacientov, ale môže byť využitá aj u detí.

Ganglae (2004) dáva v terapii do popredia pacienta a jeho aktívnu účasť na takzvanom sebazotavení. K tomu je potrebná podpora a vedenie zo strany tímu

odborníkov ako sú logopédi, fyzioterapeuti, lekári, ergoterapeuti, sociálni pracovníci a pomoc od členov rodiny. Kľúčové je vytvorenie individuálneho plánu terapie, správna motivácia a komunikácia s pacientom.

Rehabiliácia orofaciálnej oblasti zahŕňa precvičovanie jazyka, pier, nosu, pohybov čeluste a aj uší, očí a čela. Ďalej sa venuje rôznym hlasovým cvičeniam a práci s mäkkým podnebí. Z pasívnych spôsobov terapie, ktoré nevyžadujú spoluprácu pacienta sú využívané: akupresura, masáže a rôzne typy stimulácií orofaciálnej oblasti. Tieto techniky môžu pacienta zbaviť strachu a zlepšiť predstavu, o čo v terapii pôjde. Publikácia prezentuje komplexný prístup v terapii pacienta, jej súčasťou je nácvik správneho dýchania a vizualizácia, inštrukcie o správnom držaní tela a preťahovacie cviky pre celé telo. Ganglae (2004) uvádza, že cieľom intervenčných postupov je: nastolenie rovnováhy patologického svalového tonu, uľahčenie pohybu, aktivácia ochabnutých svalov, eliminácia obranných reakcií na dotyk a bolestivých odpovedí, zlepšenie komunikácie, artikúacie, príjmu potravy a ďalšie.

Stimulácie v oblasti ústnej dutiny u hypersenzitívnych pacientov pomáhajú redukovať nepríjemné pocity pri stravovaní a znižujú dáviaci reflex, naopak u hyposenzitivity orálnej dutiny stimulujú činnosť svalov a to má vplyv na zlepšenie jednotlivých funkcií v tejto oblasti. Pre tento účel sú využívané pomôcky ako špajle s vatou, prípadne gázou, mäkká zubná kefka, prípadne môže byť využitá rôzna teplota. Dôležité je pozorovanie pacienta, aby stimulácia nevyvolala nežiadúce reakcie, ktoré bývajú u DMO často spustené (Gangale, 2004; Kolář, 2009).

### **Bobath koncept.**

Terapeutický koncept, ktorý je založený na neurofyziologickom podklade vyvinula v 40. rokoch 20. storočia fyzioterapeutka Berta Bobathová spolu s jej manželom neuropsychiatrom Karlom Bobathom, s ktorým tento koncept postupne zlepšovali. V súčasnosti je využívaný u detských pacientov s centrálnymi poruchami motoriky a u dospelých s postihnutím centrálného motoneurónu. V Bobath koncepte (alebo NDT - Neurodevelopmental Treatment) je zdôraznená práca v tíme, ktorého centrom je dieťa a jeho rodina, okolo neho stoja odborníci ako detský lekár, fyzioterapeuti, logopédi a ergoterapeuti (Zouňková, 2009). Bobath koncept dbá na dôkladné vyšetrenie, ktoré je založené na pozorovaní celkového stavu pacienta, jeho reakcií pri jedení, pití, hre, ďalej hodnotí, čo dokáže pacient samostatne alebo s pomocou, a čo nedokáže vôbec. Východiskom vyšetrenia je určenie hlavného problému a cieľa následnej terapie (Kolář, 2009).

Základom je mechanizmus centrálnej posturálnej kontroly, ktorý zahŕňa vzpriamovanie, rovnovážne a obranné reakcie. U DMO je tento mechanizmus porušený, čo sa prejavuje patológiou v oblasti posturálneho svalového napätia, abnormalitami v recipročnej interakcii svalov (poruchy recipročnej inervácie), pacienti majú zníženú schopnosť selektívnych pohybov a objavujú sa asociované pohyby. Jedným z cieľov Bobath konceptu je inhibícia nesprávnych pohybových vzorcov a zároveň facilitácia tých správnych, na to využíva tzv. handling, terapeutické zachádzanie s dieťaťom, ktoré je využívané počas všetkých bežných denných činností ako je kŕmenie, obliekanie, umývanie, polohovanie, hra a iné. Handling prebieha 24 hodín denne. Pri terapii sú využívané rôzne pomôcky, ako sú valce, klíny, labilné plošiny, gymball, pomôcky pre lokomóciu a iné (Zounková, 2009). Ďalšie techniky, ktoré sú aplikované v koncepte sú techniky propioceptívnej a taktilnej stimulácie nesenie váhy, placing a tapping. Rôzne typy tappingu môžu slúžiť pri stimulácii orofaciálnej oblasti (Zounková, 2009).

Súčasťou Bobath konceptu je takzvaná ústna terapia, ktorá facilituje príjem potravy a prehĺtanie a rozvoj oromotoriky (Kolář, 2009). Podľa Lechtu (2005) sa ústna terapia sústreďuje na facilitáciu nerozvinutých novorodeneckých reflexov, zníženie patologického pretrvávania primitívnych reflexov v orofaciálnej oblasti, ovplyvnenie patologických súhybov tela a hovoridiel, správne postavenie tela pri jedení s cieľom inhibovať patologické mechanizmy, reguláciu slinenia a nakoniec aktiváciu činnosti pier, jazyka a dolnej čeľuste.

Podľa autorov Acar et al. (2021) terapia pomocou NDT, ktorá viedla k zlepšeniu posturálnej kontroly trupu a krku pacienta mala pozitívny efekt na prehĺtanie a kŕmenie u pacientov s DMO.

### **Vojtova reflexná lokomócia.**

Metódu založil český neurológ Václav Vojta v 50. rokoch 20. storočia, ktorý sa venoval terapii detí s infantilnou cerebrálnou parézou (dnes DMO). V súčasnosti je VRL používaná okrem DMO u širokého spektra diagnóz u detí aj dospelých. Vojtova metóda v sebe zahŕňa diagnostické aj terapeutické postupy a jej základ tvorí vývojová kineziológia. Vychádza z predpokladu, že každý človek má geneticky zakódované správne pohybové vzorce, poškodením CNS je zapojenie týchto vzorcov inhibované, cieľom VRL je aktivácia CNS pomocou aferentácie z takzvaných spúšťových zón a návrat vrodenej pohybových vzorov. VRL sa uskutočňuje v základných pohybových zložkách a to sú reflexné otáčanie a reflexné plazenie (Vojta & Peters 1995; Zounková & Šafářová, 2009).

Zounková a Šafářová (2009) predstavujú základné princípy terapie, ktoré budú ďalej popísané. Vojtova metóda sa netrénuje, reakcia sa nedá naučiť. Všetky odpovede sú vyvolané na základe reflexnej odpovede tlakom na spúšťové zóny bez voľného úsilia pacienta a zároveň je reakcia organizmu globálna. Reflexná lokomócia je vybaviteľná u ľudí všetkých vekových kategórií. Efekt terapie závisí hlavne od presnosti aplikácie, počtu opakovaní a jej intenzite. U detí je dôležité zapojenie a edukácia ich príbuzných, pričom terapia sa odporúča predvádzať zväčša 4-krát za deň. Kolář (2009) apeluje u DMO na dôležitosť včasného zahájenia terapie, aby došlo k čo možno najefektívnejšej aktivácii fyziologických vzorcov pohybu.

Kolář (2009) odporúča VRL pri terapii vývinových dyzartrií, do ktorých zaraďujeme aj DMO. Podľa autorov Vojta a Peters (1995) je možné pri reflexnej lokomócií spustiť vegetatívne a iné automatické reakcie. Okrem takzvaných veľkých motorických procesov má VRL vplyv na pohyb očí, jazyka a dolnej čeľuste. Ďalej stimuluje dýchanie, prehĺtanie a u detí sací mechanizmus. Taktiež ovplyvňuje funkciu močového mechúra a črevnú motilitu. VRL má pozitívny efekt na aktiváciu reči, artikuláciu a fonáciu (Vojta & Peters 1995; Zounková & Šafářová, 2009). Podľa Koláři (2009) vplyvom VRL po ukončení terapie dochádza k úprave patologického svalového tonu, uvoľneniu spasticity a útlmu mimovoľných pohybov, čo má za následok aj úpravu v orofaciálnej oblasti.

### **Nové postupy a metódy v rehabilitácii orofaciálnej oblasti u DMO.**

#### ***Tréning funkčného žuvania (Functional Chewing Training – FuCT).***

Predstavuje holistický prístup pri terapii, ktorého cieľom je úprava orálnej motoriky a zlepšenie funkcie žuvania príjem pre orofaciálnej oblasti. Zahŕňa správne nastavenie postury v sede pri jedení, cielené umiestnenie jedla do oblasti stoličiek pre aktiváciu rotačných a laterálnych pohybov jazyka, masáž horných a dolných d'asien v smere od rezákov ku molárnym zubom, tréning žuvania pomocou žuvacej rúrky, postupné pridávanie potravy o rôznej konzistencii, v zmysle s'ťažovania náročnosti jej spracovania. Do tohto procesu sú začlenení rodinní príslušníci, ktorý po edukácii prevádzajú domácu terapiu. Tá by mala prebiehať počas každého jedenia (Serel Arslan, Demir, & Karaduman, 2016).

Inal, Serel Arslan, Demir, Tunca Yilmaz a Karaduman (2017) pomocou randomizovanej kontrolovanej štúdie skúmali vplyv (efekt) FuCT na nadmerné vylučovanie slín a vytlačovanie jazyka u detskej mozgovej obrny (anglicky tongue trusting). Štúdie sa zúčastnilo 32 detí s DMO vo vekovom rozmedzí 10-58 mesiacov, následne boli rozdelené do 2 skupín s rovnakým počtom respondentov. Nasledovala terapia po dobu 12 týždňov, pričom v prvej skupine bola aplikovaná FuCT a druhá

kontrolná skupina predvádzala bežne využívané cvičenia oromotoriky (Gisel, 1996). Terapia v kontrolnej skupine pozostávala zo základných pasívnych a aktívnych cvičení pre pery a jazyk, ktoré boli zamerané na rozsah pohybu a zvýšenie sily v tejto oblasti. Terapia v skupine s FuCT pozostávala z cvičenia, ktoré je uvedené v predchádzajúcom odstavci. Všetci rodičia boli poučení o náležitostiach terapie a raz týždeň sa zúčastňovali videokonzultácie s fyzioterapeutom. Následne terapiu aplikovali v domácom prostredí, 5 krát za deň po dobu 20 minút. Pred zahájením terapeutických programov a taktiež po ich skončení bola pomocou stupňov vybraných hodnotiacich škál zaznamenaná intenzita a frekvencia slintania, schopnosť žuvania a stupeň závažnosti vytlačovania jazyka (Serel Arslan et al., 2017).

FuCT sa preukázala v porovnaní s bežným oromotorickými cvičeniami prospešnejšia pre zvládanie slinotoku a pre zníženie prejavu vytlačovania jazyka zlepšenie schopnosti žuvania. Najväčšie zlepšenie došlo u pacientov s najťažšími stupňami postihnutia. V kontrolnej skupine v týchto oblastiach došlo nedošlo k zlepšeniu. Pozitívny efekt na schopnosť žuvania u pacientov s DMO potvrdzuje predchádzajúca radnomizovaná dvojitozaslepená štúdia, taktiež skúmala efekt FuCT v porovnaní s bežnými oromotorickými cvičeniami, avšak u 82 respondentov (Inal et al., 2017; Serel Arslan, 2016).

Na základe výsledkov tejto štúdie, autori Inal et al. (2017) odporúčajú zaradenie FuCT do bežného manažmentu liečby nadmerného slintania a vytlačovania jazyku.

### ***Elektrická stimulácia.***

Elektrická stimulácia je v súčasnosti bežne využívaná pri terapii dysfágií u dospelých pacientov po cievnnej mozgovej príhode, na čo existuje množstvo štúdií (Pisegna, Kaneoka, Pearson, Kumar, & Langmore, 2016). U DMO existuje snaha o zavedenie elektrickej stimulácie, niektoré štúdie preukazujú priaznivý efekt pri poruchách prehĺtania, avšak účinok tejto terapie je stále kontroverzný a neexistuje dostatok kvalitných dôkazov (Rice, 2012; Song, Park, Lee, & Kim, 2015).

Umay, Gurcay, Ozturk a Unlu Akyuz (2019) skúmali vo svojej štúdii efekt elektrostimulácie na senzorickej úrovni. Štúdie sa zúčastnilo 102 detí s DMO trpiacimi poruchami prehĺtania. Elektrostimulácia na senzorickej úrovni bola v experimentálnej skupine podávaná v kombinácii s konvenčnou terapiou, kontrolná skupina dostávala len konvenčnú terapiu. Cieľom elektrostimulácie bolo zlepšenie orálnej fázy prehĺtania u detí s DMO. Pacientom bol terapeuticky aplikovaný prerušovaný galvanický prúd s použitím elektród veľkých 3x3 centimetre bilaterálne žuvacie svaly. Intenzita bola stanovená na

senzorický prah, ktorým bola najnižšia úroveň prúdu, pri ktorom dieťa preukazovalo známky nepohodlia, ako napríklad otáčanie hlavy. Musculus masseter sa zúčastňuje na začiatku orálnej fázy a jeho aktivita pokračuje až do konca prehĺtania, Autorka zdôvodňuje výber stimulácie m. masseter, tým ,že štúdie, ktoré skúmali aktivitu svalov pri prehĺtaní udávajú, že inaktivite žuvacích svalov pri prehĺtaní je činnosť podjazylkových a nadjazylkových svalov nedostatočný a môže sa výrazne predĺžiť doba tohto aktu (Araújo Pernambuco et al., 2011).

Elektrická stimulácia na senzorickej úrovni spolu s konvenčnou terapiou v experimentálnej skupine preukázala lepšie výsledky v oblasti prehĺtania, ďalej zníženie slintania, vytlačovania jazyka a skrátenie času jedenia. Výhodou tejto typu stimulácie je jej bezpečnosť a to že nespôsobuje nepríjemné pocity u detí s DMO. Nevýhodou štúdie bolo, že neskúmala dlhodobý efekt elektrickej stimulácie na senzorickej úrovni.

Ďalším typom, ktorý môžeme použiť je neuromuskulárna elektrická stimulácia (NMES). Aplikáciou NMES stimulujeme skupiny suprahyoidných a infrahyoidných svalov. Intenzita je určená podľa palpačného overenia kontrakcie svalu. Účinnosť terapie u DMO doposiaľ nemá veľa dôkazov. U pacientov zúčastnených v randomizovanej kontrolovanej štúdiu, v ktorej bola aplikovaná NMES spolu s konvenčnou terapiou došlo k zlepšeniu uzáveru pier, počas orálnej fázy prehĺtania, čo viedlo k menším stratám potravy počas jedenia a k schopnosti sa samostatne napiť bez pretekania tekutín. Taktiež sa znížila frekvencia kašľania pri prehĺtaní. Cieľom NMES je podporiť bezpečnosť pri prehĺtaní a tak znížiť riziko aspirácií (Song et al., 2015).

### ***Virtuálne prostredie SONRIE.***

V posledných rokoch sa v rehabilitácii čoraz častejšie využívajú prístroje virtuálnej reality. V terapii DMO si taktiež našli svoje miesto. Výhodou je motivácia pacienta a podpora na účasti na aktivite (Wang & Reid, 2011).

Virtuálne prostredie SONRIE je schopné rozpoznať problémy v orofaciálnej oblasti, využíva sa u detí s DMO vo vekovom rozmedzí 4-12 rokov. Jej základom sú štyri interaktívne hry. Cieľom je motivácia dieťaťa k hre, pri ktorej si dieťa precvičí orofaciálne svalstvo. Systém využíva jednoduchý senzor Kinect, ktorý je zapojiteľný do počítača, s integrovanou databázou a videami, ktoré obsahujú pokyny pre hranie videohry. Kinect je zariadenie v štýle doplnku webkamery pre operačný systém Windows, ktoré ponúka prirodzené používateľské rozhranie, vďaka ktorému je možná intuitívna reakcia používateľa bez akýchkoľvek ďalších ovládacích zariadení (Obrázok 2).





Obrázok 2. Testovanie zariadenia Kinect pred terapiou (Martín-Ruiz, 2016).

Pohyby sú detekované 3D snímaním vystúpených bodov na tvári a 3D zobrazení polohy hlavy. Samotná hra funguje na princípe prekonávania niekoľkých testov, kde dieťa rozpozná pohyb a snaží sa ho správne vykonať. Kinect pri tom kontroluje správnosť pohybov v orofaciálnej oblasti. Ak dieťa dokončí test, môže prejsť na ďalšiu úroveň (Obrázok 3) (Martín-Ruiz, Máximo-Bocanegra, & Luna-Oliva, 2016).



(a) Game eyebrows start

Obrázok 3. Cvičenie vo virtuálnom prostredí SONRIE - Preteky s obočím (Martín-Ruiz et al., 2016).

Výhodou terapie pomocou SONRIE jeho cenová dostupnosť, ľahká motivácia pacienta k terapii a jednoduché používanie pre profesionálov. Z týchto dôvodov sa ukázala táto terapia efektívna (Martín-Ruiz et al., 2016).

# Kazuistika

## Základné údaje

Pacient: D. V.

Pohlavie: žena

Vek: 27 rokov

Diagnóza: Detská mozgová obrna, spastická quadruparéza

## Anamnéza

**Osobná anamnéza:** DMO, znížený intelekt (stredný stupeň duševnej zaostalosti), pacientka je nevidiaca, operácia ľavého bedrového kĺbu v roku 2002, operácia ľavého predlaktia v roku 2010.

**Rodinná anamnéza:** Má jednu staršiu sestru, ktorá je bez zdravotného postihnutia.

**Sociálna anamnéza:** Žije s matkou a babičkou v dome, je plne závislá na pomoci inej osoby.

**Pracovná anamnéza:** Absolvovala povinnú školskú dochádzku.

**Farmakologická anamnéza:** Asketon (prokinetikum), vigantol, baklofen.

**Alergologická anamnéza:** Irelevantná.

**Terajšie ochorenie:** Pacientka bola predčasne narodená v 27 týždni tehotenstva. Rehabilitácia zahájená v 2. mesiaci po narodení. Podľa slov matky bolo vzhľadom k tomu, že je jej dcéra náročné naučiť dcéru komunikovať a reagovať na okolie a doteraz komunikáciu vylepšujú. Od roku 2007 navštevuje denný stacionár, v ktorom bola zaradená aj do rehabilitácií pod dohľadom fyzioterapeutky a zároveň logopedičky. Podľa slov fyzioterapeutky, keď začala D.V. navštevovať stacionár mala problém s prijímaním a spracovaním sústa, postupne došlo počas terapií k vytvoreniu kompenzačného mechanizmu. Momentálne sa orofaciálnej oblasti v rehabilitácii cielene nevenujú. Aktuálne je pacientka 4-krát do týždňa dovážaná do denného stacionára. Individuálna kinezioterapia u pacientky prebieha 2-krát do týždňa, ostatné dni je zabezpečená hydroterapia. U pacientky je využívaná bazálna stimulácia. V stacionári sa rada účastní spevu v aktívnej aj pasívnej forme.

## VYŠETRENIE

Vyšetrenie prebehlo v dennom stacionári dňa 4. 5. 2021 za prítomnosti pracovníčky zariadenia. Pacientka bola počas vyšetrenia pokojná, pozitívne naladená a komunikatívna (dokázala jednoslovné odpovedať).

## **Kineziologický rozbor**

### *Aspekcia*

Pacientka používa polohovateľný mechanický invalidný vozík s opierkou hlavy a opierkami brániacimi addukcii v bedrových kĺboch. Nepoužíva bezpečnostné popruhy.

### *V sede na vozíku*

#### Spredú

- Mierne inklinácia trupu vpravo.
- Dolné končatiny majú postavenie bedrových kĺbov vo vnútornej rotácii.
- Horné končatiny v spastickom flekčnom držaní v lakt'ových kĺboch a palmárnej flexii v zápästí.
- Hlava predilekčne rotovaná na pravú stranu (pacientka je však schopná pri pokyne otočiť hlavu na druhú stranu).

#### Zboku

- Krčná chrbtica v extenzii.
- Postavenie hlavy v záklone.
- Postavenie ramenných kĺbov v protrakcii.

#### Orofaciálna oblasť

V kľude pozorujeme mierne pootvorené ústa, skrátene svaly pre hornú časť pier, horná pera je inaktívna, dolná časť lábii je ochabnutá. Mimické svalstvo je v kľude bez výraznej stanovovej asymetrie. Pacientka má poškodený chrup v dôsledku mechanického opotrebovania. Chýbajú jej niektoré z predných horných rezákov. Pri intencii mimického svalstva je pozorovateľná mierne zvýšená aktivita na pravej strane.

### *V ľahu na chrbte*

- Obojstranná vnútorná rotácia a addukcia bedrových kĺbov, rotácia výraznejšia vľavo.
- Kolené kĺby sú v semiflekčnom postavení s prítomnosťou flekčných kontraktúr.
- Členkové kĺby v plantárnej flexii.
- Inklinácia trupu vpravo.
- Zboku viditeľná hyperlordóza v dierkovej (lumbálnej) časti chrbtice.
- Ochabnuté brušné svalstvo.
- Viditeľná prominencia dolných rebrových oblúkov.
- Prevažuje hrudné dýchanie.
- Na horných končatinách pretrváva flekčné spastické držanie v lakt'ových kĺboch.
- Prítomné kontraktúry flexorov zápästia na ľavej hornej končatine.

- Krčná chrbtica je v hyperextenzii.
- Hlava v záklone a rotovaná do pravej strany.
- Výraz tváre oproti sedu zostáva nezmenený, ústa pootvorené.
- Pri pohľade zhora mierna skolióza tváre vpravo.

### ***Palpácia***

#### *V ľahu na chrbte*

- Prítomný spastický hypertonus *na dolných a horných končatinách*.
- Hypertonus krčných extenzorov a krátkych extenzorov šíje a horných vlákien m. trapezius.
- Hypotonie svalov na prednej časti krku.
- Mierne zvýšenie svalového tonu v oblasti žuvacích svalov na pravej strane.
- Hypotonie v oblasti lábí.
- Vyšetrenie pohyblivosti jazyky – mierne obmedzenie pohyblivosti jazyky doľava.
- Vyšetrenie pohyblivosti krčnej chrbtice – je možná pasívna aj aktívna rotácia do oboch strán. Obmedzenie rozsahu pohybu do ľava asi o 10 stupňov oproti pravej strane. Úklon obmedzený obojstranne, viac vľavo z dôvodu hypertonu v hornej časti m. trapezius

### ***Vyšetrenie dychu***

Prevažuje hrudný typ dýchania. Pacientka dýcha prevažne ústami po vyzvaní aby sa nadýchla si pomáha grimasou, pokrčením nosa nahor a záklonom hlavy. Nie je schopná izolovaného nádychu ani výdychu nosom ani ústami.

### ***Motorické schopnosti***

#### ***Hrubá motorika/funkčné schopnosti***

Pacientka je plne závislá na asistencii druhej osoby, je prepravovaná pomocou mechanického vozíka druhou osobou.

*Otočenie* – pacientka zvláda samostatne otočenie na ľavý bok, prítomný nátkrový mechanizmus pravej dolnej končatiny, otočenie na pravý bok je s asistenciou.

*Sed* – dokáže sedieť s pomocou jedného človeka, v sede nie je schopná opory horných končatín (HKK) o podložku, prevláda flektované postavenie HKK. Hlava je predsunutá krčná chrbtica je v hyperextenzii, pacientka je schopná krátkodobej korekcie postavenia hlavy.

*Poloha na bruchu* – Pri polohe 3. mesiaca s oporou o predlaktie, ostáva držanie rúk v päť a neúplná opora o zápästia, krčná chrbtica v extenzii, po slovnej inštrukčii je

schopná krátkodobej úpravy postavenia hlavy, prítomná hyperlordóza v úseku bedrovej chrbtice a anteverzné postavenie panvy.

Vyššie postavenie nezvládne. U pacientky sa pri snahe o pohyb vybaví asociované reakcie.

### ***Funkčné pohyby***

Pacientka aktívne dosiahne pravou hornou končatinou na úroveň nosa a pravou hornou končatinou. Prítomný ulnáry úchop. Nedokáže diferenciovať pohyby v jednotlivých kĺboch.

### **Príjem potravy**

Pacientka sa nedokáže sama najesť a je úplne závislá na pomoci druhej osoby. Jedlo prijíma perorálne. Je schopná spracovať potravu o rôznej konzistencii vid' (vid' Obrázok 2). Pije cez slamku.

Vyšetrenie bolo prevedené pomocou aspekcie pri prijímaní potravy o rôznej konzistencii (vid' Obrázok 4).

### ***Mechanizmus žuvania***

- Pohyb jazyka je patologický, špička jazyka je úplne neaktívna, pacientka sa snaží posúvať potravu pohybovaním zadnej časti jazyka dopredu a dozadu.
- Žuvanie prebieha výhradne na pravej strane.
- Nedochádza k diferenciacii pohybu dolnej čeľuste, neprítomná lateropulzia mandibuly, pohyb je strnulý zhora nadol, pri žuvanú počuť hlasné cvakanie zubmi o seba.
- Nedostatočná práca lícneho svalstva (m.buccinator), potrava ostáva zaseknutá v ústnej dutine z vonkajšej strany zubov.
- Chýba bilabiálny uzáver.
- Slinenie je v norme.
- Rýchlosť spracovania sústa:
  - o Líši v závislosti od konzistencie jedla, avšak vo všetkých troch prípadoch bola primeraná.
  - o Najdlhšie trvalo spracovanie chleba, veľká časť jedla ostala v priestore z vonkajšej strany zubov.
- Pacientka musí mať stravu nakrájanú na kúsky, nie je schopná si odhryznúť z chleba.

### ***Mechanizmus prehltania***

- Bol spustený prehltací reflex.



- Pohyb zadnej časti jazyka dopredu a dozadu. Pripomína sacie pohyby dieťaťa.
- Bilabiálny uzáver nahradený zaklesnutím dolnej pery za horné zuby.
- Prehĺtanie v miernom záklone hlavy.
- Pri prehĺtaní ani po ňom nedochádzalo ku kašľaniu ani k zmene hlasu.



Obrázok 4. Potraviny, ktoré pacientka konzumovala pri vyšetrení (Archív autora, 2021)

### **Komunikácia a reč**

- Dorozumie sa s okolím.

- Prítomná spastická dyzartria.
- Pomalá, nevýrazná artikulácia – zotrená.
- Neúčast' lábii.
- Pri vyšetrení vyslovovania hlások má pacientka najväčší problém pri vyslovovaní písmena „U“ z dôvodu nedostatočnej činnosti m. orbicularis oris.
- Reč je slabá, tichá a pacientka má slabý výdychový prúd.

### ***Neurologické vyšetrenie***

Pacientka je orientovaná časom aj priestorom.

#### ***Vyšetrenie hlavových nervov***

II. Nevyšetované – pacientka je nevidiaca.

III. Bez strabizmu,

IV. Nevyšetované.

V. masseterový reflex: výbavný; povrchová citlivosť neporušená; výstupy nervu na tvári nebolestivé

VI. Bez strabizmu.

VII. Chvostek I., II.: negatívny; vyšetrenie mimických svalov – mierne zvýšená svalová aktivita na pravej strane.

VIII. Sluch orientačne intaktný; ostatné skúšky nevyšetované z

IX. príznak opony: negatívny; plazenie jazyka: nie je schopná vyplaziť jazyk za frontálnu rovinu čeľuste; pri príjme potravy sa vybaví prehltací reflex.

X. nevyšetované

XI. nevyšetované

XII. fascikulácie svalov jazyka neprítomné; plazenie jazyka v strednej rovine, nedosiahne však za hranicu predných zubov

Meningeálne príznaky: negatívne.

#### ***Kompresné testy a testy na meningeálne dráždenie***

Kompresný test na foramina intervertebralia: negatívny

Bruzinsky: negatívny

Kernig: obojstranne negatívny

#### ***Vyšetrenie horných končatín***

Na horných končatinách je prítomný obraz centrálneho prítomný typický obraz centrálneho postihnutia s typickým obrazom spastickej kvadruparézy. Prítomné flekčné kontraktúry na zápästí ľavej ruky. Vyšetrenie spasticity pomocou modifikovanej Ashwortovej škály na pravej hornej končatine orientačne stupeň 3. na ľavej hornej



končatine stupeň 4. Myotatické reflexy obojstranne hyperreflecie. Paretické javy pozitívne.

#### **Vyšetrenie dolných končatín**

Na dolných končatinách je prítomný typický obraz centrálného postihnutia s typickým obrazom spastickej kvadraparézy. Prítomné kontraktury vo flexoroch kolenných kĺbov, spasticita vyšetrená orientačne stupeň 3 podľa modifikovanej Ashworthovej škály. Myotatické reflexy obojstranne zvýšené. Paretické javy pozitívne.

**Povrchové cítenie:** Vyšetrenie orientačne v poriadku.

**Hlboké cítenie:** Neprítomný polohocit ani pohybovit.

#### **Vyšetrenie mozočkových funkcií**

- Palloocerebellum: nevyšetrované.
- Neocerebellum: Diadochokinéza: nedokáže. Skúška taxie HKK: nedokáže. Skúška taxie DKK: nedokáže.

Ďalšie časti neurologického vyšetrenia neboli vykonané z dôvodu, že táto práca aj kazuistika je smerovaná na problematiku orofaciálnej oblasti.

#### **Návrh na krátkodobý rehabilitačný plán**

- Zmiernenie spasticity pomocou strečingu prípadne využitie antispastických polôh z Bohath konceptu.
- Uvoľnenie svalov jazyky.
- Preťahovanie v oblasti mimických svalov.
- Otužovanie ústnej dutiny pomocou bazálnej stimulácie. Využitie hlavne na ľavej strane ústnej dutiny.
- Práca na znížení senzorickej deprivácie v oblasti ústnej dutiny jemnou intraorálnou taktílnou stimuláciou, masážu d'asien a termickou stimuláciou.
- Stimulácia orálnej dutiny s cieľom zvýšenia stereognózie v tejto oblasti.
- Kontrola sústa, môžeme využiť gumenného medvedíka na šnúrke umiestnenie do ľavej časti ústnej dutiny.
- Využitie 1. diagonály PNF pre nácvik pohybu ruky k ústam.
- Kontaktné dýchanie pre prehĺbenie dolného hrudného dýchania.

#### **Návrh na dlhodobý rehabilitačný plán so zameraním na orofaciálnu oblasť**

- Udržanie stavu pacientky a zabránenie sekundárnym problémom.
- Udržanie kĺbového rozsahu pohybu.
- Nácvik otáčania na lehátku a nácvik pohybov

- Dlhodobé znižovanie spasticity.
- Prevencia vzniku kontraktúr.
- Otužovanie ústnej dutiny pomocou techník bazálnej stimulácie.
- Zlepšenie vnímania schémy tela.
- Zlepšenie komunikácie a artikulácie pacientky, nácvik výslovnosti jednotlivých hlások, využitie spevu pri terapii.
- Nácvik samostatnosti pri kŕmení s využitím špeciálnej lyžice so hrubým úchopom, prípadne s využitím ortézy na pravej hornej končatine.
- Zlepšenie výdychového prúdu pri reči, aktivácia bráničného dýchania.
- Odporúčenie návštevy logopéda a dentistu.

## Diskusia

Ochorenie detská mozgová obrna je spojené so zložitou a komplexnou problematikou. DMO je neprogresívne, no zároveň v súčasnosti neexistuje kauzálna liečba (Kolář, 2009). V posledných rokoch došlo vo vyspelých krajinách iba k miernemu poklesu výskytu DMO. Na jednej strane sa kvalita zdravotnej starostlivosti a novorodeneckého screeningu v Európe rapidne zvýšila, no na druhej strane sa zvyšuje počet preživších predčasne narodených detí, ktoré majú niekoľkonásobne vyššie riziko vzniku DMO (Galea et al., 2019; Hollung et al., 2018; Sellier et al., 2016). V budúcnosti by mohlo byť kľúčové využitie poznatkov genetiky pri tomto ochorení, čo je momentálne v rannom štádiu výskumu (Fahey et al., 2017).

U týchto pacientov je nutná celoživotná starostlivosť v čom je nevyhnutné zapojenie a podpora rodinných príslušníkov. Dôležitosť účasti rodinných príslušníkov na zvládání tohto ochorenia, je zdôraznená aj pri metódach rehabilitácie orofaciálnej oblasti, ktoré boli spomenuté v tejto práci (Castillo-Morales, 2004; Gangale, 2004; Vojta & Peters, 1995; Zounková & Šafářová, 2009). Gangale (2004) vníma rodinných príslušníkov, jednak ako súčasť komplexného tímu rehabilitácie, ale dokonca aj ako spoluúčastníkov na sebauzdravení pacienta a tak, že ho podporujú v každom ohľade. U VRL má v terapii kľúčovú úlohu matka dieťaťa, bez jej dôkladnej práce a predvádzaní intenzívnej terapie by mala VRL sotva efekt (Zounková, & Šafářová, 2009). Bobath koncept zasa zapája rodinných príslušníkov do celodennej starostlivosti, polohovania a handlinku dieťaťa (Zounková, 2009). Castillo-Morales (2004) u detí s DMO, vždy pokiaľ je to možné pracuje vo svojej terapii s matkou dieťaťa. Taktiež prebral od domorodých matiek ich spätosť s dieťaťom a všimol si u nich, že pokiaľ dieťa ešte nevie chodiť, matka svoje dieťa nenechá len tak ležať samé na zemi.

Rehabilitácia orofaciálnej oblasti by mala prebiehať v kruhu odborníkov, rodinných príslušníkov a samotného pacienta. Castillo-Morales (2006) vo svojom koncepte zdôrazňuje nutnosť medziodborovej spolupráce lekárov, terapeutov, pedagógov, psychológov a taktiež považuje za prínos mať v tíme ortodonta. Práve v spolupráci s ortodontom vznikla aj terapia podnebnou doskou. Gangale (2004) pridáva do multidisciplinárneho tímu okrem zdravotníckych pracovníkov ako sú lekári, zdravotné sestry, klinickí logopédi, fyzioterapeuti, ergoterapeuti a iní ďalší v našich krajinách menej známe profesie ako mentorov, inštruktorov meditácie či pohybových špecialistov. Členovia by sa mali podľa svojich jednotlivých schopností zúčastňovať na vytvorení a

realizácii individuálneho plánu terapie (Gangale, 2004). Je potrebná znalosť medzi jednotlivými obormi navzájom, avšak multidisciplinárna spolupráca neznamená, že sa musia zúčastňovať terapie všetci odborníci. Cieľom tejto spolupráce stanovenie si spoločných cieľov a ich realizácia zaradenie podľa individuálnych možností a požiadaviek pacienta (Castillo-Morales, 2006).

V užšom slova zmysle orofaciálnu rehabilitáciu vykonáva fyzioterapeut, ergoterapeut a logopéd (Kolář, 2009). V terapii sa tieto obory prekrývajú, avšak je dobré poznať špecifika daného oboru a jeho hlavných cieľov v rehabilitácii. Logopéd pracuje na ovplyvnení konkrétnych funkcií, orofaciálnej oblasti. Pri terapii pracuje s poruchami behaviorálnymi metódami. Príkladom môžu byť poruchy prehĺtania, pri ktorých logopéd stanovuje spôsob kŕmenia, textúru a objem jedla, frekvenciu kŕmenia a spôsob prehĺtania kvôli prevencii aspirácie. Ďalej stanovuje možné kompenzačné prostriedky pre terapiu, napríklad prehĺtacie manévre pri dysfagii (Nováková & Bunová, 2013). Ergoterapeut sa zameriava na individuálnu realizáciu bežných denných činností ako napríklad pitie, jedenie, hygiena orofaciálnej oblasti a pomáha praktickému nácviku schopností pacienta v každodennom živote. V spolupráci s logopédom vyberá vhodné kompenzačné pomôcky ako sú špeciálne fľašky, poháre, ergometricky upravené príbory, upravené zubné kefky a iné (Dončevová, Buchtelová, & Pecharová, 2016).

Úlohou fyzioterapeuta je rehabilitácia na všetkých úrovniach motoriky. Pre správnu funkciu orofaciálnej oblasti je z kineziologického hľadiska dôležité zabezpečenie posturálnej stability axiálneho systému (Dončevová et al., 2016). Fyzioterapeut sa pri orofaciálnej rehabilitácii u DMO cielene zameriava na zníženie spasticity a prevenciu sekundárnych patologických zmien pohybového systému a taktiež na správne polohovanie pacienta (Kolář, 2009). Je potrebné orientovať sa na rehabilitáciu motorických a posturálnych funkcií, ktoré zásadne ovplyvňujú prácu a funkcie orofaciálnej oblasti (Nováková & Bunová, 2013). Spolupráca fyzioterapeuta s ergoterapeutom môže byť napríklad pri správnom nastavení polohy počas kŕmenia, prípadne kooperácia ruka-ústa pri jedení. Zahŕňa to aj výber špeciálnych pomôcok polohovateľných stoličiek a vertikalizačných stolov. Fyzioterapeut v spolupráci s logopédom pracuje na zlepšení kvality dýchania a môže riešiť jednotlivé zapojenie svalov pri nácviku konkrétnej funkcie orofaciálnej oblasti (Dončevová et al., 2016; Kraus, 2005).

Existuje niekoľko metód, ktoré sa priamo, alebo nepriamo venujú rehabilitácii orofaciálnej oblasti. Medzi najznámejšie metódy využívané vo svete patrí Orofaciálna

regulačná terapia podľa Castillo-Moralesa, Myofunkčná terapia podľa Anity Kittel a Rehabilitácia orofaciálnej oblasti podľa Gangale, pričom tieto metódy sa môžu navzájom kombinovať a dopĺňovať (Vysoký & Konečný, 2007). Ďalej sú v rámci účinku na orofaciálne poruchy používané Vojtov princíp reflexnej, ktorý má v Českej republike silné zázemie, Bobath koncept a iné. U všetkých týchto metód existujú v Česku školitelia, ktorý usporadúvajú kurzy (Saitlová & Limbrock, 2014). Hoci sú tieto metódy bežne používané, v súčasnosti existuje veľmi malý počet validných štúdií pre dostatočné zhodnotenie účinku týchto metód na orofaciálnu oblasť. Z novších štúdií sa preukázal u pacientov s DMO, ktorý absolvovali terapiu NDT zároveň s konvenčnou terapiou, pozitívny efekt v oblasti prehĺtania, zlepšenia nadmerného slinenia a na znížení aspirácie u DMO (Acar et al., 2021). Nedávna štúdia potvrdila, že využitie terapie pomocou podnebnéj dosky Castillo-Moralesa, malo pozitívny efekt na zníženie slintania u DMO (Marinone et al., 2017).

V literatúre je najväčšia časť venovaná terapii dysfágie a poruchám orofaciálnej oblasti, ktoré sa s ňou spájajú DMO. Konvenčná terapia, ktorá je používaná u dysfágií zahŕňa stravovanie, výživu, posilňovacie cvičenia orofaryngeálneho svalstva, napráva držania tela a prispôsobenie vonkajšieho prostredia, nácvik špeciálnych manévrov prehĺtania, termickú, taktilnú a tlakovú stimuláciu pre zvýšenie senzorického vnímania. Napriek tomu, že existujú štúdie, ktoré považujú tieto spôsoby za účinné v súčasnosti ešte stále neexistuje dostatok kvalitných dôkazov o ich efektivite (Morgan, Dodrill, & Ward, 2012).

Prínosom tejto bakalárskej práce bolo komplexné zhrnutie problematiky DMO s úzkym zameraním na rehabilitáciu orofaciálnej oblasti. Práca obsahuje prehľad najčastejších metód a postupov, ktoré sa využívajú na rehabilitáciu orofaciálnej oblasti a ich konkrétne využitie u DMO. Existuje mnoho literatúry, ktorá sa zaoberá rehabilitáciou orofaciálnych porúch u rôznych neurologických ochorení ako je napríklad cievná mozgová príhoda, Parkinsonova choroba, Roztrúsená skleróza, obrna lícneho nervu a iné, avšak u DMO nie je táto oblasť z pohľadu fyzioterapeuta nikde spracovaná.

## Záver

DMO zahŕňa široké spektrum klinických príznakov a komorbidít. Takmer každé dieťa s DMO trpí nejakým problémom v orofaciálnej oblasti. Tieto problémy narušujú kvalitu života pacienta negatívne ovplyvňujú funkcie orofaciálnej oblasti ako sú príjem a spracovanie potravy, dýchanie, tvorba reči a mimika. Miera závažnosti postihnutia v tejto oblasti súvisí priamo úmerne so stupňom poškodenia motoriky každého pacienta. Veľká časť pacientov trpí poruchami prehĺtania, ktoré sú nebezpečným rizikovým faktorom vzniku aspirácií a tie bývajú často život ohrozujúcim činiteľom u pacientov s DMO. Z týchto dôvodov by problémy v orofaciálnej oblasti nemali byť opomenuté a mala by sa im venovať v terapii zvýšená pozornosť.

Napriek tomu, že poruchy orofaciálnej sú oblasti u detskej mozgovej obrny bežným javom, rehabilitácia týchto problémov u DMO býva opomenutá. Fyzioterapeut sa zameriava na zvládanie problémov hrubej motoriky, pričom na orofaciálnu oblasť v bežnej terapii nezostáva dostatok času. Z teoretického hľadiska existuje množstvo metód a postupov, ktoré sa sústreďujú na rehabilitáciu tejto oblasti, avšak v praxi neexistuje dostatok kvalitných dôkazov z pohľadu štúdií o ich účinnosti. V budúcnosti by bolo prínosné overiť efekt už zaužívaných spôsobov orofaciálnej rehabilitácie u DMO a začleniť ich výsledky do rehabilitácie pacienta s poruchami v tejto oblasti.

## Zhrnutie

Detská mozgová obrna patrí medzi najčastejšie príčiny motorických porúch v detskom veku. Toto ochorenie sprevádza množstvo klinických príznakov a komorbidít, pričom poruchy v orofaciálnej oblasti sa vyskytujú frekventovane.

Táto bakalárska práca obsahuje rešeršné spracovanie problematiky detskej mozgovej obrny a rehabilitácie orofaciálnej oblasti u tohto ochorenia. Prvá časť je venovaná všeobecným poznatkom o detskej mozgovej obrne ako sú definícia ochorenia, príčiny vzniku a základná diagnostika. Ďalej sú popísané klinické formy DMO, rozdelené podľa klasifikácie SCPE na spastické, ataktické a dyskinetické formy. Nadväzuje liečba detskej mozgovej obrny, ktorej cieľom nie je úplné vyliečenie pacienta, ale zabezpečenie čo najlepšej kvality života pacienta a prevencia sekundárnych komplikácií spôsobených ochorením. V tejto časti sú spomenuté aktuálne využívané spôsoby farmakologickej, ortopedickej a neurochirurgickej liečby a rehabilitácie.

U orofaciálnej oblasti pre lepšie pochopenie problematiky bakalárskej práce zahrnutá kineziológia a jednotlivé funkcie orofaciálnej oblasti. Ďalej sú popísané najčastejšie poruchy v orofaciálnej oblasti so zameraním na detskú mozgovú obrnu.

Posledná teoretická časť je venovaná rehabilitácii orofaciálnej oblasti u DMO. V úvode popisuje problematiku rehabilitácie orofaciálnej oblasti v kontexte medzioborovej spolupráce. Obsahuje prehľad známych metód, ktoré sú používané pre účely rehabilitácie porúch v orofaciálnej oblasti u DMO. Cieľom tejto časti bolo zhrnúť dostupné možnosti rehabilitácie porúch v orofaciálnej oblasti u detskej mozgovej obrny a nakoniec predstaviť aktuálne trendy v tejto sfére.

Súčasťou tejto bakalárskej práce je kazuistika pacientky s detskou mozgovou obrnou, ktorá disponuje poruchami v orofaciálnej oblasti. Na základe vyšetrenia je na konci kazuistiky uvedený návrh krátkodobého a dlhodobého rehabilitačného plánu v súvislosti s problematikou bakalárskej práce.

## Summary

Children's cerebral palsy is one of the most common causes of motor skills disorders in childhood age. This disease is accompanied by a number of clinical symptoms and comorbidities while there frequently occur defects in the orofacial area.

This bachelor's thesis contains research elaboration of children's cerebral palsy problematic and rehabilitation of orofacial area within this disease. The first part is devoted to general findings concerning children's cerebral palsy such as the definition of the disease, causes of its formation and basic diagnostics. Further on clinical forms of children's cerebral palsy are described and divided according to SCPE classification to spastic, atactic and dyskinetic forms. It is followed by treatment of children's cerebral palsy the aim of which is not an overall curing of the patient – its aim is to ensure as high life standard for the patient as possible and prevent him/her from secondary complications caused by the disease. In that part there are mentioned currently used ways of pharmacological, orthopaedic and neurosurgical treatment and rehabilitation.

As for the orofacial area, there were included kinesiology and individual functions of the orofacial area for better understanding of the bachelor's thesis problematic. Further on there are described the most common defects in the orofacial area with the accent on children's cerebral palsy.

The last theoretical part is devoted to the rehabilitation of the orofacial area within children's cerebral palsy. In the introduction there is described the problematic of orofacial area rehabilitation in the interdisciplinary collaboration context. It contains an overview of known methods which are used for children's cerebral palsy orofacial area defects purposes. The aim of that part was to sum up available possibilities of children's cerebral palsy orofacial area defects rehabilitation and eventually present current trends in this field.

Case history of children's cerebral palsy patient with defects in the orofacial area forms an integral part of this bachelor thesis. Based on examination, at the end of the case history there is presented a proposal of short and long-term rehabilitation plan related to problematic of this bachelor thesis.



## Referenčný zoznam

- Abdullahi, H., Satti, M., Rayis, D. A., Imam, A. M., & Adam, I. (2013). Intra-partum fever and cerebral palsy in Khartoum, Sudan. *BMC research notes*, 6(1), 1-4. doi: 10.1186/1756-0500-6-163
- Acar, G., Ejraei, N., Turkdoğan, D., Enver, N., Öztürk, G., & Aktaş, G. (2021). The Effects of Neurodevelopmental Therapy on Feeding and Swallowing Activities in Children with Cerebral Palsy. *Dysphagia*, 1-12. doi: 10.1007/s00455-021-10329-w
- Albanese, A., Bhatia, K., Bressman, S. B., DeLong, M. R., Fahn, S., Fung, V. S., ... Teller, J. K. (2013). Phenomenology and classification of dystonia: a consensus update. *Movement disorders*, 28(7), 863-873. doi: 10.1002/mds.25475
- Appleton, R. E., & Gupta, R. (2019). Cerebral palsy: not always what it seems. *Archives of disease in childhood*, 104(8), 809-814. doi: 10.1136/archdischild-2018-315633
- Araújo Pernambuco, L. D., Silva, H. J. D., Lima, L. M. D., Cunha, R. A. D., Santos, V. D. S., Cunha, D. A. D., & Leão, J. C. (2011). Electrical activity of masseter muscle in young adults during swallowing of liquid. *Jornal da Sociedade Brasileira de Fonoaudiologia*, 23, 214-219. doi: 10.1590/S2179-64912011000300006
- Aravamuthan, B. R., & Waugh, J. L. (2016). Localization of basal ganglia and thalamic damage in dyskinetic cerebral palsy. *Pediatric neurology*, 54, 11-21. doi: 10.1016/j.pediatrneurol.2015.10.005
- Australian Cerebral Palsy Register. (2018). *Report of the Australian Cerebral Palsy Register, Birth years 1995-2012*. Allambie Heights (NSW) Australia: Author. Retrieved from: <https://cpreregister.com/wp-content/uploads/2019/02/Report-of-the-Australian-Cerebral-Palsy-Register-Birth-Years-1995-2012.pdf>
- Bailes, A. F., Gannotti, M., Bellows, D. M., Shusterman, M., Lyman, J., & Horn, S. D. (2018). Caregiver knowledge and preferences for gross motor function information in cerebral palsy. *Developmental Medicine & Child Neurology*, 60(12), 1264-1270. doi: 10.1111/dmcn.13994
- Bano, S., Chaudhary, V., & Garga, U. C. (2017). Neonatal hypoxic-ischemic encephalopathy: A radiological review. *Journal of pediatric neurosciences*, 12(1), 1. doi: 10.4103/1817-1745.205646

- Basu, A. P., Pearse, J. E., Baggaley, J., Watson, R. M., & Rapley, T. (2017). Participatory design in the development of an early therapy intervention for perinatal stroke. *BMC pediatrics*, *17*(1), 1-13. doi: 10.1186/s12887-017-0797-9
- Bear, J. J., & Wu, Y. W. (2016). Maternal infections during pregnancy and cerebral palsy in the child. *Pediatric neurology*, *57*, 74-79. doi: 10.1016/j.pediatrneurol.2015.12.018
- Benfer, K. A., Weir, K. A., Bell, K. L., Ware, R. S., Davies, P. S., & Boyd, R. N. (2017). Oropharyngeal Dysphagia and Cerebral Palsy. *Pediatrics*, *140*(6), e20170731. doi: 10.1542/peds.2017-0731
- Benfer, K. A., Weir, K. A., Bell, K. L., Ware, R. S., Davies, P. S., & Boyd, R. N. (2014). Oropharyngeal dysphagia in preschool children with cerebral palsy: Oral phase impairments. *Research in Developmental Disabilities*, *35*(12), 3469–3481. doi: 10.1016/j.ridd.2014.08.029
- Bernson-Leung, M. E., & Rivkin, M. J. (2016). Stroke in Neonates and Children. *Pediatrics in review*, *37*(11), 463-477. doi: 10.1542/pir.2016-0002
- Bernson-Leung, M. E., Boyd, T. K., Meserve, E. E., Danehy, A. R., Kapur, K., Trenor III, C. C., ... Rivkin, M. J. (2018). Placental pathology in neonatal stroke: a retrospective case-control study. *The Journal of pediatrics*, *195*, 39-47. doi: 10.1016/j.jpeds.2017.11.061
- Blair, E. M., & Nelson, K. B. (2015). Fetal growth restriction and risk of cerebral palsy in singletons born after at least 35 weeks' gestation. *American journal of obstetrics and gynecology*, *212*(4), 520. doi: 10.1016/j.ajog.2014.10.1103
- Blair, E., & Stanley, F. J. (1988). Intrapartum asphyxia: a rare cause of cerebral palsy. *The Journal of pediatrics*, *112*(4), 515-519. doi: 10.1016/S0022-3476(88)80161-6
- Boel, L., Pernet, K., Toussaint, M., Ides, K., Leemans, G., Haan, J., ... Verhulst, S. (2019). Respiratory morbidity in children with cerebral palsy: an overview. *Developmental Medicine & Child Neurology*, *61*(6), 646-653. doi: 10.1111/dmnc.14060
- c. *Czecho-Slovak Pediatrics/Cesko-Slovenska Pediatrie*, *74*(5). Retrieved from <https://www.prolekare.cz/casopisy/cesko-slovenska-pediatrie/2019-5-3/poruchy-polykani-v-detskem-veku-113577>
- Cans, C. (2000). Surveillance of cerebral palsy in Europe: a collaboration of cerebral palsy surveys and registers. *Developmental Medicine & Child Neurology*, *42*(12), 816-824. doi: 10.1017/s0012162200001511

- Caselli, T. B., Lomazi, E. A., Montenegro, M. A. S., & Bellomo-Brandão, M. A. (2017). Assessment of nutritional status of children and adolescents with spastic quadriplegic cerebral palsy. *Arquivos de gastroenterologia*, *54*(3), 201-205. doi: 10.1590/s0004-2803.201700000-32
- Castillo-Morales, R. (2006). *Orofaciální regulační terapie*. Praha, Česká republika: Portál.
- Cole, L., Dewey, D., Letourneau, N., Kaplan, B. J., Chaput, K., Gallagher, C., ... Kirton, A. (2017). Clinical characteristics, risk factors, and outcomes associated with neonatal hemorrhagic stroke: a population-based case-control study. *JAMA pediatrics*, *171*(3), 230-238. doi: 10.1001/jamapediatrics.2016.4151
- Colver, A., Fairhurst, C., & Pharoah, P. O. D. (2014). Cerebral palsy. *The Lancet*, *383*(9924), 1240–1249. doi: 10.1016/s0140-6736(13)61835-8
- Čihák, R., Grim, M., Fejfar, O., & Univerzita Karlova. Lékařská fakulta (2011). *Anatomie I*. Praha, Česká republika: Grada Publishing, a.s.
- Das, S. P., & Ganesh, G. S. (2019). Evidence-based approach to physical therapy in cerebral palsy. *Indian journal of orthopaedics*, *53*, 20-34. Ganesh, G., & Das, S. (2019). Evidence-based approach to physical therapy in cerebral palsy. *Indian Journal of Orthopaedics*, *53*(1), 20. doi: 10.4103/ortho.ijortho\_241\_17
- Dončevová, L., Buchtelová, E., & Pecharová, P. (2016). Cooperation of occupational therapy, physiotherapy and speech therapy in the therapy of children with cerebral palsy. *Age*, *4*(4), 5. Retrived from: <http://casopis-zsfju.zsf.jcu.cz/journal-of-nursing-social-studies-public-health-and-rehabilitation/administrace/clankyfile/20160729121924648284.pdf>
- Durkin, M. S., Benedict, R. E., Christensen, D., Dubois, L. A., Fitzgerald, R. T., Kirby, R. S., ... Yeargin-Allsopp, M. (2016). Prevalence of cerebral palsy among 8-year-old children in 2010 and preliminary evidence of trends in its relationship to low birthweight. *Paediatric and perinatal epidemiology*, *30*(5), 496-510. doi: 10.1111/ppe.12299
- Durkin, M. S., Maenner, M. J., Benedict, R. E., Van Naarden Braun, K., Christensen, D., Kirby, R. S., ... Yeargin-Allsopp, M. (2015). The role of socio-economic status and perinatal factors in racial disparities in the risk of cerebral palsy. *Developmental Medicine & Child Neurology*, *57*(9), 835-843. doi: 10.1111/dmcn.12746
- Durufié-Tapin, A., Colin, A., Nicolas, B., Lebreton, C., Dauvergne, F., & Gallien, P. (2014). Analysis of the medical causes of death in cerebral palsy. *Annals of*

- Physical and Rehabilitation Medicine*, 57(1), 24-37. doi: 10.1016/j.rehab.2013.11.002
- Dylevský, I. (2009). oPraha, Česká republika: Grada Publishing a.s.
- Edvinsson, S. E., & Lundqvist, L. O. (2016). Prevalence of orofacial dysfunction in cerebral palsy and its association with gross motor function and manual ability. *Developmental Medicine & Child Neurology*, 58(4), 385-394. doi: 10.1111/dmcn.12867
- El-Tallawy, H. N., Farghaly, W. M., Shehata, G. A., Rageh, T. A., Metwally, N. A., Badry, R., ... Kandil, M. R. (2014). Cerebral palsy in Al-Quseir City, Egypt: prevalence, subtypes, and risk factors. *Neuropsychiatric Disease and Treatment*, 10, 1267. doi: 10.2147/NDT.S59599
- Fahey, M. C., Maclennan, A. H., Kretzschmar, D., Gecz, J., & Kruer, M. C. (2017). The genetic basis of cerebral palsy. *Developmental Medicine & Child Neurology*, 59(5), 462-469. doi: 10.1111/dmcn.13363
- Fernandes, M., Ervilha, U., Maifrino, L., Bartkevicius, A., & Santos, M. (2015). Temporomandibular disorders in cerebral palsy: literature review. *Journal of Morphological Sciences*, 32(02), 104–107. doi: 10.4322/jms.087815
- Fitzgerald, K. C., & Golomb, M. R. (2007). Neonatal arterial ischemic stroke and sinovenous thrombosis associated with meningitis. *Journal of child neurology*, 22(7), 818-822. doi: 10.1177/0883073807304200
- Fluss, J., Dinomais, M., Kossorotoff, M., Vuillerot, C., Darteyre, S., & Chabrier, S. (2017). Perspectives in neonatal and childhood arterial ischemic stroke. *Expert review of neurotherapeutics*, 17(2), 135-142. doi: 10.1080/14737175.2017.1243471
- Galea, C., McIntyre, S., Smithers-Sheedy, H., Reid, S. M., Gibson, C., Delacy, M., ... Australian Cerebral Palsy Register Group (2019). Cerebral palsy trends in Australia (1995–2009): a population-based observational study. *Developmental Medicine & Child Neurology*, 61(2), 186-193. doi: 10.1111/dmcn.14011
- Gangale, D. C. (2004). *Rehabilitace orofaciální oblasti*. Praha, Česká republika: Grada publishing a.s.
- Gisel, E. G. (1996). Effect of oral sensorimotor treatment on measures of growth and efficiency of eating in the moderately eating-impaired child with cerebral palsy. *Dysphagia*, 11(1), 48–58. doi: 10.1007/BF00385800

- Goldsmith, S., McIntyre, S., Smithers-Sheedy, H., Blair, E., Cans, C., Watson, L., ... Australian Cerebral Palsy Register Group (2016). An international survey of cerebral palsy registers and surveillance systems. *Developmental Medicine & Child Neurology*, 58, 11-17. doi: 10.1111/dmcn.12999
- Graham, H. K., Rosenbaum, P., Paneth, N., Dan, B., Lin, J. P., Damiano, D. L., ... Lieber, R. L. (2016). Erratum: Cerebral palsy. *Nature Reviews Disease Primers*, 2(1), 1-1. doi: 10.1038/nrdp.2016.5
- Gulati, S., & Sondhi, V. (2017). Cerebral Palsy: An Overview. *The Indian Journal of Pediatrics*, 85(11), 1006–1016. doi: 10.1007/s12098-017-2475-1
- Haberfehlner, H., Jaspers, R. T., Rutz, E., Harlaar, J., Van Der Sluijs, J. A., Witbreuk, M. M., ... Buizer, A. I. (2018). Outcome of medial hamstring lengthening in children with spastic paresis: a biomechanical and morphological observational study. *PloS one*, 13(2), e0192573. doi: 10.1371/journal.pone.0192573
- Hagberg, H., Mallard, C., Ferriero, D. M., Vannucci, S. J., Levison, S. W., Vexler, Z. S., & Gressens, P. (2015). The role of inflammation in perinatal brain injury. *Nature Reviews Neurology*, 11(4), 192. doi: 10.1038/nrneurol.2015.13
- Hollung, S. J., Vik, T., Lydersen, S., Bakken, I. J., & Andersen, G. L. (2018). Decreasing prevalence and severity of cerebral palsy in Norway among children born 1999 to 2010 concomitant with improvements in perinatal health. *European journal of paediatric neurology : EJPN : official journal of the European Paediatric Neurology Society*, 22(5), 814–821. doi: 10.1016/j.ejpn.2018.05.001
- Hooks, T. R. (2012). Temporomandibular joint. In J. R. Andrews, G. L. Harrelson & K. E. Wilk (Eds.), *Physical rehabilitation of the injured athlete* (pp. 282-305). Philadelphia, PA: WB Saunders Co.
- Hoppenfeld, S., Hutton, R., Thomas, H., & Hugh, T. (1976). *Physical Examination of the Spine and Extremities*. New York, NY: Appleton-Century-Crofts.
- Huser, A., Mo, M., & Hosseinzadeh, P. (2018). Hip surveillance in children with cerebral palsy. *Orthopedic Clinics*, 49(2), 181-190. doi: 10.1016/j.ocl.2017.11.006
- Inal, Ö., Serel Arslan, S., Demir, N., Tunca Yilmaz, Ö., & Karaduman, A. A. (2017). Effect of Functional Chewing Training on tongue thrust and drooling in children with cerebral palsy: a randomised controlled trial. *Journal of Oral Rehabilitation*, 44(11), 843–849. doi:10.1111/joor.12544

- Jacobs, S. E., Berg, M., Hunt, R., Tarnow-Mordi, W. O., Inder, T. E., & Davis, P. G. (2013). Cooling for newborns with hypoxic ischaemic encephalopathy. *Cochrane database of systematic reviews, 1*. doi: 10.1002/14651858.CD003311.pub3
- Jankovic, J. (2006). Treatment of dystonia. *The Lancet Neurology, 5*(10), 864-872. doi: 10.1016/S1474-4422(06)70574-9
- Jethwa, A., Mink, J., Macarthur, C., Knights, S., Fehlings, T., & Fehlings, D. (2010). Development of the Hypertonia Assessment Tool (HAT): a discriminative tool for hypertonia in children. *Developmental Medicine & Child Neurology, 52*(5), e83-e87. doi: 10.1111/j.1469-8749.2009.03483.x
- Jonsson, U., Eek, M. N., Sunnerhagen, K. S., & Himmelmann, K. (2019). Cerebral palsy prevalence, subtypes, and associated impairments: a population-based comparison study of adults and children. *Developmental Medicine & Child Neurology, 61*(10), 1162–1167. doi: 10.1111/dmcn.14229
- Jystad, K. P., Strand, K. M., Bjellmo, S., Lydersen, S., Klungsöyr, K. A. R. I., Stoknes, M., ... Vik, T. (2017). Congenital anomalies and the severity of impairments for cerebral palsy. *Developmental Medicine & Child Neurology, 59*(11), 1174-1180. doi: 10.1111/dmcn.13552
- Kakooza-Mwesige, A., Andrews, C., Peterson, S., Mangen, F. W., Eliasson, A. C., & Forssberg, H. (2017). Prevalence of cerebral palsy in Uganda: a population-based study. *The Lancet Global Health, 5*(12), e1275-e1282. doi: 10.1016/S2214-109X(17)30374-1
- Kirton, A., Armstrong-Wells, J., Chang, T., Deveber, G., Rivkin, M. J., Hernandez, M., ... International Pediatric Stroke Study Investigators. (2011). Symptomatic neonatal arterial ischemic stroke: the International Pediatric Stroke Study. *Pediatrics, 128*(6), e1402-e1410. doi: 10.1542/peds.2011-1148
- Kittel, A. (1999). *Myofunkční terapie*. Praha, Česká republika: Grada publishing a.s.
- Klobucká, S., & Chamutyová, K. (2020). *Štandardné diagnostické a terapeutické postupy v rehabilitácii detskej mozgovej obrny*. Bratislava, Slovenská republika: Ministerstvo zdravotníctva Slovenskej republiky. Retrived from <https://www.health.gov.sk/Zdroje/?/Sources/dokumenty/SDTP/standardy/1-12-2020/SDTP-v-rehabilitacii-detskej-mozgovej-obrny.pdf>
- Kolář, P. (2009). *Rehabilitace v klinické praxi*. Praha, Česká republika: Galén.
- Kolář, P. (2015). Spasticita u dětské mozgové obrny (DMO). *Rehabilitation & Physical Medicine/Rehabilitace a Fyzikalni Lekarstvi, 22*(3). Retrived from

<https://eds.b.ebscohost.com/eds/pdfviewer/pdfviewer?vid=1&sid=8714d522-ef76-4ca1-ba73-88dcfcb929c0%40pdc-v-sessmgr03>

- Korzeniewski, S. J., Birbeck, G., DeLano, M. C., Potchen, M. J., & Paneth, N. (2008). A systematic review of neuroimaging for cerebral palsy. *Journal of child neurology*, 23(2), 216-227. doi: 10.1177/0883073807307983
- Koy, A., Hellmich, M., Pauls, K. A. M., Marks, W., Lin, J. P., Fricke, O., & Timmermann, L. (2013). Effects of deep brain stimulation in dyskinetic cerebral palsy: a meta-analysis. *Movement Disorders*, 28(5), 647-654. doi: 10.1002/mds.25339
- Kraus, J. (2005). *Dětská mozková obrna*. Praha, Česká republika: Grada Publishing a.s.
- Kršek, P., Lebl, J., Černý, P., Doušová, T., Kolář, P., Kraus, J., ... Zoban, P. (2020). *Dětská mozková obrna*. Praha, Česká republika: Galén.
- Laptook, A. R. (2016). Birth asphyxia and hypoxic-ischemic brain injury in the preterm infant. *Clinics in perinatology*, 43(3), 529-545. doi: 10.1016/j.clp.2016.04.010
- Lechta, V. (2005). *Terapie narušené komunikační schopnosti*. Praha, Česká republika: Portál.
- Leng, L. (2017). Hypothermia therapy after traumatic brain injury: a systematic review and meta-analysis. *Turk Neurosurg*, 1. doi: 10.5137/1019-5149.JTN.19696-16.2
- Lewit, K. (2015). *Manipulační léčba v myoskeletální medicíně*. Praha, Česká republika: Sdělovací technika, spol. s.r.o. ve spolupráci s Českou lékařskou společností J.E. Purkyně.
- Lin, J. P., & Nardocci, N. (2016). Recognizing the common origins of dystonia and the development of human movement: a manifesto of unmet needs in isolated childhood dystonias. *Frontiers in neurology*, 7, 226. doi: 10.3389/fneur.2016.00226
- Liu, L., Oza, S., Hogan, D., Chu, Y., Perin, J., Zhu, J., ... Black, R. E. (2016). Global, regional, and national causes of under-5 mortality in 2000–15: an updated systematic analysis with implications for the Sustainable Development Goals. *The Lancet*, 388(10063), 3027-3035. doi: 10.1016/S0140-6736(16)31593-8
- Lodh, R., Amin, S., Ammar, A., Bellis, L., Brink, P., Calisto, A., ... Lumsden, D. E. (2021). Intrathecal baclofen pumps in the management of hypertonia in childhood: a UK and Ireland wide survey. *Archives of Disease in Childhood*. doi: 10.1136/archdischild-2020-321487
- Löwing, K., Thews, K., Haglund-Åkerlind, Y., & Gutierrez-Farewik, E. M. (2017). Effects of botulinum toxin-A and goal-directed physiotherapy in children with

- cerebral palsy GMFCS levels I & II. *Physical & occupational therapy in pediatrics*, 37(3), 268-282. doi: 10.3109/01942638.2016.1150384
- Lumsden, D. E., Crowe, B., Basu, A., Amin, S., Devlin, A., DeAlwis, Y., ... Cadwgan, J. (2019). Pharmacological management of abnormal tone and movement in cerebral palsy. *Archives of disease in childhood*, 104(8), 775-780. doi: 10.1136/archdischild-2018-316309
- MacLennan, A. H., Thompson, S. C., & Gecz, J. (2015). Cerebral palsy: causes, pathways, and the role of genetic variants. *American journal of obstetrics and gynecology*, 213(6), 779-788. doi: 10.1016/j.ajog.2015.05.034
- Marinone, S., Gaynor, W., Johnston, J., & Mahadevan, M. (2017). Castillo Morales Appliance Therapy in the treatment of drooling children. *International Journal of Pediatric Otorhinolaryngology*, 103, 129–132. doi: 10.1016/j.ijporl.2017.10.020
- Martín-Ruiz, M. L., Máximo-Bocanegra, N., & Luna-Oliva, L. (2016). A Virtual Environment to Improve the Detection of Oral-Facial Malfunction in Children with Cerebral Palsy. *Sensors*, 16(4), 444. doi: 10.3390/s16040444
- Masson, R., Pagliano, E., & Baranello, G. (2017). Efficacy of oral pharmacological treatments in dyskinetic cerebral palsy: a systematic review. *Developmental Medicine & Child Neurology*, 59(12), 1237-1248. doi: 10.1111/dmcn.13532
- Matsuo, K., & Palmer, J. B. (2008). Anatomy and physiology of feeding and swallowing: normal and abnormal. *Physical medicine and rehabilitation clinics of North America*, 19(4), 691-707. doi: 10.1016/j.pmr.2008.06.001
- McKinnon, C. T., Morgan, P. E., Antolovich, G. C., Clancy, C. H., Fahey, M. C., & Harvey, A. R. (2020). Pain in children with dyskinetic and mixed dyskinetic/spastic cerebral palsy. *Developmental Medicine & Child Neurology*, 62(11), 1294-1301. doi: 10.1111/dmcn.14615
- McMichael, G., Bainbridge, M. N., Haan, E., Corbett, M., Gardner, A., Thompson, S., ... MacLennan, A. H. (2015). Whole-exome sequencing points to considerable genetic heterogeneity of cerebral palsy. *Molecular psychiatry*, 20(2), 176-182. doi: 10.1038/mp.2014.189
- Meeraus, W. H., Petersen, I., & Gilbert, R. (2015). Association between antibiotic prescribing in pregnancy and cerebral palsy or epilepsy in children born at term: a cohort study using the health improvement network. *PLoS One*, 10(3), e0122034. doi: 10.1371/journal.pone.0122034



- Menezes, E. D. C., Santos, F. A. H., & Alves, F. L. (2017). Cerebral palsy dysphagia: a systematic review. *Revista CEFAC*, 19(4), 565–574. doi: 10.1590/1982-021620171944317
- Merriam-Webster. (n.d.). Orofacial. In *Merriam-Webster.com medical dictionary*. Retrieved June 28, 2021, from <https://www.merriam-webster.com/medical/orofacial>
- Miller, N. (2010). Dysarthria. In: J. H. Stone, & M. Blouin. (Eds.): *International Encyclopedia of Rehabilitation*. Retrieved from: <http://cirrie.buffalo.edu/encyclopedia/en/article/242/>.
- Miller, S. L., Huppi, P. S., & Mallard, C. (2016). The consequences of fetal growth restriction on brain structure and neurodevelopmental outcome. *The Journal of physiology*, 594(4), 807-823. doi: 10.1113/JP271402
- Monbaliu, E., De Cock, P., Maillieux, L., Dan, B., & Feys, H. (2017). The relationship of dystonia and choreoathetosis with activity, participation and quality of life in children and youth with dyskinetic cerebral palsy. *European journal of paediatric neurology*, 21(2), 327-335. doi: 10.1016/j.ejpn.2016.09.003
- Monbaliu, E., De Cock, P., Ortibus, E., Heyrman, L., Klingels, K., & Feys, H. (2016). Clinical patterns of dystonia and choreoathetosis in participants with dyskinetic cerebral palsy. *Developmental medicine & child neurology*, 58(2), 138-144. doi: 10.1111/dmcn.12846
- Monbaliu, E., Himmelmann, K., Lin, J. P., Ortibus, E., Bonouvrié, L., Feys, H., ... Dan, B. (2017). Clinical presentation and management of dyskinetic cerebral palsy. *The Lancet Neurology*, 16(9), 741-749. doi: 10.1016/S1474-4422(17)30252-1
- Mor, O., Stavsky, M., Yitshak-Sade, M., Mastroli, S. A., Beer-Weisel, R., Rafaeli-Yehudai, T., ... Erez, O. (2016). Early onset preeclampsia and cerebral palsy: a double hit model?. *American journal of obstetrics and gynecology*, 214(1), 105. doi: 10.1016/j.ajog.2015.08.020
- Morgan, A. T., Dodrill, P., & Ward, E. C. (2012). Interventions for oropharyngeal dysphagia in children with neurological impairment. *Cochrane Database of Systematic Reviews*. Published. doi:10.1002/14651858.cd009456.pub2
- Mu, X., Deng, B., Zeng, J., Zhang, H., Zhao, Y., Sun, Q., ... Xu, L. (2020). Orthopedic treatment of the lower limbs in spastic paralysis. *Brain Science Advances*, 6(1), 2-19. doi: 10.26599/BSA.2020.9050001

- Murthy, G. V., Mactaggart, I., Mohammad, M., Islam, J., Noe, C., Khan, A. I., Foster, A. (2014). Assessing the prevalence of sensory and motor impairments in childhood in Bangladesh using key informants. *Archives of disease in childhood*, 99(12), 1103-1108. doi: 10.1136/archdischild-2014-305937
- Nelson, K. B., & Lynch, J. K. (2004). Stroke in newborn infants. *The Lancet Neurology*, 3(3), 150-158. doi: 10.1016/S1474-4422(04)00679-9
- Novak, I., McIntyre, S., Morgan, C., Campbell, L., Dark, L., Morton, N., ... Goldsmith, S. (2013). A systematic review of interventions for children with cerebral palsy: state of the evidence. *Developmental medicine & child neurology*, 55(10), 885-910. doi: 10.1111/dmcn.12246
- Novak, I., Morgan, C., Adde, L., Blackman, J., Boyd, R. N., Brunstrom-Hernandez, J., ... Badawi, N. (2017). Early, accurate diagnosis and early intervention in cerebral palsy: advances in diagnosis and treatment. *JAMA pediatrics*, 171(9), 897-907. doi: 10.1001/jamapediatrics.2017.1689
- Nováková, T., & Bunová, B. (2013). Poruchy polykání v dětském věku-mezioborová spolupráce fyzioterapeuta s klinickým logopedem. *Rehabilitation & Physical Medicine/Rehabilitace a Fyzikální Lékařství*, 20(2). Retrieved from <https://www.prolekare.cz/casopisy/rehabilitace-fyzikalni-lekarstvi/2013-2/poruchy-polykani-v-detskem-veku-mezioborova-spoluprace-fyzioterapeuta-s-klinicky-logopedem-2-cast-terapie-41339>
- Ogoke, C. C. (2018). Clinical Classification of Cerebral Palsy. In *Cerebral Palsy-Clinical and Therapeutic Aspects*. IntechOpen. doi: 10.5772/intechopen.79246
- Ohshima, M., Coq, J. O., Otani, K., Hattori, Y., Ogawa, Y., Sato, Y., ... Tsuji, M. (2016). Mild intrauterine hypoperfusion reproduces neurodevelopmental disorders observed in prematurity. *Scientific reports*, 6(1), 1-13. doi: 10.1038/srep39377
- Oskoui, M., Coutinho, F., Dykeman, J., Jetté, N., & Pringsheim, T. (2013). An update on the prevalence of cerebral palsy: a systematic review and meta-analysis. *Developmental medicine and child neurology*, 55(6), 509-519. doi: 10.1111/dmcn.12080
- Ošlejšková, H. (2015). *Dětská neurologie*. Olomouc, Česká republika: Solen.
- Palisano, R., Rosenbaum, P., Bartlett, D., Livingston, M., Walter, S., Russell, D., ... Galuppi, B. (2007). GMFCS-E&R. *CanChild Centre for Childhood Disability Research, McMaster University, 2007*. Retrieved from

[https://canchild.ca/system/tenon/assets/attachments/000/000/058/original/GMFCS-ER\\_English.pdf](https://canchild.ca/system/tenon/assets/attachments/000/000/058/original/GMFCS-ER_English.pdf)

- Paluková, A., & Cséfalvay, Z. (2020). *Dyzartria, Anartria – Štandardný diagnostický a liečebný postup*. Bratislava, Slovenská republika: Ministerstvo zdravotníctva Slovenskej republiky. Retrieved from: [https://www.health.gov.sk/Zdroje?/Sources/dokumenty/SDTP/standardy/1-5-2020/Klinicka\\_logopedia-Dyzartria\\_anartria.pdf](https://www.health.gov.sk/Zdroje?/Sources/dokumenty/SDTP/standardy/1-5-2020/Klinicka_logopedia-Dyzartria_anartria.pdf)
- Panara, K., Ahangar, E. R., & Padalia, D. (2020). *Physiology, swallowing*. StatPearls [Internet]. Retrieved from <https://www.ncbi.nlm.nih.gov/books/NBK541071/>
- Park, T. S., Joh, S., Walter, D. M., & Dobbs, M. B. (2020). Selective Dorsal Rhizotomy for the Treatment of Spastic Triplegic Cerebral Palsy. *Cureus, 12*(7). doi: 10.7759/cureus.9204
- Patel, D. R., Neelakantan, M., Pandher, K., & Merrick, J. (2020). Cerebral palsy in children: a clinical overview. *Translational Pediatrics, 9*(S1), 125–135. doi: 10.21037/tp.2020.01.01
- Pisegna, J. M., Kaneoka, A., Pearson, W. G., Kumar, S., & Langmore, S. E. (2016). Effects of non-invasive brain stimulation on post-stroke dysphagia: A systematic review and meta-analysis of randomized controlled trials. *Clinical Neurophysiology, 127*(1), 956–968. doi: 10.1016/j.clinph.2015.04.069
- Platt, M. J., Panteliadis, C. P., & Häusler, M. (2018). Aetiological factors. In *Cerebral Palsy* (pp. 49-58). Springer, Cham. doi: 10.1007/978-3-319-67858-0\_6
- Pregolato, S., Chakkarapani, E., Isles, A. R., & Luyt, K. (2019). Glutamate transport and preterm brain injury. *Frontiers in physiology, 10*, 417. doi: 10.3389/fphys.2019.00417
- Reid, S. M., Dagia, C. D., Ditchfield, M. R., Carlin, J. B., & Reddihough, D. S. (2014). Population-based studies of brain imaging patterns in cerebral palsy. *Developmental Medicine & Child Neurology, 56*(3), 222-232. doi: 10.1111/dmcn.12228
- Reid, S. M., McCutcheon, J., Reddihough, D. S., & Johnson, H. (2012). Prevalence and predictors of drooling in 7-to 14-year-old children with cerebral palsy: a population study. *Developmental Medicine & Child Neurology, 54*(11), 1032-1036. doi: 10.1111/j.1469-8749.2012.04382.x

- Rice, K. L. (2012). Neuromuscular electrical stimulation in the early intervention population: A series of five case studies. *Internet Journal of Allied Health Sciences and Practice*, 10(3), 9. Retrieved from: [https://nsuworks.nova.edu/cgi/viewcontent.cgi?referer=https://scholar.google.com/scholar\\_lookup?title=Neuromuscular%20electrical%20stimulation%20in%20the%20early%20intervention%20population%3A%20A%20series%20of%20five%20case%20studies&publication\\_year=2012&author=K.L.%20Rice&httpsredir=1&article=1410&context=ijahsp/](https://nsuworks.nova.edu/cgi/viewcontent.cgi?referer=https://scholar.google.com/scholar_lookup?title=Neuromuscular%20electrical%20stimulation%20in%20the%20early%20intervention%20population%3A%20A%20series%20of%20five%20case%20studies&publication_year=2012&author=K.L.%20Rice&httpsredir=1&article=1410&context=ijahsp/)
- Rosenbaum, P., Paneth, N., Leviton, A., Goldstein, M., Bax, M., Damiano, D., ... Jacobsson, B. (2007). A report: the definition and classification of cerebral palsy April 2006. *Dev Med Child Neurol Suppl*, 109, 8-14. doi: 10.1111/j.1469-8749.2007.tb12610.x
- Sadowska, M., Sarecka-Hujar, B., & Kopyta, I. (2020). Cerebral palsy: Current opinions on definition, epidemiology, risk factors, classification and treatment options. *Neuropsychiatric Disease and Treatment*, 16, 1505. doi: 10.2147/ndt.s235165
- Saini, A. G., Sankhyan, N., Malhi, P., Ahuja, C., Khandelwal, N., & Singhi, P. (2021). Hyperbilirubinemia and asphyxia in children with dyskinetic cerebral palsy. *Pediatric Neurology*. doi: 10.1016/j.pediatrneurol.2021.02.002
- Saitlová, J., & Limbrock, J. G. (2014). Koncept Castillo Moralese® v teorii a praxi. *Rehabilitation & Physical Medicine/Rehabilitace a Fyzikalni Lekarstvi*, 21(4). Retrieved from <http://web.b.ebscohost.com/ehost/pdfviewer/pdfviewer?vid=3&sid=9f3e0a2d-98c1-4bf6-b8e4-d56e18c3e4e1%40sessionmgr101>
- Sanger, T. D., Chen, D., Fehlings, D. L., Hallett, M., Lang, A. E., Mink, J. W., ... Valero-Cuevas, F. (2010). Definition and classification of hyperkinetic movements in childhood. *Movement Disorders*, 25(11), 1538-1549. doi: 10.1002/mds.23088
- Sellier, E., Platt, M. J., Andersen, G. L., Krägeloh-Mann, I., De La Cruz, J., Cans, C., ... Mejaski-Bosnjak, V. (2016). Decreasing prevalence in cerebral palsy: a multi-site European population-based study, 1980 to 2003. *Developmental Medicine & Child Neurology*, 58(1), 85-92. doi: 10.1111/dmcn.12865
- Serel Arslan, S., Demir, N., & Karaduman, A. A. (2016). Effect of a new treatment protocol called Functional Chewing Training on chewing function in children

- with cerebral palsy: a double-blind randomised controlled trial. *Journal of Oral Rehabilitation*, 44(1), 43–50. doi: 10.1111/joor.12459
- Sewell, M. D., Eastwood, D. M., & Wimalasundera, N. (2014). Managing common symptoms of cerebral palsy in children. *bmj*, 349. doi: 10.1136/bmj.g5474
- Shepherd, E., Salam, R. A., Middleton, P., Han, S., Makrides, M., McIntyre, S., ... Crowther, C. A. (2018). Neonatal interventions for preventing cerebral palsy: an overview of Cochrane Systematic Reviews. *Cochrane Database of Systematic Reviews*, (6). doi: 10.1002/14651858.CD012409.pub2
- Schejbalová, M. A. (2011). Současný přístup ortopeda k operační léčbě pacientů s dětskou mozkovou obrnou. *Neurologie pro praxi*, 12(4), 248-251. Retrived from <https://www.neurologiepropraxi.cz/pdfs/neu/2011/04/08.pdf>
- Schölderle, T., Haas, E., & Ziegler, W. (2020). Dysarthria syndromes in children with cerebral palsy. *Developmental Medicine & Child Neurology*, 63(4), 444–449. doi: 10.1111/dmcn.14679
- Sitaraman, S., Minocha, P., & Sachdeva, P. (2017). Clinical spectrum, comorbidities, and risk factor profile of cerebral palsy children: A prospective study. *Journal of Pediatric Neurosciences*, 12(1), 15. doi: 10.4103/1817-1745.205622
- Smithers-Sheedy, H., Raynes-Greenow, C., Badawi, N., Fernandez, M. A., Kesson, A., McIntyre, S., ... Jones, C. A. (2017). Congenital cytomegalovirus among children with cerebral palsy. *The Journal of pediatrics*, 181, 267-271. doi: 10.1016/j.jpeds.2016.10.024
- Song, W. J., Park, J. H., Lee, J. H., & Kim, M. Y. (2015). Effects of Neuromuscular Electrical Stimulation on Swallowing Functions in Children with Cerebral Palsy: A Pilot Randomised Controlled Trial. *Hong Kong Journal of Occupational Therapy*, 25(1), 1–6. doi:10.1016/j.hkjot.2015.05.001
- Strijbis, E. M., Oudman, I., van Essen, P., & MacLennan, A. H. (2006). Cerebral palsy and the application of the international criteria for acute intrapartum hypoxia. *Obstetrics & Gynecology*, 107(6), 1357-1365. doi: 10.1097/01.AOG.0000220544.21316.80
- Surveillance of cerebral palsy in Europe. (2016). Guide for the registration of cerebral palsy. *Instructions and reference documents*. Retrived from [https://eu-rd-platform.jrc.ec.europa.eu/sites/default/files/SCPE\\_guide\\_for\\_registration\\_of\\_cerebral\\_palsy\\_V3.pdf](https://eu-rd-platform.jrc.ec.europa.eu/sites/default/files/SCPE_guide_for_registration_of_cerebral_palsy_V3.pdf)

- te Velde, A., Morgan, C., Novak, I., Tantsis, E., & Badawi, N. (2019). Early diagnosis and classification of cerebral palsy: an historical perspective and barriers to an early diagnosis. *Journal of clinical medicine*, *8*(10), 1599. doi: 10.3390/jcm8101599
- Tedroff, K., Löwing, K., & Åström, E. (2015). A prospective cohort study investigating gross motor function, pain, and health-related quality of life 17 years after selective dorsal rhizotomy in cerebral palsy. *Developmental Medicine & Child Neurology*, *57*(5), 484-490. doi: 10.1111/dmcn.12665
- Tseng, S. H., Lee, J. Y., Chou, Y. L., Sheu, M. L., & Lee, Y. W. (2018). Association between socioeconomic status and cerebral palsy. *PloS one*, *13*(1), e0191724. doi: 10.1371/journal.pone.0191724
- Umay, E., Gurcay, E., Ozturk, E. A., & Unlu Akyuz, E. (2019). Is sensory-level electrical stimulation effective in cerebral palsy children with dysphagia? A randomized controlled clinical trial. *Acta Neurologica Belgica*, *120*(5), 1097–1105. doi: 10.1007/s13760-018-01071-6
- Vališ, M., Šimůnek, L., Chrobok, V., Pavelek, Z., Černý, M., Ehler, E., Kunc, P. (2014). Poruchy polykání u neurologických onemocnění. *General Practitioner/Praktický Lékar*, *94*(6). Retrieved from <https://www.prolekare.cz/casopisy/prakticky-lekar/2014-6/poruchy-polykani-u-neurologickych-onemocneni-50772>
- Van der Bilt, A., Engelen, L., Pereira, L. J., Van der Glas, H. W., & Abbink, J. H. (2006). Oral physiology and mastication. *Physiology & behavior*, *89*(1), 22-27. doi: 10.1016/j.physbeh.2006.01.025
- Vojta, V., & Peters, A. (1995). *Vojtův princip*. Praha, Česká republika: Grada Publishing a.s.
- Vysoký, R., & Konečný, P. (2007). Výsledky cílené orofaciální rehabilitace u neurologických pacientů s poruchou artikulace a fonace. *Rehabilitace a fyzikální lékařství*, *1*, 18-23. Retrieved from: [https://www.researchgate.net/profile/Petr-Konecny-5/publication/297809308\\_The\\_results\\_of\\_orofacial\\_rehabilitation\\_in\\_neurological\\_patients\\_with\\_disorder\\_of\\_articulation\\_and\\_phonation/links/594b93e0a6fdcc89090fba82/The-results-of-orofacial-rehabilitation-in-neurological-patients-with-disorder-of-articulation-and-phonation.pdf](https://www.researchgate.net/profile/Petr-Konecny-5/publication/297809308_The_results_of_orofacial_rehabilitation_in_neurological_patients_with_disorder_of_articulation_and_phonation/links/594b93e0a6fdcc89090fba82/The-results-of-orofacial-rehabilitation-in-neurological-patients-with-disorder-of-articulation-and-phonation.pdf)

- Wagenaar, N., Martinez-Biarge, M., van der Aa, N. E., van Haastert, I. C., Groenendaal, F., Benders, M. J., ... de Vries, L. S. (2018). Neurodevelopment after perinatal arterial ischemic stroke. *Pediatrics*, *142*(3). doi: 10.1542/peds.2017-4164
- Wang, M., & Reid, D. (2011). Virtual Reality in Pediatric Neurorehabilitation: Attention Deficit Hyperactivity Disorder, Autism and Cerebral Palsy. *Neuroepidemiology*, *36*(1), 2–18. doi: 10.1159/000320847
- Zouňková, I. (2009). Koncept manželů Bobathových. In P. Kolář (Ed.), *Rehabilitace v klinické praxi* (p. 310). Praha, Česká republika: Galén.
- Zouňková, I., & Šafářová, M. (2009). Vojtův princip: reflexní lokomoce. In P. Kolář (Ed.), *Rehabilitace v klinické praxi* (pp. 265–272). Praha, Česká republika: Galén.

# Prílohy

## Príloha 1

### Informovaný súhlas pacienta

#### Souhlas s pořizováním obrazové dokumentace – pacient

Souhlasím s fyzioterapeutickým vyšetřením, použitím obrazových materiálů, pořízených při diagnostice a terapii mého dítěte.

Vyšetření, diagnostiku a terapii provede student/ka VŠ fyzioterapie na pracovišti Fyzioterapie Lipka, z.s.

Student/ka dodá písemný doklad o PCR nebo POC testu, ne starším 48 hodin.

Materiály budou využity k výukovým a výzkumným účelům a v rámci bakalářské / diplomové práce, ke vzdělávání fyzioterapeutů.

Zároveň souhlasím, že výše uvedený obrazový materiál může být publikován v: bakalářské práci / diplomové práci

3.5.2021

místo, datum

podpis

Jméno a adresa zákonného zástupce:

(MATKA)

Jindřiška Vybiňalová  
LUTOPECKÁ 1411  
KROMĚŘÍŽ

Jméno a adresa zastupované osoby/dítěte:

(DCERKA)

DAGMAR VYBIŇALOVÁ  
LUTOPECKÁ 1411  
KROMĚŘÍŽ

Jméno ošetřujícího fyzioterapeuta:

Mgr. Ivana Braukerová

**LIPKA, z.s.**

Tetín č. 1506/1, Prostějov

Česká republika, 79601

Telefon: 582 360 295

Fax: 582 360 295

<http://www.oslipka.cz>



Príloha 2

Potvrdenie o preklade

**Potvrdenie o preklade abstraktu a súhrnu bakalárskej práce**

**Meno a priezvisko študenta:** Nina Kalinková

**Študijný obor:** Fyzioterapie

**Ročník:** 5.

**Akademický rok:** 2020/2021

**Názov bakalárskej práce:** Rehabilitácia orofaciálnej oblasti u pacientov s detskou mozgovou obrnou

**Meno a priezvisko prekladateľa:** Mgr. Petra Fojtů, Ph.D.

Dátum: 09. 07. 2021

Podpis prekladateľa:

