

UNIVERZITA PALACKÉHO V OLOMOUCI

FAKULTA ZDRAVOTNICKÝCH VĚD

Ústav ošetrovatelství

Tereza Ivanová

**Ošetrovatelská péče o žilní vstupy u dětí**

Bakalářská práce

Vedoucí práce: Mgr. Ilona Antoníčková

Olomouc 2022

Prohlašuji, že jsem bakalářskou práci vypracovala samostatně a použila jen uvedené bibliografické a elektronické zdroje.

V Olomouci dne 30. 4. 2022

.....

Podpis

Mé poděkování patří Mgr. Iloně Antoníčkové za odborné vedení, cenné rady a věcné připomínky při zpracování bakalářské práce. Děkuji také mé rodině a přátelům za podporu po dobu mého studia.

## **ANOTACE**

**Typ závěrečné práce:** Bakalářská práce

**Téma práce:** Ošetrovatelská péče o žilní vstupy u dětí

**Název práce:** Ošetrovatelská péče o žilní vstupy u dětí

**Název práce v AJ:** Nursing care for venous accesses in children

**Datum zadání:** 2021-11-03

**Datum odevzdání:** 2022-04-30

**Vysoká škola, fakulta, ústav:** Univerzita Palackého v Olomouci

Fakulta zdravotnických věd

Ústav ošetrovatelství

**Autor práce:** Ivanová Tereza

**Vedoucí práce:** Mgr. Ilona Antoníčková

**Oponent práce:**

**Abstrakt v ČJ:**

Cílem přehledové bakalářské práce bylo sumarizovat aktuální dohledané poznatky o ošetrovatelské péči žilních vstupů u dětí. Práce se zabývá zajištěním a ošetrovatelskou péčí o periferní žilní katetry a také péčí o centrální žilní katetry. Dále se zaměřuje na komplikace, jejich řešení, prevenci a hodnocení v ošetrovatelské péči o žilní vstupy u dětí. Informace byly čerpány z recenzovaných periodik především zahraničních autorů. Relevantní dokumenty pro tvorbu teoretických východisek byly dohledány v elektronických vědeckých databázích EBSCO, PubMed a Google Scholar.

**Abstrakt v AJ:**

The aim of this thesis was summarize the current searchable published resources in the field of nursing care for venous access in children. The work deals with insertion and nursing care for peripheral venous access and care for central venous access too. It also focuses on complications and their resolution, prevention and evaluation of nursing care for venous access in children. The informations were drawn from reviewed journals by foreign authors. Relevant documents establishing of theoretical background were found in electronic information databases such as EBSCO, PudMed and Google Scholar.

**Klíčová slova v ČJ:** periferní žilní vstupy, centrální žilní vstupy, pediatrie, děti, ošetrovatelství, péče, komplikace

**Klíčová slova v AJ:** peripheral venous access, central venous access, paediatrics, children, nursing, care, complications

**Rozsah:** 55 stran/ 0 příloh

## **OBSAH**

ÚVOD.....	7
1 POPIS REŠERŠNÍ ČINNOSTI.....	9
2 OŠETŘOVATELSKÁ PÉČE O ŽILNÍ VSTUPY U DĚTÍ.....	12
2.1 Ošetrovatelská péče o periferní žilní vstupy u dětí.....	12
2.1.1 Periferní žilní kanyly .....	13
2.1.2 Midline katetry .....	15
2.2 Ošetrovatelská péče o centrální žilní vstupy u dětí .....	17
2.2.1 Centrální žilní katetry .....	18
2.2.2 Periferně implantované centrální katetry.....	19
2.2.3 Implantabilní intravenózní porty .....	21
2.2.4 Umbilikální žilní katetry.....	22
2.3 Komplikace, jejich řešení, prevence a sledování žilních vstupů u dětí .....	24
2.3.1 Sledování a hodnocení vstupů u dětí .....	33
2.4 Význam a limitace dohledaných poznatků.....	37
ZÁVĚR.....	39
REFERENČNÍ SEZNAM .....	41
SEZNAM ZKRATEK .....	55

# ÚVOD

Zajištění cévního přístupu je běžnou a nezbytnou součástí pediatrické zdravotní péče. Existuje řada různých periferních a centrálních venózních katetrů, které umožňují odběry krve, monitorování hemodynamiky, podávání tekutin, antibiotik, parenterální výživy, krve, krevních derivátů a chemoterapeutických látek (Paterson et al., 2020, s. 244).

Přestože je zavedení intravenózního katetru nejběžnějším invazivním výkonem, nese s sebou rizika vzniku komplikací jako je flebitida, infiltrace, extravazace a další problémy jako nepohodlí, nutnost znovuzavedení katetru nebo poškození tkáně. Proto by se mělo předcházet jakýmkoli možným komplikacím, aby se jejich riziko snížilo (Annisa, Nurhaeni, Wanda, 2017, s. 108). Prevence těchto komplikací je primárním cílem všeobecných a dětských sester (Cline et al., 2021, s. 242). Klíčovou roli hraje správná ošetrovatelská péče, která je důležitá z hlediska bezpečnosti pacientů, prevence a snížení rizika rozvoje komplikací (Anderson et al., 2016, s. 158).

Zatímco mnoho postupů péče o venózní vstupy jsou pro všechny pacienty stejné, existují některé zásadní rozdíly mezi dospělými a dětskými pacienty, které je třeba brát v úvahu (Stumpf, 2018, s. 31-34).

V souvislosti s výše uvedenou problematikou je možno položit otázku: Jaké jsou aktuální dohledané publikované poznatky o ošetrovatelské péči o žilní vstupy u dětí?

Cílem přehledové bakalářské práce bylo sumarizovat aktuální dohledané poznatky o ošetrovatelské péči žilních vstupů u dětí. Cíl byl dále specifikován ve třech dílčích cílech:

- 1) sumarizovat aktuální dohledané poznatky o ošetrovatelské péči periferních žilních vstupů u dětí
- 2) sumarizovat aktuální dohledané poznatky o ošetrovatelské péči centrálních žilních vstupů u dětí
- 3) sumarizovat aktuální dohledané poznatky o komplikacích, jejich řešení, prevenci a hodnocení v ošetrovatelské péči o žilní vstupy u dětí

Před tvorbou bakalářské práce byly prostudovány následující publikace:

FENDRYCHOVÁ, J. a M. KLIMOVÍČ, 2018. *Péče o kriticky nemocné dítě*. Vydání: druhé přepracované a rozšířené. V Brně: Národní centrum ošetrovatelství a nelékařských zdravotnických oborů, 420 s. ISBN 978-80-7013-592-1.

FENDRYCHOVÁ, J., 2018. Adaptovaný klinický doporučený postup: zavádění a ošetřování periferních žilních vstupů u novorozenců a kojenců. *Pediatric pro praxi*. 19(2), 120-123 s. ISSN 1213-0494.

CHARVÁT, J., 2016. *Žilní vstupy: dlouhodobé a střednědobé*. Praha: Grada Publishing. 184 s. ISBN 978-80-247-5621-9.

SCOTT-WARREN, V. L. a R. B. MORLEY, 2015. Paediatric vascular access. *BJA Education* [online]. 15(4), 199-206 [cit. 2021-11-20]. ISSN 2058-5349. Dostupné z: doi:10.1093/bjaceaccp/mku050.

VYTEJČKOVÁ, R., 2015. *Ošetrovatelské postupy v péči o nemocné III: speciální část*. Praha: Grada Publishing, s. 76-113. Sestra (Grada). ISBN 978-80-247-3421-7.



# 1 POPIS REŠERŠNÍ ČINNOSTI

V následujícím textu je podrobně popsána rešeršní činnost, podle které došlo k dohledání validních zdrojů pro tvorbu této bakalářské práce.

## VYHLEDÁVACÍ KRITÉRIA:

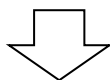
Klíčová slova v ČJ: periferní žilní vstupy, centrální žilní vstupy, pediatrie, děti, komplikace, ošetrovatelství, péče

Klíčová slova v AJ: peripheral venous access, central venous access, paediatrics, children, nursing, care

Jazyk: český, anglický

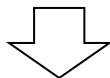
Období: 2012-2022

Další kritéria: recenzovaná periodika, plné texty

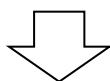


## DATABÁZE:

Google Scholar, EBSCO, PubMed

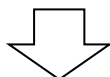


Nalezeno 473 článků



## VYŘAZUJÍCÍ KRITÉRIA:

- duplicitní články
- články nesplňující kritéria
- články neodpovídající tématu



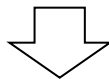
**SUMARIZACE VYUŽITÝCH DATABÁZÍ A DOHLEDANÝCH  
DOKUMENTŮ:**

Google Scholar: 4

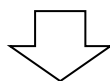
PubMed: 38

EBSCO: 49

Google: 2



Pro tvorbu teoretických východisek bylo použito  
**93** dohledaných článků.



Články byly čerpány mimo jiné z následujících periodik:

Academic Emergency Medicine	1 článek
Acta Anaesthesiologica Scandinavica	2 články
Advances in Neonatal Care	1 článek
Annals of Intensive Care 2	2 články
ANZ Journal of Surgery	1 článek
Applied Nursing Research	1 článek
Archives of Disease in Childhood: Fetal and Neonatal Edition	1 článek
BMC Nursing	1 článek
BMJ Open	2 články
Clinical Nursing Research	1 článek
Cochrane database of systematic reviews	4 články
Comprehensive Child and Adolescent Nursing	1 článek
Elektronická monografie	1 publikace
Indian Journal of Pediatrics	1 článek
Journal of Clinical Neonatology	1 článek
Journal of Evidence-Based Care	1 článek
Journal of Infusion Nursing	6 článků
Journal of Paediatrics and Child Health	2 články
Journal of Pediatric Nursing	2 články
Journal of Vascular Access	4 články

Journal of Vascular and Interventional Radiology	2 články
Národní ošetrovatelské postupy	1 postup
Nursing and Midwifery Research Journal	1 článek
Nursing: Research and Reviews	1 článek
Nutrition in Clinical Practice	1 článek
Pediatric Anesthesia	1 článek
Pediatric Emergency Care	2 články
Pediatric Radiology	1 článek
Pediatric Research	1 článek
Pediatric Surgery International	1 článek
Pediatrics	2 články
Pediatrie pro Praxi	2 články
Seminars in Pediatric Surgery	1 článek
Surgical Clinics of North America	1 článek
The Lancet	1 článek
Turkish Journal of Pediatrics	1 článek
World Journal of Clinical Pediatrics	1 článek
Zákony a vyhlášky	1 vyhláška

## **2 OŠETŘOVATELSKÁ PÉČE O ŽILNÍ VSTUPY U DĚTÍ**

Zajištění cévního přístupu je u pediatrických pacientů považováno za složitý postup, protože jejich cévy jsou menší, pohyblivější a mají více anatomických variací (Georgeades et al., 2021 s. 737). Mělo by být zvoleno pouze v případě potřeby a po zvážení dalších možnostech léčby. Je-li zajištění nezbytné, volba vstupu závisí na indikaci, délce, frekvenci léčby a vlastnostech infuze, pokud je to možné také na preferencích pacienta nebo rodiče, popř. pečovatele (Annisa, Nurhaeni, Wanda, 2017, s. 107-108; Scott-Warren, Morley, 2015, s. 199).

Sestry mají odpovědnost za bezpečnou a kvalitní péči o žilní vstupy, aby se minimalizovalo riziko výskytu možných komplikací (Duffy, Nelson, 2017, s. 53).

### **2.1 Ošetřovatelská péče o periferní žilní vstupy u dětí**

Periferní žilní kanylace je jedním z nejčastějších zdravotnických výkonů u hospitalizovaných dětí (Clark et. al, 2013, s. 37-38). V ČR mají kompetence k zavádění PVC dětem tito pracovníci. DS smí zavádět PVC dětem všech věkových kategorií na základě indikace lékaře s výjimkou nedonošených novorozenců. VS na základě indikace lékaře a bez odborného dohledu pacientům starším 3 let. VS se specializovanou způsobilostí DS na základě indikace lékaře. Porodní asistentka pro intenzivní péči může zavádět PVC novorozencům pod odborným dohledem lékaře. DS pro intenzivní péči, stejně jako porodní asistentka pro intenzivní péči v neonatologii má v kompetencích vykonávat tuto činnost také u dítěte (novorozence, kojence), u kterého dochází k selhávání základních životních funkcí nebo toto selhání hrozí (včetně nedonošených novorozenců). Ošetřovat PVC smí také VS a praktická sestra bez omezení věku pacienta (Česko, 2017).

PVC se nejčastěji zavádějí z těchto důvodů: podávání tekutin, léků, krevních derivátů, transfuzních přípravků, parenterální výživy a nutnost opakovaných odběrů. Kromě těchto indikací se také kanylace provádí profylakticky před operačními výkony a u nestabilních pacientů k urgentnímu použití. Tento výkon s sebou nese riziko poškození cév, nervů, okolní tkáně, je zde i riziko zanesení infekce, a navíc je bolestivý. Ačkoliv nemá žádnou absolutní kontraindikaci, je nutný vhodný výběr místa vpichu a vyvarovat se zavedení periferního katetru do místa se známkou infekce nebo onemocnění kůže (Clark et. al, 2013, s. 37-38). Obvykle je technicky jednodušší a bezpečnější než centrální

přístup a lze jej provádět u lůžka bez anestezie, popř. s použitím lokálních analgetik (Church, Jarboe, 2017, s. 114).

U dětských pacientů může být postup zavádění PVC obtížný a stresující. Cévy u dětí jsou tenké a chybí jim podkožní tuková tkáň, proto se zavedení stává obtížným a vyžaduje mnoho pokusů (Szmuk et al., 2013, s. 1090-1092).

U více než 50 % dětí, které jsou přijaté do zdravotnického zařízení je nutné zavedení PVC. Přestože je tento výkon považován jako rutinní, uvádí se až kolem 50 % selhání u prvního pokusu zavedení a vyžaduje opakovaný pokus, což má za následek poškození pacienta a plýtvání zdravotnickými prostředky. Dvě třetiny dětí i rodičů popisují zavedení PVC jako to nejhorší, co mohou během hospitalizace prožít (Schults et al., 2019, s. 538).

### **2.1.1 Periferní žilní kanyly**

PVC jsou krátké kanyly o délce od 2 do 6 cm. Například v USA existují i nové delší kanyly, které jsou k dispozici ve velikosti 22 G a větší. Výhodou těchto delších kanyl je přístup k hlubokým žilám, přičemž je stále zajištěno, že je v cévě ukotvená dostatečná délka, což snižuje riziko uvolnění (Pandurangadu et al., 2018, s. 550-553).

Nejčastěji se velikosti kanyl pohybují od velikosti 24G do 14G, které se používají u pediatrických pacientů jen zřídka, ale mohou být vyžadovány v různých situacích např. jako trauma, tekutinové resuscitace nebo krevní transfuze u dospívajících, protože pojmu větší průtok (Gorski et al., 2021, s. 75). Velikosti 24G se nejčastěji využívají u novorozenců a kojenců, 22G u batolat a dětí školního věku, 20G u dětí staršího školního věku a dospívajících, a kanyly větší než 20G do 14G u dospívajících (Moureau, 2019 s. 183).

Mezi možná místa zavedení patří pokožka hlavy (u novorozenců a kojenců), žíly na hřbetu ruky a žíly v loketní jamce (v. cephalica, mediana cubiti, basilica). Na dolních končetinách to mohou být žíly na nártu nohy, žíly před vnitřním kotníkem (v. saphena magna), (Naik, Mantha, Rayani, 2019, s. 740).

Kanyly jsou vyrobeny z různých materiálů, které mají své výhody i nevýhody. Kanyly z teflonu jsou biokompatibilní, snadno se zavádějí a mají vyšší odolnost vůči přilnutí mikroorganismu. Nevýhodou je malá pružnost a mají tendence se zalamovat. Tyto výhody mají i silikonové a polyuretanové kanyly (Fendrychová, 2018a, s. 121). Bylo prokázáno, že kanyly vyrobené z polyuretanu významně snižují riziko flebitidy v porovnání se silikonovými a teflonovými katetry (Dychter et al., 2012, s. 87). Kanyly

z polyvinylchloridu a polyetylenu mají nižší rezistenci vůči mikroorganismu. Zevní průměr kanyly se přizpůsobuje velikosti žíly dítěte. Je důležité pamatovat na to, že kanyla nikdy nesmí obturovat vnitřní průsvit žíly, protože dojde k omezení proudu krve a zpomalení diluce podávaného roztoku (Fendrychová, 2018a, s. 121).

### **Zavádění PVC**

Sestra si před zajištěním PVC připraví pomůcky, které k výkonu bude potřebovat. Dezinfekční přípravek pro zavádějícího k hygienické dezinfekci rukou a dezinfekční prostředek na kůži dítěte. Hygiena rukou by měla být prováděna před a po palpaci místa zavedení. Palpace by neměla být prováděna po aplikaci dezinfekce. Pokud se vpich provádí u novorozence, připraví si i sterilní vodu k setření dezinfekce, sterilní tampony nebo čtverce, vhodně vybranou velikost kanyly. Doporučuje se použít nejmenší velikost PVC, která je potřebná pro daný účel, s výjimkou urgentních a nestabilních pacientů, kde lze zvolit větší kanylu (Naik, Mantha, Rayani, 2019, s. 740-741; Fendrychová, 2018a, s. 122). Dále injekční stříkačku s fyziologickým roztokem, prodlužovací hadičku, jednorázové rukavice, roušku k podložení končetiny nebo hlavičky dítěte. Sterilní krytí, dlahu k znehybnění končetiny, infuzní roztok a set, nádobu na ostrý a biologický odpad. Důležité je hygienické mytí rukou, poté dezinfekce do zaschnutí a použití jednorázových nesterilních rukavic ve spojení s „bezdotykovou“ technikou. Sestra po identifikaci totožnosti připraví dítě do vhodné polohy. Nutná je přítomnost dalšího pracovníka k asistenci, který bude dítě držet v požadované poloze, aby neuhýbalo. U malých dětí se nepoužívá turniket, stačí končetinu zaškrtnit stiskem ruky. Protážení kůže nedominantním palcem pomáhá ke stabilizaci žíly, aby se zabránilo tzv. „rolování“. Po vyhledání vhodného místa vpichu se místo dezinfikuje a zavede kanyla pod úhlem 10-25°, pokud je zavedena správně v žíle, objeví se v signalizační komůrce krev a jakmile je vidět návratnost krve, úhel se sníží. Kanyla se zavádí až po konus. Katetr se podloží čtverečkem, aby nedošlo k otlacení kůže. Kanylu je nutno zafixovat tak, aby bylo místo vpichu stále viditelné a zároveň nedošlo k posunutí nebo vytažení katetru. Před umístěním krytí je třeba se ujistit, že je místo čisté a suché, krytí chrání vstup před kontaminací. Při použití dlahy k znehybnění je nutná fixace přes dva klouby a je třeba dbát na to, aby nedošlo k ischémii a tlakovému poranění. Vše se řádně zaznamenává do dokumentace: datum, čas, místo zavedení, zvolená velikost kanyly, krytí, jméno a podpis osoby, která kanylaci provedla (Kleidon et al., 2019, s. 1217; Gorski et al., 2021, s. 53, 74-75; Gorski et al., 2012, s. 290-292).

Správnou ošetrovatelskou péčí o žilní vstup se předchází komplikacím. Na začátku každé směny si sestra vždy kontroluje u všech dětí, které mají zavedenou PVC okolí vstupu, průchodnost a také dle ordinace lékaře kontroluje, zda je aplikován správný roztok, jeho množství, rychlost podání, datum a čas podání, kontroluje barvu a čírost podávaného roztoku. Každou hodinu pohledem sleduje místo vpichu, při zjištění nějaké komplikace kontroluje každých 5-10 minut, pokud je nutné pokračovat v další infuzní terapii, tak pro komplikace je nutné kanylu zrušit a zajistit novou (Fendrychová, 2018a, s. 122).

### **2.1.2 Midline katetry**

Midline katetry jsou vhodnou alternativou pro PVC a měly by být zvažovány v případech, kdy jsou intravenózní léky jako antibiotika předepsány na dobu delší, než je standardní doba setrvání PVC (Moureau, 2019, s. 185-186). Katetry jsou kratší než PICC nebo CVC a mohou být ponechány v periferní žíle až 29 dní. Jejich délka u dětí se pohybuje okolo 4-12 cm a velikost 22G nebo 20G a vyrábí se ze silikonu nebo polyuretanu. K dispozici jsou v 1 nebo 2 lumenném provedení a lze jimi podávat infuze vhodné pouze do periferní oblasti (Chopra et al., 2019, s. 714; Scott-Warren, Morley, 2015, s. 201). Jsou spojovány s nižší mírou flebitidy než PVC a CVC. Uvádí se, že jsou výhodnější také z hlediska finančního, protože standardní náklady za zavedení midline jsou srovnatelné s náklady za tři standardní PVC (Tripathi, Kumar, Kaushik, 2021, s. 141). Indikací pro zavedení je prodloužená intravenózní terapie trvající 1-4 týdny, laboratorní odběry nebo obtížný žilní přístup vyžadující více pokusů zavedení PVC (Adams et al., 2016, s. 253).

Při hodnocení vhodnosti použití midline katetru u novorozenců je třeba vzít v úvahu gestační věk novorozence, hmotnost, přítomnost vrozených anomálií, požadavky na kardiopulmonální monitorování, sepse, aktuální klinický stav, zda je schopno zákrok tolerovat a předpokládaná délka podávání i. v. roztoků a léků. Zavádění midline katetru se provádí za sterilních podmínek pomocí Seldingerovy techniky. Vhodná místa jsou periferní žíly horní části paže přes v. basilica, v. cephalica nebo v. brachialis s koncovou špičkou umístěnou na úrovni axily. Další místa, která jsou možná pro zavedení u novorozenců a dětí jsou žíly na noze např. v. saphena, v. poplitea, v. femoralis s koncem nepřesahujícím tříselnou rýhu. Konec katetru nezasahuje do kloubních prostorů, centrálního oběhu, za axilu a ani do pánevní oblasti. Možné je také zavedení ve vlasové pokožce s hrotem v krku nad hrudníkem. Umístění nevyžaduje radiologické potvrzení,

protože hrot leží ve velké periferní cévě. Na rozdíl od PICC nebo portu je midline určen pouze u hospitalizovaných dětí a při propuštění domů musí být vytažen. (Colacchio, 2012, s. 941-945; Gorski et al., 2021, s. 82, 209; Romesberg, 2015, s. 423-424).

### **Strategie ke zmírnění bolesti při zavádění intravenózních vstupů u dětí a použití zobrazovacích technik**

Kanylace žilního vstupu u dítěte při vědomí může být náročné. Cílem je minimalizovat úzkost a bolest (Harrison et al., 2016, s. 6). Nejúčinnější strategie jsou odvádění pozornosti dítěte. Jsou bezpečné, snadno se aplikují a nejsou nákladné (Ali et al., 2016, s. 40). Studie a analýzy ukázaly, že nevedou ke komplikacím a nemají žádné vedlejší účinky. Techniky odvedení pozornosti by měly být individuální v závislosti na věku dítěte. U novorozenců a kojenců se prokázalo jako účinné nenutriční sání, zavnutí a houpání (Riddell et al. 2015, s. 22-23). Podání sacharózy se také ukázalo jako procedurální snížení bolesti u novorozenců (Stevens et al., 2016, s. 2). Mobilní telefony se jeví jako velmi účinné rozptýlení pro děti ve věku 3-7 let (Kuo et al., 2018, s. 3). Další alternativou může být aplikace krému pro lokální anestezii obsahující lidokain, prilokain nebo tetrakain (Naik, Mantha, Rayani, 2019, s. 738). U dětí školního věku a dospívajících lze bolest a strach zmírnit některými z následujících strategií nebo jejich kombinací: rozptylovací karty (karty s různými tvary a obrázky, děti popisují, co na obrázcích mohou vidět), mačkání měkkého balónku, nafukování balónku, vyfukování bublin, hraní si s plastelínou a poslech hudby. Další alternativou je tzv. Buzzy, což je malý přístroj v podobě zvířátka s chladičovými křídly, který se přikládá přímo na tělo dítěte. Kombinací intenzivního chladu a vibrací se docílí snížení citlivosti nervů vedoucích bolestivé podněty (Aydin, Sahiner, 2017, s. 164-169; Maghsoudi et al., 2016, s. 28-31; Moadad et al., 2016, s. 71). Také použití virtuální reality se dle randomizovaných kontrolovaných studií prokázalo jako velice účinné ke snížení strachu a bolesti. Jde o čítí v trojrozměrném prostředí pomocí počítačové technologie, která představuje virtuální objekty (Semerci et al., 2020, s. 148; Chen et al., 2020, s. 509).

Z pohledu sester mohou neúspěšné pokusy vést k frustraci, úzkosti, ztrátě sebevědomí a poškodit důvěru ve vztahu mezi pacientem a sestrou. Ke zmírnění těchto problémů můžou pomoci techniky k lokalizaci žil. Systém pro zobrazení žil tzv. VeinViewer slouží ke zviditelnění žil infračerveným světlem, které detekuje hemoglobin a následně je získaný obraz zobrazen na kůži. Světlo odrážející se na kůži nemá žádné vedlejší účinky. Pomocí tohoto zařízení lze zobrazit žíly, které jsou téměř 10 mm pod kůží



(Aulagnier et al., 2014, s. 858-861). Tato technologie se v posledních letech rychle rozvíjí. Kromě snížení bolesti a úzkosti u pediatrického pacienta může mít katetrizace periferních žil pomocí systému zobrazení žil další výhody, jako je zvýšení sebevědomí sester při tomto výkonu a lepší využití času (Demir, Sinal, 2019, s. 474-478).

K lepšímu zviditelnění může být také použit ultrazvuk, který nabízí dobré vykreslení anatomie cév. Dokáže odlišit arteriální struktury od venózních na základě stlačitelnosti, pulzace a pomocí barevného toku Dopplera. Podle nedávných studií použití ultrazvuku v periferním cévním přístupu může pomoci předejít komplikacím spojených se zavedením, ušetřit čas a zvýšit úspěšnost (Schindler et al., 2012, s. 1003-1005).

## **2.2 Ošetrovatelská péče o centrální žilní vstupy u dětí**

Centrální venózní katetry poskytují dočasný nebo dlouhodobý stabilní venózní vstup jak akutním, tak chronicky nemocným pacientům. Lze je využít pro různé účely jako je odběr krve, hemodynamické monitorování, aplikace intravenózních léků a tekutin, chemoterapie, krevních derivátů a parenterální výživy. Přes CVC je možné aplikovat látky s osmolaritou větší než 800 mmol/kg – 20 % a 40 % roztoky glukózy, 15 % roztoky aminokyselin, 20 % roztoky manitolu, vasopresory, vazodilatancia, ionotropika. Jsou také indikovány v případech, kdy není možné zajistit periferní venózní přístup, což je u pediatrických pacientů častý problém. Existuje několik typů pediatrických centrálních přístupů a rozhodnutí o vybrání vhodného katetru závisí na důvodu, diagnóze, věku, hmotnosti pacienta a na době, po kterou bude zaveden (Duffy, Nelson, 2017, s. 52).

V ČR smí hodnotit, ošetřovat a zajišťovat průchodnost CVC u novorozenců a kojenců DS a VS se specializovanou způsobilostí DS. Porodní asistentka pod odborným dohledem DS se specializovanou způsobilostí (Česko, 2017).

Přibližně u 25 % hospitalizovaných dětí je třeba zajištění centrálního venózního přístupu pro podávání léčby. Zavedení CVC může být náročné a 25 % selže ještě před dokončením terapie v důsledku mechanických, infekčních nebo cévních komplikací (Ullman et al., 2017b, s. 123). Ekonomické náklady při selhání a komplikacích jsou mnohostranné a mají jak přímé (nutná náhrada, vyčerpání možných míst, zpoždění léčby), tak nepřímé (využití personálu a zdrojů) náklady na zdravotní péči (Harron et al., 2016, s. 9). Navíc pacient tak musí snášet mnohočetné a bolestivé procedury opětovného zavedení, prodloužené hospitalizace a dlouhodobou cévní insuficienci (Ullman et al., 2017a, s. 1). Existuje stále více důkazů, podle kterých by se měly založit postupy

centrálních zařízení, aby se snížila míra selhání a následné poškození pacienta. To zahrnuje začlenění vylepšených dekontaminačních prostředků, nové materiály a konstrukce katetrů, ultrazvukové zavádění a techniky intervenční radiologie (Mimoz et al., 2015, s. 2069; Kleidon et al., 2018, s. 517-518; Lau, Chamberlain, 2016, s. 178).

CVC se dělí na krátkodobé, netunelizované a dlouhodobé, tunelizované. CVC určené k dlouhodobému použití, pokračující po propuštění z nemocnice jsou charakterizovány zavedením do centrálního žilního systému precipitovaným subkutánním tunelem. CVC s manžetou jako jsou katetry Broviac a Hickman poskytují snadný přístup, jelikož vystupují z kůže a jsou tedy ideální pro nepřetržité použití např. při celkové parenterální výživě. Porty jsou na druhou stranu zcela v podkoží a pro použití je nutné propíchnout kůži speciální jehlou. Tyto porty jsou vhodné pro dlouhodobé přerušované použití, jako je podávání chemoterapeutických léků. Perkutánní krátkodobé netunelizované katetry jsou zaváděny přímo přes kůži do centrálního žilního systému a jsou určeny pro akutní použití, obvykle během hospitalizace (Church, Jarboe, 2017, s. 114-116). Přesné rozlišení mezi krátkodobými a dlouhodobými katetry nebylo jednomyslně rozhodnuto. Obecně však platí, že potřeba centrálního venózního vstupu delšího než 2-3 týdny by měla být zavedena buď jako PICC nebo jako tunelizovaný katetr, aby se snížilo riziko CLABSI (Church, Jarboe, 2017, s. 114-116; Johansen, Classen, Muchantef, 2021, s. 283).

Katetry jsou obvykle vyrobeny ze silikonu nebo polyuretanu a mohou být impregnovány nebo potaženy protiinfekčními látkami, jako jsou antibiotika, antiseptika, antimetabolity nebo stříbro (Wang et al., 2018, s. 1177 s. 9-10).

Komplikace spojené s centrálním vstupem jsou infekce, okluze, hluboká žilní trombóza, komplikace související s kanylací, poškození katetru, embolie nebo náhodné vytažení (Milford et al., 2020, s. 554).

### **2.2.1 Centrální žilní katetry**

Centrální netunelizované katetry jsou indikovány pro krátkodobou terapii, kdy je očekávána doba terapie méně než 7 dní nebo v případě, že je nutný akutní přístup (Scott-Warren, Morley, 2015, s. 202). Podle autora Moureau (2019, s. 189) se katetry používají po dobu 1-2 týdnů a v případě, že se nevyskytují žádné komplikace a infekce ještě déle. Jsou k dispozici v provedení až pěti lumenů. Místa pro zavedení jsou obvykle v. subclavia, v. jugularis, v. brachiocephalica nebo v. femoralis. Špička katetru je umístěna do velké centrální žíly, což umožňuje bezpečné podávání různých léků,

hemodynamické monitorování a odběry krve. Velikost katetru je dána velikostí žíly a potřebnou terapií, ale obvykle jsou katetry velikosti 4-5 Fr vhodné pro kojence mladších 6 měsíců a velikosti 5 Fr pro děti starší 5 let. Existuje celá řada vzorců, podle kterých se určuje délka katetru, ale v praxi lze pro zavedení ve v. jugularis interna použít 5 cm délku pro děti pod 15 kg, 8 cm katetry pro pacienty mezi 16-40 kg a 13 cm katetry pro děti nad 40 kg. Správné umístění hrotu by mělo být vždy potvrzeno rentgenovým snímkem. Výhodou těchto katetrů v pediatrii je velký kalibr, několik lumenů a krátká délka umožňující v případě potřeby vícenásobné rychlé infuze (Scott-Warren, Morley, 2015, s. 202). Je kontraindikován u lokálních infekcích, těžkých poruch srážlivosti, trombocytopenie (Naik, Mantha, Rayani, 2019, s. 741).

U tunelizovaných CVC lze dlouhodobý žilní přístup zajistit katetry Hickman, Broviac, Groshong, Neostar. Jsou indikovány v případě, že je předpokládaná doba terapie delší než 3 měsíce, je zapotřebí širšího průměru a dlouhodobé léčby jako je chemoterapie, plazmaferéza, transplantace kostní dřeně. Kolem katetru se nachází dakronová manžeta, která umožňuje prorůstání epitelu a tím dochází k vytvoření bariéry zamezující prostupu infekce z okolí místa zavedení. Obvykle je preferována pravá v. subclavia kvůli snadnému umístění, ale vhodná je také levá v. subclavia nebo v. jugularis interna. Punkce se provádí Seldingerovou technikou a katetr je tunelizován subkutánně od vstupu do cévy minimálně 8-10 cm tak, aby dakronová manžeta ležela 3-4 cm uvnitř od výstupního bodu. Obvyklé velikosti u Broviacova katetru jsou 2,7 Fr u novorozenců, 4,2 Fr u kojenců a 6,6 Fr u menších dětí. U Hickmanova katetru se využívají velikosti 7 Fr pro menší děti a 9 Fr pro starší (Naik, Mantha, Rayani, 2019, s. 742; Moureau, 2019, s. 189).

Výhodou těchto tunelizovaných katetrů je zvýšený komfort pacienta, stabilizace katetru (snížení rizika dislokace) a snadnější péče o místo zavedení. Také zvětšují vzdálenost od vysoce kontaminované oblasti, jako je krk, k méně kontaminované jako hrudník (Johansen, Classen, Muchantef, 2021, s. 283).

### **2.2.2 Periferně implantované centrální katetry**

PICC je střednědobý centrální vstup, který končí 0,5-2 cm před vstupem do pravé srdeční síně. Doba jeho zavedení je 1-12 měsíců. Výhody tohoto zajištění jsou snadné umístění, méně komplikací, kratší doba procedury, spolehlivější forma intravenózního přístupu a snížení rizika komplikací po venepunkcích periferních žil, což má také pozitivní vliv na psychiku dítěte (Bahoush et al., 2021, s. 298-299).

Délka katetru je přibližně 55-60 cm, přičemž většinu lze zastříhnout tak, aby byly vhodnější pro dětské pacienty. PICC se zavádí do periferních žil horní části paže. Nejčastěji to jsou v. basilica, v. brachialis, v. cephalic a na dolních končetinách v. safena magna. Protože hrot katetru končí v centrální cévě je průtok kolem katetru vysoký, cca 2 l nebo více za hodinu, což zajišťuje okamžité zředění infuze a pomáhá chránit stěny cév před podrážděním z předepsaného léčiva. Velikosti se pohybují od 3 Fr do 6 Fr a jsou jedno nebo vícelumenné. V pediatrii by se měl počet lumenů důkladně zvážit s ohledem na malou velikost cév dětí (Moureau, 2019, s. 186-187).

PICC mohou být indikovány, pokud je nutný střednědobý až dlouhodobý i. v. přístup pro léky, tekutinovou terapii, odběry krve nebo parenterální výživu. PVC mají krátkou průchodnost a místa zavedení se mohou při delší i.v. terapii vyčerpat. Alternativou mohou být právě PICC, které lze zavádět pod lehkou sedací, na rozdíl od jiných CVC, u kterých je nutná celková anestezie. Další výhody PICC jsou menší komplikace ve srovnání s katetrem, který je zavedený v krční cévě. Např. menší riziko pneumothoraxu, hemothoraxu nebo nekontrolovatelného krvácení (Westergaard, Classen, Walther-Larsen, 2013, s. 279).

Mezi nejčastější komplikace patří trombóza a okluze (Menéndez et al., 2016, s. 2166). Randomizovaná kontrolovaná studie ukázala, že použití antitrombogenních katetrů ve srovnání s polyuretanovými PICC katetry snížilo selhání katetru o 50 % a také se vyskytlo významně méně komplikací jako okluze. Studie také poukázala na potenciál použití hydrofobního BioFlo PICC katetru ke snížení trombotických a infekčních komplikací (Kleidon et al., 2018, s. 524). PICC katetry s antimikrobiální úpravou byly spojeny s menším počtem infekcí krevního řečiště souvisejících s centrální linií (CLABSI) a měly by být zváženy u vysoce rizikových pacientů nebo při očekávané dlouhodobé léčbě (Kramer et al., 2017, s. 112-114).

Pro umístění PICC není příliš mnoho kontraindikací. Poškození jako je záření, popáleniny a infekce v místě zavedení, by mohla komplikovat proces zajištění katetru a mohou zvýšit riziko bakteriémie nebo kolonizace katetru (Westergaard, Classen, Walther-Larsen, 2013, s. 279). Edém v místě plánovaného zavedení může snížit správnou žilní viditelnost nebo může být žíla poškozena po předchozích pokusech o kanylaci (Yang et al., 2012, s. 354). Stenóza, centrální trombóza a vrozené žilní anomálie horní duté žíly mohou bránit postupu katetru do správné polohy. Zvláštní pozornost je nutné věnovat dětským pacientům, kteří trpí onemocněním ledvin v konečném stadiu nebo chronickým onemocněním ledvin. U těchto pacientů je třeba pro stanovení priority zachování žíly pro

vytvoření arteriovenózní píštěle pro dialyzační účely a zvážení jiných alternativ (Bahoush et al., 2021, s. 303; Gibson et al., 2013, s. 1130).

Výkon a spolehlivost PICC závisí na materiálu katetru, který je flexibilní, aby se snížilo podráždění cévy a nepohodlí pacienta. Tradiční silikonový materiál je měkký a je zapotřebí více plasty ve vnější stěně, aby byla zajištěna stabilita katetru. Jelikož je velikost katetru určena jeho vnějším průměrem, silnější vnější stěna omezuje velikost vnitřního lumenu, což ovlivňuje průtok. To je klinicky významné u dětských katetrů velikosti 3 Fr a menších, protože viskózní a vysoko objemové infuze mohou být rizikovější. Nejčastěji používaným materiálem je polyuretan, který nabízí pevnější katetr s větším vnitřním průměrem, čímž se zajistí lepší průtok zejména u malých dětských katetrů (Poli et al., 2016, s. 175-177).

Katetry bývají zajištěny svorkou pro snížení krevního refluxu. Alternativou svorky je chlopeň umístěná buď na distálním nebo proximálním konci PICC. Vestavěná chlopeň může být u dětí výhodnější než externí svorka, se kterou si děti mohou hrát, popř. ji sundat, což by mohlo umožnit reflux krve do neuzavřeného katetru a zvýšit riziko okluze lumen katetru (Moureau, 2019, s. 188).

U starších dětí se k umístění používá ultrazvukem naváděná Seldingerova technika s použitím zavaděče přes dilatátor. U novorozenců se kubitární nebo safénové žíly kanylují pomocí zavaděče přes jehlu. Poté je poloha hrotu katetru zkontrolována pomocí rentgenu hrudníku. Pokud je velikost katetru větší než 3 Fr lze jej také využít k odběru krve (Bahoush et al., 2021, s. 300; Naik, Mantha, Rayani, 2019, s. 741).

### **2.2.3 Implantabilní intravenózní porty**

Implantabilní intravenózní porty patří mezi trvalé dlouhodobé žilní vstupy. Indikací k zavedení u dětí je nejčastěji dlouhodobá léčba bolesti, podávání výživy a chemoterapie. Je to jednoduchý uzavřený systém, který se skládá z katetru a komůrky, ke které je katetr pevně připojen. Komůrka je tvořena tělem, která je nejčastěji vyráběna z titanu, plasty nebo kombinace obou materiálů, dále nepropíchnutelnou bází a silikonovou membránou. Membrána vydrží cca 1500 propíchnutí. Pro alergické pacienty může být tělo vyrobeno také z keramického materiálu. Katetr je vyráběn buď ze silikonu nebo polyuretanu. Pro aplikaci do portu je určena Huberova jehla, která má speciální zkosený hrot. Zavádění i vyjmutí intravenózních portů se u dětí provádí ve většině případů na operačním sále v celkové anestezii. Velice často je indikována antibiotická profylaxe. Podle ultrazvukového vyšetření se nejprve zjišťuje průchodnost a vhodnost žíly. Komůrka

se ukládá do vypreparované podkožní kapsy, která je obvykle na přední straně prsního svalu. Katetr se zavádí pomocí Selingerové techniky a konec katetru by se měl nacházet v úrovni vyústění horní duté žíly do pravé síně. Průchodnost portu se ověřuje aspirací žilní krve a aplikací fyziologického roztoku obsahujícího heparin (Jung et al., 2021, s. 2-5).

Intravenózní porty se u dětí a mladistvých zpravidla zavádí do centrální žíly, a to buď do v. jugularis interna nebo v. subclavia. Riziko tohoto přístupu je pneumotorax nebo punkce arterie a může být komplikovaný u dětí s výraznou cervikální nebo supraklavikulární lymfadenopatií, která bývá při onemocnění lymfomem. Výhodou portu je, že pokud se momentálně nepoužívá, není nutné jeho zajištění katetrem a nedojde k porušení integrity kůže. Tím se snižuje riziko infekce. Nejčastějšími komplikacemi jsou infekce (systémová infekce a infekce kapsy), hluboká žilní trombóza, dehiscence rány, netrombotická okluze (Herd et al., 2019, s. 1449-1451).

U vážně nemocných dětí poskytuje podkožní port dostupný, spolehlivý a bezpečný intravenózní přístup pro podávání léků, tekutin a odběrů krve. Díky portu se také předchází stresu z opakovaných pokusů o periferní přístup (Pezeshkpour et al., 2019, s. 1359).

Při podávání léků nebo roztoků do portu VS/DS pečlivě vyhledá port v podkoží dítěte. Je nutné, aby měla ústenku a sterilní rukavice. Místo vpichu pečlivě vydezinfikuje a vyčká do zaschnutí. Kůži nad portem drží vypnutou mezi ukazováčkem a palcem. Huberovu jehlu, na které je napojena prodlužovací hadička a stříkačka s fyziologickým roztokem, zavede kolmo do silikonové membrány až její hrot narazí na dno komůrky. Pokud byla použita heparinová zátka, je třeba ji aspirovat i s malým množstvím krve. Při odběru krve na vyšetření se prvně odebírá na hemokulturu, a nakonec na hemokoagulace. Poté se komůrka propláchne 10 ml stříkačkou s fyziologickým roztokem metodou start-stop. Kůže se po vpichu kryje sterilním mulovým čtvercem (Fendrychová, 2018b, s. 300).

#### **2.2.4 Umbilikální žilní katetry**

Katetrizace umbilikální žíly je unikátní forma i. v. vstupu a patří k velmi běžným postupům na jednotkách intenzivní péče o novorozence. V perinatálním období je to upřednostňovaný přístup před jinými možnostmi centrálního přístupu nebo PVC, z důvodu malé velikosti periferních žil. Jsou umístěny přímo do pupeční žíly pupečníku novorozence, kterou lze využít asi do 3. dne života, než se ductus venosus uzavře. Poskytují bezbolestný, rychlý a spolehlivý cévní přístup ihned po porodu u vysoce rizikových novorozenců. Používá se k podávání léků, tekutin u předčasně a kriticky

nemocných novorozenců, u dětí s extrémní nízkou porodní hmotností, novorozenců s vrozenými anomáliemi, dětí v respirační tísní při hypoglykémii, s hypoxickou ischemickou encefalopatií, u plicní hypertenze apod. Komplikace UVC mohou být arytmie, srdeční tamponáda, tvorba trombů, poškození jater, krvácení, tvorba abscesů, perforace peritoneální dutiny, plicní infarkt, sepse, endokartitida, portální hypertenze (Mele et al., 2020, s. 294; Shahid et al., 2014, s. 1743).

Zajištění UVC vyžaduje asistenci několika odborníků, včetně sestry. Ta zajišťuje nejen získávání souhlasu, ale připravuje soupravu pro katetrizaci. Po zavedení se před použitím provádí rentgenový snímek břicha a je odpovědností sestry zajistit, aby linka nebyla používána před ověřením rentgenovým snímkem, pokud se ovšem nejedná o naléhavou situaci. Sestra má na starosti ošetrovatelskou péči o katetr a zajišťuje, že je místo vždy suché a čisté. Pozoruje také, jestli nedošlo ke krvácení v místě pahýlu. Veškerá manipulace musí proběhnout aseptickým způsobem (Kandil et al., 2022, s. 668). UVC se proti vytažení fixují jedním stehem k okraji pupečního pahýlu. Aby se zabránilo zalomení je možné použít náplastový můstek nebo speciální fixátory. Jelikož novorozenec s UVC bývá uložen v inkubátoru není třeba místo vstupu ničím krýt (Fendrychová, 2018b, s. 298).

Ve studii autoři Kandil et al. (2022, s. 679) doporučují, aby pro zajištění vysoce kvalitní péče a minimalizaci vzniku komplikací bylo pro členy zdravotnického týmu na jednotkách intenzivní péče vyvinuto poskytování aktuálních, pravidelných vzdělávacích programů o ošetrovatelské péči o UVC a jak zahájit a udržovat vhodná preventivní opatření při vzniku infekce. Dále zajistit pravidelné sledování znalostí a dodržování péče o UVC u pracovníků podílejících se na péči.

V systematickém přehledu Paterson et al. (2020, s. 246) byly UVC spojeny s vysokou mírou komplikací, včetně infekce krevního oběhu, okluze, dislokace, trombózy, lokální infekce nebo flebitidy. Často se také objevovala nesprávná poloha katetru, jeho uvolnění nebo posunutí špičky, což může vést až k těžkému krvácení a dokonce smrti, pokud by komplikace nebyly včas zachyceny a odstraněny. Navzdory tomu přezkoumané poznatky naznačují, že umbilikální katetry jsou v praxi běžně používány do prvních 7 dnů života novorozence.

## **2.3 Komplikace, jejich řešení, prevence a sledování žilních vstupů u dětí**

Mezi faktory, které mohou být příčinou infekce u předčasně narozených dětí patří nezralý imunitní systém a opožděné zrání pokožky. Účinná kožní bariéra se vytváří až do 34. týdne těhotenství (Vischer et al., 2015, s. 274). Kůže kromě jiných funkcí hraje důležitou roli v prevenci infekce a poskytuje bariéru pro patogeny z prostředí. Zhoršená integrita kůže je v pediatrii běžná v důsledku kožních patologií souvisejících s věkem a následků pediatrických stavů. U předčasně narozených novorozenců může být kůže extrémně křehká, s méně vyvinutými epidermálními vrstvami. V dětství jsou běžné zánětlivé kožní stavy, jako je ekzém a jiné formy dermatitidy. Zdravotní stavy, které se běžně vyskytují v dětství, jako je cystická fibróza a akutní lymfoblastická leukémie, zahrnují léčbu léky, které vedou ke změnám kožním onemocněním a změně hojení ran. Děti s těmito složitými zdravotními stavy se spoléhají na podávání životně důležité lékařské péče prostřednictvím žilních vstupů i přes ztrátu integrity kůže. Jejich poškozená kůže, spojená s aplikací a odstraňováním adhezivních a antiseptických produktů, vede ke kožním komplikacím kolem místa vstupu. Podpora zdravé kůže u dětí v okolí vstupů hraje důležitou roli při zachování funkce katetrů. Toho lze dosáhnout systematickým sledováním, prevencí a léčbou kožních komplikací. Prevence mnoha kožních komplikací spojených s žilními vstupy je možná použitím kožních bariérových fólií a správnou aplikací antiseptických, obvazových a zajišťovacích produktů. Léčba kožních komplikací závisí na diagnóze a závažnosti (Moureau, 2019, s. 210).

### **Komplikace spojené s žilními vstupy dětí**

Existuje mnoho komplikací souvisejících s PVC u dětských pacientů. Patří k nim infiltrace, embolie a flebitida. Flebitida je zánět cévní stěny a patří k nejčastějším komplikacím u dětí. Je pro ni charakteristické zarudnutí podél žíly a zvýšená teplota kolem místa zavedení. Flebitidu lze rozdělit na mechanickou, chemickou a bakteriální. Mechanická flebitida je důsledkem nesprávně zvoleného průměru katetru oproti průměru žíly, nechtěným vytažením nebo posunutím. Chemická flebitida vzniká podrážděním žíly v důsledku vyšší koncentrace roztoku např. antibiotik nebo chloridu draselného. Bakteriální flebitida je způsobena bakteriální infekcí, která je zapříčiněná špatnou hygienou rukou nebo nedostatečnou aseptickou technikou během zavádění (Nagpal, Khera, Kumar, 2015, s. 75-77). Riziko rozvoje ovlivňují různě faktory, včetně místa



umístění katetru, zkušenosti VS se zaváděním, velikost katetru a materiál kanyly. Může se projevit řadou příznaků a symptomů jako je bolest, citlivost, otok, erytém, teplo, prosakování, hmatný žilní provazec a hnisavý exsudát. Včasná detekce flebitidy a nápravná opatření mohou do značné míry ušetřit nepohodlí a nespokojenost pacienta. Kromě preventivních opatření, která je potřeba přijmout při zavádění PVC, je důležité časté pozorování a hodnocení vstupu ošetřujícím personálem, aby se tato komplikace rychle odhalila (Tayal, Lodha, 2021, s. 328). Společnost The Infusion Nurses Society doporučuje hodnotit místo vstupu u novorozeneckých a dětských pacientů každou 1 hodinu (Gorski et al., 2021, s. 119).

Podle retrospektivní studie, kdy bylo v období tří let sledováno 1306 dětí s PVC, se u 339 objevila flebitida (prevalence 26 %). Nejvíce u dětí ženského pohlaví (30,2 %) a dětí mladších dvou let (34,5 %). Průměrná doba zavedení byla  $49,92 \pm 43,19$  hodin, což mohlo být faktorem přispívajícím k větší prevalenci (Bitencourt et al., 2018, s. 2-7).

Autoři Suliman et. al (2020, s. 89-93) se v průřezové studii zabývali výskytem a rizikovými faktory flebitidy u dětí. Bylo pozorováno celkem 307 dětských pacientů (55,4 % mužského a 45,6 % ženského pohlaví), jejich průměrný věk byl 2,8 let. Většinu tvořili novorozenci, kojenci a batolata. Nejčastěji používanou velikostí katetru byla 22G, hlavním materiálem ke krytí vstupu byla lepicí páska s oxidem zinečnatým. Průměrná doba zavedení byla 18,45 h. Výsledky studie ukazují, že katetrizace byla spojena s několika komplikacemi jako je flebitida (53,4 %), extravazace (34,9 %), bolest (12,1 %), únik (12,1 %) a obstrukce (8,5 %). Většina pacientů trpěla dle škály VIP flebitidou prvního stupně. Výsledky této studie ukazují, že kanyly zaváděné začínajícími sestrami zvyšují riziko flebitidy až sedmkrát v porovnání se zaváděním zkušenými sestrami. S těmito výsledky se shodují také Birhane et al. (2017, s. 7), podle jejichž výsledků kanyly zaváděné zkušenými sestrami vydržely delší dobu v porovnání se zavedením od začínajících sester. Autoři Özalp Gerçeker et al. (2018, s. 267-271) zjistili, že k infiltraci a extravazaci u dětí dochází častěji na horních končetinách. Naopak podle studie Suliman et. al (2020, s. 89-93), která hodnotila také další místa zavedení jako dolní končetiny, krk a hlava je při zavedení do dolních končetin riziko flebitidy až 3,18 krát vyšší než u kanylace do horní končetiny. U dolních končetin je zvýšená pravděpodobnost náhlého pohybu a nehody, což může vést k mechanické flebitidě a extravazaci. Dalším poznatkem bylo, že pohlaví a věk pacientů nebyly statisticky významné pro zvýšení rizika flebitidy. V rozporu s tímto výsledkem jsou podle Jacinto et. al. (2014, s. 223) děti ženského pohlaví vystaveny vyššímu riziku než děti pohlaví mužského.

Další komplikace, které jsou spojeny s poškozením kůže souvisí s adhezivními vlastnostmi obvazů, které se běžně používají k zajištění PVC. Přibližně 10 % PVC se uvolní pro nedostatečné zajištění, které umožní mikropohyb katetru v žíle, což přispívá k podráždění cévy, infekci a extravazaci (Indarwanti et al., 2020, 9-10).

Děti jsou také vystaveny většímu riziku infekcí krevního řečiště související s centrální linií nebo CLABSI než dospělí. Tomu přispívá jejich nízký věk, zejména méně než 2-3 roky a nízká tělesná hmotnost, především méně než 8 kg. Rizikovým faktorem je také dlouhodobá parenterální výživa, děti se zhoubným nádorovým onemocněním nebo transplantovanými krvetvornými buňkami jsou vystaveny většímu riziku infekce a ty, které vyžadují parenterální výživu mají 40násobný nárůst CLABSI bez ohledu na typ CVC (Stumpf, 2018, s. 31-34). VS/DS jsou zodpovědné za bezpečnou a kvalitní péči o vstupy, aby se minimalizovalo riziko, že se pacienti nakazí život ohrožujícími infekcemi. Riziko CLABSI lze snížit o 50 %, pokud se v péči budou implementovat doporučení založené na důkazech (Duffy, Nelson, 2017, s. 53-54).

Okluze je další komplikací, ke které jsou dětští pacienti náchylnější. U dětí zabírá katetr větší část cévy než u dospělých. V důsledku toho může být průtok krve kolem katetru mnohem pomalejší, čím se zvyšuje riziko tvorby fibrinu. Výběr vhodné velikosti žíly a katetru je klíčem k podpoře záchrany žíly, bolesti, úzkosti a minimalizaci traumatu žíly. Strategie prevence okluze zahrnují přísné dodržování proplachovacích protokolů (použití fyziologického roztoku, heparinu nebo urokinázy) k udržení průchodnosti, použití techniky start-stop a zajištění chemické kompatibility léků, aby se zabránilo tvorbě sraženin (Duesing, Fawley, Wagner, 2016, s. 496-499). Propláchnutí katetru fyziologickým roztokem se provádí před a po každé infuzi, aby se odstranilo léčivo z lumen a snížilo riziko interakce mezi nekompatibilními léky. Technikou start-stop se uvnitř lumenu katetru vytvoří turbulence a ta jej důkladně propláchne. Proplach je nutné provést zvláště po transfuzi krevních produktů, infuzi lipidů, odebrání vzorků krve nebo podání kontrastní látky. V případě léků nekompatibilních s 0,9% NaCl se nejprve propláchne katetr 5% roztokem glukózy a teprve poté fyziologickým roztokem (Cellini et al., 2020, s. 9).

Zvýšená pozornost zdravotnických pracovníků by měla být věnována také z důvodu většího rizika infiltrace a extravazace u pediatrických pacientů. Infiltrace nastává, pokud aplikovaný roztok unikne z žíly a dostane se do tkáně. Extravazace je definována jako infiltrace škodlivých roztoků (např. chemoterapeutické látky), což je typ infiltrace, která může být spojena s poškozením tkáně. Tyto komplikace se pohybují od

mírných bez trvalého poškození, až po těžké s potencionálem trvalého poškození, včetně zjizvení rány, ztráty normální funkce končetin, poškození nervů, fasciotomie nebo amputace (Gorski et al., 2021, s. 32, 150). Mohou mít za následek delší dobu pobytu a zvýšené náklady spojené s následnou péčí, bolest, utrpení a sníženou spokojenost pacientů a rodiny. Rizikovými faktory pro pediatrické infiltrace a extravazace jsou nedonošenost a nízká porodní váha, novorozenci a kojenci mladší 1 roku, malé a křehké žíly, nízký průtok krve se sníženou hemodilucí, nezralá kůže, nedostatek podkožního tuku, snížená schopnost komunikace. Vzhledem k riziku potencionálních nepříznivých následků je potřeba zvýšeného sledování zejména u dětských pacientů. Doporučuje se provádět kontroly místa zavedení každou hodinu při kontinuální infuzi a častěji, pokud je pacient ohrožen např. předčasně narozený, v bezvědomí, aktivně se pohybuje v místě, kde se nachází katetr nebo je napojený na dráždivou infuzi (Cline et al., 2021, s. 226). Mezi další preventivní strategie ke snížení rizika patří vyhýbat se zavedení PVC v oblastech flexe nebo místě, které je složitější zabezpečit, vyhýbat se cirkulární fixaci, převazovat transparentním krytím pro viditelnost místa a okolí, porovnat velikost a tvar končetin. Běžnými známkami a příznaky jsou zarudnutí, edém v místě zavedení nebo mimo něj, kůže, která je bledá, chladná nebo napjatá, bolest, puchýře, ulcerace, změna barvy připomínající nekrózu tkáně (bílá, černá, fialová, červená). Pokud je podezření na kompartment syndrom, pacient může mít klasické příznaky, včetně bledosti, bolesti, parézy, parestézie, nehmatný puls a opožděné nebo chybějící plnění kapilár. U novorozenců a dětí mladších 1 roku je riziko kompartment syndromu, protože mají omezenou schopnost sdělit svou bolest nebo nepohodlí (Murphy, Gilmour, Coombs, 2019, s. 1-4; Cline et al., 2021, s. 225-228).

### **Řešení komplikací**

Ke snížení nepohodlí a urychlení procesu hojení flebitidy se používá přikládání teplých nebo studených obkladů na postižené místo. Obklad poskytuje vlhké prostředí v oblasti zánětu, což může urychlit proces hojení. Studený obklad stimuluje vazokonstrikci a snižuje otok, zatímco teplý stimuluje vazodilataci a navozuje optimálnější krevní oběh a podporuje hojení. Podle studie autorů Gauttam a Vati (2016, s. 422) bylo vlhké teplo stejně účinné při snižování bolesti, erytému, zatvrdnutí a tepla jako ledový obklad. Další možností pro snížení stupně flebitidy je léčba obklady s 0,9% NaCl, což stimuluje protizánětlivou reakci, zmírňuje bolest, erytém a otok. Při porovnávání teplých obkladů a obkladů s 0,9% NaCl, bylo zjištěno, že teplé obklady jsou

jednou z účinných alternativ v léčbě flebitidy (Annisa, Nurhaeni, Wanda, 2017, s. 108). Ve studii Anggraeni, Suryati, Nurjanah (2021, s. 5) se ukázalo, že obklady z extraktu Aloe vera mohou také výrazně snížit stupeň flebitidy. Podle autorů by použití Aloe vera mohlo být doporučením při léčbě flebitidy u hospitalizovaných dětí. S podobnými závěry se shodují také Irman, Fernando (2019, s. 5063), podle kterých má Aloe vera pozitivní efekt při léčbě flebitidy, minimální vedlejší účinky a z ekonomického hlediska je nákladově efektivní.

Dostupná terapeutická opatření extravazace zahrnují konzervativní, farmakologické a chirurgické postupy s cílem dosáhnout úlevy od bolesti, zlepšení perfuze tkání, hojení ran a prevence tkáňové nekrózy. K dosažení těchto cílů je třeba zahájit léčbu bezodkladně. Různé formy terapie mohou být použity samostatně nebo kombinovaně. V první řadě je nejdůležitější zastavení infuze. Před odstraněním i. v. kanyly by měla být naplánována další léčba na základě závažnosti poranění a extravazované tekutiny. Konzervativní terapie může být použita v případě, že se nejednalo o dráždivé nebo puchýřující látky, jinak je nutné zvážit podání antidota a chirurgickou terapii bez ohledu na stupeň poranění. Kromě rozsahu poranění a dostupnosti antidota se při zvážení další léčby berou v úvahu také faktory specifické pro pacienta, jako je věk, dřívější stavy, chirurgické riziko a operabilita. Při komplikacích, jako je kompartment syndrom, nekróza nebo infekce, musí být okamžitě zahájena specifická terapie pro komplikace bez ohledu na extravazovanou látku (Hackenberg et al., 2021, s. 550).

Konzervativní postup zahrnuje tlumení bolesti, elevaci, aplikaci tepla nebo chladu, imobilizaci, elastickou bandáž, manuální lymfodrenáž a lokální převazy s cílem poskytnout úlevu od bolesti, zmírnit otoky a absorpci extravazované tekutiny, aby se zabránilo mechanické kompresi. Při aplikaci elastického obvazu je nutné se vyhnout příliš těsným a stahujícím obvazům. Tato opatření lze doplnit pečlivou manuální lymfodrenáží. Imobilizaci s měkkou polstrovanou sádrovou dlahou lze použít, pokud ji dítě snáší. Zejména u novorozenců a kojenců je třeba dbát na odpovídající polstrování a zabránit dalšímu poškození jako jsou otlaky. Přes sádrovou dlahu musí být stále možné pečlivě sledovat lokální nálezy. Existují spory týkající se aplikace tepla a chladu, zejména s extravazací dráždivých a zpuchýřujících látek. Chlad může snížit zánětlivou reakci a další difúzi látky do tkáně. Odbourávání látky a proces hojení se však může také oddálit, zatímco teplo zvyšuje prokrvení tkání a s tím spojenou absorpci extravazované tekutiny. Na druhou stranu může horko vést i k rychlejšímu metabolismu a zrychlenému poškození tkání. Pravidelné sledování lokálních nálezů, včetně periferního cití, motorických funkcí,

průtoku krve a hodnocení zahajované terapie je důležité zejména během počáteční fáze (Corbett et al., 2018, s. 3; Hackenberg et al., 2021, s. 550; Yan et al., 2017, s. 163).

Některé vezikanty mohou mít určité antidotum, které může být podáno infuzí nebo injekcí do postižené oblasti. Tento přístup se nejčastěji používá při léčbě extravazací chemoterapie a jejich podávání je specifikováno ve směrnících vydaných odbornými onkologickými společnostmi. Pokyny publikované Evropskou společností pro lékařskou onkologii však ukazují, že specifická antidota nejsou běžně používána a jejich účinnost je zpochybňována. Studie a údaje o jejich použití u dětí jsou k dispozici pouze ve výjimečných případech. Je třeba také poznamenat, že specifická antidota mají omezený přístup k použití v evropských zemích. Extravazace vazokonstrikčních látek (např. adrenalinu, dopaminu) může vést k ischemické nekróze prostřednictvím jejich vazopresorického účinku. Lokální aplikace 2 % nitroglycerinu jako obvazu je možná u těch extravazovaných tekutin, které způsobují ischemii periferní tkáně. Absorpce kůží je však spojena s potenciálně systémovým účinkem, proto by se nitroglycerin neměl používat na perforovanou nebo poškozenou kůži u dětí mladších 21 dnů. Subkutánní injekce hyaluronidázy lze použít ve snaze rozložit pojivovou tkáň a usnadnit absorpci extravazované tekutiny do cévního a lymfatického systému. Bylo doporučeno, aby k podání těchto injekcí došlo do jedné hodiny od extravazace (Corbett et al., 2018, s. 3; Hackenberg et al., 2021, s. 551-552).

Topická léčba se nejčastěji indikuje, když je přítomna otevřená rána. Používá se nitroglycerin nebo stříbrná sulfadiazinová mast a dimethylsulfoxid. Tyto prostředky podporují vlhké prostředí ran, které zkracuje dobu hojení, snižuje pravděpodobnost infekce a zabraňuje zjizvení. Lze také aplikovat lokální antiseptické a antiadhezivní obvazy. V dalším průběhu lze zvážit aplikaci speciálních obvazů na rány, jako jsou hydrokoloidní, pěnové, alginátové nebo se stříbrem (Corbett et al., 2018, s. 3).

Jak výplach fyziologickým roztokem, tak liposukce se indikují s cílem odstranit extravazovanou tekutinu dříve, než může způsobit poškození. Proto je důležité, aby tato léčba proběhla co nejdříve. Technika Flush-out je výplach fyziologickým roztokem prostřednictvím malých kožních řezů do postižené oblasti. Cílem je, aby tento proces odstranil extravazovanou tekutinu z tkáně. Zárok se často provádí v lokální anestezii, i když někdy může být nutné použít celkovou anestezii, zejména pokud má být provedena i liposukce. Liposukce je minimální invazivní chirurgická technika, při které se do rány vloží kanyla s postranními otvory a nasaje se tekutina a podkožní tuk (Little et al., 2020, s. 1-2; Corbett et al., 2018, s. 3).

Pokud je méně invazivní léčba neúspěšná, další možností je chirurgické vyčištění rány, plastická operace, nebo obojí. Účelem je odstranění nekrotické tkáně, která narušuje hojení ran. Jakmile je rána čistá, může být nutná aplikace kožního štěpu nebo umělé kůže (Hackenberg et al., 2021, s. 552).

### **Krycí produkty a vhodná dezinfekce pro děti**

Nezbytnou součástí prevence komplikací centrálních zařízení po zavedení je zvolený zajišťovací a krycí produkt. Aby se komplikacím předešlo je důležité dbát na ochranu místa zavedení před mikrobiální kontaminací z okolní kůže, prostředí a zajištění vnější části, aby se zabránilo žilní dislokaci a také mikropohybům v žíle. Je důležité si uvědomit, že jakmile je kůže propíchnuta pro zavedení katetru, krytí poskytuje jedinou ochrannou bariéru, která brání mikroorganismům proniknout do těla přes místo zavedení. VS/DS zajistí, aby bylo krytí zcela neporušeno, aby všechny okraje přilnuly ke kůži a aby bylo čisté a suché. Krytí by mělo být vyměněno, pokud byla jeho celistvost narušena vlhkostí, drenáží nebo krví pod obvazem, při známkách natržení, uvolnění nebo pokud se objeví příznaky infekce jako je zarudnutí, exsudát nebo bolest (Gorski et al., 2021, s. 119-120).

Předpokládá se, že mikropohyby dráždí žilní stěnu, což může způsobit zánět, trombózu, okluzi nebo infekci. Pro bezpečné zajištění se běžně v praxi katetr šije a dále fixuje pomocí adhezivního polyuretanového krytí. Tato krytí jsou prohlašována jako nepropustné pro mikroorganismy, ale semipermeabilní pro kyslík, oxid uhličitý a vodní páry. Nedávné důkazy podporují použití krytí impregnovaných chlorhexinem glukonátem v intenzivní péči jako strategii ke snížení výskytu kolonizace místa a CLABSI v netunelizovaných katetrech (Ullman et al., 2016, s. 2). V systematickém přehledu Ullman et al. (2015, s. 3) našli důkazy, že impregnované krytí chlorhexinem nebo stříbrem snižuje infekci krevního řečiště s porovnáním se standardním polyuretanovým. The French Society of Intensive Care uvádí, že krytí impregnované chlorhexinem lze použít u CVC u dětí, ale nedoporučují se u předčasně narozených novorozenců (Timsit et al., 2020, s. 17).

Existují další alternativní možnosti zajištění. Např. zabezpečení katetru bez šití pomocí přilnavé polstrované lepící podložky s uzamykatelnými sponami z plastu nebo suchého zipu. Mají za úkol snížit pohyb, zabránit stočení a používají se spolu s polyuretanovým krytím (Ullman et al., 2016, s. 2).

Tkáňové lepidlo se využívá jako alternativa stehů. Vytváří okluzivní hojivé prostředí a fyzickou bariéru pro mikroorganismy s hemostatickými vlastnostmi pro redukci hematomů. V kombinaci s polyuretanovým obvazem vydrží lepidlo 4-7 dní, pomalu se odlupuje a lze jej znovu aplikovat nebo snadno odstranit ubrousky nebo vazelínou. Využití lepidla může být klíčem k zamezení šití a komplikací centrálních katetrů jako je náhodné odstranění, infekce a krvácení (Marsh et al., 2015, s. 238, 243).

Tyto nové technologie potencionálně snižují komplikace spojené s centrálními zařízenými u pediatrické populace. V současné době ale nejsou k dispozici silné důkazy, které by podporovaly jejich relativní účinnost a bezpečnost napříč různorodým spektrem centrálních katetrů a pediatrických pacientů v klinické praxi (Ullman et al., 2016, s. 3).

Tradiční polyuretanové filmové krytí poskytují uzavřené prostředí a umožňují pohled na místo zavedení, ale plně nestabilizují a nezajišťují PVC. Proto se doporučují další pomůcky a podložky pro zajištění, které jsou však objemné a snižují přilnavost krytí. Nové nízkoprofilové krycí a zajišťovací produkty jsou možným řešením. Integrované bezpečnostní produkty kombinují krycí i zajišťovací funkce v jednom a tím se minimalizuje objem (Indarwati et al., 2020, 9-10).

V randomizované kontrolované studii porovnávali použité krytí u PVC u dětí. Studie se zúčastnilo celkem 319 dětí, přičemž většina z nich bylo mladších 5 let. Celkem porovnávali tři druhy krytí: transparentní polyuretanové krytí vyztužené netkanou textilií (Tegaderm) a nesterilní elastickou pěnovou náplastí (non-sterile Microfoam), druhým způsobem bylo integrované zabezpečení a krytí (SorbaView) a sterilní náplast z pěny s adhezivním podkladem, která bezpečně ukotvuje katetr a poskytuje měkkou bariéru mezi kanylou a kůží pacienta (Hubguard). Třetím způsobem bylo použití tkáňového lepidla (Histoacryl) a po zaschnutí zajištění vyztuženým polyuretanovým krytím (Tegaderm) a nesterilní náplastí z pěny. Dle výsledků bylo použití integrovaného zabezpečení i tkáňové lepidlo spojeno s menším selháním PVC (Kleidon et al., 2020, s. 2-3, 7-8).

Vnější části katetru se doporučují překrýt síťkou, jelikož jsou děti zvědavé a mohly by si s katetrem hrát a ublížit si, proto je nutné se ujistit, že je katetr bezpečně zajištěn (Duesing, Fawley, Wagner, 2016, s. 496-499).

Při ošetřování je důležité zvolit vhodný přípravek na kůži. Je vhodný prostředek s 2% chlorhexin glukonát s 70% izopropylalkoholem. Mezi alternativy se řadí jodová tinktura a 70% alkohol. Jakýkoliv přípravek na kůži se před aplikací průhledného krytí nechá vždy zcela zaschnout. Pokud se tak neučiní může dojít k podráždění v okolí místa

zavedení katetru, což může přispět k infekci. Před každým přístupem ke katetru je nutné použití aseptické techniky. Hrdlo katetru se čistí 15 až 30 sekund (Stumpf, 2018, s. 31-34).

Běžná antiseptika používaná na novorozeneckých jednotkách intenzivní péče jsou chlorhexidin, jód a alkohol (Sathiyamurthy, Banerjee, Godambe, 2016, s. 160).

Chlorhexidin má široké spektrum baktericidní účinnosti, ale je neúčinný proti mykoplazmatům a je nesporicidní. Využívá se v různých koncentracích a kombinacích. Mezi nežádoucí účinky patří kožní reakce, kožní zánět, povrchové vředy a popáleniny (Johnson et al., 2016, s. 1116).

Sloučeniny jódu se používají ve dvou formách: povidon-jod a poloxamer-jod. Mají baktericidní, fungicidní, tuberkulocidní, virucidní a sporicidní účinky (Sathiyamurthy, Banerjee, Godambe, 2016, s. 161). U nedonošených novorozenců může lokální expozice jódu vést k abnormální funkci štítné žlázy (Aitken, Williams, 2014, s. 21).

Alkoholy mají širokospektrální antimikrobiální aktivitu proti většině bakterií, plísní a virů, ale nejsou sporicidní (Sathiyamurthy, Banerjee, Godambe, 2016, s. 161).

Podle autorů Myaneh et al. (2019, s. 69), kteří porovnávali chlorhexin glukonát (2 %), alkohol (70 %) a povidon-jod (10 %) v souvislosti s výskytem flebitidy u novorozenců se chlorhexin prokázal jako nejúčinnější. V doporučení The French Society of Intensive Care Medicine je doporučeno použití 2% chlorhexin alkoholu před zavedením a v péči o CVC u dětí a kojenců starších 1 měsíc (Timsit et al., 2020, s. 5, 15). S těmito výsledky částečně souhlasí také Stumpf (2018, s. 31), který preferuje pro převazy vstupů 2% chlorhexin se 70% alkoholu, ale nedoporučuje jeho použití u kojenců mladších 2 měsíců, z důvodu zdokumentovaných problémů s narušením integrity kůže, výrazným podrážděním kůže a systémové absorpce chlorhexinu.

V přehledu literatury Bagheri et al. (2020, s. 166) se ukázalo, že neexistují jasná doporučení zaměřující se na dezinfekci kůže před invazivními zákroky u předčasně narozených dětí, zejména s nízkou porodní hmotností nebo extrémní nízkou porodní hmotností mladších 32 týdnů, aby bylo dosaženo sterilního zajištění venózního vstupu. K minimalizaci poškození jemné a nezralé pokožky, je však doporučeno použitou dezinfekci setřít normálním fyziologickým roztokem nebo sterilní vodou (Duesing, Fawley, Wagner, 2016, s. 497; Gorski et al., 2021, s. 96).



### 2.3.1 Sledování a hodnocení vstupů u dětí

Hodnocení je aktivní proces kontroly a monitorování zařízení pro cévní přístup a zahrnuje hodnocení celého infuzního systému, od místa zavedení po nádobku s roztokem. Cílem hodnocení je sledovat zařízení z hlediska komplikací, průchodnosti, polohy, funkce a nutnosti. Je důležité posoudit cévní vstup a odhalit známky infekce či jiných komplikací v co nejranější fázi. Inspekce místa začíná vizuální prohlídkou místa zavedení, přičemž se hodnotí zarudnutí, otok nebo jakékoli známky infekce nebo jiných komplikací. Po vizuální kontrole jsou ruce dekontaminovány a nasazeny rukavice. Hygiena rukou je klíčovou součástí skupiny intervencí založených na důkazech k podpoře lepších výsledků u pacientů s cévním přístupem. Řádná hygiena rukou před údržbou katetru v kombinaci se správnou aseptickou technikou při manipulaci s katetrem poskytuje ochranu před infekcí. Rukavice by se měly nosit při všech invazivních procedurách, kontaktu se sterilními místy a neporušenou kůží, včetně výměny krytí (Gorski et al., 2021, s. 53).

Místo se jemně prohmatá přes obvaz, aby se zjistilo, zda jsou zde nějaké známky bolesti, citlivosti, blednutí, vlhkosti, edému nebo mokvání. Všechny nálezy jsou zaznamenány a zdokumentovány v záznamu pacienta. Pokud je to možné, je pacient tázán, aby se zjistilo, zda v místě pociťuje bolest nebo nepohodlí. U malých dětí se nepohodlí posuzuje z řeči těla a neverbálních projevů (Moureau, 2019, s. 222).

Poloha katetru je zkontrolována a změřena, aby bylo zajištěno, že nedošlo k migraci do nebo ven z místa kanyly. U CVC a PICC se to ověřuje porovnáním aktuální vnější délky katetru se základním měřením dokumentovaným při počátečním zavedení kanyly (Moureau, 2019, s. 222).

U kojenců a dětí s centrálním zařízením se také monitoruje jejich růst, protože může způsobit suboptimální umístění intravaskulárního hrotu, když zařízení přetrvává po delší dobu (Gorski et al., 2021, s. 165).

Podle Duffy, Nelson (2017, s. 54) mezi opatření patří hygiena rukou před péčí o katetr, dezinfekce přístupového portu před a po každém použití. Minimalizace počtu přístupů k CVC. Výměna intravenózních hadiček a uzávěrů podle typu a doporučení výrobce a standardů oddělení. Hodnocení návratu krve z CVC každých 24 h s použitím antitrombotik nebo jak je stanoveno ve standardech, pokud chybí návrat krve. Krytí vstupu musí zůstat čisté a neporušené, frekvence výměny se řídí dle standardů oddělení. Obecně platí, že neprůhledné krytí se mění každý den a průhledné krytí např. Tegaderm každých 7 dní nebo v případě jeho zvlhnutí, odlepení nebo ušpinění. Každodenně se

vyhodnocuje nutnost katetru a je vedena dokumentace o ošetrovatelských postupech vykonaných u pacienta.

Katetr by měl být propláchnut bezprostředně po umístění a vždy po aplikaci léků nebo infuzí. Pokud není používán, měl by se také pravidelně jednou týdně propláchnout aplikací 10 ml normálního fyziologického roztoku. Proplach se provádí technikou start-stop tzn. přerušovaná aplikace po 2-3 ml (Bahoush et al., 2021, s. 300).

### **Millam škála (Millam Scale of IV Infiltration)**

Extravazační poranění se podle škály Millam klasifikuje do čtyř stupňů se vzrůstající závažností na základě hodnocení bolesti, erytému, otoku, zblednutí, kapilárního naplnění a pulzu. Od doby jejího vzniku byla upravena dalšími autory, ale stále představuje základní principy stávajících klasifikačních stupnic:

1. stupeň – bolestivé místo vstupu, bez erytému, bez otoku;
2. stupeň – bolestivé místo vstupu bolestivost vstupu, mírný otok (0 %-20 %), absence bledosti, dobrý puls pod místem infiltrace, svižná náplň kapilár pod místem infiltrace;
3. stupeň – bolestivé místo vstupu výrazný otok (30 %-50 %), zblednutí oblasti, chladná kůže na dotek, dobrý puls pod místem infiltrace, svižné doplnění kapilár pod místem infiltrace;
4. stupeň – bolestivé místo vstupu, velmi výrazné otoky (>50 %), zblednutí oblasti, chladná kůže na dotek, snížený nebo chybějící pulz, kapilární náplň >4 s, rozpadlá kůže nebo nekróza (Cline et al., 2021, s. 229).

### **Infusion Nurses Society Infiltration Scale of Intravenous Infiltrations**

INS je validní a spolehlivé měřítko pro hodnocení stupně infiltrace. Nejzávažnější přítomná komplikace by měla určit stupeň infiltrace a infiltrace zahrnující vezikanty by měly být automaticky považovány za stupeň 4. Zkušenosti ukazují, že se jedná o široce uznávanou klasifikační stupnici. Škála má pět stupňů:

0. stupeň – žádné symptomy;
1. stupeň – bledá kůže, edém menší než 1 palec v jakémkoliv směru, na dotek chladná kůže, s bolestí nebo bez ní;
2. stupeň: bledá kůže, edém 1-6 palců v jakémkoliv směru, na dotek chladná kůže, s bolestí nebo bez ní;

3. stupeň – bledá kůže, průsvitná, výrazný edém větší než 6 palců v jakémkoli směru, chladná kůže na dotek, mírná až střední bolest, možná necitlivost;
4. stupeň – bledá kůže, průsvitná; kůže tenká, prosakující; zbarvená, pohmožděná, oteklá kůže; výrazný edém větší než 6 palců v jakémkoli směru od místa vpichu; edém hluboké důlkovité tkáně; porucha prokrvení; středně závažná až silná bolest; infiltrace transfuzních přípravků, krevních derivátů, dráždivých látek nebo vezikantů (Litao, Yuxuan, Yongxia, 2021, s. 1182).

### **Thigpen škála (Thigpen Grading Scale of Intravenous Infiltration)**

Thigpen škála je založená na hodnotící stupnici Millam (Scale of IV Infiltration) a Montgomery et al. (Staging of IV infiltrations/extravasations).

Stejně jako škála Millam má čtyři stupně:

1. stupeň – bolestivé místo vstupu, pláč dítěte při proplachování intravenózní kanyly, potíže s proplachováním kanyly, žádné zarudnutí nebo otok;
2. stupeň – bolestivé místo vstupu, zarudnutí a mírný otok v místě, svižná kapilární náplň;
3. stupeň – bolestivé místo vstupu, mírný otok, zblednutí oblasti, kůže chladná na dotek, svižná kapilární náplň pod místem;
4. stupeň – bolestivé místo vstupu, silný otok v okolí místa, zblednutí oblasti, kůže chladná na dotek, oblast kožní nekrózy nebo tvorba puchýřů, prodloužená doba doplňování kapilár (> 4 s), snížený nebo chybějící puls (Cline et al., 2021, s. 231).

### **Jacksonova škála (Visual Infusion Phlebitis scale)**

Škála VIP je mezinárodně přijatý standardizovaný nástroj pro hodnocení přítomnosti a závažnosti flebitidy. Rozlišuje 0.-5. stupeň flebitidy podle příznaků a symptomů:

0. stupeň – i. v. vstup se zdá být klidný
1. stupeň – jeden následující znak je zřejmý:
  - mírná bolest kolem vstupu
  - mírné zarudnutí poblíž místa
2. stupeň – dva následující znaky jsou zřejmé:
  - bolest kolem vstupu

- erytém
  - otok
3. stupeň – všechny následující znaky jsou zřejmé:
- bolest kolem vstupu
  - erytém
  - tuhý otok
4. stupeň – všechny následující znaky jsou jednoznačně zřejmé:
- bolest kolem vstupu
  - erytém
  - tuhý otok
  - hmatatelný žilní provazec
5. stupeň – všechny následující příznaky jsou jednoznačně zřejmé:
- bolest kolem vstupu
  - erytém
  - tuhý otok
  - hmatatelný žilní provazec
  - horečka (Nagpal, Khera, Kumar, 2015, s. 70; Gorski et al., 2021, s. 139).

### **Phlebitic scale (Infusion Nurses Society)**

Škála flebitidy INS se v průběhu let postupně měnila a zpřesňovala. Současná podoba zahrnuje čtyři stupně:

0. stupeň – žádné symptomy;
1. stupeň – erytém v místě vstupu, s bolestí nebo bez ní;
2. stupeň – bolest v místě vstupu s erytémem a/nebo edémem;
3. stupeň – bolest v místě vstupu s erytémem, pruh v průběhu žíly, hmatatelný žilní provazec;
4. stupeň – bolest v místě vstupu s erytémem, pruh v průběhu žíly, hmatatelný žilní provazec větší než 1 palec, hnisavá sekrece (Gorski et al., 2021, s. 139).

### **Klasifikace dle Maddona**

Modifikovaná klasifikace tíže flebitidy dle Maddona je velmi často využívaným nástrojem v ČR (Fendrychová, 2018a, s. 123).

0. stupeň – není bolest ani reakce v okolí;

1. stupeň – pouze bolest, není reakce v okolí;
2. stupeň – bolest a zarudnutí;
3. stupeň – bolest, zarudnutí, otok nebo bolestivý pruh v průběhu žíly;
4. stupeň – hnis, otok, zarudnutí a bolestivý pruh v průběhu žíly (Česko, 2020).

## 2.4 Význam a limitace dohledaných poznatků

Přehledová bakalářská práce se zabývá ošetrovatelskou péčí o periferní a centrální žilní vstupy u dětí, komplikacemi, které s tímto invazivním výkonem souvisí a možnostmi jejich řešení. Dále popisuje prevenci ke snížení rizika komplikací. Je sestavena z aktuálních dohledaných informací. Přínosná může být zejména pro studenty a absolventy ošetrovatelských oborů nebo všeobecné/dětské sestry pracujících na dětských odděleních.

Prevence komplikací souvisejících se zajištěným žilním vstupem u dětí je primárním cílem zdravotníků, proto je důležité do ošetrovatelské péče implementovat doporučení založené na důkazech.

Výsledky většiny dohledaných studií se shodují v tom, že nejvhodnějším a nejúčinnějším dezinfekčním prostředkem k ošetřování vstupů u dětí je chlorhexin, avšak někteří autoři se rozcházejí v tom, jestli je vhodnějším jej použít u kojenců starších 1 měsíc nebo až od 2 měsíců stáří kojence. Dle nejnovějších poznatků dosud neexistují jasná doporučení ohledně použití dezinfekčního prostředku u nedonošených novorozenců. Podle doporučených postupů je k minimalizaci rizika poškození jejich vhodné použitou dezinfekci setřít sterilní vodou nebo fyziologickým roztokem. Volba krytí je také součástí prevence komplikací. Krytí by mělo být transparentní pro snadnou kontrolu místa vstupu. Z dohledaných studií vyplývá, že krytí s chlorhexinem nebo stříbrem snižuje infekci a je vhodné ke krytí CVC u dětí. Studie také poukazují na nové přístupy k zajištění CVC bez nutnosti šití, jako je tkáňové lepidlo nebo přilnavé podložky, které se používají v kombinaci s polyuretanovým krytím. Dále by měl katetr být dobře fixován, aby se zabránilo náhodnému vytažení a mikropohybům.

Některé použité studie uvádějí omezený počet vzorku účastníků a jejich krátké trvání, což omezuje spolehlivost. Dále několik studií zmiňují omezení v podobě nemožnosti zaslepit použité produkty a přípravky před pacienty, rodinnými příslušníky, klinickým a výzkumným personálem. Významnou limitací je dohledání a využití převážně zahraniční literatury. V bakalářské práci jsou využity pouze dva české klinické

adaptované postupy od autorky Fendrychové zaměřené na novorozence. Tato uvedená limitace může být podnětem pro tvorbu další výzkumné práce zaměřující se na ošetrovatelskou péči u dětí v ČR.

## ZÁVĚR

Ošetrovatelská péče o cévní vstupy je běžnou a každodenní náplní práce sester. Zvláště u pediatrických pacientů má svá specifika, kdy je třeba myslet na jejich menší anatomické poměry cév, jemnější kůži, zvláště u nedonošených novorozenců a také psychickou stránku dítěte, jelikož se jedná o nepříjemný prožitek. Specifické u malých dětí je také zavádění kanyly do hlavičky nebo dolních končetin. Cílem přehledové bakalářské práce bylo sumarizovat aktuální dohledané publikované poznatky o ošetrovatelské péči o žilních vstupech u dětí. Hlavní cíl byl rozdělen do tří dílčích cílů.

Prvním dílčím cílem bylo doložit aktuální dohledané poznatky o ošetrovatelské péči o periferní žilní katetry u dětí. Při zavádění PVC dětem se osvědčilo využití různých rozptylovacích technik jako hraní s balónkem, mobilním telefonem nebo použití virtuální reality, což snižuje jejich bolest a úzkost z invazivního zákroku. Pro lepší viditelnost žil a zamezení neúspěšné kanylace je doporučeno použití vizualizace žil pomocí infračerveného záření nebo ultrazvuku. Dílčí cíl byl splněn.

Druhým dílčím cílem bylo doložit aktuální dohledané poznatky o ošetrovatelské péči o centrální žilní katetry u dětí. Centrální vstupy se dělí dle předpokládané doby trvání. Volba vhodného katetru závisí na mnoha faktorech. Charakteristickým centrálním vstupem v pediatrii je umbilikální žilní katetr, který se zavádí novorozenci ihned po porodu. Při ošetrování CVC je důležité dodržovat přísně aseptické podmínky a správnou techniku proplachování. Cílem je minimalizace vzniku komplikací a zachování vstupu po nutnou dobu terapie. Sestry v ČR nemají kompetence k zavádění centrálních vstupů, ale ošetrovatelská péče o ně bezesporu do jejich kompetencí náleží. Dílčí cíl byl splněn.

Třetím dílčím cílem bylo sumarizovat aktuální dohledané poznatky o komplikacích, jejich řešení, prevenci a hodnocení v ošetrovatelské péči o žilní vstupy u dětí. Prevence a správná ošetrovatelská péče založená na důkazech je důležitá ke snížení rizika vzniku komplikací. Opatření zaměřená na prevenci zahrnují správnou dezinfekci rukou, sterilní přístup a vhodně zvolený dezinfekční přípravek, zvláště u dětí. Krytí vstupu zabraňuje proniknutí mikroorganismů do těla, a proto je jeho volba také důležitou součástí prevence komplikací.

Mezi nejčastější komplikace spojené se žilním vstupem u dětí je infekce krevního řečiště, infiltrace, extravazace a flebitida. Podle nejnovějších studií jsou k možnému řešení flebitidy efektivní obklady z Aloe vera. Sledování a hodnocení vstupů je základem pro včasné zachycení známek infekce či jiných komplikací. Vstupy u dětí by se měly

kontrolovat každou hodinu. Škála VIP je validní nástroj pro hodnocení flebitidy. Pro hodnocení infiltrace je široce uznávanou INS stupnice. Dílčí cíl byl splněn.

Sumarizace dohledaných informací by mohly sloužit zejména všeobecným/dětským sestřám jako příručka správného ošetrovatelského postupu o žilní katetry u dětí. Práce by také mohla být využita jako podnět pro další výzkumy v dané oblasti.



## REFERENČNÍ SEZNAM

ADAMS, D. Z., A. LITTLE, C. VINSANT a S. KHANDELWAL, 2016. The Midline Catheter: A Clinical Review. *Journal of Emergency Medicine* [online]. 51(3), 252-258 [cit. 2022-02-06]. ISSN 0736-4679. Dostupné z: doi:10.1016/j.jemermed.2016.05.029.

AITKEN, J. a F. L. R. WILLIAMS, 2014. A systematic review of thyroid dysfunction in preterm neonates exposed to topical iodine. *Archives of Disease in Childhood: Fetal and Neonatal Edition* [online]. 99(1), 21-28 [cit. 2022-02-15]. ISSN 1359-2998. Dostupné z: doi:10.1136/archdischild-2013-303799.

ALI, S., T. MCGRATH a A. L. DRENDEL, 2016. An Evidence-Based Approach to Minimizing Acute Procedural Pain in the Emergency Department and Beyond. *Pediatric emergency care* [online]. 32(1), 36-42 [cit. 2021-12-12]. ISSN 0749-5161. Dostupné z: doi:10.1097/PEC.0000000000000669.

ANDERSON, G., B. J. POLIVKA a J. H. BEHR, et al., 2016. Comparison of Outcomes of Extended Dwell/Midline Peripheral Intravenous Catheters and Peripherally Inserted Central Catheters in Children. *Journal of the Association for Vascular Access* [online]. 21(3), 158-164 [cit. 2022-04-18]. ISSN 1552-8855. Dostupné z: doi:10.1016/j.java.2016.03.007.

ANGGRAENI, R., Y. SURYATI a N. NURJANAH, 2021. The Effect of Aloe vera Compress in Reducing the Degree of Phlebitis among Hospitalized Children in Indonesia. *Iranian Journal of Neonatology* [online]. 12(3), 1-6 [cit. 2022-02-28]. ISSN 2251-7510. Dostupné z: doi:10.22038/ijn.2021.46855.1797.

ANNISA, F., N. NURHAENI a D. WANDA, 2017. Warm Water Compress as an Alternative for Decreasing the Degree of Phlebitis. *Comprehensive Child and Adolescent Nursing* [online]. 40, 107-113 [cit. 2022-03-22]. ISSN 2469-4207. Dostupné z: doi:10.1080/24694193.2017.1386978.

AULAGNIER, J., C. HOC, E. MATHIEU, et al., 2014. Efficacy of Accuvein to facilitate peripheral intravenous placement in adults presenting to an emergency department: A

randomized clinical trial. *Academic Emergency Medicine* [online]. 21(8), 858-863 [cit. 2021-11-27]. ISSN 1553-2712. Dostupné z: doi:10.1111/acem.12437.

AYDIN, D. a N. C. SAHINER, 2017. Effects of music therapy and distraction cards on pain relief during phlebotomy in children. *Applied Nursing Research* [online]. 33, 164-168 [cit. 2021-12-12]. ISSN 0897-1897. Dostupné z: doi:10.1016/j.apnr.2016.11.011.

BAGHERI, I., B. FALLAH, A. DADGARI, et al., 2020. A literature review of selection of appropriate antiseptics when inserting intravenous catheters in premature infants: The challenge in neonatal intensive care unit. *Journal of Clinical Neonatology* [online]. 9(3), 162-167 [cit. 2022-03-01]. ISSN 2249-4847. Dostupné z: doi: 10.4103/jcn.JCN\_135\_19.

BAHOUSH, G., P. SALAJEGHEH, A. M. ANARI, et al., 2021. A review of peripherally inserted central catheters and various types of vascular access in very small children and pediatric patients and their potential complications. *Journal of Medicine* [online]. 14(3), 298-309 [cit. 2021-10-18]. ISSN 1844-122X. Dostupné z: doi: 10.25122/jml-2020-0011.

BIRHANE, E., K. KIDANU, M. KASSA, et al., 2017. Lifespan and associated factors of peripheral intravenous Cannula among infants admitted in public hospitals of Mekelle City, Tigray, Ethiopia, 2016. *BMC Nursing* [online]. 16(1), 1-8 [cit. 2021-11-16]. ISSN 1472-6955. Dostupné z: doi: 10.1186/s12912-017-0227-1.

BITENCOURT, E. S., C. N. LEAL, R. BOOSTEL, et al., 2018. Prevalence of phlebitis related to the use of peripheral intravenous devices in children. *Cogitare Enfermagem* [online]. 23(1), 1-9 [cit. 2021-11-13]. ISSN 2176-9133. Dostupné z: doi: 10.5380/ce.v23i1.49361.

CELLINI, M., A. BERGADANO, A. CROCOLI, et al., 2020. Guidelines of the Italian Association of Pediatric Hematology and Oncology for the management of the central venous access devices in pediatric patients with onco-hematological disease. *Journal of vascular access* [online]. 23(1), 3-17 [cit. 2022-04-15]. ISSN 1724-6032. Dostupné z: doi:10.1177/1129729820969309.

CLARK, E., B. K. GIAMBRA, J. HINGL, et al., 2013. Reducing risk of harm from extravasation: A 3-tiered evidence-based list of pediatric peripheral intravenous infusates. *Journal of Infusion Nursing* [online]. 36(1), 37-45 [cit. 2021-11-27]. ISSN 1533-1458. Dostupné z: doi:10.1097/NAN.0b013e3182798844.

CLINE, G. J., V. POHLOD, K. J. BURGER a E. K. AMANKWAH, 2021. Measuring the Validity and Reliability of the Vascular Access Complication Staging and Treatment Instrument in a Pediatric Population. *Journal of Infusion Nursing* [online]. 44(4), 225-243 [cit. 2022-02-28]. ISSN 1533-1458. Dostupné z: doi: 10.1097/NAN.0000000000000431.

COLACCHIO, K., M. J. BIZZARRO, Y. DENG a V. NORTHRUP, 2012. Complications associated with central and non-central venous catheters in a neonatal intensive care unit. *Journal of Perinatology* [online]. 32(12), 941-946 [cit. 2021-11-18]. ISSN 0743-8346. Dostupné z: doi: 10.1038/jp.2012.7.

CORBETT, M., D. MARSHALL, M. HARDEN, et al., 2018. Treatment of extravasation injuries in infants and young children: A scoping review and survey. *Health Technology Assessment* [online]. 22(46), 1-112 [cit. 2022-03-15]. ISSN 2046-4924. Dostupné z: doi: 10.3310/hta22460.

ČESKO, 2017. Vyhláška č. 391/2017 Sb., vyhláška, kterou se mění vyhláška č. 55/2011 Sb., o činnostech zdravotnických pracovníků a jiných odborných pracovníků, ve znění vyhlášky č. 2/2016 Sb. In: *Zákony pro lidi.cz* [online]. © AION CS 2010-2021 [cit. 12. 11. 2021]. Dostupné z: <https://www.zakonyprolidi.cz/cs/2017-391>.

ČESKO. MINISTERSTVO ZDRAVOTNICTVÍ, 2020. Národní ošetrovatelský postup zavedení a péče o periferní žilní katétr. In: *Věstník MZČR*. 2020, částka 5, s. 11-19. ISSN 1211-0868. Dostupné také z: [https://www.mzcr.cz/wp-content/uploads/wepub/19099/41057/Vestnik%20MZ\\_5-2020.pdf](https://www.mzcr.cz/wp-content/uploads/wepub/19099/41057/Vestnik%20MZ_5-2020.pdf)

DEMIR, D. a S. INAL, 2019. Does the Use of a Vein Visualization Device for Peripheral Venous Catheter Placement Increase Success Rate in Pediatric Patients? *Pediatric Emergency Care* [online]. 35(7), 474-479 [cit. 2021-11-27]. ISSN 1535-1815. Dostupné z: doi: 10.1097/PEC.0000000000001007.

DUESING, L. A., J. A. FAWLEY a A. J. WAGNER, 2016. Central Venous Access in the Pediatric Population With Emphasis on Complications and Prevention Strategies. *Nutrition in Clinical Practice* [online]. 31(4), 490-501 [cit. 2022-03-15]. ISSN 0884-5336. Dostupné z: doi: 10.1177/0884533616640454.

DUFFY, E. A. a K. N. NELSON, 2017. Pediatric central venous access devices: nursing interventions. *Nursing: Research and Reviews* [online]. 7, 51-56 [cit. 2022-02-02]. ISSN 2230-522X.

DYCHTER, S. S., D. A. GOLD, D. CARSON a M. HALLER, 2012. Intravenous therapy: a review of complications and economic considerations of peripheral access. *Journal of Infusion Nursing* [online]. 35(2), 84-91 [cit. 2021-11-28]. ISSN 1539-0667. Dostupné z: doi: 10.1097/NAN.0b013e31824237ce.

FENDRYCHOVÁ, J., 2018a. Adapted clinical practice guideline: Inserting and taking care of the peripheral venous access in neonates and infants. *Pediatric pro Praxi* [online]. 19(2), 120-123 [cit. 2022-04-04]. ISSN 1803-5264.

FENDRYCHOVÁ, J., 2018b. Adapted clinical practice guideline: Taking care of the Central venous access in neonates and infants. *Pediatric pro Praxi* [online]. 19(5), 296-300 [cit. 2022-02-09]. ISSN 1803-5264.

GAUTTAM, V. K. a J.VATI, 2016. A study to assess and compare the effectiveness of moist heat versus ice packs application in reducing the signs and symptoms of intravenous cannulation induced thrombophlebitis among patients admitted in civil hospital of Dausa District, Rajasthan. *IRA-International Journal of Applied Sciences* [online]. 3(3), 410-423. [cit. 2022-03-22]. Dostupné z: doi: 10.21013/jas.v3.n3.p11.

GEORGEADES, C., A. E. ROTHSTEIN, M. R. PLUNK a K. VAN ARENDONK, 2021. Iatrogenic vascular trauma and complications of vascular access in children. *Seminars in Pediatric Surgery* [online]. 30(6), 737-745 [cit. 2022-02-17]. ISSN 10558586. Dostupné z: doi: 10.1016/j.sempedsurg.2021.151122.

GIBSON, C., B. L. CONNOLLY, R. MOINEDDIN, et al., 2013. Peripherally Inserted Central Catheters: Use at a Tertiary Care Pediatric Center. *Journal of Vascular and Interventional Radiology* [online]. 24(9), 1323-1331 [cit. 2022-02-07]. ISSN 1051-0443. Dostupné z: doi: 10.1016/j.jvir.2013.04.010.

GORSKI, L. A., D. HALLOCK, S. C. KUEHN, et al., 2012. Recommendations for frequency of assessment of the short peripheral catheter site. *Journal of Infusion Nursing* [online]. 35(5), 290-292 [cit. 2021-11-28]. ISSN 1533-1458. Dostupné z: doi: 10.1097/NAN.0b013e318267f636.

GORSKI, L. A., L. HADAWAY, M. E. HAGLE, et al., 2021. Infusion Therapy Standards of Practice, 8th Edition. *Journal of Infusion Nursing* [online]. 44(1), 1-224 [cit. 2021-11-28]. ISSN 1533-1458. Dostupné z: doi: 10.1097/NAN.0000000000000396.

HACKENBERG, R. K., K. KABIR, A. MÜLLER, et al., 2021. Extravasation Injuries of the Limbs Neonates and Children: Development of a Treatment Algorithm. *Deutsches Arzteblatt International* [online]. 118(33/34), 547-556 [cit. 2022-03-15]. ISSN 1866-0452. Dostupné z: doi: 10.3238/arztebl.m2021.0220.

HARRISON, D., J. RESZEL, M. BUENO, et al., 2014. Breastfeeding for procedural pain in infants beyond the neonatal period. *Cochrane Database of Systematic Reviews* [online]. (10), 1-44 [cit. 2021-11-02]. DOI: 10.1002/14651858.CD011248.pub2. ISSN 1469-493X. Dostupné také z: <https://www.cochranelibrary.com/cdsr/doi/10.1002/14651858.CD011248.pub2/epdf/full>

HARRON, K., Q. MOK, D. HUGHES, et al., 2016. Generalisability and cost-impact of antibiotic-impregnated central venous catheters for reducing risk of bloodstream infection in paediatric intensive care units in England. *PLOS ONE* [online]. 11(3), 1-11 [cit. 2022-02-08]. ISSN 1932-6203. Dostupné z: doi:10.1371/journal.pone.0151348.

HERD, F., T. MILLER, F. W. VAN DELFT a H. O. GABRA, 2019. The peripheral portacath provides safe and convenient venous access in pediatric and adolescent patients. *Journal of Pediatric Surgery* [online]. 54(7), 1449-1452 [cit. 2021-10-30]. ISSN 0022-3468. Dostupné z: doi:10.1016/j.jpedsurg.2018.07.026.

CHEN, Y., C. LAI, I. HOU, et al., 2020. Distraction using virtual reality for children during intravenous injections in an emergency department: A randomised trial. *Journal of Clinical Nursing* [online]. 29(3-4), 503-510 [cit. 2021-12-12]. ISSN 1365-2702. Dostupné z: doi: 10.1111/jocn.15088.

CHOPRA, V., S. KAATZ, L. SWAMINATHAN, et al., 2019. Variation in use and outcomes related to midline catheters: Results from a multicentre pilot study. *BMJ Quality and Safety* [online]. 28(9), 714-720 [cit. 2022-02-06]. ISSN 2044-5415. Dostupné z: doi:10.1136/bmjqs-2018-008554.

CHURCH, J. T. a M. D. JARBOE, 2017. Vascular Access in the Pediatric Population. *Surgical Clinics of North America* [online]. 97(1), 113-128 [cit. 2021-11-27]. ISSN 0039-6109. Dostupné z: doi: 10.1016/j.suc.2016.08.007.

INDARWATI, F., S. MATHEW, J. MUNDAY a S. KEOGH, 2020. Incidence of peripheral intravenous catheter failure and complications in paediatric patients: Systematic review and meta analysis. *International Journal of Nursing Studies* [online]. 102, 1-11 [cit. 2021-11-29]. ISSN 0020-7489. Dostupné z: doi: 10.1016/j.ijnurstu.2019.103488.

IRMAN, V. a F. FERNANDO, 2019. The effect of Aloe vera compress on the plebitis degrees due to intravena therapy in children. *Int J Community Med Public Health* [online]. 6(12), 5060-5063 [cit. 2022-03-21]. ISSN 2394-6040. Dostupné z: doi: 10.18203/2394-6040.ijcmph20195444.

JACINTO, A. K. L., A. F. M. AVELAR, A. M. M. M. WILSON a M. G. PEDREIRA, 2014. Phlebitis associated with peripheral intravenous catheters in children: study of predisposing factors. *Escola Anna Nery* [online]. 18(2), 220-226 [cit. 2021-11-16]. ISSN 1414-8145. Dostupné z: doi: 10.5935/1414-8145.20140032.

JOHANSEN, M., V. CLASSEN a K. MUCHANTEF, 2021. Long-term IV access in paediatrics - why, what, where, who and how. *Acta anaesthesiologica*

*Scandinavica* [online]. 65(3), 282-291 [cit. 2022-02-03]. ISSN 1399-6576. Dostupné z: doi: 10.1111/aas.13729.

JOHNSON, J., R. BRACKEN, P. D. TAMMA, et al., 2016. Trends in Chlorhexidine Use in US Neonatal Intensive Care Units: Results from a Follow-Up National Survey. *Infection Control and Hospital Epidemiology* [online]. 37(9), 1116-1118 [cit. 2022-02-11]. ISSN 1559-6834. Dostupné z: doi:10.1017/ice.2016.125. EBSCO

JUNG, H., Y. C. JOON, Y. SEOK a Y. LEE, 2021. Stuck Fragment of Totally Implantable Central Venous Access Ports during Removal: Risk Factor Analysis in Children. *BMC Surgery* [online]. 21, 1-8 [cit. 2021-10-29]. Dostupné z: doi: 10.1186/s12893-021-01271-7.

KANDIL, E. S. A., R. S. BAHGAT, B. R. A. SADIK a R. A. G. MOHAMED, 2022. Effect of Nursing Interventions on Nurses' Performance regarding Care Provided to Neonates Undergoing Umbilical Venous Catheter. *Journal of Nursing Science Benha University* [online]. 3(1), 667-678 [cit. 2022-04-23]. ISSN 2682-3934. Dostupné z: doi:10.21608/jnsbu.2022.215181.

KLEIDON, T. M., A. J. ULLMAN, L. ZHANG, et al., 2018. How does your PICCOMPARE? A pilot randomized controlled trial comparing various PICC materials in pediatrics. *Journal of Hospital Medicine* [online]. 13(8), 517-525 [cit. 2021-12-07]. ISSN 1553-5606. Dostupné z: doi: 10.12788/jhm.2911.

KLEIDON, T. M., C. M. RICKARD, V. GIBSON, et al., 2020. Smile-Secure my intravenous line effectively: A pilot randomised controlled trial of peripheral intravenous catheter securement in paediatrics. *Journal of Tissue Viability* [online]. 29(2), 82-90 [cit. 2021-11-29]. ISSN 0965-206X. Dostupné z: doi: 10.1016/j.jtv.2020.03.006.

KLEIDON, T. M., P. CATTANACH, G. MIHALA a A. J. ULLMAN, 2019. Implementation of a paediatric peripheral intravenous catheter care bundle: A quality improvement initiative. *Journal of Paediatrics and Child Health* [online]. 55(10), 1214-1223 [cit. 2021-11-18]. ISSN 1440-1754. Dostupné z: doi: 10.1111/jpc.14384.

KRAMER, R. D., M. A. M. ROGERS, M. CONTE, et al., 2017. Are antimicrobial peripherally inserted central catheters associated with reduction in central line-associated bloodstream infection? A systematic review and meta-analysis. *Am J Infect Control* [online]. 45(2), 108-114 [cit. 2021-12-07]. Dostupné z: doi: 10.1016/j.ajic.2016.07.021.

KUO, H., H. PAN, D. K. CREEDY a Y. TSAO, 2018. Distraction-Based Interventions for Children Undergoing Venipuncture Procedures: A Randomized Controlled Study. *Clinical Nursing Research* [online]. 27(4), 467-482 [cit. 2021-11-02]. DOI: 10.1177/1054773816686262 ISSN 1552-3799. Dostupné z: <https://journals.sagepub.com/doi/10.1177/1054773816686262>.

LAU, C. S. M. a R. S. CHAMBERLAIN, 2016. Ultrasound-guided central venous catheter placement increases success rates in pediatric patients: a meta-analysis. *Pediatric Research* [online]. 80(2), 178-184 [cit. 2022-02-08]. ISSN 0031-3998. Dostupné z: doi: 10.1038/pr.2016.74.

LITAO, H., R. YUXUAN a S. YONGXIA, 2021. Infiltration and extravasation of intravenous infusions in children-value of high-quality care on outcome. *Journal of the Pakistan Medical Association* [online]. 71(4), 1181-1183 [cit. 2022-03-08]. ISSN 0030-9982. Dostupné z: doi: 10.47391/JPMA.02-194.

LITTLE, M., S. DUPRÉ, J. C. ROSEN WORMALD, et al., 2020. Surgical intervention for paediatric infusion-related extravasation injury: a systematic review. *BMJ Open* [online]. 10(8), 1-14 [cit. 2022-03-08]. ISSN 2044-6055. Dostupné z: doi: 10.1136/bmjopen-2019-034950.

MAGHSOUDI, S., Z. SAJJADI, H. B. VASHANI, et al., 2015. Comparison of the Effects of Play Dough and Bubble Making Distraction Techniques on Venepuncture Pain Intensity in Children. *Journal of Evidence-Based Care* [online]. 5(4), 25-32 [cit. 2021-12-12]. ISSN 2008-2487. Dostupné z: doi:10.22038/ebcj.2015.6279.

MARSH, N., J. WEBSTER, J. FLYNN, et al., 2015. Securement methods for peripheral venous catheters to prevent failure: a randomised controlled pilot trial. *Journal of*



*Vascular Access* [online]. 16(3), 237-238 [cit. 2022-02-28]. ISSN 1724-6032. Dostupné z: doi: 10.5301/jva.5000348.

MELE, R., L. E. PANESAR, M. HEYDEN, et al., 2020. Neonatal Nurse Practitioner Use of Ultrasonography to Verify Umbilical Venous Catheter Placement in the Neonatal Intensive Care Unit. *Advances in Neonatal Care* [online]. 20(4), 294-300 [cit. 2022-02-15]. ISSN 1536-0911. Dostupné z: doi: 10.1097/ANC.0000000000000708.

MENÉNDEZ, J. J., C. VERDÚ, B. CALDERÓN, et al., 2016. Incidence and risk factors of superficial and deep vein thrombosis associated with peripherally inserted central catheters in children. *Journal of Thrombosis and Haemostasis* [online]. 14(11), 2158-2168 [cit. 2021-12-07]. ISSN 1538-7836. Dostupné z: doi:10.1111/jth.13478.

MILFORD, K., D. VON DELFT, N. MAJOLA a S. COX, 2020. Long-term vascular access in differently resourced settings: a review of indications, devices, techniques, and complications. *Pediatric Surgery International* [online]. 36(5), 551-562 [cit. 2022-02-08]. ISSN 0179-0358. Dostupné z: doi: 10.1007/s00383-020-04640-0.

MIMOZ, O., J. LUCET, T. KERFORNE, et al., 2015. Skin antisepsis with chlorhexidine–alcohol versus povidone iodine–alcohol, with and without skin scrubbing, for prevention of intravascular-catheter-related infection (CLEAN): an open-label, multicentre, randomised, controlled, two-by-two factorial trial. *The Lancet* [online]. 386(10008), 2069-2077 [cit. 2022-02-08]. ISSN 0140-6736. Dostupné z: doi: 10.1016/S0140-6736(15)00244-5.

MOADAD, N., K. KOZMAN, R. SHAHINE, et al., 2016. Distraction Using the BUZZY for Children During an IV Insertion. *Journal of Pediatric Nursing* [online]. 31(1), 64-72 [cit. 2021-12-12]. ISSN 0882-5963. Dostupné z: doi: 10.1016/j.pedn.2015.07.010.

MOUREAU, N. L., 2019. *Vessel Health and Preservation: The Right Approach for Vascular Access* [online]. Springer, Cham [cit. 2022-03-31]. ISBN 978-3-030-03149-7. Dostupné z: <https://link.springer.com/content/pdf/10.1007%2F978-3-030-03149-7.pdf>.

MURPHY, A. D., R. F. GILMOUR a C. J. COOMBS, 2019. Extravasation injury in a paediatric population. *ANZ journal of Surgery* [online]. 89(4), 1-5 [cit. 2022-03-04]. ISSN 1445-1433. Dostupné z: doi: 10.1111/ans.14104.

MYANEH, Z. T., S. A. ALIZADEH, A. SHAHROKHI a F. RASHVAND, 2019. Comparing the Effects of Chlorhexidine 2% and Iodopovidone-alcohol on Peripheral Venous Catheter Bacterial Colonization in Preterm Neonates. *Iranian Journal of Neonatology* [online]. 10(3), 64-69 [cit. 2022-04-11]. ISSN 2322-2158. Dostupné z: doi:10.22038/ijn.2019.35152.1531.

NAGPAL, P., G. K. KHERA a Y. KUMAR, 2015. A study Assess the Clinical Pattern of Phlebitis among children admitted in selected hospital of Ambala, Haryana. *Nursing and Midwifery Research Journal* [online]. 11(2), 68–77 [cit. 2021-11-19]. ISSN 0974-150X. Dostupné také z: [https://www.researchgate.net/publication/324454326\\_A\\_study\\_Assess\\_the\\_Clinical\\_Pattern\\_of\\_Phlebitis\\_among\\_children\\_admitted\\_in\\_selected\\_hospital\\_of\\_Ambala\\_Haryana](https://www.researchgate.net/publication/324454326_A_study_Assess_the_Clinical_Pattern_of_Phlebitis_among_children_admitted_in_selected_hospital_of_Ambala_Haryana)

NAIK, V. M., S. S. P. MANTHA a B. K. RAYANI, 2019. Vascular access in children. *Indian Journal of Anaesthesia* [online]. 63(9), 737-745 [cit. 2022-02-17]. ISSN 0019-5049. Dostupné z: doi: 10.4103/ija.IJA\_489\_19.

ÖZALP GERÇEKER, G., A. KAHRAMAN, F. YARDIMCI, et al., 2018. Infiltration and extravasation in pediatric patients: A prevalence study in a children's hospital. *Journal of Vascular Access* [online]. 19(3), 266-271 [cit. 2021-11-16]. ISSN 1129-7298. Dostupné z: doi: 10.1177/1129729817747532.

PANDURANGADU, A. V., J. TUCKER, A. R. BRACKNEY a A. BAHL, 2018. Ultrasound-guided intravenous catheter survival impacted by amount of catheter residing in the vein. *Emergency Medicine Journal* [online]. 35(9), 550-555 [cit. 2021-11-27]. ISSN 1472-0213. Dostupné z: doi: 10.1136/emered-2017-206803.

PATERSON, R.S., V. CHOPRA, E. BROWN, et al., 2020. Selection and Insertion of Vascular Access Devices in Pediatrics: A Systematic Review. *Pediatrics* [online]. 145, 243-268 [cit. 2022-02-09]. ISSN 0031-4005. Dostupné z: doi: 10.1542/peds.2019-3474H.

PEZESHKPOUR, P., N. C. ARMSTRONG, S. MAHANT, et al., 2019. Evaluation of implanted venous port-a-caths in children with medical complexity and neurologic impairment. *Pediatric Radiology* [online]. 49(10), 1354-1361 [cit. 2022-02-09]. ISSN 0301-0449. Dostupné z: doi:10.1007/s00247-019-04470-w.

POLI, P., A. SCOCCA, F. DI PUCCIO, et al., 2016. A comparative study on the mechanical behavior of polyurethane PICCs. *Journal of Vascular Access* [online]. 17(2), 175-181 [cit. 2021-12-07]. ISSN 1129-7298. Dostupné z: doi:10.5301/jva.5000452.

RIDDELL, R. R. P, N. M. RACINE, H. G. GENNIS, et al., 2015. Non-pharmacological management of infant and young child procedural pain. *Cochrane database of systematic reviews* [online]. (12), 1-185 [cit. 2021-11-02]. DOI: 10.1002/14651858.CD006275.pub3. ISSN 1469-493X. Dostupné z: <https://www.cochranelibrary.com/cdsr/doi/10.1002/14651858.CD006275.pub3/full/fr?highlightAbstract=pain%7Cprocedur%7Cyoung%7Cprocedural%7Cinfant%7Cnon%7Cmanag%7Cpharmacological%7Cchildren%7Cmanagement%7Cof%7Cpharmacolog%7Cchild>.

ROMESBERG, T. L., 2015. Evaluating the Evidence for Midline Catheter Use in the Newborn Intensive Care Unit. *Journal of Infusion Nursing* [online]. 38(6), 420-429 [cit. 2022-02-03]. ISSN 1533-1458. Dostupné z: doi:10.1097/NAN.0000000000000134.

SATHIYAMURTHY, S., J. BANERJEE a S. V. GODAMBE, 2016. Antiseptic use in the neonatal intensive care unit - a dilemma in clinical practice: An evidence based review. *World journal of clinical pediatrics* [online]. 5(2), 159-171 [cit. 2022-02-15]. ISSN 2219-2808. Dostupné z: doi:10.5409/wjcp.v5.i2.159.

SCOTT-WARREN, V. L. a R. B. MORLEY, 2015. Paediatric vascular access. *BJA Education* [online]. 15(4), 199-206 [cit. 2021-11-20]. ISSN 2058-5349. Dostupné z: doi:10.1093/bjaceaccp/mku050.

SEMERCI, R., M. A. KOSTAK, T. EREN a G. AVCI, 2020. Effects of Virtual Reality on Pain During Venous Port Access in Pediatric Oncology Patients: A Randomized

Controlled Study. *Journal of pediatric oncology nursing* [online]. 38(2), 142-151 [cit. 2021-12-12]. ISSN 1043-4542. Dostupné z: doi:10.1177/1043454220975702.

SHAHID, S., S. DUTTA, A. SYMINGTON a S. SHIVANANDA, 2014. Standardizing umbilical catheter usage in preterm infants. *Pediatrics* [online]. 133(6), 1742-1752 [cit. 2022-02-09]. ISSN 1098-4275. Dostupné z: doi:10.1542/peds.2013-1373.

SCHINDLER, E., G. J. SCHEARS, S. R. HALL, et al., 2012. Ultrasound for vascular access in pediatric patients. *Pediatric Anesthesia* [online]. 22(10), 1002-1003 [cit. 2021-11-27]. ISSN 1155-5645. Dostupné z: doi: 10.1111/pan.12005.

SCHULTS, J., C. RICKARD, T. KLEIDON, et al., 2019. Difficult Peripheral Venous Access in Children: An International Survey and Critical Appraisal of Assessment Tools and Escalation Pathways. *Journal of Nursing Scholarship* [online], 51(5), 537-546. [cit. 2021-10-29]. ISSN 1527-6546. Dostupné z: doi: 10.1111/jnu.12505.

STEVENS, B., J. YAMADA, A. OHLSSON, et al., 2016. Sucrose for analgesia in newborn infants undergoing painful procedures. *Cochrane database of systematic reviews* [online]. (7), CD001069 [cit. 2021-11-13]. ISSN 1-260. Dostupné z: doi:10.1002/14651858.CD001069.pub5.

STUMPF, J., 2018. They're not Just Mini Adults: Caring for the Pediatric Patient with a Central Venous Access Device. *Infusion* [online]. 24(2), 30-35 [cit. 2022-03-01]. ISSN 1080-3858.

SULIMAN, M., W. SALEH, H. AL-SHIEKH, et al., 2020. The Incidence of Peripheral Intravenous Catheter Phlebitis and Risk Factors among Pediatric Patients. *Journal of Pediatric Nursing* [online]. 50, 89-93 [cit. 2022-02-22]. ISSN 0882-5963. Dostupné z: doi: 10.1016/j.pedn.2019.11.006.

SZMUK, P., J. STEINER, R. B. POP, et al., 2013. The VeinViewer vascular imaging system worsens first-attempt cannulation rate for experienced nurses in infants and children with anticipated difficult intravenous access. *Anesthesia and*

*Analgesia* [online]. 116(5), 1087-1092 [cit. 2021-11-27]. ISSN 0003-2999. Dostupné z: doi: 10.1213/ANE.0b013e31828a739e.

TAYAL, A. a R. LODHA, 2021. Improving the Detection of Phlebitis in Hospitalized Children. *Indian journal of pediatrics* [online]. 88(4), 328-329 [cit. 2022-03-15]. ISSN 0973-7693. Dostupné z: doi: 10.1007/s12098-021-03703-x.

TIMSIT, J., J. BALEINE, L. BERNARD, et al., 2020. Expert consensus-based clinical practice guidelines management of intravascular catheters in the intensive care unit. *Annals of Intensive Care* [online]. 10(1), 1-26 [cit. 2022-04-11]. ISSN 2110-5820. Dostupné z: doi:10.1186/s13613-020-00713-4.

TRIPATHI, S., S. KUMAR a S. KAUSHIK, 2021. The Practice and Complications of Midline Catheters: A Systematic Review. *Critical Care Medicine* [online]. 49(2), 140-150 [cit. 2022-02-06]. ISSN 0090-3493. Dostupné z: doi: 10.1097/CCM.00000000000004764.

ULLMAN, A. J., M. COOKE, T. KLEIDON a C. M. RICKARD, 2017b. Road map for improvement: Point prevalence audit and survey of central venous access devices in paediatric acute care. *Journal of Paediatrics and Child Health* [online]. 53(2), 123-130 [cit. 2022-02-08]. ISSN 1440-1754. Dostupné z: doi:10.1111/jpc.13347.

ULLMAN, A. J., M. L. COOKE, M. MITCHELL, et al., 2015. Dressings and securement devices for central venous catheters (CVC). *Cochrane database of systematic reviews* [online]. (9), 1-82 [cit. 2022-02-28]. ISSN 1469-493X. Dostupné z: doi:10.1002/14651858.CD010367.pub2.

ULLMAN, A. J., T. KLEIDON, V. GIBSON, et al., 2016. Central venous Access device SeCurement and Dressing Effectiveness (CASCADE) in paediatrics: Protocol for pilot randomised controlled trials. *BMJ Open* [online]. 6(6) 1-8 [cit. 2022-03-01]. ISSN 2044-6055. Dostupné z: doi:10.1136/bmjopen-2016-011197.

ULLMAN, A. J., T. KLEIDON, M. COOKE a C. M. RICKARD, 2017a. Substantial harm associated with failure of chronic paediatric central venous access devices. *BMJ Case*

*Reports* [online]. 2017, 1-4 [cit. 2022-02-08]. ISSN 1757-790X. Dostupné z: doi:10.1136/bcr-2016-218757.

VISSCHER, M. O., R. ADAM, S. BRINK a M. ODIO, 2015. Newborn infant skin: Physiology, development, and care. *Clinics in Dermatology* [online]. 33(3), 271-280 [cit. 2022-02-15]. ISSN 0738-081X. Dostupné z: doi:10.1016/j.clindermatol.2014.12.003.

WANG, H., H. TONG, H. LIU, et al., 2018. Effectiveness of antimicrobial-coated central venous catheters for preventing catheter-related blood-stream infections with the implementation of bundles: a systematic review and network meta-analysis. *Annals of Intensive Care* [online]. 8(1), 1-12 [cit. 2022-02-08]. ISSN 2110-5820. Dostupné z: doi:10.1186/s13613-018-0416-4.

WESTERGAARD, B., V. CLASSEN a S. WALTHER-LARSEN, 2013. Peripherally inserted central catheters in infants and children – indications, techniques, complications and clinical recommendations. *Acta Anaesthesiologica Scandinavica* [online]. 57(3), 278-287 [cit. 2021-12-07]. ISSN 0001-5172. Dostupné z: doi: 10.1111/aas.12024.

YAN, Y., M. GONG, J. CHEN, et al., 2017. Incidence, Risk factors and treatment outcomes of drug extravasation in pediatric patients in China. *Turkish Journal of Pediatrics* [online]. 59(2), 162-168 [cit. 2022-03-15]. ISSN 0041-4301. Dostupné z: doi:10.24953/turkjped.2017.02.008.

YANG, R. Y., R. MOINEDDIN, D. FILIPESCU, et al., 2012. Increased Complexity and Complications Associated with Multiple Peripherally Inserted Central Catheter Insertions in Children: The Tip of the Iceberg. *Journal of Vascular and Interventional Radiology* [online]. 23(3), 351-357 [cit. 2022-02-07]. ISSN 1051-0443. Dostupné z: doi:10.1016/j.jvir.2011.11.024.

## SEZNAM ZKRATEK

CLABSI	Central Line-Associated Bloodstream Infection
cm	centimetr
CVC	Centrální venózní katetr
ČR	Česká republika
DS	dětská sestra
Fr	French
G	Gauge
i. v.	intravenózní
INS	Infusion Nurses Society
kg	kilogram
l	litr
ml	mililitr
NaCl	Chlorid sodný
např.	například
PICC	Peripherally implanted central catheter
PVC	Periferní venózní katetr
tzv.	takzvaný
UVC	Umbilikální venózní katetr
v.	véna
VIP	Visual Infusion Phlebitis scale
VS	Všeobecná sestra