

Univerzita Palackého v Olomouci

Fakulta tělesné kultury



---

Fakulta  
tělesné kultury

**DIAGNOSTICKÉ METODY SLOUŽÍCÍ K HODNOCENÍ TERAPIE  
PACIENTŮ S IDIOPATICKOU SKOLIÓZOU**

Bakalářská práce

Autor: Anna Sychrová

Studijní program: Fyzioterapie

Vedoucí práce: Mgr. Jarmila Štěpánová, Ph.D.

Olomouc 2023



## **Bibliografická identifikace**

**Jméno autora:** Anna Sychrová

**Název práce:** Diagnostické metody sloužící k hodnocení terapie pacientů s idiopatickou skoliózou

**Vedoucí práce:** Mgr. Jarmila Štěpánová, Ph.D.

**Pracoviště:** Katedra fyzioterapie

**Rok obhajoby:** 2023

### **Abstrakt:**

Tato bakalářská práce se zabývá problematikou hodnocení terapie pacientů s idiopatickou skoliózou. Skolióza patří mezi nejčastější deformity páteře, idiopatická skolióza je nejrozšířenějším typem skoliózy. K diagnostice a následnému monitorování skoliózy se používá celá řada metod, zlatým standardem je ale pro svou přesnost a vysokou spolehlivost rentgenové vyšetření. Ve snaze zmírnit ionizační zátěž při rentgenovém vyšetření pacienta jsou vyvíjeny nové metody. V teoretické části práce je popsána skolióza a skolióza idiopatická, využívané diagnostické metody a metody nově vyvíjené, dále možnosti hodnocení efektu terapie a léčba skoliózy. V praktické části práce je představena kazuistika pacientky s juvenilní idiopatickou skoliózou a navržen krátkodobý a dlouhodobý rehabilitační plán.

### **Klíčová slova:**

idiopatická skolióza, diagnostika, efekt terapie, hodnocení, metody

Souhlasím s půjčováním práce v rámci knihovních služeb.

**Bibliographical identification**

**Author:** Anna Sychrová  
**Title:** Diagnostic methods used to evaluate therapy for patients with idiopathic scoliosis

**Supervisor:** Mgr. Jarmila Štěpánová, Ph.D.  
**Department:** Department of Physiotherapy  
**Year:** 2023

**Abstract:**

This bachelor's thesis examines the evaluation of therapy in patients diagnosed with idiopathic scoliosis. Scoliosis is one of the most common spinal deformities, and idiopathic scoliosis is the most common type of scoliosis. A variety of methods are used to diagnose and then monitor scoliosis, but X-ray examination has become the gold standard for its accuracy and high reliability. New methods are being developed in an effort to reduce the burden of ionizing radiation during patient X-ray examinations. The theoretical part of the thesis describes scoliosis and idiopathic scoliosis, the diagnostic methods currently used and newly developed, as well as the options for evaluating the effect of therapy and treatment of scoliosis. The practical part of the thesis presents a case report of a patient diagnosed with juvenile idiopathic scoliosis and outlines a short- and long-term rehabilitation plan.

**Keywords:**

idiopathic scoliosis, diagnosis, effect of therapy, evaluation, methods

I agree the thesis paper to be lent within the library service.

Prohlašuji, že jsem tuto práci zpracovala samostatně pod vedením Mgr. Jarmily Štěpánové, Ph.D., uvedla všechny použité literární a odborné zdroje a dodržovala zásady vědecké etiky.

V Olomouci dne 28. dubna 2023

.....

Děkuji Mgr. Jarmile Štěpánové, Ph.D., za odborné vedení a cenné rady při psaní této bakalářské práce a za čas věnovaný konzultacím a korekturám. Dále děkuji pacientce J. K. za ochotu a spolupráci při vyšetření a své rodině za podporu během celého studia.

# OBSAH

Obsah .....	7
1 Úvod .....	10
2 Cíl práce.....	11
3 Metodika .....	12
4 Přehled poznatků .....	13
4.1 Skolióza.....	13
4.1.1 Idiopatická skolióza .....	13
4.2 Diagnostika skoliózy .....	14
4.2.1 Klinické vyšetření .....	15
4.2.2 Rentgenové vyšetření .....	15
4.2.3 EOS <sup>®</sup> .....	17
4.2.4 Počítačová tomografie .....	17
4.2.5 Magnetická rezonance.....	18
4.2.6 Skoliometr .....	18
4.2.7 Povrchová topografie (rasterstereografie) .....	19
4.2.8 Ultrazvuk .....	19
4.2.9 3D ruční skenery .....	20
4.2.10 Digitální fotogrammetrie .....	20
4.2.11 Mobilní aplikace .....	20
4.2.12 Umělá inteligence .....	21
4.2.13 Termografie.....	22
4.3 Léčba skoliózy.....	23
4.3.1 Konzervativní léčba .....	23
4.3.2 Fyzioterapeutická cvičení specifická pro skoliózu (PSSE).....	24
4.3.3 Další terapeutické přístupy .....	26
4.3.4 Korzetoterapie .....	27
4.3.5 Operační léčba .....	29
4.4 Hodnocení efektu terapie .....	29
4.4.1 Kvalita života .....	30
4.4.2 TRACE .....	31

4.4.3	SCODIAC .....	31
4.4.4	Axis-line-distance (ALDT).....	33
5	Kazuistika.....	35
5.1	Základní údaje pacienta.....	35
5.2	Anamnéza .....	35
5.3	Kineziologický rozbor .....	36
5.4	Dlouhodobý a krátkodobý rehabilitační plán .....	40
6	Diskuse.....	43
7	Závěry .....	47
8	Souhrn .....	48
9	Summary.....	49
10	Referenční seznam .....	50
11	Přílohy.....	57
11.1	Informovaný souhlas .....	57
11.2	Potvrzení o překladu bakalářské práce .....	58



## SEZNAM POUŽITÝCH ZKRATEK

2D – dvourozměrný

3D – trojrozměrný

ADL – běžné denní činnosti

AIS – adolescentní idiopatická skolióza

ATSI – index přední trupové symetrie

CNS – centrální nervová soustava

HRQoL – kvalita života podmíněná zdravím

IS – idiopatická skolióza

MR – magnetická rezonance

POTSI – index zadní trupové symetrie

PSSE – fyzioterapeutická cvičení specifická pro skoliózu

QoL – kvalita života

RTG – rentgenový

SIAS – spina iliaca anterior superior

SIPS – spina iliaca posterior superior

Th – hrudní

VAS – vizuální analogová škála

# 1 ÚVOD

Skolióza patří mezi nejčastější deformity páteře dětí i dospělých. Pojmout podezření na toto onemocnění u dětí mohou často rodiče dítěte, učitelé ve škole nebo pediatři, kteří si všimnou asymetrie pasu nebo postavení ramen. Včasný záchyt skoliózy je velmi důležitý, protože čím dříve skoliózu odhalíme a začneme léčit, tím větší je šance na úspěšnou léčbu bez velké progresy a nutnosti operačního řešení. V opačném případě hrozí při neléčení této deformity velké množství dalších komplikací, může dojít k ovlivnění kardiopulmonálního systému i vzniku bolestí. Při diagnostice skoliózy v dětském věku je naší snahou zabránit v co největší míře progresi křivky, ke které dochází především před ukončením kostního růstu. Bolest nepatří zpočátku mezi typické a časté příznaky skoliózy, dítě se skoliózou si tedy nemusí závažnost onemocnění a význam cvičení uvědomovat. Přitom právě spolupráce pacienta je při léčbě skoliózy zásadní, proto je důležité pacienta ke cvičení motivovat a dbát na dodržování doporučených zásad léčby.

Zlatým standardem v diagnostice skoliózy a monitorování její případné další progresy je rentgenové vyšetření. Protože je rentgenový snímek nutný také k vytvoření korzetů využívaných při léčbě a k jeho dalším úpravám, mohou pacienti toto vyšetření podstupovat i několikrát do roka. Z toho plynou obavy, jaký vliv může mít zvýšená expozice ionizačnímu záření na zdraví pacientů. Proto se vyvíjejí metody, díky kterým by se radiační zátěž zmírnila a vyšetření související se skoliózou byla pro pacienty jednodušší.

U této deformity můžeme pozorovat viditelnou asymetrii a změny v estetice, samotná nemoc i její léčba může mít dopad také na kvalitu života. V rámci konzervativní léčby se uplatňuje především korzetoterapie a fyzioterapeutická léčba. Je popsáno mnoho metod, které lze při léčbě skoliózy využít. Abychom mohli posoudit účinky, které léčba na skoliózu má, existují metody a způsoby, kterými lze jednotlivé parametry měřit. Další lze využít při terapii nebo po jejím skončení a určit, nakolik jsou zvolené cviky vhodné. Toto hodnocení efektu terapie může být přínosné jak pro fyzioterapeuta, který může léčbu případně lépe zacílit, tak pro pacienta, kterého mohou viditelné výsledky dále motivovat.

## **2 CÍL PRÁCE**

Hlavním cílem této bakalářské práce je shrnout poznatky týkající se možností hodnocení efektu terapie skoliózy a diagnostických metod k tomu používaných. Vedlejší cíle práce zahrnují popis způsobů diagnostiky skoliózy a nově vyvíjených metod v této oblasti. Stručně se bude práce věnovat léčbě skoliózy.

Součástí práce bude kazuistika pacienta s idiopatickou skoliózou, bude popsán kineziologický rozbor pacienta a navržen krátkodobý a dlouhodobý rehabilitační plán.

### **3 METODIKA**

Teoretická část bakalářské práce je rešerší odborné literatury. Odborné články byly vyhledávány od října 2022 do ledna 2023 a byly k tomu využity online databáze PubMed, Web of Science, v menší míře databáze Scopus. Zadávána byla klíčová slova scoliosis, idiopathic, diagnostics, evaluation, assessment, therapy v různé kombinaci dle zaměření jednotlivých kapitol. K rešerší odborné literatury bylo použito celkem 69 zdrojů, z toho 4 systematické přehledy, 2 meta-analýzy, 17 literárních přehledů, 15 původních prací, 3 kontrolované studie, 7 prospektivních studií, 7 retrospektivních studií, 8 průřezových studií, 3 neperiodika a 3 zdroje nebyly zařazeny.

## 4 PŘEHLED POZNATKŮ

### 4.1 Skolióza

Skolióza je patologické zakřivení páteře ve frontální rovině se současnou poruchou zakřivení v sagitální a transverzální rovině. Jedná se tudíž o trojdimenzionální deformitu páteře (Gallo, 2011). Společnost pro výzkum skoliózy (The Scoliosis Research Society) definuje skoliózu jako stranové zakřivení páteře větší než 10 stupňů se současně se vyskytující axiální rotací obratlů (Negrini et al., 2018). Obratle se tvarově deformují, přičemž největší změny pozorujeme u obratlů vrcholových a přechodných (Kolář, 2020).

Pojem skolióza představil jako první už řecký lékař Hippokratés, který jej užíval pro obecné označení deformity a zakřivení páteře. Galén dále specifikuje skoliózu jako zakřivení páteře do strany (Vasiliadis, Grivas, & Kaspiris, 2009).

Gallo (2011) uvádí, že primární (hlavní) křivka deformity je zakřivení, které vzniklo nejdříve, dochází u něj k největším strukturálním změnám a má největší stupeň zakřivení a rotace. Sekundární (vedlejší) křivka je potom zakřivení, které se objevilo později, rozsah strukturálních změn je menší a stupeň zakřivení není tak výrazný jako u křivky primární. Sekundární křivka vzniká jako kompenzace křivky primární.

Příčiny skoliózy mohou být různorodé, podle etiologie rozlišujeme skoliózu na idiopatickou, kongenitální, neuromuskulární, sekundární a vyskytující se u syndromů (Janicki & Alman, 2007). První zmíněná, idiopatická skolióza (IS), je nejrozšířenějším typem zahrnujícím až 80 % případů skoliózy (Negrini et al., 2018).

#### 4.1.1 Idiopatická skolióza

Příčina idiopatické skoliózy není zcela objasněna. Předpokládá se multifaktoriální pozadí nemoci, roli mohou hrát genetické predispozice včetně metabolických (vlivy hladiny melatoninu), hormonálních a biomechanických faktorů (Choudhry, Ahmad, & Verma, 2016). Ukazuje se, že tvorba kostí by mohla hrát zásadní roli v etiologii a patogenezi adolescentní idiopatické skoliózy (AIS) (Peng, Wang, Qiu, Zhang, & Zhuang, 2020).

Podle období vzniku idiopatické skoliózy ji dělíme na skoliózu:

- infantilní – do tří let věku dítěte
- juvenilní – od tří let do nástupu puberty
- adolescentní – od začátku puberty do ukončení růstu (Gallo, 2011)

Adolescentní skolióza zahrnuje průměrně 90 % případů idiopatické skoliózy. Prevalence adolescentní skoliózy je dle dostupných dat 0,47-5,2 %, přičemž poměr žen vůči mužům je 1,5:1 až 3:1. Tento poměr se zvyšuje s věkem (Konieczny, Senyurt, & Krauspe, 2013).

Pro idiopatickou skoliózu je charakteristický její vývoj během růstu, přičemž míra progresu se liší podle věku pacienta při stavení diagnózy (Di Felice, Zaina, Donzelli, & Negrini, 2018). Největší riziko progresu křivky je v období nejrychlejšího růstu, které nastává obvykle na začátku puberty, ještě před uzavřením ypsilonových chrupavek. U pacientů s malým zakřivením, u kterých už nedojde k velkému růstu, je riziko progresu nízké (Neal, Shirley, & Kiebzak, 2018).

U zakřivení větších než 25 stupňů je větší riziko jejich další progresu. Většina křivek s více než 50 stupni se dále vyvíjí, naopak zakřivení menší než 10 stupňů vnímáme jako normální a pravděpodobnost jejich progresu je malá. Progresu křivek s více než 50 stupni v hrudní části a více než 30 stupni v bederní části je do období dospělosti 0,5 až 1 stupeň za rok (Choudhry et al., 2016).

Při stanovení diagnózy skoliózy u dítěte nejdříve zjišťujeme, zda etiologie není jiná než idiopatická. V případě idiopatické skoliózy se potom snažíme určit, zda bude docházet k progresi křivky a jaké mohou být potencionální dlouhodobé komplikace. Při predikování progresu křivky bereme v potaz věk dítěte, pohlaví (u dívek menarche) a současnou velikost křivky. Věk dítěte je důležitý pro určení růstového potenciálu. K tomu využíváme Risserovo znamení, které pomocí míry kalcifikace pánevní kosti určuje stupeň kostní zralosti. Na základě míry osifikace určené z rentgenového snímku byla stanovena pětibodová klasifikační stupnice, přičemž stupeň 5 znamená ukončení skeletálního vývoje. Pravděpodobnost progresu křivky se zvyšuje s větším růstovým potenciálem a větší skoliotickou křivkou. Existují další systémy k hodnocení kosterní zralosti. Tanner-Whitehouse 3 systém využívá radiografické hodnocení epifýz distální části radia, ulny a malých kostí rukou k určení kostního věku a predikci chování skoliózy (Choudhry et al., 2016).

## **4.2 Diagnostika skoliózy**

Většina pacientů se k prvotnímu vyšetření dostává kvůli pozorované asymetrii ramen, pasu nebo hrudníku, na kterou může upozornit samotný pacient, člen rodiny, nebo praktický lékař. Ženy si mohou všimnout asymetrie prsou. V rámci anamnézy je důležitá osobní a rodinná anamnéza, motorický vývoj a stupeň pohlavního vývoje pacienta. U dívek se zajímáme o dobu menarche vzhledem k tomu, že v období těsně před menarche dochází kvůli největšímu růstovému potenciálu k nejvýraznější progresi deformity. Ptáme se také na případný výskyt bolesti (Choudhry et al., 2016; Repko, 2012).

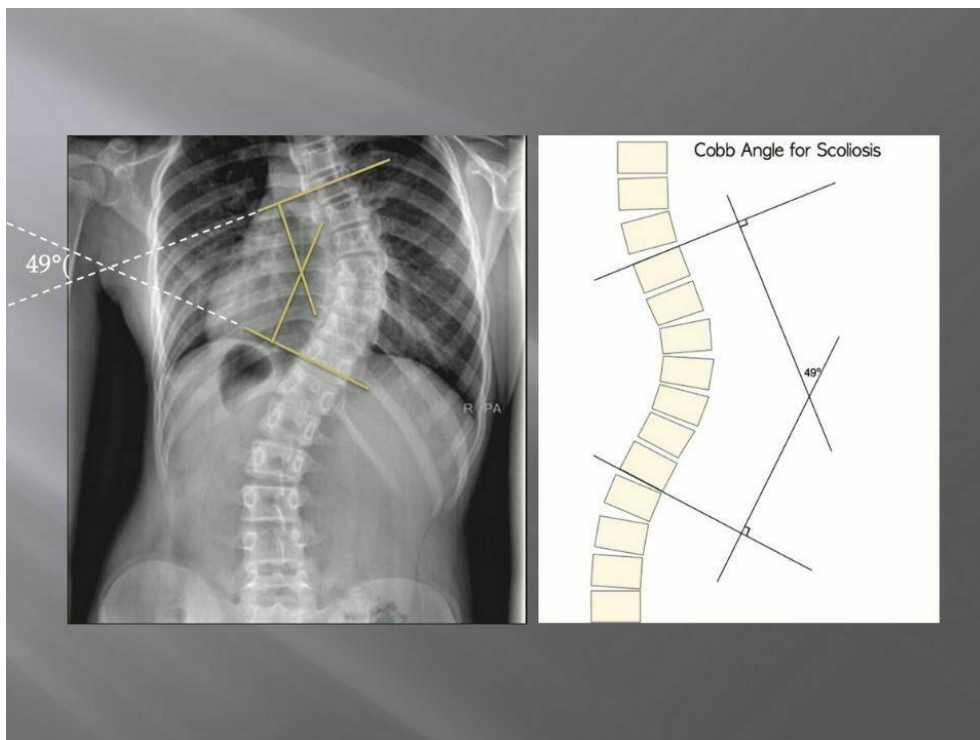
#### **4.2.1 Klinické vyšetření**

Součástí klinického vyšetření je základní zhodnocení křivky, sledujeme symetrii bokových tajlů, pasu a sklon pánve. Porovnáváme výšku obou ramen. Míru kompenzace křivky posuzujeme pomocí olovnice spuštěné z vrcholu trnu C7 a jejího odchýlení od gluteální rýhy. Dále vyšetřujeme schopnost úklonu, čímž orientačně posuzujeme možnost flexibility deformity. Součástí může být i speciální neurologické vyšetření k vyloučení sekundárních příčin skoliózy a funkční vyšetření kardiopulmonálního aparátu. Při Adamsově testu je v předklonu na konvexní straně viditelné paravertebrální navýšení – gibbus (Choudhry et al., 2016; Repko, 2012). Adamsův test je hlavním testem využívaným při klinickém vyšetření. Pozitivní výsledek testu je patognomický pro diagnózu skoliózy (Negrini et al., 2018). Při tomto testu stojí pacient zády k vyšetřujícímu a provádí předklon s narovnanými koleny a svěřenými pažemi. Test je pozitivní, pokud se záda pacienta jeví asymetrická. Při provádění Adamsova testu lze ke změření úhlu trupové rotace využít skoliometr (Oakley, Ehsani, & Harrison, 2019).

#### **4.2.2 Rentgenové vyšetření**

Rentgenografie je již více než 70 let zlatým standardem v hodnocení skoliózy. Tato metoda se jeví jako nejspolehlivější a nejvýhodnější při určování typu křivky, vrcholových a koncových bodů křivky, rotace a tvaru obratlových těl a dalších strukturálních anomálií. Pomocí spinální radiografie je určen Cobbův úhel, a je tak nezbytná pro stanovení diagnózy a klasifikaci skoliózy (Oakley et al., 2019).

Cobbův úhel měříme na snímku v posteroanteriorní projekci. Cobbův úhel se získá jako doplňkový úhel ke kolmicím, které jsou vztyčeny z přímek proložených krycími plochami koncových obratlů (Obrázek 1) (Gallo, 2011).



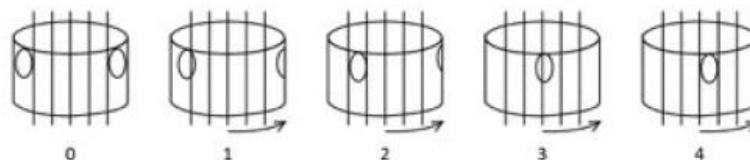
Obrázek 1. Znázornění měření Cobbova úhlu („What Are The Different,“ n.d.).

Podle velikosti úhlu rozlišujeme skoliózu na mírnou (Cobbův úhel  $10^\circ$  až  $20^\circ$ ), střední (Cobbův úhel  $20^\circ$  až  $40^\circ$ ) a těžkou (Cobbův úhel větší než  $40^\circ$ ) (Horng, Kuok, Fu, Lin, & Sun, 2019).

Rentgenový snímek většinou zahrnuje oblast zad od obratle C7 k sakru včetně hřebenů kosti kyčelní, což umožní určení Risserova znamení. Z obrazu kosti kyčelní lze také zjistit, zda došlo ke srůstu cartilago ypsiloniformis, epifyzární ploténky ve tvaru písmene ypsilon mezi kostí kyčelní, stydkou a sedací. K uzavření této chrupavky dochází po skončení období maximálního růstu. U vrcholu skoliotické křivky rotuje tělo obratle ke konvexní straně křivky a processus spinosus ke konkávní straně (Ng & Bettany-Saltikov, 2017).

Nash-Moe metoda umožňuje pomocí radiografie hodnotit míru rotace těla obratle. Na rentgenovém snímku můžeme vidět, že došlo ke vzniku konvexní křivky obratlů dané posunem pediklů obratlů do strany. Protože jsou obratle a žebra kloubně spojeny, rotace obratlových těl způsobí v hrudní části páteře hrb (Ma et al., 2017). Nash-Moe metoda hodnotí míru rotace obratle. Obratel se longitudinálně rozdělí do šesti segmentů, a podle toho, ve kterém segmentu se pedikl nachází, rozlišujeme pět stupňů rotace (Obrázek 2). Při stupni 0 nedochází k žádné rotaci obratle páteře a pedikly jsou tak symetrické. Stupeň 1 znamená, že začíná docházet k rotaci a pedikl obratle na konkávní straně přestává být vidět. Při stupni 2 pedikl nevidíme a při stupni 3 pozorujeme kontralaterální pedikl (pedikl na konvexní straně) ve středu obratle. Stupeň 4 značí rotaci konvexního pediklu za střední čáru obratle (Ng & Bettany-Saltikov, 2017).





Obrázek 2. Nash-Moe metoda hodnocení míry rotace obratle (Ng & Bettany-Saltikov, 2017).

Pacienti se skoliózou podstupují v průběhu léčby nebo sledování rentgenové vyšetření každých 6 až 12 měsíců podle věku a kostní zralosti pacienta. Z toho plynou obavy o poškození zdraví způsobené opakovaným vystavením radiaci. Je snaha minimalizovat expozici rentgenovému záření, toto vyšetření je ale nutné ke sledování efektivity léčby a případné progresu (Oakley et al., 2019).

#### 4.2.3 EOS<sup>®</sup>

EOS<sup>®</sup> je nízkodávkové radiografické zařízení, které využívá inovativní vysoce citlivý detektor rentgenového záření. Systém současně pořizuje anteroposteriorní a laterální snímky celého těla ve stoji, tyto 2D snímky lze potom pomocí speciálního softwaru rekonstruovat do podoby trojrozměrného (3D) obrazu. Kvalita tohoto obrazu je srovnatelná s kvalitou počítačového rentgenového snímku, radiační zátěž je v tomto případě ale až šestkrát nižší než při konvenční rentgenografii. 3D rekonstrukce páteře vytvořená EOS navíc umožňuje měření 3D úhlů a vzdáleností, jež obvykle vyžaduje použití počítačové tomografie s mnohem vyšší radiační zátěží. Dávka záření je při použití nízkodávkového EOS<sup>®</sup> pro frontální snímek 0,07 mGy oproti 0,92 mGy u klasického rentgenového snímku. Nedávno byl vyvinut mikrodávkový protokol, který umožňuje snížit radiační zátěž asi 5,5krát oproti nízkodávkovému EOS<sup>®</sup>, v porovnání s klasickou rentgenografií je radiace 45krát nižší (Ng & Bettany-Saltikov, 2017). Morel et al. (2018) ověřili, že přestože kvalita snímku byla při použití mikrodávkového protokolu nižší, spolehlivost 3D měření byla srovnatelná s nízkodávkovým EOS<sup>®</sup>, bez statisticky významného rozdílu mezi klinicky hodnocenými parametry.

#### 4.2.4 Počítačová tomografie

Počítačová tomografie (CT) je zobrazovací metoda, která umožňuje přesné zobrazení páteře a určení míry rotace obratle. Kvůli vysokým radiačním dávkám neslouží k monitorování skoliózy. Využívána bývá k podrobnějšímu vyšetření možné skryté jiné patologie a při vyšetření před operačním řešením skoliózy. I pro tyto účely je ale postupně nahrazována magnetickou rezonancí (Ng & Bettany-Saltikov, 2017). Ve snaze o vyřešení problému vysoké radiační dávky

a ceny byl navržen nízkodávkový CT protokol s 20krát nižší účinnou dávkou než u standardního CT. Stále ale přetrvávají nevýhody plynoucí z polohy pacienta vleže při vyšetření, kdy pacient není nucen udržovat rovnováhu a dochází tak ke změně postavení páteře (Girdler et al., 2020).

#### **4.2.5 Magnetická rezonance**

Vyšetření magnetickou rezonancí (MR) pacient podstoupí, pokud rentgenový snímek prokáže kongenitální vady, což mohou být poruchy formace (hemivertebra, motýlovitý obratel) nebo poruchy segmentace (vznik nesegmentovaných lišt). Tyto vady často souvisejí s anomáliemi míšních struktur. K podrobnějšímu vyšetření magnetickou rezonancí by měli být pacienti odesláni, pokud se u nich objeví neurologické příznaky, bolest, nebo pokud má skoliotická křivka netypický tvar (levá hrudní křivka, křivka krátká nebo rapidně progredující). Důležité je vyloučit možnost abnormalit neuroaxis jako je syringomyelie nebo Arnold-Chiariho malformace. Magnetická rezonance tak umožní odhalit případné jiné příčiny, naplánovat operaci a snížit související rizika (Ng & Bettany-Saltikov, 2017). Ne u všech těchto abnormalit je nutná intervence, jejich neodhalení před korektivní operací skoliózy by ale mohlo mít katastrofické následky, jako jsou například léze CNS (Ameri, Andalib, Tari, & Ghandhari, 2015).

#### **4.2.6 Skoliometr**

Skoliometr je nástroj používaný ke změření úhlu osového zakřivení trupu. Byl představen Bunnelem v roce 1984. U pacientů se skoliózou může dojít ke vzniku deformity hrudního koše a a s tím spojeného hrbolu (gibbu). Skoliometr umožňuje pomocí měření sklonu žeber odhadnout rotační deformitu v transverzální rovině těla (Ma et al., 2017).

Pomocí skoliometru lze měřit pouze axiální sklon trupu, proto jej nemůžeme využít k odhadu přibližného stupně Cobbova úhlu. Korovessis a Stamatakis (1996) vytvořili matematický vzorec, který umožňuje při použití skoliometru a tohoto vzorce skoliózu detekovat. Sapkas et al. (2003) zjistili vysokou korelaci mezi hodnotami naměřenými skoliometrem a radiograficky zjištěnými Cobbovy úhly. Ma et al. (2017) ve své studii dokázali, že predikování Cobbova úhlu pomocí vzorce se dvěma parametry (sklon v hrudní i bederní páteři) je blíže radiograficky zjištěnému Cobbovu úhlu než při použití vzorce s jedním parametrem (sklon pouze v bederní, nebo hrudní páteři). Při predikování hrudního a bederního Cobbova úhlu je kombinace využití skoliometru v hrudní a bederní oblasti přesnější.

#### **4.2.7 Povrchová topografie (rasterstereografie)**

Rasterstereografie je bezradiační neinvazivní metoda sloužící k hodnocení 3D deformit páteře pomocí povrchové topografie zad. Na záda pacienta jsou ve stoji promítnuty paralelní světelné čáry, čímž dojde k nasnímání tvaru zad pacienta. Zkreslení rastrových linií je zaznamenáno digitální kamerou a pomocí matematického algoritmu je vytvořena 3D rekonstrukce páteře a jsou vypočítány parametry určující frontální a sagitální profil páteře. Systémy povrchové topografie používají ekvivalent Cobbova úhlu, se kterým ale silně korelují. Rasterstereografie by mohla být užívána k monitorování AIS místo opakovaných rentgenových snímkování, čímž by se snížila radiační zátěž (Tabard-Fougère et al., 2017). Některé systémy vyžadují přípravu pacienta vyznačením určitých bodů na těle pacienta. Jiné jsou schopné tyto body určit automaticky a snižuje se tak riziko chyby dané nezkušeným vyšetřujícím nebo špatnou palpací (Ng & Bettany-Saltikov, 2017).

#### **4.2.8 Ultrazvuk**

Ve snaze snížit potenciální riziko ionizujícího záření jsou vyvíjeny nové ultrazvukové metody. Fungují na principu rekonstrukce trojrozměrného obrazu páteře na základě série transversálních snímků, tento trojrozměrný obraz je poté promítnut do koronární roviny a vytvoří se tak dvourozměrný posteroanteriorní obraz páteře. Metodu ultrazvukového snímkování lze využít k detekci progresu křivky u dětí s idiopatickou skoliózou (Zheng et al., 2018). Ultrazvuk páteře využívá trnové výběžky a laminy obratle k hodnocení deformity páteře. Rotace obratle je určena rotací laminy obratle. Později se začala k hodnocení velikosti křivky a rotace obratle využívat metoda určení středu laminy obratle (Girdler et al., 2020).

Scolioscan je bezradiační a relativně nízkonákladový systém vyvinutý k hodnocení skoliózy. Použití jej lze při screeningu, určování progresu skoliózy a hodnocení výsledků léčby. Využívá koronární snímky páteře generované 3D ultrazvukovou zobrazovací metodou. Systém je složený z pevného rámu se dvěma posuvnými deskami a čtyřmi podpěrami, které zajišťují stabilitu pacienta při testování. Skenování se provádí pomocí ultrazvukové sondy, kterou vyšetřující drží v ruce a pohybuje s ní po celé délce páteře (Zheng et al., 2016). Dále byl vyvinut přenosný 3D ultrazvukový systém Scolioscan Air, složený z ruční sondy a tablet PC připojeného USB kabelem. Oproti původnímu Scolioscanu došlo u Scolioscanu Air ke značné redukci velikosti a hmotnosti systému, tudíž lze skenování provádět téměř kdekoliv. Systém má potenciál k tomu být využíván v celém procesu řízení skoliózy, od screeningu, diagnostiky, přes sledování progresu, až k hodnocení efektu terapie, nebo v reálném čase jako zpětná vazba při optimalizaci cvičení v rámci konzervativní léčby (Lai, Lee, Lee, Hui, & Zheng, 2021).

#### **4.2.9 3D ruční skenery**

Ruční skenery představují další možnost diagnostiky a monitorování AIS. Jejich výhodou je možnost získávat data z požadované pozice pacienta, nikoliv pouze ze stoje. Díky jejich mobilitě a malé velikosti lze využít i v ambulanci bez nutnosti dodržení přísných laboratorních podmínek. Tato neinvazivní metoda hodnotí povrch zad pomocí asi 30 000 bodů namísto metod, které využívají několik specifických bodů. Použití speciálního softwaru umožňuje rozdělit získané snímky do sekcí a získat tak podrobnější analýzu. Povrch zad je rozdělen do barevných map podle míry stranové symetrie v každém z bodů, díky čemuž lze určit oblast se skoliózou. Příkladem je 3D ruční skener Artec EVA (Yildirim et al., 2021). Roy et al. (2019) navrhli a vyvinuli skener na otočném rameni, které se při skenování otočí o 360° asi za 7 vteřin. Z dat získaných při skenování se určí 10 až 15 transverzálních průřezů v hrudní a bederní páteři, každá z těchto rovin ukazuje obrysovou linii těla, která je poté samostatně analyzována za účelem nalezení trnových výběžků. Takto je určena trajektorie páteře a potencionální deviace páteře nebo rotace obratlů. Záměrem při vyvíjení této metody není úplná náhrada rentgenového vyšetření, RTG snímek bude stále při počítačím vyšetření nutný. Skenery by mohly být využívány při následných vyšetřeních v případě malé progresse křivek, u výrazné progresse by potom mohly poskytnout další doplňující informace, které nelze z rentgenového snímku získat (Roy et al., 2019).

#### **4.2.10 Digitální fotogrammetrie**

Korekce postury je důležitý cíl fyzioterapeutické intervence u pacientů s idiopatickou skoliózou. Dvourozměrná (2D) fotogrammetrie představuje rychlý, jednoduchý a dostupný nástroj pro klinické kvantitativní hodnocení držení těla. Principem je výpočet tělesných úhlů a vzdáleností pomocí fotografií (Penha et al., 2017). Fotogrammetrie nemůže plně nahradit radiologické vyšetření, díky kterému můžeme určit Risserovo znamení, stav ypsilonových chrupavek nebo morfologii obratle. Mohla by ale být využívána k detekci skoliotické křivky a ke sledování její progresse (Leal et al., 2019).

#### **4.2.11 Mobilní aplikace**

Mobilní aplikace hodnotící posturu ze snímku v posledních letech pokročily a jsou schopné nám pomoci odhalit hlavní posturální deviace (Moreira et al., 2020). Mobilní aplikace lze z hlediska funkcí, které v chytrém telefonu využívají, rozdělit na dvě skupiny. Aplikace využívající senzory, jako jsou gyroskopy nebo akcelerometry, jsou schopné zaznamenat posun těla nebo jeho části. Dále lze použít k analýze rentgenových snímků, kdy poskytují užitečné

informace o orientaci páteře nebo jejích částí. Druhou skupinou jsou aplikace, které umožňují pomocí fotoaparátu v mobilním telefonu analyzovat rentgenový snímek nebo fotografii subjektu s označenými anatomickými body. Tímto způsobem hodnotí posturu, odchylky v orientaci páteře, postavení pánve, ramen nebo úklon hlavy. Existují mobilní aplikace jako jsou iPinPoint nebo Cobbmeter schopné určit Cobbův úhel. Při použití iPinPoint aplikace se chytrým telefonem pořídí fotografie monitoru zobrazujícího rentgenový snímek a aplikace poté vypočítá Cobbův úhel. Aplikace Cobbmeter využívá akcelerometru v mobilním telefonu a Cobbův úhel vypočítá změřením úhlů koncových obratlů. Tyto aplikace mohou být užitečné, pokud je potřeba posoudit tištěné nebo digitální rentgenové snímky a nejsou k dispozici příslušné měřicí nástroje (Ketenci, Yanik, Erdoğan, Adıyeye, & Erdem, 2021). Mobilní aplikace využívající standardní 2D digitální kameru by mohly lékařům pomoci zvýšit přesnost screeningu skoliózy a díky jednoduchému použití by mohly být využívány také v domácím prostředí k detekci skoliózy. V neposlední řadě by v budoucnu mobilní aplikace mohly zčásti nahradit rentgenové vyšetření, a snížit tak radiační expozici (Akazawa, Torii, Ueno, Saito, & Niki, 2021).

Mobilní aplikace ScolioGauge se ukazuje být vysoce spolehlivá v měření úhlu axiální trupové rotace u idiopatické skoliózy. Tato aplikace nahrazuje funkci standardního klinického skoliometru často využívaného ve školách při screeningu skoliózy, který ale nemusí být i kvůli jeho relativně vysoké ceně dostupný v některých rozvojových zemích. Při měření provede pacient předklon, vyšetřující potom umístí mobilní telefon do oblasti hrudní nebo bederní páteře s největší prominencí asymetrie (Getnet, Jember, & Janakiraman, 2020). Jako další alternativa skoliometru může sloužit Scolioscreen. Jedná se o aplikaci staženou do mobilního telefonu, který se poté vkládá do speciálního krytu. Dále se používá stejným způsobem jako standardní skoliometr, přičemž jde o dostupnější a levnější způsob pro screening skoliózy. Po jednoduché instruktáži mohou použít Scolioscreen i rodiče (West, Herfkens, Rutges, & Reijman, 2022).

#### **4.2.12 Umělá inteligence**

Strojové učení je podoblastí umělé inteligence, která umožňuje počítačovým algoritmům se díky studiu dat učit, aniž by k tomu byly přímo naprogramovány. Jsou vyvíjeny metody strojového učení v oblasti screeningu, diagnostiky, klasifikace, prognózy, rehabilitace a operace skoliózy, které mohou mít v budoucnu velký potenciál při léčbě skoliózy (Chen et al., 2021).

Konvoluční neuronové sítě (CNNs) jsou schopné identifikovat vizuální objekty, v radiologii jsou využívány k detekci lumbální páteřní stenózy nebo intervertebrálních disků. Tento systém umožňuje identifikovat obratlová těla, tudíž by mohl být schopen z rentgenového snímku automaticky vypočítat Cobbův úhel. Ha et al. (2022) použili model hlubokého učení, ten se

nejprve pomocí 1505 rentgenových snímků skoliózy naučil detekovat obratlová těla a dále byl vytvořen algoritmus k vypočítání Cobbova úhlu. Průměrný rozdíl mezi Cobbovými úhly získanými pomocí umělé inteligence a klinicky změřenými byl  $7,34^\circ$ , přičemž u manuálně měřených úhlů je udávána odchylka až do  $10^\circ$ .

Hluboké učení by mohlo být využíváno k detekci skoliózy z rentgenového snímku, což by zpřesnilo výběr pacientů, kteří vyžadují podrobnější vyšetření CT nebo MR. Výhodami využití umělé inteligence při diagnostice je snížení chybovosti, nákladů a ušetření času (Fraiwan, Audat, Fraiwan, & Manasreh, 2022).

#### **4.2.13 Termografie**

Infračervená termografie je neinvazivní technika využívaná již 50 let k hodnocení rozložení teploty u objektů o teplotě vyšší než absolutní nula. Pro medicínské účely jsou moderní termovizní kamery schopné rychle a ve vysokém rozlišení zachytit okamžitou teplotní mapu povrchu těla, bez jakýchkoliv škodlivých účinků (Skouroliakou, Kalatzis, Kalyvas, & Grivas, 2017). Termokamery jsou lehká kompaktní zařízení, která lze libovolně přemísťovat a jednoduše sestavit (Kwok et al., 2017). Termografii lze tedy využít k měření symetrie a asymetrie teploty kůže v různých částech těla a k hodnocení dysbalance svalového napětí. U dětí se skoliózou byla zjištěna teplotní asymetrie v oblasti horních zad, stehen a zadní části lýtek (Lubkowska & Gajewska, 2020). Kwok et al. (2017) nezjistili výrazně odlišné rozmístění teploty na pravé a levé straně těla u osob bez skoliózy. Oproti tomu u pacientů se skoliózou byla teplotní distribuce značně rozdílná v m. trapezius, m. latissimus dorsi a m. quadratus lumborum, což můžeme vysvětlit zjištěnou vyšší emisí infračerveného záření, a tedy vyšší teplotou na konvexní straně sledované plochy oproti straně konkávní. Další souvislostí může být menší množství svalových vláken typu I na konkávní straně křivky než na straně konvexní, což vede k nerovnováze svalové aktivity. V oblasti relativně slabší strany svalu může být snížený průtok krve, a tedy nižší teplota než na relativně silnější straně. Dosud také není jasné, zda asymetrická aktivita paraspinálních svalů je primární příčinou deformace páteře, nebo k ní dochází až sekundárně. Protože termografie umožňuje odhalit teplotní rozdíly v paraspinálních svalech levé a pravé strany těla, mohla by být také využívána k detekci skoliózy (Kwok et al., 2017).

Vutan et al. (2022) ve své studii hodnotili pomocí termokamery zapojování svalů v průběhu cvičení. Využití termokamery ukázalo, že pokud děti se skoliózou nebyly při provádění symetrických cvičení korigovány fyzioterapeutem, docházelo k asymetrickému zapojování svalů zad. To se projevilo vyšší teplotou v oblasti konvexní strany skoliotické křivky. Fyzioterapeut může použít termografii na začátku, v průběhu cvičení a na konci terapie. To mu může pomoci

při hodnocení efektivity cvičení a vhodné korekci pacienta při provádění cviku (Vutan et al., 2022).

### **4.3 Léčba skoliózy**

Scoliosis Research Society doporučuje u pacientů ve stupni 0–2 Risserovy klasifikace a s Cobbovým úhlem 25–40° korzetoterapii se současnou fyzioterapií zaměřenou cíleně na skoliózu. Adolescentní pacienti s Cobbovým úhlem větším než 45° a nedokončeným růstem jsou indikováni k operaci (Ng & Bettany-Saltikov, 2017).

#### **4.3.1 Konzervativní léčba**

Hlavním cílem při léčbě skoliózy u všech pacientů je zabránit nutnosti operačního řešení. Dále lze cíle při konzervativní léčbě rozdělit na morfologické a funkční. Jedním z hlavních cílů je prostřednictvím úpravy postury zlepšit estetiku. S tím souvisí snaha o zvýšení kvality života a zaměření se na psychickou pohodu. Dalším z hlavních cílů je zastavit v pubertě progresi křivky, v některých případech je dokonce možné dosáhnout v určité míře korekce křivky. Za důležitou považujeme prevenci a léčbu případných respiračních dysfunkcí a bolestí. Respirační systém může být ovlivněn v závislosti na lokalizaci a velikosti křivky, přičemž k největším změnám dochází v důsledku křivek v hrudní páteři (Negrini et al., 2018). Porucha dýchání je ve více případech restriktivní, může docházet ke kompresi plicního parenchymu, progresivnímu poklesu plicních objemů a kapacity plic nebo dysfunkci bránice, což může vést k oslabení nádechových svalů (Alexandre et al., 2019). Potíže související s bolestí mají pravděpodobně multifaktoriální původ, studie ale ukazují až trojnásobně vyšší prevalenci chronické bolesti a více než 20krát vyšší výskyt silné a prudké bolesti u osob s neléčenou IS (Negrini et al., 2018).

Součástí konzervativní terapie je rehabilitační léčba a korzetoterapie. U všech forem konzervativní léčby je důležité aktivní zapojení pacienta a pečujících osob. Sledování stavu je prvním krokem aktivního přístupu k idiopatické skolióze. Znamená to pravidelné klinické hodnocení se specifickým sledovacím obdobím, které se liší podle dané klinické situace (Negrini et al., 2018). Pacienti s křivkami menšími než 25° dochází ke kontrole nejčastěji každých 6 až 12 měsíců, součástí je klinické a rentgenové vyšetření (Choudhry et al., 2016).

Fyzioterapeutická cvičení specifická pro skoliózu (PSSE) zahrnují všechny formy ambulantní fyzioterapie, u kterých byl prokázán jejich vliv na skoliózu. Výsledná forma cvičení se odvíjí od charakteru zvolené terapeutické metody. Frekvence terapií je dva až sedmkrát týdně v závislosti na komplexitě zvolených technik, motivaci a schopnostech pacienta. Pokud je pacient spolupracující a motivovaný k terapii, provádí se obvykle dlouhodobá ambulantní

fyzioterapie dvakrát až čtyřikrát týdně. Pacienti mohou podstoupit speciální léčebnou rehabilitaci, při které stráví tři až šest týdnů ve specializovaném zdravotním centru. Tím může být nemocniční oddělení, sanatorium nebo podobné zařízení, zde absolvují každodenní intenzivní terapii PSSE (Negrini et al., 2018).

#### **4.3.2 Fyzioterapeutická cvičení specifická pro skoliózu (PSSE)**

##### **Lyonská škola**

Lyonská fyzioterapeutická škola pro skoliózu je jedna z nejstarších fyzioterapeutických škol ve Francii. Lyonská metoda kombinuje PSSE s korzetoterapií, při níž využívá korzet Lyon ARTbrace (Asymmetrical Rigid Torsion brace). Fyzioterapie zahrnuje 3D mobilizaci páteře, mobilizaci lumbální skoliózy, edukaci pacienta a zaměřuje se také na aktivity denního života včetně korigovaného sedu. Terapie se podle Lyonské školy odvíjí od typu skoliózy, která může být chaotická, nebo lineární. Chaotická skolióza je 3D deformita páteře, která se objevuje asi u 2,5 % adolescentů se skoliotickou křivkou menší než 20° Cobbova úhlu. Tuto skoliózu považujeme za dynamickou, vliv na ni může mít mnoho enviromentálních faktorů a její progresi nelze předpovědět. Lineární skolióza se objevuje u 0,25 % adolescentů se skoliotickou křivkou větší než 20°. U tohoto typu skoliózy spouštěcí událost zapříčiní vznik zaklíněného obratle a skolióza se tak dostane do „bludného kruhu“. Dochází k asymetrickému zatěžování páteře, což může mít za následek asymetrický růst a progresi křivky. Cílem PSSE je zasáhnout do tohoto cyklu a pokusit se zastavit asymetrické zatěžování páteře a další progresi. Při cvičení je snaha vyhnout se extenzi páteře, naopak se podporuje posílení kyfózy hrudní páteře a lordózy bederní páteře. Důraz je kladen na cvičení v korzetu a využívá se také zrcadel a videa k uvědomění pacienta a lepší korekci postury (Berdishevsky et al., 2016).

##### **Metoda Schrothové (Německo)**

Metodu Schrothové vyvinula v roce 1920 Katharina Schrothová, která se sama se skoliózou léčila. Schrothová rozděluje tělo do čtyř pravoúhlých bloků („body blocks“). Ve stoji by měly být bloky vyrovnány nad sebou s těžištěm směřujícím do centrální sakrální linie. Při skolióze se bloky posunou a zkosí tak, že trupová deformita má za následek změnu geometrického tvaru bloků z obdélníků na lichoběžníky. Metoda Schrothové je založena na pěti principech: auto-elongace (detorze), deflexe, derotace, rotační dýchání a stabilizace. Ke zvýšení kloubní pohyblivosti se před cvičením provádí mobilizace v oblasti páteře a žeber. Ke zlepšení korekce se využívá specifické aktivace svalů jako jsou m. quadratus lumborum, m. iliopsoas nebo m. erector spinae (Berdishevsky et al., 2016).



Větší efekt cvičení je pozorován u pacientů s Cobbovým úhlem 10° až 30° než u pacientů s více než 30° Cobbovým úhlem. Doba provádění cvičení je rozhodující pro výsledný efekt. Ten se zvyšuje s dobou, jakou je cvičení dle Schrothové prováděno. Účinek metody Schrothové by měl být znatelný po měsíci cvičení, po 6 měsících cvičení je efekt velký (Park, Jeon, & Park, 2018).

### **Scientific exercise approach to scoliosis (Itálie)**

Metoda SEAS pochází z Itálie a jedná se o individualizovaný cvičební program založený na poznatcích nejnovějších výzkumů, který se s dalším vědeckým pokrokem nadále vyvíjí. Principem metody je autokorekční technika specifická pro skoliózu, která se dále začleňuje do funkčních cvičení a nevyužívá žádných speciálních pomůcek. Autokorekcí dochází ke zlepšení stability páteře, což je hlavním cílem SEAS. Při cvičení se dále trénuje neuromotorický systém tak, aby docházelo k reflexní autokorekci postury při běžných denních činnostech (ADL). Dalším důležitým aspektem SEAS metody je týmová spolupráce lékaře, fyzioterapeuta, ortotika a rodiny pacienta, která vede k větší ochotě pacienta podstupovat léčbu a větším úspěchům v léčbě (Berdishevsky et al., 2016).

### **Barcelona scoliosis physical therapy school – BSPTS (Španělsko)**

Fyzioterapeutka Elena Salvá založila v 1968 školu fungující na principech metody Schrothové. Její dcera Gloria Quera-Salvá a Manuel Rigo od roku 2009 školí fyzioterapeuty pro novou BSPTS metodu. BSPTS je založená na principech metody Kathariny Schrothové, která při léčbě využívá svalové aktivace a dechu. Tato fyzioterapeutická metoda se snaží naučit pacienta zlepšit jeho posturu prostřednictvím kognitivního, senzomotorického a kinestetického tréninku. Na základě modelu „bludného kruhu“ předpokládá, že skoliotické držení těla napomáhá progresi křivky (Berdishevsky et al., 2016).

### **Dobomed metoda (Polsko)**

Dobomed metoda byla založena v roce 1979 polskou fyzioterapeutkou a lékařkou profesorkou Krystynou Dobosiewicz. Ve své metodě využívá Klappovu pozici pro kyfotizaci hrudní páteře a Lehnert-Schrothův přístup k aktivnímu asymetrickému dýchání, snaží se tedy ovlivnit deformitu trupu i respirační funkce. Základní technikou je aktivní 3D mobilizace primární křivky ve směru korekce, přičemž se klade důraz na kyfotizaci hrudní páteře a lordotizaci páteře bederní. Tato mobilizace se provádí v uzavřených kinetických řetězcích, pro Dobomed metodu je typické symetrické postavení pánve a ramenního pletence. Metoda není vhodná pro malé děti, pro které by mohlo být obtížné cvičení pochopit a provádět. U pacientů v pokročilém věku

se soustředujeme spíše na stabilizační cvičení než na aktivní 3D korekci (Berdishevsky et al., 2016).

### **Side shift (Spojené království)**

Side shift metodu vyvinula v roce 1984 doktorka Min Mehta a od té doby je praktikována terapeuty v Královské národní ortopedické nemocnici v Londýně. Léčba idiopatické skoliózy Side shift metodou je založena na teorii, že pružnou křivku lze stabilizovat pohyby do stran. Těmito bočními pohyby dochází ke korekci laterální deviace trupu v koronární rovině a snižují se posturální síly, čímž lze ovlivnit vývoj strukturální křivky. Side shift využívá některé principy metod Schrothové a Dobomed. Dva základní cviky jsou hitch a hitch-shift. Hitch cvik mohou provádět pacienti s lumbálními nebo thorakolumbálními křivkami. Pacient je ve stoji instruován ke zvednutí paty nohy na konvexní straně křivky, v této pozici setrvá deset vteřin za udržení rovného kolene a kyčlí a poté se vrátí do výchozí pozice. Cvik se opakuje alespoň 30krát denně. Hitch-shift cvik je vhodný pro pacienty s dvojitými hlavními křivkami. Pacient stejně jako ve cviku předchozím zvedne patu na konvexní straně křivky, navíc je instruován k posunu těla ke konkávní straně horní křivky. V pozici setrvá deset vteřin a cvik během dne alespoň 30krát opakuje (Berdishevsky et al., 2016).

### **Functional individual therapy of scoliosis (Polsko)**

Functional individual therapy of scoliosis (FITS) vymysleli v roce 2004 fyzioterapeuti Marianna Białek, Ph.D., a Andrzej M'hango, M.Sc., D.O. Jejich metoda je založená na mnoha jiných fyzioterapeutických přístupech, z nichž vybrali elementy a techniky, které považovali za užitečné, dále je upravili a modifikovali až do podoby vlastního léčebného konceptu. Součástí jsou i techniky vyvinuté zakladateli metody na základě jejich fyzioterapeutických zkušeností. Rozlišují tři hlavní fáze korekce: vyšetření a edukace pacienta, příprava korekce a samotná korekce ve třech rovinách (Berdishevsky et al., 2016).

### **4.3.3 Další terapeutické přístupy**

#### **Klappovo lezení**

Metoda byla založena v roce 1940 německým ortopedem Rudolfem Klappem. Ten vyzoroval, že u čtyřnožců skolióza nevzniká, na rozdíl od lidí, na které má vliv gravitace při bipedální lokomoci (Iunes, Cecílio, Dozza, & Almeida, 2010). Základ metody spočívá v lokomoci v kvadrupedální pozici – cvičení lezení. Principem je rozložení páteře mezi čtyři body opory se současnou lokomocí. Při lezení se podporuje rotabilita a protažení páteře, posiluje se svalový

aparát. Využívají se dva základní typy lezení: Kreuzgang (zkřížené lezení) a Passgang (mimochodné lezení). Při zkříženém lezení jsou odrazové končetiny kontralaterálně, využíváme ho především u C-foremních skolióz. Při mimochodném lezení jsou končetiny ipsilaterálně a uplatňuje se spíše u S-foremních skolióz. Cvičení lze různě modifikovat, důležité je dodržovat přesné nastavení výchozí pozice, provádět pohyb pomalu a plynule a udržovat napřímené nastavení páteře. V současnosti se do tohoto konceptu začleňují znalosti vycházející z vývojové kineziologie, využívá se práce s dechovým stereotypem, mobilizačních a protahovací technik. Je vhodné začínat v méně náročných pozicích s oporou o předloktí místo o dlaně a postupně postupovat do pozic náročnějších (klek, zaječí skok, pavouk, oblouk) (Kolář, 2020).

### **Vojtova metoda**

Dle Koláře (2020) dochází při vývoji idiopatické skoliózy k blokádě recipročně predisponovaného vzoru. Jedná se o zkřížený vzor, při kterém se diferenciují končetiny v jejich opěrné i fázické funkci. Není uspořádaný časový a prostorový sled rozvinutí autochtonního svalstva, které řídí reciproční vzor šířící se z CNS na celý osový orgán. Porušenou funkci této muskulatury lze ovlivnit zapojením globálních vzorů reflexního plazení. Do terapie zařazujeme všechny tři terapeutické modely (reflexní plazení, reflexní otáčení i první pozici). V každém pohybovém projevu můžeme najít svalové souhry, které odpovídají dílčím vzorům fyziologické lidské ontogeneze jako základu zdravého motorického vývoje (Kolář, 2020).

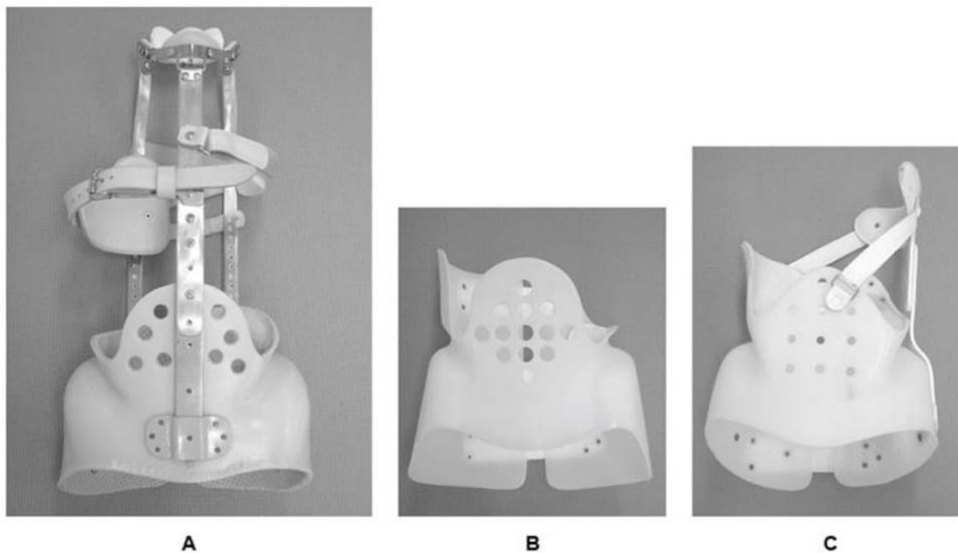
### **4.3.4 Korzetoterapie**

Korzetoterapie je jednou z možností konzervativní léčby skoliózy. Cílem je zabránit progresi skoliotické křivky a operačnímu řešení skoliózy po dobu růstu. Současně také zlepšit kosmetický vzhled a udržet napřímení a rovnováhu těla. Korzetoterapie je nadále považována za kontroverzní způsob léčby AIS, některými autory je shledávána efektivní, jiní uvádějí nemožnost ovlivnění vývoje deformity. Studie BrAIST (Bracing in Adolescent Idiopathic Scoliosis Trial) prokázala úspěšnost léčby u 72 % z osob podstupujících korzetoterapii (při nošení korzetu 18 hodin denně) oproti 48 % u osob pouze sledovaných. Za úspěšnou léčbu považovala dosažení kostní zralosti bez 50stupňové progresy křivky (Kuroki, 2018).

Páteční ortéza neboli korzet je skořepina zhotovená z tvrdého plastu s uvnitř vloženými pelotami, které umožňují směřovat tlak tím způsobem, aby působil proti patologickému zakřivení páteře. Tento tlak musí být natolik velký, aby mohlo dojít k požadovanému efektu, ale na druhou stranu nesmí působit pacientovi takový diskomfort, který by znemožňoval nošení korzetu (Lou, Chan, Donauer, Tilburn, & Hill, 2015). Hlavní mechanické síly působící proti spinální

deformitě jsou komprese na konvexní straně, distrakce na konkávní straně, transversální síly působící z obou stran a boční ohyb ke konvexní straně (Kuroki, 2018).

Rozlišujeme dva druhy korzetů podle lokalizace křivky. Cervikothorakolumbosakrální ortézy (CTLSO) jsou určeny pro horní hrudní křivky s vrcholem nad Th7. Jediným zástupcem tohoto druhu ortéz je Milwaukee korzet, původně vyvinutý pro pooperační léčbu poliomyelitidy. Thorakolumbosakrálních ortéz (TLSO) je na druhou stranu velké množství, příkladem jsou korzety Boston, Wilmington, Providence, Osaka Medical College nebo Chêneau korzet (Obrázek 3) (Kuroki, 2018). Chêneau korzet navrhl Jacques Chêneau před rokem 1978 v německém Münsteru. Hlavním principem této trupové ortézy je trojrozměrná korekce páteře založená na vícebodových tlakových zónách (Taghi Karimi, Rabczuk, & Kavvani, 2018).



Obrázek 3. Různé typy korzetů. (A) CTLSO (Milwaukee korzet); (B) TLSO (Boston korzet); (C) TLSO (Osaka Medical College korzet) (Kuroki, 2018).

Korzet je vytvořen na základě rentgenového snímku. Dále jsou nutná další snímkování k úpravě korzetu tak, aby splňoval požadavky ošetřujícího ortopeda a vyhovoval pacientovi. Také je zapotřebí dalších kontrolních rentgenových vyšetření, která ověří správné nastavení a funkčnost korzetu. Opakované rentgenové snímkování znamená vystavení radiační zátěži. Využití ultrazvukového systému při tvorbě páteřní ortézy by umožnilo určit vhodné umístění a působení pelot v reálném čase snímkování. Tím by se urychlilo získání vyhovujícího korzetu a terapie by mohla být efektivnější. Tato bezradiační metoda by ortotikům pomohla s optimálním nastavením korzetu s možností okamžité zpětné vazby od pacienta. Mohl by se tak snížit počet kontrolních vyšetření a s tím také radiační expozice pacienta (Lou et al., 2015).

Nakolik bude korzetoterapie u pacientů úspěšná, je dáno několika faktory. Nejvíce zmiňovaným rizikovým faktorem pro progres křivky v rámci korzetoterapie je nedodržování stanovené doby nošení korzetu. Za další rizikové faktory se považuje nízká úroveň kostní zralosti a s tím související velikost Cobbova úhlu při indikaci korzetu. U pacientů ve stupni 0 Risserovy klasifikace je riziko progresu křivky ve vztahu s počáteční velikostí křivky. Obecně je rizikový počáteční Cobbův úhel větší než 30°. Progrese křivky může být ovlivněna také nízkým stupněm korekce v korzetu, mírou rotace obratle nebo typem křivky (Hawary et al., 2019). Dále velikostí křivky v menarché a v období největšího růstu. Bez ohledu na terapii korzety je u hlavních křivek v bederní oblasti menší pravděpodobnost progresu než u hlavních křivek v oblasti hrudní. Thompson, Hubbard, Jo, Virostek, & Karol (2017) ve své studii zjistili souvislost mezi morfologií křivky a účinností korzetu. U skolióz s hlavní křivkou v hrudní oblasti je vyšší riziko neúspěšnosti léčby korzetem než u skolióz s hlavní křivkou v oblasti bederní (Thompson et al. 2017). Používání korzetu přes noc se ukazuje jako prospěšné i u pacientů se skoliotickou křivkou menší než 25° jako prevence progresu křivek. Čím je velikost křivky při indikaci korzetu menší, tím je léčba skoliózy efektivnější, a se zvyšující se velikostí křivky je její korekce složitější (Lateur et al., 2017).

#### **4.3.5 Operační léčba**

Operační léčba má za cíl v nejvíce deformované části páteře dosáhnout korekce a tento stav dále udržet. Snahou je tak zabránit rozvoji spondylartrózy v primární křivce a vzniku sekundárních změn v ostatních částech páteře a hrudníku (Dungl, 2014). V případě idiopatické skoliózy infantilní a juvenilní využíváme techniku rostoucích tyčí (growing rods). Využívá se instrumentační korekce, z důvodu malé kostní zralosti se neprovádí kostěná fúze. Konečné ošetření kostěnou fúzí pomocí vnitřního instrumentária je indikováno u adolescentní idiopatické skoliózy. Principem operace je korekce křivky pomocí instrumentací a obložení páteře kostními štěpy. Dále se provede spondylodéza, tedy zpevnění operovaného úseku páteře. Při operaci skoliózy lze zvolit přední, zadní nebo kombinovaný způsob (Repko, 2012).

#### **4.4 Hodnocení efektu terapie**

K posouzení léčebného efektu se používá převážně hodnocení změn velikosti Cobbova úhlu. Některé studie ale ukazují významné rozdíly při opakovaných měřeních stejným vyšetřujícím nebo pokud je Cobbův úhel měřen více vyšetřujícími (He et al., 2012). Tyto popisované velké rozdíly mohou být dány odlišným výběrem koncových obratlů při měření Cobbova úhlu. Krycí ploténka obratle, kterou využíváme, také nemusí být přesným místem největšího zakřivení křivky. Velikost naměřeného úhlu se může z těchto důvodů u více

vyšetřujících lišit až o 10° (Ha et al., 2022). Dnes se jako parametr indikující zlepšení AIS díky cvičení využívá také měření úhlu rotace trupu a posouzení kvality života (Zhou, Liu, Li, & Chen, 2021).

K posouzení úhlu trupové rotace se v klinické praxi používá především skoliometr, nicméně v souvislosti s tímto měřením je popisována chyba až 4,9°. Pro hodnocení obratlové axiální rotace jsou vyvíjeny a využívány různé typy zobrazovacích metod, jako je rentgen, ultrazvuk, počítačová tomografie, magnetická rezonance nebo EOS zobrazování. Měření pomocí rentgenu zahrnuje především metody Nash-Moe, Perdriolle a Stokes metoda. CT snímkování je vysoce přesnou metodou a zlatým standardem v hodnocení obratlové rotace, pacienti jsou ale vystaveni vysoké dávce ionizujícího záření. Vyšetření magnetickou rezonancí poskytuje podobné výsledky jako CT, měření je ale nákladné. EOS systém umožňuje vytvoření 3D modelu páteře za minimální expozice ionizujícímu záření, což zvyšuje jeho potenciál využití v běžné klinické praxi. Další výzkum je nutný v oblasti technologií umělé inteligence a strojového učení, které jsou schopné analyzovat rotaci obratlů ze snímků (Xiao et al., 2022).

#### **4.4.1 Kvalita života**

Při terapeutickém hodnocení je důležité nezaměřovat se pouze na zlepšení míry chirurgické korekce deformity, ale soustředit se také na zlepšení kvality života (QoL) pacientů s AIS, na jejich vnímání deformity a spokojenost s léčbou. Kvalita života podmíněná zdravím (HRQoL) souvisí se zdravotním stavem pacienta a jeho spokojeností v osobním životě v souvislosti s nemocí, zraněním nebo léčbou. Mezi faktory ovlivňující kvalitu života pacientů s AIS patří míra skoliózy, léčba, rodinné prostředí nebo sociální úroveň. K hodnocení HRQoL lze využít dotazník Short Form-36 Health Survey (SF-36) hodnotící kvalitu života pacientů s různými nemocemi, není ale vytvořen specificky pro pacienty se skoliózou. K hodnocení HRQoL specificky u pacientů s deformitami páteře lze využít Scoliosis Research Society Outcomes Instruments (dotazníky SRS-24 a SRS-22). Dotazník SRS-24 se skládá ze dvou částí, součástí té první je hodnocení funkčního stavu (functioning), bolesti, sebehodnocení (self-image) a aktivity. Druhá část je určena pouze pro pacienty, kteří podstoupili operaci skoliózy, a je zaměřená na pooperační sebehodnocení, funkční stav a spokojenost s léčbou. Dotazník SRS-22 lze využít také u pacientů léčených konzervativně a je jedním z nejvíce užívaných měřítek hodnocení QoL u pacientů se skoliózou (Han, Xu, Yang, Yao, & Zhang, 2015). SRS-22 vychází z dotazníku SRS-24 a vylepšuje jej. Jednotlivé položky jsou rozdělené do 5 kategorií podle hodnoceného aspektu HRQoL. Kategorie sebehodnocení a duševního zdraví zkoumají psychologický dopad skoliózy, klasifikuje se vnímání vlastního těla a stupeň úzkostí a depresí. Stupeň pociťované bolesti

a spotřeba léků proti bolesti se zjišťuje v rámci kategorie bolesti. Kategorie funkce zkoumá úroveň fungování v aktivitách denního života a poslední kategorie zjišťuje spokojenost pacienta s léčbou. Výsledné skóre se získá součtem bodů za jednotlivé položky, s tím že čím vyšší je skóre, tím vyšší je HRQoL (Caronni, Zaina, & Negrini, 2014). U jedinců s AIS se popisují problémy, jako jsou bolesti zad, respirační dysfunkce nebo stres. Tato komplexní deformita páteře má vliv na aktivity denního života, a to má dopad na kvalitu života. Pojem fyzické funkce značí schopnost provádět fyzické aktivity denního života, což poskytuje důležité informace k hodnocení kvality života. Schopnost fyzických funkcí je často u jedinců s AIS omezená. Dotazníky Scoliosis Research Society a jeho varianty lze využít jak k hodnocení kvality života, tak i fyzických funkcí jedince s deformitou páteře (Alamrani, Rushton, Gardner, Falla, & Heneghan, 2020).

#### **4.4.2 TRACE**

Jedním z hlavních cílů při léčbě idiopatické skoliózy je dosáhnout změn v estetice. Deformity trupu mohou mít psychosociální vliv a výrazně tak ovlivňovat kvalitu života pacientů se skoliózou. Trunk Aesthetic Clinical Evaluation (TRACE) je 12bodová stupnice k hodnocení symetrie jakožto měřítko estetiky idiopatické skoliózy. TRACE hodnotí asymetrii 4 oblastí: ramen, lopatek, pasu a hemithoraxu. Skóre může být využito k hodnocení efektu terapie a progresu křivky. Použití TRACE je rychlé, jednoduché na naučení se a provedení a není potřeba žádných speciálních pomůcek nebo softwaru. Konečné skóre se získá přidáním jednoho bodu k součtu bodů za všechny čtyři oblasti a pohybuje se mezi 1 a 12 body (Negrini, Donzelli, Di Felice, Zaina, & Caronni, 2020). Symetrie ramen je hodnocena 0–3 body, symetrie pasu 0–4 body, symetrie lopatek 0–2 body a symetrie hemithoraxu 0–2 body. Nula značí úplnou symetrii, asymetrie je potom zaznamenána jedním (lehká) až maximálně čtyřmi body (úplná). Stupnice TRACE byla vyvinuta z indexu estetiky (AI), původní 7bodové stupnice k hodnocení estetiky (Zaina, Negrini, & Atanasio, 2009).

#### **4.4.3 SCODIAC**

SCODIAC je volně dostupná bezplatná aplikace, která umožňuje pomocí fotografie zhodnotit stoj. Využívá k tomu metodu ATSI-POTSI (Drnková, Černý, Kosteaš, & Hudeček, 2019). Autory tohoto softwaru jsou Lukasz Stolinski, Ph.D. a Ing. Pavel Černý, Ph.D. Jedná se o neinvazivní metodu, která je levná, rychlá a snadno proveditelná. SCODIAC může být vhodným prostředkem k částečné objektivizaci asymetrie trupu a lze ho využít k hodnocení efektu terapie. Anterior Trunk Symmetry Index (ATSI) a Posterior Trunk Symmetry Index (POTSI) jsou matematicky vyjádřené indexy symetrie trupu, které zjistíme výpočtem vycházejícím ze

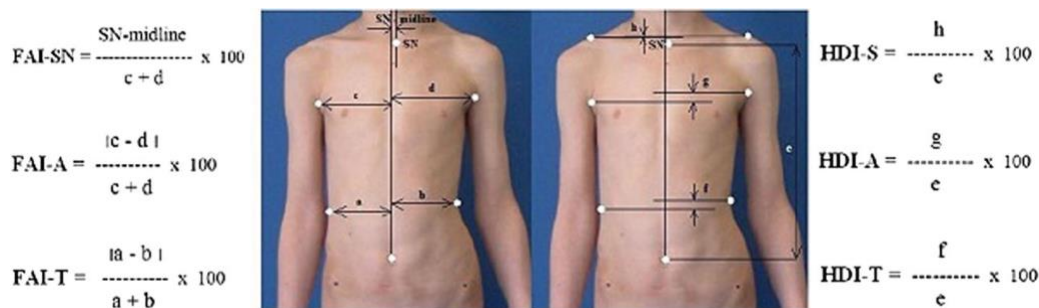
vzdáleností mezi definovanými body na těle vyšetřovaného. Trup je tím více symetrický, čím je číslo indexu symetrie nižší (Šonská, 2019).

### Anterior Trunk Symmetry Index (ATSI)

ATSI (index přední trupové symetrie) představil Stolinski et al. (2012). Tento parametr je definován jako součet šesti indexů: tři indexy asymetrie ve frontální rovině (jugulum, axiální záhyby a linie pasu) a tři indexy výškových rozdílů ve frontální rovině (akromiony, axiální záhyby a linie pasu) (Stolinski et al., 2017).

$$ATSI = (FAI-SN + FAI-A + FAI-T) + (HDI-S + HDI-A + HDI-T)$$

Frontální asymetrický index ve výšce jugula (FAI-SN) je vypočítán vydělením vzdálenosti mezi středem jugula a střední linií výškou trupu. Výška trupu (e) je vertikální vzdálenost mezi pupkem a středem jugula. Frontální asymetrické indexy ve výšce axil (FAI-A) a ve výšce pasu (FAI-T) jsou získány tak, že rozdíl ve vzdálenosti mezi bodem na okraji trupu a středovou linií (c – d, a – b) vydělíme šířkou trupu (c + d, a + b). Výškové indexy asymetrie trupu jsou vypočítány dělením rozdílů výšek ve třech částech trupu (HDI-S pro ramena, HDI-A pro axily a HDI-T pro pas) výškou trupu. Ta je měřena od pupku ke středu jugula (e). Bod na rameni je průsečíkem kontury ramene s vertikální linií vedenou od příslušné axily (Obrázek 4) (Stolinski et al., 2017).



Obrázek 4. Znáornění měření indexu ATSI (Stolinski et al., 2017).

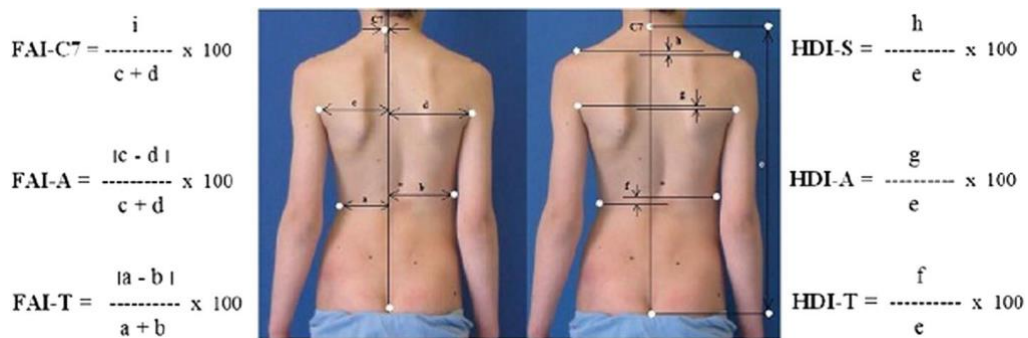
### Posterior Trunk Symmetry Index (POTSI)

POTSI (index zadní trupové symetrie) prezentoval Suzuki et al. v roce 1999. Stejně tak jako ATSI je parametr POTSI získán součtem šesti indexů. Jsou to tři indexy asymetrie ve frontální rovině (C7, axiální záhyby a linie pasu) a tři indexy výškových rozdílů ve frontální rovině (akromiony, axiální záhyby a linie pasu) (Stolinski et al., 2017).

$$POTSI = (FAI-C7 + FAI-A + FAI-T) + (HDI-S + HDI-A + HDI-T)$$



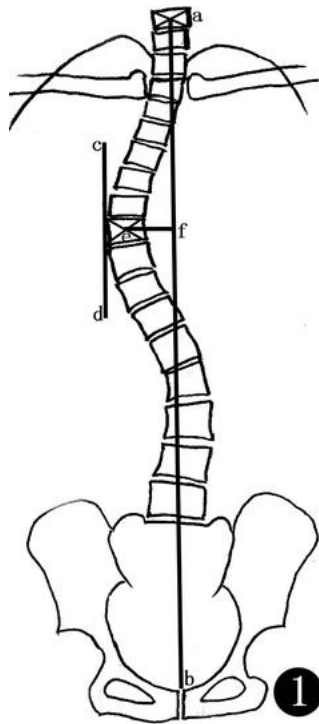
Frontální asymetrický index ve výšce C7 (FAI-C7) je vypočítán podělením vzdálenosti mezi bodem C7 a středovou čarou výškou trupu. Tu získáme jako výškový rozdíl mezi C7 a začátkem intergluteální rýhy. Frontální asymetrické indexy v úrovni axily (FAI-A) a v úrovni pasu (FAI-T) jsou získány tak, že rozdíl ve vzdálenosti mezi bodem na okraji trupu a středovou linií ( $c - d$ ,  $a - b$ ) vydělíme šířkou trupu ( $c + d$ ,  $a + b$ ). Výškové indexy trupové asymetrie jsou vypočítány vydělením rozdílu výšky ve třech úrovních trupu (HDI-S pro ramena, HDI-A pro axily a HDI-T pro pas) výškou trupu ( $e$ ). Bod na rameni je průsečíkem kontury ramene s vertikální linií vedenou od příslušné axily (Obrázek 5) (Stolinski et al., 2017).



Obrázek 5. Znázornění měření indexu POTSI (Stolinski et al., 2017).

#### 4.4.4 Axis-line-distance (ALDT)

Axis-line-distance technika (ALDT) je měřicí metoda k terapeutickému hodnocení skoliózy. Při ALDT se postupuje tak, že spojením středu horního okraje symfýzy a středu obratle C7 získáme axiální linii. K určení vrcholového obratle vedeme linii rovnoběžnou s axiální linií podél vrcholu křivky na konvexní straně obratlů, tento nejvzdálenější obratel považujeme za vrcholový. Střed vrcholového obratle je centrální bod, vztyčením kolmice z axiální linie k tomuto bodu získáme vzdálenost deviace skoliózy, pomocí které posuzujeme míru zakřivení (Obrázek 6). ALDT metoda je jednoduchá a nevykazuje významné rozdíly při opakovaném měření oproti Cobbově metodě, tudíž je vhodná pro hodnocení terapeutického efektu při léčbě skoliózy (He et al., 2012).



Obrázek 6. ALDT metoda. Linie (cd) rovnoběžná s axiální linií (ab) vede k určení vrcholového obratle a jeho středu (e). Vzdálenost mezi tímto středem a linií (ab) je vzdálenost deviace (ef) (He et al., 2012).

## 5 KAZUISTIKA

Vyšetření ze dne 30. 1. 2023.

### 5.1 Základní údaje pacienta

Iniciály: J. K.

Pohlaví: žena

Věk: 11 let (r. 2011)

Výška: 148 cm

Váha: 36 kg

Lateralizace: pravák

Diagnóza: M4114 – juvenilní idiopatická skolióza, hrudní krajina

### 5.2 Anamnéza

**Osobní anamnéza:** Průběh těhotenství bez problémů, porod ve 36. týdnu. Prodělala běžné dětské choroby, bez úrazů a operací. V roce 2020 zjištěna celiakie.

**Rodinná anamnéza:** Oběma rodičům v dětství diagnostikována mírná skolióza.

**Pracovní anamnéza:** Pacientka je žačka 6. ročníku základní školy.

**Sociální anamnéza:** Pacientka bydlí s rodiči ve druhém patře bytového domu.

**Sportovní anamnéza:** třikrát týdně trénink házené (1,5 hodiny), některé víkendy zápas (2 hodiny)

**Farmakologická anamnéza:** Pacientka neužívá žádné léky.

**Gynekologická anamnéza:** Pacientka před nástupem menarché.

**Alergologická anamnéza:** potravinová alergie – lepek

**Nynější onemocnění:** V pěti letech (8/2016) diagnostikována idiopatická skolióza, pravostranná hrudní skolióza 11°. O 7 měsíců později (3/2017) vzhledem k rychlé progresi (+7°) a rotaci obratlů indikována ortéza v plném režimu a nadále pravidelné cvičení. Od roku 2019 až 2020 bez nutnosti korzetoterapie, poté progrese křivky: hrudní páteř 31° dextro-konvexní zakřivení a bederní páteř 26° sinistro-konvexní zakřivení. Z tohoto důvodu opět indikována ortéza. V současné době v hrudní páteři skolióza 28°, v bederní páteři skolióza 26°. Pacientka dochází na individuální fyzioterapii (dvakrát ročně šest terapií) a je instruována k domácímu cvičení. Pacientka udává občasné bolesti zad v oblasti bederní páteře (několikrát do měsíce, VAS 4/10).

### 5.3 Kineziologický rozbor

#### Aspekce a palpace

##### *Zezadu*

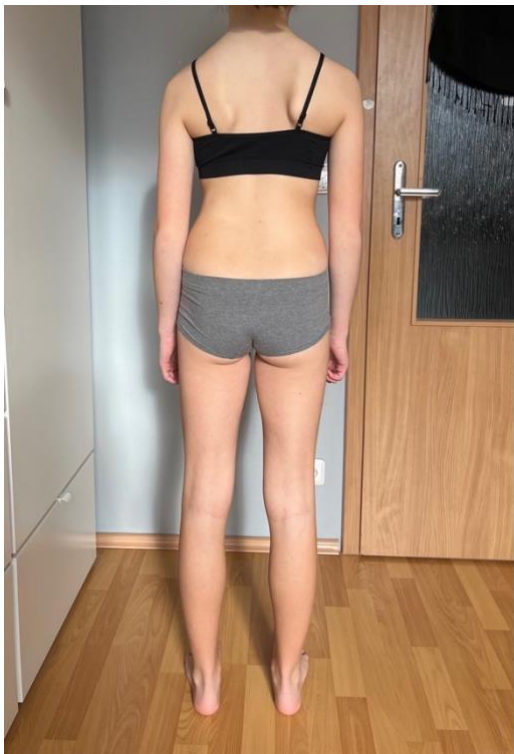Při vyšetření stoje zezadu můžeme pozorovat crista iliaca a SIPS levé strany níže. Asymetrie gluteálních svalů, infragluetální rýha na pravé straně výraznější a výše. Na pravé dolní končetině je patrná snížená podélná klenba a mírné valgózní postavení kotníku. V oblasti bederní páteře pozorujeme na levé straně výraznější paravertebrální val, na straně pravé v oblasti hrudní páteře gibbus. Asymetrické tajle, na levé straně výraznější. Oboustranně odstávající dolní úhly a mediální hrany lopatek, asymetrické postavení lopatek, pravá je postavena kraniálněji a laterálně. Pravé rameno výše (Obrázek 7).

##### *Z boku*

Při pohledu ze strany pozorujeme oploštělou hrudní kyfózu a protrakci ramen, na pravé straně výraznější.

##### *Zepředu*

SIAS levé strany níže. Levá dolní končetina postavena v mírné zevní rotaci. Patela pravé DK postavena kraniálněji. Pozorujeme výraznější klíční kost pravé strany (Obrázek 8).



Obrázek 7. Pohled zezadu (Archiv autorky).



Obrázek 8. Pohled zepředu (Archiv autorky).

### Délka dolních končetin

Délka DKK je symetrická (Tabulka 1).

Tabulka 1

*Naměřené hodnoty délky dolních končetin*

Délka dolních končetin	Naměřená hodnota (cm)
anatomická	80
funkční	86
umbilikomaleolární	93

### Orientační vyšetření rozsahu pohybu

Orientačním vyšetřením pohybů v kyčelním kloubu zjištěn snížený rozsah vnitřní rotace levého kyčelního kloubu oproti druhé straně. Rozsah ostatních pohybů v kyčelním kloubu na obou dolních končetinách srovnatelný.

### Adamsův test

Při vyšetření předklonu patrná výraznější prominence gibbu dextro-konvexní. V bederní oblasti prominence paravertebrálního valu sinistro-konvexní.

### Funkční testy páteře

Hodnoty funkčních testů páteře jsou uvedené v Tabulce 2.

Tabulka 2

*Naměřené hodnoty funkčních testů páteře*

Název	Naměřená hodnota (cm)	Norma (cm)
Lenochova zkouška	0	0
Čepojova zkouška	+2	+2,5 až +3
Ottova inklinální vzdálenost	+5	+3,5
Ottova reklinální vzdálenost	-1	-2,5
Test dle Stibora	+8	+7 až 10
Test dle Schobera	+1,5	+2,5 (děti)
Test dle Thomayera	0	0
Zkouška lateroflexe	vlevo +19, vpravo +14,5	+15

### **Vyšetření hypermobility**

Při vyšetření hypermobility dle Beighton skóre bylo dosaženo sedmi bodů z devíti možných, jedná se tedy o konstituční hypermobilitu.

### **Vyšetření hybných stereotypů**

*Stereotyp flexe trupu:* Při flexi trupu dochází k patologické elevaci extendovaných dolních končetin.

*Stereotyp flexe šíje:* Pacientka vydrží 20 s v obloukovité flexi bez námahy, aniž by došlo k viditelnému chvění nebo předsunu hlavy.

*Stereotyp abdukce v ramenním kloubu:* Nedochozí k patologické elevaci ramen nebo úklonu trupu.

*Zkouška kliku:* Dochází k prominenci dolních úhlů a mediálních hran lopatek, výrazněji na levé straně.

### **Vyšetření dechového stereotypu**

Při vyšetření v sedě převažuje u pacientky hrudní typ dýchání, inspirium je delší než expirium. Vyšetření rozvíjení hrudníku v normě, ve všech čtyřech úrovních rozdíl při maximálním nádechu a výdechu 4 cm.

### **Vyšetření hlubokého stabilizačního systému**

Vyšetření vleže na zádech s trojflexí obou dolních končetin. Během aktivace břišních svalů dochází k zapojování m. transversus abdominis, celkově ale dominuje horní část m. rectus abdominis. Hrudník se mírně staví do inspiračního postavení.

### **Lezení po čtyřech**

Při lezení po čtyřech patrná nedostatečná opora horních končetin, prsty při pohybu stále v mírné flexi. Nedostatečná fixace lopatek, oboustranně odstávání dolních úhlů a mediálních hran lopatek, na pravé straně výraznější. Dochází k poklesu pánve na pravé straně.

### **Stoj na jedné dolní končetině**

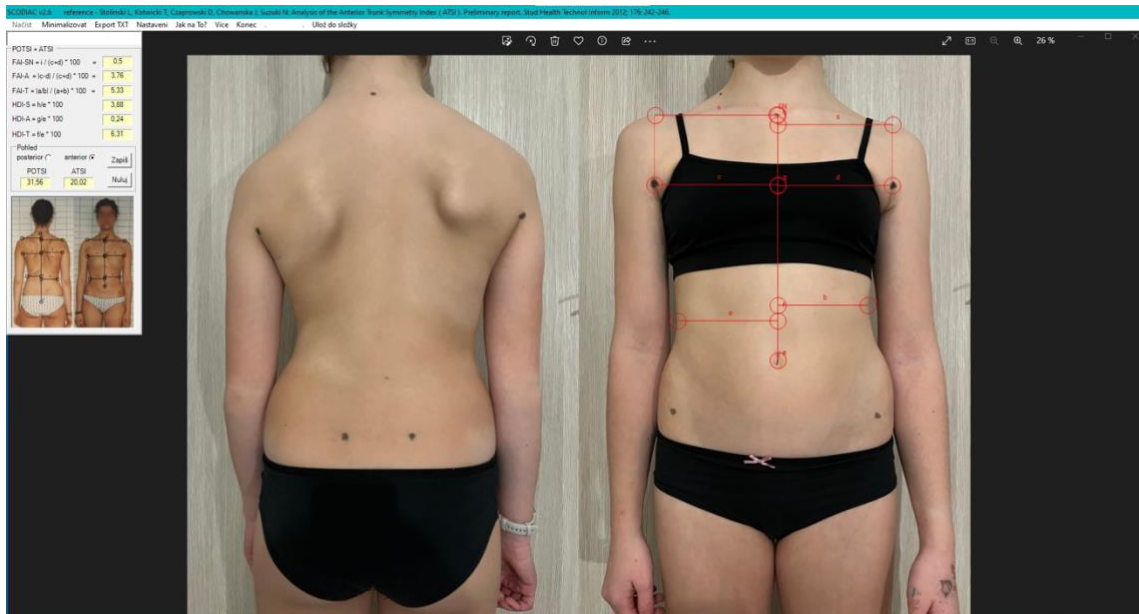
Při stoji na levé dolní končetině mírný pokles pánve na pravé straně – pozitivní Trendelenburgův příznak, dále dochází k elevaci pravého ramene.

## Vyšetření chůze

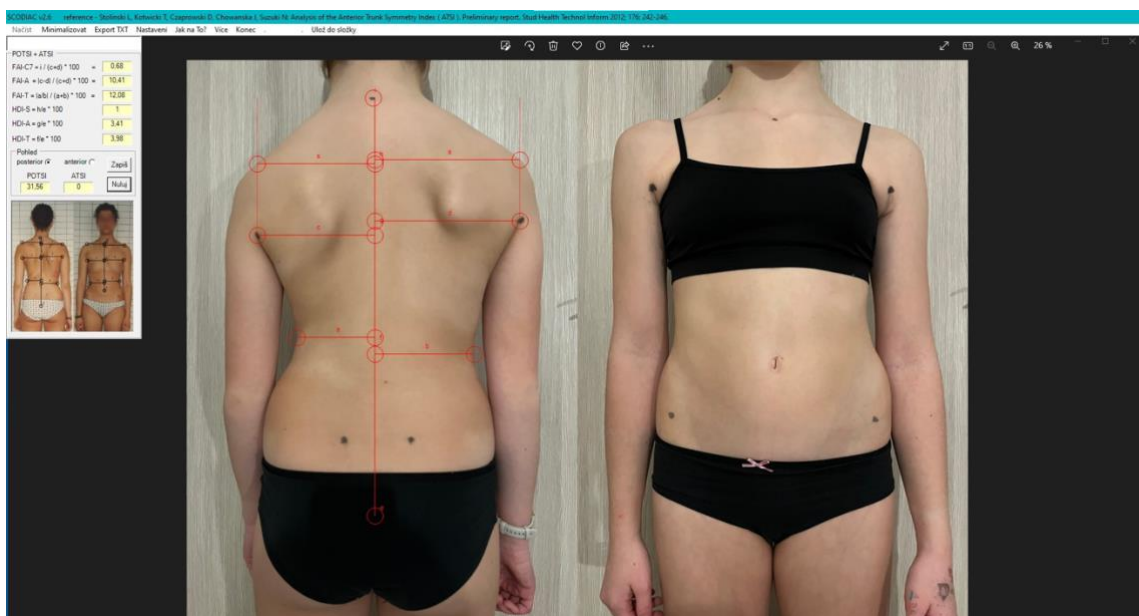
Chůze stabilní, při chůzi mírný předklon, viditelná protrakce ramen a omezené souhyby horních končetin.

## Použití SCODIAC systému

Pomocí systému SCODIAC byl určeny indexy asymetrie, hodnota indexu ATSI je 20,02 (Obrázek 9), hodnota indexu POTSI je 31,56 (Obrázek 10).



Obrázek 9. Použití systému SCODIAC k určení indexu ATSI (Archiv autorky).



Obrázek 10. Použití systému SCODIAC k určení indexu POTSI (Archiv autorky).

## Závěr vyšetření

Při aspekčním vyšetření pozorujeme znaky typické pro skoliózu, asymetrické postavení ramen, pánve, asymetrické tajle a v oblasti hrudní páteře je patrný gibbus. Z provedeného vyšetření vyplývá, že má pacientka mírně omezené rozvíjení bederní páteře do flexe a omezený rozsah pohybu do lateroflexe na pravou stranu oproti lateroflexi doleva. U pacientky je patrná protrakce ramen a oslabení dolních fixátorů lopatek. Dále neideální dechový stereotyp a aktivace hlubokého stabilizačního systému.

## 5.4 Dlouhodobý a krátkodobý rehabilitační plán

### Stávající cvičební jednotka

V rámci domácího cvičení je pacientka instruována ke cvičení s gymballem a balanční podložkou (čočkou). Cviky jsou zaměřené na aktivaci a posílení HSS, protažení zkrácených svalů, posílení zevních rotátorů a flexorů kyčle. Cviky jsou vyobrazeny na Obrázcích 11 až 16. Dalším cvikem je stoj na balanční podložce k rozvoji senzomotoriky.

Cviky považují za dostačující, pacientka je schopná je provádět samostatně a správně dle zadaných instrukcí a bez nutnosti větší korekce.

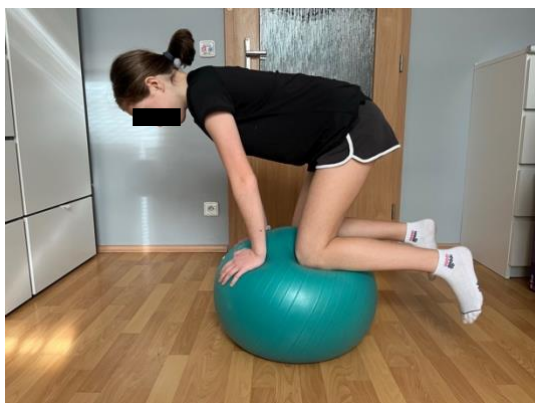

Obrázek 11. Cvik č. 1 (Archiv autorky).



Obrázek 12. Cvik č. 2 (Archiv autorky).






Obrázek 13. Cvik č. 3 (Archiv autorky).



Obrázek 14. Cvik č. 4 (Archiv autorky).



Obrázek 15. Cvik č. 5 (Archiv autorky).



Obrázek 16. Cvik č. 6 (Archiv autorky).

### **Krátkodobý rehabilitační plán**

U pacientky doporučuji dále pokračovat v pravidelném cvičení a korzetoterapii. V terapii bych se soustředila na posílení oslabených dolních stabilizátorů lopatek, mezilopatkových svalů a aktivaci hlubokého stabilizačního systému. Vzhledem k hrudnímu typu dýchání by bylo vhodné zařadit korekci dechového stereotypu a nácvik bráničního dýchání. V terapii je důležité brát v potaz hypermobilitu pacientky. Při léčbě skoliózy lze využít například metodu Schrothové, Vojtovu metodu, Klappovo lezení nebo další fyzioterapeutická cvičení specifická pro skoliózu. V rámci Klappova lezení bych pacientku vzhledem k typu skoliózy instruovala k mimochodnému lezení, z metody Schrothové lze zařadit dechová cvičení v derotačním podkládání.

### **Dlouhodobý rehabilitační plán**

Pacientka je před nástupem menarché, stále je tedy vzhledem k věku možné, že dojde ke zhoršení deformity. Proto bych pacientku nadále motivovala k pravidelnému cvičení a instruovala k dodržování zásad školy zad. Jelikož je pacientka žačka základní školy, zařadila

bych dále nácvik korigovaného sedu a úpravu pracovního prostředí pro psaní domácích úkolů (ergonomická židle a stůl). Vzhledem k tomu, že je házená sport s jednostranným zatížením, bylo by v případě progresu křivky vhodné zvážit omezení či přerušování aktivity do stabilizace stavu. Případně zařadit kompenzační cviky, například cviky s Therabandy. V rámci tréninků by se pacientka měla snažit omezit výskoky a doskoky. Lze doporučit symetrické aktivity, např. lezení či plavání.

## 6 DISKUSE

V otázkách idiopatické skoliózy, ať už její diagnostiky, možností ovlivnění jejího vývoje nebo způsobů léčby existuje mnoho rozdílných názorů a mnohdy je potřeba dalších studií k dokázání nebo vyvrácení určitých tezí. Tradičně bývá skolióza popisována jako nebolestivý stav a někteří autoři docházejí ve svých studiích k závěrům, že prevalence bolesti zad je u osob se skoliózou a bez skoliózy podobná. Naopak jiné studie ukazují, že adolescenti s IS trpí bolestmi zad více. Sato et al. (2011) uvádějí, že prevalence výskytu bolesti zad je u adolescentů s IS vyšší a bolest je silnější v porovnání s adolescenty bez IS. Popisují, že celoživotní prevalence bolesti zad je u osob s AIS 58,8 %, oproti 32,9 % u adolescentů bez IS (Choudhry et al. 2016, Sato et al., 2011).

Rentgenové vyšetření je nutné ke stanovení diagnózy skoliózy, využívá se k určení stupně skoliózy, určení kostního vývoje a monitorování progresu křivky. Objevují se ale obavy, že opakované podstupování RTG snímkování může mít negativní vliv na zdraví pacientů. Leal et al. (2019) píše, že expozice ionizujícímu záření v období, ve kterém stále dochází k vývoji vnitřních orgánů a růstu, může být spojována se vznikem rakoviny prsu, leukémií, genetickými změnami, kataraktou a dalšími nemocemi. Uvádějí, že dívky se skoliózou mají kvůli vystavení kumulovanému množství ionizujícího záření až pětkrát větší riziko rakoviny prsu než dívky bez skoliózy. Naopak Oakley et al. (2019) ve své studii spočítali, že pacienti jsou v průběhu léčby vystaveni kumulativní dóze od 25 mGy do 50 mGy a tuto radiační zátěž srovnávají s uváděnou prahovou hodnotou dávky 1100 mGy pro radiogenní vznik rakoviny (leukémie). Uvádějí, že radiační zátěž u pacientů se skoliózou je natolik nízká, že případný zvýšený výskyt rakoviny by mohl být spíše způsoben samotnou nemocí – skoliózou (Oakley et al., 2019). Přestože rizika jsou relativně malá, v každém případě bychom se měli v otázce vhodnosti rentgenových zobrazovacích metod řídit Hippokratovou zásadou „Primum non nocere“ („Především neškodit“) (Leal et al., 2019).

Účinnost léčby AIS pomocí korzetů je stále mnohdy považována za kontroverzní. Důvodem byla různě stanovená kritéria subjektů ve studiích, také bylo nedostatečně definované, kdy lze korzetoterapii považovat za efektivní. Aby se zvýšila validita a reliabilita při porovnávání studií, zavedla Scoliosis Research Society standardizovaná kritéria pro studie zabývající se korzetoterapií. Dalším problémem při snaze objektivizovat efekt terapie i při samotné léčbě je nedodržování stanovené doby nošení korzetu (Kuroki, 2018). Míra adherence pacientů k léčbě udávaná v literatuře se pohybuje od 33 do 97 % (Aulisa et al., 2014). V poslední době řada publikovaných studií prokázala pozitivní efekt korzetoterapie a tento způsob léčby si tak v rámci konzervativní léčby získává své místo. Svůj podíl na tom nesou také výsledky BRAIST

studie i studie prováděné v dětské nemocnici Texas Scottish Rite Hospital for Children. Katz, Herring, Browne, Kelly, & Birch (2010) ve své studii došli k závěru, že počet hodin nošení korzetu denně koreluje se zastavením progresu křivky. U 82 % pacientů, kteří nosili korzet více než 12 hodin denně, nedošlo k progresi křivky oproti 31 % pacientů, kteří korzet nosili méně než 7 hodin denně (Katz et al., 2010; Thompson et al., 2017). Di Felice et al. (2018) uvádí, že 52 % pacientů s neléčenou AIS s Cobbovým úhlem při stanovení diagnózy mezi 20 a 40 stupni v růstovém období dosáhlo 50% indikační hranice pro operaci oproti 28 % pacientů léčených korzetoterapií.

Pokud pacient podstupuje terapii skoliózy, při určování progresu křivky současně hodnotíme efekt terapie. I přes nedávné pokroky v diagnostice idiopatické skoliózy v pediatrické populaci zůstává radiografie nadále standardem v hodnocení páteřní deformity a jejím dalším monitorování. Nízkodávkové radiografické systémy jako je EOS zobrazování se ukazují být dobrou alternativou ke standardní radiografii. Jejich výhodou je srovnatelná kvalita snímků, která umožňuje přesné a spolehlivé měření páteře se sníženou radiační expozicí, nevýhodou je naopak vyšší cena. Povrchová topografie a ultrasonografie umožňují snímání bez radiační zátěže a vykazují silnou korelaci s Cobbovým úhlem, mohly by tak sloužit k následnému sledování vývoje křivky poté, co byl již rentgenový snímek vytvořen (Girdler et al., 2020). Ten je stále nutný k hodnocení morfologie páteře, popřípadě by byl RTG snímek žádoucí, pokud by rasterstereografie odhalila významnou změnu v měřeném úhlu (až 10°) (Tabard-Fougère et al., 2017).

Bezradiační technika skoliometr vykazuje vysokou korelaci s Cobbovým úhlem. Při měření trupové rotace se udává hranice 5°, která vypovídá o křivce velikosti 20° a více. Matematický vzorec využívající hodnoty skoliometru k predikování Cobbova úhlu, který vytvořili Korovessis a Stamatakis, je možné využít ke screeningu skoliózy. K monitorování skoliózy se nepoužívá, protože odchylka vypočítaného Cobbova úhlu byla 5,6° a 5,8° pro hrudní a bederní křivky, tudíž větší než klinicky přijatelná chyba 5° (Zheng et al., 2018).

Zheng et al. (2018) navrhuje při měření ultrazvukovou metodou hranici 4° a 5° k detekování progresu křivky. Pokud ultrazvuk progresi odhalí, bude nutné ji potvrdit rentgenovým snímkem. V opačném případě snímek nutný nebude, což může ve výsledku vést ke snížení radiační zátěže až o více než 70 %. Bylo zjištěno, že úhly získané ultrazvukovým systémem Scolioscan byly mírně nižší v porovnání s Cobbovým úhlem. Hlavním důvodem je, že měření úhlu z posteriorního ultrazvukového snímku je založeno především na zobrazení zadních výběžků obratlů oproti obratlovému tělu využívanému u měření Cobbova úhlu z rentgenového snímku.

U systémů Scolioscan i Scolioscan Air se setkáváme s limitacemi u pacientů s odstupujícími lopatkami, kdy je nutné sondu v těchto místech mírně naklonit. Kvalita snímku

může být dále ovlivněna špatným kontaktem sondy s kůží, nedostatkem naneseného gelu nebo pohybem pacienta při snímkování. Problémem je také větší množství tuku v oblasti páteře, což může zkreslovat výsledný obraz (Lai et al., 2021).

Skenování pomocí 3D skenerů trvá oproti rentgenografii nebo fotografování déle (zhruba 20 vteřin), pohnutí pacienta při skenování tak může způsobit artefakty. To může být problém u dětí, které nevydrží stát bez pohybu a výsledné snímky a na základě snímků vytvořené korzety proto nemusí být přesné (Yildirim et al., 2021). Roy et al. (2019) píše, že při skenování trvajícím 7 vteřin se snižuje efekt artefaktů při pohybu při skenování a skenování vykazuje dobré výsledky.

Mobilní aplikace by mohly zvýšit přesnost screeningu skoliózy, nabízí se také možnost využití v domácím prostředí (Akazawa et al., 2021). Mobilní aplikace mají ale své limity například v nutnosti ručního značení anatomických referenčních bodů nebo při vypočítávání Cobbova úhlu pro klasifikaci skoliózy, pro které je stále nutný rentgenový snímek. Ten je potřebný také při hodnocení postury pomocí mobilních aplikací využívajících senzory, analýza je ale rychlejší než při manuálním hodnocení (Moreira et al., 2020). Stejně tak umělá inteligence a strojové učení mohou hrát v budoucnu velkou roli v klinické praxi při léčení skoliózy, vývoj těchto technologií je ale stále v počátcích. Například v otázkách screeningu, diagnostiky a klasifikace onemocnění není strojové učení přesné a dochází k neurčení nebo chybnému určení diagnózy. Dále by neměly být opomíjeny etické problémy. Ty se týkají soukromí a bezpečností v souvislosti se shromažďováním a ukládáním obrovského množství klinických a zobrazovacích dat (Chen et al., 2021).

Jak píše Han et al. (2015), při pooperačním hodnocení pacientů bychom neměli brát v potaz pouze radiologické studie, ale soustředit se také na kvalitu života pacientů. Fernandes, Soares Do Brito, Flores, & Monteiro (2019) popsali zvýšení kvality života pacientů po operaci adolescentní idiopatické skoliózy. Hodnocení prováděli prostřednictvím dotazníku SRS-22, přičemž k největšímu zlepšení došlo v kategorii sebehodnocení (self-image). Anwer, Alghadir, Abu Shaphe, & Anwar (2015) uvádí pozitivní efekt cvičení na snížení Cobbova úhlu, úhlu trupové rotace, úhlu hrudní kyfózy a bederní lordózy a dále na zvýšení kvality života pacientů s AIS. Dotazník kvality života SF-36 byl do češtiny přeložen a je volně dostupný na webových stránkách ÚZIS ČR („Dotazník kvality života,“ 2018). Bohužel stále neexistuje česká verze dotazníků SRS-22 nebo SRS-24 pro pacienty se skoliózou.

Negrini et al. (2020) při analýze nástroje TRACE k hodnocení estetiky trupu zjistili jeho nízkou reliabilitu. Ta je pravděpodobně daná malým počtem hodnocených parametrů, proto připadá v úvahu tento počet navýšit a zvýšit tak kvalitu TRACE. Další položkou by dle nich mohlo být hodnocení asymetrie prsou, sternu nebo předního žeberního hrbolu.

SCODIAC systém umožňuje určení indexů symetrie ATSI a POTSI z fotografie. Dále je možné vložit rentgenový snímek a vypočítat Cobbův úhel. Tento program lze používat pouze s operačním systémem Windows, nemohou jej tedy využít uživatelé například operačního systému macOS. Za další nedostatek tohoto systému považuji uživatelsky nepřívětivou práci s programem. Drnková et al. (2019) uvádí, že ke zhodnocení stoje lze využít pro Android dostupnou mobilní aplikaci SCODIAC, tato aplikace byla bohužel k datu publikování práce nefunkční.

## 7 ZÁVĚRY

Ke stanovení diagnózy skoliózy, sledování stavu a progresu skoliotické křivky je v dnešní době využívána především rentgenografie. Pokud je vyžadováno podrobnější vyšetření, je na místě vyšetření počítačovou tomografií nebo magnetickou rezonancí. Protože rentgenová vyšetření představují pro pacienta opakované vystavení ionizačnímu záření, vyvíjejí se metody, které by tuto zátěž snižovaly. EOS<sup>®</sup> zařízení vytváří 3D rekonstrukci páteře, zatímco radiační zátěž je až šestkrát nižší než při konvenční radiografii. K monitorování AIS by mohla být používána bezradiační metoda rasterstereografie. Bezradiační ultrazvukové metody jako je Scolioscan Air by bylo možné využívat v celém procesu řízení skoliózy. Digitální fotogrammetrie a 3D ruční skenery mohou sloužit k detekci skoliotické křivky a monitorování stavu, protože ale nejsou schopné poskytnout podrobnější informace o deformitě, nemohou RTG vyšetření zcela nahradit. Moderní technologie, jako jsou mobilní aplikace a umělá inteligence, mají potenciál využití v různých oblastech týkajících se skoliózy. Umělá inteligence by mohla v budoucnu umožnit automatické vypočítání Cobbova úhlu, ušetřit tak čas a zvýšit přesnost měření.

Konzervativní způsob léčby zahrnuje sledování stavu, fyzioterapii a korzetoterapii. Někteří autoři považují poslední dvě zmíněné, fyzioterapeutická cvičení a léčbu pomocí korzetů, za kontroverzní a jejich vliv na skoliózu za nedostatečně prokazatelný. Většina autorů se v dnešní době ale shodne na efektivitě a významu tohoto způsobu léčby. Je vyráběno mnoho různých typů korzetů, stejně tak existuje velké množství metod, které se snaží vývoj skoliózy ovlivnit. Výběr metody, popřípadě jednotlivých principů a kombinací metod je jen na fyzioterapeutovi, který dále bere v potaz individuální stav pacienta, stupeň jeho skoliózy a typ křivky. V celém procesu léčby je důležitá především spolupráce pacienta a jeho ochota dodržovat doporučené zásady domácího cvičení a případné korzetoterapie.

K hodnocení efektu terapie se využívá především Cobbova úhlu stanoveného z rentgenového snímku. Posuzovat lze také změnu v úhlu rotace trupu, nejčastěji měřenou pomocí skoliometru, a kvalitu života, k čemuž lze využít mnohé dotazníky. Kvalita života pacientů se skoliózou může být ovlivněna jak nemocí samotnou, tak její léčbou. Jedním z cílů při léčbě skoliózy je pro lékaře a fyzioterapeuty, i pro samotné pacienty, dosáhnout pozitivních změn v asymetrii těla, tedy estetice. Asymetrii těla lze hodnotit pomocí škály TRACE, další možností je aplikace SCODIAC, která k tomu využívá matematicky vyjádřených indexů symetrie ATSI a POTSI. Výše zmíněné metody mohou být nápomocné pro fyzioterapeuty při hodnocení vlivu jejich terapie na stav pacienta. Za stejným účelem lze použít termografii, která může navíc pomoci s korekcí pacienta a s posouzením, zda je daný cvik pro konkrétního pacienta vhodný, již v průběhu cvičení.

## 8 SOUHRN

Tato bakalářská práce se zabývá problematikou idiopatické skoliózy, možnostmi hodnocení efektu terapie, způsoby diagnostiky a v menší míře léčbou skoliózy. Práce je rozdělena na dvě hlavní části.

První část je teoretická, v úvodní části práce je stručně popsána skolióza a skolióza idiopatická. Kapitoly o diagnostice skoliózy se věnují klinickému a radiologickému vyšetření. Jsou popisovány metody v současnosti používané i metody nově vyvíjené pro diagnostiku a monitorování idiopatické skoliózy. Následně je shrnuta léčba skoliózy, a to jak léčba konzervativní včetně korzetoterapie, tak léčba operační. V dalších kapitolách jsou popsány způsoby, kterými lze posoudit léčebný efekt terapie skoliózy.

Druhou částí práce je kazuistika pacientky s idiopatickou skoliózou. Je popsána anamnéza, kineziologický rozbor a stávající cvičební jednotka pacientky a navržen krátkodobý a dlouhodobý rehabilitační plán.



## **9 SUMMARY**

This bachelor's thesis focuses on idiopathic scoliosis, the options for evaluating the effect of therapy, diagnostic methods and, to a lesser extent, the treatment of scoliosis. The thesis is divided into two main parts.

The first part is theoretical. The introductory part of the thesis briefly describes scoliosis and idiopathic scoliosis. Chapters on the diagnosis of scoliosis address clinical and radiological examinations. Methods currently used and new methods developed for the diagnosis and monitoring of idiopathic scoliosis are described. This is followed by a summary of the treatment of scoliosis, both conservative, including corset therapy, and surgical. The following chapters describe the ways in which the therapeutic effect of scoliosis therapy can be assessed.

The other part of the thesis focuses on a case report of a patient diagnosed with idiopathic scoliosis. The patient's medical history, kinesiological analysis and current exercise unit are described and a short- and long-term rehabilitation plan is designed.

## 10 REFERENČNÍ SEZNAM

- Akazawa, T., Torii, Y., Ueno, J., Saito, A., & Niki, H. (2021). Mobile application for scoliosis screening using a standard 2D digital camera. *Cureus, 13*(3). doi: 10.7759/cureus.13944
- Alamrani, S., Rushton, A., Gardner, A., Falla, D., & Heneghan, N. R. (2020). Outcome measures evaluating physical functioning and their measurement properties in adolescent idiopathic scoliosis: A protocol for a systematic review. *BMJ Open, 10*(4). doi: 10.1136/bmjopen-2019-034286
- Alexandre, A. S., Sperandio, E. F., Yi, L. C., Davidson, J., Poletto, P. R., Gotfryd, A. O., & Vidotto, M. C. (2019). Photogrammetry: A proposal of objective assessment of chest wall in adolescent idiopathic scoliosis. *Revista Paulista De Pediatria, 37*(2), 225–233. doi: 10.1590/1984-0462/;2019;37;2;00001
- Ameri, E., Andalib, A., Tari, H. V., & Ghandhari, H. (2015). The role of routine preoperative magnetic resonance imaging in idiopathic scoliosis: A ten years review. *Asian Spine Journal, 9*(4), 511–516. doi: 10.4184/asj.2015.9.4.511
- Anwer, S., Alghadir, A., Abu Shaphe, M., & Anwar, D. (2015). Effects of exercise on spinal deformities and quality of life in patients with adolescent idiopathic scoliosis. *BioMed Research International, 2015*, 1–15. doi: 10.1155/2015/123848
- Aulisa, A. G., Giordano, M., Falciglia, F., Marzetti, E., Poscia, A., & Guzzanti, V. (2014). Correlation between compliance and brace treatment in juvenile and adolescent idiopathic scoliosis: SOSORT 2014 award winner. *Scoliosis, 9*(1). doi: 10.1186/1748-7161-9-6
- Berdishevsky, H., Lebel, V. A., Bettany-Saltikov, J., Rigo, M., Lebel, A., Hennes, A., Romano, M., Białek, M., M'hango, A., Betts, T., de Mauroy, J. C., & Durmala, J. (2016). Physiotherapy scoliosis-specific exercises – a comprehensive review of seven major schools. *Scoliosis and Spinal Disorders, 11*(1), 1–52. doi: 10.1186/s13013-016-0076-9
- Caronni, A., Zaina, F., & Negrini, S. (2014). Improving the measurement of health-related quality of life in adolescent with idiopathic scoliosis: The SRS-7, a Rasch-developed short form of the SRS-22 questionnaire. *Research in Developmental Disabilities, 35*(4), 784–799. doi: 10.1016/j.ridd.2014.01.020
- Di Felice, F., Zaina, F., Donzelli, S., & Negrini, S. (2018). The natural history of idiopathic scoliosis during growth. *American Journal of Physical Medicine & Rehabilitation, 97*(5), 346–356. doi: 10.1097/PHM.0000000000000861
- Dotazník kvality života Short Form – 36 (SF-36). (n.d.). Retrieved from: <https://www.uzis.cz/res/file/klasifikace/sf-36/sf-36-formular.pdf>

- Drnková, J., Černý, P., Kosteas, A., & Hudeček, M. (2019). Konzervativní léčba skoliózy s využitím moderních technologií (all in Czech). *Ortopedická protetika*, 40–49. Retrieved from: [https://www.researchgate.net/publication/332117189\\_Konzervativni\\_lecba\\_skoliozy\\_s\\_vyuzitim\\_modernich\\_tehnologii\\_all\\_in\\_Czech\\_Conservative\\_treatment\\_of\\_scoliosis\\_with\\_using\\_of\\_modern\\_technologies#fullTextFileContent](https://www.researchgate.net/publication/332117189_Konzervativni_lecba_skoliozy_s_vyuzitim_modernich_tehnologii_all_in_Czech_Conservative_treatment_of_scoliosis_with_using_of_modern_technologies#fullTextFileContent)
- Dungl, P. (2014). *Ortopedie*. Praha, Česká republika: Grada
- Fernandes, P., Soares Do Brito, J., Flores, I., & Monteiro, J. (2019). Impact of surgery on the quality of life of adolescent idiopathic scoliosis. *The Iowa Orthopaedic Journal*, 39(2), 66–72. Retrieved from: <https://www.ncbi.nlm.nih.gov/pmc/articles/PMC7047296/>
- Fraiwan, M., Audat, Z., Fraiwan, L., & Manasreh, T. (2022). Using deep transfer learning to detect scoliosis and spondylolisthesis from x-ray images. *PLOS One*, 17(5). doi: 10.1371/journal.pone.0267851
- Gallo, J. (2011). *Ortopedie pro studenty lékařských a zdravotnických fakult*. Olomouc, Česká republika: Univerzita Palackého.
- Getnet, M. G., Jember, G., & Janakiraman, B. (2020). Inter-and intra-observer reliability of scoliogauge app to assess the axial trunk rotation of scoliosis: Prospective reliability analysis study. *International Journal of Surgery Open*, 27, 5–9. doi: 10.1016/j.ijso.2020.10.001.
- Girdler, S., Cho, B., Mikhail, C. M., Cheung, Z. B., Maza, N., & Kang-Wook Cho, S. (2020). Emerging techniques in diagnostic imaging for idiopathic scoliosis in children and adolescents: A review of the literature. *World Neurosurgery*, 136, 128–135. doi: 10.1016/j.wneu.2020.01.043
- Ha, A. Y., Do, B. H., Bartret, A. L., Fang, C. X., Hsiao, A., Lutz, A. M., Banerjee, I., Riley, G. M., Rubin, D. L., Stevens, K. J., Wang, E., Wang, S., Beaulieu, C. F., & Hurt, B. (2022). Automating scoliosis measurements in radiographic studies with machine learning: Comparing artificial intelligence and clinical reports. *Journal of Digital Imaging*, 35(3), 524–533. doi: 10.1007/s10278-022-00595-x
- Han, J., Xu, Q., Yang, Y., Yao, Z., & Zhang, C. (2015). Evaluation of quality of life and risk factors affecting quality of life in adolescent idiopathic scoliosis. *Intractable & Rare Diseases Research*, 4(1), 12–16. doi: 10.5582/irdr.2014.01032
- Hawary, R., Zaaroor-Regev, D., Floman, Y., Lonner, B. S., Alkhalife, Y. I., & Betz, R. R. (2019). Brace treatment in adolescent idiopathic scoliosis: Risk factors for failure—a literature review. *The Spine Journal*, 19(12), 1917–1925. doi: 10.1016/j.spinee.2019.07.008

- He, J. W., Bai, G. H., Ye, X. J., Liu, K., Yan, Z. H., Zhang, X., ... & Yu, Z. K. (2012). A comparative study of axis-line-distance technique and Cobb method on assessing the curative effect on scoliosis. *European Spine Journal*, 21(6), 1075-1081. doi: 10.1007/s00586-011-2081-2
- Hornig, M. H., Kuok, C. P., Fu, M. J., Lin, C. J., & Sun, Y. N. (2019). Cobb angle measurement of spine from X-ray images using convolutional neural network. *Computational And Mathematical Methods in Medicine*, 2019, 1–18. doi: 10.1155/2019/6357171
- Chen, K., Zhai, X., Sun, K., Wang, H., Yang, C., & Li, M. (2021). A narrative review of machine learning as promising revolution in clinical practice of scoliosis. *Annals of Translational Medicine*, 9(1), 67–67. doi: 10.21037/atm-20-5495
- Choudhry, M. N., Ahmad, Z., & Verma, R. (2016). Adolescent idiopathic scoliosis. *The Open Orthopaedics Journal*, 10(1), 143-154. doi: 10.2174/1874325001610010143
- Iunes, D. H., Cecílio, M. B., Dozza, M. A., & Almeida, P. R. (2010). Quantitative photogrammetric analysis of the Klapp method for treating idiopathic scoliosis. *Brazilian Journal of Physical Therapy*, 14(2), 133–140. doi: 10.1590/S1413-35552010005000009
- Janicki, J. A., & Alman, B. (2007). Scoliosis: Review of diagnosis and treatment. *Paediatrics & Child Health*, 12(9), 771–776. doi: 10.1093/pch/12.9.771
- Katz, D. E., Herring, J. A., Browne, R. H., Kelly, D. M., & Birch, J. G. (2010). Brace wear control of curve progression in adolescent idiopathic scoliosis. *The Journal of Bone and Joint Surgery-American Volume*, 92(6), 1343–1352. doi: 10.2106/jbjs.i.01142
- Ketenci, İ. E., Yanık, H. S., Erdoğan, Ö., Adıyeke, L., & Erdem, Ş. (2021). Reliability of 2 smartphone applications for cobb angle measurement in scoliosis. *Clinics in Orthopedic Surgery*, 13(1), 67–70. doi: 10.4055/cios19182
- Kolář, P. (2020). *Rehabilitace v klinické praxi*. Praha, Česká republika: Galén.
- Konieczny, M. R., Senyurt, H., & Krauspe, R. (2013). Epidemiology of adolescent idiopathic scoliosis. *Journal of Children's Orthopaedics*, 7(1), 3–9. doi: 10.1007/s11832-012-0457-4
- Korovessis, P. G., & Stamatakis, M. V. (1996). Prediction of scoliotic cobb angle with the use of the scoliometer. *Spine*, 21(14), 1661–1666. doi: 10.1097/00007632-199607150-00010
- Kuroki H. (2018). Brace treatment for adolescent idiopathic scoliosis. *Journal of Clinical Medicine*, 7(6), 136. doi: 10.3390/jcm7060136
- Kwok, G., Yip, J., Yick, K. L., Cheung, M. C., Tse, C. Y., Ng, S. P., & Luximon, A. (2017). Postural screening for adolescent idiopathic scoliosis with infrared thermography. *Scientific Reports*, 7(1). doi: 10.1038/s41598-017-14556-w
- Lai, K. K., Lee, T. T., Lee, M. K., Hui, J. C., & Zheng, Y. P. (2021). Validation of scolioscan air-portable radiation-free three-dimensional ultrasound imaging assessment system for scoliosis. *Sensors*, 21(8), 2858. doi: 10.3390/s21082858

- Lateur, G., Grobost, P., Gerbelot, J., Eid, A., Griffet, J., & Courvoisier, A. (2017). Efficacy of nighttime brace in preventing progression of idiopathic scoliosis of less than 25°. *Orthopaedics & Traumatology: Surgery & Research*, *103*(2), 275–278. doi: 10.1016/j.otsr.2016.10.022
- Leal, J. S., Aroeira, R. M. C., Gressler, V., Greco, M., Pertence, A. E. M., & Lamounier, J. A. (2019). Accuracy of photogrammetry for detecting adolescent idiopathic scoliosis progression. *The Spine Journal*, *19*(2), 321–329. doi: 10.1016/j.spinee.2018.06.362
- Lou, E. H., Chan, A. C., Donauer, A., Tilburn, M., & Hill, D. L. (2015). Ultrasound-assisted brace casting for adolescent idiopathic scoliosis, IRSSD Best research paper 2014. *Scoliosis*, *10*(1), 1–6. doi: 10.1186/s13013-015-0037-8
- Lubkowska, A., & Gajewska, E. (2020). Temperature distribution of selected body surfaces in scoliosis based on static infrared thermography. *International Journal of Environmental Research and Public Health*, *17*(23), 8913. doi: 10.3390/ijerph17238913
- Ma, H. H., Tai, C. L., Chen, L. H., Niu, C. C., Chen, W. J., & Lai, P. L. (2017). Application of two-parameter scoliometer values for predicting scoliotic Cobb angle. *Biomedical Engineering Online*, *16*(1), 1–13. doi: 10.1186/s12938-017-0427-7
- Moreira, R., Teles, A., Fialho, R., Baluz, R., Santos, T. C., Goulart-Filho, R., ... & Teixeira, S. (2020). Mobile applications for assessing human posture: A systematic literature review. *Electronics*, *9*(8), 1196. doi: 10.3390/electronics9081196
- Morel, B., Moueddeb, S., Blondiaux, E., Richard, S., Bachy, M., Vialle, R., & Ducou Le Pointe, H. (2018). Dose, image quality and spine modeling assessment of biplanar EOS micro-dose radiographs for the follow-up of in-brace adolescent idiopathic scoliosis patients. *European Spine Journal*, *27*(5), 1082–1088. doi: 10.1007/s00586-018-5464-9
- Neal, K. M., Shirley, E. D., & Kiebzak, G. M. (2018). Maturity indicators and adolescent idiopathic scoliosis. *Spine*, *43*(7), E406–E412. doi: 10.1097/BRS.0000000000002483
- Negrini, S., Donzelli, S., Aulisa, A. G., Czaprowski, D., Schreiber, S., de Mauroy, J. C., ... & Zaina, F. (2018). 2016 SOSORT guidelines: Orthopaedic and rehabilitation treatment of idiopathic scoliosis during growth. *Scoliosis and Spinal Disorders*, *13*(1), 1–48. doi: 10.1186/s13013-017-0145-8
- Negrini, S., Donzelli, S., Di Felice, F., Zaina, F., & Caronni, A. (2020). Construct validity of the trunk aesthetic clinical evaluation (TRACE) in young people with idiopathic scoliosis. *Annals of Physical and Rehabilitation Medicine*, *63*(3), 216–221. doi: 10.1016/j.rehab.2019.10.008
- Ng, S. Y., & Bettany-Saltikov, J. (2017). Imaging in the diagnosis and monitoring of children with idiopathic scoliosis. *The Open Orthopaedics Journal*, *11*(1), 1500–1520. doi: 10.2174/1874325001711011500

- Oakley, P. A., Ehsani, N. N., & Harrison, D. E. (2019). The scoliosis quandary: Are radiation exposures from repeated X-rays harmful?. *Dose-Response*, 17(2). doi: 10.1177/1559325819852810
- Park, J. H., Jeon, H. S., & Park, H. W. (2018). Effects of the Schroth exercise on idiopathic scoliosis: a meta-analysis. *European Journal of Physical and Rehabilitation Medicine*, 54(3), 440–449. doi: 10.23736/S1973-9087.17.04461-6
- Peng, Y., Wang, S. R., Qiu, G. X., Zhang, J. G., & Zhuang, Q. Y. (2020). Research progress on the etiology and pathogenesis of adolescent idiopathic scoliosis. *Chinese Medical Journal*, 133(4), 483–493. doi: 10.1097/CM9.0000000000000652
- Penha, P. J., Penha, N. L. J., De Carvalho, B. K. G., Andrade, R. M., Schmitt, A. C. B., & João, S. M. A. (2017). Posture alignment of adolescent idiopathic scoliosis: Photogrammetry in scoliosis school screening. *Journal of Manipulative and Physiological Therapeutics*, 40(6), 441–451. doi: 10.1016/j.jmpt.2017.03.013
- Repko, M. (2012). Diagnostika a terapie skoliózy. *Medicína pro praxi*, 9(2), 70–73. Retrieved from: <https://www.medicinapropraxi.cz/pdfs/med/2012/02/08.pdf>
- Roy, S., Grünwald, A. T. D., Alves-Pinto, A., Maier, R., Cremers, D., Pfeiffer, D., & Lampe, R. (2019). A noninvasive 3D body scanner and software tool towards analysis of scoliosis. *BioMed Research International*, 2019, 1–15. doi: 10.1155/2019/4715720
- Sapkas, G., Papagelopoulos, P. J., Kateros, K., Koundis, G. L., Boscainos, P. J., Koukou, U. I., & Katonis, P. (2003). Prediction of Cobb angle in idiopathic adolescent scoliosis. *Clinical Orthopaedics & Related Research*, 411, 32–39. doi: 10.1097/01.blo.0000068360.47147.30
- Sato, T., Hirano, T., Ito, T., Morita, O., Kikuchi, R., Endo, N., & Tanabe, N. (2011). Back pain in adolescents with idiopathic scoliosis: Epidemiological study for 43,630 pupils in Niigata City, Japan. *European Spine Journal*, 20(2), 274–279. doi: 10.1007/s00586-010-1657-6
- Skouroliakou, A., Kalatzis, I., Kalyvas, N., & Grivas, T. B. (2017). Infrared thermography quantitative image processing. *Journal of Physics: Conference Series*, 931(1). doi: 10.1088/1742-6596/931/1/012033
- Stolinski, L., Kozinoga, M., Czaprowski, D., Tyrakowski, M., Cerny, P., Suzuki, N., & Kotwicki, T. (2017). Two-dimensional digital photography for child body posture evaluation: standardized technique, reliable parameters and normative data for age 7-10 years. *Scoliosis and Spinal Disorders*, 12(38), 1–24. doi: 10.1186/s13013-017-0146-7
- Šonská, K. (2019). *Hodnocení efektu terapie skoliózy pomocí software SCODIAC 2.3*. Diplomová práce, Univerzita Karlova, 2. lékařská fakulta, Praha.

- Tabard-Fougère, A., Bonnefoy-Mazure, A., Hanquinet, S., Lascombes, P., Armand, S., & Dayer, R. (2017). Validity and reliability of spine rasterstereography in patients with adolescent idiopathic scoliosis. *Spine*, *42*(2), 98–105. doi: 10.1097/BRS.0000000000001679
- Taghi Karimi, M., Rabczuk, T., & Kavyani, M. (2018). Evaluation of the efficiency of the Chêneau brace on scoliosis deformity. *Der Orthopäde*, *47*(3), 198–204. doi: 10.1007/s00132-018-3529-4
- Thompson, R. M., Hubbard, E. W., Jo, C. H., Virostek, D., & Karol, L. A. (2017). Brace success is related to curve type in patients with adolescent idiopathic scoliosis. *The Journal of Bone and Joint Surgery*, *99*(11), 923–928. doi: 10.2106/JBJS.16.01050
- van West, H. M., Herfkens, J., Rutges, J. P. H. J., & Reijman, M. (2022). The smartphone as a tool to screen for scoliosis, applicable by everyone. *European Spine Journal*, *31*(4), 990–995. doi: 10.1007/s00586-021-06860-x
- Vasiliadis, E. S., Grivas, T. B., & Kaspiris, A. (2009). Historical overview of spinal deformities in ancient Greece. *Scoliosis*, *4*(1), 1–13. doi: 10.1186/1748-7161-4-6
- Vutan, A. M., Lovasz, E. C., Gruescu, C. M., Sticlaru, C., Sîrbu, E., Jurjiu, N. A., ... & Vutan, C. (2022). Evaluation of symmetrical exercises in scoliosis by using thermal scanning. *Applied Sciences*, *12*(2), 721. doi: 10.3390/app12020721
- What Are The Different Scoliosis Curves Called. (n.d.). Retrieved from: <https://spinaltech.com/resources/what-are-the-different-scoliosis-curves-called>
- Xiao, B., Zhang, Y., Yan, K., Jiang, J., Ma, C., Xing, Y., Liu, B., & Tian, W. (2022). Where should scoliometer and EOS imaging be applied when evaluating spinal rotation in adolescent idiopathic scoliosis -a preliminary study with reference to CT images. *Global Spine Journal*. doi: 10.1177/21925682221116824
- Yıldırım, Y., Tombak, K., Karaşin, S., Yüksel, İ., Nur, A. H., & Ozsoy, U. (2021). Assessment of the reliability of hand-held surface scanner in the evaluation of adolescent idiopathic scoliosis. *European Spine*, *30*(7), 1872–1880. doi: 10.1007/s00586-021-06769-5
- Zaina, F., Negrini, S., & Atanasio, S. (2009). TRACE (trunk aesthetic clinical evaluation), a routine clinical tool to evaluate aesthetics in scoliosis patients: Development from the Aesthetic Index (AI) and repeatability. *Scoliosis*, *4*(1), 1–7. doi: 10.1186/1748-7161-4-3
- Zheng, R., Hill, D., Hedden, D., Moreau, M., Southon, S., & Lou, E. (2018). Assessment of curve progression on children with idiopathic scoliosis using ultrasound imaging method. *European Spine Journal*, *27*(9), 2114–2119. doi: 10.1007/s00586-017-5457-0
- Zheng, Y. P., Lee, T. T., Lai, K. K., Yip, B. H., Zhou, G. Q., Jiang, W. W., Cheung, J. C., Wong, M. S., Ng, B. K., Cheng, J. C., & Lam, T. P. (2016). A reliability and validity study for Scolioscan:

a radiation-free scoliosis assessment system using 3D ultrasound imaging. *Scoliosis and Spinal Disorders*, 11(13), 1–15. doi: 10.1186/s13013-016-0074-y

Zhou, Z., Liu, F., Li, R., & Chen, X. (2021). The effects of exercise therapy on adolescent idiopathic scoliosis: An overview of systematic reviews and meta-analyses. *Complementary Therapies in Medicine*, 58. doi: 10.1016/j.ctim.2021.102697



## 11 PŘÍLOHY

### 11.1 Informovaný souhlas

#### Informovaný souhlas

**Název bakalářské práce:**

Diagnostické metody sloužící k hodnocení terapie pacientů s idiopatickou skoliózou

Jméno: [REDACTED]

Datum narození: [REDACTED] / [REDACTED] / [REDACTED]

1. Já, níže podepsaný(á) souhlasím s účastí mého dítěte ve studii.
2. Byl(a) jsem podrobně informován(a) o cíli studie, o jejích postupech, a o tom, co se ode mě očekává. Beru na vědomí, že prováděná studie je výzkumnou činností.
3. Porozuměl(a) jsem tomu, že účast mého dítěte ve studii mohu kdykoliv přerušit, ze studie mohu s dítětem odstoupit. Účast ve studii je dobrovolná.
4. Při zařazení do studie budou osobní data má i mého dítěte uchována s plnou ochranou důvěrnosti dle platných zákonů ČR. Je zaručena ochrana důvěrnosti osobních dat mých i mého dítěte. Při vlastním provádění studie mohou být osobní údaje poskytnuty jiným než výše uvedeným subjektům pouze bez identifikačních údajů, tzn. anonymní data pod číselným kódem. Rovněž pro výzkumné a vědecké účely mohou být osobní údaje poskytnuty pouze bez identifikačních údajů (anonymní data) nebo s mým výslovným souhlasem.
5. Porozuměl jsem tomu, že mé jméno a jméno mého dítěte se nebude nikdy vyskytovat v referátech o této studii. Já naopak nebudu proti použití výsledků z této studie.

Podpis zákonného zástupce: [REDACTED]

Datum: 30.4.2023

Podpis autora práce: *Syková*

Datum: 30.4.2023

## 11.2 Potvrzení o překladu bakalářské práce

### PŘEKLADATELSKÁ DOLOŽKA

Já, Ing. Tereza Adams, IČO: 73751367, soudní překladatelka jazyka českého a jazyka anglického zapsaná v seznamu tlumočnicků a překladatelů vedeném Ministerstvem spravedlnosti České republiky, tímto stvrzuji, že jsem osobně provedla překlad připojené listiny, a že tento překlad souhlasí s textem předmětné listiny. Při provádění překladu nebyl přibrán konzultant.

Tento překladatelský úkon byl proveden v elektronické podobě v souladu s ust. § 27 zákona č. 354/2019 Sb., o soudních tlumočnících a soudních překladatelích v platném znění, a ust. § 27 odst. 2 vyhl. č. 506/2020 Sb., o výkonu tlumočnické a překladatelské činnosti v platném znění.

Tento úkon je zapsán v evidenci úkonů pod číslem položky: 042362/2023.

V Praze dne 24. 4. 2023

### TRANSLATOR'S CLAUSE

I, Tereza Adams, ID Number (IČO): 73751367, a court translator of the Czech and English languages registered in the list of court interpreters and court translators maintained by the Ministry of Justice of the Czech Republic, hereby certify that I have personally translated the attached document and that this translation corresponds to the text of the attached document. No consultant was engaged during the translation.

This translation was issued electronically in accordance with the provisions of Section 27 of Act No. 354/2019 Sb., on court interpreters and court translators, as amended, and the provisions of Section 27 (2) of Decree No. 506/2020 Sb., on the performance of interpreting and translation services, as amended.

This translation is recorded in the register of translations under no. 042362/2023.

Prague, 24 April 2023

**Ing. Tereza Adams, BA**



Digital signature:  
04/24/2023 02:27PM  
Location: Praha

---

Ing. Tereza Adams