



Zdravotně
sociální fakulta
Faculty of Health
and Social Sciences

Jihočeská univerzita
v Českých Budějovicích
University of South Bohemia
in České Budějovice

Funkční poruchy pohybového aparátu u žen s makromastií

BAKALÁŘSKÁ PRÁCE

Studijní program: **FYZIOTERAPIE**

Autor: Aneta Čížinská

Vedoucí práce: Mgr. Tomáš Hrdý

České Budějovice 2024

Prohlášení

Prohlašuji, že svoji bakalářskou práci s názvem „Funkční poruchy pohybového aparátu u žen s makromastií“ jsem vypracovala samostatně pouze s použitím pramenů v seznamu citované literatury.

Prohlašuji, že v souladu s § 47b zákona č. 111/1998 Sb. v platném znění souhlasím se zveřejněním své bakalářské práce, a to v nezkrácené podobě elektronickou cestou ve veřejně přístupné části databáze STAG provozované Jihočeskou univerzitou v Českých Budějovicích na jejich internetových stránkách, a to se zachováním mého autorského práva k odevzdanému textu této kvalifikační práce. Souhlasím dále s tím, aby toutéž elektronickou cestou byly v souladu s uvedeným ustanovením zákona č. 111/1998 Sb. zveřejněny posudky školitele a oponentů práce i záznam o průběhu a výsledku obhajoby bakalářské práce. Rovněž souhlasím s porovnáním textu mé bakalářské práce s databází kvalifikačních prací Theses.cz provozovanou Národním registrem vysokoškolských kvalifikačních prací a systémem na odhalování plagiátů.

V Českých Budějovicích dne 28.4.2024

.....

podpis

Poděkování

Tímto bych ráda poděkovala Mgr. Tomášovi Hrdému za odborné vedení mé bakalářské práce, věcné připomínky a rady, které mi poskytoval. Ne méně bych ráda poděkovala všem svým probandkám za jejich spolupráci a aktivní přístup po celou dobu dvouměsíčního výzkumu.

Funkční poruchy pohybového aparátu u žen s makromastií

Abstrakt

V bakalářské práci jsem se zabývala tím, jak ovlivňuje váha nadbytečné prsní hmoty pohybový aparát a jakým způsobem můžeme pomocí terapie tyto změny a funkční poruchy ovlivnit.

Cílem této bakalářské práce bylo zjistit, jaké nejčastější funkční poruchy postihují ženy s makromastií a následně stanovit krátkodobý a dlouhodobý rehabilitační plán. Provedla jsem rešerši dostupné literatury k danému tématu a vypracovala edukační brožuru.

V teoretické části práce se zabývám definicí a klinickými obtížemi spojenými s makromastií. Dále popisuji anatomii samotného prsu a funkční anatomii oblasti hrudníku, ramenního pletence a následně pojednávám o samotné postuře. Na závěr popisuji funkční i svalové poruchy.

V praktické části pracuji se třemi ženami, které trpí vlivem makromastie funkčními poruchami a bolestmi. Začali jsme vstupním kineziologickým rozbohem, který obsahoval anamnézu, základní vyšetření v podobě aspekce, palpce, měření rozsahů, zmapování těžiště, testování zkrácených svalů, svalových dysbalancí, posturální stability a dechového stereotypu. Následně jsem stanovila individuální krátkodobý rehabilitační plán, který probíhal po dobu dvou měsíců v podobě terapie a zadané cvičební jednotky. Na konci jsme provedly výstupní kineziologický rozbor a objektivní i subjektivní zhodnocení celého procesu. Poté byl stanoven dlouhodobý rehabilitační plán a předána edukační brožura (viz příloha 2).

V rámci mé práce se ukázalo, že u žen s makromastií je dominantou posun těžiště vpřed a v důsledku toho dochází k napřímení bederní páteře a přetížení paravertebrálních svalů. Další problematikou bylo protrakční držení ramen, která jsou tažena hrudní fascií a svaly do vnitřní rotace. U všech probandek došlo během výzkumu ke zlepšení, které se však u každé jednotlivé projevilo v jiných oblastech.

Klíčová slova

Makromastie, hypertrofie prsních žláz, funkční poruchy, svalové dysbalance, kompenzační cvičení, fyzioterapie

Functional disorders of the locomotor system in women with macromastia

Abstract

In my bachelor thesis, I dealt with how the weight of excess breast mass affects the locomotor system and how we can use physiotherapy to influence these changes and functional disorders.

The aim of this thesis was to identify the most common functional disorders affecting women with macromastia and then to establish a short – and long-term rehabilitation plan. I conducted a research of available literature on the subject and made an educational booklet.

In the theoretical part of this thesis I deal with the definition and clinical difficulties associated with macromastia. I then describe the anatomy of the breast itself and the functional anatomy of the chest area and shoulder girdle, followed by a definition of the posture itself. Finally, I describe the functional and muscular disorders.

In the practical part I work with three women who suffer from functional disorders and pain due to macromastia. We started with an initial kinesiological analysis which included medical history, basic examination in the form of aspect, palpation, range measurement, centre of gravity mapping, testing for muscle shortening, muscle imbalances, postural stability and breathing pattern. Subsequently, I set up an individual short-term rehabilitation plan, which took place over a period of two months in the form of therapy and an assigned exercise unit. At the end, we performed an output kinesiological analysis and an objective and subjective evaluation of the entire process. A long-term rehabilitation plan was then set and an educational booklet was handed over.

My work has shown that in women with macromastia, forward shift of the centre of gravity is dominant and as a consequence the lumbar spine is strained and the paravertebral muscles are overloaded. Another issue was the protraction posture of the shoulders, which are pulled by the thoracic fascia and muscles into internal rotation. All probands showed improvement during the study, but this improvement was in different areas for each individual proband.

Key words

Macromastia, hypertrophy of the mammary glands, functional disorders, muscle imbalances, compensatory exercises, physiotherapy

OBSAH

ÚVOD	8
1 SOUČASNÝ STAV	9
1.1 MAKROMASTIE	9
1.1.1 Definice	9
1.1.2 Klinické obtíže.....	9
1.1.3 Výběr vhodné podprsenky.....	9
1.1.4 Zmenšení poprsí	10
1.2 ANATOMIE PRSU	10
1.3 ANATOMIE HRUDNÍHO KOŠE	11
1.3.1 Anatomie páteře.....	13
1.4 ANATOMIE RAMENNÍHO PLETENCE	14
1.5 POSTURA.....	16
1.6 FUNKČNÍ PORUCHY	17
1.7 SVALOVÉ PORUCHY	18
2 CÍL PRÁCE A VÝZKUMNÉ OTÁZKY	19
2.1 CÍLE PRÁCE	19
2.2 VÝZKUMNÉ OTÁZKY	19
3 METODIKA	20
3.1 CHARAKTERISTIKA VÝZKUMNÉHO SOUBORU	20
3.2 POUŽITÉ VYŠETŘOVACÍ METODY	20
3.2.1 Anamnéza	20
3.2.2 Vizualní analogová škála.....	20
3.2.3 Aspekce	21
3.2.4 Vyšetření olovníci.....	21
3.2.5 Palpace.....	21
3.2.6 Somatometrie.....	22
3.2.7 Goniometrie	22
3.2.8 Vyšetření hybnosti páteře	23
3.2.9 Vyšetření posturální stabilizace	24
3.2.10 Vyšetření zkrácených svalů	24
3.2.11 Vyšetření dechového stereotypu.....	25
3.3 TERAPEUTICKÉ METODY	25
3.4 CVIČEBNÍ JEDNOTKA.....	27
4 VÝSLEDKY	33
4.1 KAZUISTIKA Č.1	33
4.1.1 Základní údaje:	33

4.1.2	Vstupní kineziologická rozbor:.....	33
4.1.3	Krátkodobý rehabilitační plán	38
4.1.4	Terapie a cvičební jednotka	38
4.1.5	Výstupní kineziologický rozbor	38
4.1.6	Zhodnocení terapie	41
4.1.7	Dlouhodobý rehabilitační plán	42
4.2	KAZUISTIKA Č.2.....	43
4.2.1	Základní údaje:	43
4.2.2	Vstupní kineziologický rozbor:	43
4.2.3	Krátkodobý rehabilitační plán	48
4.2.4	Terapie a cvičební jednotka	48
4.2.5	Výstupní kineziologický rozbor	48
4.2.6	Zhodnocení terapie	51
4.2.7	Dlouhodobý rehabilitační plán	52
4.3	KAZUISTIKA Č.3.....	53
4.3.1	Základní údaje:	53
4.3.2	Vstupní kineziologický rozbor:	53
4.3.3	Krátkodobý rehabilitační plán	57
4.3.4	Terapie a cvičební jednotka	57
4.3.5	Výstupní kineziologický rozbor	58
4.3.6	Zhodnocení terapie	61
4.3.7	Dlouhodobý rehabilitační plán	61
5	DISKUSE	62
6	ZÁVĚR.....	66
7	SEZNAM POUŽITÉ LITERATURY	68
8	SEZNAM OBRÁZKŮ	71
9	SEZNAM TABULEK	74
10	PŘÍLOHY.....	75
11	SEZNAM POUŽITÝCH ZKRATEK	77

Úvod

Makromastie, neboli hypertofie mléčných žláz, je nadměrná velikost poprsí. Toto označení je pro každou ženu velmi individuální vzhledem ke konstituci jejího těla. Největším problémem u makromastie je zátěž, kterou váha poprsí přináší a prohlubuje funkční poruchy, které jsou v dnešní době velmi časté. Velikost poprsí je dána předem geneticky, proto žena tento faktor nemůže nijak ovlivnit.

Váha poprsí táhne ženy a celou jejich osu i s těžištěm více vpřed, než je standardní, stahuje ramena do protrakce a vnitřní rotace, což narušuje centraci ramenních kloubů. Ženy mají zatuhlý, nepohyblivý hrudník, a tak většinou trpí na blokády žeber. Na zvětšenou hrudní kyfózu reaguje krční páteř vyhlazení lordózy a předsunem hlavy.

Hrudní koš je velmi elastická schránka pro orgány, která je důležitá jako punctum fixum pro svaly, které mají převodní vliv na horní a dolní končetiny. Zároveň jeho pohyblivost ovlivňuje dechovou funkci a pružnost páteře (Kolář, 2009).

Ženám se často objevují bolesti zad, a to již v raném věku puberty, kdy se jim poprsí začíná vyvíjet. Další problémy přicházejí obvykle v období těhotenství a kojení, kdy poprsí nadále nabývá na své objemu.

Toto téma jsem si vybrala z důvodu, že klientky s problémy navazujícími na makromastii v mém okolí přibývají. Ony samy jsou si vědomi toho, že jejich poprsí jim vytváří bolesti zad a další problémy, avšak jsou nedostatečně informovány o tom, jak s tímto problémem mohou pracovat. Většinou se s komplikacemi smířily a řešení nevyhledávají, jelikož podkladů, materiálů a výzkumů pro tyto klientky, ale i pro většinu zdravotnického personálu, existuje opravdu velmi málo.

Tato práce je zaměřena na zkoumání funkčních poruch u žen s makromastií a snahu o kompenzaci. Primárně se snažím klientkách ulevit od bolestí a pomoci jim se zlepšením postury díky kompenzačnímu či dechovému cvičení a manuálními technikami. Dalším mým cílem je edukace žen, které doprovází problémy spojené s makromastií.

1 SOUČASNÝ STAV

1.1 Makromastie

1.1.1 Definice

Hypertrofie prsu je klinický stav charakterizovaný nadměrně velkým poprsím, u kterého nelze vzhledem k velké variabilitě proporcí těl klinicky definovat přesné míry symptomatiky (Layon et al. 2021). Avšak autoři dále udávají, že mezi jedno z kritérií určení makromastie může být váha nadbytečné prsní tkáně, která se pohybuje mezi 900 a 2 200 g. Měšťák et al. (2015) rozděluje makromastii na infantilní, pubertální a hypertrofii u dospělých jedinců spojenou s porodem či laktací.

1.1.2 Klinické obtíže

Papanastosiou et al. (2019) popisují symptomatiku makromastie jako širokospektrou od klasických fyzických bolestí krční, hrudní i bederní páteře, ramen nebo oblasti celého hrudního koše, přes funkční poruchy, špatné držení těla, až po obtíže při nejrůznějších aktivitách. Váha hypertrofie působí jako páka, která primárně stahuje muskulofasciální závěs ramen a krční páteře, narušuje stabilizační síly, což vyvolává nejčastěji přetížení m.trapezius, m. levator scapulae a mm.rhomboidei (Papanastosiou et al. 2019). Autoři navazují, že v důsledku tohoto zatížení dochází ke zvýšení tlaku na týlní nervy, které mohou vyvolávat bolesti hlavy, což ve svých studiích potvrzuje i Mosser et al. 2004. Jako další komplikaci spojenou s makromastií popisují Layon et al. 2021 neuropatii HKK, která může být způsobena hypertofií tkání a útlakem pletení předních rohů míšních.

1.1.3 Výběr vhodné podprsenky

Podprsenky, které jsou špatně zvolené a neposkytují dostatečnou podporu pro poprsí, mohou mít negativní vliv na pohybový aparát v podobě vyvíjeného velkého tlaku (McGhee et al. 2010). Podle autorů může nesprávný výběr způsobovat hluboké rýhy kvůli zatížení v oblasti ramínek, nespecifické bolesti zad, špatné držení těla, diskomfort při aktivitách ale i při každodenních činnostech. Haworthová et al. 2023 popisují, že při správném výběru podprsenky může docházet ke klidové poloze prsní tkáně a nezatěžuje tak hrudní stěnu zepředu.

Opora podprsenky v ideálním případě začíná na podprsni rýze, košíčky by neměly stlačovat či jinak deformovat poprsí, které ve správné podprsence nemá vyčnívat ale být celé posazené v košíčku (Greenbaum et al. 2003). Zhong et al. (2023) popisují postup u výběru podprsenky následně. Nejdříve probíhá nastavení ramínek a obvodový pás tak, aby se nikde nezařezávali. Následně se žena předkloní a sleduje se, jestli prsa sedí v košíčkách a nevytváří nad ním vyboulení tkání. V poslední řadě se provádí test flectovaných paží, kde se kontroluje, zda podprsenka zůstává pevně sedět na hrudníku bez hnutí.

1.1.4 Zmenšení poprsí

V případě velkých komplikací a neúspěšných pokusech o jejich zmírnění je za léčbu hypertrofie považována oboustranná, ať už vertikální či horizontální, operační redukce poprsí (Papanastasiou et al. 2019). Autoři po redukci poprsí popisují zmírnění bolestí zad, zlepšení postavení páteře, uvolnění napětí v paravertebrálních svalech a navrácení těla do neutrální osy.

1.2 Anatomie prsu

Prs neboli mamma je vyvýšení na přední straně hrudníku, které obsahuje největší kožní žlázu v těle glandula mammae (Čihák 2016). Roztočil 2011 popisuje u člověka mléčnou lištu, která začíná v podpaží, vede až k tříslům, a jež obsahuje apokrinní žlázy a ty se na vybraném místě vyvíjejí v jeden pár funkčních mléčných žláz. Čihák 2016 udává vertikální polohu mammy v oblasti od 3. do 6. žebra a horizontální od parasternální čáry do přední čáry axilární.

Vývoj prsu začíná ještě před začátkem puberty. Nejdříve se nadzvedává kůže kolem dvorce s bradavkou, ta se následně zvětšuje do tzv. pupenu, a poté tato areolomamma nabírá na obvodu a vzniká tak plnohodnotný prs s jasně ohraničenou bradavkou (Roztočil 2011). Velikost poprsí ovlivňuje kombinace faktorů, jako je typ postavy a konstituce, genetická predispozice, věk, výživa a aktuální stav mléčné žlázy (Roztočil 2011).

Kůže prsu je světlá, tenká, bohatě nervově zásobená a na jejím vrcholu se nachází dvorec. Zpravidla o rozměru 3–5 cm (Čihák 2016). Autor dále corpus mammae popisuje jako laločnaté, pevné těleso, které má nerovný povrch a vybíhá v processus axilaris. Váha prsu vymezuje mimo období gravidity kolem 130–200 g a během doby laktace 300–900 g.

O prsních fasciích se dále rozepisuje Stecco et al. 2008, z něhož čerpám následující text. Tyto fascie rozdělují na dvě vrstvy, které obklopují velký prsní sval. Hluboká vrstva přiléhá ke klíční kosti a mediálně se upíná na hrudní kost. Povrchová vrstva přebíhá přes klíční kost a napojuje se na fascie krku, obaluje m.sternocleidomastoideus (dále jen jako m. SCM) a m. trapezius. Mediálně jde přes kost hrudní a spojuje se se stejnou fascií protilehlé strany. Upínají se do ní ligamenta suspensoria mammae, která fixují prsní žlázu. Obě vrstvy se setkávají nad m. serratus anterior a srůstají v jednu. Na zadní straně hrudníku se opět rozpojují a jednotlivě obalují m. latissimus dorsi. Laterální fascie vbíhá do fascie deltového svalu, která stejně jako dvě předchozí obepíná m. pectoralis major a dále se propojují do fascií horních končetin (dále jen jako HK).

1.3 Anatomie hrudního koše

Následující odstavec čerpám z Kolář et al. 2020. Hrudní koš je důležitou ochrannou schránkou pro mnoho životně důležitých orgánů, jako jsou srdce, plíce, jícen a mnoho dalších. Propojuje trup a horní končetinu pomocí ramenního pletence. Jeho pružnost je nezbytná pro dechové funkce a funkční bránici.

Dylevský, 2009 ještě zmiňuje důležitost propojení hrudníku a axiálního systému, které mimo elastičnosti mají funkci rigidní opory pro svaly dýchací a pohyby v hrudní páteři. Komplexně hrudník popisuje jako ventrodorzálně oploštělý kužel s páteří prominující dovnitř dutiny.

Kostru hrudníku tvoří dvanáct párů hrudních obratlů, dvanáct párů žeber a hrudní kost (Čihák, 2011). Čihák dále uvádí, že žebra (costae) se v latinském pojmenování označují římskými číslicemi I – XII a v českém jazyce používáme číslování 1. – 12. Žebra dělíme na pravá (costae verae), jakožto prvních sedm párů, která se pojí s hrudní kostí, nepravá (costae spuriae) osmá až desátá žebra, která se kloubně pojí k horním pravým a volné (costae fluctuantes). Poslední dva páry končí na ventrální straně bez skloubení ve svalovině (Hudák, Kachlík et al. 2021).

Dle Koláře 2020 máme následující spojení žeber a hrudníku. Articulationes costovertebrales spojují žebra s páteří, a to buď pomocí hlavic žeber s těly obratlů (articulationes capitum costarum), nebo přes hrbolky žeber se pojí s výběžky obratlů (articulationes costotransversariae). Articulationes sternocostales zajišťují spojení žeber

a hrudní kosti. Posledním je articulationes interchondrales, která platí pro žebra nepravá, ta se spojují pomocí chrupavek a u nich Čihák dodává, že jsou nekonstantní.

Čihák a Kolář se rozepisují o pohybech žeber, pro které jsou zásadní jejich spojení a zakřivení. První zakřivení je plošné po obvodu hrudníku, druhé podle dolní hrany a třetí torzní, kdy vzadu jsou žebra svisle postaveny a směrem dopředu se otáčejí šikmo vzhůru a dopředu. Díky torznímu zakřivení dochází i k rozšiřování hrudníku do stran. *Žebra se při pohybech hrudníku během dýchání zdvihají a klesají kolem osy jdoucí ze středu hlavice žebra šikmo dorzolaterálně do kostotransverzálního kloubu (Kolář, vydání 2, strana 133).* Pohyby žeber jsou nejmenší u prvních párů, a naopak největší v oblasti sedmého a osmého páru žeber, která jsou nejdelší. Autoři uvádějí, že díky skloubení pravých žeber a kosti hrudní dochází k pohyblivosti i kosti hrudní, která by se měla pohybovat čistě dopředu ve fyziologickém modelu, který se podle Koláře nazývá bráničním dýcháním. Předozadní pohyb se uskutečňuje pomocí sternoklavikulárního skloubení. Pokud dochází i k vertikálním pohybům sternální kosti, je to patologie, která probíhá v akromioklavikulárním skloubení, Kolář tento model označuje jako kostální dýchání.

Kolář 2020 rozděluje ještě pohyby hrudníku na ty, které jsou závislé na pohybech páteře a poté na ty, které naopak jsou na pohybech páteře nezávislé a probíhají v kostovertebrálních kloubech. Rozdělení má podle něj zásadní význam při zhodnocování kvality dechových a stabilizačních funkcí a jejich testování. Hrudní páteř by měla být schopna se pohybovat nezávisle na hrudníku a hrudník by měl být stejně nezávislý na pohybech páteře, a to všechno díky pohyblivým skloubením žeber. Clara Lewitová (2017) doplňuje, že pro hybnost páteře a žeber je důležité, aby kůže, podkoží, svaly a fascie byly vůči sobě posunlivé do všech stran.

Čihák (2011) ještě dodává možnosti variability hrudníku a to, jak ovlivňují pohyblivost žeber a funkčnost. Odchyly jsou dané sklonem a zakřivením žeber. Rozlišuje dvě běžné odchyly. Dlouhý hrudník, neboli asthenický, má žebra více svěšená, je předozadně plošší a je většinou dechově lépe vybavený. Naopak soudkovitý tvar má žebra postavená více horizontálně, a díky tomu není schopen velkého zdvihání, proto je u těchto typů menší rozdíl mezi výdechem a nádechem.

Hrudník dále funguje podle Koláře jako punctum fixum pro svaly, které propojují horní a dolní končetiny. Dalšími nezbytnými svaly, které se upínají na hrudní koš, jsou pomocné nádechové a výdechové svaly a hlavní výdechový sval bránice (diaphragma).

1.3.1 Anatomie páteře

Jednou ze tří součástí axiálního systému je páteř, která má jako základní funkční jednotku pohybový systém a ten Dylevský (2009) dělí na následující komponenty. Obratle a meziobratlové vazy jako nosnou a pasivně fixační složku, meziobratlové destičky a cévní systém páteře jako hydrodynamické komponenty, klouby a svaly páteře jako kinetickou a aktivně fixační složku.

Čihák (2011) popisuje rozdělení obratlů na 7 krčních, 12 hrudních, 5 bederních, 5 křížových a 4–5 kostrčních, které srůstají v kost křížovou. Až na výjimku prvních dvou krčních obratlů se zbytek skládá z těla, které je vždy nejmasivnější částí. Oblouku, jenž tvoří obratlový otvor a výběžků (Dylevský 2009). Dále popisuje zakřivení páteře, které je ve frontální rovině a sagitální, představuje střídání kyfózy, neboli zakřivení vzad a lordóz, zakřivení vpřed. O tomto zakřivení píše, že nemá pouze funkci odpružení, ale zvyšuje zpevnění páteře.

Dylevský (2009) obratlová těla popisuje jako nosný prvek, kdy v dolní hrudní a bederní oblasti dochází k největšímu zatížení. U páteřního oblouku zmiňuje ochrannou funkci jako hlavní, a zároveň je to místo, kde začínají páteřní vazy. Obratlové výběžky processus articulares tvoří skloubení, proc. transversi a proc. spinosi jsou místa, kde začínají vazy a svaly páteře (Dylevský 2009).

Na páteři jsou tři druhy spojení. Chrupavčité zastupují meziobratlové ploténky, vazivové máme v podobě krátkých a dlouhých vazů a obratle křížové či kostrční jsou spojeny synostózami (Hudák, Kachlík a kol. 2021). Dále na páteři nalezneme meziobratlové klouby nacházející se mezi os occipitalis a C1 a mezi C1 a C2, jež jsou zpevněny vazivovou soustavou (Hudák, Kachlík a kol. 2021). Dylevský (2009) dodává informace o meziobratlových spojeních mezi jednotlivými výběžky obratlů, které mají variabilní tvar i sklon.

Podle rozdílného postavení a tvaru kloubních ploch v jednotlivých úsecích páteře se liší i jejich pohyblivost, která je mezi jednotlivými obratli malá (Kolář 2020). Autor dále píše, že páteř umožňuje trupu vykonávat flexi, extenzi, lateroflexi, rotaci a v krční či bederní oblasti umí tyto pohyby kombinovat do krouživých pohybů. *Výsledný pohyb páteře v určitém úseku je dán součtem dílčích pohybů, které umožňuje geometrie kloubních ploch, pružnost meziobratlových plotének a kloubních pouzder (Kolář, 2. vydání, str. 129.).*

Pro stabilizaci ale i pohyb páteře je důležitá svalová tkáň, kterou rozdělujeme na hlubokou vrstvu krátkých zádových svalů, jež propojuje navzájem jednotlivé obratle, střední a povrchovou svalovou vrstvu, kde se nacházejí delší a silnější svaly, které udržují polohu páteře a zároveň slouží i k její změně (Véle 2006). *Svaly různých vrstev páteře tvoří ucelený komplexní systém z různě dlouhých svalových snopců umožňují realizaci složitých pohybů mezi jednotlivými segmenty páteře, mezi hlavou a páteří, mezi hrudníkem a končetinami. Na páteři tak vzniká řada vzájemně se křížících různě dlouhých řetězců od ilia až po krční páteř, se stabilizačním účinkem na osový orgán a tím i na držení těla (Véle 2006, druhé vydání, str. 200).*

Kolář (2020) u stabilizace páteře zmiňuje Panjabiho koncept neutrální zóny, který představuje centrované postavení a je výsledkem aktivní svalové stabilizace. Dylevský (2009) ji rozlišuje na statickou, která udržuje klidovou konfiguraci a stabilitu dynamickou, jež je součástí pohybu

1.4 Anatomie ramenního pletence

Ramenní pletenec je spojkou mezi horní končetinou a axiálním systémem, která zajišťuje hybnost hrubé motoriky horní končetiny (Véle 2006). Důležitá je pro nás u tohoto komplexu jak mobilita, tak na druhou stranu i stabilita (Dylevský 2009)

Následující odstavec čerpám z Dylevský (2009). Mobilita je primárně dána tím, že pletenec je neuzavřeným řetězcem, který se připojuje ke zbylé kostře pouze v jediném bodě, a tím je spojení klíční a hrudní kosti. Sekundárně ji zajišťuje kulovitý tvar ramenního kloubu. Klíční kost funguje jako vzpěra, stabilizuje pohyb a její délka určuje limit pohybu pletence. Další stabilizaci zajišťuje při rotaci lopatky tah svalů, který je orientován tak, aby vytvářel fixační prvek.

Klíční kost je štíhlá dlouhá kost esovitého prohnutí. Představuje transversální spojení svažující se od akromionu k hrudní kosti (Čihák 2011). Na obou koncích klíční kosti dochází ve spojeních k malým pohybům, při vzpažení se tato kost rotuje směrem vzad, a naopak při zapažení směrem vpřed (Dylevský 2009). Tento autor ji nazývá jako kost distanční, jež svojí délkou určuje rozmezí mezi hrudní kostí a kostí pažní. Na její spodině dále popisuje drsnatinu, ta je místem úponů důležitých vazů, které fixují spojení klíční kosti a lopatky. Čihák (2011) píše, že u klíční kosti máme ještě další funkci, zajišťuje přenos nadbytečných tlaků a nárazů z horní končetiny na sternum. Dylevský (2009) dodává, že při tahové zátěži mechanismus reflexně aktivuje trapézový a malý prsní sval, což zajišťuje přitažení právě kosti klíční ke kosti hrudní. U tlakového přetížení se síly přenášejí pomocí vazů mezi klíční kostí a lopatkou, kde to přenášejí dále kostoklavikulární vazy na první žebro (Dylevský 2009).

Čihák (2011) popisuje lopatku jako trojúhelníkovitou kost, jež má přední stranu přilehlou k žebřím konkávního tvaru a zadní konvexního. Díky jejím mohutným výčnělkům, jako např. processus coronoideus, o ní Dylevský (2009) pojednává jako o kosti, která je ideální pro začátky a úpony svalů ramenního pletence. Na jejím laterálním úhlu popisuje Čihák (2011) mělkou, vejčitou kloubní jamku, která slouží pro připojení volné horní končetiny a v jejím okolí jsou další drsnatiny, na nichž začínají další svaly ramenního pletence. Lopatka je kost, která je uložena ve svalovině, a v případě, že horní úhel je v úrovni 2. žebra a spodní úhel v úrovni žebra 3., tak můžeme její pozici popsat jako neutrální (Dylevský 2009). Tyto pohyby dále autor dělí na posuvné a otáčivé. Mezi posuvné pohyby počítá elevaci, depresi, abdukce či addukci a otáčivé pohyby popisuje jako moment, kdy spodní úhel se vytáčí zevně nebo vnitřně. Její rozsahy určuje jak svalové napětí v jejím okolí, tak pohyblivost akromioklavikulárního i akromiosternálního spojení. Dylevský (2009) popisuje lopatku jako nejpohyblivější část ramenního pletence.

Kluzké pohyby lopatky zajišťuje řídké vazivo, které se nachází mezi přední stranou lopatky a hrudní stěnou, což Dylevský (2009) popisuje jako funkční spoj. Dalším takovým spojením nazývá subakromiální kloub, ten je opět tvořen řídkým vazivem a tentokrát i burzou ramenního kloubu.

Svaly u lopatky tvoří dvojice, které jí zajišťují pohyb ale i fixaci v různých polohách (Dylevský 2009). Autor popisuje následující čtyři dvojice. Pro rotaci lopatky *mm.rhomboidei* a *m. serratus anterior*. U elevace a deprese lopatky spolupracují

m. levator scapulae a dolní část m. trapezius. Protrakci s retrakcí vytváří m. pectoralis minor a horní část m. trapezius. Posledním pohybem je addukce a abdukce, které zajišťují m. serratus anterior a střední část m. trapezius.

1.5 Postura

Kolář (2020) popisuje posturu jako základní podmínku pro pohyb, která zajišťuje aktivní držení těla, umožňuje nám překonávat gravitační sílu a reagovat na vnější vliv v jakémkoliv poloze. Postura nám poskytuje mnoho informací o těle a jeho funkčnosti, svalové rovnováze či naopak nerovnováze, patologických stavech, anatomických poměrech i psychickém rozpoložení pacienta (Kolář 2020). Autor dále zmiňuje, že ve chvíli, kdy máme správné svalové rozložení a posturální napětí, tak se jednotlivé pohybové segmenty nacházejí v centrováném postavení. Marešová (2011) píše, že díky tomuto nastavení nedochází k přetěžování a má velký vliv na strukturu kloubu. Kolář navazuje, že pro optimální zatížení kloubů je důležité stabilizační zapojení svalů, a to nejen ve statických pozicích ale i v lokomoci. Molnářová (2009) píše, že postavení axiálního systému ovlivňuje postavení dolních i horních končetin, a naopak postavení končetin působí na střed těla, z čehož vychází, že tělo funguje jako celek.

Pro posturální stabilizaci je důležité přijímání podnětů pomocí receptorů, správný přísun informací z CNS a zdravý pohybový systém, což můžeme definovat jako složky senzorycké, řídicí a výkonné (Molnářová 2009). Pro stanovení ideální postury musíme podle Koláře (2020) znát biomechaniku, anatomii a neurofyzilogii v motorickém kontextu. Véle (2006) však udává, že udat standard pro správné posturální držení těla je, vzhledem k odlišnostem jednotlivců, nemožné.

Následující odstavec čerpám z Koláře (2020). Posturální funkce rozlišujeme na stabilitu, stabilizaci a reaktibilitu. U stability je důležité, aby se těžiště vždy promítalo do opěrné báze, pokud tomu tak není, tělo je vystavováno většímu zatížení, svaly a šlachy jsou ve stálém napětí, kdy s dlouhodobou hypertonií postupně přichází bolest či později deformity. Posturální stabilizace je aktivní zapojení svalů proti vnější silám jako je gravitace, a zároveň je součástí jakéhokoliv i izolovaného pohybu, bez kterého by došlo ke zborcení kostry. Lze díky ní zjistit koaktivační aktivitu agonistů a antagonistů. Posturální reaktibilita zajišťuje punctum fixum pomocí zpevnění jednotlivých kloubních spojení, to umožňuje pohyby punctum mobile. Důležitá je i spolupráce s nitrobrřišním tlakem, který spolu s extenzory páteře tvoří pevný bod v bederní páteři a pánvi, kdy

s pánevním dnem, bránicí a břišními svaly tvoří základ pro každý pohyb. Jsou základním kamenem pro posturální aktivitu.

1.6 Funkční poruchy

Kolář et al. (2020) popisují funkční poruchy jako komplexní problematiku, která s sebou nese velkou škálu symptomů a dopadů na pohybový aparát. Vlivem vnějšího vlivu či špatných návyků podle autorů vzniká patologické napětí, které dále vyvolává klinické projevy v podobě zvýšeného svalového tonu, odporu proti pohybu nebo vzniku spoušťových bodů. Funkční poruchy pohybového systému (dále jen FPPS) se mohou projevovat v podobě blokády, změn v měkkých tkáních, vegetativních poruch, poruch pohybových stereotypů či statiky (Kolář et al. 2020).

Kolář et al. (2020) popisují, že při vyšetření tření kůže můžeme narazit na místo s větší potivostí a odporem tření, které nazýváme povrchní hyperalgickou zónu (dále jako HAZ), která nám určuje oblast vegetativních změn. Kůže a podkoží dle autorů můžeme vyšetřit i pomocí techniky protažení, kdy dostáváme tkáň do bariéry, ve které následně zapružíme. U fyziologické bariéry nás tkáň pustí do zapružení, zatímco u patologických zaznamenáme tvrdý náraz. Pomocí stejného principu předpětí a zapružení vyšetřujeme i posunlivost fascií vůči sobě i vůči kostem (Kolář et al. 2020). Autoři zmiňují, že na zádech využíváme převážně kraniokaudální směr protažení, zatímco na hrudníku, krku a končetinách volíme směr okolo podélné osy. U svalové tkáně pomocí palpačního vyšetření můžeme narazit na klasický myofasciální spoušťový bod neboli trigger point (dále jako MTrP), který Čech (2020) definuje jako přesně ohraničené palpačně bolestivé místo (viz kapitola svalové poruchy).

Kolář (2020) popisuje, že tělo při FPPS využívá jako varovný signál bolest, který upozorňuje na poruchu, zranění či nerovnováhu v organismu. Následuje pomocí CNS vytvoření náhradního pohybového vzoru, který tělo využívá v případě, že ten primární vzorec je narušen nebo oslaben. Sekundárně vzniklé vzory často snižují efektivitu pohybu, oslabují a mění svalové vzorce a vedou tak ke zvýšenému riziku zranění.

Lewit (2003) udává, že FPPS se projevují komplexním způsobem a zasahují do různých úrovní měkkých tkání přes kůži, podkoží a fascie až ke svalům a vazům. Dále se reflexní cestou šíří i do viscerální oblasti a mohou tak ovlivňovat životně důležité pochody. I Poděbradská (2019) píše u FPPS o specifickém řetězení poruch do vzdálených

segmentů těla, čemuž podle ní můžeme předcházet včasnou diagnostikou, správným určením primární poruchy a navrácením postižených tkání do normy. Autorka dále udává, že v případě, kdy nedojde k ranné terapii, funkční porucha přechází do strukturální a v tu chvíli je pomocí fyzioterapie již neodstranitelná, zatímco ta funkční je plně reverzibilní. Lewit a Kolář (2020) dodávají, že funkční porucha nemusí té strukturální pouze předcházet, ale může být i jejím následkem.

1.7 Svalové poruchy

Dle Finandové (2008) může k mechanickému poškození svalu dojít nadužíváním či přetížením. Na hodnocení svalu je třeba se zaměřit při každém vyšetření svalových poruch i přes to, že je to velmi subjektivní vyšetření, a to z toho důvodu, že je velkou podmínkou pro vytváření veškeré motoriky (Kolář 2020). Autor dále udává, že k jeho narušení může dojít z různých příčin, jelikož k jeho ovlivnění přispívá velké množství faktorů vnějších, tak i vnitřních a odráží se to jak na postuře, tak i lokomoci.

Zvýšené svalové napětí neboli hypertonie se může objevovat jako ochrana a fixace určitého segmentu z důvodu bránění dalšího dráždění a za určitých okolností může být brána jako fyziologická (Kolář 2020). Haladová a Nechvátalová (2008) u hypertonie pojednávají o tom, že je důležitá palpace v celé délce a různých vrstvách, kde vyhledávají bolestivá místa nazývaná trigger pointy. Čech (2020) píše o rozdělení těchto bodů na klasické, které nejčastěji nacházíme ve středu délky vláken, tvořících zatuhlý svalový snopeček a úponové, kde vlivem zvýšeného tahu dochází k přetížení pojivové tkáně. Toto napětí vyvolává odezvu v lokálních nociceptorech a vniká tak úponový MTrP. Následně vzniká v jednom svalovém snopečku trigger points complex, skládající se z centrálního MTrP a dvou úponových MTrPs. Klinicky je autor ještě dělí na aktivní, jež vyvolávají spontánní bolest, a latentní, které se projevují pouze při kompresi. Finandová (2008) je bere jako zatuhlá místa ve svalech, která mají zvýšené napětí a často jsou zdrojem bolesti, oslabením svalů a omezením pohybu. Travell a Simons (2018) uvádějí, že právě bolestivý omezený rozsah pohybu je častým subjektivním pocitem u přítomnosti MTrPs. Čech (2020) doplňuje, že bolest vyvolaná MTrPs nemusí být v oblasti daného dermatomu ani v lokalitě area nervi.

Hypotonie jakožto snížený svalový tonus disponuje i sníženým odporem daného svalu (Kolář 2020). Svalový útlum často začíná snížením aktivace svalu v různých pohybových stereotypch a následně dochází k jeho oslabení (Haladová a Nechvátalová 2008).

2 Cíl práce a výzkumné otázky

2.1 Cíle práce

1. Najít typické funkční poruchy pohybového aparátu u žen s makromastií.
2. Na základě vyšetření stanovit krátkodobý a dlouhodobý rehabilitační plán.
3. Rešerše dostupné literatury.
4. Vytvoření edukační brožury pro ženy s makromastií.

2.2 Výzkumné otázky

1. Jaké jsou funkční poruchy pohybového aparátu u žen s makromastií?
2. Jak ovlivnila zvolená terapie funkční poruchy pohybového aparátu?
3. Jak ovlivnila zvolená terapie bolesti pohybového aparátu?

3 Metodika

3.1 Charakteristika výzkumného souboru

K získání dat byla využita kvalitativní metoda. Výzkumný soubor tvořily čtyři ženy ve věku od 18 do 46 let disponující makromastií. Všechny probandky podstoupily vstupní vyšetření, byly edukovány o následujících deseti terapiích, které probíhaly jednou týdně v domácím prostředí, na konci jsme provedly výstupní vyšetření se zhodnocením terapie. Všechny probandky podepsaly na začátku informovaný souhlas (viz příloha 1), kde byly seznámeny s následující terapií, vytvořením kineziologického rozboru, poskytnutím osobních údajů a pořízením fotodokumentace do bakalářské práce.

3.2 Použité vyšetřovací metody

Kvalitativní data jsem získávala ze vstupních a výstupních kineziologických rozborů. Při vyšetření jsem podrobně odebrala anamnézu, somatometrii zaměřenou převážně na poprsí, goniometrii, otestovala jsme svalové dysbalance a vyšetřila jsem hybnost páteře. Část vyšetření byla zaměřena i na respiraci.

3.2.1 Anamnéza

Odběr anamnézy je velmi důležitou součástí vyšetření, která probíhá ústně, terapeut se ptá na cílené otázky a proband se snaží na ně co nejpřesněji a neupřímněji odpovědět, díky čemuž poskytuje podrobné informace z různých oblastí ovlivňující probandovu kvalitu života. (Poděbradská 2018)

Véle (2006) uvádí, že důkladná anamnéza, kterou považuje za počátek navázání osobního kontaktu, se podílí na určení finální diagnózy nejméně z padesáti procent. Kolář et al. (2020), pojednává o důležitosti podrobné anamnézy, jež se zaměřuje na vznik a průběh nynějších i předchozích onemocnění, bolestí, obtíží, komplikací, ale zároveň zjišťuje i rodinou, pracovní, sociální, alergologickou a farmakologickou anamnézu.

3.2.2 Vizualní analogová škála

Knotek (2020) píše, že pro určení intenzity bolesti se nejčastěji používají vizualní analogové škály (dále VAS). Tyto standardizované stupnice pomáhají specifikovat intenzitu bolesti (VAS-I) nebo její nepříjemnost (VAS-U) při jejím popisu (Knotek 2020). Autor udává, že vlevo stupnice začíná vždy popisem žádná bolest. Vpravo poté naopak

končí ohodnocením nejhorší možná bolest. Knotek (2020) rozděluje tyto stupnice na analogové, kde se zakresluje pouze na přímkou a stupnice numerické, na kterých se nachází číslování 0-10.

3.2.3 Aspekce

Aspekce je vyšetření pohledem, které nám poskytuje informace o pacientech již od první chvíle, často dříve, než si to vyšetřovaný sám uvědomí, což nám umožní získat nezakreslené údaje o jeho spontánních pohybových stereotypch (Poděbradská 2018). Kolář et al. (2020) píše, že bychom měli vnímat rozdíl mezi přirozeným chováním a cíleně vyšetřovaným pohybem. Dle Poděbradské (2018) při záměrné aspekci postupujeme systematicky kraniálním směrem, vnímáme tělo jako celek a postupně si všímáme základních kompenzačních mechanismů, konstituce, svalové kondice či klidové aktivity.

3.2.4 Vyšetření olovnicí

Následující odstavec čerpám z Haladová a Nechvátalová (2010). Měření probíhá pomocí zatíženého provázku, který je napnutý a směřuje vertikálně k zemi. Olovnice spuštěná z protuberancia occipitalis má probíhat podél páteře, procházet intergluetální rýhou a dopadat mezi paty. V jiném případě měříme odchylky v centimetrech a mluvíme o odklonění vpravo či vlevo. Zepředu spouštíme olovnici od proc. Xiphoides, která prochází středem trupu. Z boku přikládáme začátek olovnice k zevnímu zvukovodu, dále vede středem ramenního i kyčelního kloubu a končí před osou hlezenního kloubu.

3.2.5 Palpace

Palpace je velmi subjektivní vyšetření, ke kterému využívá terapeut hmatu a vnímavosti vlastních dlaní, kde je nejčastěji využíván palec (Poděbradská 2018). Pomocí receptorů v prstech dokážeme rozlišovat tvrdost, drsnost nebo hladkost tkání, ale i jejich teplotu, vlhkost, poddajnost či pružnost, která nám udává v předpětí rozdíl mezi fyziologickou a patologickou bariérou, kterou vyšetřujeme posunlivost měkkých tkání a fascií (Kolář et al. 2009). Haladová a Nechvátalová (2010) dodává, že pomocí palpace můžeme zjišťovat navíc kvalitu cití, potivost a přítomnost či kvalitu otoku.

Dle Poděbradské (2018) se hloubka palpace neřídí pouze použitou silou, ale i sklonem, kterým míříme k vyšetřovaným tkáním, kdy při kolmějším přiložení hmatáme hlubší

vrstvy. Podkoží podle autorky můžeme dále vyšetřovat technikou, kdy vytváříme pomocí prstů na zkoumané oblasti řasu. Dále Poděbradská popisuje rozdíl mezi fyziologickou, elastickou bariérou, která nám dovolí po předpětí zapružit, a bariérou patologickou, kde se pružnost tkáně nenachází, případně se může objevit bolestivost. Následně rozdělujeme bariéru na svalovou, vazivovou a kostěnou.

Finandová (2008) popisuje, že sval, který podle palpce můžeme považovat za zdravý, je po hmatu nebolestivý, přizpůsobivý, tvárný a pružný. Sval, který palpujeme bychom měli dostat do pasivního zkrácení a následně prsty přebrnknout přes jeho vlákna, která máme v relaxovaném, a tudíž dobře hmatatelném nastavení (Poděbradská 2018).

3.2.6 Somatometrie

Haladová a Nechvátalová (2010) popisuje somatometrii jako objektivní vyšetření, které by mělo být velmi precizní a přesné. Pomocí palpce najdeme body na těle vyšetřovaného a následně změříme ať už vzdálenost, obvod, délku, výšku, váhu nebo osové postavení, kdy k měření využíváme vlastní smysly ale i fyzikální přístroje (Haladová a Nechvátalová 2010).

3.2.7 Goniometrie

Goniometrie je vyšetření zaměřené na postavení kloubů a rozsahy pohybu, které se měří ve stupních pomocí úhломěrů (Haladová a Nechvátalová 2010). Kolář (2020) píše o rozsahu v kloubu aktivním, kde člověk sám vykonává pohyb pomocí svalové síly a dále o pasivním pohybu, jež je vykonáván vnější silou, například terapeutem nebo gravitací. U pasivního pohybu dále Kolář zmiňuje kloubní vůli, které je ohraničena elastickou vlastností pouzdra a svaly, jež jsou v těsné blízkosti navázány na daný kloub. U aktivního rozsahu Haladová popisuje, že velký ovlivnění má právě svalová síla, která když je snížena, tak nám neodhalí opravdový rozsah.

Pohyby v těle se odehrávají mezi dvěma pohybovými segmenty, u nichž rozlišujeme, zda se přibližuje distální segment k proximálnímu, či naopak (Kolář 2020). Vždy jeden segment je nehybný, fixovaný, a s hybným segmentem jde do maximálního možného rozsahu i rameno úhломěru, které je přiloženo v ose pohybu daného kloubu (Haladová a Nechvátalová 2010). Dle Koláře (2020) počet os, okolo kterých je kloub schopen vykonávat svůj pohyb, je ovlivněn tvarem styčných ploch a počtem kostí.

Z Haladové a Nechvátalové (2010) následně čerpám další pravidla pro goniometrii. Úhloměr se přikládá na vnější stranu kloubu, se kterým je v minimálním kontaktu. Vyšetřovanou oblast měříme, pokud možno bez oblečení. Kontrolní měření provádí stejná osoba, pomocí stejného goniometru a ideálně i v podobnou denní dobu, aby nedocházelo ke zbytečným odchylkám.

3.2.8 Vyšetření hybnosti páteře

Vyšetřením měříme rozvoj páteře, a to jak v jednotlivých úsecích, tak i celku (Haladová a Nechvátalová 2010). Páteř se nám hýbe do předklonu, záklonu, úklonu a rotací (Kolář et al. 2020).

Čepojevovou vzdáleností měříme rozvoj krční páteře do předklonu. Měření začíná od sedmého krčního obratle a od něj si kraniálně 8 cm vyznačíme bod, který by se po předklonu měl vzdálit minimálně o 2,5 – 3 cm (Kolář 2020).

Forestierova fleche je měření, které nám ukazuje u vyšetřovaného míru předsunutí držení hlavy či zvýšenou hrudní kyfózu. Vyšetřovaný si stoupne zády ke stěně s propnutými koleny, v tu chvíli měříme vzdálenost protuberancia occipitalis od stěny, v případě, že se tímto místem vyšetřovaný dotýká zdi, je výsledek 0 (Kolář 2020).

Ottova distance nám měří hybnost hrudní páteře do flexe. Ve stoji naměříme od posledního krčního obratle 30 cm kaudálně a při maximálním předklonu by se měla vzdálenost prodloužit minimálně o 3,5 cm a při záklonu se zkracuje o 2,5 cm. Když výsledné hodnoty sečteme, nazýváme tento výsledek jako index sagitální pohyblivost hrudní páteře (Haladová a Nechvátalová 2020).

Stiborova distance měří rozvoj hrudní a zároveň i bederní oblasti. Naměříme vzdálenost mezi pátým bederním obratlem a posledním krčním obratlem, kdy po předklonu se rozpětí mění v ideálním případě alespoň o 7–10 cm (Kolář 2020).

Při Schoberově distanci si naměříme 10 cm kraniálně od obratle S1, pozorujeme při předklonu rozvoj bederní páteře, a hodnota na metru se nám má prodloužit nejméně o 5 cm (Kolář 2020).

3.2.9 Vyšetření posturální stabilizace

Testy na posturální funkci nezjišťujeme pouze svalovou sílu, ale i funkčnost a kvalitu zapojení svalů (Kolář 2020). Dle autora hodnotíme poměr zapojení povrchových a hlubokých svalů, zda-li se nezapojují nadbytečné svalové mechanismy, timing a svalové souhry.

Testy čerpám z Koláře (2020). Extenční test se provádí v leže na břiše, kdy pacient provede mírnou extenzi hlavy a páteře. U fyziologického provedení se pánev nepřeklápí a vyváženě se zapojují extenzory páteře, laterální skupina břišních svalů a ischiokrurální svaly. Sledujeme postavení a případné souhyby lopatky, které se projevují při zvýšené aktivitě adduktorů v ramenním kloubu.

Při flekčním testu trupu leží dotyčný na zádech a provádí pomalou flexi hlavy a následně i trupu. Během flexe hlavy se správně začínají aktivovat svaly trupu, hrudník je v kaudálním postavení. Následně při flexi trupu se aktivuje laterální skupina břišních svalů, trup tvoří souvislý válec. Klíční kost a hrudník směřují kaudálně.

Brániční test vyšetřujeme v napřímeném sedě, hrudník je ve výdechovém postavení. Palpujeme dorzolaterálně pod spodními žebry břišní svaly, kterými pacient dostane za úkol vytvořit protitlak. Sledujeme symetrii či asymetrii zapojení, dorzolaterální rozšíření hrudníku a mezižeberních prostorů.

Test nitrobřišního tlaku probíhá v sedě na okraji lehátka. V tříselní oblasti palpujeme mediálně od spina iliaca anterior superior nad hlavici kyčelního kloubu a pacient se snaží vytlačit naše prsty. Ve fyziologickém provedení nejdříve uvidíme vyklenutí břišní stěny v podbřišku a následně zapojení břišních svalů.

3.2.10 Vyšetření zkrácených svalů

U svalů, u kterých není možné provést měření pomocí úhlu mezi dvěma segmenty, je vyšetření přesného stupně zkrácení obtížné (Janda 2004). Autor dále udává, že vyšetření zkrácených svalů je možné tehdy, kdy není žádná jiná příčina omezení rozsahu pohyblivosti, a tudíž při pasivním protažení může být překážkou pro plný rozsah pouze zkrácený sval, či celá skupina svalů.

Vyšetření dle Jandy (2004) musí být přesně zaměřené na svalovou skupinu, kterou chceme zkoumat, tudíž výchozí poloha, fixace a směr pohybu jsou hlídány po celou dobu.

Zkrácení svalu hodnotíme pomocí třístupňové kvalitativní škály, kdy za první nejde o zkrácení, za druhé je přítomno malé zkrácení a za třetí velké neboli patologické zkrácení (Janda 2004).

3.2.11 Vyšetření dechového stereotypu

Dechový stereotyp je velmi důležitou součástí stabilizační funkce páteře, ukazuje nám funkčnost bránice a její vztah s břišními svaly (Kolář 2020). Následně Kolář píše, že vyšetření může probíhat v různých polohách a naše pozornost by měla být zaměřena na pohyby žeber. Lewitová (2017) popisuje dech jako velmi variabilní a proměnlivý proudění vzduchu, které má v klidovém stavu být lehké a bez námahy.

Při bráničním dýchání palpujeme mezižeberními prostory, ty se s nádechem rozšiřují a spodní žebra se roztahují jak do stran, dopředu i vzad a pomocné nádechové svaly jsou relaxovány (Kolář 2020). Při kostálním dýchání popisuje Kolář kраниokaudální pohyb sternu jako dominantní, minimální rozpínání hrudníku a mezižeberních prostor, kdy při nádechu se zapojují pomocné nádechové svaly.

3.3 Terapeutické metody

Mobilizace měkkých tkání – U probandek jsem využila jak u měkkých tkání, tak i u fascií terapii dle Lewity (2020), který popisuje čekání v předpětí, kterého dosáhneme pomocí posunlivosti tkání. Následně čekáme na fenomén tání, který nás pustí z patologické bariéry do fyziologické, což může trvat v rozmezí 10 vteřin ale i půl minuty (Lewit 2020). U povrchových vrstev tkání autor popisuje i možnost, kdy kůži srolujeme mezi prsty a čekáme opět v předpětí na fenomén tání, kdy řasu můžeme protahovat do písmene S.

Mobilizace kloubů – Lewit (2020) u mobilizace kloubů opět zmiňuje fenomén tání, který vytvoříme po dosažení patologické bariéry. Místo fenoménu tání popisuje i možnost, kdy v patologické bariéře zapružíme.

Horká rolka – Jandová (2009) popisuje horkou rolku jako stočený froté ručník nasáklý horkou vodou o teplotě 42–45 °C, která se bodově přikládá na ošetřovanou oblast. Tato procedura spojuje pozitivní termoterapii s mechanickou stimulací (Jandová 2009). Zeman (2013) popisuje myorelaxační, spasmolytický a analgetický účinek pozitivní termoterapie, který je způsoben snížením dráždivosti nervových vláken a svalových vřetének.

Proprioceptivní neuromuskulární facilitace (PNF) - Metody PNF zahrnují facilitační techniky pro posílení svalů a koordinaci a inhibiční techniky pro normalizaci svalového tonusu a zmírnění bolesti (Holubářová a Pavlů 2022). Dle autorek Koncept PNF zdůrazňuje myšlení v pohybech, nikoli ve svalech, a využívá diagonální pohyby respektující přirozené pohybové vzorce těla. Ve své terapii jsem využila převážně PNF lopatky.

Centrace kloubů – Centrace dle Kolář et al. (2020) probíhá v pozici maximálního kontaktu kloubních ploch, kdy je dosaženo optimální stability kloubu s minimálním zatížením kloubního pouzdra a vazů. Toto postavení dle autorů je považováno za neutrální pozici, která pro kloub vytváří ideální statické zatížení. Následně píší o využití tlaku do kloub, který se vytváří právě v takto nastavené pozici a zvyšuje účinek posturální reakce.

Post izometrická relaxace – Tato technika využívá cílené aktivace svalu, který chceme ošetřit (Lewit 2020). Sval protáhneme, následně pacient vykoná odpor proti našemu protažení, který trvá alespoň 5 vteřin a poté dáváme pacientovi pokyn k uvolnění, kdy terapeut čeká ve fenoménu tání. Lewit (2020) popisuje, že ke zlepšení terapie se může využít i dechové synkinézy, kdy nádech facilituje a výdech inhibuje.

Trakce – Trakce je určitý způsob manipulace, který probíhá pomocí tahu v ose kloubu (Kolář 2020). Autor dále zdůrazňuje, že je velmi důležité zvolit správnou míru použité síly. Kolář (2020) popisuje, že tah se buďto dá využít kontinuální, který probíhá delší dobu anebo opakovaný po dobu krátkou.

3.4 Cvičební jednotka

Protažení prsních svalů a hrudníků

Cvik č.1.

Probandka si stoupne napřímeně vedle zdi, na kterou položí paži s flexí v loketním kloubu přibližně v 90°. Paži nechá zapřenou a rotuje se směrem od ní tak, aby rameno zůstalo v depresi a docházelo k protažení prsních



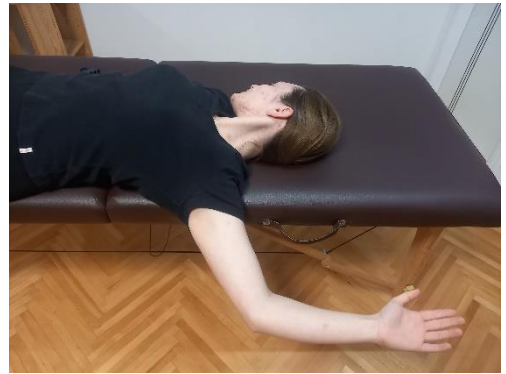
Obrázek 1: cvik č.1. (zdroj autor)

Obrázek 2: cvik č.1. (zdroj autor)

svalů. Výška paže závisí na druhu protahovaných vláken m. pectoralis major. V případě protahování spodních vláken, paže je v abdukci kolem 120°, při středních vláknech je abdukce kolem 100° a vrchní vlákna protahuje kolem 80°.

Cvik. č.2

Probandka si lehne na záda na okraji lehátka, doma popřípadě postele. Paži na okraji vyvěsí přes okraj v zevní rotaci a abdukci v ramenním kloubu. Hlavu otočí směrem od protahované paže.




Obrázek 3: cvik č.2. (zdroj autor)

Protažení krční páteře

Cvik č.3.

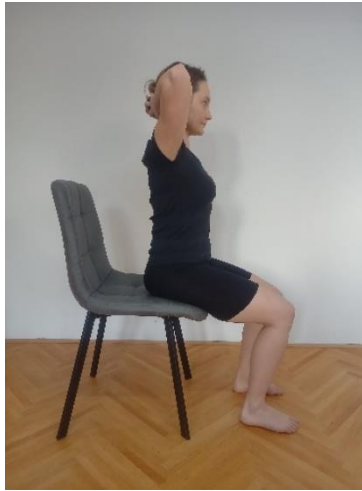Cvik může být vykonávám ve vzpřímeném sedě či stojí, kdy probandka udělá přímou lateroflexi v krční páteři a zároveň ramenní kloub, který je na protilehlé straně úklonu stáhne do deprese, s pocitem, že dlaní chce zatlačit do podlahy.




Obrázek 4: cvik č.3. (zdroj autor)

Cvik č.4.

Probandka si přiloží dlaně na týl, vytáhne hlavu do prodloužení a lehce jí zatlačí s nádechem do dlaní, s výdechem povolí tlak a provede flexi krční páteře, ruce nechá volně odložené na hlavě, hlídá si ramena, aby nešla do elevace. Chvilí prodýchá a následně vyrovnává krční páteř do osy.



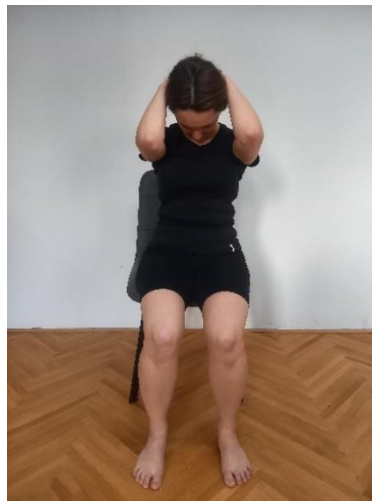
Obrázek 5: cvik č.4. (zdroj autor)



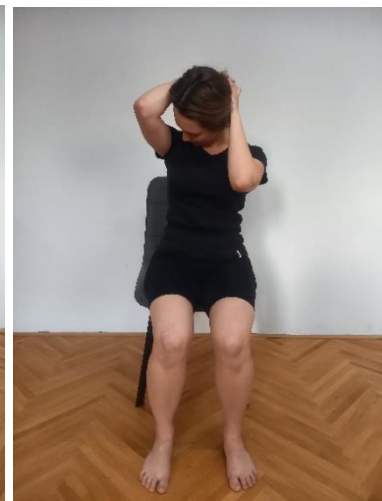Obrázek 6: cvik č. 4. (zdroj autor)

Cvik č.5.

Probandka provede flexi v krční páteři, na týl si zlehka doloží dlaně. Následně naklápí hlavu tak, jako by chtěla bradou ukázat nejdříve do jednoho podpaží a následně i do toho druhého. Poté hlavu dostane do čistého předklonu a vrací jí zpět do osy.



Obrázek 7: cvik č.5. (zdroj autor)




Obrázek 8: cvik č.5. (zdroj autor)

Ramenní pletenec

Cvik č.6.

V leže na břiše má probandka ruce ve svícnu. Nejprve se snaží o zapojení jedné lopatky, kterou pomyslně přičucne k hrudnímu koši a sune směrem do protilehlé kapsy od kalhot. Během cviku se snaží uvolnit horní vlákna trapézového svalu. Po uvolnění následuje lopatka druhá. Když je pohyb jednotlivých stran správně proveden, zapojují se v souhře obě lopatky.



Obrázek 9: cvik č.6. (zdroj autor)

Cvik č.7.


Navazuje na cvik č.6., kdy zapojíme lopatky šikmo kaudálně do protilehlé kapsy, poté se probandka opírá o celé předloktí a dlaně, vytahuje hrudní kost směrem ke stropu a hlavu má v prodloužení páteře. M. trapezius by měl být uvolněný stejně jako hýžděové a ischiokrurální svaly.



Obrázek 10: cvik č. 7. (zdroj autor)

Cvik č.8.

Probandka si proplete prsty u dlaní, natáhne HKK, stáhne ramena a spodní žebra kaudálně. Pomalým, kontrolovaným pohybem zvedá natažené paže do flexe, kam jí to pustí. Chvilí prodýchá dosaženou pozici a povoluje paže zpět.



Obrázek 11: cvik č.8. (zdroj autor)



Obrázek 12: cvik č.8. (zdroj autor)

Protažení páteře

Cvik č.9.

Probanda je na čtyřech, nejdříve se snaží protáhnout páteř do flexe tím, že pomyslně protahuje kostrč mezi nohama a přitahuje ji k sobě s hlavou, poté páteř napřímí, zastabilizuje břicho s bederní páteří a stáčí pohled lehce nahoru, hrudní páteř se snaží prohnout do extenze.



Obrázek 13: cvik č.9. (zdroj autor)



Obrázek 14: cvik č.9. (zdroj autor)



Obrázek 15: cvik č.9. (zdroj autor)

Cvik č.10.

V pozici na čtyřech se probandka naklání do lateroflexe na jednu stranu, vytváří z páteře tvar půlměsíce včetně rotace v kyčlích tak, aby se koukala na svá chodidla. Následně cvik provádí na druhou stranu.



Obrázek 16: cvik č.10. (zdroj autor)

Cvik č.11.

V pozici na čtyřech se probanda srovná a odlepí jednu horní končetinu od podložky, kterou vede směrem ke stropu a následuje i hlava, ramena a páteř do rotace. HK která



Obrázek 17: cvik č.11. (zdroj autor)



Obrázek 18: cvik č. 11. (zdroj autor)

tvoří oporu aktivně pracuje a odtlačuje tělo vzhůru. Následně vrací vytaženou paži a protahuje ji okýnkem mezi opěrnou HK a DKK.

Posílení středu těla

Cvik č.12.

V pozici na břicho si probandka vypodkládá čelo pomocí paží. Dále provádí anteverzii pánve s pocitem, že přitahuje symfýzu k hrudníku a pupek odtahuje od podložky.



Obrázek 19: cvik č.12. (zdroj autor)



Obrázek 20: cvik č.12. (zdroj autor)

Cvik č.13.

Nejprve u probandky nastavíme korigovaný klek na čtyřech. Snaží o stabilizaci trupu a jednotlivě nadzvedává končetiny nad podložku a pokládá zpět na místo, aniž by se ve středu těla cokoliv odehrálo.



Obrázek 21: cvik č.13. (zdroj autor)

Cvik č.14.

Probandka se položí na bok s pokrčenými koleny, horní DK může spočívat před spodní. Zvedne se na lokti, který pokládá pod ramenní kloub. Následně se aktivně snaží odtlačit



Obrázek 22: cvik č.14. (zdroj autor)



Obrázek 23: cvik č.14. (zdroj autor)

od předloktí a aktivovat lopatku, a šikmé břišní svaly, které vytahují spodní žebra směrem ke stropu.

Dechové cvičení

Cvik č. 15.


Nácvik bráničního dýchání při zvýšeném nitrobřišním tlaku. Probandka leží na zádech s pokrčenými koleny mírně od sebe. Mírně zatlačíme prsty nad hlavicemi kyčelních kloubů v tříslech a probandka se snaží pravidelně dýchat a zároveň vytvářet tlak proti našim prstům.




Obrázek 24: cvik č.15. (zdroj autor)

Cvik č.16.


Nácvik lokalizovaného dýchání můžeme provádět ve vzpřímeném sedě či v leže na zádech s pokrčenými koleny. Nádech probíhá nosem a výdech pusou. Probandka si přiloží nejdříve ruce na břicho a snaží se s nádechem ho pro rukama nafouknout. Dále si ruce přiloží



Obrázek 25: cvik č.16. (zdroj autor)



Obrázek 26: cvik č.16. (zdroj autor)



Obrázek 27: cvik č.16. (zdroj autor)

ze stran volných žebírek a s nádechem roztahuje hrudní koš do stran. V poslední řadě si pokládá ruce pod klíční kosti a opět se snaží prostor pod nimi nafouknout. S výdechem se vždy snaží lehce stáhnout volná žebra kaudálně.

4 Výsledky

4.1 Kazuistika č.1.

4.1.1 Základní údaje:

Iniciály – RČ

Ročník narození – 1977 (věk 46 let)

Výška – 172 cm

Váha – 93 kg

Stranová preference – Pravá

Velikost nošené podprsenky – 95 E

4.1.2 Vstupní kineziologická rozbor:

Anamnéza

OA: Probandka v roce 1997 podstoupila operační řešení zlomeniny holenní a lýtkové kosti na PDK a následně prodělala hlubokou žilní trombózu, další trombózu měla po prvním porodu. Léčí se s astma bronchiale,

NO: Probandka trpí na bolesti zad v oblasti mezi lopatkami a krční páteře. Na stupni VAS je běžná bolest 3 a přibližně jednou za týden jí bolest vystřelí na VAS 6. Bolesti vnímá hlavně v průběhu práce a po ní. Tyto komplikace začaly v období puberty. Trpí na občasné bolesti hlavy, které výjimečně přechází do migrenózních stavů. Momentálně má náběh na plantární fascitidu levého chodidla.

PA: Dělnice ve výrobě, práce převážně sedavá, střídání různých úkonů, kde převládá jednostranná práce, některé součástky jsou chemicky napuštěné. Pobírá invalidní důchod na psychické problémy ve stupni 1.

RA: Otec má problémy s trombózou a před 25 lety nádor na ledvině. Matka trpí na křečové žíly a nízký tlak. V rodině makromastie není nijak výrazná.

FA: Užívá zolofit a tritiko na úzkosti a deprese. Na alergii bere Protazin dle potřeby. Dále užívá Ventolin a montelukast na astma bronchiale.

AA: prach, roztoči, pil

GA: Má za sebou 3 spontánní porody přirozenou cestou a jeden potrat. Podstoupila před 10 lety částečnou hysterektomii. Dříve trpěla na bolestivou menstruaci spojenou s intenzivními bolestmi zad.

SpA: Chůze, dříve občasné plavání

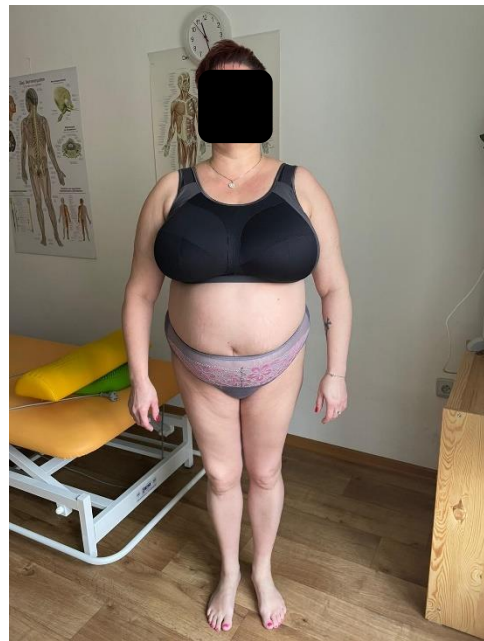SoA: Žije s manželem a nejmladší dcerou v bytě ve čtvrtém poschodí, výtah vede do třetího podlaží.

Abuzus: Nekuřák, drogy neguje, alkohol 2x do týdne

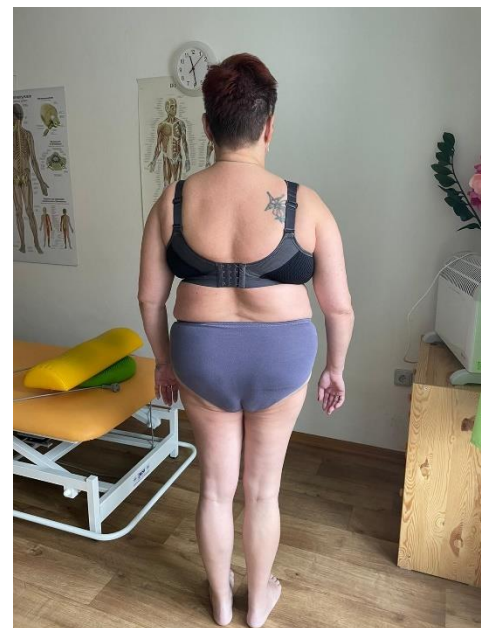Aspekce

Pohled zepředu – Náběh na kladívkovité prsty, pately taženy mediálně, aktivně pracující stehenní svaly ve stoji, výraznější laterální kontura m. quadriceps femoris bilaterálně, břišní stěna neaktivní, trup rotován v hrudní oblasti levým ramenem vpřed, levá lopatka postavena laterálněji, pravá přední axilární řasa výraznější, levé rameno v elevaci, paže v abdukčním držení, hlava v mírném úklonu doprava.

Pohled zezadu – Pravá pata kulatý symetrický tvar, levá pata sešlápnutá, lýtka symetrická, popliteální rýhy taženy do vnitřní rotace, pánev sešikmená do leva, hypertonus bederních paravertebrálních svalů vpravo, levá lopatka a levé rameno v elevaci, hypertonus horních vláken m. trapezius, prosak sedmého krčního obratle, thorakobrachiální trojúhelník na levé straně větší, paže jsou v abdukčním držení, nedotýkají se těla.

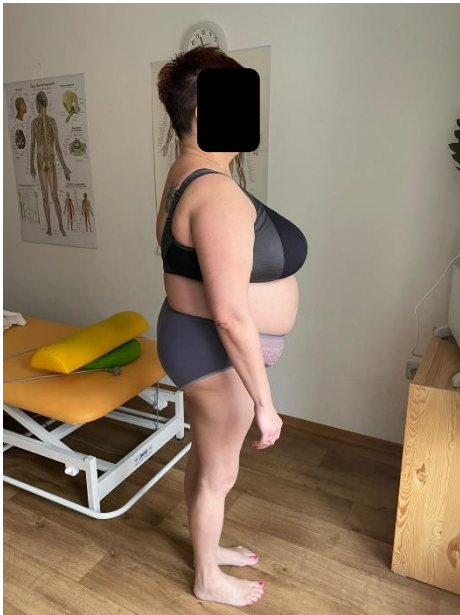

Obrázek 28: Vstupní aspekce zepředu probandky č.1.
(zdroj autor)

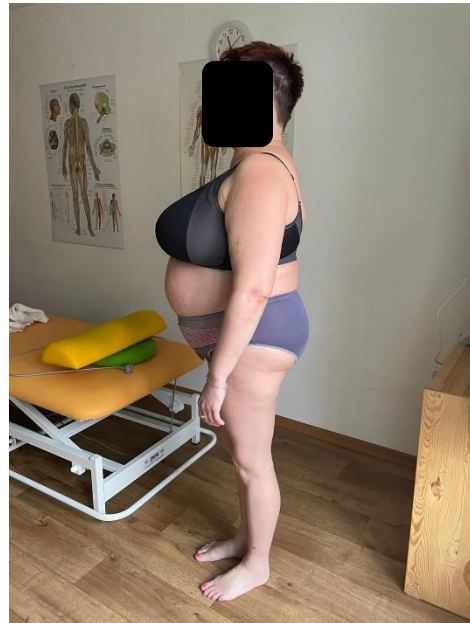

Obrázek 29: Vstupní aspekce zezadu probandky č.1.
(zdroj autor)

Pohled z boku – Vnější podélná klenba v normě, rekurvace kolenních kloubů, antevertze pánve, bederní a hrudní páteř oploštělejší, prominující břišní stěna, ramena v protrakci a vnitřní rotaci, paže jsou táhnuty do flekčního držení, hlava v předsunu.



Obrázek 30: Vstupní aspekce z pravého boku probandky č.1. (zdroj autor)



Obrázek 31: Vstupní aspekce z pravého boku probandky č.2. (zdroj autor)

Vyšetření olovnicí

Zepředu – Olovnice spuštěná zepředu od processus xiphoideus mívá pupek zprava o jeden centimetr, dotýká se prominující břišní stěny, konec olovnice je blíže k pravému vnitřnímu kotníku.

Ze zadu – Od protuberancia occipitalis jde olovnice po celou dobu mírně vlevo od páteře i intergluteální rýhy, dopadá blíže k levému vnitřnímu kotníku.

Zboku – Olovnice vedená od zevního zvukovodu probíhá za ramenním kloubem o 2,5 centimetru, celé paže jsou vedeny před olovnicí, ta probíhá kyčelním kloubem, jde těsně před kloubem kolenním a dopadá 7 centimetrů před vnější hlezenní kloub.

Somatometrie poprsí

Velikost přes prsa = 133

Velikost pod prsy = 104

Velikost levé prsní ptózy = 24 cm

Velikost pravé prsní ptózy = 21 cm

Palpace

Pohmatem zjištěn hypertonus paravertebrálních svalů, převažující na pravé straně v oblasti Th/L přechodu. TrPs nalezeny v oblasti mezi lopatkami, bilaterálně m. latissimus dorsi, levý m. levator scapulae, bilaterálně m. trapezius, a v krátkých extenzorech šíje. Dále velmi citlivé byli opět bilaterálně m. pectoralis major et minor včetně úponových míst, m. subscapularis a m. sternocleidomastoideus. Bolestivé na pohmat bylo skloubení žeber jak z ventrální, tak dorzální strany a acromioclaviculární (dále AC) skloubení kde se nacházela blokáda.

Hybnost páteře

Thomayerova zkouška = -28 cm

Lateroflexe vpravo = 19 cm, vlevo = 17,5 cm

Ottovo inklinální vzdálenost = 2 cm

Ottovo reklinální vzdálenost = 1,5 cm

Stiborova vzdálenost = 6 cm

Schoberova vzdálenost = 12 cm

Forestierova fleche = 4,5 cm

Čepojeova vzdálenost = 1 cm

Humeroscapulární rytmus

Levá lopatka začíná rotovat dříve, 20°. Pravá lopatka rotuje ve 30° a rychlejší rotací téměř dohání levou lopatku okolo 90°, která je však po celou dobu pohybu ve větší zevní rotaci. Směrem do addukce jdou lopatky ze začátku symetricky, kolem 90° jde pravá lopatky plynule do výchozího postavení, levá lopatka se zadržává a končí později než protilehlá.

Dechový stereotyp

Probandka směřuje přirozeně dech do břišní dutiny, rozvíjení hrudního koše je skoro nezaznamenatelné. Při snaze o nádech do hrudníku jde opět do břišní oblasti a minimálně do spodní části hrudního koše. Při tomto pokusu je náznak kostálního dýchání, viditelné stažení pomocných dýchacích svalů a ramena jdou do protrakce. Probandka vykonává nádech a výdech převážně ústy.

Goniometrie ramenního pletence

Tabulka 1: vstupní goniometrie probandky č.1 (zdroj autor)

	LHK	PHK
Flexe	135°	140°
Extenze	30°	35°
Abdukce	170°	175°
Zevní rotace	40°	40°
Vnitřní rotace	65°	65°

Posturální stabilizace

Extenční test

Převažuje zde aktivita paravertebrálních svalů na přechodu hrudní a bederní páteře, pánev se lehce naklápí do antevertze, laterální skupina břišních svalů je mírně zapojena, adduktory lopatek zvyšují své napětí stejně jako inschiokrurální svaly, lýtka jsou relaxována.

Test flexe trupu

Žebra se při flexi trupu rozestupují laterálně, palpačně je cítit mírná diastáza. Probandka není schopna dokončit větší flexi trupu než 45°.

Brániční test

Probandka při snaze o aktivaci bránice se celá stáhne do většího protrakčního držení ramen, vyhrbí záda a není schopna udržet plynulý dechový stereotyp ani vytvořit tlak proti prstům.

Test nitrobřišního tlaku

Prováděný tlak je nedostatečný, lepší je to na pravé straně, přičemž zapojuje hlavně m. rectus abdominis a vtahuje pupek kraniálně.

Testování zkrácených svalů dle Jandy

Zkrácené svaly - m. levator scapulae (1), m. trapezius horní vlákna (2), m. pectoralis major pars sternalis (2), m. pectoralis major pars clavicularis a m. pectoralis minor (2),

m. quadratus lumborum (1), m. erector spine (2), levý m. rectus femoris (1), pravý m. rectus femoris (2), flexory kolenního kloubu bilaterálně (1)

4.1.3 Krátkodobý rehabilitační plán

Primárně zmírnit bolesti zad, krční páteře a omezit bolesti hlavy. Díky terapiím uvolnit stažené svaly, protáhnout zkrácené svalové skupiny a zlepšit kloubní rozsahy. Posílit hluboký stabilizační systém páteře a oslabené svaly. Zlepšit dechový stereotyp a posturální držení těla.

4.1.4 Terapie a cvičební jednotka

U probandky jsem se primárně zaměřila na uvolnění hrudních fascií jak z posteriorní, tak anteriorní strany pomocí technik vlnění, protažení do S a C písmene, kiblerovi řasy, protahování do kříže a čekání v předpětí. Pro protažení a uvolnění stažených svalů jsem zvolila měkké techniky, pressurní uvolnění MTrPs, horkou rolku a techniku PIR. Dále jsem aplikovala nespecifickou mobilizaci žeber, repetitivní mobilizaci AC kloubu, centraci ramenních kloubů, uvolnění hrudního koše dle Čápové, trakci a aproximaci krční páteře, repetitivní mobilizaci AO kloubu, skloubení prvního a druhého krčního obratle. Dále jsme nacvičovali korigovaný stoj a sed. Cvičební jednotka se skládala ze cviků č. 1, 2, 3, 4, 6, 8, 9, 11, 12, 15, 16. (Viz metodiky)

4.1.5 Výstupní kineziologický rozbor

Aspekce

Pohled zepředu – oproti vstupní aspekci se zmírnilo zatínání prstců u nohou, napětí v m. quadriceps femoris je výrazně menší, rotace trupu se srovnala, probandka srovnána do sagitální roviny, levý m. trapezius je v menším napětí, ale stále lehce táhne ramenní kloub do elevace, hlava je v ose páteře.



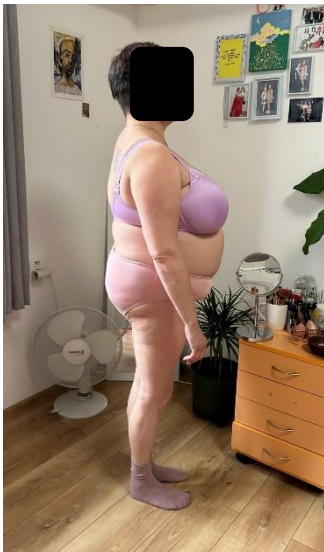Obrázek 32: Výstupní aspekce zepředu probandky č.1. (zdroj autor)

Pohled zezadu – pánev je téměř v horizontálním postavení, hypertonus paravertebrálních svalů není viditelný, levá lopatka již není v elevačním postavení, prosak okolo sedmého krčního obratle zmenšen, zmírněné abdukční držení paží.

Pohled z boku – lepší postavení pánve, ramenních kloubů a hlava již není v předsunu.



Obrázek 33: Výstupní aspekce zezadu probandky č.1. (zdroj autor)



Obrázek 34: Výstupní aspekce z pravého boku probandky č.1. (zdroj autor)



Obrázek 35: Výstupní aspekce z levého boku probandky č.1. (zdroj autor)

Vyšetření olovnici

Zepředu – olovnice prochází přímo pupkem, stále se dotýká prominující břišní stěny a dopadá doprostřed mezi vnitřní kotníky

Zezadu – olovnice prochází přímo podél páteře, lehce míjí intergluteální rýhu zleva a dopadá přímo mezi vnitřní kotníky

Z boku – ramenní kloub míjí olovnice nyní pouze o jeden centimetr, paže vedou mírně před ni a dopadá o 3 centimetry před vnější hlezenní kloub.

Palpace

MTrPs nalezeny pouze v m. levator scapulae na levé straně a bilaterálně v m. trapezius, m. pectoralis major již není citlivý na pohmat, m. pectoralis minor a m. subscapularis nejsou bolestivé, ale mírná citlivost zůstává, acromioclavikulární skloubení bez blokad.

Hybnost páteře

Thomayerova zkouška = - 23,5 cm

Lateroflexe vpravo = 22 cm,

Lateroflexe vlevo = 21 cm

Ottovo inkliniční vzdálenost = 3 cm

Ottovo rekliniční vzdálenost = 2,5 cm

Stiborova vzdálenost = 8 cm

Schoberova vzdálenost = 13,5 cm

Forestierova fleche = 2 cm

Čepojevova vzdálenost = 2,5 cm

Humeroskapulární rytmus

Levá lopatka již nedrhně po hrudním koši, avšak stále decentně předbíhá lopatku pravou při abdukci v ramenním kloubu.

Dechový stereotyp

Probandka při nádechu nyní rozvíjí mimo břišní dutiny i oblast spodních žeber, nádech do hrudního koše nyní ovládá bez protrakce ramen či jiných souhybů, stále není rozvíjení hrudního koše v oblasti pod klíčními kostmi.

Goniometrie ramenního pletence

Tabulka 2: Výstupní goniometrie probandky č.1. (zdroj autor)

	LHK	PHK
Flexe	145°	150°
Extenze	35°	40°
Abdukce	180°	180°
Zevní rotace	50°	50°
Vnitřní rotace	65°	65°

Posturální stabilizace

Extenční test

Pánev se nepřeklápí na symfýzu, laterální skupina svalů stále s minimálním zapojením, adduktory lopatek se stahují až ve vyšších pozicích stejně jako ischiokrurální svaly.

Test flexe trupu

Probandka zvládá dokončit pohyb až do sedu, avšak si pomáhá švihem a pohyb není plynulý, lateralizace břišních svalů přetrvává, ale je zmírněna.

Brániční dýchání

Probandka zvládá vytvořit protitlak vůči prstům, plynulý dechový stereotyp u toho vážne. Nedochází během toho k flexi trupu.

Test nitrobřišního tlaku

Tlak je po krátkou dobu vytvářen a je souměrný, probandka ztrácí plynulý dechový stereotyp, pupek není tažen kraniálně.

Testování zkrácených svalů dle Jandy

Zkrácené svaly – levý m. levator scapulae (1), pravý m. levator scapulae (0), levý m. trapezius horní vlákna (1), pravý m. trapezius horní vlákna (0), m. pectoralis major pars sternalis (1), m. pectoralis major pars clavicularis a m. pectoralis minor (1), m. quadratus lumborum (0), m. erector spine (1), levý m. rectus femoris (1), pravý m. rectus femoris (2), flexory kolenního kloubu bilaterálně (1)

4.1.6 Zhodnocení terapie

Subjektivně – Probandka uvádí, že bolesti zad již nejsou konstantní záležitostí. Z běžné bolesti VAS 3 pociťuje nyní po větší námaze v práci bolest v rozmezí VAS 1–2. Bolesti hlavy se zmírnily a momentálně nepociťuje migrenózní stavy. Uvádí, že po cvičení se cítí vždy odlehčeně a uvolněně. Zvládá snadněji lehkou fyzickou zátěž, po které byla dříve unavená a rozlámaná.

Objektivně – Podařilo se celkově zmírnit napětí v horní polovině těla, zlepšit hybnost páteře a ramenních kloubů. Postura probandky byla zlepšena, avšak na sagitálním

postavení páteře s pánví se to projevilo minimálně. Dle vyšetření olovnice je zlepšení znatelné hlavně u pohledu z boku. Dále zvládá lépe ovládání nitrobřišního tlaku a bráničního dýchání. U vyšetření posturální stabilizace došlo ke zlepšení, avšak stále přetrvávají určité nedostatky. Některé zkrácené skupiny svalů se podařilo protáhnout, u jiných se zkrácení podařilo zmírnit a někde zůstává stejné.

4.1.7 Dlouhodobý rehabilitační plán

Nadále by bylo potřeba pracovat na posturální stabilizaci, celkové postuře těla a dechovém stereotypu zejména zaměřeném na hrudní oblast. Zařadila bych další cviky na zpevnění středu těla a stabilitu například na labilních plošinách. Probandka by měla pokračovat protahováním přetrvávajících zkrácených svalů, svalů horní poloviny těla a zlepšováním celkové mobility těla. Doporučila bych aerobní pohybovou aktivitu ke zvýšení celkové tělesné kondice.

4.2 Kazuistika č.2.

4.2.1 Základní údaje:

Iniciály – EČ

Ročník narození – 2003 (21 let)

Výška – 155 cm

Váha – 48 kg

Stranová preference – pravá

Velikost nošené podprsenky – 75 D

4.2.2 Vstupní kineziologický rozbor:

Anamnéza

OA: Probandka se momentálně léčí s astma bronchiale a chronickou obstrukční pulmonální nemocí, celý život má respirační komplikace. Opakované záněty dutin, angíny a záněty močového měchýře. Pád na kostrč před deseti lety, od té doby má okolí kostrče a křížové kosti citlivé. Poškození měkkých tkání levého kolenního kloubu po nárazu.

NO: Časté bolesti mezi lopatkami, záda po námaze VAS 6, jinak běžně VAS 3, při jízdě na koních záda bolí více. Obtíže se zády pociťuje přibližně od 13 let. Krční páteř ji trápí zřídka, 1x týdně bolesti hlavy VAS 1-5. Poslední 3 roky pociťuje obtíže s dýcháním, zátěžová dušnost. Občas bolest a pocit zatuhlého P KYK.

PA: studentka

RA: Z otcovi strany onemocnění se štítnou žlázou, diabetes mellitus 2. typu, hypertenze. Z matčiny strany problémy se srážlivostí krve.

FA: ebofex, ventolin, blokurim

AA: prach, pily, roztoče

GA: nejuje

SpA: Jezdectví, procházky se psem, obstarávání baráku a zvířat.

SoA: Žije s přítelem a jeho rodinou v rodinném dvoupatrovém baráku se zahradou.

Abuzus: Kouří denně, alkohol pije velmi zřídka, drogy neguje.

Aspekce

Pohled zepředu – Vnitřní klenby propadlé, mírná valgózita hlezenních kloubů bilaterálně, celková vnější rotace dolních končetin od kyčelních kloubů, pravá patela je níže oproti levé o 2 cm, bilaterálně pately taženy mediálně, stehenní svaly aktivně pracující ve stoje, levá a pravá spina iliaca anterior superior v rovině, břišní stěna nesymetricky zapojená, hypotonie spodního břicha, horní část m. rectus abdominis ve vyšším napětí společně s m. obliquus externus abdominis, thorakobrachiální trojúhelníky symetrické, klíční kosti symetrické, ramena jsou postavena ve vnitřní rotaci, hypertonus horních vláken m. trapezius, levý m. trapezius více napnutý, hlava ve středním postavení.

Pohled zezadu – Vnější rotace chodidel, levá achilova šlacha ve větším napětí než pravá, popliteální rýhy symetrické, hýždě souměrné, SI skloubení ve vodorovném postavení, výraznější zářez na levé straně trupu pod žebry, odstátá margo medialis a angulus inferior scapulae bilaterálně, pravá lopatka laterálněji postavená od páteře, prominence a lehký prosak sedmého krčního obratle.



Obrázek 36: Vstupní aspekce zepředu probandky č.2. (zdroj autor)

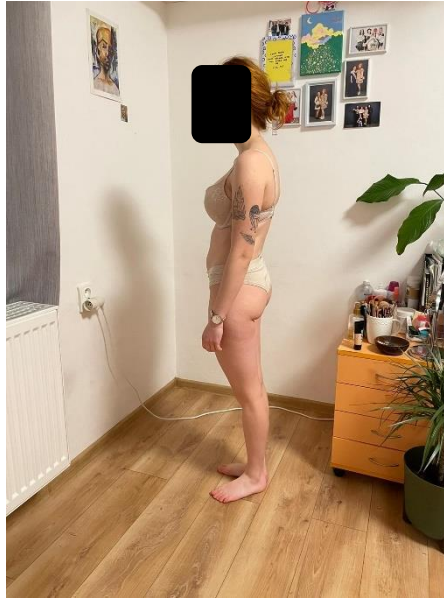

Obrázek 37: Vstupní aspekce zezadu probandky č.2. (zdroj autor)

Pohled z boku – Mírná rekurvace kolenních kloubů, pánev v retroverzi, prominencespodního břicha, oploštělá bederní páteř, hyperkyfóza hrudní páteře, protrakce ramenních kloubů, oploštělá krční páteř, předsun hlavy.



Obrázek 38: Vstupní aspekce z pravého boku probandky č.2. (zdroj autor)



Obrázek 39: Vstupní aspekce z levého boku probandky č.2. (zdroj autor)

Vyšetření olovnicí

Zepředu – Olovnice spuštěna od precessus xiphoideus, prochází středem pupku, spodní část břišní stěny prominuje, olovnice na konci prochází mezi vnitřními kotníky.

Ze zadu – Spuštěná olovnice jde podél páteře, prochází intergluteální rýhou a padá mezi vnitřní kotníky.

Z boku – Od zevního zvukovodu spuštěná olovnice neprochází středem ramenního kloubu o 1,5 centimetr, prochází středem kyčelního kloubu, ale mívá kolenní kloub zepředu a dopadá 8,5 cm před zevní kotník.

Somatometrie poprsí

Velikost přes prsa = 95

Velikost pod prsy = 67

Velikost levé prsní ptózy = 10 cm

Velikost pravé prsní ptózy = 10 cm

Palpace

Paravertebrální svaly na pohmat v napětí, převážně v oblasti hrudní a krční páteře, dále zvýšené napětí napalповáno v oblasti mezižeberních prostor, bilaterálně horních vlákních m. trapezius, m. levator scapulae a úponech m. pectoralis major et minor. Spoušťové body byly nalezeny bilaterálně v mm. rhomboidei major et minor, m. levator scapulae, m. latissimus dorsi, m. supraspinatus, m. SCM a krátkých extenzorech šíje. U probandky byla citlivá oblast m. subscapularis natolik, že nebylo možno ho napalповat v plné míře, dále senzitivní byla místa skloubení žeber a páteře a acromioclaviculárního kloubu.

Hybnost páteře

Thomayerova zkouška = -5 cm

Lateroflexe vpravo = 26 cm, vlevo = 22 cm

Ottovo inklinální vzdálenost = 3 cm

Ottovo reklinální vzdálenost = 2 cm

Stiborova vzdálenost = 7 cm

Schoberova vzdálenost = 12 cm

Forestierova fleche = 5 cm

Čepojeova vzdálenost = 1,5 cm

Humeroscapulární rytmus

Lopatky začínají rotaci symetricky avšak již okolo 20°, u 100° se na chvíli pozastaví, abdukce se vykonává v ramenním kloubu a po chvíli lopatky rychlou rotací cuknou a vyjedou do laterálního směru. Zpětný mechanismus do addukce je stejný.

Dechový stereotyp

Probandka se přirozeně nadechuje do břišní oblasti, kdy celý proces probíhá přes ústní dutinu. Při snaze o nádech do hrudního koše se jí zatínají pomocné nádechové svaly a páteř jde do extenze. Dechový cyklus je velmi krátký, trvá okolo dvou vteřin.

Goniometrie ramenního pletence

Tabulka 3: Vstupní goniometrie probandky č.2 (zdroj autor)

	LHK	PHK
Flexe	140°	145°
Extenze	40°	40°
Abdukce	170°	175°
Zevní rotace	45°	45°
Vnitřní rotace	65°	65°

Posturální stabilizace

Extenční test

Při testu jde souměrné zapojení paravertebrálních, ischiokrurálních svalů a později se přidávají břišní svaly laterální skupiny. Při větší extenzi se stahují adduktory lopatek a její spodní úhly se vytácejí zevně.

Test flexe trupu

Hrudník jde do inspiračního postavení, flexory krku jsou ve vysokém napětí. Probandka není schopna flexi trupu vykonat v plynulém provedení.

Brániční test

Vyšetřovaná zvládá vykonat pouze minimální tlak proti odporu, přičemž jde trupem do flekčního držení a není schopna udržet plynulý dechový stereotyp.

Test nitrobřišního tlaku

Vyklenutí podbřišku je minimální, převažuje aktivita m. obliquus externus abdominis.

Testování zkrácených svalů dle Jandy

Zkrácené svaly – levator scapulae (1), m. trapezius horní vlákna (2), m. pectoralis major pars sternalis (2), m. pectoralis major pars clavicularis a m. pectoralis minor (1), m. quadratus lumborum (1), m. erector spine (1), m. rectus femoris bilaterálně (1), flexory kolenního kloubu bilaterálně (1)

4.2.3 Krátkodobý rehabilitační plán

Ulevit probandce od největších bolestí zad, zlepšit svalové dysbalance a posílit hluboký stabilizační systém páteře. Zpracovat na dechovém stereotypu a bráničním dýchání za účelem zmírnit námahovou dušnost. Pomocí korekce stoje zlepšit posturální držení, osové postavení a obtíže s pravým kyčelním kloubem.

4.2.4 Terapie a cvičební jednotka

U probandky jsem se zaměřila převážně na uvolnění hrudního koše a jeho protažení do kříže. Uvolňovala jsem fascie hrudníku z anteriorní strany, aplikovala jsem protažení hrudního koše dle Čáповé, centraci ramenního kloubu, nespecifickou mobilizaci žeber, mobilizaci AC kloubu, rozkroužila jsem pro uvolnění lopatky a společně jsme u nich dále cvičily PNF diagonály. Pro uvolnění svalů jsem zvolila měkké techniky s využitím protažení tkání do písmene S, kiblerovu řasu a horkou rolku, kde jsme se primárně zaměřili na paravertebrální svaly a svaly kolem ramenního pletence. Následně jsme protahovaly pomocí techniky PIR a presurou jsem probandce uvolnila MTrPs. Uvolnila jsem krční páteř pomocí trakci a repetitivní mobilizaci AO skloubení, které bylo zablokované do levého směru. Nacvičovaly jsme korigovaný stoj a sed.

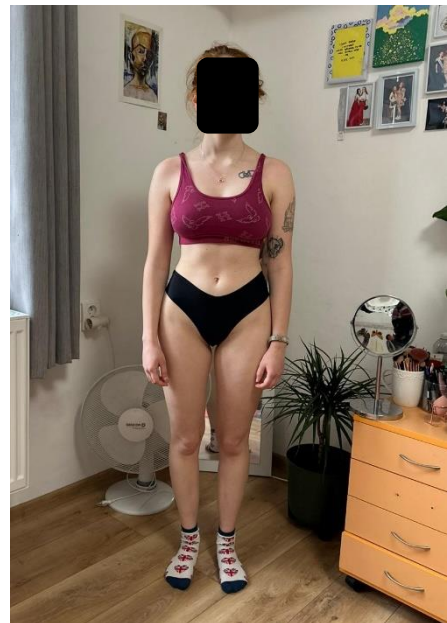Cvičební jednotka se skládala ze cviků č. 1, 2, 3, 5, 6, 7, 9, 10, 11, 13, 15, 16 (Viz metodiky).

4.2.5 Výstupní kineziologický rozbor

Aspekce

Pohled zepředu – není zapojení předních

stehenních svalů při stoji, zmenšení zevní rotace v kyčelních kloubech, spodní břicho je méně hypotonické, vyváženější zapojení břišního svalstva, horní vlákna trapézových svalů nejsou relaxována.



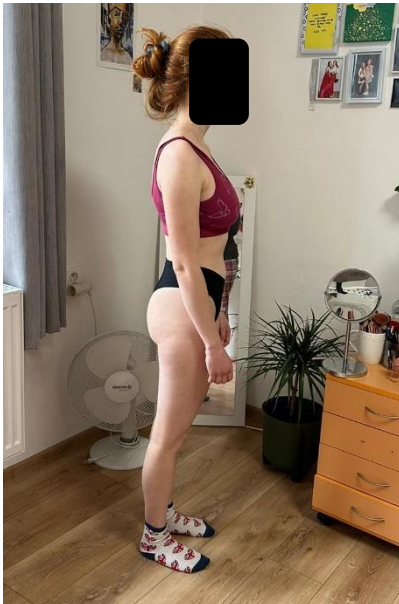Obrázek 40: Výstupní aspekce zepředu probandky č.2. (zdroj autor)

Pohled zezadu – rýhy pod žebry jsou symetrické, pravá lopatka zapuštěná do svaloviny, levá margo medialis stále lehce odstátá, okolí sedmého krčního obratle bez zbytnění.

Pohled z boku – pánev v téměř neutrálním postavení, zůstává minimální antevertze, ramenní klouby jsou v centrováném postavení, hrudní páteř kyfotizovaná normálně, krční páteř s lordózou, předsun hlavy výrazně menší.



Obrázek 41: Výstupní aspekce zezadu probandky č.2. (zdroj autor)



Obrázek 42: Výstupní aspekce z pravého boku probandky č.2. (zdroj autor)



Obrázek 43: Výstupní aspekce z levého boku probandky č.2. (zdroj autor)

Vyšetření olovnici

Zepředu a zezadu bez změny

Z boku – Olovnice prochází středem ramenního kloubu, dopadá nyní 4,5 cm před zevní kotník.

Palpace

Zmírněné napětí v paravertebrálních svalech, v mezižeberní prostorách již není palpační bolestivost, m. pectoralis major bez stažení, m. levator scapulae a m. trapezius jsou

palpačně poddajné, MTrPs nalezeny pouze v menší míře ve svalech rhombických a v pravém m. levator scapulae, m. subscapularis je možné nahmatat s mírnou bolestivostí u probandky.

Hybnost páteře

Thomayerova zkouška = -2 cm

Lateroflexe vpravo = 27 cm, vlevo = 25,5 cm

Ottovo inklinální vzdálenost = 3 cm

Ottovo reklinální vzdálenost = 3 cm

Stiborova vzdálenost = 8 cm

Schoberova vzdálenost = 13,5 cm

Forestierova fleche = 2 cm

Čepojevova vzdálenost = 2,5 cm

Humeroscapulární rytmus

Lopatky se zapojují okolo 30° pohybu, zadrhnutí okolo 100° zůstává stejné.

Dechový stereotyp

Pro probandku je mnohem lehčí nádech do spodní i horní hrudní oblasti, zvládá to již bez souhybů v páteři. Dechový cyklus se prodloužil na 4 vteřiny a je schopna ho vykonávat i nosem.

Goniometrie ramenního pletence

Tabulka 4: Výstupní goniometrie probandky č.2 (zdroj autor)

	LHK	PHK
Flexe	155°	155°
Extenze	45°	45°
Abdukce	180°	180°
Zevní rotace	50°	50°
Vnitřní rotace	70°	65°

Posturální stabilizace

Extenční test

Při testu se zapojují při větší extenzi ischiokrurální svaly, již nedochází k zevní rotaci spodních úhlů lopatek.

Test flexe trupu

Spodní žebra se zapouštějí kraniálně do břišních svalů, nedochází k inspiračnímu postavení hrudníku, provedení pořád není plynulé.

Brániční test

Probandka zvládá plynulý dechový stereotyp během testování, nedochází již k flekčnímu držení těla, je vyvinut lepší tlak.

Test nitrobřišního tlaku

Během začátku testu se vyklenuje podbříšek jako první, vytváří tlak a následně začíná převažovat aktivita m.obliqquus externus abdominis.

Testování zkrácených svalů dle Jandy

Zkrácené svaly – levator scapulae (0), m. trapezius horní vlákna (1), m. pectoralis major pars sternalis (1), m. pectoralis major pars claviculární a m. pectoralis minor (1), m. quadratus lumborum (1), m. erector spine (1), m. rectus femoris bilaterálně (0), flexory kolenního kloubu bilaterálně (1)

4.2.6 Zhodnocení terapie

Subjektivně – Probandka popisuje pocit úlevy mezi lopatkami v běžném dni. Při jízdě na koni nebo fyzické námaze přetrvávají bolesti VAS 1–3. Bolesti hlavy stále přetrvávají jednou za dva týdny. Cítí mírné zlepšení v oblasti dechového stereotypu, kdy zvládá lehkou fyzickou námahu bez dušnosti. Zatuhlost v KYK kloubu zůstává.

Objektivně – Došlo ke zlepšení hlavně v oblasti hrudního koše, který není již tak stažený a uzavřený. Zlepšila se jak hybnost páteře, tak ramenních pletenců. Lokalizované dýchání je prováděno s menší námahou a hrudník je pružnější při nádechu. Posturální stabilizace u lopatek je zlepšena, u trupu a nitrobřišního tlaku nedošlo k výraznému zlepšení.

4.2.7 Dlouhodobý rehabilitační plán

Nadále je třeba pracovat na protahování zkrácených svalů, uvolňování páteře zejména v hrudní páteři do rotací, což se při cvičení ukázalo jako největší problém. Zařadila bych nyní více cviků na posturální stabilizaci, rozvolňování rotací v kyčelních kloubech a stabilitu dolních končetin. Doporučuji pracovat na zlepšení lokalizovaného dýchání a následně přidat dechovou vlnu, v dlouhodobějším horizontu bych zařadila i dechovou pomůcku respiflo pro zlepšení plicní kapacity.

4.3 Kazuistika č.3.

4.3.1 Základní údaje:

Iniciály – AP

Ročník narození – 2005 (18 let)

Výška -173 cm

Váha – 95 kg

Stranová preference – levák

Velikost podprsenky – 85 D

4.3.2 Vstupní kineziologický rozbor:

Anamnéza

OA: před sedmi lety fraktura ulny a radia, operativně řešeno pod celkovou narkózou.

NO: Recidivující bolesti hlavy v oblasti temene a čela, objevují se nejčastěji po škole a praxích, VAS 3-4, občasné bolesti krční páteře VAS 2-3.

PA: studentka, 2x týdně praxe jako zdravotní sestřička, zvedání těžkých pacientů

RA: Z matčiny strany diabetes mellitus 2. typu, hypertenze, otec je zdrav.

FA: nekuje

AA: lepek

GA: nekuje

SpA: pravidelné procházky, tanec

SoA: Přes týden žije u babičky v jednopatrovém rodinném baráku, o víkendech a prázdninách je u matky v rodinném dvoupatrovém domě.

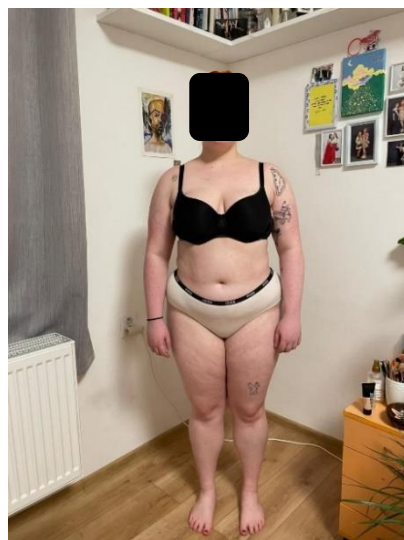Abuzus: Kuřák, alkohol požívá příležitostně

Aspekce

Zepředu – Chodidla v mírně valgózním postavení, lýtka a kolena souměrná, stehenní svaly aktivně zapojeny při stoji, naběhlý úpon quadriceps femoris, pánev postavena v rovině, nesymetricky zapojená břišní stěna, šikmý břišní svaly ve vyšším napětí, spodní břicho hypotonické, levý thorakobrachiální trojúhelník větší než pravý, levý ramenní kloub v elevaci, levá paže ve větší vnitřní rotaci než pravá, mírný úklon hlavy vpravo.

Ze zadu – Pravá pata oploštělejší, SI skloubení v rovině, levá rýha pod žebry je výš, levá i pravá margo medialis scapulae odstouplá od hrudníku, pravá lopatka a rameno v elevaci oproti levé straně, horní vlákna pravého m. trapezius ve větším hypertonu.

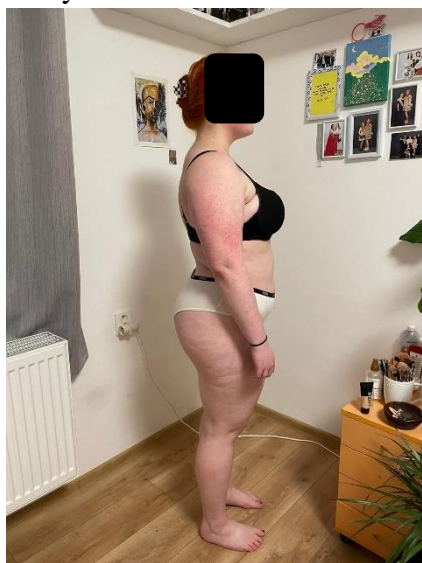Zboku – Dolní končetiny v neutrálním postavení, pánev v anteverzním postavení, oploštělá hrudní kyfóza a krční lordóza, ramenní klouby lehce v protrakci, paže v mírném flekčním držení, předsun hlavy.



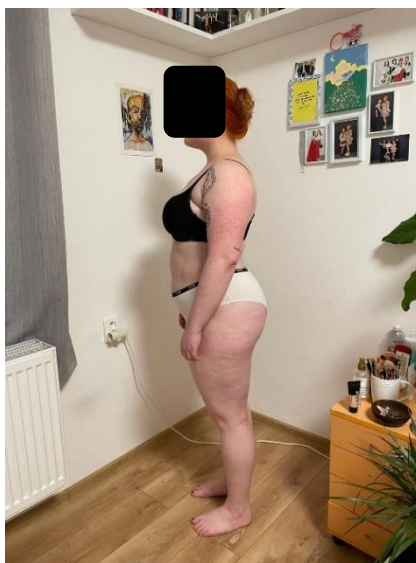Obrázek 44: Vstupní aspekce zepředu probandky č.3. (zdroj autor)



Obrázek 45: Vstupní aspekce ze zadu probandky č.3. (zdroj autor)



Obrázek 46: Vstupní aspekce z pravého boku probandky č.3. (zdroj autor)



Obrázek 47: Vstupní aspekce z levého boku probandky č.3. (zdroj autor)

Olovnice

Zepředu – Olovnice jde od processus xiphoideus přes pupek a dopadá mezi vnitřní kotníky.

Ze zadu – Prochází olovnice středem páteře, přes intergluteální rýhu až mezi vnitřní kotníky.

Zboku – Od zevního zvukovodu míjí olovnice střed ramenního kloubu předem o jeden centimetr, jde podél kosti pažní a předloktí utíká do flekčního držení, dále prochází středem kyčelního kloubu a dopadá 4,5 centimetru před vnější kotník.

Palpace

Napalповán hypertonus horních vláken m. trapezius více vlevo a bilaterálně m. latissimus dorsi. MTrPs byly nalezeny horních vlákních m. trapezius, m. levator scapulae, mm. scaleni, mm. pectoralis major et. minor a v krátkých extenzorech šíje. Palpace mezižeberních prostor byla citlivá.

Velikost poprsí

Velikost přes prsa = 113 cm

Velikost pod prsy = 89 cm

Velikost levé prsní ptózy = 14 cm

Velikost pravé prsní ptózy = 14 cm

Hybnost páteře

Thomayerova zkouška = - 3,5 cm

Lateroflexe vpravo = 28 cm, vlevo = 25 cm

Ottovo inklinální vzdálenost = 2,5 cm

Ottovo reklinální vzdálenost = 2 cm

Stiborova vzdálenost = 7,5 cm

Schoberova vzdálenost = 15 cm

Forestierova fleche = 1,5 cm

Čepojevova vzdálenost = 1,5 cm

Humeroscapulární rytmus

Levá lopatka začíná rotaci o nepatrnou chvíli dříve a celou dobu, až do konce abdukce, předbíhá pravou lopatku, která začíná rotaci kolem 30°. Při addukci je levá lopatka mírně opožděna, okolo 100° se srovnává s pravou a obě dosedají stejně.

Dechový stereotyp

Probandky přirozený dechový cyklus probíhá převážně v dutině břišní, s minimální prací spodních volných žeber. Snaha o nádech do hrudní oblasti je pro ni nepřirozená, složitá, ale lze ji v malém provedení zvládnout, je zde kostální typ dýchání. Nádech a výdech střídavě provádí ústy a nosem.

Goniometrie ramenního pletence

Tabulka 5: Vstupní goniometrie probandky č.2 (zdroj autor)

	LHK	PHK
Flexe	155°	155°
Extenze	40°	40°
Abdukce	175°	180°
Zevní rotace	40°	45°
Vnitřní rotace	65°	65°

Posturální stabilizace

Extenční test

Aktivace převážně paravertebrálních svalů, minimálně se přidává laterální skupina, ischiokrurální svaly jsou zapojeny. V nejvyšším bodě se přidávají lehce adduktory lopatek.

Test flexe trupu

Probandka zvládá téměř celý pohyb vykonat plynule, avšak dochází ke konkavitám v oblasti třísel, na pohybu se podílí jak m. rectus abdominis, tak i laterální skupina břišních svalů.

Brániční test

Aktivace je vykonána nedostatečnou silou a dochází při ní ke kraniální migraci hrudního koše.

Test nitrobřišního tlaku

Odpor břišní stěny proti tlaku prstů je nedostatečný, nejdříve se aktivuje horní proporce břicha a až následně dochází k vyklenutí v oblasti podbřišku.

Testování zkrácených svalů dle Jandy

Zkrácené svaly – levator scapulae (1), m. trapezius horní vlákna (1), m. pectoralis major pars sternalis (1), m. pectoralis major pars clavicularis a m. pectoralis minor (1), m. quadratus lumborum (1), m. erector spine (1), m. rectus femoris bilaterálně (1), flexory kolenního kloubu bilaterálně (1)

4.3.3 Krátkodobý rehabilitační plán

Zlepšit posturální stabilizaci, postavení krční páteře a svalové dysbalance. Pomocí terapií a individuálně nastaveného cvičení zmírnit bolesti krční páteře a bolesti hlavy. Centrovat postavení v ramenních kloubech.

4.3.4 Terapie a cvičební jednotka

U probandky jsem se primárně zaměřila na uvolnění krční páteře pomocí měkkých technik s využitím protažení a čekání na fenomén tání ve tvaru písmene S. Provedla jsem repetitivní mobilizaci prvních dvou krčních skloubení. U krční páteře jsem pokračovala s trakcí a aproximací. Následně jsem použila kiblerovu řasu a horkou rolku na svaly hrudní páteře. Protáhla jsem cervikální facii, fascie na laterální straně hrudníku a zad. Pomocí pressure jsem uvolnila MTrPs. PIR jsem použila na m.trapezius, m.sternocleidomastoideus a extezory páteře. Dále jsem pracovala s ramenním pletencem za použití centrace, aproximace, rozkroužení lopatky a na závěr jsem použila metodu PNF diagonál. Společně jsme nacvičovali korigovaný stoj a sed. Cvičební jednotka se skládala ze cviků č. 1, 3, 4, 5, 6, 7, 9, 11, 12, 13, 14, 15, 16. (Viz metodiky)

4.3.5 Výstupní kineziologický rozbor

Aspekce

Zepředu – stehenní svaly volné při stoji, úpon quadriceps femoris není naběhlý, spodní břicho se více zapojuje do aktivního stoje, thorakobrachiální trojúhelníky symetrické, levý ramenní kloub v minimální elevaci, mírnější vnitřní rotace v ramenních kloubech, hlava v prodloužení páteře.

Ze zadu – Lopatky jsou zapuštěnější, již neodstávají od hrudního koše, ramena jsou volnější, horní vlákna m. trapezius jsou v menším napětí.

Z boku – Pánev stále v anteverzním postavení, ramena centrovaném postavení bez vnitřní rotace, bez předsunu hlavy.



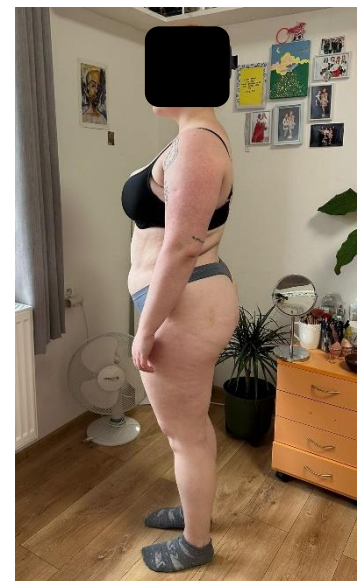Obrázek 49: Výstupní aspekce zezadu probandky č.3. (zdroj autor)



Obrázek 48: Výstupní aspekce zepředu probandky č.3. (zdroj autor)



Obrázek 50: Výstupní aspekce z pravého boku probandky č.3. (zdroj autor)



Obrázek 51: Výstupní aspekce z levého boku probandky č.3. (zdroj autor)

Olovnice

Zepředu a zezadu bez změny

Z boku – olovnice jde středem ramenního kloubu, předloktí jde těsně před olovníci, dopadá 2 cm před vnější kotník.

Palpace

Horní vlákna m. trapezius poddajnější, m. latissimus dorsi v normotonu, MTrPs přetrvávají pouze v mm. scaleni a m. pectoralis minor. Mezižeberní prostory bez palpační bolestivosti.

Hybnost páteře

Thomayerova zkouška = -1,5 cm

Lateroflexe vpravo = 29 cm, vlevo = 28,5 cm

Ottovo inklinální vzdálenost = 3 cm

Ottovo reklinální vzdálenost = 3 cm

Stiborova vzdálenost = 8 cm

Schoberova vzdálenost = 16 cm

Forestierova fleche = 1,5 cm

Čepojeova vzdálenost = 2 cm

Humeroscapulární rytmus

Bez změny oproti vstupnímu vyšetření

Dechový stereotyp

Při nádechu se převážně zvedá břišní oblast a zároveň se hrudník mírně rozpíná jak ventrálně, tak laterálně. Lokalizovaný nádech do hrudníku je pro probandku zvládnutelný.

Goniometrie ramenního pletence

Tabulka 6: Výstupní goniometrie probandky č.3 (zdroj autor)

	LHK	PHK
Flexe	160°	160°
Extenze	40°	40°
Abdukce	180°	180°
Zevní rotace	45°	50°
Vnitřní rotace	65°	65°

Posturální stabilizace

Extenční test

Vyvážené zapojení paravertebrálních svalů a laterální skupiny břišních svalů, ischiokrurální svaly s minimální aktivitou, adduktory se nezapojují.

Test flexe trupu

Pohyb je vykonán plynule, mírná konkavita v levém třísele okolo 45°.

Brániční test

Nedochází k migraci hrudního koše, trup je stabilizovaný, aktivace bránice je uspokojivá.

Test nitrobřišního tlaku

Při vytváření nitrobřišního tlaku se opět zapojuje horní proporce břicha, avšak až sekundárně po svalech v okolí podbřišku, tlak je přijatelný.

Testování zkrácených svalů dle Jandy

Zkrácené svaly – levator scapulae (0), m. trapezius horní vlákna (0), m. pectoralis major pars sternalis (0), m. pectoralis major pars clavicularis a m. pectoralis minor (1), m. quadratus lumborum (1), m. erector spine (1), m. rectus femoris bilaterálně (1), flexory kolenního kloubu bilaterálně (1)

4.3.6 Zhodnocení terapie

Subjektivní – Probandka udává mírnější a méně časté bolesti jak krční páteře, tak hlavy. U krční páteře popisuje VAS 1–2 a bolesti hlavy jako VAS 2. Dále popisuje volnější pohyb v ramenních kloubech.

Objektivní – Při pohledu na probandku je vidět fyziologičtější postavení okolo ramenních pletenců, které jsou ve stejné výšce a lopatky přiléhají k hrudnímu koši. Je vidět zlepšení postavení krční páteře díky zminimalizovanému předsunu hlavy. Jiné posturální změny nejsou patrné. Pánev je stále v anteverzním postavení a břicho má nesouměrné zapojení. Některé svaly se podařilo uvolnit a protáhnou. V testech na posturální stabilizaci je znát drobné zlepšení, které se však na postuře stoje moc neprojevilo. Horní část těla se decentně přiblížila k ose a zmenšilo se tak napětí ve stehenních svalech.

4.3.7 Dlouhodobý rehabilitační plán

Probandka by se nadále měla věnovat posílení posturální stabilizace, kdy se dá zlepšovat provedení cviků, které dosud prováděla a následně přidat další cvičení z řad DNS či cvičení na labilních plochách. Doporučuji pokračovat v protahování zkrácený svalů, dechové gymnastice a zlepšování nitrobřišního tlaku. Do budoucna může zařadit aerobní pohyb pro zlepšení fyzické kondice.

5 Diskuse

Vliv váhy velkého poprsí nemá zatím mnoho studií či literárních zdrojů a celkově je to z mého pohledu hodně přehlížené téma, které je zároveň ale velmi důležité ať už z hlediska fyzického ale i psychického zdraví ženy. Většina studií pojednává o vlivu podprsenek na posturu a stabilizaci těla. Zabývají se tím Greenbaum et al. (2003), McGhee et al. (2010), Haworth et al. (2022) a naposledy vyšla studie od Zhong et al. (2023). Spencer et al. (2019) zmiňuje, že v dnešní době je již výběr podprsenek velký a ženy mají větší šanci na trhu si najít podprsenku, která ženám správně sedne. Všichni autoři se shodují na tom, že u výběru podprsenek většina žen chybuje, což má velký vliv na stabilizaci páteře a bolesti zad. Popisují, že je důležitý jak materiál, tvar košíčku, i tloušťka obvodového pásu a ramínek.

Makromastie je diagnóza, která nemá žádnou možnost konzervativní prevence či léčby, a proto považují edukaci žen o kompenzaci za více než žádoucí. Jako možnost ulevení od velké nadváhy pomocí redukční mammaplastiky popisují například Papanastasiou et al. (2019). Ve své studii získávají data o zlepšení stability páteře a úlevy od bolesti zad. Dle mého názoru je toto řešení velmi radikální a mělo by se k němu přistupovat opravdu pouze v případě, kdy žena nemá jiné možnosti a kompenzační cvičení jí nepřináší úlevu.

Všechny probandky se shodli na tom, že informovanost o vlivu jejich poprsí je minimální a nikdy nebyli instruováni o možnosti zlepšení jejich klinických potíží s tím spojených. V souvislosti s tím jsem vytvořila základní edukační brožuru, která má rozšířit povědomí o terapii a kompenzačním cvičení u žen s makromastií.

Přestože v oblasti diagnostiky došlo k velkému pokroku a již se vše vyšetřuje komplexněji, tak Kolář a Lewit (2005) píší, že u velké části pacientů nejsme schopni stanovit jasnou a správnou diagnózu. Jako důvod udávají nejasné souvislosti mezi příznaky onemocnění, patologickými změnami a klinickým vyšetřením, které komplikují stanovení diagnózy. Travell a Simons (2018) uvádějí, tři muskuloskeletální zdroje bolesti, které jsou stále často přehlíženy a následně tak nemůže dojít ke správně zvolené terapii. Řadí mezi ně trigger pointy, fibromyalgii a dysfunkci kloubů.

Bolest značí širokou škálu různých příčin. Poděbradská (2018) píše, že funkční poruchy jsou nejčastější příčinou bolestí vůbec. Stejně jako v ostatních oborech je i zde základem úspěšné terapie na prvním místě diagnostika. Kolář a Lewit (2005) popisují jako klíčový

faktor poruchy svalů, které stabilizují páteř. Autoři popisují, že příčinou oslabení těchto svalů může být buďto špatný ontogenetický vývoj anebo vliv vnějších faktorů. Oba považují za nejdůležitější součást léčby akutních i chronických vertebrogenních obtíží posílení hlubokého stabilizačního systému páteře. Spencer et al. (2019) spojují příčiny bolesti v horní části zad se špatným držením těla, zvýšenou kyfózou, sníženou pohyblivostí páteře a pevností trupu či páteřním traumatem. U žen jako další velký faktor pro chronickou bolest zad popisují velikost, tvar a vyváženost poprsí.

Často vidáme ženy s ramínky zaříznutými v oblasti horní části m. trapezius a nadměrně stahujícím obvodovým pásem. Takto nastavená podprsenka vypovídá o tom, že buďto je velikost zvolena špatně anebo materiál podprsenky vytváří nedostatečnou podporu a probandka to kompenzuje jejím utažením. Zhong et al. (2023) ve svém výzkumu zdůrazňují i důležitost tloušťky košíčku. U tlustšího košíčku vyzdvihují mimo nadnesení váhy poprsí směrem vzhůru i zmenšení prsní ptózy. Domnívám se, že právě díky stažení poprsí směrem k hrudní kosti se zmenšuje nápor na hrudní koš a díky tomu se lépe stabilizuje a napřimuje páteř.

Pro stabilizaci páteře uvádí Dylevský (2009) jako jeden z důležitých faktorů těžiště těla, které je variabilní vzhledem ke konstituci těla. V mém výzkumu se u všech probandek během vstupního vyšetření projevilo předsunuté těžiště hlavy, hrudníku i pánve. Osobně to přisuzuji síle gravitace, která působí na poprsí a způsobuje prověšení, čímž se zvyšuje jeho zdánlivá váha. Vlivem předklonu se u probandek napřimuje bederní páteř, pánev jde kompenzačně do anteverze, m. quadriceps femoris je v hypertonii a u probandky č.1. je již viditelný náznak kladívkovitých prstů. Během terapie jsme se zaměřili na posílení extenzorů páteře a mezilopatkových svalů kvůli lepšímu vyrovnání páteře a těžiště těla. Studie od Spencer et al. (2019), ukazuje, že výdrž extenzorů je i jedním z hlavních faktorů bojujících proti bolesti horní části zad. Na konci výzkumu se opravdu těžiště probandek posunulo alespoň mírně posteriorně a bolesti zad popisují na stupnici VAS se snížily.

Jako další kritéria pro bolest horní části zad popisují Spencer et al. (2019) větší poprsí a větší prsní ptózu. To, co mě zaujalo nejvíce bylo, že větší bolesti popisují spíše mladší účastníce tohoto výzkumu. Z mého pohledu by bylo zajímavé prozkoumat, zdali za tímto výsledkem stojí adaptace na chronickou bolest, kterou ženy v pokročilejším věku již tolik nevnímají. V mé práci se tento výsledek nepotvrdil, to však přisuzuji malému výzkumnému vzorku.

Můj výzkumný vzorek se původně měl skládat ze čtyř probandek. Avšak s poslední probandkou jsme se nezvládli smluvit na časech setkání, a tak jsem nakonec praktickou část prováděla se třemi ženami. Všechny tři probandy znám osobně a již několik let si všímám informací o bolestech zad, krční páteře a občasných bolestech hlavy. Jestli bych měla vyzdvihnout jednu věc, která u nich v mých očích dominovala při letmé aspekci, tak to vždy byla ramena v protrakčním držení s vnitřní rotací. Spolu s posílením hlubokého stabilizačního systému to byla dominantní část mé praktické části. Ze vstupního vyšetření jsem dále zjistila, že všechny probandky mají dechový stereotyp omezený na rozvíjení břišní oblasti. Během terapie jsme se tudíž zaměřili na dechovou gymnastiku, kde jsme trénovali lokalizované dýchání a brániční dýchání. První dvě probandy trpí respiračními obtížemi, tudíž jsem u nich dechovou gymnastiku považovala za více než adekvátní. Domnívám se, že pomocí kombinace dechové gymnastiky, uvolňování a protahování hrudního koše jsme docílili toho, že probandky u výstupního kineziologického rozboru popsali subjektivní pocit zmírnění námahové dušnosti. Třetí probandka výrazný posun nezaznamenala.

U všech probandek jsem zařadila do terapie výše zmíněné principy a zároveň každá z nich měla primární problém trochu jiný, a tak terapie byly rámcově podobné ale zároveň stále individuálně upravované dle potřeby. Krátkodobý rehabilitační plán jsme měli stanovený na dva měsíce. U první probandky hned po druhé terapii došlo ke dvou týdennímu výpadku, kdy onemocněla, jinak naše setkání probíhala přibližně vždy po týdně. Probandky měly nastavenou cvičební jednotku, kterou měli za úkol cvičit jednou denně. Všechny mi během výzkumu přiznaly, že cvičení u nich probíhá spíše 4x – 6x v týdnu, což vzhledem ke krátké době výzkumu nebylo vhodné, avšak oceňuji upřímnost, se kterou jsem následně počítala. Zároveň při kontrolním cvičení jsem několikrát upozorovala špatné provedení cviků, a tak jsem pro probandy nahrála i soukromá videa s popisem jednotlivých cvičení, po kterých se tato incidence zmenšila.

Nejvíce funkčních poruch a reflexních změn jsem pozorovala u probandky č.1., jež má z mého vzorku i největší velikost poprsí i prsní ptózy. Zároveň jsem u ní po výstupním kineziologickém rozboru upozorovala největší zlepšení a věřím tomu, že kdyby výzkum pokračoval i nadále, tak by se jak postura i klinické příznaky zvládli nadále pozitivně posouvat. Jako nejlepší část terapie jsme zhodnotily zařazení cviků, které si mohla probandka cvičit i v práci, a to ji následně ulevovalo od největších bolestí. Dále velmi

pozitivně vnímala terapii horkou rolkou, následné protažení hrudníku dle Čápové trakci krční páteře.

Probandka č.2. jako jediná trpěla ještě dalšími funkčními problémy, které jsem nezvládla zahrnout do této práce. Dlouhodobě u ní probíhají bolesti kostrče a pravého KYK. Vzhledem k reflexním změnám a svalovým řetězcům věřím, že tam probíhá navázání na hrudník a celkově páteř a přisuzuji tomu i to, že u této probandky došlo k nejmenšímu progresu z mé výzkumné skupinky. I přes to se tam odehráli změny k lepšímu a probandka cítí mírnější námahovou dušnost a uvolnění oblasti mezi lopatkami. Z mého pohledu došlo hlavně k uvolnění m. subscapularis a zlepšení hybnosti ramenních kloubů a páteře.

Probandka č.3. trpěla oproti předchozím dvěma spíše bolestmi hlavy než zad. Z předchozích konzultací a vyšetření u lékaře ji nebyla stanovena žádná diagnóza, která by ji mohla bolesti hlavy vyvolávat a byla doporučena na konzultaci s fyzioterapeutem. Během vstupního vyšetření jsme získali informace o celkově špatném postavení páteře a citlivostí v suboccipitální krajině. U probandky jsme se právě proto zaměřili převážně na zlepšení postury, stabilizace páteře a uvolnění svalů krční oblasti. Během terapie došlo subjektivně k odlehčení krční páteře. Na konci výzkumu probandka zhodnotila, že bolesti hlavy jsou méně časté, avšak přetrvávají. Kdybychom společně nadále pracovali na dlouhodobém rehabilitačním plánu, požádala bych probandku o zapisování bolestí hlavy společně s denním rytmem a menstruačním cyklem, abychom mohli vyloučit i hormonální příčinu bolestí hlavy.

S ohledem na značný potenciál dané problematiky bych ráda nadále provázela probandky stanoveným dlouhodobým rehabilitačním plánem. Toto téma považuji za podnětné a zároveň nedostatečně probádané. Většina publikací se zabývá poprsím pouze v případě přítomnosti rakoviny, po ablaci prsu nebo plastické operaci. Jsem si vědoma, že problémy, které dle mých domněnek hypertrofie žláz vyvolává, mohou být multifaktoriální, a tudíž složitě rozklíčovány.

6 Závěr

Tato práce byla zaměřena především na prozkoumání vlivu makromastie na pohybový aparát. Zaměřila jsem se v ní na tři cíle, které jsem splnila v teoretické a praktické části mé bakalářské práce.

Provedla jsem rešerši literatury, která byla jedním z mých cílů, a díky ní v teoretické části popisuji definice samotné makromastie a její klinické obtíže. Dále zmiňuji důležitost správného výběru podprsenky a krátce zmiňuji možnost redukční mammaplastiky. Zaměřuji se i na anatomii prsu, hrudníku, ramenního pletence a páteře. Následně se rozepisuji o postuře, svalových a funkčních poruchách, které jsou součástí mého výzkumu.

Zde v závěru odpovídám i na následující tři výzkumné otázky.

1. Jaké jsou funkční poruchy pohybového aparátu u žen s makromastií?
2. Jak ovlivnila zvolená terapie funkční poruchy pohybového aparátu?
3. Jak ovlivnila zvolená terapie bolesti pohybového aparátu?

V praktické části podrobuji probandky detailnímu vstupnímu kineziologickému rozboru, který je směřován k odhalení funkčních poruch žen s makromastií. U žen jsem odhalila posun těžiště vpřed, předsun hlavy, protrakci a vnitřní rotaci v ramenních kloubech v důsledku zkrácených prsních svalů a neefektivní svalové koordinace v oblasti hrudní páteře a lopatek a napřímení bederní lordózy. Tyto funkční poruchy byly charakteristické pro všechny tři probandky. Následně jsem stanovila krátkodobý rehabilitační plán, který byl přizpůsobený každé probandce zvlášť s ohledem na požadovaný cíl práce a individuální potřeby.

Po skončení výzkumu se u probandek při výstupním kineziologickém rozboru prokázalo lepší postavení hlavy a krční páteře, centrovanější postavení ramenních kloubů a trup se přiblížil k optimální osovému postavení. Probandky subjektivně pocítují snížení intenzity bolestí převážně mezi lopatkami a krční páteře.

Na podkladě výsledků jsem stanovila dlouhodobý rehabilitační plán, v rámci, kterého přikládám edukační brožuru, probandkám doporučuji pokračovat v uvolňování hrudní a

krční páteře, posilování hlubokého stabilizačního systému, nácviku dechové gymnastiky a zlepšit celkovou fyzickou kondici.

Navzdory malému výzkumnému vzorku a omezené časové dotaci se nám podařilo získat určité poznatky o vlivu makromastie na posturu těla. Pro objektivnější výsledky bych navýšila počet probandek a výzkum celý prodloužila alespoň o další dva měsíce.

7 Seznam použité literatury

1. ČECH, Z., vyšetření svalového tonu In: KOLÁŘ, P., [2020]. *Rehabilitace v klinické praxi*. Druhé vydání. Praha: Galén. ISBN 978-80-7492-500-9.
2. ČIHÁK, R., 2011. *Anatomie 1*. 2. vyd. Praha: Grada Publishing. ISBN 9788071699705.
3. ČIHÁK, R., 2016. *Anatomie 3*. Třetí, upravené a doplněné vydání. Ilustroval Ivan HELEKAL, ilustroval Jan KACVINSKÝ, ilustroval Stanislav MACHÁČEK. Praha: Grada. ISBN 978-80-247-5636-3.
4. DYLEVSKÝ, I., 2009. *Funkční anatomie*. Praha: Grada. ISBN 978-80-247-3240-4.
5. DYLEVSKÝ, I., 2009. *Kineziologie: základy strukturální kineziologie*. Praha: Triton. ISBN 978-80-7387-324-0.
6. FINANDO, D., c2008. *Spoušťové body a jejich odstraňování: návod k samoošetření = Trigger point*. Olomouc: Poznání. ISBN 978-80-86606-74-3.
7. GREENBAUM, A.R., HESLOP, T., MORRIS, J., DUNN, K.W., 2003. An investigation of the suitability of bra fit in women referred for reduction mammoplasty. *British Journal of Plastic Surgery* [online]. 56(3), 230-236 [cit. 2024-4-23]. DOI: 10.1016/S0007-1226(03)00122-X. ISSN 00071226. Dostupné z: <https://linkinghub.elsevier.com/retrieve/pii/S000712260300122X>
8. HALADOVÁ, E., NECHVÁTALOVÁ, L., 2010. *Výšetrovací metody hybného systému*. Vyd. 3., nezměn. Brno: Národní centrum ošetrovatelství a nelékařských zdravotnických oborů. ISBN 978-80-7013-516-7.
9. HAWORTH, L., MAY, K., JANSSEN, J., SELFE, J., CHOCHAN, A., 2022. The impact of breast support garments on fit, support and posture of larger breasted women. *Applied Ergonomics* [online]. 101 [cit. 2024-4-23]. DOI: 10.1016/j.apergo.2022.103701. ISSN 00036870. Dostupné z: <https://linkinghub.elsevier.com/retrieve/pii/S0003687022000242>
10. HUDÁK, R., KACHLÍK, D., 2021. *Memorix Anatomie*. ISBN 978-80-7553-873-4.
11. JANDA, V., 2004. *Svalové funkční testy: kniha obsahuje 401 obrázků a 65 tabulek*. Praha: Grada. ISBN 978-80-247-0722-8.
12. JANDOVÁ, D., 2009. *Balneologie*. Praha: Grada. ISBN 978-80-247- 2820-9.

13. JESENICKÁ, R., 2018. *Komplexní kineziologický rozbor: funkční poruchy pohybového systému*. Praha: Grada Publishing. ISBN 978-80-271-0874-9.
14. KOLÁŘ, P., 2020. *Rehabilitace v klinické praxi*. Druhé vydání. Praha: Galén. ISBN 978-80-7492-500-9.
15. LAYON, S.A., PFLIBSEN, L.R., MAASARANI, S., NOLAND, S.S., 2021. Macromastia as a Cause of Chronic Back Pain. *Journal of Women's Health* [online]. 2021-10-01, 30(10), 1372-1374 [cit. 2024-4-22]. DOI: 10.1089/jwh.2021.0405. ISSN 1540-9996. Dostupné z: <https://www.liebertpub.com/doi/10.1089/jwh.2021.0405>
16. LEWIT, K., 2003. *Manipulační léčba v myoskeletální medicíně*. 5. přeprac. vyd. Praha: Česká lékařská společnost J. Ev. Purkyně. ISBN 80-86645-04-5.
17. LEWIT, K., Mobilizace měkkých tkání In: KOLÁŘ, P., [2020]. *Rehabilitace v klinické praxi*. Druhé vydání. Praha: Galén. ISBN 978-80-7492-500-9. Hubářová a Pavlů 2022
18. LEWITOVÁ, C., 2017 In: *Umění fyzioterapie: rehabilitace, diagnostika, léčba, prevence* Příbor: Marika Bajarová., ISSN 2464-6784.
19. MAREŠOVÁ, E., JOUDOVÁ, P., SEVERA, S., HOUDEK, L., ed., c2011. *Dětská mozková obrna: možnosti a hranice včasné diagnostiky a terapie*. Praha: Galén. ISBN 978-80-7262-703-5.
20. MCGHEE, D.E., STEELE, J.R., 2010. Optimising breast support in female patients through correct bra fit. A cross-sectional study. *Journal of Science and Medicine in Sport* [online]. 13(6), 568-572 [cit. 2024-4-22]. DOI: 10.1016/j.jsams.2010.03.003. ISSN 14402440. Dostupné z: <https://linkinghub.elsevier.com/retrieve/pii/S1440244010000745>
21. MĚŠŤÁK, J., MOLITOR, M., MĚŠŤÁK, O., KALINOVÁ, L., 2015. *Základy plastické chirurgie*. Vydání druhé. V Praze: Univerzita Karlova v Praze, nakladatelství Karolinum. ISBN 978-80-246-2839-4.
22. MOSSER, S., GUYURON, B., JANIS, J., R., 2004. *The Anatomy of the Greater Occipital Nerve: Implications for the Etiology of Migraine Headaches* [online]. [cit. 2024-4-23]. DOI: 10.1097/01.PRS.0000101502.22727.5D. Dostupné z: https://journals.lww.com/plasreconsurg/abstract/2004/02000/the_anatomy_of_the_greater_occipital_nerve_37.aspx
23. PAPANASTASIOU, C., LESSARD, L., 2019. *The Effects of Breast Reduction on Back Pain and Spine Measurements: A Systematic Review* [online]. [cit. 2024-4-23]. DOI: 10.1097/GOX.0000000000002324. Dostupné z: <https://www.ncbi.nlm.nih.gov/pmc/articles/PMC6756677/#R8>

24. *Rehabilitácia 4: Miriam Molnárová*. LIEČREH GÚTH, 2009. ISSN 0375–0922.
25. ROZTOČIL, A., BARTOŠ, P., 2011. *Moderní gynekologie*. Praha: Grada. ISBN 978-80-247-2832-2.
26. SPENCER, L. et al., 2019. Upper back pain in postmenopausal women and associated physical characteristics. *PLOS ONE* [online]. 14(7) [cit. 2023-6-13]. DOI: 10.1371/journal.pone.0220452. ISSN 1932-6203. Dostupné z: <https://dx.plos.org/10.1371/journal.pone.0220452>
27. STECCO, A. et al., 2009. The pectoral fascia: Anatomical and histological study. *Journal of Bodywork and Movement Therapies* [online]. 13(3), 255-261 [cit. 2024-4-23]. DOI: 10.1016/j.jbmt.2008.04.036. ISSN 13608592. Dostupné z: <https://linkinghub.elsevier.com/retrieve/pii/S1360859208000740>
28. TRAVELL, J.G., SIMONS, D., 2018. *Travell, Simons & Simons' Myofascial Pain and Dysfunction*. Lippincott Williams and Wilkins. ISBN 0781755603.
29. VÉLE, F., 2006. *Kineziologie: přehled klinické kineziologie a patokineziologie pro diagnostiku a terapii poruch pohybové soustavy*. Vyd. 2., (V Tritonu 1.). Praha: Triton. ISBN 80-7254-837-9.
30. ZEMAN, M., 2013. *Základy fyzikální terapie*. České Budějovice: Jihočeská univerzita v Českých Budějovicích, Zdravotně sociální fakulta. s. 44-76. ISBN 978-80-7394-403-2.
31. ZHONG, Z. et al., 2023. Comparative Morphological Evaluation of Young Women's Breast-Bra Reshaping by Different Bra Cups. *International Journal of Environmental Research and Public Health* [online]. 20(5) [cit. 2024-4-25]. DOI: 10.3390/ijerph20053856. ISSN 1660-4601. Dostupné z: <https://www.mdpi.com/1660-4601/20/5/3856>

8 Seznam obrázků

Obr.č.1: Cvik č.1 (zdroj autor)

Obr.č.2: Cvik č.1 (zdroj autor)

Obr.č.3: Cvik č.2 (zdroj autor)

Obr.č.4: Cvik č.3 (zdroj autor)

Obr.č.5: Cvik č.4 (zdroj autor)

Obr.č.6: Cvik č.4 (zdroj autor)

Obr.č.7: Cvik č.5 (zdroj autor)

Obr.č.8: Cvik č.5 (zdroj autor)

Obr.č.9: Cvik č.6 (zdroj autor)

Obr.č.10: Cvik č.7 (zdroj autor)

Obr.č.11: Cvik č.8 (zdroj autor)

Obr.č.12: Cvik č.8 (zdroj autor)

Obr.č.13: Cvik č.9 (zdroj autor)

Obr.č.14: Cvik č.9 (zdroj autor)

Obr.č.15: Cvik č.9 (zdroj autor)

Obr.č.16: Cvik č.10 (zdroj autor)

Obr.č.17: Cvik č.11 (zdroj autor)

Obr.č.18: Cvik č.11 (zdroj autor)

Obr.č.19: Cvik č.12 (zdroj autor)

Obr.č.20: Cvik č.12 (zdroj autor)

Obr.č.21: Cvik č.13 (zdroj autor)

Obr.č.22: Cvik č.14 (zdroj autor)

Obr.č.23: Cvik č.14 (zdroj autor)

Obr.č.24: Cvik č.15 (zdroj autor)

Obr.č.25: Cvik č.16 (zdroj autor)

Obr.č.26: Cvik č.16 (zdroj autor)

Obr.č.27: Cvik č.16 (zdroj autor)

Obr.č.28: Vstupní aspekce zepředu probandky č.1 (zdroj autor)

Obr.č.29: Vstupní aspekce zezadu probandky č.1 (zdroj autor)

Obr.č.30: Vstupní aspekce z pravého boku probandky č.1 (zdroj autor)

Obr.č.31: Vstupní aspekce z levého boku probandky č.1 (zdroj autor)

Obr.č.32: Výstupní aspekce zepředu probandky č.1 (zdroj autor)

Obr.č.33: Výstupní aspekce zezadu probandky č.1 (zdroj autor)

Obr.č.34: Výstupní aspekce z pravého boku probandky č.1 (zdroj autor)

Obr.č.35: Výstupní aspekce z levého boku probandky č.1 (zdroj autor)

Obr.č.36: Vstupní aspekce zepředu probandky č.2 (zdroj autor)

Obr.č.37: Vstupní aspekce zezadu probandky č.2 (zdroj autor)

Obr.č.38: Vstupní aspekce z pravého boku probandky č.2 (zdroj autor)

Obr.č.39: Vstupní aspekce z levého boku probandky č.2 (zdroj autor)

Obr.č.40: Výstupní aspekce zepředu probandky č.2 (zdroj autor)

Obr.č.41: Výstupní aspekce zezadu probandky č.2 (zdroj autor)

Obr.č.42: Výstupní aspekce z pravého boku probandky č.2 (zdroj autor)

Obr.č.43: Výstupní aspekce z levého boku probandky č.2 (zdroj autor)

Obr.č.44: Vstupní aspekce zepředu probandy č.3 (zdroj autor)

Obr.č.45: Vstupní aspekce zezadu probandky č.3 (zdroj autor)

Obr.č.46: Vstupní aspekce z pravého boku probandky č.3 (zdroj autor)

Obr.č.47: Vstupní aspekce z levého boku probandky č.3 (zdroj autor)

Obr.č.48: Výstupní aspekce zepředu probandky č.3 (zdroj autor)

Obr.č.49: Výstupní aspekce zezadu probandky č.3 (zdroj autor)

Obr.č.50: Výstupní aspekce z pravého boku probandky č.3 (zdroj autor)

Obr.č.51: Výstupní aspekce z levého boku probandky č.3 (zdroj autor)

9 Seznam tabulek

Tabulka 1: Vstupní goniometrie probandky č.1 (zdroj autor)

Tabulka 2: Výstupní goniometrie probandky č.1 (zdroj autor)

Tabulka 3: Vstupní goniometrie probandky č.2 (zdroj autor)

Tabulka 4: Výstupní goniometrie probandky č.2 (zdroj autor)

Tabulka 5: Vstupní goniometrie probandky č.3 (zdroj autor)

Tabulka 6: Výstupní goniometrie probandky č.3 (zdroj autor)

10 Přílohy

Příloha č.1: Vzor informovaného souhlasu

Informovaný souhlas

Vážená paní,

obracím se na Vás s prosbou o spolupráci. V současné době vypracovávám závěrečnou práci, v rámci, které provádím výzkum, jehož cílem je zmapovat funkční poruchy u žen s makromastií. Mým cílem je vytvořit pro Vás krátkodobý rehabilitační plán na míru, následně zhodnotit, jak Vás daná terapie ovlivnila ať už z hlediska funkčních poruch nebo bolesti a problémů spojených s makromastií. Následně Vám předám edukační brožuru a návrh dlouhodobého rehabilitačního plánu. Metodika bakalářské práce je založena na kvalitativním výzkumu obsahující vstupní a výstupní kineziologický rozbor, semistrukturovaný rozhovor, fotodokumentaci. Probandkám bude navržena cvičební jednotka, kterou budou denně cvičit. Jednou týdně pak bude probíhat kontrola cviků a terapie. Celý výzkum bude probíhat po dobu cca 3 měsíců.

Prohlášení

Prohlašuji, že souhlasím s účastí na výše uvedeném výzkumu. Studentka mě informovala o podstatě výzkumu a seznámila mě s cíli, metodami a postupy, které budou při výzkumu využity. Souhlasím s tím, že všechny získané údaje budou anonymně zpracovány a použity pro účely vypracování závěrečné práce studentky. Souhlasím také s pořizováním fotografií pro účely závěrečné práce studentky.

Měla jsem možnost si vše řádně, v klidu a v dostatečně poskytnutém čase zvážit. Měla jsem možnost se studentky zeptat na vše pro mě podstatné a potřebné. Na tyto dotazy jsem dostala jasnou a srozumitelnou odpověď.

Prohlašuji, že beru na vědomí informace obsažené v tomto informovaném souhlasu a souhlasím se zpracováním osobních, citlivých údajů a pořizováním fotodokumentace účastníka výzkumu v rozsahu, způsobem a za účelem specifikovaným v tomto informovaném souhlasu.

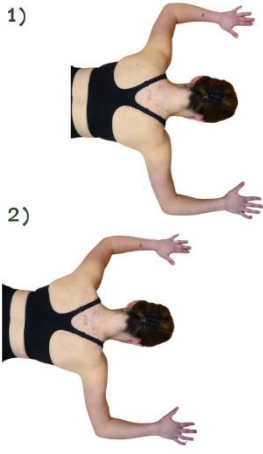Tento informovaný souhlas je vyhotoven ve dvou stejnopisech, každý s platností originálu, z nichž jeden obdrží účastník výzkumu a druhý studentka.

Jméno, příjmení a podpis účastníka výzkumu _____

V _____ dne: _____

Jméno, příjmení a podpis studentky: _____

Příloha č.2: Edukační brožura pro ženy s makromastií



POSÍLENÍ LOPATEK

Lehněte si na břicho a ruce dejte do svícnu. Vždy se zaměřte na jednu lopatku, kterou budete táhnout po hrudníku šikmo dolů, jako kdybyste ji chtěli zasunout do protilehlé kapsy od kalhot. Druhou lopatku vždy zkuste mít bez napětí.



ŠIKMÝ SED

Lehněte si na bok a zvedněte se na loket, který si položíte pod rameno. Druhou paži nechte volně ležet před sebou nebo na stehnech. Opřete se o celé předloktí a odtlačujte se od něj šikmo vzhůru tak, aby jste cítili zapojení břišní svalů a v okolí ramene.

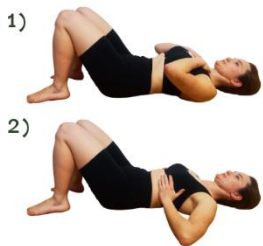
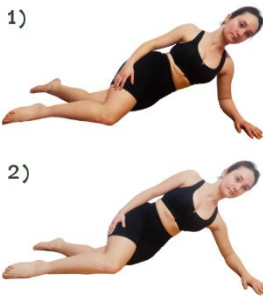
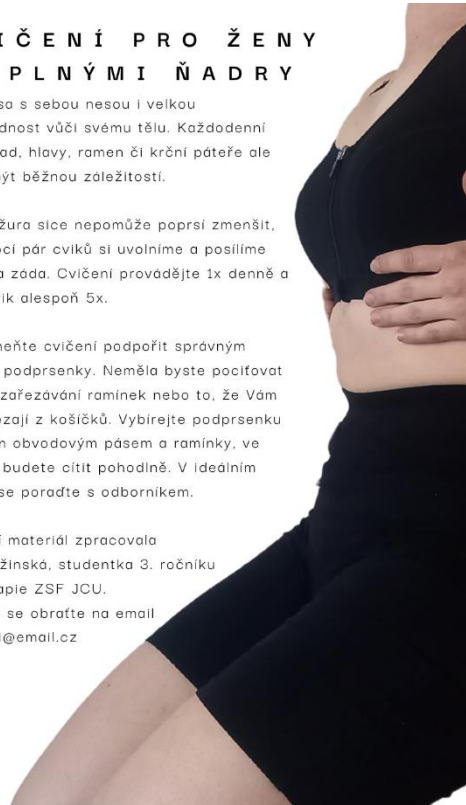
CVIČENÍ PRO ŽENY S PLNÝMI ŇADRY

Velká prsa s sebou nesou i velkou zodpovědnost vůči svému tělu. Každodenní bolesti zad, hlavy, ramen či krční páteře ale nemusí být běžnou záležitostí.

Tato brožura sice nepomůže poprsí zmenšit, ale pomocí pár cviků si uvolníme a posílíme hrudník a záda. Cvičení provádějte 1x denně a každý cvik alespoň 5x.

Nezapomeňte cvičení podpořit správným výběrem podprsenky. Neměla byste pocívat škrcení, zařezávání ramínek nebo to, že Vám prsa vylézají z košíčků. Vybírejte podprsenku s širokým obvodovým pásem a ramínky, ve které se budete cítit pohodlně. V ideálním případě se poraďte s odborníkem.

Edukační materiál zpracovala Aneta Čižinská, studentka 3. ročníku Fyzioterapie ZSF JCU. S dotazy se obraťte na email anetacizi@email.cz



PRODÝCHÁNÍ

Lehněte si na záda a pokrčte nohy v kolenu. Ruce si položte na hrudník pod klíční kosti a zavřete oči pro lepší soustředění. Každý další nádech směřuje pod vaše dlaně. Představujte si, že se to místo s nádechem nafukuje a s výdechem klesá hrudník dolů. Dobu nádechu a výdechu pomalu prodlužujte. Zkuste takto dýchat alespoň minutu. To samé proveďte s dlaněmi po stranách žebel.



PROTAŽENÍ ZAD A HRUDNÍKU

Klekněte si na čtyři, srovnejte ruce přímo pod ramena a kolena pod kyčle. Odtlačte se od dlaní, jednu odlepte a s celým trupem ji otáčejte ke stropu. Následně ji protáhněte na druhou stranu skrze okénko mezi protilehlou paží a stehnem.




PROTAŽENÍ KRČNÍ PÁTEŘE

Posadte se na židličku s chodidly opřenými o zem. Napřimte páteř a založte ruce za hlavu. Hlavu nezakláníme a s nádechem ji lehce zatlačíme do dlaní, jako kdybychom si chtěli vytvořit „druhou bradu“. S druhým výdechem povolíme hlavu do předklonu, ruce jsou na zátylku odložené bez jakéhokoliv tlaku. S druhým nádechem srovnáváme hlavu.



PROTAŽENÍ PRSNÍCH SVALŮ

Vyberte si futra od dveří nebo jakoukoliv skříň či roh místnosti a stoupněte si k překážce bokem. Jednu paži položte na plochu vedle vás, rameno stáhněte dolů. Rotací v trupu se otáčejte ven od paže. Vždy v této pozici chvíli setrvejte.



11 Seznam použitých zkratek

AC – akromioklavikulární

AO – atlatookcipitální

CNS – centrální nervová soustava

DK – dolní končetina

DKK – dolní končetiny

DNS – dynamická neuromuskulární stabilizace

FPPS – funkční porucha pohybového aparátu

HAZ – hyperalgická zóna

HK – horní končetina

HKK – horní končetiny

KYK – kyčelní kloub

m. - musculus

MTrP – myoskeletální trigger point

MTrP – myoskeletální trigger pointy

PIR – post izometrická relaxace

PNF – proprioceptivní neuromuskulární facilitace

Proc. – processus

SCM – sternocleidomastoideus

SI – sakroiliakální

TH/L – hrudní a bederní páteř

VAS – vizuální analogová škála