



Zdravotně
sociální fakulta
Faculty of Health
and Social Sciences

Jihočeská univerzita
v Českých Budějovicích
University of South Bohemia
in České Budějovice

Hodnocení EKG v přednemocniční péči

BAKALÁŘSKÁ PRÁCE

Studijní program:

ZDRAVOTNICKÉ ZÁCHRANÁŘSTVÍ

Autor: Matyáš Grossmann

Vedoucí práce: Mgr. František Dolák Ph.D.

České Budějovice 2023

Prohlášení

Prohlašuji, že svoji bakalářskou práci s názvem „*Hodnocení EKG v přednemocniční péči*“ jsem vypracoval samostatně pouze s použitím pramenů v seznamu citované literatury.

Prohlašuji, že v souladu s § 47b zákona č. 111/1998 Sb. v platném znění souhlasím se zveřejněním své bakalářské práce, a to v nezkrácené podobě elektronickou cestou ve veřejně přístupné části databáze STAG provozované Jihočeskou univerzitou v Českých Budějovicích na jejích internetových stránkách, a to se zachováním mého autorského práva k odevzdanému textu této kvalifikační práce. Souhlasím dále s tím, aby toutéž elektronickou cestou byly v souladu s uvedeným ustanovením zákona č. 111/1998 Sb. zveřejněny posudky školitele a oponentů práce i záznam o průběhu a výsledku obhajoby bakalářské práce. Rovněž souhlasím s porovnáním textu mé bakalářské práce s databází kvalifikačních prací Theses.cz provozovanou Národním registrem vysokoškolských kvalifikačních prací a systémem na odhalování plagiátů.

V Českých Budějovicích dne 9. 5. 2023

.....

Matyáš Grossmann

Poděkování

Touto cestou bych rád poděkoval Mgr. Františku Dolákovi Ph.D. za odborné vedení, trpělivost a rady, které mi pomohly při zpracování mé bakalářské práce. Dále bych rád poděkoval MUDr. Michalu Sekejovi za jeho čas a pomoc při tvorbě dotazníku k této bakalářské práci. Rovněž děkuji Mgr. Olze Dvořáčkové, PhD., za pomoc při zpracovávání statistických údajů, které vzešly z vyplněných dotazníků a celé své rodině a přátelům za jejich podporu v průběhu celého studia. Poděkování patří i zdravotnickým záchranářům, kteří mi pomohli při sběru dat a přispěli tak k celkovému výsledku práce.

Hodnocení EKG v přednemocniční péči

Abstrakt

V bakalářské práci se zabýváme problematikou hodnocení EKG v přednemocniční péči zdravotnickým záchranářem. Tato práce je rozdělena do dvou částí, teoretické a praktické.

Teoretická část se zabývá definicí zdravotnického záchranáře a jeho kompetencí, přístrojovou technikou a anatomii převodního systému srdečního. Dále popisuje způsoby hodnocení EKG, druhy arytmií a jejich léčbu v přednemocniční péči.

Hlavním cílem práce bylo zmapovat schopnosti zdravotnických záchranářů interpretovat křivky záznamu EKG.

Praktická část bakalářské práce byla zpracována kvantitativním výzkumným šetřením provedeným formou nestandardizovaných dotazníků. Výzkumný soubor tvořilo 51 respondentů zdravotnických záchranářů, především z Jihočeského kraje. Výzkum byl uskutečněn od března do dubna roku 2023 a účast v něm byla zcela dobrovolná. Získaná data byla následně analyzována a zpracována do grafů, které jsou doplněny komentářem.

Ve výzkumné části byly stanoveny dvě hypotézy. První hypotéza předpokládala, že znalosti v interpretaci křivek EKG jsou ovlivněny délkou praxe. Z výsledků první hypotézy, nebyl mezi čtyřmi srovnávanými skupinami, nalezen žádný statisticky významný rozdíl ve znalostech hodnocení EKG v souvislosti s délkou praxe. Nicméně z dat, která jsme získali, lze usuzovat, že respondenti pracující na zdravotnické záchranné službě 0-3 roky jsou na tom lépe v hodnocení záznamů EKG než ostatní skupiny. Druhá hypotéza předpokládala, že znalosti v interpretaci křivek EKG jsou ovlivněny typem předchozího pracoviště. Z výsledků této hypotézy, nebyl mezi čtyřmi srovnávanými skupinami, nalezen žádný statisticky významný rozdíl ve znalostech hodnocení EKG v souvislosti s typem předchozího pracoviště. Nicméně z dat, která jsme získali, lze usuzovat, že v hodnocení a interpretaci EKG jsou nejzdatnější, respondenti, kteří před nástupem na zdravotnickou záchrannou službu pracovali na oddělení urgentního příjmu nebo od začátku pouze na ZZS.

Získané výsledky práce, mohou posloužit jako zdroj informací k případné realizaci vzdělávacího semináře pro zdravotnické záchranáře.

Klíčová slova

Přednemocniční péče; hodnocení EKG; arytmie; defibrilace; kardioverze; zdravotnický záchranář

ECG Evaluation in Pre-hospital Care

Abstract

This bachelor thesis deals with the issue of ECG evaluations in pre-hospital emergency care by a paramedic. The thesis is divided into two parts, theoretical and practical.

The theoretical part focuses on the definition of a paramedic and his/her competencies, instrumentation, and anatomy of the cardiac conduction system. Furthermore, it describes the methods of ECG evaluations, types of arrhythmias and their treatment in pre-hospital emergency care.

The major objective of the thesis was to map the ability of paramedics to interpret the waveforms of ECG recordings.

The practical part of the bachelor thesis was based on a quantitative research investigation in the form of non-standardized questionnaires. The research sample consisted of 51 respondents of paramedics, predominantly from the Region of South Bohemia. The research was carried out from March to April 2023, with the participation in it being entirely voluntary. The collected data were subsequently analysed and compiled into graphs, which were completed with a commentary.

Two hypotheses were determined in the research part. The first hypothesis suggested that the knowledge in interpreting ECG waveforms is affected by the length of experience. Based on the results of the first hypothesis, no statistically significant difference in terms of the knowledge of ECG evaluation in relation to the length of experience was observed among the four groups compared. However, the obtained data indicate that respondents working in the emergency medical service for 0-3 years are better in the evaluation of ECG recordings than the other groups. The second hypothesis assumed that the knowledge in interpreting ECG waveforms is influenced by the type of previous workplace. According to the results of this hypothesis, there was no statistically significant difference in terms of the knowledge of ECG evaluation related to the type of previous workplace among the four groups compared. However, the obtained data imply that the respondents who had worked in the accident and emergency department before joining the emergency medical service or who have just worked in the emergency medical service from the beginning are the most proficient in ECG evaluation and interpretation.

The obtained results can provide useful information for the possible implementation of an educational seminar for paramedics.

Key words

Pre-hospital care; EKG evaluation; arrhythmia; defibrillation; cardioversion; paramedic

Obsah

Úvod.....	10
1 Současný stav	11
1.1 Zdravotnický záchranář a jeho kompetence v rámci hodnocení EKG záznamu 11	
1.2 Přístrojové vybavení.....	12
1.3 Anatomie převodního systému.....	12
1.4 EKG a způsoby jeho hodnocení	13
1.4.1 Základy popisu fyziologické EKG křivky	14
1.4.2 Vlna P	14
1.4.3 Interval PQ	15
1.4.4 Komplex QRS.....	15
1.4.5 ST segment a vlna T	15
1.4.6 QT interval	16
1.4.7 Hodnocení podle systému „RAFT“	16
1.4.8 Elektrická osa srdeční	18
1.5 Bradyarytmie a jejich léčba v PNP	18
1.5.1 Blokády Tawarových ramének	19
1.5.2 Sick sinus syndrom	19
1.5.3 Atrioventrikulární blokády	20
1.6 Tachyarytmie a jejich léčba v PNP	21
1.6.1 Sinusová tachykardie	21
1.6.2 Extrasystolie.....	21
1.6.3 Síňová tachykardie.....	22
1.6.4 Flutter síní	22
1.6.5 Fibrilace síní	23
1.6.6 Atrioventrikulární nodální reentry tachykardie	25
1.6.7 Atrioventrikulární reentry tachykardie, komorová preexcitace	26
1.6.8 Komorová tachykardie.....	26
1.6.9 Fibrilace komor.....	28
1.7 Akutní koronární syndrom	29
1.7.1 Angina pectoris	29
1.7.2 Infarkt myokardu	30
2 Cíle práce a výzkumné otázky	32
2.1 Cíle práce	32
2.2 Hypotézy	32

3	Metodika.....	33
3.1	Výzkumný soubor	33
4	Výsledky	37
4.1	Dotazníkové šetření.....	37
4.2	Hodnocení hypotéz.....	66
4.2.1	Hypotéza 1	66
4.2.2	Hypotéza 2	68
5	Diskuse	71
6	Závěr.....	75
7	Zdroje	77
8	Seznam příloh.....	81
9	Seznam zkratk.....	111

Úvod

Zdravotnický záchranář může podle zákona 374/2011 Sb., o zdravotnické záchranné službě, dělat vyšetření a poskytovat zdravotní péči, včetně neodkladných výkonů nutných k záchraně lidského života. Dle vyhlášky č. 55/2011 Sb., o činnostech zdravotnických pracovníků a jiných odborných pracovníků, může zdravotnický záchranář hodnotit a monitorovat elektrokardiografický záznam, sledovat a hodnotit poruchy srdečního rytmu a podávat defibrilační výboje v rámci KPR.

Elektrokardiografie je v dnešní době nepostradatelná součást vyšetření pacienta v rámci přednemocniční péče. Díky jeho hodnocení jsme schopni odhalit různé život ohrožující stavy, jako je například fibrilace komor a jiné. Elektrokardiografické vyšetření je pro zdravotnické záchranáře každodenní záležitostí. V rámci přednemocniční péče musí správně rozpoznat patologické rytmy a zahájit léčbu v co nejkratším čase.

Tato bakalářská práce se zabývá hodnocením EKG v přednemocniční péči. Naším cílem bylo zmapovat schopnosti zdravotnických záchranářů interpretovat křivky EKG.

Získané výsledky mohou posloužit jako zdroj informací k případné realizaci vzdělávacího semináře pro zdravotnické záchranáře.

1 Současný stav

1.1 Zdravotnický záchranář a jeho kompetence v rámci hodnocení EKG záznamu

Zdravotnický záchranář jako člen zdravotnické záchranné služby, poskytuje přednemocniční neodkladnou péči osobám s akutním postižením zdraví a osobám v přímém ohrožení života, v rámci přijaté tísňové výzvy (Remeš a Trnovská, 2013). K výkonu povolání je potřeba splnit podmínky, definované v zákoně č. 96/2004 Sb., o podmínkách získávání a uznávání způsobilosti k výkonu nelékařských zdravotnických povolání a k výkonu činnosti souvisejících s poskytováním zdravotní péče a o změně některých souvisejících zákonů. V případě splnění těchto podmínek může zdravotnický záchranář vykonávat práci v souladu s vyhláškou č. 55/2011 Sb., o činnostech zdravotnických pracovníků a jiných pracovníků. Tato vyhláška definuje, jakou péči může zdravotnický záchranář poskytovat v rámci přednemocniční neodkladné péče, intenzivní lůžkové péče, včetně péče na urgentním příjmu, bez odborného dohledu s indikací lékaře nebo bez odborného dohledu bez indikace lékaře. Mezi výkony, které zdravotnický záchranář může provádět bez indikace lékaře patří například monitorace, vyhodnocování základních životních funkcí, zavádění intravenózních či intraoseálních vstupů s aplikací krystaloidních roztoků a glukózy u pacientů s ověřenou hypoglykemií a další. Mezi výkony, které zdravotnický záchranář může provádět bez odborného dohledu, ale pouze za indikace lékaře, patří například zajišťování dýchacích cest, zajišťování přístrojové ventilace s parametry určenými lékařem, podávat léčivé přípravky, a jiné (Vyhláška 55/2011 Sb., o činnostech zdravotnických pracovníků a jiných odborných pracovníků).

V rámci vyhlášky 296/2012 Sb., o požadavcích na vybavení poskytovatele zdravotnické dopravní služby, poskytovatele zdravotnické záchranné služby a poskytovatele přepravy pacientů neodkladné péče dopravními prostředky a o požadavcích na tyto dopravní prostředky, vlastní vozidlo ZZS přenosný defibrilátor s monitorem, obsahující 12 svodový záznam EKG křivky (Remeš a Trnovská, 2013). V rámci vyhlášky č. 55/2011 Sb., o činnostech zdravotnických pracovníků a jiných pracovníků, je zdravotnický záchranář kompetentní hodnotit EKG záznam, určit předběžnou diagnózu pacienta a případně provést defibrilaci srdce elektrickým výbojem se zahájením kardiopulmonální resuscitace.

1.2 Přístrojové vybavení

K monitoraci a intervenci může sloužit přístroj tovární značky LIFEPAK užívaný nejčastěji zdravotnickými záchranáři v PNP. Obsahuje řadu funkcí jako je monitoring fyziologických funkcí například SpO₂, ETCO₂, EKG tří svodové, či dvanácti svodové, krevní tlak, srdeční frekvenci. Součástí je i defibrilátor s defibrilačními pádly a defibrilačními elektrodami pro dospělé a děti. V případě potřeby lze vytisknout EKG záznam k lepšímu posouzení. Přístroj je schopný monitorovaný úsek EKG záznamu poslat pro lepší posouzení odborníkovi. Celý přístroj je napájen dvěma lithium-iontovými bateriemi, které lze po vybití opět dobít (Příloha 1) (LIFEPAK® 15MONITOR/DEFIBRILATOR: Operating Instructions, 2014).

1.3 Anatomie převodního systému

Převodní systém srdeční funguje na bázi specializované vodivé tkáně, vyskytující se jak v srdečních síních, tak i komorách. Její funkcí je vznik a přenos elektrických impulzů na srdeční svalovinu síní a komor (Bulava, 2017). Každá svalová kontrakce je spojena s elektrickou změnou zvanou depolarizace a tyto změny lze zaznamenat elektrodami umístěnými na povrchu těla (Hampton, 2013).

Převodní systém se skládá ze sinoatriálního (SA) a atrioventrikulárního (AV) uzlu, Hisova svazku, pravého a levého Tawarova raménka, předního a zadního fasciklu a Purkyňových vláken (Příloha 2) (Navrátil et al., 2017).

Elektrické impulzy se vytvářejí v SA uzlu a jsou skrze buněčnou svalovinu síní převáděny k síňokomorové přepážce. Přepážka je elektricky nevodivá, a tak musí impulz projít skrze jediné místo nazývané AV uzel, který převede elektrický impulz na komory (Bělohávek et al., 2014).

AV uzel funguje jako „zpomalovač“, který brání rychlému převádění impulzů ze síní na komory (Bulava, 2017).

Dle Bělohávek et al. (2014), pokud by tedy v místě AV uzlu nedošlo ke zpomalení těchto impulzů, tak by při mechanické kontrakci síní nastala i mechanická kontrakce komor, která by zapříčinila vypuzení zrovna získaného objemu krve ze síní tzn. komory by přišly o tzv. síňový příspěvek.

Schopnost AV uzlu nám způsobí časové zpoždění mezi aktivací síní a komor, díky čemuž jsou komory schopné získat adekvátní objem krve před jejich vlastním stahem (Bulava 2017). Jakmile projde elektrický impulz skrze AV uzel, šíří se na komory přes Hisův svazek, nacházející se v mezikomorové přepážce. Zde se dělí na pravé a levé Tawarovo raménko (Mourek, 2012).

Pravé Tawarovo raménko je samostatné vlákno, zatímco levé Tawarovo raménko se dělí na přední a zadní fasciál. Od raménka vede vzruch do Purkyňových vláken k buňkám myokardu komor (Bělohávek et al., 2014).

Pokud by došlo k poškození SA uzlu, AV uzel přebírá funkci tvorby elektrické aktivity. V tomto případě hovoříme o tzv. junkčním rytmu (Bulava, 2017).

1.4 EKG a způsoby jeho hodnocení

Elektrokardiografie patří mezi neinvazivní přístrojové vyšetřovací metody srdce, umožňující diagnostikovat myokardiální ischemii, kardiomyopatie a srdeční arytmie (Navrátil et al., 2017).

Elektrokardiograf je přístroj, který nám graficky vykresluje elektrickou aktivitu srdce v jednotlivých svodech v závislosti na čase. Funguje na principu zapisování elektrických potenciálů srdce z povrchu hrudníku (Bulíková, 2015). Šíří-li se depolarizační vlna směrem ke svodu, zapíše se pozitivní výchylka, při šíření depolarizační vlny opačným směrem se zapíše výchylka negativní (Hampton, 2013).

V kardiologii se obvykle používá 12 svodové EKG, skládající se ze tří bipolárních končetinových svodů (značené římskými číslicemi I, II, III), tří augmentovaných unipolárních končetinových svodů (značené aVR, aVL, aVF) a šesti prekordiálních svodů (značené V₁-V₆) (Bulava, 2017). Dle Kittnara et al. (2020) jsou svody pojmenovány podle jejich objevitelů. Bipolární končetinové svody se nazývají Eithovenovi, augmentované unipolární končetinové svody Goldbergovi a unipolární hrudní svody Wilsonovi.

Končetinové bipolární svody umísťujeme na vnitřní stranu zápěstí horních končetin a na holeň nad vnitřním kotníkem dolních končetin (Bulíková, 2015). Červený končetinový svod umísťujeme na pravou horní končetinu, žlutý na pravou levou HK, zelený na levou DK a černý uzemňovací svod na pravou DK (Příloha 3) (Bulava, 2017).

Tyto svody tvoří tzv. Eithovenův trojúhelník, zaznamenávající rozdíly mezi dvěma končetinovými elektrodami (Bulava, 2017). Dle Kittnara et al. (2020) a Navrátila et al. (2017) jsou unipolární hrudní svody umístěny následovně: V_1 ve 4. mezižebří parasternálně vpravo, V_2 ve 4. mezižebří parasternálně vlevo, V_3 mezi V_2 a V_4 , V_4 v 5. nebo 6. mezižebří v medioklavikulární čáře, V_5 v úrovni V_4 v přední axilární čáře vlevo, V_6 v 5. mezižebří ve střední axilární čáře vlevo (Příloha 4).

EKG vyšetření je jedno ze základních vyšetření při náhlých stavech v kardiologii a téměř rutinní vyšetření používané záchrannou službou. (Bulíková, 2015)

1.4.1 Základy popisu fyziologické EKG křivky

Veškeré změny na EKG křivce zaznamenáváme pomocí vln, kmitů, intervalů a segmentů. U zdravého jedince by měli být přítomny dvě vlny – P, T a tři kmity – Q, R, S (Bělohlávek et al., 2014). Podrobněji pak hodnotíme intervaly, úseky – PQ, ST a QT, označující přesnou vzdálenost mezi jednotlivými kmity (Příloha 5) (Kittnar et al., 2020).

Vlna P představuje kontrakci síní, tedy jejich depolarizaci, kdežto depolarizace komor se pro svojí silnou svalovinu ukazuje ve formě „QRS komplexu“ (Hampton, 2013). Vlna T označuje repolarizaci komor, nastávající před dalším srdečním stahem. Za vlnou T se může objevit vlna U, vyskytující se ve svodech $V_2 - V_4$. Je obrazem depolarizace Purkyňových vláken (Příloha 6) (Bennett, 2014).

1.4.2 Vlna P

Vlna P je zodpovědná za depolarizaci kardiomyocytů síní, kdy její délka bývá 80 ms a amplituda do 0,25 mV (Bělohlávek et al., 2014). Jelikož se v místě vyústění horní duté žíly do pravé síně nachází SA uzel, postupuje elektrický impulz po depolarizaci síní směrem dolů do AV uzlu, což způsobuje pozitivitu vlny P ve svodech zaměřujících se na spodní část srdce – II, III, aVF (Bennett, 2014). Negativní bude vlna P ve svodu aVR, kvůli odklonu elektrické aktivity síní, směřující opačným směrem (Bělohlávek et al., 2014). Bulíková (2015), popisuje vlnu P jako kulovitou, pozitivní s nejlepším výskytem ve svodu II a V_1 .

1.4.3 Interval PQ

Za zpomalení vedení elektrického impulzu v AV uzlu je zodpovědný úsek PQ, nacházející se mezi vlnou P a QRS komplexem. Interval PQ zpomalí vedení elektrické impulzu ze síní na komory, čímž oddělí systoly síní a systoly komor (Mourek, 2012).

Na EKG se úsek PQ zobrazuje v podobě tzv. izoelektrické linie (Kittnar et al., 2020). Fyziologické hodnoty intervalu PQ jsou 0,12 – 0,20 sekund (Sovová et al., 2006). Pokud by interval přesáhl hodnotu 0,20 sekund, jedná se o AV blokádu (Bulava, 2017).

1.4.4 Komplex QRS

QRS komplex se skládá z kmitů Q, R, S a zobrazuje šíření elektrického impulzu v srdečních komorách (Bělohlávek et al., 2014). Jako R se nazývá kmit, nacházející se nad izoelektrickou linií a jako R' ten, který je druhý pozitivní. První negativní kmit je Q a druhý je S, následující po kmitu R (Bulava, 2017). Když vzruch projde AV uzlem, šíří se dál skrze Hisův svazek, pravé a levé Tawarovo raménko na svalovinu mezikomorového septa, kde vyvolá depolarizaci směrem z levé komory do pravé. Na EKG se ve svodu III. zapíše pozitivní kmit R a negativní kmit Q ve svodu I. a II. z důvodu směru okamžitého vektoru doprava dolů. Jakmile projde vzruch srdečním hrotem, stáčí se okamžitý vektor dolů, doleva a zapíše se pozitivní kmit R ve všech bipolárních svodech. Vzruch poté pokračuje po komorové svalovině komor (Kittnar et al., 2020).

Fyziologický kmit Q je široký do 40 ms, hluboký do 3 mm a ve stejném svodu nepřesahuje čtvrtinu kmitu R (Bulava, 2017). Podle Hamptona (2013) je fyziologická doba trvání QRS komplexu 120 ms, rovnající se 3 malým čtvercům na EKG.

1.4.5 ST segment a vlna T

ST úsek se nám na EKG zobrazuje v podobě izoelektrické linie, která následuje po komplexu QRS. V této chvíli jsou komory depolarizovány a pomalu začíná jejich repolarizace (Bělohlávek et al., 2014). Skrze vlákna srdečních komor neprobíhá žádný elektrický impulz, mají stejný elektrický náboj, čemuž říkáme fáze plató (Kittnar et al., 2020). Pokud je na EKG přítomna elevace ST úseku, může to poukazovat na akutní poškození myokardu (Hampton, 2013). Jako významnou elevaci úseku ST, považujeme úsek, vyšší než 2 mm v hrudních a vyšší než 1 mm v končetinových svodech. Jako

depresi, označujeme ST úsek v případě, že se nachází pod izoelektrickou linií (Bulava, 2017).

Vlna T značí elektrickou repolarizaci komor. Kromě svodů III a V₁, kde je vlna T občas negativní, se vyznačuje svojí pozitivitou (pouze ve svodu aVR vždy negativní) (Bulíková, 2015). Podle Bělohávková et al., (2014), trvá vlna T do 200 ms a odpovídá výšce 2 až 8 mm.

1.4.6 QT interval

Období, kdy v oblasti komor probíhá depolarizace a následná repolarizace, se na EKG vyznačuje intervalem QT (Bennett, 2014). Interval měříme od začátku QRS komplexu po konec vlny T. Fyziologická délka by neměla přesáhnout délku 450 ms u mužů a 470 ms u žen. Délka intervalu je závislá na srdeční frekvenci, proto se při větší frekvenci fyziologicky zkrátí (Bělohávková et al., 2014)

1.4.7 Hodnocení podle systému „RAFT“

Pro rychlé a snazší hodnocení EKG záznamu používáme systém „RAFT“, fungující jako pomůcka, kdy každé písmeno reprezentuje určitou vlastnost záznamu, kterou je třeba zhodnotit (Bulíková, 2015). Zdravotníci záchranáři ji používají v terénu, aby co nejrychleji zhodnotili záznam v situacích, kdy není čas na podrobnou interpretaci EKG záznamu (Dobiáš a Bulíková, 2021). Hodnocení ukončujeme následnou analýzou intervalů, vln, segmentu ST a určíme diagnózu (Příloha 7) (Bulíková, 2015).

V rámci písmena R, hodnotíme srdeční rytmus, vznikající fyziologicky v SA uzlu. Nazýváme ho sinusový pro místo jeho vzniku. Poznáme ho přítomností vln P, vyskytujících se v pravidelných intervalech před QRS komplexem. Vlny P můžeme nejlépe najít ve svodech II a V₁. Nevzniká-li rytmus v SA uzlu, stanovujeme, že rytmus není sinusový. Rytmus tedy může být i jiný, záleží na místě jeho vzniku. Vzniká-li rytmus v místě AV uzlu, nazýváme rytmus junkční, vznikne-li ve svalovině síní, tak supraventrikulární. Může se stát, že nastane absence vlny P, to může značit fibrilaci, flutter síní nebo i blokádu SA uzlu. (Bulíková, 2015)

Písmeno A, značí akci srdeční, která je pravidelná nebo nepravidelná, záleží na vzdálenosti komplexů QRS jeden od druhého. V případě, že jsou QRS komplexy mezi sebou ve stejné vzdálenosti, jedná se o pravidelnou srdeční akci. Pokud se vzdálenost

komplexů QRS od sebe liší, jde o srdeční akci nepravidelnou. Je-li vzdálenost mezi komplexy výjimečně odlišná, jde o komorové či supraventrikulární extrasystoly. Jestliže je vzdálenost mezi komplexy rozdílná, jedná se pravděpodobně o fibrilaci síní (Bulíková, 2015; Dobiáš a Bulíková 2021).

Písmeno F značí srdeční frekvenci. Srdeční frekvenci pravidelného rytmu zjistíme výpočtem, kdy si hodnotitel spočítá počet velkých čtverců mezi kmity R, a poté tímto číslem vydělí hodnotu 300. Pokud je tedy 5 velkých čtverců mezi dvěma kmity R, počítáme $300:5$ a vyjde nám, že frekvence se rovná 60/min. Pokud máme rytmus nepravidelný, stanovíme si na EKG záznamu úsek v rozmezí 30 velkých čtverců, které se rovnají 15 cm a 6 sekund časového intervalu. Srdeční frekvenci tedy odpovídá počet komplexů QRS v daném úseku vynásobený 10. Fyziologická srdeční frekvence dospělého člověka je 60 až 90/min (Dobiáš a Bulíková, 2021).

T představuje délku trvání intervalů a vln P, PQ, QRS, QT. Hodnotící se tedy musí zaměřit na tyto intervaly a zhodnotit je. Pro interval PQ je jeho trvání fyziologické do 200 ms, pokud je jeho délka větší, jedná se o AV blokádu. Dojde-li ke zkrácení intervalu, jde o preexcitační syndrom. Trvání QRS komplexu je 0,12 s, což značí tři malé čtverečky. Značí nám čas, kdy se elektrický impulz začal šířit v oblasti komor. Může dojít k prodloužení komplexu QRS, což poukazuje na určité poruchy, zejména na komorovou extrasystolu, tachykardii, kompletní blokádu Tawarova raménka nebo idioventrikulární rytmus. ST úsek je fyziologicky v izoelektrické čáře. Pokud nastane elevace úseku, značí to akutní poškození srdečního svalu buď infarktem myokardu nebo perikarditidou. Diferenciace v těchto patologiích je taková, že při perikarditidě jsou ve většině svodů ST elevace na rozdíl u infarktu myokardu. (Bulíková, 2015). Elevace v úseku ST jsou často obrovské, nastává ke splynutí úseku ST s vlnou T, což se na EKG zobrazuje jako tzv. Pardeeho vlna (Bulava, 2017). Naopak, je-li na EKG velká deprese ST úseku, svědčí to o ischemii (Bulíková, 2015).

Dobu trvání depolarizace a repolarizace komor, nám označuje délka trvání intervalu QT, měřící se od počátku komplexu QRS, až po konec vlny T (Dobiáš a Bulíková, 2021). Fyziologická doba trvání QT intervalu je 0,32 až 0,42 s. Dojde-li k prodloužení intervalu QT v závislosti na srdeční frekvenci, může to svědčit o vyšším riziku poruchy srdečního rytmu (Bulíková, 2015).

1.4.8 Elektrická osa srdeční

Popisování osy srdeční spadá pod EKG vyšetření. Za fyziologických podmínek je srdeční osa intermediární a hodnotí se podle vektoru, převládajícího ve svodu aVF, aVL (Navrátil et al., 2017). Určení osy srdeční má smysl při posuzování některých komorových arytmií, ale hlavně pro zhodnocení hypertrofie komor, blokády Tawarových ramének a fascikulů. Stanovujeme ji z pouze z končetinových svodů (I, II, III, aVL, aVR, aVF) (Bělohlávek et al., 2020). Dle Hamptona (2013), se dá srdeční osa přirovnat k hodinovému ciferníku, kdy číslo 11 zastupuje svod aVR a číslo 5 svod II. Srdeční depolarizace se šíří ze síní do komor, tedy dle hodinového ciferníku od čísla 11 po číslo 5. Tím pádem je většina výchylek aVR svodu směřována negativně (směrem dolů) a ve svodu II pozitivně (směrem nahoru) (Hampton, 2013). Jako osu intermediální, označujeme osu o fyziologickém rozmezí od -30° do $+105^\circ$. Je-li rozsah menší než -30° , jedná se o osu horizontální, pokud větší než 105° , jde o osu vertikální (Bělohlávek et al., 2020). Jako srdeční osu nazýváme zprůměrování směru depolarizačního šíření skrze komory srdeční při pohledu zepředu. Výhodné je stanovení si směru osy, kdy zjišťujeme normalitu či abnormalitu směru osy z komplexu QRS ve svodech I, II, III. Šíří-li se depolarizační vlna podle hodinového ciferníku od čísla 11 k číslu 5, jde o normální směr, vyobrazující se pozitivní výchylkou na EKG ve svodech I, II, III (Hampton, 2013).

1.5 Bradyarytmie a jejich léčba v PNP

Bradyarytmie, též bradykardie, se typicky vyskytují u nemocných, ale zároveň i u zdravých lidí. Je definována, jako srdeční frekvence nižší než 60 pulzů za jednu minutu u dospělého člověka (Shu-Fen Wung, 2016). Bradykardie u zdravého člověka se může vyskytovat v případech, jde-li o vrcholového sportovce, kde se může srdeční frekvence přiblížit i 35 až 40 tepů za minutu (Vojáček, 2020). Ohnisko bradykardie může být v kterékoli části převodního systému srdečního. Platí pravidlo, čím výše je ohnisko bradyarytmie v převodním systému, tím více je bradyarytmie benigní. Pravidlo je založeno na principu spontánní depolarizace, jejíž schopnost klesá směrem od primárního k terciárnímu pacemakeru (Bělohlávek et al., 2020). V případě selhání SA uzlu, který zajišťuje tepovou frekvenci okolo 70 za minutu, přebírá funkci pacemakeru AV uzel, udržující frekvenci okolo 50 za minutu. Pokud selže i AV uzel, funkci kontroly rytmu přebírá svalovina komor, produkující zhruba 30 tepů za minutu (Hampton, 2013).

1.5.1 Blokády Tawarových ramének

Blokády Tawarových ramének se dělí na blokádu levou a pravou. Při kompletním bloku levého raménka, nastává přerušení vedení vzruchů v kmeni levého Tawarova raménka (Bulíková, 2015). Na EKG dochází k rozšíření komplexu QRS více než 120 ms s typickou morfologií. Pozorujeme svod V_1 , kde pozorujeme kmit rS, připomínající písmeno V, dále svody V_5 , V_6 vidíme kmit RsR (Příloha 8) (Bulava, 2017).

Kompletní pravostranná blokáda Tawarova raménka nastává kompletním přerušením vedení vzruchů v kmeni raménka (Bulíková, 2015). Při hodnocení EKG sledujeme stejně jako u levé blokády svod V_1 , V_5 , V_6 . Ve svodu V_1 sledujeme obraz písmene „M“, značící tvar komplexu rsR. Ve svodech V_5 , V_6 sledujeme hluboký kmit S, přičemž je šířka celého komplexu QRS větší než 120 ms (Příloha 9) (Bulava, 2017).

1.5.2 Sick sinus syndrom

Sick sinus syndrom, značí poškození sinoatriálního uzlu, způsobený ICHS, či degenerativním procesem. Dělíme jej do tří forem, známých jako sinusová bradykardie, sinoatriální blokády a tachy-brady syndrom (Bulava, 2017).

Sinusová bradykardie je definována jako sinusová frekvence menší než 50 tepů za minutu. U zdravých jedinců je vyvolána tzv. vagovou převahou, kterou vlastníci hlavně sportovci, zdatní jedinci (Štejf, 2007). Může se jednat o normální fyziologický rytmus, kdy většina pacientů toleruje i 40 pulzů za minutu, nicméně při hodnotách menších než 40, nastává nevolnost, závrat, synkopa, presynkopama (Da Costa, 2002). Etiologie může být různá, u 10-15 % pacientů se projevuje v souvislosti s akutním infarktem myokardu, dále při hypotyreóze, jaterním onemocněním a v rámci sick sinus syndromu u geriatrických pacientů. Jestliže je pacient bez symptomů, není potřeba žádná zdravotnická intervence (Vojáček, 2020). V případě klinických příznaků, lze podat atropin 0,5 mg do max. dávky 3mg i.v./i.o.. Pokud je farmakologická léčba bez účinku a jsou přítomny klinické příznaky, provádíme zevní kardiostimulaci (Truhlář et al., 2021).

Sinoatriální blokáda je druh arytmie, při které dochází k poškození převodu elektrických impulzů ze sinusového uzlu na srdeční tkáň síní (Bennett, 2014). Dělíme je podle jejich závažnosti na SA blokádu I., II., a III. stupně, přičemž blokáda II. stupně se dělí na typ I. a II. (Bělohlávek, et al., 2014). Z praktického hlediska, lze pomocí EKG vyšetření poznat pouze SA blokádu II (Bělohlávek et al., 2014). Většinou je tento druh arytmií

asymptomatický, tudíž léčba není potřeba. Dochází-li ke klinickým příznakům například v podobě asystolických pauz, řešením je indikace implantace kardiostimulátoru (Vojáček, 2020).

Obrazem tachy-brady syndromu je fibrilace síní, kterou následuje velká asystolická pauza. Po více než 5 sekundách nastává obnovení funkce SA uzlu a nastává normální sinusový rytmus s viditelnými P vlnami (Příloha 10). Klinickým projevem je vertigo v momentě, kdy nastane asystolická pauza. Trvá-li asystolie déle, dochází k synkopě (Bulava, 2017).

Jako farmakologickou léčbu volíme atropin nebo isoprenalin, nicméně většinou je nutná zevní kardiostimulace. Z dlouhodobého hlediska je pro tyto pacienty nejlepší léčbou zavedení kardiostimulátoru (Bělohávek et al., 2014).

1.5.3 Atrioventrikulární blokády

AV blokády jsou charakterizovány jako porucha převodu elektrického impulzu ze síní na komory (Bulíková, 2015). Vznikají na podkladě určitých léků, zánětlivých srdečních onemocnění, vrozených srdečních vad nebo ICHS (Haberl, 2012). Dělíme je na AV blokádu I., II. a III. stupně, přičemž II. stupeň dělíme na typ Weckenbachův a Mobitzův (Maláska et al., 2020).

Při AV blokádě I. stupně, nastává prodloužením PQ úseku na více než 200 ms (Příloha 11) (Bulava, 2017). AV blokáda II. stupně I. typu je typická postupným prodlužováním PQ intervalu (Epstein et al., 2013). Interval se prodlouží do takové míry, kdy dochází k výpadku komplexu po vlně P. Tento typ AV blokády se také nazývá Weckenbachův (Příloha 12). Typ II. AV blokády II. stupně se nazývá Mobitzův a projevuje se náhlým výpadkem komplexu QRS bez předcházejícího se prodlužování PQ úseku (Příloha 13) (Bulava, 2017). Při AV blokádě III. stupně dochází ke kontrakcím síní a komor nezávisle na sobě. Na EKG nelze vidět žádný vztah mezi vlnami P a QRS komplexy (Příloha 14). Při této bradyarytmii se náhradním centrem automacie, která zajišťuje kontrakce komor, stává Hisův svazek (úzké komplexy QRS) nebo samotné komory (široké komplexy QRS) (Bulíková, 2015).

V případě pacienta s AV blokádou I. typu neprovádíme žádnou léčbu. U AV blokády II. stupně I. typu neprovádíme žádnou léčbu pouze, je-li pacient asymptomatický. AV blokáda II. stupně II. typu se řeší zavedením kardiostimulátoru, aby nedošlo k progresi

do kompletní blokády AV uzlu. Kardio stimulátor je rovněž indikován při AV blokádě III. stupně (Bulava, 2017). V rámci PNP, zdravotničtí záchranáři využívají jako dočasnou metodu léčby hemodynamicky nestabilní AV blokády II. stupně a AV blokády III. stupně, zevní kardiostimulaci (Remeš a Trnovská, 2013).

1.6 Tachyarytmie a jejich léčba v PNP

Tachyarytmie je charakterizována jako stav, kdy tepová frekvence přesahuje hodnoty 100/min. Dělíme je na supraventrikulární a komorové. Tento druh arytmií se může projevovat palpitacemi, silnými srdečními údery, pocity „přeskakování“ srdce, oběhovou zástavou, synkopou a presynkopou. Poslední dva uvedené příznaky jsou celkem běžné v případech komorových tachyarytmií (Bulava, 2017).

1.6.1 Sinusová tachykardie

Tento druh arytmie je popisován jako trvale zvýšená srdeční frekvence v klidovém stavu nebo jako sinusová frekvence větší jak 100/min v klidovém stavu, bez jakékoli vyvolávající příčiny jako stres či úzkost (Příloha 15) (Ali, et al., 2021). Bulava (2017) uvádí, že se sinusová tachykardie objevuje buď jako normální reakce na zátěž nebo se jedná o jinou etiologii. Tento typ arytmie je z patologického hlediska pravděpodobnější u žen, pociťující bolesti na hrudi, vertigo, palpitace, či presynkopy. Jako farmakologická terapie se podávají betablokátory, které bývají neúspěšné. V tomto případě je pacientovo poslední možností radiofrekvenční ablace (Bulava, 2017).

1.6.2 Extrasystolie

Extrasystola je stah přicházející předčasně, než by bylo možné očekávat dle srdeční frekvence (Bulíková, 2015). Ektopický stah neboli extrasystolu, rozlišujeme podle místa jejího vzniku na síňovou a komorovou. Síňová extrasystola je charakteristická předčasnou vlnou P s abnormální morfologií a štíhlým komplexem QRS odlišným od ostatních komplexů (Příloha 16) (Bennett, 2014). Může vznikat přímo v síních mimo oblast SA uzlu nebo v oblasti síněmi a komorami (Bulíková, 2015). Pacienti se síňovými extrasystolami bývají asymptomatictí a v případě klinických příznaků jsou indikována antiarytmika (Bulava, 2017).

Obrazem komorové extrasystoly je široký QRS komplex přicházející dříve, než by jej bylo možné očekávat dle srdeční frekvence. Komplex má bizarní tvar a nepředchází mu

vlna P (Bulava, 2017). Dalším typickým rysem KES je tzv. kompenzační pauza, přicházející po každé komorové extrasystole (Bulíková, 2015). KES může být izolovaná nebo je zde varianta opakování v určité návaznosti s komplexem QRS, kdy se KES objeví každý druhý (bigeminie) (Příloha 17), třetí (trigeminie), čtvrtý (kvadrigeminie) komplex. Dále dělíme KES podle jejich morfologie na monomorfní a polymorfní. Klinicky bývají KES asymptomatické a neléčíme je, ale v případě výskytu symptomů, podáváme antiarytmika nebo BB (Bulava, 2017). Velkou komplikací KES je přechod do fibrilace komor, ke které dochází v případě vzniku KES v počáteční fázi vlny T (Bulíková, 2015).

1.6.3 Síňová tachykardie

Bulíková (2015) definuje síňovou tachykardii jako stav, kde dochází k rychlým stahům síní v souvislosti vzniku abnormálního ložiska v srdečních síních. Na EKG vidíme abnormální vlnu P, frekvenci QRS větší než 150/min.

Bulava (2017) popisuje vznik síňové tachykardie v důsledku fokálního zdroje nebo reentry okruhu. Tj. od standartních vln P, mají tyto jinou morfologii, a ne všechny jsou převáděny na svalovinu komor z důvodu poruchy funkce AV uzlu. Jedná-li se o síňovou tachykardii, kdy je zdrojem fokální ložisko, můžeme jej odstranit použitím radiofrekvenční ablace. Za použití 3D mapovacích systémů najdeme zdroj arytmie a aplikujeme radiofrekvenční energii, čímž dojde k destrukci ložiska, a tím i arytmie. V případě reentry okruhu vytvoříme ablační lézi v místě okruhu, a tím docílíme jeho přerušení. Farmakologická léčba antiarytmiky je v tomto případě málokdy účinná, proto volíme jako metodu léčby radiofrekvenční ablací.

1.6.4 Flutter síní

Flutter síní je definován jako frekvence síní přesahující 250 tepů za minutu, kdy dochází k zániku izoelektrické linie mezi vlnami P (Hampton, 2013). Bulíková (2015) uvádí frekvenci síní mezi 240 až 300 za minutu a charakter vln P popisuje jako „zuby pily“ (Příloha 18).

Jedná se supraventrikulární tachykardii, vznikající na podkladě velkého reentry okruhu, lokalizovaného v síních (Bělohávek, 2014). Bulava (2017) definuje flutter síní jako reentry arytmií kroužící konkrétně v oblasti kolem trikuspidální chlopně. Narozdíl od fibrilace síní, kdy je aktivita síní nekoordinovaná, je aktivita síní při flutteru pravidelná (Bělohávek, et al., 2014). Pacienti mohou být klinicky asymptomaticí nebo dochází

k presynkopám. Presynkopa se vyskytuje klinicky u pacientů s tzv. deblokovaným flutterem, kdy je převod na komory 1:1, tedy každá vlna flutteru se převede na komory. Komplikací může být komorová tachykardie, vyvolána deblokovaným flutterem, kdy může následně přejít do fibrilace komor. Léčbou flutteru je radiofrekvenční ablace, kde se provádí ablační léze v místě kavotrikuspidálního můstku (Bulava, 2017).

Vojáček (2020) jako léčbu uvádí kardioverzi o nízké energii nebo tzv. overdrive, kdy se využije stimulace síní, převyšující aktivitu flutteru. Z farmakologické léčby lze použít betablokátory, amiodaron nebo digoxin. Chronický flutter je indikovaný k radiofrekvenční ablaci.

1.6.5 Fibrilace síní

Jedná se o nejčastější supraventrikulární arytmii, jejíž výskyt se dle odborných prací uvádí v rozsahu 1–5 % u dospělé populace (Eisenberger et al., 2012). Fibrilace síní se objevuje u více než 10 % populace, která přesáhla hranici 70. roku života (Bulava, 2017). Tato arytmie je definována jako nekoordinovaná, rychlá akce síní (Bělohávek et al., 2014). Zjednodušeně můžeme fibrilaci síní popsat jako chaotickou elektrickou aktivitu, nacházející se v obou srdečních síních. Arytmie využívá mnohočetné fokální zdroje nebo reentry okruhy o neurčitelné frekvenci (Bulava, 2017). Fibrilaci síní na EKG diagnostikujeme za pomoci určitých ukazatelů, usnadňující diagnostiku této supraventrikulární arytmie: absence vln P, fibrilační vlnky, srdeční frekvence v rozmezí 100–160/min, nepravidelná srdeční akce (Příloha 19) (Kettner a Kautzner, 2021).

Jako příčiny se uvádí akutní infarkt myokardu, hyperfunkce štítné žlázy, srdeční selhání, defekt septa síní, chlopenní vady, nadměrné užívání alkoholu, kardiomyopatie, plicní embolie a bronchopulmonální obstrukce (Vojáček, 2015). Klinicky se arytmie může projevat palpítacemi, únavou, závratí, stenokardiemi, dušností, případně synkopou, presynkopou, nicméně bývá také asymptomatická (Eisenberg et al., 2012).

FiS můžeme v současné době dělit do pěti skupin: poprvé diagnostikovaná, paroxysmální, perzistující, dlouhodobě perzistující a permanentní. Poprvé diagnostikovaná FiS je úplně první záchyt této arytmie, kdy je pacient klinicky symptomatický nebo asymptomatický (Kettner a Kautzner, 2021). Zbylé skupiny jsou charakteristické dobou svého trvání. Paroxysmální netrvá déle než 7 dní, přičemž se většinou spontánně ukončuje do 48 hodin. Perzistující se vyznačuje trváním delším, než

je 7 dní a k jejímu ukončení je zde indikována kardioverze. Dlouhodobě perzistující trvá déle než jeden rok. Permanentní je nezvratná, nesnažíme se o léčebnou strategii vedoucí k návratu sinusového rytmu, ponecháváme FiS jako základní rytmus (Bělohlávek et al., 2014).

Velké riziko této arytmie je vznik trombu. Pokud se tromb uvolní, může vstoupit do kterékoli částí velkého oběhu, včetně velkých tepen zásobujících mozek. V tomto případě nastává ischemická mozková cévní příhoda. K hodnocení rizika tromboembolické nemoci v rámci FiS se používá CH₂DS₂VASc skóre, kdy čím vyšší je skóre, tím je větší šance rizika vzniku mozkové příhody. K antikoagulační léčbě jsou na základě tohoto skóre indikováni pacienti, dosahující skóre 2 a více (Bulava, 2017). Mezi základní antikoagulancia patří warfarin, u kterého před předepsáním musíme vyšetřit protrombinový čas k určení správné, terapeutické dávky. Dále můžeme použít nová antikoagulancia tzv. NOAC (Navrátil, et al., 2017). Antikoagulační léčba je kontraindikována v případě pacienta s vysokým rizikem krvácení. Při této situaci se uvažuje nad katetrizačním uzávěrem ouška levé síně, kde se tromb vytváří (Bulava, 2017).

Léčba fibrilace síní se dělí na farmakologickou a nefarmakologickou. Farmakologická léčba se zaměřuje na kontrolu frekvence a rytmu, zpomalení tepové frekvence komor a léčbu (zmněno výše). Při kontrole rytmu se snažíme, aby cílová tepová frekvence dosahovala 80–100/min, využíváme betablokátory, verapamil a digoxin. Pro kontrolu rytmu využíváme amiodaron, sotalol, propafenon, ale nadužívání těchto farmak způsobuje vedlejší účinky v podobě tyreopatie, amiodarové kůže nebo plicní fibrózy, přičemž samotná účinnost léčby nepřesahuje 50 %. Mezi nefarmakologickou léčbu patří radiofrekvenční ablace, která je pro nedostatečnou účinnost farmakologické léčby používána obzvláště u mladých pacientů (Bulava, 2017). Jejím principem je tepelné poškození struktury buňky, kdy je potřeba, aby teplota dosáhla alespoň 48°C ke způsobení koagulační nekrózy (Eisenberg et al., 2012). Výkon je prováděn na elektrofyziologickém sále, kde jsou zavedeny dva katétry. Jeden katetr je zaveden do pravého srdce skrze venu femoralis a druhý do levé komory skrze arterii femoralis. Cílem je lokalizovat strukturu odpovědnou za vznik arytmie. V případě FiS se radiofrekvenční energie užívá k izolaci plicních žil, ústící do levé síně srdeční, jelikož obsahují rukávce svaloviny spouštějící fibrilaci síní (Bulava, 2017).

Zevní elektrická kardioverze patří mezi další nefarmakologické způsoby léčby fibrilace síní. Výkon je prováděn v krátké celkové anestezii za stálé monitorace fyziologických funkcí na lůžku (Navrátil et al., 2017). Přiložíme defibrilační pádla na hrudník pacienta a podáme bifázický výboj o síle 150-300 J (Bulava, 2017). Defibrilační pádla by měla být umístěna v oblasti hrotu srdečního a parasternálně vpravo ve 2.-3. mezižebří. Výboj musí být synchronizovaný s vlnou R (Navrátil et al., 2017). Pokud nebyl první výboj účinný, použijeme při druhém pokusu maximální energii (Lukl, 2009).

1.6.6 Atrioventrikulární nodální reentry tachykardie

Bulava (2017), popisuje AVNRT jako nejčastější supraventrikulární arytmii, vyskytující se zpravidla u mladých žen úzkostnějšího charakteru. Jedná se o tachyarytmii, vznikající na podkladě reentry okruhu v oblasti AV uzlu, kdy se elektrický impulz šíří skrze pomalou dráhu anterográdně a rychlou retrográdně, což způsobuje současný stah síní a komor (Bělohávek et al., 2014). AVNRT je charakteristická přítomností komplexů QRS s častou absencí vln P (Příloha 20) (Bulava, 2017). Důvodem absence vlny P je současný stah síní a komor a pokud je přece jen vlna P přítomna, je ukryta v komplexu QRS (Bělohávek et al., 2014). Bulava (2017), upřesňuje lokalizaci vlny P, v případě její přítomnosti, v terminální části QRS komplexu ve svodech II, III, aVF s negativní polaritou. Ve svodu V₁ je naopak polarita vlny P pozitivní.

Klinicky se arytmie projevuje palpitacemi, slabostí, vertigem, pocitem sevřené hrudi (Bělohávek et al., 2014). Spouštěčem arytmie bývá často předklon, který způsobí aktivaci AVNRT. Někteří pacienti se naučí záchvaty AVNRT sami ukončovat díky vagovým manévřům (Bulava, 2017). V rámci PNP jsou vagové manévry způsob, jakým mohou zdravotníci záchranáři přerušit záchvat SVT. Mezi tyto manévry patří: Valsalvův manévr (aktivace břišního lisu), masáž karotid nebo ponoření obličeje do ledové vody. Pokud budou manévry neúčinné, je indikováno použití adenosinu (Truhlář et al., 2021). Adenosin aplikujeme bolusem 6 mg i.v. a ihned proplachujeme 20 ml fyziologického roztoku. Při neúspěchu první dávky podáváme 12 mg adenosinu a poté 18mg. Pokud ani 3.dávka neuspěje, je další adenosin kontraindikován (Knor a Málek, 2019).

Definitivní léčba AVNRT spočívá ve zničení ramena reentry okruhu za pomoci radiofrekvenční ablace. Výkon je z 98% úspěšný, ale může dojít ke komplikaci v podobě

tvorby kompletní AV blokády. V případě této komplikace je indikováno zavedení kardiostimulátoru (Bulava, 2017).

1.6.7 Atrioventrikulární reentry tachykardie, komorová preexcitace

Pokud reentry arytmie vzniká na podkladu tzv. přídavné dráhy, mluvíme o AVRT (Bělohávek et al., 2014). Přídavná dráha může vzniknout díky nadbytečnému svalovému snopečku, vzájemně propojujícího svalovinu síní a komor mimo AV uzel. Tento svalový spoj vzniká v průběhu embryonálního vývoje, v důsledku růstu trikuspidálního anulu. Vzruchy mohou být skrze přídavnou dráhu vedeny ze síní na komory, z komor na síně anebo oběma směry, což je nejčastější varianta. V případě vedení vzruchů skrze přídavnou dráhu ze síní na komory, můžeme na EKG vidět rozšířený komplex QRS, zkrácený interval PQ a delta vlnu, poukazující na tzv. preexcitaci (Příloha 21) (Bulava, 2017). Tento preexcitační syndrom je také znám jako Wolffův-Parkinsonův-Whiteův syndrom (WPW) (Bennett, 2014). Jelikož jsou vzruchy vedeny po svalovém snopci, nedochází k jejich zpomalení, které má za normálních okolností na starost AV uzel. V tomto případě hrozí riziko vzniku fibrilace komor a smrt. Nicméně riziko smrti je nízké, odhaduje se na 0,05 % (Bennett, 2014).

AVRT se klinicky projevuje palpitacemi, vertigem, dušností, vzácně synkopou a presynkopou, ale je zde i možnost asymptomatického průběhu arytmie. Problém nastává v případě, kdy přídavná spojka vede vzruchy retrográdně, tedy z komor do síní a nastane fibrilace síní. Jak je výše zmíněno, přídavná spojka nemá funkci AV uzlu, a tak se rychlá frekvence síní převádí na komory a vzniká fibrilace komor. Léčba AVRT spočívá v působení radiofrekvenční energie na svalový snopec, čímž se přeruší přídavná dráha vedení vzruchů. Reentry okruh se přeruší, a tím znemožní výskyt arytmie v budoucnosti. RFA je z 95 % úspěšná a je doporučována i u pacientů s asymptomatickým průběhem právě pro možný vznik fibrilace komor (Bulava, 2017). Léčba v PNP spočívá stejně jako u AVNRT v použití vagových manévru a podání adenosinu (Vojáček, 2020).

1.6.8 Komorová tachykardie

Komorová tachykardie je definována jako tři a více po sobě jdoucích QRS komplexů s frekvencí vyšší než 100/min (Kettner a Kautzner, 2021). Jejich činnost je nezávislá na

práci síní, jelikož vznikají v myokardu srdečních komor. QRS komplex má na EKG bizarní tvar a je širší více než 120 ms (Bělohávek et al., 2014).

Komorové tachykardie (KT), můžeme dělit podle délky trvání nebo podle obrazu EKG. Dle délky trvání dělíme KT na nesetvalé a setvalé (Kettner a Kautzner, 2021). Nesetvalé KT nevedou k hemodynamické nestabilitě a trvají do 30 s. Dojde-li k překročení časového rámce 30 s, mluvíme o setvalé KT (Bulava, 2017). Podle EKG obrazu dělíme KT na monomorfní, polymorfní a polymorfní torsade de pointes (Kettner a Kautzner, 2021). Vidíme-li seskupení tří a více komplexů QRS se stejnou morfologií o frekvenci větší než 100/min, jedná se o monomorfní KT (Příloha 22). Polymorfní KT se liší svojí rozdílnou morfologií komplexů QRS (Bulava, 2017).

Vznik komorové tachykardie je z velké části zásluhou již prodělaného infarktu myokardu (Bělohávek et al., 2014). Jizva vytvořená po prodělaném IM je překážka, kolem které vzruch krouží. Monomorfní KT tedy vznikají na podkladě reentry okruhu, obíhajícího kolem jizvy. Asymptomatický průběh KT probíhá u pacientů s absencí jiných srdečních onemocnění, fyziologickou ejekční frakcí, a ne příliš rychlou tachykardií. Naopak pacienti s jiným srdečním onemocněním bývají v počátku arytmie doprovázeni synkopou se stenokardiemi a hypotenzí (Bulava, 2017). Velkou komplikací je hrozící přechod KT do fibrilace komor vedoucí k srdeční zástavě a smrti (Bělohávek et al., 2014).

Polymorfní KT může vznikat v souvislosti se syndromem dlouhého QT intervalu, ale nejčastější příčinou bývá akutní ischemie myokardu. Syndrom dlouhého QT (z angl. long QT), je buď vrozený anebo získaný syndrom. Získaná forma syndromu vzniká na podkladě požití specifických farmak, která dokážou interval QT prodloužit. Typickým obrazem LQT na EKG je tzv. torsade des pointes, charakteristická svým nezvyklým tvarem s opakovaně narůstající a klesající amplitudou QRS komplexů (Příloha 23). Pacienty s „torsádami“ jsou již od dětství provázeny synkopami v souvislosti s fyzickou námahou nebo uleknutím. Arytmie v lepším případě spontánně ukončí svoji aktivitu nebo pokračuje dál a ústí v náhlou srdeční smrt. Z farmakoterapie jsou užívány betablokátory a pacienti po prodělané srdeční zástavě jsou indikováni k zavedení ICD (Bulava, 2017).

Léčba KT v urgentní medicíně spočívá na hemodynamické stabilitě pacienta. Mezi příznaky hemodynamické nestability patří: šok, ischemie myokardu, synkopa, srdeční selhání. V případě, že je KT dobře tolerována, podáváme pacientovi 300 mg amiodaronu i.v. během 20-60 min a poté 900 mg během 24 hodin. Pokud by KT nebyla

hemodynamicky tolerována, je indikována kardioverze synchronizovaným výbojem do maximálního počtu 3 výbojů. Po 3 výbojích podáváme 300 mg amiodaronu během 10-20 min a zopakujeme kardioverzi, následně 900 mg během 24 hodin (Šeblová a Knor, 2018). Pro úvodní výboj by měl mít energii o síle 120-150 J, při neúspěchu postupně zvyšujeme energii (Truhlář et al., 2021). V případě výskytu KT s prodloužením intervalu QT, tedy charakteru „torsády“, lze podat i.v. MgSO₄ v dávce 4 g, namísto amiodaronu, který by v této situaci arytmií akorát podpořil, jelikož prodlužuje interval QT (Šeblová a Knor, 2018).

1.6.9 Fibrilace komor

Fibrilace komor (FiK) je jedna z nejčastějších příčin náhlé smrti u pacientů s AIM, kdy dochází k srdeční zástavě a ztrátě vědomí během 10 s (Bělohlávek et al., 2014). Jde o nejzávažnější arytmií, kdy nastává nekoordinovaná aktivita komor, které se pouze chvějí, a tak nedochází k přečerpání adekvátního množství krve (Bulava, 2017). Na obrazu EKG vidíme, chaotickou aktivitu komor o rychlosti větší než 300/min s různou amplitudou (Příloha 24) (Bělohlávek et al., 2014).

Fibrilace komor vzniká v souvislosti s jinými srdečními onemocněními jako jsou kardiomyopatie, AIM, syndrom předčasné komorové repolarizace nebo syndrom bratří Brugadaových (Vojáček, 2020). Jinou příčinou vzniku může být degenerace z komorové tachykardie, nicméně FiK se může „zrodit“ i primárně, kdy je spouštěčem komorová extrasystola (Bulava, 2017).

Léčbou v přednemocniční péči je včasné zahájení kardiopulmonální resuscitace s užitím defibrilačního výboje (Remeš a Trnovská, 2013). Síla prvního defibrilačního výboje, by měla být alespoň 150 J, v případě bifázického defibrilátoru. Vždy po podání výboje pokračujeme další 2 minuty v KPR. Při neúčinnosti pokračujeme v podání výbojů. Po 3. neúspěšném defibrilačním výboji podáváme amiodaron v dávce 300 mg a adrenalin v dávce 1 mg i.v./i.o. Další amiodaron podáváme po 5. neúspěšném defibrilačním výboji v dávce 150 mg. S podáváním adrenalinu pokračujeme do ukončení KPR každých 3-5 minut. Jako alternativu amiodaronu lze použít lidokain v dávce 100 mg i.v./i.o. po 3. neúspěšném defibrilačním výboji a 50 mg i.v./i.o. po 5. neúspěšném výboji. Tento postup uplatňujeme u všech defibrilačních rytmů, mezi které patří komorová fibrilace a bezpulzová komorová tachykardie (Truhlář et al., 2021). Úspěšně zresuscitovaným

pacientům je indikována implantace implantabilního kardioverter-defibrilátoru. Pokud je spouštěčem FiK prokazatelně komorová extrasystola, je indikována RFA (Bulava, 2017).

1.7 Akutní koronární syndrom

Akutní koronární syndrom (AKS) je stav, kdy dochází k poškození myokardu na podkladě uzávěru koronární tepny nestabilním aterosklerotickým plátem. Dochází k ischemii nebo nekróze myokardu (Šeblová a Knor, 2018). K ischemii myokardu může dojít i jinými mechanismy jakou například: arteritida, spasmus, embolus nebo iatrogenní poškození při katetizační intervenci (Táborský et al., 2021). Typickým příznakem AKS je stenokardie (Maláska et al., 2020). Tento syndrom dělíme do dvou skupin na nestabilní anginu pectoris a akutní infarkt myokardu (Bulava, 2017). Pro diagnostiku těchto stavů se soustředíme na klinické symptomy a využíváme EKG, kde pozorujeme změny v úseku ST, v podobě elevací, či depresí. (Navrátil et al., 2017).

1.7.1 Angina pectoris

Angina pectoris vzniká na podkladě částečného uzávěru tepny aterosklerotickým plátem. Aterosklerotický plát dělíme na stabilní a nestabilní. Stabilní plát je charakteristický malým lipidovým jádrem, nízkým obsahem makrofágů, tlustou fibrózní čepičkou, zatímco nestabilní plát má tyto vlastnosti opačné. V případě stabilního aterosklerotického plátu, nedochází k nekróze myokardu, jelikož koronární tepna není plně uzavřená. V tomto případě může pacient pociťovat stenokardie při fyzické námaze a později i v klidových situacích. V návaznosti na situaci, kdy se příznaky projevovali, mluvíme o klidové nebo námahové angině pectoris. V případě nestabilního plátu, který oproti stabilnímu obsahuje drobné kapiláry prorůstající do plátu, mluvíme o nestabilní angině pectoris. Dochází k ruptuře nestabilního aterosklerotické plátu a tvorbě tzv. bílého trombu, tvořeného vrstvou agregovaných destiček a endotelu, projevující se nově vzniklou nebo námahou se zhoršující stenokardií. (Bulava, 2017).

Charakteristickým příznakem anginy pectoris je svíravá bolest hrudníku, propagující se do oblasti čelisti, krku, ramenou a paží. Zmíněno výše, spouštěčem bolesti může být fyzická námaha (Ford a Berry, 2020). Bolest může pominout do 5 minut v případě ukončení fyzické činnosti nebo podání nitrátů (Souček a Svačina, 2019). Mezi další příznaky řadíme dušnost, nauzeu, úzkost, palpitace a slabost (Šeblová a Knor, 2018).

V rámci diagnostiky provádíme důkladný odběr anamnézy, fyzikální vyšetření a 12 svodové EKG. Potvrdí-li se nám po dokončení všech nutných vyšetření, že se jedná o formu akutního koronárního syndromu bez elevací úseku ST, je nutné zahájit adekvátní léčbu (Šeblová a Knor, 2018). Posádka ZZS nemá v tomto případě, jak rozlišit, zda se jedná o NAP nebo NSTEMI (NON ST – segment elevation myocardial infarction), jelikož není v sanitním voze možnost analýzy hladiny troponinu (Remeš a Trnovská, 2013).

Mezi rizikové faktory vzniku ischemické choroby srdeční, tedy akutního koronárního syndromu, patří: špatný životní styl, fyziologické a biochemické faktory jako centrální obezita, hypercholesterolemie, diabetes mellitus, osobní charakteristiky jako mužské pohlaví, deprese, stres a jiné (Bulava, 2017).

V rámci PNP je indikováno použití nitrátů k snížení bolesti, např. použití Isoket spray 3 stříknutí sublinguálně. Dále lze rozkousat tabletu Acylpyrinu, obsahují kyselinu acetylsalicylovou (Remeš a Trnovská, 2013)

1.7.2 Infarkt myokardu

Dojde-li k totálnímu uzávěru koronární tepny trombem, mluvíme o akutním infarktu myokardu (Kettner a Kautzner, 2021). Tromb vzniká na podkladě nestabilního aterosklerotického plátu, kdy dochází k ruptuře fibrózní čepičky. V důsledku ruptury dochází k poruše nesměčivosti endotelové výstelky a následně vzniká tromb z aterosklerotické hmoty o velkém protrombogenním potenciálu, který ucpe celou cévu. Tímto způsobem AIM vzniká z 90 %, ve zbylých 10 % případech dochází k obturaci cévy pouze nestabilním aterosklerotickým plátem z důvodu krvácení do plátu, či edému plátu (Bulava, 2017).

Mezi klinické příznaky AIM patří stenokardie, lokalizovaná za horní části sternu s možnou propagací do krku, či levé horní končetiny, kdy pacient nereaguje na podání nitrátů (Kettner a Kautzner, 2021). Bolest vzniká náhle, trvá více než 20 minut a vyskytuje se většinou nad ránem. Propagace bolesti se může objevit i v oblasti epigastria a mezi lopatkami (Bulava, 2017). Objevuje se i pocit dušnosti, zvracení nebo synkopa (Kettner a Kautzner, 2021).

V případě pacienta pociťující bolest na hrudi, by mělo být do 10 minut provedeno EKG vyšetření (Mořovská, 2016). EKG nám pomůže přiblížit, zdali se jedná o AKS charakteru

NSTEMI nebo STEMI (ST-segment elevation myocardial infarction). Jsou-li prokazatelné symptomatické známky AIM, ale na EKG nejsou viditelné elevace úseku ST, jedná se buď o AIM bez elevací ST úseku nebo o nestabilní anginu pectoris. Pokud jsou ale elevace i symptomy přítomny, mluvíme o STEMI (Remeš a Trnovská, 2013).

K přesné lokalizaci infarktu pozorujeme změny ST úseku v jednotlivých svodech. Změna ve svodech $V_2 - V_5$ značí přední infarkt, III a aVF spodní infarkt (příloha 25). Pro boční (laterální) infarkt je typická změna ve svodech I, aVL, V_6 a pro zadní je to dominantní kmit R ve svodu V_1 (Bulíková, 2015).

Léčba v PNP spočívá v symptomatické léčbě, kdy se soustředíme na tlumení bolesti, oxygenoterapii, nitráty, pokud není hypotenze, zahajujeme antiagregační a antikoagulační léčbu a v případě srdeční slabosti zvažujeme podání kličkových diuretik. Jako analgetickou složku podáváme morfin 5-10 mg nebo fentanyl 2 ml i.v., v případě kličkových diuretik podáváme i.v. furosemid 20-40 mg. Dále podáváme heparin v dávce 100mg/kg a kyselinu acetylsalicylovou např. Aspirin v dávce 200-400 mg p.o. (Bulava, 2017). Za standart reperfuční léčby u AKS se považuje systémová trombolýza nebo perkutánní koronární intervence. Kvůli nízké dostupnosti preparátu systémové trombolýzy ve výbavě ZZS je její použití spíše výjimečné (Remeš a Trnovská, 2013). V průběhu transportu do nemocničního zařízení by měl být pacient kontinuálně monitorován, aby se případně stačilo adekvátně zareagovat na možné komplikace jako například výskyt poruchy srdečního rytmu (Bulava, 2017).

2 Cíle práce a výzkumné otázky

2.1 Cíle práce

Cíl 1: Zmapovat schopnosti zdravotnických záchranářů interpretovat křivky EKG

2.2 Hypotézy

Hypotéza 1: Znalosti v interpretaci křivek EKG jsou ovlivněny délkou praxe.

Hypotéza 2: Znalosti v interpretaci křivek EKG jsou ovlivněny typem předchozího pracoviště.

3 Metodika

V rámci získání dat jsem zvolil metodu kvantitativního výzkumného šetření. Byla provedena technika nestandardizovaného dotazníku, zaměřeného na znalosti, respektive vyhodnocování křivek EKG. Dotazník je vytvořen v aplikaci Google Forms a je tedy respondentům předložen v online podobě. Cílovou skupinou respondentů jsou zdravotničtí záchranáři pracující na Zdravotnické záchranné službě Jihočeského kraje. Dotazník byl zkonstruován po konzultaci s vedoucím práce a lékařem kardiologem.

V úvodní části dotazníku jsou respondenti seznámeni s účelem výzkumu a ujištění o naprosté anonymitě během celého výzkumného šetření. Dotazník obsahuje otevřené a uzavřené otázky. První tři otázky charakterizovaly soubor respondentů a prvních osm číslovaných otázek se zaměřovalo na postoj zdravotnických záchranářů k důležitosti hodnocení záznamu EKG v přednemocniční péči a jejich zájem o případné školení. Zbylé otázky dotazníku byly cílené na hodnocení EKG záznamů, které byly přiloženy k jednotlivým otázkám a určeny k vyhodnocení respondenty. Z celkových 24 otázek mohl respondent získat maximálně 27 bodů (jeden bod za každou správnou odpověď), jelikož za otázku číslo 3 mohl respondent získat maximálně 4 body. Pro přehlednost je celkové skóre respondentů (součet bodů) prezentováno jako procentuální podíl z maximálního skóre (27 bodů = 100 %).

Statistické zhodnocení rozdílů ve znalostech podle délky praxe a dřívějšího zaměstnání bylo provedeno neparametrickým Kruskalovým-Wallisovým testem v programu IBM SPSS Statistics 28. Zvolená hladina významnosti α byla 0,05.

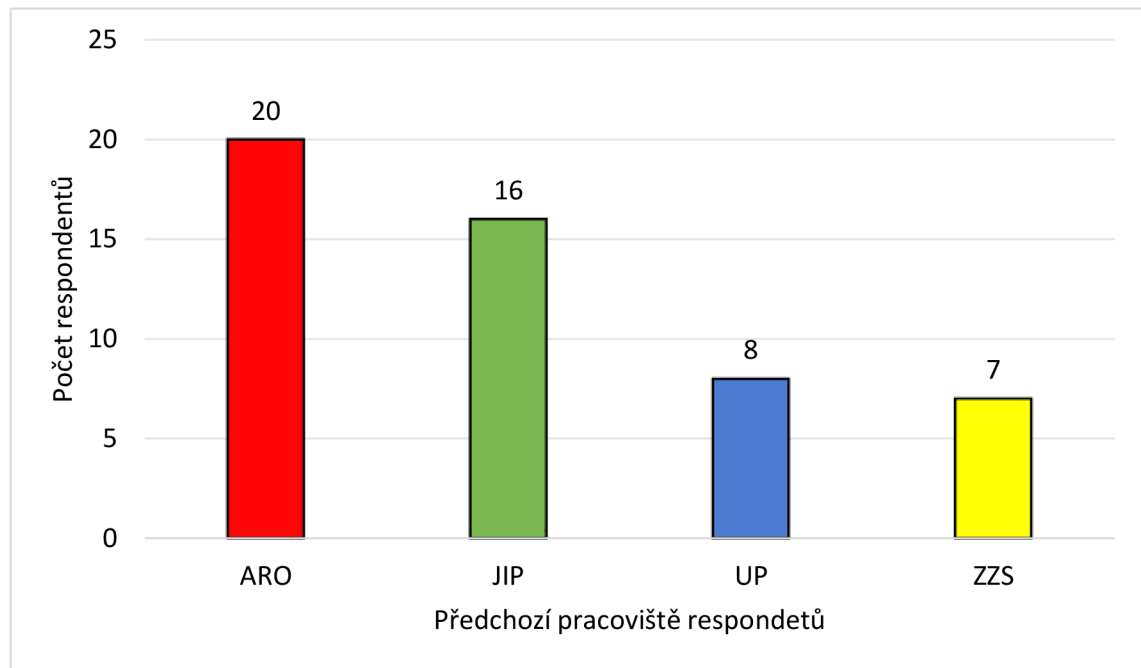
Výzkum byl realizován po schválení žádosti podané na ZZS JčK, která dotazník umístila na intranetové síti ZZS JčK. Nejvíce odpovědí bylo získáno od zdravotnických záchranářů pracujících na stanici České Budějovice a Jindřichův Hradec, které jsem o vyplnění dotazníku (na podkladě schválené žádosti k výzkumu) poprosil osobně. Tato 2 pracoviště nám zajistila nejvíce respondentů díky dostatečnému počtu pracovníků a přístupnosti výzkumu.

3.1 Výzkumný soubor

Dotazník k výzkumnému šetření byl určen k vyplnění pouze zdravotnickými záchranáři. Výzkumný soubor vyplnilo 51 respondentů, tedy zdravotnických záchranářů. Výzkumné šetření probíhalo v průběhu dubna roku 2023 s povolením organizace Zdravotnické

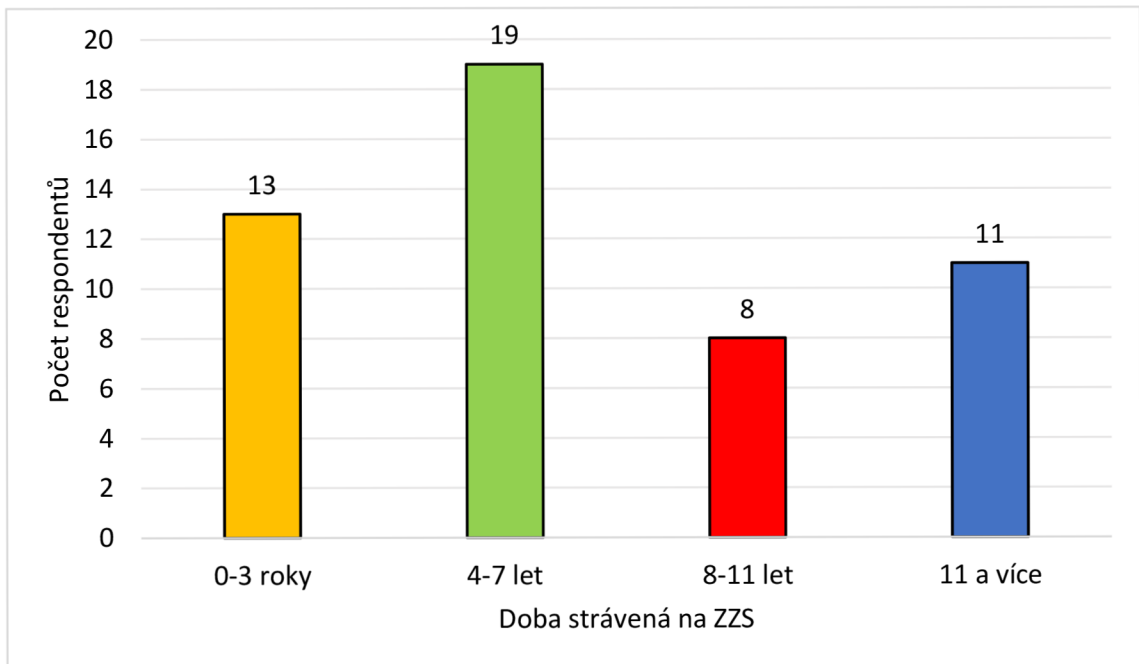
záchranné služby Jihočeského kraje. Výzkumný soubor je charakterizovaný předchozím pracovištěm zdravotnického záchranáře, délkou praxe na zdravotnické záchranné službě a nejvyšším dosaženým vzděláním.

Graf č. 1 - Předchozí pracoviště respondentů



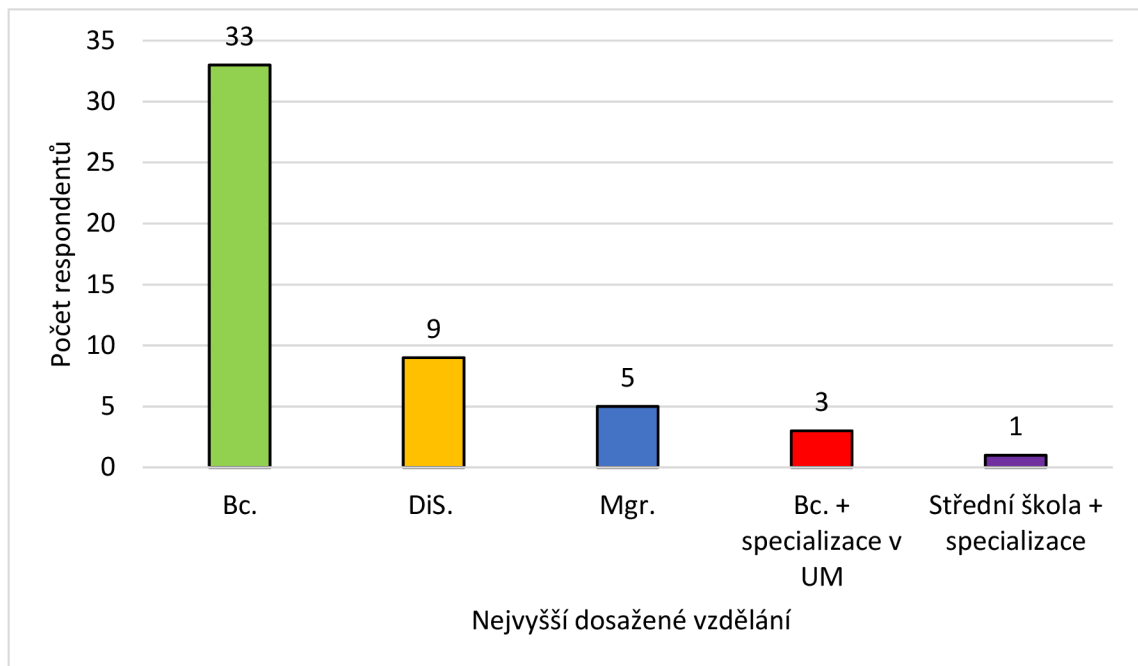
Průzkumného šetření se zúčastnili zdravotničtí záchranáři, kteří před nástupem na zdravotnickou záchrannou službu pracovali na oddělení ARO, JIP, UP nebo ihned po studiu nastoupili na zdravotnickou záchrannou službu. Z grafu vyplývá, že z celkových 51 respondentů pracovalo 20 na oddělení ARO, 16 na oddělení JIP, 8 na oddělení urgentního příjmu a 7 na zdravotnické záchranné službě.

Graf č. 2 - Délka praxe respondentů na ZZS



Z výzkumného šetření vyplynulo, že z 51 respondentů, slouží na zdravotnické záchranné službě 0–3 roky 13 respondentů, 4–7 let 19 respondentů, 8–11 let 8 respondentů a více než 11 let respondentů.

Graf č. 3 - Nejvyšší dosažené vzdělání respondentů



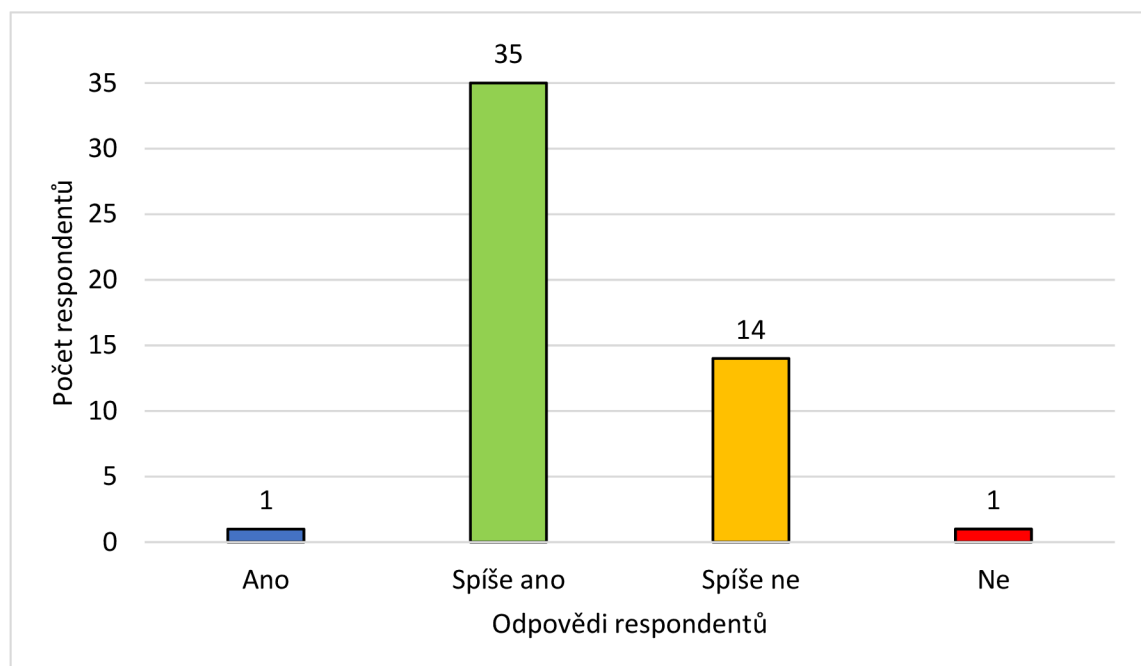
Jako nejvyšší dosažené vzdělání uvedlo 33 bakalářské, 9 vyšší odborné, 5 navazující magisterské studium, 3 bakalářské studium se specializací pro urgentní medicínu a 1 respondent střední školu se specializací.

4 Výsledky

4.1 Dotazníkové šetření

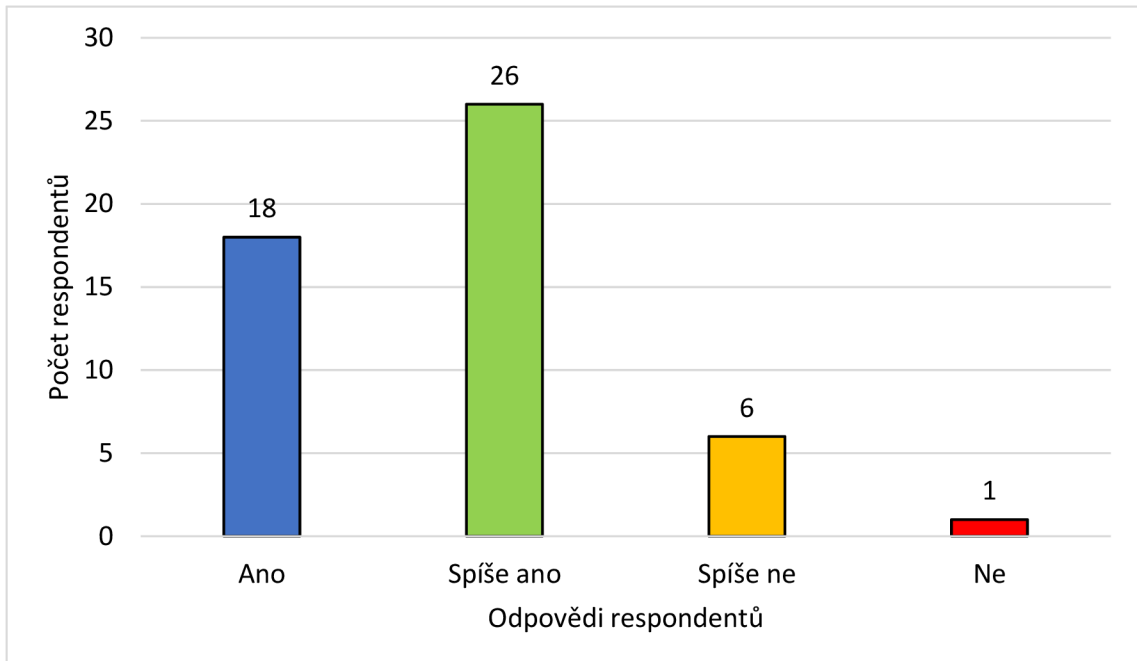
Po otázkách, které charakterizovali soubor respondentů, následovalo prvních osm otázek, zaměřující se na pohled zdravotnických záchranářů na hodnocení EKG. Otázky měly za úkol zjistit, zdali jsou si zdravotničtí záchranáři jistí v hodnocení záznamu EKG, jestli tuto disciplínu vnímají jako složitou, zdali využívají systém RAFT k hodnocení záznamů nebo mají jiný systém. Respondenti museli uvést svůj postoj k důležitosti hodnocení EKG záznamu v souvislosti s jejich povoláním, a jestli by případně uvítali školení, které by jim pomohlo ke zlepšení a lepší orientaci v dané problematice. Ve zbylých otázkách měli respondenti za úkol správně zhodnotit přiložený EKG záznam.

Graf č. 4 - Jistota respondentů v hodnocení EKG záznamu



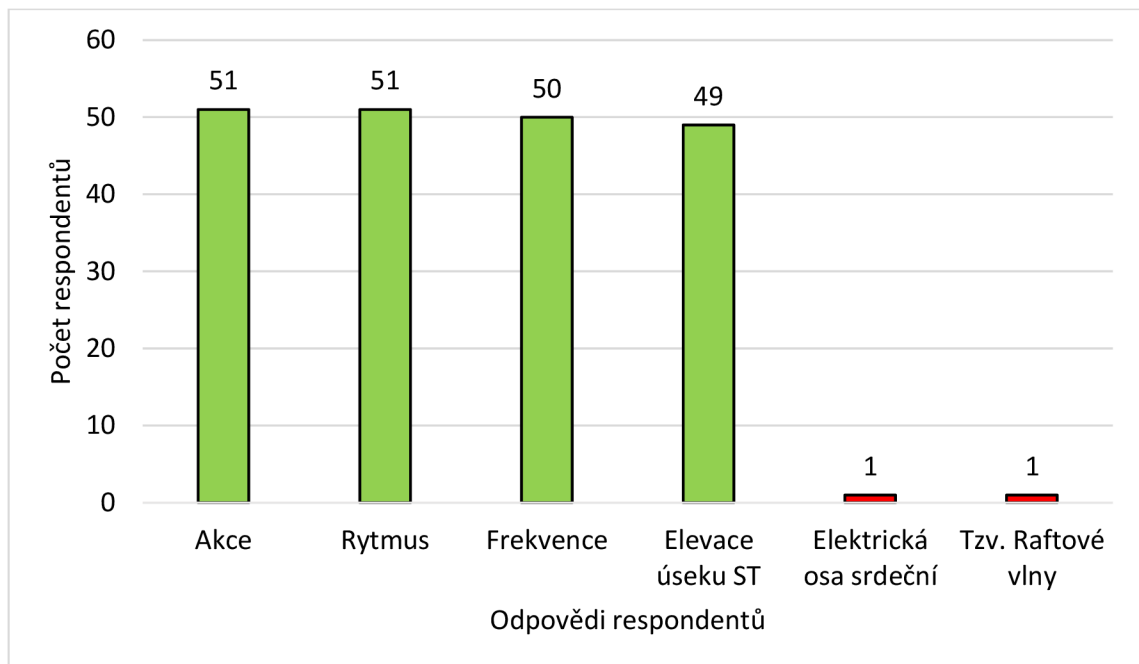
Z výsledků vyplynulo, že téměř většina zdravotnických záchranářů si je v hodnocení záznamu EKG spíše jistá. V otázce jistoty odpověděli respondenti následovně: 1 „Ano“, 35 „Spíše ano“, 14 „Spíše ne“ a 1 „Ne“. Z tohoto výsledku lze usoudit, že jsou si v otázce hodnocení EKG záznamu zdravotničtí záchranáři spíše jistí.

Graf č. 5 – Vnímání složitosti hodnocení EKG záznamu z pozice zdravotnických záchranářů



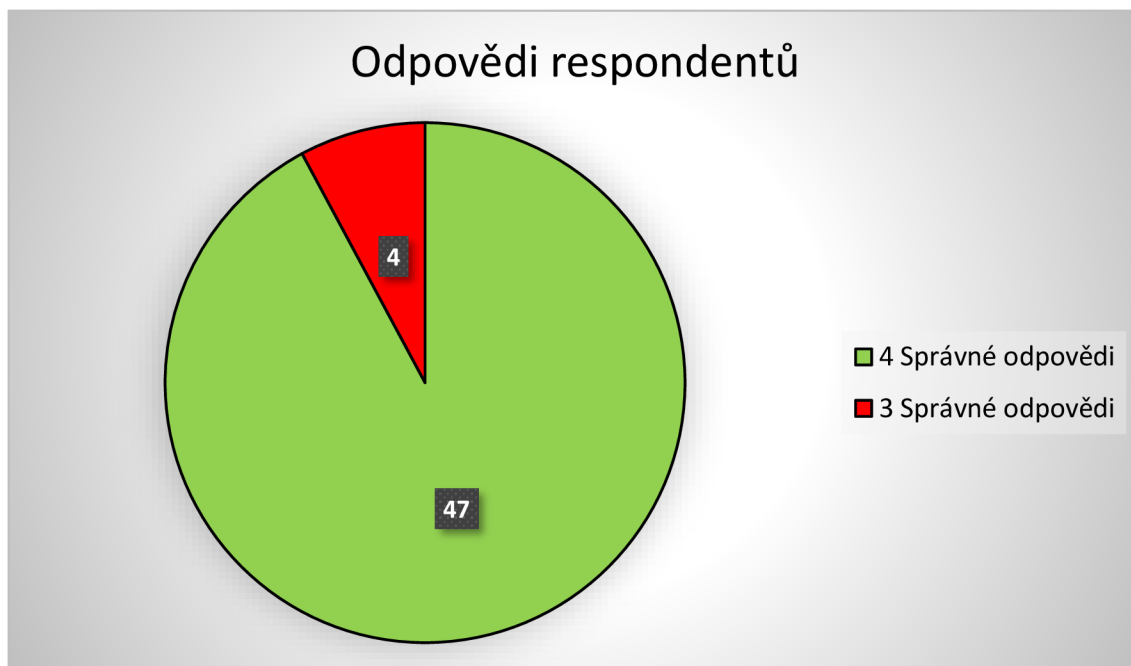
Z grafu vyplývá, že odpověď „Ano“, zvolilo 18 respondentů. Odpověď „Spíše ano“, zvolilo 26, „Spíše ne“ 6 a „Ne“ 1 respondent. Z výsledků lze usuzovat, že kromě 7 respondentů, vnímají zdravotničtí záchranáři hodnocení EKG záznamu jako složitou disciplínu.

Graf č. 6 – Znázornění vyplněných odpovědí na otázku, co spadá pod hodnocení systémem RAFT



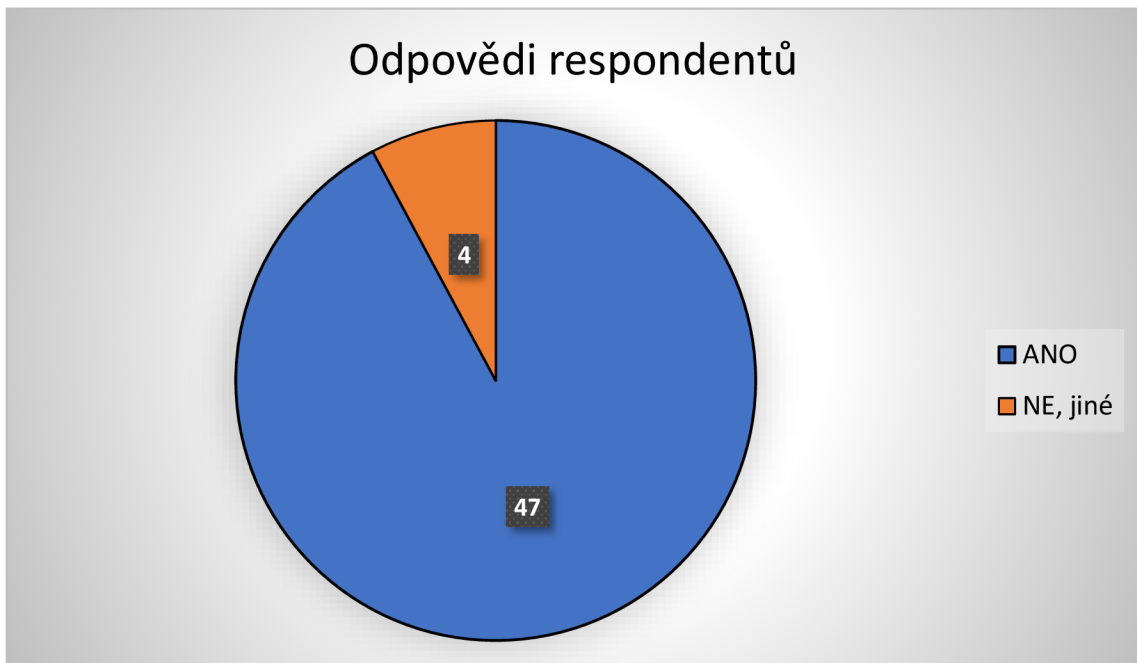
V otázce číslo 3 měli respondenti zvolit z nabídky 7 odpovědí, co se na EKG hodnotí systémem RAFT. Správné odpovědi byly 4 a to: Akce, rytmus, elevace úseku ST a frekvence. Zde mohl respondent získat maximálně 4 body. V případě 1 chybné odpovědi a 3 správných odpovědí byl respondent ohodnocen 3 body. Tento graf znázorňuje, kolik respondentů zvolilo jednotlivé odpovědi. Z výsledků lze vidět, že odpověď „Akce“ a „Rytmus“ zvolilo všech 51 respondentů. „Elevace úseku ST“ zvolilo 49 a „Frekvence“ 50. Mezi chybné odpovědi patřila „Elektrická osa srdeční“, kterou vyplnil pouze 1 respondent a „Tzv. Raftové vlny“, které rovněž vyplnil z celkového počtu respondentů pouze 1. Odpověď „Srdeční výdej“ nezvolil žádný z respondentů.

Graf č. 7 – Procentuální znázornění respondentů, kteří v otázce č. 3 zvolili 4 správné odpovědi (tedy maximální počet bodů) a respondentů, kteří zvolili pouze 3 správné odpovědi



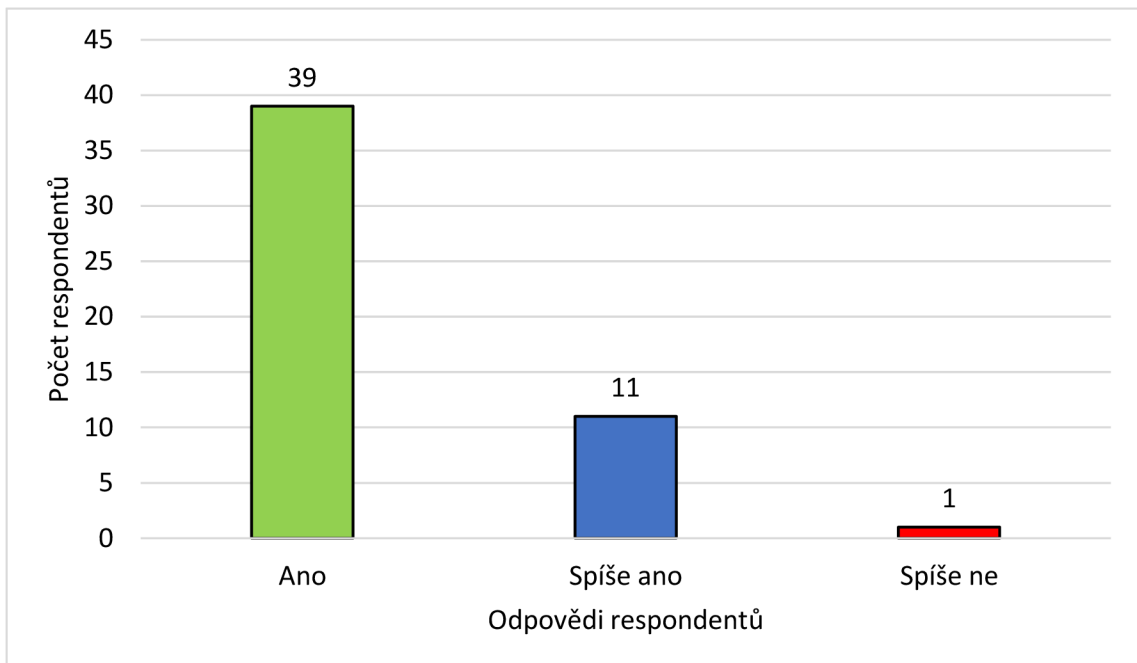
Z grafu je jasné, že téměř všichni respondenti (tedy 47 respondentů) získali v otázce č.3 maximální počet bodů. Pouze 4 respondenti nedosáhli maximálního počtu bodů.

Graf č. 8 – Procentuální znázornění využívání systému RAFT zdravotnickými záchranáři



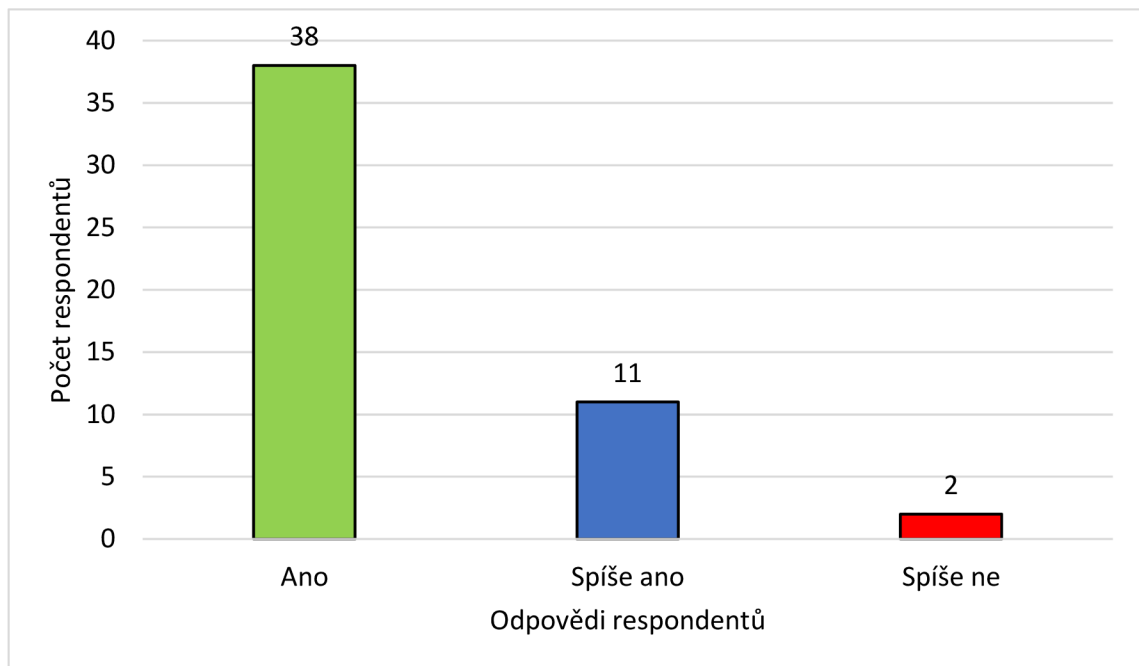
V této otázce nás zajímalo, zdali využívají respondenti při hodnocení EKG záznamů systém RAFT nebo používají odlišné metody. Z výzkumu vyplynulo, že 47 respondentů, což je drtivá většina, používá k hodnocení EKG záznamů systém RAFT. Zbytek respondentů, tedy 4, uvedli, že využívají jiné systémy. Konkrétně se jedná o respondenty č. 3, 21, 48 a 51. R3 uvedl, že nevyužívá žádnou metodu. R21 uvedl, že záznam EKG hodnotí následovně, cituji: „*Frekvence, akce, rytmus, odstupy pQRST, ST deprese a elevace, invertní T, SIQ3T3 atd.*“. R48 a R51 uvedli, že nevyužívají systém RAFT, ale v následující otázce neuvedli žádnou jinou metodu.

Graf č. 9 – Grafické znázornění postoje respondentů k nutnosti umět hodnotit záznamy EKG



Tato otázka měla za úkol zjistit, zdali respondenti vnímají znalost hodnotit EKG záznam jako nezbytnou pro jejich práci zdravotnického záchranáře či naopak. Odpověď „Ano“ zvolilo 39 respondentů a odpověď „Spíše ano“ zvolilo 11 respondentů. Pouze jeden respondent uvedl odpověď „Spíše ne“. Možnost „Ne“ nevolil žádný z celkového počtu respondentů. Respondent, který uvedl zápornou odpověď se mohl vyjádřit v následující otázce. Jedná se konkrétně o respondenta č. 19, který v následující otázce uvedl, cituji: „Pro Krajské město Kardio nebere EKG z PNP z rukou záchranáře moc v potaz. Je to nutné pro maligní rytmus – pro dojezd 10 min se stabilním pacientem již ne. Setkal jsem se s tím u konzultace telemetrie.“

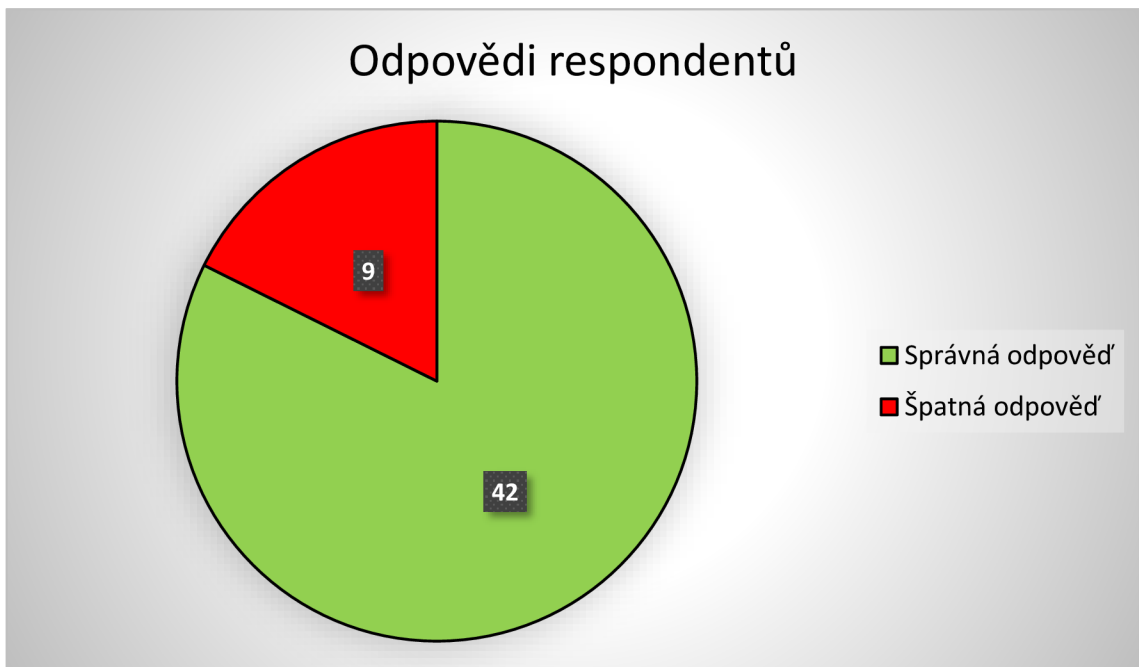
Graf č. 10 – Zájem respondentů o případné školení



Z následujícího grafu můžeme vidět odpovědi respondentů k otázce možného školení za účelem zlepšení v hodnocení EKG záznamu. Na první pohled můžeme vidět, že většina respondentů by uvítala školení k danému tématu. V této otázce byly výsledky následovné: „Ano“ 38, „Spíše ano“ 11, „Spíše ne“ 2 respondentů. V rámci této otázky nebyl nikdo, kdo by zvolil odpověď „Ne“.

Graf č. 11 – Správnost odpovědí k otázce č. 9

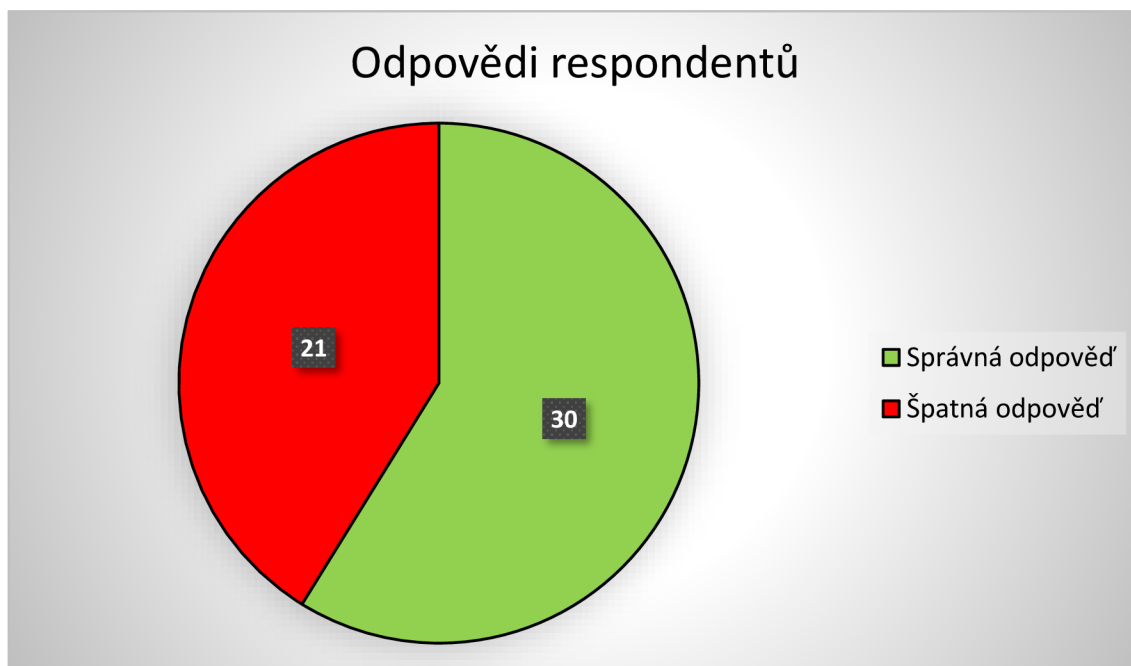
Obrázek pojící se k otázce č. 9 je v příloze č. 26



V této otázce nás zajímalo, zdali respondenti poznají a správně pojmenují vlnu, charakteristickou v případě infarktu myokardu na záznamu EKG – Pardeeho vlna. Z výsledku vyplývá, že 42 respondentů název této vlny zná. Pouze 9 respondentů neznalo přesný název vlny, která je specifická pro infarkt myokardu. O respondentech, kteří na otázku neodpověděli správně, se nedá říci, že by nevěděli, při jakém stavu se tato vlna vyskytuje. Většina těchto respondentů na otázku odpověděla, že se jedná o elevaci úseku ST, což je samozřejmě pravda, ale nebyla to správná odpověď na otázku.

Graf č. 12 – Správnost odpovědí k otázce č. 10

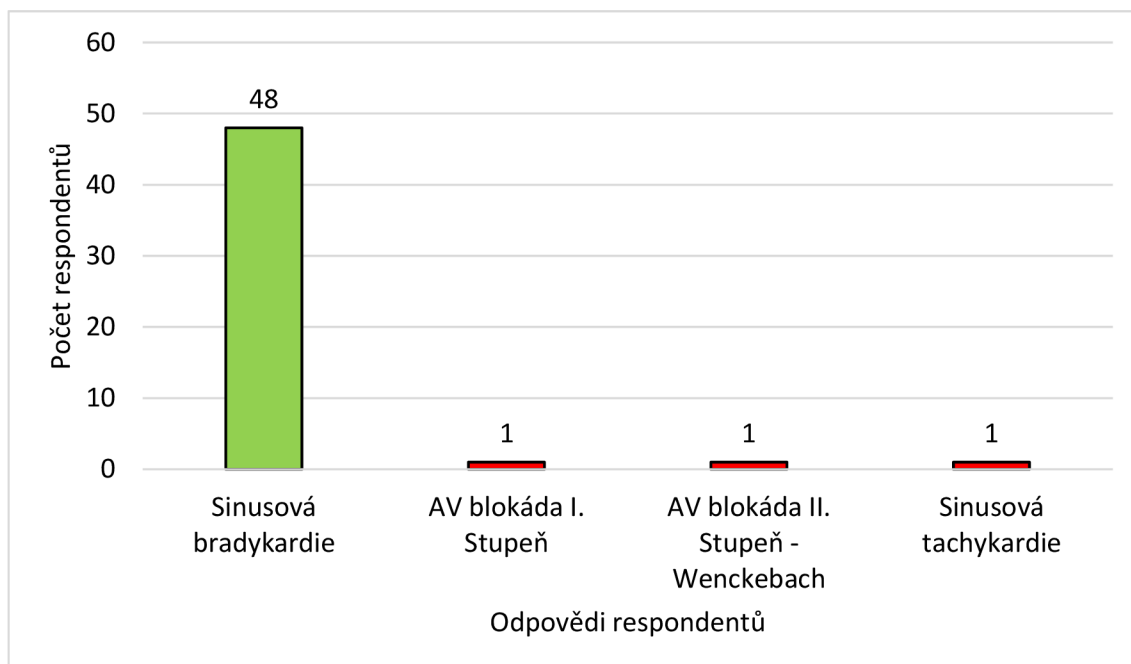
Obrázek pojící se k otázce č. 10 je v příloze č. 26



Tato otázka byla pro respondenty ze všech otázek nejtěžší. Zajímalo nás, zdali respondenti poznají a správně pojmenují vlnu, která se typicky vyskytuje v rámci WPW syndromu – Delta vlna. Na grafu můžeme vidět, že téměř polovina respondentů odpověděla špatně, konkrétně 21 respondentů. Správně odpověděla větší polovina respondentů, konkrétně 30. Z výsledků této otázky vyplývá, že značná část respondentů nezná přesný název této vlny. Je nutné zmínit, že někteří respondenti na otázku odpověděli, že se jedná o WPW syndrom, či preexcitaci komor, což není v tomto případě správná odpověď, ale je pravdou, že se tato vlna u WPW syndromu vyskytuje. Proto nelze říci, že by respondenti WPW syndrom neznali, ale spíše si nejsou jisti konkrétním názvem vlny, která je tohoto syndromu součástí.

Graf č. 13 – Odpovědi respondentů k otázce č. 11

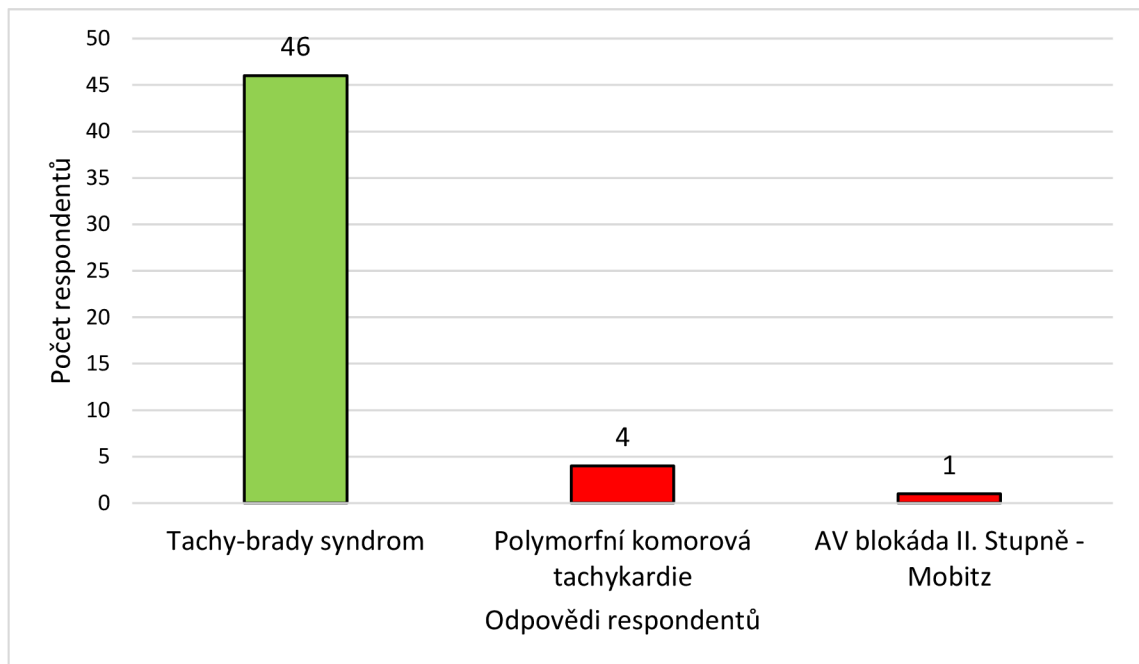
Obrázek pojící se k otázce č. 11 je v příloze č. 26



Správná odpověď této otázky byla sinusová bradykardie, kterou rozpoznalo 48. Pouze 3 respondenti zvolili špatnou odpověď. První chybný respondent uvedl, že se jedná o AV blokádu I. Stupně, další uvedl AV blokádu II. stupně – Wenckebach a poslední chybný respondent uvedl, že se jedná o AV blokádu II. stupně – Mobitz. Vzhledem k výsledkům, vyplývajícím z přiloženého grafu můžeme usuzovat, že respondenti jsou úspěšní v rozpoznání sinusové bradykardie.

Graf č. 14 – Odpovědi respondentů k otázce č. 12

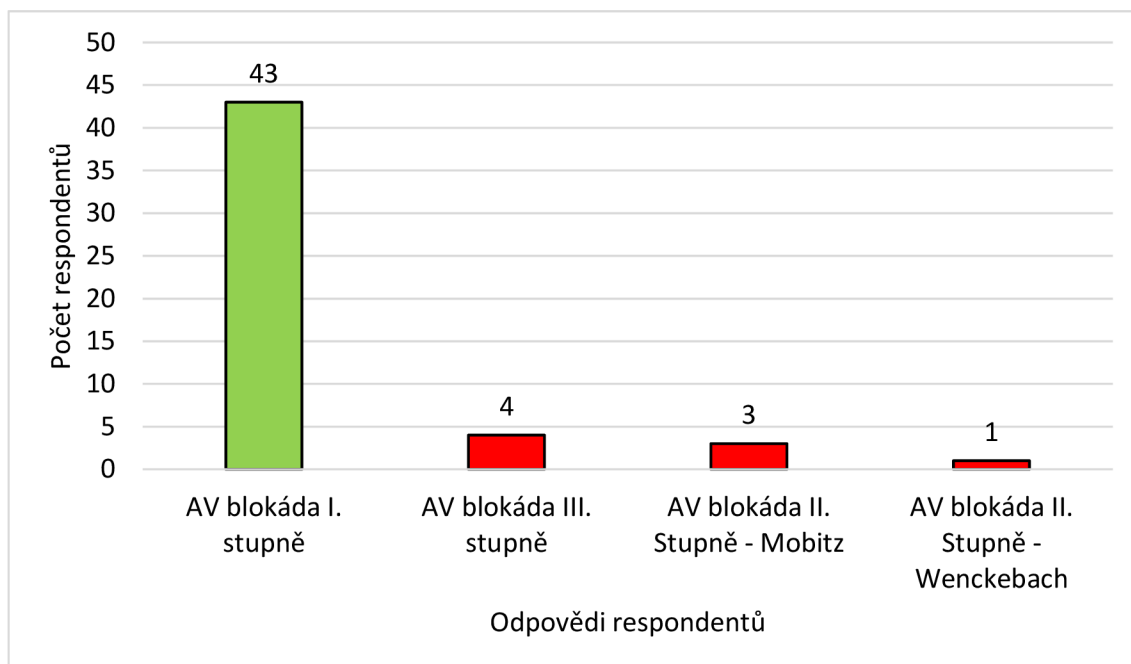
Obrázek pojící se k otázce č. 12 je v příloze č. 26



Správnou odpovědí otázky č. 12 byl tachy-brady syndrom, který rozpoznali téměř všichni respondenti, konkrétně 46. 4 respondenti zvolili jako odpověď polymorfní komorovou tachykardii a 1 respondent AV blokádu II. Stupně. Ani jeden z respondentů nevedl, že by se jednalo o fibrilaci komor. Z výsledků lze usuzovat, že respondenti jsou v rozpoznávání tachy-brady syndromu úspěšní.

Graf č. 15 – Odpovědi respondentů k otázce č. 13

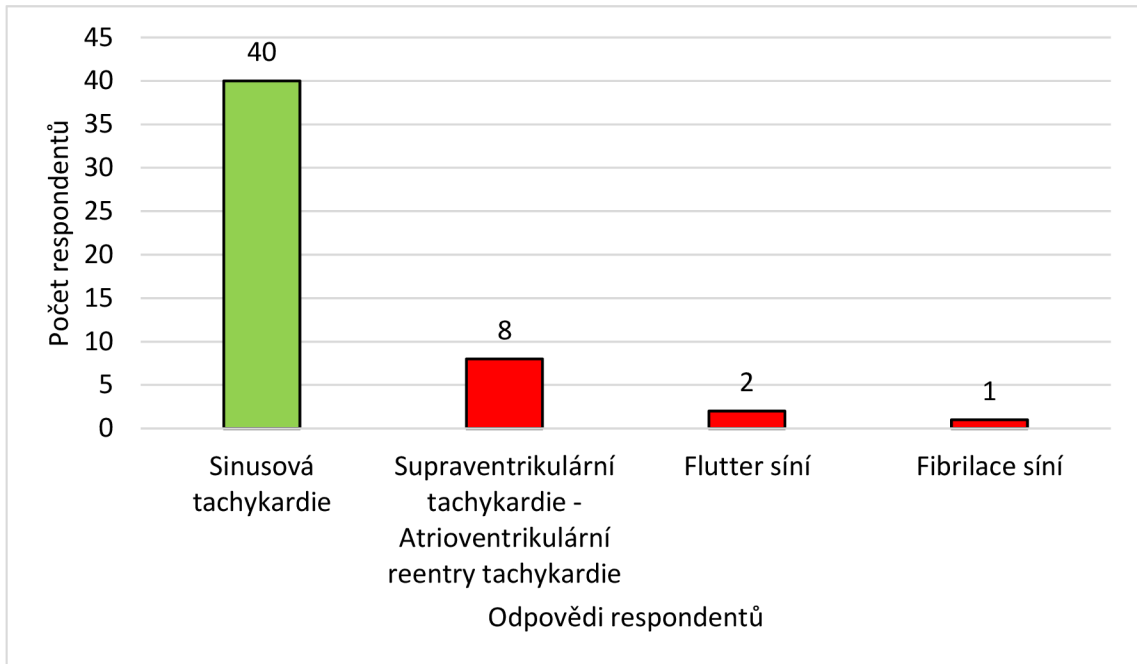
Obrázek pojící se k otázce č. 13 je v příloze č. 26



Správná odpověď byla AV blokáda I. stupně, kterou poznalo 43 respondentů, což je téměř většina. Dohromady chybovalo 8 respondentů. 4 respondenti uvedli, že se jedná o AV blokádu III. stupně, 3 respondenti jako odpověď uvedli AV blokádu II. stupně – Mobitz. Pouze 1 respondent uvedl, že se jedná o AV blokádu II. stupně – Wenckebach. Jelikož bylo 43 respondentů v hodnocení tohoto záznamu úspěšných, můžeme konstatovat, že respondenti jsou schopni tuto arytmiu rozpoznat.

Graf č. 15 – Odpovědi respondentů k otázce č. 14

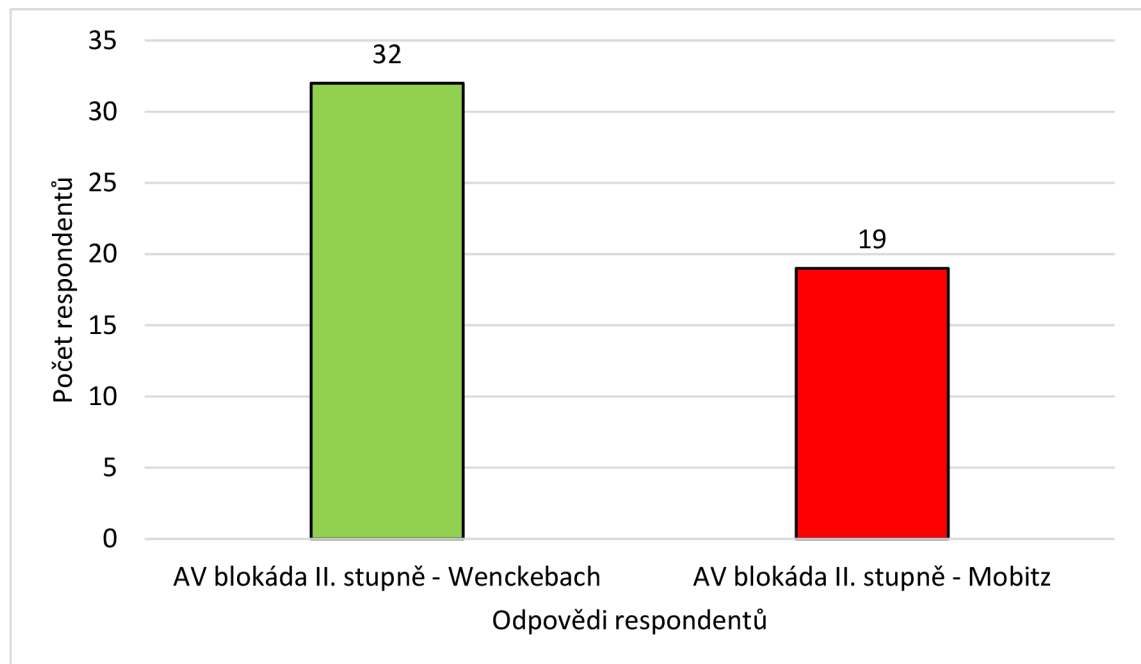
Obrázek pojící se k otázce č. 14 je v příloze č. 26



Správnou odpovědí této otázky byla sinusová tachykardie, kterou dle znázorněných výsledků rozpoznala většina respondentů, konkrétně 40. Zbytek, tedy 11 respondentů na tuto otázku odpovědělo chybně. 8 respondentů uvedlo, že se jedná o atrioventrikulární reentry tachykardii, 2 respondenti flutter síní a pouze jeden respondent uvedl fibrilaci síní. Z těchto výsledků můžeme konstatovat, že jsou respondenti v rozpoznávání sinusové tachykardie úspěšnější.

Graf č. 16 - Odpovědi respondentů k otázce č. 15

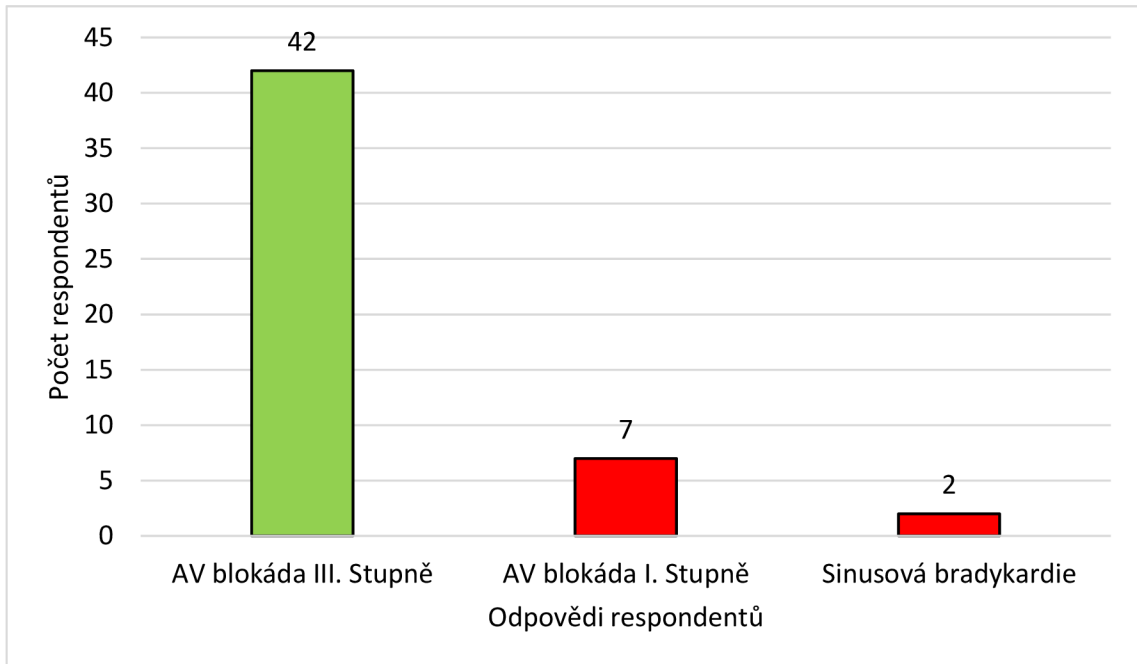
Obrázek pojící se k otázce č. 15 je v příloze č. 26



V této otázce bylo správnou odpovědí zvolení AV blokády II. stupně – Wenckebach. Většina respondentů tuto arytmiu úspěšně rozpoznala, nicméně několik respondentů chybně zvolilo AV blokádu II. Stupně – Mobitz. Z celkových 51 respondentů odpovědělo správně 32 a chybně 19. Z toho výsledku můžeme usuzovat, že zdravotnickým záchranářům se zaměňují tyto dvě arytmie.

Graf č. 17 - Odpovědi respondentů k otázce č. 16

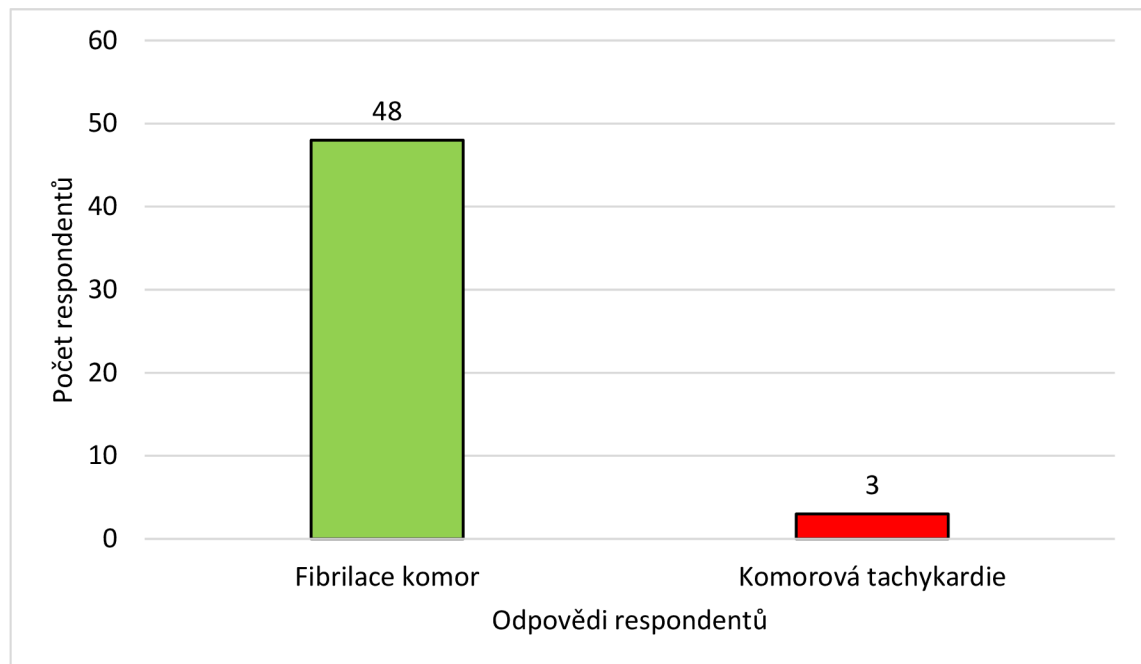
Obrázek pojící se k otázce č. 16 je v příloze č. 26



Z výsledků vyplývá, že téměř všichni respondenti na tuto otázku odpověděli správně. Správnou odpovědí byla AV blokáda III. stupně, kterou zvolilo 42 respondentů. 7 respondentů zvolilo AV blokádu I. stupně a 2 sinusovou bradykardie. Žádný z respondentů neuvedl, že by se jednalo o komorovou extrasystolu. Na základě přiloženého grafu s výsledky lze konstatovat, že respondenti jsou v rozpoznávání této arytmie úspěšní.

Graf č. 18 - Odpovědi respondentů k otázce č. 17

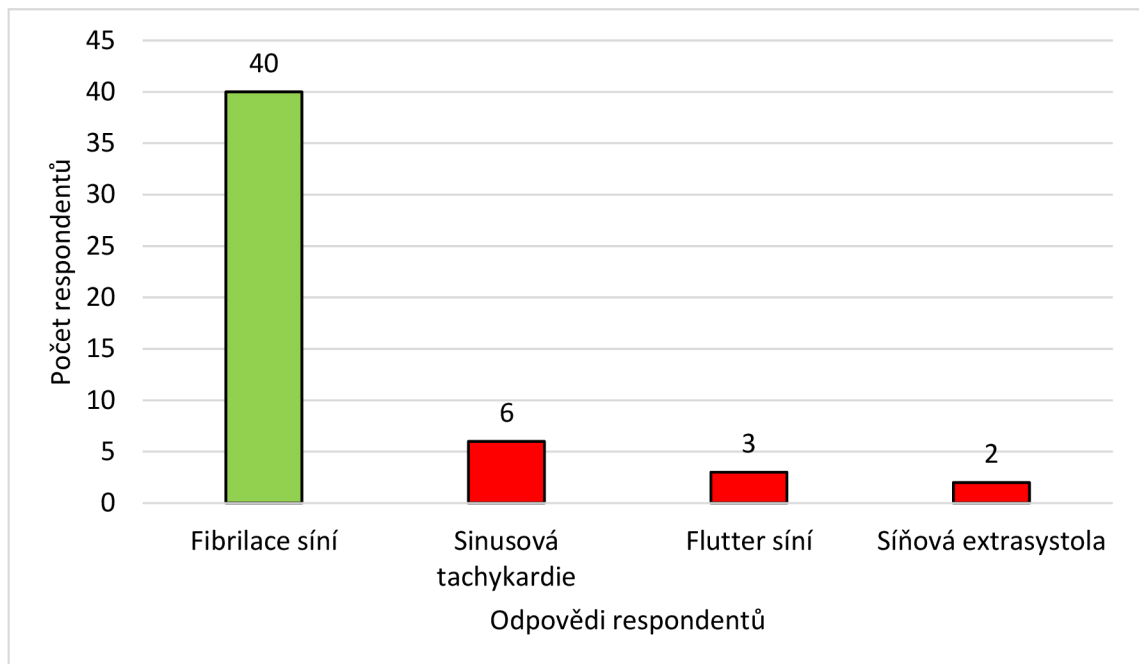
Obrázek pojící se k otázce č. 17 je v příloze č. 26



Z přiloženého grafu vidíme, že v této otázce bylo 48 respondentů úspěšných z celkového počtu 51. Správnou odpovědí byla fibrilace komor. Pouze 3 respondenti uvedli, že se jedná o komorovou tachykardii. Žádný z respondentů nevedl, že by se jednalo o flutter síní nebo AV blokádu III. stupně. Z výsledků usuzuji, že zdravotníci záchranáři jsou úspěšní v hodnocení této závažné arytmie.

Graf č. 19 - Odpovědi respondentů k otázce č. 18

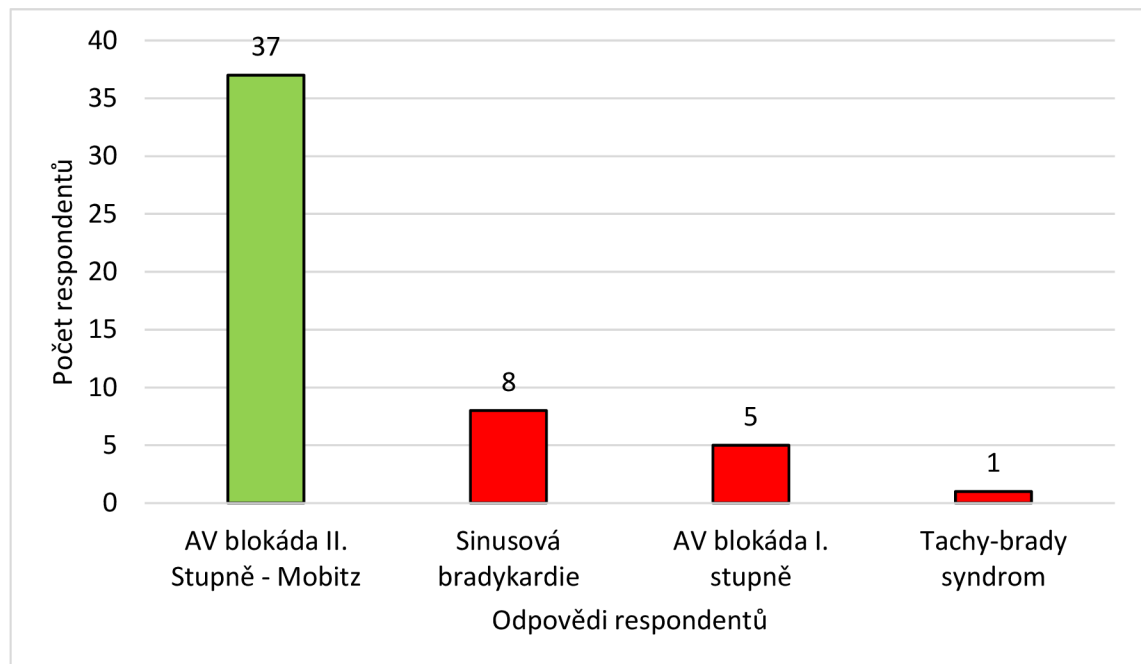
Obrázek pojící se k otázce č. 18 je v příloze č. 26



V této otázce bylo správnou odpovědí zvolení fibrilace síní, kterou uvedlo 40 respondentů. Z celkového počtu 51 respondentů na tuto otázku odpovědělo chybně 11, kdy 6 respondentů uvedlo, že se jedná o sinusovou tachykardii, 3 flutter síní a 2 síňovou extrasystolu. Na základě těchto odpovědí, lze konstatovat, že respondenti jsou úspěšní v hodnocení fibrilace síní.

Graf č. 20 - Odpovědi respondentů k otázce č. 19

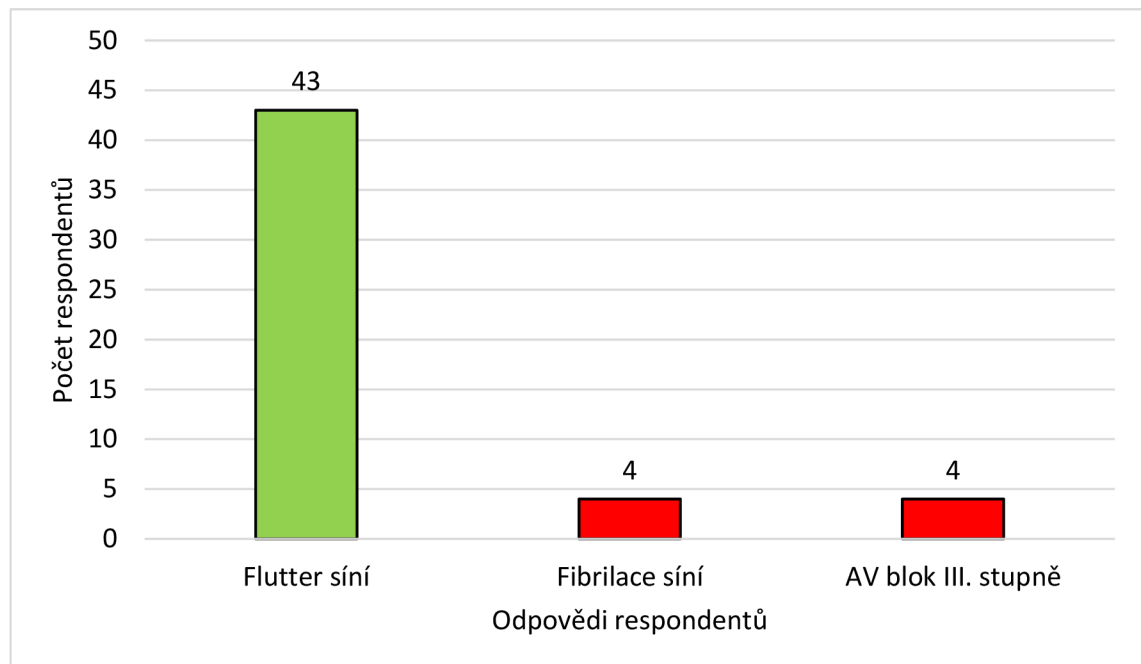
Obrázek pojící se k otázce č. 19 je v příloze č. 26



Správnou odpovědí této otázky byla AV blokáda II. stupně – Mobitz, kterou úspěšně uvedlo 37 respondentů z celkových 51. 8 respondentů uvedlo chybně sinusovou bradykardii, 5 AV blokádu I. stupně a pouze jeden respondent uvedl, že se jedná o tachy-brady syndrom. Z těchto výsledků usuzují, že respondenti byli při rozpoznávání této arytmie úspěšní.

Graf č. 21 - Odpovědi respondentů k otázce č. 20

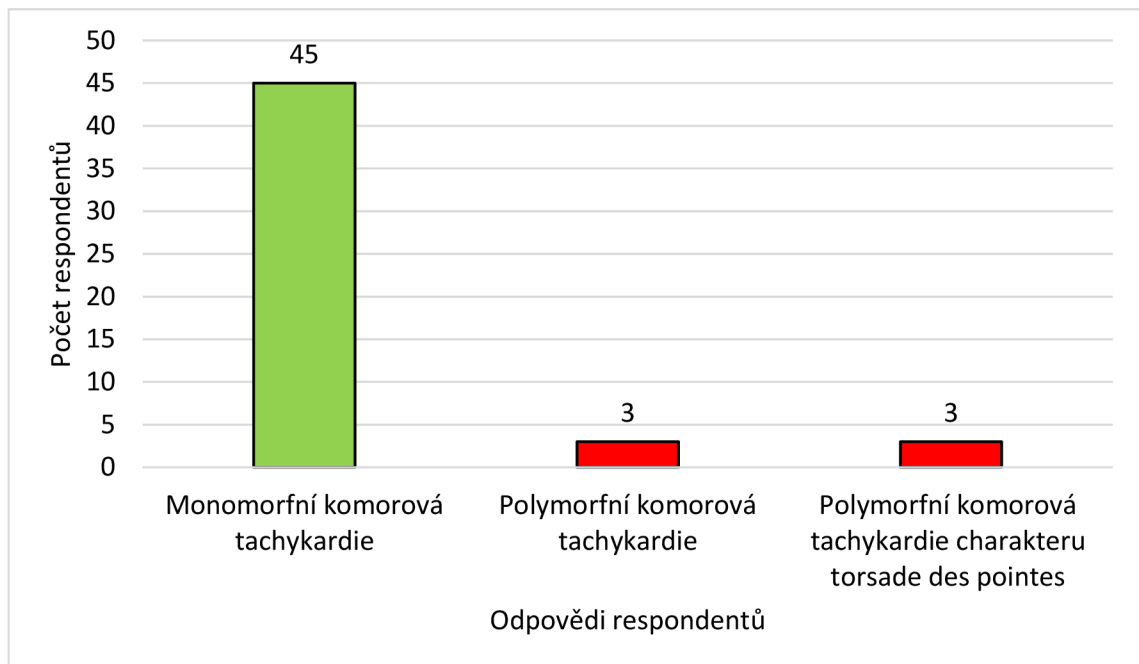
Obrázek pojící se k otázce č. 20 je v příloze č. 26



Správnou odpovědí byl flutter síní, který úspěšně rozpoznalo 43 respondentů. 8 respondentů zvolilo chybné odpovědi, kdy polovina těchto respondentů jako odpověď zvolila fibrilaci síní a polovina AV blok III. stupně. Žádný z respondentů nezvolil atrioventrikulární nodální reentry tachykardii. V této otázce zvolila většina respondentů správnou odpověď, proto konstatuji, že jsou zdravotníci záchranáři v otázce rozpoznání flutteru síní úspěšní.

Graf č. 22 - Odpovědi respondentů k otázce č. 21

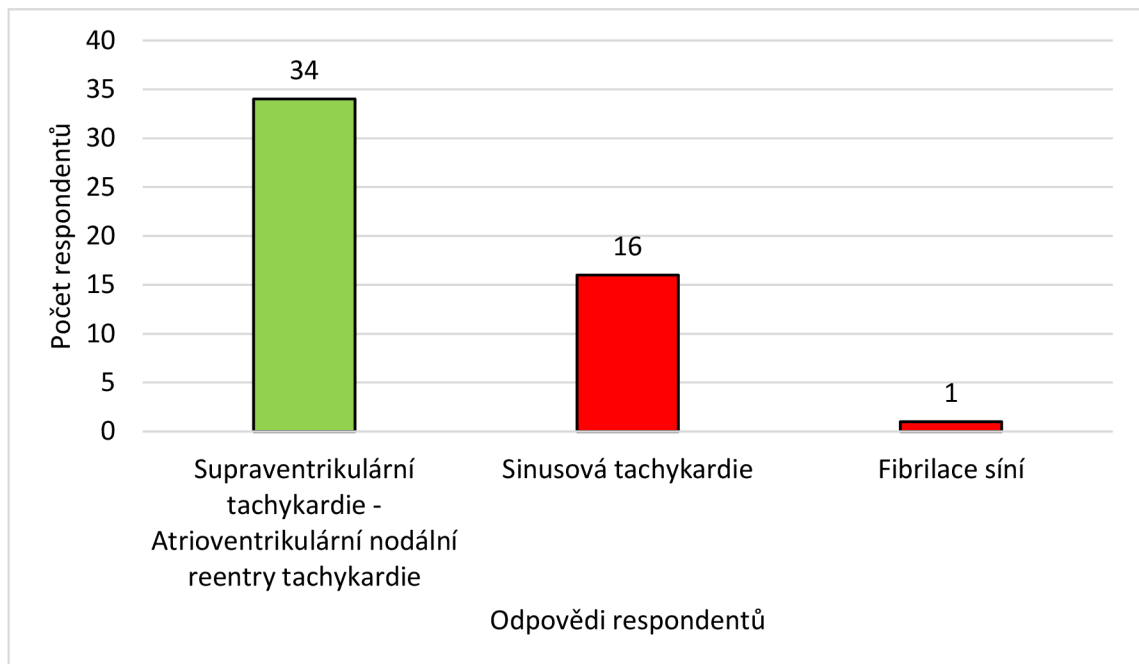
Obrázek pojící se k otázce č. 21 je v příloze č. 26



Tento graf ukázal, že z celkového počtu 51 respondentů zvolilo 45 z nich správnou odpověď, kterou byla monomorfní komorová tachykardie. Chybnou odpověď zvolilo 6 respondentů, z nichž 3 zvolili polymorfní komorovou tachykardii a 3 polymorfní komorovou tachykardii charakteru torsade des pointes. Žádný z respondentů jako odpověď nezvolil fibrilaci komor. Z výsledků usuzují, že jsou respondenti v diagnostice této arytmie úspěšní.

Graf č. 23 - Odpovědi respondentů k otázce č. 22

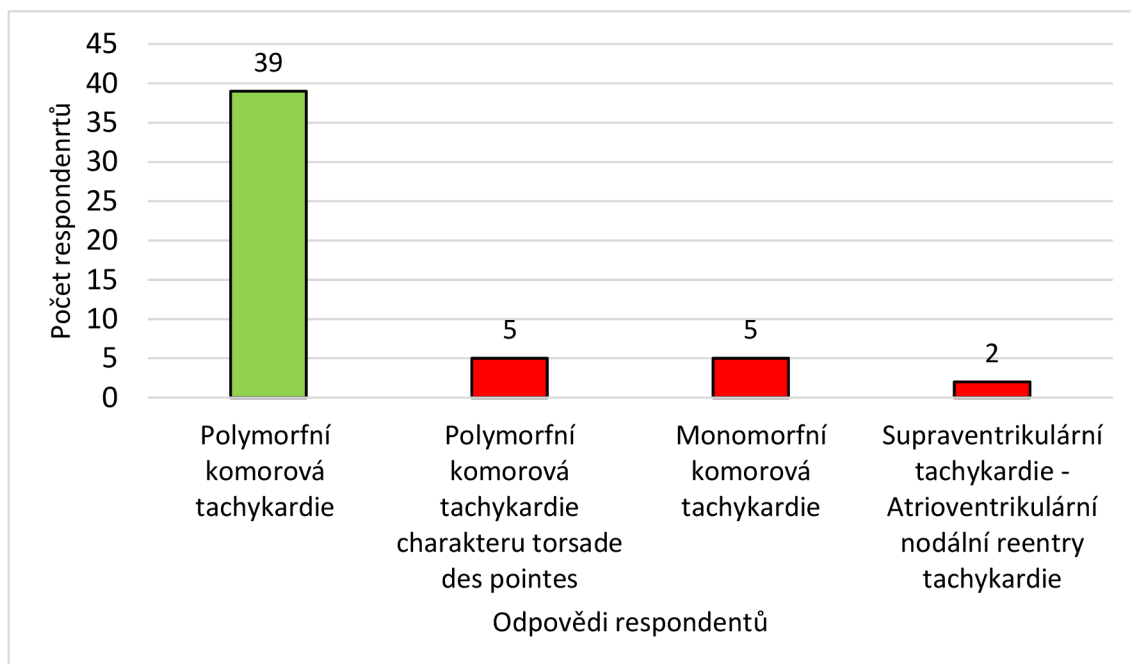
Obrázek pojící se k otázce č. 22 je v příloze č. 26



Z výsledků uvedených grafů vidíme, že správnou odpovědí byla atrioventrikulární nodální reentry tachykardie, kterou zvolilo 34 respondentů z maximálního počtu 51. Chybně odpovědělo 17 respondentů, kdy 16 z nich uvedlo, že se jedná o sinusovou tachykardii a jeden uvedl fibrilaci síní. Žádný z respondentů nezvolil flutter síní. Konstatuji, že respondenti jsou dle uvedených výsledků v rozpoznání této arytmie spíše úspěšní.

Graf č. 24 - Odpovědi respondentů k otázce č. 23

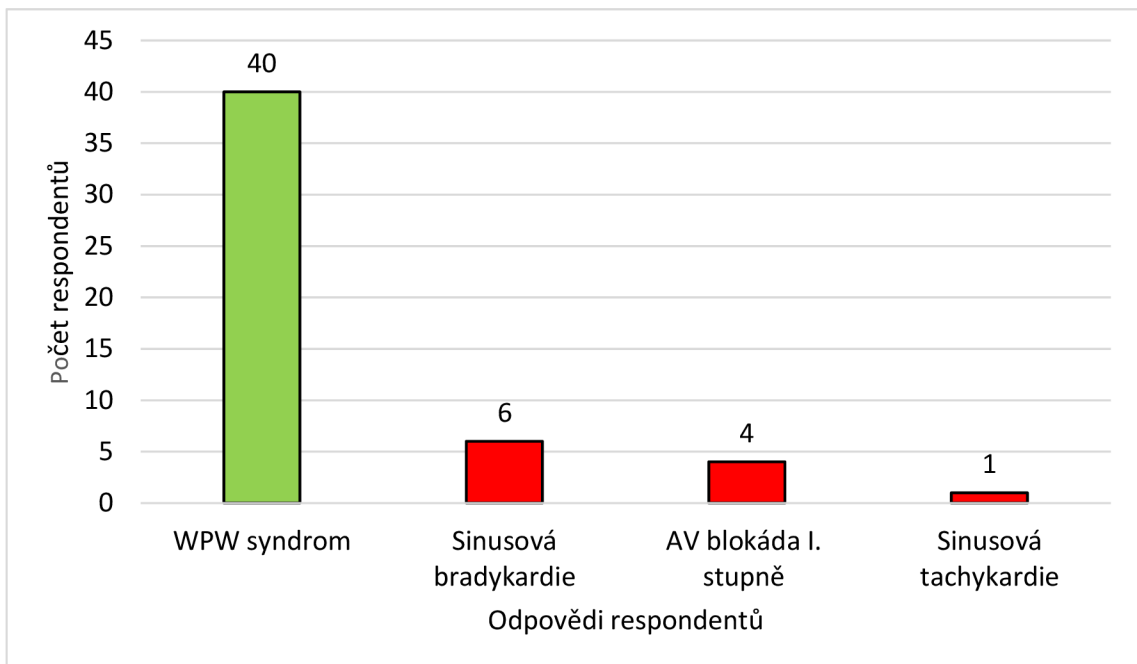
Obrázek pojící se k otázce č. 23 je v příloze č. 26



Správnou odpovědí byla polymorfní komorová tachykardie, kterou úspěšně zvolilo 39 respondentů. Z 12 chybných odpovědí 5 respondentů zvolilo monomorfní komorovou tachykardii, 5 polymorfní komorovou tachykardii charakteru torsade des pointes a 2 atrioventrikulární nodální reentry tachykardii. Z výsledků konstatuji, že zdravotníci záchranáři jsou úspěšní v rozpoznání této arytmie.

Graf č. 25 - Odpovědi respondentů k otázce č. 24

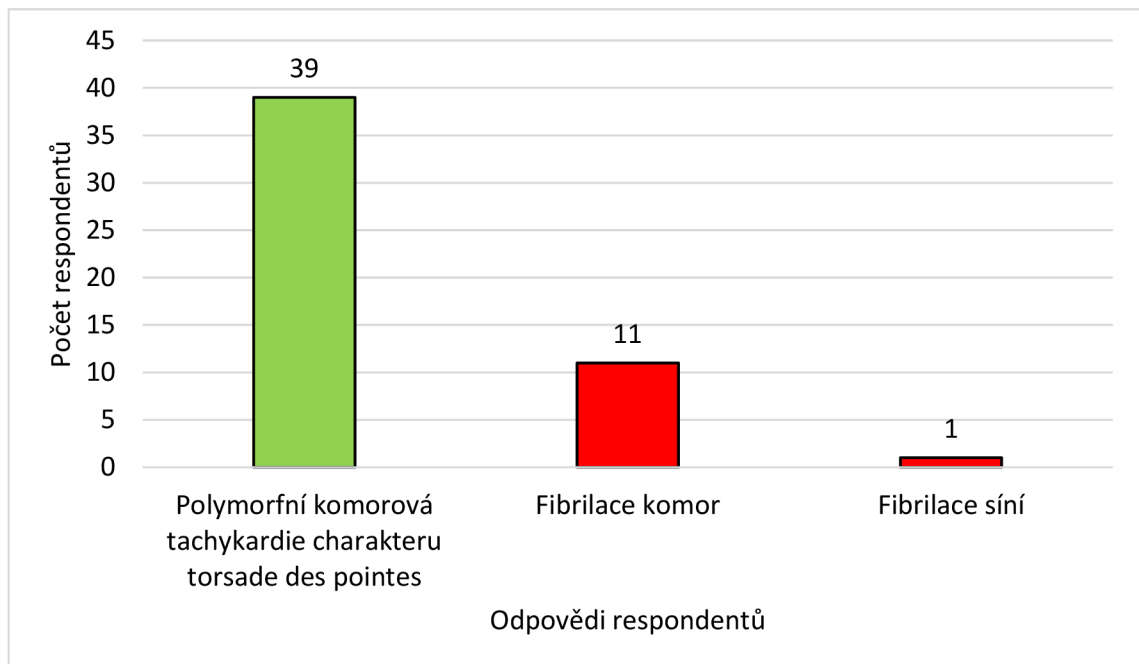
Obrázek pojící se k otázce č. 24 je v příloze č. 26



Správnou odpovědí této otázky byl WPW syndrom, který správně zvolilo 40 respondentů z celkového počtu 51. Chybně odpovědělo 11 respondentů, z nichž 6 jako odpověď uvedlo sinusovou bradykardii, 4 AV blokádu I. stupně a jeden respondent sinusovou tachykardii. Z výsledků této otázky usuzují, že zdravotníci záchranáři jsou v hodnocení této arytmie úspěšní.

Graf č. 26 - Odpovědi respondentů k otázce č. 25

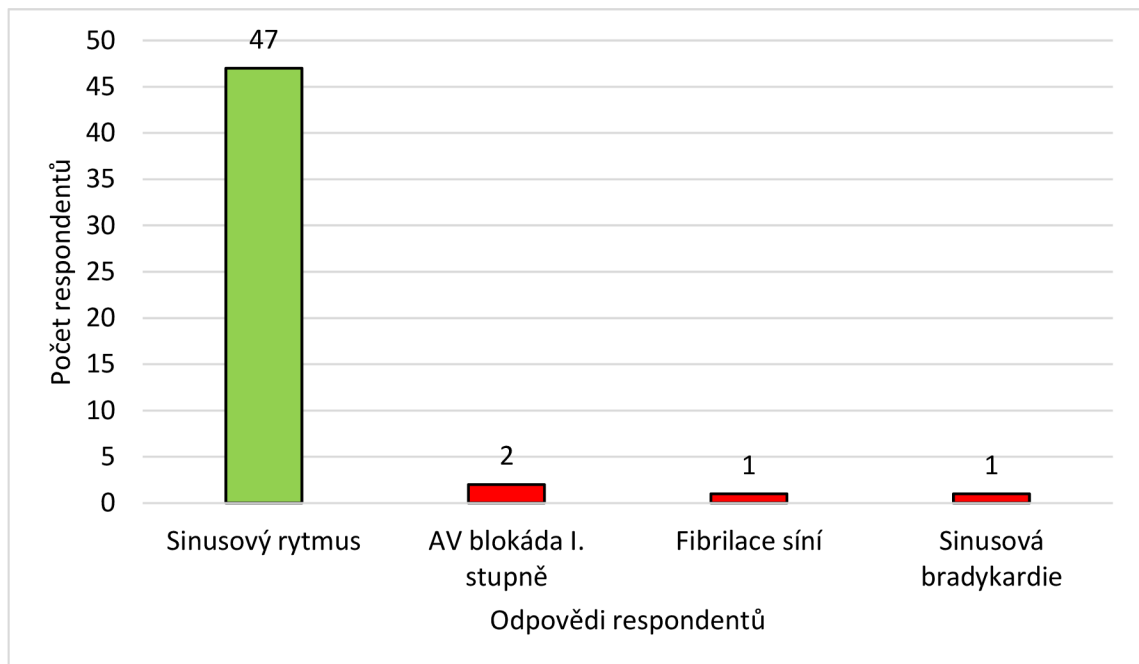
Obrázek pojící se k otázce č. 25 je v příloze č. 26



Z celkového počtu 51 respondentů zvolilo správnou odpověď polymorfní komorová tachykardie charakteru torsade des pointes 39 respondentů. Chybně zvolilo 12 respondentů, z nichž 11 zvolilo jako odpověď fibrilaci komor a jeden fibrilaci síní. Žádný z respondentů nezvolil monomorfní komorovou tachykardii. Z výsledků této otázky usuzují, že zdravotníci záchranáři jsou v rozpoznání této arytmie spíše úspěšní.

Graf č. 27 - Odpovědi respondentů k otázce č. 26

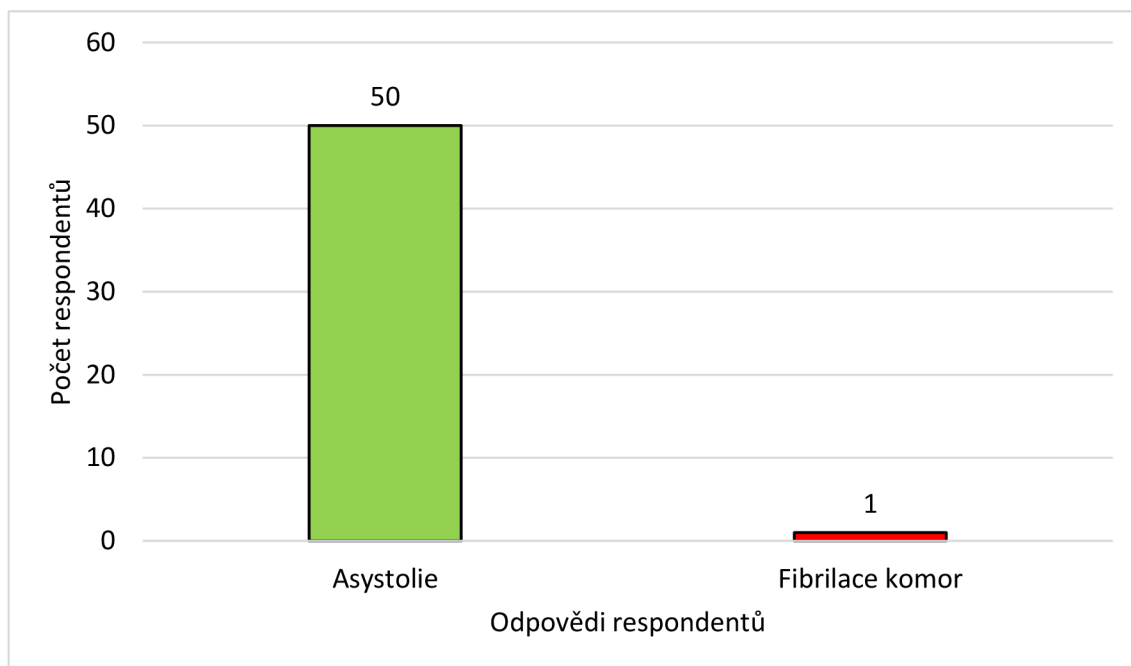
Obrázek pojící se k otázce č. 26 je v příloze č. 26



Z 51 respondentů zvolilo 47 správnou odpověď, kterou byl sinusový rytmus. Pouze 4 respondenti chybovali. 2 respondenti chybně uvedli AV blokádu I. stupně, 1 uvedl fibrilaci síní a 1 sinusovou bradykardii. Až na 4 respondenty všichni sinusový rytmus úspěšně rozpoznali.

Graf č. 28 - Odpovědi respondentů k otázce č. 27

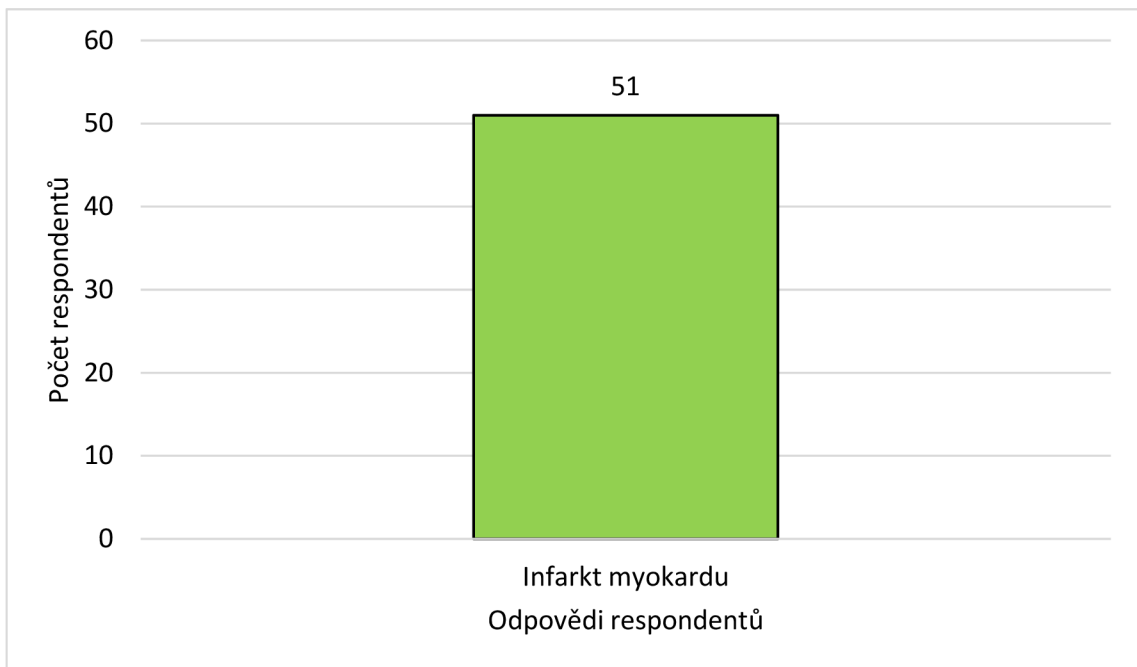
Obrázek pojící se k otázce č. 27 je v příloze č. 26



Z výsledku uvedených v grafu je jasné, že téměř všichni respondenti až na jednoho úspěšně rozpoznali asystolii. Chybný respondent uvedl, že se jedná o fibrilaci komor. Žádný z respondentů neuvedl sinusový rytmus nebo AV blokádu I. stupně.

Graf č. 29 - Odpovědi respondentů k otázce č. 28

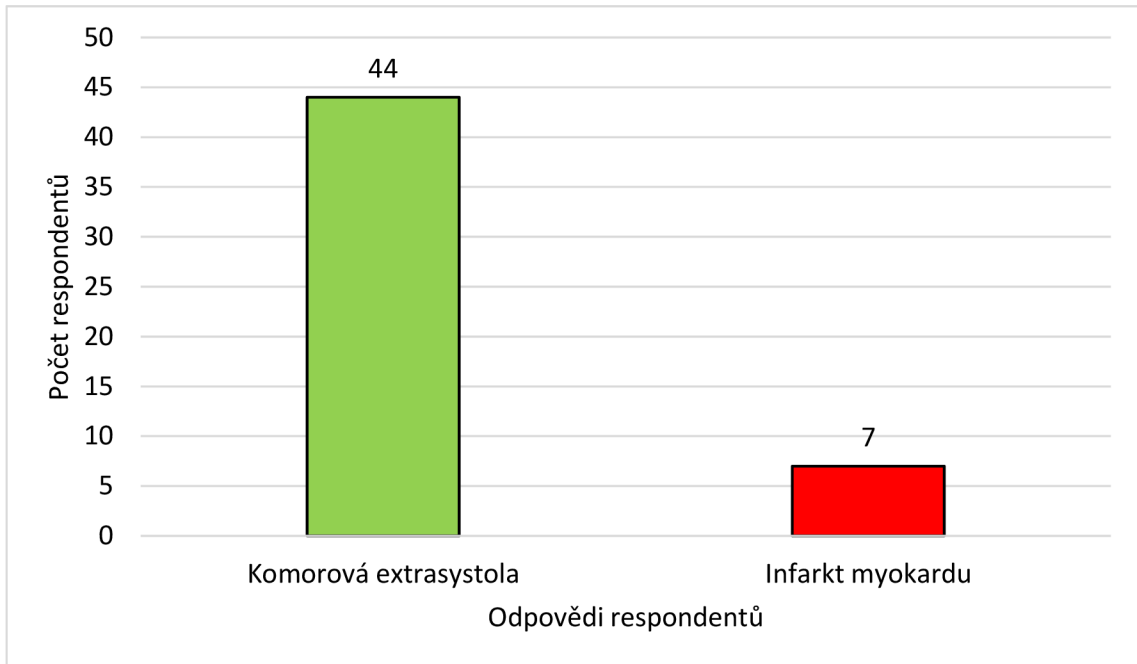
Obrázek pojící se k otázce č. 28 je v příloze č. 26



Z výsledků v grafu vidíme, že všichni respondenti úspěšně rozpoznali infarkt myokardu. Žádná jiná odpověď v nabídce nebyla nikým z respondentů zvolena.

Graf č. 30 - Odpovědi respondentů k otázce č. 29

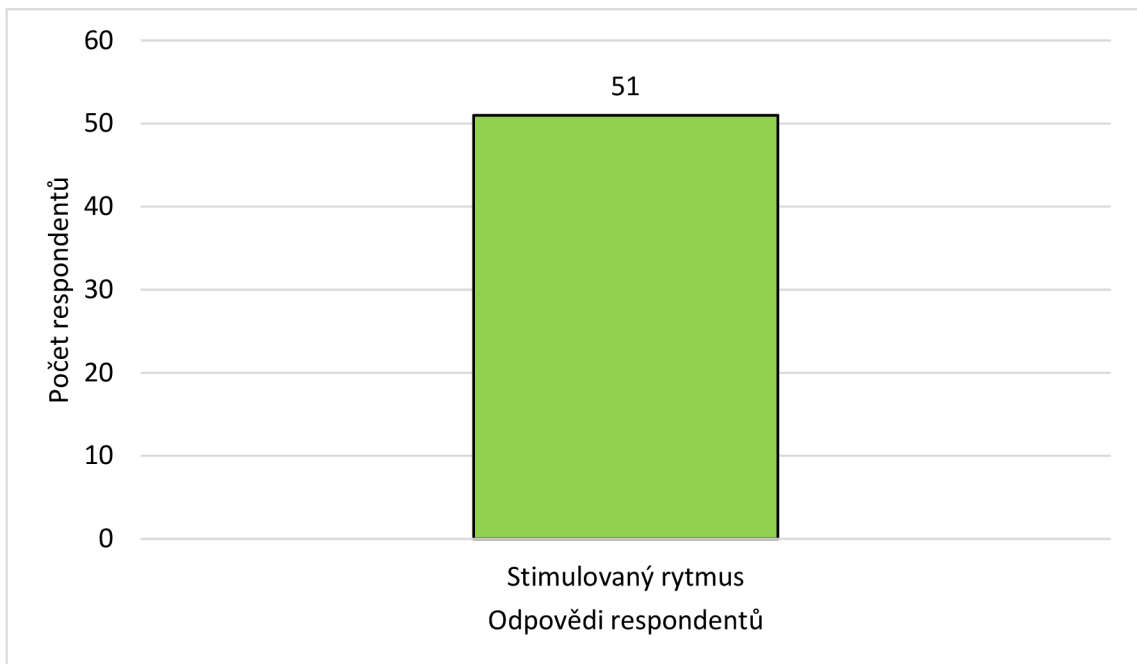
Obrázek pojící se k otázce č. 29 je v příloze č. 26



Správnou odpovědí této otázky byla komorová extrasystola, kterou zvolilo 44 respondentů. Chybně odpovědělo 7 respondentů, kteří jako odpověď uvedli infarkt myokardu. Žádný z respondentů nezvolil atrioventrikulární reentry tachykardii nebo AV blokádu III. stupně. Z uvedených odpovědí konstatuji, že zdravotníci záchranáři dokážou úspěšně rozpoznat komorovou extrasystolu.

Graf č. 31 - Odpovědi respondentů k otázce č. 30

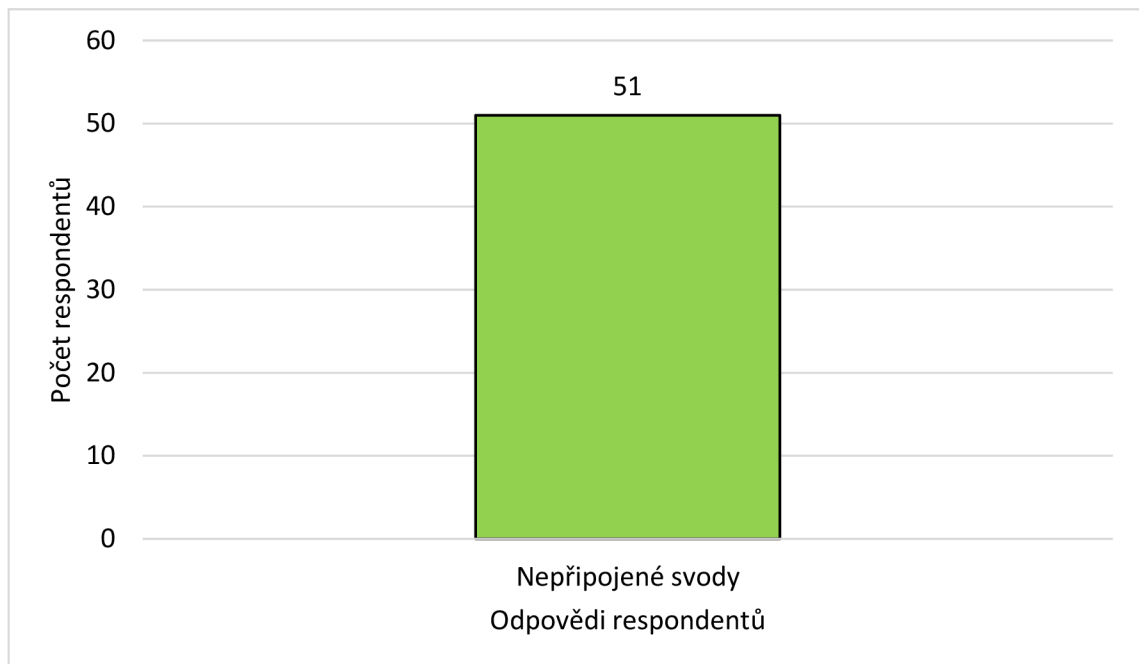
Obrázek pojící se k otázce č. 30 je v příloze č. 26



Správnou odpovědí byl stimulovaný rytmus, který rozpoznali všichni respondenti. Žádná jiná odpověď nebyla zvolena.

Graf č. 32 - Odpovědi respondentů k otázce č. 31

Obrázek pojící se k otázce č. 31 je v příloze č. 26

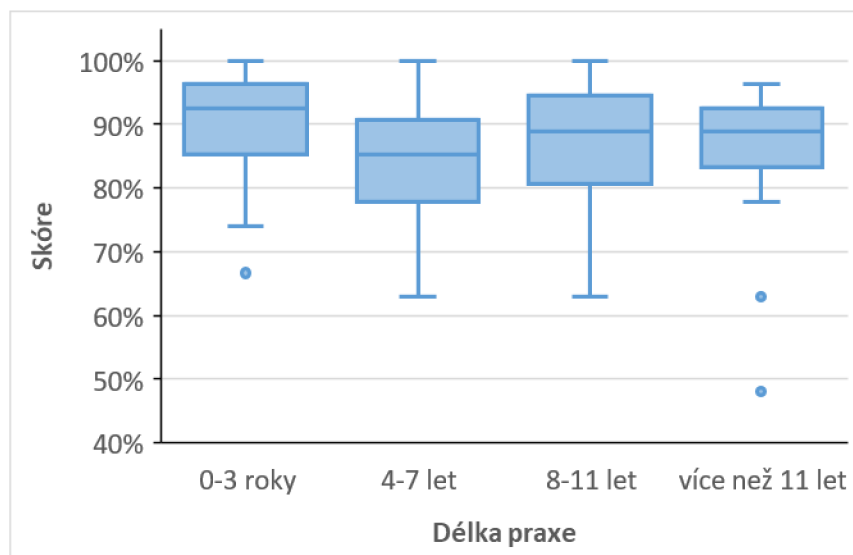


Nepřipojené svody v této otázce poznalo všech 51 respondentů. Žádná jiná odpověď nebyla zvolena.

4.2 Hodnocení hypotéz

4.2.1 Hypotéza 1

První hypotéza se zabývala vlivem délky praxe na znalosti, schopnosti respondentů v interpretaci křivek EKG. Respondenti se v dotazníku zařadili do jedné ze čtyř skupin délky praxe na zdravotnické záchranné službě.



Graf č. 33 – Vliv délky praxe na znalosti v hodnocení záznamu EKG

Dle uvedeného krabicového grafu č. 33 je zřejmé, že respondenti ve všech skupinách dosáhli vysokých a podobných skóre. Skupina respondentů, která uvedla, že na zdravotnické záchranné službě pracuje 0–3 roky, dosáhla minimálního skóre 67 % a maximálního 100 %. Medián této skupiny je 93 % (mezikvartilové rozpětí 85–96 %). Lze tedy konstatovat, že tato skupina byla až na pár výjimek velmi úspěšná.

Skupina respondentů pracující na zdravotnické záchranné službě 4–7 let dosáhla minimální skóre 63 % a maximální 100 %. Medián této skupiny je 85 %, a to je ze všech skupin nejhorší výsledek. Mezikvartilové rozpětí skupiny vyšlo 78–91 %.

Skupina respondentů s délkou praxe 8–11 let dosáhla minimálního skóre 63 % (stejně jako skupina respondentů 4–7 let). Maximální skóre této skupiny je 100 % jako u dvou předchozích zkoumaných skupin. Medián skupiny je 89 %. Mezikvartilové rozpětí zkoumané skupiny vyšlo 81–94 %.

Respondenti, kteří uvedli, že pracují na zdravotnické záchranné službě více než 11 let, dosáhli minimálního skóre 48 % a maximálního 96 %. Jedná se tedy o jedinou skupinu, kde žádný z respondentů nedosáhl maximální úspěšnosti v dotazníku, tedy 100 %. Medián skupiny je 89 %. Mezikvartilové rozpětí této skupiny je 83–93 %.

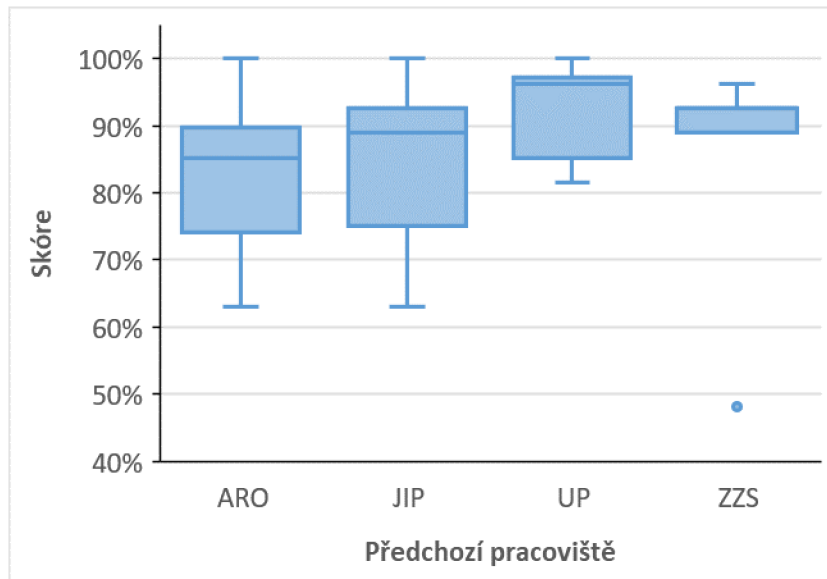
Tabulka X. Výsledek hodnocení znalostí ve čtyřech skupinách dle délky praxe pomocí Kruskalova-Wallisova testu.

Hodnota	2,59
Stupně volnosti	3
Dosažená hladina významnosti (p)	0,459

Vzhledem k tomu, že dosažená hladina významnosti v Kruskalově-Wallisově testu je větší než 0,05 (viz tabulka X), nemůžeme zamítnout nulovou hypotézu. Mezi čtyřmi srovnávanými skupinami nebyl nalezen statisticky významný rozdíl ve znalostech záznamů EKG. Z dat, která jsme získali, můžeme usoudit, že respondenti, kteří pracují na zdravotnické záchranné službě 0–3 roky jsou na tom lépe v hodnocení záznamů EKG než ostatní skupiny, které pracují na ZZS déle. Podíváme-li se na minimální a maximální skóre, medián a mezikvartilové rozpětí této skupiny, můžeme vidět, že jsou tato data větší než u zbylých 3 skupin. Na druhou stranu jsou zajímavé výsledky poslední skupiny, což jsou respondenti sloužící na ZZS více jak 11 let. Tato skupina měla sice nejhorší skóre, co se týče minimálního a maximálního počtu bodů, ale i přes to, měla oproti skupinám 4–7 let a 8–11 let, lepší mezikvartilové rozpětí. Díky těmto výsledkům můžeme konstatovat, že v souvislosti s délkou praxe jsou na tom nejlépe zdravotničtí záchranáři, kteří jsou brzce po studiu nebo ti, kteří za léta praxe u ZZS nasbírali plno zkušeností.

4.2.2 Hypotéza 2

Druhá hypotéza se zabývala vlivem předchozího pracoviště respondenta na respondentovu zdatnost v hodnocení a interpretaci EKG záznamu. V úvodu dotazníku byla uvedena otevřená otázka, kde měl respondent uvést jeho předchozí pracoviště. Nejčastěji respondenti uváděli oddělení ARO, urgentní příjem, JIP a někteří respondenti od začátku pracují u zdravotnické záchranné služby. Pro lepší přehlednost k této hypotéze byli všichni respondenti, kteří v dotazníku jako předchozí oddělení uvedli kardiochirurgické oddělení RES, zahrnuti do skupiny ARO a respondenti, kteří uváděli různá oddělení JIP, byli zahrnuti do společné skupiny JIP. Z oddělení JIP nejčastěji respondenti uváděli interní oddělení JIP, jeden respondent neurologickou JIP a jeden traumatologickou JIP.



Graf č. 34 – Vliv předchozího pracoviště na znalosti v hodnocení záznamu EKG

V krabicovém grafu č. 34 vidíme, jakých výsledků dosáhli respondenti, jejichž předchozím pracovištěm bylo oddělení ARO, urgentního příjmu, JIP anebo od počátku pracovali na ZZS. Ve třech skupinách dosáhli někteří respondenti maximálního počtu bodů, což se poslední skupině, tedy ZZS nepovedlo. Stejně jako u předchozí hypotézy jsme zde pozorovali minimální a maximální skóre, medián a mezikvartilové rozpětí jednotlivých skupin. Respondenti, kteří před nástupem na ZZS pracovali na oddělení ARO, dosáhli minimálního skóre 63 % a maximálního 100 %. Medián této skupiny je 85 %, což je ze všech skupin nejhorší výsledek. Mezikvartilové rozpětí skupiny je 74–90 %.

Respondenti, kteří pracovali na oddělení JIP, měli minimální a maximální skóre stejné jako respondenti, kteří pracovali na oddělení ARO. Medián této skupiny respondentů je 89 %, což je vzhledem k ostatním skupinám druhý nejhorší výsledek. Mezikvartilové rozpětí skupiny je 75–93 %.

Skupina respondentů, která pracovala před nástupem na ZZS na oddělení urgentního příjmu dosáhla nejlepších výsledků. Minimální skóre skupiny je 81 % a maximální 100 %. Medián zkoumané skupiny je 96 % a mezikvartilové rozpětí 85–97 %. Vysoká míra úspěšnosti je bohužel podložena velice nízkým počtem respondentů v této skupině (8, tj. 16 % z celého souboru).

Respondenti, kteří pracovali od začátku na ZZS měli minimální skóre 48 %, což je ze všech skupin nejnižší skóre. Maximální dosažené skóre této skupiny je 96 %. Medián těchto respondentů je 93 %, což je druhý nejlepší výsledek ze všech skupin. Mezikvartilové rozpětí zkoumané skupiny je 89–96 %. Také tato skupina měla velmi nízký počet zástupců (7, tj. 14 % z celého souboru).

Tabulka Y. Výsledek hodnocení znalostí ve čtyřech skupinách dle předchozího pracoviště pomocí Kruskalova-Wallisova testu.

Hodnota	4,16
Stupně volnosti	3
Dosažená hladina významnosti (p)	0,245

Vzhledem k tomu, že dosažená hladina významnosti v Kruskalově-Wallisově testu je větší než 0,05 (viz tabulka Y), nemůžeme zamítnout nulovou hypotézu. Mezi čtyřmi srovnávanými skupinami nebyl nalezen statisticky významný rozdíl ve znalostech záznamů EKG. Srovnáním mediánů se zdá, že v hodnocení a interpretaci EKG jsou nejzdatnější záchranáři, kteří před nástupem na ZZS pracovali na oddělení urgentního příjmu nebo od začátku pouze na ZZS. Obě skupiny však byly velice málo početné (pouze 8 a 7 z celkového počtu 51 respondentů). Respondenti pracující od začátku na ZZS měli až na jejich minimální skóre celkem dobrý výsledek i přes to, že ani jeden z respondentů této skupiny nedosáhl maximálního možného skóre v dotazníku. Ve srovnání dvou nejpočetnějších skupin, JIP a ARO (16 a 20 respondentů), výsledky JIP jsou mírně lepší než u skupiny ARO. Zjištěné rozdíly však nejsou statisticky významné.

5 Diskuse

Bakalářská práce se zabývá hodnocením EKG v přednemocniční péči. Hodnocení záznamů EKG je pro zdravotnické záchranáře v přednemocniční péči rutinní, ne však jednoduchou záležitostí. Díky jeho správnému a včasnému vyhodnocení jsou zdravotničtí záchranáři schopni odhalit patologické rytmy, které následně mohou vést k ohrožení pacientova života, a proto byl v této práci stanoven cíl, jehož úkolem bylo zmapovat schopnosti zdravotnických záchranářů interpretovat křivky EKG. V úvodní části dotazníku jsme respondentům položily otázky, které se zabývaly jejich pohledem na nutnost znalosti hodnocení EKG v přednemocniční péči. Tázali jsme se dotazovaných na jistotu v interpretaci záznamů EKG a zájem o případné školení, které by mohlo jejich znalosti zdokonalit. Ptali jsme se respondentů na jejich nejvyšší dosažené vzdělání, což přímo nesouvisí s našimi hypotézami, ale pomohlo to k bližšímu prozkoumání individuálního skóre jednotlivých respondentů. Cílem další otázky bylo zjistit, zdali zdravotničtí záchranáři vnímají hodnocení záznamu EKG jako složitou disciplínu. Z výsledků vzešlo, že téměř všichni respondenti tuto disciplínu vnímají jako složitou. V souvislosti s touto otázkou jsme se dále ptali, jestli si respondenti myslí, že znalost hodnocení EKG záznamu v přednemocniční péči je nezbytná pro výkon jejich povolání. Všichni dotazovaní, až na jednoho respondenta uvedli, že tuto disciplínu vnímají jako nutnou pro jejich povolání. Tento jeden respondent měl v další otázce prostor na vyjádření, kde uvedl: „*Pro Krajské město Kardio nebere EKG z PNP z rukou záchranáře moc v potaz. Je to nutné pro maligní rytmus – pro dojezd 10 min se stabilním pacientem již ne. Setkal jsem se s tím u konzultace telemetrie.*“ Ve výzkumu od Hale et al. (2011) je uvedeno, že znalost zdravotnických záchranářů v hodnocení a přesné diagnostiky EKG záznamu, prokazatelně urychluje následnou léčbu a snižuje morbiditu a mortalitu pacientů. Toto tvrzení potvrzuje i výzkumná práce od Boothroyd et al. (2013), kde je uvedeno, že v otázce včasné a správné diagnostiky AIM je provedení přednemocničního EKG vyšetření nezbytné. V otázce možného školení k dané problematice, uvedli všichni respondenti až na jediného, že by školení uvítali.

Ptali jsme se respondentů, zdali využívají systém RAFT nebo mají jinou strategii či metody v rámci hodnocení EKG záznamu. V rámci systému RAFT definuje písmeno R rytmus, A akce, F frekvence, T elevace ST úseku (Bulíková, 2015). Pouze 4 respondenti z celkového počtu 51 respondentů zvolili, že využívají jiný hodnotící systém či strategii, než je RAFT. Pro tyto respondenty zde byla otázka na popsání svých metod hodnocení

záznamu EKG. Z těchto 4 respondentů se k jinému stylu hodnocení vyjádřili pouze 2. První respondent uvedl, že nemá žádný systém. Druhý respondent odpověděl následovně: „*Frekvence, akce, rytmus, odstupy pqrst, st deprese, elevace, invertní T, SIQ3T3 atd.*“ Po úvodních otázkách obsahoval dotazník otázky zaměřené pouze na hodnocení záznamu EKG.

Byly stanoveny dvě hypotézy. První hypotéza se zabývala, zdali je znalost zdravotnických záchranářů v interpretaci křivek EKG ovlivněna délkou praxe.

Pro výzkum této hypotézy jsme dali respondentům na výběr mezi 4 skupinami, odpovídající jejich délce praxe, do kterých se mohli zařadit. Na výběr měli 0–3 roky, 4–7 let, 8–11 let a více než 11 let. V rámci první hypotézy na tom byli nejlépe respondenti, kteří pracují na ZZS 0–3 roky, nicméně toto tvrzení nemůžeme jistě podpořit, jelikož skupiny respondentů nebyly počtově vyvážené. Například respondentů pracujících na ZZS 0–3 roky bylo o 6 méně, než respondentů pracujících na ZZS 4–7 let. Určitě stojí za zmínku výsledky respondentů, pracujících na ZZS více než 11 let. Tato skupina sice dosáhla nejmenšího minimálního počtu bodů, ale podíváme-li se na její mezikvartilové rozpětí, vidíme, že je na tom lépe než skupiny respondentů, sloužící na ZZS 4–7 let nebo 8–11 let. V rámci této hypotézy jsme došli k závěru, který nám dává dva úhly pohledu na výsledky respondentů. Znalosti v interpretaci křivek EKG souvislosti s délkou praxe na ZZS jsou nejkvalitnější u respondentů, kteří jsou nejkratší dobu po studiu, tedy skupina, pracující na ZZS 0–3 roky. Usuzujeme, že je tomu tak, jelikož jsou respondenti krátce po studiu a jejich vědomosti jsou aktuálnější než u respondentů, kteří pracují na ZZS 4–7 let nebo 8–11 let. Druhým úhlem pohledu je, že znalosti v interpretaci křivek EKG v souvislosti s délkou praxe na ZZS jsou nejkvalitnější u respondentů, kteří mají největší zkušenosti za roky strávené na ZZS, tedy konkrétně skupina, která pracuje na zdravotnické záchranné službě více jak 11 let. Usuzujeme, že je tomu tak, jelikož tyto respondenti mají velmi mnoho zkušeností, které nasbírali za léta své kariéry a mohou mít vlastní osvědčené způsoby v rámci hodnocení a interpretace záznamu EKG. Z výsledků u této skupiny vzešlo dobré mezikvartilové rozpětí, které překonalo například i mezikvartilové rozpětí skupiny pracující na ZZS 4–7 let.

Druhá hypotéza se zabývala, zdali je znalost zdravotnických záchranářů v interpretaci křivek EKG ovlivněna typem předchozího pracoviště. V rámci této hypotézy museli respondenti v úvodu dotazníku uvést jejich předchozí pracoviště před nástupem na

zdravotnickou záchrannou službu. Vytvořily se 4 skupiny respondentů. Nejvíce respondentů pracovalo na oddělení ARO, poté JIP, urgentní příjem a poslední skupinou byli respondenti, pracující od začátku na zdravotnické záchranné službě.

Pokud bychom neřešili počet respondentů v jednotlivých skupinách, tak by nejlepší výsledky měli respondenti, kteří jako předchozí pracoviště uvedli oddělení urgentního příjmu. Tito respondenti měli ze všech 4 skupin nejlepší skóre, co se minimálního počtu bodů týče, a zároveň měli nejlepší výsledky mezikvartilového rozpětí. Těchto respondentů bylo pouze 8, na rozdíl od respondentů předchozího oddělení ARO, kterých bylo 20, tudíž nemůžeme s jistotou říci, že zrovna oddělení urgentního příjmu má největší vliv na úspěšnost v rámci hodnocení a interpretace záznamu EKG. Rozebereme-li výsledky respondentů, jejichž předchozí oddělení bylo ARO, mohli jsme v grafu č. 34 vidět, že výsledky jsou vzhledem k počtu respondentů uspokojivé. Žádný z respondentů neměl bodové skóre horší jak 63 %, někteří respondenti dosáhli v dotazníku i maximálního počtu bodů. Respondenti, jejichž předchozí oddělení byla JIP, měli lepší skóre než respondenti z předchozího oddělení ARO. Nicméně, rozdíl je minimální a respondentů z JIP bylo o 4 méně než z oddělení ARO, tudíž můžeme usoudit, že tyto dvě skupiny byly v úspěšnosti dotazníku celkem vyrovnané.

Nejméně bylo respondentů, kteří od počátku pracují na zdravotnické záchranné službě. Dotazovaných této skupiny bylo celkem 7 a všichni až na jednoho respondenta dosáhli vysokého počtu bodů v dotazníku. Tento respondent dosáhl v dotazníku pouze 48 %. Pokud bychom tedy nepřihlíželi k počtu respondentů, mohli bychom říct, že skupina respondentů pracující od počátku na ZZS, byla i přes nejnižší minimální skóre, po respondentech z předchozího oddělení urgentního příjmu, druhá nejlepší.

Nejvíce chybovanými otázkami z celého dotazníku byly otázky č. 10, 15 a 22. V Otázce č. 10 jsme se respondentů ptali, co za vlnu se nachází na obrázku. Na obrázku byla delta vlna, typická pro WPW syndrom (Bennett, 2014). Plno respondentů neznalo odpověď na tuto otázku, přesto se našli respondenti, kteří i přes špatnou odpověď správně rozpoznali, že se jedná o WPW syndrom. Právě WPW syndrom nebo komorová preexcitace byli častými odpověďmi v této otázce. Nebyla to sice správná odpověď na otázku, nicméně z toho vyplývá, že respondenti ví, jak se WPW syndrom na EKG záznamu projevuje i přes neznalost jména dané vlny. V otázce č. 15 měli respondenti rozpoznat AV blokádu II. stupně typu Wenckebach. To dělalo některým respondentům problém, jelikož si tuto

arytmii často spletli s AV blokádou II. stupně typu Mobitz. V podstatě všichni respondenti, kteří na tuto otázku odpověděli chybně, zvolili právě zmíněnou AV blokádu II. stupně typu Mobitz. Třetí nejvíce chybovanou otázkou byla otázka č. 22, kde měli respondenti rozpoznat atrioventrikulární nodální reentry tachykardii. Vítovec et al. (2020), uvádí, že AVNRT se na záznamu EKG projevuje tachykardií s úzkými komplexy QRS s P vlnou v terminální části komplexu QRS. Respondenti v této otázce často zvolili jako odpověď sinusovou tachykardii. Důvodem chybování, může být neznalost této arytmie nebo minimální zkušenost zdravotnických záchranářů s tímto patologickým rytmem v přednemocniční péči.

V dotazníku se objevily 3 otázky, na které všichni respondenti odpověděli správně. Jedná se o otázky č. 28, 30, 31. V otázce č. 28 měli respondenti rozpoznat infarkt myokardu. Ten lze na EKG rozpoznat přítomnými elevacemi úseku ST, splývajícími s vlnou T, což se nazývá jako tzv. Pardeeho vlna (Bulava, 2017). Všichni respondenti úspěšně infarkt myokardu rozpoznali. Nicméně, ne všichni respondenti v otázce č. 9 věděli, že vlna charakteristická pro infarkt myokardu se nazývá „Pardeeho“. V otázce č. 30 byl EKG záznam stimulovaného rytmu. Zde si opět všichni respondenti dokázali všimnout stimulačních artefaktů, které popisuje Haberl (2012). Poslední úspěšnou otázkou, kde každý respondent odpověděl správně, byla otázka č. 31. V této otázce měli respondenti za úkol poznat nepřipojené svody, které na záznamu EKG tvoří přerušovanou čáru.

6 Závěr

Bakalářská práce „Hodnocení EKG v přednemocniční péči“ se zabývala způsoby hodnocení záznamu EKG, rozpoznávání základních srdečních arytmií a ischemických změn objevující se nejen v přednemocniční péči.

V teoretické části jsme se zabývali kompetencemi zdravotnického záchranáře v souvislosti s hodnocením EKG, fyziologií převodního systému srdečního a způsoby hodnocení záznamu EKG. Hlavní teoretickou částí byly srdeční arytmie a jejich léčba. V každé z kapitol byla arytmie popsána. Popisovali jsme příčinu arytmie, její projevy, komplikace a léčbu. Mimo arytmie, popisuje práce také ischemické změny na EKG.

Cílem této bakalářské práce bylo zmapovat schopnosti zdravotnických záchranářů interpretovat křivky EKG. V závislosti na cíli byly vytvořeny dvě hypotézy. První hypotéza předpokládá, že znalosti v interpretaci křivek EKG jsou ovlivněny délkou praxe, druhá hypotéza předpokládá, že znalosti v interpretaci křivek EKG jsou ovlivněny typem předchozího pracoviště.

Výzkum byl proveden pomocí dotazníků, které byly vloženy na intranetovou síť ZZS JČK záchranářům po domluvě s organizací Zdravotnické záchranné služby Jihočeského kraje, která mi dala povolení k provedení výzkumného šetření. Po umístění dotazníku na intranetovou síť ZZS JČK se podařilo získat 51 respondentů, díky kterým jsme získali data, ze kterých byl výzkum tvořen. Dotazník měl dvě části. První část dotazníkového šetření se zaměřovala na výzkumný soubor respondentů. Zajímalo nás, jak zdravotničtí záchranáři pohlížejí na nutnost znalosti hodnocení záznamu EKG v přednemocniční péči a jestli tuto disciplínu vnímají jako složitou. Druhá část byla tvořena z otázek, kde měli respondenti za úkol zvolit, o jaký rytmus na obrázku se jedná. Na výběr měli vždy ze čtyř možností, pouze jedna z nich byla správná. Jedinou výjimkou, kde mohl respondent získat více jak jeden bod byla otázka č. 3, kde jsme se respondentů ptali, co se hodnotí systémem RAFT. V této otázce mohl respondent získat maximálně 4 body.

V rámci první hypotézy, byly vytvořeny 4 skupiny respondentů podle jejich doby praxe, strávené na zdravotnické záchranné službě. Skupiny byly následovné: 0–3 roky, 4–7 let, 8–11 let a více než 11 let. Nejlepšího skóre dosáhli respondenti, pracující na ZZS po dobu 0–3 roky. Jednou z možných interpretací je, že důvodem těchto výsledků je nízký interval mezi dobou výkonu činnosti a získaného vzdělání.

V rámci druhé hypotézy, byly vytvořeny 4 skupiny respondentů dle jejich uvedeného předchozího pracoviště. Tyto skupiny tvořila pracoviště: ARO, JIP, urgentní příjem a ZZS. Dle získaných výsledků se po srovnání mediánů zdá, že nejzdatnější v hodnocení a interpretaci EKG jsou respondenti, kteří před nástupem na zdravotnickou záchrannou službu pracovali na oddělení urgentního příjmu nebo respondenti, pracující od začátku na ZZS. Jednou z možných interpretací je, že důvodem těchto výsledků respondentů z oddělení urgentního příjmu, je velká četnost EKG vyšetření na tomto oddělení. Další z možných interpretací je, že důvodem těchto výsledků dotazovaných, kteří pracují od začátku na ZZS, je dlouholetá praxe a zkušenost na zdravotnické záchranné službě.

Věříme, že daný cíl se nám podařilo splnit, neboť z celkových výsledků dotazníku vyplývá, že zdravotničtí záchranáři se v problematice hodnocení a interpretace záznamů EKG orientují.

Získané výsledky mohou posloužit jako zdroj informací k případné realizaci vzdělávacího semináře pro zdravotnické záchranáře.

7 Zdroje

1. ALI, M., HAJI, A. Q., KICHLOO, A., GRUBB, B. P., KANJWAL, K., 2021. Inappropriate sinus tachycardia: a review. *Reviews in Cardiovascular Medicine* [online]. 22(4) [cit. 2023-2-25]. DOI: 10.31083/j.rcm2204139. ISSN 2153-8174. Dostupné z: <https://imrpess.com/journal/RCM/22/4/10.31083/j.rcm2204139>
2. AN, O.S.H.Q.R.B.S.M. (2022) *First degree heart block*, National Center for Biotechnology Information. U.S. National Library of Medicine. Available at: <https://pubmed.ncbi.nlm.nih.gov/28846254/> (Accessed: February 24, 2023).
3. BĚLOHLÁVEK, J., OSMAČÍK, P., VOTAVOVÁ, R., LINHART, A., c2014. *EKG v akutní kardiologii: průvodce pro intenzivní péči i rutinní klinickou praxi*. 2., rozš. Vyd. Praha: Maxdorf. Jessenius. ISBN 978-80-7345-419-7.
4. BENNETT, D.H., 2014. *Srdeční arytmie: praktické poznámky k interpretaci a léčbě*. Praha: Grada. ISBN 978-80-247-5134-4.
5. BOOTHROYD, L.J. et al., 2013. Information on Myocardial Ischemia and Arrhythmias Added by Prehospital Electrocardiograms. *Prehospital Emergency Care* [online]. 17(2), 187-192 [cit. 2023-5-7]. DOI: 10.3109/10903127.2012.755583. ISSN 1090-3127. Dostupné z: <https://www.tandfonline.com/doi/full/10.3109/10903127.2012.755583>
6. BULAVA, A., 2017. *Kardiologie pro nelékařské zdravotnické obory*. Praha: GRADA Publishing. ISBN 978-80-271-0468-0.
7. BULÍKOVÁ, T., 2015. *EKG pro záchranáře nekardiologie*. Přeložil Ludmila MÍČOVÁ. Praha: Grada Publishing. ISBN 978-80-247-5307-2.
8. DA COSTA, D., 2002. ABC of clinical electrocardiography: Bradycardias and atrioventricular conduction block. *BMJ* [online]. 324(7336), 535-538 [cit. 2023-2-22]. DOI: 10.1136/bmj.324.7336.535. ISSN 09598138. Dostupné z: <https://www.bmj.com/lookup/doi/10.1136/bmj.324.7336.535>

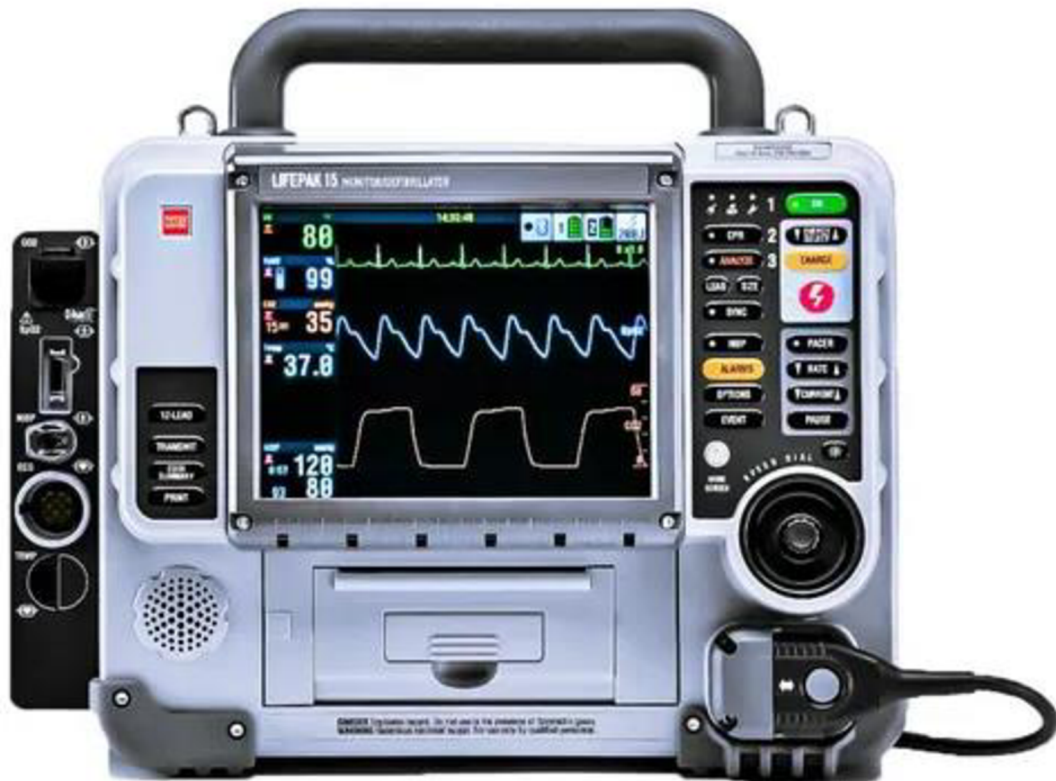9. DOBIÁŠ, V., BULÍKOVÁ, T., 2021. *Klinická propedeutika v urgentní medicíně*. 2., přepracované a doplněné vydání. Přeložil Ludmila MÍČOVÁ. Praha: Grada Publishing. ISBN 978-80-271-3020-7.
10. FORD, T.J., BERRY, C., 2020. Angina: contemporary diagnosis and management. *Heart* [online]. 106(5), 387-398 [cit. 2023-3-10]. DOI: 10.1136/heartjnl-2018-314661. ISSN 1355-6037. Dostupné z: <https://heart.bmj.com/lookup/doi/10.1136/heartjnl-2018-314661>
11. HABERL, R., 2012. *EKG do kapsy*. Praha: Grada. ISBN 978-80-247-4192-5.
12. HALE, P., LOWE, R., SEAMON, J.P., JENKINS, J.J., 2011. Paramedic Electrocardiogram and Rhythm Identification: A Convenient Training Device. *Prehospital and Disaster Medicine* [online]. 26(5), 342-345 [cit. 2023-5-7]. DOI: 10.1017/S1049023X11006558. ISSN 1049-023X. Dostupné z: https://www.cambridge.org/core/product/identifier/S1049023X11006558/type/journal_article
13. HAMPTON, J.R., 2013. *EKG stručně, jasně, přehledně*. Praha: Grada. ISBN 978-80-247-4246-5. DOBIÁŠ, Viliam, 2013. *Klinická propedeutika v urgentní medicíně*. Praha: Grada Publishing. ISBN 978-80-247-4571-8.
14. KETTNER, J., KAUTZNER, J., 2021. *Akutní kardiologie*. 3., přepracované a doplněné vydání. Praha: Grada Publishing. ISBN 978-80-271-3096-2.
15. KITTNAR, O., 2020. *Lékařská fyziologie*. 2., přeprac. A dopl. Vyd. Praha: Grada Publishing. ISBN 978-80-247-1963-4.
16. KNOR, J., MÁLEK, J., [2019]. *Farmakoterapie urgentních stavů*. 3. doplněné a rozšířené vydání. Praha: Maxdorf. Jessenius. ISBN 978-80-7345-595-8.
17. LIFEPAK® 15MONITOR/DEFIBRILATOR: *Operating Instructions*, 2014. Redmond, USA. Dostupné také z: https://www.stryker.com/content/dam/stryker/ems/resources/operating-instructions/international/3314911-030_int-eng_lifepak_15_operating_instructions.pdf

18. LUKL, J., 2009. *Fibrilace síní*. Praha: Grada. ISBN 978-80-247-2768-4.
19. MALÁSKA, J., STAŠEK, J., KRATOCHVÍL, M., ZVONÍČEK, V., [2020]. *Intenzivní medicína v praxi*. Praha: Maxdorf. Jessenius. ISBN 978-80-7345-675-7.
20. MOŤOVSKÁ, Z., 2016. *Novinky v akutní kardiologii*. Praha: Mladá fronta. Aeskulap. ISBN 978-80-204-3903-1.
21. MOUREK, J., 2012. *Fyziologie: učebnice pro studenty zdravotnických oborů*. 2., dopl. Vyd. Praha: Grada. Sestra (Grada). ISBN 978-80-247-3918-2.
22. NAVRÁTIL, L., 2017. *Vnitřní lékařství pro nelékařské zdravotnické obory*. 2., zcela přepracované a doplněné vydání. Praha: Grada Publishing. ISBN 978-80-271-0210-5.
23. REMEŠ, R., TRNOVSKÁ, S., 2013. *Praktická příručka přednemocniční urgentní medicíny*. Praha: Grada. ISBN 978-80-247-4530-5.
24. SOUČEK, M., SVAČINA, P., 2019. *Vnitřní lékařství v kostce*. Praha: Grada Publishing. ISBN 978-80-271-2289-9.
25. SOVOVÁ, E., 2006. *EKG pro sestry*. 2006. Praha: Grada. Sestra (Grada). ISBN 80-247-1542-2.
26. ŠEBLOVÁ, J., KNOR, J., 2018. *Urgentní medicína v klinické praxi lékaře*. 2., doplněné a aktualizované vydání. Praha: Grada Publishing. ISBN 978-80-271-0596-0.
27. ŠTEJFA, M., 2007. *Kardiologie*. 3., přeprac. A dopl. Vyd. Praha: Grada. ISBN 978-80-247-1385-4.
28. TÁBORSKÝ, M. et al., ed., 2021. *Kardiologie*. Praha: Česká kardiologická společnost. ISBN 978-80-271-1439-9.
29. TRUHLÁŘ, A., Černá Pařízková R, Dizon JML, Djakow J, Drábková J, Franěk O, et al. Doporučené postupy pro resuscitaci ERC 2021: Souhrn doporučení. *Anest Intenz Med*. 2021; 32(Suppl. A): 72 s.

30. VÍTOVEC, J., ŠPINAR, J., ŠPINAROVÁ, L., LUDKA, O., 2020. *Léčba kardiovaskulárních onemocnění*. 2., aktualizované a doplněné vydání. Praha: Grada Publishing. ISBN 978-80-271-2931-7.
31. VOJÁČEK, J., 2020. *Akutní kardiologie do kapsy: přehled současných diagnostických a léčebných postupů v akutní kardiologii*. 3., přepracované a doplněné vydání. Praha: Mladá fronta. Aeskulap. ISBN 978-80-204-5576-5.
32. Vyhláška č. 296/2012 Sb., o požadavcích na vybavení poskytovatele zdravotnické dopravní služby, poskytovatele zdravotnické záchranné služby a poskytovatele přepravy pacientů neodkladné péče dopravními prostředky a o požadavcích na tyto dopravní prostředky, 2012. [online] In: Sbírka zákonů České republiky, částka 105. [cit. 1. 4. 2023]. Dostupné z: <https://www.zakonyprolidi.cz/cs/2012-296?text=296%2F2012>
33. Vyhláška č. 55/211 Sb., o činnostech zdravotnických pracovníků a jiných odborných zdravotníků, 2022. [online] In: Sbírka zákonů České republiky, částka 20. [cit. 2023-4-16]. Dostupné z: <https://www.zakonyprolidi.cz/cs/2011-55/zneni-20220701>
34. WUNG, S.-F., 2016. Bradyarrhythmias. *Critical Care Nursing Clinics of North America* [online]. 28(3), 297-308 [cit. 2023-2-22]. DOI: 10.1016/j.cnc.2016.04.003. ISSN 08995885. Dostupné z: <https://linkinghub.elsevier.com/retrieve/pii/S0899588516300296>

8 Seznam příloh

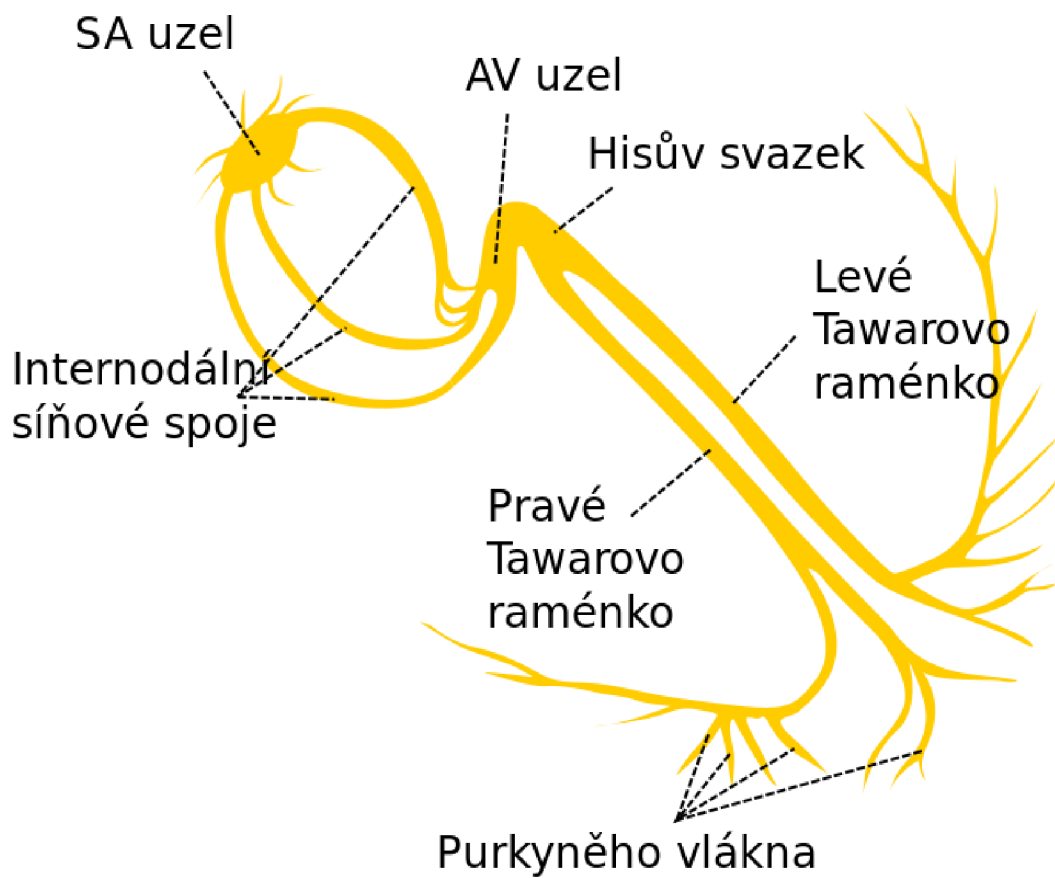
Příloha 1 – Přístrojová a monitorační technika



Monitorační a defibrilační přístroj tovární značky LIFEPAK používaný zdravotnickými záchranáři v PNP

Zdroj: LIFEPAK® 15MONITOR/DEFIBRILATOR: Operating Instructions, 2014. Redmond, USA. Dostupné také z: https://www.stryker.com/content/dam/stryker/ems/resources/operating-instructions/international/3314911-030_int-eng_lifepak_15_operating_instructions.pdf

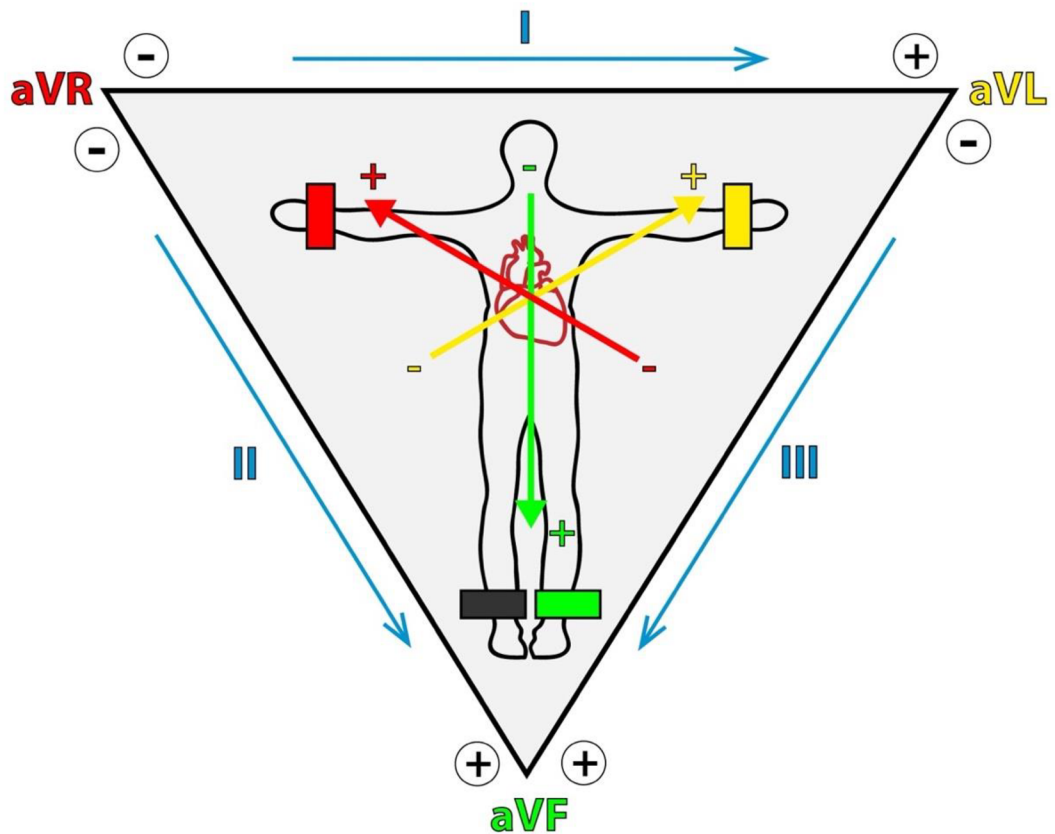
Příloha 2 – Převodní systém srdeční



Složení převodního systému srdečního

Zdroj: ŠTROS, J., 2012. (ZAČÁTEČNÍCI) Intraventricular conduction delay (Zpomalení převodu v komorách). [online]. Kardioblog.cz. 27.7. [cit. 2023-5-8]. Dostupné z: <https://kardioblog.cz/zacatecnici-intraventricular-conduction-delay-zpomaleni-prevodu-v-komorach/>

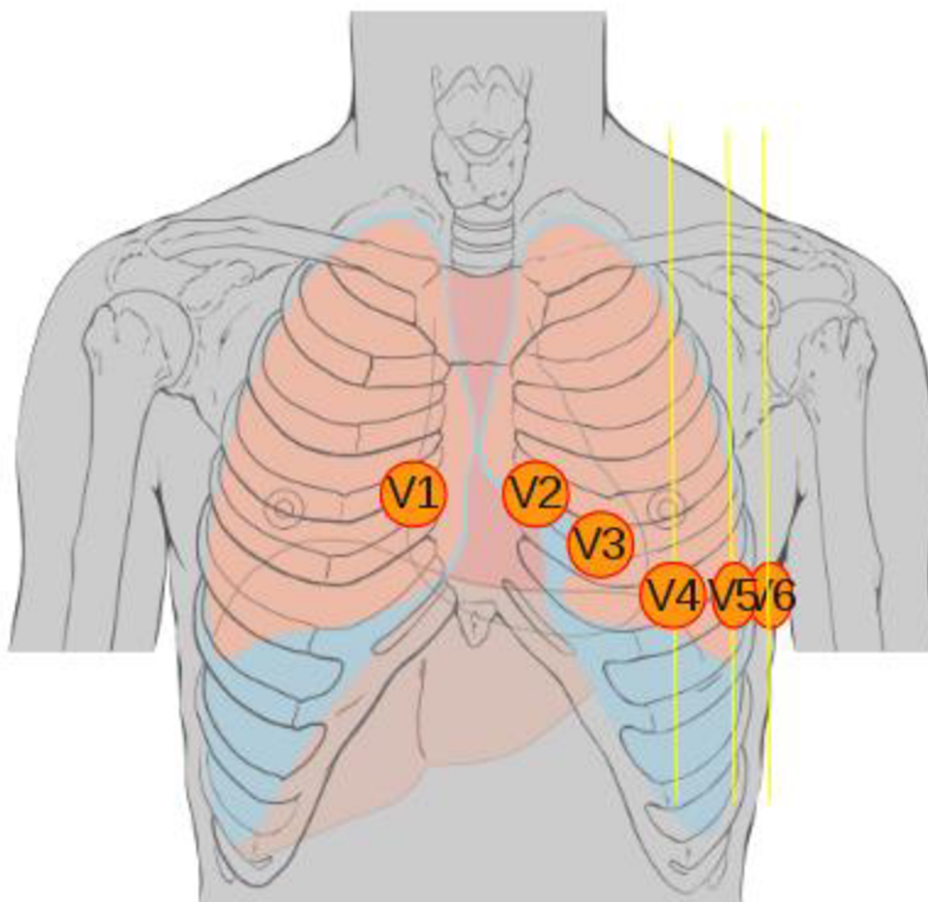
Příloha 3 – Eithovenův trojúhelník



Eithovenův trojúhelník znázorňuje rozložení elektrod, nacházejících se na pravé, levé ruce a levém kotníku. Tyto tři elektrody tvoří Eithovenův trojúhelník vytvářející tři osy, umožňující nám stanovit vektor srdeční osy. Osy mezi sebou mají 60°.

Zdroj: IVÁK, P., KROUPA, J., MAĎA, P., FONTANA, J., Funkce buněk a lidského těla: Multimediální skripta [online]. [cit. 2023-5-8]. Dostupné z: <http://fbt.cz/skripta/x-srdce-a-obeh-krve/1-srdce/>

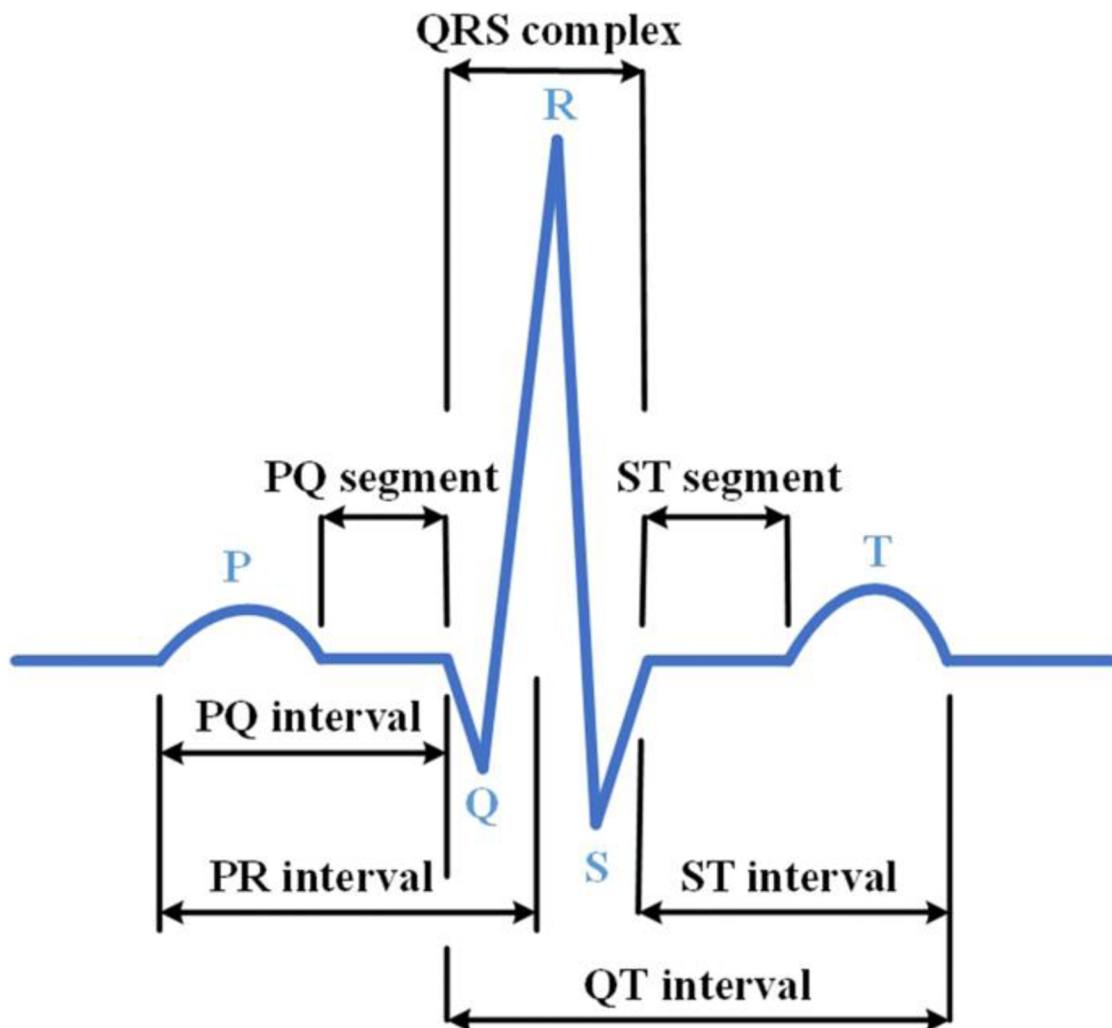
Příloha 4 – Pozice hrudních svodů



Obrázek znázorňuje správnou pozici hrudních svodů V₁ až V₆.

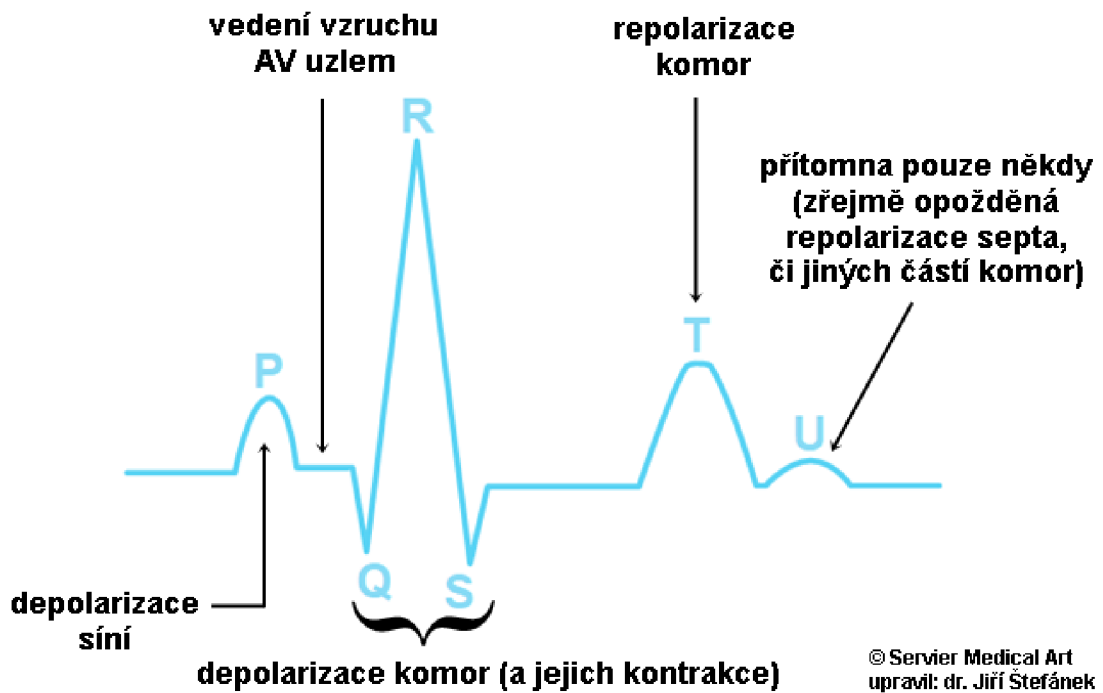
Zdroj: Pozor na správné umístění hrudních elektrod, 2017. [online]. ParaKocour. 5.2. [cit. 2023-5-8]. Dostupné z: <http://parakocour.blogspot.com/2017/02/pozor-na-spravne-umisten-hrudnich.html>

Příloha 5 - Popis fyziologické křivky EKG



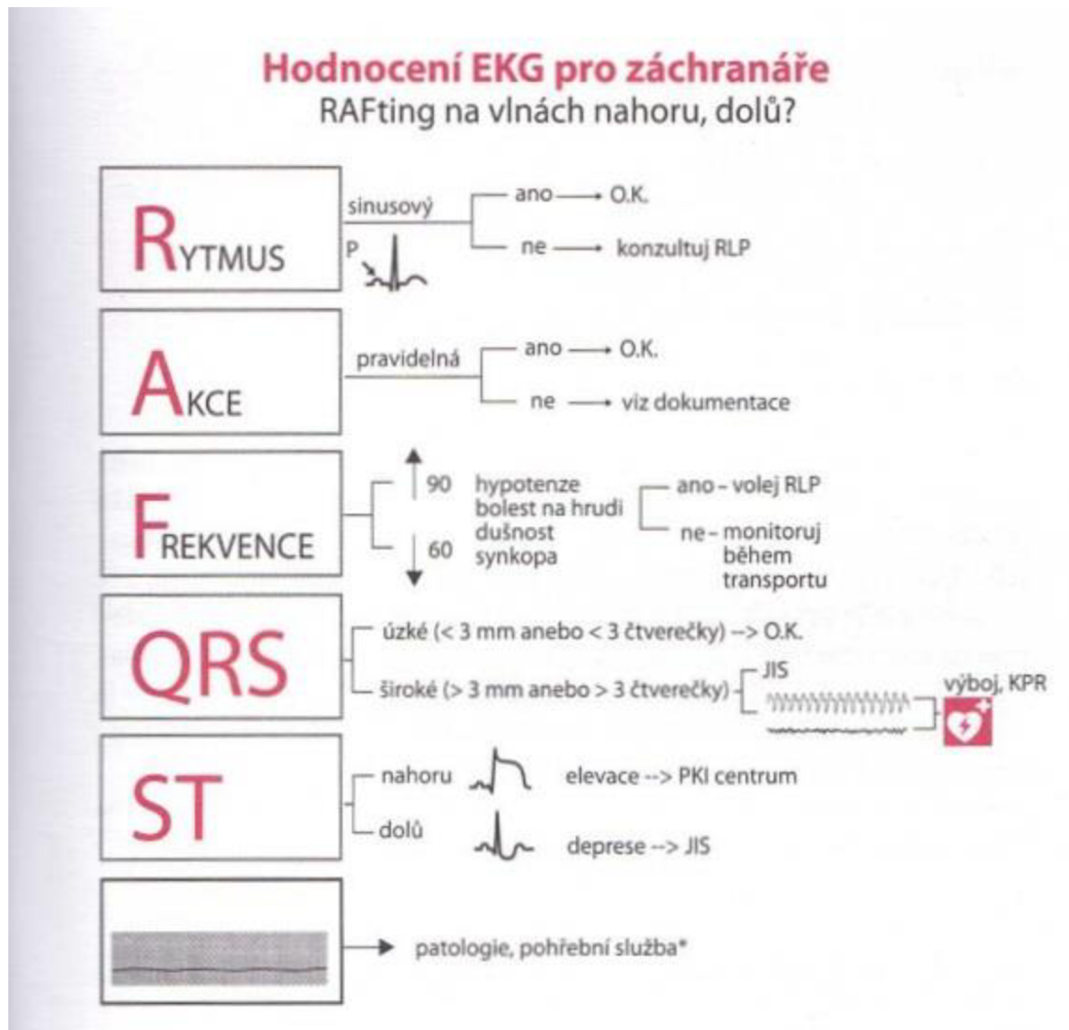
Fyziologická EKG křivka PQRST, znázorňující komplex QRS spolu s intervaly PQ, QT a úsekem ST.

Zdroj: DIKER, A., SÖNMEZ, Y., ÖZYURT, F., AVCI, E., AVCI, D., 2021. Examination of the ECG signal classification technique DEA-ELM using deep convolutional neural network features. *Multimedia Tools and Applications* [online]. 80(16), 24777-24800 [cit. 2023-5-8]. DOI: 10.1007/s11042-021-10517-8. ISSN 1380-7501. Dostupné z: <https://link.springer.com/10.1007/s11042-021-10517-8>



Popis postupné depolarizace síní a komor zobrazené v závislosti na EKG křivce. Dále je zobrazena repolarizace komor ve vlně T.

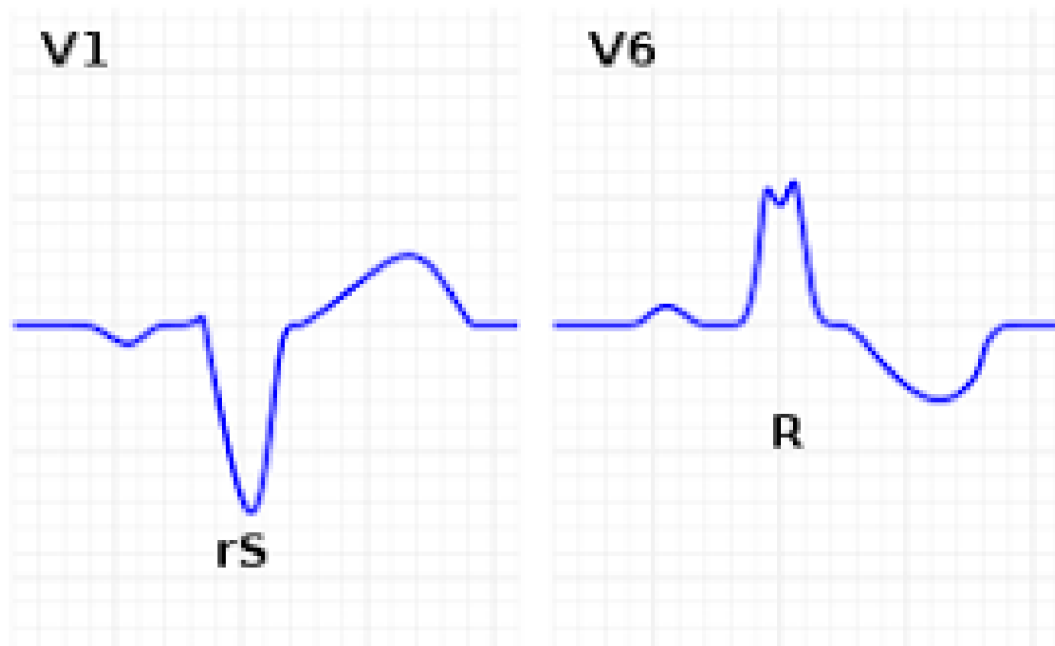
Zdroj: ŠTEFÁNEK, J., 2011. Převodní systém srdeční. [online]. Medicína, nemoci, studium na 1. LF UK. [cit. 2023-5-8]. Dostupné z: <https://www.stefajir.cz/prevodni-system-srdecni>



RAFT metoda sloužící k snadné a rychle interpretaci EKG záznamu.

Zdroj: BULÍKOVÁ, T., 2015. EKG pro záchranáře nekardiology. Přeložil Ludmila MÍČOVÁ. Praha: Grada Publishing. ISBN 978-80-247-5307-2.

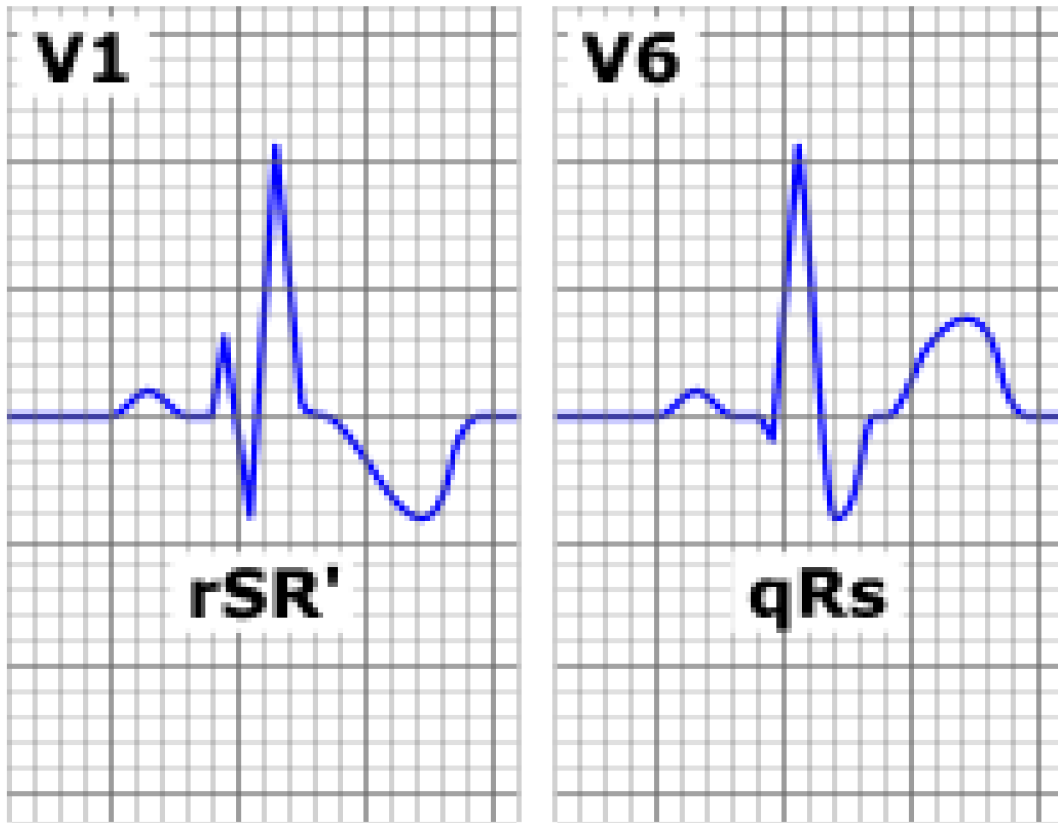
Příloha 8 - Kompletní blokáda levého Tawarova raménka



Typický obraz EKG při kompletní blokádě levého Tawarova raménka ve svodech V₁ a V₆.

Zdroj: Left bundle branch block, 2001. [online]. Wikipedia: the free encyclopedia. San Francisco (CA): Wikimedia Foundation [cit. 2023-5-8]. Dostupné z: https://en.wikipedia.org/wiki/Left_bundle_branch_block#References

Right bundle branch block characteristics

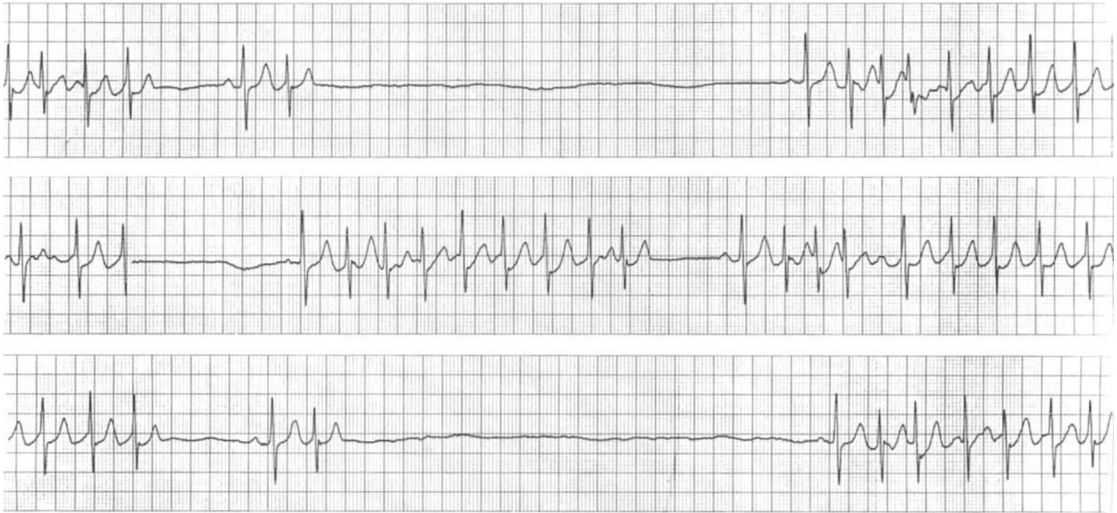


Typický obraz EKG při kompletní blokádě pravého Tawarova raménka ve svodech V_1 a V_6 .

Zdroj: *Blokáda pravého Tawarova raménka*, [online]. WikiSkripta. 28.4. 2018 [cit. 2023-5-8]. Dostupné z:

https://www.wikiskripta.eu/w/Blok%C3%A1da_prav%C3%A9ho_Tawarova_ram%C3%A9nka

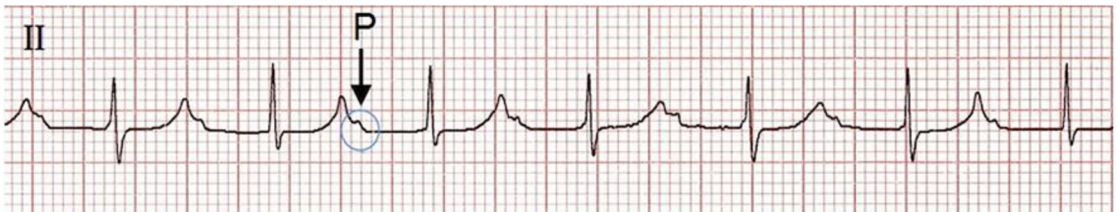Příloha 10 - Tachy-brady syndrom



Na obrázku vidíme tachy-brady syndrom s následnou asystolickou pauzou trvající okolo 6 sekund.

Zdroj: BURNS, E., BUTTNER, R., 2021. Sinus Node Dysfunction (Sick Sinus Syndrome). [online]. LIFE IN THE FAST LANE. 23.12. [cit. 2023-5-8]. Dostupné z: <https://litfl.com/sinus-node-dysfunction-sick-sinus-syndrome/>

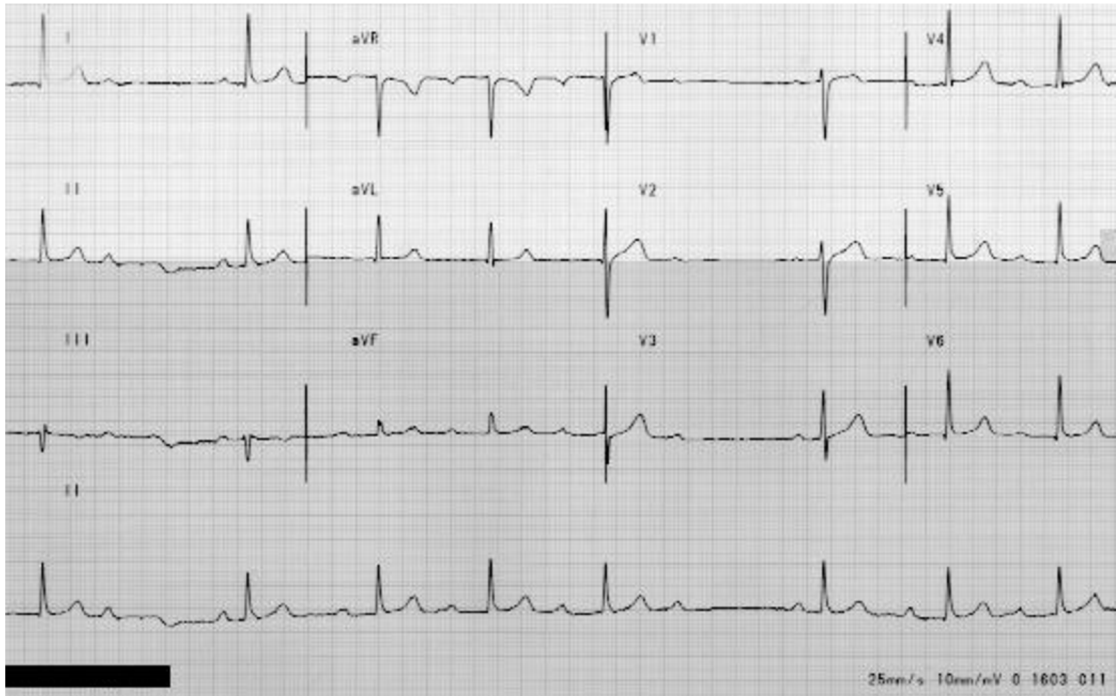
Příloha 11 - AV blokáda I. stupně



Na obrázku vidíme AV blokádu I. stupně s typicky prodlouženým PQ intervalem, větším než 200 ms.

Zdroj: BLAHÚT, P., AV blokáda I. stupňa. [online]. TECHMED. [cit. 2023-5-8]. Dostupné z: <https://www.techmed.sk/av-blok-1-stupna/>

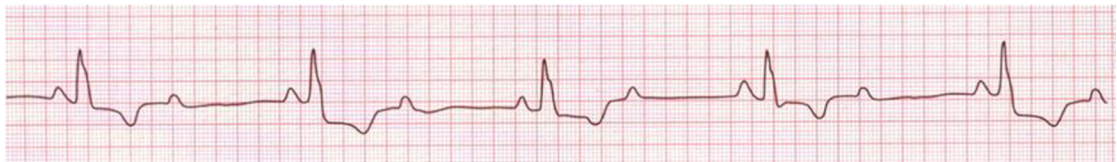Příloha 12 - AV blokáda II. stupně – Wenckebach



AV blokáda II. stupně typu Wenckebach s typicky postupným prodlužováním PQ intervalu a následným výpadkem komplexu QRS po vlně P.

Zdroj: ŠTEFÁNEK, J., 2011. AV blok II. stupně – EKG. [online]. Medicína, nemoci, studium na 1. LF UK. [cit. 2023-5-8]. Dostupné z: <https://www.stefajir.cz/av-blok-ii-stupne-ekg>

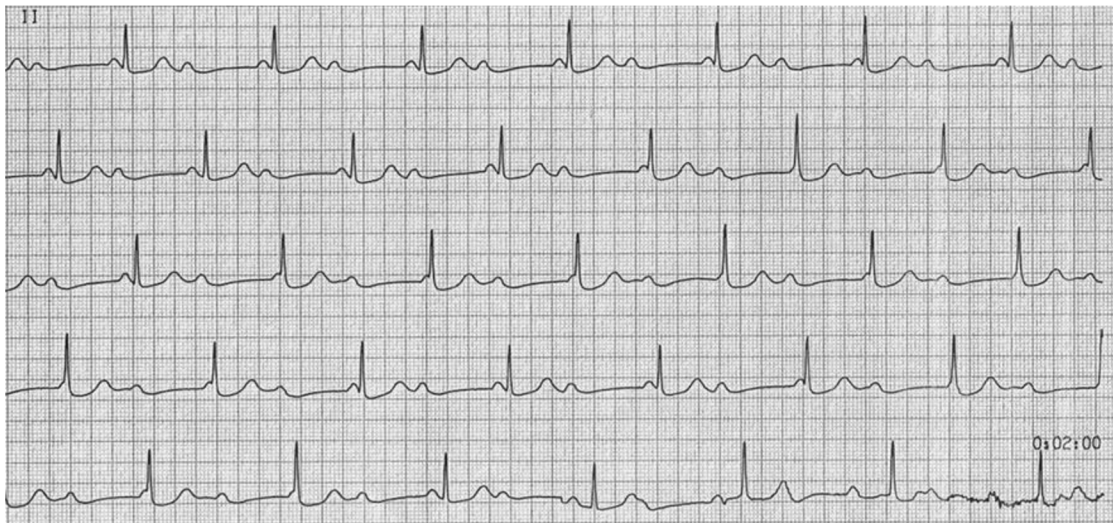
Příloha 13 - AV blokáda II. stupně – Mobitz



EKG obraz AV blokády II. stupně typu Mobitz, kde vidíme náhlý výpadek komplexu QRS po vlně P bez postupného prodlužování intervalu PQ.

Zdroj: BLAHÚT, P., AV blokáda II. stupňa - Mobitz II. [online]. TECHmED. [cit. 2023-5-8]. Dostupné z: <https://www.techmed.sk/av-blok-2-stupna-mobitz-2/>

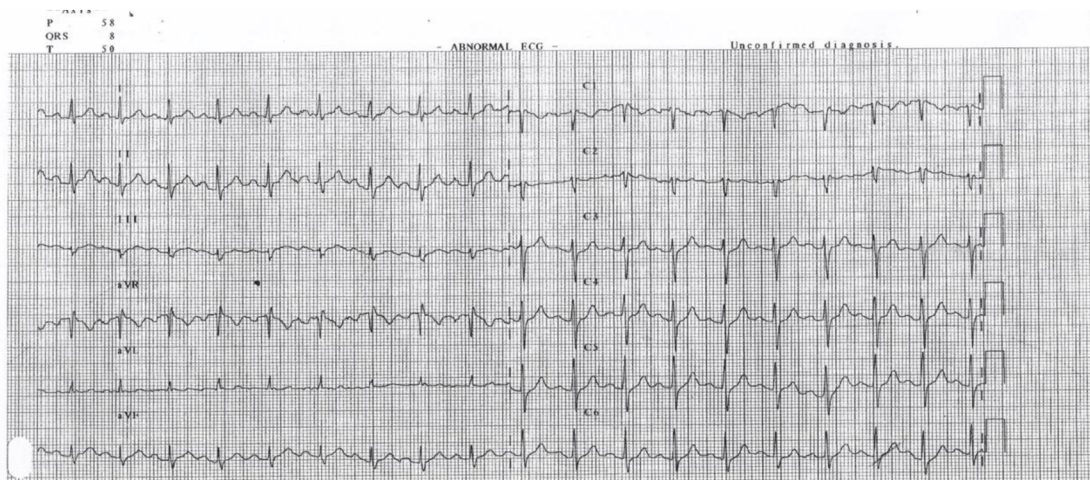
Příloha 14 - AV blokáda III. stupně



Obraz AV blokády III. stupně, kde vidíme činnost síní a komor nezávisle na sobě.

Zdroj: BLAHÚT, P., AV blokáda III. stupňa (Kompletná AV blokáda). [online]. TECHmED. [cit. 2023-5-8]. Dostupné z: <https://www.techmed.sk/av-blokada-3-stupna-kompletna-av-blokada/>

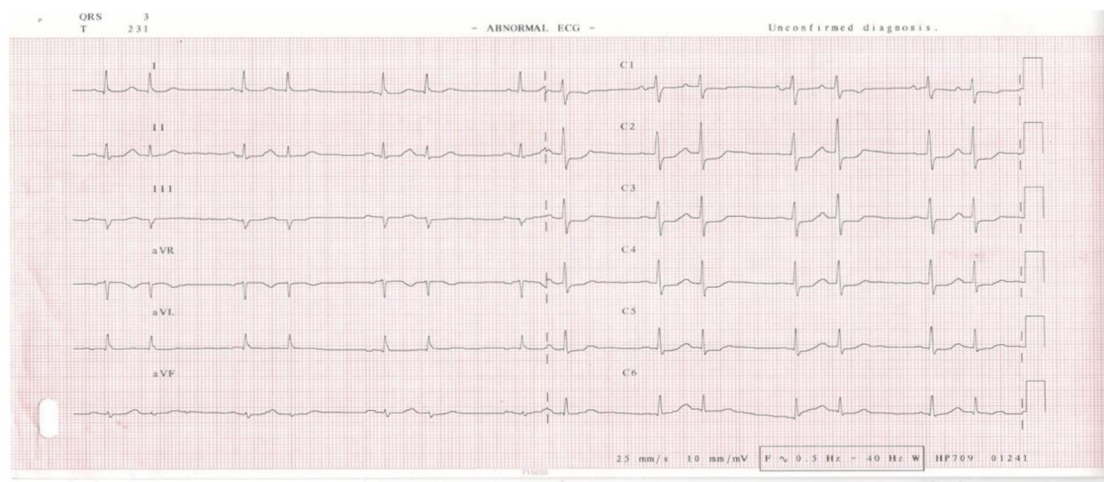
Příloha 15 - Sinusová tachykardie



Na obrázku vidíme sinusovou tachykardii, vyznačující se rychlou a pravidelnou frekvencí nad 100/min.

Zdroj: Vlastní dokumentace MUDr. Michal Sekej

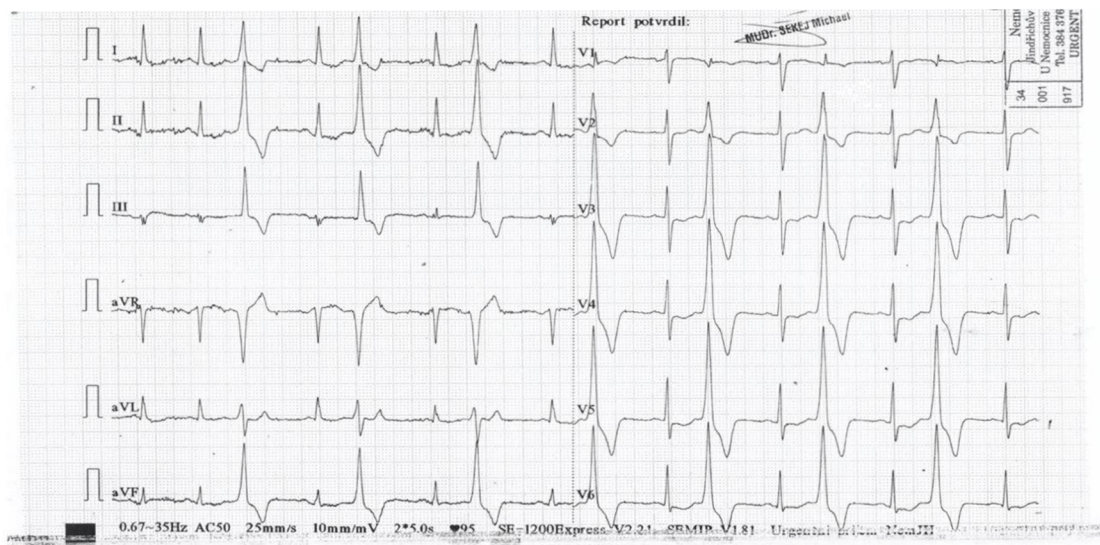
Příloha 16 - Síňová extrasystolie



Obráz síňové extrasystoly bigeminického typu – každý druhý stah nastává síňová extrasystola.

Zdroj: Vlastní dokumentace MUDr. Michal Sekej

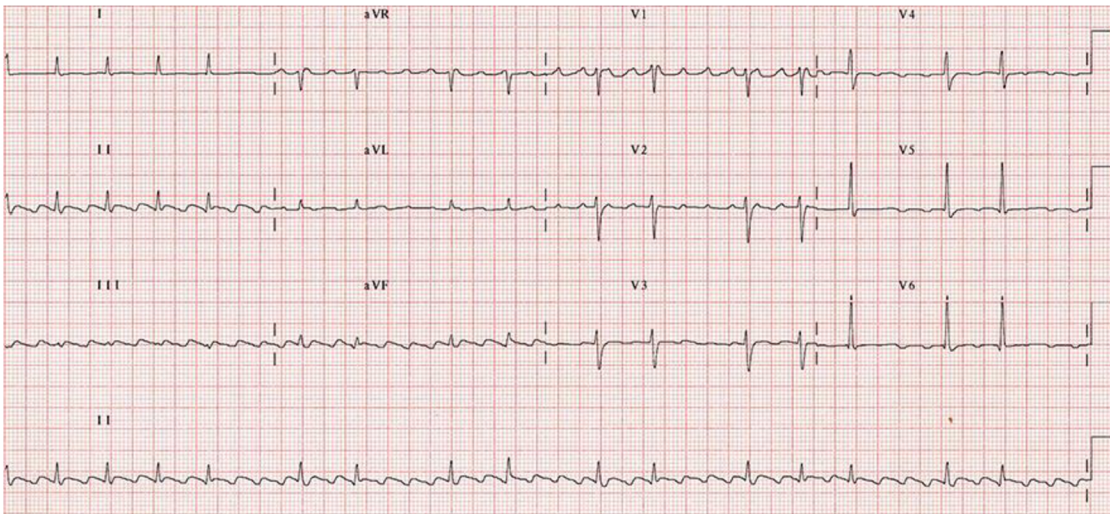
Příloha 17 - Komorová extrasystolie



Obráz komorové extrasystoly bigeminického typu – každý druhý stah nastává komorová extrasystola

Zdroj: Vlastní dokumentace MUDr. Michal Sekej

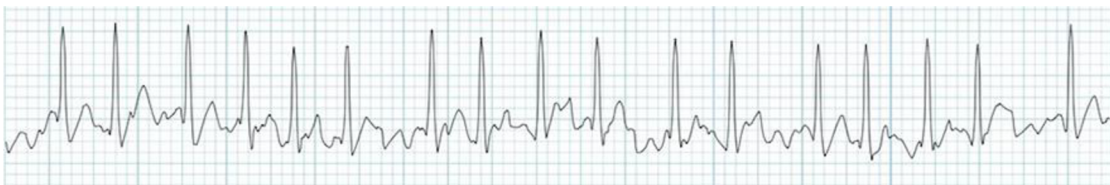
Příloha 18 - Flutter síní



Flutter síní s typickými flutterovými vlnami. Na obrázku je patrný proměnlivý převod na komory 2:1 a 4:1 se zánikem izoelektrické linie mezi P vlnami.

Zdroj: BLAHÚT, P., Flutter predsieni. [online]. TECHmED. [cit. 2023-5-8]. Dostupné z: <https://www.techmed.sk/flutter-predsieni/>

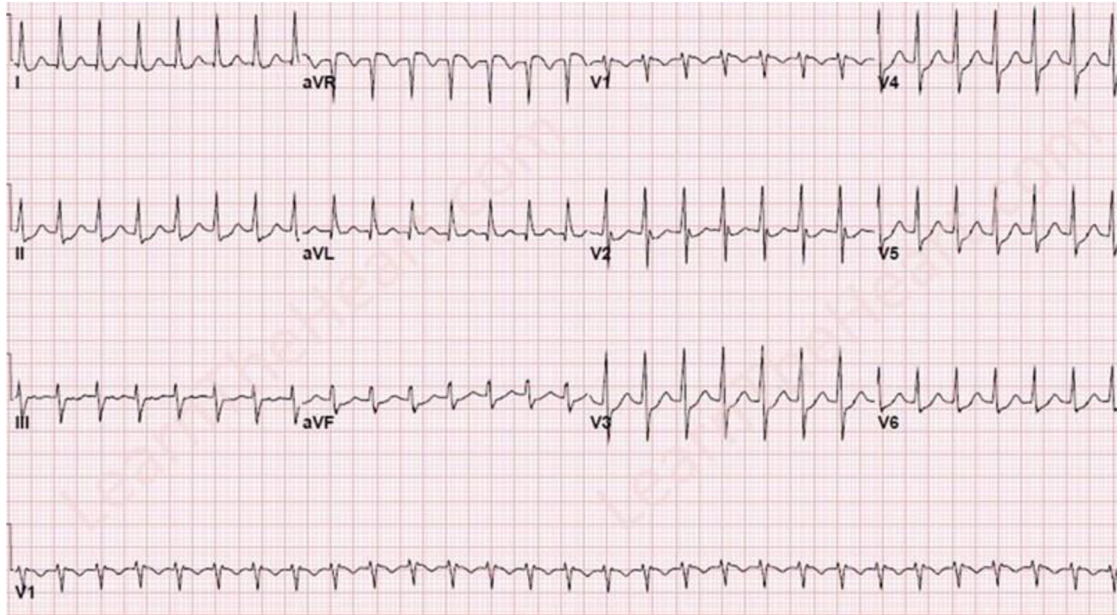
Příloha 19 - Fibrilace síní



Na obrázku vidíme fibrilaci síní s nepravidelnou srdeční akcí, úzkými komplexy QRS menšími než 0,12s. Nelze zde najít vlny P kvůli deformované izoelektrické čáře.

Zdroj: BLAHÚT, P., Fibrilácia predsieni. [online]. TECHmED. [cit. 2023-5-8]. Dostupné z: <https://www.techmed.sk/fibrilacia-predsieni>

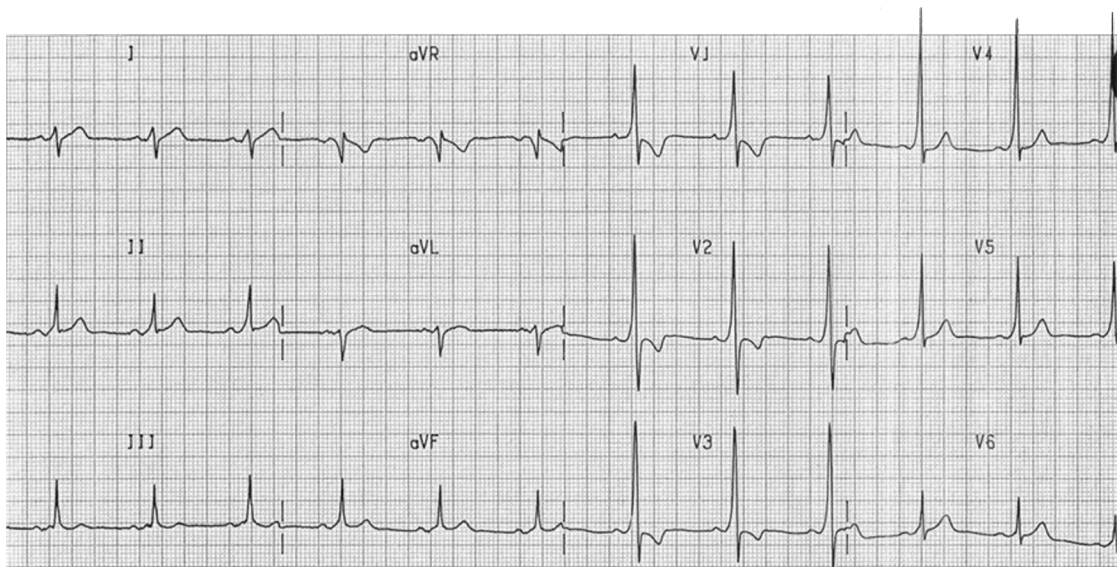
Příloha 20 - Atrioventrikulární nodální reentry tachykardie



Obraz atrioventrikulární nodální reentry tachykardie s absencí vln P, způsobená současným stahem síní a komor.

Zdroj: Atrioventricular Nodal Reentrant Tachycardia (AVNRT) ECG Review, [online]. Healio: LearntheHeart. [cit. 2023-5-8]. Dostupné z: <https://www.healio.com/cardiology/learn-the-heart/ecg-review/ecg-archive/atrioventricular-nodal-reentry-tachycardia-avnrt-ecg-example-1>

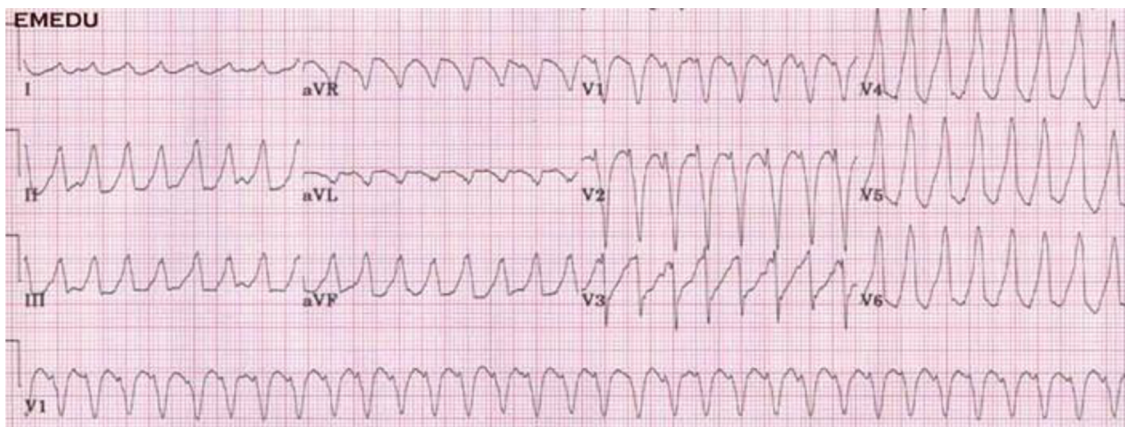
Příloha 21 – Wolff-Parkinson-White syndrom



Obrázek WPW syndromu s typickým výskytem vln delta, značící preexcitaci komor.

Zdroj: BLAHÚT, P., Wolff Parkinson White (WPW) syndróm. [online]. TECHMED. [cit. 2023-5-8]. Dostupné z: <https://www.techmed.sk/wolff-parkinson-white-wpw-syndrom/>

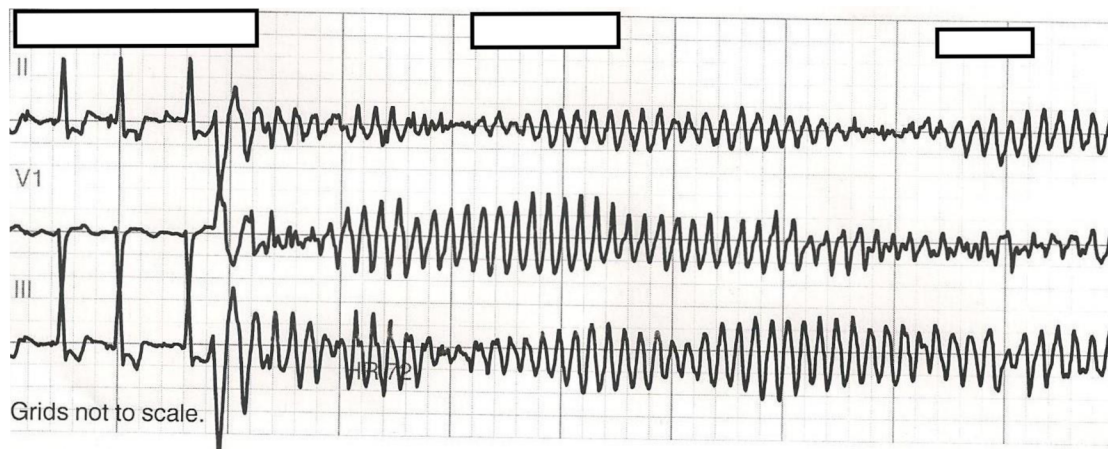
Příloha 22 – Monomorfní komorová tachykardie



Na obrázku vidíme EKG záznam monomorfní komorové tachykardie, pro kterou je charakteristická vysoká frekvence a více jak tři po sobě jdoucí komplexy QRS. Jedná se o monomorfní typ, vzhledem k morfologii QRS komplexů.

Zdroj: ŠTEFÁNEK, J., 2011. Komorová tachykardie – EKG. [online]. Medicína, nemoci, studium na 1. LF UK. [cit. 2023-5-8]. Dostupné z: <https://www.stefajir.cz/komorova-tachykardie-ekg>

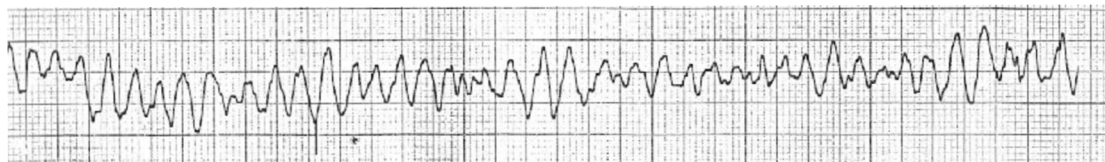
Příloha 23 - Polymorfní komorová tachykardie charakteru Torsades des pointes



Obraz EKG záznamu torsades de pointes, pro kterou je charakteristická měnící se morfologie s klesající a narůstající amplitudou.

Zdroj: Torsades de Pointes, 2018. [online]. JETem: Journal of Education & Teaching in Emergency Medicine. 13.4. [cit. 2023-5-8]. Dostupné z: https://jetem.org/torsades_depointes/

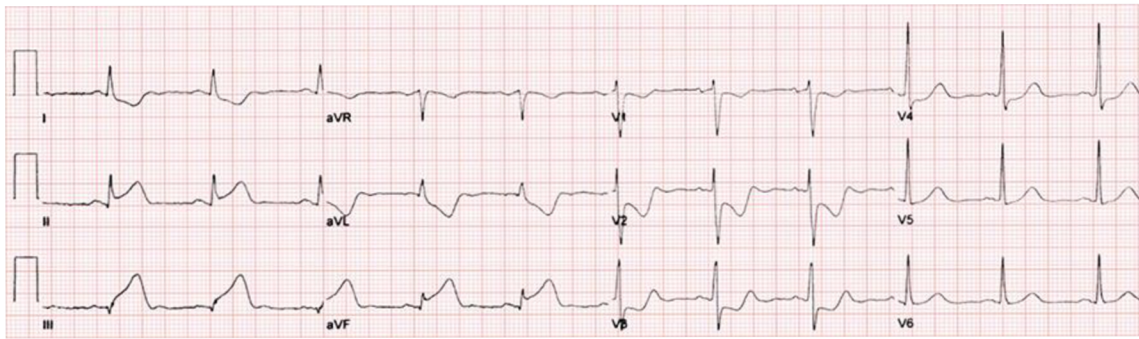
Příloha 24 - Fibrilace komor



Obraz fibrilace komor s frekvencí okolo 300/min s nepravidelnými komplexy QRS o nízké amplitudě.

Zdroj: BLAHÚT, P., Fibrilácia komôr. [online]. TECHMED. [cit. 2023-5-8]. Dostupné z: <https://www.techmed.sk/komorova-fibrilacia>

Příloha 25 - Infarkt myokardu



EKG záznam akutního infarktu myokardu. Viditelné elevace ST úseku ve svodech II, III, aVF vypovídají, že se jedná o STEMI spodní stěny.

Zdroj: BLAHÚT, P., STEMI infarkt. [online]. TECHmED. [cit. 2023-5-8]. Dostupné z: <https://www.techmed.sk/infarkt-myokardu-stemi/>

Hodnocení EKG v PNP

Vážení respondenti,

tento dotazník je součástí méj bakalářské práce na téma **"Hodnocení EKG v přednemocniční péči"**. Mým cílem je zjistit znalost Vás jako zdravotnického záchranáře v hodnocení EKG záznamu. Dotazník je anonymní a zabere chvíli Vašeho času. V případě, není-li uvedeno jinak, zvolte jednu odpověď.

Děkuji Vám za vyplnění dotazníku!

Grossmann Matyáš 3.ročník Zdravotnického záchranářství Zdravotně-sociální fakulty Jihočeské univerzity

Označuje povinnou otázku

Uved'te Vaše předchozí pracoviště před nástupem na ZZS (např. ARO, INT, Urgentní příjem atd.) Pokud pracujete od začátku na ZZS, uved'te tak.

Jak dlouho pracujete na ZZS? *

Označte jen jednu elipsu.

- 0 - 3 roky
- 4 - 7 let
- 8 - 11 let
- 11 a více

Jaké je Vaše nejvyšší dosažené vzdělání ? *

Označte jen jednu elipsu.

- SZŠ + specializace
- VOŠ - titul DiS.
- Vysoká škola - titul Bc.
- Navazující vysokoškolské studium - titul Mgr.
- Jiné: _____

1. V hodnocení EKG záznamu jsem si jistý: *

Označte jen jednu elipsu.

- Ano
- Spíše ano
- Spíše ne
- Ne

2. Vnímáte hodnocení EKG záznamu jako složitou disciplínu? *

Označte jen jednu elipsu.

- Ano
- Spíše ano
- Spíše ne
- Ne

3. Co se na EKG záznamu hodnotí systémem RAFT ? (Možné zvolit více odpovědí) *

Zaškrtněte všechny platné možnosti.

- Akce
- Rytmus
- Elevace úseku ST
- Elektrická osa srdeční
- Srdeční výdej
- Frekvence
- Tzv. Raftové vlny

4. Využíváte při hodnocení EKG záznamu systém RAFT? *

Označte jen jednu elipsu.

- ANO
- NE, jiné

5. Pokud jste v předchozí otázce zaškrtnli pole "NE, jiné", napište, jakým způsobem hodnotíte EKG záznam. V opačném případě přeskočte otázku.

6. Vnímáte znalost hodnocení EKG záznamu jako nezbytnou pro výkon povolání zdravotnického záchranáře?

Označte jen jednu elipsu.

- Ano
- Spíše ano
- Spíše ne
- Ne

7. Pokud jste v předchozí otázce zaškrtnuli pole "Spíše ne" nebo "Ne", uveďte proč. V opačném případě přeskočte otázku.

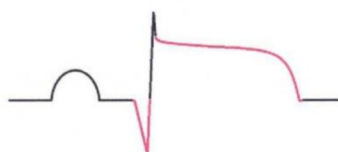
8. Uvítali byste školení týkající se hodnocení a interpretace EKG záznamu? *

Označte jen jednu elipsu.

- Ano
- Spíše ano
- Spíše ne
- Ne

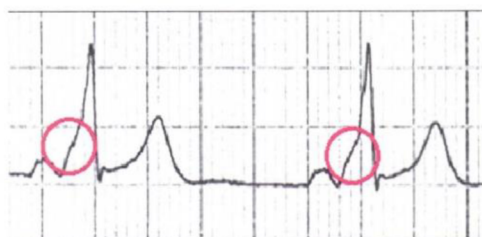9. Jak se nazývá vlna zobrazená na obrázku? *

1



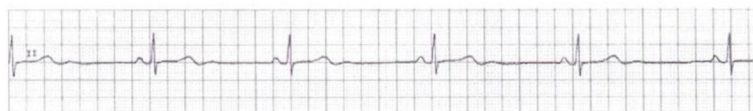10. Jak se nazývá vlna zobrazená na obrázku? *

1



11. Zvolte srdeční rytmus na obrázku: *

1

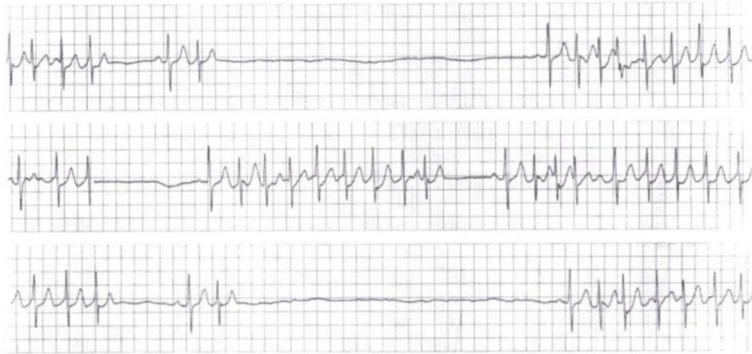


Označte jen jednu elipsu.

- AV blokáda I.stupně
- Sinusová bradykardie
- AV blokáda II.stupně - Wenckebach
- Sinusová tachykardie

12. Zvolte srdeční rytmus na obrázku: *

1

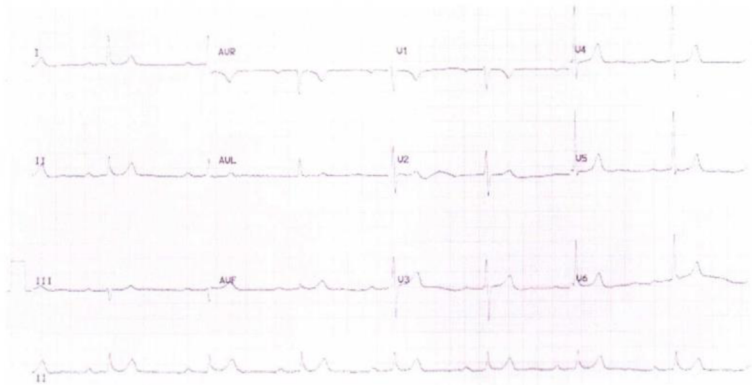


Označte jen jednu elipsu.

- Polymorfní komorová tachykardie
- AV blokáda II.stupně - Mobitz
- Tachy-brady syndrom
- Fibrilace komor

13. Zvolte srdeční rytmus na obrázku: *

1

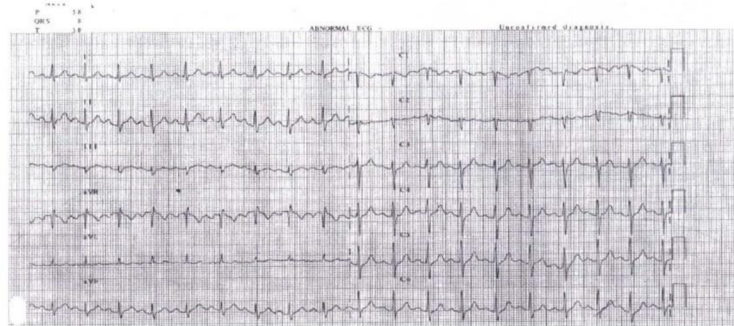


Označte jen jednu elipsu.

- AV blokáda III.stupně
- AV blokáda II.stupně - Wenckebach
- AV blokáda II.stupně - Mobitz
- AV blokáda I.stupně

14. Zvolte srdeční rytmus na obrázku:*

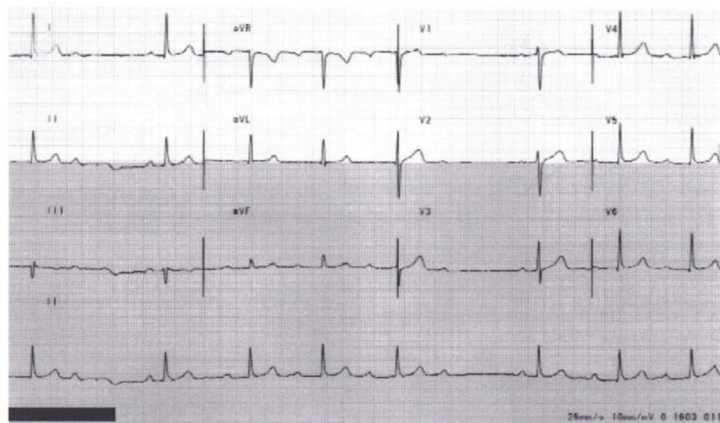
1



Označte jen jednu elipsu.

- Sinusová tachykardie
- Flutter síní
- Fibrilace síní
- Supraventrikulární tachykardie - Atrioventrikulární nodální reentry tachykardie

15. Zvolte srdeční rytmus na obrázku:*

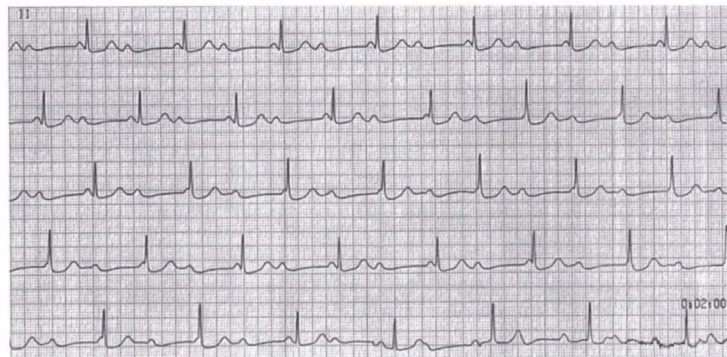


Označte jen jednu elipsu.

- AV blokáda II. stupně - Mobitz
- AV blokáda I. stupně
- Supraventrikulární tachykardie - Atrioventrikulární reentry tachykardie
- AV blokáda II. stupně - Wenckebach

16. Zvolte srdeční rytmus na obrázku: *

1

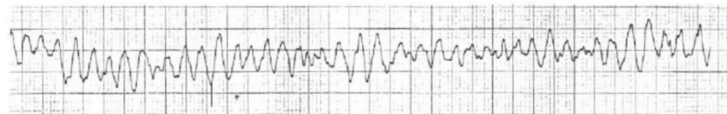


Označte jen jednu elipsu.

- Komorová extrasystola
- AV blokáda I. stupně
- AV blokáda 3. stupně
- Sinusová bradykardie

17. Zvolte srdeční rytmus na obrázku: *

1

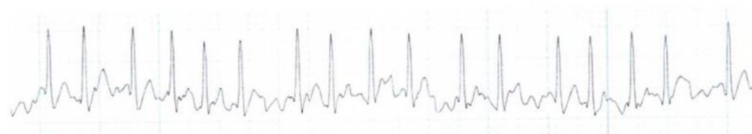


Označte jen jednu elipsu.

- Komorová tachykardie
- Flutter síní
- Fibrilace komor
- AV blokáda III. stupně

18. Zvolte srdeční rytmus na obrázku:*

1

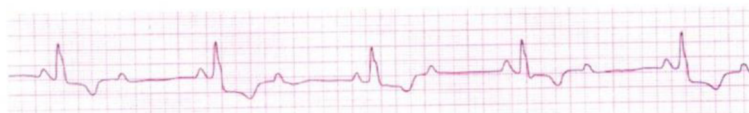

Označte jen jednu elipsu.

- Síňová extrasystola
- Sinusová tachykardie
- Flutter síní
- Fibrilace síní

19. Zvolte srdeční rytmus na obrázku:*

1

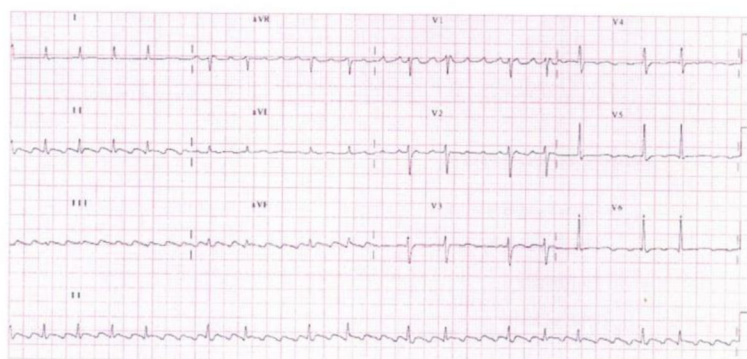


Označte jen jednu elipsu.

- AV blokáda I. stupně
- Tachy-brady syndrom
- AV blokáda II. stupně - Mobitz
- Sinusová bradykardie

20. Zvolte srdeční rytmus na obrázku:*

1

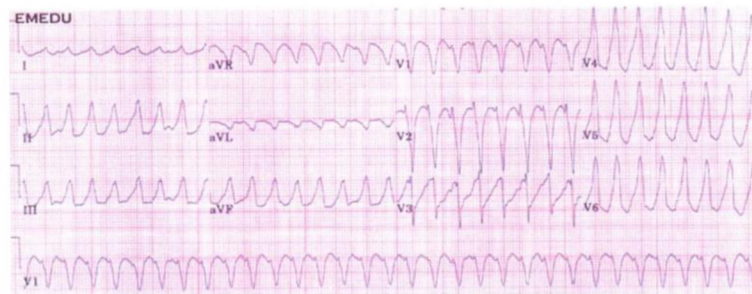


Označte jen jednu elipsu.

- Flutter síní
- Supraventrikulární tachykardie - Atrioventrikulární nodální reentry tachykardie
- Fibrilace síní
- AV blok III. stupně

21. Zvolte srdeční rytmus na obrázku:*

1

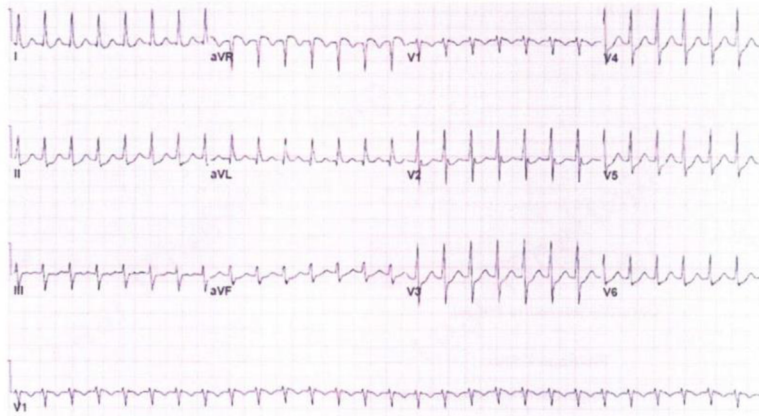

Označte jen jednu elipsu.

- Fibrilace komor
- Polymorfni komorovy tachykardie
- Monomorfní komorová tachykardie
- Polymorfni komorová tachykardie charakteru torsade des pointes

22. Zvolte srdeční rytmus na obrázku:*

1

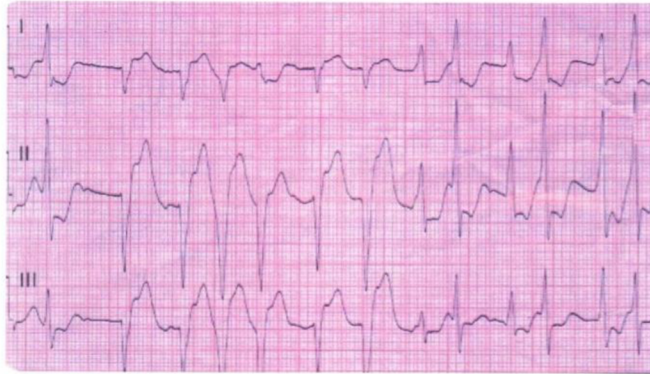


Označte jen jednu elipsu.

- Supraventrikulární tachykardie - Atrioventrikulární nodální reentry tachykardie
- Sinusová tachykardie
- Flutter síní
- Fibrilace síní

23. Zvolte srdeční rytmus na obrázku: *

1

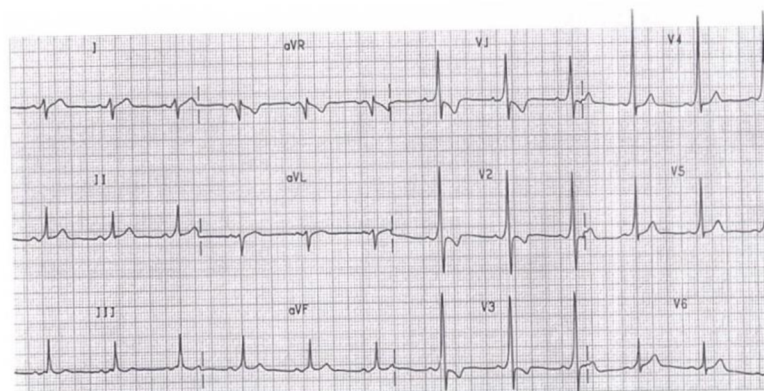


Označte jen jednu elipsu.

- Supraventrikulární tachykardie - Atrioventrikulární reentry tachykardie
- Polymorfní komorová tachykardie charakteru torsades des pointes
- Polymorfní komorová tachykardie
- Monomorfní komorová tachykardie

24. Zvolte srdeční rytmus na obrázku: *

1

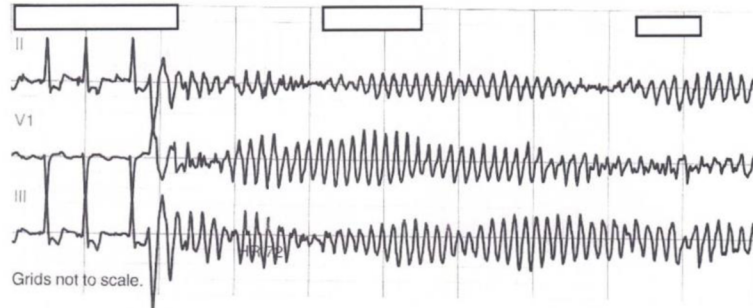


Označte jen jednu elipsu.

- AV blokáda I. stupně
- Sinusová tachykardie
- Sinusová bradykardie
- WPW syndrom

25. Zvolte srdeční rytmus na obrázku:*

1

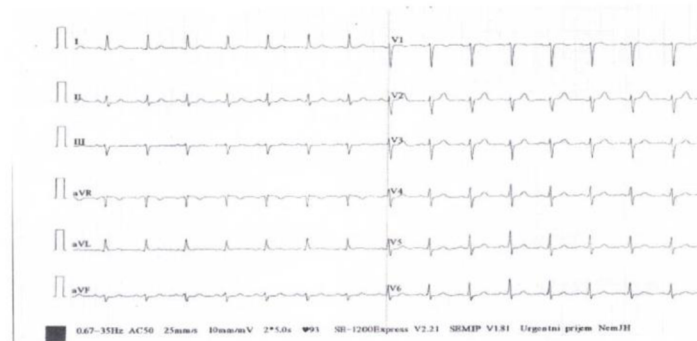


Označte jen jednu elipsu.

- Fibrilace komor
- Polymorfni komorová tachykardie charakteru torsades des pointes
- Monomorfni komorová tachykardie
- Fibrilace síní

26. Zvolte srdeční rytmus na obrázku:*

1




Označte jen jednu elipsu.

- Fibrilace síní
- Sinusový rytmus
- AV blokáda I. stupně
- Sinusová bradykardie

27. Zvolte srdeční rytmus na obrázku:*

1

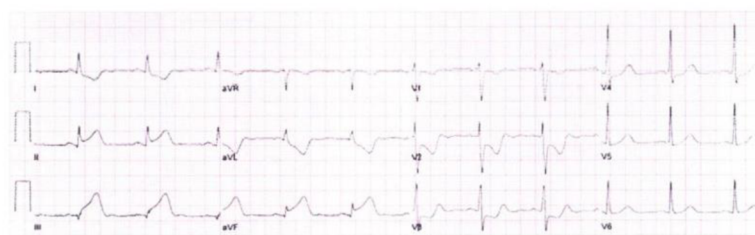

Označte jen jednu elipsu.

- Sinusový rytmus
- AV blokáda I. stupně
- Asystolie
- Fibrilace komor

28. Zvolte srdeční rytmus na obrázku: *

1

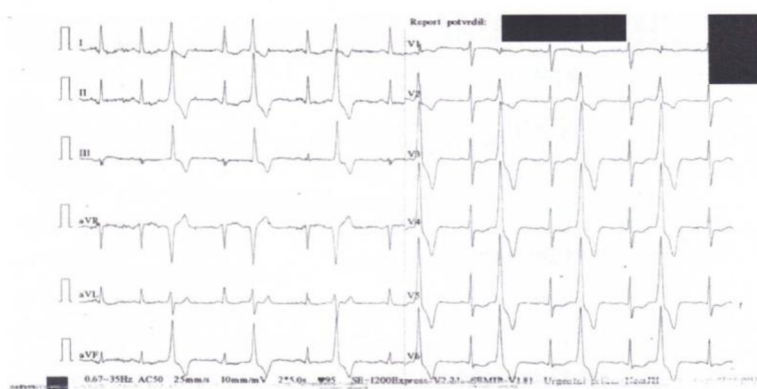


Označte jen jednu elipsu.

- Fibrilace síní
- Infarkt myokardu
- AV blokáda I.stupně
- Komorová extrasystola

29. Zvolte srdeční rytmus na obrázku: *

1

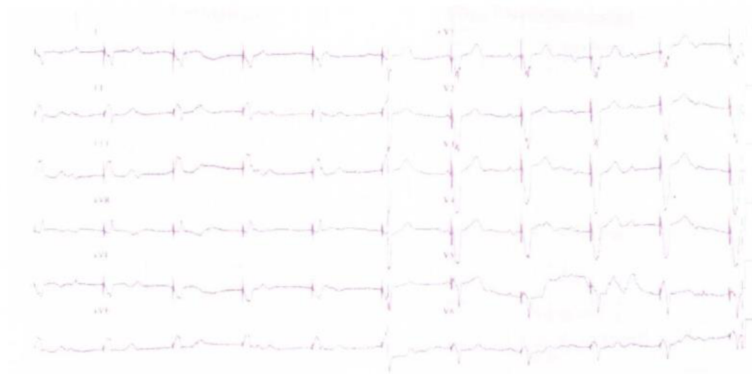

Označte jen jednu elipsu.

- Infarkt myokardu
- Supraventrikulární tachykardie - Atrioventrikulární nodální reentry tachykardie
- AV blokáda III.stupně
- Komorová extrasystola

30. Zvolte srdeční rytmus na obrázku:*

1

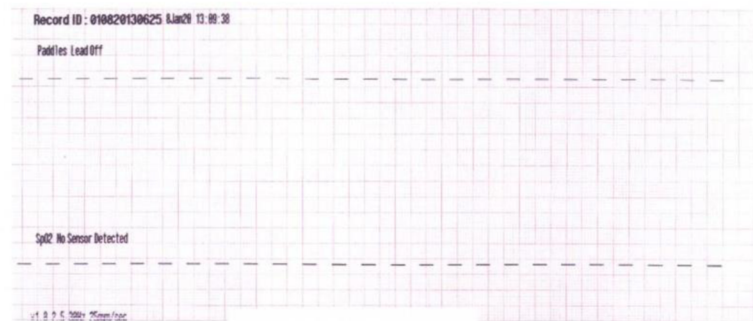


Označte jen jednu elipsu.

- Sinusová tachykardie
- Tachy-brady syndrom
- Stimulovaný rytmus
- Asystolie

31. Zvolte srdeční rytmus na obrázku*

1



Označte jen jednu elipsu.

- Asystolie
- Nepřipojené svody
- Sinusový rytmus
- Sinusová bradykardie

9 Seznam zkratek

SA – sinoatriální uzel

AV – atrioventrikulární uzel

Tzv. – tak zvaný

ICHS – ischemická choroba srdeční

ZZS – zdravotnická záchranná služba

EKG – elektrokardiogram

SpO₂ – Saturace tepenného hemoglobinu

ETCO₂ – end-tidal CO₂, kapnometrie, koncentrace oxidu uhličitého na konci výdechu

HK – horní končetina

DK – dolní končetina

I.V. – intravenózní

I.O. – intraoseální

PNP – přednemocniční péče

FiS – fibrilace síní

NOAC – new direct oral anticoagulants – nová přímá antikoagulancia

AVNRT – atrioventrikulární nodální reentry tachykardie

AVRT – atrioventrikulární reentry tachykardie

SVT – supraventrikulární tachykardie

RFA – radiofrekvenční ablace

KT – komorová tachykardie

IM – infarkt myokardu

LQT – long QT syndrom

ICD – implantabilní kardioverter-defibrilátor

ml – mililitr

mg – miligram

min – minuta

s – sekunda

h - hodina

J – joul

g – gram

ms - milisekund

MgSO₄ – síran hořečnatý

FiK – fibrilace komor

AIM – akutní infarkt myokardu

KPR – kardiopulmonální resuscitace

AKS – akutní koronární syndrom

NAP – nestabilní angina pectoris

NSTEMI – non ST elevation myocardial infarction

STEMI – ST elevation myocardial infarction

p.o. – per os

KES – komorová extrasystola

BB – betablokátory

ARO – anesteziologicko resuscitační oddělení

JIP – jednotka intenzivní péče

ZZS JČK – Zdravotnická záchranná služba Jihočeského kraje