

UNIVERZITA PALACKÉHO V OLOMOUCI

FAKULTA ZDRAVOTNICKÝCH VĚD

Ústav klinické rehabilitace

Mirka Musilová

**Operační léčba a následná fyzioterapie u novorozenců s atréziemi  
gastrointestinálního traktu**

Bakalářská práce

Vedoucí práce: Mgr. Jana Slováková

Olomouc 2022

**Prohlášení**

Prohlašuji, že jsem bakalářskou práci vypracovala samostatně a použila jen uvedené elektronické a knižní zdroje.

V Olomouci 13. 5. 2022

.....

podpis

## **Poděkování**

Ráda bych poděkovala vedoucí mé bakalářské práce, paní Mgr. Janě Slovákové, za její odborné vedení, trpělivost, čas, hodnotné rady a připomínky. Dále chci poděkovat své rodině za podporu po celou dobu studia.

## **ANOTACE**

**Typ závěrečné práce:** Bakalářská práce

**Název práce:** Operační léčba a následná fyzioterapie u novorozenců s atréziemi gastrointestinálního traktu

**Název práce v AJ:** Surgical treatment and following physiotherapy in newborns with gastrointestinal atresia

**Datum zadání:** 2021-11-30

**Datum odevzdání:** 2022-05-13

**Vysoká škola, fakulta, ústav:** Univerzita Palackého v Olomouci  
Fakulta zdravotnických věd  
Ústav klinické rehabilitace

**Autor práce:** Mirka Musilová

**Vedoucí práce:** Mgr. Jana Slováková

**Oponent práce:** Mgr. Alena Svobodová

**Abstrakt v ČJ:** Předmětem této bakalářské práce jsou atrezie gastrointestinálního traktu u novorozenců. Atrezie je vrozená vada způsobující přerušeni a slepé ukončení daného orgánu či jeho části. V rámci této problematiky byla rozebrána anatomie a fyziologie jednotlivých částí gastrointestinálního traktu, které úzce souvisí s důsledky přítomnosti atrézií. Dále je popsána epidemiologie, diagnostika, typy a operační léčba jednotlivých atrézií. Poté se práce zabývá krátkodobými a dlouhodobými pooperačními výsledky, na které je zaměřena následná terapie. Terapie je popsána dle jednotlivých obtíží, se kterými se děti s atréziemi potýkají, jedná se zejména o gastroezofageální reflux, dysfagie, respirační obtíže a jizvu.

**Klíčová slova v ČJ:** atrezie, gastrointestinální trakt, novorozenec, kojeneček, operační léčba, fyzioterapie

**Abstrakt v AJ:** The topic of this bachelor thesis is gastrointestinal atresia in newborns. Atresia means a congenital defect causing an interruption and blind-ending of an organ or its part. The thesis deals with an anatomy, and physiology of parts of the gastrointestinal tract, which are closely related to the consequences of the presence of atresia. Furthermore, an epidemiology, diagnosis, types, and surgical treatment of atresia are described. Then the thesis deals with short-term and long-term postoperative outcomes, which are the focus of subsequent therapy. Therapy is described according to the different difficulties that children with atresia face,

especially gastroesophageal reflux, dysphagia, respiratory difficulties, and scarring.

**Klíčová slova v AJ:** atresia, gastrointestinal tractus, newborn, infant, surgical treatment, physiotherapy

**Rozsah práce:** 61 stran

# Obsah

Úvod .....	10
1 Atrézie gastrointestinálního traktu .....	11
1.1 Anatomie trávicí trubice .....	11
1.2 Fyziologie trávicího traktu.....	11
1.3 Historie atrézií.....	12
1.4 Lokalizace atrézií .....	12
1.5 Příčiny vzniku .....	12
2 Atrézie choan .....	13
2.1 Diagnostika .....	13
2.2 Epidemiologie .....	13
2.3 Patofyziologie .....	13
2.4 Syndromální výskyt .....	14
2.5 Léčba.....	14
3 Atrézie jícnu .....	16
3.1 Poloha a tvar .....	16
3.2 Anatomie.....	16
3.3 Fyziologie .....	17
3.4 Klasifikace atrézií .....	18
3.5 Syndromální výskyt .....	19
3.5.1 VATER/VACTERL anomálie .....	19
3.6 Epidemiologie .....	20
3.7 Diagnostika .....	20
3.8 Předoperační péče .....	21
3.9 Operační léčba .....	21
3.10 Výsledky .....	22
3.10.1 Krátkodobé výsledky .....	22

3.10.2	Dlouhodobé výsledky .....	23
4	Atrézie tenkého střeva.....	25
4.1	Anatomie.....	25
4.1.1	Duodenum.....	25
4.1.2	Jejunum a ileum .....	25
4.2	Fyziologie .....	26
4.3	Atrézie pyloru .....	26
4.3.1	Anatomie.....	26
4.3.2	Fyziologie .....	26
4.3.3	Epidemiologie .....	27
4.3.4	Klasifikace .....	27
4.3.5	Operační léčba .....	27
4.4	Atrézie duodena .....	27
4.4.1	Epidemiologie .....	28
4.4.2	Klasifikace .....	28
4.4.3	Diagnostika .....	28
4.4.4	Operační léčba .....	29
4.4.5	Krátkodobé výsledky .....	29
4.4.6	Dlouhodobé výsledky .....	30
4.5	Jejunoileální atrézie .....	30
4.5.1	Klasifikace .....	30
4.5.2	Diagnostika .....	31
4.5.3	Operační léčba .....	31
4.5.4	Výsledky .....	32
4.6	Biliární atrézie.....	32
4.6.1	Diagnostika .....	32
4.6.2	Operační léčba .....	33

4.6.3	Důsledky .....	33
5	Atrézie tlustého střeva.....	34
5.1	Anatomie.....	34
5.2	Fyziologie .....	34
5.3	Atrézie colon.....	35
5.3.1	Epidemiologie .....	35
5.3.2	Diagnostika .....	35
5.3.3	Operační léčba .....	35
5.3.4	Výsledky .....	36
5.4	Anální atrézie .....	36
5.4.1	Diagnostika .....	36
5.4.2	Operační léčba .....	36
5.4.3	Výsledky .....	37
6	Terapie.....	38
6.1	Gastroezofageální reflux.....	38
6.1.1	Polohování .....	38
6.1.2	Facilitace a relaxace bránice .....	38
6.1.3	Viscerální rehabilitace .....	39
6.2	Dysfagie.....	40
6.2.1	Orální stimulace .....	40
6.2.2	Kinesiotaping .....	40
6.2.3	Vojtova reflexní lokomoce .....	41
6.2.4	Bobath koncept .....	42
6.3	Respirační onemocnění.....	43
6.3.1	Principy respirační fyzioterapie .....	43
6.3.2	Konvenční techniky .....	44
6.3.3	Moderní techniky.....	44



6.3.4	Instrumentální techniky .....	45
6.3.5	Neurofyziologická facilitace dýchání .....	45
6.3.6	Respirační handling .....	46
6.4	Jizva .....	46
	Závěr.....	48
	Referenční seznam.....	50
	Seznam zkratk.....	59
	Seznam obrázků.....	60
	Seznam tabulek.....	61

# Úvod

Tématem této bakalářské práce je operační léčba a následná fyzioterapie u novorozenců s atréziemi gastrointestinálního traktu. Atrézie jsou poměrně časté vrozené vady, které se mohou vyskytovat sporadicky i v syndromálním spojení s dalšími vadami. V každé kapitole jsem se nejprve věnovala anatomickým a fyziologickým poznámkám o jednotlivých částech trávicího traktu. Z anatomie a fyziologie lze následně odvodit příznaky a důsledky přítomnosti atrézií. Dále jsem objasnila epidemiologii, diagnostiku a klasifikaci jednotlivých typů atrézií. Důležitou součástí je popsání operační léčby a následných krátkodobých i dlouhodobých výsledků. Právě tyto výsledky souvisí s rolí fyzioterapeuta v problematice atrézií, která dosud nebyla zcela objasněna a čemuž by tato práce mohla přispět.

Cílem této práce je podat komplexní informace o gastrointestinálním traktu, jeho atréziích a objasnit úlohu fyzioterapeuta a možnosti terapie. Zejména se jedná o možnosti fyzioterapeutické intervence v problematice gastroezofageálního refluxu, dysfagie, respiračních obtíží a péče o jizvy.

Ke zpracování bakalářské práce jsem využila odbornou literaturu, články a studie. Klíčová slova, jako jsou atresia, gastrointestinal tractus, newborn, infant, surgical treatment, physiotherapy, jsem vyhledávala v internetových databázích PubMed, ScienceDirect a ResearchGate. Vyhledávání, analyzování a zpracování veškerých publikací, článků a studií proběhlo v období od října 2021 do dubna 2022. Celkem bylo využito 64 zdrojů, z toho 59 zahraničních a 5 českých.

# 1 Atrézie gastrointestinálního traktu

Atrézie gastrointestinálního traktu (GIT) jsou poměrně běžné malformace vyskytující seasi u 1 z 2000 novorozenců (Firth a Hurst, 2005 in Celli, 2014, s. 424). Malformace GIT jsou po malformacích centrální nervové soustavy druhé nejčastější u novorozenců. Atrézie mohou být smrtelné, v dnešní době je však lze operativně léčit a spolu s vhodnou péčí lze dosáhnout obnovení funkce postiženého orgánu (Celli, 2014, s. 424).

## 1.1 Anatomie trávicí trubice

Horní část GIT začíná dutinou ústní se slinnými žlázami a pokračuje jícnem, žaludkem a tenkým střevem, skládající se z duodena, jejunu a ileu. Dolní GIT tvoří colon, rectum a anus. Kromě GIT je trávicí systém tvořen i přídatnými orgány, jako jsou játra, žlučník a pankreas. GIT je v podstatě trubice obalená hladkou svalovinou a tvořená stěnou ze čtyř vrstev. Nejhlouběji uložená je slizniční vrstva, tunica mucosa, tvořená absorpčními a sekrečními buňkami epitelu. Směrem od slizniční vrstvy se nachází podslizniční vazivo, tunica submucosa, které obsahuje nervy, lymfatickou a pojivovou tkáň. Následuje svalová vrstva, tunica muscularis, složená z podélné a kruhové hladké svaloviny a nejzvnějšší vrstvu představuje tunica adventitia či tunica serosa (Greenwood-Van Meerveld, 2017, s. 3–4).

## 1.2 Fyziologie trávicího traktu

Hlavní funkcí GIT jsou motilita, sekrece a absorpce. Tonus a kontraktilita hladkého svalstva jsou modulovány intersticiálními buňkami, které slouží jako pacemaker a vytváří elektrické impulzy. Koordinované kontrakce tvoří peristaltiku, což jsou pohyby, kdy je proximální svalovina kontrahovaná a distální relaxovaná a vytváří se tak peristaltická vlna. Peristaltiku řídí jak centrální nervový systém (CNS), tak enterický nervový systém (ENS) (Greenwood-Van Meerveld, 2017, s. 4–5).

Za jeden den GIT vyloučí zhruba 9 litrů tekutin obsahující trávicí enzymy, žluč, ionty, vodu a hlen. Pro sekreci a absorpci jsou důležité epitelální buňky, které mají v závislosti na umístění v GIT různou strukturu a funkci. Parietální buňky žaludku produkují žaludeční kyseliny a pepsinogen, zatímco hormony, jako jsou gastrin, histamin či serotonin, jsou produkovány enteroendokrinními buňkami. Většina trávení a vstřebávání probíhá v duodenu, jejunu a ileu. Proteiny, tuky a sacharidy jsou pomocí trávicích enzymů štěpeny na jednodušší látky, které jsou poté vstřebány prostřednictvím epitelálních buněk v klcích do kapilár a lymfatických cév. Zbylé nevstřebažené látky se následně posouvají do tlustého střeva, kde dochází k masivnímu vstřebávání vody a tuhnutí tráveniny (Greenwood-Van Meerveld, 2017,

s. 5).

### **1.3 Historie atrézií**

Historické poznatky o jednotlivých typech atrézií se liší. První zdokumentovaná zpráva o atrézii jícnu je připisována Thomasu Gibsonovi a pochází z roku 1697. První atrézií jícnu, jež byla nalezena spolu s další přidruženou anomálií, popsal Thomas Hill v roce 1840. Až do počátku 40. let 20. století byla léčba neúspěšná a první úspěšnou opravu provedli Haight a Towsley v roce 1943. Od té doby narůstá úspěšnost léčby a v současnosti je na hranici 90 % (Celli, 2014, s. 425).

V roce 1794 popsal Calder první případ atrézie pyloru, a v roce 1940 Touroff a spol. provedli její první úspěšnou korekci (Al-Salem, 2007, s. 559). Calder také zaznamenal první případ atrézie duodena, a to v roce 1733. Později, v roce 1901, Cordes poskytl další detaily a popsal typické nálezy u této anomálie. První úspěšná chirurgická korekce proběhla v roce 1905. Ve třicátých letech byla provedena studie na 250 novorozencích s diagnózou duodenální atrézie a míra přežití byla pouhých 3,6 %. Mezi sedmdesátými a devadesátými lety se pak míra přežití zvýšila na 91–96 %. (Patterson et al., 2022, s. 2).

I přes velmi vzácný výskyt atrézie colon byl první případ popsán v roce 1673 Binnerem. (Adams, Stanton, 2014, s. 925).

První případ biliární atrézie zaznamenal Burns v roce 1817 a první pokusy o korekce probíhaly ve dvacátých letech minulého století. V padesátých letech pak Morio Kasai provedl radikálnější operační přístup a výsledek byl překvapivě úspěšný a podařilo se obnovit průtok žluči a zbavit se žloutenky (Lakshminarayanan, Davenport, 2016, s. 2).

### **1.4 Lokalizace atrézií**

V horní části GITu jsou lokalizovány nejčastěji atrézie jícnu, duodena, jejuno-ileální atrézie a méně často pak atrézie choan, které mohou být unilaterální i bilaterální (Gupta, Gublani, 2005, s. 403). V dolní části GITu se pak jedná o méně časté atrézie žlučových cest, colon či anální atrézie. Často se vyskytuje více atrézií najednou v horní i dolní části GITu, pak hovoříme o multiple intestinal atresia (MINAT) (Celli, 2014, s. 424).

### **1.5 Příčiny vzniku**

Přestože jsou atrézie časté malformace, jejich etiologie je většinou neobjasněna. Jejich výskyt může být sporadický, častěji se ale vyskytují ve spojení s jinými anomáliemi. Obecně se uvádí, že sporadické případy vznikají v důsledku mechanických nebo vaskulárních příčin během nitroděložního vývoje. Nicméně nové výzkumy ukazují, že i v těchto případech může mít svůj podíl genetika (Celli, 2014, s. 424).

## 2 Atrézie choan

Choany jsou párové otvory propojující dutinu nosní s nosohltanem, které se vyvíjejí mezi 3. a 7. týdnem nitroděložního vývoje. Atrézie je popsána jako uzavření neboli obstrukce těchto otvorů měkkou tkání - membránou, kostí, či jejich kombinací, a to v důsledku selhání rekanalizace nosních jamek během vývoje plodu. Pomocí CT snímků a histologického vyšetření bylo zjištěno, že asi 30 % atrézií je tvořeno čistě kostní tkání a 70 % kombinací kostní a měkké tkáně (Andaloro a La Mantia, 2021, in press). Důležité je odlišit atrézii choan od stenózy choan, což je jejich zúžení, nikoliv úplná obstrukce (Lesciotto et al., 2018, s. 159).

### 2.1 Diagnostika

Prvním krokem diagnostiky je přiložení laryngeálního zrcátka pod nosní díрку a následné sledování jeho zamlžení. Poté se skrze nosní průchod zavádí katetr. Pokud se nepodaří katetr zavést, slouží již tento krok k diagnostice, jelikož poukazuje na neprůchodnost choan. Tento výkon ale nemusí definitivně odlišit stenózu od obstrukce (Lesciotto et al., 2018, s. 159).

Definitivní potvrzení diagnózy zajistí vyšetření nosním endoskopem a CT vyšetření, která jsou schopná ukázat detaily malformace, jako například tloušťku obstrukce, a tím určit povahu a závažnost atrézie. Zároveň je CT zobrazení užitečné při odlišení jiných příčin nosní obstrukce od choanální atrézie. Diferenciální diagnostika zahrnuje např. již zmíněnou stenózu, cysty nazolakrimálního vývodu, dislokaci a odchylku septa či polypy (Andaloro a La Mantia, 2021, in press).

### 2.2 Epidemiologie

Incidence této malformace se pohybuje mezi 1:8000 až 1:5000. Častěji je unilaterální, a také více postihuje dívky než chlapce, v poměru 2:1 (Andaloro a La Mantia, 2021, in press). Bilaterální typ je častější v případě přítomnosti další kraniofaciální malformace (Lesciotto et al., 2018, s. 159).

### 2.3 Patofyziologie

U novorozenců převažuje nosní dýchání, a proto jsou atrézie choan obzvláště závažné. Dýchání nosem je dáno zvýšenou polohou hrtanu v porovnání s dospělým jedincem. Během nádechu novorozenec saje jazyk a v horní části hltanu, orofaryngu, se vytváří podtlak. Během výdechu tlak v dýchacích cestách způsobí, že se měkké patro tlačí dopředu, a tak dojde k ucpání ústních dýchacích cest. Ústní dýchací cesty jsou tak během běžného nosního dýchání novorozence vždy blokovány. Vlivem toho se u novorozence s atrézií choan, který má omezené

i nosní dýchání, rozvíjí asfyxie a cyanotické zbarvení kůže, a to zejména během spánku či krmení, kdy má zavřená ústa. Tyto příznaky se zmírní v momentě, kdy začne novorozenec plakat či lapat po dechu (Andaloro a La Mantia, 2021, in press).

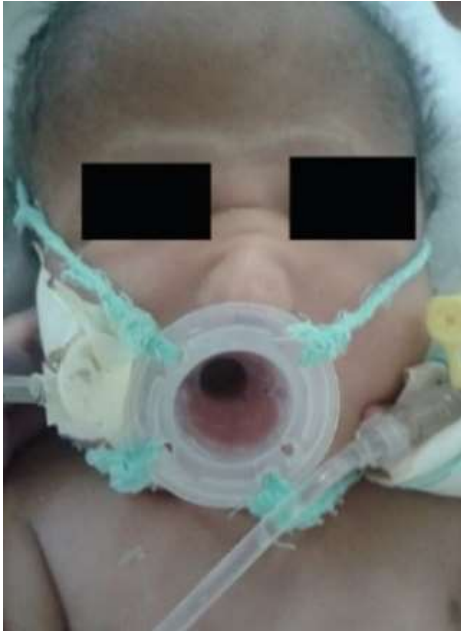## **2.4 Syndromální výskyt**

Atrézie choan se dle výzkumů vyskytuje v 7–29 % případů spolu se syndromem CHARGE (Corrales a Koltai, 2009, s. 467). CHARGE je autozomálně dominantní syndrom, který je nazýván podle příslušných vrozených anomálií: C – coloboma (kolobom), H – heart defects (vrozené srdeční vady), A – atresia choanae, R – retarded growth and development (porucha růstu a vývoje), G – genital hypoplasia (hypoplazie genitálu), E – ear anomalies and deafness (anomálie sluchu a hluchota) (Corrales a Koltai, 2009, s. 467).

## **2.5 Léčba**

Léčba je většinou chirurgická a jejím cílem je obnovit průchodnost choan, minimalizovat invazivitu zákroku a předejít recidivám. Unilaterální atrézie nevyžaduje chirurgickou léčbu tak akutně, jako bilaterální typ a lze ji odložit do školního věku dítěte, kdy je anatomie této oblasti více podobná dospělému jedinci. U novorozenců s bilaterální atrézií spočívá léčba v endotracheální intubaci, či použití tzv. McGovernovy savičky, jež umožňuje zachovat průchodné dýchací cesty (Andaloro a La Mantia, 2021, in press). Pro vytvoření McGovernovy savičky se používá savička z běžné dětské lahvičky, u které je zastřižen konec. Poté se savička připevní k hlavičce novorozence (viz obrázek 1, s. 15) a přes otvor savičky může proudit vzduch (Kumar et al., 2020, s. 205–206).

Existuje několik chirurgických přístupů, například transseptální či transpalatální, který byl v posledních desetiletích využíván nejčastěji. Nověji tento přístup nahrazuje endoskopický endonazální přístup, který má několik výhod, jako jsou poskytnutí přímého přístupu k atrézii, redukce pooperačního krvácení, zkrácení doby hospitalizace a snížení morbidit (Andaloro a La Mantia, 2021, in press). Pooperační péče také zahrnuje odsávání sekretů z obou nosních dírek pomocí tenkého sacího katetru (Brihaye et al, 2017, s. 12).



**Obrázek 1** McGovernova savička (Kumar et al., 2020, s. 206)

## 3 Atrézie jícnu

Atrézie jícnu (esophageal atresia, EA) jsou vrozené anomálie, které způsobují přerušení jícnu. Naprostá většina (86 %) případů EA je spojena s přítomností tracheo-ezofageální píštělí (tracheoesophageal fistula, TEF), což je abnormalita, která spojuje dýchací systém s GIT. V tomto případě bývá spojena průdušnice s jícnem, a to na jednom či i více místech (Celli, 2014, s. 424–425).

Více než 50 % případů se vyskytuje v souvislosti s jinými anomáliemi, včetně těch chromozomálních. Nesyndromální výskyt EA je ovlivněn mnoha faktory, ale přesná patogenese a příčiny nejsou definovány (Celli, 2014, s. 424).

### 3.1 Poloha a tvar

Začátek jícnu je na úrovni prstencové chrupavky, ve výši obratle C6, dále pak sestupuje do horního a zadního mediastina a poté ve výšce obratle Th10 prochází skrze otvor v bránici, hiatus oesophageus. Končí v břišní dutině na úrovni obratle Th11 (Mahadevan, 2020, s. 677).

Po celé délce jícnu se nachází 4 typická zúžení. Ta slouží jako orientační body mj. k vyšetřování vývojových vad. Nejvýraznější zúžení se nachází v horní části jícnu a tvoří jej horní jícnový svěrač. Druhá konstrikce je v oblasti kontaktu mezi obloukem aorty a levou stěnou jícnu. Třetí je v místě, kdy je v kontaktu s levou stěnou jícnu levý bronchus a čtvrté zúžení, dolní jícnový svěrač, je v oblasti průchodu bránicí (Ferhatoglu, Kivilcim, 2017, s. 6; Mahadevan, 2020, s. 677).

### 3.2 Anatomie

Jícen je přímé distální pokračování hltanu, spojující jej se žaludkem. Je relativně dobře fixován při svém spojení s hltanem a dále při průchodu skrze bránici, mezi těmito body je však volně přiložený k okolním strukturám, což umožňuje bezproblémovou manipulaci během operací (Mahadevan, 2020, s. 677).

Jícen se skládá z cervikální, thorakální a abdominální části a jeho přibližná délka u dospělé osoby je asi 18–26 cm a šířka 2 cm (Mahadevan, 2020, s. 677). Jícen novorozence je dlouhý 18 cm, začíná a končí o jeden nebo dva obratle výše než u dospělých. Ve věku 3 let se jícen prodlužuje na 22 cm a konečné délky dosáhne zhruba v 10 letech věku dítěte (Ferhatoglu, Kivilcim, 2017, s. 3).

Stěna jícnu se skládá ze sliznice, submukózy a svalové vrstvy. Na rozdíl od jiných částí GIT nemá jícen na povrchu serózní vrstvu, nýbrž tenkou vrstvu pojivové tkáně, tzv. tunica adventitia. Sliznice je tvořena nerohovějícím vrstevnatým dlaždicovým epitelem, jež je složený ze tří podvrstev (Yazaki, Sifrim, 2012, s. 292). Při přechodu jícnu do žaludku ustupuje



dlaždicový epitel epitelu cylindrickému. Tento přechod se nazývá Z-linie a obvykle je lokalizován pod bránicí. V submukóze, zejména v dolní části jícnu, se nachází mukózní žlázy, jejichž sekret, jež obsahuje vodu, bikarbonát, mucin či prostaglandiny, umožňuje zvlhčit přijímanou potravu. Zejména bikarbonát je nejdůležitější látkou sekretu, jelikož zajišťuje ochranu sliznice při gastroezofageálním refluxu. Sekrece těchto žláz taktéž spolu s peristaltikou a sekrecí slin umožňuje čištění sliznice (Mahadevan, 2020, s. 681, Yazaki, Sifrim, 2012, s. 293).

Svalovina jícnu je ve dvou vrstvách, vnitřní cirkulární a zevní longitudinální, v horní třetině je pak svalovina příčně pruhovaná, v dolní třetině hladká. Střední třetina je tvořena převážně hladkou svalovinou s příměsí příčně pruhovaných vláken (Mahadevan, 2020, s. 681). Funkcí cirkulární svaloviny jsou její radiální kontrakce, které umožňují peristaltické pohyby (Brasseur et al., 2007, s. 1335). Role podélné svaloviny ve fyziologii jícnu nebyla zcela objasněna, Brasseur však uvádí, že podélná svalovina pomáhá snižovat napětí, které je spojené s radiální kontrakcí cirkulární svaloviny (Brasseur et al., 2007, s. 1342).

Na obou koncích jícnu se nachází svěrače. Horní jícnový svěrač (upper esophageal sphincter, UES) navazuje na musculus (m.) cricopharyngeus hltanu a slouží k zabránění regurgitace potravy do dýchacích cest a k proniknutí většího množství vzduchu do GITu (Mahadevan, 2020, s. 677).

Dolní jícnový svěrač (lower esophageal sphincter, LES) nelze anatomicky ani histologicky prokázat, nicméně existují nesporné fyziologické důkazy o svíracím mechanismu v distální části jícnu. K tomu přispívá několik faktorů: pozitivní nitrobřišní tlak způsobující kompresi abdominální části jícnu, fyziologická zóna vysokého tlaku v dolní části jícnu a zešikmení přechodu jícnu a žaludku, která má podobný efekt jako chlopně (Mahadevan, 2020, s. 677). Na relaxaci LES, jež je potřebná pro průchod obsahu jícnu do žaludku, má velký vliv bránice, která tento svěrač obklopuje (Bajwa, Toro, Kasi, 2021, in press).

V rámci anatomie jsou ve všech kapitolách vynechány poznámky o cévním zásobení a inervaci, protože s tématem úzce nesouvisí a informace by přesahovaly rozsah této práce.

### **3.3 Fyziologie**

V ústech se potrava mísí se slinami a působením slinných enzymů se potrava přeměňuje na hmotu nazývanou potravinový bolus. Jakmile se bolus dostane do hltanu, je zahájen proces zvaný primární peristaltika. V reakci na stimulaci smyslových receptorů se uvolní UES a bolus tak může skrze něj projít do těla jícnu. Kromě uvolnění UES je taktéž vyvoláno polykání, peristaltické pohyby svaloviny jícnu a krátká zástava dechu (Sivarao, Goyal, 2004, s. 27).

Horní část jícnu je pod kontrolou mozkového kmene a spodní část jícnu je řízena jak centrálními, tak i periferními mechanismy, které vychází přímo z hladké svaloviny. Při polykání se inhibují současně všechny části jícnu, tato inhibice se nazývá deglutativní inhibice a je prvním krokem k vytvoření peristaltické vlny. Jakmile inhibice skončí, vyvolá aktivace excitačních neuronů peristaltickou kontrakci (Bajwa, Toro, Kasi, 2021 in press).

Během peristaltických pohybů se oblast před bolusem uvolní a oblast za ním se kontrahuje, a díky tomuto koordinovanému střídání kontrakcí a relaxací je umožněn hladký pohyb bolu distálně (Sivarao, Goyal, 2004, s. 27). Těmito cirkulárními kontrakcemi, jež probíhají proximodistálně, se bolus přenesse k LES (Yazaki, Sifrim, 2012, s. 293).

Tlak v LES je závislý na třech faktorech: myogenní tonus hladkého svalstva, inhibiční synapse a excitační synapse. Myogenní tonus je zodpovědný za tonickou kontrakci svěrače, excitační synapse aktivují kontrakci hladkého svalstva a inhibiční synapse podporují inhibici, což působí proti kontraktilem vlastnostem LES. Díky těmto faktorům je upřednostňována kontrakce před relaxací a LES zůstává kontrahován, a to i když je zcela denervovaný (Farré, Sifrim, 2008, s. 858–859). Na dilataci LES je potřeba pouze relaxace hladkého svalstva, ke které dochází v reakci na inhibiční signály, neboť LES nemá žádné dilatační svaly (Bajwa, Toro, Kasi, 2021 in press).

Délka jedné vlny kontrakce je normálně 2–7 sekund a rychlost šíření 2–4 cm/s. Primární peristaltika většinou transportuje většinu obsahu z jícnu do žaludku, při její poruše však mohou v jícnu zůstat rezidua bolu (Richter et al., 1987 in Yazaki, Sifrim, 2012, s. 294).

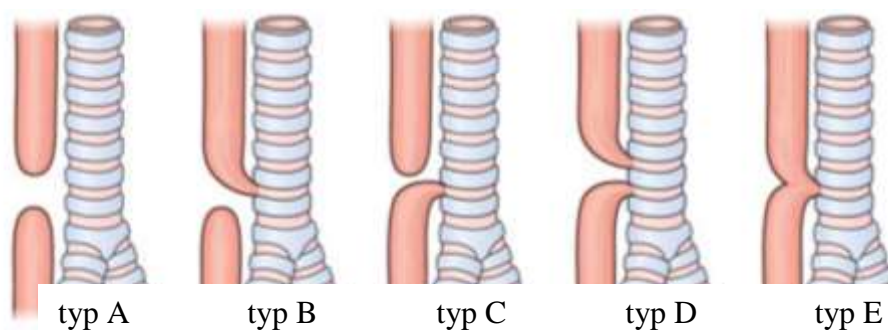
Sekundární peristaltiku mohou vyvolat již zmíněná rezidua bolu, ale i reflux. V průběhu sekundární peristaltiky nedochází ani ke kontrakci hltanu, ani k relaxaci horního jícnového svěrače. Rychlost sekundárních peristaltických vln je obdobná jako u primární peristaltiky (Yazaki, Sifrim, 2012, s. 294).

### **3.4 Klasifikace atrézií**

EA se člení dle umístění atrézie a dle přítomnosti přidružené TEF. První klasifikaci, která se dodnes stále využívá, vytvořil Vogt v roce 1929. Klasifikaci modifikovali Ladd (1944) a Gross (1953) a v roce 1976 Lambrecht a Kluth popsali 10 základních typů a podtypů atrézií. V tabulce 1 a na obrázku 3 jsou stručně popsány jednotlivé typy EA dle anatomického popisu a v závorce se nachází jejich označení dle Grosse (Celli, 2014, s. 425).

**Tabulka 1** Typy atrézií, jejich procentuální zastoupení a stručný popis (dle Celli, 2014, s. 425)

Typ EA	Procentuální zastoupení	Popis
Izolovaná EA bez píštěle (A)	8 %	Proximální i distální část jícnu jsou ukončeny slepým vakem, bez spojení s průdušnicí.
EA s proximální píštělí (B)	1 %	Distální část jícnu končí slepým vakem. Proximální konec jícnu je spojen píštělí s průdušnicí.
EA s distální píštělí (C)	87 %	Proximální část jícnu končí slepým vakem na úrovni Th3–Th4. Distální část jícnu je spojená s průdušnicí nad její bifurkací.
EA s proximální i distální píštělí (D)	< 1 %	Nejvzácnější typ, který je kombinací typu B a C a obtížný na diagnostiku.
Píštěl bez EA (E)	4 %	Jícen je neporušený, ale spojený s průdušnicí.



**Obrázek 2** Typy atrézií (Krishnan, 2019, s. 2)

### 3.5 Syndromální výskyt

EA se často vyskytuje spolu s dalšími vrozenými vadami, nejčastěji s dalšími vadami GIT či s vadami močových cest a srdce (Celli, 2014, s. 429). Popis všech přidružených anomálií a syndromů přesahuje obsah této práce, proto je popsána pouze nejčastější spojitost s VATER/VACTERL anomáliemi.

#### 3.5.1 VATER/VACTERL anomálie

Nejčastěji se jedná o spojení s VATER/VACTERL anomáliemi, které je charakterizováno vertebrálními defekty s nebo bez anomálií žeber (V), anální atrézií s nebo bez genitálních defektů (A), TEF s EA (TE), anomálie ledvin (R). Později byla zkratka rozšířena o srdeční malformace (C) a malformace končetin (L). Opakování této asociace je extrémně vzácné a bylo by rozumné předpokládat, že se jedná o negenetické onemocnění. Nicméně výsledky studií ukázaly, že příbuzní dětí s EA mají větší pravděpodobnost, že budou mít jednu

či více asociací VACTERL, což naznačuje možnou genetickou příčinu (Celli, 2014, s. 429–430).

Další častý syndrom vyskytující se v souvislosti s EA je syndrom CHARGE zmíněný v kapitole 2. 1. 4. (Celli, 2014, s. 430). V tabulce 2 je dle studie Pedersena (Pedersen et al., 2012, s. 229) zobrazeno, jaký je počet a procentuální zastoupení izolované EA a EA spolu s dalšími přidruženými anomáliemi.

**Tabulka 2** Počet případů a procentuální zastoupení izolované EA a EA s přidruženými anomáliemi (dle Pedersen et al., 2012, s. 229)

<b>Druh EA</b>	<b>Počet případů</b>	<b>Procentuální zastoupení</b>
Isolovaná EA	546	44,7 %
VACTERL asociace	117	9,6 %
CHARGE syndrom	12	1 %
Další nechromozomální syndromy	56	4,6 %
Downův syndrom	23	1,9 %
Mnohočetné malformace	386	31,6 %

### 3.6 Epidemiologie

Prevalence se pohybuje mezi 1 : 4 500 až 1 : 2 500. Ve studii Pedersena bylo za sledovaného období (1997–2006) zaznamenáno 1222 případů EA na 5 019 804 porodů z 23 regionů zemí Evropy. Celková prevalence tak byla 2,43 na 10 000 porodů. Ze všech případů bylo 1084 (88,7 %) živě narozených, ve 43 případech (3,5 %) došlo k úmrtí plodu a 95 (7,8 %) případů vedlo k ukončení těhotenství. Poměr muži : ženy byl 1 : 0,74 (Pedersen et al., 2012, s. 227).

Přežití s EA je možné pouze po chirurgické intervenci. Míra přežití po operaci se uvádí kolem 90 % včetně pacientů se závažnými přidruženými anomáliemi a až téměř 100 % u donošených dětí bez přidružených anomálií (Pedersen et al., 2012, s. 227).

### 3.7 Diagnostika

V rámci prenatální diagnostiky může odhalit EA a TEF běžné ultrazvukové vyšetření. Přesnost a citlivost tohoto vyšetření ale není dostatečná a ke správné diagnostice dochází jen v méně než 10 % případů (Leibovitch et al., 2018, s. 161). Některá centra mají možnost fetální magnetické rezonance, která je přesnější, nicméně hůře proveditelná a finančně nákladnější

(Lee, 2018, s. 16–17).

Postnatální diagnostika EA je vzhledem k citlivosti prenatalního ultrazvuku častá. Mezi klinické příznaky EA patří nadměrné slinění, problémy s krmením a dušení, kašel, cyanóza. Důležitým diagnostickým krokem je selhání při snaze zavést gastrickou sondu. Současně se provádí rentgenový snímek hrudníku (Lee, 2018, s. 16–17).

### **3.8 Předoperační péče**

Jakmile je stanovena diagnóza EA, je novorozenec transportovaný na příslušné oddělení, jehož součástí je dětská jednotka intenzivní péče (JIP). Cílem předoperační péče je zlepšit celkový stav novorozence, aby byly podmínky pro operaci co nejlepší (Pinheiro, Simões e Silva, Pereira, 2012, s. 3664–3665).

Existují tři základní klasifikace předoperačních rizik, a to Waterston, Montreal a Spitz klasifikace. Waterstonova klasifikace považuje za rizikové faktory nízkou porodní váhu, přítomnost pneumonie a komplikace z přidružených anomálií. Dle Montreal klasifikace je velkým prognostickým ukazatelem závislost na umělé plicní ventilaci (UPV) a přítomnost přidružených vrozených anomálií. Nejnovější klasifikace, dle Spitze, uvádí jako rizikové faktory nízkou porodní váhu a malformace srdce (Pinheiro, Simões e Silva, Pereira, 2012, s. 3665).

Předoperační péče zahrnuje stabilizaci respiračních funkcí, pokud možno bez zavedení endotracheální intubace a semipronační polohování, které slouží jako prevence GERD a aspirace skrze případnou píštěl. Také je potřebná drenáž slepého ezofageálního vaku (Pinheiro, Simões e Silva, Pereira, 2012, s. 3665).

### **3.9 Operační léčba**

Operační výkon se provádí v semipronačním postavení, kdy je pravá polovina těla elevována do 45° a pravá horní končetina umístěna nad hlavou. Nejběžnějším přístupem je pravostranná posterolaterální extrapleurální thorakotomie, kdy se řez provádí pod dolním úhlem lopatky, ale výjimečně se provádí levostranná thorakotomie (Pinheiro, Simões e Silva, Pereira, 2012, s. 3666).

Během rekonstrukce se nejprve uzavírá TEF a následuje korekce EA, pomocí tzv. end-to-end anastomózy, kdy jsou oba konce jícnu spojeny, a je tak obnovena jeho kontinuita. K vytvoření anastomózy se používají různé techniky, jako např. trakce proximální části jícnu, disekce a mobilizace distální části jícnu nebo Fokerova technika. Její specifita spočívá ve využití externí trakce, která zajistí elongaci jícnu a přiblížení jeho obou konců. Další možností je transpozice žaludku, jejíž hlavní výhodou je využití cévního zásobení žaludku a jednoduché

zvednutí žaludku směrem k atrézii. Nevýhodou jsou následné respirační obtíže a „leak“ (těž únik, prosakování) žaludečního obsahu (Pinheiro, Simões e Silva, Pereira, 2012, s. 3666).

Kromě thorakotomie lze přistoupit i k méně invazivní thorakoskopii, která se provádí v  $\frac{3}{4}$  pronačním postavení, řez je v 7. či 8. mezižebří mezi obratli a dolním úhlem lopatky. V případě tzv. long gap EA je vzdálenost mezi oběma konci jícnu delší než 3 cm a pro tento typ EA není thorakotomie vhodná, zároveň však nebyla dosud stanovena ideální léčba a stále se jedná o kontroverzní téma (Pinheiro, Simões e Silva, Pereira, 2012, s. 3667).

Pro rekonstrukci jícnu se využívá nejčastěji tkáň z vlastního jícnu, která je upřednostňována před jakýmkoliv jiným materiálem. V případě potřeby lze využít i štěpy z jejuny či colonu, kdy je následně zachována peristaltika segmentu (Pinheiro, Simões e Silva, Pereira, 2012, s. 3666).

Po operaci je novorozenec umístěn na dětskou JIP na UPV a s flektovaným krkem, aby se snížilo napětí anastomózy. Na UPV zůstává novorozenec zhruba 5–7 dní a pokud byla během operace zavedena transanastomotická trubice, pomocí které je novorozenec krměn, začíná se s podáváním potravy postupně, nejdříve však 48 hodin po operaci. Jakmile je novorozenec schopen polykat sliny, začíná se s orálním kmením (Pinheiro, Simões e Silva, Pereira, 2012, s. 3668).

Následky operace jsou variabilní, někteří pacienti mají pooperační období bez komplikací, zatímco jiní mají respirační obtíže či pooperační problémy s jícnem, které mohou ovlivnit rekonvalescenci (Pinheiro, Simões e Silva, Pereira, 2012, s. 3668).

### **3.10 Výsledky**

Děti s EA mohou být postiženy různými komorbiditami ovlivňujícími gastrointestinální a respirační systém, stejně tak jako celkový růst a vývoj (Leibovitch et al., 2018, s. 161).

#### **3.10.1 Krátkodobé výsledky**

Ve studii doktorky Leibovitchové bylo ve zkoumaném vzorku 69 novorozenců. Operační výkon podstoupilo 65 novorozenců, u 3 se pokračovalo formou paliativní péče a 1 z nich zemřel v den narození. U 42 z nich (64,6 %) byla operace provedena během prvních 3 dnů od narození. Pooperační komplikace zahrnovaly např. anastomotický leak (23 %) (Leibovitch et al., 2018, s. 162–163). Leak může být v malém i velkém rozsahu a téměř u třetiny pacientů významně naruší proces rekonvalescence. K leaku může dojít např. z důvodu ischemie konců jícnu, napětí v anastomóze či z důvodu nesprávného sešití konců jícnu. Pokud dochází k leaku v malém množství, je spontánně znovu reabsorbován, ale i přesto jsou tyto malé úniky spojeny s následnou vyšší incidencí striktur. Striktury, v některé literatuře uváděny jako

stenózy, jsou další komplikací, které vznikají nejen v souvislosti s leakem, ale také z důvodu napětí anastomózy či refluxu. Jedná se o abnormální zúžení jícnu, jehož korekce spočívá v endoskopické dilataci v celkové narkóze. Striktury se častěji vyskytují u long gap EA (Pinheiro, Simões e Silva, Pereira, 2012, s. 3668). Jestliže je leak velkého rozsahu, může způsobit pneumothorax (24,6 %) a dalšími komplikacemi jsou atelektáza plic (16,9 %), chylothorax (6,1 %), recidivující píštěl (7,7 %) a sepse (4,6 %). Operaci a pooperační období nepřežilo dle studie Leibovitch et al. 9 novorozenců z 65 (Leibovitch et al., 2018, s. 162–163).

### **3.10.2 Dlouhodobé výsledky**

Během prvních dvou let po operaci byla u dětí vysoká míra rehospitalizace (87 %), která postupně během raného dětství klesala. Hlavními důvody hospitalizace byla již výše zmíněná jícnová striktura (74 %) a respirační onemocnění, a to hlavně bronchiolitida a aspirační pneumonie (Leibovitch et al., 2018, s. 163).

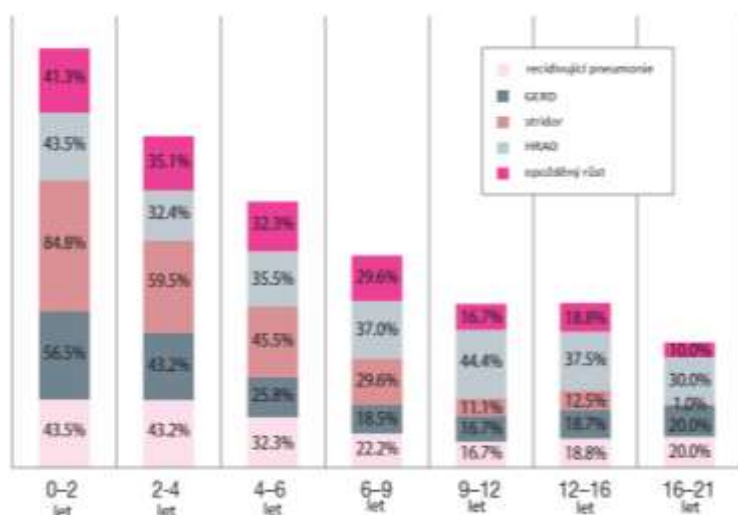
Mezi nejběžnější respirační obtíže, vyskytující se pooperačně, patří stridor, recidivující pneumonie, astma, hyperreaktivita dýchacích cest (hyper-reactive airway disease, HRAD) a tracheomalacie (Leibovitch et al., 2018, s. 163). Ta je způsobena strukturální i funkční slabostí trachey, což může mít za následek částečnou či úplnou obstrukci lumenu trachey. Tracheomalacie je nalezena téměř u všech pacientů s EA, avšak klinicky významná je jen u 10–20 % pacientů a má tendenci se s věkem zlepšovat (Pinheiro, Simões e Silva, Pereira, 2012, s. 3669).

Častou komplikací je vznik gastroezofageálního refluxu (gastro-esophageal reflux disease, GERD) a to hlavně během prvních 6 let věku dítěte. GERD se projevuje pocitem pálení na hrudi, retrosternální bolestí, regurgitací potravy aj. (Leibovitch et al., 2018, s. 163). Terapie je buďto konzervativní, ve formě úpravy stravy, polohování a medikace, či chirurgická, zákrokem zvaným fundoplikace (Pinheiro, Simões e Silva, Pereira, 2012, s. 3669). Dále mělo asi 25 % dětí obtíže s příjmem potravy, např. dysfagií (Leibovitch et al., 2018, s. 163). Dysfagie je spolu s GERD nejčastějším problémem, se kterým se pacienti s EA setkávají, a to v různém věku. Spolu s dysfagií je spojena i dysmotilita stěny jícnu, která se objevuje u 75–100 % pacientů po operaci EA a TEF (Pinheiro, Simões e Silva, Pereira, 2012, s. 3669). Dysmotilita se projevuje výrazným snížením amplitudy kontrakce svaloviny celého jícnu a hypotonickým LES. To znamená, že je jícen vyprazdňován gravitací a v důsledku slabého LES se rozvíjí GERD. Kromě GERD se může objevit také ezofagitida a metaplazie jícnového epitelu, která je ale prozatím nedostatečně prozkoumána. Zajímavostí je, že přestože je motorická aktivita těla jícnu narušená, relaxace LES při polykání zůstává u většiny jedinců normální (Rintala, Sistonen, Pakarinen, 2009, s. 50–52).

Výskyt jednotlivých obtíží se dle studie s věkem snižuje (viz obrázek 3, s. 24), avšak v adolescentním věku je prevalence GERD, HRAD i pneumonií stále poměrně vysoká (Leibovitch et al., 2018, s. 163).

Naproti tomu ve studii Svobodové, kde bylo ve zkoumaném vzorku 928 jedinců různého věku, od < 5 let po > 18 let, se výsledky odlišují. Ve vzorku do 5 let mělo problémy s příjmem potravy 50 % dětí, ve věku nad 5 let uvedlo 75 % respondentů, že potíže s příjmem potravy nemají. Incidence GERD se napříč věkovými skupinami lišila jen mírně, celkově byla 58%. Ve věkové skupině > 18 let GERD nahlásilo 60 % jedinců, naproti tomu ve studii Leibovitchové, kde byl však zkoumaný vzorek mnohem menší, mělo potíže pouze 20 % jedinců. Respirační obtíže pak nahlásilo celkově 38 % jedinců a incidence se s přirůstajícím věkem snižovala, stejně tak i výskyt respiračních infekcí (Svoboda et al., 2018, s. 612–614).

Dalšími problémy mohou být např. opožděný růst nebo asymetrie a deformity hrudní stěny. Mezi typický nález patří např. scapula alata, vzniklá poškozením n. thoracicus longus během operace. Dále se jedná o deformace přední hrudní stěny a skoliózu. Výskyt sekundárních asymetrií v dospělosti je velmi častý a velká část pacientů má např. rozdíly ve výšce ramen, omezenou pohyblivost pravé horní končetiny nebo se může objevit i asymetrie prsou (Rintala, Sistonen, Pakarinen, 2009, s. 51).



**Obrázek 3** Prevalence běžných obtíží u dětí s EA podle věku (Leibovitch et al., 2018, s. 164)



## 4 Atrézie tenkého střeva

Atrézie tenkého střeva zahrnují atrézie duodena a jejunoileální atrézie, které jsou častější (Celli, 2014, s. 432). Dále jsou v této kapitole zahrnuty i atrézie pyloru, vzhledem k tomu, že se jedná o přechod mezi žaludkem a duodenem.

### 4.1 Anatomie

Tenké střevo je nejdelší složkou trávicího systému, která zajišťuje trávení a vstřebávání. Začíná od distálního konce pyloru a končí u slepého střeva. Délka tenkého střeva u dospělého člověka je asi 3–5 metrů a skládá se z duodena, jejunum a ileum (Collins, Nguyen, Badireddy, 2021, in press).

#### 4.1.1 Duodenum

Duodenum je počáteční segment tenkého střeva, který proximálně navazuje na pylorus a distálně na jejunum. Délka duodena je 25–30 cm a je umístěno pod žaludkem a nad úrovní umbilicu. Má tvar „C“ a v jeho ohbí se nachází hlava pankreatu (Lopez, Gogna, Khorasahni-Zadeh, 2021, in press).

Skládá se ze čtyř částí, první, pars superior, se nachází na úrovni obratle L1 pod játry, se kterými je spojena hepatoduodenálním vazem. Jinak se nazývá ampulla a v této části bývá největší výskyt duodenálních vředů. Druhá část, pars descendens, je na úrovni obratle L3 a nachází se zde papilla duodeni major, která je společným ústím pro žlučové a pankreatické vývody, a papilla duodeni minor, kde vyúsťuje akcesorní pankreatický vývod. Třetí část, pars horizontalis, probíhá před aortou a dolní dutou žílou a poslední část, pars ascendens, je v úrovni obratle L2 a navazuje na jejunum (Drake, Vogl, Mitchell, 2015, s. 312–313; Lopez, Gogna, Khorasahni-Zadeh, 2021, in press).

Stěnu duodena tvoří typicky 4 vrstvy, stejně jako je tomu v celém GIT. Nejzvnějšší je serózní vrstva, která je tvořena dlaždicovým epitelem. Sliznici tvoří jednoduchý sloupcovitý epitel s klky a četnými drobnými žlázami (Lopez, Gogna, Khorasahni-Zadeh, 2021, in press).

#### 4.1.2 Jejunum a ileum

Jejunum navazuje na duodenum, je dlouhé až 2,5 metru a tvoří 2/5 délky tenkého střeva. Obvykle se nachází v levém horním kvadrantu břicha. Ve srovnání s ileem má silnější stěnu i větší průměr. Obsahuje jak klky, tak četné záhyby obkružující lumen střeva, tzv. plicae circulares, které napomáhají absorpci (Drake, Vogl, Mitchell, 2015, s. 312–313).

Ileum je konečnou částí tenkého střeva, která navazuje na slepé střevo. Měří až 3 metry a tvoří 3/5 délky tenkého střeva. Nachází se v pravém dolním kvadrantu břicha. Ileum má ve srovnání s jejunem tenčí stěny, méně výrazné plicae circulares a také více arteriálních arkád.

Přechod v tlusté střevo se nazývá ileocekální záhyb a nachází se v něm chlopně. Na každou chlopeň navazuje svalstvo ze stěny střeva, které vytváří svěrač. Možné funkce ileocekálního záhybu jsou prevence refluxu a regulace průchodu obsahu z ilea do slepého střeva (Drake, Vogl, Mitchell, 2015, s. 315).

## **4.2 Fyziologie**

Hlavními funkcemi tenkého střeva jsou trávení a vstřebávání živin a odstraňování odpadních látek organismu. Mimo to hraje roli v imunitním systému, a to prostřednictvím bohaté střevní mikroflóry. Rozklad tráveniny a vstřebávání začíná v duodenu, kde se na něm podílí pankreatické enzymy. Tyto enzymy se do duodena dostávají skrze ampulla hepatopancreatica, což je rozšíření již zmíněné papilla duodeni major, do které ústí i hlavní žlučovod, který do duodena přivádí žluč. Žluč umožňuje rozklad a následnou absorpci tuků. Dále se do duodena uvolňuje bikarbonát, který neutralizuje žaludeční kyseliny v trávenině předtím, než se dostane do jejunu. V jejunu jsou absorbovány cukry, aminokyseliny a mastné kyseliny a všechny zbývající živiny, které nebyly dosud vstřebány, se absorbují v ileu. Jedná se zejména o vitamin B12 a žlučové kyseliny, které budou dále recyklovány (Collins, Nguyen, Badireddy, 2021, in press).

## **4.3 Atrézie pyloru**

Atrézie pyloru je velmi vzácný typ atrézie, který se běžně vyskytuje jako izolovaná vada s výbornou prognózou, ale byl zaznamenán i výskyt s dalšími vrozenými malformacemi, které mají na výslednou prognózu negativní vliv (Al-Salem, 2007, s. 559–560).

### **4.3.1 Anatomie**

Termín pylorus se používá jak pro krátký úsek gastroduodenální junkce, jehož lumen je asi 1 cm široký, tak pro konečný úsek žaludku, který je alespoň 3 cm dlouhý a zvenčí pokrytý longitudinálními záhyby. Další možností vymezení termínu pyloru může být to, že se jedná o úsek, který se rozprostírá od proximální pylorické kličky, která je přivrácena ke straně žaludku, k distální pylorické kličce, která je na straně duodena. Pylorus je silný svalový prstenec, který je vyztužen přepážkami z pojivové tkáně bohaté na kolagen. Na tyto přepážky se upíná longitudinální svalovina žaludku. Během kontrakce se lumen pyloru zužuje a prominují do něj podélné záhyby, a to úměrně kontrakci. Na příčném řezu je sliznice uvolněného pyloru hladká a plochá. Při částečné kontrakci má pylorus na průřezu tvar hvězdy a při silné kontrakci vyplní lumen slizniční záhyby (Ramkumar, Schulze, 2005, s. 22–23).

### **4.3.2 Fyziologie**

Pylorus napomáhá trávení a představuje odpor průtoku ze žaludku do duodena a naopak.

Základní odpor průtoku závisí na průměru lumenu pyloru, který je řízený kontrakcí distální pylorické kličky. K prudkému a přerušovanému zvyšování odporu dojde tehdy, jakmile se pylorus účastní žaludeční peristaltiky svou kontrakcí a dojde tak k uzavření celého pyloru. Tonus pyloru, a tudíž i odpor průtoku, ovlivňuje mnoho faktorů a například potraviny bohaté na živiny a kyseliny tonus zvyšují, a tím přispívají ke zpomalení vyprazdňování žaludku. Byly popsány tři fáze aktivity pyloru a průtoku. Během první fáze, tzv. fáze propulze, vyvolá kontrakce tlak na proximální část antra žaludku a trávenina je propuštěna dále do uvolněného distálního antra. Ve druhé fázi, tzv. fáze současné evakuace a retropulze, se dostává část tráveniny skrze uvolněný pylorus a část se vrací zpětně do proximálního antra. Třetí fáze je typická zrychlující se peristaltikou do takové míry, aby se kontrahovalo distální antrum a pylorus se uzavřel (Ramkumar, Schulze, 2005, s. 24).

#### **4.3.3 Epidemiologie**

Etiologie vzniku atrézie není dosud známá, ale předpokládá se, že vzniká z důvodu pozastavení vývoje mezi 5. a 12. týdnem gestace. Incidence je asi 1 : 100 000. Ve studii Al-Salema bylo zařazeno 11 pacientů, z toho 5 chlapců a 6 dívek. V sedmi případech byl na prenatálním ultrazvukovém vyšetření zjištěn polyhydramnion a 4 novorozenci byli narozeni předčasně. Na rentgenovém snímku lze vidět vzduchovou bublinu v žaludku a nepřítomnost plynů distálně, podobně jako je tomu u duodenální atrézie. Mezi přidružené malformace, se kterými se pacienti potýkali, patří epidermolysis bullosa, EA, DA, Downův syndrom, malformace srdce či rozštěp patra (Al-Salem, 2007, s. 560–561).

#### **4.3.4 Klasifikace**

Existují tři typy atrézie pyloru, u typu 1 je pylorus zakončený měkkou membránou a jedná se o nejčastější typ. Typ 2 se vyznačuje přítomností poutka mezi oběma konci pyloru a typ 3 představuje úplnou mezeru mezi žaludkem a duodenem (Al-Salem, 2007, s. 561).

#### **4.3.5 Operační léčba**

Postup operační léčby se liší dle typu atrézie. U atrézie typu 1 se provádí excize membrány a následně pyloroplastika. Atrézie s přítomnou mezerou se řeší pyloroduodenostomií. Dříve se využívala i gastrojejunostomie, od které se ale v dnešní době upouští vzhledem k tomu, že je tento zákrok spojený s výraznou mortalitou (Al-Salem, 2007, s. 561).

### **4.4 Atrézie duodena**

Atrézie duodena (DA) je vrozená vývojová vada proximálního střeva, která se vyznačuje úplnou absencí duodenálního lumenu. Přesná příčina vzniku DA není známá, stejně

jako je tomu u dalších typů atrézií. K ucpaní lumenu duodena nejspíše dochází vlivem proliferace epitelu a selhání rekanalizace v průběhu druhého měsíce gestace.

#### **4.4.1 Epidemiologie**

Incidence se dle různých zdrojů pohybuje v rozmezí mezi 1 : 2500 až 1 : 10000. Byla zaznamenána mírná převaha výskytu u chlapců, a to v poměru 1,4 : 1. Více než polovina pacientů je postižena přidruženými anomáliemi, jako jsou srdeční vady (25 %), střevní malrotace (10 %), anomálie pankreatu, EA, anální atrézie, VACTERL asociace, anomálie ledvin, a vzácně i žlučových cest. Další střevní atrézie bývají zhruba u 7 % novorozenců. Až 30 % pacientů má trizomii 21. chromozomu a pacienti s Downovým syndromem mají mnohonásobně vyšší šanci na výskyt DA (Adams, Stanton, 2014, s. 924; Celli, 2014, s. 432).

Dlouhodobá prognóza je velmi příznivá, míra přežití je asi 90 %. Hlavní příčiny úmrtí souvisí s výskytem dalších vrozených anomálií. Většinu riziku jsou vystaveni i novorozenci s porodní váhou nižší než 2 kilogramy (Morris, Kennedy, Cochran, 2016, s. 16).

#### **4.4.2 Klasifikace**

DA se dělí na tři základní typy. Typ I se vyznačuje přítomností slizniční membrány, přičemž zůstává neporušená svalová vrstva a seróza, a tak není narušena kontinuita střeva. Typ II je charakterizován krátkým vazivovým „poutkem“ („fibrous cord“), které spojuje atretické konce duodena. V případě typu III nejsou atretické konce duodena spojeny vazivem a jsou již plně odděleny a typ IV se skládá z několika atretických segmentů (Morris, Kennedy, Cochran, 2016, s. 15–16).

#### **4.4.3 Diagnostika**

Počátečním projevem DA v rámci prenatalní diagnostiky může být polyhydramnion viditelné na ultrazvuku. Zvýšené množství plodové vody vzniká v důsledku neschopnosti plodu polykat ji. Perinatální ultrazvuk dále může ukázat tzv. double bubble, čili stav, kdy jsou dilatované proximální duodenum a žaludek, spolu s nedostatkem střevních plynů v distální části střeva. Tento příznak ukáže stejně tak i postnatální rentgenový snímek (Morris, Kennedy, Cochran, 2016, s. 16).

Postnatálně jsou prvními projevy přetrvávající zvracení, které je v 80 % případů s příměsí žluči. Pokud se obstrukce nachází proximálně od papilla duodeni major, zvracení je bez příměsí žluči. Dále se objevují potíže s krmením a žaludeční distenze (Adams, Stanton, 2014, s. 924).

Nejdůležitější diferenciální diagnózou je malrotace střeva. Vodítkem k rozlišení DA a malrotace je jak prenatalní anamnéza, tak rentgenový snímek. V případě malrotace se jedná

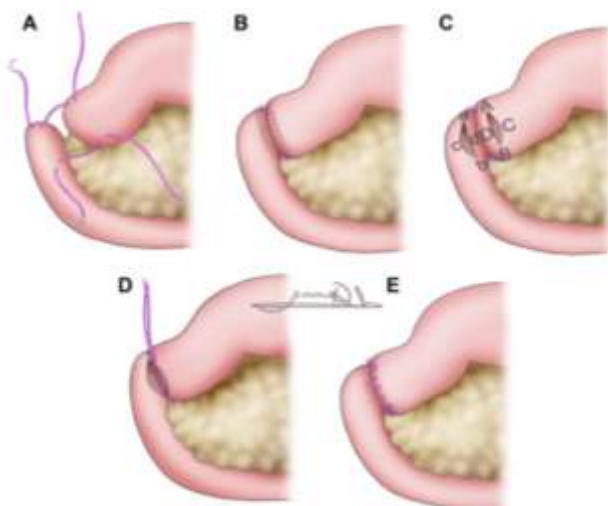
o urgentní stav, vyžadující operační výkon. V případě DA se nejprve zavádí nazogastrická sonda a provádí se další vyšetření pro odhalení dalších přidružených vad a chirurgická korekce tak není urgentní (Adams, Stanton, 2014, s. 924). Nazogastrická, případně orogastrická sonda slouží k dekompresi žaludku a minimalizaci rizika aspirace. Jakmile je novorozenec stabilní, plánuje se chirurgická korekce (Morris, Kennedy, Cochran, 2016, s. 16).

#### 4.4.4 Operační léčba

Operace mohou být otevřené i laparoskopické. Mezi možnosti chirurgické nápravy patří tzv. side-to-side a end-to-side duodenoduodenostomie nebo duodenojejunostomie. Podstatou zákroku je vytvoření anastomózy mezi oběma konci duodena a obnovení jeho kontinuity (Morris, Kennedy, Cochran, 2016, s. 16).

Během operačního výkonu (viz obrázek 4, s. 29) se nejprve vytvoří sutura na obou stranách proximálního a distálního konce jejuny (A) a následně se oba konce přiblíží (B). Poté se provede transverzální řez na proximálním konci a longitudinální řez na distálním konci (C). Oba řezy jsou díky tvaru duodena paralelně. Řezy se dělají tak dlouhé, jak jen to je možné, aby nedošlo pooperačně ke vzniku stenózy. Posledním krokem je spojení nejprve zadní stěny (D) a poté přední stěny střeva (E) (Oh et al., 2017, s. 2407).

Pooperačně je novorozenec převezen na JIP a pokračuje se v nazogastrickém odsávání. Jakmile dojde k posunu střevních plynů dále do střeva, což lze zjistit na rentgenovém snímku, začíná se postupně s krmením mateřským mlékem či umělou výživou. U většiny dětí je tomu tak do 10. dne od narození (Oh et al., 2017, s. 2407; Robb, Lander, 2007, s. 288).



**Obrázek 4** Postup při duodenoduodenostomii (Oh et al., 2017, s. 2408)

#### 4.4.5 Krátkodobé výsledky

Ve studii Escobara bylo sledováno 169 novorozenců s DA či stenózou. DA mělo 137

z nich a stenózu 32. Dívek bylo 89 a chlapců 80. 63 (36 %) novorozenců bylo narozených předčasně. Downův syndrom mělo 46 (27 %) dětí a 77 (46 %) dětí mělo přidružené vrozené anomálie. 143 případů bylo řešeno duodenoduodenostomií, většinou side-to-side anastomózou. Dalšími možnostmi korekce byly např. duodenostomie či duodenojejunostomie. Bylo zaznamenáno 5 případů časného úmrtí do 30 dnů od zákroku, kdy všechny souvisely s přidruženými srdečními vadami. V období od 3 měsíců do 14 let po operaci zemřelo 10 dětí, většinou opět v důsledku jiných malformací, a pouze 1 úmrtí bylo v souvislosti s pooperačním anastomotickým leakem. Pooperačně byly zaznamenány komplikace, jako jsou perforace distálního tenkého střeva, perforace duodena, anastomotický leak či duodenální obstrukce (striktura) (Escobar et al., 2004, s. 867–869).

#### **4.4.6 Dlouhodobé výsledky**

Ze studie Escobara vyžadoval zdravotní stav 20 dětí další rozsáhlejší operaci, a to vlivem pozdních komplikací. Tou je například GERD řešený následnou fundoplikací, a to dle studie Escobara v době 3 měsíců až 7 let po korekci DA. Dalším problémem je dysmotilita tenkého střeva, která může vzniknout jako následek poškození hladkého svalstva ischemií, hypoplazie nervů enterického nervového systému či snížení imunoreaktivity hladkého svalstva. Dlouhodobým důsledkem DA je dále megaduodenum, které se může rozvinout až 18 let po operačním výkonu. Je spojeno se špatným prospíváním, zvracením a bolestí břicha. U mnoha kojenců proximální dilatace atretického duodena odezní samovolně po úspěšné korekci DA, pokud k tomu ale nedojde, je nutná duodenoplastika. Dalšími komplikacemi mohou být opožděné vyprazdňování žaludku, rozvoj gastritidy či krvácivého peptického vředu (Escobar, 2004, s. 869–870).

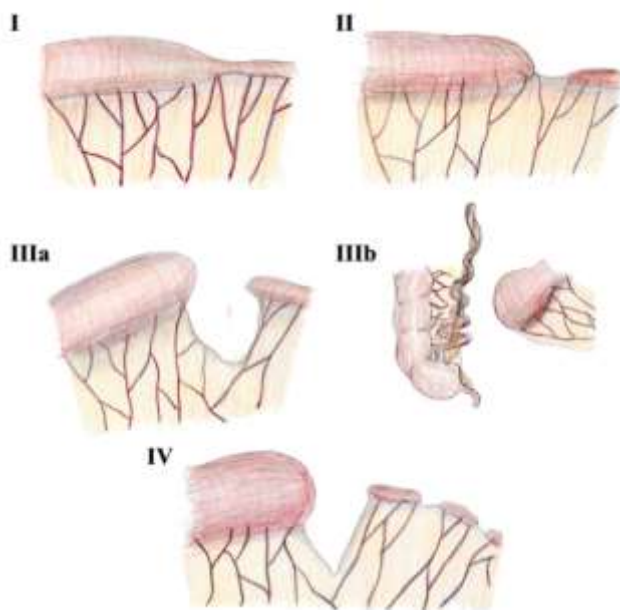
### **4.5 Jejunoileální atrézie**

Jejunoileální atrézie (jejunoileal atresia, JIA) jsou nejčastějším typem atrézie střeva, různé zdroje uvádí široké rozpětí incidence od 1 : 1000 až 1 : 14 000. Incidence u dívek i chlapců je vyrovnaná a více než 1/3 novorozenců s JIA je narozená předčasně. Tento typ obvykle není spojen s výskytem dalších přidružených chromozomálních anomálií a v současné době míra přežití přesahuje 90 %. Pravděpodobnou příčinou vzniku jsou intrauterinní ischemické změny v oblasti střev, které mohou být způsobeny například invaginací střeva či tromboembolickými příhodami (Adams, Stanton, 2014, s. 922; Robb, Lander, 2007, s. 288).

#### **4.5.1 Klasifikace**

Dělení JIA je dle Louwovy klasifikace, která rozlišuje čtyři typy (viz obrázek 5, s. 31). Incidence jednotlivých typů je rozložena rovnoměrně. Typ I se vyznačuje kontinuitou serózy

a je bez mezenterické vady. Typ II má narušenou kontinuitu serózy a typ III má narušenou kontinuitu serózy a současně i mezenterickou vadu. Typ III je dále rozdělen na podtypy IIIa a IIIb. Typ IIIa má pouze mezenterickou vadu a typ IIIb se označuje jako tzv. Apple peel deformita. Ta je typická výskytem atrezie těsně za duodenojejunální flexurou s tím, že je tenké střevo obtočené kolem arteria (a.) ileocolica. Typ IV označuje výskyt většího počtu atrezií. Typy IIIb a IV jsou častěji spojeny se zkrácením délky střev (Adams, Stanton, 2014, s. 922–923).



**Obrázek 5** Typy jejunoileálních atrezií (dle Grosfeld et al., 1979 in Adams, Stanton, 2014, s. 923)

#### 4.5.2 Diagnostika

Většina případů JIA je diagnostikována již prenatálně. Nález a postupy jsou podobné, jako při diagnostice DA. Na ultrazvuku se objevuje polyhydramnion, a to zvláště v případě jejunoálních atrezií. Ultrazvuk a prostý rentgen také mohou odhalit dilatované střevní kličky, které obsahují vzduch. Postnatálně jsou prvními příznaky distenze břicha a zvracení s příměsí žluči, které se objevují již v prvních 24 hodinách od narození. Dalším příznakem je nevyložení mekonia. Jakmile je JIA diagnostikována, zavádí se nazogastrická, či orogastrická sonda s cílem dekomprese žaludku (Robb, Lander, 2007, s. 289).

#### 4.5.3 Operační léčba

Cílem operačního výkonu je obnovit kontinuitu střeva, zachovat jeho délku a dosáhnout fyziologického vyprazdňování dilatovaného proximálního segmentu. Příčný řez je proveden nad úroveň umbilicu. Intraperitoneální tekutina je obvykle odeslána na kultivaci a bližší

vyšetření. Proximální segment je obvykle dilatován a před samotnou end-to-end anastomózou je provedena jeho resekce. Pooperačně je zavedena parenterální výživa a nazogastrická sonda. S enterálním krmením se začíná, jakmile je nazogastrická sonda odstraněna (Robb, Lander, 2007, s. 289–290).

Významným prognostickým faktorem je délka funkčního střeva, a proto by měla být během zákroku změřena. Kojenci s délkou střeva > 100 cm budou pravděpodobně kratší dobu napojeni na parenterální výživu, zatímco kojenci s délkou střeva < 25 cm budou mít rekonvalescenci delší a bude u nich potřeba prodloužení tenkého střeva a někdy i jeho transplantace. Existují dva základní zákroky s cílem prodloužení střeva – transverzální enteroplastika a longitudinální prodloužení střeva (Adams, Stanton, 2014, s. 924).

#### **4.5.4 Výsledky**

Pooperační komplikace, jako jsou anastomotický leak nebo sepse, jsou vzácné. Dlouhodobé důsledky se odvíjí od toho, zdali došlo k adekvátní náhradě délky střeva, či ne. Pokud tomu tak není, rozvíjí se tzv. short bowel syndrom, kdy jsou novorozenci odkázáni na dlouhodobou parenterální výživu a případně i transplantaci jater a střev (Robb, Lander, 2007, s. 290).

### **4.6 Biliární atrézie**

V případě biliární atrézie (BA) dochází perinatálně k obliteraci žlučovýchodů. Vždy je spojena s abnormalitami intrahepatálních žlučových cest a pokud se neléčí, vede k jaternímu selhání (Bijl et al., 2013, s. 170). Existuje velké množství etiologických spouštěčů této vady, ale přesný mechanismus vzniku není známý. Vyskytuje se buďto izolovaně, nebo v kombinaci s například cysticky změněnými žlučovými cestami nebo s malformací sleziny (Lakshminarayanan, Davenport, 2016, s. 2).

#### **4.6.1 Diagnostika**

BA se projevuje jako progresivní, dlouho přetrvávající žloutenka a jinak zdraví novorozenci mají bledou stolicí a tmavou moč. Mohou se vyskytovat i další příznaky spojené s nedostatkem vitamínu K, například sklon ke krvácení. Znamky chronického onemocnění jater, jako jsou portální hypertenze, ascites a splenomegalie, se projevují až po zhruba 3 měsících (Lakshminarayanan, Davenport, 2016, s. 5).

K diagnostice BA jsou klíčové vyšetření ultrazvukem, sérologické vyšetření, jaterní testy a případně jaterní biopsie. Tato vyšetření mohou ukázat proliferaci žlučového, malobuněčný infiltrát či portální fibrózu. Dalším vyšetřením je duodenální intubace a aspirace, které mohou prokázat nepřítomnost žluči ve střevě. Ve specializovaných centrech lze provést



i endoskopickou retrográdní cholangiopankreatografií (Lakshminarayanan, Davenport, 2016, s. 5).

#### **4.6.2 Operační léčba**

Ve více než 95 % případů se pro korekci využívá tzv. Kasai portoenterostomie. Transplantace jater se vykonává pouze asi u 2 % případů (Lakshminarayanan, Davenport, 2016, s. 6). Kasai operace spočívá v rekonstrukci systému žlučových cest, a to pomocí vytvoření anastomózy mezi jejunem a játry. Cílem je tedy obnovení spojení intrahepatálních žlučových cest a střeva. Pokud je operace úspěšná, zvýší míru přežití a oddálí nutnost transplantace jater. Míra 20letého přežití pacientů s jejich vlastními játry se udává 21–44 %. Nicméně většina pacientů se potýká s pozdějšími komplikacemi (Bijl et al., 2013, s. 170).

#### **4.6.3 Důsledky**

U pacientů, kteří mají dlouhodobě vlastní játra, je vyšší riziko rozvoje splenomegalie s portální hypertenzí, kterou trpí asi 2/3 dlouhodobě přeživších. Přítomnost či absence portální hypertenze po chirurgické korekci ovlivňuje následnou prognózu pacientů (Watanabe, 2022, s. 849).

Transplantaci jater vyžadují hlavně pacienti, u kterých se po korekci nelepší žloutenka a/nebo mají přetrvávající pooperační komplikace. Mezi ty patří například opakované cholangitidy, které se vyskytují jednotlivě nebo ve formě atak, jícnové a žaludeční varixy a jejich krvácení, spojené s již výše zmíněnou portální hypertenzí, hypersplenismus, sekundární plicní hypertenzi nebo hepatopulmonální syndrom. Dalšími následky mohou být pooperační infekce v oblasti hrudníku a močových cest, leak, ascites, encefalopatie, a dokonce i malignity jater (Gad et al., 2021, s. 305–307).

## 5 Atrézie tlustého střeva

Atrézie tlustého střeva zahrnují atrézie colon a anální atrézie. Obě tyto malformace jsou velmi vzácné (Celli, 2014, s. 433).

### 5.1 Anatomie

Tlusté střevo se rozprostírá od distálního konce ilea k anu a jeho délka u dospělého jedince dosahuje až 1,5 m. Dochází zde ke vstřebávání tekutin a solí z tráveniny a skládá se z caeca, colon a recta, jehož vyústěním je anus (Drake, Vogl, Mitchell, 2015, s. 319).

Slepé střevo s appendixem začíná v pravém třísle. Appendix je úzká dutá trubice se slepým koncem, která je spojena s caecem a obsahuje velké množství lymfatické tkáně. Caecum pokračuje směrem nahoru jako vzestupný tračník, colon ascendens. Pod játry se ohýbá doleva, kde vytváří flexura coli dextra (hepatica) a pokračuje přímo do levého podžebří jako příčný tračník, colon transversum. V této oblasti, pod slezinou, se ohýbá dolů a vytváří tak flexura coli sinistra (lienalis), odkud pokračuje jako sestupný tračník, colon descendens, do oblasti levého třísla. Do horní části pánevní dutiny vstupuje jako esovitá klička, colon sigmoideum, a dále jde k zadní stěně pánevní dutiny jako rectum a končí jako canalis analis (Drake, Vogl, Mitchell, 2015, s. 319–320). Anus se skládá ze dvou svěračů – vnitřního a vnějšího. Vnitřní svěrač je složen z hladké svaloviny a vnější z příčně pruhované, tudíž je ovladatelný vůlí (Preston, Wilson, 2012, s. 399).

Stěna tlustého střeva je specifická svým uspořádáním svalové vrstvy. Podélná svalovina jde ve třech úzkých pruzích, tzv. taeniae coli, které jsou nejvíce viditelné v caecu a colon, v rectu pak méně. Dalším typickým znakem je přítomnost vaků v colon, tzv. hauster (Drake, Vogl, Mitchell, 2015, s. 320).

### 5.2 Fyziologie

Jednou z hlavních funkcí tlustého střeva je motilita. Rozlišujeme tři hlavní pohybové vzorce, a to segmentaci (segmentální kontrakce), peristaltiku a tzv. mass movement kontrakce. Segmentální kontrakce napomáhají vstřebávání vody a iontů, ale netlačí chymus dopředu. Posun tráveniny dále do střeva zajišťuje peristaltika a mass movement kontrakce, což jsou masivní peristaltické vlny, které se objevují několikrát denně (Preston, Wilson, 2012, s. 399).

V místě přechodu ilea do caeca se nachází ileocekální svěrač, který brání zpětnému toku z tlustého střeva do tenkého. Podráždění ilea podporuje peristaltiku a tento svěrač se uvolní. Naopak podrážděním caeca se peristaltika inhibuje a svěrač se kontrahuje. Ihned po pozření potravy se ileocekální svěrač uvolňuje a ileum se kontrahuje. Tomuto jevu, který je pravděpodobně řízen gastrinem a cholecystokininem, se říká gastroileální reflex (Preston,

Wilson, 2012, s. 399).

Thlusté střevo absorbuje i vylučuje ionty, což umožňuje absorpci vody a zároveň i regulaci její hladiny, například během dehydratace. Thlusté střevo je zodpovědné za absorpci asi 20 % přijatých tekutin (Preston, Wilson, 2012, s. 400–401).

### **5.3 Atrézie colon**

Atrézie colon (colonic atresia, CA) jsou vzácné a tvoří 2–15 % střevních atrézií. Klasifikace je dle Louwa, a tudíž obdobná jako je tomu u jejuno-ileálních atrézií (viz 4.5.1), přičemž nejčastější je typ III, charakteristický narušením mezenteria, které separuje oba slepé konce (Adams, Stanton, 2014, s. 925).

#### **5.3.1 Epidemiologie**

Incidence se pohybuje mezi 1 : 10 000 až 1 : 66 000 s lehce vyšším výskytem u mužského pohlaví (4:3). Vznikají pravděpodobně v důsledku vaskulárních příčin. Od ostatních druhů atrézií se CA odlišuje svou možnou asociací s Hirschsprungovou chorobou. Předpokládá se, že CA může vzniknout ze zauzleného colon, který je v případě Hirschsprungovy choroby dilatovaný a částečně aganglionický (Adams, Stanton, 2014, s. 925). Dalšími přidruženými anomáliemi mohou být anomálie muskuloskeletálního systému, jako jsou syndaktylie, polydaktylie či chybějící radius, anomálie GIT, srdce, očí a obličeje (Celli, 2014, s. 433).

#### **5.3.2 Diagnostika**

Na rozdíl od předchozích typů atrézií obvykle nelze na prenatálním ultrazvuku detekovat polyhydramnion, protože v tenkém střevě dochází k absorpci plodové vody. Typickým znakem ale může být viditelná dilatace střeva. V prvních 48 hodinách po porodu se objevují příznaky střevní obstrukce, a to distenze, nevyhloučení mekonia a zvracení s příměsí žluči. Proximální colon je obvykle značně dilatovaný, a tudíž i palpovatelný, což lze prokázat na rentgenu. Stejně jako je tomu u jiných typů atrézií, jako první se zahajuje dekomprese žaludku pomocí nazogastrické sondy (Adams, Stanton, 2014, s. 925).

#### **5.3.3 Operační léčba**

Existují dva základní chirurgické přístupy, a to primární excize s anastomózou a provedení počáteční stomie s pozdější korekcí. K excizi a anastomóze se přistupuje tehdy, jestliže je postižena pravá strana tlustého střeva a stomie s následnou korekcí se provádí, pokud jde o levostrannou atrézii. Před provedením anastomózy je důležité vyloučit distální aganglionózu, a proto se dělá rektální biopsie. Po operaci je funkce střeva, a tudíž i prognóza, obvykle dobrá, protože se délka střeva významně nezkracuje (Adams, Stanton, 2014, s. 925).

### 5.3.4 Výsledky

Nejběžnější pooperační komplikací je anastomotický leak a stenóza. Během operace může dojít iatrogeně k perforaci jejunu či k transekci uretry. Dalšími důsledky jsou například syndrom respirační tísně, sepse, peritonitida, aspirace, dehydratace, nerovnováha hladiny elektrolytů a malnutrice (Karnak et al., 2001, s. 632–634).

## 5.4 Anální atrézie

Anální atrézie (anal atresia, AA) tvoří asi 75 % análních anomálií a incidence je 1 : 1500 až 1 : 5000. Třetina anomálií je izolovaných a dvě třetiny jsou spojeny s dalšími vadami, jako je EA. Přesná etiologie vzniku není známá, ale předpokládá se, že se na vzniku podílí genetická složka, protože AA je součástí VATER/VACTERL asociace a některých syndromů (Celli, 2014, s. 433; Chou, Chang, 2017, s. 181).

Rozlišujeme dva typy, a to podle vztahu mezi rektálním vakem a m. puborectalis. Ten je spolu s vnitřním a zevním análním sfinkterem součástí perianálního svalového komplexu, který zajišťuje kontinenci anu. V případě vysoké AA je perianální svalový komplex špatně vyvinutý a je zachován pouze vnitřní svěrač, v případě nízké AA zůstává celý svěrač neporušený (Chou, Chang, 2017, s. 181).

### 5.4.1 Diagnostika

Prenatální diagnostika AA je náročná, vzhledem k širokému spektru možných přidružených anomálií. Nepřímými nálezy mohou být dilatované distální kličky a kalcifikované mekonium ve 2. a 3. trimestru. Přímým nálezem je nepřítomnost perianálního svalového komplexu a chybějící sfinkter a sliznice anu (Chou, Chang, 2017, s. 182).

Po narození je prvním příznakem nevylovení mekonie a distenze břicha. Někdy může dojít k vyloučení mekonie skrze píštěl v peritoneu a skrze píštěl z močové trubice nebo pochvy. Pokud se AA nedagnostikuje včas, může dojít k dehydrataci, zvracení, aspiraci a sepsi. Dále je potřeba poporodně vyšetřit oblast perinea, pro zjištění přítomnosti anu (Singh, Mehra, 2021, in press).

### 5.4.2 Operační léčba

Chirurgická intervence není urgentní a prvních 24–36 hodin je věnováno diagnostice. Měl by být zaveden intravenózně příjem tekutin a pro dekompresi žaludku a zamezení aspirace nazogastrická sonda (Singh, Mehra, 2021, in press).

Pacient podstupuje buď kolostomii, nebo chirurgickou korekci, v závislosti na složitosti malformace, přidružených anomálií a celkovém stavu pacienta. V případě nízké a jednoduché AA se obvykle provádí primární anoplastika, zatímco v případě vysoké nebo složité AA je

vyžadována nejprve kolostomie a následně, po 4–8 týdnech, chirurgická korekce (Singh, Mehra, 2021, in press).

#### **5.4.3 Výsledky**

Celková prognóza závisí na složitosti anorektální malformace a přidružených malformacích. U většiny pacientů se rozvine buď zácpa, nebo inkontinence, která je častější u pacientů s nízkými lézemi. Tyto obtíže je potřeba následně dále léčit, a to farmakologicky či dietními opatřeními (Singh, Mehra, 2021, in press).

Po zákroku může dojít k rozpadu rány nebo k rozvinutí infekce močových cest. Nejčastějšími pooperačními komplikacemi jsou recidivující nebo přetrvávající píštěl, anální stenóza či striktura ostatních opravených struktur a rektální prolaps (Singh, Mehra, 2021, in press).

## 6 Terapie

Terapie u atrézií GIT se liší v závislosti na komplikacích vzniklých při operaci, bezprostředně po ní nebo dlouhodobě trvajících. V kapitole bude popsána terapie refluxu, dysfagií, respirační fyzioterapie a terapie jizvy.

### 6.1 Gastroezofageální reflux

GERD vzniká v důsledku dysfunkčního LES, což umožňuje průnik žaludečních šťáv zpětně do jícnu. Téměř všechny předčasně narozené děti trpí v různém rozsahu GERD. Spekuluje se, že reflux může vyvolat apnoe, stav desaturace a epizody bradykardie, a to právě u předčasně narozených dětí. Tyto děti také mohou mít problém s příjmem potravy a averzi ke krmení (Carvalho de Miranda Chaves et al., 2012, s. 1795; Eichenwald et al., 2018, s. 3–4).

#### 6.1.1 Polohování

U kojenců lze využít jako konzervativní přístup polohování. Pro prevenci aspirace při GERD se využívá supinační poloha v 30° elevaci (Straňák, Janota, 2015, s. 637). Ve studii Van Wijka et al. bylo zjištěno, že reflux byl zesílen v pozici na pravém boku, ale vzhledem k tomu, že tato pozice zároveň podporuje vyprazdňování žaludku, bylo navrženo polohování následovně: pravostranná laterální pozice ihned po nakrmení a následně 1 hodina v levostranné laterální pozici. Pro spánek je vhodná supinační pozice, protože pronační pozice zvyšuje riziko syndromu náhlého úmrtí novorozence. Není ale jisté, zdali má polohování skutečně vliv na GERD, protože i když byly popsány polohy na snížení refluxu, známky jeho přítomnosti, jako jsou pláč a podrážděnost dítěte, nevymizely (Van Wijk et al., 2007, s. 589).

#### 6.1.2 Facilitace a relaxace bránice

Bylo prokázáno, že kontrakcí bránice, zejména její krurální části, se tlak v LES zvýší, a tudíž je průniku žaludečních šťáv do jícnu zabráněno. Inspirační svaly jsou morfologicky i funkčně příčně pruhované a lze je tedy aktivovat stejným způsobem, jako kterékoliv jiné kosterní svaly (Carvalho de Miranda Chaves et al., 2012, s. 1795).

Funkce krurální části bránice může být modifikována terapií řeči, relaxačními technikami a technikami bráničního dýchání. Ve studii Carvalho de Miranda Chaves et al. probíhal po dobu 8 týdnů trénink inspiračních svalů pomocí Tresholdu IMT, což je lehký, přenosný přístroj, který nevyžaduje žádné zvláštní požadavky. Trénink probíhal dvakrát denně, 7 dní v týdnu, a spočíval v provedení 40 maximálních nádechů. Po 8 týdnech byl prokazatelně vyšší tlak v dříve hypotonickém LES. Dle jiné studie dále došlo tréninkem inspiračních svalů ke zvýšení maximálního inspiračního tlaku, a to až o 40 %. Maximální inspirační tlak je index, který slouží pro výpočet svalové síly inspiračních svalů a současně koreluje s tloušťkou bránice

(Carvalho de Miranda Chaves et al., 2012, s. 1798; Carvalho de Miranda Chaves, Navarro-Rodriguez, 2015 s. 31).

Dalšími způsoby ovlivnění bránice, zejména její krurální části, jsou techniky myofasciálního uvolňování, které spočívají v aplikaci tlaku na fasciální tkáň s cílem protažení svalových vláken bránice. Ve studii Martínez-Hurtado et al. byla na pacientech provedena 4 ošetření, každé o délce 25 minut, skládající se z 6 technik myofasciálního uvolňování. První technikou je ošetření bránice na zádech s bimanuálním kontaktem a tlakem v oblasti bránice (Th12–L1, processus xiphoideus), při druhé, anteroposteriorní technice má terapeut jednu ruku pod occiputem, druhou na sternu a kontakt je s distrakcí, aniž by došlo ke skluzu kůže. Třetí spočívá v aplikaci tlaku na horní hrudní oblast a pod mandibulou, podstatou čtvrté je tlak na m. psoas s flektovaným kolenem na ošetřované straně a pátá je technika bráničního strečinku s flektovanými koleny pacienta. Tato technika se provádí ve dvou krocích, prvním je umístění rukou terapeuta na dolní žebra s následnými 4 hlubokými nádechy pacienta a poté se ruce terapeuta přesunou pod dolní žebra, a zatímco se pacient čtyřikrát zhluboka nadechne, doprovází terapeut inspirační pohyby a přidržuje žebra tak, aby zabránil jejich sestupu. Současně protahuje s výdechem hrudník laterálně a kraniálně. Poslední technikou je inhibice n. phrenicus, opět vleže na zádech s flektovanými koleny. Terapeut umístí své ruce na sternum a břicho a zatímco pacient vydechuje, tlačí rukou na břicho směrem kraniálně, pod processus xiphoideus, a rukou na sternu kaudálně. Během nádechu terapeut tento tlak povolí a dovolí hrudníku se rozepnout (Martínez-Hurtado et al., 2019, s. 2).

Výše zmíněné studie a techniky byly provedeny na pacientech starších 18 let, lze však předpokládat, že by obdobný efekt nastal i u mladších dětí.

### **6.1.3 Viscerální rehabilitace**

Bitnar říká, že viscerální rehabilitace je nový podobor rehabilitace a fyzioterapie, který vychází ze vzájemného propojení vnitřních orgánů s pohybovým aparátem. Spočívá ve stimulaci a mobilizaci orgánů a využití terapeutického vstupu jak přes propriocepci, tak i interocepci. Spousta obtíží pohybového aparátu je způsobena funkčními a mnohdy i strukturálními změnami vnitřních orgánů, které ale lze manuálně ošetřit, například abdominální masáží nebo uvolňováním viscerálních vazů. Indikací jsou interní obtíže, například dušnost, obstipace či dysfagie a dále i poruchy sfinkterové, jako je inkontinence nebo právě GERD. Také slouží k diagnostice a léčbě pohybového aparátu při interních poruchách a jako podpůrná léčba chronických a systémových onemocnění, u kterých se využívají techniky na podporu peristaltiky a mikrosvalové pumpy (Bitnar in Rokyta, Höschl, 2015, s. 232–233).

## 6.2 Dysfagie

Orální krmení je komplexní schopnost, která vzniká synchronizací dýchání, sání a polykání.

Závisí na schopnosti koordinace žvýkacích svalů, rtů, jazyku, patra, hltanu i horní části trupu a respiračního systému. Pro správné polykání jsou důležité i nepoškozené senzorické funkce (Greene, O'Donnell, Walshe, 2016, s. 7).

Dysfagie je narušení schopnosti bezpečně a efektivně polykat potravu nebo tekutinu. Problematické sání a polykání se vyskytuje u předčasně narozených dětí, ale také, jak bylo avizováno v předchozích kapitolách, u dětí různého věku s EA. Incidence u předčasně narozených dětí je asi 26 %, což je dvojnásobná hodnota než u běžné populace. Také se vyskytuje až u 90 % pacientů s neurologickými poruchami (Jadcherla et al., 2009, s. 2; Lin et al., 2016, s. 1).

### 6.2.1 Orální stimulace

Cílem orofaciální rehabilitace je snížit orální hypersensitivitu, zlepšit rozsah pohybu a sílu svalů účastnících se sání a zlepšit organizaci orální motoriky. Terapeutické techniky se také zaměřují na obnovení primitivních reflexů a normálních orálních pohybů pro rozvoj sání a polykání. Terapie urychluje přechod od výživy sondou k orálnímu podávání, prospívání a snižuje tak dobu hospitalizace (Greene, O'Donnell, Walshe, 2016, s. 8).

Pro podporu orálního krmení lze zahájit terapii ve formě nenutritivního sání (nonnutritive sucking, NNS) a orální stimulace. Oba přístupy jsou účinné pro facilitaci orálního krmení, zejména sání. Nicméně předčasně narozené děti se potýkají, kromě obtížného sání, s problémy hltanového polykání, na které nejsou ani nenutritivní sání, ani orální stimulace navrženy. Lau a Smith představili nové polykací cvičení (swallowing exercise, SE), s ohledem na pomalejší pohyb svalů jazyka a svalů v submentální oblasti. V případě NNS se novorozenci polohují na bok nebo do supinační polohy a při SE do polovzpřímené polohy, kdy terapeut podpírá hlavu a krk dítěte. SE spočívá v podání mléka o objemu 0,05–0,2 ml přímo na střed zadní části jazyka, kdy kojeneček cvičí přímo polykání (Ostadi et al., 2021, s. 1–2).

Další možností je masáž periorálních a intraorálních struktur prsty v době před krmením. Hlazení tváří a podobné techniky posilují rychlost sání a poskytují podporu tváří, brady a čelisti. Pozitivní efekt byl zaznamenán i na rytmu pharyngeálního polykání (Greene, O'Donnell, Walshe, 2016, s. 7).

### 6.2.2 Kinesiotaping

V případě, který zaznamenal Lin et al., měl předčasně narozený chlapec v důsledku

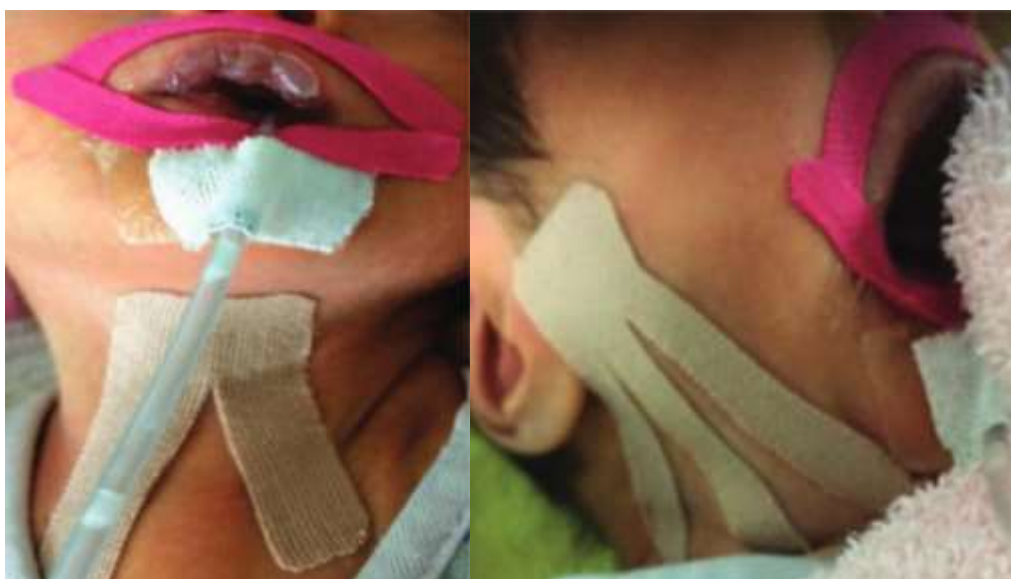

edému mozku potíže s polykáním a na krmení mu byla zavedena žaludeční sonda. Při vyšetření bylo zaznamenáno silné slintání, omezený pohyb čelistí, zpožděný polykací reflex a také problémy s uzavřením rtů. Chlapec měl také problémy s dušením při krmení mlékem. Problémy se u chlapce vyskytovaly i po orální stimulaci a masážích dolní čelisti, tváře i temporomandibulárního kloubu (Lin et al., 2016, s. 1).

Kinesiotapy se aplikovaly na horní a dolní část m. orbicularis oris s tažnou silou asi 15 % k oběma koutkům. Pro zlepšení elevace jazyky se aplikovaly kinesiotapy pro inhibici m. sternohyoideus a pro facilitaci m. mylohyoideus ve směru od mandibuly ke sternu (viz obrázek 6, s. 41). Dále se facilitoval m. masseter umístěním kinesiotapu na spodní okraj arcus zygomaticus (viz obrázek 6, s. 41) (Lin et al., 2016, s. 2).

Deset minut po aplikaci bylo provedeno hodnocení, při kterém se zjistilo zlepšení funkce sání. Kinesiotapy byly měněny každé 2 dny po dobu jednoho týdne. Po této době mohl být chlapec propuštěn bez žaludeční sondy (Lin et al., 2016, s. 2).

Přestože byl účinek prozatím zaznamenán jen v tomto případě, lze předpokládat další bližší prozkoumání efektu kinesiotapingu v této problematice.



**Obrázek 6** Aplikace kinesiotapu na m. orbicularis oris, m. sternohyoideus a m. mylohyoideus a m. masseter (Lin et al., 2016, s. 2–3)

### 6.2.3 Vojtova reflexní lokomoce

V současnosti se u dětí používají dvě hlavní neurovývojové terapeutické metody, neurodevelopmental therapy method – Bobath (NDT-B) a Vojtova metoda, která je používána jako metoda první volby v rámci terapie a v případě podezření na poškození mozku i jako metoda diagnostická. Vojta vycházel z předpokladu, že motorický vývoj je geneticky zakódován a celý psychomotorický vývoj jedince se skládá z globálních pohybových vzorů,

kteře jsou zakořeneňy v CNS (Czajkowska, Kaptur, 2016, s. 149). Principem je udržování jedinice v určitých polohách při současné stimulaci specifických bodů (zón). Vojtova metoda tak působí jako zdroj aferentní stimulace prostřednictvím stimulace receptorů (Ha, Sung, 2016, s. 542).

Kromě problémů v důsledku intubace a krmení žaludeční sondou trpí předčasne narozené děti dalšími problémy v souvislosti s orofaciální dysfunkcí. Kromě potíží zmíněných v kapitole 6.2.1 se potýkají i s reklinací krční páteře, která vzniká v důsledku polohy hlavy. Ta bývá opřená dozadu a narušuje držení těla. Svaly na přední straně krku, jako jsou m. sternocleidomastoideus, m. longus capitis a m. longus colli, jsou v nerovnováze s dominantními antagonisty, která se postupně zvyrazňuje. Fyziologická lordóza krční páteře se tak prohlubuje do hyperlordózy neboli reklinace, přičemž vzniká napětí v oblasti hrtanu a jícnu. V tomto případě je hlavním cílem terapie aktivace svalů na přední straně krku (Czajkowska, Kaptur, 2016, s. 150).

Ke stimulaci mechanismu sání, polykání a dýchání lze využít vzorec plazení. Základní pozice je na bříše a hlavní zóny pro uvolnění motorických vzorů v této poloze patří mediální epikondylus humeru, laterální tuber calcanei a hrudní zóna. Správně provedenou stimulací dojde k napřimení segmentů páteře, zejména krční, což působí pozitivně na reklinační držení. Dosažením optimální polohy krční, hrudní i bederní páteře umožňuje rotační pohyb hlavy, který je následován i bulby, jazykem a pohyby rtů a koutků. Částečně je uvolněn i pohyb mandibuly do stran (Czajkowska, Kaptur, 2016, s. 152).

Další možností je využití vzorce reflexního otáčení, protože v tomto případě je hybnou odpovědí hlavy její otáčení kolem podélné osy těla směrem k záhlavní straně. Při otáčení vytváří páteř a trup posturu, což je předpoklad pro správnou motorickou funkci svalstva očí, úst a hrdla. Častý je únikový pohyb hlavy, jehož vedením, či odporem vůči tomuto pohybu, dosáhneme aktivace v oblasti úst i mimického svalstva. Stimulaci a vedení lze provést i přes spodinu ústní, čímž se aktivují funkce potřebné pro žvýkání a polykání. Kromě spodiny ústní může být stimulován kořen jazyka i jazylka a její postavení tak, aby se o ni jazyk při polykání mohl opřít (Orth, 2009, s. 124–132).

#### **6.2.4 Bobath koncept**

Bobath koncept je multidisciplinární přístup Berthy a Karla Bobathových k terapii neurologických onemocnění, jako je dětská mozková obrna, který je v posledních letech jedním z nejčastějších přístupů velké části profesionálů. Cílem Bobath konceptu je optimální participace v každodenním životě (Mayston, 2016, s. 994).

Ve studii Acara et al. byla stanovena hypotéza, že kombinace cvičení na stabilizaci trupu

a krku a orofaciální terapie bude mít pozitivní efekt na polykání a krmení. Dále se předpokládalo, že cvičení zlepší kontrolu trupu, zkrátí dobu krmení a odstraní bolest a dyskomfort během krmení. V této studii bylo 40 dětí s diagnózou dětské mozkové obrny ve věku 18–54 měsíců, které měly problémy s krmením a polykáním. Polovina z nich podstoupila terapii formou kombinace intervence do orální motoriky, školení rodičů ohledně výživy a NDT-B a druhá polovina měla terapii bez NDT-B. Intervence do orální motoriky zahrnovala orofaciální terapii včetně masážních technik, mobilizaci jazyky, extraorální stimulaci, cvičení na oromotoriku, termálně taktilní stimulaci, trénink žvýkání, cvičení jazyka, rtů i měkkého patra. Cvičení stabilizace krku a trupu na bázi NDT-B obsahovalo například korekci postavení trupu, pánve či kyčlí s předozadním přenášením váhy na míči, bilaterální abdukce-trakce horních končetin pro laterální přesun váhy, extenzi na břicho na míči či polohování hlavy, trupu i úst. NDT-B cvičení probíhalo dva dny v týdnu po dobu 6 týdnů, celkem tedy 12 terapií. Na konci studie vykazovala skupina cvičící na bázi NDT-B lepší schopnost krmení, polykání a celkové orální motoriky. U těchto dětí byl také zaznamenán pozitivní efekt na přenášení váhy, udržení rovnováhy, provedení dosahových aktivit nad úroveň hlavy a další (Acar et al., 2021, in press). Přestože byla tato studie provedena na pacientech s dětskou mozkovou obrnou, lze předpokládat pozitivní efekt i u dysfagií jiné etiologie.

### **6.3 Respirační onemocnění**

Jak bylo zmiňováno v předchozích kapitolách, zejména v případě EA je velmi častou pooperační komplikací rozvoj respiračních onemocnění, jako jsou pneumonie, bronchiolitida nebo HRAD. Recidivující pneumonie nebo HRAD se vyskytuje i u dětí v rámci dlouhodobých výsledků (Leibovitch et al., 2018, s. 163). Cílem respirační fyzioterapie je odstranění sekretů, což snižuje odpor dýchacích cest a usnadňuje výměnu plynů, udržení průchodnosti dýchacích cest a zlepšení ventilace (Chaves et al., 2019, s. 6).

#### **6.3.1 Principy respirační fyzioterapie**

Principy technik respirační fyzioterapie (RFT) využívaných u dětí jsou obdobné jako u dospělých, je ale nutné počítat s průběžným vývojem anatomie i funkce dýchacích cest a hrudníku dítěte a terapii přizpůsobit. V určitých situacích může být fyzioterapeutický zásah dokonce škodlivý, a to když posílí bronchospasmus, vyvolá plicní hypertenzi nebo navodí destabilizaci nemocného dítěte (Chaves et al., 2019, s. 6). Mezi potenciálně škodlivé nebo nebezpečné techniky pro kojence patří dříve využívané poklepy a manuální vibrace, protože mohou vést k hypoxémii, zvýšení nitrohruďního tlaku a také jsou neúčinné při odstraňování bronchiálního sekretu. Nicméně existují techniky, které byly vyvinuty výhradně pro děti

(Gomes, Donadio, 2018, s. 395).

RFT u kojenců a batolat vykonávají převážně rodiče a u starších dětí se využívá terapie formou hry. Zhruba od 4–5 let lze u dětí očekávat určitou samostatnost, a to zejména u modifikovaných technik. Je potřeba terapii vždy přizpůsobit věku a stavu dítěte, u dětí může často docházet k rychle nastupující únavě dechových svalů a snížení koncentrace, což je zakončeno záchvatovitým kašlem (Smolíková, Máček, 2010, s. 115–125).

### **6.3.2 Konvenční techniky**

Techniky RFT se dají rozdělit na konvenční, moderní a přístrojové. Mezi techniky konvenční patří například posturální drenáž, která využívá gravitaci při polohování tak, aby se sekret mobilizoval směrem k hlavnímu bronchu, huffing, čili rychlý a prudký přerušovaný výdech nebo kašel, kdy je dítě požádáno, aby zakašlalo, a v případě malého dítěte lze kašel navodit stimulací trachey nebo lechtáním na přední straně krku. V případě komprese hrudníku klade fyzioterapeut obě ruce na spodní třetinu hrudníku a aplikuje tlak, který vede ke zvýšení objemu usilovného výdechu. Tato technika stimuluje fyziologický mechanismus kašle prostřednictvím zvýšení nitrohrudního tlaku (Chaves et al., 2019, s. 6 a 34).

### **6.3.3 Moderní techniky**

Moderní techniky využívají úpravu průtoku vzduchu prostřednictvím kontroly dechu. Většina moderních technik není určena pro novorozence, například autogenní drenáž je určena pro děti od osmi let a uvedené techniky jsou tedy určené pro starší děti (Chaves et al., 2019, s. 6).

Moderní techniky zahrnují například forsírovaný výdech, kdy se začíná bráničním inspiřiem, a poté následuje výdech otevřenými ústy a glottis. Další je aktivní cyklus dechových technik, který se skládá z více fází. První fáze je kontrola dýchání, kterou se uvolňuje horní hrudník, druhá fáze se nazývá expanze hrudníku a spočívá v hlubokém dýchání. Nejprve je proveden pomalý nádech nosem, následuje 2–3 sekundová pauza na konci nádechu a výdech ústy. Poslední fází je výše zmíněný forsírovaný výdech. Nezbytnou technikou je autogenní drenáž, která využívá vysoké expirační průtoky a různé objemy k odlepení a evakuaci sekretů. Je prováděna vsedě a má tři fáze. První fáze odlepení spočívá v pomalém výdechu ústy a inspirací na nízký objem plic, která je následovaná krátkou pauzou. Ve fázi kolekce probíhá nádech nosem na střední objem, opět krátká pauza a následně pomalý výdech, a fáze eliminace spočívá v nádechu nosem na vysoký objem, pauzou a dlouhým výdechu ústy. Modifikovanou formou autogenní drenáže je asistovaná autogenní drenáž, kterou lze aplikovat u kojenců a mladších dětí, protože nevyžaduje aktivní participaci. Fyzioterapeut ovlivňuje úroveň

dýchání, aniž by ji ovlivňovalo vědomě dítě. Další pasivní technikou je pomalý a prodloužený výdech, kdy položí terapeut jednu ruku na hrudník dítěte a druhou na břicho a na konci spontánního výdechu aplikuje tlak na hrudník a břicho, který se udržuje po dobu dvou až tří dechových cyklů (Chaves et al., 2019, s. 6 a 34).

#### **6.3.4 Instrumentální techniky**

Stejně jako tomu bylo u moderních technik, ani instrumentální techniky nejsou určeny pro novorozence a využívají se u dětí od 1 roku výše.

Instrumentální techniky mají pomoci jak k uvolnění dýchacích cest, tak k zajištění podpory dýchání. Využit lze například pozitivní expirační tlakovou (positive expiratory pressure, PEP) masku, která vytváří odpor vůči výdechu, díky čemuž je výdech aktivní. Ošetření se provádí vsedě a dítě se nadechne přes PEP masku při jednom sezení asi patnáctkrát. Další pomůcka je flutter, což je zařízení ve tvaru oscilující trubky, ve které je míček a která vytváří pozitivní tlak při výdechu. Dítě provede nádech nosem, následuje pauza a poté rychlý výdech. Celý proces by se měl opakovat po dobu 10–15 nádechů (Chaves et al., 2019, s. 6 a 34). Děti jsou schopny samostatně flutter používat od 2–3 let, kdy jsou také schopny mnohem lépe vnímat oscilující pohyb míčku. Hlubkové vibrace pomáhají uvolňovat hlen. Jako nevýhodu lze považovat závislost funkce flutteru na jeho poloze, která by měla být vodorovná, což je pro neklidné děti náročné. Acapella je zařízení, které není závislé na poloze, což je sice velká výhoda, ale na druhou stranu ji nelze rozložit na jednotlivé díly, tudíž je ztíženo její čištění, a proto byla vytvořena Acapella choice, kterou rozložit lze (Smolíková, Máček, 2010, s. 127).

#### **6.3.5 Neurofyziologická facilitace dýchání**

Principem neurofyziologické facilitace dýchání (Neurophysiological facilitation of respiration, NPF) je vyvolání reflexních dechových pohybů jako odpověď na stimulaci proprioceptorů a taktilních receptorů manuálním kontaktem. Odpověď na stimulaci je ve formě změny hloubky a rychlosti dýchání. Mezi techniky NPF patří například interkostální streč, který se aplikuje vleže na zádech v připažení. Streč je prováděn v oblasti 2. a 3. žebra pomocí ukazováku a prostředníku během výdechu, po dobu asi 2 minut. Tlak se aplikuje na horní okraj žebra tak, aby se protáhly mezižeberní svaly kaudálním směrem. Další technikou je tlak na obratle, kdy je pacient opět vleže na zádech a fyzioterapeut má ruce umístěné zespoda na páteři. Následně aplikuje tlak nejprve na horní hrudní obratle s cílem facilitace pohybů v oblasti epigastria při relaxované břišní stěně a poté na dolní hrudní obratle s cílem zlepšení inspiračních pohybů apikální části hrudníku (Patel, Prajapati, 2021, s. 1526).

Na principu NPF je založeno kontaktní dýchání, které se u nás hojně využívá.

Napomáhá odstranění bronchiálního sekretu a tím celkově zlepšuje dýchání. V tomto případě je manuální stimulace dosaženo přes kontakt a uchopení nebo manévr. Manuální kontakt a uchopení spočívá v přiložení rukou fyzioterapeuta na hrudník dítěte s cílem kopírování dechových pohybů a odstranění nežádoucích pohybů. Manuální manévr využívá nepřerušovaného kontaktu ruky a prstů fyzioterapeuta, ale bez jakékoliv aplikace tlaku (Smolíková, Máček, 2010, s. 131).

### **6.3.6 Respirační handling**

Respirační handling (RH) je koncept vycházející z NPF, který uplatňuje také principy RFT na neurovývojovém podkladě. Jedná se o 24 hodinový koncept zahrnující polohování, manipulaci a stimulaci dítěte, který vyvolává dechovou i pohybovou reakci. Cílem je stimulace fyziologických pohybových vzorů a potlačení těch nefyziologických, které se objevují v důsledku respiračního onemocnění. Nejúčinnější efekt nastane, jestliže je RH zahájen do 6 měsíců věku dítěte (Smolíková, Máček, 2010, s. 133).

## **6.4 Jizva**

Po traumatu jsou poškozené tkáně nahrazeny novou tkání. Fyziologicky by mělo dojít k optimální náhradě všech vrstev původní tkáně, k čemuž ale ne vždy dojde. Pokud se nevytvoří vzájemně posunlivé vrstvení tkání, hovoříme o adhezivní jizvě (Kobesova et al., 2007, s. 235). Adheze jsou tedy pruhy vaziva, které se vytvoří mezi dvěma strukturami a následně omezují viscerální pohyblivost (Wasserman et al., 2019, s. 262). Tyto srůsty naruší v důsledku změněného napětí tkání proprioceptivní vstup, který může narušit eferentní výstup a véde k různým komplikacím, jako jsou chronické bolesti břicha, chronické zácpy, neplodnost či vznik ochranných posturálních vzorců (Kobesova et al., 2007, s. 235; Wasserman et al., 2019, s. 262). Pooperační břišní jizvy také způsobují palpovatelný odpor v břišní dutině, který je nutno odlišit od viscerálního onemocnění (Kobesova et al., 2007, s. 235). Terapie adhezí spočívá v masážích, viscerální mobilizaci, myofasciálním uvolnění či mobilizaci měkkých tkání a cílem je obnovit pružnost kůže a posunlivost všech vrstev tkání v okolí jizvy (Wasserman et al., 2019, s. 263).

Jizvy zasahují do všech vrstev od kůže, přes podkoží, fascie, svaly, a dokonce i do tkání břišní dutiny. Celkově je význam měkkých tkání pro funkci motorického systému významně podceňován a je potřeba si uvědomit, že každý pohyb trupu i končetin je doprovázen protažením či posunem okolních měkkých tkání, kloubů i kostí. Zhoršená pohyblivost měkkých tkání tak může narušit motorické funkce. Jakmile dojde ke změnám v měkkých tkáních, hovoří se o aktivní jizvě (Lewit, Olsanska, 2004, s. 400).

Do základního vyšetření a diagnostiky funkčních poruch by tedy mělo patřit i vyšetření aktivní jizvy, která může funkční poruchu způsobovat. Projevem aktivní jizvy je její zvýšená citlivost až bolestivost, přítomnost rigidní, nepružné bariéry a snížená mobilita měkkých tkání. Mobilita je narušena jak mezi kůží a fascií, tak i mezi fascií a svalem a popřípadě i mezi svalem a kostí, respektive periostem. Okolí jizvy je teplejší, zarudlejší a více se potí (Bitnar in Kolář, 2009, s. 177).

Ošetření jizvy je zaměřeno na obnovení protažitelnosti okolní kůže a obnovení vzájemné posunlivosti mezi jednotlivými vrstvami. Terapie probíhá od povrchových vrstev k hlubokým formou šetrné manipulace. V každé vrstvě je nejprve dosaženo bariéry a následně je potřeba vyčkat na uvolnění (Lewit, Olsanska, 2004, s. 400).

Ve studii Lewita a Olšanské bylo 51 pacientů, kteří si stěžovali na různé obtíže v důsledku pooperační jizvy, jako jsou vertigo, bolesti zad, ramen, hlavy, krku, břicha a kořenové bolesti. Pacienti byli nejčastěji po apendektomii, operacích prsou či gynekologických operacích. Celkem bylo provedeno 12 terapií v rozmezí 4–8 týdnů. Sezení začínala hlazením po celé ploše jizvy pro její relaxaci a poté protažení kůže do všech stran. Následovala aplikace horkého zábalu pomocí ručníku v kombinaci s tlakem na tkáň, s výjimkou u pacientek po operacích rakoviny prsu, u kterých nejsou horké zábalové doporučené. Dále se protahovala pojivová tkáň zapojená do jizva, pokud byl nalezen odpor, nejčastěji v oblasti břicha, byl aplikován jednoduchý tlak ve směru patologické bariéry. Pokud jizvy přilnuly až k okostici, opět bylo cílem zajistit jejich posunlivost. Sezení končilo hlazením jizvy a jejího okolí. Každá terapie byla uzpůsobena na míru dle diagnózy, například u břišních jizev nehrozí její přilnutí až k okostici, proto byl tento krok vynechán. Ve 36 případech přinesla léčba okamžité výsledky po vyšetření a dalším ošetření. Částečného výsledku bylo dosaženo ve 13 případech a pouze ve třech případech nedošlo k žádnému zlepšení (Lewit, Olsanska, 2004, s. 400–401).

## Závěr

Atrézie jsou poměrně častou vrozenou vadou, která se vyskytuje sporadicky i syndromálně a dosud nebyla plně objasněna její etiologie. V práci jsou popsány atrézie choan, jícnu, duodena, jejuno-ileální, žlučových cest, colon a anální atrézie. Pokud postihují atrézie více orgánů zároveň, hovoříme o multiple intestinal atresia. Na jejich vzniku se pravděpodobně uplatňuje jak genetika, tak mechanické a vaskulární faktory působící během nitroděložního vývoje.

V první kapitole byly zpracovány obecné informace ohledně GIT a atrézií, konkrétně anatomie trávicí trubice, fyziologie trávicího traktu a historie, lokalizace a příčiny vzniku atrézií.

Druhá kapitola je věnována atréziím choan, které mohou být unilaterální i bilaterální a které mají velký význam zejména proto, že u novorozenců převažuje nosní dýchání, které je v případě přítomnosti atrézie omezené či znemožněné. Proto je chirurgická intervence bilaterální atrézie potřebná akutně. V kapitole je popsána diagnostika, epidemiologie, patofyziologie, spojitost se syndromem CHARGE a chirurgická léčba.

Nejobsáhlejší kapitolou jsou atrézie jícnu, které jsou nejčastější. V kapitole jsou nejprve popsány obecné poznatky o anatomii a fyziologii jícnu a poté klasifikace. Ta je specifická, protože atrézie jícnu se často vyskytuje ve spojení s tracheo-ezofageální píštělí, která způsobuje propojení respiračního systému s GIT. Dále je popsána operační léčba, která se provádí přes torakotomii i thorakoskopii a následuje korekce atrézie pomocí end-to-end anastomózy. Důležitou součástí jsou výsledky, které úzce souvisí s následnou fyzioterapeutickou intervencí. Bylo prokázáno, že pacienti po korekci atrézie trpí nejen krátkodobými obtížemi, jako jsou leak či stenóza, ale i dlouhodobými, kam patří zejména gastroezofageální reflux, dysfagie a respirační onemocnění. Hlavně reflux může u pacientů přetrvávat do dospělosti.

U atrézií střeva jsou opět popsány obecné anatomické a fyziologické informace o tenkém i tlustém střevě, a také jsou v této kapitole zahrnuty atrézie pyloru a žlučových cest. U střevních atrézií je vytvořena klasifikace na základě toho, zda je zachována kontinuita střeva či ne. Pooperačně je u pacientů nejčastěji zaznamenán leak, stenóza, perforace střeva anebo jeho obstrukce. Dlouhodobě se pacienti potýkají s dysmotilitou střeva a megaduodenem.

Cílem této práce bylo také objasnit pozici fyzioterapeuta v celé této problematice. Terapie je zaměřena nejprve na gastroezofageální reflux, který lze léčit prostřednictvím aktivace bránice, zejména její crurální části, ale také jejím uvolněním. Aktivace zajistí kontrakci dolního svěrače jícnu a znemožní zpětný průnik žaludečních šťáv do jícnu. Lze využít brániční



dýchání, techniky myofasciálního uvolňování či viscerální rehabilitaci. U nejmenších dětí využíváme polohování, přestože nikdy nebyl skutečně prokázán jeho účinek. Další přetrvávající obtíží je dysfagie, která souvisí se stenózou jícnu, zavedením nazogastrické sondy a s předčasným narozením dítěte, které ve spojitosti s atréziemi také bývá běžné. V terapii využíváme orální stimulaci, nenutritivní sání, polykací cvičení či masáže periorálních a intraorálních struktur. Cílem je snížit přecitlivělost v oblasti úst, zlepšit sílu svalů, které se sání a polykání účastní a obnovit primitivní reflexy související se sáním. V práci je také popsána možnost aplikace kinesiotapů na svaly v oblasti úst. Dále lze využít Bobath koncept i Vojtovu metodu, neboť na orální dysfunkci má vliv poloha hlavy a krční páteře, která bývá často v reklinaci a způsobuje napětí v oblasti hrtanu a jícnu. V pooperačním období je větší riziko rozvoje pneumonie a dalších respiračních obtíží provázených zvýšenou sekrecí sputa. V rámci respirační fyzioterapie byly objasněny obecné principy a techniky konvenční, moderní i instrumentální. Dále jsem stručně popsala neurofyziologickou facilitaci dýchání, ze kterého vychází i hojně využívané kontaktní dýchání a respirační handling. Poslední část tvoří terapie jizvy, která tím, že zasahuje do všech vrstev od kůže až do výstelky břišní dutiny, může způsobit funkční poruchy.

Závěrem lze říci, že prodělání jakékoliv operace v novorozeneckém věku má dalekosáhlé důsledky na další vývoj, a to i desítky let po výkonu. Následky mohou mít vliv na další růst, narušit motorické funkce a způsobit tak funkční poruchy. Je důležité pochopit smysl fyzioterapie v této problematice a zapojit ji do celého procesu léčby a i během dospívání, protože právě tak lze důsledkům předejít.

## Referenční seznam

ACAR, G., EJRAEI, N., TURKDOĞAN, D., ENVER, N., ÖZTÜRK, G., AKTAŞ, G. 2021. The Effects of Neurodevelopmental Therapy on Feeding and Swallowing Activities in Children with Cerebral Palsy. *Dysphagia* [online]. [cit. 2022-04-13]. ISSN 0179-051X. Dostupné z: doi:10.1007/s00455-021-10329-w.

ADAMS, S. D., STANTON, M. P. 2014. Malrotation and intestinal atresias. *Early Human Development* [online]. 90(12), 921–925 [cit. 2022-03-01]. ISSN 03783782. Dostupné z: doi:10.1016/j.earlhumdev.2014.09.017.

AL-SALEM, A. H. 2007. Congenital pyloric atresia and associated anomalies. *Pediatric Surgery International* [online]. 23(6), 559–563 [cit. 2022-03-07]. ISSN 0179-0358. Dostupné z: doi:10.1007/s00383-007-1903-0.

ANDALORO, C., LA MANTIA, I. 2021. Choanal Atresia. *StatPearls* [online]. Treasure Island (FL): StatPearls Publishing. [cit. 2021-11-24]. PMID: 29939546. Dostupné z: <https://www.ncbi.nlm.nih.gov/books/NBK507724/>.

BAJWA, S. A., TORO, F., KASI, A. 2021. Physiology, Esophagus. *StatPearls* [online]. Treasure Island (FL): StatPearls Publishing. [cit. 2021-12-05]. PMID: 30085553. Dostupné z: <https://www.ncbi.nlm.nih.gov/books/NBK519011/>.

BIJL, E. J., BHARWANI, K. D., HOUWEN, R. H., DE MAN, R. A. 2013. The long-term outcome of the Kasai operation in patients with biliary atresia: a systematic review. *The Netherlands journal of medicine* [online]. 71(4), 170–173 [cit. 2022-03-14]. ISSN 0300-2977. Dostupné z: <https://www.njmonline.nl/getpdf.php?id=1297>.

BITNAR, P. 2015. Viscerální rehabilitace. In: ROKYTA, R., HÖSCHL, C. *Bolest a regenerace v medicíně*. Praha: Axonite CZ. Axonite review. ISBN 978-80-88046-03-5.

BITNAR, P. 2009. Měkké tkáně. In: KOLÁŘ P. *Rehabilitace v klinické praxi*. Praha: Galén. ISBN 978-80-7262-657-1.

BRASSEUR, J. G., NICOSIA, M. A., ANUPAM, P., MILLER, L. S. 2007. Function of longitudinal vs circular muscle fibers in esophageal peristalsis, deduced with mathematical modeling. *World Journal of Gastroenterology* [online]. 13(9), 1335–1346 [cit. 2021-12-06]. ISSN 1007-9327. Dostupné z: doi:10.3748/wjg.v13.i9.1335.

BRIHAYE, P., DELPIERRE, I., DE VILLÉ, A., JOHANSSON, A. B., BIARENT, D., MANSBACH, A. L. 2017. Comprehensive management of congenital choanal atresia. *International Journal of Pediatric Otorhinolaryngology* [online]. 98, 9–18 [cit. 2022-05-03]. ISSN 01655876. Dostupné z: doi:10.1016/j.ijporl.2017.04.022.

CARVALHO DE MIRANDA CHAVES, R., NAVARRO-RODRIGUEZ, T. 2015. Respiratory physiotherapy in gastroesophageal reflux disease: A review article. *World Journal of Respiriology* [online]. 5(1), 28–33 [cit. 2022-03-29]. ISSN 2218-6255. Dostupné z: doi:10.5320/wjr.v5.i1.28.

CARVALHO DE MIRANDA CHAVES, R., SUESADA, M., POLISEL, F., CRISTINA DE SÁ, C., NAVARRO-RODRIGUEZ, T. 2012 Respiratory physiotherapy can increase lower esophageal sphincter pressure in GERD patients. *Respiratory Medicine* [online]. 106(12), 1794–1799 [cit. 2022-03-29]. ISSN 09546111. Dostupné z: doi:10.1016/j.rmed.2012.08.023.

CELLI, J., 2014. Genetics of gastrointestinal atresias. *European Journal of Medical Genetics* [online]. 57(8), 424–439 [cit. 2021-11-09]. ISSN 17697212. Dostupné z: doi:10.1016/j.ejmg.2014.06.007.

COLLINS, J. T., NGUYEN, A., BADIREDDY, M. 2021. Anatomy, Abdomen and Pelvis, Small Intestine. *StatPearls* [online]. Treasure Island (FL): StatPearls Publishing. [cit. 2022-02-24]. PMID: 29083773. Dostupné z: <https://www.ncbi.nlm.nih.gov/books/NBK459366/>.

CORRALES, C. E., KOLTAI, P. J., 2009. Choanal atresia: current concepts and controversies. *Current Opinion in Otolaryngology & Head & Neck Surgery* [online]. 17(6), 466–470 [cit. 2021-11-23]. ISSN 1068-9508. Dostupné z: doi:10.1097/MOO.0b013e328332a4ce.

CZAJKOWSKA, M., KAPTUR, E. 2016. Vojta therapy in the diagnosis and the suck-swallow-breathe triad treatment of a prematurely born child. *Logopedia*. Polskie Towarzystwo

Logopedyczne [online] (45), 143–156 [cit. 2021-11-23]. ISSN: 0459-6935. Dostupné z: [https://www.researchgate.net/publication/349305361\\_Vojta\\_therapy\\_in\\_the\\_diagnosis\\_and\\_the\\_suck-swallow-breathe\\_triad\\_treatment\\_of\\_a\\_prematurely\\_born\\_child](https://www.researchgate.net/publication/349305361_Vojta_therapy_in_the_diagnosis_and_the_suck-swallow-breathe_triad_treatment_of_a_prematurely_born_child).

DRAKE, R. L., VOGL, W., MITCHELL, A. W. M. 2015. *Gray's anatomy for students*. 3rd ed. Philadelphia: Elsevier. ISBN 978-0-7020-5131-9.

EICHENWALD, E. C., CUMMINGS, J. J., WRIGHT AUCOTT, S., GOLDSMITH, J. P., HAND, I. L., JUUL, S. E., BRADLEY POINDEXTER, B., PUOPOLO, K. M., STEWART, D. L. 2018. Diagnosis and Management of Gastroesophageal Reflux in Preterm Infants. *Pediatrics* [online]. 142(1), 1–9 [cit. 2022-03-29]. ISSN 0031-4005. Dostupné z: [doi:10.1542/peds.2018-1061](https://doi.org/10.1542/peds.2018-1061).

ESCOBAR, M. A., LADD, A. P., GROSFELD, J. L., WEST, K. W., RESCORLA, F. J., SCHERER, L. R., ENGUM, S. A., ROUSE, T. M., BILLMIRE, D. F. 2004. Duodenal atresia and stenosis: long-term follow-up over 30 years. *Journal of Pediatric Surgery* [online]. 39(6), 867–871 [cit. 2022-03-03]. ISSN 00223468. Dostupné z: [doi:10.1016/j.jpedsurg.2004.02.025](https://doi.org/10.1016/j.jpedsurg.2004.02.025).

FARRÉ, R., SIFRIM, D. 2008. Regulation of basal tone, relaxation and contraction of the lower oesophageal sphincter. Relevance to drug discovery for oesophageal disorders. *British Journal of Pharmacology* [online]. 153(5), 858–869 [cit. 2022-02-22]. ISSN 00071188. Dostupné z: [doi:10.1038/sj.bjp.0707572](https://doi.org/10.1038/sj.bjp.0707572).

FERHATOGLU, M. F., KIVILCIM, T. 2017. Anatomy of Esophagus. *Esophageal Abnormalities* [online]. 3–16 [cit. 2021-12-03]. ISBN 978-953-51-3631-6. Dostupné z: [doi:10.5772/intechopen.69583](https://doi.org/10.5772/intechopen.69583).

GAD, E. H., KAMEL, Y., SALEM, T. A. H., ALI, M. A. H., SALLAM, A. N. 2021. Short- and long-term outcomes after Kasai operation for type III biliary atresia: Twenty years of experience in a single tertiary Egyptian center-A retrospective cohort study. *Annals of Medicine and Surgery* [online]. 62, 302–314 [cit. 2022-03-14]. ISSN 20490801. Dostupné z: [doi:10.1016/j.amsu.2021.01.052](https://doi.org/10.1016/j.amsu.2021.01.052).

GOMES, G. R., DONADIO, M. V. F. 2018. Effects of the use of respiratory physiotherapy in children admitted with acute viral bronchiolitis. *Archives de Pédiatrie* [online]. 25(6), 394–398 [cit. 2022-04-16]. ISSN 0929693X. Dostupné z: doi:10.1016/j.arcped.2018.06.004.

GREENE, Z., O'DONNELL, C. P. F., WALSH, M. 2016. Oral stimulation for promoting oral feeding in preterm infants. *Cochrane Database of Systematic Reviews* [online]. [cit. 2022-04-06]. ISSN 14651858. Dostupné z: doi:10.1002/14651858.CD009720.pub2.

GREENWOOD-VAN MEERVELD, B., ed. 2017. Handbook of Experimental Pharmacology *Gastrointestinal Pharmacology* [online]. Cham: Springer International Publishing [cit. 2022-02-23]. ISBN 978-3-319-56359-6. Dostupné z: doi:10.1007/978-3-319-56360-2.

GUPTA, A. K., GUGLANI, B. 2005 Imaging of congenital anomalies of the gastrointestinal tract. *The Indian Journal of Pediatrics* [online]. 72(5), 403–414 [cit. 2022-02-21]. ISSN 0019-5456. Dostupné z: doi:10.1007/BF02731737.

HA, S. Y., SUNG, Y. H. 2016. Effects of Vojta method on trunk stability in healthy individuals. *Journal of Exercise Rehabilitation* [online]. 12(6), 542–547 [cit. 2022-04-13]. ISSN 2288-176X. Dostupné z: doi:10.12965/jer.1632804.402.

CHAVES, G. S. S., FREITAS, D. A., SANTINO, T. A., NOGUEIRA, P. A. M. S., FREGONEZI, G. A. F., MENDONÇA, K. M. P. P. 2019. Chest physiotherapy for pneumonia in children. *Cochrane Database of Systematic Reviews* [online]. 2019(9), 1–40 [cit. 2022-04-14]. ISSN 14651858. Dostupné z: doi:10.1002/14651858.CD010277.pub3.

CHOU, Y. C., CHANG, W. T. 2017. Prenatal Diagnosis of Anal Atresia - A Case Report. *Journal of Medical Ultrasound* [online]. 25(3), 180–183 [cit. 2022-03-21]. ISSN 09296441. Dostupné z: doi:10.1016/j.jmu.2017.05.002.

JADCHERLA, S. R., STONER, E., GUPTA, A., BATES, G. D., FERNANDEZ, S., DI LORENZO, C., LINSCHIED, T. 2009. Evaluation and Management of Neonatal Dysphagia: Impact of Pharyngoesophageal Motility Studies and Multidisciplinary Feeding Strategy. *Journal of Pediatric Gastroenterology & Nutrition* [online]. 48(2), 186–192 [cit. 2022-04-01]. ISSN 0277-2116. Dostupné z: doi:10.1097/MPG.0b013e3181752ce7.

KARNAK, İ., CIFTCI, A. O., ŞENOCAK, M. E., TANYEL, F. C., BÜYÜKPAMUKÇ, N. 2001. Colonic atresia: surgical management and outcome. *Pediatric Surgery International* [online]. 17(8), 631–635 [cit. 2022-03-21]. ISSN 0179-0358. Dostupné z: doi:10.1007/s003830100009.

KOBESOVA, A., MORRIS, C. E., LEWIT, K., SAFAROVA, M. 2007. Twenty-Year-Old Pathogenic “Active” Postsurgical Scar: A Case Study of a Patient With Persistent Right Lower Quadrant Pain. *Journal of Manipulative and Physiological Therapeutics* [online]. 30(3), 234–238 [cit. 2022-05-03]. ISSN 01614754. Dostupné z: doi:10.1016/j.jmpt.2007.01.005.

KRISHNAN, U. 2019 Eosinophilic Esophagitis in Esophageal Atresia. *Frontiers in Pediatrics* [online]. 7, 1–13 [cit. 2022-02-22]. ISSN 2296-2360. Dostupné z: doi:10.3389/fped.2019.00497.

KUMAR, S., JAIN, M., SOGI, S., THUKRAL, A. 2020. McGovern nipple: An alternative for nose breathing in newborn with CHARGE syndrome, having bilateral choanal atresia. *Journal of Indian Society of Pedodontics and Preventive Dentistry* [online]. 38(2), 204–207 [cit. 2021-11-23]. ISSN 0970-4388. Dostupné z: doi:10.4103/JISPPD.JISPPD\_320\_19.

LAKSHMINARAYANAN, B., DAVENPORT, M. 2016. Biliary atresia: A comprehensive review. *Journal of Autoimmunity* [online]. 73, 1–9 [cit. 2022-03-09]. ISSN 08968411. Dostupné z: doi:10.1016/j.jaut.2016.06.005.

LEE, S. 2018. Basic Knowledge of Tracheoesophageal Fistula and Esophageal Atresia. *Advances in Neonatal Care* [online]. 18(1), 14–21 [cit. 2022-02-15]. ISSN 1536-0903. Dostupné z: doi:10.1097/ANC.0000000000000464.

LEIBOVITCH, L., ZOHAR, I., MAAVAN-MAZGER, A., MAZKERETH, R., STRAUSS, T., BILIK, R. 2018. Infants Born with Esophageal Atresia with or without Tracheo-Esophageal Fistula: Short- and Long-Term Outcomes. *The Israel Medical Association journal* [online]. 20(3), 161–166 [cit. 2022-02-17]. PMID 29527854. Dostupné z: <https://www.ima.org.il/FilesUploadPublic/IMAJ/0/278/139449.pdf>.

LESCIOTTO, K. M., HEUZÉ, Y., JABS, E. W., BERNSTEIN, J. M., RICHTSMEIER, J.T. 2018. Choanal Atresia and Craniosynostosis. *Plastic and Reconstructive Surgery* [online]. 141(1), 156–168 [cit. 2021-11-23]. ISSN 0032-1052. Dostupné z: doi:10.1097/PRS.00000000000003928.

LEWIT, K., OLSANSKA, S. 2004. Clinical Importance of Active Scars: Abnormal Scars as a Cause of Myofascial Pain. *Journal of Manipulative and Physiological Therapeutics* [online]. 27(6), 399–402 [cit. 2022-04-21]. ISSN 01614754. Dostupné z: doi:10.1016/j.jmpt.2004.05.004.

LIN, C. L., WU, W. T., CHANG, K. V., LIN, H. Y., CHOU, L. W. 2016. Application of Kinesio Taping method for newborn swallowing difficulty. *Medicine* [online]. 95(31), 1–3 [cit. 2022-04-01]. ISSN 0025-7974. Dostupné z: doi:10.1097/MD.0000000000004458.

LOPEZ P. P., GOGNA S., KHORASANI – ZADEH, A. 2021. Anatomy, Abdomen and Pelvis, Duodenum. *StatPearls* [online]. Treasure Island (FL): StatPearls Publishing. [cit. 2022-02-24]. PMID: 29494012. Dostupné z: <https://www.ncbi.nlm.nih.gov/books/NBK482390/>.

MAHADEVAN, V. 2020. Anatomy of the oesophagus. *Surgery (Oxford)* [online]. 38(11), 677–682 [cit. 2021-11-24]. ISSN 02639319. Dostupné z: doi:10.1016/j.mpsur.2020.08.004.

MARTÍNEZ-HURTADO, I., ARGUISUELAS, M. D., ALMELA-NOTARI, P., CORTÉS, X., BARRASA-SHAW, A., CAMPOS-GONZÁLEZ, J. C., LISÓN, J. F. 2019. Effects of diaphragmatic myofascial release on gastroesophageal reflux disease: a preliminary randomized controlled trial. *Scientific Reports* [online]. 9(1), 1–7 [cit. 2022-03-30]. ISSN 2045-2322. Dostupné z: doi:10.1038/s41598-019-43799-y.

MAYSTON, M. 2016. Bobath and NeuroDevelopmental Therapy: what is the future?. *Developmental Medicine & Child Neurology* [online]. 58(10), 994–994 [cit. 2022-04-13]. ISSN 00121622. Dostupné z: doi:10.1111/dmcn.13221.

MORRIS, G., KENNEDY, A., COCHRAN, W. 2016 Small Bowel Congenital Anomalies: a Review and Update. *Current Gastroenterology Reports* [online]. 18(4), 1–12 [cit. 2022-03-01]. ISSN 1522-8037. Dostupné z: doi:10.1007/s11894-016-0490-4.

OH, Ch., LEE, S., LEE, S., SEO, J. 2017. Laparoscopic duodenoduodenostomy with parallel anastomosis for duodenal atresia. *Surgical Endoscopy* [online]. 31(6), 2406–2410 [cit. 2022-03-02]. ISSN 0930-2794. Dostupné z: doi:10.1007/s00464-016-5241-y.

ORTH, H. 2009. *Dítě ve Vojtově terapii: příručka pro praxi*. České Budějovice: Kopp. ISBN 978-80-7232-378-4.

OSTADI, M., JOKAR, F., ARMANIAN, A. M., NAMNABATI, M., KAZEMI, Y., POORJAVAD, M. 2021. The effects of swallowing exercise and non-nutritive sucking exercise on oral feeding readiness in preterm infants: A randomized controlled trial. *International Journal of Pediatric Otorhinolaryngology* [online]. 142, 1–5 [cit. 2022-04-01]. ISSN 01655876. Dostupné z: doi:10.1016/j.ijporl.2020.110602.

PATEL S., PRAJAPATI, H. 2021. Effect of Neurophysiological Facilitation of Respiration on Respiratory Rate and Chest Expansion in Children with Spastic Cerebral Palsy – An Experimental Study. *International Journal of Science and Research (IJSR)* [online]. 10(3), 1525–1528 [cit. 2022-03-02]. ISSN 2319-7064. Dostupné z: [https://www.ijsr.net/get-\\_abstract.php?paper\\_id=SR21318132259](https://www.ijsr.net/get-_abstract.php?paper_id=SR21318132259).

PATTERSON, K. N., CRUZ, S., NWOMEH, B. C., DIEFENBACH, K. A. 2022. Congenital duodenal obstruction - Advances in diagnosis, surgical management, and associated controversies. *Seminars in Pediatric Surgery* [online]. 1–8 [cit. 2022-03-02]. ISSN 10558586. Dostupné z: doi:10.1016/j.sempedsurg.2022.151140.

PEDERSEN, R. N., CALZOLARI, E., HUSBY, S., GARNE, E. 2012. Oesophageal atresia: prevalence, prenatal diagnosis and associated anomalies in 23 European regions. *Archives of Disease in Childhood* [online]. 97(3), 227–232 [cit. 2022-02-15]. ISSN 0003-9888. Dostupné z: doi:10.1136/archdischild-2011-300597.

PINHEIRO, P. F. M., SIMÕES e SILVA, A. C., PEREIRA, R. M. 2012. Current knowledge on esophageal atresia. *World Journal of Gastroenterology* [online]. 18(28), 3662–3672 [cit. 2022-02-22]. ISSN 1007-9327. Dostupné z: doi:10.3748/wjg.v18.i28.3662.



PRESTON, R. R., WILSON, T. E. 2012. *Physiology*. International edition. Philadelphia, Pennsylvania: Wolters Kluwer Health/Lippincott Williams & Wilkins. ISBN 978-1-60913-241-5.

RAMKUMAR, D., SCHULZE, K. S. 2005. The pylorus. *Neurogastroenterology and Motility* [online]. 17(s1), 22–30 [cit. 2022-03-08]. ISSN 1350-1925. Dostupné z: doi:10.1111/j.1365-2982.2005.00664.x.

RINTALA, R. J., SISTONEN, S., PAKARINEN, M. P. 2009 Outcome of esophageal atresia beyond childhood. *Seminars in Pediatric Surgery* [online]. 18(1), 50–56 [cit. 2022-02-17]. ISSN 10558586. Dostupné z: doi:10.1053/j.sempedsurg.2008.10.010.

ROBB, A., LANDER, A. 2007. Duodenal and small intestinal atresias and stenosis. *Surgery (Oxford)* [online]. 25(7), 287–290 [cit. 2022-03-03]. ISSN 02639319. Dostupné z: doi:10.1016/j.mpsur.2007.05.013.

SINGH M., MEHRA, K. 2021. Imperforate Anus. *StatPearls* [online]. Treasure Island (FL): StatPearls Publishing. [cit. 2021-03-22]. PMID: 31747191. Dostupné z: <https://www.ncbi.nlm.nih.gov/books/NBK549784/>.

SIVARAO, D. V., GOYAL, R. K. 2000. Functional anatomy and physiology of the upper esophageal sphincter. *The American Journal of Medicine* [online]. 108(4), 27–37 [cit. 2022-02-22]. ISSN 00029343. Dostupné z: doi:10.1016/S0002-9343(99)00337-X.

SMOLÍKOVÁ, L., MÁČEK, M. 2010. *Respirační fyzioterapie a plicní rehabilitace*. Brno: Národní centrum ošetrovatelství a nelékařských zdravotnických oborů. ISBN 978-80-7013-527-3.

STRAŇÁK, Z., JANOTA J. 2015. *Neonatologie*. 2., přepracované a rozšířené vydání. Praha: Mladá fronta. Aeskulap. ISBN 978-80-204-3861-4.

SVOBODA, E., FRUITHOF, J., WIDENMANN-GROLIG, A., SLATER, G., ARMAND, F., WARNER, B., EATON, S., DE COPPI, P., HANNON, E. 2018. A patient led, international study of long term outcomes of esophageal atresia: EAT 1. *Journal of Pediatric Surgery*

[online]. 53(4), 610–615 [cit. 2022-02-17]. ISSN 00223468. Dostupné z: doi:10.1016/j.jpedsurg.2017.05.033.

VAN WIJK, M. P., BENNINGA, M. A., DENT, J., LONTIS, R., GOODCHILD, L., MCCALL, L. M., HASLAM, R., DAVIDSON, G. P., OMARI, T. 2007. Effect of Body Position Changes on Postprandial Gastroesophageal Reflux and Gastric Emptying in the Healthy Premature Neonate. *The Journal of Pediatrics* [online]. 151(6), 585–590 [cit. 2022-03-29]. ISSN 00223476. Dostupné z: doi:10.1016/j.jpeds.2007.06.015.

WASSERMAN, J. B., COPELAND, M., UPP, M., ABRAHAM, K. 2019. Effect of soft tissue mobilization techniques on adhesion-related pain and function in the abdomen: A systematic review. *Journal of Bodywork and Movement Therapies* [online]. 23(2), 262–269 [cit. 2022-04-19]. ISSN 13608592. Dostupné z: doi:10.1016/j.jbmt.2018.06.004.

WATANABE, S., SUZUKI, T., TSUCHIYA, T., KONDO, Y. 2022. Long-term results of splenomegaly after surgery for biliary atresia in the native liver. *Asian Journal of Surgery* [online]. 45(3), 849–853 [cit. 2022-03-14]. ISSN 10159584. Dostupné z: doi:10.1016/j.asjsur.2021.07.056.

YAZAKI, E., SIFRIM, D. 2012. Anatomy and physiology of the esophageal body. *Diseases of the Esophagus* [online]. 25(4), 292–298 [cit. 2021-11-24]. ISSN 11208694. Dostupné z: doi:10.1111/j.1442-2050.2011.01180.

## Seznam zkratek

GIT	gastrointestinální trakt
MINAT	multiple intestinal atresia
EA	esophageal atresia, atřezie jícnu
TES	tracheo-esophageal fistula, tracheo-esofageální píštěl
m.	musculus, sval
a.	arteria, tepna
UES	upper esophageal sphincter, horní jícnový svěrač
LES	lower esophageal sphincter, dolní jícnový svěrač
GERD	gastro-esophageal reflux disease, gastroezofageální reflux
JIP	jednotka intenzivní péče
UPV	umělá plicní ventilace
CNS	centrální nervový systém
ENS	enterický nervový systém
DA	duodenal atresia, atřezie duodena
JIA	jejunoileal atresia, JIA
BA	biliary atresia, atřezie žlučových cest
CA	colonic atresia, atřezie colonu
AA	anal atresia, anální atřezie
NNS	nonnutritive sucking, nenutritivní sání
SE	swallowing exercise, polykací cvičení
RFT	respirační fyzioterapie
NPF	Neurophysiological facilitation of respiration, neurofyziologická facilitace dýchání
PEP	positive expiratory pressure, pozitivní expirační tlak

## Seznam obrázků

<b>Obrázek 1</b> McGovernova savička (Kumar et al., 2020, s. 206) .....	15
<b>Obrázek 2</b> Typy atrézií (Krishnan, 2019, s. 2) .....	19
<b>Obrázek 3</b> Prevalence běžných obtíží u dětí s EA podle věku (Leibovitch et al., 2018, s. 164) .....	24
<b>Obrázek 4</b> Postup při duodenoduodenostomii (Oh et al., 2017, s. 2408) .....	29
<b>Obrázek 6</b> Aplikace kinesiopapu na m. orbicularis oris, m. sternohyoideus a m. mylohyoideus a m. masseter (Lin et al., 2016, s. 2–3).....	41

## Seznam tabulek

<b>Tabulka 1</b> Typy atrézií, jejich procentuální zastoupení a stručný popis (dle Celli, 2014, s. 425) .....	19
<b>Tabulka 2</b> Počet případů a procentuální zastoupení izolované EA a EA s přidruženými anomáliemi (dle Pedersen et al., 2012, s. 229) .....	20