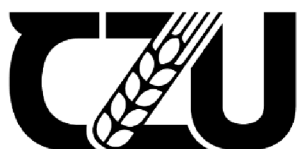

Česká zemědělská univerzita v Praze

Fakulta agrobiologie, potravinových a přírodních zdrojů

Katedra veterinárních disciplín



**Fakulta agrobiologie,
potravinových a přírodních zdrojů**

Bakalářská práce

Onemocnění pohybového aparátu u plemene border kolie

**Kamila Skalická
Chov zájmových zvířat – Kynologie**

Vedoucí práce: doc. Ing. Eva Chmelíková, Ph. D.

© 2024 ČZU v Praze

Čestné prohlášení

Prohlašuji, že svou bakalářskou práci „Onemocnění pohybového aparátu u plemene border kolie“ jsem vypracovala samostatně pod vedením vedoucího bakalářské práce a s použitím odborné literatury a dalších informačních zdrojů, které jsou citovány v práci a uvedeny v seznamu literatury na konci práce. Jako autorka uvedené bakalářské práce dále prohlašuji, že jsem v souvislosti s jejím vytvořením neporušil autorská práva třetích osob.

V Praze dne 28.4.2024

Poděkování

Ráda bych touto cestou poděkovala doc. Ing. Evě Chmelíkové, Ph.D. za odborné vedení bakalářské práce a cenné rady. Dále bych ráda poděkovala Janě Tučimové, chovatelce border kolií, za ochotu při získávání informací týkající se chovu plemene.

Onemocnění pohybového aparátu u plemene border kolie

Souhrn

Border kolie je jedno z nejpůvodnějších a nejrozšířenějších plemen psů chovaných v České republice. Plemeno spadá do FCI skupiny I – plemena ovčácká, honácká a pastevecká, přesněji do sekce ovčáci s pracovní zkouškou.

Border kolie pochází z pohraniční oblasti mezi Anglií a Skotskem, kde byly šlechtěny v 19. století především na práci u stád ovcí. Definitivně bylo plemeno uznáno Mezinárodní kynologickou organizací (FCI) až v roce 1987. Každý rok se počet narozených a zapsaných štěňat v ČR pohybuje kolem 1000. Bohužel s rostoucí popularitou plemene stoupá u border kolií výskyt mnoha onemocnění, včetně onemocnění pohybového aparátu.

Nejčastěji se vyskytujícími ortopedickými vadami jsou dysplazie kyčelního kloubu (DKK), dysplazie loketního kloubu (DLK), osteochondróza ramenního kloubu (OCD) a spondylóza. Hlavními příznaky bývá neochota k pohybu a odlehčování končetiny doprovázené výraznou bolestivostí postiženého místa. Nejvíce využívanou diagnostickou metodou je rentgenografické vyšetření.

V České republice zajišťují chov plemene tři kluby. Border Collie Club Czech Republic (BCCCCZ) a Klub chovatelů málopočetných plemen psů (KCHMPP) se řídí platným standardem FCI. Třetí klub, Klub pracovních ovčáckých psů (KPOP), je asociovaný k Mezinárodní organizaci ovčáckých psů (ISDS), která se specializuje na pracovní linii border kolií, vede svou vlastní plemennou knihu „Stud book“ a neevduje žádný standard plemene.

Pro uchovnění jedince plemene border kolie požaduje BCCCCZ rentgenografické vyšetření na DKK a DLK a do chovu jsou zařazeni jedinci s výsledkem maximálně 2. stupně. Další podmínkou je rentgenografické vyšetření na OCD, přičemž pozitivní nález není vylučující vadou z chovu. U KCHMPP je povinné pouze rentgenografické vyšetření na DKK a uchovnění jsou jedinci s výsledkem maximálně 2. stupně. Naopak KPOP nevyžaduje k uchovnění žádné z těchto vyšetření pohybového aparátu.

Prvním krokem terapie u většiny onemocnění pohybového aparátu je zahájení konzervativní metody léčby, v pokročilejších stádiích je zpravidla nutná léčba chirurgická.

V rámci prevence je důležité předejít vzniku, případně rozvoji těchto onemocnění. Kromě dědičnosti hrají důležitou roli i faktory vnějšího prostředí, čemuž se dá předejít vhodnou výživou a sníženou fyzickou aktivitou v prvních měsících života psa. Dále je důležité provádět u border kolií alespoň povinná zdravotní vyšetření, výsledky nechat vhodně zpracovat a zodpovědně vybírat chovné páry. Navíc správná selekce postižených jedinců je tou nejúčinnější metodou pro minimalizaci výskytu těchto onemocnění v chovu border kolií.

Klíčová slova: Pes; ovčácká plemena; onemocnění; pohybový aparát; diagnostika; léčba; prevence

Musculoskeletal disorders in the Border Collie breed

Summary

The Border Collie is one of the most popular and widespread breeds of dogs bred in the Czech Republic. The breed belongs to the FCI Group I – Sheepdogs and Cattle Dogs (except Swiss Cattle Dogs) more specifically in the section Sheepdogs with working trial.

Border Collies originate from the border area between England and Scotland, where they were bred in the 19th century primarily to work with sheep herds. The breed was officially recognised by the FCI in 1987. The number of puppies born and registered in the Czech Republic is around 1000 every year. With the growing popularity of the breed the incidence of many diseases, especially those related to the musculoskeletal system, is increasing unfortunately.

The most common orthopaedic defects are hip dysplasia (HD), elbow dysplasia (ED), osteochondrosis dissecans (OCD) and spondylosis. The main symptoms tend to be reluctance to move and lameness accompanied by significant pain in the affected area. The most common diagnostic method is radiographic examination.

There are three breeding clubs in the Czech Republic. Border Collie Club Czech Republic (BCCCZ) and the Club of Breeders of Small Breeds of Dogs (KCHMPP) follow the valid FCI standard. The third club, the Czech Working Sheepdog Club (KPOP) is associated with the International Sheep Dog Society (ISDS) which specializes in the working line of Border Collies, keeps its own Stud Book and does not record any breed standard.

The Border Collie Club Czech Republic requires a radiographic examination for HD and ED and dogs with a result of a maximum of grade 2 are included in the breeding. Another condition is X-ray examination for OCD, while a positive finding is not an exclusionary defect from breeding. At the Club of Breeders of Small Breeds of Dogs only X-ray examination for HD is mandatory and dogs with a result of a maximum grade 2 are kept. On the other hand, the Working Sheepdog Club does not require any of these musculoskeletal examinations for retention.

The first step of the therapy is to start conservative method of treatment, but in more advanced stages surgical treatment is necessary.

As part of prevention, it is important to prevent the occurrence or development of diseases. In addition to heredity, environmental factors also play an important role in the development of these diseases, which can be prevented by proper nutrition and reduced physical activity in the first months of the dog's life. It is also important to carry out at least compulsory health examinations for border collies, to have the results properly processed and to choose breeding pairs responsibly. In addition, proper selection of affected dogs is the most effective method to minimizing the occurrence of these diseases in Border Collie breeding.

Keywords: dog; shepherd breeds; disorders; musculoskeletal system; diagnostics; treatment; prevention

Obsah

1 Úvod	1
2 Cíl práce	2
3 Literární rešerše.....	3
3.1 O plemeni border kolie	3
3.1.1 Historie border kolie.....	3
3.1.2 Historie chovu v České republice	4
3.1.3 FCI Standard N° 297/28.10.2009 / GB	5
3.1.3.1 Celkový vzhled	5
3.1.3.2 Důležité proporce.....	5
3.1.3.3 Povaha	6
3.1.3.4 Hlava	6
3.1.3.5 Krk	6
3.1.3.6 Trup.....	6
3.1.3.7 Ocas.....	7
3.1.3.8 Končetiny	7
3.1.3.9 Chůze/pohyb	7
3.1.3.10 Srst	7
3.1.3.11 Výška.....	7
3.1.3.12 Vady a vyřazující vady.....	7
3.1.4 Povaha dnešních border kolií.....	8
3.1.5 Využití plemene v současnosti	8
3.1.6 Chovatelské kluby a organizace.....	9
3.1.6.1 BCCCZ (Border Collie Club Czech Republic)	9
3.1.6.1.1 Základní podmínky uchovnění pod BCCCZ	10
3.1.6.2 KCHMPP (Klub chovatelů málopočetných plemen psů)	10
3.1.6.2.1 Základní podmínky uchovnění pod KCHMPP	10
3.1.6.3 KPOP (Klub pracovních ovčáckých psů).....	11
3.1.6.3.1 Pravidla zapsání psa pod ISDS	12
3.2 Anatomie pohybové soustavy.....	13
3.2.1 Kyčelní kloub a jeho funkce	13
3.2.2 Loketní kloub.....	13

3.3	Onemocnění pohybového aparátu	14
3.3.1	Dysplazie kyčelního kloubu.....	14
3.3.1.1	Etiologie.....	14
3.3.1.2	Patogeneze	14
3.3.1.3	Symptomy.....	15
3.3.1.4	Diagnostika	16
3.3.1.5	Terapie	17
3.3.1.6	Prevence.....	18
3.3.2	Dysplazie loketního kloubu	19
3.3.2.1	Etiopatogeneze	19
3.3.2.2	Symptomy	20
3.3.2.3	Diagnostika	20
3.3.2.4	Terapie	21
3.3.2.5	Prevence.....	22
3.3.3	Osteochondróza ramenního kloubu (OCD)	23
3.3.3.1	Etiopatogeneze	23
3.3.3.2	Symptomy	24
3.3.3.3	Diagnostika	24
3.3.3.4	Terapie	25
3.3.3.5	Prevence.....	25
3.3.4	Spondylóza.....	26
3.3.4.1	Etiopatogeneze	26
3.3.4.2	Symptomy.....	26
3.3.4.3	Diagnostika	27
3.3.4.4	Terapie	28
3.3.4.5	Prevence.....	28
4	Závěr.....	29
5	Seznam použité literatury	30

1 Úvod

Border kolie je plemeno vyšlechtěné ve druhé polovině 20. století na hranicích Anglie a Skotska, které se vyznačuje inteligencí, energií a obrovskou chutí pracovat. Původní využití plemene byla především práce na farmách u stád ovcí či skotu, kde tito psi zaujímali nenahraditelnou roli díky jejich vrozenému a bezkonkurenčnímu instinktu pasení.

V současné době jsou border kolie jedno z nejznámějších a nejoblíbenějších plemen psů chovaných po celém světě a jejich využití je velmi pestré. Od původního pasení ovcí na skotských kopcích je nyní možné vidět border kolie i na parkuru agility, mushingových závodech, ve výstavních kruzích, jako záchranářské nebo canisterapeutické psy a v mnoha dalších psích sportech. Kromě vynikajících povahových vlastností si získávají obdivovatele i svým atraktivním vzhledem a ideální velikostí. Díky jejich inteligenci, vytrvalosti, oddanosti a přátelské povaze jsou nejen výbornými pracovními psy, ale i skvělými společníky pro aktivně založené lidi.

Ačkoli jsou border kolie poměrně nové a zdravé plemeno, s jejich rostoucí popularitou vzrůstá v populaci výskyt onemocnění pohybového aparátu. Chovatelské kluby v České republice trvají na absolvování zdravotních vyšetření před vpuštěním jedince do chovu a teprve s vyhovujícími výsledky je jedinec uchovněn. Mezi povinně testované ortopedické vady patří dysplazie kyčelního a loketního kloubu a osteochondróza ramenního kloubu. V současné době je zodpovědnými chovateli stále častěji prováděno testování na spondylózu, avšak toto vyšetření je nepovinné.

Výskyt těchto onemocnění u dalších generací lze do určité míry ovlivnit testováním jedinců, důkladným výběrem zdravých chovných párů a vyřazením postižených psů z chovu. Právě proto je důležitá osvěta a zvýšení povědomí o onemocněních pohybového aparátu, a to nejenom mezi chovateli, ale i mezi budoucími majiteli tohoto atraktivního plemene.

2 Cíl práce

Cílem bakalářské práce bylo podat ucelený literární přehled o problematice onemocnění pohybového aparátu, která se vyskytují v chovu border kolií.

3 Literární rešerše

3.1 O plemeni border kolie

Border kolie pochází z pohraniční oblasti mezi Skotskem a Anglií, kde místní farmáři využívali tyto psy jako pomocníky při pasení ovcí (Frackowiah et al. 2021). Plemeno patří do FCI (Federation Cynologique Internationale) skupiny I – plemena ovčácká, pastevecká a honácká. Právě díky unikátním vlastnostem, na které bylo plemeno po dlouhou dobu šlechtěno, se border kolie zařazují do sekce ovčáci. Plemeno si získalo oblibu nejen u farmářů, ale u lidí po celém světě a stalo se tak jedním z nejrozšířenějších a neoblíbenějších plemen psů vůbec (Tučímová 2019).

3.1.1 Historie border kolie

Původ plemene sahá až ke Keltům, kteří osídlili Irsko mezi pátým a prvním stoletím před našim letopočtem a patřili úplně k prvním, kteří začali využívat ovčácké psy. Právě oni ve svém jazyce zavedli termín „kolie“, který znamenal „užitečný“. Teprve mnohem později byl k tomuto názvu přidán i přídomek „border“, aby jednoznačně vystihl a popsal konkrétní plemeno psa, které exceluje v práci s ovci v drsném terénu anglicko-skotských hranic (borders) (Price 2014).

O prvních ovčáckých psech se zachovalo jen velmi málo písemných nebo obrazových záznamů, takže není úplně jistý jejich přesný vzhled. Nicméně psi, kteří byli známí pro své hypnotizující „oko“ neboli silně pronikavý pohled, který charakterizuje všechny dnešní border kolie, byli údajně přivezeni Římany do Británie. Právě tyto psi si zasloužili obdiv díky jejich mnoha dalším dovednostem. Navíc selektivním chovem přispěli k vyšlechtění ještě specializovanějších ovčáckých psů. (Price 2014).

Ve středověku byli za pastevecké psy označováni psi se staženými ocasy a jejich majitelé byli osvobozeni od placení daně za psy. Už tehdy existovala mezi psy určitá specializace: někteří byli honiči, jiní sloužili jako hlídači, další byli využíváni jako pastevcí. Dr. Cohrs (1557) ve své práci „Treatise of Englishe Dogges“ popisuje ovčácké psy a jejich práci. Také další rané spisy o životě na venkově se zmiňují o farmářských psech a jejich povinnostech (Lee James 2021).

Na hranicích mezi Skotskem a Anglií se pracovní kolie stala nejcennějším majetkem, který mohl majitel stáda ovcí mít. Bez neúnavné práce takového psa by nebylo možné obhospodařovat tak početná stáda ovcí. Neustálé vystavování se drsnému klimatu kladlo na border kolie jedny požadavky a drsnost terénu zase další. Ukázalo se, že menší a rychlejší psi jsou pro nejistý terén skal a útesů vhodnější než těžší a větší psi. Dalším faktorem byla rozloha území, kdy border kolie zvládly denně urazit 50 a více kilometrů. Do jisté míry se na formě a funkci podílela i zvířata, s nimiž se pracovalo. Ovce, kozy a skot vyžadovaly pasteveckého psa určité velikosti, rychlosti a temperamentu. A to přesně byla border kolie (Lee James 2021).

Od samého začátku bylo toto plemeno šlechtěno s důrazem na pracovní schopnosti, a to pomocí pečlivého a neústupného výběru těch nejlepších ovčáckých a pasteveckých psů. K důkladné selekci psů byly pořádány i soutěže hodnotící dovednosti ovčáckých psů – závody v pasení, známé jako Sheepdog trials. Jedna z prvních událostí tohoto typu proběhla v roce 1873 (Tučimová 2019). Díky tomuto způsobu měli chovatelé či případní zájemci o border kolii možnost vidět, které chovné linie se mohou pyšnit těmi nejlepšími ovčáckými psy. Tato skutečnost měla i význačný vliv na kvalitu chovu a vývoj border kolií, které byly považovány za nejideálnějšího adepta pro práci s dobyt看em (Price 2014).

Za otce plemene se považuje pes Old Hemp (viz Obrázek 1), který se narodil v roce 1893 v pohraniční vesnici West Woodburn chovateli Adamu Telferovi. Po své matce Mag, která měla silnou vlohu pro pasení a silné hypnotizující oko a trikolorně zbarveném otci Royovi zdědil Old Hemp jen ty nejlepší vlastnosti. Po otci získal atraktivní vzhled, trikolorní barvu, milou povahu a po své matce požadovanou vlohu pro pasení. Jeho klidný, tichý a jemný styl práce u stáda a způsob vedení ovcí byl v té době neobvyklý. Díky tomu se Old Hemp stal úspěšným pracovním, a i velmi žádaným krycím psem (Tučimová 2019). Během svého života zplodil přes 200 potomků (Švarcová 2022). Nejenom on sám, ale právě i jeho potomci dosahovali výborných úspěchů na trialech, jako například Old Kep (nar. 1901) nebo Wiston Cap (nar. 1963) (Tučimová 2019).



Obrázek 1 - Old Hemp, přímý předek dnešních border kolií (Guild of Shepherds and Collies 2015)

3.1.2 Historie chovu v České republice

Již přes třicet let jsou border kolie chovány v České republice a první představitelé plemene byli dovezeni z jejich rodné Anglie v roce 1993 - fena Mobella Jackie (nar. 8. 4. 1992, č. zápisu v PK – CMKU/BOC/1/92/93/92/94) a pes Caristan Jaguar (nar. 30. 7. 1992, č. zápisu v PK – CMKU/BOC/2/93/92/94) (Tučimová 2019). Tento pár byl dovezen Filipem Novákem (majitel chovatelské stanice Czechmate) do chovatelské stanice Bohemia Alké, kterou vlastní Alexandra Grygarová (Švarcová 2022).

Hned o rok později byl narozen první vrh border kolií po dovezených jedincích právě v této chovatelské stanici zapsaný v PK ČMKU (= Plemenná kniha Českomoravské kynologické unie) (Tučimová 2019). Po tomto osvědčeném prvním vrhu následovaly další vrhy a importy převážně z Velké Británie (Tučimová 2019; Švarcová 2022). Mezi zakladatele české populace border kolie patří také černobíle zbarvený Highland Dreamer, jehož majitelem byl Ing. Radko Loučka, CSc. a Arnpriors Tsar at Beagold, který byl zároveň i první blue merle zbarvená border kolie v ČR a jeho majitelem byl Filip Novák. V prvních letech se ve všech vrzích vyskytovala vzájemná příbuznost. Důvodem byla omezená genetická diverzita, protože chov byl založen jen na několika málo jedincích a jejich potomcích. První zahraniční krytí se uskutečnilo v roce 1997, což přineslo novou genetickou variabilitu do populace (Tučimová 2019). Jednalo se o vrh C ve spojení feny Lucky Su ISDS 222553 a psa Liza's Border Dover v chovatelské stanici Akumulator (Tučimová 2024, pers. comm.). Chovateli byli manželé Loučkovi a štěňata z tohoto vrhu se později stala velmi úspěšnými představiteli plemene napříč různými sporty. Na světovém poli záchranářské kynologie a agility se proslavil Cid Akumulator, jehož majitelkou byla Iveta Matzenauerová. Velmi úspěšným psem na parkuru agility se též stal Canny Akumulator a jeho majitelem byl Tomáš Lerl (Chmelíková 2024, pers. comm.)

V prvních letech chovu nebyl počet zapisovaných jedinců výrazně vysoký. Postupně však jejich počet narůstal a v roce 2001 překročil hranici 100 zapsaných jedinců za rok. V posledních letech se počet ročně zapsaných jedinců stabilizoval kolem 1000. Tento rychlý nárůst je důvodem zvýšeného zájmu o plemeno a jeho rychlého rozšíření v České republice (Tučimová 2019).

3.1.3 FCI Standard N° 297/28.10.2009 / GB

Border kolie je uznána jako plemeno FCI od data 24. 6. 1987. Zemí původu je Velká Británie. Klasifikací spadá do skupiny 1 - psi ovčáci a honáčí (kromě psů švýcarských salašnických) a sekce 1 – ovčáci s pracovní zkouškou.


3.1.3.1 Celkový vzhled

Pes dobrých proporcí a ladných rysů ukazujících kvalitu, půvab a dokonalou vyváženost, které ve spojení s dostatečnou tělesnou stavbou demonstrují jeho výkonnost. Sklon k robustnosti i k přílišné lehkosti je nežádoucí (typický představitel plemene znázorněn na Obrázku 2).

3.1.3.2 Důležité proporce

Délka čenichu a mozkovny je přibližně stejná.

Délka těla je mírně větší, než je výška v kohoutku.



Obrázek 2 - fena Endless Love Elyssa Zafa Flame
(Veronika Tvrdá 2024)

3.1.3.3 Povaha

Border kolie je vytrvalý ovčácký pes určený k tvrdé práci u stáda, který je výborně ovladatelný, živý, pozorný, poslušný, inteligentní a nesmí být nervózní ani agresivní.

3.1.3.4 Hlava

Lebka mozkovny je dosti široká, týlní hrbol je nevýrazný. Stop je naopak velmi výrazný.

Nos je černý, u hnědých a čokoládově zbarvených jedinců může být hnědý. U modrých psů by měl mít břidlicovou barvu. Dobře vyvinuté nosní dírky.

Čenich se směrem k nosu zužuje, je středně krátký a silný.

Silné zuby a čelisti s dokonalým pravidelným a úplným nůžkovým skusem, takže řezáky horní čelisti těsně přesahují řezáky spodní čelisti, přičemž jsou vsazeny kolmo do čelisti.

Líce nejsou ani plné, ani zaoblené.

Oči jsou posazené daleko od sebe, mají oválný tvar a jsou středně velké. Jejich barva je hnědá, jen u merle zbarvených psů může být jedno nebo obě oči zcela či částečně modré. Jemný, bystrý, pozorný a inteligentní výraz.

Uši jsou středně velké a středně silné, nasazené dostatečně daleko od sebe. Jsou nesený vztyčeně nebo polovztyčeně. Při naslouchání jsou výrazně pohyblivé.

3.1.3.5 Krk

Dobré délky, silný a svalnatý, mírně klenutý a rozšiřující se směrem k lopatkám.

3.1.3.6 Trup

Atletický vzhled. Mírně delší, než je kohoutková výška. Bedra jsou široká a svalnatá, nesmí být vystouplá. Hrudník je hluboký a poměrně široký s dobře klenutými žebry.

3.1.3.7 Ocas

Středně dlouhý, svým posledním obratlem dosahující minimálně k hleznu. Je nízko nesený, dobře osrstěný, směrem ke špičce se stáčí vzhůru a doplňuje tak ladnou linii a vyváženost psa. Při vzrušení může být vztyčen, nikdy však není nesen nad hřbetem.

3.1.3.8 Končetiny

Přední část těla – hrudní končetiny jsou při pohledu zepředu rovnoběžné. Kostí jsou pevné, ne však mohutné. Lopatky jsou uloženy vzad. Lokty přiléhají k tělu. Zápěstí je při pohledu z boku mírně šikmé. Přední tlapy jsou oválného tvaru a mají vysoké polštářky, jsou pevné a dobře stavěné. Prsty jsou klenuté a těsně na sebe přiléhají. Drápky jsou krátké a silné.

Zadní část těla je široká a svalnatá v profilu ladně přecházející k nasazení ocasu. Stehna jsou dlouhá, silná a svalnatá. Kolena dobře zaúhlená. Hlezenní kloub je pevný a hluboce uložený. Zápěstí – od hlezna k zemi jsou zadní nohy stavěny z pevných při pohledu zezadu rovnoběžných kostí. Zadní tlapy jsou též oválného tvaru a mají vysoké polštářky, pevné a dobře stavěné. Prsty jsou klenuté a těsně na sebe přiléhají. Drápky krátké a silné.

3.1.3.9 Chůze/pohyb

Volný, plynulý a neúnavný. Dojem nenápadného a velmi rychlého pohybu vzbuzují nízko zvedané tlapy.

3.1.3.10 Srst

Osrstění jsou dvě varianty – středně dlouhé a krátké. U obou variant je krycí srst hustá a střední textury s měkkou a hustou podsadou, která vytváří výbornou ochranu proti povětrnostním vlivům. U středně dlouhé varianty vytváří bohatá srst hřívu, kalhoty a prapor. V obličejové části, na uších, na hrudních končetinách (s výjimkou praporců) a na pánevních končetinách od hlezen k zemi má být srst krátká a hladká.

Je dovoleno množství barev srsti, ale nikdy nesmí převládat bílá.

3.1.3.11 Výška

Ideální výška v kohoutku je u psů 53 cm (21 palců) a u fen o něco méně.

3.1.3.12 Vady a vyřazující vady

Každá odchylka od výše uvedených požadavků musí být považována za vadu a posouzení její závažnosti musí být přímo úměrné stupni odchylky, jejímu vlivu na zdraví a pohodu a na jeho schopnosti vykonávat jeho tradiční práci.

Vyřazující vady jsou například agresivní nebo příliš bázlivá povaha a z chovu má být vyřazen každý pes, který zřetelně vykazuje abnormality fyzické nebo v chování.

Poznámka: Psi mají mít dvě zřetelně normální varlata a plně sestouplá v šourku.

Převzato ze standardu Federation Cynologique Internationale N° 297/28.10.2009 / GB.

3.1.4 Povaha dnešních border kolií

Border kolie bývá často považována za nejchytřejší plemeno na světě, a to především díky své neuvěřitelné schopnosti rychle se učit a plnit úkoly (Coile 2023). Pracovitost, oddanost a inteligence border kolie se brzy staly jejími přednostmi. Typickým plemenným znakem je vrozená vloha k pasení, tj. chování, kdy pes systematicky pobíhá a krouží kolem stáda ovcí. Ty jsou nuceny zůstat v kompaktní skupině a celé stádo je psem vedeno určitým směrem. Při této práci je důležitá i schopnost předvídat, která psovi umožňuje číst signály a včas rozpoznat směr, kam se bude stádo pohybovat (Horoszewicz 2018). Během pasení border kolie neštěkají ani nekoušou ovce. Pozornost a poslušnost ovcí si vynucují jejich charakteristickým postojem a pohledem (Frackowiah et al. 2021). Dalším povahovým rysem pro toto plemeno je vnímavost, soustředěnost a při správném výcviku i precizní poslušnost. Jedná se o vytrvalého ovčáckého psa, který je využíván k náročné práci u stáda. Jeho temperament je živý, avšak bez jakýkoliv projevů nervozity či agresivity (Tučímová 2019).

3.1.5 Využití plemene v současnosti

V dnešní době lze těžko hledat všestrannějšího psa. Border kolie, která byla pro své bezkonkurenční vlastnosti šlechtěna dlouhou řadu let, se může pyšnit titulem nejlepšího ovčáckého psa na světě. Kromě práce s ovci tyto vlastnosti umožňují plemeni vynikat v mnoha psích sportech a aktivitách (Border Collie Club Czech Republic 2021).

Samozřejmě, i u tohoto plemene záleží na tom, jak je pes či fena vychován, jakým je veden výcvikem a jaký k tomu má přístup jeho majitel. Border kolie jsou nesmírně chytré a plné energie, proto je nezbytně nutné, aby se jim dostalo fyzického i psychického vyžití. Pouze tak bude border kolie spokojená, a to je cílem každého dobrého majitele. Skvělým způsobem, jak využít její potenciál je zaměstnat ji nějakým psím sportem (viz Obrázek 3), aktivitou či užitečnou prací. Tím tak naplno uplatní své pozitivní fyzické i psychické vlastnosti (Border Collie Club Czech Republic 2021).



Obrázek 3 – Border kolie věnující se agility, jednomu z nejoblíbenějších psích sportů (Martin Zobač 2023)

3.1.6 Chovatelské kluby a organizace

Podle standardu FCI (= Fédération Cynologique Internationale) zajišťují chov plemene border kolie v České republice dva kluby:

3.1.6.1 BCCCZ (Border Collie Club Czech Republic)

Spolek BCCCZ, který byl založen v roce 1999 je dobrovolným sdružením příznivců psů plemene border kolie. Určuje podmínky chovnosti pro border kolie v České republice a zároveň podporuje chov zdravých, standardu odpovídajících border kolí s průkazem původu (Border Collie Club Czech Republic 2019). Členi mají maximální podporu od klubu, zprostředkovává se jejich setkání, dostává se jim novinek a aktualit ohledně zdraví, sportovních aktivit a jiných tematických informací. Klubem jsou každoročně pořádána otevřená mistrovství border kolí ČR v mnoha psích sportech (agility, obedience, canicross, kolové disciplíny, flyball atd.), 2x ročně výstavy, které se pyšní velmi kvalitními rozhodčími exteriéru a 3 - 4x ročně klub pořádá bonitaci, kde je možné border kolii uchovnit. Číslo klubu pro korespondenci s ČMKU (= Českomoravská kynologická unie) je 1094. Štěňata a chovné jedince klub eviduje u Plemenné knihy (PK) č. 1 (Border Collie Club Czech Republic 2019).

Chov plemene, který zastřešuje BCCCZ se řídí klubovými řády a předpisy ČMKU a FCI. To v praxi znamená, že každá border kolie musí před zařazením do chovu absolvovat povinná zdravotní vyšetření v předepsaném minimálním věku. Pokud jimi projde s požadujícími výsledky musí ještě absolvovat bonitaci, což je popisná přehlídka, na které se hodnotí nakolik daný jedinec odpovídá standardu. Na bonitaci se hodnotí exteriérové, částečně i povahové vlastnosti v rámci několika minutové interakce se psem během samotného posouzení exteriéru v kruhu. Po úspěšné bonitaci je pes zařazen mezi chovné jedince (Border Collie Club Czech Republic 2019).

3.1.6.1.1 Základní podmínky uchovnění pod BCCCZ

Jednou z podmínek chovnosti jsou zdravotní vyšetření. Dle BCCCZ se jedná o vyhodnocení RTG (= rentgenového) vyšetření na dysplazii kloubů a osteochondrózy ramenního kloubu. Do chovu mohou být zařazeni jedinci s maximálním stupněm dysplazie kyčelního kloubu (DKK) 2/2, v zahraničí uváděno jako HD (= hip dysplasia) C/C. Stejně podmínky platí při RTG vyšetření na dysplazii loketního kloubu (DLK), kdy jedinec má mít výsledek max. 2/2. Pozitivní výskyt osteochondrózy ramenního kloubu (OCD) není vyřazující vadou a jedinec je i tak vpuštěn do chovu. Minimální věk pro tato vyšetření je ukončených 12 měsíců. Pro BCCCZ je jediným možným posuzovatelem DKK, DLK, OCD a dalších kloubních onemocnění MVDr. Jaromír Ekr. Případně je též možné poslat snímky k oficiálnímu posouzení do americké organizace Orthopedic Foundation for Animals (= OFA), přičemž tyto výsledky jsou uznávány klubem BCCCZ, v případě, že nejsou opravné a jedinec je starší 24 měsíců. Z dalších zdravotních vyšetření povinných k uchovnění je klinické vyšetření očního pozadí u veterináře – oftalmologa. Výsledek na dědičné oční vady (= DOV) musí být „prostý“, tj. klinicky zdravý. Od 1.1. 2021 je povinné doložit i zhotovený genetický profil vyhotovený u akreditované laboratoře a splňující normu ISAG (v ČR např. Genomia, Laboklin). Jako poslední krok k uchovnění jedince následuje absolvování bonitace s výsledkem "chovný", kdy minimální věk je 15 měsíců. Na konci bonitace obdrží každý jedinec svou bonitační kartu s bonitačním kódem. Ten popisuje celkový vzhled, projev a vady jedince a rozhoduje o jeho zařazení do chovu. Mezi vyřazující vady patří například nevyhovující povaha, chybějící zuby, deformace ocasu, předkus či kryptorchismus (Border Collie Club Czech Republic 2019).

V případě plánování vrhu a vybírání chovného páru je důležité dodržet podmínku, aby minimálně jeden z rodičů měl splněné genetické testy s výsledkem DNA CEA (= anomálie očí u kolii) a TNS (= dědičná neutropénie) „Normal“ (Border Collie Club Czech Republic 2019).

3.1.6.2 KCHMPP (Klub chovatelů málopočetných plemen psů)

KCHMPP je dobrovolné zájmové sdružení, samostatný právní subjekt s chovatelskou pravomocí v rámci pravidel FCI, Chovatelského řádu FCI a ČMKU založený v roce 1990. Klub zastřešuje více psích plemen, kam patří kromě border kolie například i akita inu, americký bezsrstý teriér, holandský ovčák, lapinkoira a další. V souladu s platnými standardy FCI a chovatelským řádem ČMKU řídí chov všech zastřešených plemen, vytváří podmínky pro jejich rozvoj a chovatelské a klubové činnosti. Dále pořádá klubové, speciální a další výstavy, klubové akce, předává informace a zajišťuje evidenční a dokumentární činnost potřebnou k chovu psů s průkazem původu (PP) (Klub chovatelů málopočetných plemen psů 2017).

3.1.6.2.1 Základní podmínky uchovnění pod KCHMPP

Mezi podmínky chovnosti stanovené klubem KCHMPP patří zdravotní vyšetření, dále absolvování bonitace a jedné výstavy. Ze zdravotních vyšetření je povinné RTG vyšetření

dysplazie kyčelního kloubu, kdy je do chovu vpuštěn jedinec s max. výsledkem 2/2. Zhotovené snímky smí posoudit veterinární lékař, který má aprobaci pro posuzování DKK od Komory veterinárních lékařů ČR. Při provedení tohoto vyšetření je žádoucí, aby jedinec byl starší 12 měsíců. Klub též vyžaduje oftalmologické vyšetření na DOV, které provádí veterinární lékař, který má aprobaci pro posuzování dědičných očních vad do Komory veterinárních lékařů ČR. Požadován je výsledek „prostý“, který je platný 2 roky. Po uplynutí této doby je nutné vyšetření absolvovat znovu. Minimální věk pro vyšetření je ukončených 12 měsíců. Dalším krokem k uchovnění je účast na alespoň jedné výstavě pořádané klubem v jakékoliv třídě (kromě dorostu) s výslednou známkou hodnocení „Výborný“ nebo „Velmi dobrý“ a bonitaci pořádané klubem. Věk pro zařazení do chovu je u obou pohlaví od 18 měsíců, u psů platí chovnost neomezeně, narozdíl u fen, kterým končí chovnost 8. rokem života (Klub chovatelů málopočetných plemen psů 2018).

Border kolie registrované pod ISDS (= International Sheep Dog Society) mají v České republice také svůj klub (Tučimová 2019).

3.1.6.3 KPOP (Klub pracovních ovčáckých psů)

Spolek podporující rozvoj chovu, výcviku a využití ovčáckých psů, a to zejména pracovních border kolií v zemědělství. Navíc se podílí i na organizaci známého Kontinentálního Mistrovství Evropy (Continental Sheepdog Championship). Klub pracovních ovčáckých psů je asociovaný k Mezinárodní organizaci ovčáckých psů (ISDS = International Sheep Dog Society) se sídlem ve Velké Británii a založené v roce 1906 (Klub pracovních ovčáckých psů 2015).

Chovatelé border kolií registrovaných pod ISDS mají za cíl věnovat se chovu takových jedinců, kteří si zachovávají ty nejdůležitější typické plemenné vlastnosti, pro které je plemeno řadu let šlechtěno (představitel pracovní border kolie znázorněn na Obrázku 4). Primárně se jedná o jedinečné pracovní schopnosti, díky nimž si border kolie zasloužila titul nejlepšího ovčáckého psa na světě. Posláním ISDS je chránit tyto jejich bezkonkurenční vlastnosti a je potřebné je v chovu upevňovat. Další důležitou náplní ISDS je evidence jejich Plemenné knihy, organizace Národních a Mezinárodních závodů ovčáckých psů a zajištění servisu členům společnosti (Tučimová 2019).

Záznamy o jednotlivých jedincích jsou evidovány v Plemenné knize organizace (Society's Stud Book) na základě pravidel definovaných „Výborem pro Plemennou knihu“ (Tučimová 2019). V tomto důležitém klubovém dokumentu lze za odpovídající úhradu dohledat předky jedince i do desáté generace. Taková evidence, sahající hluboko do historie neexistuje údajně u žádného jiného psiho plemene (Loučka 2019). Chovatelé zde mohou vyhledat nejen rodiče, ale celé linie jakéhokoli psa registrovaného v ISDS. Lze tak najít dobré psy s předpokládajícími vlastnostmi nebo jejich úspěchy ve zkouškách, díky kterým pak mohou chovatelé učinit rozumná chovatelská rozhodnutí. Hodnotu registrace border kolií pod ISDS si uvědomuje čím dál tím více lidí a každým rokem množství členů přibývá

(International Sheep Dog Society 2018). Jedinou institucí, která má právo uznávat ISDS rodokmeny je britský Kennel Club (KC). Teprve až po registraci u KC následně uzná registraci psa i FCI, což znamená, že jedinec má nakonec nejen ISDS, ale i FCI registraci (Borderholic 2001).



Obrázek 4 – Freya ISDS, pracovní border kolie (Vladimír Macura 2022)

3.1.6.3.1 Pravidla zapsání psa pod ISDS

Pod ISDS lze zaregistrovat pouze štěňata a mladé psy do dvou let věku. Dospělé psy nelze až na výjimky registrovat. Oba rodiče musí být sami registrovaní v ISDS nebo v jiném schváleném registru (např. ABCA = American Border Collie Association), zároveň i majitel/majitelé otce a matky štěňat musí být členy ISDS (International Dog Society 2018). Pro ostatní země, kromě Velké Británie, je nutné být členem skrze dceřinou národní organizaci, v České republice je to KPOP (Klub pracovních ovčáckých psů 2015).

Majitel krycího psa po nakrytí předloží tzv. krycí kartu se správně vyplněnými údaji rodičů vrhu. Chovateli je zaslána „registrační složka“, kde po narození vrhu vyplní veškeré údaje o štěňatech, včetně zakreslování jejich zbarvení. Je důležité, aby krycí pes i fena měli v době předložení této složky splněny požadované výsledky oftalmologického vyšetření a všechna štěňata, která mají být zaregistrována, musí být i povinně označena mikročipem. V případě přijetí budou chovateli zaslány „registrační listy“, pro každé štěně a údaje o něm budou zapsány do Plemenné knihy pro rok, kdy bylo štěně zaregistrováno (International Sheep Dog Society 2018). Oftalmologickým vyšetřením by štěňata měla projít v období 6–12 týdnů věku. Příslušný veterinář štěně vyšetří, ověří a zapíše číslo mikročipu a výsledek vyšetření zapíše na příslušný formulář, který chovatel odešle na ISDS společně s registračními papíry štěněte. Toto klinické vyšetření očí se bude štěňatům počítat jako splněná podmínka chovnosti dále v budoucnu. Jakékoliv štěně, které vyšetřením neprojde a bude u něj nalezeno postižení či vada, bude mít na registračním certifikátu vyznačeno, že je CEA postižen, a může být v chovu použit pouze s jedincem, který je CEA DNA testován s výsledkem „Normal“. V případě, že se zjistí, že je štěně postižené na PRA (= progresivní retinální atrofie) nebo PLL (= primární luxace čočky) bude vyloučeno z chovu (Klub pracovních ovčáckých psů 2015).

3.2 Anatomie pohybové soustavy

Svalová a kosterní soustava se skládá z rozmanitého souboru tkání, které určují celkový tvar těla a umožňují koordinovaný pohyb. Strukturální soudržnost, celková vitalita a odpovídající kondice hrají klíčovou roli při zajištění správné funkce celého systému (Bliss 2018). Nicméně vztah mezi tělesnou stavbou psa a zatížením kloubů během pohybu, stejně jako vztah mezi zatížením kloubů a rozvoji degenerativních onemocnění pohybového aparátu, zůstává zatím nedostatečně objasněn (Stark et al. 2021). Složitost fyziologického pohybu je úzce spojena se strukturou a funkcí anatomických složek, ze kterých je samotný kloub tvořen. Změnou kterékoliv z těchto složek často dochází k dysfunkci a ke zvýšenému riziku poškození ostatních struktur v daném kloubu. Právě proto je pochopení anatomie a funkce jednotlivých složek kloubu zásadní (Carpenter & Cooper 2000).

3.2.1 Kyčelní kloub a jeho funkce

Kyčelní kloub u psů je jednoduchý kulovitý kloub, složený z pánevní kyčelní jamky (tzv. *acetabule*), hlavicí kosti stehenní a vazem hlavice kosti, známého též jako kapitální vaz. Kloubní štěrbina uložená mezi jamkou a hlavicí je vyplněná kloubním tihem známou jako synovie. Tyto struktury jsou obklopeny kloubním pouzdem, nazývaným kapsula. Zdravý jedinec má hlavicí kosti stehenní pevně zasazenou v jamce kloubu kyčelního, vaz hlavice kosti stehenní je krátký, kloubní pouzdro je přiléhavé, což zajišťuje, že kloubní plochy obou kostí jsou vzájemně kongruentní. Tímto způsobem je vykonáván plynulý krouživý pohyb zdravým kloubem a nedochází k žádnému bočnímu pohybu při běžném zatížení (Slabý 2019).

Kyčelní kloub plní v rámci pohybové soustavy dvě důležité role. První je pohybová funkce, která umožňuje pohyby jako je flexe (ohyb), extenze (natažení), abdukce (odtažení), addukce (přitažení) a rotace (Dimitriu 2023). Tyto pohyby jsou nezbytné pro běžné a sportovní aktivity a umožňují širokou škálu pohybu v kyčelním kloubu. Správná funkce a dostatečná pohyblivost kyčelního kloubu jsou klíčové pro udržení celkové pohyblivosti a stability končetiny. Druhá a důležitá funkce kyčelního kloubu je ta, že funguje jako nosič těla. Při náročnějším pohybu, kdy dochází například ke skokům, rychlému běhu, prudkému otáčení nebo zastavení na kloub působí různé síly než při jednoduchém stání, a proto je žádoucí jeho správná funkce (Hyclová 2006).

3.2.2 Loketní kloub

Loket psa je složený synoviální kloub umožňující supinaci (vnější rotaci) a pronaci (vnitřní rotaci) předloktí ve všech úrovních flexe a extenze. Zatížení se přenáší přes humerální kondyl, který je spojen s hlavicí kosti vřetení a mediálně přes kost pažní s trochleárním zářezem loketní kosti (Mason et al. 2005). V lokti jsou tři klouby – humeroradiální, humeroulnární a radioulnární (Burton 2008).

3.3 Onemocnění pohybového aparátu

3.3.1 Dysplazie kyčelního kloubu

Slovo dysplazie se skládá ze dvou řeckých slov "dys" (abnormální) a "plassein" (útvár) (Martins et al. 2016). Dysplazie kyčelního kloubu (DKK) je časté ortopedické onemocnění u psů (Todhunter et al. 2018), které se projevuje abnormálním utvářením kloubní jamky kyčelního kloubu a hlavice stehenní kosti s genetickou predispozicí, což má za následek jeho nestabilitu s následnými patologickými změnami na struktuře kloubu (Snášil 2008). Kloubní laxita je tak obecně považována za jednu z nejčasnějších patologických změn a je hlavním prekurzorem osteoartritických poruch v pohybovém aparátu psa (Fealey et al. 2017). Právě tyto kostní a kloubní abnormality jsou nejčastěji detekovány metodou radiologie (Kramer et al. 1997). Projev vady je především bilaterální, což znamená že jsou zasaženy klouby na obou končetinách a vyskytuje se u obou pohlaví se stejnou četností (Martins et al. 2016). Vyšší výskyt onemocnění je pozorován u některých plemen častěji než u jiných plemen (Oberbauer et al. 2017). Výskyt dysplazie kyčelního kloubu může být pozorován u mnoha středních, velkých a obřích plemen psů. Kromě border kolií jsou tímto onemocněním postiženi například i zlatí retrívři, němečtí ovčáci, rotvajleři, novofundlandští psi, bernští salašníčtí psi, knírači a další plemena (Slabý 2019).

3.3.1.1 Etiologie

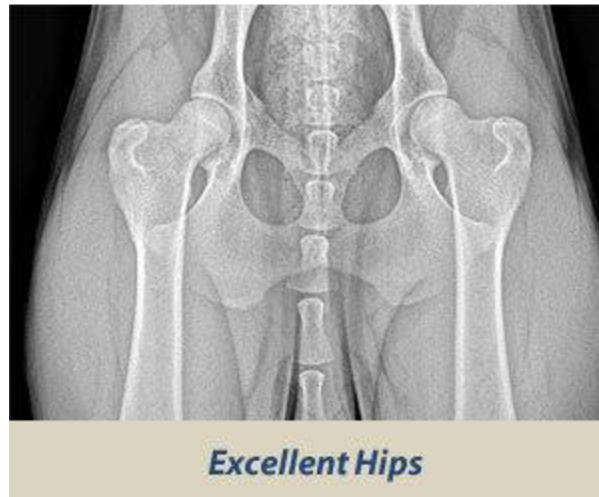Dysplazie kyčelního kloubu je zařazena mezi vývojová onemocnění s polygenní dědičností. Jedinec má k vadě pouze genetickou predispozici, která se může projevit až během jeho růstu. Na vzniku a stupni projevu se mimo dědičnosti podílí i faktory vnějšího prostředí, jako je například nevhodná výživa, rychlost růstu, nadměrná zátěž či nesprávná manipulace (Hyclová 2006). Štěně se narodí se zdravým a chrupavčitě vyvinutým kloubem. V období jeho tělesného vývoje jsou fyziologicky chrupavčité základy stehenní kosti a pánve formovány v kosti, přičemž ve stejné fázi jsou vyvíjeny i svaly a nervy, které s kyčelním kloubem spolupracují a zatím mají omezenou funkci (Slabý 2019).

3.3.1.2 Patogeneze

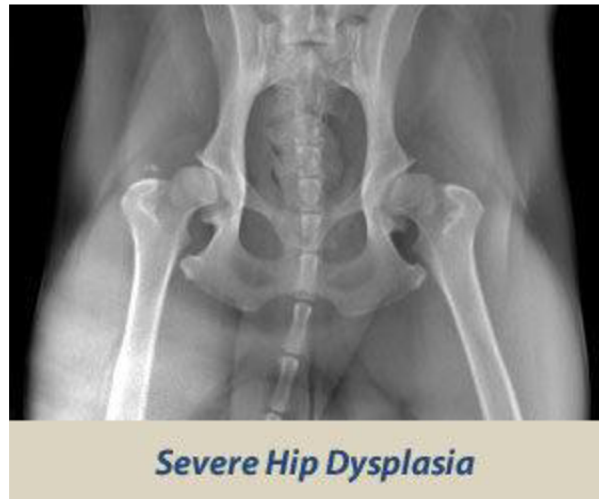
Hlavní příčinou vzniku DKK je právě nedokonalé až abnormální zformování kyčelního kloubu a jeho výsledné uvolnění (rozdíl mezi normálním a abnormálním nálezem značí Obrázky 5 a 6). Důvodem je překročení elastického limitu podpůrných tkání nadměrnou hmotností nebo zvýšenou aktivitou zvířete během jeho tělesného vývoje (Kirkby & Lewis 2012). Další možnou příčinou může být poškození až rozpad chrupavky v důsledku úrazové zlomeniny, což má za následek značnou bolest při pohybu a viditelné kulhání (Orthopedic Foundation for Animals 2021). Neléčení onemocnění může vést k degenerativním a zánětlivým změnám uvnitř kloubu a k rozvoji osteoartrózy u dospělých jedinců (Kirkby & Lewis 2012).

Z hlediska vývoje kyčelního kloubu jsou nejkritičtější první dva měsíce po narození štěněte. Období, kdy dochází k ukončení růstu jednotlivých kostí a uzavření růstových plotének

je u každé kosti a plemene psa rozdílné. Nejdříve je ukončena osifikace pánve do 6. měsíce věku a poté až osifikace hlavice femuru mezi 7. - 12. měsícem věku. Aby bylo možné dysplazii definitivně diagnostikovat, musí být rentgenový snímek vyhotoven a posouzen až po kompletním dokončení vývoje kosterní soustavy, tj. až od 12. měsíce věku. Výjimkou jsou velká a obří plemena, u kterých se posouzení provádí až kolem 16. - 18. měsíce stáří (Slabý 2019).



Obrázek 5 - Rentgenografický snímek značící negativní nález DKK (Orthopedic Foundation for Animals 2021)



Obrázek 6 - Rentgenografický snímek s viditelnou dysplazií těžkého stupně na obou končetinách (Orthopedic Foundation for Animals 2021)

3.3.1.3 Symptomy

Klinické příznaky DKK jsou variabilní a mohou se výrazně lišit podle závažnosti a pokročilosti stadia choroby. První projevy a jejich intenzita jsou individuálně odlišovány a nemusí odpovídat rozsahu a vážnosti patologických změn, které jsou pozorovatelné při rentgenovém vyšetření. Nástup příznaků je obvykle postupný, ačkoliv se může objevit i akutní

nástup, a to nejčastěji u mladých pacientů (Syrclé 2017). Jedinci s klinickými příznaky jsou rozděleni do tří skupin podle věku a délky trvání příznaků (Svoboda et al. 2001).

Do první skupiny jsou zařazeni psi mladí a subkliničtí ve věku 4 až 14 měsíců, klinicky asymptomaticí (bez příznaků), u nichž došlo ke zjištění DKK náhodně při klinickém nebo rentgenologickém vyšetření (Svoboda et al. 2001).

Ve druhé skupině jsou zahrnuti mladí psi s klinickými příznaky projevenými mezi 4. až 14. měsícem věku, pro které je typická neochota k pohybu, obtíže při vstávání ze sedu, rychlé chůzi, skocích nebo během chůze ze schodů a do schodů. Kulhání bývá patrnější po fyzické námaze. V případě oboustranného postižení kyčelních kloubů, je psem váha přenášena více na hrudní končetiny za účelem usnadnění pohybu a vyhnutí se tak větší bolesti (Snášil 2008; Slabý 2019).

Do poslední, třetí skupiny, jsou zařazeni dospělí psi starší 15 měsíců, jejichž kulhání je už chronické z důvodu degenerativních změn v kyčelním kloubu. Zlepšení je pozorovatelné po rozhýbání kloubu, ale opětovném zhoršením po delší zátěži. Může se také objevit otok a bolestivost kloubu. V případě absence léčby dochází ke vzniku artrózy, dále k deformitám kloubu, luxaci kloubu až částečnému znehybnění, což je doprovázeno výraznou bolestivostí, odlehčováním končetiny a neochotě k pohybu (Snášil 2008; Slabý 2019).

3.3.1.4 Diagnostika

Jediná oficiální, a chovatelskými kluby uznávaná, metoda je klasická diagnostika a hodnocení DKK dle normy FCI (v případě BCCCZ lze i dle normy OFA). Jedná se o vyhotovený rentgenologický obraz, kde lze vidět a posoudit anatomické a případné degenerativní změny. Jedinec, kterému je rentgenologické vyšetření prováděno musí dosahovat stanoveného věku, a to minimálně 1 roku. U jiných, zejména obřích plemen je minimální hranice posunuta až na 16-18 měsíců. Dále je nezbytná trvalá a odpovídající identifikace vyšetřovaného zvířete (Slabý 2019). Radiografické snímky pánve jsou pořizovány v celkové anestezii (Todhunter 2019). V důsledku toho dojde k uvolnění svalového napětí, kdy pes leží v optimální pozici pro zhotovení oficiálního snímku. Pánevní končetiny jsou natažené, lehce vtočené a v extenzi jsou kyčelní a holenní klouby s koleny (Hyclová 2006). Pánev je v tomto případě umístěna symetricky, přičemž stehenní kosti by měly být vzájemně rovnoběžné a česky se překrývají středem stehenních kondylů (výběžků) (Ginja et al 2008). Na rentgenologickém obrazu je hodnocen tvar hlavice, hloubka zanoření hlavice, symetrie kloubní štěrbin, Norberg – Olssonův úhel a degenerativní změny (Hyclová 2006).

Výsledkem je určení stupně postižení dysplazií veterinárním lékařem, který má aprobaci pro posuzování. Podle FCI rozlišujeme jednotlivá postižení a nálezy na tyto stupně: „bez příznaků dysplazie“ (A – dříve 0); „hraniční dysplazie“ (B – dříve 1), „mírná dysplazie“ (C – dříve 2), „střední dysplazie“ (D – dříve 3) a „těžká dysplazie“ (E – dříve 4). Hodnocení zvířete je prováděno v současnosti písmenem pro každou kyčel zvlášť. Tento způsob vyšetření je jediným uznávaným způsobem hodnocení pro zařazení zvířete do chovu (Slabý 2019).

Rozhodnutí, zda bude jedinec vpuštěn do chovu na základě výsledků právě tohoto vyšetření je pravomocí klubu chovatelů příslušného plemene (Slabý 2019). Klub stanovuje, kteří jedinci budou do chovu vpuštěni. U chovatelských klubů plemene border kolie jsou požadavky stejné. Border Collie Club Czech Republic povoluje uchovnění jedinců s DKK max. 2/2 na obou pánevních končetinách. Pro BCCCZ je jediným posuzovatelem DKK, DLK, OCD a dalších kloubních onemocnění MVDr. Jaromír Ekr (Border Collie Club Czech Republic 2019).

Mimo častěji využívanou rentgenologickou metodu existuje i metoda manuální. Pomocí Ortolaniho testu je zde sledována nestabilita kyčelního kloubu. Optimální doba pro provedení tohoto testu je do 8. měsíce věku psa, jelikož s vyšším věkem stoupá i pravděpodobnost, že hlavice kyčelního kloubu je již pevně fixována v jamce. Pes je uveden do narkózy v ležící boční poloze, kdy je jeho kyčel v 90stupňovém úhlu. Manuálně se zde vytlačuje hlavice kyčelního kloubu na okraj jamky, což by mělo naznačovat laxitu kloubu. Ukončení tlaku a navrácení se do předchozí polohy by mělo být doprovázeno typickým zvukem – kliknutím až prasknutím (Hyclová 2006). Avšak absence zvukového projevu při Ortolaniho testu nemusí nutně znamenat, že je kyčelní kloub zcela v pořádku (Lopez 2015).

3.3.1.5 Terapie

Léčba dysplazie kyčelního kloubu je zaměřena především na zmírnění bolesti, zlepšení funkčnosti kloubů a tím zvýšení kvality života psa (Ginja et al. 2010). Možností léčby je několik a rozdělují se do dvou hlavních skupin: metody chirurgické a konzervativní (Nečas & Griffon 2004).

Slabý (2019) uvádí, že chirurgické metody lze dále rozdělit na preventivní a na paliativní (záchovné). Preventivní metodou je zabraňování vzniku artrotických změn kloubu nebo je alespoň zpomalován jejich vývoj. Tím pádem je tato metoda využívána u psů před ukončením vývinu a ve chvíli, kdy ještě nedošlo k rozvoji závažných a nežádoucích změn v postižených kloubech. Do těchto metod se zařazuje trojitá osteotomie pánve a DARTroplastika. Cílem preventivní metody je redukce bolesti, která vzniká z postiženého kloubu. Metoda paliativní se naopak uplatňuje především u starších pacientů s pokročilou deformační artrózou a těžkou bolestivostí kloubu. Patří sem odstranění hlavice a krčku kyčelního kloubu, nově používaná totální náhrada kyčelního kloubu (endoprotéza) a již zmíněná DARTroplastika (Slabý 2019).

Konzervativní léčba je téměř vždy prvním krokem v léčbě pacientů s klinickými příznaky DKK (Harper 2017). Zároveň doplňuje léčbu chirurgickou, avšak většinou bývá jedinou možnou terapií z důvodu nedostatku financí na chirurgické zákroky. Tento typ léčby je zahajován u štěňat v období růstu s uvolněnými klouby, nebo u dospělých psů, kteří trpí pokročilou artrózou kyčelního kloubu (Nečas & Griffon 2004). Jejím primárním cílem je kontrola příznaků a ovlivňování patologických procesů v kyčelním kloubu. Klíčové aspekty této léčby zahrnují zmírnění zátěže, omezení pohybových aktivit jedince, a především úbytek hmotnosti u pacientů s nadváhou (Slabý 2019). Schachner et al. (2015) uvádí, že nejslibnější metodou zmírňování příznaků dysplazie je právě celoživotní udržování vhodné tělesné hmotnosti. Důležitým prvkem je také správné využívání chondroprotektiv, látek podporujících

výživu kloubů na bázi glukosaminu, chondroitin sulfátu, někdy i MSM a želatiny a kyseliny hyaluronové. Ovlivňují průběh artrózy tím, že potlačují zánět, zlepšují pružnost kloubní chrupavky zvýšením její hydratace a poskytují stavební kameny pro její hojení. Tyto přípravky bývají účinné a přispívají k lepší pohyblivosti pacientů s vážným postižením. Chondroprotektiva mohou být obsažena v preventivních dávkách i v některých kvalitních krmivech (např. Eukanuba). Dále je možné podávání léčiv s protizánětlivým, analgetickým a protiartrótickým účinkem, známých jako nesteroidní antiflogistika. Tyto látky, na chemické bázi potlačující projevy zánětu a bolesti, jsou používány k úlevě při akutním zhoršení pacienta. Mezi novinky konzervativní léčby patří používání krmiv obsahující vysoké množství eikosapentanové mastné kyseliny, která výrazně zpomaluje vznik degenerativních změn a tak dochází ke zlepšení pohyblivosti. Bohužel u pacientů s těžkým postižením může být konzervativní léčba někdy neúčinná a závažnost obtíží může vést k invaliditě zvířete nebo dokonce k nutnosti eutanázie (Slabý 2019).

3.3.1.6 Prevence

Mezi zásadní faktory na rozvoj dysplazie kyčelního kloubu patří zejména úroveň výživy, rychlost růstu a stupeň zatížení pohybového aparátu, především kostry a kloubů rostoucího jedince (Slabý 2019).

Aspektem, mimo genetickou výbavu, který má největší vliv na rozvoj dysplazie, je výživa rostoucího štěněte. Ta musí zajistit pomalý, ale správný vývoj jedince a dodat mu vhodné množství živin, minerálů a vitamínů. Nadměrné přidávání minerálních doplňků, jako je například vápník, dále vitamínu D a mléčných výrobků do již vyvážené stravy je nežádoucí a zvyšuje riziko vývoje onemocnění. Zároveň je nutné dodržovat výrobcem doporučené dávkování denní krmné dávky. Pokud se ale jedná o jedince s velmi špatnou genetickou výbavou, může dojít k rozvoji DKK i přes optimální výživu (Slabý 2019).

Pohybová aktivita štěněte by měla být přiměřená věku a měla by probíhat spíše formou hry. Nevhodné jsou velmi dlouhé procházky, skákání přes překážky, dlouhodobý běh na tvrdém podkladu nebo chůze ze schodů dolů (Slabý 2019). Zamezení obezity je doporučováno jako způsob, jak snížit zátěž na klouby a periartikulární tkáň. Zároveň přiměřená aktivita s minimální zátěží na vyvíjející se pohybový aparát, jako je plavání, může přinést pozitivní přínos pohybu na svalovou sílu a chrupavky bez nežádoucích sekundárních účinků (Vezzoni et al. 2008).

Poslední možnou metodou prevence je provedení časně diagnostiky DKK u štěněte a případné provedení preventivních chirurgických postupů. V chovu border kolíí v ČR není časná diagnostika DKK využívána v takové míře, jako je tomu u jiných plemen (např. německý ovčák, labradorský retrívr) (Slabý 2019).

Nejúčinnějším způsobem snižování výskytu DKK je vyloučení jedinců s genetickou predispozicí pomocí umělé selekce (Todhunter et al. 2018). U BCCCZ není povoleno

uchovnění jedinců se střední a těžkou dysplazií kyčelního kloubu, stejně tak i u KCHMPP (Klub chovatelů málopočetných plemen psů 2018; Border Collie Club Czech Republic 2019).

3.3.2 Dysplazie loketního kloubu

Dysplazie loketního kloubu u psů je termín zahrnující mnohočetné vývojové anomálie loketního kloubu. Tato poškození způsobují neochotu k pohybu a kulhání převážně u mladých psů středních a velkých plemen (Burton & Owen 2008).

Označení „dysplazie loketního kloubu“ je společným konečným bodem pro několik genetických poruch, které různými mechanismy narušují vývoj lokte (Michelsen 2013). DLK shrnuje tyto známé patologické stavy – oddělení mediálního koronoidního výběžku loketní kosti (FCP), osteochondróza kosti pažní (*osteochondritis dissecans*, OCD) a nesjednocený ankoneální výběžek (UAP). S těmito stavy je spojená i samotná inkongruence kloubu. Tyto patologie mohou být přítomny jak samostatně, tak i v libovolné kombinaci. U některých plemen psů je tendence výskytu jedné patologie častější než jiné, což je i důsledek heritability onemocnění (Orthopedic Foundation for Animals 2021). Podle OFA byla dysplazie loketního kloubu zaznamenána u 78 psích plemen. Jedinci samčího pohlaví bývají postiženi přibližně dvakrát častěji než jedinci samičího pohlaví (Meyer – Lindberd et al. 2006). Většinou je toto onemocnění oboustranné, může se ale objevit i jednostranně (Baers 2019). DLK je velmi obtížné léčit a bohužel neexistují žádné osvědčené léčebné postupy a chirurgické zákroky vedoucí k úplnému uzdravení. Proto je klíčové minimalizovat jeho výskyt na minimum, a to pomocí pečlivého selektivního chovu (Orthopedic Foundation for Animals 2021).

3.3.2.1 Etiopatogeneze

Dysplazie loketního kloubu má především genetickou příčinu, i když faktory prostředí, jako je obezita v době růstu, mohou ovlivnit, zda se u zvířete objeví klinický problém. Současné odhady uvádějí, že DLK způsobuje více než sto genů (Fitzpatrick 2023).

Jedna z hlavních příčin je, že pohyb kostních nebo chrupavčitých úlomků brání hojení nepokryté subchondrální kosti. Zde se nachází zanícená nervová vlákna, která způsobují bolest vedoucí ke kulhání, která může přetrvávat nebo se postupně zmenšovat. Úlomky slouží jako stálé dráždidlo, které kulhání zhoršuje a podporuje progresi artritických změn. Druhá teorie hovoří o kloubní inkongruenci jako primární příčině fragmentace nebo výsledného nesloučení. Kongruence je důležitá v loketním kloubu, protože tři kosti do sebe musí hladce zapadat, aby umožňovaly klouzavý pohyb při flexi a extenzi stejně jako při vnitřní a vnější rotaci (Orthopedic Foundation for Animals 2021)

Nejčastější dysplastickou patologií loketního kloubu je fragmentovaný mediální koronoidní výběžek (FCP) (van Ryssen & van Bree 1997) a ve většině studií bývá uváděn jako nejčastější příčina kulhání na hrudní končetiny u mladých psů. Na síle projevu se podílejí různé faktory, včetně genetiky, výživy a pohybu (Wolschrijn & Weijs 2005). Analýza mediálního koronoidního výběžku postižených psů odhalila v kosti mikrofraktury, které mohou vznikat důsledkem zvýšené zátěže (Danielson et al. 2006). FCP je charakterizována štěpením a

fragmentací chrupavky, přičemž kost a výsledné kostní fragmenty zůstávají na svém původním místě nebo jsou posunuty (van Ryssen & van Bree 1997).

Předpokládaná patogeneze UAP je založena na tom, že příliš dlouhá vřetenní kost během růstu vytlačuje *trochleu humeru* proximálně proti ankoneálnímu výběžku, což vede k inkongruenci kloubu, poruše osifikačního centra a nespojení ankoneálního výběžku (Trostel et al. 2003). Psi s tímto postižením často trpí kulháním, hmatným výpotkem v lokti a bolestí při natažení lokte (Burton & Owen 2008).

Osteochondróza kosti pažní (OCD) je přítomna přibližně u 25 % kulhajících psů s dysplazií lokte (Denny & Butterworth 2001). Za predispoziční faktory se považuje strava bohatá na energii, vápník a fosfor, zrychlený růst, intenzivní cvičení a zvýšená porodní hmotnost (Burton & Owen 2008).

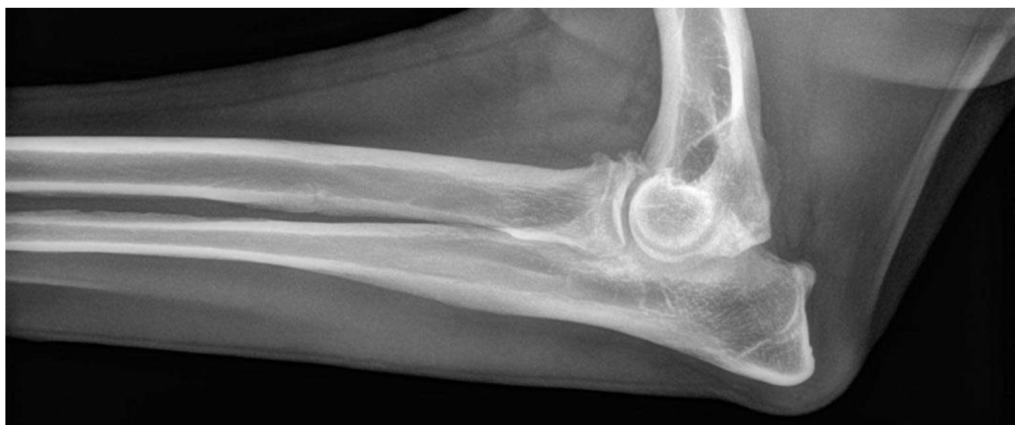3.3.2.2 Symptomy

Onemocnění se poprvé objevuje u štěňat ve věku 6–12 měsíců s typickým přetrvávajícím kulháním na přední končetiny. U některých postižených jedinců se patologické stavy onemocnění projeví až později (nad 6 let) s klinickými příznaky a s žádnou předchozí anamnézou kulhání (Michelsen 2017). Lze pozorovat změnu držení těla ve stoje či v případě jednostranného postižení dochází k posunu těžiště na zdravou končetinu. Pokud jsou patologií postiženy oba klouby, kulhání je pak méně viditelné, ale může být znatelná neochota k pohybu. U těchto oboustranných postižení, která jsou častější, je typická nejistá chůze s tendencí k sezení. Dalšími příznaky mohou být otoky v oblasti loketního kloubu, snížená aktivita, vytáčení postižené končetiny od těla a úplné odlehčení postižené končetiny. Bolest kloubů se stává postupně zřetelnější z důsledku progresu zánětu kloubů (Vezzoni & Benjamino 2021).

3.3.2.3 Diagnostika

Při ortopedickém vyšetření vykazují postižení psi bolestivou reakci při vnější rotaci postižené končetiny. Lze i zpozorovat otok kloubního pouzdra z důvodu zánětu kloubů (Vezzoni & Benjamino 2021).

Radiografie je standardním zobrazovacím vyšetřením pro diagnostiku a klasifikaci DLK (viz Obrázek 7). Pro přesné a úplné radiografické hodnocení by měly být zhotoveny a vyhodnoceny 4 snímky (Cook & Cook 2009). Včasná rentgenologická diagnostika je možná u rostoucích psů, kde se objeví hned první varovné příznaky rozvoje dysplazie loketní kosti, což bývají projevy zánětu nebo přetížení kloubu. Vzhledem k četnosti oboustranného onemocnění, musí být vždy vyšetřeny oba lokty zároveň, a to i v případě zjevného postižení pouze jednoho kloubu. Během posouzení je nutné pečlivě zhodnotit každý detail týkající se anatomie kloubu. I drobné abnormality je třeba brát vážně, jelikož ve většině případů se tyto změny s růstem psa zhoršují (Vezzoni & Benjamino 2021). Zatímco UAP a OCD jsou obvykle definitivně diagnostikovány na základě komplexního rentgenologického posouzení, diagnostika a zhodnocení závažnosti FCP a inkongruity lokte může být obtížnější (Cook & Cook 2009).



Obrázek 7 - Rentgenografický snímek loketního kloubu s výskytem dysplazie (Fitzpatrick Referrals 2013)

Stále častější je používání artroskopie (Michelsen 2013), která byla vyvinuta jako diagnostická a terapeutická metoda (Van Ryssen & van Bree, 1997; Fitzpatrick et al. 2009). Artroskopie a zobrazování pomocí počítačové tomografie (CT) v posledním desetiletí zpřesnilo chápání inkongruity kloubu (Michelsen 2013). Dále je možné využít k diagnostice DLK i magnetickou rezonanci (MRI). Včasná a správná diagnostika slouží k přesnému určení rozsahu, závažnosti problému a k určení nejvhodnější terapie (Temwichitr et al. 2010).

3.3.2.4 Terapie

Léčba dysplazie loketního kloubu by měla v ideálním případě odstranit příčiny ještě předtím, než dojde k významnému poškození kloubu. Vzhledem k tomu, že onemocnění má složitou etiologii, je problematické identifikovat příčiny v počátečních fázích onemocnění. Pozdní diagnóza vede k nežádoucím klinickým výsledkům s postupující patologií kloubu (Michelsen 2013). Včasným zásahem se dosáhne co nejlepších výsledků. Léčba dysplazie loketního kloubu se liší podle konkrétního případu. Je potřeba vzít v úvahu faktory, jako je aktuální stádium onemocnění, věk jedince a míra kulhání (Orthopedic Foundation for Animals 2021).

Konzervativní terapie je vhodná pro pacienty s mírnými a krátkodobými příznaky, kteří dobře reagují na léčbu. Během ní je doporučován klidový režim po dobu 3–4 týdnů, chůze na vodítku, plavání a krátkodobé podávání léků proti bolesti a chondroprotektiv s cílem podpořit regeneraci a metabolismus kloubní chrupavky (Kohoutová 2012).

Za nejlepší chirurgickou metodu je považována artroskopie, která ovšem vyžaduje určité zkušenosti chirurga. Chirurgický zákrok, kdy dochází k odstranění uvolněných fragmentů, usnadňuje hojení chrupavčitého defektu a vede ke snížení bolesti. V závislosti na stupni dysplazie a na množství abnormalit je nutné vědět, že artróza je progresivní onemocnění a může dojít ke zlepšení, ale původního stavu pravděpodobně nebude dosaženo (Orthopedic

Foundation for Animals 2021). U většiny psů dojde po artroskopickém odstranění fragmentů k rychlému klinickému zlepšení a v některých případech se toto zlepšení udrží i v delším časovém horizontu. Dlouhodobá prognóza závisí na stupni osteoartrózy ve zbývající části loketního kloubu (Fitzpatrick 2023). Necelých 50 % psů léčených medikamentózně a méně než 60 % psů léčených chirurgicky (pro FCP) dosáhlo uspokojivého dlouhodobého zotavení. Rychlost a rozsah artritických změn jsou proměnlivé (Orthopedic Foundation for Animals 2021).

U některých pacientů může být osteoartróza lokte extrémně závažná a zdravá chrupavka v ní nezůstává téměř žádná. Právě u těchto psů se používá jako záchranný zákrok totální náhrada lokte (TER). Celá plocha loketního kloubu je nahrazena vlastní loketní protézou a provádí se jako poslední možnost v případě, že jiné léčebné postupy nejsou účinné (Fitzpatrick 2023).

3.3.2.5 Prevence

Ačkoli podle OFA není doporučován chov psů s jakýmkoli stupněm DLK, tak Mezinárodní kynologická federace (FCI) povoluje chov na jedincích, u kterých byla diagnostikována dysplazie lokte I. stupně. Důležitá je v tomto ohledu i znalost chovatele (Baers 2019). Je důležité snižovat výskyt tohoto onemocnění prostřednictvím selektivního chovu (Orthopedic Foundation for Animals 2021). Hazewinkel (1998) doporučuje zohlednit i rodinnou anamnézu před zařazením psů do chovu. Četnosti a závažnosti výskytu DLK lze zabránit i vhodným výběrem krmiva bez vysokého obsahu vápníku (Hazewinkel 1998).

Dle BCCCZ jsou do chovu vpuštěni jedinci s DLK max. 2/2 (Border Collie Club Czech Republic 2019). KCHMPP nemá jako podmínku k uchovnění border kolie RTG vyšetření na DLK (Klub chovatelů málopočetných plemen psů 2018). Stejně tak KPOP nevyžaduje k registraci jedince absolvování RTG vyšetření na DLK (Klub pracovních ovčáckých psů 2015).

Tabulka 1 - Stupnice hodnocení DLK podle International Elbow Working Group (Tellhelm et al. 2014)

0	normální loketní kloub bez známek inkongruence, sklerózy či artrózy
1	mírná artróza, formace osteofytů, které nejsou širší než 2 mm, skleróza subchondriální kosti, inkongruence kloubních ploch
2	střední artróza, přítomnost osteofytů velikosti 2–5 mm
3	těžká artróza, osteofyty širší než 5 mm, zřejmá fragmentace <i>processus koronoideus</i> , izolovaný <i>processus ankoneus</i>

BCCCZ (2019) ještě dodává, že psi, kteří byli léčeni chirurgicky pro vývojové vady loketního kloubu, by měli být posouzeni jako stupeň 3.

3.3.3 Osteochondróza ramenního kloubu (OCD)

Osteochondróza je termín označující vývojové onemocnění chrupavky a kosti. U rostoucích zvířat nedochází k rovnoměrné přeměně chrupavky na kost (Ytrehus et al. 2007). To má za následek odlehčování hrudní končetiny, což je pro toto onemocnění charakteristické. Především již v mladém věku se vyskytuje typický projev kulhání a bolesti při extenzi nebo flexi ramene u středních až obřích plemen psů (Morris & Anderson 2013). OCD se může vyskytovat buď jednostranně či oboustranně (Johnston 1998) a onemocnění se nejčastěji objevuje ve věku 5 až 12 měsíců. U psů je výskyt OCD 2 - 5x častější než u fen. Van Bree & Van Ryssen (1998) uvádí, že ve většině těchto případů lze diagnózu OCD stanovit na základě anamnézy a klinických a radiologických vyšetření. Kromě border kolií mohou být touto chorobou postižena i jiná plemena, například bigl, vipet, zlatý retrívr, labradorský retrívr, rotvajler nebo bernský salašnický pes. Mimo ramenní kloub může být postižený i kolenní, loketní nebo hlezenní kloub (Evinic 2017).

Pod klubem BCCCZ je OCD v ramenním kloubu u psů testováno přibližně od roku 2010. Posouzení OCD může mít pouze dva výsledky – buď je kloub postižen, nebo nepostižen. Jediným posuzovatelem, stejně jako u předchozí dysplazie kyčelního a loketního kloubu, je MVDr. Jaromír Ekr, případně americká organizace OFA. Od roku 2014 je pro zařazení jedince plemene border kolie do chovu povinné vyšetření ramen na OCD. Výskyt onemocnění je v chovu monitorován. Pozitivní nález OCD prozatím není vylučující vadou jedince z chovu (Border Collie Club Czech Republic 2021).

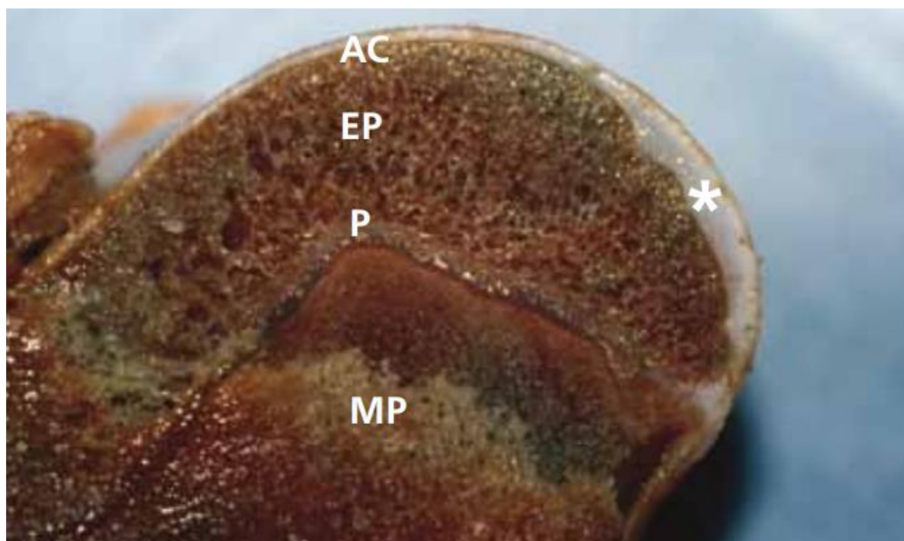
3.3.3.1 Etiopatogeneze

Kromě plemenné predispozice je výskyt osteochondrózy ovlivněn i dědičností, výživou a rychlostí růstu (Evinic 2017). Studie Ytrehus et al. (2007) ještě dodává, že OCD je považována za multifaktoriální onemocnění, kde hraje roli navíc i anatomická charakteristika, trauma a porucha v zásobení epifyzární chrupavky.

Během růstu a vývoje kosterní soustavy se na konci dlouhých kostí nacházejí dvě specializované oblasti růstové chrupavky. První chrupavka, *fýza*, podporuje podélný růst kostí, zatímco druhá, epifyzární, chrupavka tvoří tvar konců kostí. Během procesu osifikace jsou tyto chrupavky postupně přeměňovány na kost. V moment, kdy jedinec dosáhne dospělosti, je již růstová chrupavka kompletně nahrazena kostí (Ytrehus et al. 2007).

Nedostatečně prokrvená rychle rostoucí chrupavka je náchylná k mikrotraumatům, což může vést k lokálnímu odumírání chrupavky a vzniku volných útržků, nazývaných flapy, v kloubech. Tyto útržky mohou pak volně plavat v kloubu do chvíle, než dojde k jejich zachycení na kloubním pouzdře, kde mohou pak dále růst. Výsledkem je bolestivý stav, který se projevuje viditelným kulháním. Taková změna vyvolává zrychlenou progresi osteoartrózy poškozeného kloubu, tedy nevratné poškození kloubních ploch (Dokić 2023).

Johnson et al. (1994) uvádí, že u ramene psa se oblasti ztlustělé chrupavky obvykle vyskytují na kaudální straně hlavice kosti pažní (detailní náhled na Obrázku 8). OCD se projevív, když tyto náchylné oblasti prasknou a rozšíří se do chrupavčitých plátů, a proto je toto onemocnění obvykle spojeno s výpotkem a bolestí kloubu



Obrázek 8 - Post mortem sagitální řez pažní kosti psa s OCD (AC – kloubní chrupavka, EP – epifýza, P – fýza, MP – metafýza, hvězdička (*) značí zesílenou oblast chrupavky na kaudální straně hlavice kosti (Morris & Anderson 2013).

3.3.3.2 Symptomy

Klinické příznaky OCD se mohou lišit podle formy a lokalizace onemocnění. Kromě odlehčování a kulhání na hrudní končetiny, patří mezi další typické příznaky neochota k zatěžování postiženého kloubu či celé končetiny, otok kloubu, svalová slabost a pasivní pohyb. Zvýšenou pozornost by měli dávat majitelé predisponovaných plemen již u menších náznacích těchto signálů. Podceňování počátečních příznaků vede k trvalému poškození kloubu (Dokić 2023). Cvičením a zvýšenou aktivitou se kulhání ještě víc podpoří, a naopak se zmírní odpočinkem. Během palpace postiženého kloubu je sledována zvýšená citlivost až bolestivost zvláště, když je končetina psa plně natažena. Manipulace s kloubem může způsobit slyšitelné cvaknutí. Kulhání je často patrné pouze na jedné končetině navzdory možnému bilaterálnímu výskytu OCD (Robins 1978).

3.3.3.3 Diagnostika

Určení odpovídající diagnózy je založeno na příznacích, anamnéze od majitele psa a výsledcích vyšetření (Johnston 1998). Neinvazivní diagnostická zobrazovací vyšetření, jako je rentgenografie, ultrasonografie a magnetická rezonance (MRI), jsou běžně používány k předpovědi přítomnosti a závažnosti lézí, což pomáhá určit prognózu a plánovat léčebné postupy u postižených jedinců (Wall et al. 2014). K potvrzení diagnózy jsou nezbytné kvalitně zhotovené rentgenové snímky, zejména v časných případech, kdy jsou změny minimální. K jejich dosažení je potřeba, aby zvíře během focení bylo v anestezii a leželo v určité poloze

s postiženou nohou, která je natažena dolů a dopředu (Robins 1978). Studie podle Wall et al. (2014) zmiňuje, že léze v hlavici pažní kosti jsou až v 85 % případů oboustranné, proto se doporučuje vyšetření obou ramen bez ohledu na to, že příznaky kulhání jsou jednostranné či oboustranné. U psů s nediodagnostikovanou bolestí ramene umožňuje použití artroskopie provést přesnou diagnózu OCD ramene a zároveň vyloučení existence jiné patologie (Olivieri et al. 2007).

3.3.3.4 Terapie

V závislosti na věku pacienta, klinických příznacích a rozsahu léze je navrhována konzervativní nebo operační léčba (Akbaş et al. 2022). S vhodnou léčbou lze ve většině případů očekávat dobrou dlouhodobou prognózu (Morris & Anderson 2013).

Konzervativní metoda léčby je zvolena v časných stádiích u pacienta, u kterého je osteochondróza diagnostikována rentgenologicky bez viditelných klinických příznaků (Leighton 1971). Důležité je zavedení přísného klidového režimu po dobu 4 až 8 týdnů a podávání chondroprotektiv, léčiv obsahující chondroitin a glukosamin sulfát, aby došlo k podpoře přirozeného metabolismu kloubní chrupavky a urychlení hojení lézí (Evinic 2021).

Evinic (2021) uvádí, že principem chirurgické léčby spočívá odstranění změněné chrupavky, popř. v podpoře hojení a vyplnění defektu fibrózní chrupavkou. V případě přetrvávání příznaků onemocnění, jejich výraznějšímu projevu nebo nežádoucích výsledcích konzervativní léčby je přistupováno k tomuto postupu. Chirurgický zákrok může být proveden formou artrotomie nebo artroskopie (Cook et al. 2008). Při zákroku se kloub otevře, aby se odstranil volný úlomek chrupavky nebo kosti. Artroskopie zaručuje rychlejší rekonvalescenci ve srovnání s artrotomií, vzhledem k tomu, že nedojde k úplnému otevření kloubu, ale jen části, což činí tuto metodou využívanější a úspěšnější (Evinic 2021; Daníček 2023).

Po zákroku se psovi dle potřeby mohou podávat antibiotika a analgetika. Důležité je i omezení pohybu na vodítku během procházky po dobu nejméně jednoho měsíce a zabránění psovi ve skákání a hraní si s jinými psy po dobu dalšího měsíce (Jones & Vaughan 1970). I po provedení operativního zákroku může v ojedinělých případech přetrvávat u pacientů mírný stupeň kulhání, v horším případě může dojít i k rozvoji artrózy v daném kloubu. Avšak dlouhodobé studie poukazují na relativně příznivé výsledky (Evinic 2021). Wall et al. (2014) zmiňuje, že v symptomatických případech je chirurgická forma terapie spojena s optimálními výsledky.

3.3.3.5 Prevence

Základem prevence je selekce jedinců s pozitivním nálezem OCD z chovu. U predisponovaných plemen by měla být omezena náročnější fyzická aktivita, jako jsou dlouhé procházky, skoky a rychlý běh, a to především v období růstu psa. Taktéž výživa hraje zásadní roli. Důležité je dodržování krmení vhodným komerčním krmivem v dávkách doporučených výrobcem a vyhýbání se nadměrnému přídatku krmiva a doplňků stravy, zejména vápníku. Škodlivé je v tomto případě i krmení neomezeně a vysoký přísun energie (Evinic 2021).

3.3.4 Spondylóza

Spondylóza (*spondylosis deformans*) je degenerativní onemocnění páteře, které je charakterizované vznikem výrůstků. Postiženo je tělo obratle v meziobratlovém prostoru (Morgan 1967; Hánová & Mruvčinská 2022). Právě tyto objevující se kostní výrůstky jsou označeny pojmem entezofyty (Widmer & Thrall 2013). V některých případech mohou entezofyty přemostovat celou oblast meziobratlové ploténky až do úplných kostních můstků (Morgan 1967; Hánová & Mruvčinská 2022). Ty mohou být nápadně rozmístěny buď jednotlivě nebo mnohočetně (Morgan 1967). Nejčastěji je spondylóza pozorována v oblasti přechodu mezi hrudní a bederní oblastí páteře a mezi bederní a křížovou částí páteře. V současnosti je výskyt tohoto onemocnění čím dál častější a netýká se jen starších psů (Hánová & Mruvčinská 2022).

Schick (1942) a Morgan et al. (1967) popisují, že počet postižených jedinců i stupeň postižení se zvyšuje s věkem. Thomas & Fingerroth (2014) uvádí, že u psů mladších dvou let je výskyt spondylózy výjimečný, ale s věkem se její výskyt a závažnost zvyšuje a ve věku devíti let přibližně 25-70 % psů trpí tímto onemocněním. Avšak výskyt spondylózy u psů závisí nejenom na věku, ale i na daném plemeni (Morgan 1967). Mimo plemeno border kolie je predispozice spondylózy známá primárně u větších a těžších plemen psů jako je například labradorský retrievr, německý ovčák, německý boxer, svatobernardský pes a airedale teriér (Morgan et al. 1967; Bellfor 2022). Frekvence onemocnění je stejná u obou pohlaví (Morgan 1967).

3.3.4.1 Etiopatogeneze

Přesné příčiny vzniku *spondylosis deformans* nejsou zcela jasné (Langeland & Lingaas 1995). Výskyt spondylózy u psa může být i jedním z možných projevů stárnutí jeho pohybové soustavy. Také se může objevit po prodělaném traumatu, například po výhřezu meziobratlové ploténky nebo po jiné komplikaci, která je zodpovědná za narušení stability páteře. Tyto kostní výrůstky jsou tvořeny s cílem stabilizovat páteř, avšak postupem času způsobují postiženému jedinci bolest (Hánová & Mruvčinská 2022).

Pommer (1933) konstatuje, že významnou roli při projevu onemocnění hraje napětí vazů a okostice. Tato napětí mohla být běžně přítomna u aktivních psů nebo mohla být způsobena degenerací plotének, úrazem nebo opakovanou březostí (Pommer 1933). Přetížení z vysoké zátěže může být další z příčin vzniku onemocnění, a to již u mladých a sportovně vedených psů (Bellfor 2022). Nadváha může být klíčovým faktorem, která zvyšuje zatížení na kloubní systém a tím i způsobující intenzivnější bolesti (Kratochvílová 2012; Bellfor 2022).

3.3.4.2 Symptomy

Na počátku onemocnění nejsou u většiny postižených psů pozorovány žádné příznaky. Bolesti a omezená pohyblivost páteře začínají být patrné v moment, kdy se kostní výrůstky na páteři zvětšují a tím dochází ke dráždění nervů vybíhajících z meziobratlových otvorů, což vede ještě k intenzivnějším bolestem a možnému kulhání. U psa jsou viditelné obtíže při vstávání a

záměrnému se vyhýbání některým pohybům, jako je například skákání na vyvýšená místa (Hánová & Mruvčinská 2022). Zvýšená citlivost až bolestivost v oblasti páteře se také může projevit v reakci na změnu počasí a prochlazení (Kratochvílová 2012). Kvůli bolestivosti zad je pohyb psa omezený a typickým příznakem je i podsazený postoj a ztuhlý pohyb páteře a pánevních končetin. To ovlivňuje schopnost provádět sportovní aktivity, jako je skákání, tahání nebo startování. V případě výskytu parézních stavů, kdy dojde k paréze či plegii končetin, je nutná další diagnostika (Hánová & Mruvčinská 2022). Morgan et al. (1967) zmiňuje, že entezofyty obratlů byly popsány u psů, u kterých nebyly žádné klinické příznaky ukazující na páteř. Carnier et al. (2004) uvádí, že příznaky uváděné v souvislosti s těžkou spondylózou mohou být ztuhlost zad, kulhání, změny chůze a bolest.

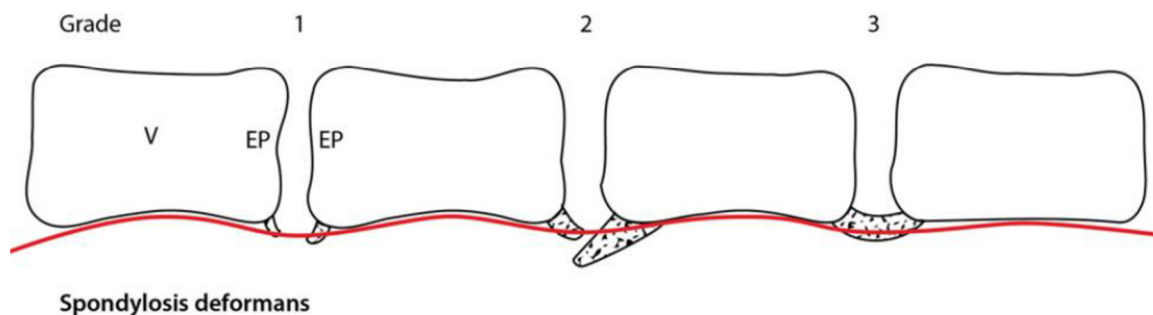
3.3.4.3 Diagnostika

Diagnostika spondylózy probíhá převážně z vyhodnocení rentgenografických snímků páteře, přičemž ve většině případů není vyžadováno uvádění psa do anestezie během samotného zhotovování snímků (Hánová & Mruvčinská 2022). Viditelné entezofyty spojené se spondylózou jsou na snímcích viditelné jako hladce uspořádané trojúhelníkové výrůstky umístěné několik milimetrů od okraje koncové ploténky. S postupujícím onemocněním se může zdát, že entezofyty překlenují prostor mezi obratli, ačkoli jejich skutečné spojení nebývá moc časté. *Spondylosis deformans* lze také identifikovat na počítačové tomografii a magnetické rezonanci (Thomas & Fingerroth 2014).

Spondylózu lze klasifikovat následovně: (Thomas & Fingerroth 2014).

- **Stupeň 0:** bez entezofytů
- **Stupeň 1:** malý entezofyt na okraji spondylózy, na okraji epifýzy, který nepřesahuje koncovou destičku
- **Stupeň 2:** entezofyt přesahuje koncovou destičku, ale nespojuje se s entezofytem na koncové destičce na sousedním obratli
- **Stupeň 3:** entezofyty na sousedních obratlích jsou vzájemně spojeny a tvoří radiografický kostní most mezi nimi

(Jednotlivé stupně nakresleny na Obrázku 9)



Obrázek 9 - Jednotlivé stupně spondylózy (1-3) (Kranenburg et al. 2011)

3.3.4.4 Terapie

Na základě klinických příznaků a nálezů je u psích pacientů zvolena konzervativní nebo chirurgická léčba (Togni et al. 2014). Konzervativní léčbu převažuje u pacientů s patrnými bolestmi a ztuhlostí páteře. V ní je zahrnuto podávání nesteroidních léků proti zánětu, analgetika a pokud je nutné, tak i snížení hmotnosti (Thomas & Fingerroth 2014). Vhodná jsou i pohybová cvičení jako je fyzioterapie a vodní gymnastika (Bellfor 2022). Aquaterapie a balanční cvičení napomáhá zpevnění a posílení svalů kolem páteře a tím i stabilizovat celý pohybový aparát psa. Navíc při aquaterapii nedochází k zatěžování bolavých kloubů, což redukuje samotnou bolest až od 70 %. Balančním cvičením jsou posilovány svaly a podporována správná poloha těla. Během laserové terapie dochází ke stimulaci tkáně na buněčné úrovni a tím odstranění bolesti, uvolnění svalového napětí a též působení proti možnému zánětu. Další z bezpečných a účinných možností je magnetoterapie, kde magnet působí více do hloubky tkáně, masáže a fasciální manipulace s cílem prokrvit tkáň a uvolnit funkční blokády (Hánová & Mruvčínská 2022).

Pokud se u pacienta vyskytuje neurologický deficit nebo trpí silnou či přetrvávající bolestí páteře je doporučeno další diagnostické vyšetření, jako je CT, MRI a analýza mozkomíšního moku s cílem identifikovat příčinu klinických příznaků než předpokládat, že spondylóza viditelná na rentgenových snímcích je hlavním viníkem. (Thomas & Fingerroth 2014). Za poslední možnost při léčbě spondylózy je považován chirurgický zákrok, který především u starších psů přináší značná rizika (Bellfor 2022).

3.3.4.5 Prevence

Pro úspěšnost chovatelského plánu je klíčová dědičnost onemocnění, kterou je potřebné odhadnout před zahájením samotného chovu. Také je podstatné znát vztah mezi spondylózou a dalšími charakteristikami daného plemene, abychom minimalizovali negativní vliv chovu (Langeland & Lingaas 1995). Predispozice k onemocnění má částečně i genetický podklad, nicméně absence nálezu spondylózy u rodičů není zárukou, že se u jejich potomka onemocnění neobjeví, a to i v závažnější formě (Kratochvílová 2012). Vhodné je udržování optimální hmotnosti psa, krmení vyváženou stravou a nepřetěžování ho nesprávně nastaveným tréninkem a aktivitou (Bellfar 2022). V chladném počasí je doporučeno oblékat psy s vyšší náchylností k prochladnutí (Kratochvílová 2012).

4 Závěr

Border kolie jsou dlouhověkým a poměrně zdravým plemenem, ale i přesto mají predispozice k některým chorobám. Jedná se především o onemocnění pohybového aparátu, která je mohou omezovat při práci a snižovat kvalitu jejich života. Nejčastěji objevujícími se onemocněními jsou dysplazie kyčelního a loketního kloubu, osteochondróza ramenního kloubu a spondylóza. Všechna tato onemocnění mají polygenní základ, a kromě genotypu ovlivňuje jejich vývoj také prostředí.

V České republice existují dva kluby, které chovají border kolie podle standardu FCI – BCC CZ a KCHMPP. Border kolie registrované pod mezinárodní organizací ISDS jsou chovány v ČR pod klubem KPOP. V každém chovatelském klubu se lehce odlišují požadavky týkající se podmínek k uchovnění jedince. Bohužel neexistuje celková databáze s ucelenými zdravotními výsledky všech border kolí v ČR. K dispozici je několik databází, ale údaje v nich uvedené mohou být nekompletní či neověřené. Nejlépe zpracovanou databázi má BCC CZ, kde jsou zveřejněny výsledky povinných zdravotních vyšetření u všech jedinců, kteří byli zařazeni do chovu. Při sestavování chovného páru je potřeba zohlednit i zdravotní výsledky předků ve vzdálenějších generacích v rodokmenu. Právě v tomto případě jsou databáze nezbytné, je vhodné mít k dispozici alespoň 5 generační rodokmen. Vhodným výběrem rodičů je možné snížit riziko narození nemocných štěňat v případě onemocnění pohybového aparátu.

Parametry testování zdraví by se měly sjednotit alespoň u klubů zajišťujících chov pod FCI, tedy u BCC CZ a KCHMPP, aby všichni jedinci měli stejné podmínky pro zařazení do chovu. KCHMPP a KPOP by před uchovněním či zaregistrováním jedince měly rozšířit povinné zdravotní testy o další onemocnění například o DLK či spondylózu, a též by bylo vhodné, aby vedli své vlastní databáze. Otázkou také je, zda by nebylo nejlepším řešením, aby FCI chov plemene zajišťoval pouze jeden klub, a to BCC CZ, vzhledem k tomu, že border kolie již dávno nejsou málopočetným plemenem a je pro ně vhodné vést centrální evidenci. Dále je vhodné pokračování v možnosti oficiálního posouzení vyhotovených RTG snímků u americké organizace OFA u klubu BCC CZ a zavedení této možnosti i u ostatních klubů. Českému chovu by prospělo zahájení povinného testování na OCD a pozitivní nález by měl být vyřazující vadou z chovu ve všech klubech. Selektce postižených jedinců je neúčinnější metodou pro minimalizaci výskytu těchto onemocnění. S tím souvisí i provádění testování co největšího počtu psů, což by mohlo vést ke zlepšení situace v chovu. Zároveň rozšíření povědomí a znalostí o onemocněních pohybového aparátu by mohlo přinést českému chovu border kolí v budoucnu užitek, který by mohl vést k odpovědnějšímu přístupu chovatelů a opatrnějšímu výběru chovných párů a štěňat.

5 Seznam použité literatury

Akbaş ZS, Dikbaş N, Mutlu Z. 2022. Osteochondritis dissecans of shoulder joint in a dog. *Journal of Istanbul Veterinary Sciences* 194-194.

Baers G. 2019. Heritability of Unilateral Elbow Dysplasia in the Dog: A Retrospective Study of Sire and Dam Influence. *Frontiers in Veterinary Science* 6. DOI: 10.3389/fvets.2019.00422.

Bellfor. 2022. Spondylóza u psa. Bellfor – krmivo. Available from <https://www.bellfor-krmivo.cz/blog-pro-psy/spondyloza-u-psa/> (accessed February 2024).

Bliss S. 2018. Musculoskeletal Structure and Physiology. *Canine Sports Medicine and Rehabilitation*. 43–71.

Border Collie Club Czech Republic. 2013. Chovatelský a zápisní řád BCC CZ. Available from https://www.bcccz.cz/dokumenty/chovatelsky_a_zapisni_rad.pdf (accessed November 2023).

Border Collie Club Czech Republic. 2019. Onemocnění pohybového aparátu – DKK, DLK OCD. Available from https://www.bcccz.eu/?r=chov&s=dkk_dlk_ocd (accessed October 2023).

Border Collie Club Czech Republic. 2021. Využití border kolií. Available from <https://www.bcccz.eu/?r=oplemeni&s=vyuziti> (accessed October 2023).

Borderholic. 2001. *Internation Sheep Dog Society*. *Borderholic* 7:8.

Burton N, Owen M. 2008. Canine elbow dysplasia 1. Aetiopathogenesis and diagnosis. *Diagnosis*. In *Practice* 30: 508–512.

Carnier P, Gallo L, Sturaro E, Piccinini P, Bittante G. 2004. Prevalence of spondylosis deformans and estimates of genetic parameters for the degree of osteophytes development in Italian Boxer dogs. *Journal of Animal Science* 82: 85–92.

Carpenter DH, Cooper RC. 2000. Mini Review of Canine Stifle Joint Anatomy. *Anatomia, Histologia, Embryologia: Journal of Veterinary Medicine Series C* 29: 321–329.

Chmelíková E, 22. dubna 2024. pers. comm.

Clayton Jones DG, Vaughan LG. 1970. The surgical treatment of osteochondritis dissecans of the humeral head in dogs. *Journal of Small Animal Practice* 11: 803–812.

Coile C. 2023. Border Collie – Description, Temperament, & Facts. *Encyclopedia Britannica*. Available from <https://www.britannica.com/animal/border-collie> (accessed November 2023).

- Cook CR, Cook JL. 2009. Diagnostic Imaging of Canine Elbow Dysplasia: A Review. *Veterinary surgery* **38**: 144-153.
- Cook JL, Hudson CC, Kuroki K. 2008. Autogenous Osteochondral Grafting for Treatment of Stifle Osteochondrosis in Dogs. *Veterinary Surgery* **37**: 311-321.
- Danielson KC, Fitzpatrick N, Muir P, Manley PA. 2006. Histomorphometry of Fragmented Medial Coronoid Process in Dogs: A Comparison of Affected and Normal Coronoid Processes. *Veterinary Surgery* **35**: 501-509.
- Daniček M. 2023. Artroskopie u malých zvířat. MetropoleVet – veterinární klinika Praha. Available from <https://www.metropolevet.cz/artroskopie/> (accessed January 2024).
- Denny HR, Butterworth SJ. 2001. The elbow. A Guide to Canine and Feline Orthopaedic Surgery **4**: 363-388.
- Dimitriu A. 2023. Aspects of the innervation mode of the adjacent anatomical formations of the coxofemoral joint in dogs. *ВЕТЕРИНАРНА БІОТЕХНОЛОГІЯ* **42**: 118-125.
- Dokić Ž. 2023. Osteochondróza. SIBRA – centrum veterinárnej medicíny. Available from <https://www.sibra.sk/clanok/osteochondroza> (accessed January 2024).
- Ekman S, Carlson CS. 1998. The Pathophysiology of Osteochondrosis. *Veterinary Clinics of North America: Small Animal Practice* **28**: 17–32.
- Evinic S. 2021. Osteochondróza u psa. Metropolevet – veterinární klinika Praha. Available from <https://www.metropolevet.cz/osteochondroza-u-psa/> (accessed January 2023).
- Fealey MJ, Li J, Todhunter RJE, Krotscheck U, Hayashi K, McConkey MJ, Boyko AR, Hayward JJ, Todhunter RJ. 2017. Genetic mapping of principal components of canine pelvic morphology. *Canine Genetics and Epidemiology* **4**: 1-10.
- Federation Cynologique Internationale. 1987. FCI Standard N° 297. Federation cynologique Internationale. FCI, Belgique. Available from <http://www.fci.be/Nomenclature/Standards/297g01-en.pdf> (accessed October 2023).
- Fitzpatrick N. 2023. Elbow Dysplasia. Fitzpatrick Referrals. Available from <https://www.fitzpatrickreferrals.co.uk/orthopaedic/canine-elbow-dysplasia/> (accessed January 2024).
- Fitzpatrick N, Smith TJ, Evans RB, Yeadon R. 2009. Radiographic and arthroscopic findings in the elbow joints of 263 dogs with medial coronoid disease. *Veterinary Surgery* **38**: 213–233.

Frackowiak H, Kiryk E, Graczyk S, Zdun M. 2021. Preliminary biometric characteristics of Border Collies and their dependence on sport activity. *Roczniki Naukowe Polskiego Towarzystwa Zootechnicznego* **17**: 25-36.

Ginja MMD, Silvestre AM, Gonzalo-Orden JM, Ferreira AJA. 2010. Diagnosis, genetic control and preventive management of canine hip dysplasia: a review. *The Veterinary Journal* **184**: 269–276.

Harper TAM. 2017. Conservative Management of Hip Dysplasia. *Veterinary Clinics of North America: Small Animal Practice*, **47**: 807–821.

Hazewinkel HAW, Meij BP, Theyse LFH. 1998. Surgical Treatment of Elbow Dysplasia. *Veterinary Quarterly* **20**: 29-31.

Hánová T, Mruvčínská M. 2022. Bolesti hřbetu přicházejí se zimním počasím. *PhysioDOG*. Available from <https://www.physiodog.cz/l/bolesti-hrbetu-prichazeji-se-zimnim-pocasim/> (accessed February 2024).

Horoszewicz E, Iwaniuk M, Niedziolka, R. 2018. Selected training systems for various types of working dogs. *Folia Pomeranae Universitatis Technologiae Stetinensis. Agricultura, Alimentaria, Piscaria et Zootechnica*, **48**: 73-80.

Hyclová P. 2006. Dysplazie kyčelního kloubu – DKK. *Vetcentrum Duchek, Praha*. Available from <http://www.vetcentrum.cz/stodulky/dkk/181/dysplazie-kycelnihokloubu-dkk> (accessed January 2024).

International Sheep Dog Society. 2018. Full guide to member services and stud book rules. ISDS 1-4.

James HL. 2021. American Kennel Club. Available from <https://www.akc.org/expert-advice/dog-breeds/border-collie-history-the-herding-dogs-development-through-time/> (accessed October 2023).

Johnson J, Austin C, Breur G. 1994. Incidence of Canine Appendicular Musculoskeletal Disorders in 16 Veterinary Teaching Hospitals from 1980 through 1989. *Veterinary and Comparative Orthopaedics and Traumatology* **7**: 56–69.

Johnston SA. 1998. Osteochondritis Dissecans of the Humeral Head. *Veterinary Clinics of North America: Small Animal Practise* **28**: 33–49.

Jones DGC, Vaughan LC. 1970. The surgical treatment of osteochondritis dissecans of the humeral head in dogs. *Journal of Small Animal Practice* **11**: 803–812.

Kirkby KA, Lewis DD. 2012. Canine hip dysplasia: reviewing the evidence for nonsurgical management. *Veterinary Surgery* **41**: 2-9.

Klub chovatelů málopočetných plemen psů ČR. 2017. Stanovy. KCHMPP, Vrdy. Available from <https://www.kchmpp.cz/dokumenty/stanovy2017.pdf> (accessed October 2023).

Klub chovatelů málopočetných plemen psů ČR. 2018. Border kolie. KCHMPP, Vrdy. Available from <https://www.kchmpp.cz/zastresena-plemena/border-kolie/> (accessed October 2023).

Klub pracovních ovčáckých psů České republiky. 2015. Registrace psů a štěňat. KPOP, . Available from <https://web.archive.org/web/20210422195522/http://kpop.cz/index.php/chov-pod-isds/2-obecne/13-registrace-psu-a-stenat> (accessed October 2023).

Klub pracovních ovčáckých psů České republiky. 2015. Stanovy klubu. KPOP, Čelina. Available from <https://web.archive.org/web/20200601043005/http://www.kpop.cz/index.php/stanovy-klubu> (accessed November 2023).

Kohoutová L. 2012. Dysplazie a nemoci pohybového aparátu u psů [BSc. Thesis]. Jihočeská Univerzita v Českých Budějovicích. České Budějovice.

Kramer M, Gerwing M, Hach V, Schimke E. 1997. Sonography of the musculoskeletal system in dogs and cats. *Veterinary Radiology Ultrasound* **38**: 139–149.

Kratochvílová N. 2012. Spondyloza páteře. AussiesWorld. Available from <http://www.aussiesworld.cz/index.php/zdravi/onemocneni-pohyboveho-aparatu/spondyloza-patere> (accessed February 2024).

Langeland M, Lingaas F. 1995. Spondylosis deformans in the boxer: Estimates of heritability. *Journal of Small Animal Practice* **36**: 166–169.

Leighton R L. 1971. Osteochondritis Dissecans of the Shoulder Joint of the Dog. *Veterinary Clinics of North America* **1**: 391–401.

Loučka R. 2019. Historie pasení s border koliemi v ČR. Borderholic. Available from <https://bcccz.cz/bh/2019/07/page/2/> (accessed October 2023).

Martins J, Colaço BJ, Ferreira AJ, Ginja MM. 2015. Analysis of pelvic rotation on the standard hip ventrodorsal extended radiographic view. *Veterinary and Comparative Orthopaedics and Traumatology* **29**: 68-74.

Mason DR, Schulz KS, Samii VF, Fujita Y, Hornof WJ, Herrgesell, EJ, Long AC, Morgan JP, Kass PH. 2002. Sensitivity of Radiographic Evaluation of Radio-Ulnar Incongruence in the Dog in Vitro. *Veterinary Surgery* **31**: 125–132.

Meyer-Lindenberg A, Fehr M, Nolte I. 2006. Co-existence of UAP and FCP of the ulna in the dog. *Journal of Small Animal Practice* **47**: 61–65.

Michelsen J. 2013. Canine elbow dysplasia: Aetiopathogenesis and current treatment recommendations. *The Veterinary Journal* **196**: 12–19.

Morgan JP. 1967. Spondylosis Deformans in the Dog: A Morphologic Study with Some Clinical and Experimental Observations. *Acta Orthopaedica Scandinavica* **38**: 1–88.

Morgan JP, Ljunggren G, Read R. 1967. Spondylosis Deformans (Vertebral Osteophytosis) in the Dog. *Journal of Small Animal Practice* **8**: 57–66.

Morris A, Anderson A. 2013. Osteochondrosis dissecans of the canine shoulder. *Companion Animal* **18**: 264-269.

Nečas A, Griffon DJ. 2004. Diagnostika a léčba dysplazie kyčelního a loketního kloubu. *Veterinární a farmaceutická univerzita Brno, Brno*.

Oberbauer AM, Keller GG, Famula TR. 2017. Long-term genetic selection reduced prevalence of hip and elbow dysplasia in 60 dog breeds. *Plos One* **12** (e0172918) DOI: 10.1371/journal.pone.0172918.

OFA – The Canine Health Information Center. 2021. What is Canine Hip Dysplasia? Available from <https://ofa.org/diseases/hip-dysplasia/> (accessed January 2024).

Olivieri M, Ciliberto E, Hulse DA, Vezzoni A, Ingravalle F, & Peirone B. 2007. Arthroscopic treatment of osteochondritis dissecans of the shoulder in 126 dogs. *Veterinary and Comparative Orthopaedics and Traumatology* **20**: 65–691.

Orthopedic Foundation for Animals. 2021. Examining Elbow Dysplasia. Available from <https://ofa.org/wp-content/uploads/2021/05/elbowarticle.pdf> (accessed February 2024).

Pommer A. 1933. Die Spondylitis deformans und Spondylarthritis ankylopoetica bei Hunden und Katzen in Rontgenbilde **20**: 129.

Price C. 2014. *Border kolie od A do Z*. Plot, Praha.

Robins GM. 1978. Osteochondritis Dissecans in the dog. *Australian Veterinary Journal* **54**: 272-279.

Schachner ER, Lopez MJ. 2015. Diagnosis, prevention, and management of canine hip dysplasia: a review. *Veterinary Medicine: Research and Reports* **6**: 181-192.

Schick A. 1942. Ober das Vorkommen der deformierenden Spondylose bei kleinen Haustieren. Diss, Bern.

Slabý J. 2019. Dysplazie kyčelního kloubu psů – dokážeme ji včas rozpoznat a účinně léčit. Klinika ARVET, Písek. Available from <https://www.arvet.cz/wp-content/uploads/clanky/kdyz-onemocni-vas-pes/dysplazie-kycelniho-kloubu.pdf> (accessed December 2023).

Snášil M. 2008. Dysplazie kyčelního kloubu u psů – etiologie, patogeneze, klinické projevy a diagnostika. A-Z Veterinární klinika 5:89-93.

Stark H, Fischer MS, Hunt A, Young F, Quinn R, Andrada E. 2021. A three-dimensional musculoskeletal model of the dog. Scientific Reports **11**: 11335.

Svoboda M, Senior DF, Doubek J, Klimeš J. 2001. Nemoci psa a kočky II. díl. Noviko, Brno.

Syrle J. 2017. Hip Dysplasia: Clinical Signs and Physical Examination Findings. Veterinary Clinics: Small Animal Practice **47**:769-775.

Švarcová M. 2013. Chov – podmínky chovu BOC v ČR. Available from <https://bcccz.eu/?r=chov&s=bonitace> (accessed October 2023).

Švarcová M. 2022. Pes do každé akce – to je border kolie. eCanis. Available from https://www.ecanis.cz/clanky/pes-do-kazde-akce-to-je-border-kolie-_2223.html?pid=42 (accessed February 2024).

Tellhelm B, Amort K, Ondreka N. 2014. Grading Primary Elbow Dysplasia Lesions and Elbow Osteoarthritis According to the IEWG Protocol. Department of Small Animal Clinics, University of Gressen, Germany. Available from <https://www.vin.com/doc/?id=7054607> (accessed January 2024).

Temwichitr J, Leegwater PAJ, Hazewinkel HAW. 2010. Fragmented coronoid process in the dog: A heritable disease. The Veterinary Journal **185**: 123-129.

Thomas WB, Fingerroth JM. 2014. Spondylitis Deformans. Advances in Intervertebral Disc Disease in Dogs and Cats **1**: 67–74.

Todhunter RJ, Garrison SJ, Jordan J, Hunter L, Castelhana MG, Ash K, Meyers-Wallen V, Krotscheck U, Hayward JJ, Grenier J. 2019. Gene expression in hip soft tissues in incipient canine hip dysplasia and osteoarthritis. Journal of Orthopaedic Research **37**: 313-324.

Togni A, Kranenburg HJC, Morgan JP, Steffen F. 2014. Radiographic and MRI characteristics of lumbar disseminated idiopathic spinal hyperostosis and spondylitis deformans in dogs. Journal of Small Animal Practice **55**: 343–349.

Trostel CD, McLaughlin RM, Pool RR. 2003. Canine Elbow Dysplasia: Incidence, Diagnosis, Treatment, and Prognosis. *Compendium on Continuing Education for the Practicing Veterinarian* **25**: 763-773.

Tučimová J. 2019. O plemeni. Border Collie Club Czech Republic. Tučimová, Praha. Available from <https://bcccz.eu/?r=oplemeni> (accessed October 2023).

Tučimová J, 15. dubna 2024. pers. comm.

Van Bree HJ, Van Ryssen B. 1998. Diagnostic and Surgical Arthroscopy in Osteochondrosis Lesions. *Veterinary Clinics of North America: Small Animal Practise* **28**: 161–189.

Van Ryssen B, van Bree H. 1997. Arthroscopic findings in 100 dogs with elbow lameness. *Veterinary Record* **140**: 360–362.

Vermote KAG, Bergenhuysen ALR, Gielen I, Van Bree H, Duchateau L, Van Ryssen B. 2010. Elbow lameness in dogs of six years and older. Arthroscopic and imaging findings of medial coronoid disease in 51 dogs. *Veterinary and Comparative Orthopedics and Traumatology* **23**: 43–50.

Vezzoni A, Benjamino K. 2021. Canine Elbow Dysplasia: Ununited Anconeal Process, Osteocondritis Dissecans, and Medial Coronoid Process Disease. *Veterinary Clinics of North America: Small Animal Practice* **51**: 439-474.

Vezzoni A, Dravelli G, Vezzoni L, De Lorenzi M, Corbari A, Cirila A, Nassuato C, Tranquillo V. 2008. Comparison of conservative management and juvenile pubic symphysiodesis in the early treatment of canine hip dysplasia. *Veterinary and Comparative Orthopaedics and Traumatology* **21**: 267–279.

Wall, CR, Cook CR, Cook JL. 2014. Diagnostic sensitivity of radiography, ultrasonography, and magnetic resonance imaging for detecting shoulder osteochondrosis/osteochondritis dissecans in dogs. *Veterinary Radiology & Ultrasound* **56**: 3–11.

Widmer, WR, Thrall, DE. 2018. Canine and feline vertebrae. *Textbook of veterinary diagnostic radiology* **7**: 249-270.

Ytrehus B, Carlson CS, Ekam S. 2007. Etiology and Pathogenesis of Osteochondrosis. *Veterinary Pathology* **44**: 429–48.