



Zdravotně
sociální fakulta
Faculty of Health
and Social Sciences

Jihočeská univerzita
v Českých Budějovicích
University of South Bohemia
in České Budějovice

Možnosti fyzioterapie po frakturách předloktí a ruky

BAKALÁŘSKÁ PRÁCE

Studijní program:

SPECIALIZACE VE ZDRAVOTNICTVÍ

Autor: Aneta Korbelářová

Vedoucí práce: Mgr. Eliška Nováková

České Budějovice 2022

Prohlášení

Prohlašuji, že svoji bakalářskou práci s názvem „*Možnosti fyzioterapie po frakturách předloktí a ruky*“ jsem vypracovala samostatně pouze s použitím pramenů v seznamu citované literatury.

Prohlašuji, že v souladu s § 47b zákona č. 111/1998 Sb. v platném znění souhlasím se zveřejněním své bakalářské práce, a to v nezkrácené podobě elektronickou cestou ve veřejně přístupné části databáze STAG provozované Jihočeskou univerzitou v Českých Budějovicích na jejich internetových stránkách, a to se zachováním mého autorského práva k odevzdanému textu této kvalifikační práce. Souhlasím dále s tím, aby toutéž elektronickou cestou byly v souladu s uvedeným ustanovením zákona č. 111/1998 Sb. zveřejněny posudky školitele a oponentů práce i záznam o průběhu a výsledku obhajoby bakalářské práce. Rovněž souhlasím s porovnáním textu mé bakalářské práce s databází kvalifikačních prací Theses.cz provozovanou Národním registrem vysokoškolských kvalifikačních prací a systémem na odhalování plagiátů.

V Českých Budějovicích dne 2. 5. 2022

.....

podpis

Poděkování

Prohlašuji, že svoji bakalářskou práci s názvem „*Možnosti fyzioterapie po frakturách předloktí a ruky*“ jsem vypracovala samostatně, pouze s použitím pramenů v seznamu citované literatury. Ráda bych poděkovala vedoucí bakalářské práce, Mgr. Elišce Novákové, za výborné vedení a přívětivou spolupráci. Mé poděkování patří také pacientkám, které byly součástí výzkumu, za vstřícnost, ochotu a milou spolupráci.

Možnosti fyzioterapie po frakturách předloktí a ruky

Abstrakt

Tato bakalářská práce je zaměřena na metody a možnosti, které fyzioterapie nabízí pacientům po frakturách předloktí a ruky. Obsahuje informace o anatomii, charakteristiku zlomenin a následné možnosti fyzioterapie. Výzkumný soubor tvoří tři dospělí pacienti po fraktuře předloktí, ruky. Ke každému z nich je vypsána kazuistika (tj. výzkumná metoda zabývající se popisem a porovnáním podobných případů onemocnění, úrazů apod.) na podkladě anamnézy a kineziologického rozboru. Na základě aspekce, palpce, kineziologického rozboru byla u vybraných probandů prováděna dvouměsíční terapie a vytvořena vhodná cvičební jednotka, kterou si pacienti doma pravidelně cvičili. Po ukončení terapie byl sepsán výstupní kineziologický rozbor, který dle získaných hodnot v porovnání se vstupním kineziologickým rozbohem potvrzuje výrazné zlepšení rozsahu pohybu, mobility a zvýšení svalové síly horní končetiny po fraktuře. U pacientů, u kterých se zpočátku v důsledku imobility poraněné končetiny objevovaly typické prvky vadného držení těla, bylo po terapii patrné zlepšení celkové korekce držení těla. Cílem této práce je především upozornit na důležitost léčebné rehabilitace po zlomeninách předloktí a ruky. Dále popsat problematiku fraktur předloktí a ruky a následné možnosti fyzioterapie po odnětí fixace. Práce může být využita jako edukační a informační materiál pro pacienty po zlomeninách předloktí a ruky, nebo pro fyzioterapeuty. Dalším přínosem práce je edukační brožura, podle které mohou pacienti po frakturách předloktí a ruky cvičit doma v rámci autoterapie.

Klíčová slova

předloktí; ruka; rehabilitace; úraz; zlomenina

Possibilities of physiotherapy after forearm and hand fractures

Abstract

This bachelor thesis is focused on methods and possibilities that physiotherapy offers to patients after fractures of forearms and hands. It contains informations about the anatomy, characteristics of fractures and subsequent physiotherapy options. The research group consists of three adult patients after a fracture of the forearm and hand. A case report (i.e. research method dealing with description and comparison of similar cases of diseases or injuries) is listed for each of them based on anamnesis and kinesiological analysis. Based on aspect, palpation, and kinesiological analysis, selected probands underwent two months of therapy and a suitable exercise unit was created, which patients regularly exercised at home. After the end of the therapy, an output of kinesiological analysis was written, which, according to obtained values in comparison with the initial kinesiological analysis, confirms a significant improvement in range of motion, mobility and increase in muscle strength of upper limb after the fracture. In patients who initially showed typical elements of poor posture due to the immobility of the injured limb, an improvement in overall posture correction was noticeable after therapy. The aim of this work is primarily to draw attention to the importance of therapeutic rehabilitation after fractures of the forearm and hand. Next, describe the issue of fractures of the forearm and hand and the subsequent possibilities of physiotherapy after removal of fixation. The work can be used as an educational and information material for patients after fractures of the forearm and hand, or for physiotherapists. Another benefit of the work is an educational brochure according to patients after fractures of the forearm and hand can exercise at home as part of autotherapy.

Key words

forearm; hand; physiotherapy; injury; fracture

Obsah

1	Úvod	8
2	Teorie	9
2.1	Úvod do problematiky.....	9
2.2	Anatomie předloktí a ruky	9
2.2.1	Funkce a kineziologie předloktí a ruky	13
2.2.2	Uchopovací funkce.....	14
3	Zlomeniny	15
3.1	Zlomeniny proximálního předloktí	17
3.1.1	Zlomeniny diafyzární	18
3.1.2	Zlomeniny distálního předloktí	18
3.2	Klasifikace zlomenin distálního radia	19
3.2.1	Zlomeniny os naviculare	20
3.2.2	Zlomeniny karpálních kostí.....	20
3.2.3	Hojení zlomenin	20
3.3	Diagnostika zlomenin.....	20
3.4	Řešení zlomenin.....	20
3.5	Komplikace zlomenin	21
4	Kinezioterapie	23
4.1	Terapie traumatické ruky	23
4.2	Měkké techniky a uvolnění fascií	23
4.3	Uvolnění jizvy	24
4.4	Postizometrická relaxace.....	25
4.5	PNF	25
4.6	DNS.....	26
4.7	Cvičení s pomůckami.....	26
4.7.1	Overball.....	26
4.7.2	Thera-Band.....	26
4.7.3	Gymnastický míč	26
4.8	Trénink jemné motoriky a úchopů	27
4.9	Možnosti fyzikální terapie při poranění předloktí a ruky	27
4.10	Kinesiotaping	28
4.11	Ergoterapie jako součást fyzioterapie ruky	29
5	Cíle práce	30
6	Metodiky	31

6.1	Popis metodiky.....	31
6.2	Diagnostika	31
6.2.1	Anamnéza.....	31
6.2.2	Celkové vyšetření.....	32
6.2.3	Segmentové vyšetření	32
6.2.4	Vyšetření trofiky	32
6.2.5	Vyšetření kloubní pohyblivosti a rozsahu pohybu	32
6.2.5.1	Goniometrie.....	33
6.2.6	Vyšetření svalové síly	33
6.2.7	Hodnocení taxy a koordinace	33
6.2.8	Testování somatosenzorických funkcí	33
6.2.9	Testování úchopu	34
7	Kineziologické rozborů	35
7.1	Kazuistika 1.....	35
7.1.1	Vstupní vyšetření	35
7.1.2	Zvolená terapie.....	39
7.1.3	Výstupní vyšetření	41
7.2	Kazuistika 2.....	45
7.2.1	Vstupní vyšetření	45
7.2.2	Zvolená terapie.....	50
7.2.3	Výstupní vyšetření	51
7.3	Kazuistika 3.....	55
7.3.1	Vstupní vyšetření	55
7.3.2	Zvolená terapie.....	60
7.3.3	Výstupní vyšetření	62
8	Diskuse.....	67
9	Závěr.....	71
10	Seznam použité literatury	72
11	Přílohy	75
12	Použité symboly a zkratky	80

1 Úvod

Prvním prostředkem umožňující komunikaci s okolním prostředím po narození je dotyk. Pomocí rukou poté získáváme dotykem informace o vnějším světě, o jeho stavu a proměnách. Rukama jsme schopni nejenom přijímat kvalitu okolí, ale také jsme díky nim schopni vyjádřit emoce jako hněv, radost, soucit, souhlas, odmítnutí, odpor, ale i lásku a důvěru. Jsou pro nás proto velice nezbytným nástrojem. Ruce společně s jazykem a bosou nohou patří mezi nejdůležitější oblasti povrchu našeho těla. Vnímání ruky je různé, zejména je však spojené s interpretací vnímaného. Pokud ruku podrobíme vnějším vlivům, které jsou v rozporu s tím, co sami cítíme a vnímáme, může to mít závažné důsledky ovlivňující pohyblivost ruky jako například přetížení, deformity, či zranění (*Bajerová, 2019*).

Stav po zlomenině předloktí představuje posttraumatický stav, při kterém dochází k poškození kontinuity kostní tkáně. Vlivem následné několikátýdenní nejčastěji sádrové fixace dochází k postupnému oslabování svalstva fixované horní končetiny. V současné době se bohužel často opomíjí léčebná rehabilitace po frakturách předloktí a ruky a po odnětí fixace se spoléhá na samostatné rozhýbání pomocí výkonu každodenních činností. Což je ovšem mnohdy nedostačující a může časem dojít ke vzniku nefyziologických pohybových stereotypů. Těmto problémům však lze předejít, nebo je pozitivně ovlivnit pomocí fyzioterapeuta, který navrhne vhodné kompenzační, posilovací cviky a cviky na postupné zvětšení rozsahu v kloubech postižené horní končetiny. Popřípadě může doporučit využití různých zdravotnických pomůcek a bude usilovat o reedukaci správných pohybových vzorců a stereotypů.

2 Teorie

2.1 Úvod do problematiky

„Člověk by nedosáhl nikdy panujícího postavení ve světě bez používání rukou, těchto nástrojů, tak podivuhodně poslušných vůle.“ Charles Darwin

Horní končetiny jsou párovým uchopovacím a manipulačním orgánem člověka a pracují jako uzavřený řetězec. Slouží k sebeobsluze, práci a komunikaci (hluchoněmí) a také se aktivně účastní při udílení nebo přijímání kinetické energie těles. Pro spolehlivou činnost vyžadují zajištění stabilizace polohy těla během manipulace. Tu provádí obě horní končetiny velmi často souběžně, avšak dominantní končetina má roli vedoucí, zatímco druhá horní končetina spíše podporuje její funkci. Při manipulaci využíváme však nejen ruku a zápěstí, ale celou horní končetinu včetně ramene a lopatky. Ruka je flexibilním nástrojem, který je schopný mnoha pohybových kombinací. Její funkce je závislá na anatomických proporcích a stereognozii (schopnosti vnímání prostoru bez zrakové kontroly). Ruka představuje nejdokonalejší nástroj mozku, jehož cena a kvalita závisí na kvalitě řídicí CNS (*Véle, 2006*).

Ruka má čtyři základní funkce. Manipulační (úchop, jemná motorika), smyslovou (hmat, stereognozie), komunikační (gesta, navázání sociálního kontaktu – podání ruky, poplácání po rameni...) a opěrnou. Jakékoliv poranění nebo onemocnění se zákonitě projeví porušením těchto funkcí (*Pilný, Slodička a kolektiv, 2017*).

2.2 Anatomie předloktí a ruky

Ossa membri superioris

Kostra horních končetin se skládá z ramenního pletence, zahrnující klíční kost a lopatku, a pars libera membri superioris, obsahující humerus, ulnu, radius a ossa manus – ossa carpi, ossa metacarpi a phalanges (*Hudák, Kachlík, 2017*). Mezi kosti volné horní končetiny řadíme humerus členěný na hlavici, tělo a distálně se rozšiřující konec. Hlavice humeru je součástí ramenního kloubu, pod níž se nachází tuberculum majus et minus, které slouží jako místo úponů svalů rotátorové manžety. Condylus humeri jako součást loketního kloubu je zakončen epicondyli humeri slouží jako místa začátku svalů předloktí (*Hudák, Kachlík, 2017*). Ulna jako mediální z předloketních dlouhých kostí vytváří během supinace a pronace osu otáčení pro vřetenní kost, uloženou

laterálně s hlavičkou umístěnou proximálně (Hudák, Kachlík, 2017). Proximální konec loketní kosti je rozšířen a uzavřen v loketním kloubu. Caput ulnae nasedá na distální

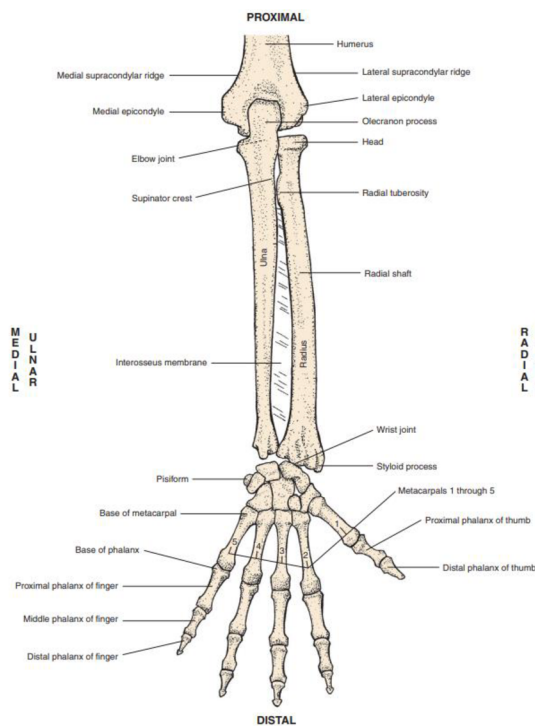


FIGURE 2-16 Posterior view of bones and bony landmarks of the right forearm.

Obrázek 1: kosti předloktí – volární část, zdroj 20

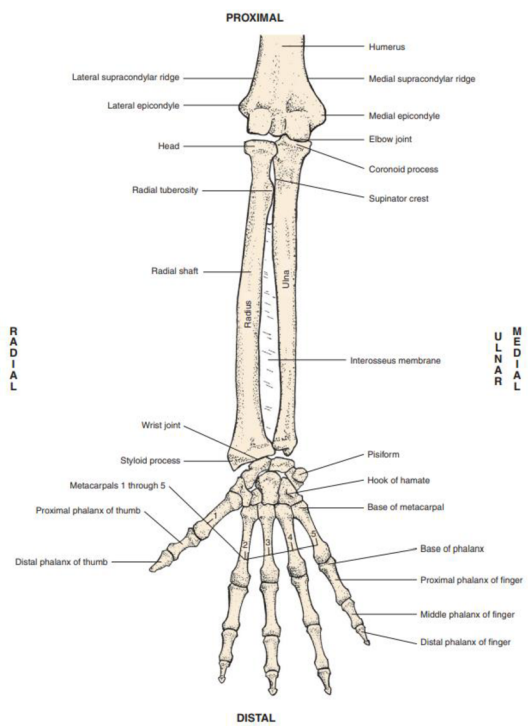


FIGURE 2-14 Anterior view of bones and bony landmarks of the right forearm.

Obrázek 2: kosti předloktí – palmární část, zdroj 20

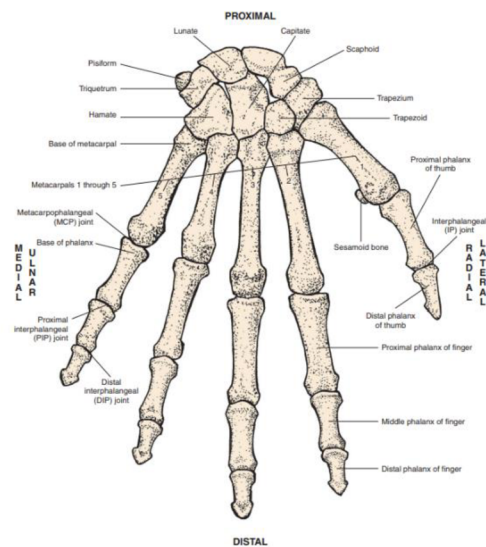


FIGURE 2-20 Dorsal view of bones and bony landmarks of the right hand.

Obrázek 3: kosti ruky – volární část (hřbet), zdroj 20

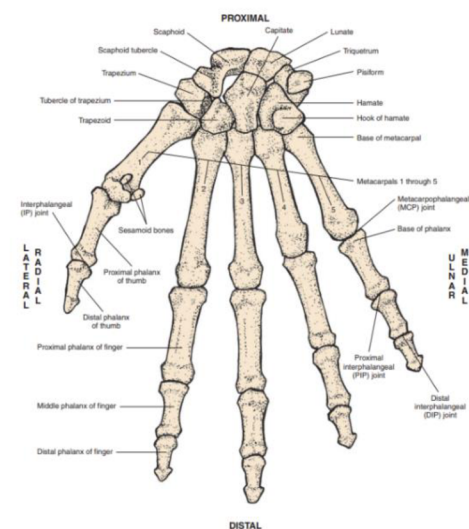


FIGURE 2-18 Palmar view of bones and bony landmarks of the right hand.

Obrázek 4: kosti ruky – palmární část (dlaň), zdroj 20

štíhlý konec ulny a obsahuje bodcovitý výběžek směřující distálně (processus styloideus). U vřetenní kosti popisujeme caput, corpus a její distální konec. Caput radii obsahuje dvě kloubní plochy. Collum radii představuje zúžený úsek, propojující hlavičku s tělem kosti. Corpus radii je zřepu oploštělé s výrazným hrbolem (tuberositas radii), kam se upíná m. biceps brachii. Naproti ulně se nachází margo interosseus, na jehož

okraj se připojuje membrana interossea antebrachii (obr.1,2). Na distálním konci vřetenní kosti rozlišujeme processus styloideus a kloubní plochu sloužící ke spojení s proximální řadou zápěstních kostí (Čihák). Ossa manus tvoří osm zápěstních kostí seřazených do dvou transverzálních řad, záprstní kosti a články prstů. Ossa carpi zahrnuje os scaphoideum, os lunatum, os triquetrum, os pisiforme (proximální řada) a dále os trapezium, os trapezoideum, os capitatum a os hamatum (distální řada) (obr. 3,4) (Hudák, Kachlík, 2017).

Juncturae membri superioris

Spojení jednotlivých kostí horní končetiny je realizováno nejčastěji pomocí kloubů. Kosti předloktí jsou vzájemně v kontaktu prostřednictvím membrana interossea antebrachii. Articulatio humeri (glenohumeralis), kulovitý volný kloub, umožňuje pohyb ve třech osách. Scapulohumerální rytmus značí souvislost mezi pohybem humeru při abdukci a rotaci lopatky (Kolář, 2009). Articulatio cubiti, loketní kloub, složený z humeru, radiu a ulny, zajišťuje flekčně-extenční pohyb mezi paží a předloktím a zároveň pronačně-supinační pohyb předloktí a ruky. Humerus, radius a ulna mezi sebou vytvářejí humeroradiální (kulový), humeroulnární (kladkový) a proximální radioulnární (válcový) kloub. Při plné extenzi lokte se vyskytuje fyziologická valgozita, která může být příčinou vzniku zlomenin hlavičky radia (Bartoniček, 2004). Zápěstí je funkční pohybovou jednotkou složenou ze tří kloubů (articulatio radioulnaris distalis, articulatio mediokarpalis, articulatio radiocarpalis). U radiokarpálního kloubu je jamka tvořena distálním koncem radia a hlavice kloubními ploškami os scaphoideum, lunatum a triquetrum (proximální řada karpálních kostí) (Bartoniček, 2004; Kolář, 2009). Mediokarpální kloub zprostředkovává kontakt proximálních a distálních karpálních kostí, kdy přes esovitou kloubní štěrbinu přenáší pohyby dál na distální ruční klouby. Articulationes manus společně sdružují pohyby jednotlivých kloubů a tvoří komplexní pohyby ruky, důležité pro jemnou motoriku úchopu (Hudák, Kachlík, 2017).

Cévní zásobení

Přísun krve v oblasti paže a loketního kloubu zajišťuje arteria brachialis dělicí se ve fossa cubiti na koncové větve a. radialis a a. ulnaris jdoucí přes laterální a mediální stranu předloktí a ruky až do dlaně (nikoli však přes canalis carpi), kde tvoří obloukové anastomózy (Hudák, Kachlík, 2017).

Musculi antebrachii – svaly předloktí

Skupina	Vrstva	Sval	Začátek	Úpon	Inervace	Funkce	
Přední	1. vrstva	M. pronator teres	humerus, ulna	radius	n. medianus	pronace, flexe předloktí	
		M. flexor carpi radialis	humerus - epicondylus medialis	2.,3. metakarp	n. medianus	radiální dukce, flexe ruky	
		M. palmaris longus	humerus - epicondylus medialis	aponeurosis plantaris	n. medianus	pomocná flexe předloktí a ruky	
		M. flexor carpi ulnaris	humerus, ulna	os pisiforme, hamulus ossis hamati, 5. metakarp	n. ulnaris	flexe předloktí, ulnární dukce, flexe ruky	
	2. vrstva	M. flexor digitorum superficialis	humerus, ulna, radius	šlachy pro 2. - 5. prst - úpon střední článek	n. medianus	flexe 2. - 5. prstu, pomocná flexe předloktí a ruky	
	3. vrstva	M. flexor digitorum profundus	ulna, membrana interossea	šlachy pro 2. - 5. prst - úpon distální článek	n. medianus, ulnaris	flexe 2. - 3. prstu, pomocná flexe ruky	
		M. flexor pollicis longus	radius, membrana interossea	báze distálního článku palce	n. medianus	flexe palce, pomocná flexe ruky	
	4. vrstva	M. pronator quadratus	ulna	radius	n. medianus	pronace předloktí	
	Laterální	povrchová	M. brachioradialis	humerus	radius	n. radialis	supinace extendovaného a pronace flektovaného předloktí
			M. extensor carpi radialis longus	humerus	báze 2. metakarpu	n. radialis	supinace extendovaného a pronace flektovaného předloktí
M. extensor carpi radialis brevis			humerus - epicondylus lateralis	báze 3. metakarpu	n. radialis	supinace extendovaného a pronace flektovaného předloktí	
hluboká		M. supinator	humerus, ulna	radius	n. radialis	supinace předloktí	
Zadní	povrchová	M. extensor digitorum	humerus - epicondylus lateralis	šlachy pro 2. - 5. prst	n. radialis	extenze 2. - 5. prstu	
		M. extensor digiti minimi	humerus - epicondylus lateralis	dorzální aponeuróza a báze malíku	n. radialis	extenze malíku, dorzální flexe ruky	
		M. extensor carpi ulnaris	humerus, ulna	báze 5. metakarpu	n. radialis	ulnární dukce a dorzální flexe ruky	
	hluboká	M. abductor pollicis longus	radius, ulna, membrana int.	báze 1. metakarpu, os trapezium	n. radialis	abdukce palce, radiální dukce ruky	
		M. extensor pollicis brevis	radius, membrana interossea	proximální článek palce	n. radialis	extenze, abdukce palce	
		M. extensor pollicis longus	ulna, membrana interossea	distální článek palce	n. radialis	extenze palce, pomocná abdukce palce	
		M. extensor indicis	ulna, membrana interossea	aponeuróza a báze ukazováku	n. radialis	extenze ukazováku, pomocná dorzální flexe ruky	

Obrázek 5: svaly předloktí, zdroj 9

Musculi manus

Skupina	Sval	Začátek	Úpon	Inervace	Funkce	
Svaly tenaru	M. abductor pollicis brevis	eminentia carpi radialis, retinaculum flexorum	báze proximálního článku palce, os sesamoideum laterale	n. medianus	abdukce palce	
	M. opponens pollicis	eminentia carpi radialis, retinaculum flexorum	první metakarp	n. medianus	opozice, flexe palce (CMP)	
	M. flexor pollicis brevis	eminentia carpi radialis, retinaculum flexorum (caput superficiale)	os trapezoideum, os capitatum (caput profundum)	báze proximálního článku palce, os sesamoideum laterale	n. medianus, ulnaris	flexe palce (MCP, CMP)
			os trapezoideum, os capitatum (caput profundum)	báze proximálního článku palce, os sesamoideum laterale	n. medianus, ulnaris	flexe palce (MCP, CMP)
	M. adductor pollicis	os trapezoideum, os capitatum, báze 2. a 3. metakarpu (caput obliquum)	báze proximálního článku palce, os sesamoideum mediale	n. ulnaris	addukce palce	
Svaly hypotenaru	M. palmaris brevis	palmární aponeuróza	kůže hypotenaru	n. ulnaris	vtahuje kůži hypotenaru	
	M. abductor digiti minimi	os pisiforme	báze proximálního článku malíku	n. ulnaris	abdukce malíku	
	M. flexor digiti minimi brevis	hamulus ossis hamati, retinaculum flexorum	báze proximálního článku malíku	n. ulnaris	flexe malíku (MCP)	
	M. opponens digiti minimi	hamulus ossis hamati, retinaculum flexorum	5. metakarp	n. ulnaris	addukce, flexe malíku (MCP)	
Musculi interossei	M. interossei palmares	2., 4., 5. metakarp (mediálně (2.), laterálně (4.,5.))	dorzální aponeuróza, báze prox. článků prstů	n. ulnaris	flexe MCP, extenze IP	
	M. interossei dorsales	dvě hlavy na sousedních metakarpech	dorzální aponeuróza, báze prox. článků prstů	n. ulnaris	flexe MCP, extenze IP	
Musculi lumbricales	M. lumbricales	šlacha flexor digitorum profundus pro 2-5. prst	dorzální aponeuróza a báze 2.-5. prstu	n. medianus, ulnaris	flexe MCP, extenze IP	

Obrázek 6: svaly ruky, zdroj 9

Nervy

Nervové zásobení horní končetiny je zajištěno prostřednictvím plexus brachialis (pažní pleteně), který sbírá přední větve míšních nervů z oblasti krční a hrudní páteře do tří nad sebou probíhajících kmenů (trunci), které se dále dělí na jednotlivé svazky (fasciculi) (Leinberry, Wehbé, 2004). Svazky lze rozdělit na zadní větve, které vytváří společně fasciculus posterior a přední větve fasciculus medialis a lateralis (Hudák, Kachlík, 2017). Charakter nervových vláken je jak smíšený, tak i čistě senzitivní. Fasciculus medialis, lateralis a posterior se dále dělí na sedm koncových větví, které inervují specifické svalové skupiny horní končetiny. Z fasciculus posterior odstupuje n. axillaris a n. radialis (laterální a dorzální strana paže, dorzální strana předloktí až po polovinu

třetího prstu). N. musculocutaneus (přední část paže, laterální strana předloktí) vzniká z fasciculus lateralis a n. ulnaris (drobné svaly ruky (obr. 6) na volární straně předloktí a ruky), n. cutaneus brachii medialis (senzitivní inervace mediální strany paže) a n. antebrachii medialis (senzitivní inervace mediální strany předloktí) z fasciculus medialis. Nervus medianus (radiální strana předloktí a ruky po 1. až radiální stranu 4. prstu) je tvořen spojením dvou ramének těchto svazků (Hudák, Kachlik, 2017).

2.2.1 Funkce a kineziologie předloktí a ruky

Jedním z primárních pohybů horní končetiny je přiblížení ruky k ústům (flexe), což je umožněno prostřednictvím loketního kloubu. Jedná se o složitý kloub, který umožňuje nejen flexi (pokrčení) a extenzi, ale také rotace (pronace, supinace) potřebné pro manipulaci. Maximální rozsah pohybu do flexe se pohybuje okolo 110° (Véle, 2006). Flexe v loketním kloubu se účastní m. biceps brachii a m. brachioradialis (obr. 5). Na extenzi (propnutí) lokte se podílí m. triceps brachii, jehož účinnost je závislá na postavení v kloubu a maxima dosahuje okolo 20–30° semiflexe (částečné ohnutí). Ze střední polohy s flexí loketní a palcem vzhůru dosahuje pronace zhruba 85° a supinace 90°. Pohyb předloktím směrem dovnitř lze označit za vnitřní rotaci (pronace) a pohyb zevně jako vnější rotaci (supinace) (Véle, 2006). Silový moment flexorů lokte je větší než extenzorů, ale je závislý na postavení ramene i lokte. Díky převaze flexorů je vyšší tendence k jejich zkracování. Hyperextenze lokte bývá známkou hypermobility. Rozsah pohybu může být omezen úžinami (sulcus nervi ulnaris, radialis), kterými prochází nervové zásobení (n. ulnaris, radialis) svalů lokte a kde může docházet k jejich otlakům a traumatizaci. Kompresi nervů nastává také při jejich průchodu skrze svalstvo (n. medianus přes pronator teres, n. radialis přes m. supinator). Palpační bolestivost se často objevuje v oblasti epikondylů humeru a vznikají entezopatie vlivem poškození svalových úponů. (Véle, 2006). Pokud se ruka při úchopu stáčí více do supinace, svědčí tato skutečnost o počínající dystonii, která časem může přejít do spasmu (Véle, 2006).

Ruční kostra se skládá z 27 kostí navzájem spojených klouby. Jednotlivé pohyby jsou zprostředkovány třiceti čtyřmi svaly (19 krátkých vnitřních svalů ruky, 15 dlouhých svalů předloktí), které zasahují do oblasti rukou šlachovými aparáty (Vyskotová, Krejčí, Macháčková, 2021). Ruku lze rozdělit na část fixní (pevnou) a část mobilní (adaptabilní). Fixní část (II. a III. metakarp, distální řada karpálních kůstek fixovaných ligamenty) zajišťuje stabilní základnu pro ostatní mobilní segmenty ruky, neměnné

postavení a vytváří transverzální (příčný) oblouk ruky (*Vyskotová, Krejčí, Macháčková, 2021*). Rozsahy pohybů v metakarpophalangeálních kloubech do flexe – extenze se pohybují kolem 100° , do abdukce – addukce kolem 45° a v proximálních interphalangeálních kloubech zhruba 70° . Palec má na rozdíl od ostatních prstů pouze 2 články, ale má schopnost opozice, nezbytné pro úchop (*Véle, 2006*). Funkci jednotlivých svalů ruky lze hodnotit prostřednictvím svalového testu, ale ten neslouží k ohodnocení všestrannosti funkce ruky, která více závisí na svalové koordinaci. Jemnou motoriku zkoušíme psaním, kreslením a dalšími obratnými pohyby (*Véle, 2006*).

Pohyby v zápěstí zahrnují radiální dukci (za palcem) – 15° , ulnární dukci (za malíkem) – 45° , volární flexi (flexe) – 80° a dorzální flexi (extenze) – 80° . Izolované pohyby jednotlivých kloubů prstů se snižují směrem od palce k malíku, ale záleží na cvičení této pohyblivosti (hudebníci) (*Véle, 2006*). Pro střední postavení ruky je důležitá aktivita m. extensor carpi radialis longus, jinak má ruka tendenci k ulnární dukci. Lze také pozorovat souhru mezi flexory prstů a extenzory zápěstí, kdy během extenze zápěstí dochází k mírné flexi prstů. Tato koordinace pohybů může být narušena vadným postavením segmentů (např. Collesova zlomenina). Základní funkční postavení ruky je taková poloha, kdy se zápěstí nachází v mírné extenzi, mírné ulnární dukci, prsty v jemné semiflexi zvětšující se směrem k malíku a palec ve střední opozici (*Véle, 2006*).

2.2.2 Uchopovací funkce

Úchop patří do pohybů denního života a vyvíjí se postupně od narození. Kvalita uchopovací funkce je závislá na hybnosti kloubů a svalové síle, vzájemné svalové koordinaci a také na povrchové a hluboké citlivosti. U správně provedeného úchopu musí dojít k vyváženému postavení nejen v oblasti těla jako celku, ale i v jeho jednotlivých segmentech. Úchopy dělíme na jemný, precizní a silový. U velké většiny lidí je jedna ruka používána častěji a obratněji, tu označujeme jako dominantní ruku, resp. horní končetinu (*Haladová, Nechvátalová, 2010*).

3 Zlomeniny

Fraktura znamená porušení kontinuity kostní tkáně. Ke vzniku zlomeniny může dojít působením zevního násilí přímého, kde sledujeme linii lomu v daném místě, nebo působením přeneseného nepřímého násilí (*Chaloupka, 2001*).

Dělení zlomenin

1) Podle etiologie

- **Způsobené náhlým akutním násilím** – nejčastější
- **Únavové** – vzniklé dlouhodobým působením nadměrného zatížení
- **Patologické** – u kostí postižených nádorovým/zánětlivým procesem, ke fraktuře stačí minimální násilí (*Koudela, 2002*)

2) Podle míry poškození kosti

- **Úplná** – porušení kontinuity kosti v celém jejím obvodu a průřezu
- **Neúplná** – přerušení kontinuity pouze z části (*Chaloupka, 2001; Pokorný, 2002*)

3) Podle porušení kožního krytu

- **Uzavřená** – bez perforace kožního krytu v blízkosti zlomeniny, měkké tkáně mohou být zhmožděné, chybí komunikace rány s vnějším prostředím, fraktury lze rozdělit dle stupně kontuze měkkých tkání podle Tschernoeho do 4 stupňů (0-3), nehrozí bezprostřední riziko infekce, často však vzniká tzv. kompartment syndrom, kdy hrozí závažné a nevratné poruchy prokrvení s nekrózou kůže, svalů a poškozením nervů (*Chaloupka, 2001*)
- **Otevřená** – narušení kožního krytu v těsném okolí fraktury, zachována komunikace se zevním prostředím, u rozsáhlých poranění může dojít ke ztrátám kostních úlomků, hrozí kontaminace a rozvoj lokální infekce, dle rozsahu perforace kůže se dále dělí do 4 stupňů

- 1. Stupeň** – nekomplikované zlomeniny s minimálním poraněním kožního krytu a měkkých tkání, bezvýznamná bakteriální kontaminace

2. **Stupeň** – fraktury s porušením kožního krytu a ohraničenou devastací kůže a měkkých tkání, středně velká bakteriální kontaminace
3. **Stupeň** – zlomeniny s destrukcí kůže a měkkých tkání, poškození velkých cév a nervů, velká bakteriální kontaminace
4. **Stupeň** – úplná amputace, přerušení hlavních cév

(Chaloupka, 2001; Koudela, 2002)

4) Dle linie zlomu

- Příčná (kolmá), šikmá, dlouze šikmá, spirální, tříštivá (několik linií zlomu), kompresivní, zaklíněná (vklínění fragmentů do sebe), avulzní (odtržení tahem svalstva), kombinovaná (Koudela, 2002)

5) Podle dislokace

- **Ad latus** – dislokace do strany
- **Ad axim** – úhlová dislokace
- **Ad longitudinem** – do délky
 - i. **Cum contractione** – fragmenty se překrývají, zkrácení končetiny
 - ii. **Cum distractione** – většinou odtažení fragmentů velkou skupinou svalů od sebe, osa kosti zachována
- **Ad periferiam** – rotace fragmentů vůči sobě, osa kosti zachována

(Chaloupka, 2001; Koudela, 2002)

6) Dle lokalizace

- **Zlomeniny diafýzy**
- **Zlomeniny epifýz** – často zasahují do kloubů (nitrokloubní zlomeniny), často indikovány k operačnímu řešení
- **Zlomeniny metafýz** – v oblasti přechodu diafýz v epifýzy
- **Zlomeniny axiálního skeletu** – pánev, páteř

(Koudela, 2002; Pokorný, 2002; Zeman, 2000)

7) Dle věku

- **Zlomeniny dětského věku** – specifická problematika, kost je obalena silným a pevným periostem a je pružnější než kost dospělá, snadněji koriguje dislokace (kost roste), hrozí ale porucha růstu kostí do délky nebo úhlové deformity při narušení růstových struktur
- **Zlomeniny dospělých**

(Chaloupka, 2001)

8) Dle stability

- **Stabilní** – po repozici a fixaci je umožněno sekundární kostní hojení
- **Nestabilní** – zlomenina nezůstává v korigovaném postavení, osteosyntetické řešení pomocí šroubů, dlah, tahových cerkláží, nitrodřeňových hřebů (Chaloupka, 2001)

3.1 Zlomeniny proximálního předloktí

Fractura olecrani ulnae

Izolovaná distrakční intraartikulární zlomenina s dislokací fragmentu proximálně. Někdy bývá spojena se zlomeninou distálního humeru a řeší se autokompresní či rekonstrukční dlahou. Mobilizace a doba sádrové fixace záleží na stabilitě osteosyntézy (Pokorný, 2002).

Fractura proc. coronoideus ulnae

Častěji se vyskytuje jako přidružená fraktura při dorzální luxaci lokte. Může zapříčinit předozadní nestabilitu a omezení konečné fáze flexe dislokovaným fragmentem. Dle velikosti a celistvosti úlomku je indikována operace (Pokorný, 2002).

Fractura capituli radii

Jako izolovaná zlomenina bývá způsobena vlivem přeneseného násilí při pádu na ruku. Projevuje se bolestí, otokem a omezením pohybu (převážně rotací). Po sádrové fixaci se provádí mobilizace lokte, nejprve bez rotací. Víceúlomkové zlomeniny se u dospělých pacientů, v případě kvalitního ligamentózního aparátu, řeší primárním odstraněním hlavičky radia (Pokorný, 2002).

Monteggiaova zlomenina

Fraktura proximální 1/3 ulny se současnou ventrální luxací capituli radii. Mechanismus úrazu je buď přímý náraz, nebo nepřímý – pád na ruku s flexí v loketním kloubu. Objevuje se otok v oblasti lokte, bolest a omezení pohybu. Může dojít k poškození větve n. radialis. Častěji je nutná reponace a stabilizace ulny s hlavičkou radia. Po operaci fixace sádrovou dlahou a postupná rehabilitace se začleněním rotací až po 3 týdnech (*Pokorný, 2002*).

3.1.1 Zlomeniny diafyzární

Izolované zlomeniny ulny a radia

U nedislokovaných zlomenin se vyskytuje ohraničená palpační bolestivost nebo bolest při osovém tlaku, nevelký otok anebo hematoma. Pohyblivost loketního kloubu a zápěstí je obvykle bez omezení a lze využít účinků konzervativní terapie. U dislokovaných zlomenin je nutná operační revize a stabilizace (autokompresní dlahy). Přítomné jsou silné bolesti při rotacích (*Pokorný, 2002*).

Galeazziho zlomenina

Fraktura v distální 1/3 radia spojená s luxací distální ulny. Indikována osteosyntéza radia (*Pokorný, 2002*).

Zlomeniny obou předloketních kostí

Vznik především jako následek přímého násilí. Dle dislokace a charakteru zlomeniny (otevřená/uzavřená) je indikován buď konzervativní či operativní přístup (*Pokorný, 2002*).

3.1.2 Zlomeniny distálního předloktí

Řadí se mezi nejčastější poranění skeletu (*Kolář, 2009*). Představují až 75 % všech zlomenin předloktí. Nejvíce se vyskytují u dětí ve věku 5–14 let a u pacientů starších 60 let s převahou žen. Obvyklým mechanismem vzniku je pád na extendovanou horní končetinu se zápěstím v dorzální flexi 40–90° (*Pilný, Slodička a kolektiv, 2017*). Zlomeniny distálního radia souvisí též s klinickým obrazem osteoporózy. Nejčastější komplikací je komplexní regionální bolestivý syndrom, dříve Sudeckova algoneurodystrofie (*Kolář, 2009*).

3.2 Klasifikace zlomenin distálního radia

1) Historické názvy

Collesova zlomenina

Vzniká během pádu na předloktí při dorzální flexi zápěstí (Kolář, 2009). Při vstupním vyšetření zápěstí se u pacientů vyskytují deformace zápěstí typu „labutí šije“. (White, Jennifer (Snyder) MSN, CNP, ONP, 2013). Jedná se o stabilní typ fraktury (Pilný, Slodička a kolektiv, 2017).

Smithova zlomenina

Je způsobena pádem dozadu s flektovaným zápěstím v pronaci. Někdy zahrnuje současně i Bartonovu zlomeninu. Bývá častěji indikována k operačnímu řešení než Collesova. (Koudela, 2002; White, Jennifer (Snyder) MSN, CNP, ONP, 2013).

Bartonova zlomenina

Bartonova zlomenina (B2 dle AO (Pilný, Slodička a kolektiv, 2017)) popisuje dislokovanou, nestabilní a intraartikulární zlomeninu radia se subluxací karpálních kostí. Mechanismem zranění je pád na zápěstí v dorzální flexi s předloktím v pronaci (White, Jennifer (Snyder) MSN, CNP, ONP, 2013).

Zlomenina processus styloideus radii

Processus styloideus radii se obvykle láme v oblasti mezi os scaphoideum a lunatum při addukci ruky. Pokud se nezdaří přesná repozice, je nutná vnitřní osteosyntéza pomocí šroubů a drátů (Koudela, 2002).

2) Současné klasifikace

Souhrnná klasifikace

AO klasifikace rozděluje zlomeniny dle lokalizace na 3 typy, kdy fraktury v oblasti metafýzy dále dělí do 3 hlavních typů, ze kterých vyplývá 27 rozdílných forem zlomenin distálního předloktí. Závažnost abecedně stoupá (Pilný, Slodička a kolektiv, 2017).

- **Typ A** – extraartikulární
- **Typ B** – spojení diafýzy a kloubní plochy částečně zachováno
- **Typ C** – úplné přerušení spojení diafýzy a kloubní plochy

3.2.1 Zlomeniny os naviculare

Vznikají při pádu na dlaň. Nalézáme otok, palpační bolestivost ve fossa tabatiere. Typickým příznakem bývá bolestivý úder na 1. a 2. prst v dlouhé ose. Tuto diagnózu potvrzujeme RTG snímkem. Vyšetření je nutné opakovat v odstupu 2 a 4 týdnů od doby úrazu (Kolář, 2009).

3.2.2 Zlomeniny karpálních kostí

Při poranění jedné z osmi karpálních kůstek často dochází k postižení celého karpálního kloubu a později k instabilitě karpu. První řada karpů bývá ve většině případů poškozena přímým nárazem při pádu na ruku, zatímco druhá řada více při násilí shora a při dalších poraněních ruky (Koudela, 2002).

3.2.3 Hojení zlomenin

Charakterizuje návrat k původní integritě kosti a získání původní pevnosti kosti. Hojení zlomenin se dělí na přímé a nepřímé. Nepřímé (spontánní) hojení svalkem zahrnuje 5 stádií. Jedná se o stádium hematomu, fibrózního svalku, chrupavčitého svalku, kostního svalku a stádium remodelace. Přímý hojivý proces (kontaktní) provází stabilní kompresivní osteosyntézy. Kost se integruje prorůstáním cév a osteony (kostními buňkami), které podélně přemostují linii zlomu (Koudela, 2002).

3.3 Diagnostika zlomenin

Na základě anamnézy, klinického a grafického vyšetření, nejčastěji RTG v předozadní a boční projekci, lze diagnostikovat přítomnost fraktury kosti (Koudela, 2002).

3.4 Řešení zlomenin

- 1) První pomoc** – Často rozhoduje o možnosti rozvoje komplikací a osudu raněného. Nejprve je potřeba stanovit eventuální otevřenou frakturu a zakrýt ji sterilním obvazem. Dále zlomeninu imobilizovat. Nesmí dojít k ischemii končetiny (Koudela, 2002).
- 2) Konzervativní** – U stabilních zlomenin s možností konzervativní repozice a fixace např. sádrovým obvazem. Nevýhodou je nutná současná imobilizace přilehlých kloubů a omezená rehabilitace během léčení. Výhodu představuje vyhnutí se chirurgickým komplikacím spojených s operačním zákrokem a

jizvám (*Chaloupka, 2001*). V dospělosti dochází ke zhojení fraktur v oblasti metafýz a epifýz za 6 týdnů. Při posunu lze provést zavřenou repozici za částečné či celkové anestezie a následně zlomeninu zafixovat sádrovým obvazem. Nejprve na několik dní volíme sádrou dlahu, aby nedošlo ke kožním otlakům a útisku cév a nervů vlivem otoku, kterou po jeho opadnutí upravujeme na plnou. Je nutné pozorovat případný rozvoj otoku např. po nadměrném fyzickém zatížení při rehabilitaci, nebo při celkových onemocněních (*Chaloupka, 2001*).

- 3) Operativní** – Zahrnuje využití osteosyntézy u nestabilních, konzervativně nereponovatelných fraktur za pomoci šroubů, dlah, nitrodřeňových hřebů, či tahové cerkláže. U stabilních osteosyntéz lze cvičit okolní klouby a svalové skupiny, čímž je možné dosáhnout rychlejšího návratu funkce končetiny a také redukovat riziko vzniku tromboembolických komplikací v průběhu léčení. Nevýhodou je riziko vzniku chirurgických komplikací a jizev. Z pohledu rehabilitace je nutné rozlišovat osteosyntézu adaptační bez vnitřní stability, osteosyntézu stabilní pro cvičení bez zatěžování hmotností těla (cvičí se rozsah pohybu bez zatížení končetiny) a osteosyntézu stabilní s možným zatížením vahou těla dle lékaře (*Chaloupka, 2001*).

3.5 *Komplikace zlomenin*

Komplikace zlomenin se mohou vztahovat přímo k poraněné kosti, k okolním strukturám, či k celému organismu (*Koudela, 2002*).

- a. Infekce** – Nastává následkem otevřené zlomeniny, nebo jako komplikace operačního výkonu. Akutní infekci lze řešit operační a antibiotickou léčbou. Hrozí však přechod do chronicity a vznik pakloubu s atakami infektu, tvorbou sekvestrů (odumírání tkáně) či vznik nefunkční končetiny se ztuhými klouby v okolí (*Koudela, 2002*).
- b. Opožděné hojení** – Lze pozorovat známky hojení, které však neprobíhá v obecně platné době hojení (*Koudela, 2002*).
- c. Zhojení v nesprávném postavení** – Vzniká jako následek nepovedené repozice nebo redislokace fraktury. Při zvolení jiné než operační léčby, hrozí asymetrické zatížení kloubu a později artróza (*Koudela, 2002*).

- d. Avaskulární/aseptická nekróza** – Vzniká při poškození cévního zásobení kosti během fraktury nebo operace. Způsobuje poruchu kloubní konfigurace a urychlení procesu artrózy (*Koudela, 2002*).
- e. Zástava růstu kosti** – Objevuje se při poranění růstové chrupavky, což má za následek zpomalení či úplnou zástavu růstu kostí. Vytváří se kostní můstek a hrozí vznik deformit s artrózou kloubu (*Koudela, 2002*).
- f. Zkrácení kosti** – Lze pozorovat u poškození růstové chrupavky, u defektních fraktur nebo u zlomenin zhojených ve zkrácení (*Koudela, 2002*).
- g. Přerůst kosti** – Během hojení se zvyšuje cévní zásobení kosti, na což reaguje chrupavka epifýzy metabolickou hyperaktivitou a dochází ke zrychlenému růstu kosti do délky (*Koudela, 2002*).
- h. Sudeckova algoneurodystrofie** – Osteoporóza akrálních částí končetin se projevuje zpočátku otoky, vyhlazením kůže, bolestmi a následnou atrofií všech tkání. Vede až k těžkému funkčnímu postižení končetiny (*Koudela, 2002*).
- i. Parartikulární osifikace** – Nastává při násilných opakovaných repozicích a hrubé rehabilitaci. Obvykle bývá postižen loketní kloub (*Koudela, 2002*).
- j. Pakloub** – Vzniká při neoptimálním zhojení zlomeniny.
- k. Artróza** – Představuje kombinaci jiných komplikací, nebo vzniká na podkladě intraartikulární fraktury (*Koudela, 2002*).
- l. Compartment syndrom** – Silným krvácením do svalu dochází následně k ischemizaci a neurologickým patologiím (*Koudela, 2002*).
- m. Omezení rozsahu pohybu** – Déle trvající fixace a imobilizace končetiny v důsledku zlomeniny způsobuje změny v přilehlých měkkých tkáních (zkrácení, fibrotizace kloubního pouzdra). Z tohoto důvodu se snažíme vždy o co nejkratší dobu znehybnění končetiny (*Koudela, 2002*).

4 Kinezioterapie

4.1 Terapie traumatické ruky

Rehabilitační program by měl zahrnovat kinezioterapii, ergoterapii a fyzikální metody. Pro včasnou rehabilitaci je významná fáze reparaace a remodelace tkáně, na nichž závisí následující imobilizace, mobilizace, stimulace či míra zátěže. Primární je ovlivnění otoku, jizev a rozsahu pohybu co nejdříve po vykonání chirurgického zákroku (*Vyskotová, Krejčí, Macháčková, 2021*). Cílem terapie je zachování funkčních schopností ruky prostřednictvím zlepšení rozsahu pohybu jednotlivých segmentů ruky a svalové síly, snížení bolesti a zachování cití. Prevencí vzniku kontraktur je správné polohování, které redukuje edém a zároveň pozitivně ovlivňuje rozsah pohybu (*Pilný, Slodička a kolektiv, 2017*). Komplikaci představuje také tzv. „zlomeninová nemoc“ vznikající při znehybnění části těla v důsledku omezení hybnosti v kloubu nad a pod místem úrazu. Uvnitř kloubu se objevují srůsty, kloubní pouzdro fibrotizuje a dochází ke zkrácení tonických svalových skupin a atrofii svalů fázických. Vyřazením aktivní svalové žilní pumpy vznikají chronické otoky, trombózy a periferie končetiny se zbarvuje lividně. Kostí imobilizované končetiny se odvápnují (*Müller, Müllerová, 1992*). Po úrazech končetin využíváme dlahování či fixace pomocí sádrového obvazu. Dlahování umožňuje aktivní i pasivní pohyb a zároveň koriguje deformitu (*Pilný, Slodička a kolektiv, 2017*).

4.2 Měkké techniky a uvolnění fascií

Měkké tkáně představují kůži, podkoží, svaly, fascie (vazivové blány obalující svaly). Veškeré tyto části pohybového aparátu se přímo účastní pohybu. Aby byl pohyb co nejefektivnější a maximálního rozsahu, je potřeba zachování posunlivosti těchto jednotlivých struktur vůči sobě a okolí (*Papoušková, 2003*). Při přetížení svalů dochází k okamžité reakci okolních měkkých tkání. Svalová vlákna přibývají na objemu, dochází ke zmenšení mezistrukturálních prostorů a ke snížení pohyblivosti struktur vůči sobě a ke vzniku bolesti. Výsledkem mohou být bolestivé body (tzv. trigger pointy), které lze označit jako seskupení svalových vláken citlivých na tlak (*Papoušková, 2003*). Tato vlákna se nacházejí ve stavu kontrakce, zatímco okolní sval je v klidu. Při přebitnutí tohoto bolestivého svalového snopce prstem dojde k záškubku prokazatelnému na EMG. Dekontrakce docílíme pomocí PIR, reciproční inhibice (prostřednictvím ovlivnění antagonisty – svalu provádějícímu opačný pohyb oproti

svalu, v němž je lokalizován trigger point), tlaku nebo metodou spray and stretch (aplikace chladivého spreje na postižený sval s jeho následným protažením) (Lewit, 2003). Trigger pointy mají své specifické lokalizace v jednotlivých částech svalů celého těla. V případě ovlivnění měkkých tkání těla dochází k následnému ovlivnění napětí mezi vrstvami a ke zvýšení jejich elasticity (Papoušková, 2003). Pro diagnostiku TrPs využíváme především význam palpce. Důležitá je vlhkost, teplota, konzistence (drsnot/jemnot), či mechanické vlastnosti (protažitelnost, elasticita) a bolest. Dotek, prostředek palpce, není pouze diagnostickým prvkem, ale také terapeutickým, protože jím vyvoláváme reakci nemocného. U vyšetření hlubokých fascií končetin vyšetřujeme posunlivost hlubokých tkání vůči kosti okolo podélné osy končetiny. Posunlivost také významně souvisí s pohybovou funkcí svalů a kloubů. Pro diagnostiku pojivové tkáně vytváříme kožní řasu, kterou protahujeme po dosažení bariéry, nebo užíváme jemného tlaku v místech prvního tkáňového odporu (Lewit, 2003).

4.3 Uvolnění jizvy

Jizva vzniká jako následek poškození (úrazu, chirurgického zákroku) a je součástí přirozeného procesu hojení kůže. S péčí o jizvu je vhodné začít co nejdříve, aby získala pružnost, elasticitu a předešlo se tak tvorbě srůstů a poruše posunlivosti okolních struktur v blízkosti jizvy (vazů, šlach, svalů, kůže). Čerstvé (začervenalé) jizvy není vhodné vystavovat slunečnímu záření, neboť UV záření by mohlo způsobit hyperpigmentaci (ztmavnutí) jizvy. Je důležité jizvu nepřetěžovat a dbát na její hygienu (v prvních týdnech oplachujeme vlažnou vodou) (Pitnarová, 2017). Součástí terapie je tlaková masáž a strečink jizvy co nejdříve po operaci, případně po vytažení stehů. Uvolňujeme měkké tkáně v okolí jizvy podélnými či krouživými pohyby prstů, nebo lze využít molitanového míčku. Intenzita tlaku by měla být do zbělení nehtového lůžka, případně do bolesti (Pilný, Slodička a kolektiv, 2017). Na ošetření jizev možné použít např. třezalkový olej, sádlo, měsíčkovou mast nebo jitrocelovou tinkturu, které zajistí nevysušení jizvy. Tlaková masáž je prevencí vzniku hypertrofických (vyvýšených, zhrubnutých) jizev. Ruční uvolňování jizev představuje:

- 1) Uvolňování pomocí měkkého molitanového míčku
- 2) Vytváření C a S kožní řasy
- 3) Uvolňování protahováním v podélné ose mezi dvěma prsty
- 4) Uvolňování krouživým pohybem s mírným tlakem bříška prstu

- 5) Uvolňování uchopováním a mačkáním jizvy mezi dvěma prsty
- 6) Uvolňování měkkých tkání kolem jizvy

(Pitnarová, 2017)

4.4 Postizometrická relaxace

Speciální technikou pro terapii spoušťových bodů je postizometrická relaxace. Spoušťové body (TrPs) mohou vznikat z různých důvodů, např. z přetížení a jsou nejčastější příčinou myofasciální bolesti. Pro odstranění těchto bolestivých bodů je zapotřebí protažení postiženého svalu. Nejprve uvedeme postižený sval do pocitu napětí, poté ho aktivujeme proti odporu nebo gravitaci. Po svalové kontrakci (10 s) bolestivého svalu následuje relaxace a jeho protažení (20–30 s). Spoušťové body lze ovlivnit také presurou *(Dobeš a Vlček, 2017)*.

4.5 PNF

Základem techniky propioceptivní nervosvalové facilitace je usnadnit pohyb za pomoci signalizace z vlastního těla, ze svalového vřetenka, Golgiho orgánu, kloubních a kožních receptorů. Pohyby využívané v terapii vychází z přirozených pohybů zdravého jedince. Pohyby končetin i trupu jsou propojeny do pohybových vzorců spirálního a diagonálního průběhu. Diagonální směr znamená, že pohyb kříží celou osu těla. Jednotlivé diagonály pro horní končetiny obsahují flekční i extenční vzorec. Samotné vzorce jsou tříložkové, tedy zahrnující flexi nebo extenzi, addukci nebo abdukci, zevní nebo vnitřní rotaci *(Haladová, 2007)*. PNF využívá protažení svalu, maximální odpor, přesný úchop, trakci nebo kompresi kloubu a povely. Pohyb začíná rotací z maximálního protažení a postupně dochází k zapojení ostatních složek pohybu ve směru disto-proximálním (tzv. normální časový sled – od periferie vzhůru). Pohybovému vzorci (izotonické, izometrické a excentrické kontrakci) klademe postupně stupňovaný odpor. Pevným úchopem vedeme směr pohybu, dopomáháme mu a zároveň klademe odpor. Ruční trakce kloubů facilituje flexorové skupiny svalů, komprese poté extenzorové skupiny svalů. Během pohybu sledujeme zapínání svalů, jemně zvětšujeme kladený odpor a motivujeme pacienta k většímu úsilí, případně relaxaci *(Haladová, 2007)*.

4.6 DNS

Dynamická neuromuskulární stabilizace ovlivňuje posturálně lokomoční svalovou funkci. Při běžném posilování svalů se vychází z anatomických poměrů (svalového začátku a úponu). Rozvoj svalové síly záleží také na začlenění svalu do biomechanických řetězců řízených CNS. Posturální aktivita předchází a doprovází každý cílený pohyb. Během cvičení využíváme obecné principy z vývojových programů zrajících při posturální ontogenezi. Začínáme ovlivněním hlubokého stabilizačního systému páteře, který je předpokladem pro cílenou funkci končetin. Je nutné respektovat, že zpevnění daného segmentu je začleněno do globální svalové souhry vycházející z opory (Kolář, 2009).

4.7 Cvičení s pomůckami

4.7.1 Overball

Měkký míč byl dříve užíván jako rehabilitační pomůcka například pro dechová cvičení. Průměr míče se pohybuje v rozmezí mezi 22 a 29 cm a lze ho nafouknout do tvaru a velikosti dle potřeb. Tvrdost míčku, kterou je možné docílit vyšší obtížnosti cviků, je závislá na míře nafouknutí. Při zaměření na rovnovážné komponenty pohybu se častěji pracuje s plně nafouknutým míčkem. Mnohem častěji se ale používá míč podhuštěný. Míček lze uchopit, stlačovat, rolovat, mačkat a může sloužit jako balanční pomůcka (Muchová a Tománková, 2011).

4.7.2 Thera-Band

Posilovací guma Thera-Band je cvičební pomůcka vhodná na posilování a protahování celého těla. Výhodou je skladnost, možnost individuální volby šířky úchopu a pevnosti dle požadované velikosti zátěže. Vyrábí se v osmi barevných provedeních s rozlišnou náročností na cvičení (Bursová, 2005; Vysušilová, 2006).

4.7.3 Gymnastický míč

Gymnastický nafukovací míč z umělé hmoty vyráběný v různých barevných provedeních a velikostech, s různou pružností a odolností vůči zatížení, slouží jako pomůcka k posilování a protahování nejen hlubokých stabilizačních svalů hlavy, trupu, zad, břišních svalů, svalů pánevního dna, ale také svalů horních končetin. Prostřednictvím široké škály cviků můžeme docílit rychlého rozvoje pohybových

schopností, rovnováhy, síly, pohyblivosti a respirační schopnosti. Velikost míče určujeme podle výšky postavy nebo délky paže a nafukujeme ho tak, aby při vzpřímeném sedu byl úhel mezi stehny a trupem větší než 90° (*Jarkovská, 2011*).

4.8 Trénink jemné motoriky a úchopů

Jemná motorika představuje funkci a koordinaci drobných svalových skupin ruky při jemných pohybech ruky a prstů. Zahrnuje řadu činností včetně manipulace s předměty a úchopy. Pro jejich trénink lze využít různé aktivity z oblastí her, kreativních a pracovních činností, v rámci kterých klient zdokonaluje také kognitivní funkce, zvládání každodenních a instrumentálních činností či psychosociální dovednosti při práci ve skupinách. Při vyšetření jemné motoriky se porovnává funkce obou horních končetin, kdy se hodnotí kvalita úchopů, přesnost a koordinace pohybů (jemná motorika), kvalita manipulace s předměty, výkon (síla, rychlost, vytrvalost) a cití (hypestezie/hyperestezie). Toto vyšetření nás informuje o stavu a funkci senzoričkových receptorů a proprioreceptorů. Při hypestezii můžeme využít stimulaci receptorů kartáčem, míčkem s bodlinkami (masážní míček), nebo například luštěniny. Statickou sílu stisku lze změřit pomocí dynamometru (*Pilný, Slodička a kolektiv, 2017*).

4.9 Možnosti fyzikální terapie při poranění předloktí a ruky

Fyzikální terapie představuje multietážové cílené působení fyzikální energie s terapeutickým účinkem na organismus nebo jeho část. Principem je zvýšené množství či modifikace aferentních informací ve vyšších etážích nervového systému v rámci biologické zpětné vazby. Výběr terapie záleží na požadovaném účinku a na stádiu poranění. Při aplikaci musíme respektovat obecné (horečnaté stavy, gravidita, primární tumor, tuberkulóza), relativní (kardiostimulátor) i speciální kontraindikace. Nejčastěji požadovaným účinkem je analgetický (snížení percepce bolesti). Doporučenou procedurou je např. galvanoterapie, při které dochází k tonizaci kapilár. Analgetický účinek navozují např. Träbertovy proudy, DD proudy, nebo transkutánní elektroneurostimulace. Příznivé účinky nabízí také bezkontaktní nízkofrekvenční terapie, která pracuje na základě elektromagnetického pole (distanční elektroterapie, magnetoterapie). Tato terapie umožňuje aplikaci přes sádrový či měkký obvaz. Mezi kontraindikace řadíme přítomnost kardiostimulátoru, hypertyreózu či záchvatovitá neurologická onemocnění (*Pilný, Slodička a kolektiv, 2017*).

Následně můžeme využít vlastností kryoterapie (kryosáčků) či vakuum-kompresní terapie jako negativní lokální termoterapie snižující otok. (*Pilný, Slodička a kolektiv, 2017*). Žádoucím účinkem je rovněž zlepšení prokrvení dané oblasti (trofotropní účinek). Vhodná je galvanoterapie, DD proudy, Bassetovy proudy a magnetoterapie (ovlivňuje tuhnutí tkáně, proto je vhodná aplikace již od čtvrtého dne od operace) (*Pilný, Slodička a kolektiv, 2017*). Na jizvy, bolestivé funkční a posttraumatické stavy je možno využít laseru či biolampy a jejich účinků urychlujících hojení. Také lze použít vakuum-kompresní terapii, ultrazvuk či mechanoterapii (motodlahy od prvního dne od operace dle doporučení operátora) (*Pilný, Slodička a kolektiv, 2017*).

Hydroterapii mnozí zcela nedoporučují, zejména časně po operaci z důvodu možnosti rozvoje komplikací (komplexní regionální bolestivý syndrom). Hydroterapie působí na náš organismus reflexní cestou ve formě podnětů působících na celý organismus či pouze jeho část. V chirurgii se zejména využívá u léčby chronických stavů. Způsobuje rovněž psychické zklidnění a tímto nepřímo působí na snížení svalového tonu (*Pilný, Slodička a kolektiv, 2017*).

4.10 Kinesiotaping

Tejpování pružnými pásky reguluje napětí svalů podle směru jejich nalepení na kůži (aktivace/uvolnění). Pomocí kinesiotapingu jsme schopni redukovat otok, podpořit správné hojení jizev, či korigovat správné držení těla. Tejpy mají účinek v řádu čtyř až pěti dnů, poté ztrácí svoji elasticitu. Přilepením tejpů přímo na pokožku dané oblasti dochází k mikromasáži nejen kůže, ale i podkoží. Kinesiotaping ovlivňuje tedy jak svalově-kloubní pohybový aparát, tak neurovegetativní systém. Tejp nanášíme na suchou napnutou kůži protaženého segmentu a třením (zažehlením) zaktivujeme lepidlo citlivé na teplo na spodní straně tejpovací pásky. Při návratu do základního postavení v segmentu dojde samovolně ke zvlnění povrchu pásky, a tedy i pokožky (*Kumbrink, 2014*). Aplikace tejpů nadlehčuje pokožku a zvětšuje intersticiální prostor. Tím se zlepšuje prokrvení dané oblasti, zvyšuje se přísun živin a proudění lymfy (lymfotapingu), snižuje se tlak na cévy a dochází ke stimulaci receptorů, které zvyšují aktivitu tkáně, což urychluje proces hojení. Dále můžeme tejpování využít ke zpevnění kloubů či korekci jejich postavení. Mezi kontraindikace kinesiotapingu řadíme vyrážky, ekzémy a otevřená poranění kožního krytu (*Pilný, Slodička a kolektiv, 2017*). Při lymfotapingu se používá tvar „vějíře“, který slouží k pokrytí co největší plochy otoku.

Kotvu umístíme proximálně od ošetřované oblasti, nebo do oblasti funkčních lymfatických uzlin. Díky elastickým vlastnostem tejpů dochází k tzv. „recoil efektu“, kdy se jednotlivé proužky tejpů smršťují při pohybu zpět a tím podporují tok lymfy směrem ke kotvě tejpů. Před opakovaným nalepením tejpů je nutné dodržet alespoň 24hodinové pauzy z důvodu regenerace kůže a receptorů. Kontraindikacemi aplikace lymfotapingu jsou otoky nebo porucha kožního krytu v místě aplikace (*Pilný, Slodička a kolektiv, 2017*).

4.11 Ergoterapie jako součást fyzioterapie ruky

Ergoterapie vede k zachování, zlepšení kvality jemné motoriky ruky po úrazech. Cílem je především prevence nebo snížení negativního dopadu disability na každodenní život a samostatnost, znovuzачlenění pacienta do společnosti, obnovení obratnosti, zlepšení svalové síly, koordinace a vytrvalosti (*Gúth et al., 2022*). Během terapie je nutné zajištění fyziologického postavení v jednotlivých segmentech horní končetiny a také ergonomických podmínek při cvičení denních činností (*Pilný, Slodička a kolektiv, 2017*).

5 Cíle práce

Cíle práce

1. Upozornit na důležitost léčebné rehabilitace po zlomeninách předloktí a ruky
2. Popsat problematiku fraktur předloktí a ruky a následné možnosti fyzioterapie po odstranění fixace
3. Vytvoření edukační brožury pro autoterapii

Výzkumné otázky

1. Proč je důležitá léčebná rehabilitace po zlomeninách předloktí a ruky?
2. Jaká je problematika fraktur předloktí a ruky a následné možnosti metodik fyzioterapie po odstranění fixace?

6 Metodiky

6.1 Popis metodiky

Praktická část bakalářské práce byla provedena formou kvalitativního výzkumu. Výzkumnou skupinu tvořili 3 pacienti po zlomenině předloktí. Výzkum byl proveden na ambulantních pacientech v ambulantním prostředí pod přímým vedením vedoucí bakalářské práce. Odpovědný pracovník daného pracoviště souhlasil s provedením výzkumu podpisem formuláře „Žádost o provedení výzkumu“, který je k nahlédnutí u mne jako autora této práce společně s informovanými souhlasy od pacientů. Ke každému z nich byla vypsána kazuistika. Na počátku výzkumu byla u probandů odebrána anamnéza a sepsán kineziologický rozbor. Následně na podkladě kineziologického rozboru, aspekce a palpce byla u vybraných probandů po určitou dobu prováděna dvoutměsíční terapie a byla vytvořena vhodná cvičební jednotka, kterou cvičili. Po ukončení výzkumu byl proveden závěrečný kineziologický rozbor. Zhodnocení výsledků probíhalo porovnáním vstupního a výstupního kineziologického rozboru, tedy výsledků před a po ukončení cvičení.

6.2 Diagnostika

Vhodně zvolené terapii ruky musí předcházet kvalitní vyšetření jednotlivých postižených funkcí i funkcí komplexních. Součástí vyšetření jsou rovněž objektivizační vyšetřovací metody (např. magnetická rezonance, radiografie, elektrodiagnostika atd.) (Vyskotová, Krejčí, Macháčková, 2021).

6.2.1 Anamnéza

Anamnézou zjišťujeme klíčové informace sloužící ke stanovení předběžné diagnózy a pro nastavení správné terapie. Při jejich získávání musíme brát ohled na osobnost pacienta, psychické naladění, motivaci k terapii, stav kognice atd. (Vyskotová, Krejčí, Macháčková, 2021). Zajímá nás především osobní, rodinná, pracovní, sociální, sportovní, farmakologická, alergická anamnéza, abúzus či porucha určitého smyslu. Podstatná je též dominance horní končetiny, charakter bolesti, její lokalizace a jakým způsobem ovlivňuje bolest každodenní život pacienta (Vyskotová, Krejčí, Macháčková, 2021).

6.2.2 Celkové vyšetření

Pacienta vyšetřujeme již při vstupu do ambulance při jeho snížené koncentraci na postiženou ruku. Sledujeme způsob držení a používání postižené končetiny, vliv postižení na celkovou posturu a stereotyp chůze a způsob zaujetí zvolené polohy (sed, stoj...) (*Vyskotová, Krejčí, Macháčková, 2021*).

6.2.3 Segmentové vyšetření

Pozorujeme a srovnáváme konfiguraci zdravé a postižené horní končetiny, osy a postavení v jednotlivých kloubech. Kloubní patologii vyšetřujeme aspekci i palpací. Měříme aktuální rozsah pohybu v jednotlivých kloubech a skloubeních horních končetin. Při jakémkoli postižení ruky je nutné vyšetřit i související segmenty z důvodu možného významného dopadu na pacienta (předloktí, paže, pletence ramenní, trup a dolní končetiny). Například u pacienta po šestitýdenní fixaci ruky a předloktí bude vyšší zátěží ovlivněn nejen stejnostranný ramenní pletenec, ale v rámci dlouhých svalových řetězců a smyček i šikmé břišní svaly, pelvifemorální oblast i obě dolní končetiny. Přidává se také změna aferentace z fixovaných a silně reakčně ovlivněných segmentů. Dochází tak ke spuštění ochranných řídicích programů, které mění používání motoriky, a k utváření náhradních pohybových stereotypů (*Vyskotová, Krejčí, Macháčková, 2021*).

6.2.4 Vyšetření trofiky

Změny trofiky (barva, teplota, změna citlivosti) mohou upozornit na přítomnost nemoci, proto jim vždy věnujeme dostatek pozornosti během vyšetření. Např. změny na kůži a nehtech mohou být spojeny s chronickým onemocněním jater, ledvin či respiračního systému (*Vyskotová, Krejčí, Macháčková, 2021*).

6.2.5 Vyšetření kloubní pohyblivosti a rozsahu pohybu

Představuje klíčové vyšetření pro hodnocení funkce ruky. Příčinou omezení kloubní pohyblivosti může být zkrácení vazivové nebo kontraktilní tkáně (při pasivním pohybu detekujeme vzrůstající odpor tkání), nebo překážka v kloubu projevující se tvrdou zarážkou a znemožněním pokračovat v pohybu daným směrem. Při hodnocení využíváme škálu kloubní mobility (*Vyskotová, Krejčí, Macháčková, 2021*).

6.2.5.1 Goniometrie

Při tomto vyšetření měříme rozsah pohybu v kloubu, nebo zjišťujeme jeho postavení za specifických podmínek (aktivní či pasivní pohyb). Základní postavení těla při goniometrickém vyšetření je vzpřímený stoj spojný, kdy se palce a paty navzájem dotýkají. Hlava je držena zpříma, pohled očí je vodorovný, hrudník ve středním postavení, břišní svaly jsou napnuté, horní končetiny povolené podél těla s nataženými a addukovanými prsty, palec směřuje vpřed a plochy dlaní jsou v dotyku s plochou stehen, kolena propnutá. Samotné měření rozsahů jednotlivých kloubů se však provádí v přesně daných polohách. Používáme goniometr, olovnici a na měření malých kloubů ruky prstový úhломěr (*Haladová, Nechvátalová, 2010*).

6.2.6 Vyšetření svalové síly

Důležitým indikátorem motorických funkcí ruky je svalová síla účastněných svalových skupin a jejich timing (načasování funkčního zapojení svalů). Sledujeme fenomén opoždění, funkční výpadky stabilizátorů a neutrálních svalových skupin, či způsob aktivace agonistů a antagonistů. K testování svalů a svalových skupin se nejčastěji používá Jandův svalový test (*Vyskotová, Krejčí, Macháčková, 2021*).

6.2.7 Hodnocení taxie a koordinace

Koordinace a taxie je úzce propojená s jemnou motorikou a značí neporušenou funkci mozečku. Pokud je však koordinace pohybů narušena, hovoříme o ataxii. Při orientačním vyšetření pacient předpaží se zavřenýma očima a střídavě se dotkne ukazovákem obou rukou svého nosu, nebo ušního lalůčku. Další možností je střídání dotyku nosu a předmětu měnící polohu v prostoru. Pozorujeme trajektorii a zacílení pohybu. Musíme si uvědomit rozdíl mezi zacílením na statický objekt či na objekt, který je v pohybu. Poruchy funkce mozečku se manifestují např. dysmetrií, hypermetrií či přítomností intenzivního tremoru (*Vyskotová, Krejčí, Macháčková, 2021*).

6.2.8 Testování somatosenzorických funkcí

K výběru vhodných testů pro hodnocení somatosenzorických funkcí nám může pomoci úroveň poruchy (např. poruchy na úrovni inervace/detekce, na úrovni lokalizace a diskriminace, na úrovni taktilní gnózie), na kterou jsou jednotlivé testy zaměřeny. Rozlišujeme dvě kategorie čítí: hluboké (proprioceptivní) a povrchové (exteroceptivní)

čítí. Lze ho však také kategorizovat podle aktivních drah a receptorů na nociceptivní, termické a mechanické, nebo na epikritické (jemné taktilní a diskriminační čítí) a protopatické (hrubý dotyk a hrubá tlaková citlivost) (*Vyskotová, Krejčí, Macháčková, 2021*).

6.2.9 Testování úchopu

V běžné praxi používáme šest základních funkčních testů podle p. Nováka. Podle typu onemocnění se tyto testy dále rozpracovávají v ergodiagnostice na pórurazové, pooperační na šlachách a kloubech, u revmatoidní artritidy, u DMO atd. Při testování přihlížíme k pohybům dominantní a nedominantní horní končetiny, ke koordinaci ruka – oko, ruka – ruka apod. (*Haladová, Nechvátalová, 2010*).

Základní funkční testy

a) Jemný precizní úchop

- a. štipec – úchop dvěma prsty, 2 varianty – nehtový nebo bříškový, slouží k udržení psacích potřeb a drobných nástrojů a k jemné diferenciované manipulaci
- b. špetka – úchop třemi prsty, umožňuje sbírání předmětů a provádění jemné práce
- c. laterální úchop (klíčový) – mezi radiální hranou ukazováčku a ulnární stranou druhého článku palce (*Haladová, Nechvátalová, 2010*)

b) Silový úchop

- a. kulový úchop – umožňuje uchopení míče /koule, jedná se o základní pracovní postavení ruky
- b. hákový úchop (háček) – slouží k nošení břemen
- c. válcový úchop – uchopení válce, až sevření ruky do pěsti (*Haladová, Nechvátalová, 2010*)

7 Kineziologické rozbory

7.1 Kazuistika 1

7.1.1 Vstupní vyšetření

Základní údaje

Jméno pacienta/pacientky: JN

Věk: 46 let

Výška: 175 cm

Váha: 102 kg

Pohlaví: žena

BMI: 33.31

Dominantní horní končetina: pravá

Postižená horní končetina: pravá

Diagnóza: tříštivá zlomenina ulny – olekranonu v oblasti pravého lokte po pádu z horského kola, otevřená zlomenina G III

Anamnéza

Osobní anamnéza: v dětství zlomenina karpálních kůstek, výron kotníku, běžná onemocnění

Úrazy, operace: bez dřívějších operací, v dětství zlomenina karpálních kůstek řešena konzervativním způsobem, výron kotníku

Rodinná anamnéza: schizoafektivní porucha (psychologická anamnéza)

Pracovní anamnéza: dělnice, invalidní důchod

Rehabilitační anamnéza: bez dřívějších pravidelných návštěv fyzioterapie

Sportovní anamnéza: před úrazem pravidelná rekreační sportovní aktivita (např. jízda na kole, plavání, aerobic...)

Farmakologická anamnéza: lithium, jednou měsíčně injekce (schizoafektivní porucha)

Alergická anamnéza: ampicilin (antibiotikum)

Abúzus: káva: ano, kouření: ano, alkohol: příležitostně

Porucha zraku/ nebo jiného smyslu: není

Vyšetření stavu vědomí: plně orientovaná místem, časem i osobou, spolupracující, bez žádných viditelných komplikací

Nynější onemocnění/stav: stav po tříštivé, otevřené zlomenině v oblasti lokte, řešená 3x operačně (červenec/srpen 2021) – použití štěpu z DK, jizva s nastřelovacími stehy (svorky), bez sádrové fixace – pouze dlaha na dobu čtyř týdnů, po úrazu – doporučení omývat oblast kožního štěpu řápkovým odvarem (proti zánětu), po 3 týdnech kontrolní RTG, po kontrole: doporučení ortézy ještě jeden týden a poté začít s aktivní rehabilitací pro sníženou hybnost P ramene i lokte, pacientka v současné době dochází na ambulantní rehabilitaci (1-2x týdně LTV – celkem 33 terapií)

Vybavitelnost reflexů: bicipitový, tricipitový, styloidiální a reflex flexorů prstů jsou výbavné v přiměřené míře na obou horních končetinách

Vyšetření cití (porovnání L a P strana): v normě

Vyšetření stoje:

Aspekce:

Zepředu:

- držení a osové postavení hlavy – lehký úklon k P rameni
- reliéf krku a postavení klíčků, souměrnost a stejná výše ramen – P rameno v elevaci a v protrakčním držení, lehký kraniální posun P klíčku, na P straně zvýšené napětí horního trapézu a šíjového svalstva
- horní končetiny – P horní končetina v protrakci mimo osové držení, mírně zvětšená flexe v lokti
- tvar a symetrie hrudníku – symetrický, dolní žebra neodstávají, hrudník ve fyziologickém postavení

Zezadu:

- lehký úklon k P rameni, rozdílná výška ušních boltců – P kaudálněji
- P rameno kraniálně, zkrácení P horního trapézu

- horní končetiny – celá horní končetina v mírné protrakci, loket na P straně kraniálněji
- kraniální posun P lopatky, mírná abdukce dolního úhlu
- torakobrachiální trojúhelníky asymetrické (menší na P straně) (tj. prostor mezi trupem a horní končetinou)
- pánev - zadní spina vlevo kraniálněji, intergluteální rýha je kolmá na jejich spojnici, subgluteální rýha vlevo delší a výraznější
- dolní končetiny – zvýšené svalové napětí lýtkových svalů, popliteální rýha vlevo mírně kraniálněji než vpravo
- kotníky – snížená podélná nožní klenba na P straně

Z boku:

- hlava v mírném předsunu
- hrudník ve fyziologickém postavení
- zakřivení páteře – vyhlazenější bederní lordóza
- břicho výrazně nepromínuje

Vyšetření stereotypu chůze: snížený souhyb horních končetin, horší na P straně

Vyšetření hybných stereotypů dle prof. Jandy

Abdukce v ramenním kloubu: bez patologie

Lokální vyšetření

Aspekce: konfigurace předloktí a ruky bez patologie, lehký otok v oblasti předloktí, horní končetina bez zarudnutí, zvýšené kožní teploty a potivosti, jizva bez srůstů s drobným začervenaním, místy mírně snížená posunlivost

Palpace: bolestivé TrPs v oblasti předloktí (flexory), bez krepitace

Funkční vyšetření: (aktivní/pasivní pohyblivost)

Antropometrické měření: (L/P)

Délky:

HK (akromion – daktylion): 54/ 54 cm

Předloktí (olekranon – stylion): 24/24 cm

Ruka (spojnice proc. styloideus radii et ulnae – daktylion): 8/8 cm

Obvody:

Paže relaxovaná (největší obvod): 36/35 cm

Paže kontrahovaná (při max. izometrické kontrakci): 38/37cm

Loketní kloub (přes olekranon a loketní jamku v 30° flexe): 26/27 cm

Předloktí (největší obvod): 31/32 cm

Zápěstí (přes proc. styloideus radii et ulnae): 20/21 cm

Hlavičky metakarpů (rukavičkářská míra): 24/24 cm

Goniometrie:

Rameno: (L/P) – pohyb v rameni neomezen v žádném směru

Loket: (L/P)

S 0-0-130/0-0-110

R 90-0-90 / 90-0-90

Zápěstí: (L/P)

S 90-0-90 / 90-0-90

F 30-0-45 / 13-0-30

Prsty: pohyb neomezen

Opozice palce:

– špička palce se dotkne bříška nad hlavicí pátého metakarpu – **ANO/NE**

Svalová síla: (L/P)

Loket:

Flexe 5/4

Extenze 5/4

Supinace 5/4

Pronace 5/4

Testy úchopu: bez omezení

Poznámky:

Subjektivní stav: Zvýšený svalový tonus a bolest v oblasti flexorů a extenzorů prstů.

Objektivní stav: viz kineziologický rozbor

Shrnutí: pacientka po tříštivé zlomenině ulny v oblasti loketního kloubu řešené chirurgicky, s protrakcí a elevací pravého ramene, kraniálním posunem pravé lopatky, s mírným předsunem hlavy, se zvýšeným napětím svalů šíje a předloktí, TrPs v oblasti pravého předloktí, se sníženým rozsahem pohybu do flexe v pravém loketním kloubu, výrazněji omezenou radiální dukcí, se sníženou ulnární dukcí, mírně sníženou svalovou silou svalů pravé horní končetiny podílejících se na pohybech v loketním kloubu, lehkým otokem pravé horní končetiny, s mírně začervenalou a místy méně posunlivou jizvou

7.1.2 Zvolená terapie

Krátkodobý rehabilitační plán: Cílem je zvětšení rozsahů pohybů do flexe v lokti, odstranění spoušťových bodů v oblasti předloktí a zmírnění bolestivosti. Aplikujeme měkké techniky, PIR na svaly předloktí, míčkování, PNF – 1. diagonálu pro HK, cvičení na posílení svalstva pravé horní končetiny, DNS – 3. měsíc na břicho a pozici na 4, cvičení s overballem/ therabandem či velkým míčem a posilovací kroužek na posílení svalstva předloktí a ruky. Pro zlepšení rozložení váhy na ploškách, aktivaci svalů podélné i příčné klenby nožní a prevenci vzniku ploché nohy využijeme senzomotorické stimulační (tříbodová opora, píďalka).

- 1. Terapie (20. 1. 2022)** – vstupní vyšetření + měkké techniky (svaly předloktí a šíje), PIR na P trapéz, uvolnění fascií horních končetin, ovlivnění TrPs v oblasti flexorů předloktí, masáž jizvy, autoterapie na doma – péče o jizvu – C a S řasa, tlaková bodová masáž, odtahování jizvy pro prevenci vzniku srůstů, míčkování pro snížení svalového napětí a otoku, trénink flexe a extenze lokte
 - Subjektivní stav po terapii – úleva od bolesti a snížení svalového napětí v oblasti předloktí a šíje
 - Objektivní stav – bez zvýšené teploty a potivosti tkáně v místech operačního zásahu, uvolnění svalstva předloktí (obr. 7)

- 2. Terapie (27. 1. 2022)** – kontrola provedení cviků v rámci autoterapie, měkké techniky (svaly předloktí a šije), masáž jizvy, PIR na flexory a extenzory předloktí pro ovlivnění TrPs, PNF – 1. diagonála pro HK pro zvětšení rozsahu pohybu v loketním kloubu, autoterapie na doma – viz předchozí terapie + cvičení s overballem
- Subjektivní stav po terapii – mírně zvýšená bolestivost v oblasti lokte po vyšší intenzitě cvičení
 - Objektivní stav – jizva se jeví posunlivější a bledší barvy, snížení otoku
- 3. Terapie (10. 2. 2022)** – kontrola provedení cviků v rámci autoterapie, měkké techniky (svaly předloktí a šije), masáž jizvy, PIR na flexory a extenzory předloktí pro ovlivnění zbývajících TrPs, PNF – 1. diagonála pro HK, autoterapie na doma – viz předchozí terapie + cvičení s therabandem
- Subjektivní stav po terapii – téměř vůbec nepocítuje bolestivost po vyšší zátěži, bez bolesti v oblasti šije
 - Objektivní stav – pravá horní končetina zcela bez otoku, bez TrPs a krepitace, jizva posunlivá a bledší, zlepšení ve smyslu mírného zvětšení rozsahu pohybu do flexe v loketním kloubu, svalové napětí šijových svalů v normě
- 4. Terapie (24. 2. 2022)** – kontrola provedení cviků v rámci autoterapie, měkké techniky, masáž jizvy, cvičení s therabandem a velkým míčem, autoterapie na doma – viz předchozí terapie + DNS – 3. měsíc na břicho, senzomotorická stimulace – PDK
- Subjektivní stav po terapii – zcela bez obtíží a bolesti
 - Objektivní stav – zvětšení svalové síly pravé horní končetiny, korigovanější držení těla – bez protrakce ramen
- 5. Terapie (3. 3. 2022)** – kontrola provedení cviků v rámci autoterapie, měkké techniky, masáž jizvy, cvičení s therabandem a velkým míčem, autoterapie na doma – viz předchozí terapie + DNS – klek na 4 (modifikace – přenos váhy dopředu na horní končetiny a vzad) a šikmý sed nízký (polosed s oporou o předloktí)
- Subjektivní stav po terapii – zcela bez obtíží a bolesti
 - Objektivní stav – pravá horní končetina bez otoku, krepitace, TrPs, zvětšení svalové síly, korigované držení těla
- 6. Terapie (14. 3. 2022)** – kontrola provedení cviků v rámci autoterapie, výstupní vyšetření

- Subjektivní stav – zcela bez obtíží a bolesti, cítí se dobře
- Objektivní stav – pravá horní končetina bez otoku, krepitace, TrPs, mírné zvětšení pohyblivosti loketního kloubu, zvětšení svalové síly, korigované držení těla – osové postavení hlavy (obr. 8)

7.1.3 Výstupní vyšetření

Vyšetření stoje:

Aspekce:

Zepředu:

- držení a osové postavení hlavy – **úklon k P rameni téměř nepatrný**
- reliéf krku a postavení klíčků, souměrnost a stejná výše ramen – **ramena i klíční kosti ve shodné výšce, bez zvýšeného napětí horního trapézu a šíjového svalstva**
- horní končetiny – **P horní končetina v osovém držení**
- tvar a symetrie hrudníku – hrudník ve fyziologickém postavení

Zezadu:

- **osové postavení hlavy**
- **ramena ve stejné výši**
- horní končetiny – **bez protrakce P horní končetiny**, lokty obou horních končetin ve stejné výši
- lopatky ve stejné výšce, **mírnější abdukce dolního úhlu P lopatky než při vstupním vyšetření**
- **torakobrachiální trojúhelníky symetrické**
- pánev: zadní spina mírně vlevo kraniálněji, intergluteální rýha je kolmá na jejich spojnici, **subgluteální rýhy shodně dlouhé**
- dolní končetiny – snížení svalového napětí lýtkových svalů, popliteální rýha vlevo mírně kraniálněji než vpravo
- kotníky – **mírně snížená podélná nožní klenba na P straně**

Z boku:

- hlava v mírném předsunu
- hrudník ve fyziologickém postavení
- zakřivení páteře – vyhlazenější bederní lordóza

Vyšetření stereotypu chůze: mírné zlepšení souhybu horních končetin

Vyšetření hybných stereotypů dle prof. Jandy

Abdukce v ramenním kloubu: bez patologie

Lokální vyšetření

Aspekce: konfigurace předloktí a ruky bez patologie, bez otoku v oblasti předloktí, horní končetina bez zarudnutí, jizva bez srůstů a začervenání, bez poruchy posunlivosti

Palpace: bez TrPs, bez krepitace

Funkční vyšetření: (aktivní/pasivní pohyblivost)

Antropometrické měření: (L/P)

Délky:

HK (akromion – daktylion): 54/ 54 cm

Předloktí (olekranon – styliion): 24/24 cm

Ruka (spojnice proc. styloideus radii et ulnae – daktylion): 8/8 cm

Obvody:

Paže relaxovaná (největší obvod): 36/36 cm

Paže kontrahovaná (při max. izometrické kontrakci): 38/38cm

Loketní kloub (přes olekranon a loketní jamku v 30° flexe): 26/26 cm

Předloktí (největší obvod): 31/31 cm

Zápěstí (přes proc. styloideus radii et ulnae): 20/20 cm

Hlavičky metakarpů (rukavičkářská míra): 24/24 cm

Goniometrie:

Rameno: (L/P) – pohyb v rameni neomezen v žádném směru

Loket: (L/P)

S 0-0-130/0-0-120

R 90-0-90 / 90-0-90

Zápěstí: (L/P)

S 90-0-90 / 90-0-90

F 30-0-45 / 20-0-40

Prsty: pohyb neomezen

Opozice palce:

– špička palce se dotkne břicha nad hlavicí pátého metakarpu – ANO/NE

Svalová síla: (L/P)

Loket: bez omezení

Testy úchopu: bez omezení

Shrnutí:

Po cca dvouměsíčním cvičení za dohledu fyzioterapeuta na ambulanci i doma došlo u pacientky ke zlepšení rozsahu pohybu do flexe v loketním kloubu do 120 stupňů. Jizva se jeví klidná, bez bolesti a také bez přítomnosti srůstů a keloidů. Zarudnutí jizvy je mírnější než na počátku terapie. Výška ramen je více symetrická, ale musí si postavení pravého ramene hlídat. Pravá horní končetina je již bez otoku. Pozorujeme mírný nárůst svalové hmoty.

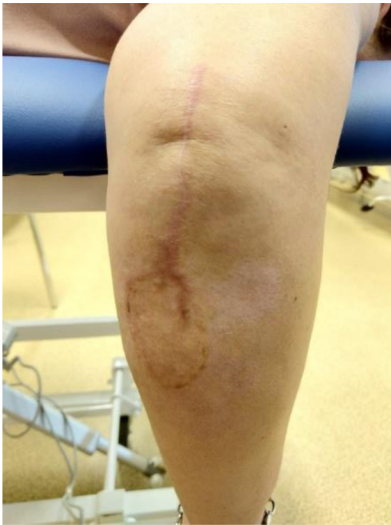Dlouhodobý rehabilitační plán: Snaha o automatické zapojení pravé horní končetiny do běžných každodenních činností bez úlev, zvýšení svalové síly a její udržení a začlenění pohybové aktivity do života.

Poznámky:

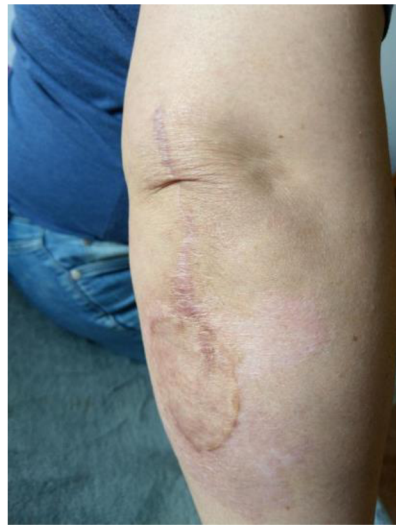Subjektivní stav: Subjektivně se pacientka cítí lépe. Pociťuje zlepšení rozsahu pohybu v pravém loketním kloubu a zlepšení ve smyslu zbavení se bolesti a otoku. Z důvodu korigovaného postavení těla již nepociťuje zvýšené napětí šíjového svalstva a trapézu.

Objektivní stav: viz kineziologický rozbor

Fotografie:



Obrázek 7: fotografie před zahájením terapie, zdroj vlastní



Obrázek 8: fotografie po ukončení terapie, zdroj vlastní

7.2 *Kazuistika 2*

7.2.1 *Vstupní vyšetření*

Základní údaje

Jméno pacienta/pacientky: IK

Věk: 52 let

Výška: 175 cm

Váha: 68 kg

Pohlaví: žena

BMI: 22,9

Dominantní horní končetina: pravá

Postižená horní končetina: pravá

Diagnóza: uzavřená dislokovaná kominutivní intraartikulární zlomenina distální metafýzy a epifýzy pravého radia a odlomení processus styloideus ulnae, přítomen dorsální odklon a zkrácení

Anamnéza

Osobní anamnéza: hypothyreosa substituovaná, gonartrosa l. sin. I-II, stav po hysterektomii 2010 + resekce pravého ovaria, venózní insuficience – varixy, stav po sklerotizaci varixů l. sin., 2013 – paramediální výhřez disku vlevo, imprese kořenu S1 l.sin., pokročilá osteochondróza disku L5/S1, počínající spondylosa Lp

Rodinná anamnéza: matka - arteriální hypertenze, otec – rozštěp rtu, patra, nosu, flebotrombóza po operaci

Pracovní anamnéza: úřednice

Rehabilitační anamnéza: 2015 – podezření na vertebrogenní patologii – reflexní změny pv Th sin., omezení lateroflexe a rotace Cp (více vlevo) - LTV na neurofyziologickém podkladě, zaměření na fascie hrudníku a dýchání, stabilizace lopatek, měkké techniky paravertebrálních svalů Cth přechodu

Sportovní anamnéza: pravidelná pohybová aktivita (turistika, kolo, pilates, aerobic, pravidelné fyzioterapeutické cvičení)

Farmakologická anamnéza: Letrox 50 (štítná žláza), Detralex (zvyšuje odolnost cév, proti otoku a zánětu)

Porucha zraku/ nebo jiného smyslu: pravé oko relativně zdravé, ale v nedávné době došlo k rozšíření zornice, která brání v zaostřování okolí, levé oko tupozraké

Vyšetření stavu vědomí: pacientka je orientovaná místem, časem i osobou, plně spolupracuje

Nynější onemocnění/stav: stav po zlomenině distálního konce radia l. dx. po pádu na kolečkových bruslích, ošetřena v nemocnici, RTG (obr. 9), repozice a následná krátkodobá fixace sádrou dlahou, analgetika, ledování, klidový režim, naplánování operace ve Vysokém nad Jizerou (květen 2018), po operaci 2 týdny sádrou dlahou, následně vyndání stehů a aplikace softcast fixace po délce předloktí k prstům, prsty volné (cvičení sestavy cviků dle instruktáže), po 4 týdnech kontrola u lékaře a sundání fixace, možnost snímatelné fixace do 3 měsíců od operace, zadání k samovolnému rozhýbání končetiny bez předepsání fyzioterapie, dle kontrolních vyšetření postupné zlepšení stavu, zmenšení prosaku, omezení rotací především supinace s polotuhým dorazem, jizva klidná, doporučená měkká podpora pro zátěž, pacientce nebyla předepsána LTV – rozhýbání každodenními činnostmi + analgetická terapie (kryoterapie), laser, později začala chodit na rehabilitační skupinové kondiční cvičení, aero jógu, pilates

Vybavitelnost reflexů: bicipitový, tricipitový, stylo radiální a reflex flexorů prstů jsou přiměřeně vybavitelné na obou horních končetinách

Vyšetření cití (porovnání L a P strana): vibrační, diskriminační, termické i taktilní cití pociťuje pacientka na obou končetinách shodně, můžeme tedy vyloučit jakékoli uskřínutí, či poškození nervu v průběhu operace

Vyšetření stoje:

Aspekce:

Zepředu:

- vzpřímené držení a osové postavení hlavy

- souměrná a shodná výše ramen
- horní končetiny: bez konkavit a patologických výstupků, v ose
- hrudník symetrický, ve fyziologickém postavení, mírná prominence dolních žeber

Zezadu:

- horní končetiny: bez konkavit a patologických výstupků, v osovém držení
- souměrná výše a postavení lopatek
- torakobrachiální trojúhelníky shodně velké
- pánev: zadní spiny a gluteální rýhy jsou ve stejné výši, intergluteální rýha je kolmá na jejich spojnici
- kotníky – mírně snížená klenba nožní na P noze

Z boku:

- zakřivení páteře – snížená bederní lordóza (občasné bolesti bederní páteře)
- břicho bez výrazné prominence
- pánev a kost křížová má sklon asi 30 stupňů od vertikály

Vyšetření stereotypu chůze:

Mírně zvýšené souhyby horních končetin

Vyšetření hybných stereotypů dle prof. Jandy

Abdukce v ramenním kloubu: bez patologie

Lokální vyšetření

Aspekce: konfigurace předloktí a ruky bez patologie, bez otoku a zarudnutí, jizva klidná, bledá a posunlivá, bez srůstů

Palpace: mírná palpační bolestivost při processus styloideus ulnae, bez krepitace, fyziologický svalový tonus

Funkční vyšetření: (aktivní/pasivní pohyblivost)

Antropometrické měření: (L/P)

Délky:

HK (akromion – daktylion): 79/79 cm

Paže + předloktí (akromion – stylion): 61/61 cm

Paže (akromion – lat. kondyl humeru): 36/36 cm

Předloktí (olekranon – stylion): 27/27 cm

Ruka (spojnice proc. styloideus radii et ulnae – daktylion): 18/18 cm

Obvody:

Paže relaxovaná (největší obvod): 30/29 cm

Paže kontrahovaná (při max. izometrické kontrakci): 33/31 cm

Loketní kloub (přes olekranon a loketní jamku v 30° flexe): 26/26 cm

Předloktí (největší obvod): 26/26 cm

Zápěstí (přes proc. styloideus radii et ulnae): 17/17 cm

Hlavičky metakarpů (rukavičkářská míra): 18/18 cm

Goniometrie:

Rameno: (L/P)

- bez viditelného omezení rozsahu pohybu

Loket: (L/P)

S 0-0-137 / 0-0-137

R 90-0-90 / 65-0-90

Zápěstí: (L/P)

S 90-0-90 / 62-0-65

F 30-0-42 / 23-0-34

Prsty - S rovina (L/P)

Palec: MCP: 0-0-60; IP: 0-0-90

II. prst: MCP: 30-0-90; PIP: 0-0-100; DIP:10-0-60

III. prst: MCP: 30-0-90; PIP: 0-0-100; DIP:10-0-60

IV. prst: MCP: 30-0-90; PIP: 0-0-100; DIP:10-0-60

V. prst: MCP: 30-0-90; PIP: 0-0-100; DIP:10-0-60

Opozice palce:

– špička palce se dotkne břicha nad hlavicí pátého metakarpu – **ANO/NE**

Svalová síla: (L/P)

Loket:

Flexe 5/5

Extenze 5/5

Supinace 5/4

Pronace 5/5

Zápěstí: bez omezení

Prsty: bez omezení

Testy úchopu: bez omezení

Poznámky:

Subjektivní stav: Po zvýšené fyzické zátěži pociťuje tupou bolest v oblasti zápěstí. Neschopna provést plnou supinaci (pomáhá si tahem extenzorů zápěstí a následně i pohybem v ramenním kloubu).

Objektivní stav: viz kineziologický rozbor

Shrnutí: pacientka po uzavřené, dislokované, tříštivé zlomenině pravého radia v oblasti zápěstí s odlomením processus styloideus ulnae, s omezenou pohyblivostí zápěstí (rotace, dorzální a palmární flexe, dukce), mírnou palpační bolestivostí při processus

styloideus ulnae, tupou bolestí pravého zápěstí po zvýšené tělesné zátěži, s mírně vyhlazenou bederní lordózou a občasnými bolestmi bederní páteře

7.2.2 Zvolená terapie

Krátkodobý rehabilitační plán: Cílem terapie je zvětšení rozsahu pohybu do supinace. Aplikujeme – PIR na m. supinátor, cvičení DNS 3. měsíc na břicho i na 4, PNF – stabilizaci, koncentrickou kontrakci, statickou kontrakci, také cvičení s overballem, therabandem či velkým míčem.

1. **Terapie (15. 1. 2022)** – vstupní vyšetření, zaměření na trénink rotací, PIR na supinátory předloktí, PNF – 1. + 2. diagonála s aplikací odporu, autoterapie na doma – cvičení s overballem (přetáčení míče s fixovanými lokty u těla), trénink dukcí
 - Subjektivní stav po terapii – zvýšená bolestivost zápěstí
 - Objektivní stav – uvolnění svalstva předloktí, bez otoku, (obr. 10)
2. **Terapie (29. 1. 2022)** – kontrola provedení cviků v rámci autoterapie, PIR na supinátory, cvičení dle svalového testu (supinace, dorzální a palmární flexe, dukce), PNF – 1. + 2. diagonála s aplikací odporu, cvičení s therabandem (otáčení dlaní vzhůru proti odporu gumy), DNS – 3. měsíc na břicho (nácvik opory o předloktí), autoterapie na doma – viz předchozí terapie + DNS 3. měsíc na břicho
 - Subjektivní stav po terapii – mírnější bolestivost oproti předchozí terapii
 - Objektivní stav – mírné zvětšení rozsahu pohybu do supinace
3. **Terapie (12. 2. 2022)** – kontrola provedení cviků v rámci autoterapie, cvičení dle svalového testu (supinace, dorzální a palmární flexe, dukce), cvičení s therabandem (otáčení dlaní vzhůru proti odporu gumy), DNS – 3. měsíc na břicho, 3. měsíc na zádech (+ přesun do šikmého nízkého sedu), pozice na 4, autoterapie na doma – viz předchozí terapie + DNS pozice na 4 (modifikace – přenos váhy dopředu na horní končetiny a vzad)
 - Subjektivní stav po terapii – dále snižující se bolestivost, téměř bez pocitu tuhosti v oblasti zápěstí
 - Objektivní stav – viditelné zlepšení v pohyblivosti zápěstí
4. **Terapie (26. 2. 2022)** – kontrola provedení cviků v rámci autoterapie, cvičení dle svalového testu, cvičení s therabandem, DNS (viz předchozí terapie), autoterapie na

doma – viz předchozí terapie + DNS přesun do nižšího a vyššího šikmého sedu + tripod, trénink korekce držení těla (i za pomoci therabandu)

- Subjektivní stav po terapii – téměř bez bolesti po zvýšené fyzické zátěži
- Objektivní stav – patrné mírné zvětšení svalové síly, zvětšení rozsahů pohybů, symetričtější zatížení obou horních končetin při opoře

5. Terapie (5. 3. 2022) – kontrola provedení cviků v rámci autoterapie, cvičení dle svalového testu, autoterapie na doma – viz předchozí terapie + cvičení na velkém míči (viz příloha IV.)

- Subjektivní stav po terapii – bez bolesti a pocitů tuhosti
- Objektivní stav – dále mírné zvětšení rozsahů pohybů

6. Terapie (19. 3. 2022) – kontrola provedení cviků v rámci autoterapie, výstupní vyšetření

- Subjektivní stav po terapii – zcela bez bolesti, cítí se lépe
- Objektivní stav – pravá horní končetina bez otoku, krepitace, TrPs, zvětšení pohyblivosti v zápěstí, mírné zvětšení svalové síly, zvětšení bederní lordózy, (obr. 10)

7.2.3 Výstupní vyšetření

Vyšetření stoje:

Aspekce:

Zepředu:

- vzpřímené držení a osově postavení hlavy
- souměrná a shodná výše ramen
- horní končetiny: bez konkavit a patologických výstupků, v ose
- hrudník symetrický, ve fyziologickém postavení, stále mírná prominence dolních žeber

Ze zadu:

- horní končetiny: bez konkavit a patologických výstupků, v osovém držení
- souměrná výše a postavení lopatek
- torakobrachiální trojúhelníky shodně velké
- pánev: zadní spiny a gluteální rýhy jsou ve stejné výši, intergluteální rýha je kolmá na jejich spojnicí

- kotníky – mírně snížená klenba nožní na P noze

Z boku:

- zakřivení páteře – **zvětšení bederní lordózy oproti výsledkům ze vstupního vyšetření (téměř bez bolestí bederní páteře)**
- břicho bez výrazné prominence
- pánev a kost křížová má sklon asi 30 stupňů od vertikály

Vyšetření stereotypu chůze: Mírné zvýšení souhybu horních končetin.

Vyšetření hybných stereotypů dle prof. Jandy

Abdukce v ramenním kloubu: bez patologie

Lokální vyšetření

Aspekce: konfigurace předloktí a ruky bez patologie, bez otoku a zarudnutí, jizva klidná, bledá a posunlivá, bez srůstů

Palpace: mírná palpační bolestivost při processus styloideus ulnae, bez krepitace, fyziologický svalový tonus

Funkční vyšetření: (aktivní/pasivní pohyblivost)

Antropometrické měření: (L/P)

Délky:

HK (akromion – daktylion): 79/79 cm

Paže + předloktí (akromion – stylion): 61/61 cm

Paže (akromion – lat. kondyl humeru): 36/36 cm

Předloktí (olekranon – stylion): 27/27 cm

Ruka (spojnice proc. styloideus radii et ulnae – daktylion): 18/18 cm

Obvody:

Paže relaxovaná (největší obvod): 30/30 cm

Paže kontrahovaná (při max. izometrické kontrakci): 33/32 cm

Loketní kloub (přes olekranon a loketní jamku v 30° flexe): 26/26 cm

Předloktí (největší obvod): 26/26 cm

Zápěstí (přes proc. styloideus radii et ulnae): 17/17 cm

Hlavičky metakarpů (rukavičkářská míra): 18/18 cm

Goniometrie:

Rameno: (L/P)

- bez viditelného omezení rozsahu pohybu

Loket: (L/P)

S 0-0-137 / 0-0-137

R 90-0-90 / 80-0-90

Zápěstí: (L/P)

S 90-0-90 / 80-0-80

F 30-0-42 / 30-0-40

Prsty:

S rovina (L/P)

Palec: MCP: 0-0-60; IP: 0-0-90

II. prst: MCP: 30-0-90; PIP: 0-0-100; DIP:10-0-60

III. prst: MCP: 30-0-90; PIP: 0-0-100; DIP:10-0-60

IV. prst: MCP: 30-0-90; PIP: 0-0-100; DIP:10-0-60

V. prst: MCP: 30-0-90; PIP: 0-0-100; DIP:10-0-60

Opozice palce:

– špička palce se dotkne břicha nad hlavicí pátého metakarpu – **ANO/NE**

Svalová síla: (L/P)

Loket:

Flexe 5/5

Extenze 5/5

Supinace 5/5

Pronace 5/5

Zápěstí i prsty: bez omezení

Testy úchopu: bez omezení

Shrnutí:

Po cca dvouměsíčním cvičení za dohledu fyzioterapeuta na ambulanci i doma došlo u pacientky ke zlepšení rozsahu pohybu v zápěstí, především do supinace (dosažení 80°), v zápěstí do dorzální a palmární flexe (80°) a do radiální (30°) a ulnární dukce (40°). Dále lze u pacientky pozorovat mírný nárůst svalové síly operované horní končetiny, zpevnění trupu a korigovanější držení těla v důsledku cvičení, a tedy i ovlivnění bolesti bederní páteře.

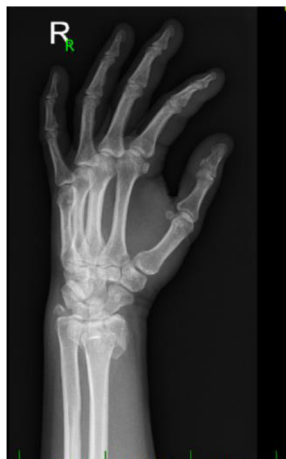Dlouhodobý rehabilitační plán: Snaha o automatické zapojení pravé horní končetiny do běžných každodenních činností bez úlev, zvětšení rozsahu pohybu do supinace bez kompenzace pomocí pohybů v okolních kloubech pravé horní končetiny.

Poznámky:

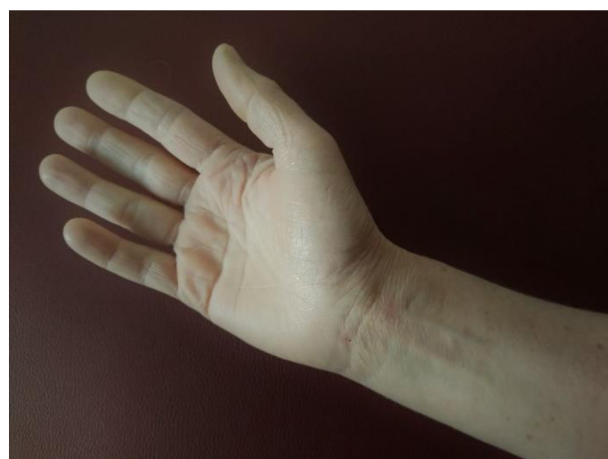Subjektivní stav: Pacientka se cítí lépe. Pociťuje zlepšení pohyblivosti v pravém zápěstí a zmírnění tuhosti. I při vyšší fyzické zátěži je pacientka bez bolesti v zápěstí. Již nepociťuje výrazné bolesti bederní páteře vzhledem k lepšímu držení těla.

Objektivní stav: viz kineziologický rozbor

Fotografie:



Obrázek 9: RTG snímek po úrazu, zdroj vlastní



Obrázek 10: fotografie pořízená před i po terapii byla shodná, zdroj vlastní

7.3 *Kazuistika 3*

7.3.1 *Vstupní vyšetření*

Základní údaje

Jméno pacienta/pacientky: MŠ

Věk: 73 let

Výška: 171 cm

Váha: 66 kg

Pohlaví: žena

BMI: 22,5

Dominantní horní končetina: pravá

Postižená horní končetina: pravá

Diagnóza: při procházce uklouzla na náledí na pravou ruku a přivodila si dislokovanou zlomeninu pravého radia a odlomení processus styloideus ulnae téže strany

Anamnéza

Osobní anamnéza: chronická onemocnění: významná aortální insuficience, stopová mitrální regurgitace, arteriální hypertenze, klidová sinusová bradykardie, aneurysma ascendentní aorty, VAS, skolióza

Úrazy, operace: st.p. fraktury os naviculare l.dx. 2010

Rodinná anamnéza: matka – diabetes mellitus, angina pectoris; otec – karcinom plic, infarkt myokardu

Sociálně - pracovní anamnéza: v důchodu, podniká, bydlí s manželem

Rehabilitační anamnéza: dříve pravidelná fyzioterapie kvůli skolióze

Sportovní anamnéza: rekreačně sjezdové lyžování, horské kolo, turistika, hatha jóga

Farmakologická anamnéza: Lozap 50 mg (hypertenze)

Alergická anamnéza: alergie – mléko, intolerance ACE inhibitorů

Vyšetření stavu vědomí: pacientka je orientovaná místem, časem i osobou, plně spolupracuje

Nynější onemocnění/stav: při příjmu P horní končetina oteklá v oblasti zápěstí, bez povrchových defektů, bez neurologického deficitu, zlomenina P zápěstí – distálního radia A0 3 (Collesova zlomenina) (obr. 11), indikována osteosyntéza – zevní fixace a osteosyntéza kovovými dráty (prosinec 2021) (obr. 12), po zdravotnickém výkonu bez komplikací, po RTG a převazu převedena do ambulantní péče, fixace zcela odstraněna týden před vstupním vyšetřením (obr. 13), pacientka v současné době dochází na ambulantní rehabilitaci (2x týdně LTV – celkem 10 terapií, míčkování)

Vybavitelnost reflexů: bicipitový, tricipitový, stylo radiální a reflex flexorů prstů jsou přiměřeně vybavitelné na obou horních končetinách

Vyšetření cití (porovnání L a P strana): vibrační, diskriminační, termické i taktilní cití pociťuje pacientka na obou končetinách shodně, můžeme tedy vyloučit jakékoli uskřínutí či poškození nervu v průběhu operace

Vyšetření stoje:

Aspekce:

Zepředu:

- osové postavení hlavy
- pravé rameno v mírné elevaci a protrakci
- horní končetiny: bez konkavit a patologických výstupků
- pravé koleno ve valgózním postavení, více flektované

Zezadu:

- pravá lopatka mírně kraniálně
- torakobrachiální trojúhelník vpravo zúžen
- pánev: zadní spiny a gluteální rýhy jsou ve stejné výši, intergluteální rýha je kolmá na jejich spojnicí
- kotníky – pravý je ve valgózním postavení

Z boku:

- zakřivení páteře – bederní hyperlordóza, hrudní hyperkyfóza, kompenzovaná skolióza
- břicho výrazně nepromínuje

Vyšetření stereotypu chůze: mírně snížený souhyb horních končetin, pravý kolenní kloub ve valgózním postavení (spojitost s dřívějším výronem pravého kotníku) – při chůzi pravé koleno lehce podklesává

Vyšetření hybných stereotypů dle prof. Jandy

Abdukce v ramenním kloubu: bez patologie

Lokální vyšetření

Aspekce: konfigurace předloktí a ruky bez výrazné patologie, u pravého MC kloubu palce výraznější valgozita, bez zarudnutí, drobný otok v oblasti zápěstí, dobrá posunlivost drobných jizev, bez srůstů s mírným začervenáním

Palpace: palpační bolestivost v prostoru mezi prvním a druhým metakarpem (v těchto místech bylo ukotvení zevního fixátoru), mírné zvýšení kožní teploty v oblasti zákroku, bez zvýšené potivosti tkáně, fyziologický svalový tonus, bez krepitace (praskání v kloubech)

Funkční vyšetření: (aktivní/pasivní pohyblivost)

Antropometrické měření: (L/P)

Délky:

HK (akromion – daktylion): 78/78 cm

Paže + předloktí (akromion – styliion): 60/60 cm

Paže (akromion – lat. kondyl humeru): 34/34 cm

Předloktí (olekranon – styliion): 46/46 cm

Ruka (spojnice proc. styloideus radii et ulnae – daktylion): 20/20 cm

Obvody:

Paže relaxovaná (největší obvod): 29/27 cm

Paže kontrahovaná (při max. izometrické kontrakci): 30/28 cm

Loketní kloub (přes olekranon a loketní jamku v 30° flexe): 25/25 cm

Předloktí (největší obvod): 24/24 cm

Zápěstí (přes proc. styloideus radii et ulnae): 16/18 cm

Hlavičky metakarpů (rukavičkářská míra): 21/21 cm

Goniometrie:

Rameno: (L/P)

- bez viditelného omezení rozsahu pohybu

Loket: (L/P)

S 0-0-138 / 0-0-134

R 90-0-90 / 40-0-80

Zápěstí: (L/P)

S 90-0-90 / 35-0-50

F 30-0-45 / 10-0-18

Prsty:

S rovina (L/P)

Palec: MCP: 0-0-50; IP: 0-0-90

II. prst: MCP: 30-0-90; PIP: 0-0-110; DIP:20-0-60

III. prst: MCP: 30-0-90; PIP: 0-0-110; DIP:20-0-60

IV. prst: MCP: 30-0-90; PIP: 0-0-110; DIP:20-0-60

V. prst: MCP: 30-0-90; PIP: 0-0-110; DIP:20-0-60

Opozice palce:

– špička palce se dotkne bříška nad hlavicí pátého metakarpu – **ANO/NE**

Svalová síla: (L/P)

Loket:

Flexe 5/5

Extenze 5/5

Supinace 5/4

Pronace 5/4

Zápěstí:

Flexe s ulnární dukcí: 5/5

Extenze s ulnární dukcí: 5/5

Flexe s radiální dukcí: 5/4

Extenze s radiální dukcí: 5/4

Prsty: bez omezení

Testy úchopu: bez omezení

Poznámky:

Subjektivní stav: Mírná bolest v oblasti zápěstí a mezi prvním a druhým metakarpem, minimální otok a snížení rozsahů pohybů.

Objektivní stav: viz kineziologický rozbor

Shrnutí: pacientka po tříštivé, dislokované zlomenině pravého radia s odlomením processus styloideus ulnae pravé strany řešené chirurgickým zákrokem a následnou stabilizací pomocí zevního fixátoru, v důsledku imobilizace pravé horní končetiny je patrná mírná elevace a protrakce pravého ramene, přítomen lehký otok periferie pravé horní končetiny, mírně zvýšená kožní teplota v oblasti zákroku, palpační bolestivost mezi prvním a druhých metakarpem vpravo a snížený rozsah pohyblivosti zápěstí, přítomna kompenzovaná skolióza, valgozita pravého kolene a kotníku (následek zlomeniny os naviculare)

7.3.2 Zvolená terapie

Krátkodobý rehabilitační plán: Cílem terapie je zvětšení rozsahu pohybu do supinace, radiální dukce, plantární a dorzální flexe. Využíváme účinků: PIR, PNF – stabilizace, koncentrické kontrakce, statické kontrakce; tréninku opory o operovanou horní končetinu. Dále se zaměřujeme na uvolnění horního trapézu – TrPs a na zvětšení rozsahu izolovaných pohybů v lokti a zápěstí bez kompenzace pomocí pohybů v okolních kloubech horní končetiny. Snažíme se o zapojení pravé ruky do každodenních činností a zmírnění bolesti ledováním. Doporučujeme lehkou fixaci pro podporu při zvýšené zátěži. Provádíme masáž jizev (tlaková, C, S, odtahování), míčkování, posilování svalstva předloktí a ruky (posilovací kroužek). Později využíváme cvičebních pomůcek (theraband, overball) a prvků z DNS.

1. Terapie (4. 3. 2022) – vstupní vyšetření, měkké techniky (svaly předloktí a šíše), PIR na P trapéz, uvolnění fascií horních končetin, masáž jizev, propioceptivní stimulace – míčkování – pro snížení svalového napětí a otoku, lymfotaping, autoterapie na doma – péče o jizvy – C a S řasa, tlaková bodová masáž, odtahování jizev pro prevenci vzniku srůstů, trénink nejvíce omezených pohybů (dukce, rotace, dorzální a palmární flexe v zápěstí)

- Subjektivní stav po terapii – úleva od bolesti a snížení svalového napětí v oblasti předloktí a šíše, po cvičení omezených pohybů zvýšení bolesti v oblasti zápěstí
- Objektivní stav – lehce zvýšená teplota tkáně v místech operačního zásahu, uvolnění svalstva předloktí a jizev, občasné zpevnění ortézou pro pocit větší stability zápěstí a ochrany, (obr. 13)

2. Terapie (11. 3. 2022) – kontrola provedení cviků v rámci autoterapie, PIR na P trapéz, uvolnění fascií horních končetin, měkké techniky (svaly předloktí a šíše), masáž jizev, PIR na flexory a extenzory zápěstí pro zvětšení rozsahu pohybu do dorzální a palmární flexe, PNF – 1. a 2. diagonála pro PHK, trénink jemné motoriky, autoterapie na doma – viz předchozí terapie + snaha o zapojení pravé horní končetiny do běžných denních činností bez úlev + cvičení s overballem (viz příloha IV.)

- Subjektivní stav po terapii – úleva od bolesti a snížení svalového napětí v oblasti předloktí a šíše, po cvičení omezených pohybů se jeví bolest mírnější než během předešlé terapie

- Objektivní stav – pravá horní končetina bez otoku, bez zvýšené kožní teploty, jizvy bledší, posunlivé, bez srůstů, lehké uvolnění svalstva předloktí, uvolnění šíjového svalstva, občasné zpevnění ortézou pro pocit větší stability zápěstí a ochrany

3. Terapie (26. 3. 2022) – kontrola provedení cviků v rámci autoterapie, měkké techniky (svaly předloktí a šíje), masáž jizev, PNF – 1. a 2. diagonála (rytmická stabilizace) pro PHK, cvičení dle svalového testu (zaměření na dukce, rotace, dorzální a palmární flexi v zápěstí), autoterapie na doma – viz předchozí terapie + cvičení s therabandem (korekce držení těla, zvýšení pohyblivosti do dorzální a palmární flexe zápěstí – viz brožura – příloha II. + III.)

- Subjektivní stav po terapii – úleva od mírné bolesti a snížení mírně zvýšeného napětí šíjového svalstva pravé strany, při cvičení omezených pohybů bolest již nepocítuje
- Objektivní stav – po terapii uvolnění napětí šíjových svalů, jizvy bledé, posunlivé, bez srůstů, viditelné zlepšení rozsahu pohybu v pravém zápěstí, bez zvýšeného napětí svalstva předloktí, občasné zpevnění ortézou pro pocit větší stability zápěstí a ochrany

4. Terapie (2. 4. 2022) – kontrola provedení cviků v rámci autoterapie, měkké techniky, masáž jizev, PNF – 1. a 2. diagonála (rytmická stabilizace) pro PHK, cvičení s therabandem + overballem, autoterapie na doma – viz předchozí terapie + DNS – 3. měsíc na břicho, cvičení s overballem, senzomotorická stimulace, korekce držení těla (Nordic walking)

- Subjektivní stav po terapii – lehce zvýšená bolestivost při zatížení pravé horní končetiny v oblasti zápěstí
- Objektivní stav – bez zvýšeného napětí svalů předloktí a šíje, jizvy bledé, bez srůstů, patrné více korigované držení těla, ortéza pouze při sportech (lyžování)

5. Terapie (9. 4. 2022) – kontrola provedení cviků v rámci autoterapie, měkké techniky, autoterapie na doma – viz předchozí terapie + DNS – klek na 4 (modifikace – přenos váhy dopředu na horní končetiny a vzad) a šikmý sed nízký (polosed s oporou o předloktí)

- Subjektivní stav po terapii – při zatížení pravé končetiny vahou vlastního těla již nepocítuje téměř žádnou bolestivost

- Objektivní stav – zvětšení svalové síly, více korigované držení těla, ramena téměř ve shodné výši, zvětšení kloubní pohyblivosti

6. Terapie (16. 4. 2022) – kontrola provedení cviků v rámci autoterapie, výstupní vyšetření

- Subjektivní stav po terapii – cítí se dobře, občasná mírná bolestivost pravé ruky v souvislosti s vyšší fyzickou zátěží
- Objektivní stav – pravá horní končetina bez otoku, krepitace, TrPs, bez zvýšené kožní teploty a potivosti, zvětšení pohyblivosti zápěstí, mírné zvětšení svalové síly, více korigované držení těla, (obr. 14)

7.3.3 Výstupní vyšetření

Vyšetření stoje:

Aspekce:

Zepředu:

- osové postavení hlavy
- téměř shodná výše ramen
- horní končetiny: bez konkavit a patologických výstupků, v osovém postavení
- pravé koleno ve valgózním postavení, více flektované

Zezadu:

- pravá lopatka téměř v rovnovážném postavení s levou
- torakobrachiální trojúhelníky téměř shodně velké
- pánev: zadní spiny a gluteální rýhy jsou ve stejné výši, intergluteální rýha je kolmá na jejich spojnici
- kotníky – pravý je ve valgózním postavení

Z boku:

- zakřivení páteře – bederní hyperlordóza, hrudní hyperkyfóza, kompenzovaná skolióza
- břicho výrazně nepromínuje
- pánev a kost křížová má sklon přibližně 30 stupňů od vertikály

Vyšetření stereotypu chůze: zlepšení souhybu horních končetin, pravý kolenní kloub stále ve valgózním postavení

Vyšetření hybných stereotypů dle prof. Jandy

Abdukce v ramenním kloubu: bez patologie

Lokální vyšetření

Aspekce: konfigurace předloktí a ruky bez výrazné patologie, u pravého MC kloubu palce stále výraznější valgozita, bez zarudnutí, otoku v oblasti zápěstí, dobrá posunlivost drobných jizev, bez srůstů a začervení

Palpace: fyziologický svalový tonus, bez krepitace (praskání v kloubech)

Funkční vyšetření: (aktivní/pasivní pohyblivost)

Antropometrické měření: (L/P)

Délky:

HK (akromion – daktylion): 78/78 cm

Paže + předloktí (akromion – styliion): 60/60 cm

Paže (akromion – lat. kondyl humeru): 34/34 cm

Předloktí (olekranon – styliion): 46/46 cm

Ruka (spojnice proc. styloideus radii et ulnae – daktylion): 20/20 cm

Obvody:

Paže relaxovaná (největší obvod): 29/28 cm

Paže kontrahovaná (při max. izometrické kontrakci): 30/29 cm

Loketní kloub (přes olekranon a loketní jamku v 30° flexe): 24/24 cm

Předloktí (největší obvod): 23/23 cm

Zápěstí (přes proc. styloideus radii et ulnae): 16/17 cm

Hlavičky metakarpů (rukavičkářská míra): 20/20 cm

Goniometrie:

Rameno: (L/P)

bez viditelného omezení rozsahu pohybu

Loket: (L/P)

S 0-0-138 / 0-0-138

R 90-0-90 / 80-0-80

Zápěstí: (L/P)

S 90-0-90 / 65-0-70

F 30-0-45 / 20-0-25

Prsty:

S rovina (L/P)

Palec: MCP: 0-0-60; IP: 0-0-90

II. prst: MCP: 30-0-90; PIP: 0-0-110; DIP: 25-0-70

III. prst: MCP: 30-0-90; PIP: 0-0-110; DIP: 25-0-70

IV. prst: MCP: 30-0-90; PIP: 0-0-110; DIP: 25-0-70

V. prst: MCP: 30-0-90; PIP: 0-0-110; DIP: 25-0-70

Opozice palce:

– špička palce se dotkne břicha nad hlavicí pátého metakarpu – ANO/NE

Svalová síla: (L/P)

Loket:

Flexe 5/5

Extenze 5/5

Supinace 5/4+

Pronace 5/4+

Zápěstí:

Flexe s ulnární dukcí: 5/5

Extenze s ulnární dukcí: 5/5

Flexe s radiální dukcí: 5/4+

Extenze s radiální dukcí: 5/4+

Prsty: bez omezení

Testy úchopu: bez omezení

Shrnutí:

Po cca dvouměsíčním cvičení za dohledu fyzioterapeuta na ambulanci i doma došlo u pacientky ke zvětšení rozsahu pohybu do flexe v pravém loketním kloubu, k dosažení 80° supinace, 20° radiální dukce, 25° ulnární dukce, 65° dorzální a 70° palmární flexe. Došlo také ke zlepšení pohyblivosti v oblasti pravého metakarpu palce a článků prstů, ale i nárůstu svalové síly svalů předloktí. Jizvy se jeví klidné, bez bolesti, začervenání a také bez přítomnosti srůstů a keloidů. Pravá horní končetina je již bez otoku a zvýšeného svalového napětí. Pozorujeme mírný nárůst svalové hmoty. Výška ramen je více symetrická a torakobrachiální trojúhelníky téměř shodně velké z důvodu lepšího držení těla.

Dlouhodobý rehabilitační plán: Snaha o automatické zapojení pravé horní končetiny do běžných každodenních činností bez úlev, zvětšení rozsahu pohybu, zvýšení svalové síly a její udržení. Edukace pacientky ohledně nepřetěžování pohybového aparátu, vyvarování se nošení těžkých břemen a náročné fyzické práci. Preventivní opatření pro snížení rizika pádů (např. doporučení kompenzačních pomůcek – madla do sprchy atd.).

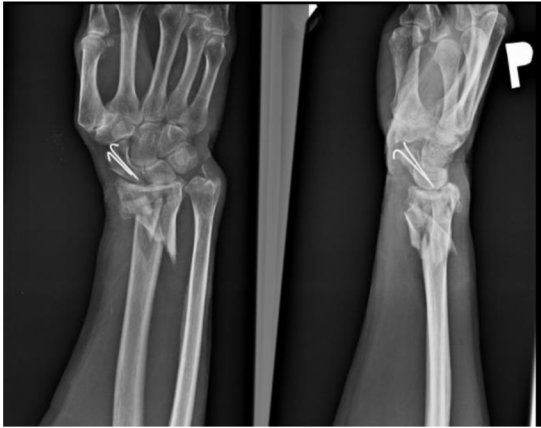
Poznámky:

Subjektivní stav: Pacientka se cítí lépe. Pociťuje zlepšení pohyblivosti v pravém zápěstí a zlepšení ve smyslu zbavení se bolesti a otoku. Pravou končetinu se snaží zapojovat do každodenních činností bez úlev. Z důvodu více korigovaného postavení těla již nepociťuje zvýšené napětí šíjového svalstva a trapézu. Pacientka po fyzické zátěži popisuje mírné občasné brnění v prostoru mezi prvním a druhým metakarpem (v

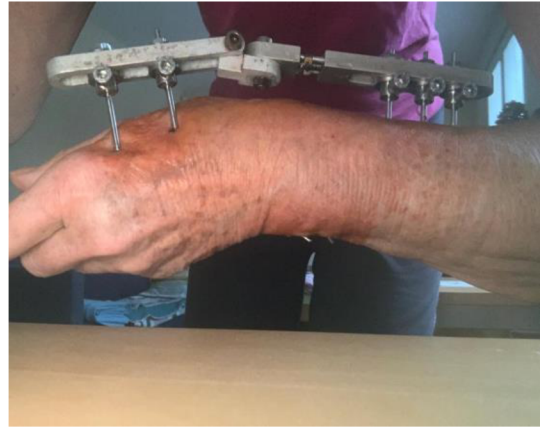těchto místech bylo ukotvení zevního fixátoru) a chvilkové bolesti po námaze v oblasti processus styloideus ulnae. Ortézu využívá pouze při vyšší fyzické námaze a sportech.

Objektivní stav: viz kineziologický rozbor

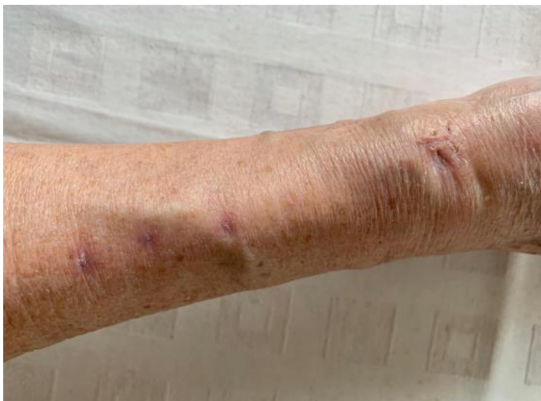Fotografie:



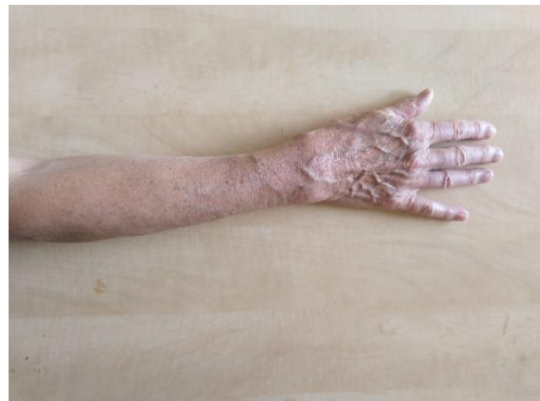Obrázek 11: RTG snímek po úrazu, zdroj vlastní



Obrázek 12: fotografie po operaci a zavedení zevního fixátoru, zdroj vlastní



Obrázek 13: fotografie po vyndání zevního fixátoru, před zahájením terapie, zdroj vlastní



Obrázek 14: fotografie po ukončení terapie, zdroj vlastní

8 Diskuse

Cílem této práce bylo rozšířit povědomí o důležitosti léčebné rehabilitace po frakturách předloktí a ruky, sledovat její průběh, a nakonec zhodnotit úspěšnost aplikace jednotlivých fyzioterapeutických metod vybraných na základě individuálních vyšetření při snaze obnovit funkční schopnosti horní končetiny po fraktuře předloktí a ruky. V testovaném vzorku pacientů se nacházeli především pacienti po zlomeninách v různých lokalizacích předloktí (radius, ulna). Kritérii pro výběr výzkumného vzorku byl dospělý věk jedince a jeho diagnóza. Pohlaví pacienta či způsob řešení zlomeniny (konzervativní/chirurgické) nehrálo ve výběru roli.

Zlomeniny jak radia, tak ulny jsou jednou z častých zlomenin u dospělých na horní končetině. Poslední dobou se většina zlomenin u těchto osob řeší hlavně chirurgickou cestou z důvodu kratší doby sádrové fixace, rychlejšího uzdravení, dosažení běžných rozsahů pohybů v okolí fraktury a zlepšení svalové síly. Uzavřená repozice a imobilizace sádrou u dislokovaných zlomenin by měla být provedena pouze v případě, že existuje konkrétní kontraindikace pro operační léčbu (*Al-Sadek, Niklev, 2016*). Dle výsledků několika studií přináší chirurgická léčba zlomenin distálního radia lepší funkční výsledky v supinaci, obnovení anatomických parametrů, mnohem méně komplikací a dřívější zotavení pacientů (*Xie, 2013*). Díky časnému aktivnímu pohybu je možné minimalizovat vznik chronických otoků, adhezí a kloubních kontraktur (*Grace, 1980*). Kratší doba fixace přináší také snížení pravděpodobnosti vzniku komplikací včetně nedostatečné obnovy hybnosti, vzniku srůstů, Sudeckova syndromu, typického úlevového postavení v ramenním kloubu u horní končetiny po fraktuře, či vadného držení těla. Stále se však takové patologické postavení v určité míře objevuje, a tak je nutné do terapie po zlomeninách předloktí zahrnout i cvičení pro zlepšení korekce držení těla.

U dospělých pacientů z důvodu větší opatrnosti a strachu po vzniku zranění nalézáme oproti mladším jedincům vyšší tendenci dříve poraněné horní končetině ulevovat. Dochází tak při pohybech v kloubech nacházejících se v bezprostředním okolí zlomeniny ke kompenzačním souhybům (např. v ramenním kloubu) a díky tomu i k nedostatečnému obnovení funkční hybnosti dané horní končetiny, ke zvýšení svalového tonu šíjového svalstva, k bolestem v oblasti krční páteře a k vadnému držení těla. Na základě těchto skutečností jsem zakomponovala do cvičebních jednotek nejen terapii

vycházející ze svalového testu, která je primárně zaměřena na zvětšení rozsahu pohybu a svalové síly, metodu postizometrické relaxace, ale také prvky z proprioceptivní neuromuskulární facilitace, respektující anatomické a funkční parametry horních končetin. Na základě diagonál dochází k tréninku všech pohybových komponentů (včetně svalové síly při přidání odporu proti pohybu). Dále jsem zvolila cvičení dle konceptu dynamické neuromuskulární stabilizace pro posílení svalstva horních končetin při opoře, zvýšení stability trupu, pro zlepšení volní hybnosti a k dosažení fyziologického postavení v kloubech. Kvůli potřebné korekci držení těla při stoje a sedu jsem uplatnila v terapii cvičení s therabandem a na velkém míči. Z terapeutických pomůcek jsem zvolila overball, theraband, velký míč, molitanové míčky, ježky, tejpky a posilovací kroužek pro posílení svalstva předloktí po imobilizaci končetiny v sádře.

Objektivní vyšetření zahrnovalo aspekci, palpaci, antropometrii (goniometrii, obvody, délky), svalový test dle Jandy, vyšetření úchopů (ty ale byly u všech pacientů v normě z důvodu aktivního cvičení hybnosti prstů během sádrové fixace), vybavitelnost reflexů, vyšetření čítí, hodnocení stoje, stereotypu chůze se zaměřením na pohyb horních končetin a vyšetření hybných stereotypů dle Jandy (abdukce v ramenním kloubu). Na základě jednotlivých vstupních vyšetření byl zvolen individuální krátkodobý rehabilitační plán. Po každé terapii jsem zhodnotila objektivní a subjektivní stav pacienta. U všech probandů došlo k úrazu na dominantní horní končetině, proto následná fyzioterapeutická péče byla velmi důležitou součástí terapie pro návrat funkce dané horní končetiny. Dosažení plné funkční hybnosti lze považovat za úspěch zvolené terapie (*Zeman, 2000*). Dle některých autorů je předmětem diskuse, zda je dostačující samostatné domácí cvičení bez kontroly fyzioterapeuta, nebo zda je nutná fyzioterapie s přítomností terapeuta. Dle výsledků několika studií bylo dosaženo velmi podobného efektu u obou variant terapií (*Maciel, 2005*). Navzdory těmto poznatkům se domnívám (ve shodě s dalšími použitými zdroji), že fyzioterapie hraje při návratu dospělého pacienta po fraktuře předloktí a ruky do aktivního života podstatnou roli v prevenci vzniku, zhoršení, či pozůstatku patologických kompenzačních mechanismů, které se objevují v důsledku imobilizace končetiny. Na druhou stranu vlivem dnes častěji volené formy chirurgického přístupu není většinou nutná dlouhodobější fyzioterapeutická péče. Záleží však na charakteristice dané zlomeniny (stabilní, tříštivá).

V rámci terapie je třeba dále pacienty edukovat ohledně péče o jizvu v případě chirurgického řešení fraktury, o cvičebních prvcích na zmírnění bolesti, na ovlivnění

rozsahu pohybu, svalové síly, o protahujících cvičeních, o formě tréninku opory, běžném užívání dříve poraněné horní končetiny a o korekci držení těla.

Zpočátku bych ráda zmínila odlišnost mezi jednotlivými pacienty a následně zvolenou terapií. Dvě z vyšetřovaných pacientek byly po fraktuře distálního radia, třetí utrpěla zlomeninu ulny v těsné blízkosti lokte. S každou byla zahájena terapie s rozdílným časovým odstupem od chirurgického řešení vzniklé zlomeniny, což se projevilo na později získaných výsledcích dvouměsíčního cvičení v podobě více či méně výrazného zlepšení.

Další možnou skutečností ovlivňující dosažené výsledky byl životní styl pacientek. U probandek 2 a 3 se pohyb zdál být pravidelnou a každodenní součástí života (chůze do práce, lekce jógy, nebo pilates), zatímco u probandky 1 chyběla pravidelnost pohybové aktivity. Pacientky 1 i 2 většinu dne tráví v zaměstnání sedavého charakteru se zaměřením na jemnou motoriku, nebo práci s počítačem. Probandka 3 podniká na volné noze, proto má větší možnosti přizpůsobit si plán dne dle vlastních potřeb a obsáhnout i více pohybových aktivit, což se také projevilo na získaných výsledcích terapie. U probandky 1 byla dokonce nutná prodloužená ambulantní péče z důvodu výraznější bolesti, otoku a snížené pohyblivosti s ohledem na závažnost zlomeniny.

Výsledky záleží také na odpovědnosti a cílevědomosti pacientek, zda opravdu pravidelně cvičily prvky ze sestavených cvičebních jednotek. Další neopomenutelnou roli v terapii hraje také motivace. Zajímavým zjištěním bylo, že u žádné z pacientek jsem se nesešla s aplikací fyzikální terapie v rámci předepsané ambulantní fyzioterapie (jen LTV). Terapie byly primárně zaměřené pouze na návrat funkční hybnosti končetiny. Dle doc. Smrčky a dalších lékařů se v terapii po frakturách předloktí klade důraz především na měkké techniky a aktivní cvičení, případně se doporučuje kryoterapie (chladivé obklady) ke snížení bolesti a otoku, magnety, nebo vířivka (*Smrčka, 2007*).

Největší přínos přinesla dle mého názoru PNF metoda zahrnující diagonály složené z přirozených pohybů horních končetin, kdy došlo k významnému ovlivnění supinace, pronace, dorzální a palmární flexe, dukcí v zápěstí a flexe loketního kloubu. Ke zlepšení stavu přispělo také cvičení dle svalového testu podle Jandy a vybrané prvky z metody DNS dle pana profesora Koláře. Pro navození uvolnění svalstva předloktí, zmírnění bolesti a otoku se osvědčily měkké techniky, míčkování a metoda PIR.

Pacientkám bych doporučila pokračovat i nadále ve cvičení a pokud možno se pokusit o zavedení pravidelného pohybového programu se zaměřením na posílení trupu a končetin a vzpřímené držení těla (např. prvky DNS viz brožura – příloha III.) pro zlepšení celkové postury.

V závěru bych chtěla poukázat na snahu zkompletovat poznatky ohledně fyzioterapie ruky vytvořením knihy „*Terapie ruky*“, která vyšla pod záštitou Univerzity Palackého v Olomouci minulý rok, a která mi byla cenným zdrojem informací.

Přesto je stále obtížné nalézt literaturu popisující sestavení rehabilitačního plánu po frakturách předloktí a ruky přesně krok za krokem s konkrétní nabídkou cviků (Šaldová, 2013). I proto jsem se zaměřila na vytvoření brožury pro pacienty, aby měli povědomí o možnostech cvičení, které mohou doma praktikovat. Je však stále nutné si uvědomit, že každý pacient vyžaduje individuální přístup dle jeho aktuálního zdravotního stavu.

9 Závěr

Ve své bakalářské práci na téma „*Možnosti fyzioterapie po frakturách předloktí a ruky*“ jsem se v teoretické části věnovala především anatomii a kineziologii předloktí a ruky. Dále jsem se zaměřila na obecnou charakteristiku, diagnostiku, řešení a komplikace zlomenin předloktí a ruky. V kapitole o kinezioterapii se čtenáři dozvědí, jaké široké možnosti terapie fyzioterapie v této oblasti nabízí. Zahrnula jsem tam techniky měkkých tkání, uvolnění fascií, uvolnění jizev, metodu postizometrické relaxace, PNF, DNS, cvičení s pomůckami (overball, theraband, gymnastický míč), trénink jemné motoriky a úchopů, fyzikální terapii, kinesiotaping či ergoterapii.

Speciální část mé bakalářské práce se zabývá úvodem do metodik a charakteristikou jednotlivých vyšetření, jež jsou součástí vstupních a výstupních kineziologických rozborů (např. vyšetření kloubní pohyblivosti, vyšetření svalové síly, či testování úchopů). Dále se věnuji již jednotlivým kazuistikám obsahujících vstupní vyšetření, návrh terapie a její průběh, výstupní vyšetření a poté porovnání výsledků před a po terapii. Nejdůležitějším aspektem v terapii bylo dosažení zvětšeného rozsahu pohybu kloubů horní končetiny s omezenou hybností v bezprostředním okolí fraktury, zvětšení svalové síly, zlepšení opory o horní končetinu po úraze, zapojení končetiny do běžných denních činností bez úlev a korekce možného patologického držení těla v důsledku imobilizace horní končetiny. Výsledkem praktické části bylo porovnání vstupních a výstupních vyšetření a zjištění zlepšení výše zmíněných aspektů u vybraných probandek. Sice nebylo za dobu dvouměsíční terapie dosaženo plného rozsahu pohybu v jednotlivých kloubech, ale pokud by probandky docházely dále na pravidelnou rehabilitaci, případně by jim byla předepsána včas po úrazu, domnívám se, že by bylo možné tohoto aspektu docílit.

Psaní této práce mi přineslo hlubší pohled na danou problematiku v oblasti traumatologie fraktur předloktí a ruky. Jelikož jsou úrazy horní končetiny poměrně častými diagnózami, je podstatné znát možnosti fyzioterapie, které lze uplatnit v individuální léčebné terapii.

10 Seznam použité literatury

- 1) BARTONÍČEK, Jan a Jiří HEŘT. *Základy klinické anatomie pohybového aparátu*. Praha: Maxdorf, 2004. ISBN 80-7345-017-8.
- 2) BURSOVÁ, Marta. *Kompenzační cvičení: uvolňovací, protahovací, posilovací*. Praha: Grada, 2005. Fitness, síla, kondice. ISBN 978-80-247-0948-2.
- 3) ČIHÁK, Radomír. *Anatomie*. Třetí, upravené a doplněné vydání. Ilustroval Ivan HELEKAL, ilustroval Jan KACVINSKÝ, ilustroval Stanislav MACHÁČEK. Praha: Grada, 2016. ISBN 978-80-247-3817-8.
- 4) DYLEVSKÝ, Ivan. *Speciální kineziologie*. Praha: Grada, 2009. ISBN 978-80-247-1648-0.
- 5) GRACE, Thomas G.; EVERSMANN JR, W. W. *Forearm fractures: treatment by rigid fixation with early motion*. *JBJS*, 1980, 62.3: 433-438.
- 6) GÚTH, Anton, Karol HORNÁČEK, Ingrid PALAŠČÁKOVÁ ŠPRINGROVÁ, et al. *Léčebné metodiky v rehabilitácii*. 4. přepracované. Bratislava: LIEČREH, 2022, 424 s. ISBN 978-80-88932-34-5.
- 7) HALADOVÁ, Eva. *Léčebná tělesná výchova: cvičení*. Vyd. 3., nezměn. Brno: Národní centrum ošetřovatelství a nelékařských zdravotnických oborů, 2007. ISBN 978-80-7013-460-3.
- 8) HALADOVÁ, Eva a Ludmila NECHVÁTALOVÁ. *Vyšetřovací metody hybného systému*. Vyd. 3., nezměn. Brno: Národní centrum ošetřovatelství a nelékařských zdravotnických oborů, 2010. ISBN 978-80-7013-516-7.
- 9) HUDÁK, Radovan a David KACHLÍK. *Memorix anatomie*. 4. vydání. Ilustroval Jan BALKO, ilustroval Šárka ZAVÁZALOVÁ. Praha: Triton, 2017. ISBN 978-80-7553-420-0.
- 10) CHALOUPKA, Richard. *Vybrané kapitoly z LTV v ortopedii a traumatologii*. Brno: Vydavatelství IDVPZ, 2001. ISBN 80-7013-341-4.
- 11) JARKOVSKÁ, Helena. *264 cvičení na velkém míči: [zásobník posilovacích a protahovacích cviků pro každého]*. Praha: Grada, 2011. Fitness, síla, kondice. ISBN 978-80-247-3820-8.
- 12) KOLÁŘ, Pavel. *Rehabilitace v klinické praxi*. Druhé vydání. Praha: Galén, [2020]. ISBN 978-80-7492-500-9.
- 13) KOUDELA, K. a kol. *Ortopedická traumatologie*. Praha: Karolinum, 2002. ISBN: 80-246-0392-6.

- 14) KUMBRINK, B. (2014). *K-Taping: an illustrated guide - basics - techniques - indications*.
- 15) LEINBERRY, C.F. and WEHBÉ, M.A., 2004. *Brachial plexus anatomy. Hand clinics*, 20(1), pp.1-5.
- 16) LEWIT, Karel. *Manipulační léčba v myoskeletální medicíně*. 5. přeprac. vyd. Praha: Sdělovací technika ve spolupráci s Českou lékařskou společností J.E. Purkyně, c2003. ISBN 80-86645-04-5.
- 17) MACIEL, J. S. a kolektiv: *A Randomised Clinical Trial of Activity-Focussed Physiotherapy on Patients with Distal Radius Fractures*, *Archives of Orthopaedic and Trauma Surgery*, 2005, 125, 515–520)
- 18) MUCHOVÁ, Marta a Karla TOMÁNKOVÁ. *Cvičení s měkkým míčem*. Elektronická verze. Praha: Grada Publishing, 2011. ISBN 978-80-247-6578-5.
- 19) MÜLLER, Ivan a Bohuslava MÜLLEROVÁ. *Stručný přehled léčebné tělesné výchovy v chirurgii, ortopedii a traumatologii*. 2., přeprac. vyd. Brno: Institut pro další vzdělávání pracovníků ve zdravotnictví, 1992, 119 s. Učební texty (Institut pro další vzdělávání pracovníků ve zdravotnictví). ISBN 80-7013-125-x.
- 20) MUSCOLINO, Joseph E. *Know the body: muscle, bone, and palpation essentials*. 2012. USA: Elsevier, 2012. ISBN 978-0-323-08684-4.
- 21) PAPOUŠKOVÁ, Andrea. *Techniky měkkých tkání*. Fyzioterra [online]. Praha: Fyzioterra, 2003 [cit. 2022-04-05]. Dostupné z: <https://www.fyzioterra.cz/techniky-mekkych-tkani/>
- 22) PILNÝ, Jaroslav a Roman SLODIČKA. *Chirurgie ruky*. 2. aktualizované a doplněné vydání. Praha: Grada Publishing, 2017. ISBN 978-80-271-0180-1.
- 23) POKORNÝ, V. a kol. *Traumatologie*. Praha: Triton, 2002. 307 s. ISBN: 80-7254-277-X.
- 24) PINTAROVÁ, Sylva. *Péče o jizvu* [online]. Praha, 2017, 2 [cit. 2022-04-18]. Dostupné z: [https://www.fnmotol.cz/_sys_PDF_PÉČE_O_JIZVU - FN Motol](https://www.fnmotol.cz/_sys_PDF_PÉČE_O_JIZVU_-_FN_Motol)
- 25) SMRČKA, V.: *Chirurgie a rehabilitace ruky*, *Sanquis*, 2007, 53, 20–27
- 26) ŠALDOVÁ, Kateřina. *Metody fyzioterapie po fraktuře distální části předloktí* [online]. Praha, 2013 [cit. 2022-04-27]. Dostupné z: <https://dspace.cuni.cz/handle/20.500.11956/57813>. Bakalářská práce. Univerzita Karlova 1. lékařská fakulta. Vedoucí práce Mgr. Eva Svobodová.
- 27) *Umění fyzioterapie: ruka*. Příbor: Marika Bajerová, 2019-. ISSN 2464-6784.

- 28) VÉLE, František. *Kineziologie: přehled klinické kineziologie a patokineziologie pro diagnostiku a terapii poruch pohybové soustavy*. Vyd. 2., (V Tritonu 1.). Praha: Triton, 2006. ISBN 80-7254-837-9.
- 29) VLČEK, Jiří a Miroslav DOBEŠ. *Fyzioweb*. Fyzioweb [online]. České Budějovice, 2017 [cit. 2022-02-27]. Dostupné z: <https://www.fyzioweb.cz/>
- 30) VYSKOTOVÁ, Jana, Ivana KREJČÍ a Kateřina MACHÁČKOVÁ. *Terapie ruky*. Olomouc: Univerzita Palackého v Olomouci, 2021. ISBN 978-80-244-5767-3.
- 31) VYSUŠILOVÁ, Helena. *Cvičení s gumovými pásy*. 2. vyd. Praha: ARSCI, 2006. ISBN 80-86078-62-0.
- 32) WHITE, Jennifer (Snyder) MSN, CNP, ONP-C. *Fractures of the Distal Radius, Advanced Emergency Nursing Journal: January/March 2013 - Volume 35 - Issue 1 - p 8-15* doi: 10.1097/TME.0b013e31827ef6e2
- 33) XIE, Xuetao, et al. *Comparison of internal and external fixation of distal radius fractures: A meta-analysis of randomized controlled trials. Acta orthopaedica*, 2013, 84.3: 286-291.
- 34) ZEMAN, M. a kol. *Chirurgická propedeutika*. 2. vyd. Praha: Grada Publishing, 2000. 516 s. ISBN: 80-7169-705-2.

11 Přílohy

Příloha I.: Informovaný souhlas

Informovaný souhlas

Vážená paní, vážený pane,

obracím se na Vás s prosbou o spolupráci. V současné době vypracovávám závěrečnou bakalářskou práci, v rámci, které provádím výzkum, jehož hlavním cílem je upozornit na důležitost léčebné rehabilitace po zlomeninách předloktí a ruky, protože v současné době se často opomíjí léčebná rehabilitace po frakturách předloktí a ruky a po odnětí fixace se spoléhá na samostatné rozhýbání každodenními činnostmi, což je ovšem mnohdy nedostačující. Dalším cílem je popsat problematiku fraktur předloktí a ruky a následné možnosti fyzioterapie po odstranění fixace (sádry) a také vytvoření edukační brožury pro autoterapii, obsahující cvičební prvky, které si může pacient sám, po vyzkoušení pod dohledem terapeuta, doma trénovat.

Výzkumnou skupinu bude tvořit 3 až 5 dospělých pacientů po zlomenině předloktí, ruky. Výzkum bude proveden na ambulantních pacientech. Ke každému z nich bude vypsána kazuistika. Na počátku výzkumu (během prvního setkání) bude u pacientů odebrána anamnéza a sepsán kineziologický rozbor. Následně na podkladě kineziologického rozboru a pozorování bude u vybraných pacientů po určitou dobu prováděna dvouměsíční terapie a bude vytvořena vhodná cvičební jednotka, kterou budou cvičit.

Budeme se soustředit především na zlepšení stavu postižené HK, na zvětšení rozsahu pohybu, snížení bolestivosti nebo otoku a v neposlední řadě na zvýšení svalové síly pomocí cviků, které bude pacient doma pravidelně cvičit. Následná setkání budeme kontrolovat provedení již naučených technik, postupně přidávat na množství a obtížnosti cviků. Na konci bude provedeno výstupní vyšetření soustředěné především na postiženou HK, které bude sloužit k posouzení účinnosti terapie a stanovení dlouhodobého terapeutického plánu (tedy jak v terapii pokračovat dál). Zhodnocení výsledků bude probíhat porovnáním vstupního a výstupního kineziologického rozboru, tedy výsledků před a po ukončení cvičení.

Z účasti na výzkumu pro Vás vyplývají tyto výhody či rizika. Výhodou může být lepší zvýšení rozsahu pohyblivosti a funkčnosti postižené končetiny, než bez terapeutického dohledu a sestavení vhodné cvičební jednotky, která bude odpovídat potřebě a stavu pacienta. Doporučení další vhodné terapie (např. vodoléčba), sportů, či zdravotních pomůcek. Nevýhodou může být časová náročnost, větší únava, zvýšená bolestivost po cvičení. Případně nemusí dojít k výrazně viditelnému zlepšení po závažnějším poranění,

neboť terapie v rámci dvou měsíců nemusí být dostačující, nebo v případě, že nebude pacient cvičit pravidelně. U každého pacienta bude průběh terapie zcela individuální

Prohlášení

Prohlašuji, že souhlasím s účastí na výše uvedeném výzkumu. Studentka mě informovala o podstatě výzkumu a seznámila mne s cíli, metodami a postupy, které budou při výzkumu používány, stejně jako s výhodami a riziky, které pro mne z účasti na výzkumu vyplývají. Souhlasím s tím, že všechny získané údaje a fotografie z průběhu terapie budou zpracovány anonymně a použity pro účely vypracování závěrečné práce studentky.

Měl/a jsem možnost si vše řádně, v klidu a v dostatečně poskytnutém čase zvážit. Měl/a jsem možnost se studentky zeptat na vše podstatné a potřebné. Na tyto dotazy jsem dostal/a jasnou a srozumitelnou odpověď.

Prohlašuji, že beru na vědomí informace obsažené v tomto informovaném souhlasu a souhlasím se zpracováním osobních a citlivých údajů účastníka výzkumu v rozsahu, způsobem a za účelem specifikovaným v tomto informovaném souhlasu.

Tento informovaný souhlas je vyhotoven ve dvou stejnopisech, každý s platností originálu, z nichž jeden obdrží účastník výzkumu (nebo zákonný zástupce) a druhý studentka.

Jméno, příjmení a podpis účastníka výzkumu (zákonného zástupce):

V _____ dne: _____

Jméno, příjmení a podpis studentky: _____

Příloha II.: Brožura – Autoterapie po zlomeninách předloktí I.

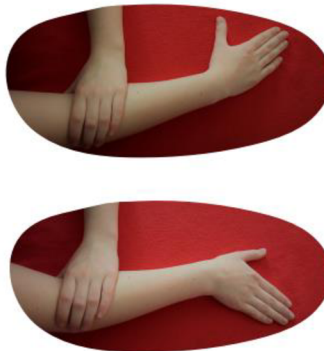Trénink rotací (pronace, supinace)

Lze trénovat se zátěží i bez ní. Uchopte litrovou láhev s vodou. Předloktí nechte opřené o stůl a zápěstí přes jeho okraj. Přetáčejte zápěstím kolem osy (dlaní k sobě a od sebe). Také je možné střídavě pokládat na podložku hřbet a dlaň ruky s lokty u těla.



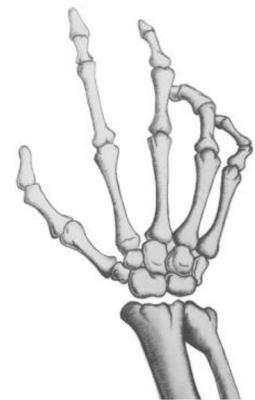Trénink ulnární a radiální dukce

Položte ruku dlaní na podložku. Při ulnární dukci se snažíme o pohyb v zápěstí směrem za malíkem. Fixujte si loket nemocné končetiny zdravou rukou, aby se pohyb neodehrával v lokti. Je možné si vytvořit značky, kterých se snažíte posunem ruky dotknout a s postupným zlepšením rozsahu pohybu značky vzdalovat. Při radiální dukci se jedná o stejný mechanismus pohybu, ale směrem za palcem.



© Aneta Korbělářová
2022

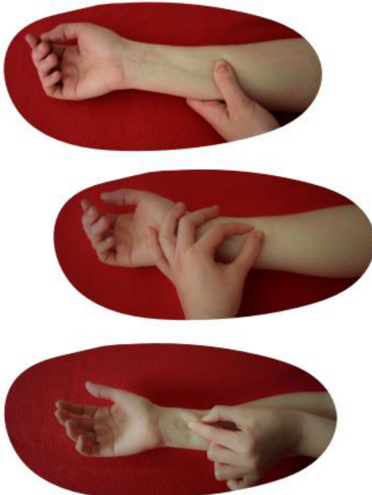Autoterapie po zlomeninách předloktí I.



náročnost I.

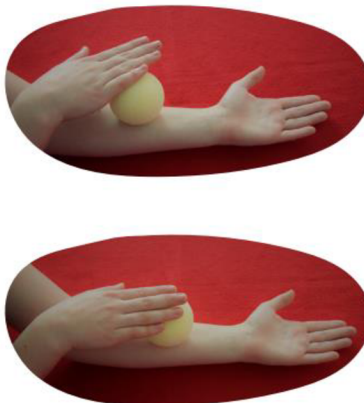Práce s jizvou

Využíváme tlakové bodové masáže, pomalých krouživých pohybů s mírným tlakem, protažení jizvy do C a S vlny a odtažení jizvy od podkožní tkáně pro prevenci vzniku srůstů. Jizva se může na chvíli zahřát a zčervenat. Aplikujte měsíčkovou/konopnou mast či vepřové sádlo, aby se jizva nevysušila. Okraje jizvy nikdy neodtahujte od sebe. Čerstvou jizvu nevystavujte slunci, mohlo by dojít k nežádoucímu ztmavnutí jizvy. Strupy nestrhávejte. Postupem času by měla jizva blednout.



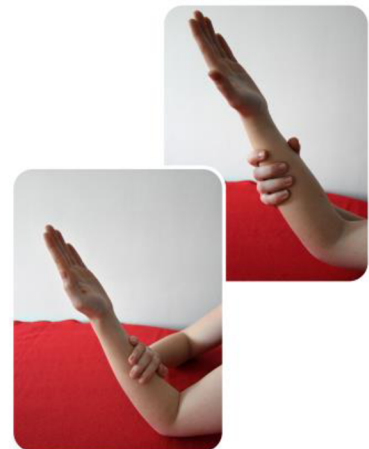
Míčkování

Pro uvolnění a zároveň aktivaci svalů lze použít účinků masáže pomocí molitanových míčků a ježků. Aplikujte krouživé pohyby, nebo mírným tahem hrňte svalovinu směrem od lokte k prstům.



Trénink flexe a extenze lokte

Ideálně proti odporu, který je kladen jinou osobou, nebo lze odpor aplikovat zdravou horní končetinou. Krčte loket směrem k paži (flexe). Na konci rozsahu pohybu nebo po dosažení bolesti s nádechem aplikujte odpor proti natažení lokte. S výdechem relaxujte a poté protahujte do dalšího rozsahu pohybu. Při tréninku extenze (propnutí) dávejte odpor proti pokrčení lokte.



Příloha III.: Brožura – Autoterapie po zlomeninách předloktí II.

Cvičení s therabandem - palmární flexe

Sedněte si na židli/gymnastický míč, mírně se nakloňte vpřed, předloktí poraněné horní končetiny si opřete o stehno a loket fixujte zdravou horní končetinou. Dlaň poraněné ruky směřuje vzhůru, zápěstí je natažené. Oviňte střední část therabandu přes ruku a jeho konce přišlápněte stejnostrannou dolní končetinou k zemi. Tento cvik slouží k posílení svalů podílejících se na palmární flexi zápěstí. Pohyb se odehrává pouze v zápěstí.

Formy kontrakcí:

koncentrická - proti odporu ohýbejte zápěstí (palmární flexe), natahujte zápěstí (dorzální flexe)
excentrická - brzdíte tah therabandu zpět do původní pozice
izometrická - zatáhněte za theraband, jako byste chtěli provést pohyb, v napětí chvíli setrvejte



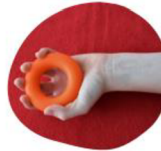Cvičení s therabandem - dorzální flexe

Sedněte si na židli/gymnastický míč, mírně se nakloňte vpřed, předloktí poraněné horní končetiny si opřete o stehno a loket fixujte zdravou horní končetinou. Zápěstí poraněné ruky je ohnuté a dlaň směřuje dolů. Oviňte střední část therabandu kolem zápěstí. Konce therabandu přišlápněte stejnostrannou dolní končetinou k zemi. Tento cvik slouží k posílení svalů podílejících se na dorzální flexi zápěstí. Provádíme stejné typy kontrakcí jako u předešlého cviku. Pohyb je prováděn pouze v zápěstí.



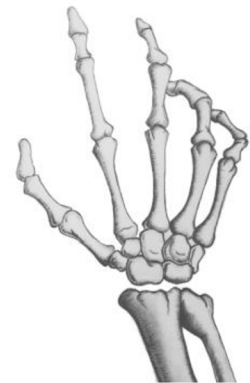Posílení svalů předloktí a ruky

Pro posílení svalstva předloktí a ruky je možné také využít posilovací kroužek, který v obchodech naleznete v různých stupních tuhosti. Případně jakýkoli míček.



© Aneta Korbělářová
2022

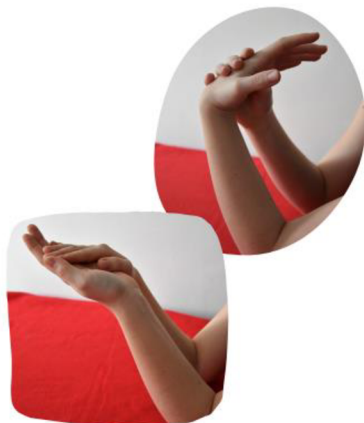Autoterapie po zlomeninách předloktí II.



náročnost II.

PIR na flexory, extenzory předloktí

Lze použít nejen pro uvolnění staženého svalstva předloktí, ale i pro zvětšení rozsahu pohybu do flexe (pokrčení) a extenze (propnutí) v zápěstí. Loket nechte pokrčený a opřený o podložku. Položte prsty zdravé ruky přes prsty poraněné otočené dlaní vzhůru a protáhněte směrem dolů kam vám bolest a rozsah pohybu dovolí. S nádechem zatlačte prsty nemocné proti odporu zdravé ruky, chvíli v pozici setrvejte. S výdechem uvolněte a dotáhněte do nového rozsahu pohybu.



PIR = postizometrická relaxace

DNS cvičení - poloha 3. měsíce na břicho


Položte se na břicho. Rozpažte, položte dlaně před sebe, lokty nechte lehce před úrovní ramen a hlavu opřete o čelo. Dolní končetiny nechte volně, hýždě relaxované a lehce podsadte pánev. S nádechem stáhněte lopatky dolů k hýždím a zapřete se o lokty a předloktí. Ramena držte od uší. Hlavu nadzdvihněte pár centimetrů nad podložku a držte ji v prodloužení (nezaklánějte). Pozici volně prodýchejte a setrvejte v ní alespoň 20 s.. S výdechem se vraťte do výchozí pozice vleže na břicho.



DNS = dynamická neuromuskulární stabilizace


DNS cvičení - poloha na 4

Dostaňte se do polohy v kleku na čtyřech. Ruce jsou pod úrovní ramen, kolena pod kyčlemi, páteř v prodloužení a zpevněte břišní svalstvo. Dejte pozor, ať nejste vyhrbení v oblasti hrudní páteře, a hlavu držte v prodloužení (nezaklánějte ani nepředklánějte). Náročnější varianty: posun v pozici na čtyřech vpřed a vzad, případně tripod (stejnostranná končetina se přisouvá k postižené horní končetině). DNS cviky zajišťují přirozené zatížení horních končetin ve vývojových pozicích pro zvýšení svalové síly.




Příloha IV.: Cvičení s overballem a velkým míčem

16




- **Základní postavení:** stoj, míček je levou rukou přidržován na pravém spánku.
- **Provedení pohybu:** s výdechem tlakem do dlaně míčku ukloníme hlavu k levému rameni, nadechneme se a s výdechem se vracíme do výchozí polohy. Totéž cvičíme na druhou stranu.
- **Zaměření cviku:** protažení svalů šíje a horní části trapézu.

41



- **Základní postavení:** sed, míček před tělem mezi dlaně levé, prsty směřují vzhůru a hřbetem pravé prsty směřují dolů.
- **Provedení pohybu:** s výdechem zatlačíme levou rukou do míčku a protáhneme pravé zápěstí. S nádechem tlak uvolníme. Totéž cvičíme na druhou ruku.
- **Zaměření cviku:** protažení zápěstí a svalů předloktí.

ZP 58



ZP V sedu na středu míče roznožte, nakloňte trup vpřed v úhlu 45°, upažte pokrčmo, lokty svírají úhel 90°, hlava je v prodloužení páteře.

■ Vzpažte, hlava je v prodloužení páteře, dlaně směřují vpřed. Vratte se zpět do ZP.

ZU Posilujete záďové svaly a svaly paží.

Zdroj 11, 18


Cviky v sedu

25



- **Základní postavení:** sed roznožný skřmo (turecký), paže ve vzpažení drží míček.
- **Provedení pohybu:** s nádechem krčíme lokty, míček za hlavu, s výdechem vracíme zpět.
- **Zaměření cviku:** posílení tricepsů.

ZP 70




ZP Vzpore ležmo na míči, pevně se opřete o dlaně a špičky chodidel, prsty rukou směřují vpřed. Dopněte lokty, hlava je v prodloužení páteře.

■ Ručujte vpřed, bérce opřete o vrchol míče, neprohýbejte se v bedrech, hlava je v prodloužení páteře. Ručujte vzad do ZP.

ZU Posilujete svaly paží a trupu, hýžděvé svaly.

94-95

ZP 83



ZP Vzpore roznožmo na míči, dopněte paže, prsty rukou směřují vpřed. Bérce opřete pod středem míče. Neprohýbejte se, stáhněte hýždě, hlava je v prodloužení páteře.

■ Natočením pánve a nohou posuňte míč doleva tak, aby bérce pravé nohy zůstal na středu míče. Pomalu se vracte do ZP a totéž zacyčte opačně.

ZU Posilujete svaly trupu a paží.

12 Použité symboly a zkratky

a. - arteria (tepna)

CNS – centrální nervová soustava

DD – diadynamické proudy

DK – dolní končetina

DNS – dynamická neuromuskulární stabilizace

DMO – dětská mozková obrna

EMG – elektromyografie (zobrazovací metoda, vyšetřuje elektrické biosignály vycházející ze svalů)

G – geschlossene (zavřené zlomeniny)

HK – horní končetina

L – levá

l.dx. – lateris dextri (pravé strany)

LTV – léčebná tělesná výchova

m.- musculus (sval)

MCP – metacarpophalangeální kloub

n. - nervus (nerv)

P – pravá

PIP – proximální interphalangeální kloub (mezičlankový kloub blíže ke středu těla)

PIR – postizometrická relaxace

PNF – proprioceptivní neuromuskulární facilitace

RTG – rentgen

st.p. – stav po

TrPs – trigger point

VAS – vertebrogenní algický syndrom